UNIVERSIDADE DE SÃO PAULO

Diego Armando Effio Solis

Avaliação da melhor sequência de ressonância magnética para definição do envolvimento muscular na neoplasia vesical maligna

Ribeirão Preto

2019

EFFIO SOLIS, DA

Avaliação da melhor sequência de ressonância magnética para definição do envolvimento muscular na neoplasia vesical maligna

Ribeirão Preto

2019

DIEGO ARMANDO EFFIO SOLIS

Avaliação da melhor sequência de ressonância magnética para definição do envolvimento muscular na neoplasia vesical maligna

Versão original

Dissertação apresentada ao Programa de Pós-graduação em Ciências das Imagens e Física Médica da Faculdade de Medicina de Ribeirão Preto da Universidade de São Paulo para a obtenção do título de Mestre.

Área de Concentração: Diagnóstico por Imagem

Orientador: Prof. Dr. Valdair Francisco Muglia

Ribeirão Preto

2019

Autorizo a reprodução e divulgação total ou parcial deste trabalho, por qualquer meio convencional ou eletrônico, para fins de estudo e pesquisa, desde que citada a fonte.

Ficha catalográfica

Effio Solis, Diego Armando
Avaliação da melhor sequência de ressonância magnética para definição do envolvimento muscular na neoplasia vesical maligna / Diego Armando Effio Solis. – Ribeirão Preto, 2019.
X f. : il.

Dissertação (Mestrado) – Programa de Pós-graduação em Ciências das Imagens e Física Médica, Faculdade de Medicina de Ribeirão Preto, Universidade de São Paulo.
Área de Concentração: Diagnóstico por Imagem.
Orientador: Valdair Francisco Muglia.

Nome: Effio Solis, Diego Armando

Título: Avaliação da melhor sequência de ressonância magnética para definição do envolvimento muscular na neoplasia vesical maligna

Dissertação apresentada ao Programa de Pós-graduação em Ciências das Imagens e Física Médica da Faculdade de Medicina de Ribeirão Preto da Universidade de São Paulo para a obtenção do título de Mestre.

Aprovado em:

Banca Examinadora

Prof. Dr.: _____

Instituição: _____

Julgamento: _____

Prof. Dr.: _____

Instituição: _____

Julgamento: _____

Prof. Dr.: _____

Instituição: _____

Julgamento: _____

AGRADECIMENTOS

A Fernando, Rosa e Carolina.

A meus mentores, professores Dr. Valdair Francisco Muglia e Dr. Jorge Elias Júnior.

RESUMO

Effio Solis, DA. Avaliação da melhor sequência de ressonância magnética para definição do envolvimento muscular na neoplasia vesical maligna [dissertação]. Ribeirão Preto: Universidade de São Paulo; 2019.

OBJETIVO: Avaliar a acuidade diagnóstica da Ressonância Magnética na determinação da invasão da camada muscular, no estadiamento das neoplasias vesicais malignas.

MATERIAIS E MÉTODOS: Este foi um estudo retrospectivo, em uma mesma instituição, incluindo os pacientes com diagnóstico histológico comprovado de neoplasia vesical maligna e que tiveram exame de RM realizado com intervalo de até 4 meses em relação ao procedimento cirúrgico. Dois observadores, sem acesso às informações clínicas e anatomopatológicas, avaliaram as imagens de RM, inicialmente apenas T2 e em seguida apenas as imagens de difusão. Os resultados foram confrontados com achados histopatológicos.

RESULTADOS: Trinta pacientes, sendo 4 mulheres (13,3%) e 26 homens (86,7%), com idade média de 63,9 anos (48-91 anos) foram analisados. O tamanho médio da lesões foi 4,3 cm +/- 2,9 cm. Em relação à morfologia das lesões, o observador 1 classificou 20 (66,7%) como papilares, 8 como planas (26,6%) e 2 como endofíticas (6,7%) e o observador 2, o 20 papilares (66,7%), 7 planas (23,3%) e 3 endofíticas (10,0%) Carcinoma urotelial foi o diagnóstico histológico de 29 lesões (96,7%) e um adenocarcinoma (3,3%). A sensibilidade, especificidade, valor preditivo positivo, negativo e acuidade para o observador 1, foi de 92,9%, 62,5%, 68,4%, 90,9% e 76,7% e para o observador 2, 85,7%, 75%, 75,%, 85,1% e 80,0%, respectivamente.

CONCLUSÃO: As sequências ponderadas em T2 apresentaram uma tendência, em ambos os observadores, a superestimar a presença de invasão da musculatura detrusora vesical em pacientes com neoplasia de bexiga. As imagens por difusão apresentaram uma tendência de melhor acuidade diagnóstica para ambos os observadores.

Palavras-chave: Neoplasia da bexiga urinária; Imagem por Ressonância Magnética. Estadiamento de neoplasias.

ABSTRACT

Effio Solis, DA. Evaluation of the best magnetic resonance sequence to define muscle involvement in malignant bladder neoplasms [dissertation]. Ribeirão Preto: University of São Paulo; 2019.

PURPOSE: To evaluate the diagnostic accuracy of magnetic resonance imaging in the determination of invasion of the muscular layer, when staging malignant bladder neoplasms.

MATERIALS AND METHODS: This was a retrospective, single-institution study, including patients with a proven histological diagnosis of malignant bladder neoplasia, who underwent MRI examination with an interval of up to 4 months in relation to the surgical procedure. Two observers, blinded to clinical and pathological data, assessed MR images, initially only T2, and then only the diffusion images. The results were confronted with histopathological findings.

RESULTS: Thirty patients, 4 women (13.3%) and 26 men (86.7%), with a mean age of 63.9 years (48-91 years) were analyzed. The mean lesion size was 4.3 cm +/- 2.9 cm. For the morphology of the lesions, observer 1 classified 20 (66.7%) as papillary, 8 as flat (26.6%) and 2 as endophytic (6.7%) and observer 2, 20 papillary (66 7%), 7 flat (23.3%) and 3 endophytic (10.0%). Urothelial carcinoma was the histological diagnosis of 29 lesions (96.7%) and one was adenocarcinoma (3.3%). The sensitivity, specificity, positive predictive value, negative and acuraccy for the observer 1 was 92.9%, 62.5%, 68.4%, 90.9% and 76.7%, and for the observer 2, 85.7%, 75.0%, 75.0%, 85.1% and 80.0%, respectively.

CONCLUSION: The T2-weighted sequence showed a tendency, for both observers, to overestimate the presence of bladder detrusor muscle invasion in patients with bladder cancer. The DWI images showed a tendency to better diagnostic accuracy when compared to T2.

Keywords: Neoplasms of the urinary bladder; Magnetic resonance imaging; neoplasm staging

LISTA DE ILUSTRAÇÕES

Figura 1 - Exemplo de invasão muscular.....pg. 21

Figura 2 - Exemplo de falso positivo de ressonância magnética para invasão muscular pg.22

Figura 3 – Curva ROC.....pg.23

LISTA DE TABELAS

Tabela 1 - Variáveis demográficas e patológicas.....pg.20
Tabela 2 - Acuidade diagnóstica da invasão muscular para ambos os observadores.....pg.21
Tabela 3 - Acurácia diagnóstica: área sob a curva.....pg.23
Tabela 4 - Diferenças em acuidade diagnóstica.....pg.24
Tabela 5- Concordância interobservador para forma e haste.....pg24

LISTA DE ABREVIATURAS E SIGLAS

NB	Neoplasia de bexiga
MI	Músculo-invasivo
NMI	Não músculo-invasivo
DWI	*Diffusion weighted imaging*
FMRP	Faculdade de Medicina de Ribeirão Preto
HC	Hospital das Cínicas
IC	Intervalo de Confiança
MRI	Magnetic Resonance Imaging
PACS	*Picture and Archiving System*
RM	Ressonância magnética
USP	Universidade de São Paulo
VPN	Valor Preditivo Negativo
VPP	Valor Preditivo Positivo

SUMÁRIO

1 INTRODUÇÃO.....pg.13
2 OBJETIVOS pg.15
2.1 Objetivo primário.....pg.15
2.2 Objetivo secundário.....pg.15
3 MATERIAIS E MÉTODOS pg.16
3.1 Tipo de estudo pg.16
3.2 Local do estudo pg.16
3.3 Comitê de Ética pg.16
3.4 Coleta de dados pg.16
3.5 Seleção dos pacientes pg.16
3.6 Critérios de inclusão e exclusão pg.17
3.6.1 Critérios de inclusão pg.17
3.6.2 Critérios de exclusão pg.17
3.7 Avaliação das imagens pg.17
3.7.1 Análise qualitativa pg.18
3.8 Estatística pg.19
4 RESULTADOS pg.20
5 DISCUSSÃO pg.23
6 CONCLUSÃO pg.26
REFERÊNCIAS pg.27

1 INTRODUÇÃO

O câncer de bexiga é uma neoplasia comum, responsável por cerca de 4% de todas as neoplasias, e é a segunda doença mais comum do trato geniturinário nos Estados Unidos (1). Sabe-se que sua incidência aumenta com a idade, sendo mais comum entre os 50 e 70 anos, e que acomete cerca de 3 vezes mais os homens do que as mulheres (2-3), o que é reflexo de fatores etiológicos, dentre eles o tabagismo (4-5). É uma doença associada a terapias dispendiosas e a altas taxas de recidiva pós-tratamento (de 15% a 61%, em 1 ano) (6), sendo necessário seguimento dos pacientes durante longos períodos, o que explica em parte o seu impacto econômico considerável sobre os sistemas de saúde (7-8).

Dentre os subtipos histológicos de neoplasias vesicais, a grande maioria é composta pelos tumores de origem urotelial (previamente conhecidos como carcinoma de células transicionais), contemplando cerca de 90% dos casos, seguido pelo carcinoma de células escamosas (6-8%), e finalmente pelo adenocarcinoma (2-4%) (9). Seu estadiamento é feito pelo sistema TNM, em que tumores não músculo-invasivos são considerados T1, e os músculo-invasivos são considerados, no mínimo, T2 (10). Os tumores uroteliais poupam a camada muscular da bexiga em cerca de 80% dos casos, enquanto que o envolvimento muscular é muito mais comum nos outros dois subtipos histológicos, mais raros e agressivos (11).

A diferenciação entre carcinomas T1 e T2 (ou maior) é importante na medida em que o prognóstico e a abordagem são diferentes, sendo as lesões invasivas aquelas com maiores taxas de mortalidade e associadas à cirurgias mais extensas. Tumores T1 podem ser tratados com ressecção transuretral (RTU), sendo o tratamento com cistoprostatectomia e terapias adjuvantes reservado para estadios maiores (12).

No âmbito dos exames de imagem, a tomografia computadorizada (TC) foi inicialmente usada, desde a década de 80, para o estadiamento da neoplasia vesical, apesar de suas reconhecidas limitações. O método era altamente dependente da diferenciação proporcionada pelo meio de contraste extrínseco. Com o advento da ressonância magnética (RM) na mesma década e, posteriormente, com a melhoria da resolução espacial, este método mostrou-se superior à tomografia computadorizada na determinação de envolvimento ou não da camada muscular da bexiga, tanto pela sua maior resolução de contraste para partes moles,

quanto pela sua capacidade em relação a sequências funcionais, como as de difusão (DWI) e pós-contraste dinâmico (DCE), no caso da ressonância multiparamétrica (13). Estudos direcionados visando a melhora da acurácia deste método e no entendimento do potencial diagnóstico de cada sequência são importantes, pois sabe-se que é comum a subestimação do estadiamento quando este é feito clinicamente, através da combinação de exame físico, biópsia e de exames de imagem convencionais (14).

Na prática clínica, faz-se o uso complementar das sequências da ressonância multiparamétrica, cada uma contribuindo com diferentes informações para o estadiamento final. As sequências ponderadas em T2 tem utilidade na medida em que a diferença de intensidade de sinal entre a urina intravesical (alto sinal), a lesão (sinal intermediário ou alto) e a musculatura vesical (baixo sinal) tornam a identificação de invasão muscular mais direta quando comparado às sequências ponderadas em T1, por exemplo (15). Nas sequências de difusão (DWI), o tumor vesical altamente celular apresenta alto sinal, com baixo sinal na sequência quantitativa (ADC). Estudos mostram sua utilidade na redução do estadiamento de lesões falso-positivas com relação à invasão muscular em T2, acusando alterações inflamatórias ou fibrosas subjacentes ao tumor, que em T2 apresentam baixo sinal (16). Porém, uma limitação importante das imagens ponderadas em T2 é que a mucosa, por ter alto sinal em T2 é de difícil diferenciação em relação à urina, com seu pronunciado hipersinal em T2. Por último, as sequências dinâmicas pós-contraste (DCE) podem ser úteis graças à diferença de velocidade de contrastação dos tumores (realce precoce) em relação à musculatura detrusora (realce tardio). No entanto, estudos mostraram uma acurácia moderada na diferenciação dos estadios T1 e T2, cerca de 75-92%.

Neste estudo, objetivamos avaliar qual a melhor sequência de ressonância magnética para definição do envolvimento muscular na neoplasia vesical maligna. A hipótese é que as sequências ponderadas em T2 superestimem o estadiamento destas lesões, com potencial de gerar falsos positivos prejudiciais aos pacientes, que podem ser submetidos a terapias mais agressivas, nem sempre necessárias.

2 OBJETIVOS

2.1 Objetivo primário

Determinar a acurácia das sequências T2 e de difusão, isoladamente, para o estadiamento das neoplasias vesicais pela RM.

2.2 Objetivos secundários

Determinar a sequência de ressonância magnética com melhor acurácia para a diferenciação entre tumores vesicais músculo-invasivos e não músculo-invasivos.

Avaliar a concordância interobservador para cada uma das sequencias.

3 MATERIAIS E MÉTODOS

3.1 Tipo de estudo

Trata-se de um estudo retrospectivo, transversal e observacional, realizado em uma única instituição.

3.2 Local do estudo

O estudo foi realizado no Hospital das Clínicas da Faculdade de Medicina de Ribeirão Preto da Universidade de São Paulo (HCFMRP-USP).

3.3 Comitê de Ética

O presente trabalho foi encaminhado ao Comitê de Ética do HCFMRP-USP com o título: “Avaliação da melhor sequência de ressonância magnética para definição do envolvimento muscular na neoplasia vesical maligna”, CAAE: 95675018.5.0000.5440, com dispensa do Termo de Consentimento Livre e Esclarecido (TCLE), por se tratar de estudo retrospectivo.

3.4 Coleta de dados

Os dados clínicos e histopatológicos foram colhidos a partir do Sistema de Informações Hospitalares e via revisão do prontuário por médico radiologista em treinamento. As imagens de ressonância magnética foram obtidas a partir do PACS (*Picture and Archiving System*) do Centro de Ciências das Imagens e Física Médica (CCIFM), onde estão armazenadas.

3.5 Seleção dos pacientes

Inicialmente, identificamos 70 pacientes com diagnóstico histopatológico de neoplasia de bexiga, seguidos no HCFMRP-USP, no período de outubro de 2016 a dezembro de 2017, a partir de pesquisa em banco de dados do Departamento de Patologia.

Após aplicação dos critérios de inclusão e exclusão, foram eliminados, no total, 40 pacientes, ou por não apresentarem exame de imagem de estadiamento pré-cirúrgico disponível para análise (n=37), ou por apresentarem exame, porém com intervalo maior do que 4 meses até a data da cirurgia (n=3).

3.6 Critérios de inclusão e exclusão

3.6.1 Critérios de inclusão

Os critérios de inclusão foram:

a) Ter diagnóstico confirmado de neoplasia maligna de bexiga, seja por biópsia obtida em ressecção transuretral, seja por estudo anatomopatológico após cistectomia;
b) Ter realizado exame de ressonância magnética para estadiamento pré-cirúrgico na nossa instituição no PACS do CCIFM;

3.6.2 Critérios de exclusão

Os critérios de exclusão foram:

a) Exames incompletos ou de qualidade técnica ruim, pela presença de artefatos, não permitindo análise satisfatória das imagens disponíveis.
b) O intervalo entre o exame de imagem e a cirurgia maior do que 4 meses.

3.7 Análise das imagens

Os exames de RM foram realizados Achieva 1,5 Tesla, 16 canais, Philips Healthcare (Best, Holanda), na divisão de Radiologia do HCFMRP-USP;

Os protocolos adotados incluíam sequências na ponderação T2, as técnicas difusão e aquisições multifásicas após injeção de meio de contraste a base de gadolínio, invariavelmente gadopentetado de dimeglumina (Magnevistan®, Bayer Healthcare) ou ácido gadotérico (Dotarem®, Guerbet), a 0,05-0,1 mmol/kg, por meio de bomba injetora, com velocidade de 2,0 ml/s. As imagens são transferidas para

um servidor de armazenamento e distribuição de imagens e analisadas em estação de trabalho dedicada.

As imagens de RM foram analisadas por dois radiologistas, em separado, de forma independente, com 4 e 20 anos de experiência, sem conhecimento do diagnóstico histopatológico ou de outras informações clínicas, em estação de trabalho, com uso do *software* visualizador Horos, versão 1.1.7.

3.7.1 Análise qualitativa

Para todos os pacientes foi realizada a análise das sequências T2, difusão e pós-contraste, com intervalos de 20 dias. Foram anotadas as seguintes informações, classificadas da seguinte maneira:

Forma

- Plana, papilar ou endofítica

Dimensões

- Medida no maior eixo se plana ou endofítica. 2 maiores eixos no plano axial se papilar.

Presença ou não de haste

Sinal da Haste

Presença ou não de invasão muscular

Intensidade de sinal

- Baixo, intermediário ou alto

Presença ou não de lesões múltiplas

3.8 Estatística

Todos os gráficos e tabelas a serem apresentados nesse estudo serão registrados e analisados com o auxílio do programa Graph Pad, Prysm e as análises dos dados, através do programa Stata (StataCorp – College Station, Texas-USA), versão 15.0.

A verificação da normalidade das variáveis quantitativas foi feita pelo teste de Kolmogorov-Smirnov. As variáveis quantitativas foram apresentadas com valores da mediana, média e desvio padrão.

Para analisar a concordância entre observadores em relação às características de imagem na ressonância, será utilizado o coeficiente Kappa, introduzido por Cohen (17).

Para todas as comparações adotou-se um nível de significância de 5% ($p<0,05$).

4 RESULTADOS

A amostra final de pacientes consistiu de 30 pacientes, sendo 27 pacientes do gênero masculino (90%) e apenas 3 pacientes do gênero feminino (10%). A idade média dos pacientes foi de 68,5 anos, variando entre 48 a 91 anos.

Dentre as lesões estudadas, o subtipo histológico mais comum foi o carcinoma urotelial (93,4%), seguido pelo carcinoma de células escamosas e pelo adenocarcinoma (ambos com 3,3%). Dentre as lesões uroteliais, 22 foram classificadas como de alto grau (73,3%), 5 como baixo grau (15,8%), e apenas 1 como tumor neuroendócrino (3,3%). O estudo anatomopatológico demonstrou invasão muscular 16 pacientes (53,3%), não sendo observado invasão em 14 (46,7%). Os dados clínicos e patológicos estão na tabela 1.

Tabela 1 – Dados Clínicos e patológicos

Idade (anos)	68,5 +/- 9,3 (48-91)	
Gênero	3 feminino (10%) 27 masculino (90%)	
Histologia	Urotelial (93,4%)	Alto grau - 22 (73,3%) Baixo grau - 5 (16,8%) Neuroendóc. - 1 (3,3%)
	Adenocarcinoma 1 (3,3%)	
	Céls. escamosas 1 (3,3%)	
Invasão Muscular (anatomopatológico)	14 sem (46,7%) 16 com (53,3%)	

Tabela 1 – Variáveis demográficas e patológicas.

Quanto à avaliação morfológica das lesões ao exame de RM, os dados quanto à mensuração de tamanho, a classificação da forma (papilar, plano ou endofítico) e presença ou não de haste, separadamente para as sequências T2 e de difusão, para os observadores 1 e 2, se encontram na tabela 2.

Tabela 2 – Dados morfológicos à RM

	Observador 1		Observador 2	
Tamanho (mm)	T2 45,7 +/- 28,5 (6 - 98)	DWI 45,7 +/- 30,5 (6 - 97)	T2 45,6 +/- 28,2 (5 - 97)	DWI 46,6 +/- 31,2 (6 - 108)
Forma	T2 Papilar 20 (67,7%) Plano 7 (23,3,%) Endofítico 3 (10,0%)	DWI Papilar 20 (68,8%) Plano 6 (23,3%) Endofítico 2 (6,9%)	T2 Papilar 21 (70,0%) Plano 6 (20,0,%) Endofítico 3 (10,0%)	DWI Papilar 20 (68,8%) Plano 7 (23,3%) Endofítico 2 (6,9%)
Haste	T2 visível 7 (23,3%) não-visível 23 (86,7%)	DWI visível 7 (25,0 %) não-visível 21 (75,0%)	T2 visível 8 (26,7%) não-visível 22 (73,3%)	DWI visível 7 (24,1%) não-visível 22 (75,9%)

Para a maioria das lesões, a RM foi capaz de identificar corretamente sinais de invasão da camada muscular (Figura 1).

Figura 1 – Exemplo de invasão muscular confirmado à biópsia

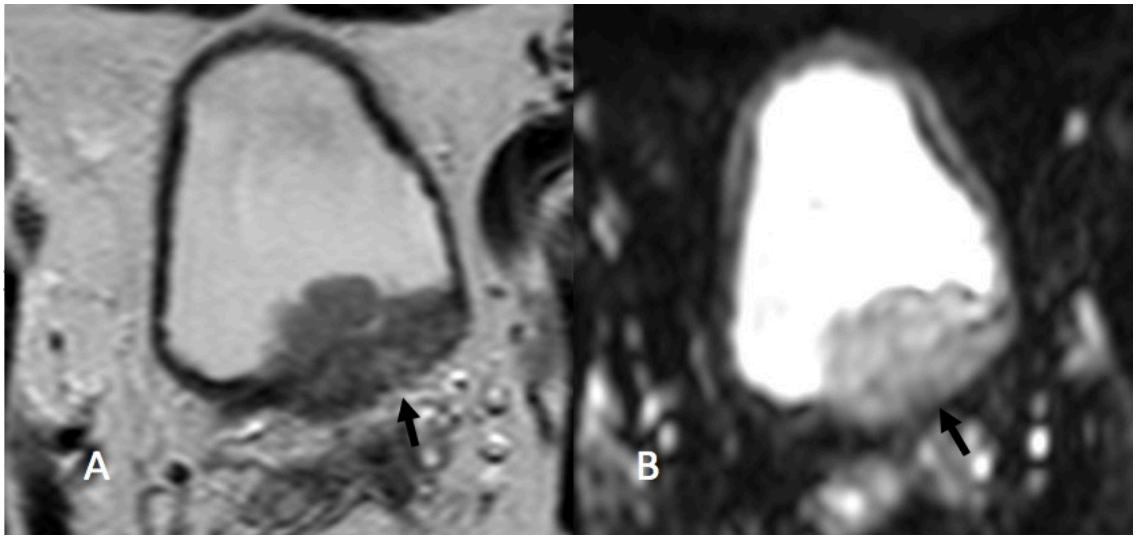

Figura 1: homem de 68 anos, com câncer de bexiga na parede posterolateral esquerda. Em (A), sequência axial T2 e em (B), sequência difusão. Em ambas as sequências, nota-se descontinuidade da linha de hipossinal referente à musculatura detrusora vesical (setas pretas), indicativo de invasão. Resultado histopatológico confirmou sinais de acometimento.

Em uma das lesões, apesar de ambos observadores terem reconhecidos achados de invasão da camada muscular à RM, tanto nas sequências ponderadas em T2 quanto nas sequências de difusão, não houve confirmação histopatológica deste achado (Figura 2).

Figura 2 – Exemplo de falso positivo para invasão muscular à RM

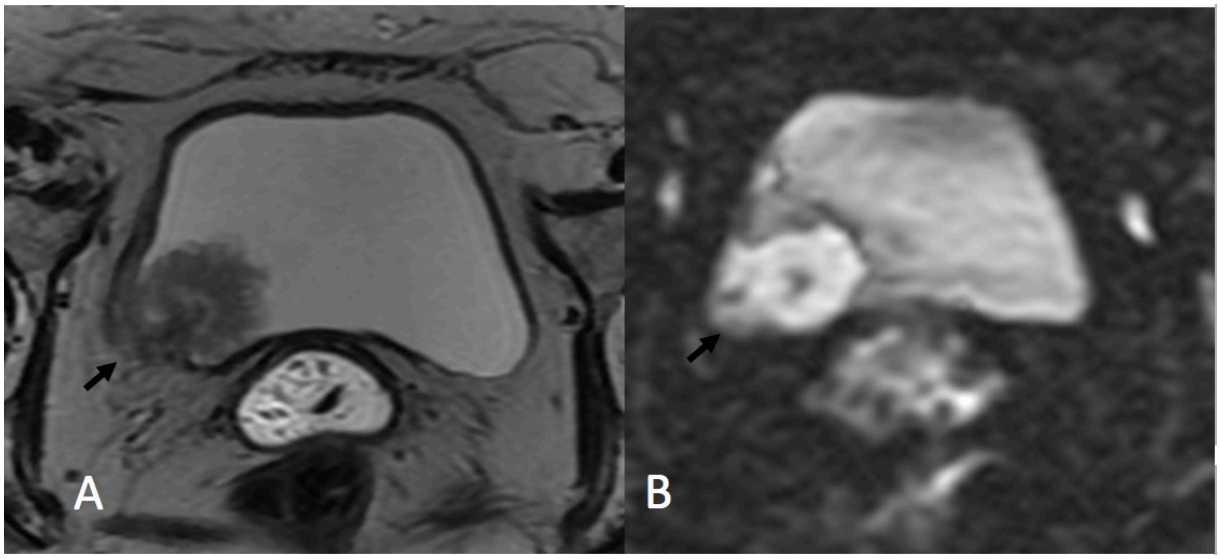

Figura 2: mulher de 65 anos, com câncer de bexiga na parede lateral direita. Em (A), sequência axial T2 e em (B), sequência difusão. Em ambas as sequências nota-se descontinuidade da linha de hipossinal referente à musculatura detrusora vesical (setas pretas), indicativo de invasão. Resultado histopatológico, no entanto, não confirmou sinais de acometimento.

A abordagem estatística pela área sob a curva ROC (figura 3) demonstrou que a sequência de difusão tem maior acurácia diagnóstica para identificar corretamente invasão da camada muscular, em relação às sequências ponderadas em T2, tanto para o observador 1 quanto para o observador 2 (OBS1-DWI: 0,851; OBS1-T2:0,736; OBS2-DWI: 0,861; OBS2-T2: 0,774). A sequência T2 demonstrou maior número de falsos positivos, para os 2 observadores. Dos 30 pacientes estudados, 1 não apresentava sequências de difusão satisfatória, sendo optado por incluí-lo apenas na análise da sequência T2.

Figura 3 – Curva ROC

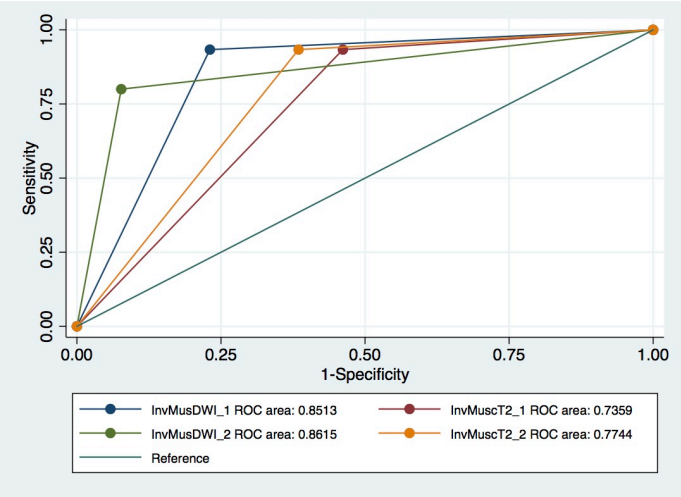

Figura 3: Curva ROC. A sequência de difusão tem maior acurácia diagnóstica para identificar corretamente invasão da camada muscular, em relação às sequências ponderadas em T2, tanto para o observador 1 quanto para o observador 2.

Além disso, 1 das lesões foi caracterizada apenas pelo observador 2, para a sequência de difusão. Detalhes sobre os desvios-padrão e intervalos de confiança para os respectivos parâmetros estão expostos na tabela 3.

Tabela 3 – Acurácia diagnóstica - Área sob a curva

Parâmetro	n	área	desvio-padrão	IC 95%
OBS 1-DWI	28	0,851	+/- 0,07	0,715-0,987
OBS 1-T2	30	0,736	+/- 0,08	0,580-0,891
OBS 2-DWI	29	0,861	+/- 0,06	0,732-0,990
OBS 2-T2	30	0,774	+/- 0,08	0,622-0,926

Houve diferença estatisticamente significativa das acuidades diagnósticas entre as sequências de difusão e T2 apenas para o observador 1 (OBS1-T2-DWI: p=0,05; OBS2-T2-DWI: 0,60). Não houve diferença significativa de acuidades diagnósticas entre os observadores 1 e 2 para ambas as sequências (DWI-OBS1-OBS2: p=0,90; T2-OBS1-OBS2: p=0,28) (tabela 4).

Tabela 4 – Diferenças em acuidade diagnóstica

Comparação	p
OBS1 - T2-DWI	0,05
OBS2 - T2-DWI	0,60
DWI – OBS1 – OBS2	0,90
T2 – OBS1 - OBS2	0,28

Por último, a tabela 5 demonstra taxas de concordância interobservador expressivas tanto para a caracterização da forma das lesões, quanto para a caracterização da haste, respectivamente, 0,756 e 0,886.

Tabela 5 – Concordância Interobservador para forma e haste

Parâmetro	n	Kappa	desvio-padrão
Forma	**30**	**0,756**	**+/- 0,12**
Haste	**30**	**0,886**	**+/- 0,19**

5 DISCUSSÃO

Um passo crucial no estadiamento do câncer de bexiga é a diferenciação entre o tumor músculo-invasivo e o não músculo-invasivo, o que depende de parâmetros clínicos, radiológicos e patológicos (18). Resultados conflitantes entre estes parâmetros não são incomuns. Embora o resultado histopatológico obtido por RTU seja considerado um dos grandes alicerces do estadiamento de câncer vesical, sabe-se que esta técnica pode tanto subestimar, quanto superestimá-lo. Estima-se que até um terço dos tumores invasivos são, inicialmente, diagnosticados como não músculo-invasivos (19). Além disso, as taxas de tumor residual pós-RTU variam consideravelmente, reflexo de sua natureza operador-dependente (20).

Dentro deste cenário, esforços para a validação da ressonância magnética como método auxiliar no estadiamento estão sendo realizados há mais de uma década, com resultados progressivamente melhores (21). Nosso estudo mostrou

que a ressonância magnética é uma ferramenta promissora para esta finalidade, graças ao uso de sequências morfológicas e funcionais, em conformidade com literatura recente, como de Panebianco et al. (2017), no qual um protocolo de RM multiparamétrica, incluindo o uso, em conjunto, de sequências T2, DWI e de perfusão, atingiu a acurácia de 94% (21). Este projeto difere no sentido que procuramos analisar separadamente as sequências do protocolo de exame (T2 e DWI), fazendo em seguida a correlação com dados histopatológicos para a determinação de qual delas teria melhor especificidade e melhor acurácia diagnóstica global.

A sequência T2 é considerada a melhor para se iniciar a avaliação de uma neoplasia vesical, em função do alto contraste tecidual entre tumor (sinal intermediário), luz vesical (alto sinal) e muscular (hipossinal) e maior resolução espacial que as demais sequências (difusão e contraste dinâmico). A grande limitação das imagens em T2 é que a camada mucosa urotelial também apresenta alto sinal em T2, sendo de difícil diferenciação da urina. Apenas aquisições de alta resolução, matriz elevada e cortes finos propiciam esta distinção, que é melhor percebida por observadores experientes (22). Observou-se, em nossos dados, que o uso isolado da ponderação T2, apresentou uma tendência a superestimar a ocorrência de invasão da muscular própria vesical, o que poderia ser compensado com a interpretação associada dos achados em difusão e imagens ponderadas em T1 após meio de contraste.

É importante ressaltar que a acuidade da RM para a determinação da invasão muscular apresentou relação direita com o tamanho das lesões, sendo consideravelmente maior para as lesões maiores que 3,0 cm. Este fato é importante, uma vez que caracteriza limitação do método para estadiamento de lesões menores.

Houve uma concordância expressiva em relação à caracterização morfológica das lesões quando à forma e haste, entre os observadores 1 e 2, principalmente em relação à haste. Atribuímos isto à natureza mais conspícua da haste, quando presente, e ao fato da diferenciação entre as formas endofítica e a plana ser potencialmente sutil.

Também houve concordância entre os observadores quanto à superioridade diagnóstica da sequência de difusão sobre a sequência T2 na determinação de presença de invasão muscular, apesar da resolução espacial menor da primeira.

Neste estudo, a presença de haste ("stalk"), pedículo vascular foi detectada em uma frequência inferior à reportada na literatura, para ambos os observadores, mais e menos experiente, o que pode ser atribuído a uma combinação de número reduzido de pacientes com características específicas das lesões estudadas.

O período do nosso estudo foi restringido a pouco mais de um ano, para que englobasse apenas os pacientes nos quais se utilizou um protocolo mais recente e de acordo com as recomendações internacionais, recentemente publicadas (23). A grande variação de resultados encontrados na literatura para a acuidade diagnóstica da RM na determinação da neoplasia vesical musculo-invasiva pode ser explicada, em parte, pela grande variabilidade de protocolos existentes. Há um esforço de entidades internacionais, na área de Diagnóstico por Imagem e Urologia, para que o exame de RM vesical tenha uma padronização de técnica de aquisição de imagens e parâmetros para sua interpretação, semelhante ao que ocorreu em relação ao câncer de próstata, em anos recentes (24).

Espera-se que esta abordagem seja útil na prática clínica, em que casos duvidosos pela existência de resultados conflitantes entre diferentes técnicas possam ser esclarecidos pelos métodos de imagem, no caso a Ressonância Magnética.

Destacamos algumas limitações em nosso estudo. Primeiro, trata-se de um estudo retrospectivo, sujeito a viés de seleção, inerente a estudos com esta natureza, apesar de nossos esforços para aplicarmos critérios de inclusão e exclusão bem definidos e coerentes. Segundo, excluímos um número significativo de pacientes pela falta de exames de imagem pré-operatórios na nossa instituição, muitas vezes realizados em outros hospitais, com técnicas diferentes, portanto não comparáveis. Nosso estudo incluiu um pequeno número de lesões, devido a questões de protocolos de aquisição de imagens, como descrito acima. Terceiro, nosso padrão de referência predominante para a análise histopalógica foi a biópsia colhida em um procedimento de RTU, método sujeito a maior incidência de falsos positivos e negativos. Idealmente, o resultado histopatológico via cistectomia seria mais confiável, porém, isto traria um viés de seleção importante, uma vez que excluiria os casos de estadiamento mais inicial, favorecendo a inclusão apenas de pacientes com alta suspeição de invasão muscular e fugindo do que é a prática clínica. Por último, no nosso estudo não foi realizada a análise de concordância interobservador em relação à presença ou não de haste e em relação à forma,

tampouco a acurácia somatória de T2 e DWI. Outros estudos já realizaram estas análises, sendo o foco do nosso estudo a determinação da sequência com maior especificidade, isoladamente.

6 CONCLUSÃO

A RM apresentou boa acuidade diagnóstica para determinação da invasão da camada muscular no estadiamento de pacientes com neoplasia vesical maligna.

A avaliação morfológica das lesões apresentou elevada concordância entre observadores. As sequências ponderadas em T2 apresentaram uma tendência, em ambos os observadores, a superestimar a presença de invasão da musculatura detrusora vesical em pacientes com neoplasia de bexiga. A utilização desta sequência deve ser realizada em conjunto com todas as sequências disponíveis para melhorar a acurácia diagnóstica da ressonância magnética.

REFERÊNCIAS*

1. Barentsz JO, Jager GJ, van Vierzen PB, et al. Staging urinary bladder cancer after transurethral biopsy: value of fast dynamic contrast-enhanced MR imaging. Radiology 1996;201:185-93.

2. Antoni S, Ferlay J, Soerjomataram I, Znaor A, Jemal A, Bray F. Bladder Cancer Incidence and Mortality: A Global Overview and Recent Trends. European Urology. 2017;71:96-108.

3. Jemal A, Siegel R, Ward E, et al. Cancer statistics, 2008. CA Cancer J Clin 2008; 58:71–96

4. Cumberbatch MGK, Cox A, Teare D, Catto JWF (2015) Contemporary occupational carcinogen exposure and bladder cancer: a systematic review and meta-analysis. JAMA Oncol 1:1282–90 4.

5. Cumberbatch MG, Rota M, Catto JWF, La Vecchia C (2016) The role of tobacco smoke in bladder and kidney carcinogenesis: a comparison of exposures and met ta-analysis of incidence and mortality risks. Eur Urol 70:458–66

6. Sylvester RJ, van der Meijden AP, Oosterlinck W, Witjes JA, Bouffioux C, Denis L, et al. Predicting recurrence and progression in individual patients with stage Ta T1 bladder cancer using EORTC risk tables: a combined analysis of 2596 patients from seven EORTC trials. Eur Urol. 2006;49:466-5; discussion 75-7.

7. Leow JJ, Cole AP, Seisen T, Bellmunt J, Mossanen M, Menon M, et al. Variations in the Costs of Radical Cystectomy for Bladder Cancer in the USA. Eur Urol. 2017.

8. Svatek RS, Hollenbeck BK, Holmang S, Lee R, Kim, SP, Stenzl A, Lotan Y. The economics of bladder cancer: costs and considerations of caring for this disease. Eur Urol 2014;66:253-262.

9. Verma S, Rajesh A, Prasad SR, et al. Urinary bladder cancer: role of MR imaging. RadioGraphics 2012; 32:371–387

10. Sobin LH, Wittekind Ch. TNM classification of malignant tumours, 6th ed. Hoboken, NJ: Wiley, 2002

11. de Haas RJ, Steyvers MJ, Fütterer JJ. Multiparametric M.R.I. of the bladder: ready for clinical routine?. AJR Am J Roentgenol 2014;202:1187–1195.

12. Linton KD, Rosario DJ, Thomas F, Rubin N, Goepel JR, Abbod MF et al (2013) Disease specific mortality in patients with low risk bladder cancer and the impact of cystoscopic surveillance. J Urol 189:828–33

* De acordo com Estilo Vancouver.

13. Tekes A, Kamel I, Imam K, et al. Dynamic MRI of bladder cancer: evaluation of staging accuracy. AJR 2005; 184:121–127

14. Shariat SF, Palapattu GS, Karakiewicz PI, et al. Discrepancy between clinical and pathologic stage: impact on prognosis after radical cystectomy. Eur Urol 2007; 51:137–149

15. Tekes A, Kamel IR, Imam K, Chan TY, Schoenberg MP, Bluemke DA. MR imaging features of transitional cell carcinoma of the urinary bladder. AJR 2003; 180:771–777

16. Takeuchi M, Sasaki S, Naiki T, et al. MR imaging of urinary bladder cancer for T-staging: a review and a pictorial essay of diffusion- weighted imaging. J Magn Reson Imaging 2013;38:1299–309.

17. Cohen J. A coefficient of agreement for nominal scales. Educational and Psychological Measurement 1960; 20:37-46

18. Hall MC, Chang SS, Dalbagni G, Pruthi RS, Seigne JD, Skinner EC, et al. Guideline for the management of nonmuscle invasive bladder cancer (stages Ta, T1, and Tis): 2007 update. JUrol. 2007;178:2314-30.

19. Kulkarni GS, Hakenberg OW, Gschwend JE, Thalmann G, Kassouf W, Kamat A et al (2010) An updated critical analysis of the treatment strategy for newly diagnosed high-grade T1 (previously T1G3) bladder cancer. Eur Urol 57:60–70

20. Brausi M, Collette L, Kurth K, van der Meijden AP, Oosterlinck W, Witjes JA et al (2002) Variability in the recurrence rate at first follow-up cystoscopy after TUR in stage Ta T1 transitional cell carcinoma of the bladder: a combined analysis of seven EORTC studies. Eur Urol 41:523–31

21. Panebianco V, De Berardinis E, Barchetti G, Simone G, Leonardo C, Grompone MD, et al. An evaluation of morphological and functional multi-parametric MRI sequences in classifying non-muscle and muscle invasive bladder cancer. Eur Radiol. 2017;27:3759-66

22. Takeushi M, Sasaki S, Ito M et al. Urinary bladder cancer: Diffusion-weighted MR imaging – Accuracy for diagnosing Tstage and estimating histologic grade. Radiology 2009;251:112-21

23. Panebianco V, Narumi Y, Altun E, Bochner BH, Efstathiou JÁ, Hafeez S, Huddart R, Kennish S, Lerner S, Montironi R, Muglia VF, Salomon G, Thomas S, Vargas HA, Witjes JA, Takeushi M, Barentsz J, Catto J. Multiparametric Magnetic Resonance Imaging for Bladder Cancer: Development of VI-RADS (Vesical Imaging-Reporting And Data System) . Eur Urol. 2018;74;294-306

24. Hoeks CMA, Barentsz JO, Hambrock T, et al. Prostate cancer: multiparametric MR imaging for detection, localization, and staging. Radiology. 2011;261:46–66.