Universidade de São Paulo
Faculdade de Medicina de Ribeirão Preto

FERNANDA WEBER DE MORAIS GALLARRETA

Efeito da expansão rápida da maxila sobre a nasofaringe e o volume nasal: avaliação por ressonância magnética e rinometria acústica

Ribeirão Preto
2010

Fernanda Weber de Morais Gallarreta

Efeito da expansão rápida da maxila sobre a nasofaringe e o volume nasal: avaliação por ressonância magnética e rinometria acústica

Tese apresentada à Faculdade de Medicina de Ribeirão Preto da Universidade de São Paulo para a obtenção do título de Doutor em Ciências Médicas.

Área de Concentração: Morfofisiologia de Estruturas Faciais

Orientadora: Profa. Dra. Wilma T. Anselmo Lima

Ribeirão Preto

2010

FICHA CATALOGRÁFICA

Gallarreta, Fernanda Weber de Morais

Efeito da expansão rápida da maxila sobre a nasofaringe e o volume nasal: avaliação por ressonância magnética e rinometria acústica. Ribeirão Preto, 2010.

102p.: il.; 30cm

Tese de Doutorado apresentada à Faculdade de Medicina de Ribeirão Preto/USP. Área de concentração: Morfofisiologia de Estruturas Faciais.

Orientador: Anselmo-Lima, Wilma Terezinha

1. Rinometria acústica. 2. Imagem por ressonância magnética. 3. Nasofaringe. 4. Cavidade nasal. 5. Técnica de expansão palatina.

Fernanda Weber de Morais Gallarreta

Efeito da expansão rápida da maxila sobre a nasofaringe e o volume nasal: avaliação por ressonância magnética e rinometria acústica.

Tese de Doutorado apresentada à Faculdade de Medicina de Ribeirão Preto da Universidade de São Paulo para a obtenção do título de Doutor em Ciências Médicas.

Área de concentração: Morfofisiologia de Estruturas Faciais.

Aprovada em:____/____/____

Prof. Dr. _____
Instituição:_____ Assinatura: _____

Prof. Dr. _____
Instituição:_____ Assinatura: _____

Prof. Dr. _____
Instituição:_____ Assinatura: _____

Prof. Dr. _____
Instituição:_____ Assinatura: _____

Prof. Dr. _____
Instituição:_____ Assinatura: _____

DEDICATÓRIA

*À minha orientadora, **Profa. Dra. Wilma T. Anselmo-Lima**, que me acolheu não só como sua pós-graduanda, mas também como uma filha, por quem ela lutou de diferentes maneiras, em situações diversas para que eu pudesse obter êxito na minha caminhada. Obrigada pela sua confiança e pela sua proteção!*

*Aos meus pais **Beatriz e Edson**, que sempre me ensinaram a ter responsabilidade e perseverança na busca de meus objetivos. Obrigada pela presença constante em todos os momentos de minha vida! Amo muito vocês!!*

*À minha amada irmã **Gabriela** que, apesar da distância física, esteve sempre presente durante esta caminhada e me deu apoio em momentos difíceis.*

*Ao **Chico**, meu esposo, que sempre me estimulou a investir em minha formação acadêmica e nunca me deixou esmorecer. Obrigada por acreditar no meu potencial! Te amo!*

*Às **crianças** que participaram voluntariamente deste trabalho, as quais, sob responsabilidade de seus pais, estiveram presentes em todos os momentos em que foram solicitadas, independente das suas dificuldades diárias. Sem vocês, nada disso teria sido possível!*

AGRADECIMENTOS

*A **Deus**, por estar sempre guiando meus passos e iluminando o meu caminho para que eu consiga vencer os obstáculos da vida e aprender que só assim poderei evoluir espiritualmente para, um dia, chegar até Ele.*

*Aos meus **avós (in memoriam), tios e primos**, maternos e paternos, que sempre torceram e oraram por mim durante esta jornada.*

*À minha sogra **Dionéia** e meus cunhados **Ana Cristina, Luis Felipe** e **Paulo Renato**, pelo carinho, amor e respeito ao longo de todos esses anos.*

*À **Profa. Dra. Wilma T. Anselmo Lima**, pelo estímulo constante na busca do nosso aprimoramento científico. Seu amor ao próximo é uma de suas características mais marcantes. Minha eterna gratidão e admiração!*

*À Pós-Graduação da Faculdade de Medicina de Ribeirão Preto - USP, especialmente à **Comissão Coordenadora do Programa de Oftalmologia, Otorrinolaringologia e Cirurgia de Cabeça e Pescoço**, pela oportunidade em aprofundar meus conhecimentos, uma vez que permite e enfatiza a integração multiprofissional.*

*À Secretaria do Departamento de Oftalmologia, Otorrinolaringologia e Cirurgia de Cabeça e Pescoço, nas pessoas de **Rita, Rogério, Amélia, Édson** e, principalmente, **Maria Cecilia**, a qual realiza um excelente trabalho como secretária da Pós-Graduação.*

*À **Profa. Dra. Fabiana C. P. Valera**, pelo exemplo de profissional dedicada, pela clareza nas suas explicações e pela constante participação neste trabalho. Eu a admiro muito!*

*Ao **Prof. Dr. Antonio Carlos dos Santos**, o qual na função de Coordenador do Centro de Ciências das Imagens e Física Médica da FMRP-USP permitiu a realização dos exames de ressonância magnética, assim como prestou inestimável auxílio na interpretação das imagens.*

*Ao colega **Márcio José Reis**, pela sua intensa participação na coleta dos dados desta pesquisa e pela amizade construída.*

*À colega e amiga **Carla Enoki Itikawa**, pela sua valiosa contribuição desde a elaboração do projeto deste trabalho até a sua conclusão!*

*À **Tais Grechi**, com quem dividi minhas alegrias, angústias e momentos difíceis. Obrigada pelo seu apoio irrestrito! Você é uma grande amiga!*

*À **Profa. Dra. Mirian A. N. Matsumoto**, pelas discussões científicas que permitiram o desenvolvimento deste trabalho, bem como pelo auxílio na seleção da amostra.*

*Aos **funcionários da Casa 20**, por oferecer todas as condições necessárias para a coleta dos dados deste trabalho, especialmente à **Edna, Benedita, Célia, Jóice e Luciana** com quem trabalhei mais de perto.*

*À **Agnes e Lenucha**, pela presteza em diversos momentos durante a realização deste trabalho e pelo carinho e paciência com as crianças avaliadas.*

*Aos funcionários do Centro de Ciências das Imagens e Física Médica da FMRP-USP, nas pessoas de **Reginaldo, Sandra e Jaqueline**, pela disponibilidade durante a realização e análise dos exames de ressonância magnética.*

*Ao **Dr. Wellington de Paula Martins**, pela sua valiosa contribuição na análise estatística.*

*À querida **Profa. Dra. Maria de Lourdes V. Rodrigues**, que também foi minha orientadora em outros trabalhos realizados no decorrer da Pós-Graduação. Sua experiência científica e amor pelo ensino e pela pesquisa me fizeram acreditar que tudo é possível. Basta querermos! Jamais a esquecerei!*

*Ao **Prof. Dr. José Tarcísio L. Ferreira**, por ser meu supervisor durante o Programa de Aperfeiçoamento de Ensino (PAE) realizado na Faculdade de Odontologia de Ribeirão Preto- USP e, durante o nosso convívio, por permitir o meu crescimento profissional e pessoal. Aprendi muito com você!*

*A todos os **professores, colegas e funcionários da Clínica de Pacientes Especiais** da Faculdade de Odontologia de Ribeirão Preto- USP com quem aprendi a valorizar ainda mais o olhar, o sorriso e, acima de tudo, o bem-estar de uma criança. Amei trabalhar com vocês!*

*Às **Profas. Dras. Maria Cristina Borsatto e Alexandra Mussolino de Queiroz**, as quais, mesmo em pouco tempo de convivência, acreditaram na minha capacidade profissional mais do que eu mesma e me deram estímulo para prosseguir. Obrigada pela amizade, carinho e sinceridade!*

*À minha querida amiga **Sheila Garcia**, que com sua alegria de viver e determinação constantes é um exemplo a ser seguido. Você mora no meu coração!*

*À **Coordenação de Aperfeiçoamento de Pessoal de Nível Superior (CAPES)**, pela concessão da bolsa de estudo de doutorado.*

Vencerás

Paciência constante atrai a luz do Céu...

Se o momento é de crise,
Não te perturbes, segue...
Serve e ora, esperando
Que suceda o melhor.

Queixas, gritos e mágoas
São golpes em ti mesmo.
Silencia e abençoa,
A verdade tem voz.

Paciência constante
Atrai a luz do Céu.
Acalma-te, servindo
E vencerás com Deus.

Emmanuel
(por Francisco C. Xavier)

RESUMO

GALLARRETA, F.W.M. **Efeito da expansão rápida da maxila sobre a nasofaringe e o volume nasal: avaliação por ressonância magnética e rinometria acústica.** 2010. 102f. Tese (Doutorado) - Faculdade de Medicina de Ribeirão Preto, Universidade de São Paulo, Ribeirão Preto, 2010.

A mordida cruzada posterior é uma das maloclusões freqüentemente encontrada em pacientes respiradores bucais e a expansão rápida da maxila é o procedimento ortodôntico/ortopédico mais utilizado para a sua correção. Os objetivos deste estudo foram avaliar a área da nasofaringe, por meio da ressonância magnética (RM), e o volume da cavidade nasal, pela rinometria acústica, antes e após a expansão rápida da maxila; e verificar se a área da nasofaringe pode ser avaliada com maior fidedignidade pelo exame de RM do que pelos métodos já descritos na literatura. Foram selecionadas trinta crianças com respiração bucal e/ou mista, de ambos os gêneros, na faixa etária de 07 a 10 anos de idade, em fase de dentição mista, portadoras de mordida cruzada posterior, uni ou bilateral, envolvendo caninos e molares decíduos e primeiros molares permanentes, sem qualquer tipo de tratamento otorrinolaringológico ou ortodôntico. Os exames rinológicos, a ressonância magnética e as documentações ortodônticas foram realizadas antes e 180 dias após a expansão. Os resultados mostraram que houve um aumento estatisticamente significante tanto da área da nasofaringe como do volume nasal após a expansão rápida da maxila; houve correlação positiva entre as áreas da nasofaringe pré e pós expansão, porém não houve correlação entre a área e o volume nasal. Pôde-se concluir que a expansão rápida da maxila pode promover alterações tanto na região da nasofaringe como no volume da cavidade nasal em pacientes com respiração bucal e/ou mista e a RM não necessita ser o exame de eleição para avaliar a área da nasofaringe.

Palavras-chave: rinometria acústica; imagem por ressonância magnética; nasofaringe; cavidade nasal; técnica de expansão palatina.

ABSTRACT

GALLARRETA, F.W.M. **Effect of rapid maxillary expansion on the nasopharynx and nasal volume: assessment by magnetic resonance imaging and acoustic rhinometry.** 2010. 102s. Thesis (Doctoral) - Faculdade de Medicina de Ribeirão Preto, Universidade de São Paulo, Ribeirão Preto, 2010.

Posterior crossbite is a malocclusion often found in mouth breathers and rapid maxillary expansion is the orthodontic/orthopedic procedure most used for its correction. The aim of this study was to assess the area of the nasopharynx by means of magnetic resonance imaging (MRI), and the volume of nasal cavity by acoustic rhinometry before and after rapid maxillary expansion; and to verify if the area of the nasopharynx can be assessed with greater reliability by MRI than by the methods described in the literature. The sample was formed by thirty selected children with buccal and/or mixed breathing, of both sex, aged between 07 and 10 years, in mixed dentition phase, with unilateral or bilateral posterior crossbite, involving canine and molars deciduous and permanent first molars, without any type of orthodontic or otolaryngology treatment. The rhinology exams, magnetic resonance imaging and orthodontic records were undertaken before the expansion and 180 days after it. The results showed that after the rapid maxillary expansion there was a statistically significant increase both in the area of the nasopharynx and in the nasal volume; a positive correlation was found between the areas of nasopharynx evaluated before and after the rapid maxillary expansion, nevertheless there was no correlation between the area and the nasal volume. It can be concluded that rapid maxillary expansion can promote changes in both nasopharynx and nasal volume in patients with buccal and/or mixed breathing and MRI need not to be the method of choice to evaluate the area of the nasopharynx.

Keywords: acoustic rhinometry; magnetic resonance imaging; nasopharynx; nasal cavity; palatal expansion technique.

LISTA DE FIGURAS

Figura 1 - Equipamento SRE 2000 da Rhinometrics (Denmark) 32

Figura 2 - Rinometria Acústica (A: lado direito e B: lado esquerdo) 35

Figura 3 – Rinograma..... 35

Figura 4 - Nasofibroscopia (A: aparelho e B: exame)..... 36

Figura 5 - Vista oclusal do arco dentário superior (A); vista oclusal do disjuntor de Haas modificado (B) 39

Figura 6 - Vista frontal antes da correção da mordida cruzada posterior (A) e vista frontal após a correção (B)..... 39

Figura 7 - Vista oclusal do disjuntor de Haas modificado logo após a sua instalação (A) e vista oclusal 180 dias após a expansão (B) 40

Figura 8 - Ressonância magnética: equipamento 41

Figura 9 - Imagem de ressonância magnética 42

Figura 10 - Pontos anatômicos e medida cefalométrica..... 43

Figura 11 - Área da nasofaringe em imagem de ressonância magnética (A)..... 45

Figura 12 - Média e desvio padrão da área da nasofaringe de 30 crianças submetidas à ressonância magnética, antes e após a ERM 49

Figura 13 - Média e desvio padrão do volume nasal total de zero a 3cm a partir da narina de 30 crianças submetidas à rinometria acústica, antes e após a ERM 50

Figura 14 - Correlação entre a área da nasofaringe de 30 crianças submetidas à RM, antes e após a ERM 51

Figura 15 - Área da nasofaringe de 30 crianças estudadas antes e após a ERM 52

LISTA DE TABELAS

Tabela 1 - Médias, desvios padrão (DP), erros padrão da média (EPM), valores mínimo (Mín) e máximo (Máx) das medidas obtidas pela ressonância magnética e pela rinometria acústica, realizadas nos momentos T_1 e T_2 48

SUMÁRIO

1 INTRODUÇÃO 15

2 REVISÃO DA LITERATURA 18
2.1 Anatomia e fisiologia da nasofaringe 18
2.2 Respiração bucal crônica 19
2.3 Avaliação objetiva da obstrução nasal 21
2.3.1 Nasofibroscopia 21
2.3.2 Rinometria acústica 22
2.4 Expansão rápida da maxila 23
2.5 Ressonância magnética 26

3 OBJETIVOS 29

4 MATERIAL E MÉTODO 31
4.1 Amostra estudada 31
4.2 Procedimentos otorrinolaringológicos 31
4.2.1 Padronização do exame de rinometria acústica 32
4.2.2 Rinometria acústica 33
4.2.3 Nasofibroscopia 36
4.3 Procedimentos ortodônticos 37
4.3.1 Aparelho disjuntor de Haas 37
4.3.1.1 Material, confecção, instalação e ativação do disjuntor de Haas 37
4.4 Exame de ressonância magnética 40
4.5 Análise estatística 45

5 RESULTADOS 47
5.1 Estudo descritivo dos resultados 47
5.2 Estudo analítico dos resultados 49
5.2.1 Ressonância magnética 49
5.2.2 Rinometria acústica 50
5.2.3 Correlação entre área da nasofaringe pré e pós-ERM e área da nasofaringe e volume nasal total 51

6 DISCUSSÃO 54

7 CONCLUSÃO 62

REFERÊNCIAS 64

APÊNDICES 76

ANEXO 102

INTRODUÇÃO

1 INTRODUÇÃO

O sistema respiratório é um dos componentes mais importantes para a manutenção de todo o tecido humano, pois tem influência direta na oxigenação celular em todas as partes do organismo.

Especial atenção deve ser dada à obstrução nasal crônica, em relação ao desenvolvimento da criança. A patência da via aérea é a peça chave para o desenvolvimento da face e crescimento e desenvolvimento do complexo nasomaxilar. Em resposta à obstrução nasal a criança se adapta a uma respiração oral de suplência, o que leva à mudança da posição da cabeça e da coluna cervical, a fim de facilitar esta via respiratória. Há alteração nos vetores da força de tração dos músculos da face e do pescoço, favorecendo um crescimento mais vertical da face. A passagem do ar promove a reabsorção óssea na parte interna das fossas nasais e a deposição óssea na parte externa, promovendo o distanciamento dos arcos da órbita, faces nasal e oral do palato, arco maxilar, seios paranasais, arcos zigomáticos. Em presença da obstrução nasal este desenvolvimento não é completo, e explica a atresia maxilar. Observa-se ainda uma rotação inferior e posterior da mandíbula, o que leva à face longa e o perfil convexo, hipodesenvolvimento do terço médio da face, apinhamento dentário e mordida cruzada. Muitos estudos demonstram uma forte influência da obstrução naso-respiratória sobre o crescimento craniofacial e o desenvolvimento de maloclusões (LINDER-ARONSON, 1970; LINDER-ARONSON, 1993; YAMADA, 1997; PEREIRA, et al., 2001; FARIA et al., 2002; VALERA et al., 2003).

O diagnóstico da obstrução nasal crônica na criança, assim como seu tratamento deve ser precoce, uma vez que 60 a 70% do desenvolvimento da face ocorre até os 4 anos de idade, completando-se com o estirão de crescimento na puberdade, momento onde a obstrução também pode ser drástica.

A mordida cruzada posterior é uma das maloclusões frequentemente encontradas em pacientes respiradores bucais (BRESOLIN et al., 1983; OULIS et al., 1994) e a expansão rápida da maxila é o procedimento ortodôntico/ortopédico mais utilizado para a sua correção (HAAS, 1961). A literatura tem sugerido uma melhora nos parâmetros respiratórios após a disjunção palatina (HERSHEY;

STEWART; WARREN, 1976; WERTZ; DRESKIN, 1977; DA SILVA FILHO; VILLAS BOAS; CAPELOZZZA FILHO, 1991; HAHN et al., 1999; COMPADRETTI; TASCA; BONETTI, 2006a), uma vez que esta técnica promove um aumento da largura do arco dentário e, por consequência, da cavidade nasal (HERSHEY; STEWART; WARREN, 1976; BASCIFTCI et al., 2002; CAMERON et al., 2002; CHUNG; FONT, 2004; MATSUMOTO et al., 2010). Entretanto, ainda restam algumas dúvidas se esta terapia realmente promove uma melhora da função respiratória nasal e se há alguma alteração na região da nasofaringe.

Poucos estudos enfocam o efeito da expansão rápida da maxila sobre a região nasofaríngea (BASCIFTCI et al., 2002; BUCCHERI; DILELLA; STELLA, 2004; CHIARI et al., 2009; MONINI et al., 2009), sendo que nenhum destes lançou mão de um exame de imagem como a ressonância magnética para sua avaliação.

REVISÃO DA LITERATURA

2 REVISÃO DA LITERATURA

2.1 Anatomia e fisiologia da nasofaringe

A faringe é um conduto musculomembranoso que está situado posteriormente às cavidades nasal e bucal e, inferiormente, à entrada da laringe e do esôfago. Divide-se em três porções. A porção superior ou nasal é chamada de nasofaringe, rinofaringe ou *cavum*; a porção média ou bucal denomina-se orofaringe; e a porção inferior ou laríngea é conhecida como hipofaringe ou laringofaringe.

Na faringe encontra-se o anel linfático de Waldeyer, um aglomerado de tecido linfóide imunologicamente competente que é composto pelas tonsilas faríngea (adenóide), palatinas, linguais e tubárias, além de agregados linfóides menores (ALMEIDA; REZENDE; BUTUGAN, 1998).

A nasofaringe apresenta função primordial respiratória, mas também participa da fonação e da deglutição dos alimentos. Seu teto é limitado superiormente pelos ossos esfenóide e occipital, anteriormente pelas coanas, inferiormente pelo palato mole e posteriormente pela coluna cervical. A região superior da parede posterior é ocupada pela tonsila faríngea que se caracteriza por ser uma massa única, lobulada e sem criptas. Os torus tubários (orifícios das tubas auditivas) ocupam as paredes laterais da nasofaringe . Em casos de hiperplasia da tonsila faríngea, ela pode ocupar totalmente a nasofaringe, com conseqüente obstrução nasal e tubária.

Durante a respiração nasal, o ar inspirado passa pelas cavidades nasais e segue para a região da nasofaringe. No decorrer deste percurso, o ar sofre um condicionamento antes de atingir as vias aéreas inferiores no que diz respeito à umidificação, aquecimento e purificação do mesmo.

Entretanto, para que a respiração seja eficiente, é necessário que todas as estruturas envolvidas no mecanismo fisiológico dessa respiração estejam funcionando em perfeita harmonia.

2.2 Respiração bucal crônica

Em condições normais, um recém-nascido respira pelo nariz. Porém, a presença de qualquer obstáculo à passagem do ar inspirado resulta em obstrução nasal que, conseqüentemente, conduz a um padrão de respiração bucal (WECKX; WECKX, 1995). Se essa obstrução não for solucionada, persistindo por muito tempo, a criança é obrigada a respirar quase que exclusivamente pela boca tornando-se, então, um respirador bucal crônico.

Dentre os fatores etiológicos da obstrução nasal pode-se citar a atresia de coanas (uni ou bilateral), hiperplasia adenoideana (VAN CAUWENBERGE et al., 1995; WECKX; WECKX, 1995), hiperplasia de tonsilas palatinas, rinites crônicas (alérgica ou infecciosa), desvio do septo nasal, pólipos nasais, tumores (FARRIOR; CONNOLLY, 1970; WECKX; WECKX, 1995) ou simplesmente fossas nasais estreitas.

A hiperplasia de tonsilas faríngea e/ou palatinas tem sido relatada como a segunda maior causa de obstrução respiratória na infância, seguida apenas da rinite alérgica (PRINCIPATO, 1991; MOTONAGA; BERTE; ANSELMO-LIMA, 2000), podendo estar, em muitos casos, associadas entre si (MOTONAGA; BERTE; ANSELMO-LIMA, 2000).

As tonsilas geralmente sofrem hiperplasia entre 3 e 6 anos de idade (JEANS et al., 1981; LINDER-ARONSON; LEIGHTON, 1983; VILELLA; VILELLA; KOCH, 2006; YSUNZA et al., 2008), regredindo, de maneira progressiva, até os 10-11 anos quando há um discreto aumento e, então, tornam a regredir continuamente (LINDER-ARONSON, 1983; VILELLA; VILELLA; KOCH, 2006).

Vários estudos na literatura têm descrito que a presença da respiração bucal durante a fase de crescimento de uma criança pode resultar em alterações no desenvolvimento craniofacial (LINDER-ARONSON, 1970; HULTCRANTZ et al., 1991; WECKX; WECKX, 1995; PEREIRA et al., 2001; FARIA et al., 2002; LESSA et al., 2005). Entretanto, alguns autores não encontraram essa associação (VIG et al., 1981; O'RYAN et al., 1982; VIG, 1998).

No paciente respirador bucal observa-se, com freqüência, alterações musculares, funcionais e dentofaciais (VALERA; TRAWITZKI; ANSELMO-LIMA, 2006). Dentre as alterações dentofaciais pode-se citar a atresia da maxila

(MOTONAGA; BERTE; ANSELMO-LIMA, 2000; VALERA et al., 2003), retrusão maxilar e mandibular (PEREIRA et al., 2001; FARIA et al., 2002), maior altura facial anterior (CHENG et al., 1988; TROTMAN et al., 1997; LESSA et al., 2005), rotação posterior e inferior da mandíbula (HULTCRANTZ et al., 1991; OULIS et al., 1994; PEREIRA et al., 2001), mordida cruzada posterior (BRESOLIN et al., 1983; OULIS et al., 1994) e mordida aberta anterior (HULTCRANTZ et al., 1991).

As alterações posturais encontradas nesses pacientes referem-se a lábios entreabertos e rebaixamento de língua (no assoalho bucal) e de mandíbula (WECKX; WECKX, 1995; MOTONAGA; BERTE; ANSELMO-LIMA, 2000; PEREIRA et al., 2001). Apresentam, ainda, hipotonia de lábios, língua e dos músculos bucinadores (PEREIRA et al., 2001; VALERA et al., 2003), além de interposição lingual durante a deglutição e a fonação (PEREIRA et al., 2001) e vedamento labial assistemático ou ausente durante a mastigação (VALERA et al., 2003).

Pode-se observar que a criança respiradora bucal altera o posicionamento de lábios e língua provavelmente para que ocorra a passagem de ar pela orofaringe, uma vez que as vias aéreas superiores estão com alguma obstrução. Inferiorizando a língua e a mandíbula, aumenta a probabilidade de desenvolver mordida cruzada que, se for corrigida ainda na dentição decídua, permite o irrompimento correto dos molares permanentes. Caso não haja essa correção precoce, a erupção dos dentes permanentes em mordida cruzada ocorre na grande maioria dos casos (OULIS et al., 1994).

Segundo Linder-Aronson (1970), as alterações de tonicidade dos tecidos moles da face acarretam um desequilíbrio nas forças exercidas sobre os ossos da face alterando, também, o padrão de crescimento craniofacial.

Portanto, se a obstrução respiratória denota importante participação nas alterações dentárias e esqueléticas, faz-se necessário o diagnóstico e o tratamento das causas dessa obstrução o mais precoce possível, pois o impacto negativo sobre o desenvolvimento craniofacial é acentuado com o início da puberdade (PRINCIPATO, 1991).

2.3 Avaliação objetiva da obstrução nasal

2.3.1 Nasofibroscopia

O diagnóstico da obstrução nasal na infância é eminentemente clínico. Entretanto, a utilização da nasofibroscopia como exame complementar à anamnese e ao exame físico permite a observação de áreas endonasais críticas e inacessíveis pela rinoscopia tradicional.

Para a realização do exame é necessário um endoscópio constituído por fibra ótica flexível (nasofaringolaringoscópio) ou rígida (telescópio) com diâmetro variável entre 2,7 e 4mm, no qual são acoplados uma fonte de luz fria e uma microcâmera. O exame é feito com o paciente sentado e sob anestesia local, sendo que aproximadamente 10 minutos antes do início do exame, uma mecha de algodão embebida com anestésico é inserida em cada cavidade nasal.

O endoscópio deve seguir três passagens de observação pelas cavidades nasais. A primeira é ao longo do assoalho nasal; a segunda é entre o septo e as conchas nasais inferior e média, até à coana, quando a nasofaringe é avaliada; e a terceira, quando o endoscópio é retirado entre a concha média e a parede lateral do nariz, ou seja, no meato médio.

A nasofibroscopia vem sendo referida por diversos autores como um método bastante preciso para o diagnóstico das causas da obstrução nasal (WORMALD; PRESCOTT, 1992; WANG et al., 1997), uma vez que detecta fatores obstrutivos como desvio de septo, rinite alérgica, atresia de coanas, hiperplasia adenoideana, pólipos e tumores (KUBBA; BINGHAM, 2001).

Em se tratando da tonsila faríngea, a radiografia lateral da nasofaringe também é um método bastante aceito para a sua avaliação (FUJIOKA; YOUNG; GIRDANY, 1979; COHEN; KONAK, 1985; WORMALD; PRESCOTT, 1992; PARADISE et al., 1998). Entretanto, no estudo de Souza, Hennemann e Anselmo-Lima (2000) a nasofibroscopia diagnosticou a hiperplasia de adenóide, moderada ou severa, em 69% dos pacientes com queixa de obstrução nasal, sendo que o exame radiográfico havia demonstrado resultados normais.

Um dos parâmetros utilizados para classificar a hiperplasia adenoideana é a porcentagem da área da coana que é obstruída pela tonsila faríngea durante a inspiração (CHO et al., 1999). Pode-se, também, utilizar a distância entre o vômer e a adenóide (WANG et al., 1997), contudo ambos permitem quantificar a obstrução do *cavum* pela tonsila faríngea.

Vale ressaltar que a nasofibroscopia é considerada um método de diagnóstico de alta acurácia nos casos de obstrução por hiperplasia de adenóide (KINDERMANN et al., 2008). Além da visualização direta da cavidade nasal, possibilita uma avaliação dinâmica e tridimensional da área do *cavum* (SOUZA; HENNEMANN; ANSELMO-LIMA, 2000; KUBBA; BINGHAM, 2001; CASSANO et al., 2003).

2.3.2 Rinometria acústica

A rinometria acústica foi introduzida por Hilberg em 1989 como uma técnica minimamente invasiva para a avaliação objetiva da geometria nasal. É um exame estático que permite medir a relação entre a área de secção transversal e a distância dentro da cavidade nasal (HILBERG et al., 1989) e fornece o cálculo do volume nasal (ROITHMANN, 2007). Pode ser realizado em qualquer faixa etária (HILBERG et al., 1989; GRYMER; HILBERG; PEDERSEN, 1997), pois requer a mínima cooperação do paciente (COREY et al., 1997).

A técnica baseia-se na análise do som refletido da cavidade nasal em resposta a uma onda sonora incidente emitida por uma fonte eletrônica. Ou seja, o som, que é propagado em um tubo (cavidade nasal), é refletido por mudanças na impedância acústica causadas por alterações na dimensão deste tubo.

O rinômetro acústico consiste de uma unidade onde são acoplados uma sonda e um microcomputador com o programa específico para a realização do exame. Um adapatador nasal é conectado à extremidade distal da sonda. A onda sonora emitida pelo aparelho é audível e apresenta-se entre as freqüências de 100 a 10.000Hz. O exame é rápido e avalia uma narina a cada execução, demonstrando uma elevada acurácia na porção anterior da cavidade nasal, onde se encontra a válvula nasal (HILBERG et al., 1989).

Alguns autores acreditam que o exame rinométrico é válido para a região da nasofaringe (MODRZYNSKI et al., 2004), porém no estudo de Hilberg et al. (1993), foram observados valores superestimados da área e do volume para a mesma região, refletindo uma perda sonora para a outra cavidade nasal. Logo, a acurácia do exame para a região da nasofaringe é incerta.

Existem fatores que devem ser controlados para a precisão do exame, tais como, climatização (DJUPESLAND; ROTNES, 2001), ruído (PARVEZ; ERASALA; NORONHA, 2000; DJUPESLAND; ROTNES, 2001), postura do paciente, controle da respiração, adaptador nasal (FISHER et al, 1995), escape sonoro (HILBERG; PEDERSEN, 2000), treinamento do operador e alteração de pressão durante a respiração e a deglutição (DJUPESLAND; ROTNES, 2001).

O registro do exame é feito através de uma representação gráfica chamada rinograma o qual apresenta as medidas separadas à direita e à esquerda, correlacionando distância com a área transversal.

Como o aparelho fornece medidas da área em cm^2 e das distâncias destes pontos até a narina em centímetros, é possível obter as medidas dos volumes nasais das mesmas regiões, além do volume total da cavidade nasal.

O método permite, ainda, a obtenção de medidas antes e após o uso de descongestionantes, avaliando se a causa da obstrução é principalmente esquelética ou devido a alterações da mucosa (HILBERG; GRYMER; PEDERSEN, 1995; GRYMER, 2000).

Embora o exame não forneça o diagnóstico etiológico da obstrução nasal, quantifica a magnitude do sintoma obstrutivo em um determinado momento, sendo, portanto, considerado um teste específico da permeabilidade nasal (ROITHMANN, 2007).

2.4 Expansão rápida da maxila

A expansão rápida da maxila (ERM) é um dos procedimentos mais utilizados na especialidade ortodôntica para a correção da atresia maxilar e mordida cruzada posterior. Esta terapia promove a separação dos ossos maxilares (disjunção maxilar) através da abertura da sutura palatina mediana e, consequentemente, aumenta a

dimensão transversal da maxila (HAAS, 1961). Porém, o seu efeito não é limitado ao arco dentário superior. A maxila está conectada com outros dez ossos do complexo craniofacial e, portanto, a ERM pode afetar direta ou indiretamente estruturas como cavidade nasal, faringe, articulação temporomandibular, ouvido médio e processo pterigóide do osso esfenóide (CEYLAN; OKTAY; DEMIRCI, 1996; LIONE et al., 2008).

O procedimento consiste na utilização de um aparelho ortopédico através do qual a força aplicada aos dentes e ao processo alveolar excede o limite necessário para a movimentação ortodôntica e promove a separação dos ossos maxilares (disjunção maxilar), sendo, portanto, um procedimento mais ortopédico que ortodôntico (HAAS, 1961).

Os aparelhos utilizam parafusos expansores os quais são ativados diariamente até a obtenção da morfologia adequada do arco dentário superior. Dentre os mais utilizados estão os dentomucosuportados, preconizados por Haas (1961), que são constituídos por uma estrutura metálica rígida e um apoio de resina acrílica justaposto à mucosa palatina e os dentosuportados, tipo Hyrax (BIEDERMAN, 1968), que possuem somente a parte metálica rígida apoiada nos primeiros molares e nos primeiros pré-molares por meio de bandas. Ambos apresentam efeitos similares.

As mudanças dentofaciais e craniofaciais produzidas pela expansão rápida da maxila ocorrem tanto no plano transversal como nos planos vertical, frontal e sagital, sendo altamente favoráveis ao desenvolvimento craniofacial (HAAS, 1961; DA SILVA FILHO; VILLAS BOAS; CAPELOZZA FILHO, 1991; CAPELOZZA FILHO; SILVA FILHO, 1997; MOORE, 1997; CHUNG; FONT, 2004).

Considerando o plano transversal, a abertura da sutura palatina mediana apresenta-se de forma triangular, sendo que a base está voltada para os incisivos superiores e, o vértice, para os molares. Logo, a abertura é maior na região anterior do palato do que na região posterior (HAAS, 1961; MOORE, 1997; LIONE et al., 2008).

No plano vertical, ocorre um deslocamento inferior da maxila, extrusão dos molares superiores (HAAS, 1961; DA SILVA FILHO; VILLAS BOAS; CAPELOZZA FILHO, 1991), rotação mandibular no sentido horário, com conseqüente aumento da altura facial (CHUNG; FONT, 2004) e mordida aberta transitória.

No plano frontal, a expansão é maior entre os incisivos centrais superiores e diminui em direção à cavidade nasal (MOORE, 1997). Clinicamente a abertura da sutura pode ser constatada pelo aparecimento de um diastema entre os incisivos centrais superiores (HAAS, 1961; DA SILVA FILHO; MONTES; TORELLY, 1995; MOORE, 1997; CAMERON et al., 2002; CHIARI et al., 2009).

Alguns autores referem que, no plano sagital, a maxila desloca-se para frente e para baixo (HAAS, 1961; DAVIS; KRONMAN, 1969; AKKAYA; LORENZON; ÜÇEM, 1999; CHUNG; FONT, 2004). Por outro lado, Wertz e Dreskin (1977), da Silva Filho, Villas Boas e Capelozza Filho (1991), Chang, McNamara Jr. e Herberger (1997) constataram que a maxila movimenta-se apenas inferiormente e não sofre deslocamento anterior.

Com a disjunção da maxila, os ossos maxilares deslocam-se lateralmente junto com as paredes laterais da cavidade nasal e, com isso, ocorre um aumento na largura nasal (HERSHEY; STEWART; WARREN, 1976; BASCIFTCI et al., 2002; CAMERON et al., 2002; CHUNG; FONT, 2004; MATSUMOTO et al., 2010), melhorando a capacidade respiratória (HERSHEY; STEWART; WARREN, 1976; WERTZ; DRESKIN, 1977; DA SILVA FILHO; VILLAS BOAS; CAPELOZZZA FILHO, 1991; HAHN et al., 1999; COMPADRETTI; TASCA; BONETTI, 2006a).

Entretanto, ainda restam algumas dúvidas se esta terapia realmente promove uma melhora da função respiratória nasal e se há alguma alteração na região da nasofaringe.

Nesse sentido, alguns pesquisadores têm avaliado o espaço nasofaríngeo após a ERM através de radiografia cefalométrica lateral. Basciftci et al. (2002), Buccheri, Dilella e Stella (2004), Chiari et al. (2009) e Monini et al. (2009) observaram um aumento da região nasofaríngea quando compararam as medidas pré e pós disjunção maxilar. Os trabalhos foram realizados com diferentes metodologias para a aferição das medidas nas cefalometrias, assim como o período pós-ERM foi variável.

Da mesma forma, outros estudos foram realizados a fim de avaliar os efeitos da ERM sobre a geometria da cavidade nasal utilizando, para isso, o exame de rinometria acústica. Algumas pesquisas compararam somente as medidas áreas de secção transversal mínima da cavidade nasal (MARCHIORO et al,. 1997; MARCHIORO et al., 2001; BICAKCI et al., 2005; ENOKI et al., 2006). Outras compararam tanto as áreas transversais como o volume (COMPADRETTI; TASCA;

BONETTI, 2006a; COMPADRETTI et al., 2006b; CAPPELLETTE et al., 2008; DE FELIPPE et al., 2008; DE FELIPPE et al., 2009; SÖKÜCÜ; DORUK; UYSAL, 2010) e alguns autores utilizaram apenas os dados sobre o volume da cavidade nasal (HAHN et al., 1999; BABACAN et al., 2006; DORUK et al., 2007). Na grande maioria dos trabalhos houve um incremento nos parâmetros avaliados após a ERM.

2.5 Ressonância magnética

As primeiras publicações a respeito do fenômeno da ressonância magnética (RM) foram feitas em 1946 por dois grupos de cientistas americanos independentes (BLOCH; HANSEN; PACKARD, 1946; PURCELL; TORREY; POUND, 1946). Porém, os desenvolvimentos que levaram a aplicação desse fenômeno quântico à geração de imagens tomográficas só aconteceram na década de 1970. Desde então, novos estudos foram realizados possibilitando a utilização da ressonância magnética em medicina.

As imagens por RM baseiam-se na resposta específica do próton de hidrogênio de absorver e refletir energia contida em ondas eletromagnéticas.

Desta forma, em função da abundância de prótons de hidrogênio no corpo humano as imagens representam um mapeamento da distribuição dos mesmos nos diferentes tecidos examinados, num determinado tempo. Além disso, a RM é o único método de imagem que permite a obtenção dos três planos ortogonais (sagital, coronal e axial), sem reposicionamento do paciente.

Apresenta as vantagens de ser um exame não invasivo, que não emprega radiação ionizante, de alta reprodutibilidade, resolução espacial e detalhamento anatômico. Seu alto custo é considerado a sua maior desvantagem, seguida do tempo de duração do exame que necessita da colaboração do paciente.

Em se tratando de vias aéreas superiores, alguns autores referem que a RM é um método preciso para descrever as variações no tamanho das tonsilas palatinas e faríngea, uma vez que permite a ampliação das imagens, não há sobreposição de estruturas, além da vantagem de ser livre de radiação ionizante (JAW et al., 1999; VOGLER; WIPPOLD; PILGRAM, 2000; DONNELLY; CASPER; CHEN, 2002a).

A cinerressonância magnética é uma técnica muito utilizada para estudar a síndrome da apnéia obstrutiva do sono, pois fornece imagens das vias aéreas durante a sua movimentação dinâmica (DONNELLY et al., 2002b; DONNELLY et al., 2003).

A geometria da cavidade nasal (área de secção transversa e volume) também tem sido estudada através da RM em comparação com a rinometria acústica. Não foram encontradas diferenças entre os métodos principalmente na região anterior (de zero a 6cm) da cavidade nasal (HILBERG; JENSEN; PEDERSEN, 1993; COREY et al., 1997).

Assim, como não encontramos na literatura nenhum trabalho que tenha utilizado essa técnica de imagem para avaliar as vias aéreas superiores após a disjunção maxilar e, principalmente, devido à alta resolução das imagens no que diz respeito às partes moles, decidimos estudar o efeito da expansão rápida da maxila sobre a região da nasofaringe por meio do exame de RM.

OBJETIVOS

3 OBJETIVOS

Os objetivos deste estudo foram:

1. Avaliar, antes e após a expansão rápida da maxila, a área da nasofaringe por meio do exame de ressonância magnética e o volume nasal, por meio da rinometria acústica;
2. Verificar se a área da nasofaringe pode ser avaliada com maior fidedignidade pelo exame de ressonância magnética do que pelos métodos já descritos na literatura.

MATERIAL E MÉTODO

4 MATERIAL E MÉTODO

4.1 Amostra estudada

Participaram deste estudo 30 crianças com respiração bucal e/ou mista, de ambos os gêneros, na faixa etária de 07 a 10 anos de idade, em fase de dentição mista, portadoras de mordida cruzada posterior, uni ou bilateral, envolvendo caninos e molares decíduos e primeiros molares permanentes. Estas crianças foram selecionadas na Triagem da Clínica de Ortodontia Preventiva e Interceptora da Faculdade de Odontologia de Ribeirão Preto - Universidade de São Paulo (USP) e no Centro do Respirador Bucal (CERB) da Divisão de Otorrinolaringologia do Hospital das Clínicas da Faculdade de Medicina de Ribeirão Preto (HC/FMRP) – USP. Foram excluídos os pacientes que apresentassem sinais de distúrbios sistêmicos, estivessem sob o uso de medicação antibiótica, utilizassem sistematicamente medicação nasal de uso tópico ou sistêmico, que tivessem realizado cirurgia de palato, ou já submetidos a tratamento ortodôntico prévio.

A inclusão das crianças na pesquisa foi oficializada mediante termo de consentimento livre e esclarecido assinado pelos seus pais e pelo pesquisador responsável (Apêndice A).

A presente pesquisa foi aprovada pelo Comitê de Ética em Pesquisa do HC/FMRP - USP de acordo com o processo nº 13658/2006 (Anexo).

4.2 Procedimentos otorrinolaringológicos

Após avaliação completa dos pacientes por um otorrinolaringologista a fim de obter o diagnóstico clínico de respiração bucal e/ou mista, foram realizados exames de nasofibroscopia e rinometria acústica no CERB da Divisão de Otorrinolaringologia do HC/FMRP-USP. A nasofibroscopia (rinoscopia anterior e posterior) foi realizada com o objetivo de avaliar o trofismo (normotróficas, hipertróficas ou hipotróficas) e a coloração (pálidas, coradas ou hiperemiadas) das conchas nasais inferiores, o grau

de obstrução das coanas pelo tecido adenoideano e a presença de deformidades septais. A rinometria acústica foi realizada para obter dados sobre o volume nasal, utilizando-se o equipamento SRE 2000 da Rhinometrics, Denmark, um computador contendo o programa correspondente ao exame (Figura 1) e adaptadores nasais de tamanhos variados de acordo com a largura da narina de cada paciente. A rinometria acústica foi realizada antes (T_1) e 180 dias (T_2) após a expansão rápida da maxila. Entretanto, a nasofibroscopia foi realizada apenas no T_1 como um exame complementar à rinoscopia tradicional.

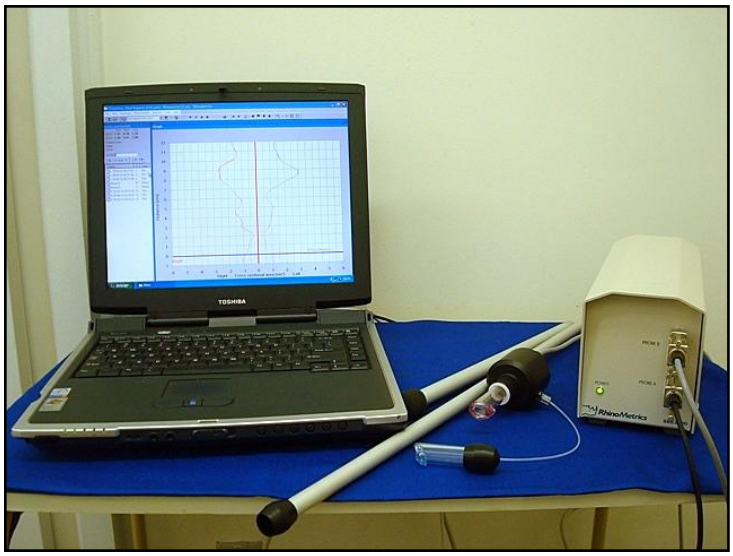

Figura 1 - Equipamento SRE 2000 da Rhinometrics (Denmark).

4.2.1 Padronização do exame de rinometria acústica

O otorrinolaringologista realizou uma avaliação clínica prévia das condições de saúde nasal dos pacientes através de rinoscopia anterior, de modo a eliminar fatores que pudessem interferir no diagnóstico e obtenção dos dados, verificando ausência de resfriado, secreção nasal e utilização de qualquer medicamento otorrinolaringológico durante a realização do estudo.

Os pacientes foram instruídos a permanecerem em sala acusticamente tratada e climatizada à temperatura de 21º Celsius por aproximadamente 15 minutos

antes dos exames para acomodação da respiração ao ambiente resfriado, eliminando variáveis como temperatura, postura do paciente e pressões corporais que pudessem alterar os resultados a serem obtidos através deste método de diagnóstico (HILBERG; PEDERSEN, 2000).

O exame de rinometria acústica foi realizado com vasoconstritor (oximetazolina 0,25mg/ml) com a finalidade de diminuir os efeitos do ciclo da mucosa nasal que é um dos fatores que pode influenciar os resultados obtidos durante o exame (ROITHMANN; COLE, 1995a; ROITHMANN et al., 1998).

A posição do paciente durante o exame foi padronizada de modo que o mesmo permanecesse sentado, com a coluna encostada no apoio posterior da cadeira, com o eixo sagital da cabeça perpendicular ao plano horizontal do solo e paralelo ao plano da parede da sala.

Os adaptadores nasais utilizados foram de tamanho igual ou maior que a abertura da narina dos pacientes, devendo ser mantidos firmes o suficiente para não permitir o escape sonoro (quando necessário foi utilizado gel para evitar escapes) e a deformação da narina.

Os pacientes foram orientados a respirar pela boca superficialmente ou a interromper temporariamente a respiração, para se excluir o ruído da respiração.

O exame foi realizado em dois momentos distintos: antes e 180 dias após a expansão rápida da maxila. Com o propósito de garantir a precisão da rinometria acústica, em cada exame foram constatadas, no mínimo, três curvas de cada narina. Após cada medida os adaptadores nasais eram removidos das narinas e reconectados para a obtenção de novas medidas. Os resultados adequados foram os que apresentaram coeficientes de variabilidade menor que 10%. Desta forma, os valores médios das curvas de cada narina dos pacientes foram posteriormente analisados e comparados estatisticamente.

4.2.2 Rinometria acústica

A área, a distância e o volume da cavidade nasal foram calculados com base no princípio das ondas sonoras refletidas pelas cavidades nasais em resposta a um estímulo sonoro proveniente do tubo condutor de som. O otorrinolaringologista

inicialmente calibrou o equipamento posicionando o polegar de uma das mãos na abertura do tubo condutor de som. Em seguida, foi colocado um adaptador nasal na abertura do tubo e o conjunto posicionado na narina a ser testada (Figura 2), com um ângulo em torno de 45º entre o tubo condutor de som e o assoalho do nariz, evitando a entrada de ar pelas narinas e padronizando os exames nos 3 tempos (GILAIN et al., 1997).

Os pacientes foram orientados a respirar exclusivamente pela boca ou não respirarem até a obtenção de no mínimo 3 curvas (GILAIN et al., 1997). O mesmo procedimento foi realizado para a outra narina.

Os registros dos exames foram obtidos em gráfico chamado rinograma (Figura 3), apresentando as medidas separadas à direita e à esquerda, relacionando a área transversal com a distância da cavidade nasal, expressas em cm^2. Ao mesmo tempo foram fornecidos os volumes (cm^3) de cada fossa nasal de acordo com a área de secção transversa, assim como o volume de zero a 3cm de distância a partir da narina. As medidas apresentadas foram:

MCA 1 – maior constrição ao nível da válvula nasal, área de secção transversal mínima entre 0 e 22mm da narina.

MCA 2 – maior constrição ao nível da concha nasal inferior, área de secção transversal entre 22 e 54mm da narina.

VN 0-3cm - volume nasal de zero a 3cm a partir da narina.

Utilizando-se o teste de comparação das médias (***t*** de Student para amostras pareadas e nível de significância de 5,0%) para os valores do volume nasal das narinas direita e esquerda, verificou-se não haver diferença entre as medidas. Por esse motivo, utilizamos apenas a média do volume nasal total de zero a 3cm de distância.

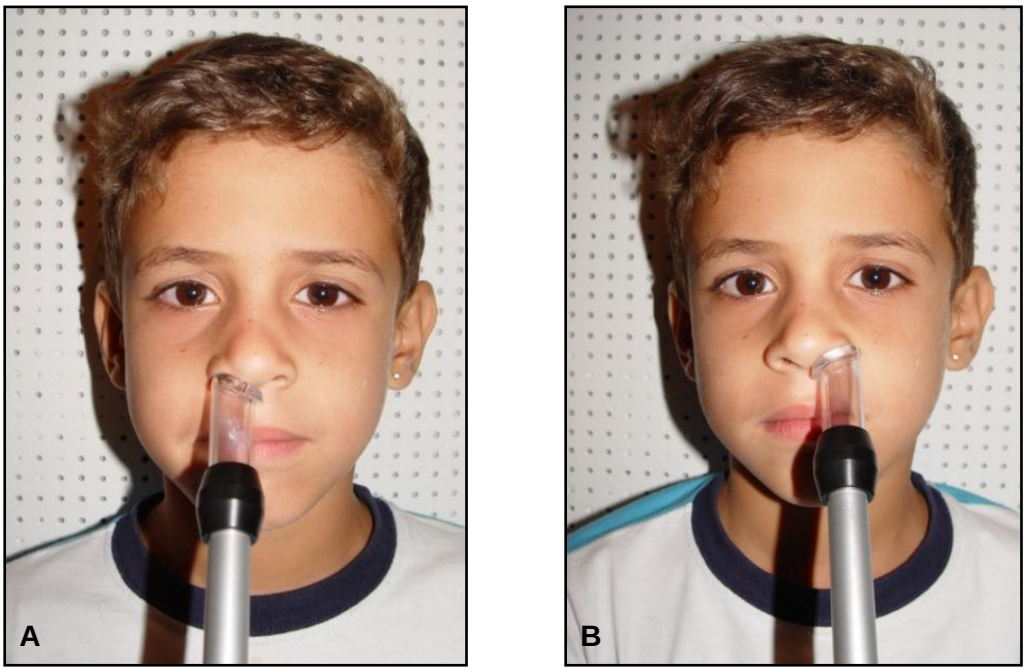

Figura 2 – Rinometria Acústica (A: lado direito e B: lado esquerdo).

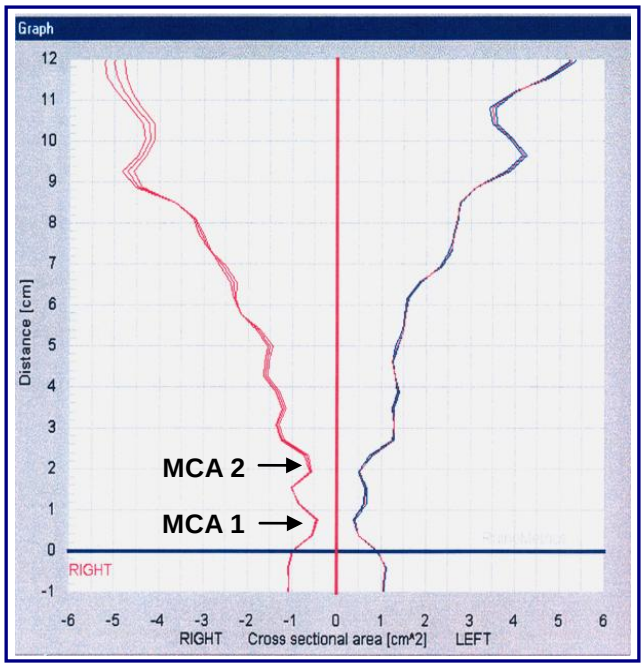

Figura 3 – Rinograma.

4.2.3 Nasofibroscopia

Essa técnica consiste da inspeção visual das fossas nasais com mais riqueza de detalhes, com ótimas condições de luminosidade e nitidez de imagens. Foram observadas as características macroscópicas quando uma microcâmera e uma fonte de luz se acoplaram à extremidade da fibra óptica flexível ou rígida (de 4mm 0°) da marca STORZ, de aproximadamente 15cm de comprimento (Figura 4A). Foi possível uma avaliação precisa das estruturas anatômicas na sua forma e cor, assim como a presença de alterações patológicas (hipertrofia das conchas nasais inferiores, médias e superiores, hiperplasia adenoideana, massas nasais e desvios septais). Este exame foi realizado após a rinometria acústica para que a vasoconstrição prévia e a passagem da fibra óptica pelo nariz não prejudicassem as aferições do exame anterior.

Antes do exame o otorrinolaringologista inseriu uma mecha de algodão, em cada uma das narinas do paciente, embebido de anestésico (neototucaína, associado com efedrina a 0,25%), por aproximadamente 10 minutos. Após a remoção do algodão, o endoscópio foi gradativamente inserido na narina, e por intermédio da imagem refletida na televisão e gravada em vídeo, foi inspecionado e diagnosticado a presença de anormalidades, quando presentes, nas fossas nasais e/ou nasofaringe (Figura 4B). Este procedimento foi realizado para ambas as narinas.

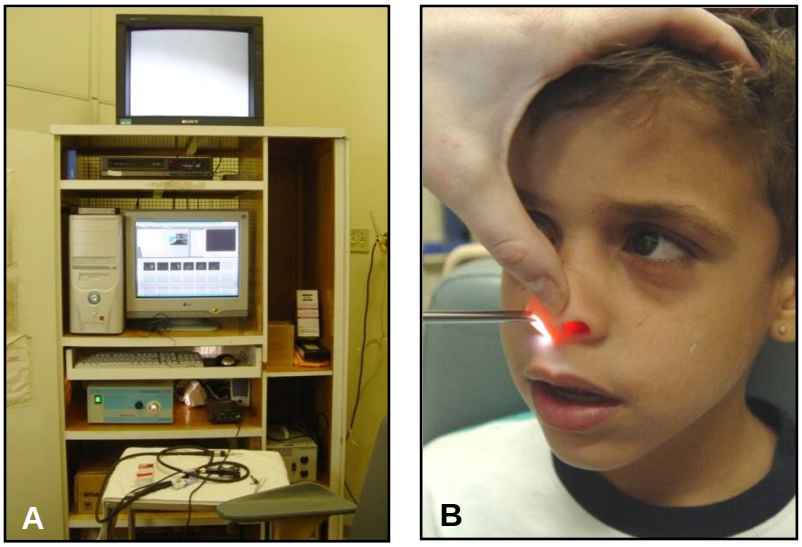

Figura 4 – Nasofibroscopia (A: aparelho e B: exame).

4.3 Procedimentos ortodônticos

A documentação ortodôntica completa (radiografias cefalométricas laterais e oclusais, modelos de estudo, fotografias intrabucais e fotografias extrabucais de frente e perfil) foi realizada antes (T_1) e 180 dias (T_2) após a expansão rápida da maxila. Após análise da documentação inicial e obtenção do plano de tratamento ortodôntico dos pacientes, procedeu-se à montagem do aparelho ortodôntico dento-muco-suportado – Disjuntor de Haas modificado (HAAS, 1965).

4.3.1 Aparelho disjuntor de Haas

O aparelho consiste de anéis ortodônticos pré-fabricados adaptados aos primeiros molares permanentes superiores e fios de aço inoxidável de 1,0mm de diâmetro contornados às faces vestibulares e palatinas dos primeiros molares permanentes, molares e caninos decíduos, soldados aos anéis ortodônticos com solda de prata. Uma placa de acrílico adaptada ao palato une as estruturas metálicas do lado direito e esquerdo e mantém o parafuso de expansão (Dentaurum 600.303) centralizado ao nível da sutura palatina mediana (Figura 5).

4.3.1.1 Material, confecção, instalação e ativação do disjuntor de Haas

O material necessário para a confecção do disjuntor de Haas consistiu de:

- Anéis pré-fabricados – GAC 16015 e 26015
- Fio de Aço inoxidável 1,0mm – Dentaurum 513-100
- Parafuso expansor de 7mm – Dentaurum 600.303
- Solda de prata em fio 0,38mm – Unitek 700-102
- Fluxo para solda de prata – Unitek 700-202
- Acrílico incolor autopolimerizável – Orto Class Clássico

Após a separação dos primeiros molares permanentes, com os separadores elastoméricos da GAC, foram selecionados anéis ortodônticos pré-fabricados – GAC 16015 e 26015 para os mesmos. Com os anéis corretamente adaptados e em posição, foi realizada a moldagem do arco superior, com alginato Jeltrate Dentsply – Caulk, sendo os anéis, transferidos ao molde obtido para posterior vazamento com gesso pedra branco Mossoró – tipo Alfa especial. Uma vez obtido o modelo de gesso procedeu-se à confecção do aparelho disjuntor de Haas. Com fio de aço inoxidável 1,0mm, foram confeccionadas duas barras adaptadas às faces vestibular e palatina dos primeiros molares permanentes, molares e caninos decíduos, as quais foram soldadas aos anéis dos primeiros molares permanentes com solda de prata. Com o parafuso expansor fixado e centralizado sobre a sutura palatina mediana ao nível do segundo molar decíduo, procedeu-se a acrilização do suporte mucoso do aparelho com o acrílico Orto-Class. O limite anterior do aparelho deve liberar as rugosidades palatinas; lateralmente o aparelho deve se estender até 5,0mm da margem da gengiva e, na região posterior, deve incluir os primeiros molares permanentes. Após o acabamento e polimento do aparelho, o mesmo foi instalado através da cimentação dos anéis com ionômero de vidro - Ketac C e as barras coladas aos caninos decíduos, com resina composta fotopolimerizável (Transbond XT, 3M).

Após a instalação do aparelho, o parafuso foi ativado em uma volta completa (1,0mm) seguindo as recomendações do autor (HAAS, 1961). Cada ativação (1/4 de volta) foi realizada a cada 15 minutos até completar 1,0mm de expansão e o responsável pelo paciente foi orientado a ativar diariamente o aparelho com ¼ de volta a cada 12 horas. O monitoramento do paciente foi realizado a cada 14 dias.

A correção da mordida cruzada posterior uni ou bilateral (Figura 6) foi verificada pelo contato dos planos inclinados das vertentes vestibulares das cúspides palatinas dos primeiros molares superiores com os planos inclinados linguais das cúspides vestibulares dos primeiros molares inferiores e, também, pelo aparecimento de um diastema entre os incisivos centrais superiores que confirma, clinicamente, a abertura da sutura palatina mediana.

Após a correção da mordida cruzada, o travamento do parafuso foi feito com fio de amarrilho e o aparelho permaneceu como contenção, sem ativação, por um período de 180 dias para a reorganização das fibras e formação óssea na sutura palatina mediana (LIONE et al., 2008; FRANCHI et al., 2010). Na figura 7 observa-se

o disjuntor de Haas modificado logo após a sua instalação e 180 dias após a expansão.

Uma vez terminado o período de contenção, o aparelho disjuntor foi removido e instalado um aparelho removível superior com grampos vestibulares de retenção e acrílico no palato para a estabilização da oclusão e da musculatura perioral.

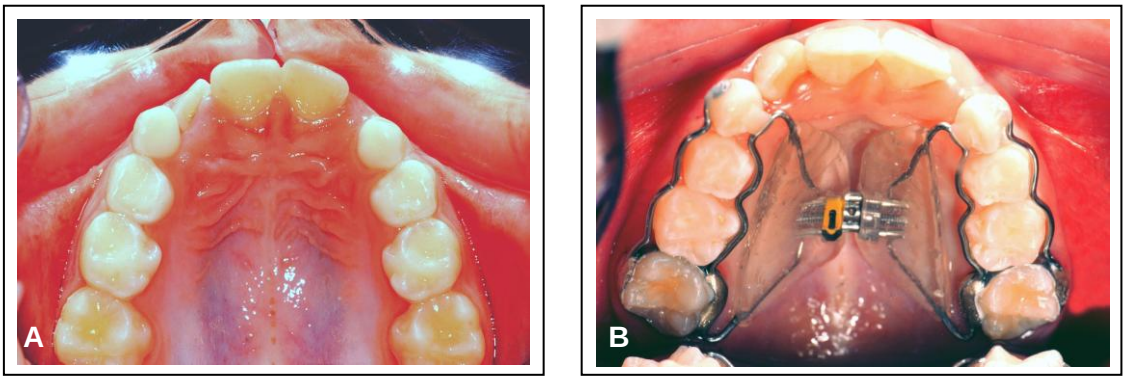

Figura 5 – Vista oclusal do arco dentário superior (A) e vista oclusal do disjuntor de Haas modificado (B).

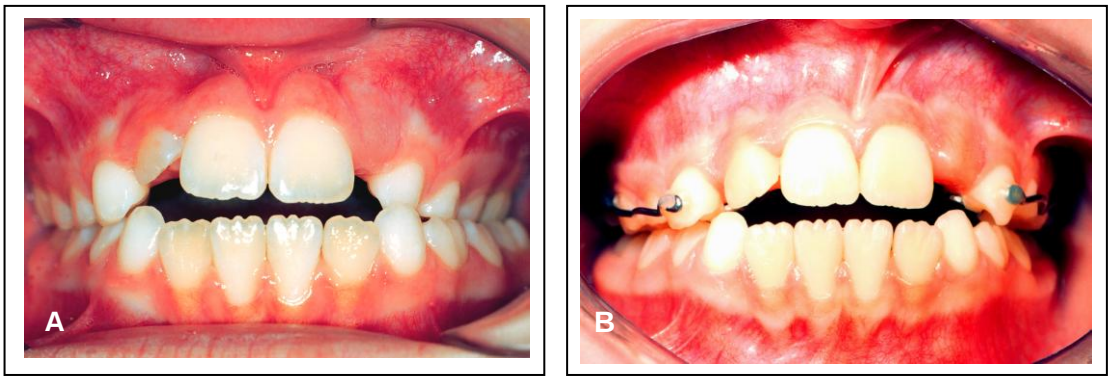

Figura 6 – Vista frontal antes da correção da mordida cruzada posterior (A) e vista frontal após a correção (B).

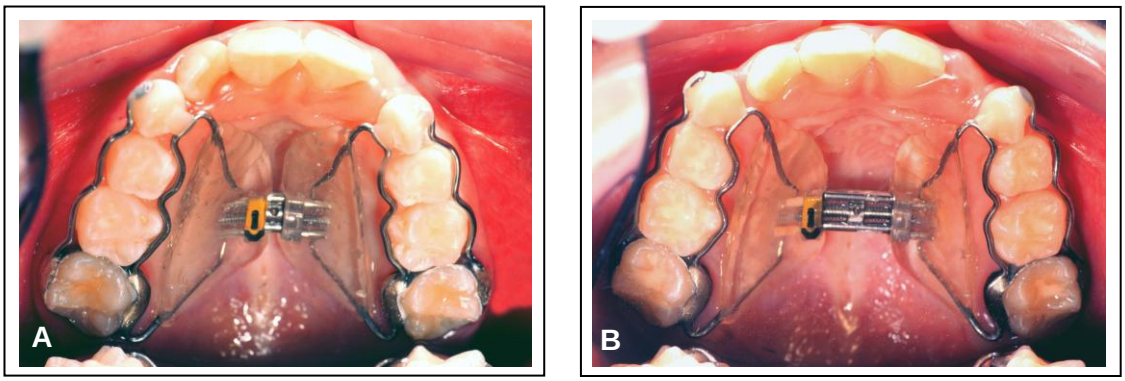

Figura 7 – Vista oclusal do disjuntor de Haas modificado logo após a sua instalação (A) e vista oclusal 180 dias após a expansão (B).

4.4 Exame de ressonância magnética

Os exames de ressonância magnética (RM) das vias aéreas superiores, indicados para a avaliação dos efeitos do disjuntor de Haas sobre a região nasofaríngea foram realizados no Centro de Ciências das Imagens e Física Médica do HC/FMRP-USP em equipamento Philips, Achieva de 3.0 T (Tesla), conforme mostra a figura 8.

Para cada paciente foi obtida uma série de 160 imagens consecutivas em corte sagital, sendo que o tempo total do exame foi de, aproximadamente, 10 minutos.

Os exames foram realizados antes (T_1) e 180 dias (T_2) após a expansão rápida da maxila.

Figura 8 – Ressonância magnética: equipamento.

Após a obtenção das imagens (Figura 9), as mesmas foram transferidas para um computador com o *software* eFilm Workstation 2.1.2, da Merge. Em seguida, sobre cada imagem foi efetuada a localização dos pontos anatômicos necessários com o *mouse* para a definição da área da nasofaringe. Para isso, utilizou-se o corte sagital mediano ou o mais próximo deste, no qual a hipófise pudesse ser bem visibilizada.

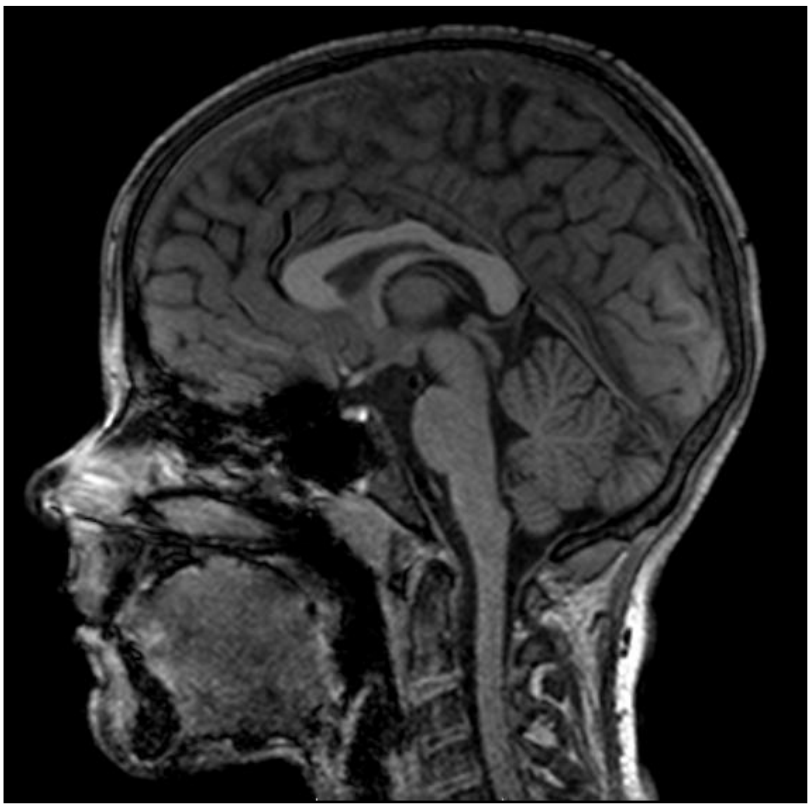

Figura 9 – Imagem de ressonância magnética.

Os parâmetros avaliados por essa técnica basearam-se nos pontos anatômicos e medida cefalométrica descritos por Linder-Aronson e Henrikson (1973), conforme demonstra a figura 10.

Pontos anatômicos:

- Sela (S) – no centro da sela turca do osso esfenóide;
- Básio (Ba) – ponto mais posterior inferior do osso occipital na margem anterior do forame magno;
- Espinha nasal posterior (ENP) – vértice da espinha nasal posterior;
- So – ponto médio da distância Sela-Básio;
- ad_1 – intersecção da linha ENP-So pela parede posterior da nasofaringe;

- ad_2 – intersecção da linha ENP-Básio pela parede posterior da nasofaringe.

Medida cefalométrica:

- ad_1-ad_2-ENP: área da nasofaringe

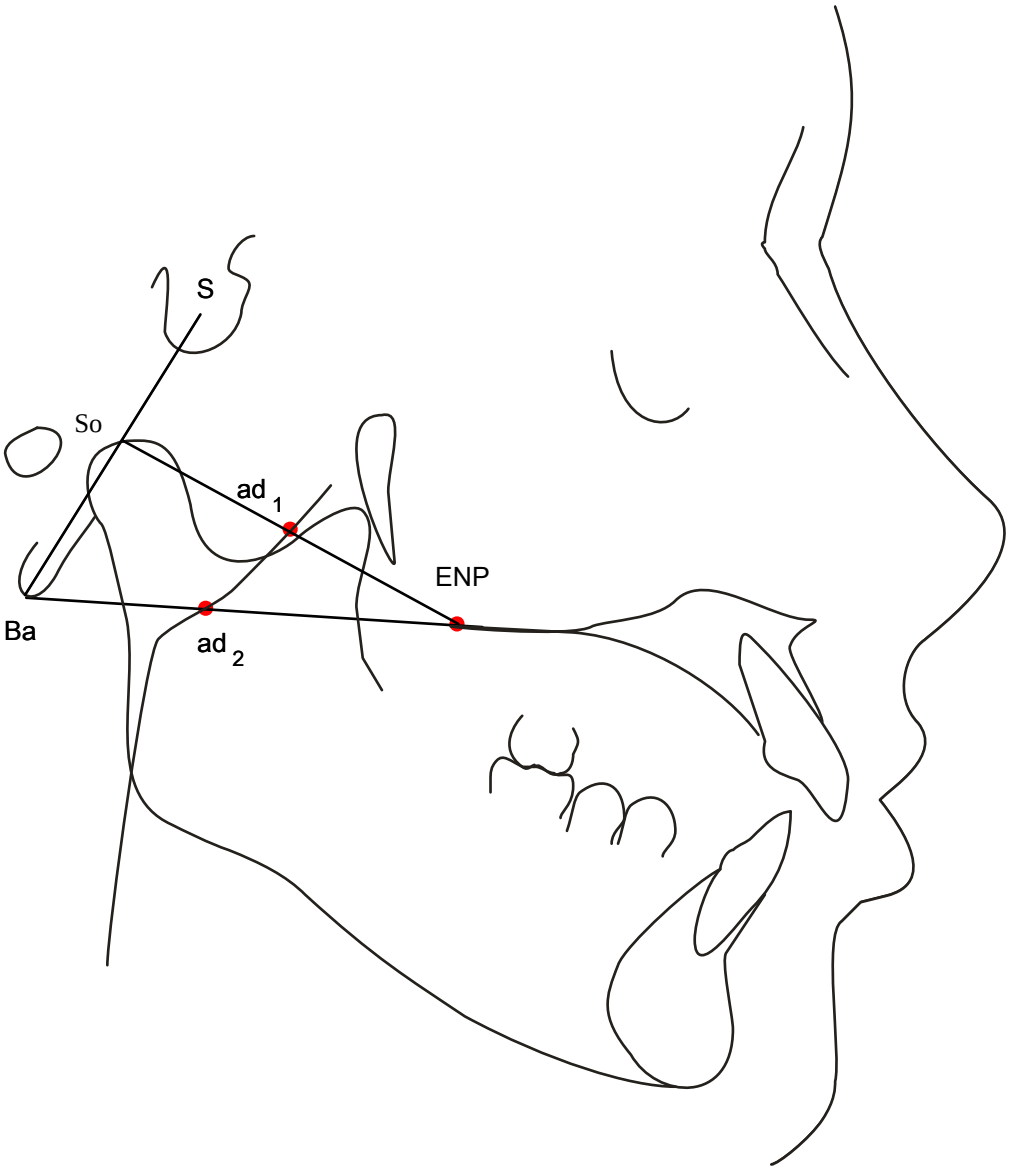

Figura 10 – Pontos anatômicos e medida cefalométrica.

Devido à dificuldade de visibilização da ENP na imagem de RM, optou-se por defini-la como o ponto mais anterior do palato mole, ou seja, o limite da transição

entre o tecido do palato mole e a gordura da medula óssea do palato duro. Este é o ponto mais anterior do palato mole e melhor identificável à RM. Da mesma forma, o centro da sela turca foi definido como o ponto mais central da glândula hipófise, a qual se encontra alojada no seu interior.

A área da nasofaringe visibilizada à técnica de RM pode ser observada na figura 11. As imagens foram avaliadas por dois observadores, simultaneamente, e as medidas da área da nasofaringe, calculadas em cm^2, foram obtidas pelo consenso entre eles. Vale ressaltar que os observadores foram previamente testados na avaliação das medidas da área por um profissional da área de radiologia. Finalmente, em nove casos foram realizadas novas medidas após 15 dias da primeira mensuração e, quando a reprodutibilidade foi testada através do Coeficiente de Correlação Intra-classe para verificar o grau de concordância intra-observadores, este apresentou um valor igual a 0,89, ou seja, uma concordância excelente.

Devido às diferentes datas de realização dos exames de RM antes da expansão rápida da maxila (T_1) entre todas as crianças estudadas, buscou-se possível influência desse fator sobre as medidas da área da nasofaringe. Para isso, estudou-se a diferença entre os momentos (Δ meses) do primeiro e do segundo exame de RM e a diferença entre as medidas da área da nasofaringe (Δ área), antes e após a expansão rápida da maxila. O coeficiente de correlação de Spearman demonstrou haver uma relação de independência entre aquelas diferenças, permitindo, assim, que todas as 30 crianças pudessem ser estudadas simultaneamente.

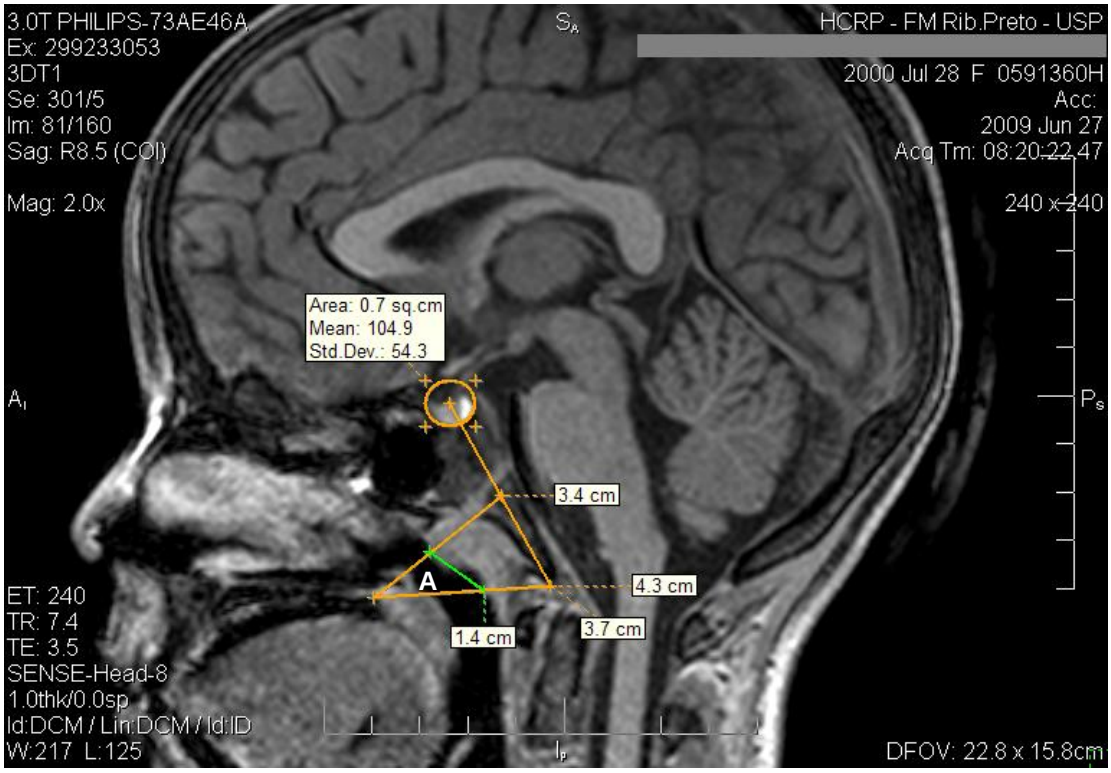

Figura 11 – Área da nasofaringe em imagem de ressonância magnética (A).

4.5 Análise estatística

A análise estatística dos resultados obtidos foi realizada por meio de metodologia descritiva e analítica. Os dados descritivos foram analisados por meio de médias, desvios padrão, erros padrão da média e valores mínimo e máximo. Para o estudo analítico foi utilizado o teste *t* de Student para amostras pareadas e o coeficiente de correlação de Pearson. O pacote estatístico SPSS (versão 15.0) foi utilizado para a tabulação dos dados. Foi considerado como significante o nível de 5,0% ($p<0,05$).

RESULTADOS

5 RESULTADOS

Os resultados do presente estudo foram demonstrados por meio de tabelas e figuras. Os dados foram divididos e analisados descritiva e analiticamente.

Quando do estudo analítico, os testes estatísticos e o seu nível de significância foram referidos. Apenas dados que demonstraram diferenças significantes entre os grupos estudados foram apresentados sob a forma de figuras.

5.1 Estudo descritivo dos resultados

Do total das 30 crianças, 16 (53,33%) eram do gênero masculino e 14 (46,67%) do feminino. A média de idade entre os meninos foi de 8,4±1,2 e, entre as meninas, de 8,2±0,7, sendo que entre os meninos, a idade mínima foi de 7anos e a máxima de 10a7m, e entre as meninas, de 7a3m e 9a5m, respectivamente.

Dos meninos, 12 eram da raça branca e 4 da raça negra; dentre as meninas, 8 eram brancas e 6 eram negras.

A nasofibroscopia mostrou que 9 pacientes (30,0%) apresentaram de 10 a 30% de obstrução do *cavum*; 7 (23,3%) apresentaram de 30 a 50%; 4 pacientes (13,3%), de 50 a 70% e 10 (33,3%) apresentaram mais de 70% de obstrução.

Os dados referentes aos valores das medidas da área da nasofaringe, obtidas por meio do exame de ressonância magnética e do volume total das cavidades nasais, obtido pela rinometria acústica, antes e após a expansão rápida da maxila, encontram-se na tabela 1.

Tabela 1 - Médias, desvios padrão (DP), erros padrão da média (EPM), valores mínimo (Mín) e máximo (Máx) das medidas obtidas pela ressonância magnética e pela rinometria acústica, realizadas nos momentos T_1 e T_2

Medidas / Exames	Média	DP	EPM	Mín	Máx
RM					
AN (cm^2)					
T_1	0,73	0,29	0,05	0,20	1,53
T_2	0,98	0,41	0,07	0,36	1,96
RA					
VN 0-3cm (cm^3)					
T_1	1,77	0,26	0,04	1,29	2,22
T_2	1,94	0,37	0,06	1,25	2,81

RM=ressonância magnética; AN=área da nasofaringe; T_1=antes da expansão rápida da maxila; T_2=180 dias após a expansão rápida da maxila; RA=rinometria acústica; VN 0-3cm= volume nasal total de zero a 3cm a partir da narina.

5.2 Estudo analítico dos resultados

5.2.1 Ressonância magnética

A análise estatística realizada através do teste *t* de Student para amostras pareadas mostrou que houve diferença estatisticamente significante ($p<0,0001$) entre a área da nasofaringe, antes e após a expansão rápida da maxila (ERM), conforme demonstra a figura 12.

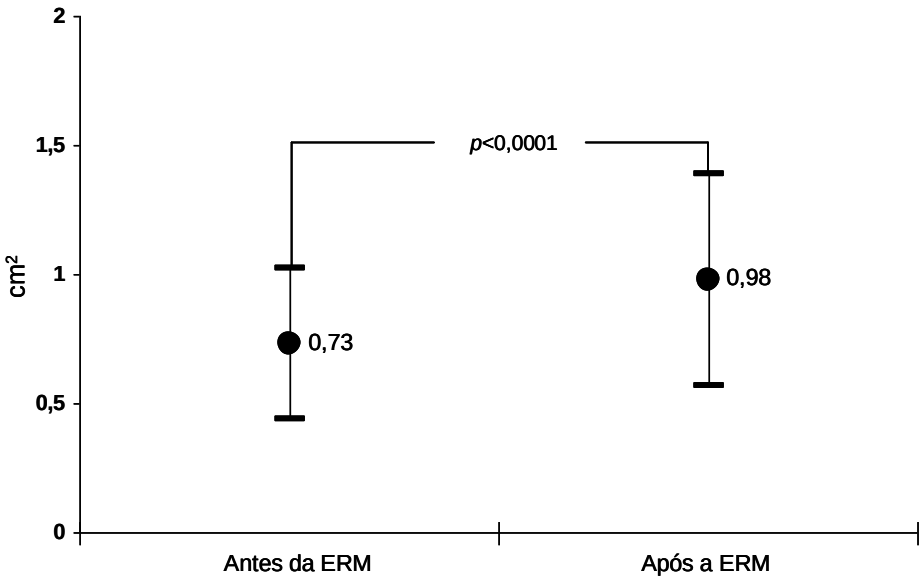

Figura 12 - Média e desvio padrão da área da nasofaringe de 30 crianças submetidas à ressonância magnética, antes e após a ERM.

5.2.2 Rinometria acústica

Ao comparar as médias (teste *t* de Student pareado) das medidas do volume nasal total de 0 a 3cm a partir da narina, antes e após a ERM, encontrou-se uma diferença estatisticamente significante ($p<0,01$) como mostra a figura 13.

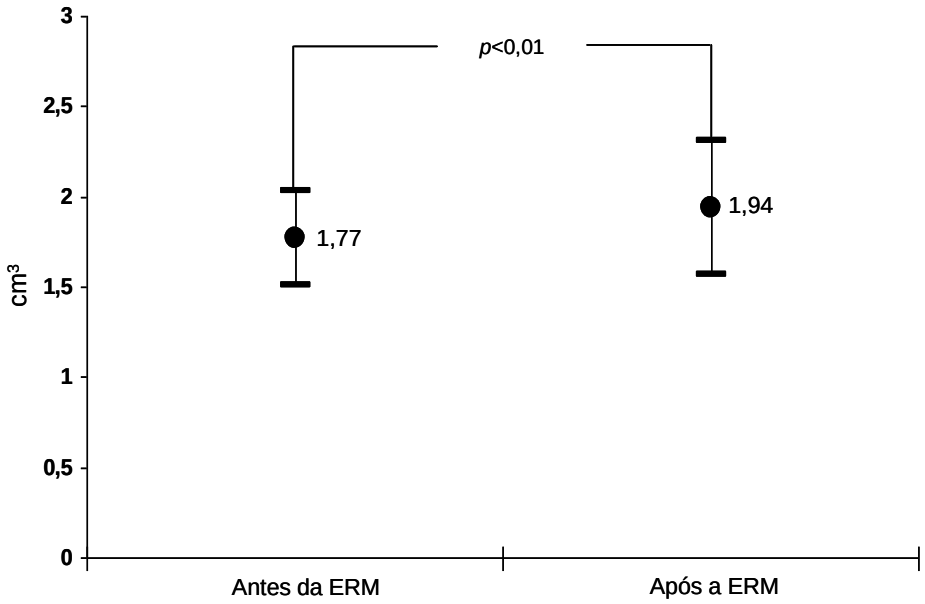

Figura 13 - Média e desvio padrão do volume nasal total de zero a 3cm a partir da narina de 30 crianças submetidas à rinometria acústica, antes e após a ERM.

5.2.3 Correlação entre área da nasofaringe pré e pós-ERM e área da nasofaringe e volume nasal total

Houve correlação positiva (r=0,82; p<0,001) entre a área da nasofaringe medida através da ressonância magnética (RM), antes e após a expansão rápida da maxila (ERM), quando estudada pelo coeficiente de correlação de Pearson (figura 14). Por outro lado, não foi encontrada correlação entre a área da nasofaringe e o volume nasal total.

Na figura 15 encontram-se os valores individuais da área da nasofaringe das 30 crianças estudadas. Observa-se que em 27 casos os valores da área aumentaram após a ERM.

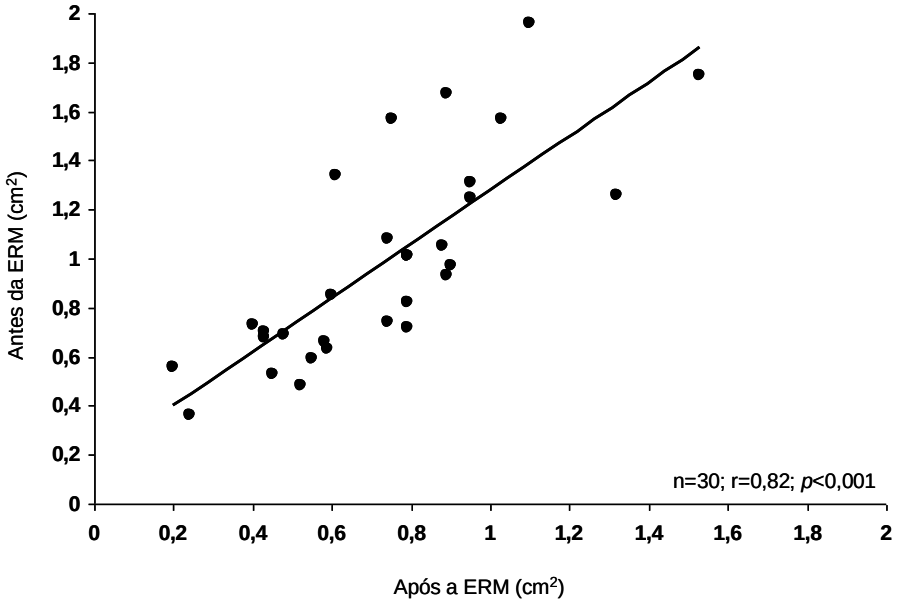

Figura 14 - Correlação entre a área da nasofaringe de 30 crianças submetidas à RM, antes e após a ERM.

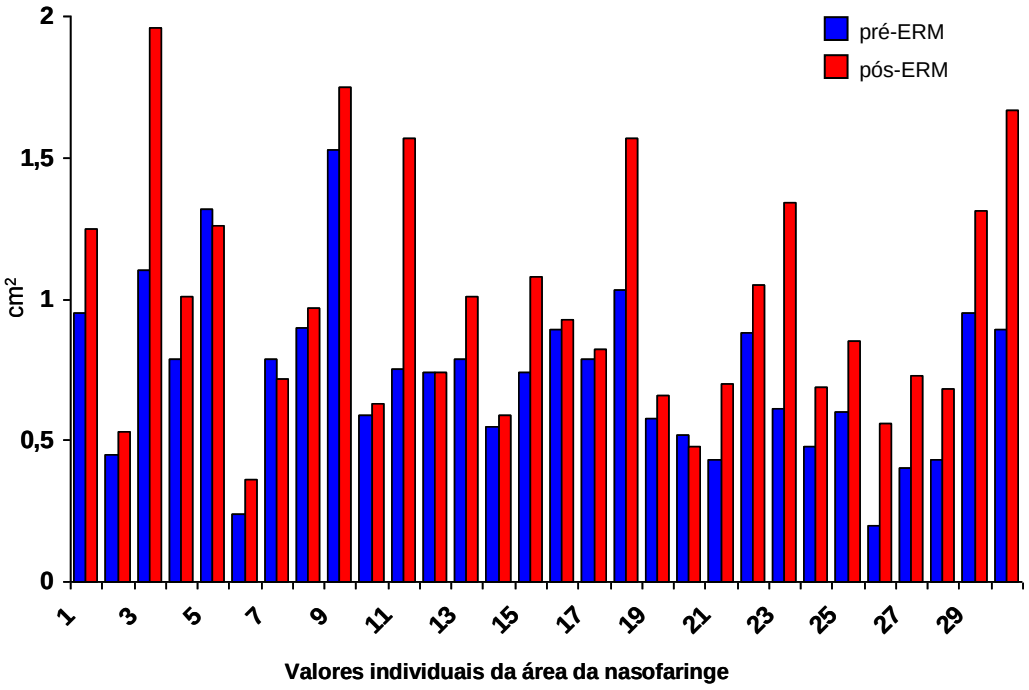

Figura 15 - Área da nasofaringe de 30 crianças estudadas antes e após a ERM.

DISCUSSÃO

6 DISCUSSÃO

Vários estudos na literatura sugerem uma melhora na respiração nasal após a expansão rápida da maxila (ERM) realizada para a correção da mordida cruzada posterior (HAAS, 1961; TIMMS, 1974; HERSHEY; STEWART; WARREN, 1976; WERTZ; DRESKIN, 1977; DA SILVA FILHO; VILLAS BOAS; CAPELOZZZA FILHO, 1991; HAHN et al., 1999; COMPADRETTI; TASCA; BONETTI, 2006a).

Como os trabalhos realizados para avaliar os efeitos da ERM sobre a região da nasofaringe têm se baseado principalmente na telerradiografia lateral, decidimos utilizar a ressonância magnética que, apesar de apresentar um aspecto negativo como o alto custo, trata-se de um exame mais fidedigno na obtenção das imagens de tecidos moles.

No estudo de Basciftci et al. (2002) os autores compararam os efeitos da ERM e da ERM assistida cirurgicamente sobre a área da nasofaringe em 30 pacientes com mordida cruzada posterior com envolvimento esquelético e sem evidência de obstrução respiratória causada pela adenóide. A idade média dos indivíduos do grupo da ERM foi de 12,1 anos e, do grupo cirúrgico, 18,4 anos. A área respiratória (AR) e a área nasofaríngea (AN) foram determinadas nas telerradiografias laterais de todos os pacientes, antes e 3 meses após a ERM. Em ambos os grupos, tanto a AR como a razão AR/AN pós-tratamento tiveram um aumento significante, porém não houve diferença entre os grupos.

Buccheri, Dilella e Stella (2004) estudaram 24 crianças respiradores bucais com diagnóstico de hiperplasia adenoideana, com idade entre 5 a 9 anos, que foram submetidas à expansão rápida da maxila. Através das análises cefalométricas verificaram um aumento da largura do espaço nasofaríngeo, 5 meses após a ERM.

Chiari et al. (2009) investigaram os efeitos da expansão rápida da maxila sobre as vias aéreas superiores e o ouvido médio. O grupo de estudo foi composto por 7 crianças com mordida cruzada posterior uni ou bilateral (idade média 8,7 anos) nas quais a ERM foi realizada com o disjuntor de Hyrax e, o grupo controle, por 3 crianças com adequada dimensão transversa da maxila (idade média 8,3 anos). Todos os pacientes foram submetidos à telerradiografia lateral, nasofibroscopia, rinomanometria anterior e timpanometria, antes e 6 meses após a expansão rápida.

A análise cefalométrica mostrou que em ambos os grupos houve um aumento do espaço faríngeo no plano sagital após a ERM.

Com o objetivo de avaliar os efeitos da ERM sobre o fluxo nasal, a resistência nasal e o espaço nasofaríngeo, Monini et al. (2009) estudaram 65 pacientes com idade entre 5 e 10 anos que apresentavam constrição maxilar e obstrução nasal por diferentes causas. Em 13 pacientes foram realizadas telerradiografias laterais antes e 1 ano após a ERM e a análise cefalométrica mostrou um aumento significante do espaço nasofaríngeo no plano sagital.

A amostra deste estudo foi composta por 30 crianças com mordida cruzada posterior uni ou bilateral, na faixa etária de 7 a 10 anos, com diagnóstico de respiração bucal e/ou mista que tinham indicação de realizar a ERM. O disjuntor de Haas foi utilizado para a correção desta maloclusão e o exame de ressonância magnética foi realizado antes da instalação do aparelho e 6 meses após a sua estabilização com o objetivo de avaliar as possíveis alterações dimensionais da nasofaringe. Para isso, utilizamos os pontos anatômicos e medidas cefalométricas descritos por Linder-Aronson e Henrikson (1973) obtendo-se, assim, a medida da área da nasofaringe antes e após a ERM.

Corroborando com os achados de Basciftci et al. (2002), Buccheri, Dilella e Stella (2004), Chiari et al. (2009) e Monini et al. (2009) os resultados do presente estudo mostram que houve um aumento significante ($p<0,0001$) da área da nasofaringe 6 meses após a ERM. Os valores médios encontrados antes e após a ERM foram de $0,73mm^2$ e $0,98mm^2$, respectivamente. Entretanto, todos os autores citados avaliaram o espaço nasofaríngeo através de telerradiografias laterais, o que difere da nossa metodologia que utilizou o exame de ressonância magnética, conferindo a esta pesquisa a característica de originalidade referida na sua introdução. Basciftci et al. (2002) estudaram indivíduos com mais de 10 anos de idade e utilizaram um método diferente de medição da área respiratória a qual foi reavaliada em um intervalo de tempo de 3 meses, menor que o presente trabalho. Buccheri, Dilella e Stella (2004), Chiari et al. (2009) e Monini et al. (2009) estudaram crianças na faixa etária semelhante ao nosso estudo, porém Buccheri, Dilella e Stella (2004) selecionaram somente crianças com hiperplasia de adenóide e a análise cefalométrica pós-tratamento foi realizada em um intervalo de tempo de 5 meses. Monini et al. (2009) submeteram 13 crianças à ERM e a reavaliação do espaço nasofaríngeo foi feita um ano após a estabilização do aparelho, tempo

superior à nossa pesquisa. O grupo de estudo Chiari et al. (2009) foi composto por somente 7 indivíduos e a ERM foi realizada pelo uso do disjuntor de Hyrax que tem um efeito muito similar ao disjuntor de Haas utilizado em nosso trabalho. A segunda análise cefalométrica foi realizada 6 meses após a ERM, ou seja, o mesmo intervalo de tempo aqui estudado e, apesar das medidas utilizadas terem sido lineares, os resultados foram equivalentes aos nossos.

Apesar de metodologia e grupo de estudo com algumas diferenças, todos os trabalhos, inclusive o nosso, apontam para a importância da expansão rápida da maxila no ganho da área da nasofaringe.

Provavelmente o deslocamento anterior e inferior da maxila após a ERM (HAAS, 1961; DAVIS; KRONMAN, 1969) possa explicar o aumento da área da nasofaringe encontrado no presente estudo, uma vez que o intervalo de tempo de 6 meses pós-disjunção seria insuficiente para promover o crescimento da nasofaringe (VILELLA; VILELLA; KOCH, 2006). No estudo de Chung e Font (2004) os autores observaram que 3 meses após a ERM houve um deslocamento anterior a maxila de aproximadamente 0,58mm, concordando com os achados de Akkaya, Lorenzon e Üçem (1999). Contudo, esta movimentação não é consenso na literatura (DA SILVA FILHO; VILLAS BOAS; CAPELOZZZA FILHO, 1991; SARVER; JOHNSTON, 1989). Outra possível explicação para esse achado, diz respeito ao aumento de aproximadamente 1mm na distância entre os processos pterigóides do osso esfenóide após a ERM (SFONDRINI; SCHIAVI; VADALÀ, 1989; LIONE et al., 2008), pois a parte superior da faringe está conectada a essas estruturas, podendo influenciar no ganho de área da nasofaringe (BUCCHERI; DILELLA; STELLA, 2004).

Aproveitando a oportunidade de se fazer a pesquisa em um centro multiprofissional e com a facilidade de acesso a um exame objetivo da patência nasal como a rinometria acústica, optamos por complementar o trabalho utilizando os dados do volume nasal apresentado pelos pacientes antes e após a ERM.

De acordo com Doruk et al. (2007), a influência da ERM sobre o volume da cavidade nasal pode ser explicada pela separação das paredes laterais da cavidade nasal que ocorre durante a disjunção do arco dentário. Com o aumento da distância entre essas paredes o volume nasal também aumenta, facilitando a respiração. Em seu estudo os autores compararam o volume nasal de 10 indivíduos entre 12 e 14 anos de idade com mordida cruzada posterior bilateral e cavidades nasais normais, através da rinometria acústica (RA) e tomografia computadorizada (TC), antes e

após a ERM (disjuntor de Hyrax modificado). Tanto a RA como a TC demonstraram que o volume total de zero a 6cm da cavidade nasal aumenta significantemente 6 meses após o término das ativações do aparelho, não havendo diferença entre os métodos.

Hahn et al. (1999) investigaram as possíveis alterações do volume da cavidade nasal em 27 crianças com idade média de 9,26 anos, após a expansão rápida da maxila. O exame de rinometria acústica, que foi realizado com a utilização de vasoconstritor, mostrou um aumento significante no volume nasal total (segmento de zero a 4cm) 90 dias após a ERM.

Em 2006, Babacan et al. compararam os efeitos da ERM e da ERM assistida cirurgicamente sobre o volume nasal de 20 pacientes com mordida cruzada posterior e sem queixas respiratórias. A idade média dos indivíduos do grupo da ERM foi de 12,30 anos e, do grupo cirúrgico, 18,70 anos. Os resultados obtidos a partir do exame rinométrico, realizado 6 meses após a ERM, demonstraram um aumento estatisticamente significante no volume nasal de ambos os grupos, não havendo diferença entre eles.

Buscando avaliar o efeito da ERM sobre a cavidade nasal, Compadretti, Tasca e Bonetti (2006a) estudaram 27 crianças entre 5 e 13 anos de idade com mordida cruzada posterior, sem dificuldades respiratórias e que receberam o disjuntor de Hyrax para corrigir a maloclusão. Utilizando a rinometria acústica os autores concluíram que os pacientes tiveram um aumento significante no volume total nasal 12 meses após a disjunção, com e sem o uso de vasoconstritor. Ressaltaram, ainda, que com descongestionante nasal o aumento médio do volume foi maior que $1cm^3$.

Em outro estudo, Compadretti et al. (2006b) estudaram 14 crianças respiradoras bucais, na faixa etária de 7 a 10 anos que foram submetidas ao disjuntor de Hyrax, pois apresentavam atresia maxilar. A metodologia utilizada foi a mesma do seu estudo anterior e, 1 ano pós-disjunção, o volume nasal total foi estatisticamente maior somente com o uso do vasoconstritor.

A tomografia computadorizada foi o exame utilizado por Palaisa et al. (2007) para avaliar o volume nasal de 19 pacientes na faixa etária entre 8 e 15 anos que foram submetidos à ERM com o disjuntor de Hyrax. Os autores encontraram um aumento significante do volume nasal total após um período de 3 meses de contenção do aparelho.

A expansão rápida da maxila também foi utilizada por Cappellette et al. (2008) para corrigir a atresia maxilar de 50 pacientes entre 4 e 14 anos de idade, os quais foram submetidos à rinometria acústica com vasoconstritor pré e pós-tratamento. Três meses após a ERM o volume da cavidade nasal aumentou significativamente e esse incremento foi maior do que o encontrado no grupo controle.

Utilizando 3 tipos de disjuntores (Haas, Hyrax e com cobertura acrílica oclusal), de Felippe et al. (2008) avaliaram, por meio da rinometria acústica, as mudanças na geometria nasal de 38 crianças com idade média de 13 anos e sem queixas respiratórias, antes e após a ERM. As médias do volume total nos primeiros 5cm da cavidade nasal aumentaram estatisticamente após 4 meses de contenção dos disjuntores.

Em 2009, de Felippe et al. fizeram uma reavaliação rinométrica em 25 pacientes de seu estudo realizado em 2008 e compararam com um grupo controle (n=25). A nova avaliação feita onze meses após a remoção dos disjuntores mostrou um aumento significante do volume de zero a 5cm da cavidade nasal. Ao compararem os grupos 5 anos após a ERM, observaram que as médias dos volumes nasais foram muito similares, demonstrando que o grupo de estudo alcançou valores normais, os quais foram mantidos após a ERM.

Na pesquisa realizada por Sökücü, Doruk e Uysal (2010), os autores compararam as alterações na cavidade nasal, por meio de rinometria acústica, após a ERM realizada por dois tipos de aparelhos. Ambos os grupos foram compostos por 15 indivíduos com idade média de 12 anos, sendo que um deles recebeu um disjuntor convencional para a correção de mordida cruzada posterior e, o outro, utilizou um disjuntor modificado, com parafuso tipo Ragno, para corrigir especificamente pacientes com atresia maxilar anterior (arco em forma de “V”). Os dois grupos apresentaram um aumento significante do volume nasal imediatamente após o término das ativações dos aparelhos. Porém, depois de 6 meses de contenção, somente o grupo da ERM convencional mostrou resultados significantes quanto ao incremento no volume nasal, demonstrando maior estabilidade pós-tratamento.

Existem diferenças entre as metodologias utilizadas nas pesquisas que podem explicar os resultados encontrados. Apesar disso, a grande maioria dos estudos da literatura que buscaram verificar as alterações do volume nasal após a ERM encontrou o aumento do mesmo.

Da mesma forma, o exame de rinometria acústica realizado para complementar a presente pesquisa mostrou que o volume nasal total das 30 crianças avaliadas aumentou estatisticamente ($p<0,01$) de 1,77cm^3 para 1,94cm^3 após a ERM. O volume foi avaliado no segmento de zero a 3cm a partir da narina, pois à medida que a distância aumenta, há uma diminuição na precisão dos dados obtidos devido à perda de energia acústica (HILBERG et al., 1993; ROITHMANN et al., 1995b). O exame foi realizado com vasoconstrictor (oximetazolina 0,25mg/ml) com a finalidade de diminuir os efeitos do ciclo da mucosa nasal que poderia influenciar os resultados obtidos. Os estudos de Compadretti et al. (2006a, 2006b) também mostraram um aumento significante dos volumes nasais após o uso do vasoconstritor em crianças submetidas à ERM e com a faixa etária semelhante ao nosso estudo. Entretanto, esses autores reavaliaram os pacientes 12 meses pós-disjunção, período superior ao utilizado nesta pesquisa.

Embora a amostra de Doruk et al. (2007) tenha sido reduzida (n=10), o volume de zero a 6cm da cavidade nasal com e sem vasoconstritor também teve um incremento significante após a ERM. O momento da reavaliação foi o mesmo da nossa pesquisa (6 meses pós-disjuntor), porém a idade dos pacientes estudados foi diferente, assim como a distância avaliada dentro da cavidade nasal.

De Felippe et al. (2008) encontraram aumento do volume nos primeiros 5cm da cavidade nasal 4 meses após a ERM, concordando com os nossos achados. Contudo, o vasoconstritor não foi utilizado uma vez que os pacientes selecionados não apresentavam problemas respiratórios. Da mesma forma, de Felippe et al. (2009) ao reavaliar parte da amostra de seu estudo anterior, observaram um aumento do volume nasal 11 meses após a remoção dos disjuntores, período superior ao nosso estudo.

Hahn et al. (1999) e Cappellette et al. (2008) também verificaram aumento do volume nasal após o uso de vasoconstritor, mesmo que o momento da avaliação pós-ERM tenha sido inferior (3 meses) ao do presente estudo. O uso de descongestionante pode eliminar possíveis variáveis, como o ciclo nasal fisiológico, que possam interferir nos resultados do exame. Ainda, no trabalho de Hahn et al. (1999), o segmento da cavidade nasal avaliado (zero a 4cm) foi muito semelhante ao nosso, baseando-se na maior precisão dos dados obtidos nessa região.

Os pacientes do presente estudo foram reavaliados quanto ao volume nasal 6 meses após a ERM, momento equivalente aos estudos de Babacan et al. (2006) e

Sökücü, Doruk e Uysal (2010) que também observaram um incremento significante nesse parâmetro respiratório. Apesar de Palaisa et al. (2007) terem utilizado a tomografia computadorizada para investigar o volume nasal após a ERM, os resultados são concordantes com o nosso trabalho.

Observa-se que o período de contenção dos disjuntores utilizado pelos diversos estudos varia de 3 a 6 meses. Alguns autores preconizam o tempo de 3 meses (HAAS, 1965; WERTZ; DRESKIN, 1977; CAPELOZZA FILHO; SILVA FILHO, 1997). Entretanto, preferimos utilizar 6 meses de contenção uma vez que estudos mais recentes realizados com tomografia computadorizada referem que, após esse período, a sutura palatina mediana apresenta-se reorganizada com dimensão transversa muito similar a apresentada antes da ERM (DA SILVA FILHO et al., 2006; LIONE et al., 2008), assim como a sua densidade está próxima do normal (FRANCHI et al., 2010).

Por fim, buscou-se uma possível influência do aumento da área da nasofaringe, observado pela ressonância magnética, sobre o aumento do volume nasal, pela rinometria acústica, porém não foi encontrada correlação entre as variáveis, demonstrando haver uma relação de independência entre elas. De maneira semelhante, Palaisa et al. (2007) não encontrou correlação entre a quantidade de expansão obtida pela ERM (em milímetros) e o aumento do volume nasal. Por outro lado, verificamos uma correlação positiva entre as áreas da nasofaringe pré e pós-ERM, o que já era esperado.

Nossos resultados estão concordantes com os da literatura, justificando mais uma vez que a ERM promove um aumento da largura e do volume da cavidade nasal oferecendo uma melhora na respiração.

Após a análise e discussão dos resultados do nosso estudo é possível concluir que apesar da ressonância magnética apresentar uma melhor resolução de imagens das partes moles, os resultados foram semelhantes aos obtidos pela telerradiografia lateral conforme relatado na literatura. Sendo assim, a avaliação da nasofaringe pode ser realizada através da cefalometria que apresenta as vantagens de ser uma técnica relativamente mais rápida e, principalmente, de baixo custo.

CONCLUSÃO

7 CONCLUSÃO

Os resultados deste estudo nos permitiram concluir que:

1. Houve um aumento significante da área da nasofaringe após a expansão rápida da maxila, quando avaliada por meio da ressonância magnética;

2. Houve um aumento significante do volume da cavidade nasal após a expansão rápida da maxila, quando avaliado por meio da rinometria acústica;

3. O exame de ressonância magnética utilizado para avaliar a área da nasofaringe parece ser tão fidedigno quanto os métodos relatados na literatura.

Desta forma, conclui-se que a expansão rápida da maxila pode promover alterações tanto na região da nasofaringe como no volume da cavidade nasal em pacientes com respiração bucal e/ou mista e a ressonância magnética não necessita ser o exame de eleição para avaliar a área da nasofaringe.

REFERÊNCIAS

REFERÊNCIAS[1]

ASSOCIAÇÃO BRASILEIRA DE NORMAS TÉCNICAS. **NBR 6023:** informação e documentação: referências: elaboração. Rio de Janeiro, 2002. 24 p.

AKKAYA, S.; LORENZON, S.; UÇEM, T. T. A comparison of sagittal and vertical effects between bonded rapid and slow maxillary expansion procedures. **Eur J Orthod**, England, v. 21, n. 2, p. 175-180, apr. 1999.

ALMEIDA, E. R.; REZENDE, V. A.; BUTUGAN, O. Anel linfático de Waldeyer: aspectos imunológicos. **Rev Bras Otorrinolaringol**, Brasil, v. 64, n. 5, p. 507-512, set./out. 1998.

BABACAN, H.; SÖKÜCÜ, O.; DORUK, C.; AY, S. Rapid maxillary expansion and surgically assisted rapid maxillary expansion effects on nasal volume. **Angle Orthod**, United States, v. 76, n. 1, p. 66-71, jan. 2006.

BASCIFTCI, F. A.; MUTLU, N.; KARAMAN, A. I.; MALKOC, S.; KÜÇÜKKOLBASI, H. Does the timing and method of rapid maxillary expansion have an effect on the changes in nasal dimensions? **Angle Orthod**, United States, v. 72, n. 2, p. 118-123, apr. 2002.

BICAKCI, A. A.; AGAR, U.; SÖKÜCÜ, O.; BABACAN, H.; DORUK, C. Nasal airway changes due to rapid maxillary expansion timing. **Angle Orthod**, United States, v. 75, n. 1, p. 1-6, jan. 2005.

BIEDERMAN, W. A hygienic appliance for rapid expansion. **JPO J Pract Orthod**, United States, v. 2, n. 2, p. 67-70, feb. 1968.

BLOCH, F.; HANSEN, W. W.; PACKARD, M. The nuclear induction experiment. **Phys Rev**, v. 70, n. 7/8, p. 474-485, oct. 1946.

BRESOLIN, D.; SHAPIRO, P. A.; SHAPIRO, E. E.; CHAPKO, M. K.; DASSEL, S. Mouth breathing in allergic children: its relationship to dentofacial development. **Am J Orthod**, United States, v. 83, n. 4, p. 334-340, apr. 1983.

[1] De acordo com a Associação Brasileira de Normas Técnicas. NBR 6023.

BUCCHERI, A.; DILELLA, G.; STELLA, R. Rapid palatal expansion and pharyngeal space. Cephalometric evaluation. **Prog Orthod**, Germany, v. 5, n. 2, p. 160-171, 2004.

CAMERON, C. G.; FRANCHI, L.; BACCETTI, T.; MCNAMARA, J. A. Jr. Long-term effects of rapid maxillary expansion: a posteroanterior cephalometric evaluation. **Am J Orthod Dentofacial Orthop**, United States, v. 121, n. 2, p. 129-135, feb. 2002.

CAPELOZZA FILHO, L.; SILVA FILHO, O. G. Expansão rápida da maxila: considerações gerais e aplicação clínica. Parte I. **Rev Dent Press Ortodon Ortop Maxilar**, Maringá, v. 2, n. 3, p. 88-102, mai./jun. 1997.

CAPPELLETTE, M. Jr.; CRUZ, O. L.; CARLINI, D.; WECKX, L. L.; PIGNATARI, S. S. Evaluation of nasal capacity before and after rapid maxillary expansion. **Am J Rhinol**, United States, v. 22, n. 1, p. 74-77, jan./feb. 2008.

CASSANO, P.; GELARDI, M.; CASSANO, M.; FIORELLA, M. L.; FIORELLA, R. Adenoid tissue rhinopharyngeal obstruction grading based on fiberendoscopic findings: a novel approach to therapeutic management. **Int J Pediatr Otorhinolaryngol**, Ireland, v. 67, n. 12, p. 1303-1309, dec. 2003.

CEYLAN, I.; OKTAY, H.; DEMIRCI, M. The effect of rapid maxillary expansion on conductive hearing loss. **Angle Orthod**, United States, v. 66, n. 4, p. 301-30, 1996.

CHENG, M. C.; ENLOW, D. H.; PAPSIDERO, M.; BROADBENT Jr, B. H.; OYEN, O.; SABAT, M. Developmental effects of impaired breathing in the face of the growing child. **Angle Orthod**, United States, v. 58, n. 4, p. 309-320, oct. 1988.

CHIARI, S.; ROMSDORFER, P.; SWOBODA, H.; BANTLEON, H. P.; FREUDENTHALER, J. Effects of rapid maxillary expansion on the airways and ears - a pilot study. **Eur J Orthod**, England, v. 31, n. 2, p. 135-141, apr. 2009.

CHO, J. H.; LEE, D. H.; LEE, N. S.; WON, Y. S.; YOON, H. R.; SUH, B. D. Size assessment of adenoid and nasopharyngeal airway by acoustic rhinometry in children. **J Laryngol Otol**, England, v. 113, n. 10, p. 899-905, oct. 1999.

CHUNG, C. H.; FONT, B. Skeletal and dental changes in the sagittal, vertical, and transverse dimensions after rapid palatal expansion. **Am J Orthod Dentofacial Orthop**, United States, v. 126, n. 5, 569-575, nov. 2004.

COHEN, D.; KONAK, S. The evaluation of radiographs of the nasopharynx. **Clin Otolaryngol Allied Sci**, England, v. 10, n. 2, p. 73-78, apr. 1985.

COMPADRETTI, G. C.; TASCA, I.; BONETTI, G. A. Nasal airway measurements in children treated by rapid maxillary expansion. **Am J Rhinol**, United States, v. 20, n. 4, p. 385-393, jul./aug. 2006a.

COMPADRETTI, G.; TASCA, I.; ALESSANDRI-BONETTI, G.; PERI, S.; D'ADDARIO, A. Acoustic rhinometric measurements in children undergoing rapid maxillary expansion. **Int J Pediatr Otorhinolaryngol**, Ireland, v. 70, n. 1, p. 27-34, jan. 2006b.

COREY, J. P.; GUNGOR, A.; NELSON, R.; FREDBERG, J.; LAI, V. A comparison of the nasal cross-sectional areas and volumes obtained with acoustic rhinometry and magnetic resonance imaging. **Otolaryngol Head Neck Surg**, United States, v. 117, n. 4, p. 349-354, oct. 1997.

DA SILVA FILHO, O. G.; LARA, T. S.; DA SILVA, H. C.; BERTOZ, F. A. Post expansion evaluation of the midpalatal suture in children submitted to rapid palatal expansion: a CT study. **J Clin Pediatr Dent**, United States, v. 31, n. 2, p. 142-148, Winter 2006.

DA SILVA FILHO, O. G.; BOAS, M. C.; CAPELOZZA FILHO, L. Rapid maxillary expansion in the primary and mixed dentitions: a cephalometric evaluation. **Am J Orthod Dentofacial Orthop**, United States, v. 100, n. 2, p. 171-179, aug. 1991.

DA SILVA FILHO, O. G.; MONTES, L. A.; TORELLY, L. F. Rapid maxillary expansion in the deciduous and mixed dentition evaluated through posteroanterior cephalometric analysis. **Am J Orthod Dentofacial Orthop**, United States, v. 107, n. 3, p. 268-275, mar. 1995.

DAVIS, W. M.; KRONMAN, J. H. Anatomical changes induced by splitting of the midpalatal suture. **Angle Orthod**, United States, v. 39, n. 2, p. 126-132, apr. 1969.

DE FELIPPE, N. L.; BHUSHAN, N.; DA SILVEIRA, A. C.; VIANA, G.; SMITH, B. Long-term effects of orthodontic therapy on the maxillary dental arch and nasal cavity. **Am J Orthod Dentofacial Orthop**, United States, v. 136, n. 4, p. 490.e1-490.e8, oct. 2009.

DE FELIPPE, N. L.; DA SILVEIRA, A. C.; VIANA, G.; KUSNOTO, B.; SMITH, B.; EVANS, C. A. Relationship between rapid maxillary expansion and nasal cavity size

and airway resistance: short- and long-term effects. **Am J Orthod Dentofacial Orthop**, United States, v. 134, n. 3, p. 370-382, sep. 2008.

DJUPESLAND, P. G.; ROTNES, J. S. Accuracy of acoustic rhinometry. **Rhinology**, Netherlands, v. 39, n. 1, p. 23-27, mar. 2001.

DONNELLY, L. F.; CASPER, K. A.; CHEN, B. Correlation on cine MR imaging of size of adenoid and palatine tonsils with degree of upper airway motion in asymptomatic sedated children. **AJR Am J Roentgenol**, United States, v. 179, n. 2, p. 503-508, aug. 2002a.

DONNELLY, L. F.; CASPER, K. A.; CHEN, B.; KOCH, B. L. Defining normal upper airway motion in asymptomatic children during sleep by means of cine MR techniques. **Radiology**, United States, v. 223, n. 1, p. 176-180, apr. 2002b.

DONNELLY, L. F.; SURDULESCU, V.; CHINI, B. A.; CASPER, K. A.; POE, S. A.; AMIN, R. S. Upper airway motion depicted at cine MR imaging performed during sleep: comparison between young patients with and those without obstructive sleep apnea. **Radiology**, United States, v. 227, n. 1, p. 239-245, apr. 2003.

DORUK, C.; SÖKÜCÜ, O.; BIÇAKÇI, A. A.; YILMAZ, U.; TAŞ, F. Comparison of nasal volume changes during rapid maxillary expansion using acoustic rhinometry and computed tomography. **Eur J Orthod**, England, v. 29, n. 3, p. 251-255, jun. 2007.

ENOKI, C.; VALERA, F. C.; LESSA, F. C.; ELIAS, A. M.; MATSUMOTO, M. A.; Anselmo-Lima, W. T. Effect of rapid maxillary expansion on the dimension of the nasal cavity and on nasal air resistance. **Int J Pediatr Otorhinolaryngol**, Ireland, v. 70, n. 7, p. 1225-1230, jul. 2006.

FARIA, P. T. M.; RUELLAS, A. C. O.; MATSUMOTO, M. A. N.; ANSELMO-LIMA, W. T.; PEREIRA, F. C. Dentofacial morphology of mouth breathing children. **Braz Dent J**, Brazil, v. 13, n. 2, p. 129-132, 2002.

FARRIOR, R. T.; CONNOLLY, M. E. Septorhinoplasty in children. **Otolaryngol Clin North Am**, United States, v. 3, n. 2, p. 345-364, jun. 1970.

FISHER, E. W.; MORRIS, D. P.; BIEMANS, J. M.; PALMER, C. R.; LUND, V.J. Practical aspects of acoustic rhinometry: problems and solutions. **Rhinology**, Netherlands, v. 33, n. 4, p. 219-233, dec. 1995.

FRANCHI, L.; BACCETTI, T.; LIONE, R.; FANUCCI, E.; COZZA, P. Modifications of midpalatal sutural density induced by rapid maxillary expansion: a low-dose computed-tomography evaluation. **Am J Orthod Dentofacial Orthop**, United States, v. 137, n. 4, p. 486-488, apr. 2010.

FUJIOKA, M.; YOUNG, L. W.; GIRDANY, B. R. Radiographic evaluation of adenoidal size in children: adenoidal-nasopharyngeal ratio. **AJR Am J Roentgenol**, United States, v. 133, n. 3, p. 401-404, sep. 1979.

GILAIN, L.; COSTE, A.; RICOLFI, F.; DAHAN, E.; MARLIAC, D.; PEYNEGRE, R.; HARF, A.; LOUIS, B. Nasal cavity geometry measured by acoustic rhinometry and computer tomography. **Arch Otolaryngol Head Neck Surg**, United States, v. 123, n. 4, p. 401-405, apr. 1997.

GRYMER, L. F. Clinical applications of acoustic rhinometry. **Rhinol Suppl**, Netherlands, v. 16, p. 35-43, dec. 2000.

GRYMER, L. F.; HILBERG, O.; PEDERSEN, O. F. Prediction of nasal obstruction based on clinical examination and acoustic rhinometry. **Rhinology**, Netherlands, v. 35, n. 2, p. 53-57, jun. 1997.

HAAS, A. J. The treatment of maxillary deficiency by opening the midpalatal suture. **Angle Orthod**, United States, v. 35, p. 200-217, jul. 1965.

HAAS, A. J. Rapid expansion of the maxillary dental arch and nasal cavity by opening the midpalatal suture. **Angle Orthod**, United States, v. 31, n. 2, p. 73-90, apr. 1961.

HAHN, L.; MARCHIORO, E. M.; RIZZATTO, S. D.; ROITHMANN, R.; COSTA, N. P. Avaliação do volume da cavidade nasal antes e após a expansão rápida da maxila por meio da rinometria acústica. **Ortodontia Gaúcha**, Porto Alegre, v. 3, n. 2, p. 85-96, jul./dez. 1999.

HERSHEY, H. G.; STEWART, B. L.; WARREN, D. W. Changes in nasal airway resistance associated with rapid maxillary expansion. **Am J Orthod**, United States, v. 69, n. 3, p. 274-284, mar. 1976.

HILBERG, O.; GRYMER, L. F.; PEDERSEN O. F. Nasal histamine challenge in nonallergic and allergic subjects evaluated by acoustic rhinometry. **Allergy**, Denmark, v. 50, n. 2, p. 166-173, feb. 1995.

HILBERG, O.; JACKSON, A. C.; SWIFT, D. L.; PEDERSEN, O. F. Acoustic rhinometry: evaluation of nasal cavity geometry by acoustic reflection. **J Appl Physiol**, United States, v. 66, n. 1, p. 295-303, jan. 1989.

HILBERG, O.; JENSEN, F. T.; PEDERSEN, O. F. Nasal airway geometry: comparison between acoustic reflections and magnetic resonance scanning. **J Appl Physiol**, United States, v. 75, n. 6, p. 2811-2819, dec. 1993.

HILBERG, O.; PEDERSEN, O. F. Acoustic rhinometry: recommendations for technical specifications and standard operating procedures. **Rhinol Suppl**, Netherlands, v. 16, p. 3-17, dec. 2000.

HULTCRANTZ, E.; LARSON, M.; HELLQUIST, R.; AHLQUIST-RASTAD, J.; SVANHOLM, H.; JAKOBSSON, O. P. The influence of tonsillar obstruction and tonsillectomy on facial growth and dental arch morphology. **Int J Pediatr Otorhinolaryngol**, Ireland, v. 22, n. 2, p. 125-134, sep. 1991.

JAW, T. S.; SHEU, R. S.; LIU, G. C.; LIN, W. C. Development of adenoids: a study by measurement with MR images. **Kaohsiung J Med Sci**, China, v. 15, n. 1, p. 12-18, jan. 1999.

JEANS, W. D.; FERNANDO, D. C.; MAW, A. R.; LEIGHTON, B. C. A longitudinal study of the growth of the nasopharynx and its contents in normal children. **Br J Radiol**, England, v. 54, n. 638, p. 117-121, feb. 1981.

KINDERMANN, C. A.; ROITHMANN, R.; LUBIANCA NETO, J. F. Sensitivity and specificity of nasal flexible fiberoptic endoscopy in the diagnosis of adenoid hypertrophy in children. **Int J Pediatr Otorhinolaryngol**, Ireland, v. 72, n. 1, p. 63-67, jan. 2008.

KUBBA, H.; BINGHAM, B. J. Endoscopy in the assessment of children with nasal obstruction. **J Laryngol Otol**, England, v. 115, n. 5, p. 380-384, may 2001.

LESSA, F. C.; ENOKI, C.; FERES, M. F.; VALERA, F. C.; LIMA, W. T.; MATSUMOTO, M. A. Breathing mode influence in craniofacial development. **Braz J Otorhinolaryngol**, Brazil, v. 71, n. 2, p. 156-160, mar./apr. 2005.

LINDER-ARONSON, S. Adenoids. Their effect on mode of breathing and nasal airflow and their relationship to characteristics of the facial skeleton and the denition. A biometric, rhino-manometric and cephalometro-radiographic study on children with and without adenoids. **Acta Otolaryngol Suppl**, Norway, v. 265, p. 1-132, 1970.

LINDER-ARONSON, S.; HENRIKSON, C. O. Radiocephalometric analysis of anteroposterior nasopharyngeal dimensions in 6 to 12-year-old mouth breathers compared with nose breathers. **ORL J Otorhinolaryngol Relat Spec**, Switzerland, v. 35, n. 1, p. 19-29, 1973.

LINDER-ARONSON, S.; LEIGHTON, B. C. A longitudinal study of the development of the posterior nasopharyngeal wall between 3 and 16 years of age. **Eur J Orthod**, England, v. 5, n. 1, p. 47-58, feb. 1983.

LINDER-ARONSON, S.; WOODSIDE, D. G.; HELLSING, E.; EMERSON, W. Normalization of incisor position after adenoidectomy. **Am J Orthod Dentofacial Orthop**, United States, v. 103, n. 5, p. 412-427, may 1993.

LIONE, R.; BALLANTI, F.; FRANCHI, L.; BACCETTI, T.; COZZA, P. Treatment and posttreatment skeletal effects of rapid maxillary expansion studied with low-dose computed tomography in growing subjects. **Am J Orthod Dentofacial Orthop**, United States, v. 134, n. 3, p. 389-392, sep. 2008.

MARCHIORO, E. M.; MARTINS, J. C. R.; ROITHMANN, R.; RIZZATTO, S.; HAHN, L. Efeito da expansão rápida da maxila na cavidade nasal avaliado por rinometria acústica. **Rev Dent Press Ortodon Ortoped Facial**, Maringá, v. 6, n. 1, p. 31-38, jan./fev. 2001.

MARCHIORO, E. M.; ROITHMANN, R.; RIZZATTO, S. D.; LUBIANCA NETO, J. F. O efeito da expansão rápida da maxila na geometria e função nasal: relato de caso. **Ortodontia Gaúcha**, Porto Alegre, v. 1, n. 1, p. 3-7, abr. 1997.

MATSUMOTO, M. A.; ITIKAWA, C. E.; VALERA, F. C.; FARIA, G.; ANSELMO-LIMA, W. T. Long-term effects of rapid maxillary expansion on nasal area and nasal airway resistance. **Am J Rhinol Allergy**, United States, v. 24, n. 2, p. 161-165, mar. 2010.

MODRZYŃSKI, M.; MIERZWINSKI, J.; ZAWISZA, E.; PIZIEWICZ, A. Acoustic rhinometry in the assessment of adenoid hypertrophy in allergic children. **Med Sci Monit**, Poland, v. 10, n. 7, p. CR431-CR348, jul. 2004.

MONINI, S.; MALAGOLA, C.; VILLA, M. P.; TRIPODI, C.; TARENTINI, S.; MALAGNINO, I.; MARRONE, V.; LAZZARINO, A. I.; BARBARA, M. Rapid maxillary expansion for the treatment of nasal obstruction in children younger than 12 years. **Arch Otolaryngol Head Neck Surg**, United States, v. 135, n. 1, p. 22-27, jan. 2009.

MOORE, R. N. Principles of dentofacial orthopedics. **Semin Orthod**, United States, v. 3, n. 4, p. 212-221, dec. 1997.

MOTONAGA, S. M.; BERTE, L. C.; ANSELMO-LIMA, W. T. Respiração bucal: causas e alterações no sistema estomatognático. **Rev Bras Otorrinolaringol**, Brasil, v. 66, p. 373-379, jul./ago. 2000.

O'RYAN, F. S.; GALLAGHER, D. M.; LaBANC, J. P.; EPKER, B. N. The relation between nasorespiratory function and dentofacial morphology: a review. **Am J Dentofacial Orthop**, United States, v. 82, n. 5, p. 403-410, nov. 1982.

OULIS, C. J.; VADIAKAS, G. P.; EKONOMIDES, J.; DRATSA, J. The effect of hypertrophic adenoids and tonsils on the development of posterior crossbite and oral habits. **J Pediatr Dent**, United States, v. 18, n. 3, p. 197-201, Spring 1994.

PALAISA, J.; NGAN, P.; MARTIN, C.; RAZMUS, T. Use of conventional tomography to evaluate changes in the nasal cavity with rapid palatal expansion. **Am J Orthod Dentofacial Orthop**, United States, v. 132, n. 4, p. 458-466, oct. 2007.

PARADISE, J. L.; BERNARD, B. S.; COLBORN, D. K.; JANOSKY, J. E. Assessment of adenoidal obstruction in children: clinical signs versus roentgenographic findings. **Pediatrics**, United States, v. 101, n. 6, p. 979-986, jun. 1998.

PARVEZ, L.; ERASALA, G.; NORONHA, A. Novel techniques, standardization tools to enhance reliability of acoustic rhinometry measurements. **Rhinol Suppl**, Netherlands, v. 16, p. 18-28, dec. 2000.

PEREIRA, F. C.; MOTONAGA, S. M.; FARIA, P. M.; MATSUMOTO, M. A. N.; TRAWITZKI, L. V. V.; LIMA, S. A.; ANSELMO-LIMA, W. T. Avaliação cefalométrica e miofuncional em respiradores bucais. **Rev Bras Otorrinolaringol**, Brasil, v. 67, n. 1, p. 43-49, jan./fev. 2001.

PRINCIPATO, J. J. Upper airway obstruction and craniofacial morphology. **Otolaryngol Head Neck Surg,** United States, v. 104, n. 6, p. 881-890, jun. 1991.

PURCELL, E. M.; TORREY, H. C.; POUND, R. V. Resonance absorption by nuclear magnetic moments in a solid. **Phys Rev**, v. 69, n. 1/2, p. 37-38, jan. 1946.

ROITHMANN, R. Specific tests for nasal permeability. **Braz J Otorhinolaryngol**, Brazil, v. 73, n. 1, p. 2, jan./feb. 2007. Editorial.

ROITHMANN, R.; CHAPNIK, J.; COLE, P.; SZALAI, J.; ZAMEL, N. Role of the external nasal dilator in the management of nasal obstruction. **Laryngoscope**, United States, v. 108, n. 5, p. 712-715, may. 1998.

ROITHMANN, R.; COLE, P. Avaliação objetiva da patência nasal: porque, quando, como? **Rev Bras Otorrinolaringol**, Brasil, v. 61, n. 2, p. 104-109, mar./abr. 1995a.

ROITHMANN, R.; COLE, P.; CHAPNIK, J.; SHPIRER, I.; HOFFSTEIN, V.; ZAMEL, N. Acoustic rhinometry in the evaluation of nasal obstruction. **Laryngoscope**, United States, v. 105, n. 3, p. 275-281, mar. 1995b.

SARVER, D. M.; JOHNSTON, M. W. Skeletal changes in vertical and anterior displacement of the maxilla with bonded rapid palatal expansion appliances. **Am J Orthod Dentofacial Orthop**, United States, v. 95, n.6, p. 462-466, jun. 1989.

SFONDRINI, G.; SCHIAVI, A.; VADALÀ, G. Espansione rapida del palato: controllo degli effetti ortopedici con la TAC. **Mondo Ortod**, Italy, v. 14, n. 5, p. 637-646, sep./oct. 1989.

SÖKÜCÜ, O.; DORUK, C.; UYSAL, O. I. Comparison of the effects of RME and fan-type RME on nasal airway by using acoustic rhinometry. **Angle Orthod**, United States, v. 80, n. 5, p. 870-875, sep. 2010.

SOUZA, B. B.; HENNEMANN, G. V.; ANSELMO-LIMA, W. T. Importance of nasal fiberoptic examination in the presence of a normal X-ray of the cavum. **Int J Pediatr Otorhinolaryngol**, Ireland, v. 55, n. 1, p. 29-32, sep. 2000.

TIMMS, D. J. Some medical aspects of rapid maxillary expansion. **Br J Orthod**, England, v. 1, n. 4, p. 127-132, jul. 1974.

TROTMAN, C. A.; MCNAMARA, J. A. Jr., DIBBETS, J. M.; VAN DER WEELE, L. T. Association of lip posture and the dimensions of the tonsils and sagittal airway with facial morphology. **Angle Orthod**, United States, v. 67, n. 6, p. 425-432, 1997.

VALERA, F .C. P.; TRAWITZKI, L. V. V.; ANSELMO-LIMA, W. T. Myofunctional evaluation after surgery for tonsils hypertrophy and its correlation to breathing pattern: A 2-year-follow up. **Int J Pediatr Otorhinolaryngol**, Ireland, v. 70, n. 2, p. 221-225, feb. 2006.

VALERA, F. C.; TRAVITZKI, L. V.; MATTAR, S. E., MATSUMOTO, M. A.; ELIAS, A. M.; ANSELMO-LIMA, W. T. Muscular, functional and orthodontic changes in pre school children with enlarged adenoids and tonsils. **Int J Pediatr Otorhinolaryngol**, Ireland, v. 67, n. 7, p. 761-770, jul. 2003.

VAN CAUWENBERGE, P. B.; BELLUSSI, L.; MAW, A. R.; PARADISE, J. L.; SOLOW, B. The adenoid as a key factor in upper airway infections. **Int J Pediatr Otorhinolaryngol**, Ireland, v. 32, p. S71-S80, jun. 1995. Supplement 32.

VIG, K. W. L. Nasal obstruction and facial growth: the strength of evidence for clinical assumptions. **Am J Orthod Dentofacial Orthop**, United States, v. 113, n. 6, p. 603-611, jun. 1998.

VIG, P. S.; SARVER, D. M.; HALL, D. J.; WARREN, D. W. Quantitative evaluation of nasal airflow in relation to facial morphology. **Am J Orthod**, United States, v. 79, n. 3, p. 263-272, mar. 1981.

VILELLA, B. de S.; VILELLA, O. de V.; KOCH, H. A. Growth of the nasopharynx and adenoidal development in Brazilian subjects. **Braz Oral Res**, Brazil, v. 20, n. 1, p. 70-7, jan./mar. 2006.

VOGLER, R. C.; WIPPOLD, F. J.; PILGRAM, T. K. Age-specific size of the normal adenoid pad on magnetic resonance imaging. **Clin Otolaryngol Allied Sci**, England, v. 25, n. 5, p. 392-395, oct. 2000.

WANG, D. Y.; BERNHEIM, N.; KAUFMAN, L.; CLEMENT, P. Assessment of adenoid size in children by fibreoptic examination. **Clin Otolaryngol Allied Sci**, England, v. 22, n. 2, p. 172-177, apr. 1997.

WECKX, L. L. M.; WECKX, L. Y. Respirador bucal: causas e conseqüências. **Rev Bras Med**, Brasil, v. 52, n. 8, p. 863-874, ago. 1995.

WERTZ, R.; DRESKIN, M. Midpalatal suture opening: a normative study. **Am J Orthod**, United States, v. 71, n. 4, p. 367-381, apr. 1977.

WORMALD, P. J.; PRESCOTT, C. A. Adenoids: Comparison of radiological assessment methods with clinical and endoscopic findings. **J Laryngol Otol**, England, v. 106, n. 4, p. 342-344, apr. 1992.

YAMADA, T.; TANNE, K.; MIYAMOTO, K.; YAMAUCHI, K. Influences of nasal respiratory obstruction on craniofacial growth in young Macaca fuscata monkeys. **Am J Orthod Dentofacial Orthop**, United States, v. 111, n. 1, p. 38-43, jan. 1997.

YSUNZA, A.; PAMPLONA, M. C.; ORTEGA, J. M.; PRADO H. Video fluoroscopy for evaluating adenoid hypertrophy in children. **Int J Pediatr Otorhinolaryngol**, Ireland, v. 72, n. 8, p. 1159-1165, aug. 2008.

APÊNDICES

APÊNDICES

APÊNDICE A - Termo de consentimento livre e esclarecido

TERMO DE CONSENTIMENTO LIVRE E ESCLARECIDO

O seu filho(a) está sendo convidado a participar da pesquisa intitulada "Avaliação dimensional da razão nasofaringe (RAN) através da ressonância magnética e rinometria acústica antes e após a expansão rápida da maxila" que será realizada no Centro do Respirador Bucal do Hospital das Clínicas da Faculdade de Medicina de Ribeirão Preto da Universidade de São Paulo e que tem como responsáveis a Profª. Drª. Wilma T. Anselmo-Lima, a Profª. Drª. Mírian A. N. Matsumoto e os cirurgiões-dentistas Márcio José Reis e Fernanda W. M. Gallarreta.
Informações sobre a pesquisa:

1- Objetivo e justificativa da pesquisa: a pesquisa tem como objetivo verificar se crianças que possuem alteração na mordida dentária (mordida cruzada) e dificuldade respiratória, apresentam melhora na sua respiração após o uso de um aparelho dentário que corrige a sua mordida. Com isso, a obstrução respiratória poderá ser diminuída evitando que se realize algum tipo de cirurgia para melhorar a respiração, além de se conseguir a correção da mordida dentária antes de todos os dentes permanentes estarem em boca.

2- Procedimentos que serão realizados:
- O médico otorrinolaringologista fará uma avaliação para verificar se a criança respira pela boca ou pelo nariz. Fará também exames em dois aparelhos: um deles, que serve para ver o tamanho da adenóide, poderá causar leve desconforto nasal, pois é colocada uma sonda flexível (cânula mole) dentro do nariz que estará com anestésico líquido (gotas); o outro que serve para saber a quantidade de ar que passa pelo nariz, não causará desconforto algum, pois a criança irá respirar normalmente em um copinho de vidro. Esse último será feito antes de colocar o aparelho nos dentes e depois de retirá-lo.
- O dentista irá verificar a posição dos dentes. Serão feitas moldagens das arcadas dentárias onde a criança morde em uma massa mole para copiar a forma dos dentes e que poderá causar náuseas. Serão realizadas 4 radiografias dos dentes e do rosto: uma de frente e outra de lado para ver os ossos do rosto; outra de frente, da região da boca, para ver todos os dentes e uma de dentro da boca (da arcada superior), para ver mais de perto os dentes que receberão o aparelho. Somente nessa última a criança poderá sentir náuseas e, as outras, não causarão desconforto algum, pois são feitas pelo lado de fora do rosto. Serão feitas, ainda, fotografias do rosto e dos dentes da criança.
- O dentista irá colocar um aparelho que será fixo nos dentes superiores que irá alargar o palato (céu da boca) para descruzar a mordida e não causará maiores desconfortos, a não ser durante a sua adaptação inicial. A permanência deste aparelho na boca será por volta de 06 meses e o dentista irá orientar o responsável pela criança de como realizar os ajustes e os cuidados necessários.
- Serão realizados dois exames de ressonância magnética (um antes de colocar o aparelho nos dentes e outro depois de retirá-lo) que serve para avaliar internamente o corpo da criança na região da cabeça (nariz, boca, adenóide). Nesse exame, a criança ficará deitada em uma maca que irá deslizar para dentro do aparelho que fará o exame, porém ele não irá tocar a criança. O exame demora uns 15 minutos e a criança deve ficar sem se mexer durante esse

tempo. O exame não faz mal à sua saúde e não causa nenhum desconforto, a não ser pelo tempo que deverá ficar sem se mexer.

3- Desconfortos e riscos possíveis: a criança não corre nenhum risco com a pesquisa. Se a criança sentir algum desconforto igual ou maior do que os citados acima durante a realização dos exames e não quiser mais fazê-los, ela não será obrigada, em hipótese alguma, a prosseguir na pesquisa.

4- Forma de acompanhamento: os pesquisadores comprometem-se a prestar assistência integral à criança, garantindo tratamento para qualquer problema decorrente ou detectado durante o estudo, bem como o seu acompanhamento pelo tempo que for necessário (que varia conforme a criança).

5- Informações adicionais – direitos e condições asseguradas:

5-A) A garantia de receber esclarecimento de qualquer dúvida referente à pesquisa a ser realizada;

5-B) A liberdade de retirar o meu consentimento que permite a participação de meu filho(a) na pesquisa, a qualquer momento, sem sofrer penalizações;

5-C) A garantia de que será mantido sigilo sobre a identidade de meu filho(a) e que os dados obtidos na sua avaliação não terão qualquer relação nominal quando da publicação dos resultados da pesquisa;

5-D) O ressarcimento de eventuais despesas decorrentes da participação na pesquisa, tais como passagens, será promovido pelos pesquisadores responsáveis;

5-E) O ressarcimento de eventuais despesas, bem como a indenização, a título de cobertura material para a reparação de danos imediatos ou tardios, decorrentes da participação do menor na pesquisa, como por exemplo a confecção de novo aparelho dentário, será feito pelos pesquisadores responsáveis, não cabendo ao Hospital das Clínicas de Ribeirão Preto qualquer responsabilidade quanto aos referidos pagamentos.

5-F) Os pesquisadores tornarão públicos os resultados da pesquisa, sejam eles favoráveis ou não, mantendo o sigilo das crianças participantes, cumprindo as regulamentações da resolução 196/1996 do Conselho Nacional de Saúde.

Endereço e telefone para contato em caso de dúvida:

Dentista Márcio: Rua Cândido Junqueira, 205 – Centro - Itaú de Minas – Minas Gerais. Fone (35) 3536-1158 ou (35) 9199 6640.

Ou Centro do Respirador Bucal: Rua das Paineiras – Casa 20 – Campus USP – Ribeirão Preto – SP. Fone (16) 3602-3363.

Baseado nas explicações que me foram prestadas sobre a pesquisa, eu, _____responsável pelo(a) menor _____, declaro que concordo inteiramente com as informações e as condições que me foram apresentadas nesse termo de consentimento e que, livremente, manifesto minha vontade de meu filho (a) participar da referida pesquisa.

Ribeirão Preto, _____de _____de _____.

_____ _____

Responsável pelo menor Pesquisador Responsável

APÊNDICE B - Publicação

Efeito da expansão rápida da maxila sobre a nasofaringe e o volume nasal: avaliação por ressonância magnética e rinometria acústica

Fernanda Weber de Morais Gallarreta; Wilma T. Anselmo-Lima.

Departamento de Oftalmologia, Otorrinolaringologia e Cirurgia de Cabeça e Pescoço da Faculdade de Medicina de Ribeirão Preto da Universidade de São Paulo.

Endereço para correspondência:

Profa. Dra. Wilma T. Anselmo-Lima - Departamento de Oftalmologia. Otorrinolaringologia e Cirurgia de Cabeça e Pescoço da Faculdade de Medicina de Ribeirão Preto da Universidade de São Paulo - Av. Bandeirantes, 3900 - 14049-900 - Ribeirão Preto - SP - Fone: 16-36022862 – Fax: 16-36022860 - E-mail: mcecilia@hcrp.fmrp.usp.br

Resumo

A mordida cruzada posterior é uma das maloclusões freqüentemente encontrada em pacientes respiradores bucais e a expansão rápida da maxila é o procedimento ortodôntico/ortopédico mais utilizado para a sua correção. Os objetivos deste estudo foram avaliar a área da nasofaringe, por meio da ressonância magnética, e o volume da cavidade nasal, pela rinometria acústica, antes e após a expansão rápida da maxila; e verificar se a área da nasofaringe pode ser avaliada com maior fidedignidade pelo exame de ressonância magnética do que pelos métodos já descritos na literatura. Foram selecionadas trinta crianças com respiração bucal e/ou mista, de ambos os gêneros, na faixa etária de 07 a 10 anos de idade, em fase de dentição mista, portadoras de mordida cruzada posterior, uni ou bilateral, envolvendo caninos e molares decíduos e primeiros molares permanentes, sem qualquer tipo de tratamento otorrinolaringológico ou ortodôntico. Os exames rinológicos, a ressonância magnética e as documentações ortodônticas foram realizadas antes e 180 dias após a expansão. Os resultados mostraram que houve um aumento estatisticamente significante tanto da área da nasofaringe como do volume nasal após a expansão rápida da maxila; houve correlação positiva entre as áreas da nasofaringe pré e pós expansão, porém não houve correlação entre a área e o volume nasal. Pôde-se concluir que a expansão rápida da maxila pode promover alterações tanto na região da nasofaringe como no volume da cavidade nasal em pacientes com respiração bucal e/ou mista e a ressonância magnética não necessita ser o exame de eleição para avaliar a área da nasofaringe.

Palavras-chave: Técnica de expansão palatina; Nasofaringe; Cavidade nasal; Imagem por ressonância magnética; Rinometria acústica.

Introdução

Vários estudos na literatura têm descrito que a presença da respiração bucal durante a fase de crescimento de uma criança pode resultar em alterações no desenvolvimento craniofacial.[1,2,3,4,5,6]

A expansão rápida da maxila é um dos procedimentos mais utilizados na especialidade ortodôntica para a correção da mordida cruzada posterior, que é uma maloclusão freqüentemente encontrada em pacientes respiradores bucais.[7,8]

Com a disjunção da maxila, os ossos maxilares deslocam-se lateralmente junto com as paredes laterais da cavidade nasal e, concomitante à correção da maloclusão, ocorre um aumento na largura nasal,[9,10,11,12,13] melhorando a capacidade respiratória.[9,14,15,16,17]

Entretanto, ainda restam algumas dúvidas se esta terapia realmente promove uma melhora da função respiratória nasal e se há alguma alteração na região da nasofaringe. Alguns pesquisadores têm avaliado o efeito da expansão rápida da maxila sobre o espaço nasofaríngeo através de radiografia cefalométrica lateral, sendo que, nenhum deles lançou mão de um exame de imagem como a ressonância magnética para sua avaliação.

Por isso, os objetivos deste trabalho foram avaliar a área da nasofaringe, por meio da ressonância magnética, e o volume da cavidade nasal, pela rinometria acústica, antes e após a expansão rápida da maxila; e verificar se a área da nasofaringe pode ser avaliada com maior fidedignidade pelo exame de ressonância magnética do que pelos métodos já descritos na literatura.

Material e Método

Este estudo foi aprovado pelo Comitê de Ética em Pesquisa do Hospital das Clínicas da Faculdade de Medicina de Ribeirão Preto (HC/FMRP) - USP de acordo com o processo nº 13658/2006.

Participaram desta pesquisa 30 crianças com respiração bucal e/ou mista, de ambos os gêneros, na faixa etária de 07 a 10 anos de idade, em fase de dentição mista, portadoras de mordida cruzada posterior, uni ou bilateral, envolvendo caninos e molares decíduos e primeiros molares permanentes. Foram excluídos os pacientes que apresentassem sinais de distúrbios sistêmicos, estivessem sob o uso de medicação antibiótica, utilizassem sistematicamente medicação nasal de uso tópico ou sistêmico, que tivessem realizado cirurgia de palato, ou submetidos a tratamento ortodôntico prévio. O diagnóstico otorrinolaringológico da respiração bucal assim como os exames de rinometria acústica e nasofibroscopia foram realizados no Centro do Respirador Bucal da Divisão de Otorrinolaringologia do HC/FMRP – USP.

A rinometria acústica foi realizada para obter dados sobre o volume nasal, utilizando-se o equipamento SRE 2000 da Rhinometrics, Denmark, um computador contendo o programa correspondente ao exame e adaptadores nasais de tamanhos variados de acordo com a largura da narina de cada paciente.

Após a aclimatação às condições do ambiente, [18] a rinometria acústica foi realizada com o uso de vasoconstrictor (oximetazolina 0,25mg/ml) com a finalidade de diminuir os efeitos do ciclo da mucosa nasal que é um dos fatores que podem influenciar os resultados do exame.[19,20] Os pacientes foram orientados a respirar exclusivamente pela boca ou não respirarem até a obtenção de no mínimo 3 curvas.[21] Os registros dos exames foram obtidos em gráfico chamado rinograma, apresentando as medidas separadas à direita e à esquerda, relacionando a área

transversal com a distância da cavidade nasal. Ao mesmo tempo foram fornecidos os volumes (cm^3) de cada fossa nasal de acordo com a área de secção transversa. Foram considerados os valores referentes ao volume nasal total de zero a 3cm a partir das narinas, uma vez que não houve diferença estatística entre os valores médios das fossas nasais direita e esquerda (teste *t* de Student para amostras pareadas).

A nasofibroscopia consistiu da inspeção visual das fossas nasais com uma avaliação precisa das estruturas anatômicas na sua forma e cor, assim como a presença de alterações patológicas (hipertrofia das conchas nasais inferiores, médias e superiores, hiperplasia adenoideana, massas nasais e desvios septais). Este exame foi realizado após a rinometria acústica para que a vasoconstrição prévia e a passagem da fibra óptica pelo nariz não prejudicassem as aferições do exame anterior. Antes do exame o otorrinolaringologista inseriu uma mecha de algodão, em cada uma das narinas do paciente, embebido de anestésico (neototucaína, associado com efedrina a 0,25%), por aproximadamente 10 minutos.

O exame de ressonância magnética (RM) das vias aéreas superiores, indicados para a avaliação dos efeitos do disjuntor de Haas sobre a região nasofaríngea foi realizado no Centro de Ciências das Imagens e Física Médica do HC/FMRP-USP em equipamento Philips, Achieva de 3.0 T (Tesla). Para cada paciente foi obtida uma série de 160 imagens consecutivas em corte sagital, sendo que o tempo total do exame foi de, aproximadamente, 10 minutos.

Após a obtenção das imagens, as mesmas foram transferidas para um computador com o *software* eFilm Workstation 2.1.2, da Merge, para a localização dos pontos anatômicos necessários para a definição da área da nasofaringe. Para isso, utilizou-se o corte sagital mediano ou o mais próximo deste, no qual a hipófise

pudesse ser bem visibilizada. Os parâmetros avaliados por essa técnica basearam-se nos pontos anatômicos e medida cefalométrica (Figura 1) descritos por Linder-Aronson e Henrikson.[22]

Pontos anatômicos:

- Sela (S) – no centro da sela turca do osso esfenóide;
- Básio (Ba) – ponto mais posterior inferior do osso occipital na margem anterior do forame magno;
- Espinha nasal posterior (ENP) - vértice da espinha nasal posterior;
- So - ponto médio da distância Sela-Básio;
- ad_1 - intersecção da linha ENP-So pela parede posterior da nasofaringe;
- ad_2 - intersecção da linha ENP-Básio pela parede posterior da nasofaringe.

Medida cefalométrica:

- ad_1-ad_2-ENP: área da nasofaringe.

Devido à dificuldade de visibilização da ENP na imagem de ressonância magnética, optou-se por defini-la como o ponto mais anterior do palato mole, ou seja, o limite da transição entre o tecido do palato mole e a gordura da medula óssea do palato duro. Este é o ponto mais anterior do palato mole e melhor identificável à RM. Da mesma forma, o centro da sela turca foi definido como o ponto mais central da glândula hipófise, a qual se encontra alojada no seu interior. A área da nasofaringe visibilizada à técnica de RM pode ser observada na figura 2.

As imagens foram avaliadas por dois observadores, simultaneamente, e as medidas da área da nasofaringe foram obtidas pelo consenso entre eles. Para verificar o grau de concordância intra-observadores utilizou-se o Coeficiente de

Correlação Intra-classe, o qual apresentou um valor igual a 0,89, ou seja, uma concordância excelente.

Com exceção da nasofibroscopia, os demais exames foram realizados antes (T_1) e 180 dias (T_2) após a expansão rápida da maxila.

Procedimentos Ortodônticos

A documentação ortodôntica completa (radiografias cefalométricas laterais e oclusais, modelos de estudo, fotografias extraorais de frente e perfil, fotografias intraorais) foi realizada antes (T_1) e 180 dias (T_2) após a expansão rápida da maxila. Após análise da documentação inicial e obtenção do plano de tratamento ortodôntico dos pacientes, procedeu-se à montagem do aparelho ortodôntico dento-muco-suportado – disjuntor de Haas modificado[23] para a correção da mordida cruzada posterior, uni ou bilateral. Todos os princípios de instalação e ativação do aparelho foram seguidos.[23]

Análise Estatística

Os dados descritivos foram analisados através de médias, desvios padrão, erros padrão da média e valores mínimo e máximo. Para a comparação das médias utilizou-se o teste *t* de Student para amostras pareadas e, para verificar o grau de relação linear entre as variáveis, o coeficiente de correlação de Pearson. O pacote estatístico SPSS (versão 15.0) foi utilizado para a tabulação dos dados e considerou-se como significante o nível de 5,0% ($p<0,05$).

Resultados

Do total das 30 crianças, 16 (53,33%) eram do gênero masculino e 14 (46,67%) do feminino. A média de idade entre os meninos foi de 8,4±1,2 e, entre as meninas, de 8,2±0,7. Dos meninos, 12 eram da raça branca e 4 da raça negra; dentre as meninas, 8 eram brancas e 6 eram negras.

A nasofibroscopia mostrou que 9 pacientes (30,0%) apresentaram de 10 a 30% de obstrução do *cavum*; 7 (23,3%) apresentaram de 30 a 50%; 4 pacientes (13,3%), de 50 a 70% e 10 (33,3%) apresentaram mais de 70% de obstrução.

Os dados referentes aos valores das medidas da área da nasofaringe e do volume total das cavidades nasais obtidos antes e após a expansão rápida da maxila, encontram-se na tabela 1.

Ressonância magnética

Houve diferença estatisticamente significante (p<0,0001) entre a área da nasofaringe, antes e após a expansão rápida da maxila, conforme demonstra a figura 3.

Rinometria acústica

Ao comparar as médias das medidas do volume nasal total (segmento de 0 a 3cm), antes e após a expansão rápida da maxila, encontrou-se uma diferença estatisticamente significante (p<0,01) como mostra a figura 4.

Houve correlação positiva (r=0,82; p<0,001) entre a área da nasofaringe medida através da ressonância magnética, antes e após a ERM, quando estudada pelo coeficiente de correlação de Pearson (figura 5). Por outro lado, não foi encontrada correlação entre a área da nasofaringe e o volume nasal total.

Discussão

Os trabalhos da literatura que utilizam radiografias cefalométricas para avaliar a região da nasofaringe vêm sendo descritos pelos pesquisadores sob metodologias diversas.

Corroborando com os achados de Basciftci et al.,[10] Buccheri et al.,[24] Chiari et al.[25] e Monini et al.[26] os resultados do presente estudo mostram que houve um aumento significante ($p<0,0001$) da área da nasofaringe 6 meses após o uso do disjuntor de Haas. Os valores médios encontrados antes e após a ERM foram de $0,73mm^2$ e $0,98mm^2$, respectivamente. Entretanto, todos os autores citados avaliaram o espaço nasofaríngeo através de telerradiografias laterais, o que difere da nossa metodologia que utilizou o exame de ressonância magnética.

Basciftci et al.[10] estudaram indivíduos com mais de 10 anos de idade e utilizaram um método diferente de medição da área respiratória a qual foi reavaliada em um intervalo de tempo de 3 meses, menor que o presente trabalho. Buccheri et al.,[24] Chiari et al.[25] e Monini et al.[26] estudaram crianças na faixa etária semelhante ao nosso estudo, porém Buccheri et al.[24] selecionaram somente crianças com hiperplasia de adenóide e a análise cefalométrica pós-tratamento foi realizada em um intervalo de tempo de 5 meses. Monini et al.[26] submeteram 13 crianças a ERM e a reavaliação do espaço nasofaríngeo foi feita um ano após a estabilização do aparelho, tempo superior a nossa pesquisa. O grupo de estudo de Chiari et al.[25] foi composto por somente 7 indivíduos e a segunda análise cefalométrica foi realizada 6 meses após a ERM, ou seja, o mesmo intervalo de tempo aqui estudado. Mesmo que as medidas utilizadas tenham sido lineares, os resultados foram equivalentes aos nossos.

Apesar de metodologia e grupo de estudo com algumas diferenças, todos os trabalhos, inclusive o nosso, apontam para a importância da expansão rápida da maxila no ganho da área da nasofaringe.

Provavelmente o deslocamento anterior e inferior da maxila após a ERM possa explicar o aumento da área da nasofaringe encontrado no presente estudo, uma vez que o intervalo de tempo de 6 meses pós-disjunção seria insuficiente para promover o crescimento da nasofaringe.[27] No estudo de Chung e Font[12] os autores observaram que 3 meses após a ERM houve um deslocamento anterior a maxila de aproximadamente 0,58mm, concordando com os achados de Haas,[28] Davis e Kronman[29] e Akkaya et al.[30] Contudo, esta movimentação não é consenso na literatura.[15,31]

Com relação ao exame de rinometria acústica, a presente pesquisa mostrou que o volume nasal total das 30 crianças avaliadas aumentou estatisticamente ($p<0,01$) de 1,77cm^3 para 1,94cm^3 após a ERM. O volume foi avaliado no segmento de zero a 3cm a partir da narina, pois à medida que a distância aumenta, há uma diminuição na precisão dos dados obtidos devido à perda de energia acústica.[32,33] Os pacientes foram reavaliados 6 meses após a ERM, momento equivalente aos estudos de Babacan et al.[34] e Sökücü et al.[35] que também observaram um aumento significante nesse parâmetro respiratório. Da mesma forma, Doruk et al.[36] utilizaram o mesmo intervalo de tempo entre as avaliações. Embora a sua amostra de tenha sido reduzida (n=10) e a faixa etária diferente, o volume de zero a 6cm da cavidade nasal com e sem vasoconstritor também teve um incremento significante.

Os estudos de Compadretti et al.[37,38] mostraram um aumento significante dos volumes nasais após o uso do vasoconstritor em crianças submetidas à ERM e com

a faixa etária semelhante ao nosso estudo. Entretanto, esses autores reavaliaram os pacientes 12 meses pós-disjunção, período superior ao utilizado nesta pesquisa.

De Felippe et al.[39] encontraram aumento do volume nos primeiros 5cm da cavidade nasal 4 meses após a ERM, concordando com os nossos achados. Contudo, o vasoconstritor não foi utilizado uma vez que os pacientes selecionados não apresentavam problemas respiratórios. Da mesma forma, de Felippe et al.[40] ao reavaliar parte da amostra de seu estudo anterior, observaram um aumento do volume nasal 11 meses após a remoção dos disjuntores, período superior ao nosso estudo.

De maneira semelhante, Hahn et al.[16] e Cappellette et al.[41] verificaram aumento do volume nasal com o uso de vasoconstritor após 3 meses da ERM, sendo que, no trabalho de Hahn et al.,[16] o segmento da cavidade nasal avaliado (zero a 4cm) foi muito semelhante ao nosso, baseando-se na maior precisão dos dados obtidos nessa região.

Apesar de Palaisa et al.[42] terem utilizado a tomografia computadorizada para investigar o volume nasal após a ERM, os resultados são concordantes com o nosso trabalho.

Observa-se que o período de contenção dos disjuntores utilizado pelos diversos estudos varia de 3 a 6 meses. Alguns autores preconizam o tempo de 3 meses.[14,23,43] Entretanto, preferimos utilizar 6 meses de contenção uma vez que estudos mais recentes realizados com tomografia computadorizada referem que, após esse período, a sutura palatina mediana apresenta-se reorganizada com dimensão transversa muito similar a apresentada antes da ERM,[44,45] assim como a sua densidade está próxima do normal.[46]

Por fim, buscou-se uma possível influência do aumento da área da nasofaringe, observado pela ressonância magnética, sobre o aumento do volume nasal, pela rinometria acústica, porém não foi encontrada correlação entre as variáveis, demonstrando haver uma relação de independência entre elas. De maneira semelhante, Palaisa et al.[42] não encontraram correlação entre a quantidade de expansão obtida pela ERM (em milímetros) e o aumento do volume nasal. Por outro lado, verificamos uma correlação positiva entre as áreas da nasofaringe pré e pós-ERM, o que já era esperado.

Nossos resultados estão concordantes com os da literatura, justificando mais uma vez que a ERM promove um aumento da largura e do volume da cavidade nasal oferecendo uma melhora na respiração.

Apesar da ressonância magnética ser um exame financeiramente mais oneroso, os resultados foram semelhantes aos obtidos pela telerradiografia lateral conforme relatado na literatura. Sendo assim, a avaliação da nasofaringe pode ser realizada através da cefalometria que apresenta as vantagens de ser uma técnica relativamente mais rápida e, principalmente, de baixo custo.

Conclusão

Os resultados deste estudo nos permitiram concluir que:

1. Houve um aumento significante da área da nasofaringe após a expansão rápida da maxila, quando avaliada por meio da ressonância magnética;
2. Houve um aumento significante do volume da cavidade nasal após a expansão rápida da maxila, quando avaliado por meio da rinometria acústica.

3. O exame de ressonância magnética utilizado para avaliar a área da nasofaringe parece ser tão fidedigno quanto os métodos relatados na literatura.

Desta forma, conclui-se que a expansão rápida da maxila pode promover alterações tanto na região da nasofaringe como no volume da cavidade nasal em pacientes com respiração bucal e/ou mista e a ressonância magnética não necessita ser o exame de eleição para avaliar a nasofaringe.

Referências

1- Linder-Aronson S. Adenoids. Their effect on mode of breathing and nasal airflow and their relationship to characteristics of the facial skeleton and the denition. A biometric, rhino-manometric and cephalometro-radiographic study on children with and without adenoids. Acta Otolaryngol Suppl 1970; 265: 1-132.

2- Hultcrantz E, Larson M, Hellquist R, Ahlquist-Rastad J, Svanholm H, Jakobsson OP. The influence of tonsillar obstruction and tonsillectomy on facial growth and dental arch morphology. Int J Pediatr Otorhinolaryngol 1991; 22: 125-134.

3- Weckx LLM, Weckx LY. Respirador bucal: causas e conseqüências. Rev Bras Med 1995; 52: 863-874.

4- Pereira FC, Motonaga SM, Faria PM, Matsumoto MAN, Trawitzki LVV, Lima SA, Anselmo-Lima WT. Avaliação cefalométrica e miofuncional em respiradores bucais. Rev Bras Otorrinolaringol 2001; 67: 43-49.

5- Faria PTM, Ruellas ACO, Matsumoto MAN, Anselmo-Lima WT, PEREIRA FC. Dentofacial morphology of mouth breathing children. Braz Dent J 2002; 13: 129-132.

6- Lessa FC, Enoki C, Feres MF, Valera FC, Lima WT, Matsumoto MA. Breathing mode influence in craniofacial development. Braz J Otorhinolaryngol 2005; 71: 156-160.

7- Bresolin D, Shapiro PA, Shapiro EE, Chapko MK, Dassel S. Mouth breathing in allergic children: its relationship to dentofacial development. Am J Orthod 1983; 83: 334-340.

8- Oulis CJ, Vadiakas GP, Ekonomides J, Dratsa J. The effect of hypertrophic adenoids and tonsils on the development of posterior crossbite and oral habits. J Pediatr Dent 1994; 18: 197-201.

9- Hershey HG, Stewart BL, Warren DW. Changes in nasal airway resistance associated with rapid maxillary expansion. Am J Orthod 1976; 69: 274-284.

10-Basciftci FA, Mutlu N, Karaman AI, Malkoc S, Küçükkolbasi H. Does the timing and method of rapid maxillary expansion have an effect on the changes in nasal dimensions? Angle Orthod 2002; 72: 118-123.

11-Cameron CG, Franchi L, Baccetti T, Mcnamara JA Jr. Long-term effects of rapid maxillary expansion: a posteroanterior cephalometric evaluation. Am J Orthod Dentofacial Orthop 2002; 121: 129-135.

12-Chung CH, Font B. Skeletal and dental changes in the sagittal, vertical, and transverse dimensions after rapid palatal expansion. Am J Orthod Dentofacial Orthop 2004; 126: 569-575.

13-Matsumoto MA, Itikawa CE, Valera FC, Faria G, Anselmo-Lima WT. Long-term effects of rapid maxillary expansion on nasal area and nasal airway resistance. Am J Rhinol Allergy 2010; 24: 161-165.

14-Wertz R, Dreskin M. Midpalatal suture opening: a normative study. Am J Orthod 1977; 71: 367-381.

15-da Silva Filho OG, Boas MC, Capelozza Filho L. Rapid maxillary expansion in the primary and mixed dentitions: a cephalometric evaluation. Am J Orthod Dentofacial Orthop 1991; 100: 171-179.

16-Hahn L, Marchioro EM, Rizzatto SD, Roithmann R, Costa NP. Avaliação do volume da cavidade nasal antes e após a expansão rápida da maxila por meio da rinometria acústica. Ortodontia Gaúcha 1999; 3: 85-96.

17-Compadretti GC, Tasca I, Bonetti GA. Nasal airway measurements in children treated by rapid maxillary expansion. Am J Rhinol 2006; 20: 385-393.

18-Hilberg O, Pedersen OF. Acoustic rhinometry: recommendations for technical specifications and standard operating procedures. Rhinol Suppl 2000; 16: 3-17.

19-Roithmann R, Cole P. Avaliação objetiva da patência nasal: porque, quando, como? Rev Bras Otorrinolaringol 1995; 61: 104-109.

20-Roithmann R, Chapnik J, Cole P, Szalai J, Zamel N. Role of the external nasal dilator in the management of nasal obstruction. Laryngoscope 1998; 108: 712-715.

21-Gilain L, Coste A, Ricolfi F, Dahan E, Marliac D, Peynegre R, Harf A, Louis B. Nasal cavity geometry measured by acoustic rhinometry and computer tomography. Arch Otolaryngol Head Neck Surg 1997; 123: 401-405.

22-Linder-Aronson S, Henrikson CO. Radiocephalometric analysis of anteroposterior nasopharyngeal dimensions in 6 to 12-year-old mouth breathers compared with nose breathers. ORL J Otorhinolaryngol Relat Spec 1973; 35: 19-29.

23-Haas AJ. The treatment of maxillary deficiency by opening the midpalatal suture. Angle Orthod 1965; 35: 200-217.

24-Buccheri A, Dilella G, Stella R. Rapid palatal expansion and pharyngeal space. Cephalometric evaluation. Prog Orthod 2004; 5: 160-171.

25-Chiari S, Romsdorfer P, Swoboda H, Bantleon HP, Freudenthaler J. Effects of rapid maxillary expansion on the airways and ears - a pilot study. Eur J Orthod 2009; 31: 135-141.

26-Monini S, Malagola C, Villa MP, Tripodi C, Tarentini S, Malagnino I, Marrone V, Lazzarino AI, Barbara M. Rapid maxillary expansion for the treatment of nasal obstruction in children younger than 12 years. Arch Otolaryngol Head Neck Surg 2009; 135: 22-27.

27-Vilella BS, Vilella OV, Koch HA. Growth of the nasopharynx and adenoidal development in Brazilian subjects. Braz Oral Res 2006; 20: 70-7.

28-Haas AJ. Rapid expansion of the maxillary dental arch and nasal cavity by opening the midpalatal suture. Angle Orthod 1961; 31: 73-90.

29-Davis WM, Kronman JH. Anatomical changes induced by splitting of the midpalatal suture. Angle Orthod 1969; 39: 126-132.

30-Akkaya S, Lorenzon S, Uçem TT. A comparison of sagittal and vertical effects between bonded rapid and slow maxillary expansion procedures. Eur J Orthod 1999; 21: 175-180.

31-Sarver DM, Johnston MW. Skeletal changes in vertical and anterior displacement of the maxilla with bonded rapid palatal expansion appliances. Am J Orthod Dentofacial Orthop 1989; 95: 462-466.

32-Hilberg O, Jackson AC, Swift DL, Pedersen OF. Acoustic rhinometry: evaluation of nasal cavity geometry by acoustic reflection. J Appl Physiol, United States 1989; 66: 295-303.

33-Roithmann R, Cole P, Chapnik J, Shpirer I, Hoffstein V, Zamel N. Acoustic rhinometry in the evaluation of nasal obstruction. Laryngoscope 1995; 105: 275-281.

34-Babacan H, Sökücü O, Doruk C, Ay S. Rapid maxillary expansion and surgically assisted rapid maxillary expansion effects on nasal volume. Angle Orthod 2006; 76: 66-71.

35-Sökücü O, Doruk C, Uysal OI. Comparison of the effects of RME and fan-type RME on nasal airway by using acoustic rhinometry. Angle Orthod 2010; 80: 870-875.

36-Doruk C, Sökücü O, Biçakçi AA, Yilmaz U, Taş F. Comparison of nasal volume changes during rapid maxillary expansion using acoustic rhinometry and computed tomography. Eur J Orthod 2007; 29: 251-255.

37-Compadretti GC, Tasca I, Bonetti GA. Nasal airway measurements in children treated by rapid maxillary expansion. Am J Rhinol 2006; 20: 385-393.

38-Compadretti G, Tasca I, Alessandri-Bonetti G, Peri S, D'addario A. Acoustic rhinometric measurements in children undergoing rapid maxillary expansion. Int J Pediatr Otorhinolaryngol 2006; 70: 27-34.

39-de Felippe NL, da Silveira AC, Viana G, Kusnoto B, Smith B, Evans CA. Relationship between rapid maxillary expansion and nasal cavity size and airway resistance: short- and long-term effects. Am J Orthod Dentofacial Orthop, United States 2008; 134: 370-382.

40-de Felippe NL, Bhushan N, da Silveira AC, Viana G, Smith B. Long-term effects of orthodontic therapy on the maxillary dental arch and nasal cavity. Am J Orthod Dentofacial Orthop 2009; 136: 490.e1-490.e8.

41-Cappellette M Jr, Cruz OL, Carlini D, Weckx LL, Pignatari SS. Evaluation of nasal capacity before and after rapid maxillary expansion. Am J Rhinol 2008; 22: 74-77.

42-Palaisa J, Ngan P, Martin C, Razmus T. Use of conventional tomography to evaluate changes in the nasal cavity with rapid palatal expansion. Am J Orthod Dentofacial Orthop 2007; 132: 458-466.

43-Capelozza Filho L, Silva Filho OG. Expansão rápida da maxila: considerações gerais e aplicação clínica. Parte I. Rev Dent Press Ortodon Ortop Maxilar 1997; 2: 88-102.

44-da Silva Filho OG, Lara TS, Da Silva HC, Bertoz FA. Post expansion evaluation of the midpalatal suture in children submitted to rapid palatal expansion: a CT study. J Clin Pediatr Dent 2006; 31: 142-148.

45-Lione R, Ballanti F, Franchi L, Baccetti T, Cozza P. Treatment and posttreatment skeletal effects of rapid maxillary expansion studied with low-dose computed tomography in growing subjects. Am J Orthod Dentofacial Orthop 2008; 134: 389-392.

46-Franchi L, Baccetti T, Lione R, Fanucci E, Cozza P. Modifications of midpalatal sutural density induced by rapid maxillary expansion: a low-dose computed-tomography evaluation. Am J Orthod Dentofacial Orthop 2010; 137: 486-488.

Legendas de Figuras

Figura 1 - Pontos anatômicos e medida cefalométrica.

Figura 2 - Área da nasofaringe em imagem de ressonância magnética (A).

Figura 3 - Média e desvio padrão da área da nasofaringe de 30 crianças submetidas à ressonância magnética, antes e após a ERM.

Figura 4 - Média e desvio padrão do volume nasal total de zero a 3cm a partir da narina de 30 crianças submetidas à rinometria acústica, antes e após a ERM.

Figura 5 - Correlação entre a área da nasofaringe de 30 crianças submetidas à RM, antes e após a ERM.

Figura 1

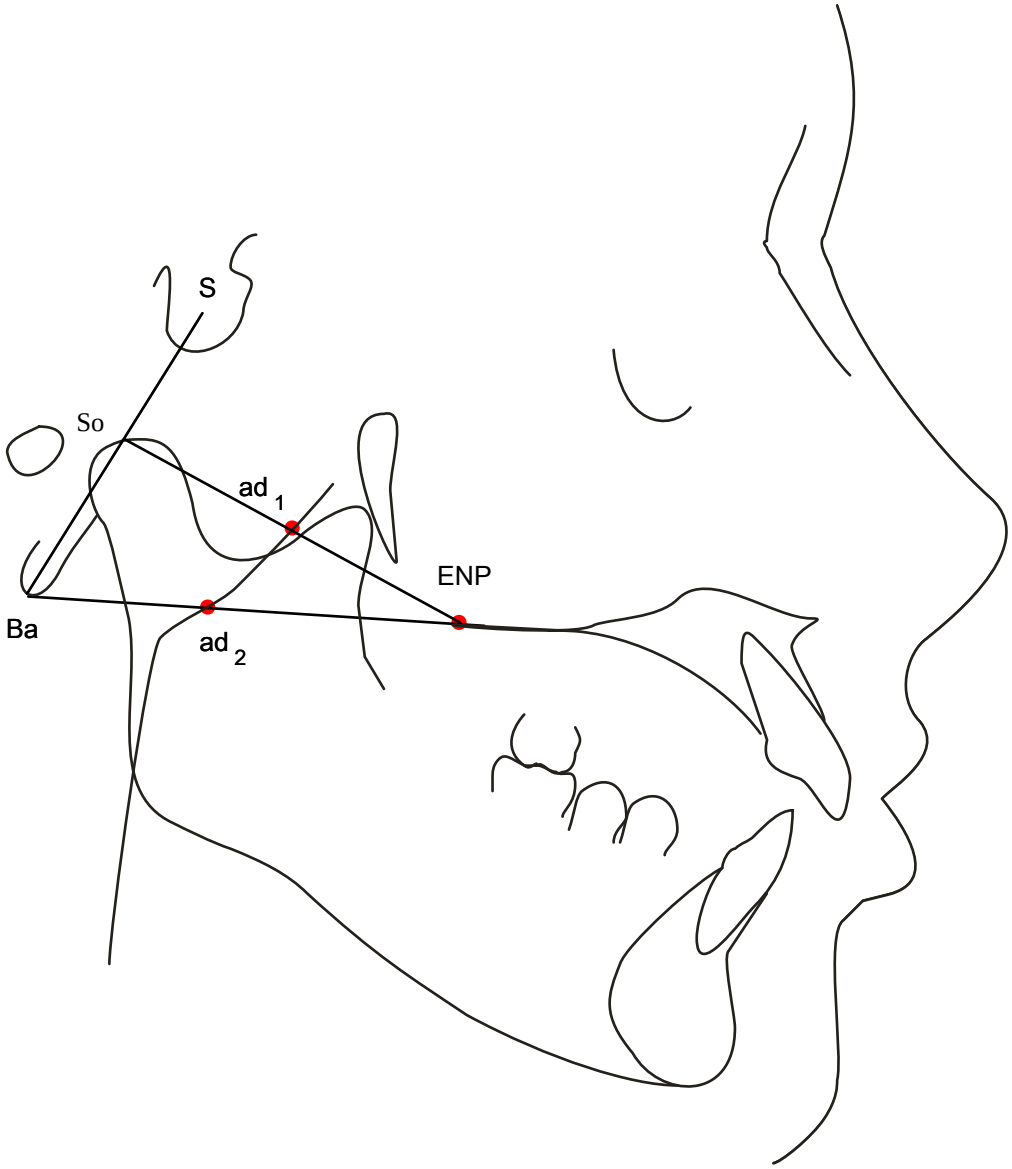

Figura 2

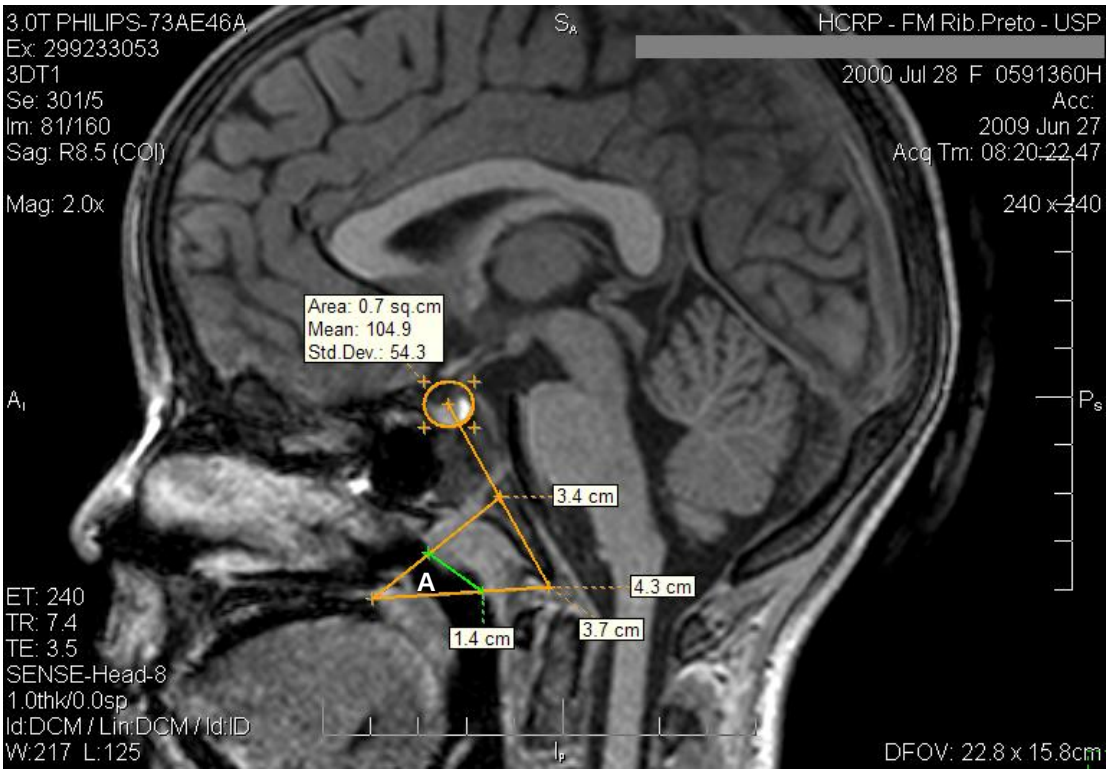
3.0T PHILIPS-73AE46A
Ex: 299233053
3DT1
Se: 301/5
Im: 81/160
Sag: R8.5 (COI)
Mag: 2.0x
HCRP - FM Rib.Preto - USP
2000 Jul 28 F 0591360H
Acc:
2009 Jun 27
Acq Tm: 08:20:22.47
240 x 240
Area: 0.7 sq.cm
Mean: 104.9
Std.Dev.: 54.3
3.4 cm
A
4.3 cm
1.4 cm
3.7 cm
ET: 240
TR: 7.4
TE: 3.5
SENSE-Head-8
1.0thk/0.0sp
Id:DCM / Lin:DCM / Id:ID
W:217 L:125
DFOV: 22.8 x 15.8cm

Figura 3

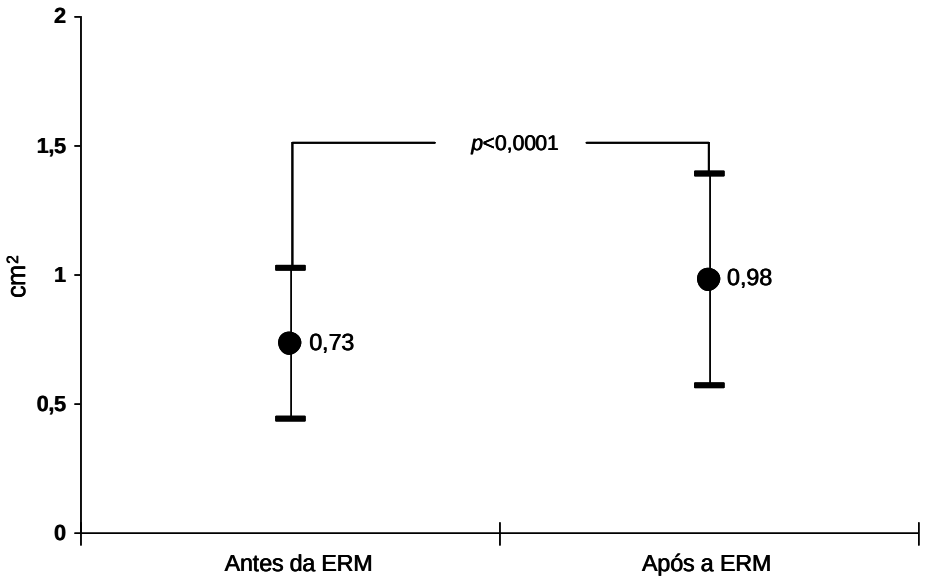

Figura 4

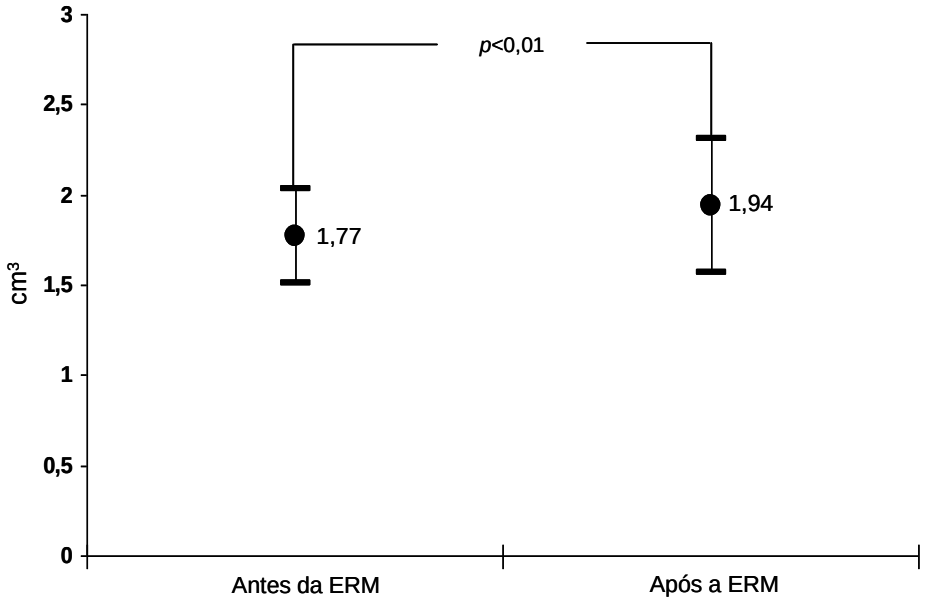

Figura 5

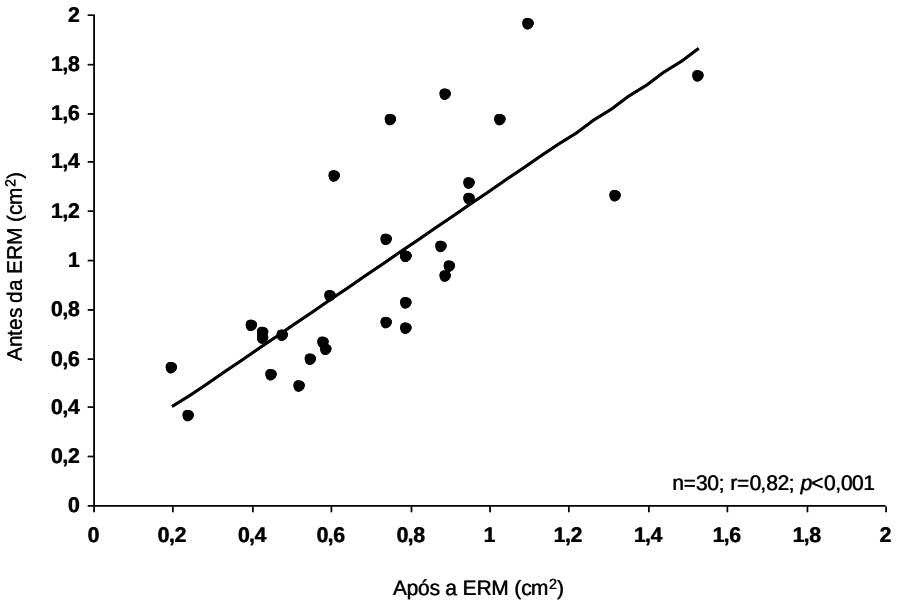
2
1,8
1,6
1,4
1,2
1
0,8
0,6
0,4
0,2
0
Antes da ERM (cm2)
n=30; r=0,82; p<0,001
0
0,2
0,4
0,6
0,8
1
1,2
1,4
1,6
1,8
2
Após a ERM (cm2)

Tabela 1 - Médias, desvios padrão (DP), erros padrão da média (EPM), valores mínimo (Mín) e máximo (Máx) das medidas obtidas pela ressonância magnética e pela rinometria acústica, realizadas nos momentos T_1 e T_2

Medidas / Exames	Média	DP	EPM	Mín	Máx
RM					
AN (cm^2)					
T_1	0,73	0,29	0,05	0,20	1,53
T_2	0,98	0,41	0,07	0,36	1,96
RA					
VN 0-3cm (cm^3)					
T_1	1,77	0,26	0,04	1,29	2,22
T_2	1,94	0,37	0,06	1,25	2,81

RM=ressonância magnética; AN=área da nasofaringe; T_1=antes da expansão rápida da maxila; T_2=180 dias após a expansão rápida da maxila; RA=rinometria acústica; VN 0-3cm= volume nasal total de zero a 3cm a partir da narina.

ANEXO

ANEXO

Aprovação pelo Comitê de Ética

www.hcrp.fmrp.usp.br

USP - RIBEIRÃO

Ribeirão Preto, 28 de março de 2007

Ofício nº 956/2007
CEP/SPC

Prezada Professora,

O trabalho intitulado **"AVALIAÇÃO DIMENSIONAL DA RAZÃO ADENÓIDE-NASOFARINGE (RAN) ATRAVÉS DA RESSONÂNCIA MAGNÉTICA E RINOMETRIA ACÚSTICA ANTES E APÓS A EXPANSÃO RÁPIDA DA MAXILA"**, foi analisado pelo Comitê de Ética em Pesquisa, em sua 243ª Reunião Ordinária realizada em 26/03/2007, e enquadrado na categoria: **APROVADO, bem como o Termo de Consentimento Livre e Esclarecido**, de acordo com o Processo HCRP nº 13658/2006.

Atenciosamente.

PROF. DR. SÉRGIO PEREIRA DA CUNHA
Coordenador do Comitê de Ética em Pesquisa do HCRP e da FMRP-USP

Ilustríssima Senhora
PROFª DRª WILMA TEREZINHA ANSELMO LIMA
MÁRCIO JOSÉ REIS (Orientando)
Depto. de Oftalmo, Otorrino e Cirurgia de Cabeça e Pescoço
Otorrinolaringologia

Comitê de Ética em Pesquisa HC e FMRP-USP - Campus Universitário
FWA – 0000 2733; IRB – 0000 2186
Fone (16) 3602-2228 - E-mail : cep@hcrp.fmrp.usp.br
Monte Alegre 14048-900 Ribeirão Preto SP