UNIVERSIDADE DE SÃO PAULO
FACULDADE DE MEDICINA DE RIBEIRÃO PRETO

Ariane Mirela Saranzo Sant'Ana

Resposta proliferativa e inflamatória em diferentes modelos de lesão e regeneração de glândula lacrimal

Ribeirão Preto
2018

Ariane Mirela Saranzo Sant'Ana

Resposta proliferativa e inflamatória em diferentes modelos de lesão e regeneração de glândula lacrimal

Dissertação apresentada ao Departamento de Oftalmologia, Otorrinolaringologia e Cirurgia Cabeça e Pescoço para obtenção do título de Mestre em Ciências.
Área de concentração: Mecanismos Fisiopatológicos nos Sistemas Visual e Áudio Vestibular.

Orientador: Prof. Dr. Eduardo Melani Rocha.

Ribeirão Preto

2018

Autorizo a reprodução e divulgação total ou parcial deste trabalho, por qualquer meio convencional ou eletrônico, para fins de estudo e pesquisa, desde que citada a fonte.

Catalogação da Publicação
Faculdade de Medicina de Ribeirão Preto - USP

Sant'Ana, Ariane Mirela Saranzo

Resposta proliferativa e inflamatória em diferentes modelos de lesão e regeneração de glândula lacrimal; orientador, prof. Dr. Eduardo Melani Rocha. - 2018
83 p. : il. ; 30 cm

Dissertação (Mestrado em Ciências) – Programa de Pós-Graduação em Mecanismos Fisiopatológicos nos Sistemas Visual e Audio Vestibular apresentada à Faculdade de Medicina de Ribeirão Preto, Universidade de São Paulo.
Versão Original

1. Glândula lacrimal. 2. Córnea. 3. Gânglio trigeminal. 4. Citocinas inflamatórias. 5. Mediadores de proliferação celular. 6. Doença do olho seco

Nome: SANT'ANA, Ariane Mirela Saranzo

Título: Resposta proliferativa e inflamatória em diferentes modelos de lesão e regeneração de glândula lacrimal

Dissertação apresentada ao Departamento de Oftalmologia, Otorrinolaringologia e Cirurgia Cabeça e Pescoço para obtenção do título de Mestre em Ciências.
Área de concentração: Mecanismos Fisiopatológicos nos Sistemas Visual e Áudio Vestibular.

Aprovada em:

Banca Examinadora

Orientador Prof. Dr. Eduardo Melani Rocha

Prof.(a) Dr.(a): _____

Instituição: _____

Julgamento: _____

Prof.(a) Dr.(a): _____

Instituição: _____

Julgamento: _____

Prof.(a) Dr.(a): _____

Instituição: _____

Julgamento: _____

DEDICATÓRIA

Dedico essa dissertação primeiramente a Deus, o mais sábio de todos, o único digno de toda honra e toda glória e que rege minha vida a cada passo que dou.

Ao meu esposo, **Fabricio Ap Sant'Ana**, que sempre me incentivou a ampliar meus conhecimentos.

Ao meu filho, **Enrico Mattioli Sant'Ana**, que é a minha força e a razão pela qual sigo em frente para conquistar meus sonhos.

Aos meus pais, **Osvaldo Ap. Saranzo** e **Elaine Mattioli Saranzo**, os quais sempre, além de me incentivarem a estudar, lutaram com muito esforço para me oferecer o melhor que podiam. Que são e sempre será o meu porto seguro a quem recorro para orarem por mim ou para me aconselharem.

À minha irmã **Aline M S Massaro Silva**, ao meu cunhado **Ricardo Massaro da Silva**, ao meu sobrinho **Lorenzo S Massaro Silva** e à minha sobrinha **Sofia S Massaro Silva**, com quem sei que posso contar sempre que precisar.

Ao meu sogro **Silvio Sant'Ana** e minha sogra **Helyet Ap. Barbosa Sant'Ana** (*in memoriam*), que são como pais para mim e minha família, sempre me apoiando no que preciso.

AGRADECIMENTO ESPECIAL

Ao meu orientador, Prof. Dr. **Eduardo Melani Rocha**, pelo respeito, ensinamentos e compreensão, pois nas inúmeras vezes em que nos reunimos para conversar sobre o trabalho, sempre se mostrou interessado em meu bem estar. A minha admiração é imensurável ao seu conhecimento e idoneidade.

AGRADECIMENTOS

À minha colega de trabalho, que se tornou uma amiga, **Marina Zilio Fantucci**, além de colaborar com minha dissertação e técnicas histológicas, sempre me ouviu com muito zelo e tinha algo incentivador a me dizer.

À **Maria Rossato**, a qual considero um amiga essencial, que sempre tinha uma palavra de conforto e ânimo para que eu continuasse em frente.

Às minhas amigas de trabalho, **Jacqueline Ferreira Faustino, Lara Cristina Dias**, que me ensinaram muito sobre o projeto e formamos um vínculo muito gostoso de amizade.

À **Lilian Eslaine Costa Mendes da Silva,** que colaborou com a técnica de PCR em tempo real, sempre realizando seu trabalho com muito esmero e também opinando sobre melhorias nas apresentações de cada aula.

À funcionária **Ieda Regina dos Santos** da farmacologia, que realizou o experimento de um dos modelos animais.

À minha colega e técnica do laboratório, **Adriana de Andrade Batista Murashima,** a qual sempre esteve disponível para me ajudar e trocar experiências não somente sobre o trabalho, mas sobre maternidade também.

À funcionária do administrativo da pós-graduação, **Maria Cecília Onofre**, que sempre me orientou nas dúvidas administrativas e me atualizou de cada passo até a parte final do trabalho.

Às minhas colegas de laboratório, **Amanda Pires Barbosa, Carolina M. Módulo Ávila, Leidiane Adriano Pereira, Mônica de Andrade** e **Regina Célia Nucci Pontelli**, as quais foram essenciais no apoio de cada reunião para melhora do trabalho.

Aos professores **Prof. Dr. Edwin Tamashiro** e **Prof. Dr. Jayter Silva de Paula**, que sempre colaboraram com o meu crescimento científico.

À banca examinadora da minha qualificação, **Prof. Dr. Fernando Chaud** e **Prof. Dr. João Marcelo**, por suas contribuições.

Aos membros da banca examinadora da minha defesa, pela disponibilidade, leitura do trabalho e contribuições.

Aos meus colegas do almoço cheiroso**, Carlinhos, Claudinha, Cristiana, Daniel, Izadora, Karina, Luana, Paulão, Paulinho, Rebeca, Renata, Ronaldo Maria Fernanda** e **Marquinho** que sempre me ouviram quando precisei desabafar, me aconselharam quando necessitei e me proporcionaram muitas risadas durante toda essa caminhada um tanto conturbada.

Em especial à minha amiga de trabalho **Dannyeli**, que além de todos os méritos mencionados no parágrafo acima, também sempre me ouviu e me aconselhou na maratona da maternidade, a qual tive o privilégio de iniciar durante essa caminhada.

RESUMO

SANT'ANA, A. M. S. **Resposta proliferativa e inflamatória em diferentes modelos de lesão e regeneração de glândula lacrimal.** 2018. 83f. Dissertação (Mestrado em Ciências) - Faculdade de Medicina de Ribeirão Preto, Universidade de São Paulo, São Paulo, 2018.

Este estudo avaliou as respostas da glândula lacrimal (GL) a cinco tipos de lesão tecidual, a extensão das lesões/inflamação na GL, superfície ocular e gânglio trigêmeo (GT), e a expressão de potenciais moduladores de proliferação celular na GL. A GL direita de ratos *Wistar* machos com oito semanas de idade foi submetida aos seguintes tipos de lesão: G1) ablação total da GL, G2) denervação, G3) ablação parcial de uma GL, G4) ablação parcial e transplante consanguíneo de uma GL, G5) desafio inflamatório pela injeção caudal de homogeneizado homólogo de GL e glândula salivar (n=7-10/grupo). As respostas foram comparadas ao grupo controle. Após 1 e 2 meses, os animais foram avaliados através da lâmpada de fenda e teste do fenol vermelho. A sensibilidade da córnea foi avaliada pela frequência do toque pata-olho em três minutos, após estímulo com uma gota de Capsaicina a 10μM. Foi avaliada a histologia da GL. A expressão de citocinas inflamatórias (IL-1β, IL-6, MMP-9, TNF-α) na GL, córnea e GT e de mediadores de proliferação (BMP-7, FGF-10, SMAD-1, RUNX-1 e RUNX-3) na GL foi avaliada por PCR em tempo real. Houve aumento da sensibilidade da córnea e aparecimento de neovascularização somente no G1, no 2º mês (p=0,0438 e 0,0025, respectivamente). Não houve diferença na produção lacrimal ou na histologia da GL. Na córnea, houve aumento na expressão do RNAm de IL-1β de G1 e G2 (p=0,0310 e 0,0177, respectivamente), de IL-6 e MMP-9 no G2 (p=0,0214 e 0,0210, respectivamente), e de TNF-α no G4 e G5 no 2º mês (p=0,0257 e 0,0028, respectivamente). No GT do G4 e G5, houve aumento do RNAm de IL-1β (p=0,0255 e 0,0296, respectivamente). Na GL, em G2 houve aumento de RNAm de MMP-9 nos 1° e 2° meses (p=0,0047 e 0,0087, respectivamente), no G3 houve aumento de IL-6 e de TNF-α (p=0,0379 e 0,0205, respectivamente), em G4 e G5 houve aumento de RNAm de MMP-9 após 2 meses (p=0,0061 e 0,0061, respectivamente). Na GL, Houve aumento na expressão do RNAm de RUNX-3 no G2 (p=0,0012); no G3 houve aumento de FGF-10, RUNX-1 e 3 e de SMAD-1 (p= 0,0012; 0,0003; 0,0003, respectivamente) e diminuição para o

mesmo grupo e marcadores incluindo BMP-7 (p=0,0003; 0,0002; 0,0009; 0,002; 0,0098, respectivamente); no G4 de RUNX-1 aos 2 meses (p=0,0138) e RUNX-3 (p=0,0118); no G5, observou-se houve aumento da expressão do RNAm de RUNX-3 ao final de 2 meses (p=0,0149). Em nenhum dos modelos observou-se alteração da secreção lacrimal ou presença de ceratite. A ablação total induziu significativa alteração na córnea. Os mediadores inflamatórios e de proliferação indicam alterações similares nos grupos onde houve ablação parcial ou tentativa de transplante entre consanguíneos tecidual, com alterações não limitadas à GL manipulada, mas também na córnea e no GT, reforçando a relevância da unidade funcional lacrimal. Os mediadores inflamatórios mais presentes foram o MMP-9 e IL-1β e de proliferação celular foram RUNX-1 e RUNX-3. Esse estudo abre caminho para compreender mecanismos e mediadores da regeneração celular da GL frente ao trauma e inflamação e das limitações do uso desses modelos em estudos de tratamento.

Palavras-chave: Glândula lacrimal. Córnea. Gânglio trigeminal. Citocinas inflamatórias. Mediadores de proliferação celular. Doença do olho seco

ABSTRACT

SANT'ANA, A. M. S. **Proliferative and inflammatory response in different models of lesion and lacrimal gland regeneration.** 2018. 83f. Dissertation (Master degree) - Faculty of Medicine of Ribeirão Preto, University of São Paulo, São Paulo, 2018.

This study evaluated lacrimal gland (LG) responses to five tissue injury types, and potential modulators and extension of lesions/inflammation to tissues of the ocular surface and trigeminal ganglion (TG), and the expression of potential cellular proliferation modulators in LG. The LG from different groups of eight week old male Wistar rats was subjected to the following experimental procedures: G1) total ablation of LG, G2) denervation, G3) partial ablation of a LG, G4) partial ablation and consanguineous transplantation of a LG and G5) inflammatory challenge by the caudal injection of homologous homogenate of LG and salivary gland (n=5-10/group). Responses were compared to the control group. After 1 and 2 months, the animals were anesthetized and evaluated through the slit lamp and red phenol test. Stimulation with a drop of 10μM Capsaicin evaluated the sensitivity of the cornea in these groups by the frequency of the foot-eye touch during three minutes. The histology of LG was evaluated. Real-time PCR (RT-PCR) compared the expression of inflammatory mediators (IL-1β, IL-6, MMP-9, TNF-α) in the LG, cornea and TG and proliferation mediators (BMP-7, FGF-10, SMAD-1, RUNX-1 and RUNX-3) in LG. There was an increase in the sensitivity of the cornea and in the appearance of neovascularization only in G1, in the second month (p=0.0438 and 0.0025, respectively). There was no difference in the red phenol test or LG histology. There was an increase in the expression of IL-1β mRNA in the G1 and G2 corneas (p=0.0310 and 0.0177, respectively) and IL-6 and MMP-9 in G2 (p=0.0214 and 0.0210, respectively), and of TNF-α in G4 and G5 cornea in the second month (p=0.0257 and 0.0028, respectively). In G4 and G5 TG, there was an increase of IL-1β mRNA in G4 and G5 (p=0.0255 and 0.0296, respectively). In G2 LG there was an increase in MMP-9 mRNA that remained at months 1 and 2 (p=0.0047 and 0.0087, respectively), in G3 there was an increase in IL-6 and TNF-α (p=0.0379 and 0.0205, respectively) G4 and G5 increased MMP-9 mRNA at the end of 2 months (p=0.0061 and 0.0061, respectively). There was an increase in the expression of RUNX-3 mRNA in G2 (p=0.0012), in G3 there was increase in FGF-10, RUNX-1 and 3 and

SMAD-1 (p=0.0012; 0.0003; 0.0003, respectively) and decrease for the same group and markers including BMP-7 (p=0.0003; 0.0002; 0.0009; 0.002; 0.0098, respectively). In G4 LG at 2 months of RUNX-1 (p=0.0138) and RUNX-3 (p=0.0118) and finally in G5, there was an increase in expression of RUNX-3 mRNA in LG at the end of 2 months (p=0.0149). None of the models altered lacrimal secretion or had keratitis. Total ablation induced significant change in the cornea. The inflammatory and proliferation mediators indicate similar alterations in the groups where there was partial ablation or tissue grafting, with alterations of mediators that were not limited to manipulated LG, but also to the cornea and TG, reinforcing the relevance of FLU. The inflammatory mediators more present were MMP-9 and IL-1β and cell proliferation were RUNX-1 and RUNX-3. This study opens the way to understand the mechanisms and mediators of LG cellular regeneration against trauma and inflammation and the limitations of using these models in treatment studies

Keywords: Lacrimal gland. Cornea. Trigeminal ganglion. Inflammatory citocins. Cellular regeneration mediators. Dry eye disease

LISTA DE FIGURAS

Figura 1 - Variação da sensibilidade da córnea (**A**), Secreção lacrimal (**B**), Ceratite (**C**) e Neovascularização (**D**) dos animais submetidos à ablação total..... 42

Figura 2 - Variação da sensibilidade da córnea (**A**), Secreção lacrimal (**B**), Ceratite (**C**) e Neovascularização (**D**) dos animais submetidos à denervação..... 43

Figura 3 - Variação da sensibilidade da córnea (**A**), Secreção lacrimal (**B**), Ceratite (**C**) e Neovascularização (**D**) dos animais submetidos à indução autoimune..... 44

Figura 4 - Variação da sensibilidade da córnea (**A**), Secreção lacrimal (**B**), Ceratite (**C**) e Neovascularização (**D**) dos animais submetidos à ablação parcial..... 45

Figura 5 - Variação da sensibilidade da córnea (**A**), Secreção lacrimal (**B**), Ceratite (**C**) e Neovascularização (**D**) dos animais submetidos ao transplante entre consanguíneos da metade da glândula lacrimal..... 46

Figura 6 - Fotomicrografias da glândula lacrimal (**A**) controle (**B**) denervação (**C**) autoimune (**D**) ablação parcial (**E**) enxertado..... 48

Figura 7 - Expressão relativa do RNAm (unidades arbitrárias), por PCR em tempo real, das citocinas inflamatórias, IL-1β (**A**), IL-6 (**B**), MMP-9 (**C**) e TNF-α (**D**) na glândula lacrimal dos animais denervados..... 49

Figura 8 - Expressão relativa do RNAm (unidades arbitrárias), por PCR em tempo real, dos mediadores de proliferação, FGF-10 (**A**), BMP-7 (**B**), RUNX-1 (**C**), RUNX-3 (**D**) e SMAD-1-1 (**E**) na glândula lacrimal dos animais denervados..... 51

Figura 9 - Expressão relativa do RNAm (unidades arbitrárias), por PCR em tempo real, das citocinas inflamatórias, IL-1β (**A**), IL-6 (**B**), MMP-9 (**C**) e TNF-α (**D**) na glândula lacrimal do grupo autoimune..... 52

Figura 10 - Expressão relativa do RNAm (unidades arbitrárias), por PCR em tempo real, dos mediadores de proliferação,FGF-10 (**A**), BMP-7 (**B**), RUNX-1 (**C**), RUNX-3 (**D**) e SMAD-1-1 (**E**) na glândula lacrimal do grupo autoimune..... 54

Figura 11 - Expressão relativa do RNAm (unidades arbitrárias), por PCR em tempo real, das citocinas inflamatórias, IL-1β (**A**), IL-6 (**B**), MMP-9 (**C**) e TNF-α (**D**) na glândula lacrimal dos animais submetidos à ablação parcial..... 55

Figura 12 - Expressão relativa do RNAm (unidades arbitrárias), por PCR em tempo real, dos mediadores de proliferação, FGF-10 (**A**), BMP-7 (**B**), RUNX-1 (**C**), RUNX-3 (**D**) e SMAD-1-1 (**E**) na glândula lacrimal dos animais submetidos à ablação parcial..... 57

Figura 13 - Expressão relativa do RNAm (unidades arbitrárias), por PCR em tempo real, das citocinas inflamatórias, IL-1β (**A**), IL-6 (**B**), MMP-9 (**C**) e TNF-α (**D**) na glândula lacrimal dos animais submetidos ao transplante entre consanguíneos..... 58

Figura 14 - Expressão relativa do RNAm (unidades arbitrárias), por PCR em tempo real, dos mediadores de proliferação, FGF10 (**A**), BMP-7 (**B**), RUNX-1 (**C**), RUNX-3 (**D**) e SMAD-1-1 (**E**) na glândula lacrimal dos animais submetidos ao transplante entre consanguíneos..... 60

Figura 15 - Expressão relativa do RNAm (unidades arbitrárias), por PCR em tempo real, das citocinas inflamatórias, IL-1β (**A**), IL-6 (**B**), MMP-9 (**C**) e TNF-α (**D**) na córnea dos animais submetidos à ablação total..... 61

Figura 16 - Expressão relativa do RNAm (unidades arbitrárias), por PCR em tempo real, das citocinas inflamatórias, IL-1β (**A**), IL-6 (**B**), MMP-9 (**C**) e TNF-α (**D**) na córnea dos animais denervados..... 62

Figura 17 - Expressão relativa do RNAm (unidades arbitrárias), por PCR em tempo real, das citocinas inflamatórias, IL-1β (**A**), IL-6 (**B**), MMP-9 (**C**) e TNF-α (**D**) na córnea do grupo autoimune..... 63

Figura 18 - Expressão relativa do RNAm (unidades arbitrárias), por PCR em tempo real, das citocinas inflamatórias, IL-1β (**A**), IL-6 (**B**), MMP-9 (**C**) e TNF-α (**D**) na córnea dos animais submetidos à ablação parcial..... 64

Figura 19 - Expressão relativa do RNAm (unidades arbitrárias), por PCR em tempo real, das citocinas inflamatórias, IL-1β (**A**), IL-6 (**B**), MMP-9 (**C**) e TNF-α (**D**) na córnea dos animais submetidos ao transplante entre consanguíneos..... 65

Figura 20 - Expressão relativa do RNAm (unidades arbitrárias), por PCR em tempo real, das citocinas inflamatórias, IL-1β (**A**), IL-6 (**B**), MMP-9 (**C**) e TNF-α (**D**) no gânglio trigêmeo dos animais submetidos à ablação total..... 66

Figura 21 - Expressão relativa do RNAm (unidades arbitrárias) por PCR em tempo real das citocinas inflamatórias, IL-1β (**A**), IL-6 (**B**), MMP-9 (**C**) e TNF-α (**D**) no gânglio trigêmeo dos animais denervados..... 67

Figura 22 - Expressão relativa do RNAm (unidades arbitrárias) por PCR em tempo real das citocinas inflamatórias, IL-1β (**A**), IL-6 (**B**), MMP-9 (**C**) e TNF-α (**D**)no gânglio trigêmeo do grupo autoimune..... 68

Figura 23 - Expressão relativa do RNAm (unidades arbitrárias) por PCR em tempo real das citocinas inflamatórias, IL-1β (**A**), IL-6 (**B**), MMP-9 (**C**) e TNF-α (**D**) no gânglio trigêmeo dos animais submetidos ablação parcial..... 69

Figura 24 - Expressão relativa do RNAm (unidades arbitrárias), por PCR em tempo real, das citocinas inflamatórias, IL-1β (**A**), IL-6 (**B**), MMP-9 (**C**) e TNF-α (**D**) no gânglio trigêmeo dos animais submetidos ao transplante entre consanguíneos..... 70

LISTA DE SIGLAS

BMP-6	Bonemorphogenetic protein-6
BMP-7	Bonemorphogenetic protein-7
CAP	Capsaicina
DOS	Doença do olho seco
FGF-10	Fibroblast Growth Factor-10
FMRP	Faculdade de Medicina de Ribeirão Preto
GL	Glândula Lacrimal
GO	Globo Ocular
GT	Gânglio Trigêmeo
GM	Glândula de Meibomios
GVHD	Doença enxerto *versus* hospedeiro
IL-1 α	Interleucina-1 alfa
IL-1β	Interleucina-1 beta
IL-2 quinase	Interleucina-2 quinase
IL-6	Interleucina-6
IL-8	Intrleucina-8
MMPs	Metaloproteinases de matriz extracelular
MMP-9	Metaloproteinases de Matriz Extracelular-9
PBS	Tampão fosfato-salino
PCNA	Antígeno de proliferação celular nuclear
RNAm	Ácido Ribonucléico Mensageiro
RT-PCR	Reação da Cadeia de Polimerase em Tempo Real
RUNX-1	Fator de transcrição relacionado ao Runt-1
RUNX-3	Fator de transcrição relacionado ao Runt-3
SMAD-1	Mães contra homólogo decapentaplégico
SO	Superfície Ocular
SS	Síndrome de Sjögren
TNF-α	Fator de Necrose Tumoral Alfa
TGF-β1	Fator de Crescimento Tumoral Beta-1
USP	Universidade de São Paulo
UFL	Unidade Funcional Lacrimal

LISTA DE SÍMBOLOS

α	alfa
β	beta
°C	Graus Celsius
mg	miligrama
g	grama
kg	quilograma
cm	centímetro
ml	mililitro
mm	milímetro
min	minutos
seg	segundos
µl	microlitro
µM	micromolar
µm	micrômetro
%	porcentagem

SUMÁRIO

1. INTRODUÇÃO..... 27

1.1 Conceitos relacionados à glândula lacrimal e ao olho seco..... 28

1.2 Mecanismos inflamatórios e proliferativos relacionados a SO e GL..... 30

2. OBJETIVOS..... 33

2.1 Objetivo Geral..... 31

2.2 Objetivos Específicos..... 31

3. MATERIAL E MÉTODOS..... 35

3.1 Modelo Animal..... 36

3.2 Indução dos modelos..... 36

3.3 Sensibilidade ocular..... 37

3.4 Teste do fenol vermelho..... 38

3.5 Avaliação da córnea..... 38

3.6 Histologia..... 38

3.7 PCR em tempo real..... 39

3.8 Análise estatística..... 39

4. RESULTADOS..... 41

4.1 Ensaio de sensibilidade da córnea, secreção lacrimal, ceratite e neovascularização..... 42

4.1.1 Animais submetidos à ablação total da GL (G1)..... 42

4.1.2 Animais submetidos à denervação da GL (G2)..... 43

4.1.3 Animais submetidos à indução autoimune (G3)..... 44

4.1.4 Animais submetidos à ablação parcial da GL (G4)..... 45

4.1.5 Animais submetidos ao transplante entre consanguíneos de metade da GL (G5)..... 46

4.2 Histologia da glândula lacrimal..... 47

4.3 Expressão relativa do RNAm de citocinas inflamatórias na GL.. 49

4.3.1 Inflamação da GL de animais submetidos à denervação da GL (G2)..... 49

4.3.2 Proliferação da GL de animais submetidos à denervação da GL (G2)..... 50

4.3.3 Inflamação da GL de animais submetidos à indução autoimune (G3)..... 52

4.3.4 Proliferação da GL de animais submetidos à indução autoimune (G3)..... 53

4.3.5 Inflamação da GL de animais submetidos à ablação parcial da GL (G4)..... 55

4.3.6 Proliferação da GL de animais submetidos à ablação parcial da GL(G4)..... 56

4.3.7 Inflamação da GL de animais submetidos ao transplante entre consanguíneos da metade da GL (G5)..... 58

4.3.8 Proliferação da GL de animais submetidos ao transplante entre consanguíneos da metade da GL (G5)..... 59

4.4 Expressão relativa do RNAm de citocinas inflamatórias na córnea..... 61

4.4.1 Inflamação da córnea em animais submetidos à ablação total da GL (G1)..... 61

4.4.2 Inflamação da córnea em animais submetidos à denervação da GL (G2)..... 62

4.4.3 Inflamação da córnea em animais submetidos à indução autoimune (G3)..... 63

4.4.4 Inflamação da córnea em animais submetidos à ablação parcial da GL (G4)..... 64

4.4.5 Inflamação da córnea em animais submetidos ao transplante entre consanguíneos da metade da GL (G5)..... 65

4.5 Expressão relativa do RNAm de citocinas inflamatórias no gânglio trigêmeo..... 66

4.5.1 Inflamação do GT em animais submetidos à ablação total da GL (G1)..... 66

4.5.2 Inflamação do GT em animais submetidos à denervação da GL (G2)..... 67

4.5.3 Inflamação do GT em animais submetidos à indução autoimune (G3)..... 68

4.5.4 Inflamação do GT em animais submetidos à ablação parcial da GL (G4)..... 69

4.5.5 Inflamação do GT em animais submetidos ao transplante entre consanguíneos da metade da GL (G5)..... 70

5. DISCUSSÃO..... 71

6. CONCLUSÃO..... 75

REFERÊNCIAS BIBLIOGRÁFICAS..... 77

1. Introdução

1. INTRODUÇÃO

A unidade funcional lacrimal (UFL) é composta pelas glândulas lacrimais (GL), superfície ocular (SO) (córnea, conjuntiva e glândula de Meibomius) e nervos motores e sensoriais associados. A UFL controla a secreção, manutenção da estabilidade do filme lacrimal (muco, água e lipídeo), transparência da córnea e a qualidade de sua imagem projetada para retina. O filme lacrimal é composto por três camadas, sendo elas: a camada interna, composta por muco que reveste a córnea e a conjuntiva; a camada intermediária, composta principalmente por água, mas que também contém proteínas e muco solúvel; e finalmente, a camada externa composta por lipídeos, que flutua na camada aquosa. Cada camada do filme lacrimal é secretada por um conjunto diferente de GL principais e acessórias: a camada mucosa (interna) é secretada pelas células da córnea e conjuntiva, incluindo as células caliciformes, que produzem mucina para compor essa camada; a camada aquosa (intermediária e muitas vezes inseparável da camada mucosa) é secretada pelas GL principais e acessórias, e contém eletrólitos, água e proteínas, incluindo imunoglobulinas, entre centenas de outros componentes; e por fim a camada lipídica (externa) é secretada pelas glândulas meibomianas (GM) embutidas nas pálpebras superior e inferior, e se compõe de inúmeras moléculas lipídicas com variadas características de hidrofobia (Stern, Gao et al. 2004, Butovich, Millar et al. 2008, Pflugfelder 2011). Qualquer perturbação causada na estabilidade ou funcionamento das glândulas lacrimais conduz a uma desestabilização do filme lacrimal e consequentemente na superfície ocular o que, ao longo do tempo, pode levar à doença do olho seco (DOS) (Nguyen, Vadlamudi et al. 2006, Zoukhri 2010). Por serem muitas as formas de lesão possíveis a esse sistema, estima-se que o impacto dos danos e capacidade de regeneração sejam igualmente variáveis na forma de apresentação, manifestações e possibilidades de recuperação espontânea.

1.1 Conceitos relacionados à glândula lacrimal e ao olho seco

A GL é uma glândula túbulo-acinar composta por ácinos, ductos, nervos e células mioepiteliais e plasmáticas (Zoukhri 2010). Cerca de 80% da GL é composta por ácinos, que secretam eletrólitos, água e proteínas para formação do fluído primário. As principais funções da GL são a síntese e a secreção de substâncias

para o filme lacrimal que protegem, nutrem e lubrificam a SO, sob demanda ou de forma constitutiva (Mircheff 1989). A insuficiência ou inadequação do filme lacrimal levam a sintomas de olho seco e a GL pode demonstrar alterações que explicam essa função alterada (Bron, de Paiva et al. 2017).

A disfunção da GL ocorre em casos de idade avançada, doenças autoimunes, radioterapia, baixa quantidade de andrógenos, entre outros (Craig, Nichols et al. 2017, Stapleton, Alves et al. 2017). As disfunções lacrimais causam hiperosmolaridade do filme lacrimal resultando em um círculo vicioso, o qual ocasiona inflamação na superfície ocular que pode resultar em dano ao epitélio da córnea, levando à ulceração e eventual declínio da acuidade visual (Bron, de Paiva et al. 2017, Stapleton, Alves et al. 2017, Sullivan, Rocha et al. 2017).

Atualmente a terapia para DOS é paliativa na maioria dos casos em que o paciente faz uso de lubrificantes ou umidificadores oculares ao longo da sua vida, e as terapias antiinflamatórias possuem resposta em um limitado conjunto de casos (Alves, Fonseca et al. 2013, Jones, Downie et al. 2017).

O aumento na produção de citocinas pró-inflamatórias é muito comum em doenças inflamatórias da GL, incluindo casos de pacientes com Síndrome de Sjögren (SS), doença do enxerto *versus* hospedeiro (GVHD), ou sarcoidose, e em idosos (Solomon, Dursun et al. 2001, VanDerMeid, Su et al. 2012). Estudos em animais modelos mostraram que citocinas pró-inflamatórias estão aumentadas nas GL e devem atuar inibindo a liberação de neurotransmissores, o que leva a secreção insuficiente da GL (Rocha, Wickham et al. 1998, Zoukhri, Hodges et al. 2002).

A presença de citocinas pró-inflamatórias (IL-1α e β, IL-6, IL-8, TGF-β1 e TNF-α) foi observada no epitélio da conjuntiva, em condições normais, como parte da defesa inata e de forma aumentada em inflamações crônicas da superfície ocular (Luo, Li et al. 2004, Benito, Calder et al. 2013). Essas citocinas promovem a atração de leucócitos e, os infiltrados de leucócitos e também as células epiteliais da SO, produzem mais citocinas e metaloproteinases de matriz extracelular (MMPs) perpetuando a inflamação ou encaminhando o tecido ou região para a resolução dessa inflamação e regeneração tecidual, através de mediadores pró-mitóticos e anti-apoptóticos, como *Fibroblast Growth Factor* (FGF) e *Bone Marrow Protein-7* (BMP-7) que agem modulados por inervação parassimpática e hormônios (Makarenkova, Ito et al. 2000, Agrawal and Tsai 2003, Dean, Ito et al. 2004, Conboy, Conboy et al. 2005, Knox, Lombaert et al. 2010, Lee, Kim et al. 2010)

Estímulos ambientais e doenças podem alterar a composição do filme lacrimal e induzir inflamação na SO, uma vez que modificações térmicas, táteis, químicas e a hiperosmolaridade da lágrima ocasionam a ativação de proteínas quinases nas membranas das células da SO, através de modificações de canais iônicos sensíveis, que por sua vez ativam neurônios que, interligados a reguladores e efetores, dentro dessa ULF, são capazes de estimular a produção de citocinas pró-inflamatórias (IL-1 e TNF-α) e MMPs. Esse processo pode resultar em uma cascata inflamatória na SO, com desequilíbrio funcional das glândulas secretoras de lágrimas e uma reação positiva ou uma doença da SO, dependendo das variáveis em questão (Stern, Gao et al. 2004, Reinach and Pokorny 2008, Bron, de Paiva et al. 2017).

Doenças relacionadas à destruição traumática, lesão de nervo da GL, e manipulações programadas de transplantes entre consanguíneos são conhecidas, mas os detalhes de seus mecanismos são pouco conhecidos (Kumar, Macleod et al. 1990, MacLeod and Robbins 1992, Bhandare, Moiseenko et al. 2012). Da mesma forma, o estudo com modelos animais tem sido feito, mas a sua aplicabilidade para testes terapêuticos pode ter efeitos diversos (Scherz and Dohlman 1975, Maitchouk, Beuerman et al. 2000, Nguyen, Vadlamudi et al. 2006, Nemet, Belkin et al. 2007, Mathes, Paige Carmichael et al. 2011).

1.2 Mecanismos inflamatórios e proliferativos relacionados a SO e GL

Vários mecanismos inflamatórios, incluindo a infiltração linfocitária da GL, podem levar à disfunção secretora da glândula, o que pode resultar em desorganização da arquitetura da mesma, perda ou disfunção dos ácinos secretórios, fibrose e dialtação ductal com formação de ilhas remanescentes, separadas por infiltrados inflamatórios que progressivamente dão lugar a áreas de fibrose (Damato, Allan et al. 1984, Pflugfelder 2011). Em estudos anteriores observou-se o efeito da deficiência hormonal e dos mecanismos autoimunes sobre a estrutura e funcionamento da GL (Sullivan 1997, Toda, Wickham et al. 1998, Alves, Calegari et al. 2005, Dias, Modulo et al. 2007). Em casos de lesão extensa e disfunção persistente da GL, propostas no sentido da reconstrução da GL tem sido usadas clínica e experimentalmente e isso pode se tornar uma alternativa terapêutica no restabelecimento do tecido e do conforto e função visual (Liu, Hsu et al. 2004, Hirayama, Ogawa et al. 2013, Tiwari, Ali et al. 2014).

Para melhor compreender a resposta tecidual à ablação da GL, à denervação e ao implante e tolerância de um transplante da GL entre consanguíneos, os marcadores de proliferação epitelial PCNA e de inflamação e morte celular como invasão linfocitária e expressão de Caspase3 ativada foram medidos nos tecidos em um estudo anterior. As respostas foram variáveis para apoptose, mas nenhuma elevação na expressão proteica de mediador de proliferação PCNA foi observado (Machado Filho 2013).

Mediadores inflamatórios e promotores de morfogênese da GL podem determinar a evolução para reconstituição tecidual ou fibrose tecidual. Assim, como marcadores de inflamação da GL e SO conhecidos são: IL-1β, IL-6, TNF-α e MMP-9 (Pelegrino, Pflugfelder et al. 2012, de Paiva and Rocha 2015). Da mesma forma, marcadores de embriogênese e regeneração da GL foram descritos, entre eles BMP-6, FGF-10, RUNX-1 e 3, HRI e elF 2 quinase (Nguyen, Beuerman et al. 2006, Zoukhri 2010, Voronov, Gromova et al. 2013). Porém esses mediadores nunca foram investigados nos modelos de lesão direta e grave da GL.

No processo de trauma regional do olho ou GL, seja pela ablação e tentativa de reconstituição da GL, a repercussão na SO pode ser notada, com a inflamação das glândulas de Meibomius, epiteliopatia da córnea e até hiperestesia ou hipoestesia e inflamação do gânglio trigêmeo (GT), dependendo do modelo de lesão (Ferrari, Bignami et al. 2014, Stevenson, Chen et al. 2014, Aicher, Hermes et al. 2015, Meng, Barton et al. 2015).

Em diferentes lesões os mecanismos detalhados da mediação e resposta tardia, nesses processos traumáticos não são bem conhecidos. A hipótese desse estudo é que diferentes formas de agressão a GL, passam por repostas inflamatórias que se estendem à superfície ocular e ao GT, perpetuam a inflamação e as tentativas de promover a regeneração espontânea não tem efeito porque os mediadores estabelecidos são inibidos pelo processo inflamatório.

Esse estudo permitirá identificar a associação entre marcadores moleculares de inflamação e proliferação com achados clínicos do filme lacrimal e da SO em cinco modelos de lesão de GL. Os resultados possibilitarão a identificação de um possível marcador para diagnóstico, dos mecanismos que levam às manifestações e de correlação desses parâmetros nos modelos de lesão. Além da utilização dessas informações em estudos futuros sobre estratégias terapêuticas nesta área.

2.Objetivos

2. OBJETIVOS

2.1. Objetivo Geral

Este projeto investigou os impactos clínicos e moleculares da lesão programada da GL exorbitária do rato sobre essa GL e também sobre a SO e gânglio trigêmeo (GT) ipsilateral.

O objetivo geral do presente estudo foi investigar a morfologia das GL exorbitárias, SO e GT além da sensibilidade e funcionamento da secreção lacrimal de ratos, após um e dois meses, em resposta á ablação parcial e total da GL, transplante livre de GL entre consanguíneos, denervação da GL e indução de auto-imunidade com injeção de tecido entre consanguíneos.

2.2. Objetivos específicos

Os objetivos específicos foram:

1. Observar a sensibilidade da córnea, a secreção lacrimal e a resposta tecidual à remoção da GL extraorbitária, sua denervação ou indução auto-imune;
2. Avaliar a tolerância ao transplante entre consanguíneos livre de tecido substituto da GL;
3. Avaliar a expressão de mediadores inflamatórios na GL, SO e no GT;
4. Avaliar a expressão dos mediadores de proliferação na regeneração da GL.

3. Material e Métodos

3. MATERIAL E MÉTODOS

Este estudo é do tipo experimental / intervencional

3.1 Modelo Animal

Para este estudo foram utilizados 60 ratos *Wistar* (*Rattus norvegicus*) machos, com peso entre 200 e 300 gramas, fornecidos pelo Biotério Central do *Campus* da USP de Ribeirão Preto. Os animais foram acondicionados em caixas adequadas, com ração e água *ad libitum*. Todos os protocolos de estudo seguiram os princípios de cuidados com animais de laboratório (NIH publicação n° 85-23) e as diretrizes da Associationof Research in Vision and Ophthalmology - ARVO e foram aprovados pela Comissão de Ética em Experimentação Animal (CETEA) da Faculdade de Medicina de Ribeirão Preto da Universidade de São Paulo (Processo n° 109/2008)

3.2 Indução dos modelos

No grupo experimental **ablação total** (G1), o lado direito foi submetido a uma cirurgia para a retirada da glândula lacrimal extraorbitária. Foi feita uma incisão vertical de 1,5 cm entre a orelha e o olho.

No grupo experimental **denervação da GL** (G2), o lado direito foi submetido a uma cirurgia para o reconhecimento do feixe vásculo-nervoso da glândula lacrimal e ablação do nervo da glândula lacrimal extraorbitária.

No grupo experimental **indução autoimune** (G3), foi preparado um homogenado de glândula lacrimal (6,25mg) e glândula salivar (6,25mg) extraídos de ratos não aparentados, o qual foi macerado usando politron e diluído em 2,5ml de PBS 1x. Em seguida foi feita nova diluição de 1,6ml do homogenado em 1,6ml de Adjuvante de Freund (Freund'sAdjuvant, Complete F5881). Por fim, 200ul da solução final na concentração de 0,5mg foram injetados na base da cauda dos ratos do grupo experimental (n=10 ratos) sob anestesia por isoflurano inalatório.

No grupo experimental **ablação parcial** (G4), o lado direito foi submetido a uma cirurgia para a retirada de metade da glândula lacrimal extraorbitária. Foi feita uma incisão vertical de 1,5cm entre a orelha e o olho, e após dissecção da cápsula da GL a ablação parcial foi realizada com tesoura.

No grupo experimental **ablação parcial com transplante da GL entre consanguíneos** (G5), o lado direito foi submetido a uma cirurgia para a retirada de metade da glândula lacrimal extraorbitária. Foi feita uma incisão vertical de 1,5cm entre a orelha e o olho, a ablação parcial foi feita com tesoura, após dissecção da cápsula da GL. Metade da GL retirada de rato irmão (transplante entre consanguíneos) foi implantada no mesmo sitio intracapsular.

No **grupo controle**, ratos da mesma idade e sexo, sem intervenção foram mantidos em acompanhamento paralelo para comparação dos achados e coleta de dados (n=10 ratos).

Os animais, nos grupos G1, G2, G4 e G5, foram submetidos ao procedimento cirúrgico sob anestesia intra-muscular com xilazina (15mg/kg) e quetamina (150mg/kg) e após o término do procedimento foi feito o controle homeostático, a ferida cirúrgica foi fechada com cola de cianoacrilato e coberta com pomada antibiótica e anti-infamatória. Os grupos foram aleatoriamente distribuídos entre animais observados pelos períodos de 1 mês (n=5) e 2 meses (n=5) para cada grupo.

As observações clínicas: teste de sensibilidade da córnea com estímulo por Capsaicina ocular tópica 10uM, medida da lágrima através do teste do fenol vermelho, e avaliação da presença de ceratite e neovascularização através da lâmpada de fenda, foram feitas nos períodos de 1 e 2 meses após a intervenção, antes da eutanásia. Assim como as análises de PCR em tempo real para as citocinas inflamatórias e mediadores de proliferação celular.

3.3 Sensibilidade ocular

A avaliação da sensibilidade ocular foi realizada pelo método do toque pata-olho, no qual, após o estímulo com Capsaicina 10μM (CAP) no olho direito, os animais são observados e filmados por 3 minutos, para posterior contagem do número de movimentos. O experimento foi precedido de adaptação do animal ao ambiente com cúpula acrílica transparente por uma hora.

3.4 Avaliação do volume lacrimal

O teste do fenol vermelho (RPT ou *Red Phenol Test*) (ShowaYakuhinKakoCo; Ltd, Tokyo, Japan&Menicon USA Inc., Clovis, CA, USA) usa barbantes impregnados com vermelho de fenol, um indicador de pH, que muda de amarelo para vermelho quando absorve a lágrima, a qual é ligeiramente alcalina (Hida, Nishiwaki-Dantas et al. 2005). Este teste foi utilizado para quantificar em milímetros (mm) a produção de lágrima dos animais sob anestesia intra-muscular com xilazina (15mg/kg) e quetamina (150mg/kg), com uso dos barbantes posicionados por 30seg na borda palpebral inferior. Os barbantes tiveram sua borda dobrada a 3mm da extremidade superior para facilitar sua fixação na pálpebra (Barabino 2005).

3.5 Avaliação da córnea

Sob anestesia intra-muscular com xilazina (15mg/kg) e quetamina (150mg/kg), foi instilada uma gota de colírio de fluoresceína sódica (1%) tópica (Allergan Produtos Farmacêuticos, Ltda - Brasil). Em seguida o animal foi posicionado ao microscópio de lâmpada de fenda (Carl Zeiss, Ltda - Alemanha) e fotografado para a análise qualitativa da superfície córneo-conjuntival, ceratite e neovascularização em ausente, leve e moderado (2007).

3.6 Histologia

A GL foi coletada, fixada em formalina tamponada a 10%, a 4°C por 24 horas, desitradata em série crescente de etanol, diafinizada em xilol e embebidas em banhos de parafina à 65ºC para inclusão em blocos. Foram realizados cortes de 6 micrômetro (µm) de espessura no micrótomo Leica Jung RM2065 (Leica Microsystems GmbH, Wetzlar, Alemanha). Os cortes foram desparafinizados em xilol, rehidratados em série decrescente de etanol, e lavados em água destilada. A seguir, foram corados com solução de Hematoxilina por 2min, lavados em água corrente, imersos em Eosina por 2min, e novamente lavados em água corrente. Posteriormente, as lâminas foram desidratadas em série crescente de etanol, diafanizadas em xilol e montadas em lâmina de vidro com meio de montagem TissueMount (TissueTek® Glas™ Mounting Media, Sakura, Finetek USA).

As lâminas foram analisadas e o registro fotográfico realizado em um microscópio óptico (DM4000 B LED, Leica Microsystems, Alemanha) equipado com câmera e conectado a um computador por meio do software Leica LAS V4.2.

3.7 PCR em tempo real

Para ensaio quantitativo de PCR em tempo real (RT-PCR), da GL, GT e córneas do lado ipsilateral à lesão foram coletados após a eutanásia e preservados em RNA*later*. Os tecidos foram submetidos à extração do RNA pela técnica do trisol (Rocha, Wickham et al. 1998). O RT-PCR foi realizado para quantificar a expressão relativa do RNAm das citocinas inflamatórios IL-6, IL-1β, TNF-α e MMP-9 (Life Technologies, Carlsbad, CA, USA) nos tecidos de GL, GT e córnea de animais controle e dos grupos tratados, e também dos mediadores de proliferação BMP-7, SMAD-1 e FGF-10, RUNX-1 e 3 (Life Technologies, Carlsbad, CA, USA), somente na GL.

Como controle endógeno foi usado a β-actina (Life Technologies, Carlsbad, CA, USA) para normalização interna. O RNA total foi extraído utilizando o Kit PureLinkTM RNA Mini kit (Ambionby Life Technologies, USA). Foi utilizado o Kit DNA-Free DNase Treatment & Removal (Ambionby Life technologies, USA) para retirar contaminação de DNA genômico. As amostras contendo RNA total (1000ng da GL, 500ng da córnea e 350ng do GT) foram utilizadas para síntese de cDNA com High Capacity – cDNA Reverse Transcripton Kit (Applied Biosystems, Carlsbad, CA, USA) em Thermal Cycler Veriti (Applied Biosystems, Carlsbad, CA, USA). Para a reação de amplificação foram utilizados: cDNA, sondas de hidrólise (TaqMan), iniciadores e TaqMan Fast Advanced Master Mix (Applied Biosystems, Carlsbad, CA, USA). A reação de amplificação ocorreu de acordo com a seguinte ciclagem: 1 ciclo a 95°C por 20seg, 40 ciclos a 95°C por 1seg e 60°C por 20seg. Foi realizado o teste de eficiência para todas as sondas de hidrólise.

3.8 Análise estatística

Os dados coletados foram comparados estatisticamente em diferentes tempos (1 e 2 meses) e seus respectivos controles (GraphPad 5.0 software; Prism,

San Diego, CA). Foram considerados estatisticamente significantes os valores de $P<0,05$.

Valores densitométricos da sequência de RNAm são apresentados como a razão de β-actina para PCR em tempo real. As relações obtidas na unidade arbitrária foram então submetidas à análise estatística com o teste ANOVA para variáveis contínuas e teste de *Fisher* para variáveis categóricas.

4. Resultados

4. RESULTADOS

4.1 Ensaio de sensibilidade da córnea, secreção lacrimal, ceratite e neovascularização.

4.1.1 Animais submetidos à ablação total da GL (G1).

Os animais que foram submetidos à ablação total apresentaram maior sensibilidade da córnea após 2 meses quando comparados a 1 mês (Figura 1A). O volume de secreção lacrimal e a presença de ceratite foram semelhantes quando comparados ao controle (Figuras 1B e C). Houve maior neovascularização ao longo dos 2 meses (p=0,0025) (Figura 1D).

Figura 1. Variação da sensibilidade da córnea (**A**), Secreção lacrimal (**B**), Ceratite (**C**) e Neovascularização (**D**) dos animais submetidos à ablação total.

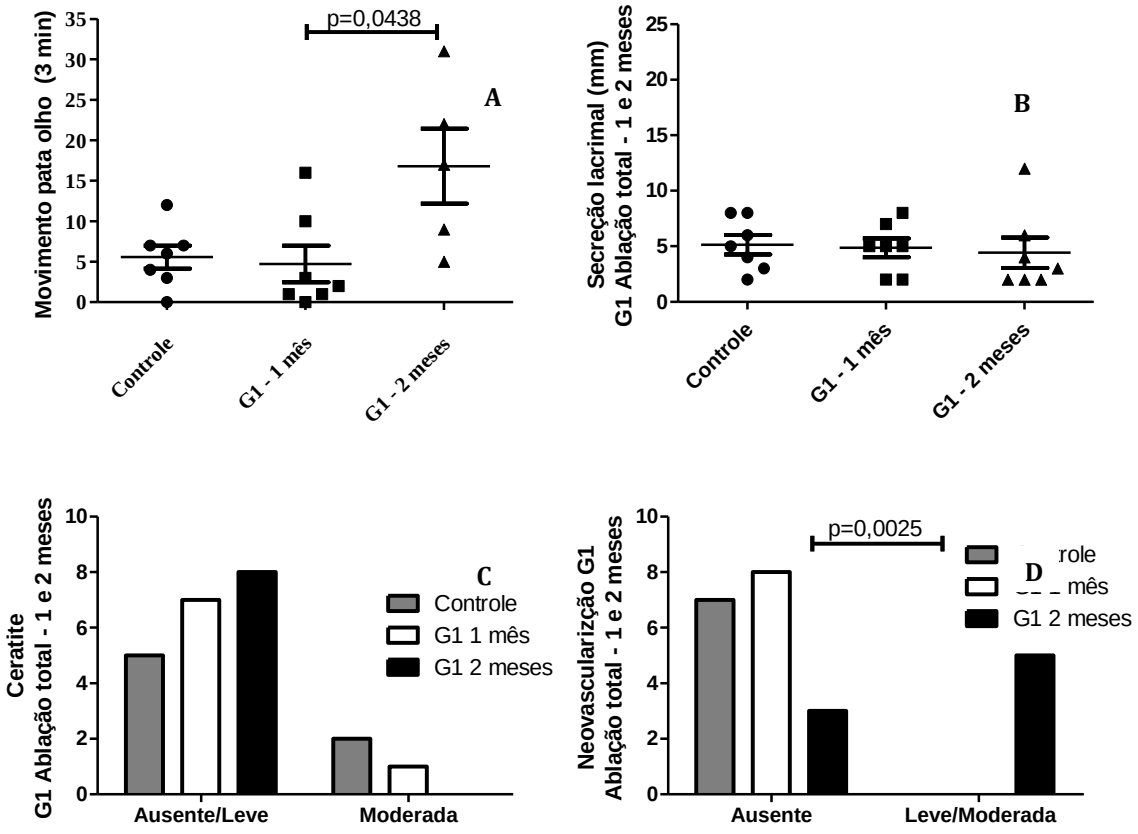

4.1.2 Animais submetidos à denervação da GL (G2)

Os animais que foram submetidos à denervação da GL exorbitária foram semelhantes para os testes de sensibilidade da córnea, o volume de secreção lacrimal, a presença de ceratite e de neovascularização quando comparados ao controle (Figuras 2A, B, C e D).

Figura 2. Variação da sensibilidade da córnea (**A**), Secreção lacrimal (**B**), Ceratite (**C**) e Neovascularização (**D**) dos animais submetidos à denervação.

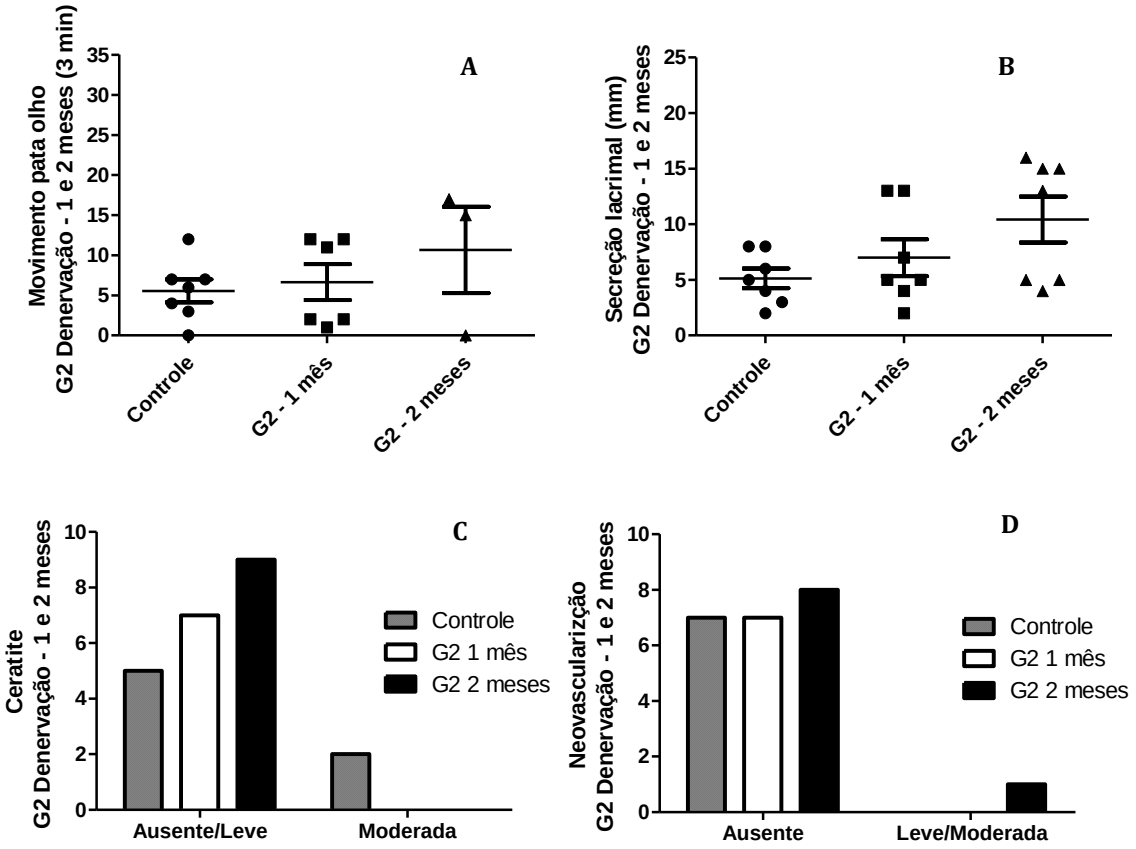

4.1.3 Animais submetidos à indução autoimune (G3)

Os animais que foram submetidos à indução autoimune foram semelhantes aos controles, para os testes de sensibilidade da córnea, o volume de secreção lacrimal, a presença de ceratite e de neovascularização (Figuras 3A, B, C e D).

Figura 3. Variação da sensibilidade da córnea (**A**), Secreção lacrimal (**B**), Ceratite (**C**) e Neovascularização (**D**) dos animais submetidos à indução autoimune.

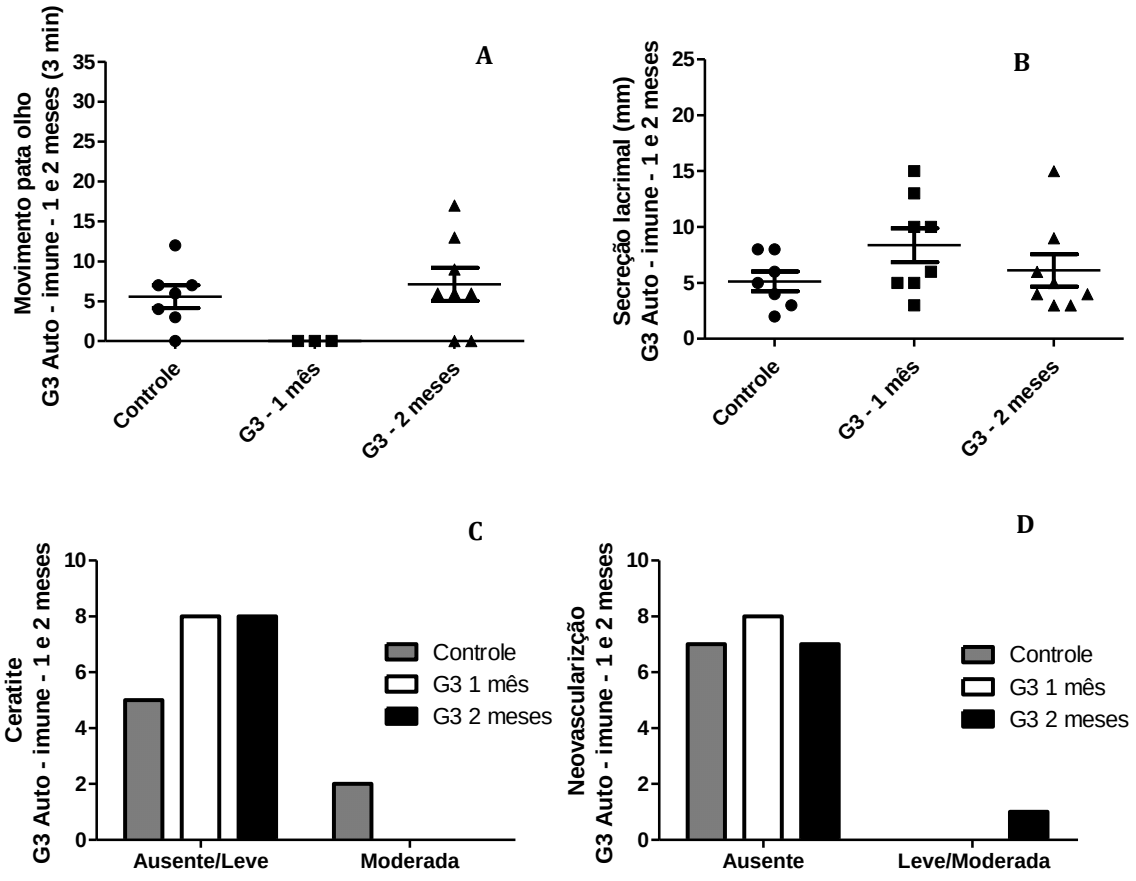

4.1.4 Animais submetidos à ablação parcial da GL (G4)

Os animais submetidos à ablação parcial da GL exorbitária foram semelhantes para os testes de sensibilidade da córnea, o volume de secreção lacrimal, a presença de ceratite e de neovascularização, quando comparados ao controle (Figuras 4A, B, C e D).

Figura 4. Variação da sensibilidade da córnea (**A**), Secreção lacrimal (**B**), Ceratite (**C**) e Neovascularização (**D**) dos animais submetidos à ablação parcial.

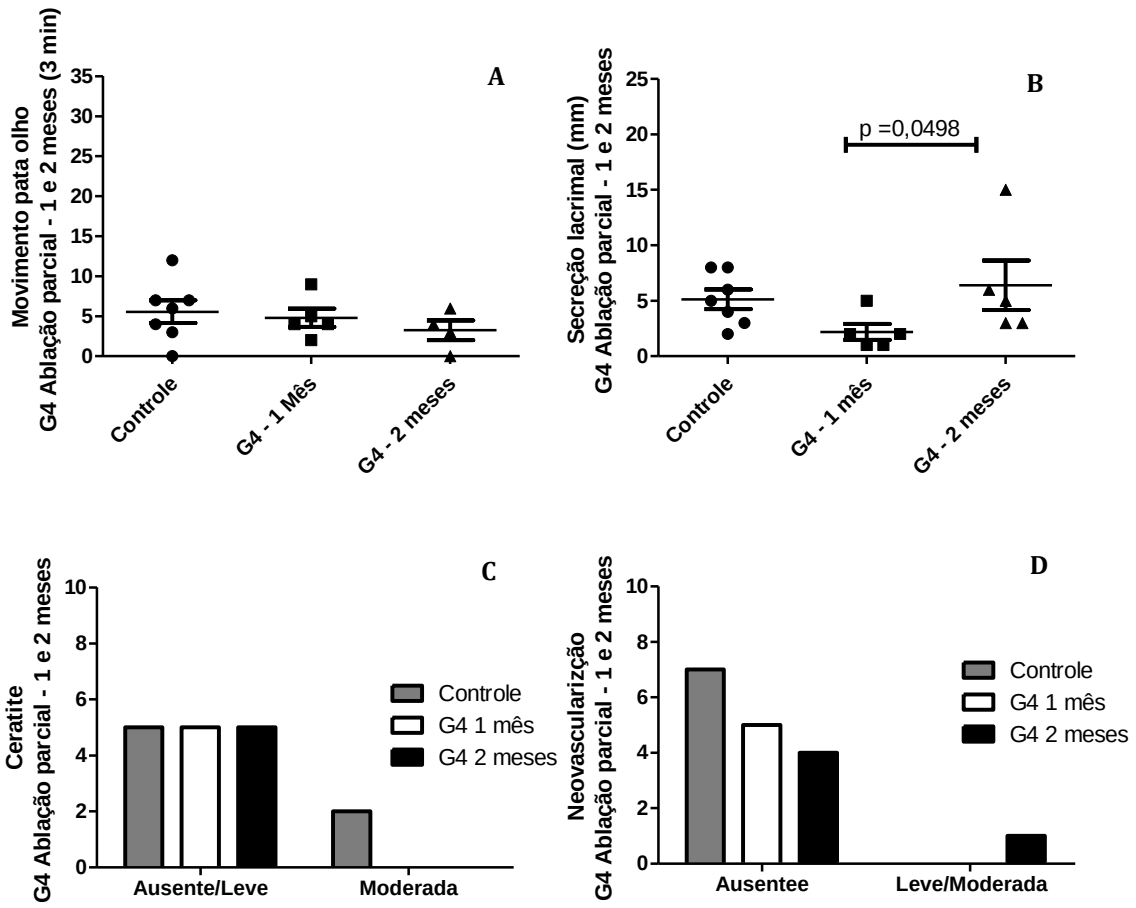

4.1.5 Animais submetidos ao transplante entre consanguíneos de metade da GL (G5)

Os animais que foram submetidos ao transplante entre consanguíneos foram semelhantes aos controles para os testes de sensibilidade da córnea, o volume de secreção lacrimal, a presença de ceratite e de neovascularização (Figuras 5A, B, C e D).

Figura 5. Variação da sensibilidade da córnea (**A**), Secreção lacrimal (**B**), Ceratite (**C**) e Neovascularização (**D**) dos animais submetidos ao transplante entre consanguíneos da metade da glândula lacrimal.

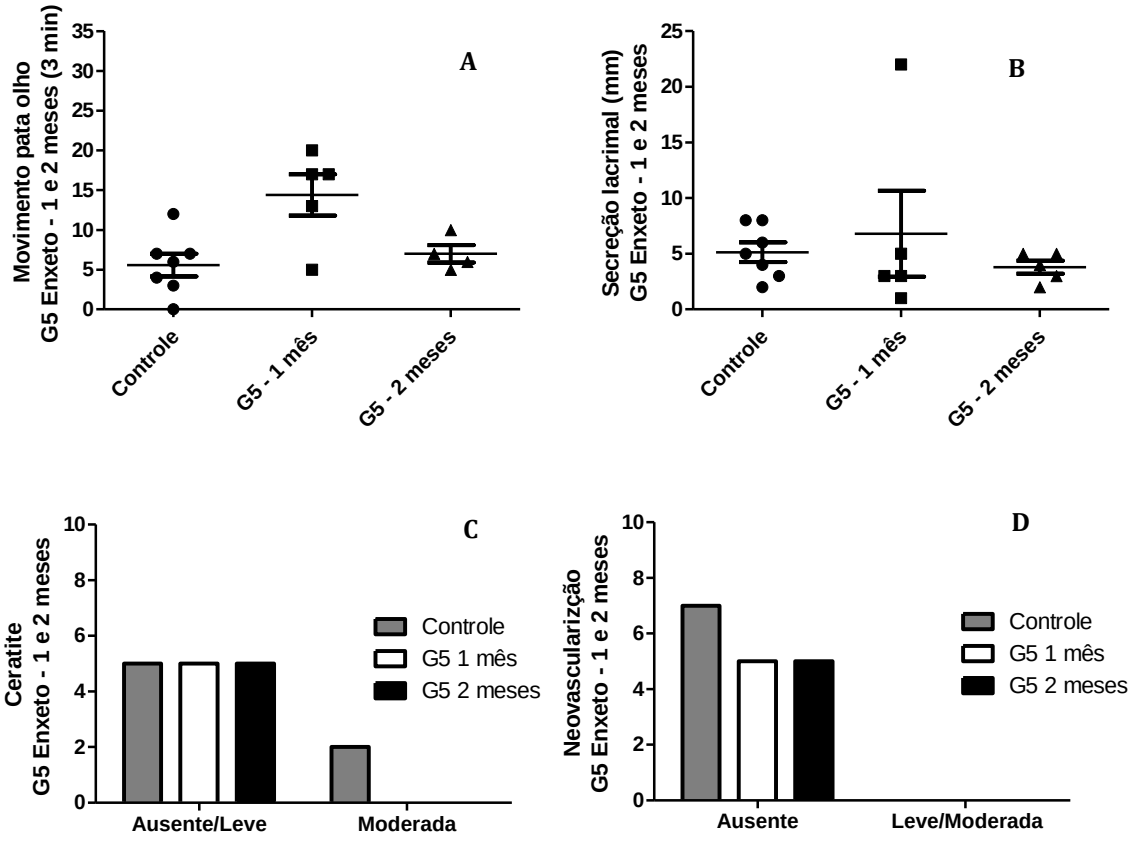

4.2 Histologia da glândula lacrimal.

Nos animais controle observou-se a estrutura acinar ductal preservada, vasos e interstícios sem alterações, e leve perda da polaridade dos núcleos das células acinares (Fig. 6A).

As GL exorbitais dos ratos subetidos a ablação total não passaram por essa análise, uma vez que foram removidas completamente no início do experimento e dessa forma não havia tecido para análise ao final de 01 e 02 meses.

De maneira geral não houve grande diferença entre os aspectos histológicos dos grupos submetidos à intervenção e os controles, porém alguns achados merecem destaque.

Nos animais submetidos à denervação, foram observadas áreas de neovascularização, focos de infiltrados, núcleos atípicos e dilatação ductal após 1 e 2 meses (Figura 6B).

Nos animais submetidos à ablação parcial, após 1 mês, observou-se presença de vacúolos no citoplasma das células acinares, aumento da celularidade intersticial sugestiva de infiltrado leucocitário leve, e variação na estrutura do núcleo das células acinares sugestiva de atividade mitótica e/ou apoptose. Após 2 meses houve menor frequência de células acinares vacuoladas, menor celularidade e espaçamento intersticial, características sugestivas de reorganização dos tecidos ductal e acinar (Figura 6C).

Nos animais submetidos ao transplante entre consanguíneos, após 1 e 2 meses observou-se manutenção da arquitetura glandular, presença recorrente de citoplasma vacuolados e algumas atipias nucleares (Figura 6D).

A estrutura glandular estava preservada nos animais submetidos à indução autoimune após 1 e 2 meses, assim como nos animais controle. Em algumas amostras observou-se aumento discreto da celularidade intersticial, e presença moderada de núcleos atípicos nas células acinares, sugestivos de infiltrado leucocitário e apoptose e/ou mitose, respectivamente. Também houve a presença de células acinares com citoplasma vacuolado e ductos dilatados (Figura 6E).

Figura 6. Fotomicrografias da glândula lacrimal (**A**) controle (**B**) denervação (**C**) autoimune (**D**) ablação parcial (**E**) transplante entre consanguíneos da metade da glândula lacrimal.

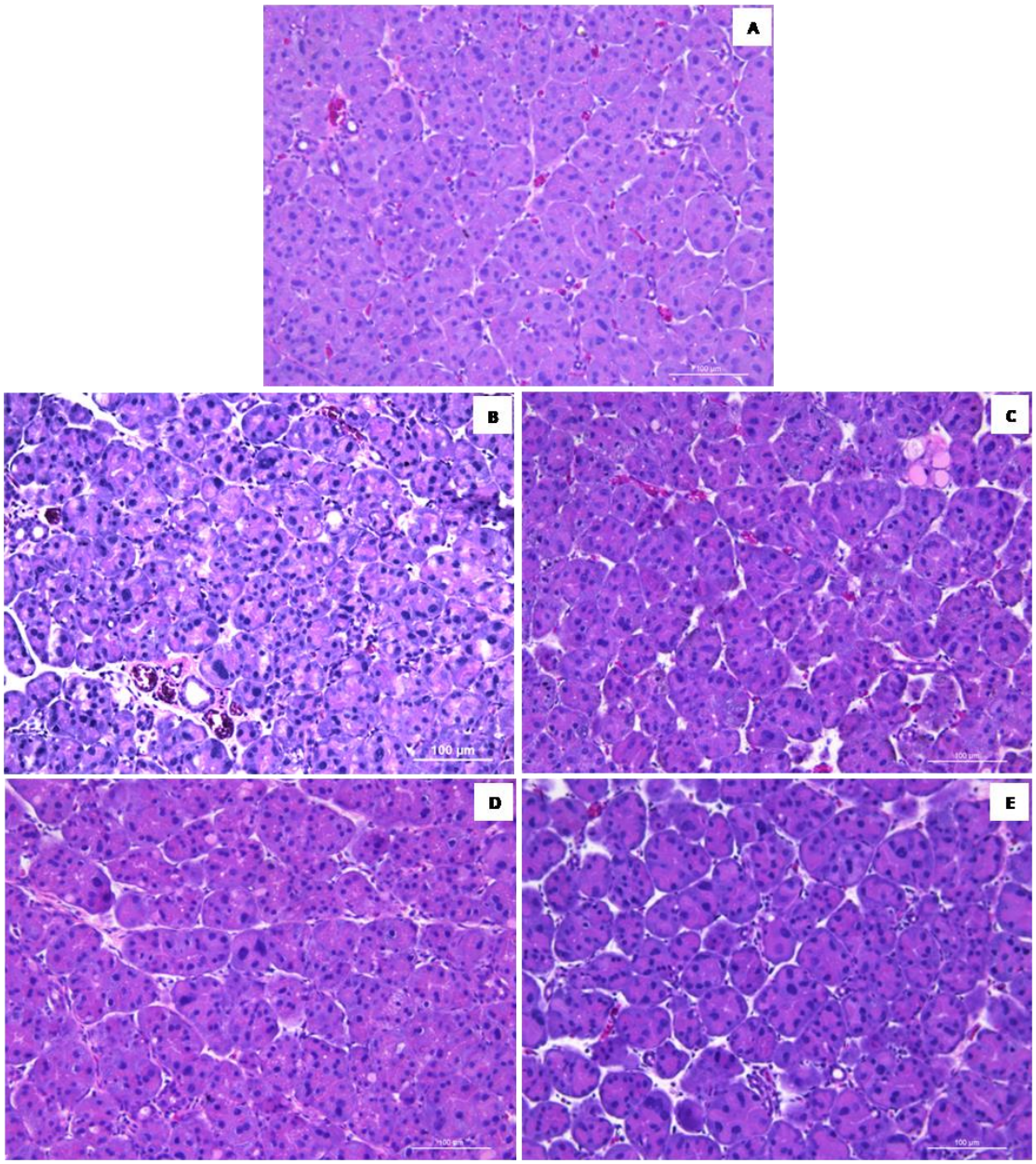

4.3 Expressão relativa do RNAmde citocinas inflamatórias na GL

4.3.1 Inflamação da GL de animais submetidos à denervação da GL (G2)

Na análise do ensaio de PCR em tempo real para RNAm do grupo Denervado (G2), não houve alteração da expressão relativa para as citocinas inflamatórias, IL-1β, IL-6, e TNF-α quando comparados ao controle (Figuras 7A, B e D). Já a citocina inflamatória MMP-9 teve aumento da expressão relativa para 1 e 2 meses comparados ao controle (Figura 7C).

Figura 7. Expressão relativa do RNAm (unidades arbitrárias), por PCR em tempo real, das citocinas inflamatórias, IL-1β (**A**), IL-6 (**B**), MMP-9 (**C**) e TNF-α (**D**) na glândula lacrimal dos animais denervados.

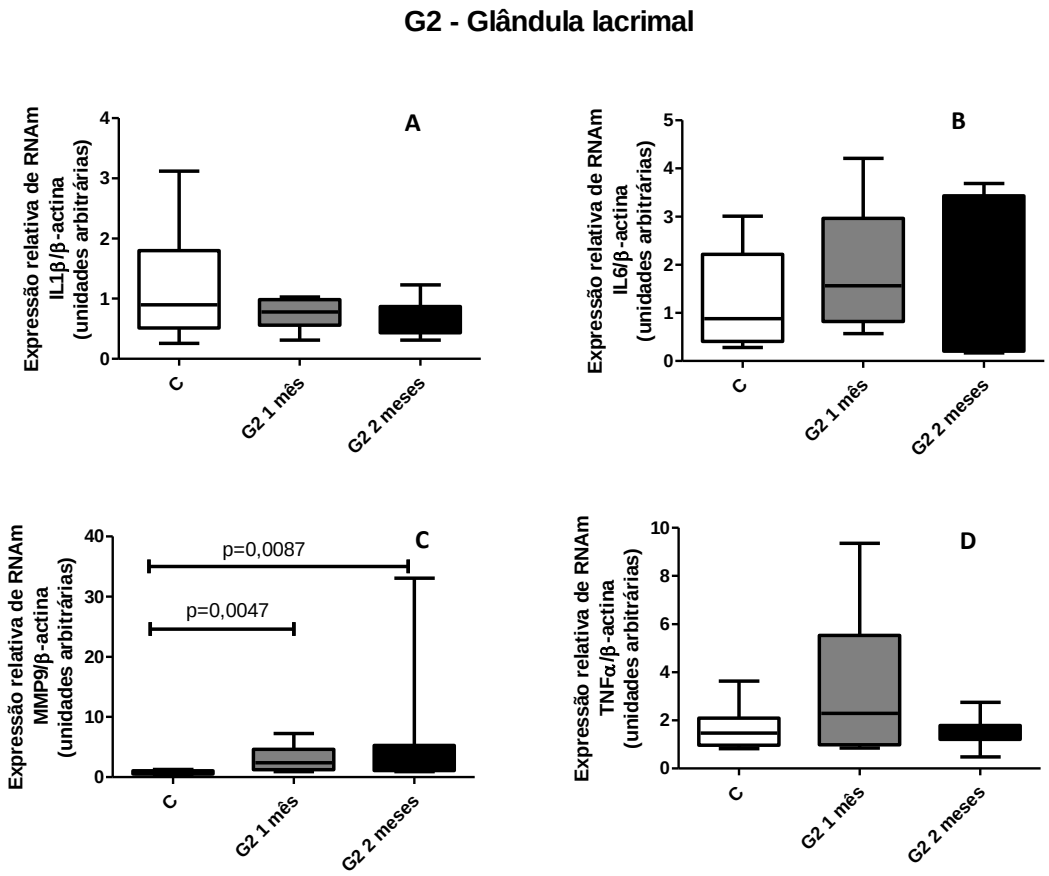

4.3.2 Proliferação da GL de animais submetidos à denervação da GL (G2)

Na análise do ensaio de PCR em tempo real para RNAm de G2, não houve alteração da expressão relativa para os mediadores de proliferação, FGF-10, BMP-7, e RUNX-1 e SMAD-1 quando comparados ao controle (Figuras 8A, B, C e E). Já para o mediador de proliferação RUNX-3 houve aumento da expressão relativa para 1 mês comparado ao controle (p=0,012) (Figura 8D).

Figura 8. Expressão relativa do RNAm (unidades arbitrárias), por PCR em tempo real, dos mediadores de proliferação, FGF-10 (**A**), BMP-7 (**B**),RUNX-1 (**C**), RUNX-3 (**D**) e SMAD-1-1 (**E**) na glândula lacrimal dos animais denervados.

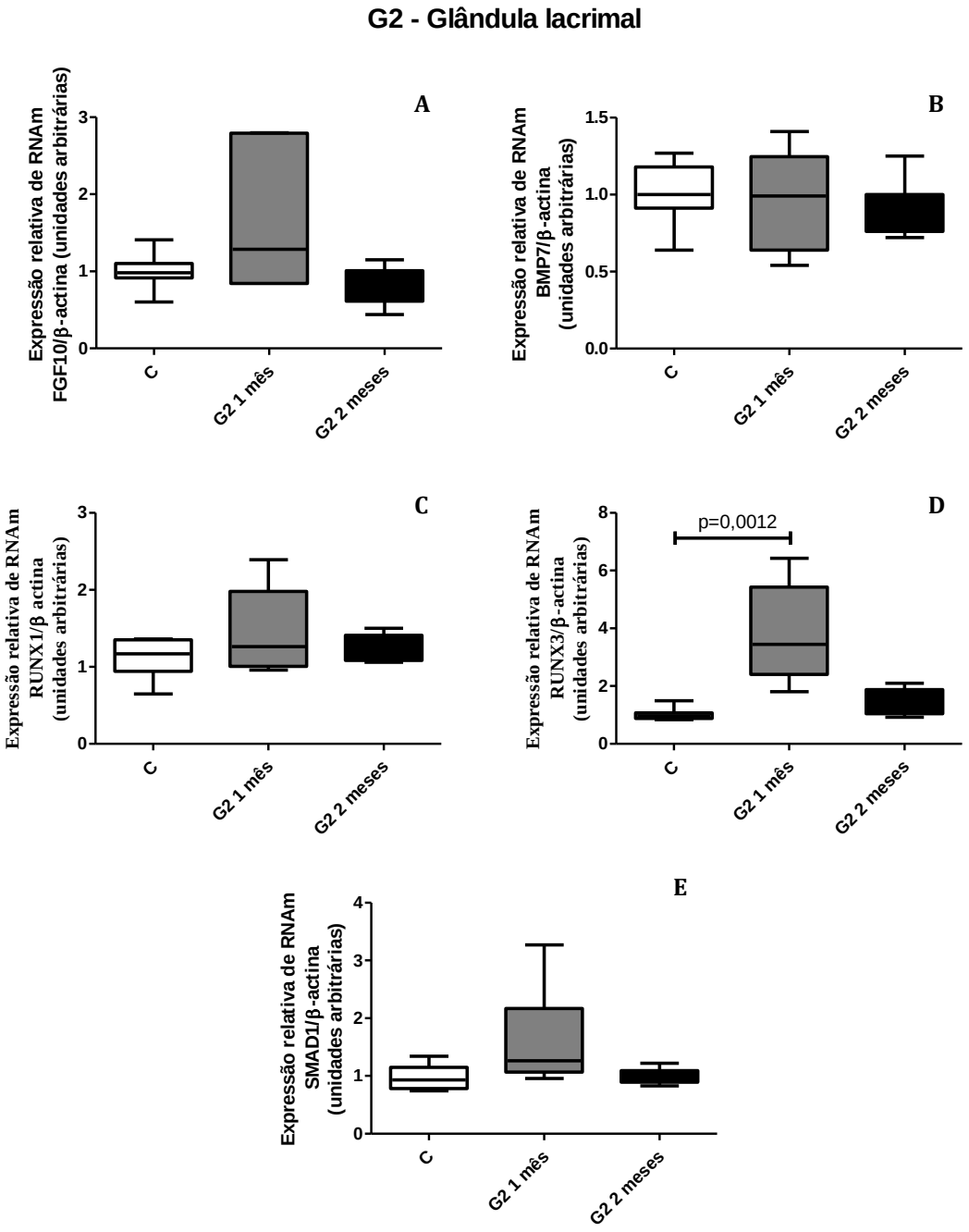

4.3.3 Inflamação da GL de animais submetidos à indução autoimune (G3)

Na análise do ensaio de PCR em tempo real para RNAm de G3, não houve alteração da expressão relativa para as citocinas inflamatórias, IL-1β e MMP-9, quando comparadas ao controle (Figuras 9A e C). Já para IL-6 houve diminuição da expressão relativa do RNAm em 2 meses comparado a 1 mês (p=0,0379) e para TNF-α, houve aumento em 1 mês comparado ao controle (p=0,0205) (Figura 9B e D).

Figura 9. Expressão relativa do RNAm (unidades arbitrárias), por PCR em tempo real, das citocinas inflamatórias, IL-1β (**A**), IL-6 (**B**), MMP-9 (**C**) e TNF-α (**D**) na glândula lacrimal do grupo autoimune.

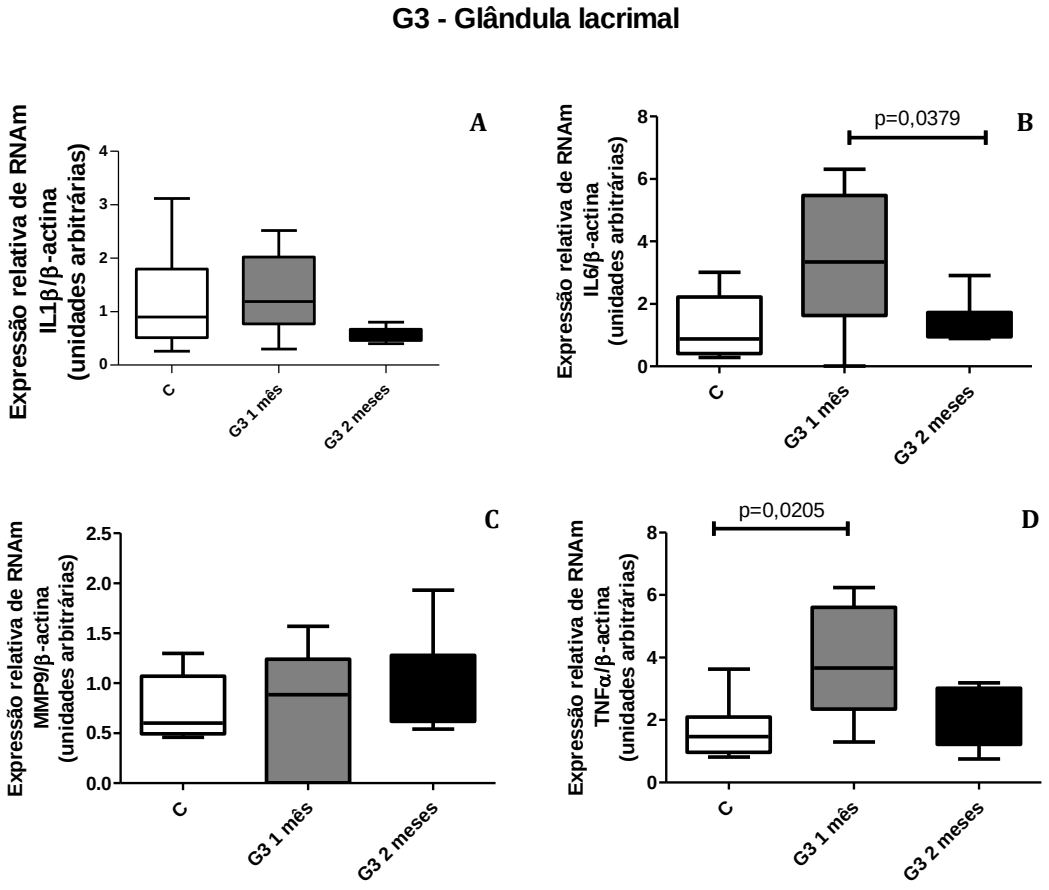

4.3.4 Proliferação da GL de animais submetidos à indução autoimune (G3)

Na análise do ensaio de PCR em tempo real para RNAm de G3, houve aumento na expressão relativa dos mediadores de proliferação FGF-10, RUNX-1, RUNX-3 e SMAD-1 em 1 mês quando comparado ao controle (p=0,0012, p=0,0003, p=0,0003 e p=0,0002, respectivamente) e diminuição em 2 meses quando comparado a 1 mês (p=0,0003, p=0,0009, p=0,0003 e p=0,0002, respectivamente) (Figuras 10A, C, D e E). Já para o mediador de proliferação BMP-7 houve aumento da expressão relativa em 2 meses quando comparado a 1 mês (p=0,0098) (Figura 10B).

Figura 10. Expressão relativa do RNAm (unidades arbitrárias), por PCR em tempo real, dos mediadores de proliferação, FGF-10 (**A**), BMP-7 (**B**), RUNX-1 (**C**), RUNX-3 (**D**) e SMAD-1-1 (**E**) na glândula lacrimal do grupo autoimune.

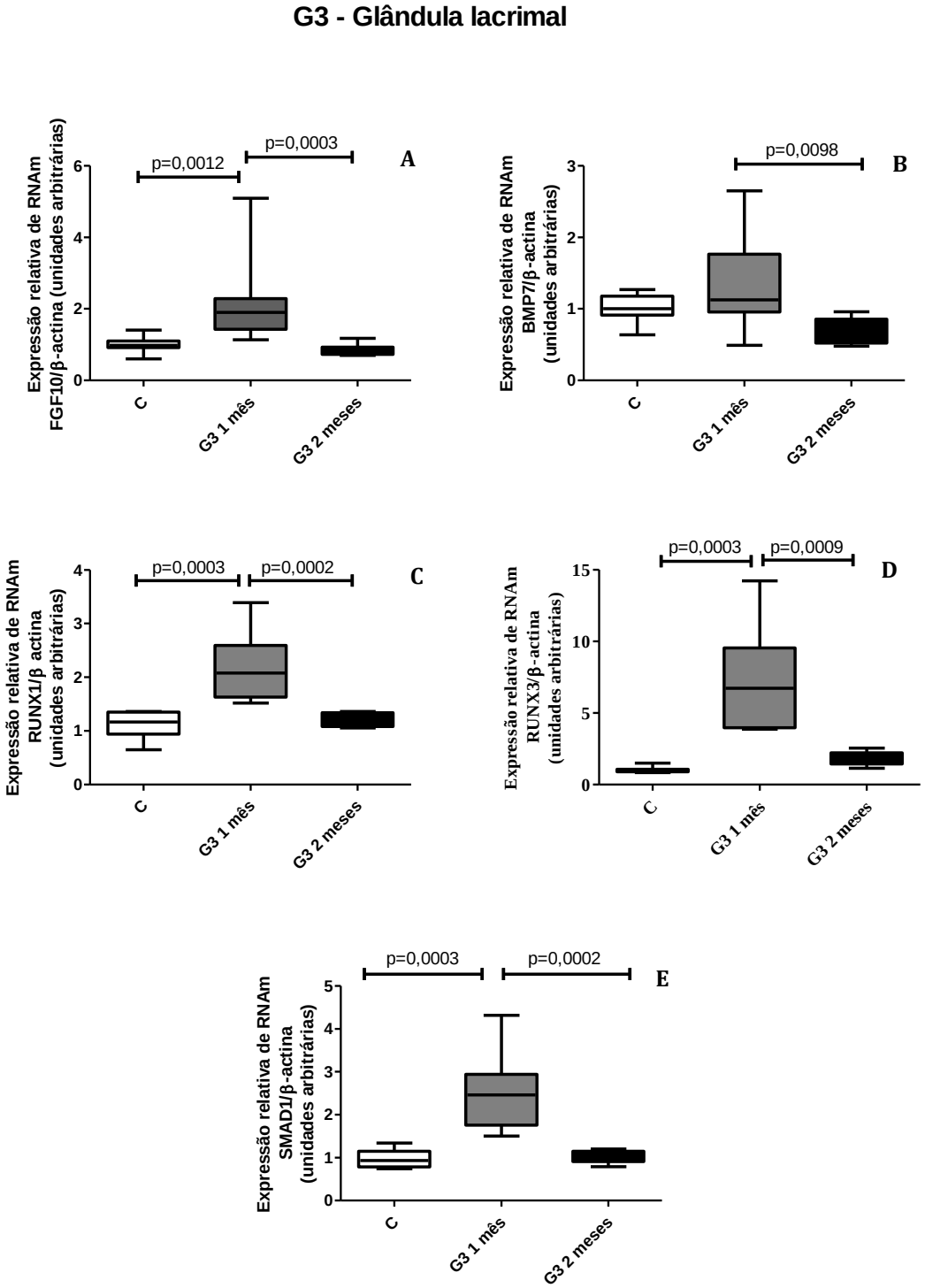

4.3.5 Inflamação da GL de animais submetidos à ablação parcial da GL (G4)

Na análise do ensaio de PCR em tempo real para RNAm de (G4), não houve alteração da expressão relativa do RNAm das citocinas inflamatórias, IL-1β, IL-6 e TNF-α, quando comparados ao controle e aos tempos de estudo (Figuras 11A, B e D). Já para a citocina inflamatória MMP-9, houve aumento da expressão relativa em 1 e 2 meses comparados ao controle (p=0,0242 e p=0,0061 respectivamente) (Figura 11C).

Figura 11. Expressão relativa do RNAm (unidades arbitrárias), por PCR em tempo real, das citocinas inflamatórias, IL-1β (**A**), IL-6 (**B**), MMP-9 (**C**) e TNF-α (**D**) na glândula lacrimal dos animais submetidos à ablação parcial.

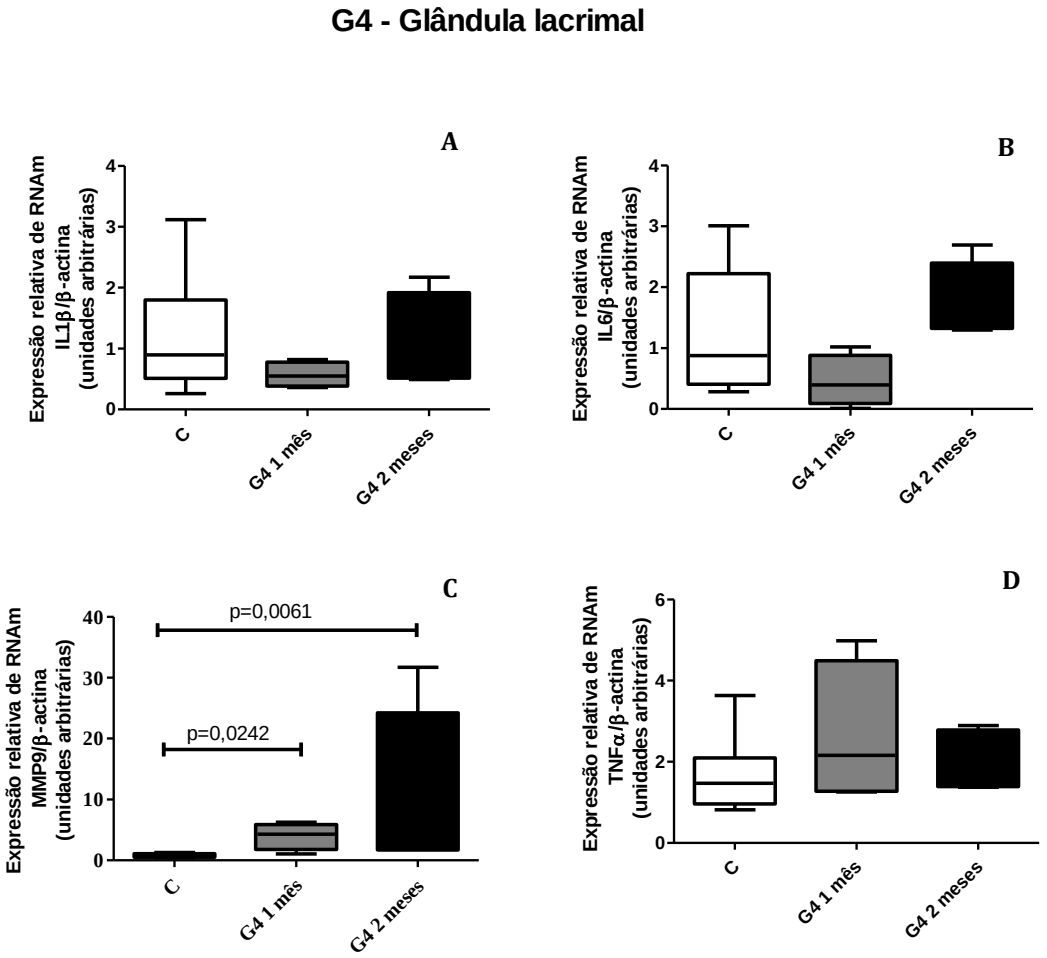

4.3.6 Proliferação da GL de animais submetidos à ablação parcial da GL (G4)

Na análise do ensaio de PCR em tempo real para RNAm de G4, não houve alteração da expressão relativa para os mediadores de proliferação, FGF-10 e BMP-7, quando comparados ao controle e aos tempos de estudo (Figuras 12A, B e E). Já para os mediadores de proliferação RUNX-1 e RUNX-3, houve aumento da expressão relativa para 2 meses em relação ao controle e a 1 mês ($p=0,0138$ e $p=0,0286$ respectivamente) e para 1 mês comparado ao controle ($p=0,0118$) (Figuras 12C e D).

Figura 12. Expressão relativa do RNAm (unidades arbitrárias), por PCR em tempo real, dos mediadores de proliferação, FGF-10 (**A**), BMP-7 (**B**), RUNX-1 (**C**), RUNX-3 (**D**) e SMAD-1-1 (**E**) na glândula lacrimal dos animais submetidos à ablação parcial.

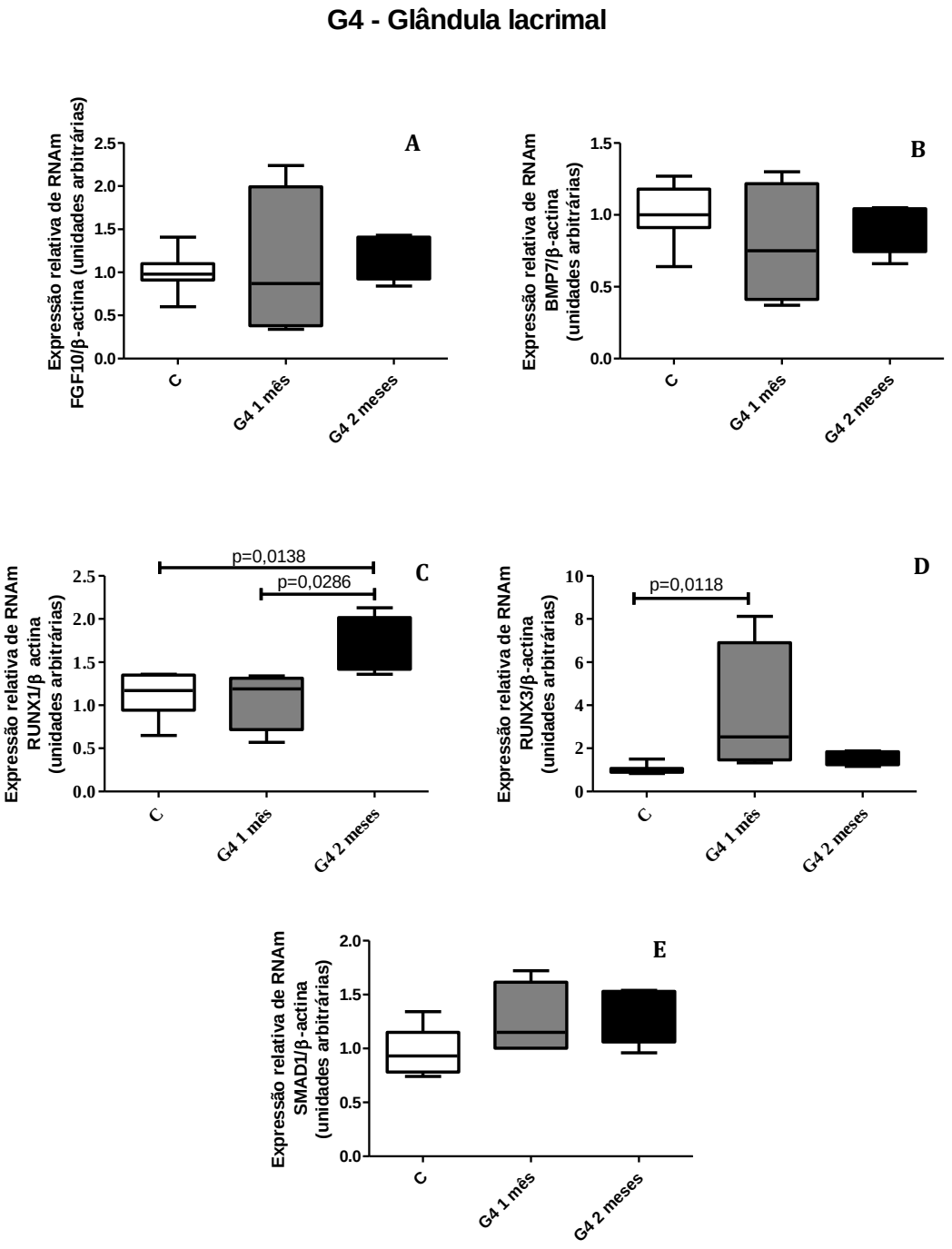

4.3.7 Inflamação da GL de animais submetidos ao transplante entre consanguíneos da metade da GL (G5)

Na análise do ensaio de PCR em tempo real para RNAm de G5, não houve alteração da expressão relativa para as citocinas inflamatórias, IL-1β, IL-6 e TNF-α, quando comparados ao controle e aos tempos de estudo (Figuras 13A, B e D). Já para a MMP-9, houve aumento da expressão relativa em 1 e 2 meses em relação ao controle (p=0,0051 e p=0,0061 respectivamente) (Figura 13C).

Figura 13. Expressão relativa do RNAm (unidades arbitrárias), por PCR em tempo real, das citocinas inflamatórias, IL-1β (**A**), IL-6 (**B**), MMP-9 (**C**) e TNF-α (**D**) na glândula lacrimal dos animais submetidos ao transplante entre consanguíneos.

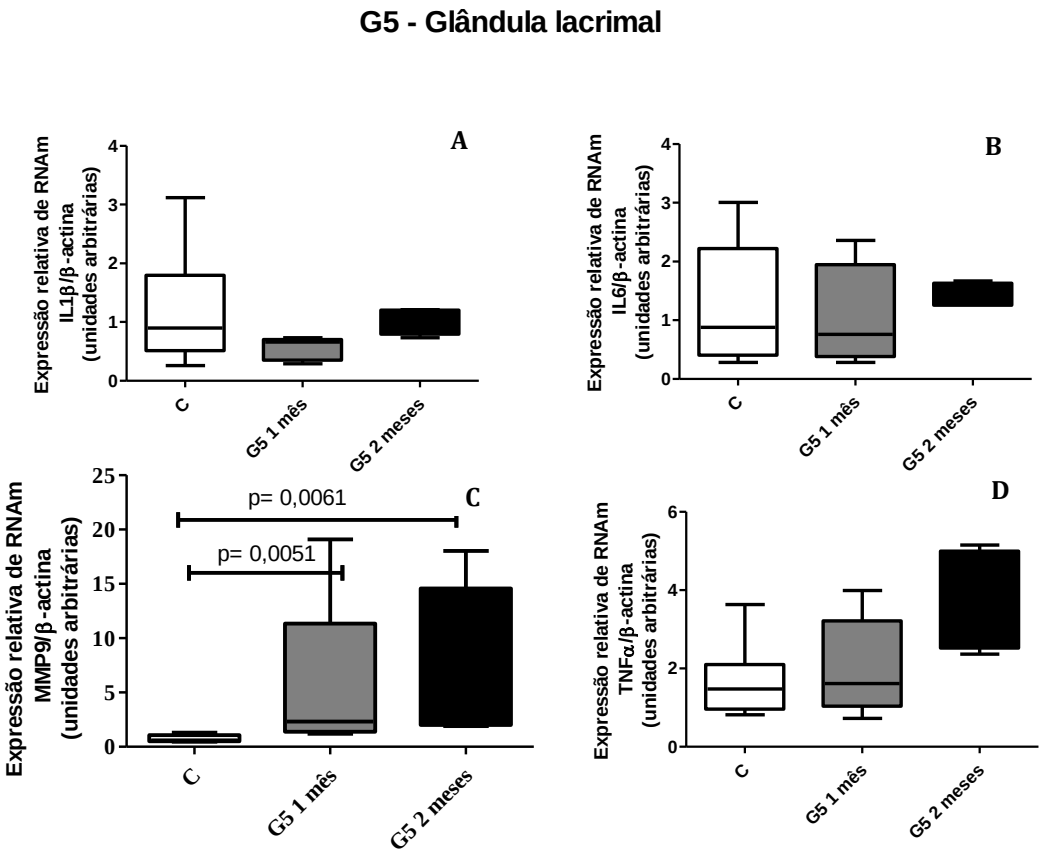

4.3.8 Proliferação da GL de animais submetidos ao transplante entre consanguíneos da metade da GL (G5)

Na análise do ensaio de PCR em tempo real para RNAm de G5, não houve alteração da expressão relativa para os mediadores de proliferação FGF-10, BMP-7, RUNX-1 e SMAD-1-1, quando comparados ao controle (Figuras 14A, B, C e E). Já para o mediador de proliferação RUNX-3, houve aumento da expressão relativa em 2 meses em comparação ao controle (p=0,0149) (Figura 4D).

Figura 14. Expressão relativa do RNAm (unidades arbitrárias), por PCR em tempo real, dos mediadores de proliferação, FGF10 (**A**), BMP-7 (**B**), RUNX-1 (**C**), RUNX-3 (**D**) e SMAD-1 (**E**) na glândula lacrimal dos animais submetidos ao transplante entre consanguíneos.

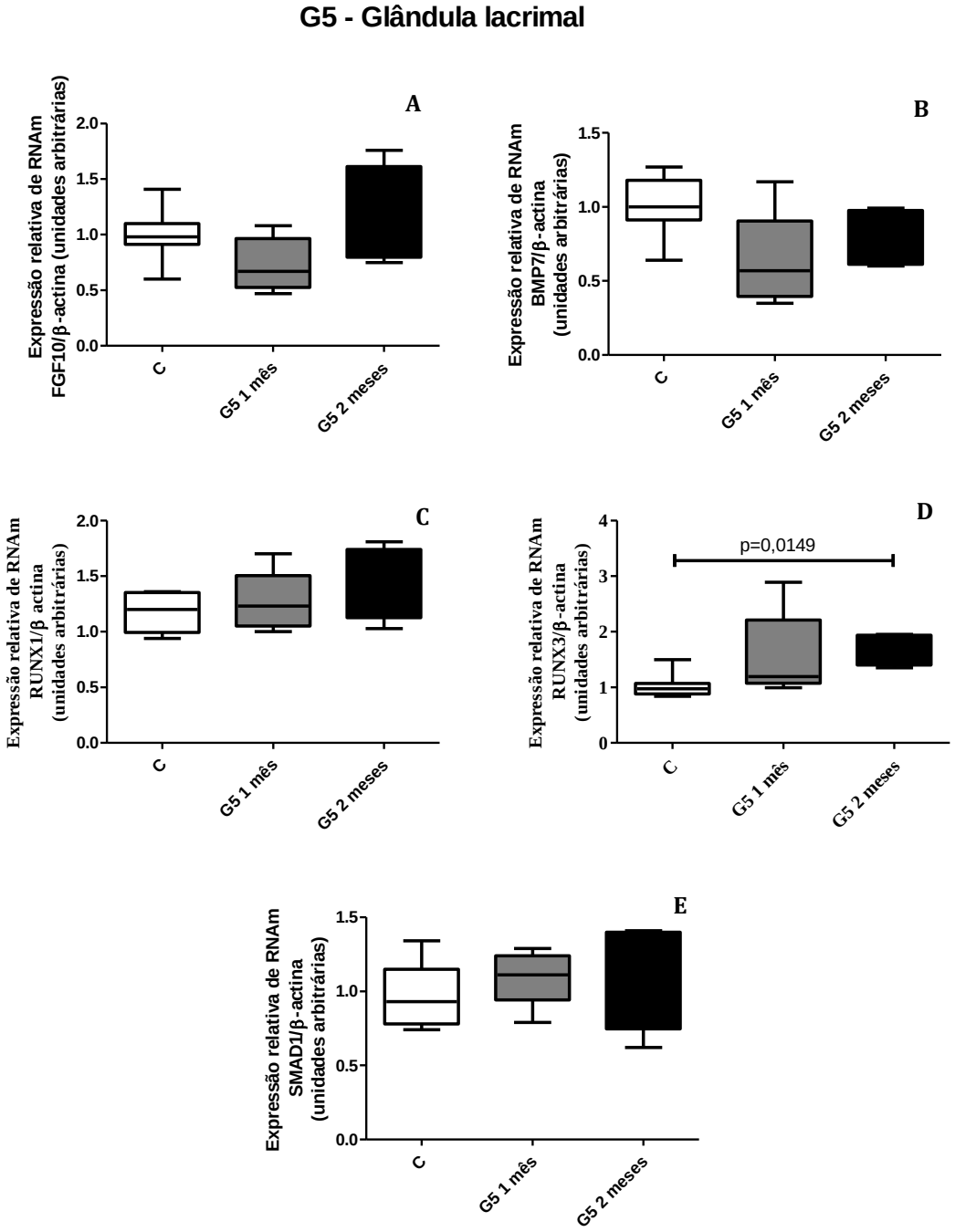

4.4 Expressão relativa do RNAm de citocinas inflamatórias na córnea

4.4.1 Inflamação da córnea em animais submetidos à ablação total da GL (G1)

Na análise do ensaio de PCR em tempo real para RNAm de G2, houve aumento da expressão relativa para a citocina inflamatória, IL-1β, quando comparada ao controle (p=0,0310) (Figura 15A). Já para IL-6, MMP-9 e TNF-α não houve alteração da expressão relativa quando comparados ao controle e aos tempos de estudo (Figuras 15B, C e D).

Figura 15. Expressão relativa do RNAm (unidades arbitrárias), por PCR em tempo real, das citocinas inflamatórias, IL-1β (**A**), IL-6 (**B**), MMP-9 (**C**) e TNF-α (**D**) na córnea dos animais submetidos à ablação total.

G1 - Córnea

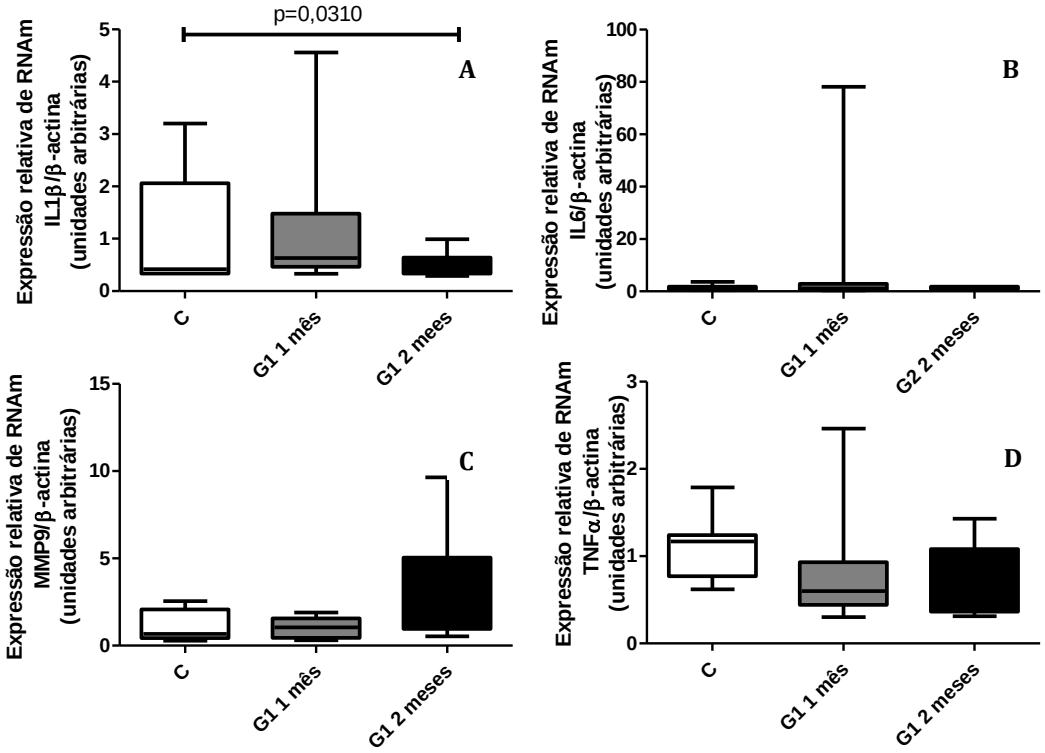

4.4.2 Inflamação da córnea em animais submetidos à denervação da GL (G2)

Na análise do ensaio de PCR em tempo real para RNAm de G2, houve aumento da expressão relativa para as citocinas inflamatórias, IL-1β, IL-6 e, MMP-9 em dois meses quando comparados a um mês (p=0,0177, p=0,0214 e p=0,0210 respectivamente) (Figuras 16A, B e C). Já para TNF-α,não houve alteração da expressão relativa quando comparados ao controle e aos tempos de estudo (Figura 16D).

Figura 16. Expressão relativa do RNAm (unidades arbitrárias), por PCR em tempo real, das citocinas inflamatórias, IL-1β (**A**), IL-6 (**B**), MMP-9 (**C**) e TNF-α (**D**) na córnea dos animais denervados.

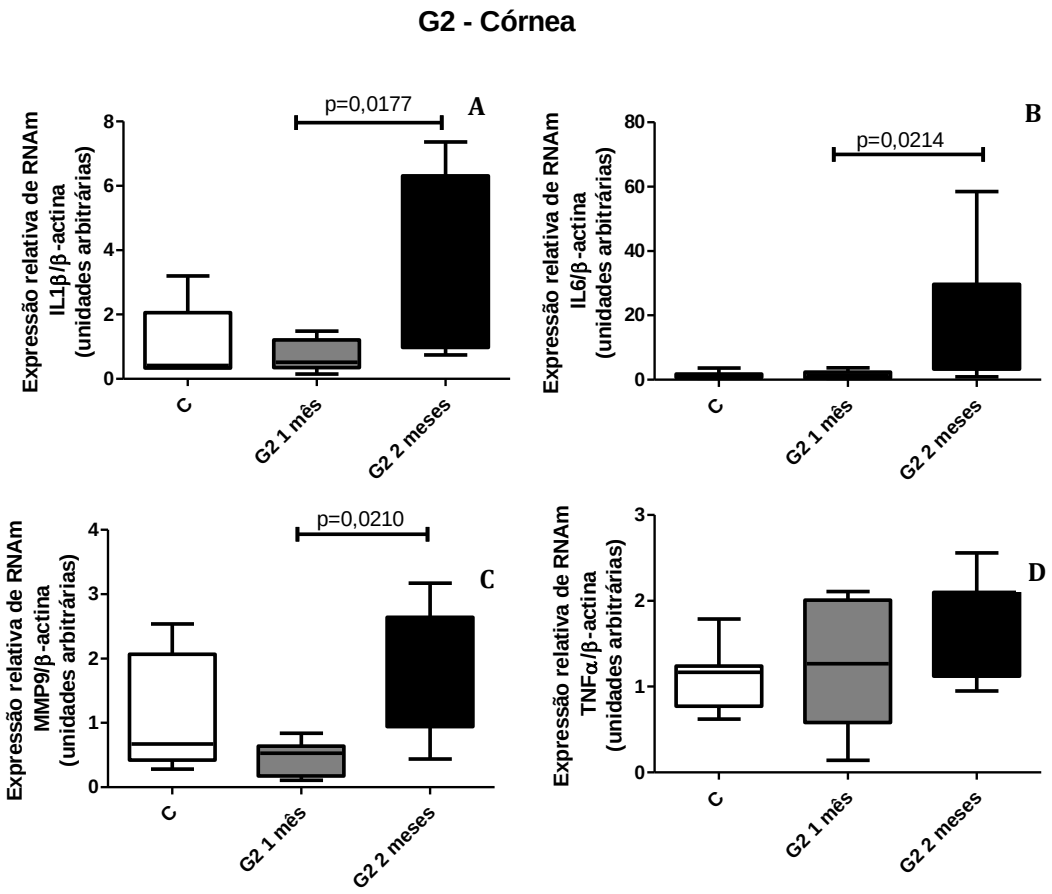

4.4.3 Inflamação da córnea em animais submetidos à indução autoimune (G3)

Na análise do ensaio de PCR em tempo real para RNAm de G3, não houve alteração da expressão relativa para nenhuma das citocinas inflamatórias, IL-1β, IL-6, MMP-9 e TNF-α quando comparadas ao controle e aos tempos de estudo (Figuras 17A, B, C e D).

Figura 17. Expressão relativa do RNAm (unidades arbitrárias), por PCR em tempo real, das citocinas inflamatórias, IL-1β (**A**), IL-6 (**B**), MMP-9 (**C**) e TNF-α (**D**) na córnea do grupo autoimune.

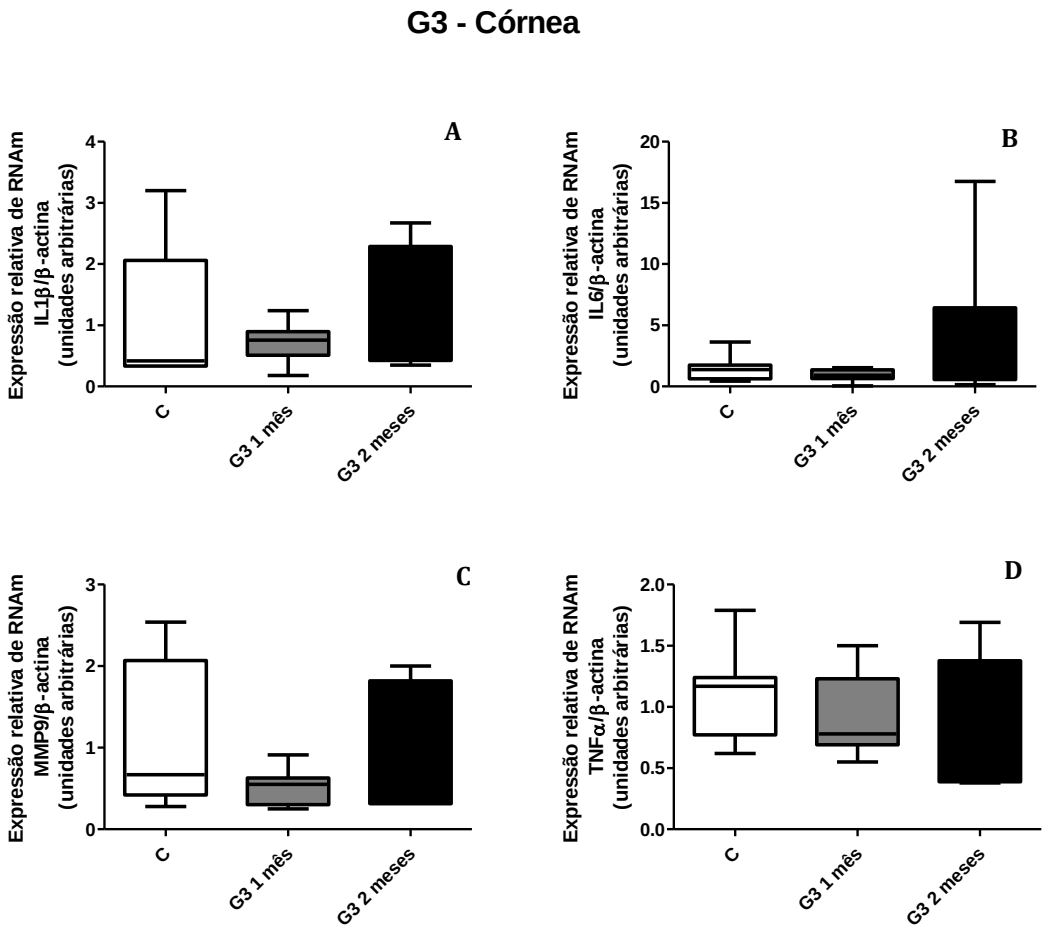

4.4.4 Inflamação da córnea em animais submetidos à ablação parcial da GL (G4)

Na análise do ensaio de PCR em tempo real para RNAm de G4, não houve alteração da expressão relativa para as citocinas inflamatórias, IL-1β, IL-6 e MMP-9 em relação ao controle e aos tempos de estudo (Figuras 18A, B e C). Já para TNF-α houve aumento da expressão relativa em dois meses quando comparado ao controle (p=0,0257) (Figura 18D).

Figura 18. Expressão relativa do RNAm (unidades arbitrárias), por PCR em tempo real, das citocinas inflamatórias, IL-1β (**A**), IL-6 (**B**), MMP-9 (**C**) e TNF-α (**D**) na córnea dos animais submetidos à ablação parcial.

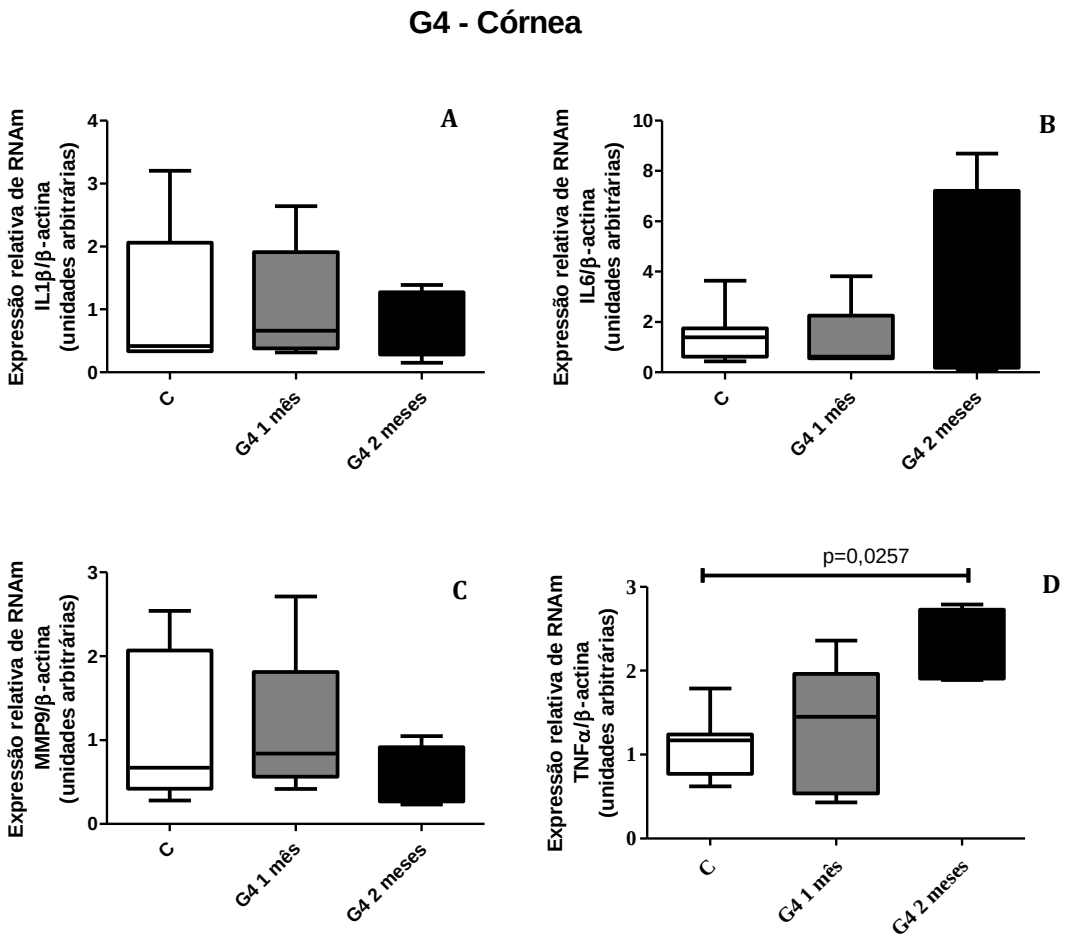

4.4.5 Inflamação da córnea em animais submetidos ao transplante entre consanguíneos da metade da GL (G5)

Na análise do ensaio de PCR em tempo real para RNAm de G5, não houve alteração da expressão relativa para as citocinas inflamatórias, IL-1β, IL-6 e MMP-9 em comparação ao controle e aos tempos de estudo (Figuras 19A, B e C). Já para TNF-α houve aumento da expressão relativa para dois meses em relação a um mês (p=0,0028) (Figura 19D).

Figura 19. Expressão relativa do RNAm (unidades arbitrárias), por PCR em tempo real, das citocinas inflamatórias, IL-1β (**A**), IL-6 (**B**), MMP-9 (**C**) e TNF-α (**D**) na córnea dos animais submetidos ao transplante entre consanguíneos.

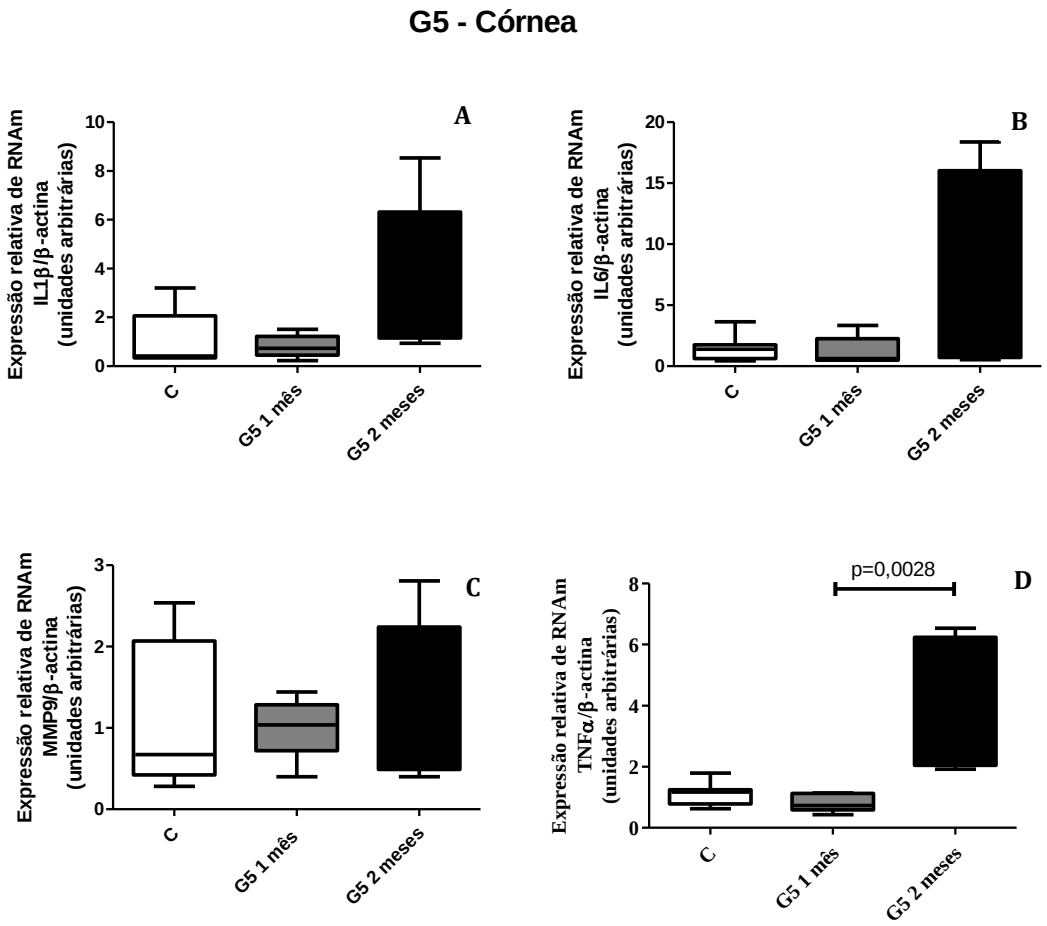

4.5 Expressão relativa do RNAm de citocinas inflamatórias no gânglio trigêmeo

4.5.1 Inflamação do GT em animais submetidos à ablação total da GL (G1)

Na análise do ensaio de PCR em tempo real para RNAm de G1, não houve alteração da expressão relativa para as citocinas inflamatórias, IL-1β, IL-6, MMP-9 e TNF-α quando comparadas ao controle e aos tempos de estudo (Figuras 20A, B, C e D).

Figura 20. Expressão relativa do RNAm (unidades arbitrárias), por PCR em tempo real, das citocinas inflamatórias, IL-1β (**A**), IL-6 (**B**), MMP-9 (**C**) e TNF-α (**D**) no gânglio trigêmeo dos animais submetidos à ablação total.

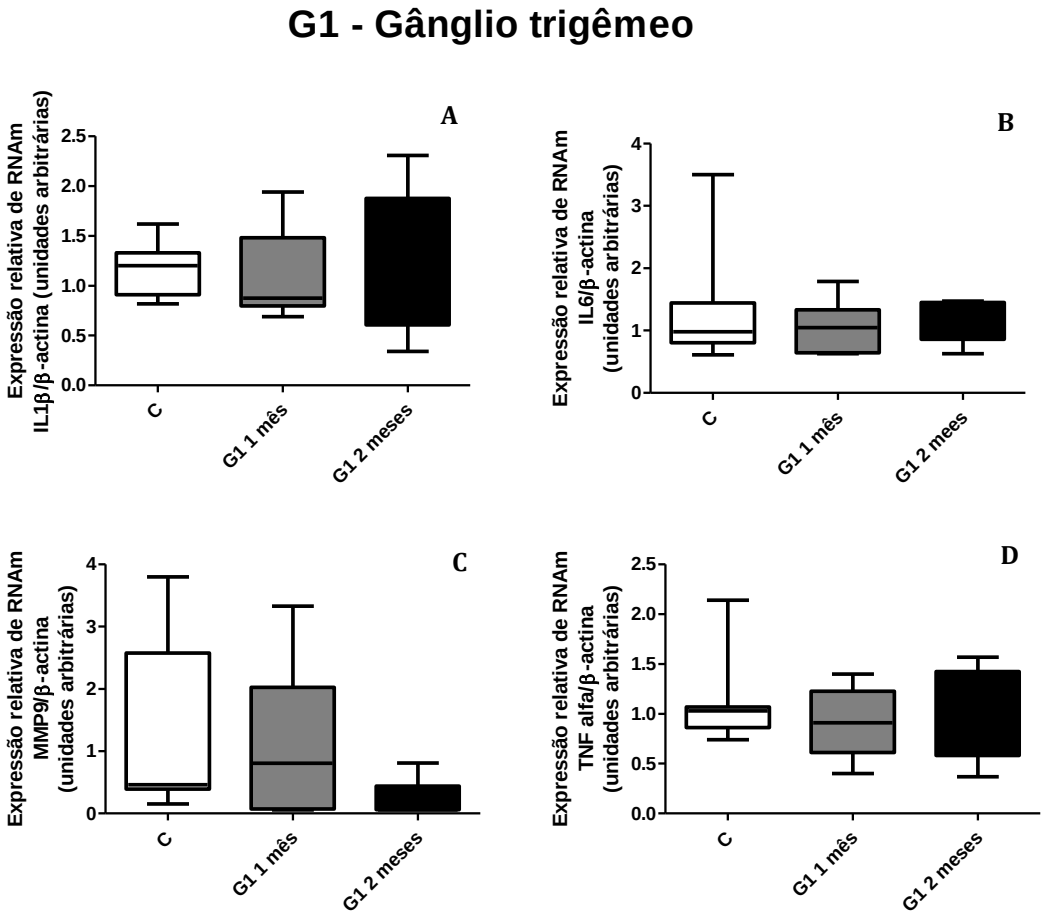

4.5.2 Inflamação do GT em animais submetidos à denervação da GL (G2)

Na análise do ensaio de PCR em tempo real para RNAm do grupo denervação (G2), não houve alteração da expressão relativa para as citocinas inflamatórias, IL-1β, IL-6, MMP-9 e TNF-α quando comparadas ao controle e aos tempos de estudo (Figura 21A, B, C e D).

Figura 21. Expressão relativa do RNAm (unidades arbitrárias) por PCR em tempo real das citocinas inflamatórias, IL-1β (**A**), IL-6 (**B**), MMP-9 (**C**) e TNF-α (**D**) no gânglio trigêmeo dos animais denervados.

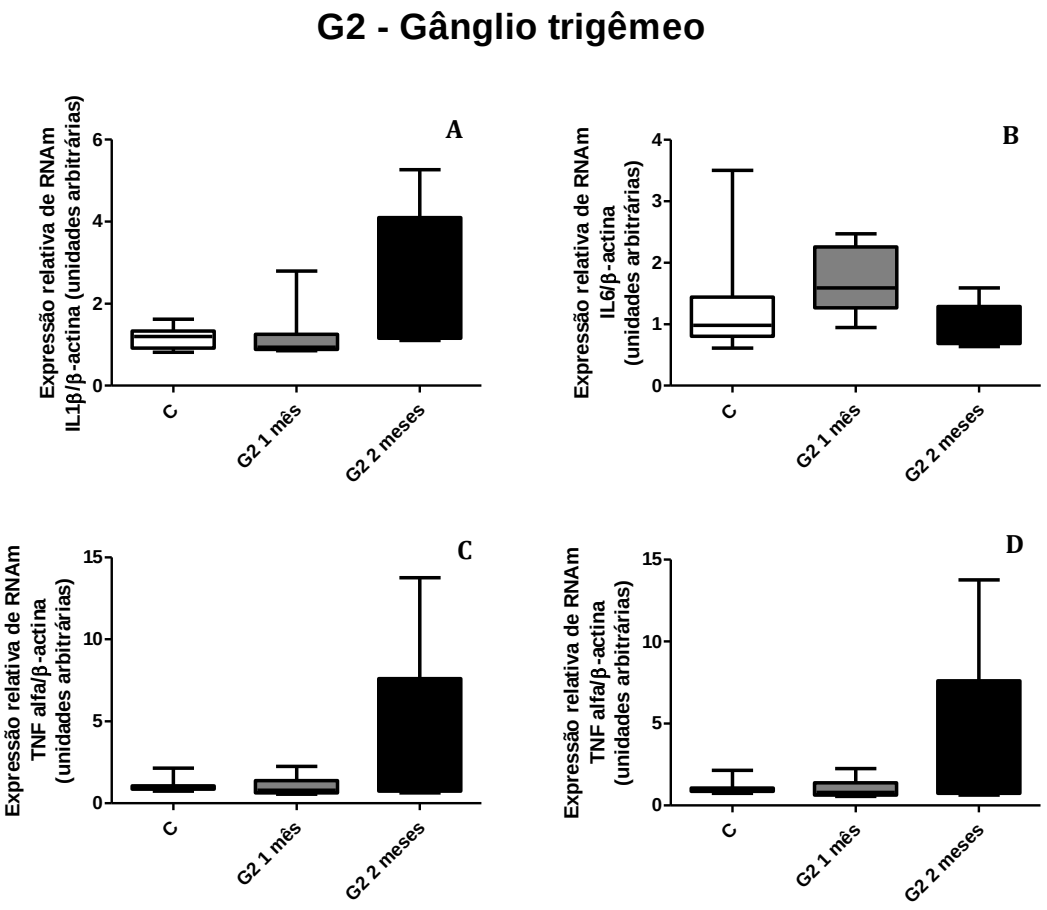

4.5.3 Inflamação do GT em animais submetidos à indução autoimune (G3)

Na análise do ensaio de PCR em tempo real para RNAm do grupo autoimunes (G3), não houve alteração da expressão relativa para as citocinas inflamatórias, IL-1β, IL-6, MMP-9 e TNF-α comparados ao controle e aos tempos de estudo (Figuras 22A, B, C e D).

Figura 22. Expressão relativa do RNAm (unidades arbitrárias) por PCR em tempo real das citocinas inflamatórias, IL-1β (**A**), IL-6 (**B**), MMP-9 (**C**) e TNF-α (**D**) no gânglio trigêmeo do grupo autoimune.

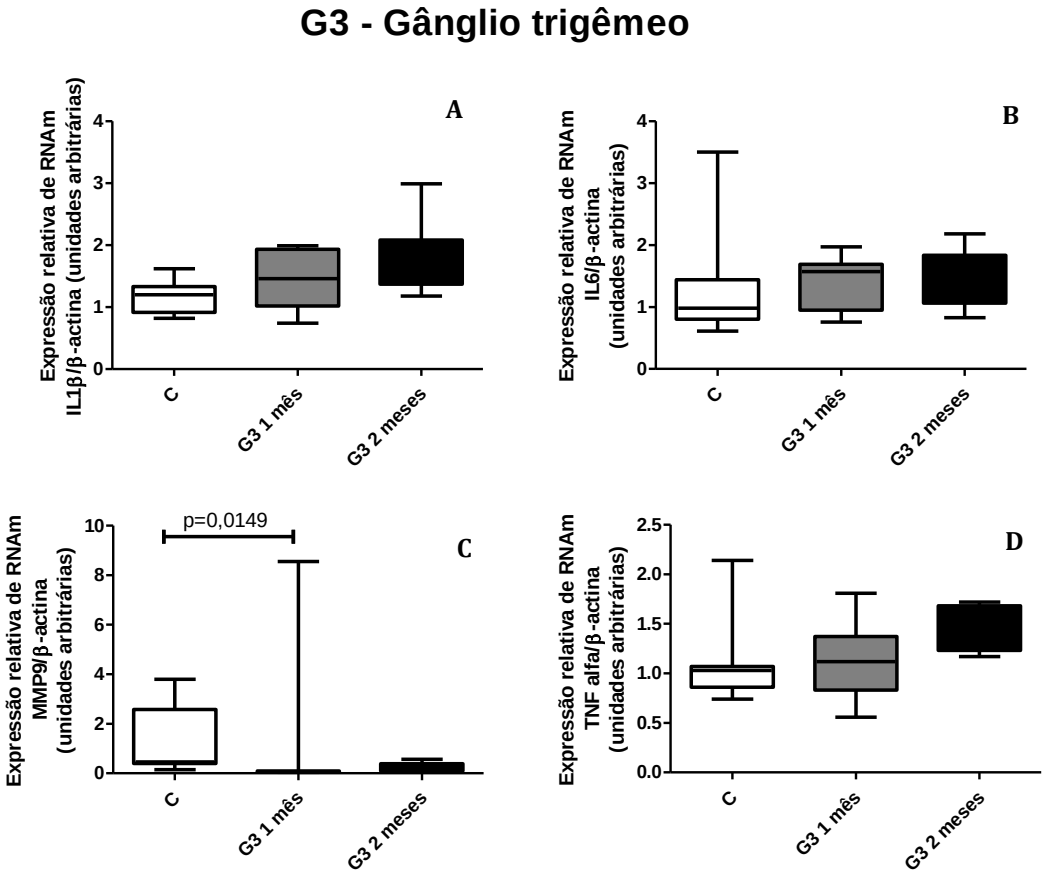

4.5.4 Inflamação do GT em animais submetidos à ablação parcial da GL (G4)

Na análise do ensaio de PCR em tempo real para RNAm de G4, houve aumentos da expressão relativa para a citocina inflamatória IL-1β (p=0,0255). Nas demais citocinas inflamatórias, IL-6, MMP-9 e TNF-α não houve alteração da expressão relativa comparadas ao controle e aos tempos de estudo (Figuras 23A, B, C e D).

Figura 23. Expressão relativa do RNAm (unidades arbitrárias) por PCR em tempo real das citocinas inflamatórias, IL-1β (**A**), IL-6 (**B**), MMP-9 (**C**) e TNF-α (**D**) no gânglio trigêmeo dos animais submetidos ablação parcial.

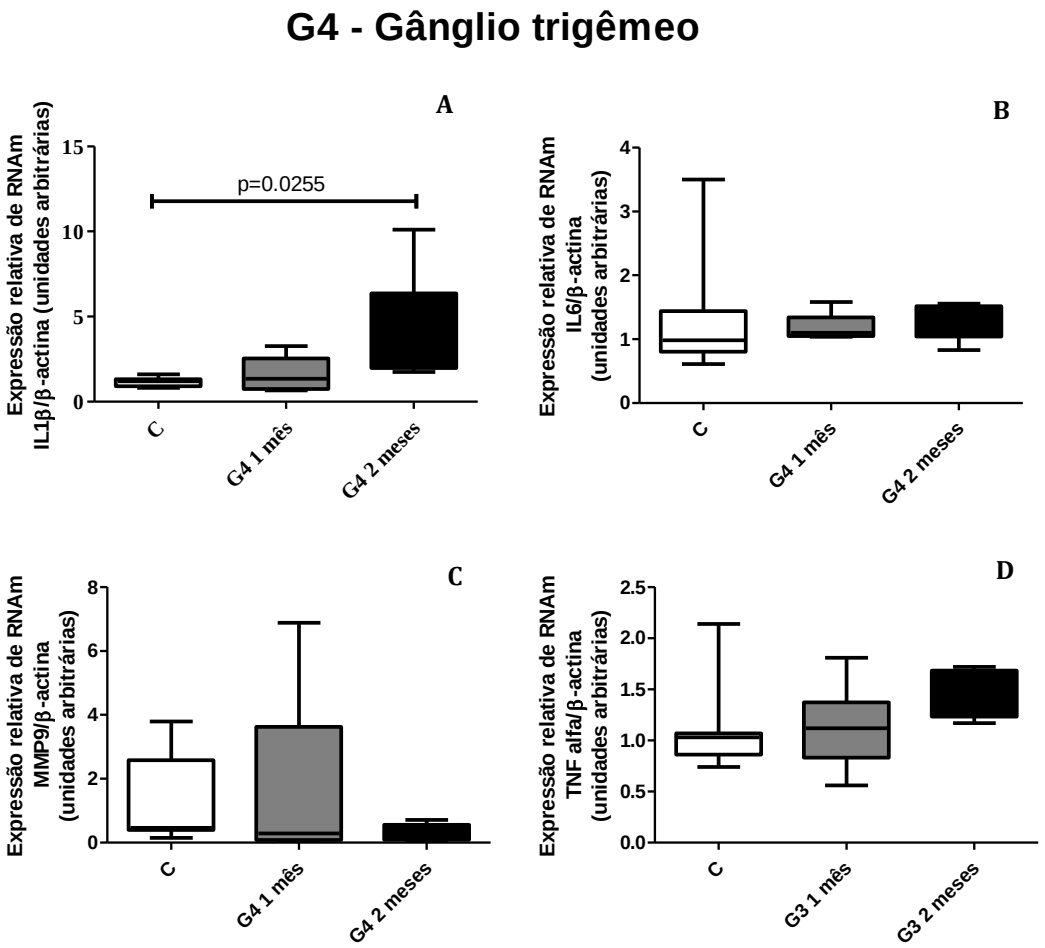

4.5.5 Inflamação do GT em animais submetidos ao transplante entre consanguíneos da metade da GL (G5)

Na análise do ensaio de PCR em tempo real para RNAm de G5, houve aumentos da expressão relativa para a citocina inflamatória IL-1β (p=0,0296). Nas demais citocinas inflamatórias, IL-6, MMP-9 e TNF-α não houve alteração da expressão relativa comparadas ao controle e aos tempos de estudo (Figuras 24A, B, C e D).

Figura 24. Expressão relativa do RNAm (unidades arbitrárias), por PCR em tempo real, das citocinas inflamatórias, IL-1β (**A**), IL-6 (**B**), MMP-9 (**C**) e TNF-α (**D**) no gânglio trigêmeo dos animais submetidos ao transplante entre consanguíneos.

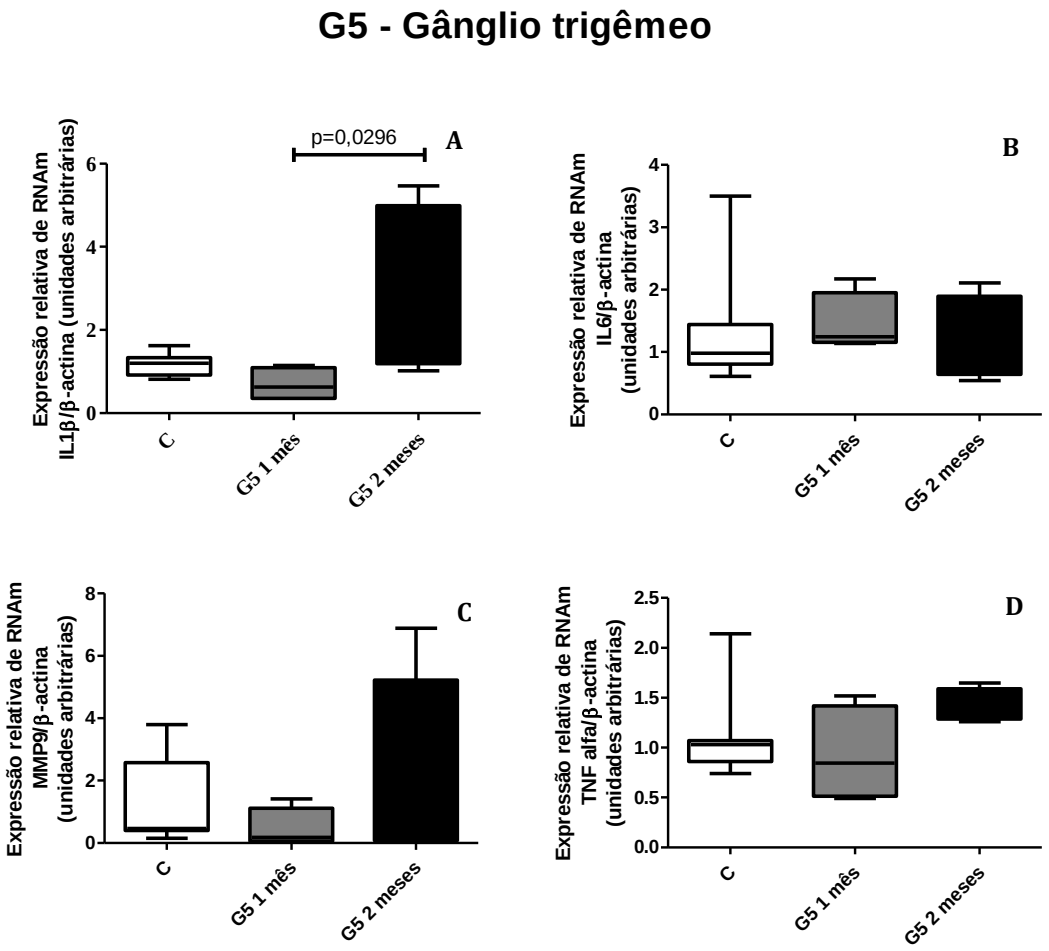

5. Discussão

5. DISCUSSÃO

O estudo aplicou lesões na GL de modelos animais para investigar as repercussões fisiopatológicas e moleculares na UFL. Dessa forma, a ablação total (G1), denervação (G2), indução autoimune (G3), ablação parcial (G4) e ablação seguida de transplante entre consangüíneos da metade da GL (G5) foram induzidas em modelos de ratos. Com isso, observamos a magnitude das lesões nos diferentes modelos, a redundância funcional nesses roedores e a propagação dos achados para órgãos e tecidos relacionados, como GL, córnea e GT.

O estudo mostrou que as lesões estruturais na GL de ratos que sofrem ablação total ou mesmo parcial são incapazes de regeneração tecidual até 2 meses após a lesão, apesar da expressão de fatores de proliferação tecidual no G4 (ablação parcial), principalmente RUNX-1 e 3. A maior expressão de diversos fatores de proliferação no G3 (autoimune), que simula condições clínicas como a Síndrome de Sjögren, a síndrome de Stevens-Johnson e a doença do enxerto *versus* hospedeiro (Zhu, Stevenson et al. 2003, Trousdale, Zhu et al. 2005), entre eles o FGF-10, o BMP-7, o SMAD-1 e os RUNX-1 e 3, pode indicar uma tentativa humoral de regeneração, como apontada em estudos anteriores, bem como a atividade proliferativa de células inflamatórias, no primeiro mês, não detectada na histologia (Zoukhri 2006, Zoukhri 2010, Machado Filho 2013). O transplante entre consanguíneos da GL não funcionou como uma opção terapêutica, uma vez que este procedimento não foi bem tolerado com base na observação de atrofia do tecido transplantado e atividade inflamatória observada por aumento do RNAm de citocinas também na córnea e GT. Esse achado indica que é necessário explorar mais os mecanismos que inibem a mitose das células remanescentes associado a estratégias de imunossupressão ou imunotolerância, frente ao entusiasmo propagado por técnicas de enxerto e transplante de glândulas (Geerling and Sieg 2008, Borrelli, Schroder et al. 2010, Jacobsen, Hakim et al. 2013).

A variabilidade entre espécies nessa capacidade de regeneração fica clara ao comparar a estudo com coelhos, onde a excisão parcial da GL foi seguida de aumento progressivo do peso da mesma, mais evidente após receberem injeção do hormônio tiroxina, sugerindo que a GL é capaz de se regenerar em coelhos (Nover 1954). Por outro lado, uma ablação total da GL induziu lesões locais irreversíveis com diminuição da produção de lágrima em ratos e macacos, sem ceratite em

ambos os modelos (Maitchouk, Beuerman et al. 2000, Nemet, Belkin et al. 2007). A ablação parcial é usada como modelo para avaliar estratégias terapêuticas para o olho seco, incluindo transplante de GL de doador neonato, que nesse caso teria maior capacidade proliferativa (Nemet, Belkin et al. 2007, Kurose and Meng 2013).

A análise dos dados demonstra que nenhum dos modelos alterou a secreção lacrimal ou induziu ceratite nos ratos seja com um ou dois meses após a lesão. A reserva tecidual propiciada pelas GL intra e infra-orbitárias podem ter sido suficientes para a manutenção funcional (Schechter, Warren et al. 2010). Por outro lado, o modelo de ablação total (G1) produziu neovascularização e hipersensibilidade. Essas observações podem ser úteis para adequação de parâmetros de estudos experimentais, onde a ablação da GL tem sido usada como modelo para indução de olho seco, visando comparações terapêuticas (Kurose and Meng 2013). Essa observação no G1, em conjunto com achados de IL-1β aumentado no GT e na córnea confirmam observações anteriores da influência dessas lesões no SNC e repercussões na SO (Ferrari, Bignami et al. 2014, Katagiri, Thompson et al. 2015).

Os mediadores inflamatórios e de proliferação celular indicam alterações distintas entre os órgãos, modelos e períodos de um ou dois meses. A observação do RNAm na córnea mostrou o IL-1β, IL-6 e MMP-9 aumentado no G2 e TNF-α no G4 e G5. No GT, os modelos de ablação parcial e transplante da GL entre consanguíneos (G4 e G5) tiveram aumento apenas de IL-1β e no autoimune (G3) houve aumento de MMP-9. Isso pode ser devido ao espaço de tempo medido, que teria permitido acomodação de outros fatores nesses e nos outros grupos ou persistência de inflamação na UFL por essas duas intervenções. Foi observado que mesmo lesões como queimadura alcalina da córnea ativam inflamação do GT e cirurgias da superfície ocular podem inflamar a retina e desencadear inflamação no olho contralateral (Ferrari, Bignami et al. 2014, Launay, Reboussin et al. 2016, Dohlman, Cade et al. 2018). A GL teve aumento, principalmente de MMP-9 tanto na denervação, como na ablação parcial e transplante da GL entre consanguíneos de GL, que se prolongou pelos dois meses de observação (G2, G4 e G5), como no IL-6 e TNF-α no grupo auto-imune, revelando similaridades e diferenças humorais nos diferentes modelos. Essas alterações confirmam que os órgãos interligados pela inervação sensorial e autonômica da SO e autonômica da GL, conhecidos como UFL,

respondem de maneira distinta e prolongada à agressão da GL, podendo levar à inflamação e dor persistente (Humphreys-Beher, Brayer et al. 1999, Stern, Gao et al. 2004, Rosenthal and Borsook 2012).

Diversos modelos de dano e regeneração têm sido estudados com diferentes parâmetros, dificultando assim a comparação entre eles. No estudo atual os achados moleculares e histológicos foram similares nos grupos onde houve ablação parcial e a tentativa de transplante entre consanguíneos tecidual de doador homólogo, indicando que a resposta tecidual não foi suficiente para confirmar regeneração em nenhuma das situações. Esses dados devem servir de alerta para tentativas terapêuticas usando transplante entre consanguíneos de GL em olho seco grave no que se refere ao seu sucesso e persistência, podendo indicar que o aumento de secreção seja relacionado à exsudação tecidual no sitio manipulado(Sant' Anna, Hazarbassanov et al. 2012, Hirayama, Ogawa et al. 2013).

O presente estudo não investigou o sexo feminino onde sabidamente existem mais doenças da GL (Sullivan, Rocha et al. 2017). Da mesma forma, tentativas mais sofisticadas de intervenção terapêutica envolvendo terapia celular ou microcirurgia para os transplantes entre consanguíneos não foram usados aqui. Essas possibilidades dentro da modalidade de bioengenharia podem melhorar a regeneração tecidual (Hirayama, Ogawa et al. 2013, de Araujo and Gomes 2015).

Em conclusão, os dados revelam que ocorre dano funcional ou estrutural perceptível clinicamente, em lesões mais graves e extensas, como a ablação total da GL (G1) e estímulo autoimune (G3). Paradoxalmente, as lesões parciais da GL, ainda que não tenham induzido lesão perceptível da córnea ou do GT, levaram ao aumento de RNAm de mediadores inflamatórios e de proliferação tecidual nos tecidos da UFL, em um processo que pode ser interpretado como de reação e tentativa de reparo da GL. Mais estudos são necessários para identificar os fatores limitantes para reparação tecidual e prevenir a propagação do dano para outros tecidos da UFL.

6. Conclusão

6. CONCLUSÃO

O presente estudo demonstrou as alterações funcionais, histológicas e no RNAm de proteínas relacionadas a inflamação e proliferação tecidual em cinco situações relacionadas à lesão da GL em ratos. De maneira geral, a morfologia e a função secretora de lágrima basal foram preservadas. Alterações em mediadores inflamatórios e de proliferação celular foram detectadas nas várias partes da UFL e de maneira variável dependendo da forma de lesão da GL.

Conclusões específicas:

1. A ceratite e as alterações histológicas não foram proeminentes em nenhum dos grupos, exceto aumento da neovascularização da córnea e da sensibilidade à dor no grupo ablação da GL (G1).
2. Nos quatro modelos em que foi possível estudar a alteração de mediadores de proliferação, esses mediadores foram alterados, com maior efeito sobre o RUNX-1 e RUNX-3 e demais mediadores no modelo de autoimunidade (G3).
3. O transplante entre consanguíneos levou a aumento de mediadores inflamatórios não só na GL, mas também na córnea e no GT.
4. A hipersensibilidade corneana em resposta à capsaicina foi observada após a ablação total da GL (G1) e o aumento do RNAm de citocinas pro-inflamatórias nos cinco modelos, com maior frequência para o MMP-9, IL-1β e TNF-α.

Referências Bibliográficas

REFERÊNCIAS BIBLIOGRÁFICAS

(2007). "Methodologies to diagnose and monitor dry eye disease: report of the Diagnostic Methodology Subcommittee of the International Dry Eye WorkShop

(2007)." Ocul Surf**5**(2): 108-152.
Agrawal, V. B. and R. J. Tsai (2003). "Corneal epithelial wound healing." Indian J Ophthalmol**51**(1): 5-15.

Aicher, S. A., S. M. Hermes and D. M. Hegarty (2015). "Denervation of the Lacrimal Gland Leads to Corneal Hypoalgesia in a Novel Rat Model of Aqueous Dry Eye Disease." Invest Ophthalmol Vis Sci**56**(11): 6981-6989.

Alves, M., V. C. Calegari, D. A. Cunha, M. J. Saad, L. A. Velloso and E. M. Rocha (2005). "Increased expression of advanced glycation end-products and their receptor, and activation of nuclear factor kappa-B in lacrimal glands of diabetic rats." Diabetologia**48**(12): 2675-2681.

Alves, M., E. C. Fonseca, M. F. Alves, L. T. Malki, G. V. Arruda, P. S. Reinach and E. M. Rocha (2013). "Dry eye disease treatment: a systematic review of published trials and a critical appraisal of therapeutic strategies." Ocul Surf**11**(3): 181-192.

Benito, M. J., V. Calder, R. M. Corrales, C. Garcia-Vazquez, S. Narayanan, J. M. Herreras, M. E. Stern, M. Calonge and A. Enriquez-de-Salamanca (2013). "Effect of TGF-beta on ocular surface epithelial cells." Exp Eye Res**107**: 88-100.

Bhandare, N., V. Moiseenko, W. Y. Song, C. G. Morris, M. T. Bhatti and W. M. Mendenhall (2012). "Severe Dry Eye Syndrome After Radiotherapy for Head-and-Neck Tumors." Int J Radiat Oncol Biol Phys**82**(4): 1501-1508.

Borrelli, M., C. Schroder, J. K. Dart, J. R. Collin, P. Sieg, I. A. Cree, M. A. Matheson, J. M. Tiffany, G. Proctor, J. van Best, N. Hyde and G. Geerling (2010). "Long-term follow-up after submandibular gland transplantation in severe dry eyes secondary to cicatrizing conjunctivitis." Am J Ophthalmol**150**(6): 894-904.

Bron, A. J., C. S. de Paiva, S. K. Chauhan, S. Bonini, E. E. Gabison, S. Jain, E. Knop, M. Markoulli, Y. Ogawa, V. Perez, Y. Uchino, N. Yokoi, D. Zoukhri and D. A. Sullivan (2017). "TFOS DEWS II pathophysiology report." Ocul Surf**15**(3): 438-510.

Butovich, I. A., T. J. Millar and B. M. Ham (2008). "Understanding and analyzing meibomian lipids--a review." Curr Eye Res**33**(5): 405-420.

Conboy, I. M., M. J. Conboy, A. J. Wagers, E. R. Girma, I. L. Weissman and T. A. Rando (2005). "Rejuvenation of aged progenitor cells by exposure to a young systemic environment." Nature**433**(7027): 760-764.

Craig, J. P., K. K. Nichols, E. K. Akpek, B. Caffery, H. S. Dua, C. K. Joo, Z. Liu, J. D. Nelson, J. J. Nichols, K. Tsubota and F. Stapleton (2017). "TFOS DEWS II Definition and Classification Report." Ocul Surf**15**(3): 276-283.

Damato, B. E., D. Allan, S. B. Murray and W. R. Lee (1984). "Senile atrophy of the human lacrimal gland: the contribution of chronic inflammatory disease." Br J Ophthalmol**68**(9): 674-680.

de Araujo, A. L. and J. A. Gomes (2015). "Corneal stem cells and tissue engineering: Current advances and future perspectives." World J Stem Cells**7**(5): 806-814.

de Paiva, C. S. and E. M. Rocha (2015). "Sjogren syndrome: what and where are we looking for?" Curr Opin Ophthalmol.

Dean, C., M. Ito, H. P. Makarenkova, S. C. Faber and R. A. Lang (2004). "Bmp7 regulates branching morphogenesis of the lacrimal gland by promoting mesenchymal proliferation and condensation." Development**131**(17): 4155-4165.

Dias, A. C., C. M. Modulo, A. G. Jorge, A. M. Braz, A. A. Jordao, Jr., R. B. Filho, J. S. de Paula and E. M. Rocha (2007). "Influence of thyroid hormone on thyroid hormone receptor beta-1 expression and lacrimal gland and ocular surface morphology." Invest Ophthalmol Vis Sci**48**(7): 3038-3042.

Dohlman, C. H., F. Cade, C. V. Regatieri, C. Zhou, F. Lei, A. Crnej, M. Harissi-Dagher, M. C. Robert, G. N. Papaliodis, D. Chen, J. V. Aquavella, E. K. Akpek, A. J. Aldave, K. C. Sippel, D. J. D'Amico, J. G. Dohlman, P. Fagerholm, L. Wang, L. Q. Shen, M. Gonzalez-Andrades, J. Chodosh, K. R. Kenyon, C. S. Foster, R. Pineda, S. Melki, K. A. Colby, J. B. Ciolino, D. G. Vavvas, S. Kinoshita, R. Dana and E. I. Paschalis (2018). "Chemical Burns of the Eye: The Role of Retinal Injury and New Therapeutic Possibilities." Cornea**37**(2): 248-251.

Ferrari, G., F. Bignami, C. Giacomini, E. Capitolo, G. Comi, L. Chaabane and P. Rama (2014). "Ocular surface injury induces inflammation in the brain: in vivo and ex vivo evidence of a corneal-trigeminal axis." Invest Ophthalmol Vis Sci**55**(10): 6289-6300.

Geerling, G. and P. Sieg (2008). "Transplantation of the major salivary glands." Dev Ophthalmol**41**: 255-268.

Hida, R. Y., M. C. Nishiwaki-Dantas, M. M. Hida and K. Tsubota (2005). "[Quantitative tear study using the red phenol test in the Brazilian population]." Arq Bras Oftalmol**68**(4): 433-437.

Hirayama, M., M. Ogawa, M. Oshima, Y. Sekine, K. Ishida, K. Yamashita, K. Ikeda, S. Shimmura, T. Kawakita, K. Tsubota and T. Tsuji (2013). "Functional lacrimal gland regeneration by transplantation of a bioengineered organ germ." Nat Commun**4**: 2497.

Humphreys-Beher, M. G., J. Brayer, S. Yamachika, A. B. Peck and R. Jonsson (1999). "An alternative perspective to the immune response in autoimmune exocrinopathy: induction of functional quiescence rather than destructive autoaggression." Scand J Immunol**49**(1): 7-10.

Jacobsen, H. C., S. G. Hakim, T. Trenkle, M. Nitschke, P. Steven and P. Sieg (2013). "Allogenic submandibular gland transplantation following hematopoietic stem cell transplantation." J Craniomaxillofac Surg**41**(8): 764-769.

Jones, L., L. E. Downie, D. Korb, J. M. Benitez-Del-Castillo, R. Dana, S. X. Deng, P. N. Dong, G. Geerling, R. Y. Hida, Y. Liu, K. Y. Seo, J. Tauber, T. H. Wakamatsu, J. Xu, J. S. Wolffsohn and J. P. Craig (2017). "TFOS DEWS II Management and Therapy Report." Ocul Surf**15**(3): 575-628.

Katagiri, A., R. Thompson, M. Rahman, K. Okamoto and D. A. Bereiter (2015). "Evidence for TRPA1 involvement in central neural mechanisms in a rat model of dry eye." Neuroscience**290**: 204-213.

Knox, S. M., I. M. Lombaert, X. Reed, L. Vitale-Cross, J. S. Gutkind and M. P. Hoffman (2010). "Parasympathetic innervation maintains epithelial progenitor cells during salivary organogenesis." Science**329**(5999): 1645-1647.

Kumar, P. A., A. M. Macleod, B. M. O'Brien, M. J. Hickey and K. R. Knight (1990). "Microvascular submandibular gland transfer for the management of xerophthalmia; an experimental study." Br J Plast Surg**43**(4): 431-436.

Kurose, M. and I. D. Meng (2013). "Dry eye modifies the thermal and menthol responses in rat corneal primary afferent cool cells." J Neurophysiol**110**(2): 495-504.

Launay, P. S., E. Reboussin, H. Liang, K. Kessal, D. Godefroy, W. Rostene, J. A. Sahel, C. Baudouin, S. Melik Parsadaniantz and A. Reaux Le Goazigo (2016). "Ocular inflammation induces trigeminal pain, peripheral and central neuroinflammatory mechanisms." Neurobiol Dis**88**: 16-28.

Lee, S. W., S. H. Kim, J. Y. Kim and Y. Lee (2010). "The effect of growth hormone on fibroblast proliferation and keratinocyte migration." J Plast Reconstr Aesthet Surg**63**(4): e364-369.

Liu, W. C., W. M. Hsu, S. M. Lee, F. L. Lee, M. Y. Yen, C. K. Chou and S. C. Kao (2004). "Transplantation of the autologous submandibular gland to the lacrimal basin in rats." Ophthalmic Res**36**(4): 195-199.

Luo, L., D. Q. Li, A. Doshi, W. Farley, R. M. Corrales and S. C. Pflugfelder (2004). "Experimental dry eye stimulates production of inflammatory cytokines and MMP-9 and activates MAPK signaling pathways on the ocular surface." Invest Ophthalmol Vis Sci**45**(12): 4293-4301.

Machado Filho, E. B. (2013). Resposta proliferativa e inflamatória da glândula lacrimal em quatro modelos de ratos.PhD.

MacLeod, A. M. and S. P. Robbins (1992). "Submandibular gland transfer in the correction of dry eye." Aust N Z J Ophthalmol**20**(2): 99-103.

Maitchouk, D. Y., R. W. Beuerman, T. Ohta, M. Stern and R. J. Varnell (2000). "Tear production after unilateral removal of the main lacrimal gland in squirrel monkeys." Arch Ophthalmol**118**(2): 246-252.

Makarenkova, H. P., M. Ito, V. Govindarajan, S. C. Faber, L. Sun, G. McMahon, P. A. Overbeek and R. A. Lang (2000). "FGF10 is an inducer and Pax6 a competence factor for lacrimal gland development." Development**127**(12): 2563-2572.

Mathes, R. L., K. Paige Carmichael, J. Peroni and P. Anthony Moore (2011). "Primary lacrimal gland adenocarcinoma of the third eyelid in a horse." Vet Ophthalmol**14**(1): 48-54.

Meng, I. D., S. T. Barton, N. E. Mecum and M. Kurose (2015). "Corneal sensitivity following lacrimal gland excision in the rat." Invest Ophthalmol Vis Sci**56**(5): 3347-3354.

Mircheff, A. (1989). "Lacrimal fluid and electrolyte secretion: a review." Curr Eye Res**8**(6): 607-617.

Nemet, A., M. Belkin and M. Rosner (2007). "Transplantation of newborn lacrimal gland cells in a rat model of reduced tear secretion." Isr Med Assoc J**9**(2): 94-98.

Nguyen, D. H., R. W. Beuerman, M. Meneray and H. Toshida (2006). "Sensory denervation modulates eIF-2 alpha kinase expression in the rabbit lacrimal gland." Curr Eye Res**31**(4): 287-295.

Nguyen, D. H., V. Vadlamudi, H. Toshida and R. W. Beuerman (2006). "Loss of parasympathetic innervation leads to sustained expression of pro-inflammatory genes in the rat lacrimal gland." Auton Neurosci**124**(1-2): 81-89.

Nover, A. (1954). "[Experimental studies on lacrimal gland after partial excision.]." Zentralbl Allg Pathol**92**(9): 339-346.

Pelegrino, F. S., S. C. Pflugfelder and C. S. De Paiva (2012). "Low humidity environmental challenge causes barrier disruption and cornification of the mouse corneal epithelium via a c-jun N-terminal kinase 2 (JNK2) pathway." Exp Eye Res**94**(1): 150-156.

Pflugfelder, S. C. (2011). "Tear dysfunction and the cornea: LXVIII Edward Jackson Memorial Lecture." Am J Ophthalmol**152**(6): 900-909 e901.

Reinach, P. S. and K. S. Pokorny (2008). "The corneal epithelium: clinical relevance of cytokine-mediated responses to maintenance of corneal health." Arq Bras Oftalmol**71**(6 Suppl): 80-86.

Rocha, E., L. Wickham, Z. Huang, I. Toda, J. Gao, L. da Silveira, D. Sullivan, D. Dartt and M. Meneray (1998). Presence and testosterone influence on the levels of anti- and pro-inflammatory cytokines in lacrimal tissues of a mouse model of Sjogren's syndrome. Lacrimal Gland, Tear Film, and Dry Eye Syndromes 2. **438:** 485-491.

Rocha, E., L. Wickham, Z. Huang, I. Toda, J. Gao, L. da Silveira, D. Sullivan, D. Dartt and M. Meneray (1998). Presence and testosterone influence on the levels of anti- and pro-inflammatory cytokines in lacrimal tissues of a mouse model of Sjogren's syndrome.

Rosenthal, P. and D. Borsook (2012). "The corneal pain system. Part I: the missing piece of the dry eye puzzle." Ocul Surf**10**(1): 2-14.

Sant' Anna, A. E., R. M. Hazarbassanov, D. de Freitas and J. Gomes (2012). "Minor salivary glands and labial mucous membrane graft in the treatment of severe symblepharon and dry eye in patients with Stevens-Johnson syndrome." Br J Ophthalmol**96**(2): 234-239.

Schechter, J. E., D. W. Warren and A. K. Mircheff (2010). "A lacrimal gland is a lacrimal gland, but rodent's and rabbit's are not human." Ocul Surf**8**(3): 111-134.
Scherz, W. and C. H. Dohlman (1975). "Is the lacrimal gland dispensable? Keratoconjunctivitis sicca after lacrimal gland removal." Arch Ophthalmol**93**(4): 281-283.

Solomon, A., D. Dursun, Z. Liu, Y. Xie, A. Macri and S. C. Pflugfelder (2001). "Pro- and anti-inflammatory forms of interleukin-1 in the tear fluid and conjunctiva of patients with dry-eye disease." Invest Ophthalmol Vis Sci**42**(10): 2283-2292.

Stapleton, F., M. Alves, V. Y. Bunya, I. Jalbert, K. Lekhanont, F. Malet, K. S. Na, D. Schaumberg, M. Uchino, J. Vehof, E. Viso, S. Vitale and L. Jones (2017). "TFOS DEWS II Epidemiology Report." Ocul Surf**15**(3): 334-365.

Stern, M. E., J. Gao, K. F. Siemasko, R. W. Beuerman and S. C. Pflugfelder (2004). "The role of the lacrimal functional unit in the pathophysiology of dry eye." Exp Eye Res**78**(3): 409-416.

Stevenson, W., Y. Chen, S. M. Lee, H. S. Lee, J. Hua, T. Dohlman, T. Shiang and R. Dana (2014). "Extraorbital lacrimal gland excision: a reproducible model of severe aqueous tear-deficient dry eye disease." Cornea**33**(12): 1336-1341.

Sullivan, D. A. (1997). "Sex hormones and Sjogren's syndrome." J Rheumatol Suppl**50**: 17-32.

Sullivan, D. A., E. M. Rocha, P. Aragona, J. A. Clayton, J. Ding, B. Golebiowski, U. Hampel, A. M. McDermott, D. A. Schaumberg, S. Srinivasan, P. Versura and M. D. P. Willcox (2017). "TFOS DEWS II Sex, Gender, and Hormones Report." Ocul Surf**15**(3): 284-333.

Tiwari, S., M. J. Ali and G. K. Vemuganti (2014). "Human lacrimal gland regeneration: Perspectives and review of literature." Saudi J Ophthalmol**28**(1): 12-18.

Toda, I., L. A. Wickham, E. M. Rocha, L. A. da Silveira and D. A. Sullivan (1998). "Gender- and androgen-related impact on the expression of proto-oncogenes and apoptotic factors in lacrimal and salivary glands of mouse models of Sjogren's syndrome." Adv Exp Med Biol**438**: 447-452.

Trousdale, M. D., Z. Zhu, D. Stevenson, J. E. Schechter, T. Ritter and A. K. Mircheff (2005). "Expression of TNF inhibitor gene in the lacrimal gland promotes recovery of tear production and tear stability and reduced immunopathology in rabbits with induced autoimmune dacryoadenitis." J Autoimmune Dis**2**: 6-12.

VanDerMeid, K. R., S. P. Su, K. W. Ward and J. Z. Zhang (2012). "Correlation of tear inflammatory cytokines and matrix metalloproteinases with four dry eye diagnostic tests." Invest Ophthalmol Vis Sci**53**(3): 1512-1518.

Voronov, D., A. Gromova, D. Liu, D. Zoukhri, A. Medvinsky, R. Meech and H. P. Makarenkova (2013). "Transcription factors runx1 to 3 are expressed in the lacrimal gland epithelium and are involved in regulation of gland morphogenesis and regeneration." Invest Ophthalmol Vis Sci**54**(5): 3115-3125.

Zhu, Z., D. Stevenson, J. E. Schechter, A. K. Mircheff, R. W. Crow, R. Atkinson, T. Ritter, S. Bose and M. D. Trousdale (2003). "Tumor necrosis factor inhibitor gene expression suppresses lacrimal gland immunopathology in a rabbit model of autoimmune dacryoadenitis." Cornea**22**(4): 343-351.

Zoukhri, D. (2006). "Effect of inflammation on lacrimal gland function." Exp Eye Res**82**(5): 885-898.

Zoukhri, D. (2010). "Mechanisms involved in injury and repair of the murine lacrimal gland: role of programmed cell death and mesenchymal stem cells." Ocul Surf**8**(2): 60-69.

Zoukhri, D., R. R. Hodges, D. Byon and C. L. Kublin (2002). "Role of proinflammatory cytokines in the impaired lacrimation associated with autoimmune xerophthalmia." Invest Ophthalmol Vis Sci**43**(5): 1429-1436.