UNIVERSIDADE DE SÃO PAULO
FACULDADE DE MEDICINA DE RIBEIRÃO PRETO

VINÍCIUS MONTEIRO DE CASTRO

Papel do VEGF nas alterações retinianas provocadas pela hipóxia normobárica em coelhos

RIBEIRÃO PRETO
2015

VINÍCIUS MONTEIRO DE CASTRO

Papel do VEGF nas alterações retinianas provocadas pela hipóxia normobárica em coelhos

Tese apresentada à Faculdade de Medicina de Ribeirão Preto da Universidade de São Paulo para obtenção do Título de Doutor em Ciências Médicas.
Área de Concentração: Mecanismos Fisiopatológicos nos Sistemas Visual e Audio-Vestibular.

Orientador: Prof. Dr. André Márcio Vieira Messias

RIBEIRÃO PRETO

2015

AUTORIZO A REPRODUÇÃO E DIVULGAÇÃO TOTAL OU PARCIAL DESTE TRABALHO, POR QUALQUER MEIO CONVENCIONAL OU ELETRÔNICO, PARA FINS DE ESTUDO E PESQUISA, DESDE QUE CITADA A FONTE.

FICHA CATALOGRÁFICA

Castro, Vinícius Monteiro

Papel do VEGF nas alterações retinianas provocadas pela hipóxia normobárica em coelhos. Vinícius Monteiro de Castro / Orientador: André Márcio Vieira Messias. Ribeirão Preto, 2015.

104p.: 11il.; 30 cm

Tese de Doutorado, apresentada à Faculdade de Medicina de Ribeirão Preto/USP. Área de Concentração: Mecanismos Fisiopatológicos nos Sistemas Visual e Audio-Vestibular.

1. Hipóxia; 2. Bevacizumabe; 3. Coelho; 4. Retina; 5. OCT; 6. Angiogênese.

FOLHA DE APROVAÇÃO

Nome: Vinícius Monteiro de Castro

Título: Papel do VEGF nas alterações retinianas provocadas pela hipóxia normobárica em coelhos.

Tese apresentada à Faculdade de Medicina de Ribeirão Preto da Universidade de São Paulo para obtenção do Título de Doutor em Ciências Médicas.
Área de Concentração: Mecanismos Fisiopatológicos nos Sistemas Visual e Audio-Vestibular.

Aprovado em:

Banca Examinadora

Prof. Dr. _____ Instituição: _____
Julgamento: _____ Assinatura _____

Prof. Dr. _____ Instituição: _____
Julgamento: _____ Assinatura _____

Prof. Dr. _____ Instituição: _____
Julgamento: _____ Assinatura _____

Prof. Dr. _____ Instituição: _____
Julgamento: _____ Assinatura _____

Prof. Dr. _____ Instituição: _____
Julgamento: _____ Assinatura _____

DEDICATÓRIA

Dedico este trabalho àqueles que acompanharam o meu caminho. Eles sabem quem são.

Agradecimentos

Ao Prof. Dr. André Márcio Vieira Messias.

À Profª. Drª. Katharina Messias.

Aos residentes e *fellows* da Divisão de Oftalmologia, do Departamento de Oftalmologia, Otorrinolaringologia e Cirurgia de Cabeça e Pescoço da Faculdade de Medicina de Ribeirão Preto da Universidade de São Paulo.

Aos funcionários do Departamento de Oftalmologia, Otorrinolaringologia e Cirurgia de Cabeça e Pescoço da Faculdade de Medicina de Ribeirão Preto da Universidade de São Paulo: Maria Cecília, Rogério, Eliane, Rita e Edson.

À Elisete, Lucélia e Andréia, do Ambulatório de Oftalmologia do Hospital das Clínicas da Faculdade de Medicina de Ribeirão Preto da Universidade de São Paulo.

Ao Prof. Dr. Eberhart Zrenner, do Insituto de Pesquisa Oftalmológica da Universidade Eberhard Karls de Tübingen, Alemanha.

Ao Dr. Tobias Peters, do Instituto de Pesquisa Oftalmológica da Universidade Eberhard Karls de Tübingen, Alemanha.

À Sylvia Bolz, do Instituto de Pesquisa Oftalmológica da Universidade Karls Eberhard de Tübingen, Alemanha.

À Profª. Drª. Christina Joselevitch, do Departamento de Psicologia Experimental do Instituto de Psicologia da Universidade de São Paulo.

Ao DAAD/CNPq/CAPES, pelo apoio financeiro.

Epígrafe

Ich denke was Ich will
Und was mich beglücket
Doch alles in der Still
Und wie es sich schicket.
Mein Wunsch und Begehren
Kann niemand verwehren
Es bleibt dabei:
Die Gedanken sind Frei.

August Heinrich Hoffmann von Fallersleben
(2 de abril de 1798, Wolfsburg - 19 de janeiro de 1874, Corvey)

Resumo

CASTRO, V.M. **Papel do VEGF nas alterações retinianas provocadas pela hipóxia normobárica em coelhos.** 104f. 2015. Tese (Doutorado) - Faculdade de Medicina de Ribeirão Preto, Universidade de São Paulo. Ribeirão Preto. 2015.

Objetivos: Avaliar as alterações retinianas em modelo experimental de hipóxia em coelhos aclimatizados em ambiente hipóxico-normobárico e investigar os efeitos do tratamento com bevacizumabe intravítreo (IV). **Métodos:** Vinte e dois coelhos *New Zealand,* com pesos entre 2,4 a 3,8 kg, foram divididos em quatro grupos. Os grupos $S_{12\%}$ (n=5) e $B_{12\%}$ (n=5) foram aclimatizados durante três dias consecutivos em concentrações de oxigênio (O_2) a 12%. Os grupos $S_{8\%}$ (n=5) e $B_{8\%}$ (n=7) foram aclimatizados durante três dias consecutivos, com reduções graduais da concentração de O_2, até atingir o nadir de 8%. Os olhos direitos (OD) foram mantidos como controle e os olhos esquerdos (OE) dos animais dos grupos $S_{12\%}$ e $S_{8\%}$ receberam injeção IV de 0,05 ml de solução salina balanceada (SSB), enquanto os OE dos grupos $B_{12\%}$ e $B_{8\%}$ receberam 0,05 ml (1,25 mg) de bevacizumabe IV. Foram realizados exames de tomografia de coerência óptica (OCT) para avaliação da espessura dos segmentos retinianos (SR) e coroidianos (SC), angiografia por fluoresceína sódica (AF) para observação da presença ou ausência de vasodilatação e tortuosidade da vasculatura retiniana e quantificação do *Vascular Endothelial Growth Factor* (VEGF) do humor aquoso e soro no primeiro dia (D_0), antes do tratamento, no terceiro dia de hipóxia (D_7) e no décimo primeiro dia (D_{11}), utilizando-se a técnica do Luminex®. Após, os animais foram sacrificados e amostras do tecido retiniano foram avaliadas por histologia e imuno-histoquímica (IHQ). **Resultados:** Comparando-se os cortes horizontais dos OD (controle) nos períodos D_0 e D_7, notou-se redução de 8% ($p<0,0001$) e 10% ($p<0,0001$) da espessura do SR nas concentrações de O_2 a 12% e 8%, respectivamente. Comparando-se os cortes verticais nos mesmos períodos, verificou-se redução da espessura do SR de 7%, tanto nas concentrações a 12% ($p<0,0001$) como a 8% ($p<0,0001$). Nos olhos tratados com bevacizumabe, a redução das médias das espessuras do SR para os cortes horizontais entre os períodos D_0 e D_7 foi de 6% (<0,0001) e 9% (<0,0001), para as concentrações de O_2 a 12 e 8%, respectivamente. Enquanto que nos olhos tratados com SSB no mesmo período, observou-se redução de 8% (<0,0001) e 6% (<0,0001) para as concentrações de O_2 a 12 e 8%, respectivamente, nos cortes horizontais. Nos cortes verticais, para os olhos tratados com bevacizumabe, houve redução de 5% ($p=0,0005$) e 8% (<0,0001) para concentrações de O_2 a 12% e 8%, respectivamente; e para os olhos tratados com SSB foi encontrada redução de 7% (<0,0001) e 8% (<0,0001) nas concentrações de O_2 a 12% e 8%, respectivamente. As espessuras dos SC não apresentaram alterações. O grupo B_8 apresentou diferença estatisticamente significativa na análise da proporção dos olhos que não evidenciaram vasodilatação e tortuosidade dos vasos retinianos durante o período hipoxêmico, e não foram observados neovasos retinianos. A histologia e IHQ dos olhos tratados com SSB e bevacizumabe não demonstraram alterações quando comparados com os controles. **Conclusões:** A aclimatização de coelhos em ambiente hipóxico-normobárico resultou na redução da espessura do SR no terceiro dia de hipóxia. Notou-se, ainda, aumento da tortuosidade e vasodilatação. O bevacizumabe IV não inibiu a redução da espessura retiniana, mas sim a vasodilatação e tortuosidade vascular.

Palavras-chave: Hipóxia, Bevacizumabe, Coelho, Retina, OCT, Angiogênese.

Abstract

CASTRO, V.M. **Role of VEGF in retinal changes caused by normobaric hypoxia in rabbits.** 104f. 2015. Thesis (Doctoral) - Ribeirão Preto Medical School, University of São Paulo. Ribeirão Preto. 2015.

Objectives: Evaluate retinal changes in experimental model of hypoxia in rabbits acclimatized in normobaric-hypoxic environment and to investigate the effects of the treatment by intravitreal (IV) bevacizumab drug. **Methods:** Twenty two New Zealand rabbits weighing between 2,4 to 3,8 kg were divided into 4 groups. The groups S_{12} (n=5) and B_{12} (n=5) were acclimatized for 3 consecutive days in oxygen concentration (O_2) to 12%. The groups S_8 (n=5) and B_8 (n=7) were acclimatized for 3 consecutive days with gradual reductions in O_2 concentration until the nadir of 8%. The right eye (RE) were kept as controls and the left eye (LE) of the animals belonging to S_{12} and S_8 groups received IV injection of 0,05 ml of balanced salt solution (BSS), while the LE belonging to groups B_{12} and B_8 received 0,05 ml (1,25 mg) of bevacizumab IV. Optical coherence tomography (OCT) to evaluate the thickness of the retinal segments (RS) and choroidalsegments (CS), sodium fluorescein angiography (FA) for evaluation of the presence or absence of vasodilation and tortuosity of the retinal vasculature and quantification of VEGF in the aqueous fluid and peripheral blood sample were conducted at the first day (D_0) before treatment, on the third day of hypoxia (D_7) and day 11 (D_{11}) using the Luminex® technique. After the animals were sacrificed, the retinal tissue samples were evaluated by histology and immunohistochemistry (IHC). **Results:** Comparing the horizontal sections of the RE (control) in D_0 and D_7 periods, a reduction of 8% (p<0,0001) and 10% (p<0,0001) the thickness of the RS in O_2 concentration at 12% and 8%, respectively. Comparing the vertical cuts in the same period, there was reduced RS thickness of 7% in both concentrations to 12% (p<0,0001) and 8% (p<0,0001). In the eyes treated with bevacizumab, to reduce the average thickness of the retinal segment for horizontal cuts between D_0 and D_7 periods were 6% (<0,0001) and 9% (<0,0001) for O_2 concentrations to 12 and 8%, respectively. While in the eyes treated with BSS in the same period, there was an 8% reduction (<0,0001) and 6% (<0,0001) for the O_2 concentration at the 12% and 8%, respectively, in the horizontal cuts. In the vertical sections is observed for the eyes treated with bevacizumab, 5% reduction (p=0.0005) and 8% (<0,0001) O_2 concentration at 12% and 8%, respectively; and BSS treated eyes was reduced by 7% (<0,0001) and 8% (<0,0001) in the O_2 concentrations of 12% and 8%, respectively. The thickness of the CS did not show changes. The B_8 group showed statistical difference in the analysis of the eyes that did not have vasodilation and tortuosity of the retinal vessels during the hypoxic period. Retinal neovascularization were not observed. Histology and IHC of the eyes treated with BSS and bevacizumab showed no changes compared to the control eyes. **Conclusions:** The acclimatization of the rabbits in normobaric-hypoxic environment has the effect of reducing the thickness RS on the third day of hypoxia. It is observed also increased tortuosity and vasodilation. The intravitreal bevacizumab does not inhibit retinal thickness decrease, but inhibits vasodilation and vascular tortuosity.

Keywords: Hypoxia, Bevacizumab, Rabbit, Retina, OCT, Angiogenesis.

Lista de Figuras

Figura 1: Corte histológico do tecido retiniano de rato, corado pela hematoxina e eosina e visualizado à microscopia óptica. (Fotografia gentilmente cedida pela bióloga Sylvia Bolz, do Instituto de Pesquisa Oftalmológica da Universidade Karls Eberhard de Tübingen, Alemanha. *Membrana Limitante Externa ... 27

Figura 2: Estrutura dos segmentos externos dos bastonetes e cones de peixe visualisados à microscopia eletrônica de varredura. (Fotografia gentilmente cedida pela Profª. Drª. Christina Joselevitch, do Departamento de Psicologia Experimental do Instituto de Psicologia da Universidade de São Paulo, Brasil). Escala: 1 µm 29

Figura 3: Cascata de eventos da ativação do HIF (fatores inducíveis de hipóxia) durante situações de normóxia e hipóxia até a transcrição do VEGF. Durante as condições de normóxia, os HIF são hidroxilados pela PHD (prolil-4-hidroxilase), que aumenta a afinidade pela pVHL (proteína de von Hippel-Lindau). A subunidade α do HIF sofre proteólise pela via Ubiquitina-Proteossoma (U), sendo eliminada. Durante as condições de hipóxia, o HIF não sofre degradação, acumulando-se no citoplasma e translocando-se para o núcleo, onde será promotor dos genes *VEGF*, *bFGF* e *eritropoietina* 39

Figura 4: Esquema da alocação e do número amostral dos animais sob estudo em dois grupos diferentes (O_{12} e O_8) e em quatro diferentes subgrupos (S_{12}, B_{12}, S_8 e B_8) 47

Figura 5: Cronograma dos exames e períodos de aclimatização dos animais durante o experimento. D_0 corresponde ao primeiro dia de exame e D_{11} ao último dia de avaliação. [O_2]: concentração de oxigênio; # Grupos S_{12} e B_{12}; *Grupos S_8 e B_8; OCT: *Optical Coherence Tomography;* AF: angiografia por fluoresceína sódica; SSB: solução salina balanceada; IV: intravítreo..... 48

Figura 6: Seleção dos intervalos dos cortes ópticos utilizados para análise das espessuras retinianas e coroidianas. Os cortes selecionados situaram-se no intervalo entre 3 e 4 mm da margem interna do disco óptico. **(a)** Cortes ópticos horizontais; **(b)** Cortes ópticos verticais. As distâncias entre os cortes ópticos variaram entre 212 e 280 µm 50

Figura 7: Imagens da angiografia por fluoresceína sódica dos olhos direito **(a, b, c)** e esquerdo **(d, e, f)** do animal nº 15 (grupo B_{12}). **(a)** e **(d)** Pré-hipoxemia (D_0); **(b)** e **(e)** Per-hipoxemia (D_7); **(c)** e **(f)** Pós-hipoxemia (D_{11}). Observa-se a presença de vasodilatações e tortuosidades, tanto no olho direito (controle) quanto no esquerdo (solução salina balanceada), durante hipóxia (D_7) 51

Figura 8: Imagens da angiografia por fluoresceína sódica dos olhos direito **(a, b, c)** e esquerdo **(d, e, f)** do animal nº 17 (grupo B_8). **(a)** e **(d)** Pré-hipoxemia (D_0); **(b)** e **(e)** Per-hipoxemia (D_7); **(c)** e **(f)** Pós-hipoxemia (D_{11}). Observa-se a presença de vasodilatações e tortuosidades no olho direito (controle) e ausência no olho esquerdo (bevacizumabe), durante hipóxia (D_7) 51

Figura 9: Cortes ópticos horizontais **(a)** e verticais **(b)** e as demarcações dos limites desenhados manualmente. As médias das distâncias entre a membrana limitante interna e o complexo EPR/Bruch (segmento retiniano) e entre o complexo EPR/Bruch e a esclera (segmento coroidiano) foram obtidas para análise estatística 53

Figura 10: Corte histológico das retinas dos olhos direitos e esquerdos dos animais nº 12 **(a e b)** e 17 **(c e d)**. Coloração pela hematoxina e eosina. Ausência de alterações retinianas. *artefatos. Escala 20 µm 69

Figura 11: Imagem de microscopia de fluorescência óptica das retinas dos olhos direitos e esquerdos dos animais nº 14 **(b e c)** e 17 **(d e e)**. Coloração Alexia 488 (verde) do anticorpo anti-VEGF. Observa-se aumento da intensidade da fluorescência na camada do segmento externo dos fotorreceptores nos olhos direitos (controles) **(b)**, **(d)** e no olho esquerdo (SSB) **(c)**, quando comparado com o olho esquerdo **(e)** tratado com bevacizumabe. **(a)** Controle negativo. Escala 20 µm 70

Lista de Tabelas

Tabela 1: Médias e diferenças das espessuras dos segmentos retinianos entre os grupos O_{12} e O_8 nos cortes ópticos horizontais..... 58

Tabela 2: Diferença entre os períodos para a espessura dos segmentos retinianos, medida nos cortes ópticos horizontais para O_{12} e O_8 59

Tabela 3: Comparação entre as médias das espessuras dos segmentos retinianos entre os grupos O_{12} e O_8 nos cortes ópticos verticais 60

Tabela 4: Comparação da média da espessura dos segmentos retinianianos (SR) entre os três períodos, por grupo, nos cortes ópticos verticais.. 61

Tabela 5: Comparação entre as médias das espessuras dos segmentos retinianos entre os períodos, por grupo, nos cortes ópticos horizontais e verticais..... 63

Tabela 6: Comparação entre as médias das espessuras dos segmentos coroidianos entre os períodos, por grupo, nos cortes ópticos horizontais e verticais..... 64

Lista de Gráficos

Gráfico 1: Média e erro padrão da espessura retiniana nos cortes ópticos horizontais nos grupos O12 e O8 nos três períodos de aclimatização; D0: pré-hipóxia, D7: per-hipóxia e D11: pós-hipóxia; O12: grupo submetido à pressão de oxigênio à 12%; O8: grupo submetido à pressão de oxigênio à 8%; µm: micrômetros 59

Gráfico 2: Média e erro padrão da espessura retiniana nos cortes ópticos verticais nos grupos O12 e O8 nos três diferentes períodos de aclimatização; D0: pré-hipóxia, D7: per-hipóxia e D11: pós-hipóxia; O12: grupo submetido à pressão de oxigênio à 12%; O8: grupo submetido à pressão de oxigênio à 8%; µm: micrômetros 61

Gráfico 3: Comparação entre as médias da diferença entre OE e OD dos segmentos retinianos (SR) nos cortes tomográficos horizontais e verticais nos três períodos de aclimatização. Intervalos: erro padrão; Quadrado: média; µm: micrômetros 63

Gráfico 4: Comparação entre as médias da diferença entre OE e OD dos segmentos coroidianos (SC) nos cortes tomográficos horizontais e verticais nos três períodos de aclimatização. Intervalos: erro padrão; Quadrado: média; µm: micrômetros 64

Gráfico 5: Distribuição das médias das proporções no período D_7 nos quatro grupos: B_{12} (n=5); B_8 (n=6); S_8 (n=4); S_{12} (n=5). UDL: *upper decision limit*; LDL: *lower decison limit*; Avg: *average* 66

Gráfico 6: Distribuição das médias das proporções no período D_{11} nos quatro grupos: B_{12} (n=5); B_8 (n=6); S_8 (n=4); S_{12} (n=5). UDL: *upper decision limit*; LDL: *lower decison limit*; Avg.: *average* 67

Gráfico 7: Comparações das médias das concentrações de VEGF (pg/ml) do soro sanguíneo dos animais dos grupos B1 e B2 nos três períodos: pré, per e pós-hipóxia. Não se observou diferença estatisticamente significativa entre os grupos em nenhum momento. D0: pré-hipóxia; D7: per-hipóxia; D11: pós-hipóxia; OD: olho direito; OE: olho esquerdo 68

Lista de Símbolos e Abreviaturas

%- porcentagem

µl- microlitros

µm- micrômetros

AF- Angiografia por Fluoresceína Sódica

ANVISA- Agência Nacional de Vigilância Sanitária

ARVO- *The Association for Research in Vision and Ophthalmology*

ATP- Adenosina Trifosfato

AVG- *Average*

bFGF- *basic Fibroblast Growth Factor*

CETEA- Comitê de Ética e Pesquisa em Animais

cGMP- *cyclic Guanosine Monophosphate*

C_{max}- Concentração máxima

CNI- Camada Nuclear Interna

CO_2- Dióxido de carbono

dB- decibéis

D- Dia

d- dioptrias

DM- *Diabetes Mellitus*

DMRI- Doença Macular Relacionado à Idade

EDI- *Enhanced Depth Imaging*

EDTA- *Ethylenediaminetetraacetic Acid*

ELISA- *Enzyme Linked Immuno Sorbent Assay*

EMPPA- Epiteliopatia Multifocal Placoide Posterior Aguda

EPR- Epitélio Pigmentado da Retina

FDA- *Food and Drug Administration*

GABA- Gamma *Aminobutyric Acid*

G- Gauge

g- grama

H&E- Hematoxilina e Eosina

HIF- *Hipoxia-Inducible Factor*

IC 95%- Intervalo de Confiança de 95%

IgG1- Imunoglobulina classe G1

IHQ- Imuno-histoquímica

iNOS- *inducible Nitric Oxid Synthase*

IV- Intravítreo

kDa- kilo Daltons

LDL- *Lower Decision Limit*

min- minutos

MAP- *Multi-Analyte Profiling*

MLI- Membrana Limitante Interna

ml- mililitros

mm- milímetros

Na- Sódio

nm- nanômetros

NO- *Nitric Oxide*

O_{12}- Grupo submetido à concentração de oxigênio a 12%

O_2- Oxigênio

O_8- Grupo submetido à concentração de oxigênio a 8%

ºC- graus centígrados

OCT- *Optical Coherence Tomography*

OD- Olho Direito

OE- Olho Esquerdo

OFF- Desligado

ON- Ligado

PEDF- *Pigment Epithelium Derived Factor*

pg- picogramas

PHD- *Prolyl-4-Hydroxylase Domain*

pH- potencial Hidrogeniônico

p- Valor p

pVHL- proteína de Von Hippel-Lindau

RD- Retinopatia diabética

RF- *Red Free*

RPE65- Proteína Pigmentar Epitélio-Específico 65

rpm- rotações por minuto

RP- Retinopatia da prematuridade

SC- Segmento Coroidiano

sdOCT- *spectral domain Optical Coherence Tomography*

SR- Segmento Retiniano

SSB- Solução Salina Balanceada

UDL- *Upper Decision Limit*

UKT- *Univesitätsklinikum Tübingen*

VEGFR1- *Vascular Endothelial Growth Factor Receptor 1*

VEGFR2- *Vascular Endothelial Growth Factor Receptor 2*

VEGF- *Vascular Endothelial Growth Factor*

α- Alfa

β- Beta

SUMÁRIO

1. INTRODUÇÃO 22
1.1. A estrutura organizacional e funcional da retina 25
1.2. Vascularização e fluxo sanguíneo retiniano 33
1.3. Os modelos experimentais de isquemia retiniana 34
1.4. VEGF e tratamento anti-VEGF 37
1.5. Justificativa do estudo 41

2. OBJETIVOS 43
2.1. Objetivo Principal 44
2.2. Objetivos Específicos 44

3. MATERIAIS E MÉTODOS 45
3.1. Ética animal 46
3.2. Animais 46
3.3. Aclimatização e *follow-up* dos animais 47
3.4. *spectral domain optical coherence tomography* e angiografia por fluoresceína sódica 48
3.5. Injeção intravítrea 52
3.6. Mensuração da espessura retiniana 52
3.7. Análise do VEGF no sangue e humor aquoso 53
3.8. Histologia e imuno-histoquímica 55
3.9. Análise estatística 55

4. RESULTADOS 57
4.1. *spectral domain Optical Coherence Tomography* 58
4.1.1. Efeito da hipóxia a 12% e 8% 58
4.1.1.1. Efeito da hipóxia nos cortes horizontais do segmento 58retiniano 58
4.1.1.2. Efeito da hipóxia nos cortes verticais do segmento retiniano 60
4.1.1.3. Efeito da hipóxia no segmento coroidiano 62
4.1.2. Efeito do bevacizumabe 62
4.2. Angiografia por fluoresceína sódica 65
4.3. *Vascular Endothelial Growth Factor* 67
4.4. Histologia e imuno-histoquímica 69

5. DISCUSSÃO 71
5.1. Espessura retiniana e *spectral domain optical coherence tomography* 72
5.2. Vascularização retiniana e angiografia por fluoresceína sódica 75
5.3. Retina e *vascular endothelial growth factor* 77
5.4. Histologia retiniana 78
5.5. Perspectivas 79

6. CONCLUSÕES 81

7. REFERÊNCIAS BIBLIOGRÁFICAS 83

8. ANEXOS 95

ANEXO DE PUBLICAÇÃO

1- Introdução

A ciência avança lentamente com o intuito de elucidar questões desconhecidas pelos homens. Dentre os conhecimentos adquiridos estão aqueles relacionados às doenças. A compreensão de fatores, causas, tratamentos e evoluções das doenças sempre permeiam as mentes daqueles que se propuseram dedicar à pesquisa na área da saúde. Numa singela tentativa de caminhar adiante neste propósito desenvolveu-se o projeto intitulado **"Papel do VEGF nas alterações retinianas provocadas pela hipóxia normobárica em coelhos"**.

A angiogênese patológica da retina, ou neoangiogênese, ocorre principalmente na mácula, no nervo optico e na periferia, e deve ser considerada entidade cuja morbidade é extremamente grave, com consequências devastadoras para a visão. As principais doenças com desenvolvimento de neovasos na mácula são: degeneração macular relacionada à idade na forma exsudativa (DMRI), retinopatia diabética (RD), maculopatia miópica, retinopatia da prematuridade (RP), distrofias retinianas e as doenças inflamatórias, como a epiteliopatia multifocal placoide posterior aguda (EMPPA), coroidite multifocal e coroidite punctata interna (Brown et al., 1996; Quillen et al., 2004; Abu El-Asrar et al., 2005; Hamel, 2006; Elizabeth Rakoczy et al., 2006; Goldenberg et al., 2012).

A Diabetes mellitus (DM) ocupa posição de destaque entre as doenças mais prevalentes no mundo, e há previsão de aumento no futuro próximo (Bansal, 2015). As complicações dessa entidade, como insuficiência renal, infarto agudo do miocárdio, obstruções vasculares e RD, são todas relacionadas aos eventos danosos à rede vascular sanguínea (Kempen et al., 2004; Lutty, 2013).

A DMRI tem morbidade elevada, pois a região retiniana acometida é a mácula, e a incidência de acometimento bilateral apresenta taxas de 12 a 15% anualmente (Gregor et al., 1977; Lavin et al., 1991; Wang et al., 1998). Estima-se aumento da prevalência devido à tendência do aumento da sobrevida e, consequentemente, faixa etária da população (Friedmann et al., 2004).

Assim como a DM e DMRI, é possível citar as complicações vasculares relacionadas à RP, que foi descrita, inicialmente, como fibroplasia retrolental e inaugurou na década de 1940 a ideia da relação entre níveis de oxigênio (O_2) e presença de substâncias promotoras de neovasos (Tasman, 2011). As oclusões

vasculares e as uveítes também surgem como entidades relacionadas com a neoangiogênese.

Na tentativa de compreender a fisiopatogênese da angiogênese, intensa observação clínica das doenças e criação de modelos animais foram realizados nos últimos 70 anos, quando Michaelson (1956) hipotetizou a presença de fator ou fatores que contribuíssem para a neovascularização.

A limitação ética de experimentos em seres humanos direciona para a importância da criação de modelos animais, porém também de maneira que os experimentos com esses animais estejam amparados num contexto ético e legal. São nesses modelos que se torna possível a avaliação dos tratamentos desenvolvidos. É nas fases não clínicas de estudo das drogas que se obtêm os primeiros dados da farmacocinética, farmacodinâmica, toxicologia e também da eficácia e eficiência das substâncias.

Nesse contexto de avaliação das drogas foram desenvolvidos agentes inibidores da angiogênese como: pegaptanibe, bevacizumabe, ranibizumabe e aflibercepte. Dentre eles, o bevacizumabe é um agente de grande interesse de estudo por ainda ser utilizado como droga *off-label* para o tratamento intraocular.

Serão descritos, nesta seção introdutória, a estrutura, função e vascularização do tecido retiniano, os modelos experimentais mais comumente em uso para estudo da angiogênese e também a citocina fator de crescimento vascular endotelial (*vascular endothelial growth factor* - VEGF) como principal alvo dos tratamentos medicamentosos para angiogênese. Ao final, justificar-se-á as razões para a idealização deste estudo.

1.1. A estrutura organizacional e funcional da retina

O tecido retiniano, ou simplesmente retina, é uma fina película, transparente, localizada na porção interna do bulbo ocular. O tecido repousa sob a camada do epitélio pigmentar da retina (EPR) e está subjacente ao corpo vítreo. A organização celular forma nos vertebrados três camadas de somas de células neuronais e duas de neurópilos, cujas sinapses nervosas formam uma intricada

rede de comunicação celular responsável pelo primeiro processamento do sentido visual. O objetivo deste primeiro capítulo será descrever a estrutura retiniana, ressaltando os principais pontos para a compreensão dessa estrutura e sua fisiologia.

A morfologia macroscópica, estrutura celular e organizacional da retina, entre as diferentes espécies pertencentes ao subfilo *Vertebrata* são similares, porém não idênticas. Cita-se a região macular presente nos primatas e seres humanos, porém ausentes em espécies comumente utilizadas como modelos experimentais, tais como camundongos, ratos e coelhos. As diferenças não são apenas anatômicas, mas também celulares, como por exemplo, as grandes células ganglionares do anfíbio *Necturus maculosus* (*mudpuppies*, *waterdogs* ou "cães d'água") utilizados por Dowling e Werblin para o estudo da eletrofisiologia das células retinianas (Dowling; Werblin, 1969; Werblin; Downling, 1969). Considerando as diferenças entre as espécies, as hipóteses cujas premissas partem da analogia do estudo entre espécies são válidas para futuro questionamento e tentativa de comprovação ou refutação das teorias (Figura 1).

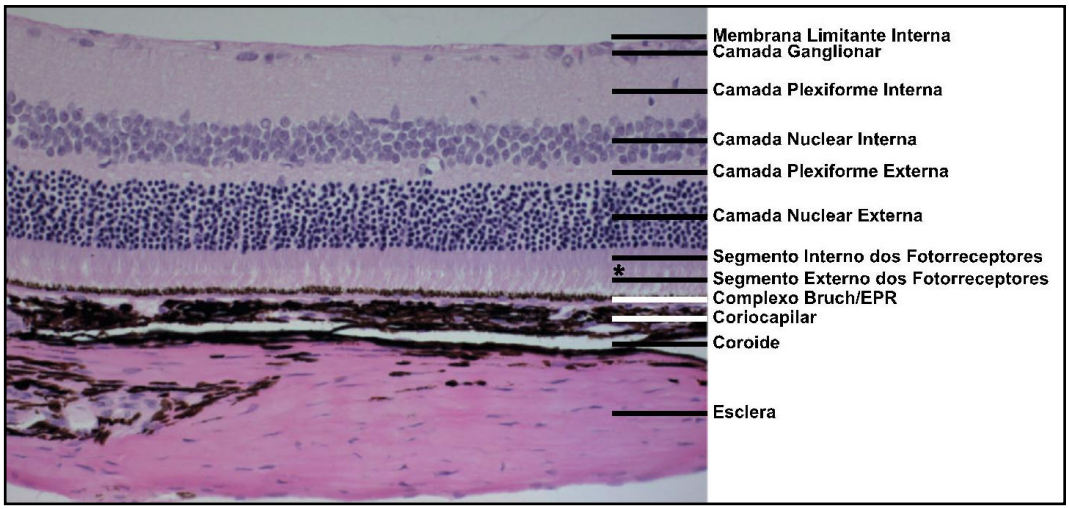

Figura 1. Corte histológico do tecido retiniano de rato, corado pela hematoxina e eosina e visualizado à microscopia óptica. (Fotografia gentilmente cedida pela bióloga Sylvia Bolz, do Instituto de Pesquisa Oftalmológica da Universidade Karls Eberhard de Tübingen, Alemanha. *Membrana Limitante Externa.

A primeira camada a ser descrita, o EPR, apesar de não exercer a função de condução de sinapses nervosas, é pertecente ao tecido retiniano, pois embriologicamente é proveniente da camada interna do cálice óptico formado pelo neuroectoderma (Simo et al., 2010). O EPR é formado por única camada de células, de formato hexagonal, portadora de grânulos de pigmentos melânicos, situada entre a neurorretina e a coroide, transversalmente, e perifericamente origina as células do corpo ciliar (Simo et al., 2010). A porção apical das células está em aposição com os segmentos externos dos fotorreceptores, através das interdigitações da membrana, sedimentados pela matriz extracelular interfotorreceptora, porém sem estruturas mecânicas como *tight junctions*. A porção basolateral apresenta membranas em íntimo contato com a membrana pentalaminar de Bruch (Kaur et al., 2008). Lateralmente, as células estão ligadas umas às outras por *tight junctions*, que são o pilar para a formação da barreira hematorretiniana externa. Os produtos resultantes do metabolismo retiniano são transportados através do EPR em direção à camada coroidiana (Kaur et al., 2008; Simo et al., 2010). As funções do EPR para a manutenção do ciclo visual são isomerização do todo-*trans*-retinol para a molécula fotoativa 11-*cis*-retinal, processo realizado pela proteína pigmentar epitélio-específico 65 (RPE65) (65kDa), fagocitose dos discos mais antigos dos segmentos externos dos fotorreceptores, síntese de melanina e transporte hidroeletrolítico (Lamb; Pugh, 2004; Simo et al., 2010; Chiba, 2014).

A vitalidade de todo o complexo retiniano depende dessa monocamada de células, conforme observado pelos estudos das fisiopatologias das doenças inflamatórias autoimunes, como coroidite serpiginosa e EMPPA, cujo alvo primário é a destruição do EPR, apresentando como consequência hipotrofia das camadas retinianas suprajacentes (Jones et al., 2000; Lim et al., 2005; Punjabi et al., 2008; Goldenberg et al., 2012; Nazari Khanamiri; Rao, 2013). O processamento visual inicia-se nos fotorreceptores, onde a luz é convertida em resposta neuronal num processo chamado fototransdução (Lamb; Pugh, 2004). Nos vertebrados, existem dois tipos de fotorreceptores, bastonetes e cones, células que exibem diferenças mórficas e bioquímicas (Bunt, 1978; Curcio et al., 1990; Ahnelt, 1998; Ahnelt; Kolb, 2000) (Figura 2). Os segmentos externos e internos formam as estruturas

das células fotorreceptoras. Os segmentos externos são formados pela aposição de densas membranas discoides, sendo que nos bastonetes, os discos estão separados e envoltos pela membrana citoplasmática e medem, nos seres humanos, entre 100 e 120 micrômetros (µm), e nos cones, os discos são simplesmente invaginações da membrana citoplasmática e medem, nos seres humanos, entre 65 e 75 µm (De Robertis, 1956; De Robertis; Lasansky, 1958; Leeson, 1971a,b; Curcio et al., 1990; Ahnelt, 1998; Ahnelt; Kolb, 2000). Nos segmentos internos dos fotorreceptores, localizados na camada nuclear externa da retina, identificam-se a porção elipsoide ou energética da célula, local de intensa concentração de mitocôndrias e a porção mioide ou de síntese, por concentrar o retículo endoplasmático e o complexo de Golgi (De Robertis, 1956; De Robertis; Lasansky, 1958; Curcio et al., 1990; Ahnelt, 1998; Ahnelt; Kolb, 2000). Os segmentos internos e externos estão conectados pela haste ciliar, por onde percorrem todos os componentes citoplasmáticos da célula (De Robertis, 1956; De Robertis; Lasansky, 1958; Townes-Anderson et al., 1988; Curcio et al., 1990; Ahnelt, 1998; Ahnelt; Kolb, 2000).

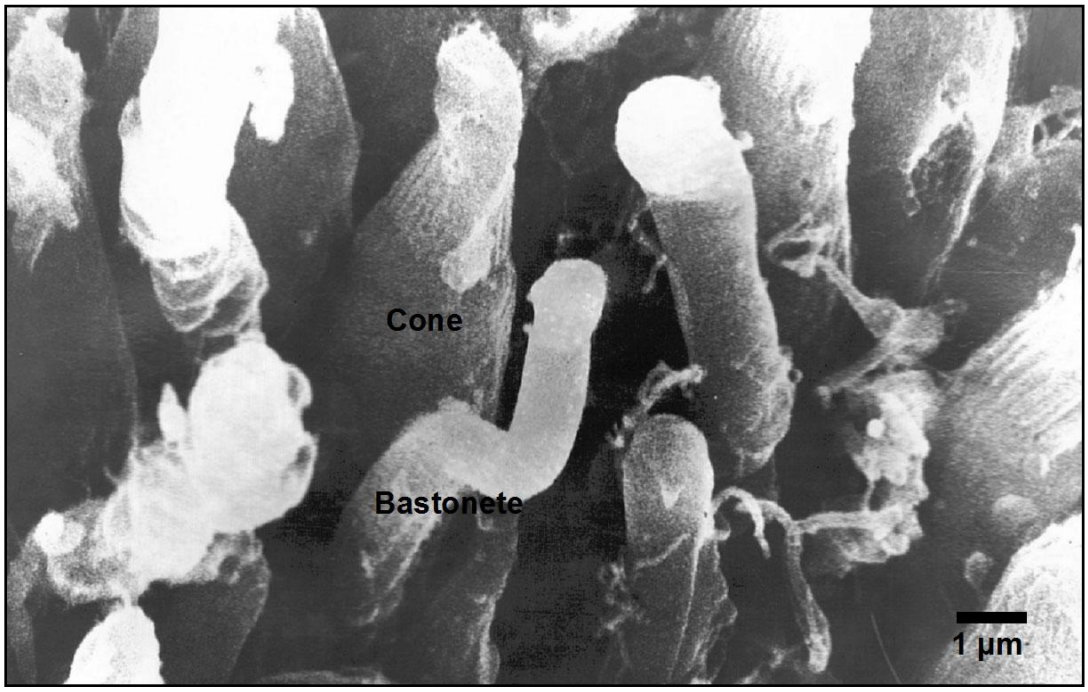

Figura 2. Estrutura dos segmentos externos dos bastonetes e cones de peixe visualisados à microscopia eletrônica de varredura. (Fotografia gentilmente cedida pela Profª. Drª. Christina Joselevitch, do Departamento de Psicologia Experimental do Instituto de Psicologia da Universidade de São Paulo, Brasil). Escala: 1 µm.

Os pigmentos visuais localizam-se na membrana dos segmentos externos dos fotorreceptores. O pigmento visual responsável pela fototransdução nos bastonetes chama-se rodopsina, molécula formada pela interação entre retinol e opsina. Estrutura similar existe nos cones, porém diferentes tipos de opsinas são responsáveis pela absorção de diferentes espectros luminosos, situados entre o verde, vermelho e azul (Lamb; Pugh, 2004, 2006).

O ciclo visual inicia-se quando a absorção do fóton de luz ativa a rodopsina, que cataliza a ativação da proteína G transducina (Baylor, 1996; Lamb; Pugh, 2004, 2006). A transducina ativa o efetor da fosfodiesterase, que reduz a concentração do monofosfato de guanosina cíclico (*cyclic guanosine monophosphate* - cGMP). A queda da concentração do cGMP fecham os canais de cátions dependentes dele, localizados na membrana plasmática, resultando em hiperpolarização do fotorreceptor. Consequentemente, a liberação do neurotransmissor glutamato reduz ou cessa, interferindo na ativação dos

neurônios de segunda ordem (Lamb; Pugh, 2004, 2006), conforme demonstrado em estudos realizados, a redução da liberação do glutamato nas fendas sinápticas causam mudanças nos potenciais de membrana das células bipolares e horizontais (Jackman et al., 2011; Puller et al., 2013).

Os terminais sinápticos dos fotorreceptores estão em contato com os processos citoplasmáticos das células horizontais e bipolares, na camada plexiforme externa (Dowling; Werblin, 1969; Bunt, 1978). Os contatos terminais dos cones, os pedículos, com as células horizontais e bipolares, ocorrem por invaginações dos processos nas fendas ou por contatos superficiais, enquanto que os contatos terminais dos bastonetes, as esférulas, foram observados apenas no tipo de sinapse por contato superficial. Mas ambos os fotorreceptores estão associados com as bandas sinápticas (Dowling; Werblin, 1969).

As células horizontais têm o formato achatado e longos processos que interceptam outras células fotorreceptoras formando uma rede de conexão longitudinal (Dowling; Werblin, 1969). Dentre os processos das células horizontais, não se distingue uma estrutura semelhante ao axônio (Dowling; Werblin, 1969). O soma repousa na região profunda da camada nuclear interna, e ocasionalmente é encontrado na periferia superficial da camada plexiforme externa (Dowling; Werblin, 1969). Sua função é modelar os sinais entre os fotorreceptores e as células bipolares, por mecanismos de retroalimentação positivos ou negativos, gerando nos cones um campo receptivo tipo centro-periferia, contribuindo para a adaptação luminosa (Babai; Thoreson, 2009; Poche; Reese, 2009; Jackman et al., 2011).

As células bipolares, também localizadas na camada nuclear interna, possuem o formato alongado e extendem-se desde a sinapse com as células fotorreceptoras até a camada plexiforme interna, formando sinapses com as células amácrinas e ganglionares (Dowling; Werblin, 1969; Hartveit, 1997; Kolb et al., 1981; Massland, 2012a,b). As estruturas das células bipolares são complexas, assim como o seu comportamento fisiológico. Empregando diferentes marcadores de proteínas celulares, 12 diferentes tipos de células bipolares foram classificadas em camundongos e coelhos, sendo apenas uma delas do tipo bipolar de bastonetes (Kolb et al., 1981; Hartveit, 1997; Massland, 2012a,b). Estudos

eletrorretinográficos demonstraram que funcionalmente as células bipolares têm respostas diferentes ao estímulo luminoso, diferenciando-se em células bipolares centro-ON (ligado), centro-OFF (desligado), sustentada e transitória (DeVries, 2000; Hoshi et al., 2009).

A informação da resposta luminosa estratificada pelas células bipolares e modulada pelas células horizontais é repassada para dois importantes grupos celulares, as células amácrinas e ganglionares, num complexo conjunto de neurópilos chamado camada plexiforme interna.

Rámon e Cajal subdividiram a camada plexiforme interna em cinco *strata* utilizando-se das projeções apresentadas pelos diversos tipos de células bipolares e amácrinas (Kolb et al., 1981). Estudos fisiológicos, porém detectaram dois comportamentos distintos entre as células bipolares ao estímulo luminoso (Famiglietti Jr; Kolb, 1976); subdividindo-se entre sublâminas a e b, dependendo do tipo de sinapse, que ocorre entre as células bipolares e ganglionares. As células bipolares do tipo OFF fazem sinapses com as células ganglionares tipo OFF na sublâmina a (próxima à camada nuclear externa), e as células bipolares do tipo ON fazem sinapses com as células ganglionares tipo ON na sublâmina b (próxima à camada ganglionar) (Famiglietti Jr; Kolb, 1976; Nelson et al., 1978; DeVries, 2000).

As células amácrinas e ganglionares são os grupos celulares com a maior diversidade morfológica da retina (Kolb; Nelson, 1981; Kolb et al., 1981; Nelson et al., 1981; MacNeil et al., 1999; Masland, 2012a). Kolb e Nelson (1981) e Kolb et al. (1981) classificaram as células amácrinas em 22 tipos e as ganglionares em 23, utilizando-se da impregnação de Golgi na retina de gato, baseando-se no tamanho do corpo celular, na extensão e no formato dos dendritos e na estratificação dos processos na camada plexiforme interna (Kolb; Nelson, 1981; Kolb et al., 1981).

As interações celulares das células amácrinas ocorrem entre si por *gap junctions*, ou sinapses nervosas, e com as células bipolares e ganglionares por sinapses nervosas, em que liberam neurotransmissores inibitórios, ácido gama-aminobutírico (*gamma aminobutyric acid* - GABA) ou glicina, tornando-as células conservadoras de estímulos ou inibitórias, quando comunicadas por seus

terminais sinápticos. Outra característica importante é sua capacidade de contatos verticalizados dentro das cinco *strata* da camada plexiforme interna, possibilitando conexões, por exemplo, entre grupos celulares centro-ON e centro-OFF.

A despeito da complexidade da retina, a descrição de 30 tipos diferentes de células amácrinas e de 15 tipos de células ganglionares, em outros estudos posteriores a Kolb et al. (1981), traz a questão do porquê dessa relação de aproximadamente 2:1, e como isso é elaborado pelas vias cerebrais (Kolb et al, 1981; Masland, 2012a). E finalmente, as células de Müller, que estão presentes desde a membrana limitante externa, entre os segmentos externos e internos dos fotorreceptores, até a membrana limitiante interna, em íntimo contato com o vítreo. O soma localiza-se na camada nuclear interna. As células de Müller não participam diretamente na comunição sináptica das células retinianas, mas estão envolvidas no controle e na homeostasia do potássio e outros íons, nas moléculas sinalizadoras e no controle extracelular do potencial hidrogeniônico (pH) (Kaur et al., 2008). A disfunção dessas células pode ser responsável pela quebra da barreira hematorretiniana interna, como ocorre na DM, hipoxemia e nas condições inflamatórias, pela produção de VEGF e redução do fator derivado do epitélio (*pigment epithelium derived factor* - PEDF) (Tretiach et al., 2005; Kaur et al., 2006, 2008).

As diversas camadas retinianas podem ser visualizadas pela tomografia de coerência óptica de domínio espectral (spectral domain *optical coherence tomography* - sdOCT) de alta resolução, *in vivo*. Não sendo precisamente distinta a camada entre o EPR e a Bruch, que na sdOCT forma o complexo EPR/Bruch. Por outro lado, visualiza-se na OCT uma fina linha chamada de segmento IS/OS (*inner segment / outer segment*), não presente na microscópia óptica (Costa et al., 2006; Ferrara et al., 2009).

1.2. Vascularização e fluxo sanguíneo retiniano

A manutenção da vitalidade e do funcionamento das células retinianas depende dos nutrientes e da oxigenação disponibilizados pela rede vascular (Yu; Cringle, 2001). A oxigenação retiniana pode ser proveniente da rede vascular coroidiana e/ou retiniana, sendo os vasos coroidianos responsáveis pela nutrição da retina externa e os vasos intrarretinianos nutridores da retina interna. Existem quatro padrões de vascularização retiniana identificados nos animais vertebrados: 1) holangióticos: o suprimento sanguíneo está presente diretamente em toda extensão retiniana (ex. seres humanos, primatas, ratos, gatos, cães e porcos); 2) merangióticos: apenas uma região da retina recebe suprimento do leito vascular (ex. coelhos); 3) paurangióticos: o suprimento vascular está limitado à região peripapilar (ex. cavalos); 4) anagióticos: o suprimento vascular é ausente (ex. porquinhos-da-índia) (Bellhorn, 1997; Osbourne et al., 2004).

As avaliações do consumo de O_2 nos ratos demonstram que a taxa de consumo é elevada nos segmentos internos dos fotorreceptores, na camada plexiforme externa e na porção profunda da camada plexiforme interna (Yu; Cringle, 2001).

A coroide forma o tecido subjacente às camadas da retina e tem como característica o alto fluxo sanguíneo (600 - 2000 ml/min/100 g) (Kiel; Shepherd, 1992). Pode-se dividi-la em duas partes visíveis à microscopia óptica: camada da coroide e camada da coriocapilar. Os vasos coroidianos são formados pelas artérias ciliares posteriores (curtas e longas), originadas da artéria oftálmica e se caracterizam por serem constituidas por vasos de grandes calibres, endotélio do tipo não fenestrado e possuir grande quantidade de melanina (Kaur et al., 2008). A coroide nutre a retina desde a região anterior e retrolaminar do disco óptico até a úvea anterior (Hayreh, 1975, 1983). A extensão transversal da nutrição é de aproximadamente 130 µm, incluindo desde o EPR até a parte externa da camada nuclear interna; contudo a presença da artéria ciliorretiniana supre a camada retiniana em toda a sua extensão (Hayreh, 1983). A camada da coriodocapilar é contínua à camada da coroide e é formada por capilares fenestrados e em íntimo contato com a membrana de Bruch (Leeson, 1971a). Os segmentos estão

dispostos num mosaico e os limites formados pelos canais venosos. Cada segmento da camada da coroidocapilar é suprida por uma arteríola coroidiana e drenada pela vênula (Hayreh, 1983).

A rede vascular retiniana é formada pela artéria central da retina e por ramificações primárias, secundárias e terciárias (Hayreh, 1963). Caracteriza-se pelo baixo fluxo sanguíneo (<50 ml/min/100 g) e alto percentual de extração do O_2 (8 ml por 100 ml de sangue) (Kiel; Shepherd, 1992). O fluxo sanguíneo retiniano pode ser controlado pelas propriedades contráteis dos pericitos (Kaur et al., 2008). Os pericitos se contraem quando expostos a substâncias como angiotensina II, endotelina I, pressões elevadas de O_2 e adenosina trifosfato (*adenosine triphosphate* - ATP), e relaxam quando expostos ao dióxido de carbono (CO_2), à ATP e ao óxido nítrico (*nitric oxide* - NO) (Kaur et al., 2008).

O fluxo de substâncias da rede vascular para o tecido retiniano é controlado pelas barreiras hematorretinianas interna e externa. A barreira interna é formada por células endoteliais e sua membrana basal, pericitos, processos citoplasmáticos das células de Müller e astrócitos (Kaur et al., 2008). Enquanto a barreira externa é formada apenas pelas células do EPR. Entre as células endoteliais e as do EPR existem *tight junctions*, que inibem a passagem de substâncias pela via paracelular (Kaur et al., 2008).

A integridade da barreira e a manutenção da funcionalidade da rede vascular são aspectos fundamentais para a manutenção da estrutura retiniana e consequente funcionalidade. Doenças como RD, oclusões vasculares e DMRI estão relacionadas aos defeitos nas barreiras hematorretinianas e à formação de neovasos, demonstrando a importância do estudo da fisiopatogenia no controle de suas complicações.

1.3. Os modelos experimentais de isquemia retiniana

O estudo dos modelos experimentais em animais para a avaliação da angiogênese retiniana exige a correta definição de isquemia, hipóxia e anóxia. A isquemia (do grego: *iskhein*- restrição; *haima*- sangue) retiniana ocorre quando a

demanda metabólica do tecido é insuficientemente fornecida pelo fluxo sanguíneo do tecido, seja por causas sistêmicas (ex. choque séptico) ou locais (ex. oclusão da veia central da retina). A isquemia deve ser distinguida da anóxia (do grego: *a*- sem; *oxis*- oxigênio) (ausência de fornecimento de O_2) e da hipóxia (do grego: *hypos*- pouco; *oxis*- oxigênio) (redução da taxa de fornecimento de O_2). A isquemia tem sempre um componente de anóxia/hipóxia, por outro lado, anóxia/hipóxia nem sempre implica em isquemia (Osborne et al., 2004).

As principais dificuldades metodológicas para a investigação dos mecanismos de isquemia/hipóxia/anóxia são as limitações e imperfeições dos modelos animais atualmente existentes (neste estudo tratado como modelos experimentais de isquemia retiniana); porém é indiscutível a necessidade dos experimentos em animais para estudo da patofisiologia e definição de tratamentos que possam ser viáveis em seres humanos.

A escolha de modelos animais para isquemia retiniana dependerá de fatores como: anatomia da vascularização retiniana, tamanho amostral, custos, viabilidade dos animais e facilidade de manipulação. Não há uma espécie que preencha todos os requisitos com perfeição.

Os estudos comumente utilizam roedores para obterem as alterações retinianas, porém outros animais como macacos, porcos, cachorros, gatos, coelhos e porquinhos-da-índia também podem ser utilizados. A anatomia vascular retiniana dos primatas é semelhante à dos seres humanos, mas por questões éticas, financeiras e práticas, o uso desses animais é praticamente proibido (Osbourne et al., 2004). A disponibilidade de camundongos, ratos e coelhos é maior, sendo esses rotineiramente utilizados em pesquisas.

Os procedimentos comumente realizados em estudos científicos para se obter isquemia retiniana são: aumento da pressão intraocular, ligação dos vasos do nervo óptico e retiniano, oclusão das artérias carotídeas, fotoablação da retina e infusão de endotelina-1. A administração intraocular de VEGF não causa isquemia retiniana, consequentemente, a formação de novos vasos sanguíneos é causada pela cascata produtora de VEGF secundário a hipóxia (Ameri et al., 2007; Saati et al., 2010; Arana et al., 2012). A isquemia retiniana é obtida pelo aumento da pressão intraocular, canulando-se a câmara anterior, pois o fluxo

sanguíneo retiniano/coroidiano é reduzido (Kiel; Shepherd, 1992; Osbourne et al., 2004).

A ligação dos ramos do nervo óptico ou dos vasos retinianos é opção para se obter o dano isquêmico em ratos, porém tem como dificuldades a exclusão dos animais se após a ligadura dos ramos vasculares não ocorrer o reestabelecimento da perfusão do tecido (Osbourne et al., 2004).

A oclusão bilateral das artérias carotídeas produz efeito isquêmico, tanto retiniano quanto encefálico, no entanto há dificuldades técnicas para a realização do procedimento como possibilidade de morte do animal e inviabilidade de avaliar se o dano das células ganglionares tem origem retrógrada ou anterógrada (Osbourne et al., 2004).

A fotoablação da vasculatura retiniana pelo laser de argônio verde (532 nm de comprimento de onda) após a infusão endovenosa do corante rosa bengala causa hipoxemia ao induzir oclusão vascular por microtrombos, porém a extensão do dano retiniano não é completa e regular (Osbourne et al., 2004; Jaime et al., 2012).

A administração da endotelina-1 promove a formação de neovasos por vasocontrição e consequente isquemia, porém causa perda das células ganglionares e ativa as células da glia, formando gliose retiniana, prejudicando o estudo funcional.

A utilização do coelho como modelo experimental justifica-se pelo baixo custo, pela fácil manipulação, disponibilidade nos biotérios, e em particular para o estudo oftalmológico, pelo maior volume do bulbo ocular, que permite a acessibilidade dos olhos com instrumentos comumente utilizados para examinar e manipular os olhos dos seres humanos. Existe a limitação da anatomia e histologia do tecido retiniano, pois os coelhos não possuem a vascularização da retina interna desenvolvida e nem o centro foveal.

O modelo em coelhos de hipoxemia obtida pela redução da oferta de O_2 tem como finalidade produzir o desequilíbrio entre demanda e oferta de O_2 no tecido retiniano, sem intervenção cirúrgica ou medicamentosa, possibilitando o estudo dos efeitos da inibição da produção endógena de VEGF, por meio do

tratamento com bevacizumabe, e avaliação prospectiva das alterações estruturais e funcionais do tecido retiniano (Shortt et al., 2004; Ameri et al., 2007).

O modelo animal a ser utilizado deverá estar de acordo com os própositos do estudo. A extrapolação dos experimentos e resultados em seres humanos devem ser judiciosos e criteriosos, pois os mecanismos patofisiológicos são diferentes em espécies com extrema diversidade gênica.

1.4. VEGF e tratamento anti-VEGF

Michaelson (1956) hipotetizou a existência de um ou vários fatores responsáveis pela neovascularização retiniana e a correlacionou com a concentração retiniana de O_2. Até o momento, não era sabido se hipóxia ou hiperóxia eram as responsáveis pela ativação desses fatores (Ashton et al., 1953; Michaelson, 1956).

Senger et al. (1983) purificaram a proteína capaz de induzir vazamento vascular na pele, proveniente de uma linhagem de células tumorais de porquinhos-da-índia, e a chamaram “fator tumoral de permeabilidade vascular”. Inicialmente, o VEGF foi identificado como citocina promotora de permeabilidade vascular e proliferação de células endoteliais (Senger et al., 1983). Tardiamente, o VEGF foi reconhecido como um dos principais fatores responsáveis pela indução da neoangiogênese ocular em modelos animais de isquemia retiniana (Ferrara, 2004; Osbourne et al., 2004).

A angiogênese é um evento complexo, mas que pode ser caracterizada por três principais eventos: dilatação dos vasos existentes, aumento da permeabilidade vascular e degradação da matriz extracelular por proteinases (Risau, 1997; Witmer et al., 2003). A expressão gênica das proteinases é controlada por citocinas e fatores pró-angiogênicos, fator de crescimento de fibroblastos básico (*basic fibroblast growth factor* - bFGF) e VEGF (Mignatti; Rifkin, 1996).

A discussão sobre a produção de VEGF envolve o conhecimento da cascata de eventos iniciados pelos fatores inducíveis pela hipóxia (*hipoxia-*

inducible factors - HIF), já que a expressão do VEGF em retinas saudáveis e hipoxêmicas é regulada de acordo com a presença do HIF-1α e HIF-2α (Mowat et al., 2010; Lange; Bainbridge, 2012) e a produção de VEGF é elevada, principalmente, nas células de Müller e fotorreceptoras (Pierce et al., 1995; Kaur et al., 2006).

Os HIF são fatores de transcrição heterodiméricos compostos por uma subunidade alfa (HIF-1α, HIF-2α, HIF-3α) e uma subunidade beta (HIF-β) (Michiels, 2004; Mowat et al., 2010) e continuamente produzidos e rapidamente catalizados pelas três isoformas do domínio da prolil-4-hidroxilase (PHD) nas condições de normóxia. O substrato resultante dessa reação aumenta a afinidade pela proteína de von Hippel-Lindau (pVHL). A subunidade alfa sofre proteólise pela via proteolítica Ubiquitina-Proteossoma. Além dessa via, a subunidade alfa é hidroxilada por um membro da superfamília da 2-oxoglutarato-dependente oxigenase. Durante as condições de hipóxia, o HIF-α escapa da degradação via Ubiquitina-Proteossoma, pois há redução da afinidade pela pVHL. O HIF estável acumula-se no citoplasma celular e é translocado para o núcleo (Lange; Bainbridge, 2012). O HIF-α é promotor da transcrição dos genes *VEGF*, *bFGF* e *eritropoietina*, e também ativador da óxido nítrico sintetase inducível (*inducible Nitric Oxid Synthase* - *iNOS*), ativado por meio da hipóxia, cujas consequências são aumento da permeabilidade vascular e quebra da barreira hematorretiniana interna (Osborne et al., 2004; Kaur et al., 2006, 2007, 2008) (Figura 3).

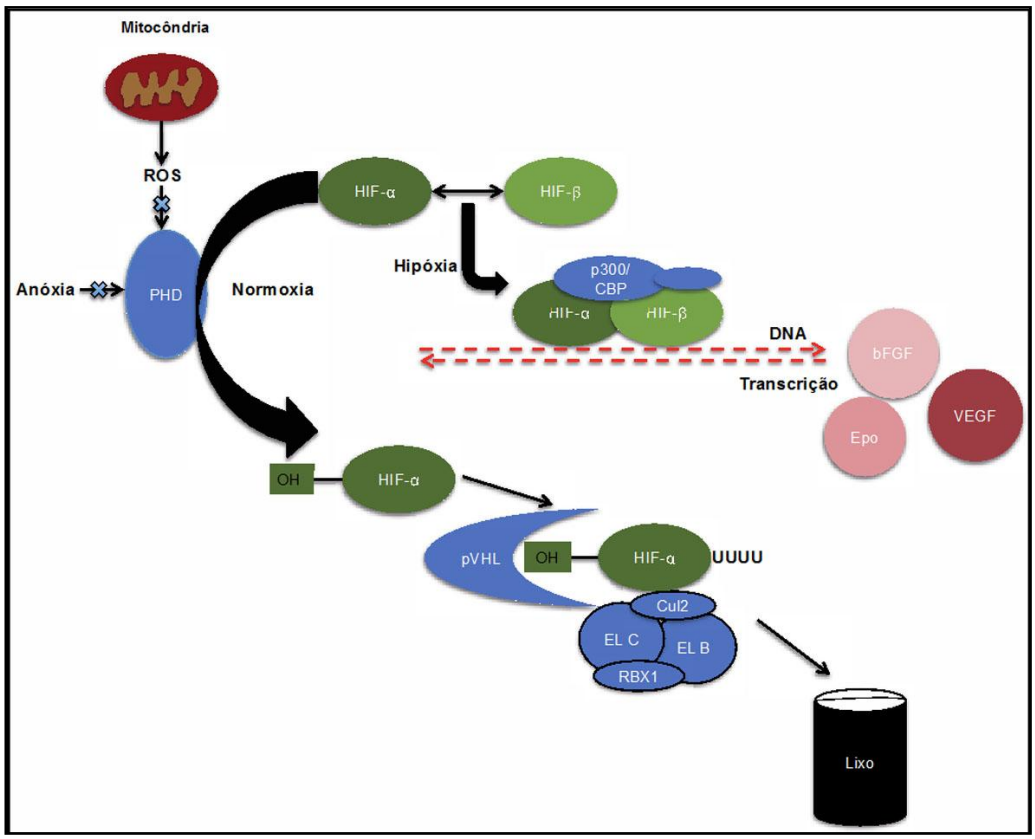

Figura 3: Cascata de eventos da ativação do HIF (fatores inducíveis de hipóxia) durante situações de normóxia e hipóxia até a transcrição do VEGF. Durante as condições de normóxia, os HIF são hidroxilados pela PHD (prolil-4-hidroxilase), que aumenta a afinidade pela pVHL (proteína de von Hippel-Lindau). A subunidade α do HIF sofre proteólise pela via Ubiquitina-Proteossoma (U), sendo eliminada. Durante as condições de hipóxia, o HIF não sofre degradação, acumulando-se no citoplasma e translocando-se para o núcleo, onde será promotor dos genes *VEGF*, *bFGF* e *eritropoietina*.

O gene *VEGF-A* humano codifica quatro isoformas, dependendo do local de clivagem dos éxons. A quantidade de aminoácidos determina a isoforma ($VEGF_{121}$, $VEGF_{145}$, $VEGF_{165}$, $VEGF_{189}$ e $VEGF_{206}$). A isoforma $VEGF_{165}$ é a predominante (Ferrara, 2004). O VEGF atua em dois receptores, VEGFR1 e VEGFR2 (Kaur et al., 2008).

As intervenções terapêuticas nas retinas hipoxêmicas têm como principais objetivos prevenção e controle da formação de neovasos, tanto retinianos quanto irianos, de edema macular e neuroproteção, pois esses são os principais responsáveis pela redução da visão e cegueira.

A redução da hipoxemia retiniana pela administração de 4 l/min de O_2 via cateter nasal durante três meses mostrou-se método de tratamento para reduzir o edema macular diabético. Embora eficaz, o tratamento não é prático e tem limitações quanto à manutenção da redução da hipóxia quando retirada a fonte extra de oxigenação (Nguyen et al., 2004; Lange; Bainbridge, 2012).

Arden et al. (1998) avaliaram a redução do insulto tecidual da RD baseados no conhecimento de que o consumo de O_2 é maior durante o estado de despolarização dos fotorreceptores (estado de adaptação ao escuro) do que no estado de hiperpolarização (estado de adaptação à luz). Os autores sugeriram como tratamento, a indução visual à luz durante o sono como forma de reduzir o consumo de O_2. Método que ainda necessita de melhor avaliação.

A panfotocoagulação tem como finalidade destruir a camada de fotorreceptores, que possui grande demanda de oxigenação, para que o fluxo de O_2 seja redistribuído para a região macular (Lange; Bainbridge, 2012).

Atualmente, o tratamento antiangiogênico envolve a administração de porções ou combinações de anticorpos anti-VEGF (Tolentino, 2011). Quatro moléculas estão à disposição para a neovascularização retiniana com aplicação intravítrea (IV): pegaptanibe (Macugen®, Pfizer Inc., EUA); bevacizumabe (Avastin®, Genentech Inc., EUA); ranibizumabe (Lucentis®, Genentech Inc., EUA) e aflibercepte (Eylea®, Bayer Health Care Inco., Alemanha).

O pegaptanibe (Macugen®) é uma droga composta por cadeia única de ácido nucléico que se liga com especificidade ao VEGF-A_{165}. A droga foi a primeira a ser aprovada pela *Food and Drug Administration* (FDA) em 2004 para o tratamento da neovascularização consequente à DMRI (Krispel et al., 2013).

O primeiro anticorpo VEGF desenvolvido foi o bevacizumabe (Avastin®), um anticorpo monoclonal recombinante da classe da imunoglobulina G1 (IgG1), com especificidade para todos os subtipos de VEGF, principalmente o VEGF-A_{165}. Aprovado pela FDA para o tratamento do câncer de cólon, em 2004, também tem sido extensivamente utilizado, com aplicação intraocular, para tratar o edema e a neovascularização macular em doenças como RD, DMRI e oclusões vasculares (Krispel et al., 2013). Apesar de *clinical trials* sobre doenças como edema macular e neovascularização consequentes a DM, DMRI e oclusões vasculares

demonstrarem a eficácia e segurança da droga para o tratamento dessas doenças oculares, ela permanece como *off-label* pelas agências de controle de medicamentos brasileiras e americanas, Agência Nacional de Vigilância Sanitária (ANVISA) e FDA.

O ranibizumabe também é um anticorpo VEGF monoclonal recombinante, derivado do bevacizumabe, porém excluída a porção Fc e submetido ao processo de maturação por afinidade. Aprovado desde 2006 pela FDA, tem demonstrado eficácia e segurança para o tratamento de edema macular diabético e neovascularização retiniana, associado ou não ao laser (Krispel et al., 2013; D'Ambrosio et al., 2014).

O aflibercepte (Eylea®) utliza a fusão de múltiplos componentes de receptores endógenos criando o chamado VEGF *Trap*. A droga se liga com alta afinidade a várias isoformas de VEGF-A, VEGF-B e ao fator de crescimento placentário (*placental growth factor* - PIGF). Aprovado pela FDA em 2011, é indicado para o tratamento de edema macular diabético e membrana neovascular secundária à DMRI (Agrawal et al., 2013; Moradi et al., 2013; Martin; Maguire, 2015).

1.5. Justificativa do estudo

Ashton et al. (1953) estabeleceram a relação entre o fornecimento de O_2 e as alterações vasculares retinianas em filhotes recém-nascidos de gatos submetidos ao ambiente com altas concentrações de O_2, seguido de normoxia/hipóxia, concluindo que o mesmo ocorria na fibroplasia retrolental (atual RP). Michaelson (1956) hipotetizou a presença de fatores contribuintes para a formação de neovasos quando a concentração de O_2 era reduzida em determinado local. Atualmente, os estudos confirmam a hipóxia como fator para a formação de neovasos retinianos e diversas citocinas foram descobertas como fatores indutores e bloqueadores da angiogênese. Dentre as citocinas, o VEGF é alvo de terapias medicamentosas para doenças cuja neoangiogênese retiniana é o evento histopatológico complicante na redução da acuidade visual. A avaliação

da eficácia das terapias medicamentosas dependem de modelos animais que reproduzam com verossimilhança a cascata de eventos de entidades nosológicas cujo evento final seja a angiogênese.

Estudando as alterações oculares encontradas nos seres humanos expostos a ambientes hipóxicos em elevadas altitudes, os pesquisadores do Laboratório de Fisiopatologia Ocular da Universidade Karls Eberhard Tübingen propuseram estudar um novo modelo animal de hipóxia ocular (Willmann et al., 2013). Idealizaram reproduzir o mesmo ambiente hipóxico encontrado em altas altitudes, porém com valores de temperatura e pressão atmosférica normais. Assim, foi possível avaliar apenas o efeito da redução da concentração de O_2.

A escolha do coelho como modelo animal deveu-se às suas características anatômicas. São animais que possuem maior volume do bulbo ocular que os camundongos e ratos, entretanto apresentam pequeno porte e peso córporeo baixo (2-3kg), quando comparados com outros animais, como o cão (5-10 kg); de fácil manipulação e aceitação como animal de experimentação e em especial, devido às características peculiares do seu tecido retiniano. O suprimento vascular retiniano do coelho é fornecido, principalmente, pela circulação coroidiana. A circulação sanguínea proveniente dos vasos retinianos restringe-se apenas à região dos feixes vasculho-nervosos localizados medialmente e lateralmente ao disco óptico, numa conformação de faixa (Ameri et al., 2007).

O presente estudo propõe investigar a produção de VEGF e as modificações da estrutura retiniana em coelhos submetidos a dois ambientes hipoxêmicos (12% e 8% de O_2). Adequando-se a estes própositos, para a análise da hipoxemia, serão utilizadas técnicas de exames empregadas em seres humanos como a OCT e a angiografia por fluoresceína sódica (AF), porém com características intervencionistas e experimentais.

2. Objetivos

2.1. Objetivo principal

Estudar os efeitos da hipoxemia na estrutura retiniana de coelhos.

2.2. Objetivos secundários

- Comparar as espessuras da retina e coroide e avaliar a vasculatura retiniana antes, durante e após a exposição ao ambiente hipoxêmico, pelo emprego da técnica sdOCT e AF.

- Avaliar o efeito do anticorpo anti-VEGF bevacizumabe (Avastin®) na espessura e vasculatura retiniana antes, durante e após a exposição ao ambiente hipoxêmico, pelo emprego da técnica do sdOCT e FA.

- Comparar a quantidade da citocina VEGF no humor aquoso e sangue periférico antes, durante e após a exposição ao ambiente hipoxêmico.

- Avaliar e comparar a histologia e imuno-histoquímica (IHQ) retiniana dos coelhos após a exposição ao ambiente hipoxêmico a 8%.

3. Materiais e Métodos

3.1. Ética animal

Os experimentos com os animais foram conduzidos de acordo com a Declaração para o Uso dos Animais na Pesquisa de Visão e Oftalmológica da ARVO (*ARVO Statment for the Use of Animals in Ophthalmic and Vision Research*) após o projeto ser aprovado pelo Comitê de Ética e Pesquisa em Animais (CETEA) da Universidade Eberhard Karls de Tübingen, Alemanha e da Faculdade de Medicina de Ribeirão Preto da Universidade de São Paulo, São Paulo, Brasil (Anexo A).

3.2. Animais

O estudo utilizou 22 coelhos *New Zealand,* com peso variando entre 2,4 e 3,8 kg. Apenas os olhos esquerdos (OE) de cada animal foram submetidos às injeções IV de Solução Salina Balanceada (SSB) e bevacizumabe. Os olhos direitos (OD) foram utilizados como controles, sem qualquer tipo de intervenção. Os animais foram divididos em quatro grupos. Os grupos S_{12} (n=5) e B_{12} (n=5) foram mantidos por três dias consecutivos em ambiente com concentração de O_2 a 12% e receberam injeções IV de 0,05 ml de SSB (grupo S_{12}) e 0,05 ml de bevacizumabe (grupo B_{12}) nos OE. Os grupos S_8 (n=5) e B_8 (n=7) foram mantidos por três dias em ambiente com redução gradual da concentração de O_2, sendo o primeiro dia 12%, o segundo dia 10% e o terceiro dia 8%, e receberam injeções IV de 0,05 ml de SSB (S_8) e 0,05 ml de bevacizumabe (B_8) nos OE (Figura 4).

Os animais foram confinados em gaiolas apropriadas, com temperatura ambiente média de 25°C, em sala com ar condicionado, exaustor de ar e luminosidade variando de acordo com a luz solar. Receberam água e alimentação balanceada para a espécie *ad libitum*. Durante os experimentos, apenas o animal de número 11 morreu após os exames (sdOCT e AF) realizados no dia 0 (D_0). Após o último dia de experimento os animais foram sacrificados com sobredose de pentobarbital.

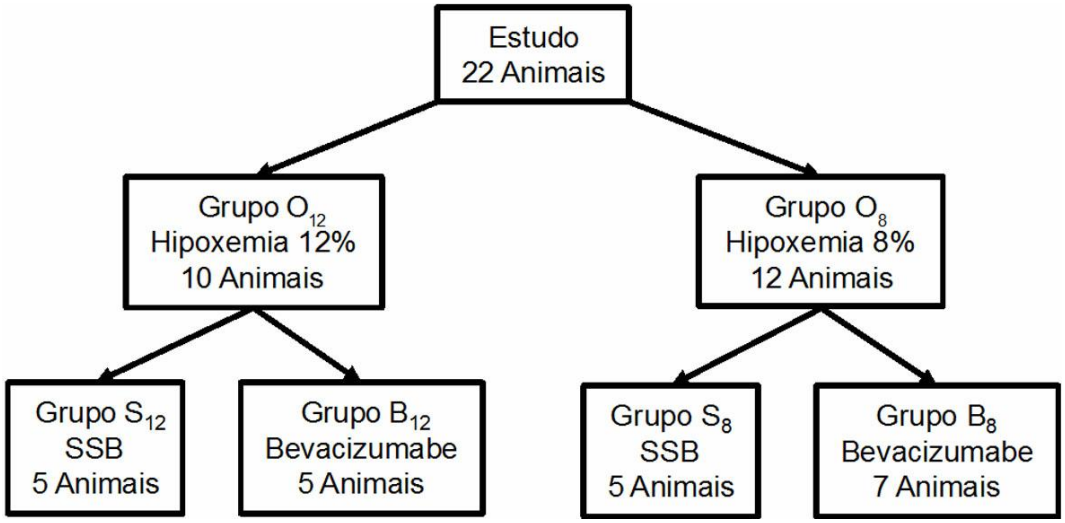

Figura 4: Esquema da alocação e do número amostral dos animais sob estudo em dois grupos diferentes (O_{12} e O_8) e em quatro diferentes subgrupos (S_{12}, B_{12}, S_8 e B_8).

3.3. Aclimatização e *follow-up* dos animais

A duração do experimento em cada animal *in vivo* foi de onze dias. No dia 11 (D_{11}), cada animal foi sacrificado e em seguida, os olhos foram dissecados e enviados para o Instituto de Pesquisa em Oftalmologia - Clínica Universitária de Tübingen (*Insitut für Augenheilkunde - Universitätsklinikum Tübingen* (UKT)) para a preparação do tecido retiniano para avaliação histológica. O cronograma de aclimatização, exames iniciais e seguimento estão esquematizados na Figura 5.

Os animais foram submetidos aos exames de sdOCT, AF, coleta de sangue periférico e humor aquoso no D_0. Após os exames iniciais, administrou-se nos OE SSB (grupos S_{12} e S_8) e bevacizumabe (grupos B_{12} e B_8). Durante quatro dias, após os exames iniciais e a intervenção nos OE, os coelhos foram confinados em gaiolas sob a concentração de O_2 do ar ambiente (aproximadamente 21%), para a completa recuperação da sedação e anestesia realizadas no D_0. Após a recuperação, os animais foram confinados em uma câmara fechada com dimensões de 76,5 x 75 x 50 cm, conectada ao aparelho controlador e misturador de pressão de gases BioSpherix Proox 360 (BioSpherix Inco., Nova Iorque, EUA). Os coelhos dos grupos O_{12} (S_{12} e B_{12}) foram

aclimatizados na câmara durante três dias consecutivos a 12% de concentração de O_2, enquanto que os dos grupos O_8 (S_8 e B_8) foram aclimatizados na câmara durante três dias consecutivos, mas com redução escalonada da concentração de O_2, sendo o primeiro dia 12%, o segundo dia 10% e o terceiro dia 8%. Decorridos os três dias de hipoxemia com redução da concentração de O_2 do ar inspirado, os animais foram submetidos aos exames do primeiro seguimento, sdOCT, AF, coleta de sangue e humor aquoso. Em seguida, foram novamente confinados em gaiolas, porém em ar ambiente. Após quatro dias mantidos em ar ambiente (D_{11}), foram repetidos os exames do segundo seguimento. Ao término desses exames, os coelhos foram sacrificados.

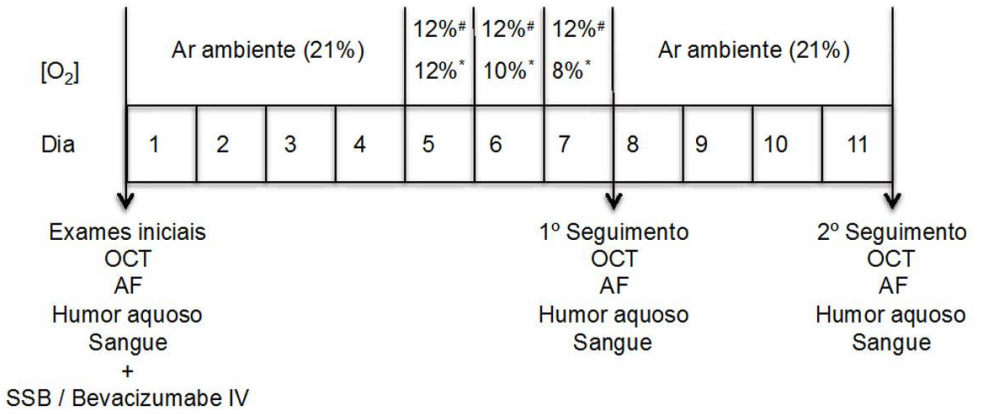

Figura 5: Cronograma dos exames e períodos de aclimatização dos animais durante o experimento. D_0 corresponde ao primeiro dia de exame e D_{11} ao último dia de avaliação. [O_2]: concentração de oxigênio; # Grupos S_{12} e B_{12}; *Grupos S_8 e B_8; OCT: *Optical Coherence Tomography;* AF: angiografia por fluoresceína sódica; SSB: solução salina balanceada; IV: intravítreo.

3.4. *Spectral domain optical coherence tomography* e angiografia por fluoresceína sódica

Os animais foram previamente sedados e anestesiados com injeções subcutâneas de cloridrato de quetamina (25 mg/kg) e cloridrato de medetomidina (6 mg/kg). As pupilas dos OD e OE foram dilatadas com aplicação tópica de

cloridrato de fenilefrina 2,5% e tropicamida 0,5%. Após, foram colocados em uma plataforma metálica com ajuste de altura para posicionamento e alinhamento do eixo ocular com a direção do laser para obtenção das imagens. Obteve-se acesso venoso utilizando-se a veia marginal da orelha (direita ou esquerda) para administração da fluoresceína sódica. As imagens de sdOCT e AF foram obtidas com o equipamento HRA+OCT Spectralis® (Heildelberg Engineering, Heidelberg, Alemanha). O HRA + OCT Spectralis® é um aparelho para o estudo das estruturas do segmento posterior do olho, equipado com lasers de três comprimentos de ondas (488, 785 e 815 nm) e filtros de barreiras para a realização de AF (500 nm) e indocianina verde (830 nm). Os filtros de barreira de 500 e 830 nm removem a luz refletida com os comprimentos de onda inalterada, permitindo a passagem apenas da luz emitida pelo corante após estimulação (Fischer et al., 2009). Os cortes ópticos dimensionais foram adquiridos a uma velocidade de 40.000 cortes por segundo. A adaptação do sistema óptico do aparelho ao olho do coelho necessitou da inclusão de uma lente asférica dupla de 78 dioptrias (d) (Volk Optical Inco., Ohio, EUA) fixada diretamente à lente do aparelho. As distâncias dos rastreamentos dos cortes ópticos apresentaram-se entre 212 µm e 280 µm, numa área padrão de 30º x 15º (horizontal x vertical). Dezenove cortes ópticos foram obtidos em módulo *High Speed*, tanto horizontais (retina inferior do disco óptico) quanto verticais (retina posterior ao disco óptico). Porém, apenas os cortes situados nos intervalos entre 3 e 4 mm de distância da margem do disco óptico foram selecionados para análise das espessuras retinianas e coroidianas (Figura 6). O número de cortes selecionados para cada imagem de sdOCT variou de 2 a 6.



Figura 6: Seleção dos intervalos dos cortes ópticos utilizados para análise das espessuras retinianas e coroidianas. Os cortes selecionados situaram-se no intervalo entre 3 e 4 mm da margem interna do disco óptico. **(a)** Cortes ópticos horizontais; **(b)** Cortes ópticos verticais. As distâncias entre os cortes ópticos variaram entre 212 e 280 µm.

As AF (laser de excitação de 815 nm) foram realizadas após os exames de sdOCT. Ajustava-se a posição da retina para obtenção da melhor imagem pelo *Red Free* (RF), utilizando-se a objetiva de 55º. As dioptrias para a captação das imagens variaram de -7 a +9 d, conforme a distância entre a retina e a objetiva e o poder dióptrico do olho do animal. Após obtida a melhor imagem pelo RF, modificava-se a posição da chave para o modo AF e injetava-se pela via intravenosa 0,2 ml de fluoresceína sódica (20%) seguida de bolus de 1 ml de SSB. O tempo de captação de imagem foi de aproximadamente seis minutos (Figuras 7 e 8).

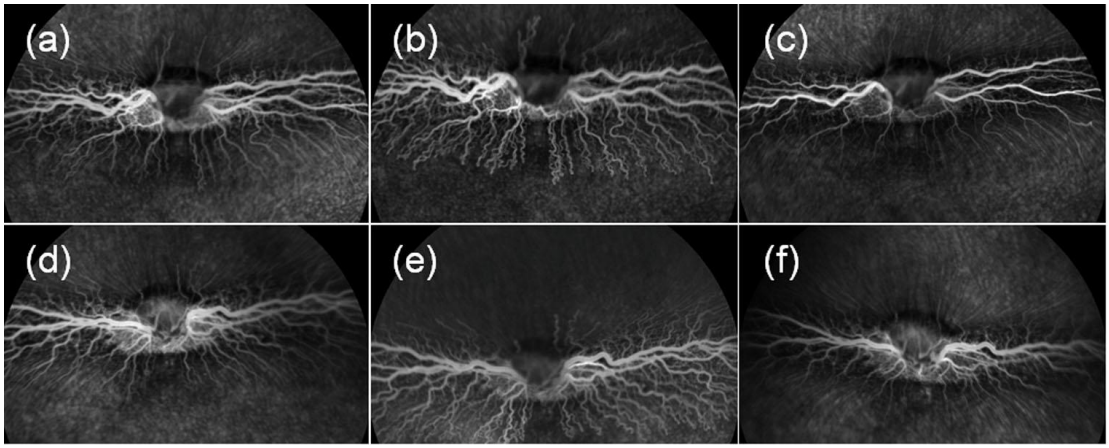

Figura 7: Imagens da angiografia por fluoresceína sódica dos olhos direito **(a, b, c)** e esquerdo **(d, e, f)** do animal nº 15 (grupo B_{12}). **(a)** e **(d)** Pré-hipoxemia (D_0); **(b)** e **(e)** Per-hipoxemia (D_7); **(c)** e **(f)** Pós-hipoxemia (D_{11}). Observa-se a presença de vasodilatações e tortuosidades, tanto no olho direito (controle) quanto no esquerdo (solução salina balanceada), durante hipóxia (D_7).

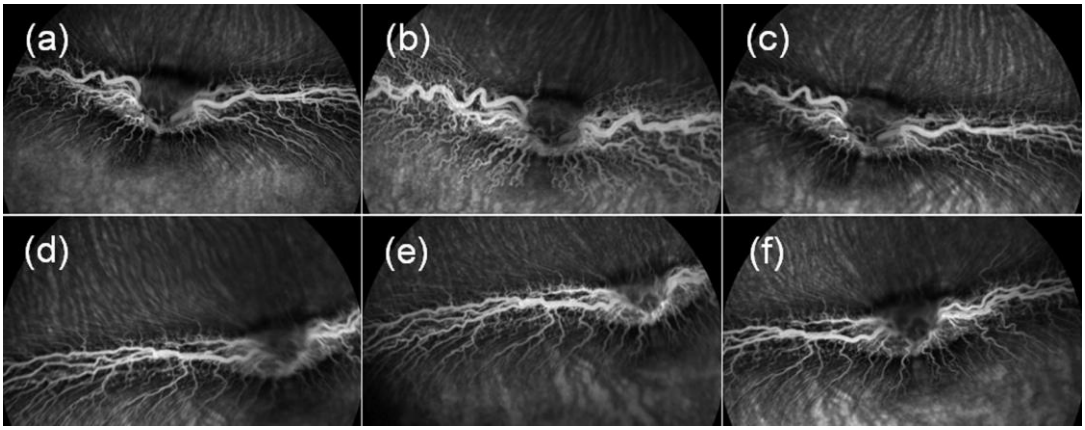

Figura 8: Imagens da angiografia por fluoresceína sódica dos olhos direito **(a, b, c)** e esquerdo **(d, e, f)** do animal nº 17 (grupo B_8). **(a)** e **(d)** Pré-hipoxemia (D_0); **(b)** e **(e)** Per-hipoxemia (D_7); **(c)** e **(f)** Pós-hipoxemia (D_{11}). Observa-se a presença de vasodilatações e tortuosidades no olho direito (controle) e ausência no olho esquerdo (bevacizumabe), durante hipóxia (D_7).

3.5. Injeção intravítrea

As injeções IV de SSB e bevacizumabe foram aplicadas em condições estéreis e após instilação de gotas de iodopovidona a 5% nos olhos dos animais. Foi instilado colírio de tetracaína tópica para anestesia local. O espéculo foi utilizado para manter as pálpebras abertas e o procedimento foi realizado sob visão direta utilizando-se microscópio cirúrgico. Uma agulha de calibre 27 Gauge (G), ligada à seringa de 1 ml, foi introduzida na cavidade vítrea através da conjuntiva, no quadrante superotemporal, 1,5 mm atrás do limbo. O volume total das substâncias injetadas no vítreo foi de 0,05 ml. A dose de bevacizumabe foi de 1,25 mg (concentração de 25 mg/ml). Pomada antibiótica tópica foi aplicada ao final do procedimento.

3.6. Mensuração da espessura retiniana

A mensuração das espessuras dos segmentos retinianos (SR) e coroidianos (SC) foi realizada utilizando-se o *software* MMM® (Multi Modal Mapper WPF®) (UKT, Tübingen, Alemanha). O programa MMM® trabalha com os dados brutos do *software* Spectralis® e permite o delineamento manual dos limites das camadas da retina de interesse em cada corte tomográfico. Após o delineamento das camadas, o programa MMM® calculou a distância em µm entre os dois limites selecionados manualmente. A cada corte tomográfico, o número máximo de pontos calculados foi 30, divididos em distâncias iguais de um ponto ao outro. Os limites entre a camada da membrana limitante interna (MLI) ao complexo de Bruch/EPR, SR, e deste último a margem correspondente à parte intraocular da esclera (interface coroide-esclera), SC, foram demarcados nos cortes tomográficos horizontais e verticais para cálculo da média e análise comparativa (Figura 9). As imagens e os segmentos dos cortes ópticos com melhor qualidade (razão sinal-ruído >15 dB) foram selecionadas para a obtenção dos valores em µm das distâncias, obtendo-se a média e o desvio-padrão dos valores mensurados pelo programa para cada corte tomográfico.

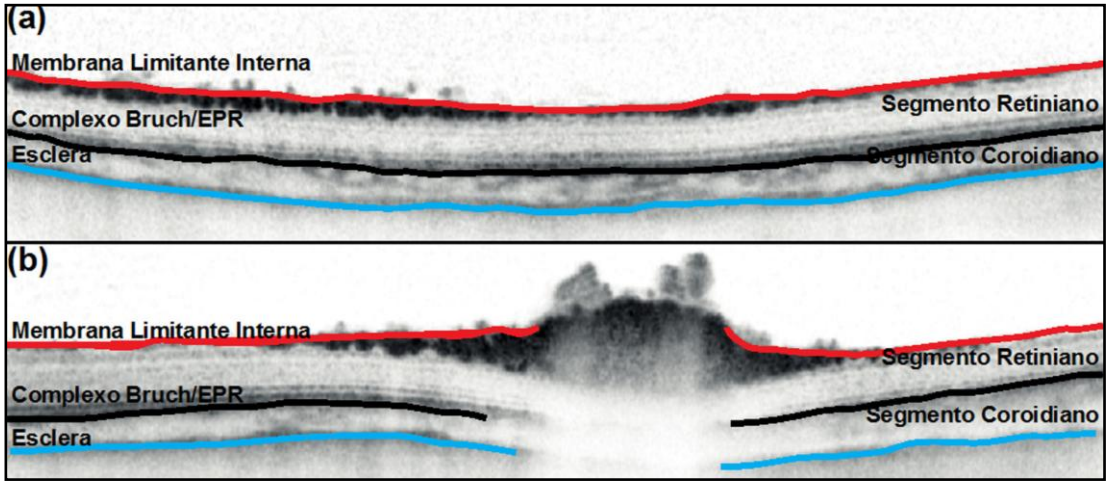

Figura 9: Cortes ópticos horizontais **(a)** e verticais **(b)** e as demarcações dos limites desenhados manualmente. As médias das distâncias entre a membrana limitante interna e o complexo EPR/Bruch (segmento retiniano) e entre o complexo EPR/Bruch e a esclera (segmento coroidiano) foram obtidas para análise estatística.

3.7. Análise do VEGF no sangue e humor aquoso

A presença e quantidade de VEGF foram avaliadas no sangue periférico e no humor aquoso de ambos os olhos (controles e SSB/bevacizumabe) dos animais dos grupos aclimatizados com concentração de O_2 a 8% (grupos S_8 e B_8). O sangue periférico foi coletado da veia marginal da orelha direita ou esquerda e dividido em três aliquotas.

Para a análise do soro, 5 ml de sangue foram deixados em repouso à temperatura ambiente durante 15-30 minutos e em seguida, centrifugadas a velocidade de 3000 rpm durante 10 minutos, também à temperatura ambiente. O sobrenadante foi coletado e transferido para tubos de *Eppendorf*, sem aditivo, em volume mínimo de 100 µl; 5 ml de sangue foram adicionados a tubos contendo EDTA e mantidos por cinco minutos em repouso à temperatura ambiente. Após a decantação, retirou-se o soro sobrenadante e centrifugou-se durante 15 minutos à velocidade de 3000 rpm em temperatura ambiente. Novamente, o sobrenadante foi retirado e transferido para tubos *Eppendorf*, sem aditivo, em volume mínimo de 100 µl. O humor aquoso foi coletado no OD e OE dos animais. Antes do procedimento de punção da câmara anterior, os olhos foram lavados com SSB e

colírio de lágrima artificial estéril (Artelac®, Bausch & Lomb Inco., Alemanha), regularmente, a cada dois minutos. Seringa de 1 ml e agulha de 20 G foram utlizadas para a punção da câmara anterior e coletados aproximadamente 50 µl de humor aquoso que foram transferidos para tubos *Eppendorf*. Os materiais biológicos, soro e humor aquoso, foram estocados em refrigerador à temperatura de -80ºC.

A quantificação da concentração do VEGF nas amostras de humor aquoso e soro foi realizada utilizando-se a tecnologia do Luminex xMAP® (Luminex Inco., Texas, EUA) e o procedimento seguido conforme as instruções do fabricante. A tecnologia mescla princípios das técnicas do ELISA com a citometria de fluxo (Sharma et al., 2009; Wang et al., 2012).

Resumindo o procedimento realizado: 50 µl de humor aquoso dos OD e OE e 100 µl de soro foram mantidos em descanso à temperatura ambiente, depois colocados em rotação a 13000 x gravidade, durante cinco minutos para remoção dos precipitados. Volume de 50 µl foi removido e colocado em tubos *Eppendorf* para análise do antígeno VEGF pelo *Multi-Analyte Profiling* (MAP). Usando pipeta automática, uma alíquota de cada amostra foi introduzida em placa de *well* contendo as microesferas multiplexadas para captura dos antígenos humanos MAP. As amostras e as microesferas de amostra e de captura foram misturadas e incubadas à temperatura ambiente durante uma hora. *Cocktails* multiplexados de anticorpos biotinilados, anticorpo anti-VEGF, foram então adicionados roboticamente e misturados. Após, a mistura foi incubada durante uma hora adicional em temperatura ambiente. Multiplex foram desenvolvidos utilizando o excesso de solução de estreptavidina-ficoeritrina, que foi completamente misturado em cada multiplex e incubado durante uma hora em temperatura ambiente. O volume de cada reação foi reduzido e multiplexado por filtração sob vácuo. A análise foi realizada pelo instrumento Luminex 100® (Luminex Inco., Texas, EUA) e o fluxo de dados resultante foi interpretado utilizando o *software* de análise (Qiagen Inco., Valencia, CA). Para cada multiplex, calibradores e controles foram incluídos em cada placa de microtitulação.

3.8. Histologia e imuno-histoquímica

Após o período de aclimatização em ar ambiente, quatro dias após o período hipoxêmico (D_{11}), os animais pertencentes ao grupo O_2 a 8% foram sacrificados com *overdose* de pentobarbital (250 mg/1,2 ml) intravenoso e submetidos à análise por microscopia óptica e imuno-histoquímica, pois foi o grupo que apresentou alterações consistentes no exame de angiografia por fluoresceína sódica. Os OD e OE dos animais foram enucleados, fixados em formaldeído a 4% e submetidos aos procedimentos de processamento, desidratação, clarificação e inclusão em parafina. Os blocos de parafina contendo os tecidos oculares foram submetidos aos cortes ultrafinos (5 µm) com micrótomo e processados de acordo com as técnicas de coloração pela hematoxilina e eosina (H&E) e IHQ. A técnica de IHQ utilizou-se do anticorpo monoclonal anti-humano de camundongo anti-VEGF (isoformas 121, 165 e 189) (Dako Inco., Hamburgo, Alemanha) como anticorpo primário. Como anticorpo secundário foi utilizado anticorpo Ig de ovelha e como agente fluorescente o Alexa Fluor® 488 (Life Technologies Inco., Darmstadt, Alemanha), que produz uma coloração verde na microscopia de fluorescência.

3.9. Análise estatística

Os dados obtidos dos experimentos foram reunidos e organizados em planilha eletrônica Excel® 14.4.6 (Microsoft Inco., Washington, EUA) e transferidos para o programa de estatística JMP® 11.0.0 (SAS Institut GmbH, Böblingen, Alemanha), empregado em todas as análises. O valor alfa de 5% foi determinado para aceitar ou refutar o teste de hipótese nulo (H_0) em todas as análises.

Os resultados descritivos das espessuras dos SR e SC foram calculadaos a partir do conjunto dos cortes tomográficos horizontais e verticais determinados nos intervalos entre 3 e 4 mm de distância da margem do disco óptico. O teste *t* de Student foi utilizado para a comparação das espessuras retinianas entre os três períodos (D_0, D_7 e D_{11}). As comparações múltiplas das médias de vários

grupos foi realizada pelo teste de Tukey. Os resultados da AF foram analisados por teste não-paramétrico, pela análise das médias proporcionais e apresentados no gráfico de análise das médias. As comparações das médias das concentrações do VEGF em picogramas por mililitro (pg/ml) obtidos do humor aquoso e do sangue periférico foram analisados pelo teste *t* de Student.

4. Resultados

4.1. *Spectral domain optical coherence tomography*

Os resultados obtidos pela mensuração das espessuras dos SR e SC, tanto nos cortes ópticos horizontais quanto verticais serão apresentados nesta seção, assim como as médias individuais dos exames tomográficos.

4.1.1. Efeito da hipóxia a 12% e 8%

Para essa análise, usou-se apenas os OD de todos os animais, visto que esses não sofreram nenhuma intervenção. Assim, obteve-se o grupo O_{12} (n=10), OD de animais submetidos a 12% de concentração de O_2, e grupo O_8 (n=12), OD de animais submetidos à concentração de O_2 a 8%. As espessuras foram analisadas nos três diferentes períodos de aclimatização, D_0 (antes da hipoxemia), D_7 (durante) e D_{11} (depois).

4.1.1.1. Efeito da hipóxia nos cortes horizontais do segmento retiniano

Não se observou diferença significativa quando as espessuras medidas para O_{12} e O_8 foram comparadas em cada período (Tabela 1).

Tabela 1: Médias e diferenças das espessuras dos segmentos retinianos entre os grupos O_{12} e O_8 nos cortes ópticos horizontais.

Período	**Média±EP (µm)**			**P**
	O_{12}	**O_8**	**Dif. O_{12}-O_8**	
D_0	190,30±1,55	190,63 ± 1,43	0,47±1,37	0,9994
D_7	174,85±1,52	172,12±1,47	1,93±1,36	0,7178
D_{11}	189,03±1,53	185,71±1,47	2,17±1,38	0,6181

(EP): Média±Erro Padrão; **(µm):** micrômetros; **Dif. O_{12}-O_8:** diferença das médias entre O_{12}-O_8; **p:** valor p.

Todavia, quando as medidas foram comparadas entre os períodos D_0 e D_7, observou-se redução significativa da espessura retiniana de 8% para O_{12} ($p<0,0001$) e 10% ($p<0,0001$) para O_8; e essa redução não foi observada entre os períodos D_0 e D_{11}, quando a espessura voltou a ser similar aos valores iniciais (Gráfico 1 e Tabela 2).

Tabela 2: Diferença entre os períodos para a espessura dos segmentos retinianos, medida nos cortes ópticos horizontais para O_{12} e O_8.

Período	O_{12}		O_8	
	Média±EP (µm)	**P**	**Média±EP (µm)**	**P**
D_0 - D_7	15,56±1,38	<0,0001*	17,95±1,35	<0,0001*
D_0 - D_{11}	1,51±1,39	0,8873	4,15±1,36	0,0297*
D_7 - D_{11}	14,05±1,36	<0,0001*	11,88±1,37	<0,0001*

(EP): Média±Erro Padrão; **(µm):** micrômetros; **p:** valor p; *p,0,05.

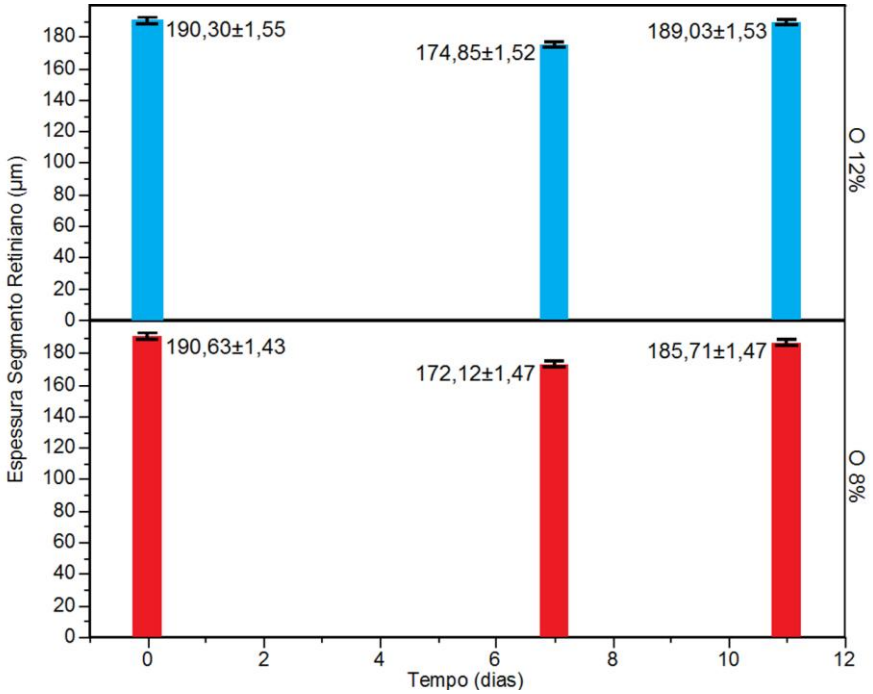

Gráfico 1: Média e erro padrão da espessura retiniana nos cortes ópticos horizontais nos grupos O_{12} e O_8 nos três períodos de aclimatização; D_0: pré-hipóxia, D_7: per-hipóxia e D_{11}: pós-hipóxia; O_{12}: grupo submetido à pressão de oxigênio à 12%; O_8: grupo submetido à pressão de oxigênio à 8%; µm: micrômetros.

4.1.1.2. Efeito da hipóxia nos cortes verticais do segmento retiniano

Salva pequena diferença entre os grupos O_{12} e O_8, observada antes da exposição à hipóxia, não houve diferença significativa quando as espessuras medidas para O_{12} e O_8 foram comparadas em cada período (Tabela 3).

Tabela 3: Comparação entre as médias das espessuras dos segmentos retinianos entre os grupos O_{12} e O_8 nos cortes ópticos verticais.

Período	Média±EP (µm)			P
	O_{12}	O_8	Dif. O_{12}-O_8	
D0	176,85±2,20	181,50±2,03	5,34±1,74	0,0282*
D7	165,28±2,17	168,14±2,07	4,01±1,72	0,1853
D11	178,14±2,18	180,64±2,06	2,63±1,73	0,6524

(EP):Média±Erro Padrão; **(µm):** micrômetros; **Dif. O_{12}-O_8:** diferença da média entre O_{12}-O_8; **P:** valor p; *p<0,05.

Resultados semelhantes foram encontrados após a hipóxia para os cortes verticais, pois entre os períodos D_0 e D_7 houve redução da espessura de 7% (p<0,0001) para O_{12} e 7% para O_8 (p<0,0001) (Gráfico 2 e Tabela 4). Não se detectou redução entre os períodos D_0 e D_{11}, quando a espessura voltou a ser similar aos valores iniciais (Gráfico 2 e Tabela 4).

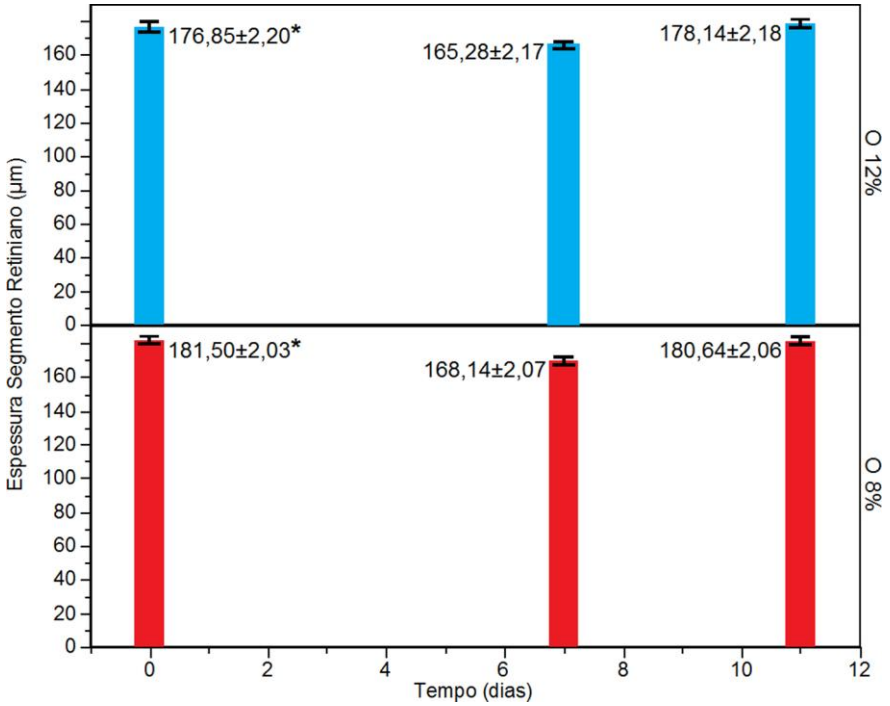

Gráfico 2: Média e erro padrão da espessura retiniana nos cortes ópticos verticais nos grupos $O1_2$ e O_8 nos três diferentes períodos de aclimatização; D_0: pré-hipóxia, D_7: per-hipóxia e D_{11}: pós-hipóxia; O_{12}: grupo submetido à pressão de oxigênio à 12%; O_8: grupo submetido à pressão de oxigênio à 8%; µm: micrômetros.

Tabela 4: Comparação da média da espessura dos segmentos retinianianos (SR) entre os três períodos, por grupo, nos cortes ópticos verticais.

Período	O_{12}		O_8	
	Média±EP (µm)	**P**	**Média±EP (µm)**	**P**
D_0 - D_7	10,90±1,69	<0,0001*	12,23±1,77	<0,0001*
D_0 - D_{11}	2,25±1,72	0,7817	0,46±1,75	0,9998
D_7 - D_{11}	13,15±1,66	<0,0001*	11,77±1,77	<0,0001*

(EP): Média±Erro Padrão; **(µm):** micrômetros; **P:** valor p; *p<0,05.

4.1.1.3. Efeito da hipóxia no segmento coroidiano

Em contraponto ao observado nos SR, não se detectou redução da espessura após a exposição à hipóxia. Devido à baixa qualidade das imagens, o que reduziu muito a precisão das medidas, os dados derivados das espessuras da coroide serão mostrados no Anexo B.

4.1.2. Efeito do bevacizumabe

O mesmo padrão de redução da espessura da retina encontrado nos olhos controles (OD), descrito previamente, foi observado para os OE. Nos olhos tratados com bevacizumabe, a redução das médias das espessuras do SR para os cortes horizontais entre os períodos D_0 e D_7 foi de 6% (<0,0001) e 9% (<0,0001) para as concentrações de O_2 a 12% e 8%, respectivamente. Enquanto que nos olhos tratados com SSB no mesmo período, notou-se redução de 8% (<0,0001) e 6% (<0,0001) para as concentrações de O_2 a 12% e 8%, respectivamente, nos cortes horizontais. Nos cortes verticais verificou-se, para os olhos tratados com bevacizumabe, redução de 5% (p=0,0005) e 8% (<0,0001) para concentrações de O_2 a 12% e 8%, respectivamente; e para os olhos tratados com SSB houve redução de 7% (<0,0001) e 8% (<0,0001) nas concentrações de O_2 a 12% e 8%, respectivamente. Para minimizar a variabilidade entre indivíduos, a avaliação dos efeitos do bevacizumabe administrados IV nos OE foi realizada subtraindo-se essas espessuras dos OD individualmente (Diferença OE-OD). Não houve significância estatística entre as diferenças das espessuras dos SR (OE-OD) medidas em olhos tratados com SSB nos três períodos de aclimatização (Gráfico 3 e Tabela 5).

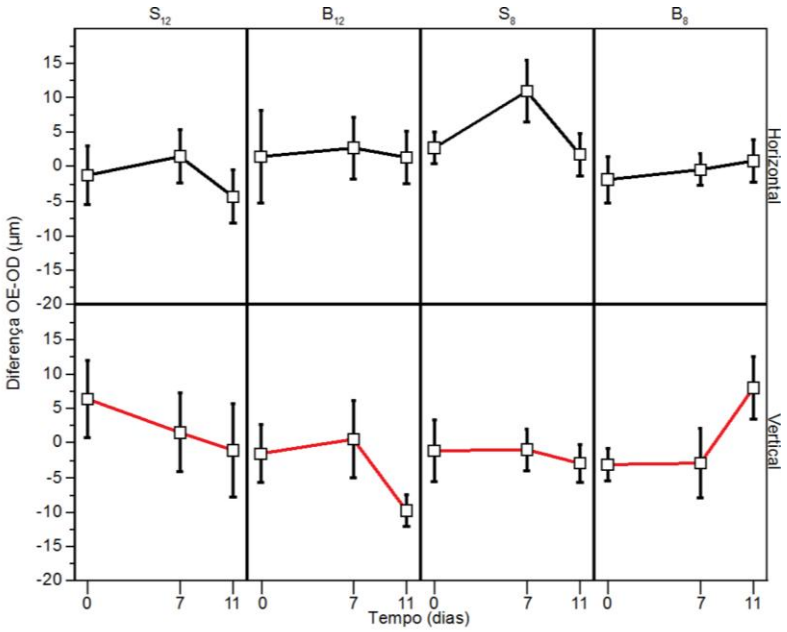

Gráfico 3: Comparação entre as médias da diferença entre OE e OD dos segmentos retinianos (SR) nos cortes tomográficos horizontais e verticais nos três períodos de aclimatização. Intervalos: erro padrão; Quadrado: média; µm: micrômetros.

Tabela 5: Comparação entre as médias das espessuras dos segmentos retinianos entre os períodos, por grupo, nos cortes ópticos horizontais e verticais.

Horizontais

Grupo	D_0 - D_7		D_7 - D_{11}		D_0 - D_{11}	
	Média±EP	**P**	**Média±EP**	**Valor p**	**Média±EP**	**P**
S_{12}	2,73 ± 5,35	1,0	5,85±5,35	0,9937	3,12±5,35	1,0
B_{12}	8,25 ± 5,68	0,9460	9,21±5,98	0,9219	0,96±5,68	na
S_8	1,26 ± 5,68	1,0	1,37±5,35	1,0	0,11±5,68	na
B_8	1,46 ± 4,89	1,0	1,26±4,89	1,0	2,72±4,89	1,0

Verticais

Grupo	D_0 - D_7		D_7 - D_{11}		D_0 - D_{11}	
	Média±EP	**P**	**Média±EP**	**P**	**Média±EP**	**P**
S_{12}	4,89±6,79	0,9998	2,59±7,33	1,0	7,47±7,33	0,9963
B_{12}	0,16±6,44	na	1,99±6,79	1,0	1,83±6,44	1,0
S_8	2,09±6,44	1,0	10,38±6,07	0,8540	8,28±6,44	0,9765
B_8	0,20±5,81	na	10,94±5,81	0,7630	11,14±6,07	0,7901

(EP): Média±Erro Padrão; **(µm)**: micrômetros; **P:** valor p; **na:** não se aplica.

Resultados semelhantes foram encontrados para o SC (Gráfico 4 e Tabela 6).

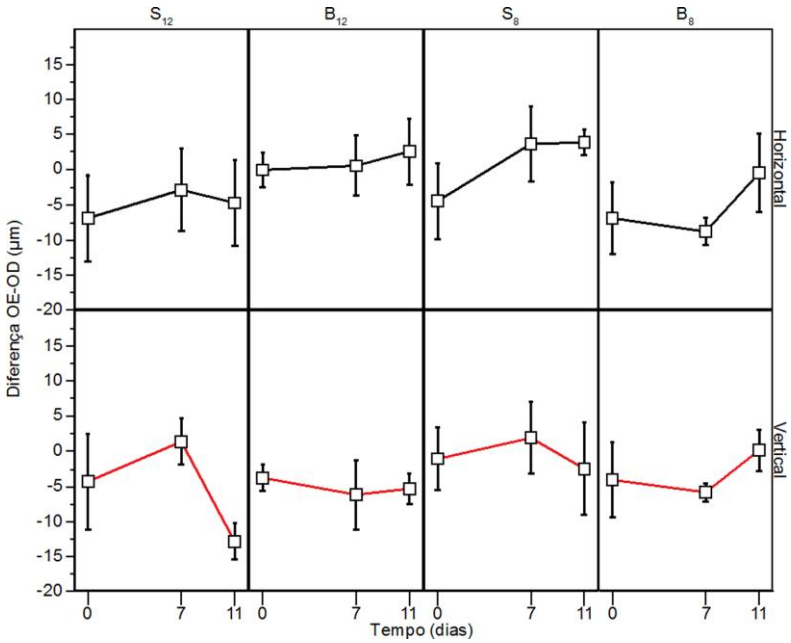

Gráfico 4: Comparação entre as médias da diferença entre OE e OD dos segmentos coroidianos (SC) nos cortes tomográficos horizontais e verticais nos três períodos de aclimatização. Intervalos: erro padrão; Quadrado: média; µm: micrômetros.

Tabela 6: Comparação entre as médias das espessuras dos segmentos coroidianos entre os períodos, por grupo, nos cortes ópticos horizontais e verticais.

Horizontais

Grupo	D_0 - D_7		D_7 - D_{11}		D_0 - D_{11}	
	Média±EP	**P**	**Média±EP**	**P**	**Média±EP**	**P**
S_{12}	4,05±6,96	1,0	1,84±6,96	1,0	2,21±6,96	1,0
B_{12}	8,18±7,38	0,9928	0,18±7,78	na	8,35±7,38	0,9915
S_8	0,61±7,38	na	2,03±7,38	1,0	2,63±7,78	1,0
B_8	1,91±6,35	1,0	8,39±6,35	0,9720	6,48±6,35	0,9964

Verticais

Grupo	D_0 - D_7		D_7 - D_{11}		D_0 - D_{11}	
	Média±EP	**P**	**Média±EP**	**P**	**Média±EP**	**P**
S_{12}	5,70±6,59	0,9991	14,28±7,12	0,6874	8,58±7,12	0,9852
B_{12}	2,99±6,25	1,0	4,41±6,59	0,9999	1,42±6,25	1,0
S_8	2,39±6,25	1,0	0,85±6,59	na	1,54±6,59	1,0
B_8	1,78±5,38	1,0	6,01±5,65	0,9947	4,23±5,65	0,9998

(EP): Média±Erro Padrão; **(µm)**: micrômetros; **P:** valor p; **na:** não se aplica.

4.2. Angiografia por fluoresceína sódica

As análises da AF nas retinas dos animais foram qualitativa, com apenas dois desfechos computados: ausência ou presença de vasodilatação e tortuosidade da vasculaura retiniana. Os dados foram analisados de acordo com a média da proporção entre ausência das alterações vasculares e o número total de olhos determinados por grupo. Baseados na média (*Average* - Avg) das proporções, os grupos que apresentaram valores das médias de proporções maiores que o limite de decisão superior (*Upper Decision Limit* - UDL) foram considerados estatisticamente diferentes das médias de proporções dos demais grupos. Isso ocorre quando os valores são menores que o limite de decisão inferior (*Lower Decision Limit* - LDL). A UDL e LDL são intervalos de decisão calculados para cada grupo. Ultrapassado os valores dos limites de decisão, conclui-se que o grupo apresenta diferença estatisticamente significante, conforme a hipótese nula estabelecida.

No período D_0, nenhum olho apresentou vasodilatação e tortuosidade vacular. No período D_7, 0 dos OD dos grupos B_{12} (0/5), S_8 (0/4) e B_8 (0/6) e apenas 20% do grupo S_{12} não apresentaram vasodilatação e tortuosidade vascular. Enquanto que no mesmo período, nos OE apenas 20% do grupo S_{12} (1/5), 40% do B_{12} (2/5), 0% do S_8 (0/4) e 100% do B_8 (6/6) não apresentaram as alterações. Houve diferença da média da proporção no grupo B_8 (Gráfico 5).

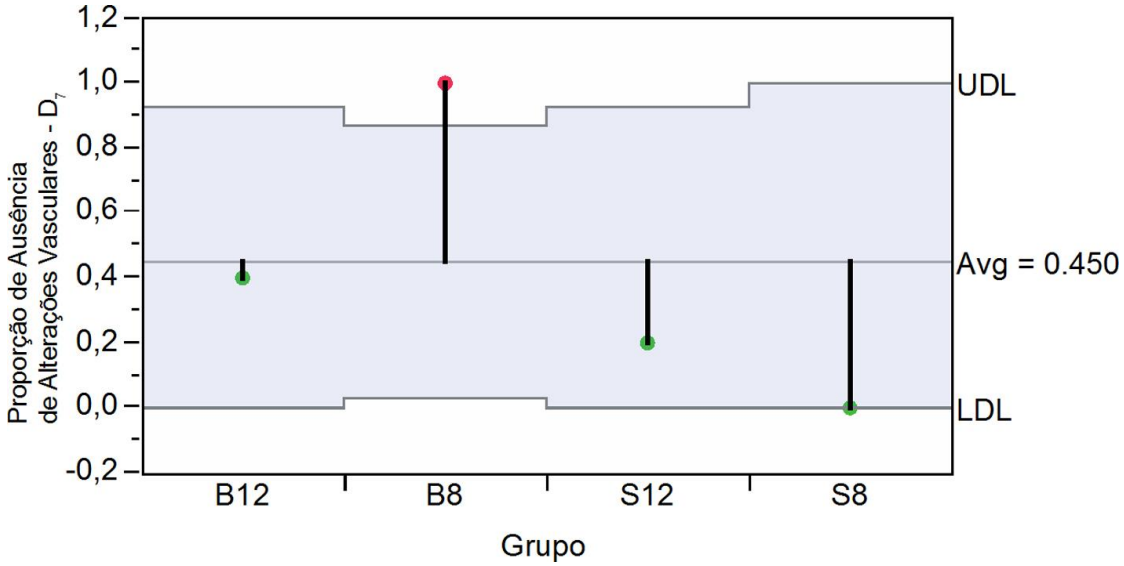

Gráfico 5: Distribuição das médias das proporções no período D_7 nos quatro grupos: B_{12} (n=5); B_8 (n=6); S_8 (n=4); S_{12} (n=5). UDL: *upper decision limit*; LDL: *lower decison limit*; Avg: *average*.

No período D_{11}, os resultados tenderam a convergir quando avaliaram-se a presença ou ausência de vasodilatação e tortuosidade vascular no período após hipoxemia. Não foram encontradas alterações em oitenta por cento dos OD, tanto nos grupos S_{12} (4/5) quanto nos B_{12} (4/5). No entanto, em 80% dos OE no grupo S_{12} (4/5), 60% no grupo B_8(3/5) e 100% nos grupos S_8 (4/4) e B_8 (6/6) houve retorno da forma dos vasos nos períodos prévios à hipoxemia. Não se verificou diferença significativa das médias das proporções entre os grupos (Gráfico 6).

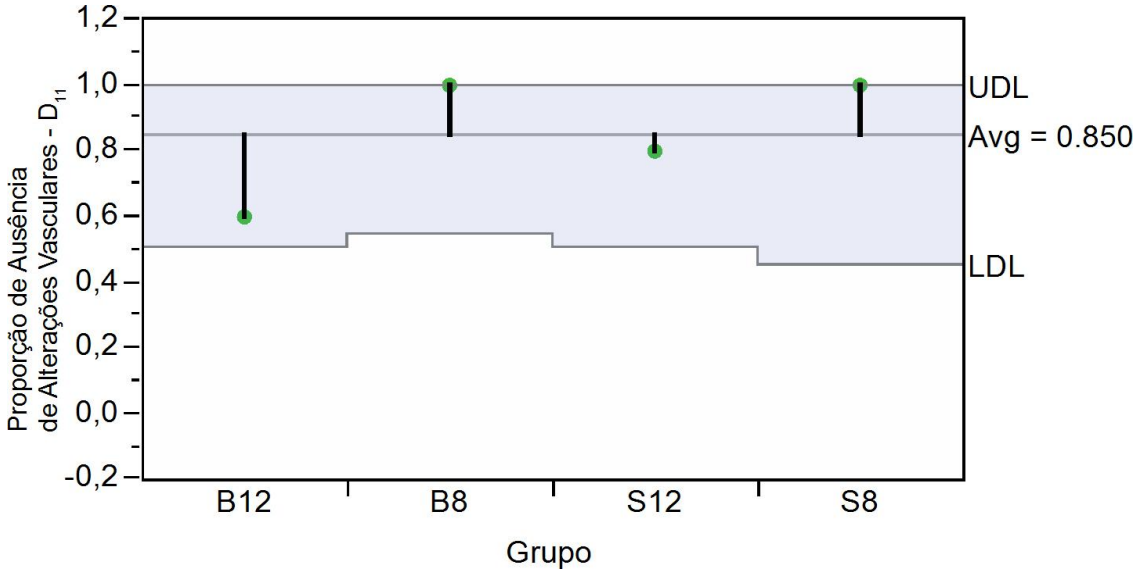

Gráfico 6: Distribuição das médias das proporções no período D_{11} nos quatro grupos: B_{12} (n=5); B_8 (n=6); S_8 (n=4); S_{12} (n=5). UDL: *upper decision limit*; LDL: *lower decison limit*; Avg.: *average*.

Os resultados demonstram que a concentração de O_2 a 8% é capaz de provocar alterações dos vasos retinianos com consistência e regularidade e define o papel positivo do bevacizumabe na regulação das alterações vasculares em situações de hipoxemia.

4.3. *Vascular endothelial growth factor*

As concentrações do VEGF foram medidas nos três diferentes períodos, apenas nos grupos S_8 e B_8, pois foram os grupos que apresentaram resultados contundentes com alterações da vasculatura retiniana em resposta ao bevacizumabe. As amostras de humor aquoso foram obtidas das câmaras anteriores dos OD e OE, e também do soro obtido na coleta do sangue periférico.

No grupo S_8 não houve diferença entre as médias da concentração de VEGF, comparada entre os períodos D_0 e D_7 no OD (D_0 = 2,50 pg/ml ± 1,13; D_7 = 5,00 pg/ml ± 1,06; p=0,1627) e soro (D_0 = 15,55 pg/ml ± 3,67; D_7 = 17,68 pg/ml ± 1,82; p=0,4442). Observou-se diferença estatística no OE (D_0 = 0,68 pg/ml ± 0,42;

D_7 = 5,43 pg/ml ± 0,95; p=0,0205) (Gráfico 7). No grupo B_8 não houve diferença estatística nos OD (D_0 = 10,65 pg/ml ± 6,04; D_7 = 6,08 pg/ml ± 1,10; p=0,4985), OE (D_0 = 2,83 pg/ml ± 1,09; D_7 = 1,65 pg/ml ± 0,67; p=0,4581) e soro (D_0 = 87,43 pg/ml ± 62,17; D_7 = 22,83 pg/ml ± 5,03; p=0,3414) (Gráfico 7).

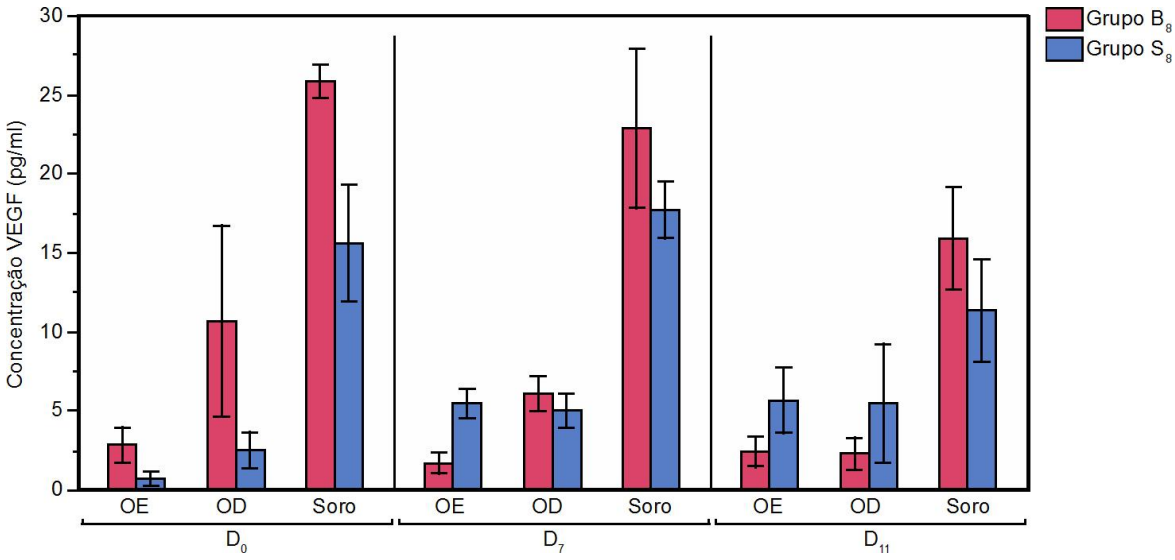

Gráfico 7: Comparações das médias das concentrações de VEGF (pg/ml) do soro sanguíneo dos animais dos grupos B_1 e B_2 nos três períodos: pré, per e pós-hipóxia. Não se observou diferença estatisticamente significativa entre os grupos em nenhum momento. D_0: pré-hipóxia; D_7: per-hipóxia; D_{11}: pós-hipóxia; OD: olho direito; OE: olho esquerdo.

Não houve diferença quando se compararam as médias das concentrações de VGF entre os períodos D_0 e D_7, por olho. Mas observou-se que no D_7 a média da concentração do VEGF no OD (17,68 pg/ml) foi superior à do OE (1,65 pg/ml), sugerindo algum efeito do anti-VEGF bevacizumabe no OE.

4.4. Histologia e imuno-histoquímica

A comparação morfológica dos cortes histológicos pela coloração H&E das retinas dos animais nº 12 (Figuras 10a e b) e 17 (Figuras 10c e d) não demonstraram diferenças entre os olhos controles (OD) (Figuras 10a e c), tratados com SSB (OE do animal 12) (Figura 10b) ou bevacizumabe (OE do animal 17) (Figura 10d). As camadas retininas estavam preservadas, com ausência de áreas de necrose ou precipitação de proteínas.

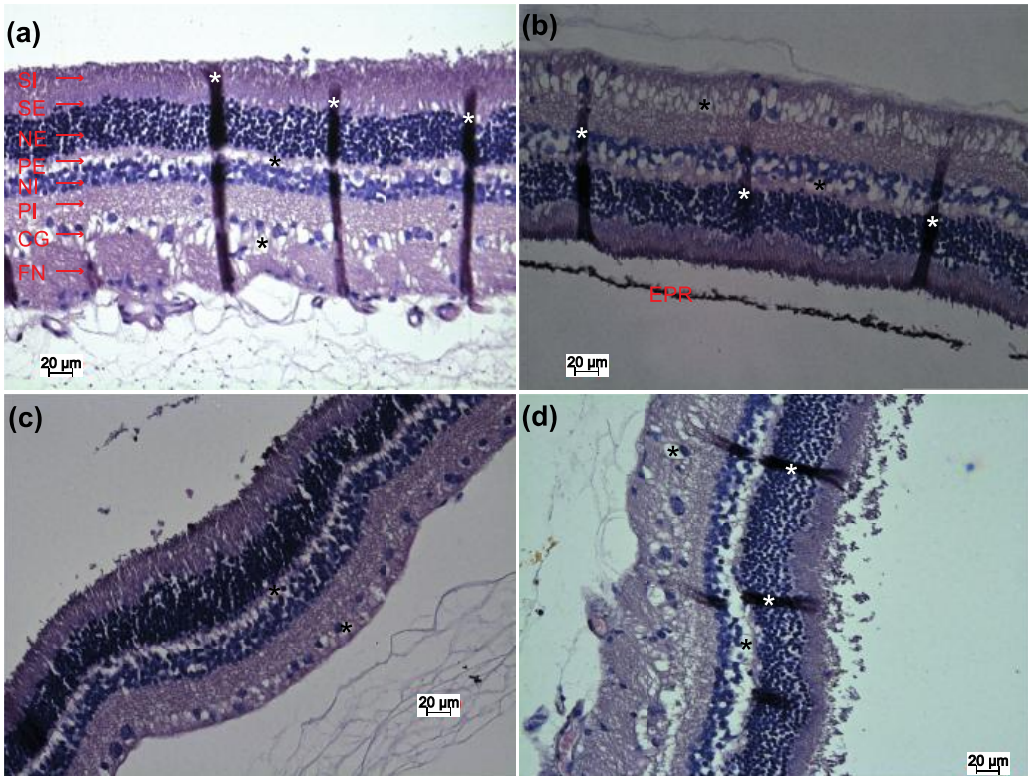

Figura 10: Corte histológico das retinas dos olhos direitos e esquerdos dos animais nº 12 **(a e b)** e 17 **(c e d)**. Coloração pela hematoxina e eosina. Ausência de alterações retinianas. *artefatos. Escala 20 µm.

A comparação dos cortes histológicos pela técnica da IHQ para identificação do VEGF demonstrou discreto aumento da imunofluorescência

(verde) no SR dos olhos controles (OD) e nos olhos injetados com SSB (OE do animal 14) (Figuras 11b e c). No OE do animal nº 17, que recebeu bevacizumabe IV, a intensidade de fluorescência pelo verde foi discretamente reduzida, visualizado-se partículas imunofluorescentes no vítreo (Figuras 11d e 11e).

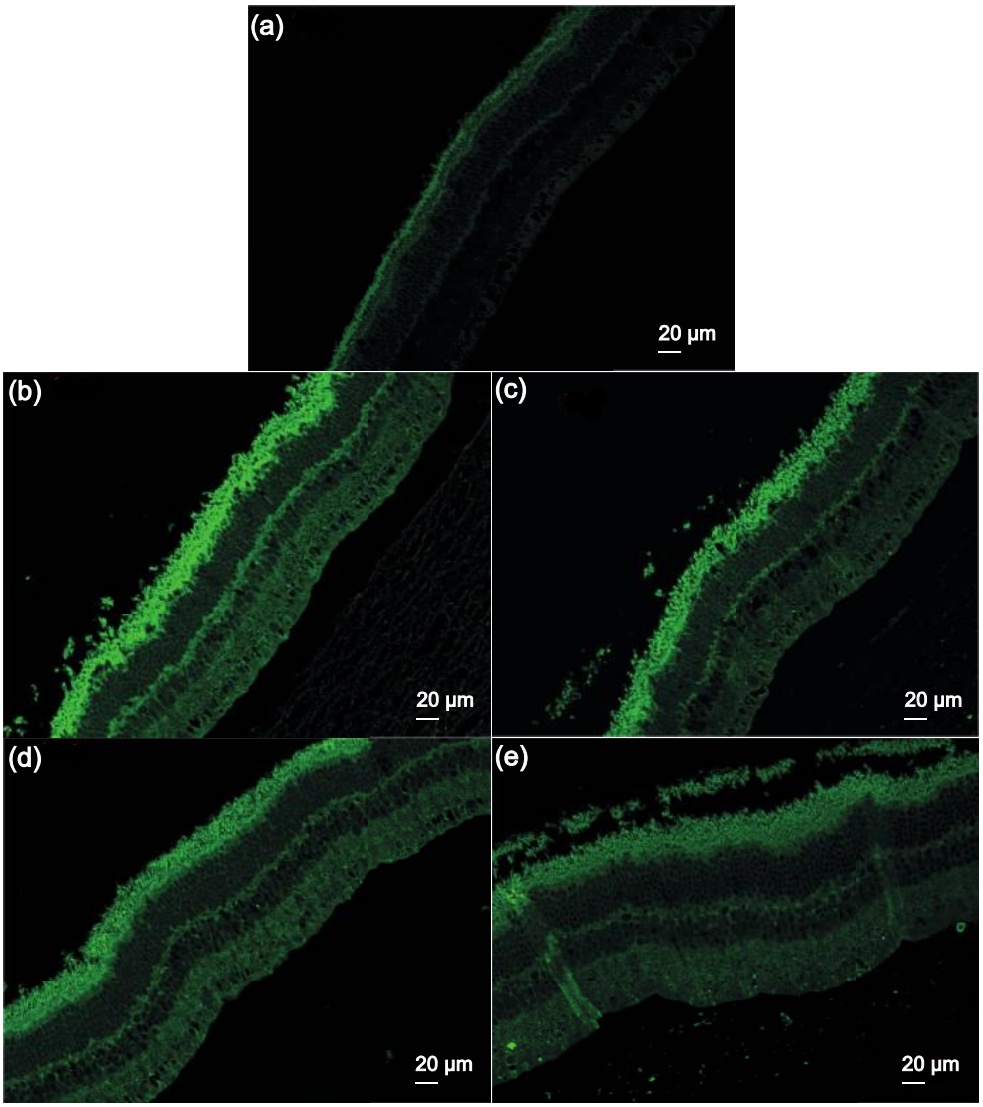

Figura 11: Imagem de microscopia de fluorescência óptica das retinas dos olhos direitos e esquerdos dos animais nº 14 **(b e c)** e 17 **(d e e)**. Coloração Alexia 488 (verde) do anticorpo anti-VEGF. Observa-se aumento da intensidade da fluorescência na camada do segmento externo dos fotorreceptores nos olhos direitos (controles) **(b)**, **(d)** e no olho esquerdo (SSB) **(c)**, quando comparado com o olho esquerdo **(e)** tratado com bevacizumabe. **(a)** Controle negativo. Escala 20 µm.

5. Discussão

5.1. Espessura retiniana e *spectral domain optical coherence tomography*

No presente estudo, a avaliação da espessura dos SR foi possibilitada pelo uso do aparelho de sdOCT. As variações dessas espessuras foram da ordem de algumas dezenas de µm, não sendo possível, portanto, perceber a diferença pela simples observação, exigindo maior precisão dos métodos de análise.

O aperfeiçoamento da técnica de exames com o uso da sdOCT para avaliar a estrutura retiniana *in vivo* é, atualmente, essencial para o acompanhamento da evolução de doenças e avaliações terapêuticas (Kocaoglu et al., 2007; Muraoka et al., 2012). A resolução axial de 5-6 µm da retina dos tomógrafos ditos *high resolution*, que utilizam a maior largura da banda espectral da fonte de luz e o fundamento físico do *Fourier domain* para o processamento dos sinais, propiciam a visualização de estruturas e camadas menores e com melhor definição em comparação aos equipamentos de gerações anteriores (Ferrara et al., 2009; Kim et al., 2008; Muraoka et al., 2012). Dessa forma, pode-se avaliar as retinas de animais menores que os seres humanos com qualidade (Muraoka et al., 2012).

A correlação das alterações visualizadas entre a sdOCT e a histologia é reprodutível, mas ainda não é conhecida em todos os quadros de doenças e nas diversas biometrias dos olhos (Seeliger et al., 2005; Paques et al., 2006; Ferrara et al., 2009; Patel et al., 2012; Berger et al., 2014). A melhor definição das estruturas retinianas proporciona a mensuração das espessuras das camadas e a quantificação das alterações de pequenos animais utilizados como modelos experimentais como camundongos, ratos, coelhos, cães, gatos e macacos (Yamauchi et al., 2011; Hariri et al., 2012; Alkin et al., 2013). Entretanto métodos com a finalidade de compensar a magnificação lateral das espessuras das camadas retinianas, como a construção de modelos esquemáticos de olhos são necessários para melhor avaliação (Lozano; Twa, 2012, 2013). Assim, é válido utilizar *softwares* que calculam as distâncias entre dois pontos para se obterem dados qualitativos das espessuras retinianas.

A redução da pressão de O_2 administrado aos coelhos provocou modificações na espessura do tecido retiniano. O SR localizado entre o complexo

MB/EPR e a MLI nos cortes horizontais próximos à faixa visual (correspondente à fóvea humana), nos cortes verticais e feixes vasculares apresentou reduções consistentes da espessura em todos os grupos e nos olhos tratados e não tratados com bevacizumabe.

A vascularização retiniana com presença de vasos intrarretinianos em coelhos está evidenciada apenas nos feixes medulares nasais e temporais (de Juan et al., 1986). A única fonte de O_2 em retinas avasculares são os vasos da coroide (Yu; Cringle, 2001). Dollery et al. (1969) sugeriram que o fornecimento de O_2 pelos vasos coroidianos pode nutrir toda a extensão da retina quando aumentada a pressão de O_2 inspirada. A redução da pressão de O_2 inspirada causa vasoconstrição dos vasos retinianos, porém sem modificação dos vasos coroidianos (Dollery et al., 1969). Observou-se que a redução da espessura do SR ocorreu nas áreas das retinas avasculares (cortes horizontais) e nas retinas vasculares (cortes verticais). As variações das espessuras do SC foram dúbias, não sendo possível concluir sobre o efeito das variações da concentração de O_2 sobre a coroide. Portanto, a redução da espessura retiniana nos períodos de hipóxia não sugere ter sido consequente às alterações do volume vascular.

A diminuição da concentração de O_2 nos tecidos promove efeitos diretos na produção de ATP (adenosina tri-fosfato) (Michiels, 2004). As moléculas de ATP são "moedas" de troca de energia, sendo requisitadas para as milhões de reações moleculares que exigem o consumo de energia. Dentro do microambiente retiniano, dois processos são altamente necessários para o consumo energético: a formação contínua das moléculas relacionadas ao ciclo visual, incluindo a criação contínua de discos ópticos, e a produção de moléculas relacionadas às sinapses nervosas (Yu; Cringle, 2001).

Os fotorreceptores apresentam alta taxa de demanda metabólica para a manutenção dos processos de despolarização e hiperpolarização, além da necessidade da reposição de aproximadamente 10% do segmento externo (bastonetes), consumidos diariamente, e na produção de neurotransmissores, que são constantemente anabolizados e catabolizados (Arden et al., 1998).

Acredita-se que a redução da produção energética das células fotorreceptoras afetaram a renovação dos discos ópticos e, consequentemente, a

espessura do SR. A ausência da avaliação microscópica dos fotorreceptores durante o período hipoxêmico limita a conclusão desta afirmação.

A ausência de diferença das espessuras da retina entre os olhos tratados com bevacizumabe ou SSB e controles diminui a possibilidade da influência do VEGF como o principal ou único fator responsável pela redução da espessura do tecido retiniano durante os períodos hipoxêmicos; assim como de essa redução ter sido causada pelo efeito tóxico da SSB no EPR e nos segmentos externos dos fotorreceptores (Hombrebueno et al., 2014).

Os SC não apresentaram modificações consistentes na espessura quando expostos ao ambiente hipoxêmico. A reprodutibilidade e repetibilidade da medida da espessura do SC em seres humanos demonstraram ser confiáveis desde que utilizada imagem de profundidade reforçada (*Enhanced Depth Imaging* - EDI) (Chhablani et al., 2012; Shao et al., 2013); porém no presente estudo não foi utilizada essa modalidade de imagem para avaliação do SC, não possibilitando obter conclusões. Por outro lado, diferentemente do tecido vascular encefálico, os vasos coroidianos não apresentam autorregulação conforme os níveis tensionais de O_2 (Kiel; Shepherd, 1992), sugerindo que a hipoxemia não seria capaz de provocar alterações. Contudo, mais pesquisas serão necessárias para comprovação desta teoria.

Estudos da fisiologia retiniana em seres humanos submetidos a ambientes hipoxêmicos foram previamente avaliados. A hipoxemia em seres humanos, causada por altas altitudes, é responsável pela retinopatia de altas altitudes (*High Altitude Retinopathy* - HAR), cujos sinais incluem hemorragias retinianas - de manchas de Roth até hemorragia vítrea, tortuosidade e ingurgitamento dos vasos retinianos, hiperemia e edema do disco óptico e manchas algodonosas (Ling; James, 1998; Barthelmes et al., 2011; Willmann et al., 2011; Bosch et al., 2012). A desorganização das camadas retinianas, presença de hemorragias, edemas ou o acúmulo de líquidos nos tecidos não foram observados pela sdOCT.

A camada de fibras nervosas ao redor do disco óptico em seres humanos submetidos à hipóxia apresentam aumento da espessura, não se correlacionando com a doença da montanha aguda - *Acute Mountain Sickness* (Willmann et al., 2011). No presente estudo, os cortes verticais dos SR apresentaram redução da

espessura, efeito contrário ao ocorrido em seres humanos (Willmann et al., 2011). A correlação entre o ocorrido em seres humanos e o presente estudo realizado em coelhos em diferentes ambientes (hipoxemia hipobárica em seres humanos e hipoxemia normobárica em coelhos) não permitem conclusões dedutivas, indutivas ou mesmo hipotéticos, apenas observacionais.

5.2. Vascularização retiniana e angiografia por fluoresceína sódica

O presente estudo demonstrou que durante o período hipoxêmico e normobárico, tanto nas concentrações de O_2 a 12% quanto a 8%, os olhos não tratados com bevacizumabe IV apresentaram aumento das espessuras e tortuosidades dos vasos retinianos. Os olhos dos animais que receberam bevacizumabe IV não evidenciaram aumento das espessuras e tortuosidades vasculares durante o período hipoxêmico, enquanto que nos olhos controles e naqueles que receberam SSB, as vasodilatações e os aumentos das tortuosidades vasculares foram semelhantes; embora não tenha sido observado desenvolvimento de neovasos retinianos ou extravasamento do corante fluoresceína. No entanto, os vasos retinianos dos coelhos se apresentaram com a mesma aparência antes e após os períodos hipoxêmicos, tanto nos olhos tratados quanto nos olhos não tratados com bevacizumabe IV.

Alguns autores que avaliaram exames de AF realizados em seres humanos antes e após exposição a ambientes hipoxêmicos hipobáricos, presentes em elevadas altitudes, não encontraram diferenças qualitativas (Barthelmes et al., 2011). Entretanto, os pesquisadores do grupo da UKT relataram a presença de vazamento de fluoresceína sódica pelos capilares retinianos na periferia temporal em 50% dos escaladores, quando examinados 24 horas após atingirem 4559 metros (Willmann et al., 2013). Dessa forma, é possível inferir que a hipoxemia é responsável pelas vasodilatações e pelo aumento das tortuosidades, tanto nos seres humanos quando nos coelhos. Entretanto, retornando-os ao estado fisiológico de oxigenação tecidual, ocorreu regressão das alterações dos vasos retinianos presentes nesse estágio. Tal fato também sugere que as alterações

vasculares presentes nas situações de hipóxia possuem um mecanismo adaptativo dentro do próprio microambiente intraocular - a produção de citocinas antiangiogênicas, ou redução da produção de VEGF, e não apenas por efeitos secundários ao aumento da pressão intracraniana, como se supunha.

O fato confirma que a inibição do VEGF pelo bevacizumabe consegue evitar os fenômenos iniciais (vasodilatação, tortuosidade vascular e vazamento de corante) relacionados com a angiogênese (Arana et al., 2012). Assim como demonstrado por outros estudos, a injeção IV de bevacizumabe é capaz de reduzir a intensidade da espessura e da tortuosidade da vasculatura retiniana (Ameri et al., 2007; Saati et al., 2010).

Um estudo clínico demonstrou que o tratamento da RD proliferativa com bevacizumabe IV em apenas um olho foi capaz de regredir os neovasos do olho contralateral (Avery et al., 2006 apud Bakri et al., 2007a). O presente estudo evidenciou que a administração da droga em um olho não foi capaz de controlar a vasodilatação e tortuosidade vascular retiniana. A crítica ao estudo é porque avaliou-e apenas a presença ou não das alterações, não levando em consideração as características qualitativas, como a mensuração do diâmetro vascular.

A formação de neovasos foi induzida na retina de coelhos no sétimo dia após a administração de $VEGF_{165}$ IV (Arana et al., 2012). Por outro lado, a neovascularização surgiu em retinas avasculares de camundongos até o quinto dia após a redução da concentração de O_2 inspirado (Pierce et al., 1995).

O objetivo de se obter a formação de neovasos retinianos neste modelo de hipoxemia não teve êxito. No presente estudo, os coelhos foram submetidos a três dias de hipoxemia; sugerindo, portanto, que a indução da produção de VEFG pela retina hipoxêmica foi insuficiente para a formação de neovasos. Supõe-se que a manutenção dos coelhos, talvez recém-nascidos, nos ambientes com concentração de O_2 a 8% entre cinco e sete dias seja possível para a indução da formação de neovasos retinianos, porém novos exames devem ser realizados para avaliar esta hipótese.

5.3. Retina e *vascular endothelial growth factor*

A avaliação da concentração do VEGF nos grupos submetidos à concentração de O_2 a 8% trouxe três questões a serem discutidas. A primeira observação explícita foi a capacidade do bevacizumabe de reduzir a concentração de VEGF nos olhos tratados. A segunda foi que a comparação da média da concentração de VEGF não mostrou diferença entre os olhos não tratados com bevacizumabe nos três diferentes períodos. Finalmente, a terceira questão foi a não observação de concentração de VEGF no soro do sangue periférico.

O bevacizumabe foi desenvolvido com a intenção de ligá-lo com todas as isoformas humanas de VEGF-A (Meyer; Holz, 2011). A redução da concentração de VEGF nos olhos tratados com bevacizumabe era esperada e já comprovada por outros estudos. Constatou-se que o efeito clínico de controle da vasodilatação e tortuosidade retiniana era notado sete dias após a aplicação da substância na cavidade vítrea. Bakri et al. (2007ab) demonstrou que a meia-vida do bevacizumabe no humor aquoso foi avaliada em aproximadamente cinco dias (concentração máxima - C_{max} - 37,7 µg/ml), enquanto que a do ranibizumabe em três dias (C_{max} de 17,9 µg/ml) (Bakri et al., 2007ab; Meyer; Holz, 2011). Os estudos clínicos preconizam a administração do anti-VEGF em intervalos de 4-6 semanas e conforme a avaliação clínica do paciente. Mesmo atingindo um limiar abaixo da meia-vida, a substância apresentou efeito clínico. Críticas surgem ao não se avaliarem seriadamente as concentrações, tanto do VEGF quanto do bevacizumabe e correlacioná-las.

As médias das concentrações do VEGF nos olhos não tratados não demonstraram diferenças estatísticas; o que leva a concluir que a concentração do bevacizumabe no olho contralateral não foi capaz de reduzir a do VEGF-A livre circulante no humor aquoso. Os autores que avaliaram a farmacodinâmica do bevacizumabe relataram que há transferência da substância injetada na cavidade vítrea de um olho para o outro, o mesmo não ocorre com o ranibizumabe (Bakri et al., 2007ab).

As avaliações das concentrações do VEGF no sangue periférico também levam a questionar se o bevacizumabe apresenta ou não efeito sistêmico. Não houve possibilidade, neste estudo, de concluir se a substância tem efeito anti-VEGF no organismo, por duas razões: a concentração de bevacizumabe administrada na cavidade intravítrea foi insuficiente para promover o efeito sistêmico, ou o tamanho amostral foi pequeno para se detectarem pequenas diferenças nas concentrações do VEGF. Ensaios clínicos apenas demonstram as complicações relacionadas ao uso intraocular de bevacizumabe e ranibizumabe, porém sem avaliação das concentrações dessas drogas no organismo e do VEGF.

A técnica do Luminex® possibilitou a quantificação das concentrações do VEGF em volumes de 50 µl retirados do humor aquoso em três momentos pontuais. Avaliações dessa tecnologia equiparam a sua qualidade com a dos métodos convencionais já estabelecidos como o ELISA. Porém, a sensibilidade, especificidade, os valores preditivos positivos e negativos, a reprodutibilidade e acurácia devem ser continuamente questionados (Sharma et al., 2009; Wang et al., 2012).

A hipoxemia induzida em ratos é capaz de aumentar a expressão celular de eNO (óxido nítrico endotelial) pelas células endoteliais e VEGF, por astrócitos e células de Müller, duas moléculas responsáveis pela vasodilatação e descritas como fatores pró-angiogênese (Kaur et al., 2006). O fluxo sanguíneo retiniano aumenta durante a hipóxia e a inibição não seletiva do NO pelo N^G-nitro-L-arginina-metil éster é capaz de reduzir esse fluxo (Nagaoka et al., 2002).

5.4. Histologia retiniana

A histologia realizada com coloração de H&E dos olhos não demonstrou diferenças nas retinas controles ou injetadas com SSB ou bevacizumabe. O estudo em ratos de Hombrebueno et al. (2014) revelou apoptose celular nas camadas retinianas nos olhos injetados com SSB, alteração revelada pela microscopia óptica. A diferença entre espécies não possibilita a inferência desse

estudo em coelhos. Durante a análise das camadas dos fotorreceptores não foi mensurada na histologia a espessura dessa camada, porém morfologicamente, não foram observadas anormalidades.

O bevacizumabe administrado nas doses de 1,5 ou 3,0 mg causa alterações estruturais nas mitocôndrias dos segmentos internos dos fotorreceptores, quando avaliados por microscopia eletrônica, assim como a expressão de moléculas relacionadas à apoptose nos fotorreceptores de coelhos (Inan et al., 2007). Por outro lado, Arraes et al. (2009) não observaram alterações retinianas à microscopia óptica 90 dias após a administração IV de bevacizumabe, também em retina de coelhos.

As células gliais retinianas expressam a MT1-MMP (*membrane-type 1 matrix metalloproteinase*), responsável pela ativação da MMP-2 (*matrix metalloproteinase 2*), proteína que degrada colágeno tipo-IV, laminina, fibronectina e proteglicanos, todos constituintes da matriz extracelular (Noda et al., 2005). No presente estudo não foi usado corante específico para detecção da matriz extracelular. Portanto, ainda é controversa a presença ou não de efeitos tóxicos nas células retinianas quando administrado bevacizumabe. Este estudo não possibilitou a conclusão definitiva do tema.

5.5. Perspectivas

O presente estudo propôs um modelo para análise dos efeitos fisiológicos, não apenas da hipoxemia, mas também dos efeitos hiperoxêmicos nas diversas variações das pressões atmosféricas nos tecidos oculares. A manipulação das condições do ambiente sem a intervenção direta nos organismos proporciona a observação das alterações adaptativas; contribuindo, assim, para a compreensão da cascata de eventos fisiológicos.

O coelho possui uma retina parcialmente avascular, portanto mínimas alterações nas concentrações de O_2 são suficientes para modificar o padrão de oxigenação retiniana. São animais de fácil manipulação e possuem maior volume

do bulbo ocular, o que permite intervenções terapêuticas com substâncias oculares e intraoculares, possibilitando o acompanhamento evolutivo.

Utilizando-se o modelo proposto, novas citocinas relacionadas aos eventos hipoxêmicos podem ser analisadas, associando os estudos eletrofisiológicos e de imagem da retina e as avaliações toxicológicas de medicamentos antiangiogênicos.

6. Conclusões

Após análise dos resultados, concluiu-se que:

- A hipoxemia normobárica na retina de coelhos promoveu efeitos como redução da espessura do SR, tanto na região inferior ao disco óptico (cortes horizontais) quanto na região de fibras nervosas e feixes vasculares (cortes verticais), e o desencadeamento de vasodilatação e tortuosidade vascular, sem formação de neovasos, principalmente nas concentrações de O_2 a 8%.

- A substância bevacizumabe IV não tem papel na redução ou no aumento da espessura retiniana nas situações de hipoxemia normobárica, porém exerce relevante função de inibir a vasodilatação e tortuosidade vascular retiniana em tais situações, demonstrando que tais alterações são reflexos de uma cascata de eventos intraoculares com envolvimento do VEGF.

- Não foi possível demonstrar se a administração de bevacizumabe é capaz de reduzir a presença de VEGF no humor aquoso ou no soro dos animais durante o período hipoxêmico.

- A avaliação do tecido retiniano à microscopia óptica não evidenciou alterações estruturais quando utilizada a coloração por H&E no período pós-hipoxemia. A IHQ demonstrou fracamente a presença de VEGF nas camadas externas dos olhos tratados e não tratados com bevacizumabe.

7. Referências Bibliográficas

Abu El-Asrar AM, Herbort CP, Tabbara KF. Retinal vasculitis Ocul Immunol Inflamm. 2005;13(6):415-33.

Agrawal S, Joshi M, Christoforidis JB. Vitreous inflammation associated with intravitreal anti-VEGF pharmacotherapy. Mediators Inflamm. 2013;2013:943409.

Ahnelt PK. The photoreceptor mosaic. Eye. 1998;12(Pt 3b):531-40.

Ahnelt PK, Kolb H. The mammalian photoreceptor mosaic-adaptive design. Prog Retin Eye Res. 2000;19(6):711-77.

Alkin Z, Kashani AH, Lopez-Jaime GR, Ruiz Garcia H, Humayun MS, Sadda SR. Quantitative analysis of retinal structures using spectral domain optical coherence tomography in normal rabbits. Curr Eye Res. 2013;38(2):299-304.

Ameri H, Chader GJ, Kim JG, Sadda SR, Rao NA, Humayun MS. The effects of intravitreous bevacizumab on retinal neovascular membrane and normal capillaries in rabbits. Invest Ophthalmol Vis Sci. 2007;48(12):5708-15.

Arana LA, Pinto AT, Chader GJ, Barbosa JD, Morales S, Moreira AT, et al. Fluorescein angiography, optical coherence tomography, and histopathologic findings in a VEGF(165) animal model of retinal angiogenesis. Graefes Arch Clin Exp Ophthalmol. 2012;250(10):1421-8.

Arden GB, Wolf JE, Tsang Y. Does dark adaptation exacerbate diabetic retinopathy? Evidence and a linking hypothesis. Vision Res. 1998;38(11):1723-9.

Arraes JC, Tedesco RC, Arraes TA, Silva EB, Ventura A, Avila MP. Intravitreal bevacizumab in pigmented rabbit eyes: histological analysis 90 days after injection. Arq Bras Oftalmol. 2009;72(5):656-60.

Ashton N, Ward B, Serpell G. Role of oxygen in the genesis of retrolental fibroplasia; a preliminary report. Br J Ophthalmol. 1953;37(9):513-20.

Babai N, Thoreson WB. Horizontal cell feedback regulates calcium currents and intracellular calcium levels in rod photoreceptors of salamander and mouse retina. J Physiol. 2009;587(Pt 10):2353-64.

Bakri SJ, Snyder MR, Reid JM, Pulido JS, Ezzat MK, Singh RJ. Pharmacokinetics of intravitreal ranibizumab (Lucentis). Ophthalmology. 2007a;114(12):2179-82.

Bakri SJ, Snyder MR, Reid JM, Pulido JS, Singh RJ. Pharmacokinetics of intravitreal bevacizumab (Avastin). Ophthalmology 2007b;114(5):855-9.

Bansal N. Prediabetes diagnosis and treatment: A review. World J Diabetes. 2015;6(2):296-303.

Barthelmes D, Bosch MM, Merz TM, Petrig BL, Truffer F, Bloch KE, et al. Delayed appearance of high altitude retinal hemorrhages. PloS One 2011;6(2):e11532.

Baylor D. How photons start vision. Proc Natl Acad Sci U S A. 1996;93(2):560-5.

Bellhorn RW. Retinal nutritive systems in vertebrates. Semin Avian Exot Pet 1997;6(3):108-18.

Berger A, Cavallero S, Dominguez E, Barbe P, Simonutti M, Sahel JA, et al. Spectral-domain optical coherence tomography of the rodent eye: highlighting layers of the outer retina using signal averaging and comparison with histology. PloS One. 2014;9(5):e96494.

Bosch MM, Barthelmes D, Landau K. High altitude retinal hemorrhages--an update. High Alt Med Biol. 2012;13(4):240-4.

Brown J, Jr., Folk JC, Reddy CV, Kimura AE. Visual prognosis of multifocal choroiditis, punctate inner choroidopathy, and the diffuse subretinal fibrosis syndrome. Ophthalmology. 1996;103(7):1100-5.

Bunt AH. Fine structure and radioautography of rabbit photoreceptor cells. Investigative ophthalmology & visual science 1978, 17(2):90-104.

Chhablani J, Barteselli G, Wang H, El-Emam S, Kozak I, Doede AL, et al. Repeatability and reproducibility of manual choroidal volume measurements using enhanced depth imaging optical coherence tomography. Invest Ophthalmol Vis Sci. 2012;53(4):2274-80.

Chiba C. The retinal pigment epithelium: an important player of retinal disorders and regeneration. Exp Eye Res. 2014;123:107-14.

Costa RA, Skaf M, Melo Jr LAS, Calucci D, Cardillo JA, Castro JC, et al. Retinal assessment using optical coherence tomography. Prog Retin Eye Res. 2006;25(3):325-53.

Curcio CA, Sloan KR, Kalina RE, Hendrickson AE. Human photoreceptor topography. J Comp Neurol. 1990;292(4):497-523.

D'Ambrosio E, Tortorella P, Iannetti L. Management of uveitis-related choroidal neovascularization: from the pathogenesis to the therapy. J Ophthalmol. 2014;2014:450428.

de Juan E Jr., Chandler DB, Hida T, Machemer R. Glio-vascular architecture in the rabbit retina. Invest Ophthalmol Vis Sci. 1986;27(11):1602-8.

De Robertis E. Electron microscope observations on the submicroscopic organization of the retinal rods. J Biophys Biochem Cytol. 1956;2(3):319-30.

De Robertis E, Lasansky A. Submicroscopic organization of retinal cones of the rabbit. J Biophys Biochem Cytol. 1958;(6):743-6.

DeVries SH. Bipolar cells use kainate and AMPA receptors to filter visual information into separate channels. Neuron. 2000;28(3):847-56.

Dollery CT, Bulpitt CJ, Kohner EM. Oxygen supply to the retina from the retinal and choroidal circulations at normal and increased arterial oxygen tensions. Invest Ophthalmol. 1969;8(6):588-94.

Dowling JE, Werblin FS. Organization of retina of the mudpuppy, Necturus maculosus. I. Synaptic structure. J Neurophysiol. 1969;32(3):315-38.

Elizabeth Rakoczy P, Yu MJ, Nusinowitz S, Chang B, Heckenlively JR. Mouse models of age-related macular degeneration. Exp Eye Res. 2006;82(5):741-52.

Famiglietti EV, Jr., Kolb H. Structural basis for ON-and OFF-center responses in retinal ganglion cells. Science. 1976;194(4261):193-5.

Ferrara N. Vascular endothelial growth factor: basic science and clinical progress. Endocr Rev. 2004;25(4):581-611.

Ferrara DC, Calucci D, Oréfice JL, Costa RA. Multimodal fundus imaging in heredodystrophic and degenerative diseases of the retina. Rev Bras Oftalmol. 2009, ;68(5):309-17.

Fischer MD, Huber G, Beck SC, Tanimoto N, Muehlfriedel R, Fahl E, et al. Noninvasive, in vivo assessment of mouse retinal structure using optical coherence tomography. PloS One. 2009;4(10):e7507.

Friedman DS, O'Colmain BJ, Munoz B, Tomany SC, McCarty C, de Jong PT, et al. Prevalence of age-related macular degeneration in the United States. Arch Ophthalmol. 2004;122(4):564-72.

Goldenberg D, Habot-Wilner Z, Loewenstein A, Goldstein M. Spectral domain optical coherence tomography classification of acute posterior multifocal placoid pigment epitheliopathy. Retina. 2012;32(7):1403-10.

Gregor Z, Bird AC, Chisholm IH. Senile disciform macular degeneration in the scond eye. Br J Ophthalmol. 1977;61:141-7.

Hamel C. Retinitis pigmentosa. Orphanet J Rare Dis. 2006;1:40.

Hariri S, Moayed AA, Choh V, Bizheva K. In vivo assessment of thickness and reflectivity in a rat outer retinal degeneration model with ultrahigh resolution optical coherence tomography. Invest Ophthalmol Vis Sci. 2012;53(4):1982-9.

Hartveit E. Functional organization of cone bipolar cells in the rat retina. J Neurophysiol. 1997;77(4):1716-30.

Hayreh SS. The central artery of the retina. Its role in the blood supply of the optic nerve. Br J Ophthalmol. 1963;47:651-63.

Hayreh SS. Segmental nature of the choroidal vasculature. Br J Ophthalmol. 1975;59(11):631-48.

Hayreh SS. Physiological anatomy of the choroidal vascular bed. Int Ophthalmol. 1983;6(2):85-93.

Hombrebueno JR, Luo C, Guo L, Chen M, Xu H. Intravitreal injection of normal saline induces retinal degeneration in the C57BL/6J mouse. Transl Vis Sci Technol. 2014;3(2):3.

Hoshi H, Liu WL, Massey SC, Mills SL. ON inputs to the OFF layer: bipolar cells that break the stratification rules of the retina. J Neurosci. 2009;29(28):8875-83.

Inan UU, Avci B, Kusbeci T, Kaderli B, Avci R, Temel SG. Preclinical safety evaluation of intravitreal injection of full-length humanized vascular endothelial growth factor antibody in rabbit eyes. Invest Ophthalmol Vis Sci. 2007;48(4):1773-81.

Jackman SL, Babai N, Chambers JJ, Thoreson WB, Kramer RH. A positive feedback synapse from retinal horizontal cells to cone photoreceptors. PLoS Biol. 2011;9(5):e1001057.

Jaime GR, Kashani AH, Saati S, Martin G, Chader G, Humayun MS. Acute variations in retinal vascular oxygen content in a rabbit model of retinal venous occlusion. PloS One. 2012;7(11):e50179.

Jones BE, Jampol LM, Yannuzzi LA, Tittl M, Johnson MW, Han DP, et al. Relentless placoid chorioretinitis: A new entity or an unusual variant of serpiginous chorioretinitis? Arch Ophthalmol. 2000;118(7):931-8.

Kaur C, Sivakumar V, Foulds WS. Early response of neurons and glial cells to hypoxia in the retina. Invest Ophthalmol Vis Sci. 2006;47(3):1126-41.

Kaur C, Sivakumar V, Yong Z, Lu J, Foulds WS, Ling EA. Blood-retinal barrier disruption and ultrastructural changes in the hypoxic retina in adult rats: the beneficial effect of melatonin administration. J Pathol. 2007;212(4):429-39.

Kaur C, Foulds WS, Ling EA. Blood-retinal barrier in hypoxic ischaemic conditions: basic concepts, clinical features and management. Prog Retin Eye Res. 2008;27(6):622-47.

Kempen JH, O'Colmain BJ, Leske MC, Haffner SM, Klein R, Moss SE, e al. The prevalence of diabetic retinopathy among adults in the United States. Arch Ophthalmol. 2004;122(4):552-63.

Kiel JW, Shepherd AP. Autoregulation of choroidal blood flow in the rabbit. Invest Ophthalmol Vis Sci. 1992;33(8):2399-410.

Kim KH, Puoris'haag M, Maguluri GN, Umino Y, Cusato K, Barlow RB, et al. Monitoring mouse retinal degeneration with high-resolution spectral-domain optical coherence tomography. J Vision. 2008;8(1):17 11-11.

Kocaoglu OP, Uhlhorn SR, Hernandez E, Juarez RA, Will R, Parel JM, et al. Simultaneous fundus imaging and optical coherence tomography of the mouse retina. Invest Ophthalmol Vis Sci. 2007;48(3):1283-9.

Kolb H, Nelson R. Amacrine cells of the cat retina. Vision Res. 1981;21(11):1625-33.

Kolb H, Nelson R, Mariani A. Amacrine cells, bipolar cells and ganglion cells of the cat retina: a Golgi study. Vision Res. 1981;21(7):1081-114.

Krispel C, Rodrigues M, Xin X, Sodhi A. Ranibizumab in diabetic macular edema. World J Diabetes. 2013;4(6):310-8.

Lamb TD, Pugh EN, Jr. Dark adaptation and the retinoid cycle of vision. Prog Retin Eye Res. 2004;23(3):307-80.

Lamb TD, Pugh EN, Jr. Phototransduction, dark adaptation, and rhodopsin regeneration the proctor lecture. Invest Ophthalmol Vis Sci. 2006;47(12):5137-52.

Lange CA, Bainbridge JW. Oxygen sensing in retinal health and disease. Ophthalmologica. 2012;227(3):115-31.

Lavin MJ, Eldem B, Gregor ZJ. Symmetry of disciform scars in bilateral age-related mcular degeneration. Br J Ophthalmol. 1991;75:133-6.

Leeson TS. Freeze-etch studies of rabbit eye. I. Choriocapillaris, lamina elastica (vitrea) and pigment epithelium. J Anat. 1971a;108(Pt 1):135-46.

Leeson TS. Freeze-etch studies of rabbit eye. II. Outer segments of retinal photoreceptors. J Anat. 1971b;108(Pt 1):147-57.

Lim WK, Buggage RR, Nussenblatt RB. Serpiginous choroiditis. Surv Ophthalmol. 2005;50(3):231-44.

Ling R, James B. White-centred retinal haemorrhages (Roth spots). Postgrad Med J. 1998;74(876):581-2.

Lozano DC, Twa MD. Quantitative evaluation of factors influencing the repeatability of SD-OCT thickness measurements in the rat. Invest Ophthalmol Vis Sci. 2012;53(13):8378-85.

Lozano DC, Twa MD. Development of a rat schematic eye from in vivo biometry and the correction of lateral magnification in SD-OCT imaging. Invest Ophthalmol Vis Sci. 2013;54(9):6446-55.

Lutty GA. Effects of diabetes on the eye. Invest Ophthalmol Vis Sci. 2013;54(14):ORSF81-87.

MacNeil MA, Heussy JK, Dacheux RF, Raviola E, Masland RH. The shapes and numbers of amacrine cells: matching of photofilled with Golgi-stained cells in the rabbit retina and comparison with other mammalian species. J Comp Neurol. 1999;413(2):305-26.

Martin DF, Maguire MG. Treatment choice for diabetic macular edema. N Engl J Med. 2015;372(13):1260-1.

Masland RH. The tasks of amacrine cells. Vis Neurosci. 2012a;29(1):3-9.

Masland RH. The neuronal organization of the retina. Neuron. 2012b;76(2):266-80.

Meyer CH, Holz FG. Preclinical aspects of anti-VEGF agents for the treatment of wet AMD: ranibizumab and bevacizumab. Eye. 2011;25:661-72.

Michaelson IC. Unilateral budding in new vessel formation in the eye. Br J Ophthalmol. 1956;40(1):36-9.

Michiels C. Physiological and pathological responses to hypoxia. Am J Pathol. 2004;164(6):1875-82.

Mignatti P, Rifkin DB. Plasminogen activators and matrix metalloproteinases in angiogenesis. Enzyme Protein. 1996;49(1-3):117-37.

Moradi A, Sepah YJ, Sadiq MA, Nasir H, Kherani S, Sophie R, et al. Vascular endothelial growth factor trap-eye (Aflibercept) for the management of diabetic macular edema. World J Diabetes. 2013;4(6):303-9.

Mowat FM, Luhmann UF, Smith AJ, Lange C, Duran Y, Harten S, et al. HIF-1alpha and HIF-2alpha are differentially activated in distinct cell populations in retinal ischaemia. PloS One. 2010;5(6):e11103.

Muraoka Y, Ikeda HO, Nakano N, Hangai M, Toda Y, Okamoto-Furuta K, et al. Real-time imaging of rabbit retina with retinal degeneration by using spectral-domain optical coherence tomography. PloS One. 2012;7(4):e36135.

Nagaoka T, Sakamoto T, Mori F, Sato E, Yoshida A. The effect of nitric oxide on retinal blood flow during hypoxia in cats. Invest Ophthalmol Vis Sci. 2002;43(9):3037-44.

Nazari Khanamiri H, Rao NA. Serpiginous choroiditis and infectious multifocal serpiginoid choroiditis. Surv Ophthalmol. 2013;58(3):203-32.

Nelson R, Famiglietti EV Jr, Kolb H. Intracellular staining reveals different levels of stratification for on- and off-center ganglion cells in cat retina. J Neurophysiol. 1978;41(2):472-83.

Nelson R, Kolb H, Robinson MM, Mariani AP. Neural circuitry of the cat retina: cone pathways to ganglion cells. Vision Res. 1981;21(11):1527-36.

Nguyen QD, Shah SM, Van Anden E, Sung JU, Vitale S, Campochiaro PA. Supplemental oxygen improves diabetic macular edema: a pilot study. Investigative ophthalmology & visual science 2004, 45(2):617-24.

Noda K, Ishida S, Shinoda H, Koto T, Aoki T, Tsubota K, Ogushi Y, Okada Y, Ikeda E: Hypoxia induces the expression of membrane-type 1matrix

metalloproteinase in retinal glial cells. Invest Ophthalmol Vis Sci. 2005;46:3817-24.

Osborne NN, Casson RJ, Wood JP, Chidlow G, Graham M, Melena J. Retinal ischemia: mechanisms of damage and potential therapeutic strategies. Prog Retin Eye Res. 2004;23(1):91-147.

Paques M, Simonutti M, Roux MJ, Picaud S, Levavasseur E, Bellman C, et al. High resolution fundus imaging by confocal scanning laser ophthalmoscopy in the mouse. Vision Res. 2006;46(8-9):1336-45.

Patel NB, Wheat JL, Rodriguez A, Tran V, Harwerth RS. Agreement between retinal nerve fiber layer measures from Spectralis and Cirrus spectral domain OCT. Optom Vis Sci. 2012;89(5):E652-66.

Pierce EA, Avery RL, Foley ED, Aiello LP, Smith LE. Vascular endothelial growth factor/vascular permeability factor expression in a mouse model of retinal neovascularization. Proc Natl Acad Sci U S A. 1995;92(3):905-9.

Poche RA, Reese BE. Retinal horizontal cells: challenging paradigms of neural development and cancer biology. Development. 2009;136(13):2141-51.

Puller C, Ivanova E, Euler T, Haverkamp S, Schubert T. OFF bipolar cells express distinct types of dendritic glutamate receptors in the mouse retina. Neuroscience. 2013;243:136-48.

Punjabi OS, Rich R, Davis JL, Gregori G, Flynn HW Jr, Lujan BJ, et al. Imaging serpiginous choroidopathy with spectral domain optical coherence tomography. Ophthalmic Surg Lasers Imaging. 2008;39(4 Suppl):S95-8.

Quillen DA, Davis JB, Gottlieb JL, Blodi BA, Callanan DG, Chang TS, et al. The white dot syndromes. Am J Ophthalmol. 2004;137(3):538-50.

Risau W. Mechanisms of angiogenesis. Nature. 1997;386(6626):671-4.

Saati S, Agrawal RN, Louie S, Chader GJ, Humayun MS. Effect of multiple injections of small divided doses vs single injection of intravitreal bevacizumab on retinal neovascular model in rabbits. Graefes Arch Clin Exp Ophthalmol. 2010;248(4):457-66.

Seeliger MW, Beck SC, Pereyra-Munoz N, Dangel S, Tsai JY, Luhmann UF, et al. In vivo confocal imaging of the retina in animal models using scanning laser ophthalmoscopy. Vision Res. 2005;45(28):3512-9.

Senger DR, Galli SJ, Dvorak AM, Perruzzi CA, Harvey VS, Dvorak HF. Tumor cells secrete a vascular permeability factor that promotes accumulation of ascites fluid. Science. 1983;219(4587):983-5.

Shao L, Xu L, Chen CX, Yang LH, Du KF, Wang S, et al. Reproducibility of subfoveal choroidal thickness measurements with enhanced depth imaging by spectral-domain optical coherence tomography. Invest Ophthalmol Vis Sci. 2013;54(1):230-3.

Sharma RK, Rogojina AT, Chalam KV. Multiplex immunoassay analysis of biomarkers in clinically accessible quantities of human aqueous humor. Molecular Vis. 2009;15:60-9.

Shortt AJ, Howell K, O'Brien C, McLoughlin P. Chronic systemic hypoxia causes intra-retinal angiogenesis. J Anat. 2004;205(5):349-56.

Simo R, Villarroel M, Corraliza L, Hernandez C, Garcia-Ramirez M. The retinal pigment epithelium: something more than a constituent of the blood-retinal barrier--implications for the pathogenesis of diabetic retinopathy. J Biomed Biotechnol. 2010;2010:190724.

Tasman W. Retinopathy of prematurity: do we still have a problem?: the Charles L. Schepens lecture. Archives Ophthalmol. 2011;129(8):1083-6.

Tolentino M. Systemic and ocular safety of intravitreal anti-VEGF therapies for ocular neovascular disease. Surv Ophthalmol. 2011;56(2):95-113.

Townes-Anderson E, Dacheux RF, Raviola E. Rod photoreceptors dissociated from the adult rabbit retina. J Neurosci. 1988;8(1):320-31.

Tretiach M, Madigan MC, Wen L, Gillies MC. Effect of Muller cell co-culture on in vitro permeability of bovine retinal vascular endothelium in normoxic and hypoxic conditions. Neurosci Lett. 2005;378(3):160-5.

Wang LS, Leung YY, Chang SK, Leight S, Knapik-Czajka M, Baek Y, et al. Comparison of xMAP and ELISA assays for detecting cerebrospinal fluid biomarkers of Alzheimer's disease. J Alzheimers Dis. 2012;31(2):439-45.

Wang JJ, Mitchell P, Smith W, Cumming RG. Bilateral involvement by age related maculopathy lesions in a population. Br J Ophthalmol. 1998;82:743-7.

Werblin FS, Dowling JE. Organization of the retina of the mudpuppy, Necturus maculosus. II. Intracellular recording. J Neurophysiol. 1969;32(3):339-55.

Willmann G, Fischer MD, Schatz A, Schommer K, Messias A, Zrenner E, et al. Quantification of optic disc edema during exposure to high altitude shows no correlation to acute mountain sickness. PloS One. 2011;6(11):e27022.

Willmann G, Fischer MD, Schatz A, Schommer K, Gekeler F. Retinal vessel leakage at high altitude. Jama. 2013;309(21):2210-2.

Witmer AN, Vrensen GF, Van Noorden CJ, Schlingemann RO. Vascular endothelial growth factors and angiogenesis in eye disease. Prog Retin Eye Res. 2003;22(1):1-29.

Yamauchi Y, Agawa T, Tsukahara R, Kimura K, Yamakawa N, Miura M, Goto H:et al. Correlation between high-resolution optical coherence tomography (OCT) images and histopathology in an iodoacetic acid-induced model of retinal degeneration in rabbits. Br J Ophthalmol. 2011;95(8):1157-60.

Yu DY, Cringle SJ. Oxygen distribution and consumption within the retina in vascularised and avascular retinas and in animal models of retinal disease. Prog Retin Eye Res. 2001;20(2):175-208.

8. Anexos

ANEXO A

APROVAÇÃO DO COMITÊ DE ÉTICA

UNIVERSIDADE DE SÃO PAULO
FACULDADE DE MEDICINA DE RIBEIRÃO PRETO

Comissão de Ética em Experimentação Animal

3602-3301

CERTIFICADO

Certificamos que o Protocolo para Uso de Animais em Experimentação **nº 053/2012**, sobre a aula *"O papel do VEGF na retina de coelhos submetidos à hipóxia hipobárica."*, sob a responsabilidade do **Professor Doutor André Márcio Vieira Messias** está de acordo com os Princípios Éticos na Experimentação Animal adotado pelo Colégio Brasileiro de Experimentação Animal (COBEA) e foi **APROVADO** em reunião de 27 de agosto de 2012.

(We certify that the protocol ***n° 053/2012***, about ***"The role of VEGF in the retina of rabbits submitted by hypobaric hypoxia"***, agrees with the ETHICAL PRINCIPLES IN ANIMAL RESEARCH adopted by Brazilian College of Animal Experimentation (COBEA) and was approved by the College of Medicine of Ribeirão Preto of the University of São Paulo – Ethical Commission of Ethics in Animal Research (CETEA) in ***08/27/2012.***

Ribeirão Preto, 27 de agosto de 2012.

Prof. Dr. Omero Benedicto Poli-Neto
Presidente da Comissão de Ética em Experimentação Animal

ANEXO B

TABELAS DAS MÉDIAS DAS ESPESSURAS DOS SEGMENTOS RETINIANOS E COROIDIANOS

Tabela 1: Média e desvio padrão das espessuras dos volumes dos cortes ópticos horizontais do segmento retiniano no grupo S_{12} nos três períodos de aclimatização.

Animal	Média±DP (µm)					
	OD			OE		
	D_0	D_7	D_{11}	D_0	D_7	D_{11}
#01	194,05±2,16	179,14±3,97	192,07±4,66	199,01±5,55	177,08±1,56	188,94±6,64
#02	195,55±6,61	182,09±5,07	191,34±3,66	187,69±7,25	181,97±7,03	190,85±7,51
#03	192,57±4,14	170,38±3,09	191,34±4,65	192,98±4,73	180,62±1,55	187,11±3,57
#04	184,19±6,73	176,35±6,16	184,05±4,65	190,93±4,13	177,58±4,09	189,39±4,08
#05	200,41±5,45	175,85±4,14	187,97±1,67	191,19±4,41	167,36±6,07	178,10±3,80

µm: micrômetros; **DP:** desvio padrão; **OD:** olho direito; **OE:** olho esquerdo; **nd:** não disponível.

Tabela 2: Média e desvio padrão das espessuras dos volumes dos cortes ópticos horizontais do segmento retiniano no grupo B_{12} nos três períodos de aclimatização.

Animal	Média±DP (µm)					
	OD			OE		
	D_0	D_7	D_{11}	D_0	D_7	D_{11}
#06	189,09±8,23	165,11±2,84	182,75±1,52	194,28±2,27	180,74±2,99	183,72±7,95
#07	189,38±6,03	175,59±2,78	191,63±6,59	184,55±4,03	175,38±3,29	179,48±4,56
#08	178,68±4,57	172,33±4,73	186,94±5,88	166,72±4,30	174,24±4,59	189,84±2,67
#09	191,46±3,01	177,39±6,05	197,18±2,72	191,48±3,65	173,22±8,03	189,28±4,16
#10	nd	174,69±4,16	184,83±8,39	187,34±8,60	169,73±6,15	185,12±9,22

µm: micrômetros; **DP:** desvio padrão; **OD:** olho direito; **OE:** olho esquerdo; **nd:** não disponível.

Tabela 3: Média e desvio padrão das espessuras dos volumes dos cortes ópticos horizontais do segmento retiniano no grupo S_8 nos três períodos de aclimatização.

Animal	Média±DP (µm)					
	OD			OE		
	D_0	D_7	D_{11}	D_0	D_7	D_{11}
#11	182,72±6,03	nd	nd	185,33±7,32	nd	Nd
#12	200,30±6,03	173,97±4,13	191,00±6,58	200,94±5,15	178,67±4,90	191,04±3,74
#13	193,86±3,88	168,37±4,73	180,53±2,09	190,99±4,12	176,44±6,95	181,78±4,22
#14	192,29±6,77	165,97±6,18	183,13±3,19	187,65±5,36	180,88±2,74	194,89±4,95
#15	180,62±3,92	177,66±8,17	187,17±5,25	187,30±2,23	177,94±5,62	184,75±6,85

µm: micrômetros; **DP:** desvio padrão; **OD:** olho direito; **OE:** olho esquerdo; **nd:** não disponível.

Tabela 4: Média e desvio padrão das espessuras dos volumes dos cortes ópticos horizontais do segmento retiniano no grupo B_8 nos três períodos de aclimatização.

Animal	Média±DP (µm)					
	OD			OE		
	D_0	D_7	D_{11}	D_0	D_7	D_{11}
#16	187,63±7,22	nd	nd	193,74±4,46	nd	Nd
#17	198,96±6,57	180,73±2,05	200,77±2,73	196,28±5,02	181,85±5,12	190,19±5,27
#18	191,83±6,87	174,19±4,49	183,57±9,37	199,32±8,22	174,10±7,35	195,13±6,15
#19	192,48±1,23	167,83±3,30	184,86±4,34	193,20±2,34	164,93±5,07	183,24±7,20
#20	nd	167,83±6,37	183,14±5,07	nd	171,41±3,86	186,84±5,42
#21	192,38±4,44	170,41±3,03	187,37±3,86	184,44±4,49	176,31±2,26	193,18±5,61
#22	185,51±7,01	181,65±5,33	181,82±6,42	175,52±3,40	176,74±3,53	183,50±3,42

µm: micrômetros; **DP:** desvio padrão; **OD:** olho direito; **OE:** olho esquerdo; **nd:** não disponível.

Tabela 5: Média e desvio padrão das espessuras dos volumes dos cortes ópticos verticais do segmento retiniano no grupo S_{12} nos três períodos de aclimatização.

Animal	Média±DP (µm)					
	OD			OE		
	D_0	D_7	D_{11}	D_0	D_7	D_{11}
#01	188,57±2,38	176,83±1,94	192,07±4,84	187,60±11,68	nd	Nd
#02	nd	168,13±6,58	175,53±2,33	178,20±5,32	167,19±2,80	178,37±3,93
#03	191,79±2,10	163,32±3,70	181,22±3,52	175,37±2,13	165,27±3,84	169,01±5,11
#04	177,06±3,35	157,43±3,85	nd	179,34±3,05	170,38±3,70	173,22±2,89
#05	173,22±2,58	170,63±6,88	171,50±2,61	185,13±5,17	167,02±3,92	168,79±2,32

µm: micrômetros; **DP:** desvio padrão; **OD:** olho direito; **OE:** olho esquerdo; **nd:** não disponível.

Tabela 6: Média e desvio padrão das espessuras dos volumes dos cortes ópticos verticais do segmento retiniano no grupo B_{12} nos três períodos de aclimatização.

Animal	Média±DP (µm)					
	OD			OE		
	D_0	D_7	D_{11}	D_0	D_7	D_{11}
#06	169,54±3,84	153,08±1,16	167,28±4,06	174,39±8,37	154,71±5,30	165,06±5,62
#07	171,71±8,71	164,95±1,26	181,21±4,67	170,11±4,19	158,09±4,84	167,05±3,60
#08	160,16±3,77	162,38±2,87	170,65±2,19	156,49±6,85	155,27±5,06	168,09±4,14
#09	179,43±5,98	169,75±4,52	189,63±2,87	176,82±6,20	179,14±3,99	184,49±1,08
#10	nd	169,49±2,23	179,46±5,46	169,05±3,00	159,23±5,45	163,09±3,00

µm: micrômetros; **DP:** desvio padrão; **OD:** olho direito; **OE:** olho esquerdo; **nd:** não disponível.

Tabela 7: Média e desvio padrão das espessuras dos volumes dos cortes ópticos verticais do segmento retiniano no grupo S_8 nos três períodos de aclimatização.

Animal	Média±DP (µm)					
	OD			OE		
	D_0	D_7	D_{11}	D_0	D_7	D_{11}
#11	173,00±3,43	nd	nd	181,65±0,75	nd	Nd
#12	189,54±1,38	173,62±4,58	197,39±4,79	185,00±4,39	174,19±2,77	183,12±1,72
#13	173,80±2,79	168,99±3,93	169,03±4,92	173,71±3,42	160,34±6,15	172,50±6,13
#14	182,23±4,98	168,54±3,49	183,58±3,06	184,75±1,45	166,36±5,95	179,60±4,68
#15	183,11±4,05	170,36±5,91	175,97±2,78	177,95±4,50	159,78±9,80	178,47±2,61

µm: micrômetros; **DP:** desvio padrão; **OD:** olho direito; **OE:** olho esquerdo; **nd:** não disponível.

Tabela 8: Média e desvio padrão das espessuras dos volumes dos cortes ópticos verticais do segmento retiniano no grupo B_8 nos três períodos de aclimatização.

Animal	Média±DP (µm)					
	OD			OE		
	D_0	D_7	D_{11}	D_0	D_7	D_{11}
#16	172,74±2,89	nd	nd	178,36±3,66	nd	Nd
#17	195,07±1,28	177,80±3,86	186,48±2,47	185,77±6,61	174,53±6,02	189,73±5,60
#18	185,83±5,03	164,79±6,26	181,09±4,56	178,84±3,97	174,75±4,55	184,90±2,47
#19	186,87±1,52	160,86±3,88	180,05±2,63	181,11±3,32	162,18±2,73	184,27±6,12
#20	nd	163,75±1,05	182,28±4,42	nd	154,80±4,28	177,96±3,75
#21	173,52±2,48	166,76±8,74	179,35±3,49	174,28±3,02	162,28±4,27	189,00±0,68
#22	183,64±1,61	178,82±3,36	nd	177,49±5,04	162,92±2,16	180,77±5,30

µm: micrômetros; **DP:** desvio padrão; **OD:** olho direito; **OE:** olho esquerdo; **nd:** não disponível.

Tabela 9: Média e desvio padrão das espessuras dos volumes dos cortes ópticos horizontais do segmento coroidiano no grupo S_{12} nos três períodos de aclimatização.

Animal	Média±DP (µm)					
	OD			OE		
	D_0	D_7	D_{11}	D_0	D_7	D_{11}
#01	109,44±5,49	115,53±5,19	98,74±7,94	116,38±7,57	111,74±8,65	107,75±6,27
#02	119,56±5,78	107,98±5,92	111,96±5,60	105,04±5,96	108,78±5,81	105,38±5,37
#03	150,67±7,10	132,16±5,73	146,60±8,84	127,22±4,65	145,26±5,31	141,25±5,07
#04	84,00±8,03	90,76±4,38	84,97±7,12	91,46±1,86	89,50±7,17	89,96±3,81
#05	131,31±4,25	116,52±11,36	118,08±3,04	119,80±3,80	93,30±8,02	92,00±5,77

µm: micrômetros; **DP:** desvio padrão; **OD:** olho direito; **OE:** olho esquerdo; **nd:** não disponível.

Tabela 10: Média e desvio padrão das espessuras dos volumes dos cortes ópticos horizontais do segmento coroidiano no grupo B_{12} nos três períodos de aclimatização.

Animal	Média±DP (µm)					
	OD			OE		
	D_0	D_7	D_{11}	D_0	D_7	D_{11}
#06	83,11±4,22	80,21±5,80	76,62±6,04	84,28±2,53	65,99±5,63	85,59±3,42
#07	106,20±2,64	116,32±2,97	106,94±4,88	107,31±3,70	117,58±6,29	101,43±3,62
#08	83,45±2,58	105,02±11,51	109,93±7,90	87,78±7,39	114,47±8,38	nd
#09	105,05±5,19	102,14±2,39	103,66±2,28	98,01±1,98	99,73±5,49	98,04±5,76
#10	nd	131,00±6,88	140,32±4,24	138,38±5,65	139,40±5,79	152,58±5,32

µm: micrômetros; **DP:** desvio padrão; **OD:** olho direito; **OE:** olho esquerdo; **nd:** não disponível.

Tabela 11: Média e desvio padrão das espessuras dos volumes dos cortes ópticos horizontais do segmento coroidiano no grupo S_8 nos três períodos de aclimatização.

Animal	Média±DP (µm)					
	OD			OE		
	D_0	D_7	D_{11}	D_0	D_7	D_{11}
#11	98,33±5,81	nd	nd	81,52±4,19	nd	Nd
#12	111,47±7,39	94,35±8,22	105,19±4,04	108,13±4,44	90,31±6,77	105,76±5,17
#13	138,81±5,29	133,98±6,42	148,37±8,26	134,77±5,89	128,76±7,52	151,36±8,46
#14	126,30±3,56	109,31±4,41	135,57±5,91	113,23±2,33	115,33±1,34	138,21±5,23
#15	89,98±5,45	83,56±4,11	102,63±6,78	104,50±4,51	101,33±5,47	111,66±2,90

µm: micrômetros; **DP:** desvio padrão; **OD:** olho direito; **OE:** olho esquerdo; **nd:** não disponível.

Tabela 12: Média e desvio padrão das espessuras dos volumes dos cortes ópticos horizontais do segmento coroidiano no grupo B_8 nos três períodos de aclimatização.

Animal	Média±DP (µm)					
	OD			OE		
	D_0	D_7	D_{11}	D_0	D_7	D_{11}
#16	104,28±4,42	nd	nd	117,81±6,88	nd	nd
#17	131,12±6,04	127,83±3,31	136,88±5,06	124,32±1,70	118,86±4,29	134,15±4,45
#18	119,90±4,45	127,23±4,65	140,83±6,49	114,01±4,01	112,02±2,84	131,79±7,50
#19	118,14±3,50	94,60±5,94	129,91±3,39	113,57±5,26	82,48±2,81	121,76±5,64
#20	nd	112,50±3,97	125,16±2,83	nd	105,13±2,84	125,34±8,18
#21	181,86±10,72	174,31±10,50	176,35±14,76	157,41±7,67	165,68±6,80	202,69±13,31
#22	106,64±7,00	113,85±5,79	142,33±5,40	92,75±11,75	112,59±3,20	132,55±10,11

µm: micrômetros; **DP:** desvio padrão; **OD:** olho direito; **OE:** olho esquerdo; **nd:** não disponível.

Tabela 13: Média e desvio padrão das espessuras dos volumes dos cortes ópticos verticais do segmento coroidiano no grupo S_{12} nos três períodos de aclimatização.

Animal	Média±DP (µm)					
	OD			OE		
	D_0	D_7	D_{11}	D_0	D_7	D_{11}
#01	101,93±2,41	106,80±4,97	96,91±4,20	82,85±5,29	nd	Nd
#02	nd	80,48±5,62	94,74±3,07	82,81±4,79	87,59±4,71	80,81±5,22
#03	92,50±4,01	82,02±4,27	95,15±1,44	86,22±3,92	88,32±3,80	87,05±1,17
#04	63,86±3,46	75,07±3,27	nd	77,76±6,32	73,46±2,26	72,17±4,47
#05	104,10±3,89	89,34±7,12	92,08±2,59	97,90±7,49	82,68±3,73	75,13±4,11

µm: micrômetros; **DP:** desvio padrão; **OD:** olho direito; **OE:** olho esquerdo; **nd:** não disponível.

Tabela 14: Média e desvio padrão das espessuras dos volumes dos cortes ópticos verticais do segmento coroidiano no grupo B_{12} nos três períodos de aclimatização.

Animal	Média±DP (µm)					
	OD			OE		
	D_0	D_7	D_{11}	D_0	D_7	D_{11}
#06	75,73±4,62	72,66±2,41	74,37±3,69	71,79±5,60	64,63±7,05	66,23±6,51
#07	91,22±5,54	86,71±3,82	84,26±3,65	81,97±4,67	78,75±4,22	74,98±2,69
#08	72,56±5,47	84,31±7,65	87,85±4,21	71,34±3,23	75,11±4,01	Nd
#09	76,88±5,36	80,49±2,51	82,76±3,67	75,69±3,80	92,40±7,77	83,34±4,45
#10	nd	111,38±5,67	114,34±3,50	91,19±5,08	93,19±5,38	109,44±6,88

µm: micrômetros; **DP:** desvio padrão; **OD:** olho direito; **OE:** olho esquerdo; **nd:** não disponível.

Tabela 15: Média e desvio padrão das espessuras dos volumes dos cortes ópticos verticais do segmento coroidiano no grupo S_8 nos três períodos de aclimatização.

Animal	Média±DP (µm)					
	OD			OE		
	D_0	D_7	D_{11}	D_0	D_7	D_{11}
#11	77,70±5,24	nd	nd	75,78±2,89	nd	Nd
#12	84,72±3,49	73,12±4,59	76,03±5,37	95,31±3,66	87,92±4,01	88,86±3,62
#13	113,23±4,34	112,25±2,79	121,85±5,24	96,59±4,88	102,81±6,54	102,72±2,40
#14	92,17±2,32	90,42±1,95	109,12±4,95	90,16±4,50	88,34±4,99	104,54±2,85
#15	78,25±2,92	73,17±2,04	83,43±7,79	82,34±2,67	77,13±3,25	83,92±5,86

µm: micrômetros; **DP:** desvio padrão; **OD:** olho direito; **OE:** olho esquerdo; **nd:** não disponível.

Tabela 16: Média e desvio padrão das espessuras dos volumes dos cortes ópticos verticais do segmento coroidiano no grupo B_8 nos três períodos de aclimatização.

Animal	Média±DP (µm)					
	OD			OE		
	D_0	D_7	D_{11}	D_0	D_7	D_{11}
#16	94,73±4,29	nd	nd	103,30±5,34	nd	Nd
#17	105,47±3,83	95,67±4,49	95,67±4,67	102,40±6,43	87,54±3,14	97,76±5,56
#18	99,48±8,50	97,72±5,29	110,96±6,95	90,02±3,93	93,02±4,69	103,52±4,81
#19	91,61±6,36	78,12±3,70	105,21±3,86	90,86±2,05	77,34±6,24	110,74±7,35
#20	nd	92,81±2,29	109,00±3,28	nd	88,25±7,51	102,69±6,80
#21	130,62±7,84	118,91±6,66	136,31±7,41	103,30±4,45	110,57±4,17	142,70±5,52
#22	92,71±2,24	92,57±4,49	nd	99,68±5,70	83,31±3,65	122,54±11,50

µm: micrômetros; **DP:** desvio padrão; **OD:** olho direito; **OE:** olho esquerdo; **nd:** não disponível.

Tabela 17: Média e erro padrão das espessuras dos volumes dos cortes ópticos horizontais do segmento retiniano separados por grupos nos três períodos de aclimatização.

Grupo	Média±EP (µm)					
	OD			OE		
	D_0	D_7	D_{11}	D_0	D_7	D_{11}
S_{12}	193,11±1,13	176,81±1,16	189,46±1,19	192,56±1,28	176,89±1,26	187,03±1,28
B_{12}	186,97±1,44	172,93±1,29	188,37±1,29	185,11±1,56	174,59±1,56	185,55±1,54
S_8	190,07±1,48	171,62±1,68	185,79±1,64	190,46±1,29	178,67±1,40	188,55±1,40
B_8	191,52±1,33	173,73±1,31	187,37±1,35	190,78±1,38	174,29±1,40	188,21±1,38

µm: micrômetros; **EP:** erro padrão; **OD:** olho direito; **OE:** olho esquerdo.

Tabela 18: Média e erro padrão das espessuras dos volumes dos cortes ópticos verticais do segmento retinianos separados por grupos nos três períodos de aclimatização.

Grupo	Média±EP (µm)					
	OD			OE		
	D_0	D_7	D_{11}	D_0	D_7	D_{11}
S_{12}	182,66±1,69	167,26±1,63	180,08±1,69	180,91±1,15	167,50±1,25	173,02±1,34
B_{12}	170,14±1,70	164,12±1,54	177,59±1,60	169,67±1,71	160,93±1,71	167,92±1,94
S_8	180,04±1,83	170,75±2,22	180,90±1,88	180,20±1,39	165,45±1,49	178,37±1,36
B_8	183,43±1,46	169,07±1,38	181,85±1,49	179,21±1,16	165,15±1,18	184,11±1,20

µm: micrômetros; **EP:** erro padrão; **OD:** olho direito; **OE:** olho esquerdo.

Tabela 19: Média e erro padrão das espessuras dos volumes dos cortes ópticos horizontais do segmento coroidiano separados por grupos nos três períodos de aclimatização.

Grupo	Média±EP (µm)					
	OD			OE		
	D_0	D_7	D_{11}	D_0	D_7	D_{11}
S_{12}	118,57±3,80	113,23±3,87	111,56±4,01	112,43±3,58	110,29±3,51	108,46±3,58
B_{12}	93,99±3,78	106,61±3,37	107,62±3,37	103,12±4,57	107,41±4,57	109,76±4,95
S_8	112,38±3,78	104,78±4,29	121,21±4,19	109,44±3,53	107,74±3,84	126,32±3,84
B_8	128,43±4,34	125,83±4,28	141,75±4,41	119,72±4,17	117,73±4,24	135,86±4,17

µm: micrômetros; **EP:** erro padrão; **OD:** olho direito; **OE:** olho esquerdo.

Tabela 20: Média e erro padrão das espessuras dos volumes dos cortes ópticos verticais do segmento coroidiano separados por grupos nos três períodos de aclimatização.

Grupo	Média±EP (µm)					
	OD			OE		
	D_0	D_7	D_{11}	D_0	D_7	D_{11}
S_{12}	90,60±2,50	86,89±2,40	94,72±2,50	85,54±1,48	82,82±1,61	78,03±1,74
B_{12}	78,57±2,68	86,76±2,43	89,18±2,52	78,43±2,33	80,14±2,33	79,75±3,03
S_8	89,44±3,79	88,48±4,59	98,76±3,88	88,63±2,05	89,68±2,21	94,60±2,00
B_8	102,92±2,67	96,98±2,67	111,43±2,88	98,19±2,24	90,67±2,28	113,45±2,32

µm: micrômetros; **EP:** erro padrão; **OD:** olho direito; **OE:** olho esquerdo.

TABELA DAS MÉDIAS DA CONCENTRAÇÃO DE VEGF

Tabela 1: Média da concentração de VEGF do soro e humor aquoso dos animais dos grupos S_8 e B_8.

Grupo	Média da concentração de VEGF (pg/ml)								
	D_0			D_7			D_{11}		
	EDTA	OD	OE	EDTA	OD	OE	EDTA	OD	OE
S_8 (n=4)	15,6	2,5	0,7	17,7	5,0	5,4	11,3	5,5	5,6
B_8 (n=4)	25,3	10,7	2,8	22,8	6,1	1,7	15,9	2,3	2,4

VEGF: *Vascular Endothelial Growth Factor*; **pg/ml:** Picogramas por mililitro; **EDTA:** *Ethylenediaminetetraacetic Acid*; **OD:** Olho direito; **OE:** Olho esquerdo.

Anexo de Publicação

The effect of normobaric hypoxia and anti-VEGF on retinal morphology in rabbits

Gabriel Willmann[1,2], Vinícius Monteiro de Castro[3], Sascha Fauser[4], Sylvia Bolz[2], André Messias[3], Eberhart Zrenner[1], Florian Gekeler[1,2] and Andreas Schatz[1,2]

[1]Department of Ophthalmology, Katharinen Hospital, Stuttgart, Germany.

[2]University Eye Hospital and Institute for Ophthalmic Research, University of Tübingen, Germany;

[3]Department of Ophthalmology, Otorhinolaryngology and Head & Neck Surgery - University of São Paulo, Ribeirão Preto, Brazil;

[4]Department of Ophthalmology, University Hospital of Cologne, Cologne, Germany.

Corresponding author: Gabriel Willmann, M.D., University Eye Hospital and Institute for Ophthalmic Research, University of Tübingen, Germany; Tel: (0)7071-2987074, Fax: (0)7071-295568, E-mail: gabriel.willmann@med.uni-tuebingen.de

Abstract

Purpose: To evaluate the effect of normobaric hypoxia on retinal vasculature and retinal thickness in rabbits with and without intravitreal bevacizumab injection. **Methods:** 12 rabbits were exposed to normobaric hypoxia up to 8% for oxygen for a period of 3 days. Group S_8 (n=5) serving as sham group was injected intravitrealwith balanced saline solution; group B_8 (n=7) respectively with bevacizumab in the left eyes. The right eye in both groups served as control. To assess retinal morphology sdOCT, FA was studied. VEGF levels of anterior chamber fluid as well as peripheral bloodwere studied using. All measurements were performed before, during and after exposure to the normobaric hypoxic environment. **Results:** In both groups retinal thickness was significantly decreased during hypoxia exposure compared to baseline recordings. The retinal vessels presented with a marked dilation and tortuosity during hypoxia in control and BSS treated eyes. Eyes treated with bevacizumab almost showed no morphological alterations by Immunohistochemistry. **Conclusion:** Normobaric hypoxia induces reduction in central retinal thickness, marked dilation and tortuosity of retinal vessels during during hypoxia exposure. Bevacizumab was able to prevent hypoxia related changes in retinal vessels. Findings may help to better understand hypoxia related retinal disease states and the potent effects of bevacizumab as a key mediator for hypoxic insults.

Keywords: Hypoxia, Bevacizumab, Rabbit, Retina, OCT, Angiogenesis.

Introduction

Angiogenesis is the process of formation of the primary vascular plexus capillary in order to establish the nutritional tissue [1]. Angiogenesis can be physiological or pathological. Angiogenesis in established states of disease or in development of tumor tissue has characteristics like the formation of structurally disordered vessels functionally deficient and inadequate location [2].

Prevalent ocular diseases worldwide, such as diabetic retinopathy, age-related macular disease and retinopathy of prematurity have primarily pathophysiological component in retinal tissue angiogenesis. Retinal ischemia or hypoxia is more precisely a common event in vascular diseases.

Ashton et al. (1953) and Michaelson (1956) hypothesized the presence of substance or substances that would be responsible for retinal angiogenesis in different oxygen concentrations [3, 4]. Decades later the protein isolated werevascular endothelial growth factor (VEGF) in tumors from guinea pigs and demonstrated the important role in angiogenesis.

Hypoxemia works by reducing the process of ubiquitination of proteins responsible for transcription as VEGF, erythropoietin and HIF, PEDF protein.

Established that overproduction of VEGF plays an important role in angiogenesis, anti-VEGF therapies have been developed [5].

Analyzing the changes in retinal physiology present in mountain climbers when subjected to hypoxic environment of high altitude, the existence of models of chronic hypoxia in rats [2] and the cellular processes involved in the production of VEGF, we assessed the possibility of creating a model of retinal hypoxia in rabbits to study the events related to angiogenesis.

The objective of this work is to analyze the effects of hypoxia on retinal structure rabbits without pathological preconditions, establishing a kind of animal model of retinal hypoxemia. It was observed that in inspired oxygen fraction of 8% (FiO_2 = 0,08), the retinal vasculature shows dilatation and tortuosity. Administration of bevacizumb prevents the initial retinal changes consequent hypoxia.

Materials and Methods

Animals and experimental setup of normobaric hypoxia exposure

All animal experiments were conducted in accordance with the ARVO Statement for the Use of Animals in Ophthalmic and Vision Research and were approved by the Institutional Animal Care and Use Committee of the University of Tuebingen, Germany.

Twelf pigmented New Zealand rabbits weighting 2,5 to 3,5 kg were used in the study. The animals had access to food and water *ad libidum* during the study. They were assigned into two groups: S_8 (n=5) and B_8 (n=7). The group S_8 received Balanced Saline Solution(BSS) and group B_8 received anti-VEGF bevacizumab (Avastin®; Genentech Inc., California, USA) administered by intravitreous injection in the left eye (LE). The right eye (RE) was controls.

On day 0 (D_0) all animals were underwent baseline examinations using spectral domain optical coherence tomography (sdOCT) and sodium fluorescein angiography (FA). In addition, aqueous humors as well as peripheral blood samples were collected. On D_0 examinations were performed beforeintravitreous injections of either BSS or anti-VEGF and again on D_7 (after 3 days in hypoxemic chamber) and D_{11} (after 5 days in ambient air).On D_4 the animalswere exposed to normobaric hypoxia five days after baseline exams according to the exposure protocol. Before and after exposure animals were kept in cages at room air with an approximate concentration of$O_2$21% (Figure 1).

Before all experiments the animals were anesthetized each time with a subcutaneous injection of ketamine hydrochloride (25 mg/kg) and medetomide hydrochloride (6 mg/kg). The pupils were dilated with topical application of phenylephrine hydrochloride 2,5% and tropicamide 0,5% eye drops.

After recovery, the animals were confined within a closed chamber with dimensions of 76,5 x 75 x 50 cm, connected to the controlling apparatus pressure gases BioSpherix Proox 360 (BioSpherix Inco., New York, USA) gas mixer.

The animals were acclimated in the chamber for 3 consecutive days, but with stepped reduction of O_2 concentration, as the first day 12%, 10% second day and 8% third day. After three days of hypoxemia by reducing the concentration of

O_2 in the inspired room air, the animals were submitted to the examination of the first follow-up, sdOCT, FA, draw blood and aqueous humor. Then again were confined in cages at room air. After five days held in ambient air (D_{11}) was carried out the tests of the second follow-up again. At the end of the tests, the animals were sacrificed.

Spectral domain optical coherence tomography and fluorescein angiography

The animals were previously sedated and anesthetized with subcutaneous injections of ketamine hydrochloride (25 mg/kg) and medetomidine hydrochloride (6 mg/kg). Mydriasis were obtained with topical phenylephrine hydrochloride 2,5% and 0,5% tropicamide. The animals were placed on a metal platform with height adjustment for positioning and alignment of the eye axis with the direction of the laser to obtain the images. Venous access was obtained using the marginal vein of the ear (left or right) for administration of sodium fluorescein. The sdOCT and FA images were obtained with the HRA + OCT Spectralis® platform (Heidelberg Engineering, Heidelberg, Germany).

The HRA + OCT Spectralis® is a device for studying the posterior segment of the eye structures equipped with three laser wavelengths (488, 785 and 815 nm) and barrier filters for obtaining a sodium fluorescein (500 nm) and indocyanine green (830 nm) angiographies. 500 and 830 nm barrier filters remove reflected light with wavelengths unchanged, allowing only the passage of the light emitted by the dye after stimulation. The dimensional optical sections are acquired with a 40.000 cuts per second. The adjustment of the optical system of the apparatus to the eye of the rabbit required including a double aspherical lens of 78 diopters (D) (Volk Optical Inc., Ohio, USA) attached directly to the lens unit.The built in software was used for post-processing of images, including alignment, adjustment of contrast, construction of a mean image and a composite image.

The distances of the traces of optical sections there were between 212 microns to 280 microns, a standard area of 30º x 15º (horizontal x vertical). Nineteen optical sections were obtained in High Speed module, both horizontal (lower retinal optic disc) and vertical (posterior retina to the optic disk). However, only the cuts located between 3 to 4 mm away from the edge of the optic disc

were selected for analysis of retinal thickness. The number of scan for each selected image sdOCT ranging from 2 to 6.

The FA (815 nm excitation laser) was performed after the sdOCT exames. Red Free (RF) using the objective lens 55º adjusted retinal position to obtain the best image. The diopter to obtain the images ranged from -7 to 9 d, depending on the distance between the retina and the lens and the lens power of the animal. After the best image obtained by the RF, modified to the key position for the FA mode was injected intravenously 0,2 ml of sodium fluorescein (20%) followed by a bolus of 1 ml of BSS. The duration of the image capture time was approximately 6 minutes.

Anterior chamber fluid and blood collection

At all three times points peripheral blood was collected from veins of the ears and divided in 3 aliquotes. For serum analysis without additive 5 ml of blood were left at room temperature for 15-30 minutes, then centrifuged at 3.000 rpm for 10 minutes at room temperature. A minimum of 100 µl/criovial tubes without additive was collected. For plasma analysis with Na-citrate, amount of blood: between hourglass and expiration date, let drip directly into citrate tubes, 5 min pan at room temperature, then decant into Eppendorf tube and centrifuge for 15 min at 3.000 rpm at room temperature; subsequent supernatant in (min. 100 µl/cryovial). With EDTA additive (plasma): Allow a minimum amount of blood directly drop into EDTA tubes, 5 min pan at room temperature, then pour into Eppendorf tube and centrifuge for 15 min at 3.000 rpm at room temperature; subsequent supernatant aliquoted into 1 tube (min. 100 µl/cryovial).All samples were storeged at -80ºC.

The aqueous humours were collected from both eyes of the animals. The eyes were washed before anterior chamber puncture eyes with NaCl and Artelac drop (regularly about every 2 min). Eyes were anesthetized with tetracain eye drops prior topuncture with a 20 G needle. At least at least 50 µl was drawn and directly stored at -80°C.

Intravitreous injections

Topical tetracain drops were applied for additional anesthesia. A speculum was used to keep the eyelids open, and the procedure was performed under direct visualization using an operating microscope. A 27 gauge needle attached to a 1 ml syringe was introduced into the vitreous cavity transconjunctivally, at the superotemporal quadrant, 1,5 mm behind the limbus. The total volume of BSS or bevacizumab to be injected was 0,05 ml. The amount of bevacizumab was 1,25 mg in 0,05 ml. At the end of the procedure, topical antibiotic ointment was applied.

Retinal thickness analysis

The measurements of the thickness of the retinal and choroidal segments were performed using the software MMM® (Multi Modal Mapper WPF®) (UKT, Tübingen, Germany). The MMM® program works with the raw data from HRA+OCT Spectralis® software and allows manual delineation of the limits of retinal layers of interest in each section. After the design of the layers, the MMM® program calculates the distance in micrometers between the two limits selected manually. Each tomography slice, the number of points calculated was 30 divided at equal distances from one point to another. Only the segments images with the least noise in the vitreous and the best layer contrast were selected for analysis. Points measured by the program, analyzed the mean and standard deviation.

The boundaries between the layer of Internal Limiting Membrane (ILM) to the Bruch / RPE complex, retinal segment (SR), and the latter the corresponding margin intraocular part of the sclera (sclera-choroid interface), choroidal segment (SC) were marked in the horizontal and vertical tomographic slices to calculate the average and comparative analysis (Figure 2).

Illuminex assay of anterior chamber fluid and blood samples

The presence and amount of VEGF were assessed in peripheral blood and in aqueous humor from both eyes (control and BSS/bevacizumab) groups of animals acclimated at an O_2 concentration of 8%. Peripheral blood was collected from the marginal vein of the right or left ear and divided into three aliquots.

For serum analysis, 5 ml of blood were allowed to stand at room temperature for 15-30 minutes and then centrifuged at speed of 3.000 rpm for 10 minutes also at room temperature. The supernatant was collected and transferred to Eppendorf tubes without additive, a minimum volume of 100 µl.

For analysis of plasma, 5 ml of blood was added to tubes containing EDTA and kept standing at 5 minutes in room temperature. After decanting the supernatant plasma was removed and centrifuged for 15 minutes with the speed of 3.000 rpm at room temperature. Again, the supernatant was removed and transferred to Eppendorf tubes without additive, a minimum volume of 100 µl.

The aqueous humor was collected on the right and left eyes of the animals. Before lance procedure of the anterior chamber, the eyes were washed with SSB and drops of sterile artificial tear (Artelac®, Bausch & Lomb Inco., Germany) regularly every two minutes. 1 ml syringe and 20 G needle was used to the anterior chamber puncture and collected approximately 50ml of aqueous humor and transferred into Eppendorf tubes. The biological materials, serum, plasma and aqueous humor were stored in a refrigerator at -80°C.

The quantification of the VEGF concentration in the aqueous humor samples were made using the Luminex xMAP® technology (Luminex Inco., Texas, USA) and the procedure followed according to the manufacturer's instructions. The technology merges principles of ELISA techniques with the flow cytometry.

Briefly on the experimental procedure: 50 µl of aqueous humor of the right and left eyes, and 100 µl of serum were maintained at rest at room temperature, then placed in rotation at 13.000 x gravity for 5 minutes to remove the precipitates. Volume of 50 ul were removed and placed in Eppendorf tubes for analysis VEGF antigen by xMAP®. Using automatic pipette an aliquot of each sample was loaded onto a well plate containing multiplexed bead for capturing antigens of human MAP. Samples and sample and capture microspheres were mixed and incubated at room temperature for one hour. Multiplexed cocktail of biotinylated antibodies, the present study anti-VEGF antibody were then robotically added and mixed. After the mixture was incubated for an additional hour at room temperature. Multiplex were developed using an excess of streptavidin-phycoerythrin solution was completely mixed in each multiplex and incubated for one hour at room

temperature. The volume of each reaction was reduced multiplexed by vacuum filtration, and the volume increased to a matrix dilution buffer for analysis. The analysis was performed using Luminex 100® instrument (Luminex Inco., Texas, USA), and the resulting data stream is interpreted using the analysis software (Qiagen Inco., Valencia, CA). For each multiplex, calibrators and controls were included in each microtiter plate.

Histology and Immunohistochemistry

After the acclimatization period the animals in the environment, the D_{11} (4 days after the hypoxic period), the animals were sacrificed with an overdose of pentobarbital (250 mg/1,2 ml).

The right and left eyes of the animals were enucleated, fixed in 4% formaldehyde and submitted to processing procedures, dehydration, clarification and paraffin embedding. Paraffin blocks containing the ocular tissues were submitted to the ultrathin sections (5µm) with microtome and processed in accordance the staining techniques with hematoxylin and eosin (H&E) and immunohistochemistry (IHC).

Immunohistochemistry was used the anti-human monoclonal mouse anti-VEGF (isoforms 121, 165 and 189) (Dako Inco., Hamburg, Germany) as the primary antibody. The secondary antibody used was sheep anti-immunoglobulin G and Alexa Fluor® 488 fluorescent agent (Life Technologies Inco., Darmstadt, Germany) to produce a green color in fluorescence microscopy.

Statistical analysis

The data obtained from experiments were collected and organized in the spreadsheet Excel 14.4.6 (Microsoft Inco., Washington, USA) and transferred to the JMP® 11.0.0 statistical software (SAS Institute GmbH, Böblingen, Germany) which was used in all analyzes. The alpha value of 5% was determined to accept or reject the null hypothesis testing (H_0) in all analyzes.

The descriptive results of the thickness of retinal choroidal segments and were calculated from the set of horizontal and vertical tomographic slices determined in intervals between 3-4 mm from the edge of the optic disc. The

Student's t test was used for hypothesis testing to compare the retinal thickness between 3 periods (D_0, D_7 and D_{11}). Multiple comparisons of means of various groups were performed using the Tukey test.

The results of the AF have been analyzed using non-parametric test, and presented by means of the analysis chart.

Comparisons of mean VEGF concentrations in picograms per milliliter obtained aqueous humor and peripheral blood were analyzed by Student's t test.

Results

spectral domain Optical Coherence Tomography

The results obtained by measurments thickness of the retinal and choroidal segments in both the horizontal and vertical optical scans are presented in this section.

Effect of hypoxia on 8% of oxygen

For this analysis, we used only the RE of all animals, since these do not have any surgery. Thus, we obtain the S_8 and B_8 groups (n=12), RE of animals submitted to 8% O_2 concentration. We analyzed the thickness in three different periods of acclimatization, D_0 (before hypoxemia), D_7 (during) and D_{11} (after).

The effect of hypoxia on horizontal scans of retinal segment showed that when the measures are compared between D_0 and D_7 periods, there was significant reduction in retinal thickness of 10% ($p<0,0001$) and this reduction is not observed between $D_0$and D_{11} when the thickness back to be similar to baseline values.The effects of hypoxia on vertical scans of retinal segment showed similar results were observedafter hypoxia with a reduction of 7% in thickness ($p<0,001$) (Table 1 and Figure 3a).

Effect of hypoxia on choroidal segment in contrast to that observed in retinal segments, does not observe a reduction in the thickness after exposure to hypoxia. Due to the low quality of the images, which greatly reduces the accuracy of measurements (Table 2 and Figure 3b).

Effect of bevacizumab

The same pattern of reduction of retinal thickness found in control eyes (RE) was observed previously described for the LE. In the eyes treated with bevacizumab, to reduce the average thickness of the retinal segment for horizontal cuts between D_0 and D_7 were 9% (<0,0001) for the oxygen concentration at the 8%.While in the eyes treated with BSS in the same period, there was reduction of 6% (<0,0001) for the oxygen concentration at 8%, in the horizontal cuts.

In the vertical sections is observed for the eyes treated with bevacizumab, reduction 8% (<0,0001) for oxygen concentrations at 8%; and treated eyes BSSwas reduced by 8% (<0,0001) in the oxygen concentrations of 8%.

To minimize variability between individuals, the assessment of the effects of intravitreal bevacizumab administered in the left eye, it was performed by subtracting these thicknesses of the right eyes individually (LE-RE difference).There was no significant difference between the differences in thicknesses of retinal segments (LE-RE) measurements in eyes treated with BSS or bevacizumab and the three periods of acclimatization.Similar results were found for the choroidal segment.

Sodium fluorescein angiography

The analysis of FA in the retinas of animals was qualitative with only two computed outcomes: the absence or presence of vasodilation and tortuosity of the retinal vessels. Data were analyzed as the mean ratio of the absence of vascular abnormalities and the total number of eyes per group determined (Figure 4).

In D_0 period, no eye had vasodilation and tortuosity vascular. On D_7 period of 0% of the RE, S_8 (0/4) and B_8 (0/6) and group showed no vasodilation and vascular tortuosity. While in the same period in LE 0% S_8 (0/4) and 100% B_8 (6/6) showed no changes. There was mean difference of proportion in group B_8. In D_{11} period, the results tend to converge when evaluating the presence or absence of vasodilation and vascular tortuosity in the period after hypoxia. 100% in Groups S_8 (4/4) and B_8 (6/6) there were return to the shape vessel to prior periods to hypoxemia. There was no significant difference in mean ratios between the groups.

The results showed that the O_2 concentration of 8% is capable of causing changes in the retinal vessels with consistency and regularity, and sets the positive role of bevacizumab in the regulation of vascular changes in hypoxia conditions.

Vascular Endothelial Growth Factor in aquous humor and serum

The VEGF concentrations were measured in three different periods in S_8 and B_8 groups, as were the groups with striking results of changes in retinal vasculature in response to bevacizumab. Samples of aqueous humors were obtained from the anterior chamber of the right and left eyes, and also the serum obtained from samples of peripheral blood. In S_8 group there was no difference between the means of the VEGF concentration compared between the D_0 and D_7 periods in RE (D_0=2,50±1,13; D_7=5,00±1,06; P=0,1627) and serum (D_0=15,55±3,67, D_7=17,68±1,82; P=0,4442). Minimum was observed difference in LE (D_0=0,68±0,42, D_7=5,43±0,95; p=0,0205) (Figure 5). In B_8 group there was no significant difference in RE (D_0=10,65±6,04; D_7=6,08±1,10; P=0,4985), LE (D_0=2,83±1,09; D_7=1,65±0,67; p=0,4581) and serum (D_0=87,43±62,17; D_7=22,83±5,03; p=0,3414) (Figure 5).

Histology and Immunohistochemistry

Morphological comparison of the histological sections by H&E staining of retinas of animals numbers 12 and 17 showed no difference between the control eyes (RE) treated with BSS (LE Animal 12) or bevacizumab (animal 17 LE). The retininal layers were preserved, no areas of necrosis or precipitation of proteins.

The comparison of the histological sections by IHC technique for identification of VEGF showed a slightly enlarged immunofluorescence (green) in retinal segment of control eyes (RE) and eyes injected with BSS (Animal LE 14) (Figures 6b and c). In animal 17 LE that has received intravitreal bevacizumab, the green fluorescence intensity is slightly reduced, and is visualized in the vitreous particles immunofluorescent (Figures 6d and e).

Discussion

The evaluation of the thickness of the retinal segments in this study was possible because of the use of optical coherence tomography high-resolution device. Variations in thickness of the retinal segments were of the order of ten micrometers, thus requiring greater accuracy of analysis methods.

The development of technical examinations by use of high resolution and high definition optical coherence tomography to assess retinal structure in vivo is currently essential for monitoring the evolution of diseases and therapeutic reviews [6, 7]. The axial resolution 5-6 µm retina of said high resolution CT scanners that utilize higher spectral band width of the light source and the physical basis of the Fourier domain for processing the signals, provides the visualization of structures and lower layers and better defined compared to previous equipment [7, 8]. Thus, itcan evaluate the retinas of smaller animals than humans with the same quality [7].

The correlation of changes by displaying sdOCT and histology are reproducible, but it is not yet known in all the frames in various diseases and eye biometrics [9-12]. The best definition of the retinal structures provides the possibility of measuring the thicknesses of layers and quantify the changes of small animals used as experimental models such as mice, rats, rabbits, dogs, cats, and monkeys [13-15]. Although methods in order to compensate for the lateral magnification of the thickness of the retinal layers, such as the construction of schematic eye models are needed to better assess [16, 17]. Thus, it is valid we use software to calculate distances between two points to obtain qualitative data of retinal thickness.

The decreasing of pressure of oxygen administered to rabbits caused changes in the thickness of retinal tissue. Retinal segment located between the MB/RPE complex and ILM, and in the next horizontal cuts visual range (corresponding to the fovea) showed consistent reductions in thickness in all the treated groups and the untreated eyes and bevacizumab.

The retinal vasculature are only present in nasal and temporal medullary beams [18]. The only source of oxygen in avascular retinas are choroidal vessels

[19]. Dollery et al. (1969) suggested that the supply of oxygen by choroidal vessels supply the entire extent of the retina when the increased pressure of inspired O_2[20]. Decreasing the pressure of inspired O_2 causes vasoconstriction of the retinal vessels, but without modification of choroidal vessels [20]. Therefore, the reduction of retinal thickness during periods of hypoxia suggests do not result in changes in vascular volume.

The lack of difference between the retinal thickness between eyes treated with bevacizumab or BSS and controls reduce the possibility of the influence of VEGF as the main or only factor responsible for decreasing the retinal tissue thickness during hypoxia. There is no toxic effect As the thickness of BSS on RPE and photoreceptor outer segments [21].

The choroidal segments do not exhibit consistent changes thickness when subjected to hypoxic environment. The reproducibility and repeatability of the measurement in humans demonstrated to be reliable if used Enhanced Depth Imaging (EDI) [22, 23], but in this study was not used this imaging modality for evaluation of choroidal segment. Moreover, unlike the brain vascular tissue, the vessels choroidaldo not exhibit self-regulation with the oxygen levels [24].

The vertical sections of the retinal segment were aimed to evaluate the thickness of this layer where the retinal vascular bundles are present. Unfortunately, the results were decreasing of the retinal thickness.

Disorganization of the retinal layers, presence of hemorrhage, edema or accumulations of fluid in the tissues were not observed by sdOCT.

Studies of retinal physiology in humans subjected to hypoxic environments were previously measured. The hypoxemia in humans caused by high altitudes is responsible for retinopathy of high altitudes (High Altitude Retinopathy - HAR), whose signs include retinal hemorrhages - the Roth spots until vitreous haemorrhage, tortuosity and engorgement of the retinal vessels, hyperemia and edema of the disc optical, cotton wool spots [25-28].

The nerve fiber layer around the optic disc in humans subjected to hypoxia showed increased thickness did not correlate with acute mountain sickness [27].

The present work demonstrates that normobaric hypoxic environments, both in oxygen concentrations to 8%, caused increased thickness and tortuosity of

the retinal vessels. However, the retinal vessels of the rabbit showed up looking the same before and after the hypoxic period in both treated eyes and in the eyes not treated with intravitreal bevacizumab.

No differences of sodium fluorescein angiography was observed in the periods before and after exposure in humans undergoing hypobaric hypoxia present at high altitudes [26], but the presence of leakage of sodium fluorescein by the retinal capillaries was observed in the vicinity time in 50% of climbers when examined 24 hours after reaching 4559 meters [29].

Thus, we can confirm that hypoxemia is responsible for vasodilatation, increased tortuosity and leakage of dye in both humans when in rabbits. And once returned to the physiological state of tissue oxygenation occurs regression of changes in retinal vessels present at this stage.

The eyes that received intravitreal bevacizumab did not show during the hypoxic period increased thickness and vascular tortuosity. While in controls and those eyes that were administered SSB, vasodilation and increased vascular tortuosity were similar. Although no development of retinal neovascularization has been observed.

The fact confirms that inhibition of the VEGF by bevacizumab can avoid the initial phenomena (vasodilation, vascular tortuosity and leakage of dye) related to angiogenesis [30]. As shown by other studies, intravitreal injection of bevacizumab is capable of reducing the intensity of the thickness and tortuosity of the retinal vasculature [31, 32]. The formation is induced neovascularization in the retina of rabbits on the seventh day after the intravitreal administration $VEGF_{165}$ [30]. On the other hand, appeared in the avascular retinal neovascularization in mice by the fifth day after the reduction of the concentration of inspired O_2 [33].

In this study, the rabbits underwent three days of hypoxia, thus suggesting that the induction of VEGF by hypoxic retina was insufficient for the formation of new vessels. Perhaps the maintenance of between 5 and 7 days in the environment of rabbits at a concentration of 8% O_2 is possible to induce the formation of retinal neovascularization.

References

1. Risau W: **Mechanisms of angiogenesis**. *Nature* 1997; **386**(6626):671-674.
2. Shortt AJ, Howell K, O'Brien C, McLoughlin P: **Chronic systemic hypoxia causes intra-retinal angiogenesis**. *Journal of anatomy* 2004; **205**(5):349-356.
3. Ashton N, Ward B, Serpell G: **Role of oxygen in the genesis of retrolental fibroplasia; a preliminary report**. *The British journal of ophthalmology* 1953, **37**(9):513-520.
4. Michaelson IC: **Unilateral budding in new vessel formation in the eye**. *The British journal of ophthalmology* 1956, **40**(1):36-39.
5. Tolentino M: **Systemic and ocular safety of intravitreal anti-VEGF therapies for ocular neovascular disease**. *Survey of ophthalmology* 2011, **56**(2):95-113.
6. Kocaoglu OP, Uhlhorn SR, Hernandez E, Juarez RA, Will R, Parel JM, Manns F: **Simultaneous fundus imaging and optical coherence tomography of the mouse retina**. *Investigative ophthalmology & visual science* 2007, **48**(3):1283-1289.
7. Muraoka Y, Ikeda HO, Nakano N, Hangai M, Toda Y, Okamoto-Furuta K, Kohda H, Kondo M, Terasaki H, Kakizuka A *et al*: **Real-time imaging of rabbit retina with retinal degeneration by using spectral-domain optical coherence tomography**. *PloS one* 2012, **7**(4):e36135.
8. Kim KH, Puoris'haag M, Maguluri GN, Umino Y, Cusato K, Barlow RB, de Boer JF: **Monitoring mouse retinal degeneration with high-resolution spectral-domain optical coherence tomography**. *Journal of vision* 2008, **8**(1):17 11-11.
9. Seeliger MW, Beck SC, Pereyra-Munoz N, Dangel S, Tsai JY, Luhmann UF, van de Pavert SA, Wijnholds J, Samardzija M, Wenzel A *et al*: **In vivo confocal imaging of the retina in animal models using scanning laser ophthalmoscopy**. *Vision research* 2005, **45**(28):3512-3519.

10. Paques M, Simonutti M, Roux MJ, Picaud S, Levavasseur E, Bellman C, Sahel JA: **High resolution fundus imaging by confocal scanning laser ophthalmoscopy in the mouse**. *Vision research* 2006, **46**(8-9):1336-1345.
11. Patel NB, Wheat JL, Rodriguez A, Tran V, Harwerth RS: **Agreement between retinal nerve fiber layer measures from Spectralis and Cirrus spectral domain OCT**. *Optometry and vision science* 2012, **89**(5):E652-666.
12. Berger A, Cavallero S, Dominguez E, Barbe P, Simonutti M, Sahel JA, Sennlaub F, Raoul W, Paques M, Bemelmans AP: **Spectral-domain optical coherence tomography of the rodent eye: highlighting layers of the outer retina using signal averaging and comparison with histology**. *PloS one* 2014, **9**(5):e96494.
13. Yamauchi Y, Agawa T, Tsukahara R, Kimura K, Yamakawa N, Miura M, Goto H: **Correlation between high-resolution optical coherence tomography (OCT) images and histopathology in an iodoacetic acid-induced model of retinal degeneration in rabbits**. *The British journal of ophthalmology* 2011, **95**(8):1157-1160.
14. Hariri S, Moayed AA, Choh V, Bizheva K: **In vivo assessment of thickness and reflectivity in a rat outer retinal degeneration model with ultrahigh resolution optical coherence tomography**. *Investigative ophthalmology & visual science* 2012, **53**(4):1982-1989.
15. Alkin Z, Kashani AH, Lopez-Jaime GR, Ruiz Garcia H, Humayun MS, Sadda SR: **Quantitative analysis of retinal structures using spectral domain optical coherence tomography in normal rabbits**. *Current eye research* 2013, **38**(2):299-304.
16. Lozano DC, Twa MD: **Quantitative evaluation of factors influencing the repeatability of SD-OCT thickness measurements in the rat**. *Investigative ophthalmology & visual science* 2012, **53**(13):8378-8385.
17. Lozano DC, Twa MD: **Development of a rat schematic eye from in vivo biometry and the correction of lateral magnification in SD-OCT imaging**. *Investigative ophthalmology & visual science* 2013, **54**(9):6446-6455.

18. de Juan E, Jr., Chandler DB, Hida T, Machemer R: **Glio-vascular architecture in the rabbit retina**. *Investigative ophthalmology & visual science* 1986, **27**(11):1602-1608.
19. Yu DY, Cringle SJ: **Oxygen distribution and consumption within the retina in vascularised and avascular retinas and in animal models of retinal disease**. *Progress in retinal and eye research* 2001, **20**(2):175-208.
20. Dollery CT, Bulpitt CJ, Kohner EM: **Oxygen supply to the retina from the retinal and choroidal circulations at normal and increased arterial oxygen tensions**. *Investigative ophthalmology* 1969, **8**(6):588-594.
21. Hombrebueno JR, Luo C, Guo L, Chen M, Xu H: **Intravitreal Injection of Normal Saline Induces Retinal Degeneration in the C57BL/6J Mouse**. *Translational vision science & technology* 2014, **3**(2):3.
22. Chhablani J, Barteselli G, Wang H, El-Emam S, Kozak I, Doede AL, Bartsch DU, Cheng L, Freeman WR: **Repeatability and reproducibility of manual choroidal volume measurements using enhanced depth imaging optical coherence tomography**. *Investigative ophthalmology & visual science* 2012, **53**(4):2274-2280.
23. Shao L, Xu L, Chen CX, Yang LH, Du KF, Wang S, Zhou JQ, Wang YX, You QS, Jonas JB *et al*: **Reproducibility of subfoveal choroidal thickness measurements with enhanced depth imaging by spectral-domain optical coherence tomography**. *Investigative ophthalmology & visual science* 2013, **54**(1):230-233.
24. Kiel JW, Shepherd AP: **Autoregulation of choroidal blood flow in the rabbit**. *Investigative ophthalmology & visual science* 1992, **33**(8):2399-2410.
25. Ling R, James B: **White-centred retinal haemorrhages (Roth spots)**. *Postgraduate medical journal* 1998, **74**(876):581-582.
26. Barthelmes D, Bosch MM, Merz TM, Petrig BL, Truffer F, Bloch KE, Holmes TA, Cattin P, Hefti U, Sellner M *et al*: **Delayed appearance of high altitude retinal hemorrhages**. *PloS one* 2011, **6**(2):e11532.
27. Willmann G, Fischer MD, Schatz A, Schommer K, Messias A, Zrenner E, Bartz-Schmidt KU, Gekeler F: **Quantification of optic disc edema during**

exposure to high altitude shows no correlation to acute mountain sickness. *PloS one* 2011, **6**(11):e27022.

28. Bosch MM, Barthelmes D, Landau K: **High altitude retinal hemorrhages--an update**. *High altitude medicine & biology* 2012, **13**(4):240-244.
29. Willmann G, Fischer MD, Schatz A, Schommer K, Gekeler F: **Retinal vessel leakage at high altitude**. *Jama* 2013, **309**(21):2210-2212.
30. Arana LA, Pinto AT, Chader GJ, Barbosa JD, Morales S, Moreira AT, Maia M, Humayun MS: **Fluorescein angiography, optical coherence tomography, and histopathologic findings in a VEGF(165) animal model of retinal angiogenesis**. *Graefe's archive for clinical and experimental ophthalmology* 2012, **250**(10):1421-1428.
31. Ameri H, Chader GJ, Kim JG, Sadda SR, Rao NA, Humayun MS: **The effects of intravitreous bevacizumab on retinal neovascular membrane and normal capillaries in rabbits**. *Investigative ophthalmology & visual science* 2007, **48**(12):5708-5715.
32. Saati S, Agrawal RN, Louie S, Chader GJ, Humayun MS: **Effect of multiple injections of small divided doses vs single injection of intravitreal bevacizumab on retinal neovascular model in rabbits**. *Graefe's archive for clinical and experimental ophthalmology* 2010, **248**(4):457-466.
33. Pierce EA, Avery RL, Foley ED, Aiello LP, Smith LE: **Vascular endothelial growth factor/vascular permeability factor expression in a mouse model of retinal neovascularization**. *Proceedings of the National Academy of Sciences of the United States of America* 1995, **92**(3):905-909.

Figure Legends

Figure 1: Schedule of examinations and period of acclimatization of the animals during the experiment. D_0 is the first day of examination and D_{11} the last evaluation. **[O2]:** oxygen concentration; **OCT:** Optical Coherence Tomography; **AF:** angiography sodium fluorescein; **SSB:** balanced salt solution; **IV:** intravitreal.

Figure 2: Horizontal optical sections vertical (b) and the demarcation of the boundaries drawn manually. The mean distance between the internal limiting membrane and complex RPE / Bruch (retinal segment) between the complex and the RPE / Bruch and sclera (choroidal segment) were obtained for statistical analysis.

Figure 3a: Mean and standard error of retinal thickness in the horizontal and vertical optical sections in O_8 groups in the three periods of acclimatization; D_0, D_7 and D_{11}. µm: micrometers.

Figure 3b: Mean and standard error of choroidal thickness in the horizontal and vertical optical sections in O_8 groups in the three periods of acclimatization; D_0, D_7 and D_{11}. µm: micrometers.

Figure 4: Example picture of sodium fluorescein angiography of the right eye **(a, b, c)** and left **(d, e, f)** of 17 animal number (B_8 group). **(a)** and **(d)** Pre-hypoxemia (D_0); **(b)** and **(e)** Per-hypoxemia (D_7); **(c)** and **(f)** post-hypoxia (D_{11}). Note the presence of vasodilations and tortuosity in the right eye (control) and absence in the left eye (bevacizumab) in the period during hypoxia (D_7).

Figure 5: Comparison of the mean VEGF concentrations (pg/ml) in serum of the animals from groups S_8 and B_8 in the three periods. Before, during and after hypoxia. Not observe a statistically significant difference between the groups at any time.

Figure 6: Image by optical fluorescence microscopy of retinas of right and left eyes of the numbers of animals 14 **(b and c)** and 17 **(d and e)**. Staining Alexia 488 (green) anti-VEGF antibody. An increase in fluorescence intensity in the layer of photoreceptor outer segment of the right eyes (controls) **(b)**, (d) and left eye (BSS) **(c)**, when compared with the left eye (E) treated with bevacizumab. **(a)** Negative control. Scale 20µm.

Figure 1

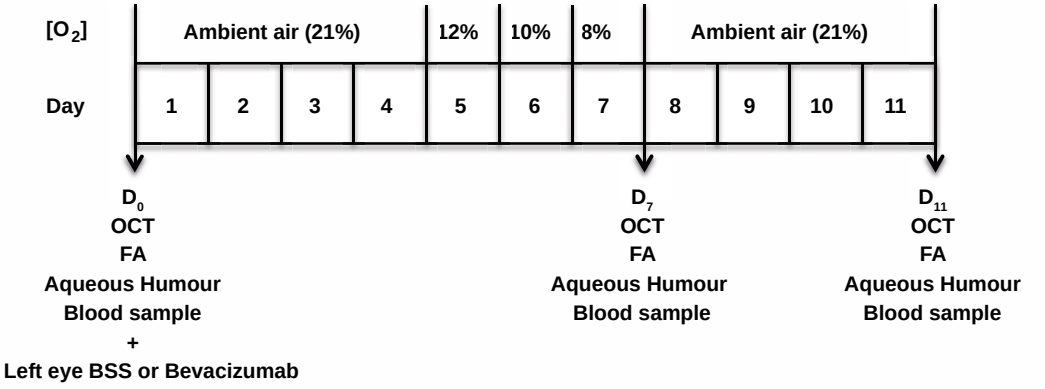

Figure 2

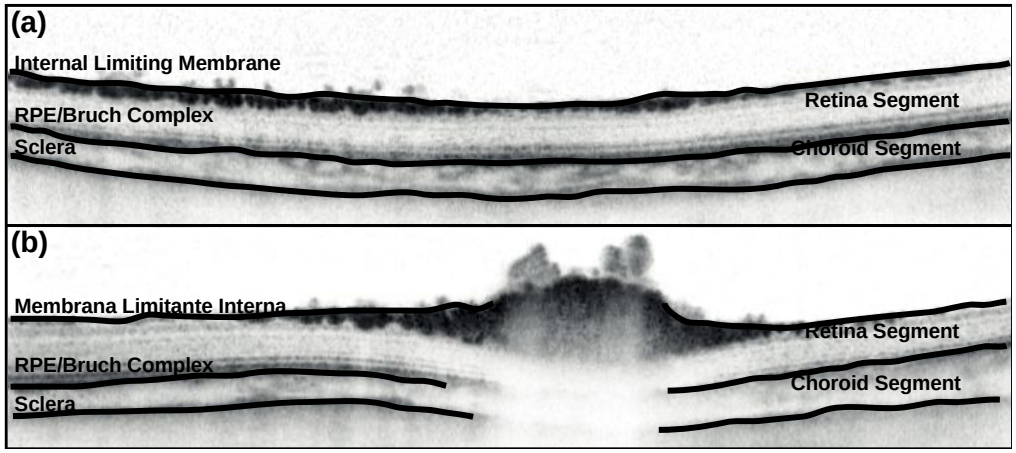

Figure 3a

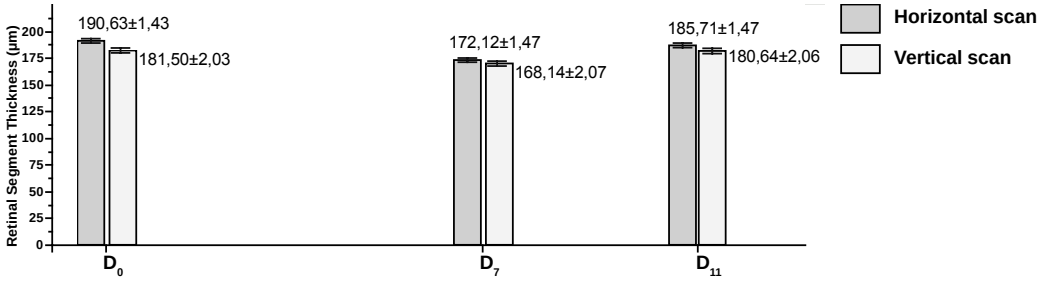

Figure 3b

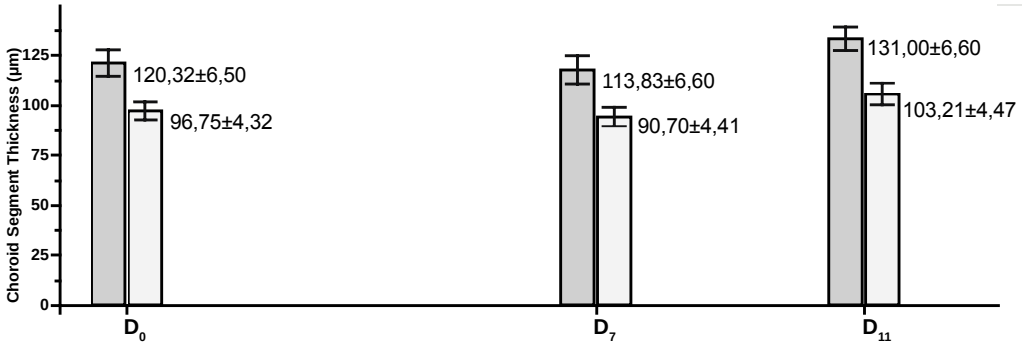

Figure 4

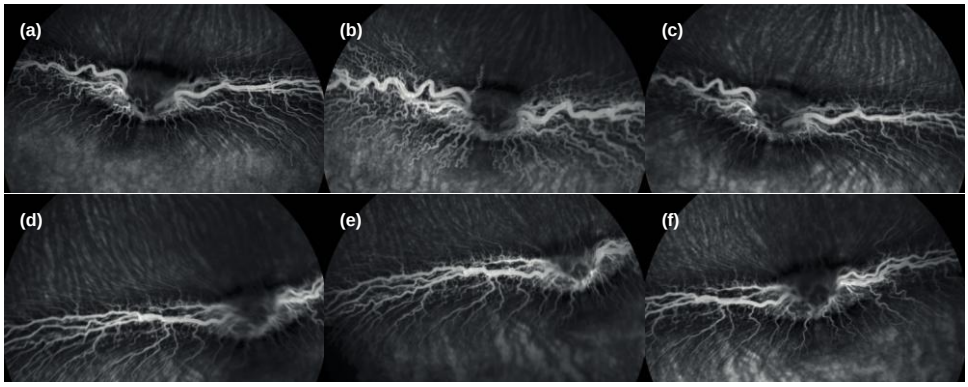

Figure 5

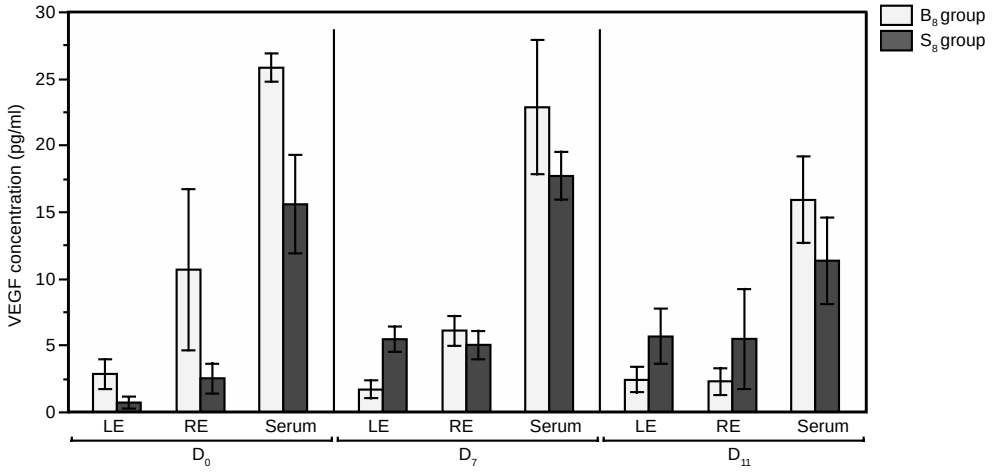

Figure 6

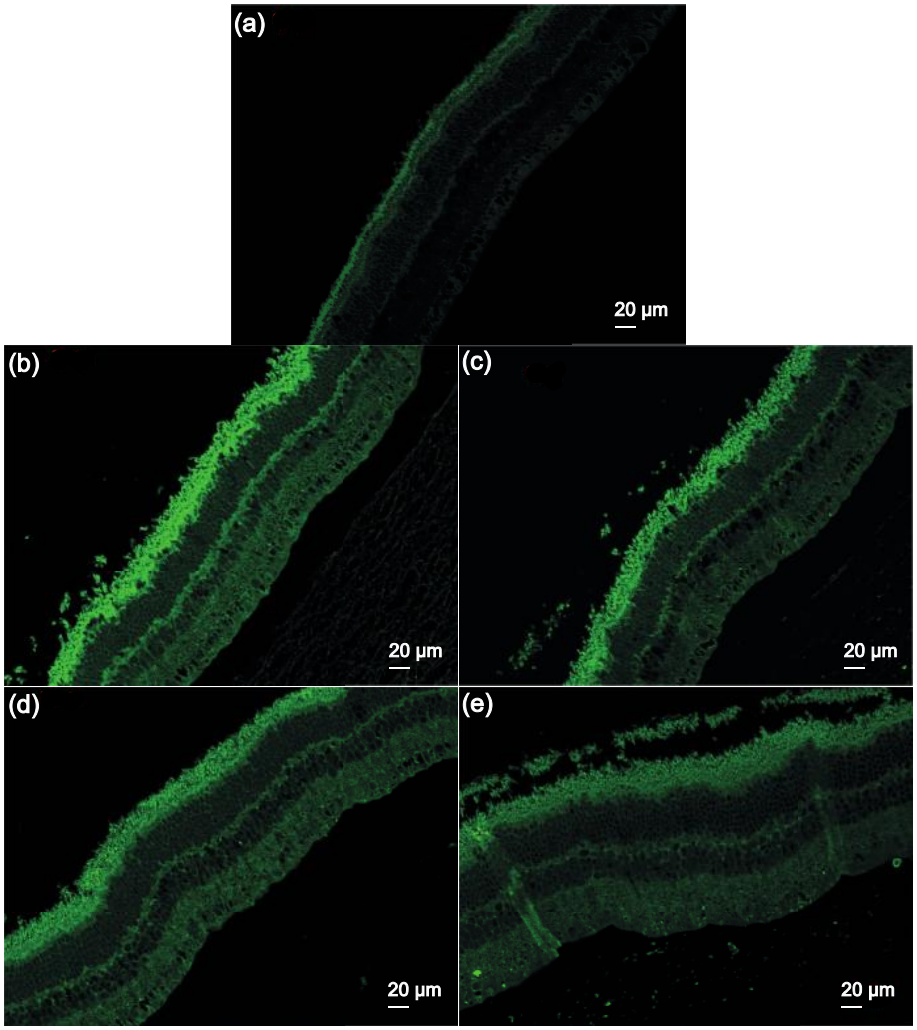

Table 1: Mean and standard deviation difference between the times of retinal thickness.

Time	Retina Horizontal		Retinal Vertical	
	Mean±SD	**P**	**Mean±SD**	**P**
D_0-D_7	17,95±1,35	<0,0001*	12,23±1,77	<0,0001*
D_0-D_{11}	4,15±1,36	0,0297*	0,46±1,75	0,9998
D_7-D_{11}	11,88±1,37	<0,0001*	11,77±1,77	<0,0001*

(SD): Mean±Standard Deviation; **(µm):** micrometers; **P:** p value; *p<0,05.

Table 2: Mean and standard deviation difference between the times of choroidal thickness.

Time	Choroid Horizontal		Choroid Vertical	
	Mean±SD		**Mean±SD**	**P**
D_0-D_7	6,49±3,66	0,4963	6,05±2,73	0,2588
D_0-D_{11}	10,68±3,66	0,0625	6,45±2,84	0,2361
D_7-D_{11}	17,17±3,54	0,0004*	12,50±2,75	0,0010*

(SD): Mean±Standard Deviation; **(µm):** micrometers; **P:** p value; *p<0,05.