UNIVERSIDADE DE SÃO PAULO
FACULDADE DE MEDICINA DE RIBEIRÃO PRETO

PATRICIA DOS SANTOS LEÃO

Remodelamento vascular e parenquimatoso pulmonar induzido pela Paracoccidioidomicose experimental

Ribeirão Preto - SP
2019

PATRICIA DOS SANTOS LEÃO

Remodelamento vascular e parenquimatoso pulmonar induzido pela Paracoccidioidomicose experimental

Versão Corrigida. A versão original encontra-se disponível no Departamento de Patologia e Medicina Legal da FMRP-USP.

Dissertação apresentada ao Programa de Pós-Graduação em Patologia da Faculdade de Medicina de Ribeirão Preto da Universidade de São Paulo para obtenção do título de Mestre em Ciências.

Área de concentração: Patologia Experimental

Orientador: Prof. Dr. Alexandre Todorovic Fabro

Ribeirão Preto - SP
2019

Autorizo a reprodução e divulgação total ou parcial deste trabalho, por qualquer meio convencional ou eletrônico, para fins de estudo e pesquisa, desde que citada à fonte.

Leão, Patricia dos Santos

Remodelamento vascular e parenquimatoso pulmonar induzido pela Paracoccidioidomicose experimental. Ribeirão Preto, 2019.

83 p. : il. ; 30 cm

Dissertação de Mestrado, apresentada à Faculdade de Medicina de Ribeirão Preto/USP. Área de concentração: Patologia. Orientador: Fabro, Alexandre Todorovic

1. Paracoccidioidomicose Pulmonar. 2. Hipertensão Pulmonar. 3. Ecocardiografia. 4. Humana. 5. Experimental. 6. Adventícia.

Nome: LEÃO, Patricia dos Santos

Título: Remodelamento vascular e parenquimatoso pulmonar induzido pela Paracoccidioidomicose experimental

Dissertação apresentada ao Programa de Pós-Graduação em Patologia da Faculdade de Medicina de Ribeirão Preto da Universidade de São Paulo para obtenção do título de Mestre em Ciências.

Aprovada em: 06 de junho de 2019.

Banca Examinadora

Prof. Dr. Fernando Chahud
Instituição: Faculdade de Medicina de Ribeirão Preto – FMRP-USP
Julgamento: Aprovada

Profa. Dra. Vera Luiza Capelozzi
Instituição: Faculdade de Medicina da Universidade de São Paulo - FMUSP
Julgamento: Aprovada

Prof. Dr. Renato Gonçalves Félix
Instituição: Universidade do Oeste Paulista- Unoeste
Julgamento: Aprovada

Prof. Dr. Fernando Chahud
Coordenador do Programa de Pós-graduação em Patologia da FMRP-USP

Data de depósito da dissertação junto a SPG: ___/___/___

Este trabalho foi desenvolvido no Laboratório de Patologia Respiratória do Departamento de Patologia e Medicina Legal em parceria com o Laboratório de Investigação em Micologia Médica do Departamento Clínica Médica e Laboratório de Fisiologia Cardíaca do Departamento de Fisiologia, todos da FMRP-USP; e pelo Laboratório de Biologia de Fungos Laboratório de Micologia Ambiental do Instituto de Biociências de Botucatu da Universidade Estadual Paulista (IBB-UNESP).

Apoio Financeiro

O presente trabalho foi realizado com apoio do Conselho Nacional de Desenvolvimento Científico e Tecnológico (CNPq) (Proc. N° 134231/2017-1); da Fundação de Apoio ao Ensino, Pesquisa e Assistência (FAEPA) do Hospital das Clínicas da Faculdade de Medicina de Ribeirão Preto da Universidade de São Paulo (Proc. N°2009/2016; 362/2018 e 884/2018) e da Fundação de Amparo à Pesquisa do Estado de São Paulo (FAPESP) (Proc. N° 16/23933-0 e 17/23260-9).

Dedicatória

À minha família, especialmente à minha mãe Maria de Lourdes, pelo apoio e encorajamento e ao meu orientador, Prof. Dr. Alexandre Fabro, que teve um papel muito importante nessa empreitada; sem ele não seria possível realizar este trabalho.

Agradecimentos Especiais

A Deus, meu Aba, pela vida e por todas as situações onde eu pude ver o cuidado e imenso Amor por mim, extensivo à minha mãe Maria de Lourdes dos Santos, que me criou com amor e dedicação e me incentivou a chegar até aqui.

Aos meus irmãos Elaine, Kleber, Aline e Nilton, e à minha sobrinha Mariana, meus companheiros de vida.

Agradecimentos

“A gratidão é a memória do coração”

AGRADECIMENTOS

Ao meu orientador, Prof. Dr. Alexandre Todorovic Fabro, pela oportunidade concedida e pelo encorajamento, por acreditar mais em mim do que eu mesma. Professor, obrigada por todo apoio, pelo convite para mudança de Botucatu para Ribeirão Preto e por toda contribuição científica.

Ao Prof. Dr. Eduardo Bagagli, por todo apoio e por abrir seu Laboratório para que eu pudesse realizar um treinamento e me apresentar ao *Paracoccidioides brasiliensis.*

Aos meus colegas, amantes dos *Paracoccidioides* spp*.*, Marluce Francisca Hrycyk, Hans Garcia Garcez, Gabriel Capella, Érika Nascimento e Tiago Alexandre Cocio, que me ensinaram e me apoiaram nessa empreitada.

Ao Prof. Dr. Roberto Martinez, por abrir o seu Laboratório e colaboração na manutenção dos fungos utilizados nesta Pesquisa.

Ao Prof. Dr. Edson Garcia Soares e à Ana Maria Rocha, por terem aberto o Laboratório para nós ao chegarmos a Ribeirão Preto. Agradeço por todo apoio técnico e amizade.

Ao Prof. Dr. Lourenço Sbragia, pela disponibilidade em abrir seu laboratório, por ceder a sua aluna para me ensinar imunohistoquímica e pelos inúmeros cafés.

Ao Prof. Dr. Baddini por disponibilizar o espaço no biotério e contribuir com a pesquisa.

Ao Prof. Dr. Helio Cesar Salgado, por abrir seu Laboratório para que o estudo hemodinâmico fosse realizado.

Aos técnicos, Jaci Airton Castania e Carlos Alberto Aguiar da Silva (Beto), do Laboratório de Fisiologia Cardíaca, que me auxiliaram com o estudo hemodinâmico.

Ao CNPq, Conselho Nacional de Desenvolvimento Científico e Tecnológico – Brasil e Fundação de Amparo à Pesquisa do Estado de São Paulo (FAPESP) pelo apoio financeiro.

À FAEPA, Fundação de Apoio ao Ensino, Pesquisa e Assistência do Hospital das Clínicas da Faculdade de Medicina de Ribeirão Preto da Universidade de São Paulo, pelo apoio financeiro.

Ao Theo, meu gato (risos), que desde Outubro de 2017 tem sido meu companheiro, meu terapeuta, e ameniza a saudade que sinto da minha família e da minha gatinha Mia, que recentemente virou uma estrelinha.

À minha prima Andressa Santos, por ter me apresentado ao Prof. Alexandre. Obrigada pelo incentivo.

Aos técnicos da Unipex – Botucatu, especialmente ao Bardella que me deu os primeiros treinamentos com os animais, ao Paulo Cesar (PC) e ao veterinário Dr. Diego.

À Sabrina Setembre, aluna de Iniciação Científica e amiga, que muito colaborou com esta Pesquisa, principalmente com os dados clínicos, e pelas inúmeras caronas. Sabri, obrii por tudo. Você é muito especial e um doce de menina.

À Amanda Luiza dos Santos, pelo apoio, por ouvir as minhas chateações, pelos puxões de orelha e pelo amor. Mandah, você é uma amiga para a vida toda. Amo você!

À Juliana Machado pelo apoio, amizade e pelos inúmeros Protocolos em Botucatu.

À Rebeca Figueira, pelo imenso apoio e por toda a contribuição científica. Rê, você é um doce e um grande exemplo de determinação e fé.

À Maiara Aldá, pela amizade. Chegou há pouco no Lab., mas tem demonstrado imenso apoio. Obrigada pelo macarrão da madrugada.

À Thais Moura por sua amizade e disponibilidade em me socorrer.

Ao técnico Renato Meirelles do Laboratório de Neurologia aplicada e experimental, da FMRP-USP, coordenado pelo Prof. Dr. Wilson Marques Junior, pela disponibilidade em me ensinar a fazer *scanner* de lâminas.

À técnica Deisy Mara por toda a contribuição com o processamento dos materiais, pela paciência e disponibilidade em ensinar.

Aos funcionários do Departamento de Patologia, por todo o suporte e amizade, em especial aos secretários, Neide, Rosângela, Camila e Rodrigo, às técnicas Deise Lúcia, Elaine, Márcia e Laura pela amizade e por todo apoio.

Aos colegas de Departamento, pelo apoio, amizade e conselhos. Em especial à Andressa Duarte, Carol Fontes, Carol Veloni, Diogo Akio, Fred Lobão, Jessica Leme, Janaína Lellis, Laura Maria, Lívia Verzola, Gustavo Milhomens e Suzi Cardoso.

À Marinete pela amizade, pelas mensagens de “bom dia” e pela acolhida no Departamento.

À Willyane e Josilene, minhas amigas e ex-vizinhas, por todo apoio, pelos papos e por cuidarem do Theo e de mim.

Aos familiares de Botucatu, em especial a minha tia Mila, por me receber em sua casa e me abrigar por nove meses. Tia Mila, foi praticamente uma gestação (risos).

À Patrícia Fabro, Dona Nilza e Bebella, pela amizade e todo o carinho que têm por mim.

À Karina Monteiro, o presente que Deus me deu nessa cidade, minha grande amiga, incentivadora e professora de balé. Ka, obrigada pelos cafés da tarde.

Ao meu amigo Alexandre Silva, que foi um canal de Deus na minha vida em inúmeros momentos.

Ao meu amigo Everton Fernando Sobral por sua amizade, paciência e por todo apoio.

Aos amigos da Igreja Verbo da Vida em Ribeirão Preto, meu apoio espiritual nesse tempo vivido.

Aos amigos da minha linda Londrina – PR, que me apoiam mesmo estando longe, em especial à Aliane, Damiana, Débora, Jacqueline, Mateus e Miquéias.

Enfim, agradeço a todos que de maneira direta e indireta contribuíram para que eu chegasse até aqui. Obrigada pelo apoio, amizade, pelas orações e conselhos.

Epígrafe

“Deus é livre- absolutamente livre- na sua graça. E nós somos pedintes- os que oram. É assim que vivemos, é assim que morremos e é assim que estudamos, para que Deus receba a glória e nós recebamos a graça.”

Lutero

Resumo

RESUMO

Leão, Patricia dos Santos. **“Remodelamento vascular e parenquimatoso induzido pela paracoccidioidomicose experimental"** 2019. 83f. Faculdade de Medicina de Ribeirão Preto, Universidade São Paulo, Ribeirão Preto - SP, Brasil, 2019.

Introdução: A paracoccidioidomicose (PCM) é uma micose sistêmica endêmica causada por fungos saprófitas e termodimórficos do solo, *Paracoccidioides* spp. Regimes eficazes de tratamento estão disponíveis para controlar a infecção fúngica. O desafio clínico atual é diagnosticar precocemente e tratar as sequelas respiratórias da PCM como hipertensão pulmonar. **Objetivo:** Investigar a hipertensão pulmonar na paracoccidioidomicose pulmonar experimental e humana. **Métodos:** Uma única injeção intrapulmonar de $1x10^8$ leveduras de *Paracoccidioides brasiliensis* foi injetada em dez ratos machos Wistar com 8 semanas de idade. O controle recebeu solução salina. Após 8 semanas, o cateterismo do ventrículo direito foi realizado, e logo após foi realizado o sacrifício. Todos os parâmetros dos pacientes com diagnóstico de paracoccidioidomicose foram coletados entre 2005 e 2017 por meio de prontuário eletrônico. Quinze biópsias pulmonares e 5 casos de autopsia de enfisema foram obtidos. H&E, coloração com picrosirius red, microscopia eletrônica, imunohistoquímica e morfometria foram realizadas. **Medidas e principais resultados:** O granuloma peribronquiolar e o padrão de deposição de fibras de colágeno e adventícia expandida foram muito semelhantes entre as amostras humana e experimental, com destaque para os pequenos vasos. A pressão pulmonar e a parede do ventrículo direito estavam aumentadas. As células SMA + mostraram que 50% dos pacientes apresentavam um fenótipo agressivo sem diferenças clínicas, radiológicas e patológicas. **Conclusões:** A hipertensão pulmonar induzida por paracoccidioidomicose é uma nova doença relacionada a um subgrupo significativo de pacientes após sua cura. Está relacionado à camada adventícia de vasos pulmonares e ao estado miofibroblástico. Recomenda-se o rastreamento ecocardiográfico e o seguimento clínico prolongado em todos os pacientes com paracoccidioidomicose e sua inclusão na classificação de hipertensão pulmonar da Organização Mundial da Saúde (OMS).

.

Palavras-chave: Paracoccidioidomicose pulmonar; hipertensão pulmonar; ecocardiografia, humana, experimental, adventícia.

Abstract

ABSTRACT

Leão, Patricia dos Santos. **“Pulmonary vascular and parenchymal remodeling induced by experimental paracoccidioidomycosis"** 2019. 83f. School of Medicine of Ribeirão Preto, University of São Paulo, Ribeirão Preto –SP, Brazil, 2019.

Rationale: Paracoccidioidomycosis (PCM) is an endemic systemic mycosis caused by a soil saprophyte and thermodimorphic fungus, While effective treatment is available to control the infection, many patients considered clinically cured develop pulmonary hypertension, and the current challenge is to provide early diagnosis of this post PCM infection induced sequel. **Objective**: To investigate pulmonary hypertension in experimental and human pulmonary paracoccidioidomycosis subjects. **Method:** A single intrapulmonary instillation of $1x10^8$ paracoccidioidomycosis yeast was injected in ten 8-month-old male Wistar rats. The control received saline solution. After 8 weeks, right ventricle catheterization and sacrifice were performed. The cases were selected from patients diagnosed with paracoccioidomycoses from 2005 to 2017, and the data collected from electronic medical record files. Lung tissue were obtained from 15 PCM lung surgical biopsy cases and 5 emphysema autopsy control cases. H&E, picrosirius red staining, electron microscopy, immunohistochemistry and morphometry were performed. **Results:** Pattern of the peribronchiolar granulomas and pulmonary arteries adventitia and perivascular collagen layer expansion were similar between experimental samples and subjects, Marked mural remodeling of pulmonary arteries, highlighted by smooth muscle actin (SMA) immunoperoxidaese stain, was seen in 50% of PCM patients independent of clinical, radiologic or pathologic phenotype. **Conclusions**: Pulmonary hypertension induced-PCM is a post infection outcome seen in infection free patients, and is a relatively new described disease. It is characterized by severe pulmonary arteries transmural remodeling involving mostly myofibroblastic and perivasular collagen components. We recommend screening echocardiogram and long term clinical follow-up for all patients with paracoccidioidomycosis and its inclusion of this pulmonary hypertension category in the World Health Organization (WHO) pulmonary hypertension classification.

.

Key-words: Pulmonary paracoccidioidomycosis; pulmonary hypertension; echocardiopraphy, human, experimental, adventitia.

Listas

LISTA DE ILUSTRAÇÕES

Figura 1- Áreas geográficas da endemicidade da PCM na América Latina: ( ) Primeiras áreas reconhecidas de alta endemicidade; (alta endemicidade observada desde as últimas décadas do século 20; ( ) área com alguma evidência recente de endemicidade crescente; ( ) áreas de endemicidade moderada; ( ) baixa endemicidade; ( ) não há casos ou casos raros de paracoccidioidomicose relatados nesses países ou regiões. 28

Figura 2- Distribuição geográfica das espécies crípticas de *Paracoccidioides lutzii* e *Paracoccidioides brasiliensis*. Modificado (atualização na distribuição de P. lutzii) de: Muñoz JF, Farrer RA, Desjardins CA, Gallo JE, Sykes S, Sakthikumar S, et al. Genome diversity, recombination, and virulence across the major lineages of Paracoccidioides. mSphere 2016; 1(5): e00213-163. PS2; PS3; PS4; S1a; S1b: phylogenetic species of *Paracoccidioides brasiliensis*; PI: *Paracoccidioides lutzii*. 300

Figura 3- Microambiente decorrentes da interação entre *P. brasiliensis* e fagócito mononuclear. Note o papel critico das citocinas nas diferentes respostas imune e/ou celulares. 35

Figura 4- *Paracoccidioides* spp. no tubo de ensaio. A. *Paracoccidioides brasiliensis*; B. *Paracoccidioides lutzii*. 46

Figura 5- Câmara de Neubauer. Em destaque: Quadrante de leitura, denominada rede de contagem, localizado na parte central da câmara de Neubauer e gravado diretamente no vidro. 46

Figura 6- Instilação intrapulmonar do fungo e de solução salina nos grupos Pb e Controle, respectivamente. 488

Figura 7- Cateterismo do ventrículo direito. A. Introdução do cateter de Polietileno P50 PLAYADAMS -ID 058 mm (.0,23") e OD.965mm (0.38") B. Animal preparado junto com os equipamentos necessários e realização da medida pelo cateter transdutor MLT 1199BPADInstrument. (Autoria Própria). 49

Figura 8- Registro hemodinâmico processado pelo *AcqKnowledge software* (Biopac Systems Inc.). 49

Figura 9- Pulmão direito instilado com formaldeído 10% tamponado. Note a insuflação pulmonar após instilação e clampeamento da traqueia. 500

Figura 10- Pulmões imersos em formaldeído 10% tamponado. Note a completa imersão por um período de 4-6 horas para fixação. 511

Figura 11 – Processamento histológico. (A) secção dos pulmões, (B) amostras nos cassetes em formaldeído 10% tamponado e posterior lavagem com água corrente para

retirada do excesso de formaldeído 10% tamponado dos tecidos pulmonares, (C) amostras no Processador automático LUPETEC PT 05 para os banhos de álcoois ascendentes, banhos de xilol e parafina, (D) amostras na placa aquecida para posicionamento dos fragmentos na fôrma de alumínio, (E) inclusão do material em meio a parafina líquida, (F) amostras embebidas na parafina são colocadas sob uma placa refrigerada para endurecimento da parafina em blocos, (G) bloco de parafina com amostra de tecido pulmonar pronto para corte, (H) cortes sequenciais do tecido, (I) lâmina de vidro posicionado num ângulo de 45 graus para estender o corte sob a mesma, (J) corte posicionado no centro da lâmina. 52

Figura 12 - Densidade de granulomas paracoccidioidomicóticos nos diferentes grupos de vias de inoculação. *P <0,05 56

Figura 13- Paracoccidioidomicose Experimental e Hipertensão Pulmonar. Observa-se granuloma bem formado peribronquiolar (A), além da camada adventícia expandida de vasos grandes (B), médios (C) e pequenos (D). Pressão ventricular direita na sístole foi significativamente maior no grupo Pb em relação ao grupo controle (E). O ventrículo direito foi espessado após a infecção por Pb (F). *P <0,05. 588

Figura 14- Deposição experimental de matriz extracelular e ativação miofibroblástica em modelo experimental de PCM. A deposição de fibras de colágeno em granuloma (A) e na camada adventícia de grande (B), médio (C) e pequenos vasos (D) foram destacados por coloração de picrossirius red visualizados sob luz polarizada. Deposição de fibras de colagéno em pequenos vasos correlacionou-se positivamente com a média da pressão arterial pulmonar (E). Células SMA + (F) e fibronexus (G) na camada adventícia de pequenos vasos por imuno-histoquímica e microscopia eletrônica, respectivamente, foram destacados, corroborando destacada ativação miofibroblástica na dventícia. 600

Figura 15- Biópsia pulmonar humana de pacientes com paracoccidioidomicose. Observa-se que a morfologia dos granulomas e vasos colorados por H&E e picrosirius red foram muito similares ao painel experimental. Os pequenos vasos mostraram certo grau de hialinização da adventícia, além de deposição de fibras colagênicas, as quais foram aumentadas em comparação com casos de enfisema..... 622

Figura 16 - Quadro de tempo para hipertensão pulmonar por PSAP (mmHg). Nota-se dois subgrupos de pacientes após a cura da PCM (2 anos sem evidências clínico-laboratoriais de PCM): 1) aumento progressivo do PSAP de acordo com o tempo; e 2) PSAP estável no tempo. Os parâmetros ecocardiográficos foram obtidos por meio de prontuário eletrônico. PCM = paracoccidioidomicose; PSAP = Pressão sistólica da artéria pulmonar..64

Figura 17 - Esquema fisiopatológico da interação entre paracoccidioidomicose e hipertensão pulmonar. Observa-se uma reação granulomatosa à levedura de

Paracoccidioides brasiliensis inalada (Fase Infecciosa) com a deposição colagênica por ativação miofibroblástica (Fase Fibrótica). O microambiente pulmonar de citocinas, fatores de crescimento e pequenas moléculas modulam a camada adventícia de pequenos vasos para promover a hipertensão pulmonar (Fase Hipertensiva). Nossos achados em conjunto, corroboram essa hipótese fisiopatológica. 69

LISTA DE TABELA

Tabela 1. Parâmetros clínicos, tomográficos e ecocardiográficos de pacientes com paracoccidioidomicose categorizados por normal (≤35) ou alterado (> 35) PSAP (mmHg) 65

LISTA DE ABREVIATURAS E SIGLAS

µL: Microlitro

AIDS: Síndrome da Imunodeficiência Adquirida

ATS: *American Thoracic Society* (Sociedade Torácica Americana)

CAT: Cateterismo

cel/mL: Células/mililitro

CIE: Ensaio contra imunoeletroforese

COOH: Carboxila

d: diâmetro

DID: Imunodifusão dupla

DNA: Ácido desoxirribonucleico

DP: desvio padrão

DPOC: Doença pulmonar obstrutiva crônica

ELISA: Ensaio imunoenzimático

ERS: *European Respiratory Society* (SociedadeRespiratória Européia)

FP: Fibrose Pulmonar

gp43: Glicoproteína gp43

H&E: Hematoxilina e Eosina (coloração)

HAP: Hipertensão Arterial Pulmonar

HB: hemoglobina

HP: Hipertensão Pulmonar

HSP: *Heat-Shock Proteins*

IB: Ensaio de *immunoblots*

IFN-γ: Interferon-gama

IL-6: Interleucina 6

kg: Quilograma

L: Linfócitos

MEC: Matriz extracelular

mg: Miligrama

N: Norte

NH3: Amônia

NK: Células *natural killer*

NO: Óxido Nítrico

PAAP: pressão de cunha da artéria pulmonar

PAP: pressão arterial pulmonar

PAPm: Pressão Arterial Pulmonar média

***Paracoccidioides* spp.:** Espécies de *Paracoccidioides*

PAS: Ácido periódico-Schiff (coloração)

PAWP: *Pulmonar artery wedge pressure* (Pressão de cunha da artéria pulmonar)

Pb01: *Paracoccidioides lutzii*

Pb18: *Paracoccidioides brasiliensis* 18 (cepa considerada virulenta)

PCAP: Pressão de cunha arterial pulmonar

PCM: Paracoccidioidomicose (doença causa por fungos *Paracoccidioides* spp.)

PS2: Espécie filogenética 2 do complexo *P. brasiliensis*

PS3: Espécie filogenética 3 do complexo *P. brasiliensis*

PS4: Espécie filogenética 4 do complexo *P. brasiliensis*

PSAP: *pulmonar artery systolic pressure* (Pressão sistólica da artéria pulmonar)

RVP: Resistência vascular pulmonar

RVSP: Pressão sistólica do ventrículo direito

RX: Radiografia de tórax

S: Sul

S1: Espécie 1 do Complexo de *Paracoccidioides brasiliensis*

SDA: Ágar Sabouraud Dextrose

SMA: *Smooth muscle Actin* (Actina músculo liso)

SNC: Sistema Nervoso Central

TCAR: Tomografia computadorizada (Tomografia de Alta Resolução)

TGF-β: Fator de crescimento transformador beta

Th1: Células T *Helper* do Tipo Th1

Th17: Células T *Helper* do Tipo Th17

Th2: Células T *Helper* do Tipo Th2

TNF-α: Fator de necrose tumoral alfa

Treg: Células T reguladoras

VD: ventrículo direito

SUMÁRIO

1. REVISÃO DA LITERATURA 27
1.1. Paracoccidioidomicose 27
1.1.1. Breve Histórico 27
1.1.2. Distribuição Geográfica e Incidência 27
1.1.3. Eco-epidemiologia 29
1.1.4. Classificação e Manifestações Clínicas 31
1.1.5. Fatores de Predisposição 32
1.1.6. Fisiopatologia 33
1.1.7. Diagnóstico 35
1.1.8. Tratamento 37
2. INTRODUÇÃO 39
3. HIPÓTESE 42
4. OBJETIVO 43
5. OBJETIVOS ESPECÍFICOS 44
6. MATERIAIS E MÉTODOS 45
6.1. Declaração de Ética 45
6.2. Animais e Tratamento experimental 45
6.2.1. Biotério 45
6.2.2. *Paracoccidiodes* utilizado e preparo das amostras 45
6.2.3 Métodos da padronização da via de inoculação 47
6.2.4. Inoculação fúngica Intrapulmonar 47
6.2.5. Cateterismo Cardíaco Direito 48
6.2.6. Amostragem dos pulmões 50
6.2.7. Processamento histológico 51
6.3. Pacientes, biópsias e ecocardiografia. 53
6.4. Ensaio de Histologia, Histoquímica e Histomorfometria 54
6.4.1. Imunoistoquímica 54
6.4.2. Microscopia eletrônica 54

7. ANÁLISES ESTATÍSTICAS 55

8. RESULTADOS 56

8.1. Padronização da via de inoculação 56

8.2. Paracoccidioidomicose experimental revela remodelamento vascular relacionada à hipertensão pulmonar. 56

8.3. O granuloma paracoccidioidomicótico experimental induz ativação miofibroblástica adventicial com extensa deposição colagênica 59

8.4. Biópsia pulmonar com diagnóstico de paracoccidioidomicose mostra remodelamento da adventícia por espessamento da matriz extracelular 61

8.5. Alterações estruturais e funcionais da Hipertensão pulmonar induzida por paracoccidioidomicose humana. 63

9. DISCUSSÃO 66

10. CONCLUSÃO 70

REFERÊNCIAS 71

ANEXOS 81

Revisão da Literatura

1. REVISÃO DA LITERATURA

1.1. Paracoccidioidomicose

1.1.1. Breve Histórico

A Paracoccidioidomicose (PCM) foi descrita originalmente por Adolfo Lutz, médico e cientista brasileiro em 1908 (1); que ao analisar lesões bucais de dois pacientes, identificou a existência de fungos de natureza dimórfica distintas do *Coccidioides immitis*, descrevendo assim, a PCM como doença de lesões graves e ulcerativa. Classificou-a como micose pseudococcídica e foi incluída em um grupo que denominou de histoblastomicoses americanas (2,3). Alfonso Splendore, bacteriologista italiano, que também estudou a PCM, cultivando o seu agente etiológico, e o enquadrando no gênero Zymonema, *Zymonema brasiliense* (3).

Em 1927, Montenegro realizou a inoculação experimental do agente etiológico por via testicular em cobaias e, em 1930, Floriano Paulo de Almeida criou um novo gênero dentro do Reino *Fungi – Paracoccidioides,* validando o nome da espécie criada por Splendore. De 1930 em diante, o estudo experimental e imunológico ampliaram-se, bem como a literatura pertinente à PCM, surgindo desta forma às primeiras drogas para o tratamento da doença (3).

Em 1971, houve a consagração do termo “Paracoccidioidomicose” em importante simpósio realizado com o apoio da Organização Pan-americana da Saúde na cidade de Medellín (Colômbia), o qual reuniu micologistas e patologistas latino-americanos, resultando na publicação de um único volume intitulado “Paracoccidioidomycosis” no ano de 1972 (3).

1.1.2. Distribuição Geográfica e Incidência

A PCM é endêmica em países da América Latina, com maior prevalência no Brasil (80%), e depois na Venezuela, Colômbia e Argentina (Figura 1) (4,5). Os casos autóctones são registrados no continente americano, entre os paralelos 23° N e 34,5° S, ou seja, México e Argentina, em áreas de clima subtropical úmido com rios e florestas em galerias, associadas à população rural (4,6).

É a principal micose sistêmica do Brasil, a população infectada pelo fungo pode chegar até 10%, o que representa a maior incidência entre as doenças

negligenciáveis como a esquistossomose e leishmaniose (7,8). Além disso, apesar da melhor eficácia dos tratamentos disponíveis (9,10) e tendência apontando diminuição da mortalidade (10), a incidência média de PCM demonstra constância, ocorrendo anualmente em 2 a cada 100.000 indivíduos no Brasil (2,4,11); quanto à prevalência no país, a PCM ainda permanece sem inclusão na categoria de doenças de notificação compulsória, portanto os dados estimados não podem ser calculados com precisão; atualmente, apenas os Estados do Paraná, Rondônia, Mato Grosso notificam os casos e o Estado de Goiás se mobilizou para a notificação (12). Recentemente, Shikanai et al recomendaram que seja instituída a notificação compulsória de casos de PCM provável e comprovada para melhoria no atendimento dos pacientes (11).

Figura 1- Áreas geográficas da endemicidade da PCM na América Latina: (◆) Primeiras áreas reconhecidas de alta endemicidade; (◆) alta endemicidade observada desde as últimas décadas do século 20; (◇) área com alguma evidência recente de endemicidade crescente; (◇) áreas de endemicidade moderada; (◇) baixa endemicidade; (◇) não há casos ou casos raros de paracoccidioidomicose relatados nesses países ou regiões.

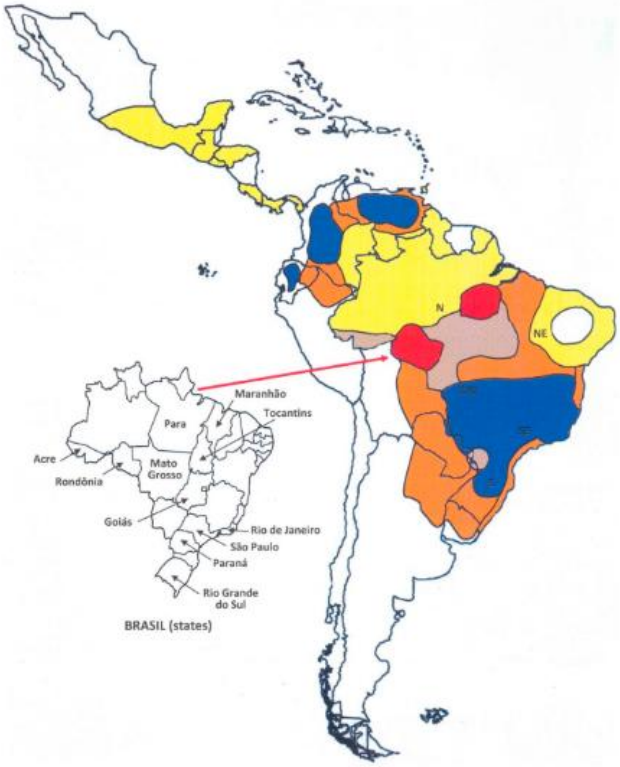

Fonte: Martinez R (2017).

1.1.3. Eco-epidemiologia

Por um longo período o fungo, *Paracoccidioides brasiliensis* (*P. brasiliensis*), foi aceito como o único agente etiológico da PCM, no entanto, em 2009 uma nova espécie de *Paracoccidioides*, o *Paracoccidioides lutzii* (originalmente conhecida como cepa Pb01-like no Complexo *P. brasiliensis*), foi proposta por Teixeira et al através da reunião de dados sobre biologia molecular, ecologia, morfologia e dados filogenéticos (13–16).

P. brasiliensis e *Paracoccidioides Lutzii* (*P. lutzii*) são fungos dimórficos, ou seja, com adaptação morfofisiológica dependente de fatores como temperatura, disponibilidade de oxigênio e alimento (13,17). Acredita-se que o *P. brasiliensis* habite preferencialmente ambiente úmido e com índices pluviométricos elevados (900 mm a 1.800 mm), seu hábitat natural e as condições de vida soprofítica não foram totalmente elucidados (2,13).

Sabe-se, porém, que tanto *P. brasiliensis* quanto *P. lutzii* podem se apresentar na forma filamentosa (micélio) ou na forma de levedura. Em temperatura ambiente (22-25°C), no solo ou cultivo *in vitro,* apresentam-se em fase micelial, estruturas filamentosas contendo conídios (partículas infectantes) com diâmetro de 5µm (18,19). *P. brasiliensis,* nessas condições apresenta-se macroscopicamente em colônias brancas de textura lisa ou algodonosa, condicionadas a cepa e condições de crescimento (2,4).

Em temperaturas mais quentes (35 – 37°C) (hospedeiro ou cultivo *in vitro*) desenvolvem colônias cerebriforme ou leveduriformes de cor creme. Microscopicamente observam-se células arredondadas, multinucleadas e com paredes celulares birrefringentes e espessas. Os esporos exibem brotamentos, tomando a forma de levedura, um arranjo denominado "*mickey mouse*" ou "roda de leme" (levedura mãe é circundada por dois ou vários brotamentos de células-filhas, respectivamente) (2).

Paracoccidioides brasiliensis possui quatro espécies filogenéticas: S1 (espécie 1), PS2 (espécie filogenética 2), PS3 (espécie filogenética 3) e PS4 (espécie filogenética 4) descritas recentemente (20–22). Uma nova classificação foi proposta por Turissini et al, recomendando que seja restrito o uso de *P. brasiliensis* para S1 e adotados os nomes *P. americana* para PS2, *P. restrepiensis* para PS3 e

P. venezuelensis para PS4, classificadas como espécies distintas, incluindo *P. lutzii* (23).

O genótipo S1 foi subdividido em S1a e S1b, sendo S1b associada à maioria dos casos clínicos, como a linhagem mais altamente recombinante e diversa, e esta é amplamente distribuída na América do Sul (Figura 2) e a diversidade genética entre as linhagens de *Paracoccidioides* apresentam associações com a distribuição geográfica, nichos ecológicos e patogenicidade (22,24). S1a e S1b ocorrem no Brasil, Argentina, Peru, Venezuela, Paraguai e Uruguai; o genótipo PS2 ocorre no Brasil e Venezuela; o genótipo PS3 na Colômbia, mas já foi isolado na Venezuela e o genótipo PS4 na Venezuela (14,24).

A multiplicidade de informações sobre a infecção e doença por *Paracoccidioides* spp. foram obtidas em estudos sem distinção entre as espécies abrangidas (13). Os aspectos moleculares e epidemiológicos do *P. lutzii* (Pb01) têm sido apontados como diferentes de uma cepa comum (Pb18) (16).

Figura 2- Distribuição geográfica das espécies crípticas de *Paracoccidioides lutzii* e *Paracoccidioides brasiliensis*. Modificado (atualização na distribuição de P. lutzii) de: Muñoz JF, Farrer RA, Desjardins CA, Gallo JE, Sykes S, Sakthikumar S, et al. Genome diversity, recombination, and virulence across the major lineages of Paracoccidioides. mSphere 2016; 1(5): e00213-163. PS2; PS3; PS4; S1a; S1b: phylogenetic species of *Paracoccidioides brasiliensis*; PI: *Paracoccidioides lutzii*.

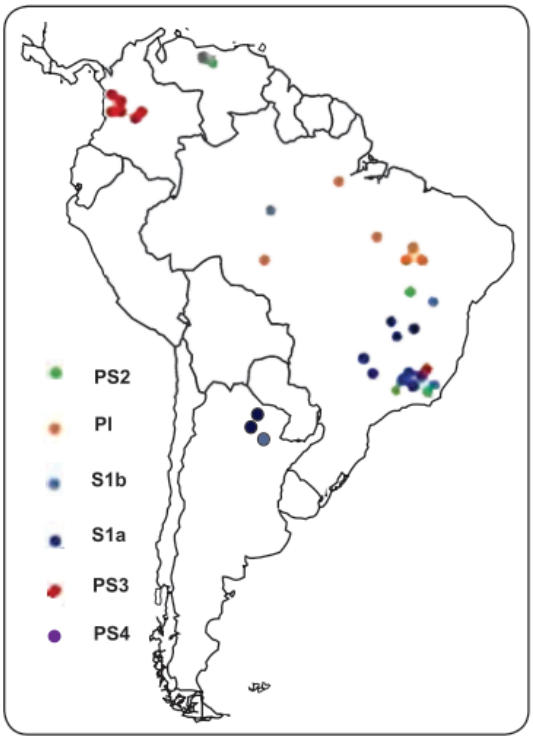

Fonte: Shikanai et al (2017).

1.1.4. Classificação e Manifestações Clínicas

A Paracoccidioidomicose é classificada em PCM-infecção e PCM-doença conforme dados clínicos e a história natural da doença (25,26). As manifestações clínicas e evolução da doença dependem da virulência da cepa, da interação parasito-hospedeiro – grau e tipo de resposta imunológica - e tipo de tecido infectado e estão associadas à faixa etária, ocorrendo frequentemente em pacientes entre 30 e 60 anos (13,18,27).

1.1.4.1. PCM-infecção

A PCM-infecção afeta indivíduos de ambos os sexos que evoluíram para cura espontaneamente, que não apresentam sintomas ou que albergam o fungo *(Paracoccidioides* spp.*)* em latência e respondem positivamente à aplicação da paracoccidioidina (antígeno de *P. brasiliensis*). O teste avalia hipersensibilidade tardia e nesses pacientes não se observa depressão da resposta imune celular, sendo possível identificar cicatrizes radiológicas pulmonares em alguns casos. (4,13,26).

1.1.4.2. PCM-doença

Na PCM-doença há manifestação dos aspectos clínicos e patológicos da infecção e o desenvolvimento tardio que se apresenta de duas formas: aguda/ subaguda (tipo juvenil) e crônica (tipo adulto) (18,25,28).

Forma aguda/ subaguda

Forma severa e de evolução rápida, afeta crianças, adolescentes e jovens adultos (30-40 anos) de ambos os sexos, comprometendo de modo preferencial o sistema mononuclear fagocitário. Geralmente, os pacientes apresentam depressão da resposta imune celular, aumento da produção de anticorpos específicos e raramente apresentam lesões cutâneas (11,25,26). Frequentemente há linfadenomegalia – que pode ser associada à aderência e produzir massas tumorais -, manifestações digestivas, hepatoesplenomegalia, e envolvimento ósteo-articular (11,18,25). O comprometimento pulmonar é raro (25). Outros sinais clínicos são

febre, perda de peso e anorexia (11).

Ocorrem dois subtipos: Grave — que é caracterizada por história curta, instalação e progressão rápidas, e diminuição da capacidade de trabalho. Nódulos linfáticos, fígado, baço e medula óssea são os principais acometidos. Moderada — caracterizada por instalação e progressão mais lentas que as de tipo grave; nesse caso, o dano do estado geral e da capacidade de trabalho é menor e geralmente compromete apenas um sistema ou uma cadeia linfática (26).

Forma crônica

É a forma clínica mais frequente (90% dos casos), acometendo principalmente homens (22:1 em relação às mulheres) na faixa etária entre 30 e 60 anos (11,18,26). Evidencia-se por duração prolongada, instalação lenta e gradual e de forma silenciosa, podendo ser diagnosticada tardiamente. Pode ser leve, moderada ou grave se distinguindo em dois subtipos: unifocal e multifocal (18,26); com manifestações pulmonares presentes em 90% dos pacientes; na sequência os órgãos mais afetados são a pele e mucosa da via aerodigestiva (11).

Unifocal – acomete apenas um órgão ou sistema, como por exemplo, o sistema nervoso, os pulmões e as supra-renais. A imunidade celular está pouco deprimida ou conservada e os anticorpos estão presentes em níveis moderados (26). Em até 25% dos casos os pulmões podem ser os únicos afetados (18). Multifocal — Se caracteriza por sintomas e sinais que acometem mais de um órgão ou sistema. Resposta imune celular e resposta humoral são variáveis (26).

1.1.5. Fatores de Predisposição

Existem vários fatores contribuintes à progressão da PCM-infecção para a PCM-doença, incluindo a resposta imunológica do hospedeiro, origem genética, condições de vida e demografia (13).

O gênero mais acometido é o masculino, sendo a proporção de doentes entre homens e mulheres de 10:1 (18); as mulheres são menos propensas a desenvolverem a PCM, pela ação do hormônio estradiol (17β-estradiol) - os fungos possuem receptores para estrógeno em sua parede - que atua como bloqueador na

conversão dos conídios aspirados para leveduras na interação parasito-hospedeiro (27,29–31).

O predomínio de homens afetados também está correlacionado ao trabalho agrícola em áreas endêmicas (11,32) ou pacientes que anteriormente tiveram contato com o meio rural (13), já que a PCM é doença ocupacional de agricultores e outros profissionais que manejam o solo (13,33).

Em relação à idade, a micose acomete majoritariamente pacientes entre 30 e 60 anos, mas também tem sido observada em crianças e idosos (11,18,34).

Quanto à etnia não foi identificada predisposição para o desenvolvimento da doença (13,32).

Outros agravantes para o desenvolvimento da PCM são o tabagismo e o etilismo. As alterações pulmonares ocasionadas pelo tabagismo estão associadas ao posterior desenvolvimento da doença, e o risco de desenvolvê-la é 14 vezes maior entre fumantes do que não fumantes, sendo que 90% dos pacientes que apresentam a doença na forma crônica são fumantes (35,36).

1.1.6. Fisiopatologia

A principal porta de entrada do fungo (*Paracoccidioides spp*) é a via inalatória (37) e com menor frequência pode ocorrer inoculação traumática por via cutânea ou mucosas (27). Lesões no tubo digestivo tem sugerido que a PCM pode ser adquirida por ingestão do fungo. Provavelmente, o fungo, em saprofitismo no solo ou vegetais, atinge diretamente o homem, não havendo contágio na forma inter-humana (38).

A infecção é adquirida entre 10 e 20 anos de idade, e conforme resposta imunológica do hospedeiro pode ser eliminada, controlada ou permanecer latente em meio à fibrose, ou pode ocorrer reativação endógena do foco e levar à cronicidade da doença (2,11,25,39).

Propágulos (conídios) infectantes, uma vez inalados, podem ser engolfados por células fagocíticas do retículo endotelial no parênquima pulmonar ou podem atingir as unidades bronquíolo-alveolares do hospedeiro, se aderindo ao tecido. Alguns sistemas enzimáticos do patógeno são ativados dando origem a formas leveduriformes do fungo que constituirão sua forma parasitária, passando a se

multiplicar por brotamento múltiplo, onde há formação de um complexo primário paracoccidióico (2,18,25,39).

O *P. brasiliensis* em seu primeiro período de infecção é assintomático para o hospedeiro, porém já existe o desenvolvimento da resposta imune, tanto mediada por anticorpos como por células (39). O êxito da implantação do fungo nos tecidos do hospedeiro é dependente da interação patógeno-hospedeiro, mediada por fatores como adaptação, adesão, invasão, patogenicidade, virulência da cepa infectante, volume do inoculo, fatores genéticos, e resposta imune do hospedeiro. Esta irá gerar um ambiente em resposta ao estímulo do fungo através da produção de citocinas e estímulo de células fagocitárias (macrófagos) (25,27). As células fagocíticas não são capazes de eliminar os fungos, porém os mecanismos de defesa estimulados pelas citocinas coordenam a intensidade da resposta granulomatosa e podem levar à sua eliminação (27).

A estimulação do sistema imune do hospedeiro se iniciará com os macrófagos e as células dendríticas: células fagocíticas com capacidade de reconhecer os antígenos (fungo) e ativar o sistema imune de diferentes formas, como ativação do sistema complemento, produção de citocinas e recrutamento de células inflamatórias (Figura 3) (39). A produção de citocinas, como o fator de necrose tumoral alfa (TNF-α) é capaz de ativar linfócitos (L) T e o interferon-gama (IFN-γ), que ativam os macrófagos por intermédio de células *natural killer* (NK) e LTCD4^{+}, inibindo a replicação do fungo (27,39)

As células T *Helper* do Tipo Th1, Th2 e células T regulatórias CD4^{+} CD25^{+} (Treg) são importantes reguladoras da resposta imune na PCM e acredita-se que as células Tregs (CD4+ CD25+) podem controlar a resposta imune local e sistêmica (27).

A formação de granulomas densos a partir do padrão de resposta Th1 juntamente com a resposta imune inata de um indivíduo saudável pode resolver a infecção. É possível atuação de outros tipos de respostas imunológicas, porém, são ineficientes na contenção da infecção, como por exemplo, a resposta Th2. A maioria das formas clínicas da doença se deve à insuficiência da resposta Th1, consequentemente não há formação de granulomas densos (27,40).

Na forma aguda/subaguda da PCM há presença do padrão de resposta Th2, já a forma crônica e de gravidade moderada existe atuação da resposta imune intermediária entre Th1 e Th2 (27,40).

A resposta gerada do hospedeiro contra a PCM induz inflamação ao redor de um ou mais fungos, caracterizada por congestão vascular, edema e predomínio de polimorfonucleares (neutrófilos e eosinófilos). A reação imune é específica, com formação de granulomas de padrão tuberculóide e a intensidade da inflamação granulomatosa é regulada pela interação das citocinas pró e anti-inflamatórias. O equilíbrio entre estas citocinas é essencial para impedir a lesão tecidual e progressão da doença (27,39).

Figura 3- Microambiente decorrentes da interação entre *P. brasiliensis* e fagócito mononuclear. Note o papel critico das citocinas nas diferentes respostas imune e/ou celulares.

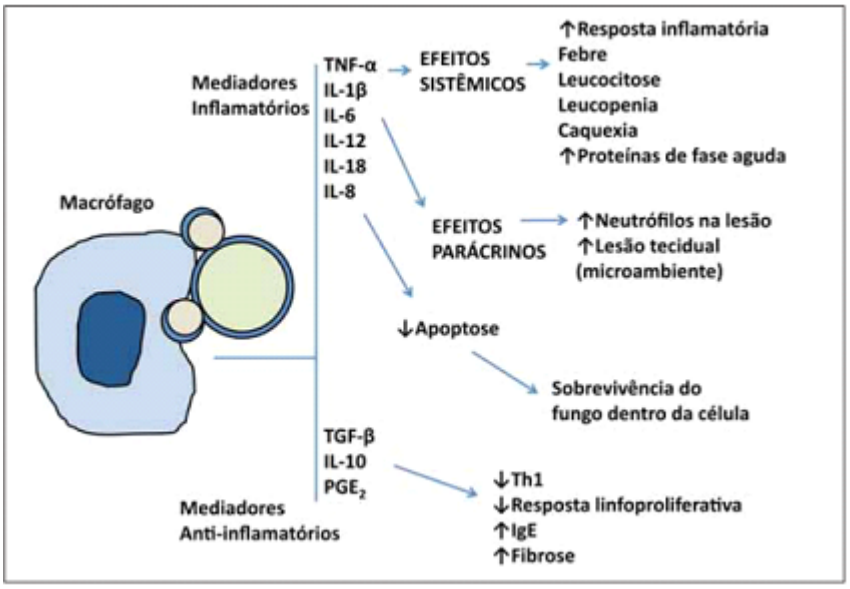

Fonte: Parise, Fortes et al (2011).

1.1.7. Diagnóstico

1.1.7.1 Diagnóstico Laboratorial

Mesmo em casos evidentes é necessária confirmação laboratorial; o padrão ouro é o diagnóstico etiológico baseado na visualização direta do fungo através de material colhido das lesões, seja um raspado, secreção, punção ou biopsia de órgãos supostamente acometidos (11,18,25,28).

Rotineiramente usa-se a coloração por Hematoxilina & Eosina (H&E), mas outras colorações que evidenciam melhor os fungos também podem ser realizadas, como o método Giemsa, ácido periódico-Schiff (PAS), Gomori-Grocott e o método da prata metenamina (25,28).

O teste intradérmico com paracoccidioidina não é específico, podendo ser

negativo nas formas graves e positivo em indivíduo sadio. Testes sorológicos específicos são importantes para o diagnóstico de PCM e na avaliação da resposta do paciente a tratamentos específicos (28).

Em serviços de referência, os testes sorológicos disponíveis são os ensaios imunoenzimáticos (ELISA) e immunoblots (IB), imunodifusão dupla (DID) e contraimunoeletroforese (CIE). Esses testes exibem uma sensibilidade entre 80% e 95% (11). O título de anticorpos específicos anti-*P. brasiliensis* tem correlação com a gravidade das formas clínicas, com níveis mais elevados na forma aguda/subaguda e na forma disseminada da doença. Essas informações ainda são desconhecidas na PCM causada pelo *P. lutzii.* Casos de PCM com resultados falso-negativos estão frequentemente associados a pacientes com Síndrome da Imunodeficiência Adquirida (AIDS) ou imunodeprimidos e lesões muito localizadas. Reações falso-positivas também podem ocorrer com pacientes com aspergilose, histoplasmose e leishmaniose (11).

1.1.7.2 Radiológico

Para diagnóstico radiológico são utilizados a Radiografia simples do tórax (Raio-X) e a tomografia computadorizada do tórax de alta resolução (TCAR). As lesões são comumente bilaterais, prevalecendo os dois terços inferiores dos pulmões, podem apresentar nódulos de diferentes dimensões, consolidações e cavitações e o acometimento pleural é pouco frequente. Na TCAR podem ser visualizados nódulos, espessamento dos septos interlobulares, áreas de opacidade em vidro fosco, áreas de enfisema e espessamento peribroncovascular (25,28).

1.1.7.3 Microscopia

O aspecto microscópico dominante é o granuloma, possuindo característica epitelióide ou tuberculoide com células gigantes do tipo Langhans. Os granulomas são constituídos de histiócitos epitelióides, ora em paliçada, circundados por infiltrado linfocitário. Plasmócitos podem ser freqüentes, já inflamação aguda é pouco frequente. Pode se observar ainda necrose fibrinóide e microabscessos (28).

1.1.8. Tratamento

1.1.8.1. Quimioterapia

A maioria dos antifúngicos são eficazes no tratamento das diversas formas clínicas da doença, pela alta sensibilidade de *P. brasiliensis* e *P. lutzii* à maioria desses agentes (11). As primeiras drogas empregadas e ainda indicadas são as sulfas, que apresentam como vantagem o custo baixo, a segurança para uso prolongado e boa penetração no Sistema Nervoso Central (SNC) (28).

O Itraconazol é a opção terapêutica que apresenta maior eficácia e menor índice de efeitos colaterais, sendo a melhor opção nas formas leves e moderadas. Trata-se de um derivado tiazólico, com mecanismo de ação semelhante ao do Cetoconazol com alta afinidade pelo citocromo P-450 da célula fúngica. Porém a terapia ambulatorial mais utilizada é o trimetoprim-sulfametoxazol combinado, pois tem baixo custo (25,28,41).

Para tratar as formas leves e moderadas da doença, nos casos de resistência à sulfa, utiliza-se o Cetoconazol, um derivado imidazólico. É contraindicado durante a gestação e os principais efeitos colaterais são dores abdominais, hepatite e náuseas (28).

Na forma grave da doença, quando há soma de diversos fatores como: risco iminente de morte, resistência à sulfa, impossibilidade de receber imidazólicos ou tiazólicos e associação à insuficiência hepática grave, utiliza-se a Anfotericina B via intravenosa, que possui ação antifúngica potente e é extremamente tóxica (28,41). Outra opção terapêutica para pacientes graves que necessitam ficar hospitalizados é o trimetoprim-sulfametoxazol por via intravenosa (41).

A quimioterapia é o tratamento convencional da PCM e costuma ser de longo prazo para permitir o controle das manifestações clínicas da micose e prevenir à recidiva. Pesquisadores estão desenvolvendo vacinas terapêuticas para atuar como adjuvante no tratamento da Paracoccidioidomicose (11,27,41,42).

1.1.8.2. Vacinas Terapêuticas

As vacinas terapêuticas com antígenos fúngicos para serem administradas em associação com a quimioterapia visam estimular a resposta imune celular, reduzindo o tempo de tratamento e prevenindo recidiva da doença (12,27,42).

O epítopo P10 foi demonstrado como potente imunógeno para confecção de vacina contra a PCM. É formado por uma sequencia de 15 aminoácidos isolados da glicoproteína gp43 e possui alta capacidade de indução de resposta imunológica através da proliferação das células T. Este mesmo estudo demonstrou que um único peptídeo, mesmo sem um adjuvante, teve efeito terapêutico, e que sob quimioterapia a proteção pôde ser alcançada com doença já estabelecida (12,42).

Outras substâncias imunomoduladoras são consideradas para o desenvolvimento de vacinas; uma alternativa são as moléculas associadas às proteínas de choque térmico (*heat-shock proteins* –HSP) devido à sua relação em diferentes fenômenos da imunidade inata e adaptativa. A vacina DNAhsp65 foi testada em modelo murino da PCM, induzindo a resposta Th1. Outra molécula, a HSP60, induziu resposta imune protetora contra a infecção (27). As vacinas baseadas em ácido desoxirribonucleico (DNA) e os peptídeos parecem ser propícias no controle de micoses sistêmicas (12,27,42).

Há controvérsias nos critérios de cura, sendo necessária análise do quadro clínico, da regressão dos sinais e sintomas, estabilização radiológica e exame micológico negativo (25,28). *P. brasiliensis* poderá permanecer em cicatrizes ou nódulos fibrosos calcificados, sendo assim, a cura clínica e a cura sorológica são independentes da cura biológica (28). Dos pacientes diagnosticados com a PCM, até 60% evoluem com graves morbidades respiratórias como fibrose pulmonar (FP), hipertensão pulmonar (HP) e cor pulmonale, resultando em insuficiência respiratória e óbito mesmo após tratamento antifúngico bem sucedido (43,44).

2. INTRODUÇÃO

Fibrose e Hipertensão Pulmonar

A FP na PCM é consequencial à inflamação granulomatosa desencadeada pela infecção do *P. brasiliensis*, regulada dinamicamente por citocinas como o fator de transformação do crescimento beta (transforming growth factor beta, TGF- β) e interleucina-6 (IL6), células imunes como os linfócitos, e proteínas da matriz extracelular como a laminina e colágenos (45,46). A convergência desses processos desencadeia, em última análise, a ativação miofibroblástica e sua deposição de matriz extracelular com distorção arquitetural do eixo broncovascular e do componente septal, resultando em remodelamento parenquimatoso broncocêntrico e septal, diminuição da complacência parenquimatosa e vascular, e perda de função pulmonar associada à insuficiência respiratória. (47–49).

Da mesma forma, diversas etiologias de fibrose pulmonar como outras doenças infecciosas, doenças imunes, exposição a drogas e doenças idiopáticas parecem demonstram similar sequência fisiopatológica terminal, ou seja, constitucional ativação miofibroblástica e deposição de matriz extracelular (50,51).

Nota-se, assim, alterações nos diversos tipos de elementos da matriz, como colágeno tipo I, III, V e VI, fibronectina, decorina e glicosaminoglicanos (52,53). Por exemplo, o colágeno V é uma fração menor, normalmente não exposto nos tecidos, crítico na geometria das fibras com o colágeno I, sendo a cadeia α1(V) relacionada ao controle do diâmetro das fibras e a cadeia α2(V) associada a fibrilogênese, mas que nas condições fibrogênicas tem recebido destaque, além do desbalanço fibrilar, por sua função de desencadear resposta imunológica, devido a preservação dos domínios glomerulares e telopeptídeos (NH3 e COOH), altamente imunogênicos (54,55). Entretanto, seu papel fisiopatológico e impacto na fibrogênese determinada pela PCM é atualmente desconhecido.

A progressão da FP na PCM é também dirigida pelo padrão da resposta imune. Podemos ilustrar que os fungos são fortes indutores da resposta Th17, e esta é essencial para o *clearance fungal*. Pacientes com a forma adulta da PCM mostram predominância da resposta Th17. Interessantemente, o principal indutor da ativação miofibroblástica é o mesmo fator de diferenciação inicial da resposta Th17, o TGF-β. Nosso grupo tem demonstrado a relação da resposta imune Th17 mediada pelos

colágenos na manutenção periférica da deposição de matriz extracelular, porém essa interação matriz-imune ainda permanece não desvendada na PCM (47).

Adicionalmente, a ativação miofibroblástica e deposição de matriz extracelular têm sido descrita na adventícia de vasos pulmonares, caracterizando-se como um centro regulador da resposta imunorregulatória parácrina (56). Assim, alterações fibro-inflamatórias em contiguidade poderiam contribuir para o espessamento e endurecimento arterial e arteriolar, entrando em um eterno ciclo vicioso de endurecimento, redução da complacência, lesão endotelial e ativação miofibroblástica (57). Mecanismos fisiopatológicos que podem contribuir de maneira determinante na evolução para HP (58,59).

A HP é um fator de mau prognóstico quando associada a lesões pulmonares crônicas, como sequelas fibróticas pulmonares (60,61). Ela é caracterizada por pressão arterial pulmonar média (PAPm) superior a 20 mmHg em repouso (62), podendo ser subclassificada como pré-capilar (PAWP ≤ 15 mmHg) ou pós-capilar (PAWP> 15 mmHg), conforme a pressão de cunha da artéria pulmonar (PAAP) (63). De acordo com a Organização Mundial de Saúde (OMS), é classificada em cinco grupos e os pacientes são reunidos com base em semelhanças clínicas, fisiopatológicas, perfis hemodinâmicos e conduta terapêutica. Os grupos são: grupo 1 - hipertensão arterial pulmonar (HAP); grupo 2 - hipertensão pulmonar devido à doença cardíaca esquerda; grupo 3 - hipertensão pulmonar devido à doença pulmonar e/ou hipóxia; grupo 4 - hipertensão pulmonar tromboembólica crônica; grupo 5 - hipertensão pulmonar com mecanismos pouco claros ou multifatoriais (63–65). Assim, os poucos relatos publicados de hipertensão pulmonar em pacientes com PCM os colocam no grupo 1 da OMS, com suposto acometimento pré-capilar (66–69).

Como a HP possui sintomas inespecíficos relacionados à sobrecarga do ventrículo direito e à manutenção do debito cardíaco, como inicialmente dispneia, acompanhada de exaustão progressiva, e tardiamente síncope ou pré-síncope, dor torácica, vertigem, hemoptise ou hemoptoicos, estes podem ser atribuídos à evolução sequelar fibrótica da PCM ou comorbidades associadas como enfisema pulmonar, perfazendo por essa razão muitas vezes a não suspeita clínica da HP (70,71).

Dentre os vários exames realizados para confirmação de HP, como eletrocardiograma, radiografia simples do tórax, e testes de função pulmonar, a

avaliação ecocardiográfica é o principal procedimento não invasivo, capaz de identificar sobrecarga cardíaca direita e outras alterações indicativas de HP, no entanto, sua acurácia é limitada, por diversos fatores como, por exemplo, operador dependente e precisão da mensuração da velocidade do jato regurgitante da tricúspide e da pressão atrial direita para estimativa confiável da pressão sistólica, já que estas são impossíveis de se obter em 10% dos casos (72,73)

O único exame com alta acurácia para confirmar a HP é o cateterismo cardíaco direito (CATE), procedimento invasivo realizado para avaliação da pressão pulmonar e da vasorreatividade da circulação pulmonar. O CATE direito precisa ser realizado em centros especializados e apresenta certa morbidade (1,1%) e mortalidade (0,055%) (70,72).

Diante do exposto, o grande desafio clínico da PCM é o diagnóstico precoce e tratamento das sequelas pulmonares. Mais de 50% dos pacientes com PCM desenvolvem algum grau de fibrose pulmonar e um quarto deles apresentam adicional fibrose “de novo” (37,74,75), corroborando a ideia da adicional ativação miofibroblástica pós-cura da infecção paracoccidioidomicótica. Ademais, 80% dos pacientes revelam alterações vasculares com diagnóstico de hipertensão pulmonar em até 30% deles (66–68,76). Desta forma, torna-se imperativo este trabalho na busca de descrição clínica da HP pós PCM e caracterização fisiopatológica da ativação miofibroblástica em amostras humanas e modelos animais.

3. HIPÓTESE

A Paracoccidioidomicose é uma doença tropical negligenciada, endêmica em nossa região com incidência constante apesar do êxodo rural e das melhores condições de tratamento farmacológico da infecção pulmonar. Atualmente a fibrose pulmonar pós-infecção tratada é a maior causa de morbi-mortalidade dos pacientes crônicos. Por outro lado, poucos relatos na literatura têm demonstrado a hipertensão pulmonar pós-infecção tratada. Nossa hipótese de trabalho baseia-se no substrato fisiopatológico comum entre as duas sequelas acima descritas: a ativação miofibroblástica. Assim, o remodelamento vascular seria desencadeado pelo gatilho pós-infeccioso. O entendimento hemodinâmico pulmonar associado ao papel do remodelamento vascular por ativação miofibroblástica e deposição de matriz extracelular no microambiente vascular podem ser críticos para a elucidação de vias fisiopatológicas e desenvolvimento de terapias eficazes na paracoccidioidomicose sequelar.

4. OBJETIVO

Caracterizar a hipertensão pulmonar induzida pela paracoccidioidomicose em humanos e em um modelo experimental de fibrose pulmonar induzido por *P. brasiliensis* (cepa Pb18) em nível funcional e morfofisiopatológico.

5. OBJETIVOS ESPECÍFICOS

Os objetivos específicos pretendem determinar:

1) o grau de hipertensão arterial pulmonar dos animais por meio de estudo funcional hemodinâmico;

2) o padrão histomorfométrico vascular dos pulmões através da análise morfométrica histoquímica de *Picrosirius red* em amostras experimentais e humanas (biopsia);

3) a ativação miofibroblástica com estudo da imunoexpressão de alfa-SMA em amostras experimentais e humanas (biopsia);

4) o perfil clínico-ecocardiográfico e hemodinâmico dos pacientes com PCM atendido no HCRP/FMRP/USP.

6. MATERIAIS E MÉTODOS

6.1. Declaração de Ética

Todos os experimentos em humanos e animais seguiram as normas regulamentadas para experimentos em humanos e em animais, conforme as Diretrizes Éticas Nacionais e Internacionais vigentes. Todos os procedimentos humanos e experimentais foram revisados e aprovados pelo Comitê de Revisão Institucional e pelo Comitê de Ética em Pesquisa da Faculdade de Medicina de Ribeirão Preto, Universidade de São Paulo, Brasil sob o protocolo 1.852.097.

6.2. Animais e Tratamento experimental

6.2.1. Biotério

Todos os animais (ratos Wistar Hannover) foram provenientes da rede de biotérios da Universidade de São Paulo em Ribeirão Preto e ficaram alojados em caixas de polipropileno (41x34x16cm) forradas com maravalha, sendo alocados 4 animais por caixa, pesando aproximadamente 250 gramas cada, no biotério da Clínica Médica da Faculdade de Medicina de Ribeirão Preto. Os animais ficaram em condições livres para alimentação (ração padrão para laboratórios) e hidratação, e foram expostos a um ciclo claro e escuro de 12 horas. A limpeza das caixas e da sala onde os animais estavam alojados ocorreu 3 vezes por semana.

6.2.2. *Paracoccidiodes* utilizado e preparo das amostras

Para este estudo foram utilizadas cepas de *Paracoccidioides brasiliensis* (Pb18), originalmente isolada de um paciente em 1929 (77). Essas cepas de *Paracoccidioides* pertencem à Micoteca do Laboratório de Investigação em Micologia Médica do Departamento de Clínica Médica da FMRP-USP, mantidas na forma micelial por repiques sucessivos em meio Ágar Sabouraud Dextrose (SDA) à temperatura ambiente (menor que 30°C).

Para realização do experimento a cepas foram crescidas em meio Fava-Netto a 37°C por 7 – 10 dias, ou seja, foi utilizado o fungo na forma leveduriformes

(Figura 4). A suspensão inicial do fungo foi preparada a partir de colônias crescidas e ressuspendidas em solução salina 0,9% estéril, de forma a obter uma turvação equivalente a $1x10^8$ cel/mL. Para garantir a homogeneidade das suspensões foi realizada a contagem celular na Câmara de Neubauer (Figura 5).

Figura 4- *Paracoccidioides* spp. no tubo de ensaio. A. *Paracoccidioides brasiliensis*; B. *Paracoccidioides lutzii*.

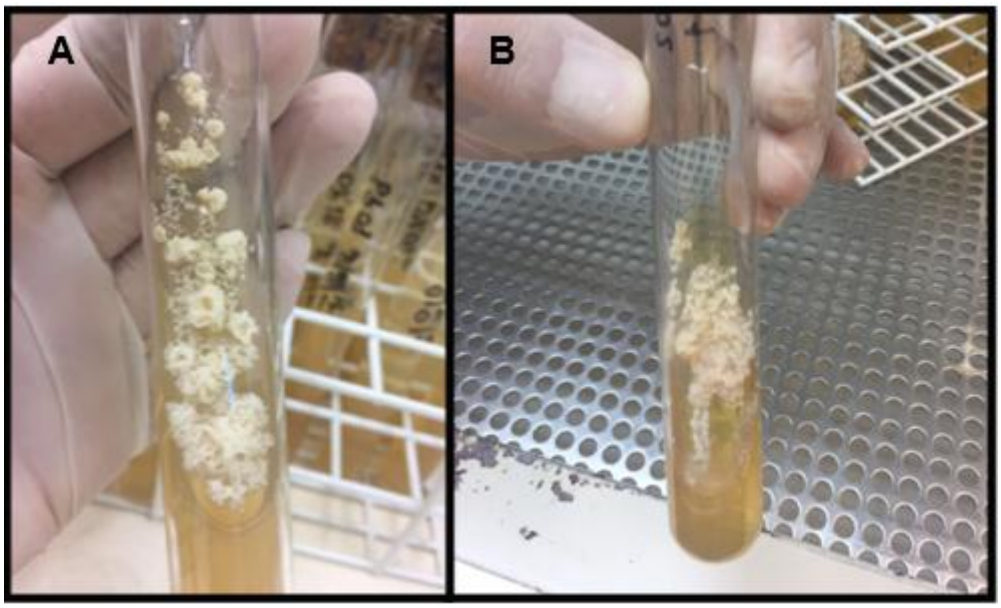

Fonte: Autoria própria.

Figura 5- Câmara de Neubauer. Em destaque: Quadrante de leitura, denominada rede de contagem, localizado na parte central da câmara de Neubauer e gravado diretamente no vidro.

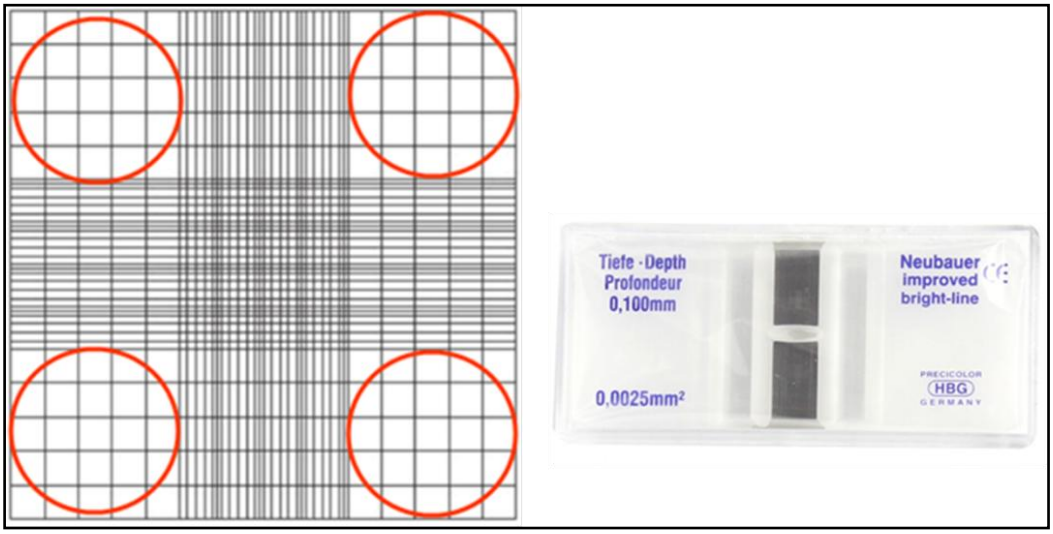

Fonte: https://quercuslab.es/1433-thickbox_default/camara-de-neubauer-ce.jpg

6.2.3 Métodos da padronização da via de inoculação

Para padronizar a via de inoculação e melhor mimetizar a infecção, foram realizados testes de inoculação em quatro diferentes vias: intrapulmonar, intratraqueal, intravenosa (veia caudal) e intraperitoneal em um total de 5 animais por grupo. Cada animal recebeu 200µl de suspensão fúngica contendo $1x10^8$ cel/mL (cepa Pb18). Após 4 semanas de infecção, os animais foram submetidos à eutanásia. As amostras de pulmão foram coletadas e processadas conforme protocolo padrão de insuflação e fixação com formalina 10% tamponada. Após 6 horas, as amostras foram processadas em sequências de álcoois e xilóis para emblocamento em parafina e cortes micrométricos com espessura de 4µm foram corados com H&E. A quantidade de granulomas com fungos nos pulmões por área total pulmonar foi utilizada como padrão positivo de infecção.

6.2.4. Inoculação fúngica Intrapulmonar

Uma única instilação intrapulmonar de $1x10^8$ cel/mL de leveduras de *Paracoccidioides brasiliensis* em 500µL de salina (250µl em cada pulmão) foi administrada a 10 ratos Wistar Hannover machos com 8 semanas de idade, pesando aproximadamente 250 gramas (grupo Pb) (Figura 6). O grupo controle de 6 ratos Wistar Hannover, com peso e idade igual ao grupo Pb, recebeu solução salina. Primeiramente os animais foram anestesiados (10mg/kg de Cetamina intraperitoneal de Park-Davis e 0,3mg/kg de Xilazina de Rompum, Bayer, Brasil), e acomodados na mesa cirúrgica em decúbito dorsal, com as patas presas com fita para ficar na posição estendida. A punção foi realizada na linha média intraclavicular a 45 graus, utilizando-se seringa de 1mL e agulha fina (26G), sendo inoculada a suspensão fúngica (grupo Pb) e a solução salina (grupo controle) diretamente nos pulmões. A instilação foi realizada de modo lento e progressivo conforme a retirada da agulha dos pulmões, para que não fosse inoculada a suspensão fúngica em um único ponto, mimetizando a distribuição da carga fúngica como se fosse aspirado pelo animal. Após o procedimento, os animais foram acomodados em suas respectivas caixas em decúbito elevado e observados diariamente.

Figura 6- Instilação intrapulmonar do fungo e de solução salina nos grupos Pb e Controle, respectivamente.



Fonte: Autoria Própria.

6.2.5. Cateterismo Cardíaco Direito

O estudo hemodinâmico foi realizado no Laboratório de Fisiologia Cardíaca – FMRP/USP, sob orientação do Prof.Dr. Hélio Cesar Salgado.

Para obtenção das medidas da pressão ventricular cardíaca, após 8 semanas, os animais foram anestesiados (10 mg/kg de Cetamina intraperitoneal de Park-Davis e 0,3 mg/kg de Xilazina de Rompum, Bayer, Brasil), depois foi realizada a tricotomia e assepsia na região supraclavicular e então, incisão cirúrgica seguido do isolamento da veia jugular externa e introdução do cateter de polietileno - P50 PLAYADAMS – ID.058 mm (0,23”) e OD.965mm (0,38”)- até o VD, obtendo-se assim, o registro da pressão ventricular direita.

As medidas hemodinâmicas foram obtidas com um cateter transdutor (MLT 1199BPADInstrument) e amplificador Windack pro+DATA ACQDI-7XOUSBO e analisado por *AcqKnowledge software* (Biopac Systems Inc.) (Figuras 7 e 8) (78).

Após o cateterismo cardíaco direito, os animais receberam dose letal de anestésico para que a amostragem dos pulmões fosse realizada.

Figura 7- Cateterismo do ventrículo direito. A. Introdução do cateter de Polietileno P50 PLAYADAMS -ID 058 mm (.0,23") e OD.965mm (0.38") B. Animal preparado junto com os equipamentos necessários e realização da medida pelo cateter transdutor MLT 1199BPADInstrument. (Autoria Própria).



Fonte: Autoria própria.

Figura 8- Registro hemodinâmico processado pelo *AcqKnowledge software* (Biopac Systems Inc.).

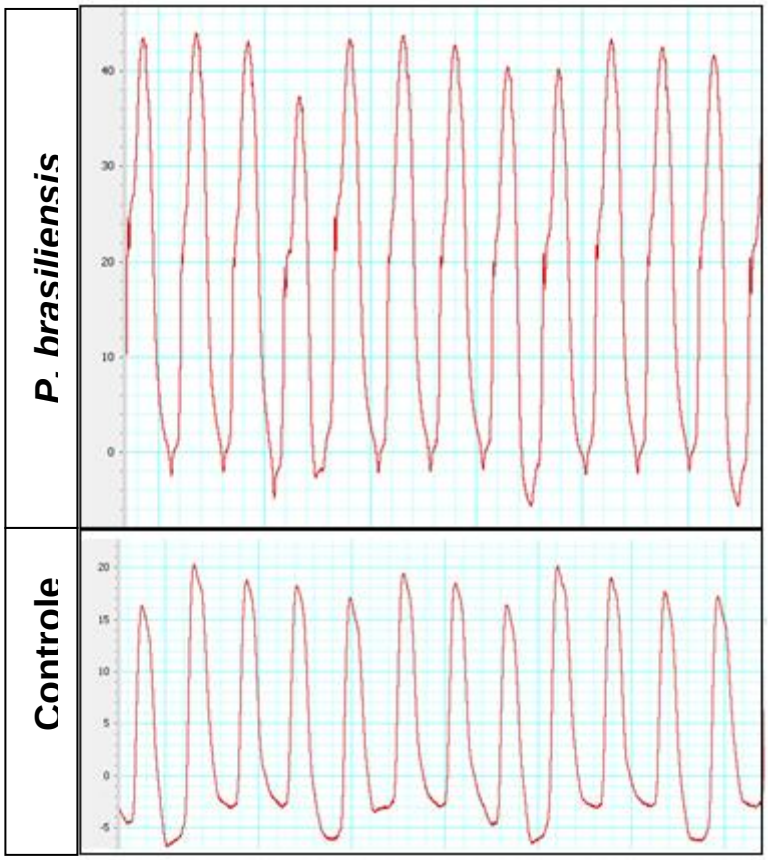

Fonte: Autoria própria.

6.2.6. Amostragem dos pulmões

Para a amostragem dos pulmões foi efetuada assepsia do tórax e posteriormente a abertura do mesmo. A veia cava inferior e a aorta foram dissecadas para instilação de solução salina estéril (cloreto de sódio 0,9%) no coração para depuração das hemácias dos vasos sanguíneos pulmonares. Os pulmões e o coração de cada animal foram retirados. Uma cânula de Silastic foi introduzida na traqueia para que os pulmões fossem perfundidos com formaldeído 10% tamponado sob pressão controlada a 25 mmHg (Figura 9). Logo após, a traqueia foi clampeada para a fixação dos pulmões por um período médio de 6 horas (Figura 10). Após esse período, os pulmões foram seccionados em 5mm de espessura utilizando-se a técnica de amostragem randômica uniforme isotrópica recomendado pela *American Thoracic Society / European Respiratory Society* (ATS/ERS) (79,80), permitindo uma maior acurácia e precisão dos resultados obtidos.

Figura 9- Pulmão direito instilado com formaldeído 10% tamponado. Note a insuflação pulmonar após instilação e clampeamento da traqueia.

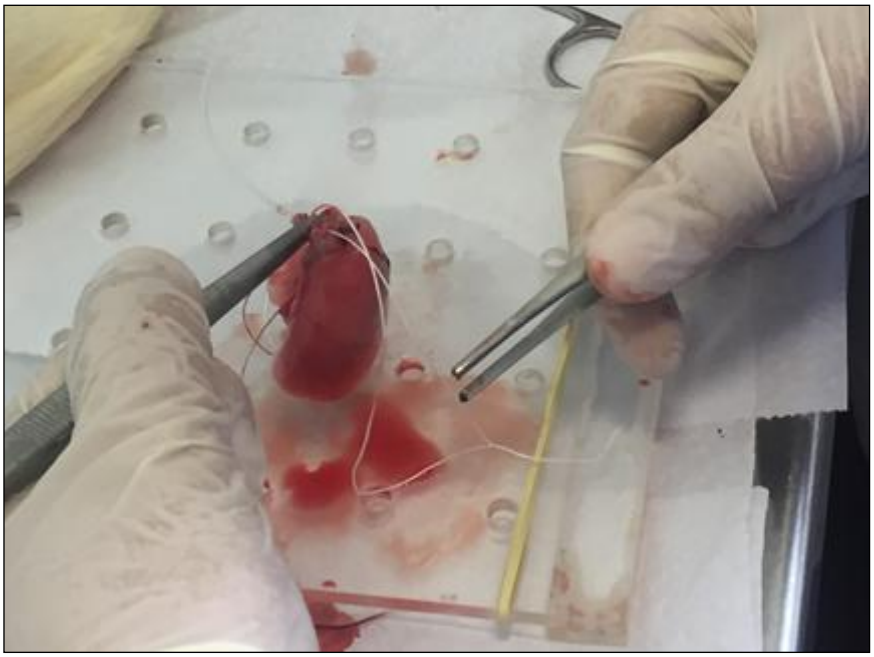

Fonte: Autoria própria.

Figura 10- Pulmões imersos em formaldeído 10% tamponado. Note a completa imersão por um período de 4-6 horas para fixação.

Fonte: Autoria própria.

6.2.7. Processamento histológico

Após a fixação e secção dos pulmões (Figura 11A), as fatias foram amostradas em cassetes e lavadas em água corrente para retirada do excesso de formaldeído 10% tamponado por um tempo aproximado de 10 minutos (Figura 11B), em seguida os cassetes foram colocados no processador automático de tecidos LUPETEC PT 05; em um tempo programado de 30 minutos para cada banho em álcool ascendente, ou seja, álcool 70% (2 cubas), álcool 80%, álcool 95% e álcool 100% (4 cubas), depois os cassetes foram imersos em duas cubas de xilol por um período de 1 hora cada, e finalmente por 1 hora na primeira cuba de parafina (Parafina 1) e 2 horas na segunda cuba de parafina (Parafina 2) numa temperatura de 60°C (Figura 11C).

Finalizado o tempo de processamento os cassetes foram retirados do processador automático e a amostra foi transferida para placa aquecida para que cada fragmento do tecido pulmonar fosse colocado manualmente em fôrmas de alumínio para a confecção dos blocos (Figura 11D). Em seguida, parafina líquida foi adicionada por meio do dispensador de parafina e o cassete colocado por cima para identificação da amostra (Figura 11E). Feito isso, a amostra contida na placa aquecida foi colocada sobre uma placa refrigerada, cujo objetivo era endurecer a parafina (Figura 11F e G) possibilitando que o tecido fosse cortado através do

micrótomo em cortes sequenciais com espessura de 4µm (Figura 11H). Os cortes foram transferidos para o Banho histológico contendo água a 40ºC para distender o corte (Figura I). Em seguida, a lâmina de vidro foi posicionada no banho histológico à 45 graus para que o corte se posicionasse no centro da lâmina, sem que houvessem dobras, bolhas ou perdas de tecido (Figura I e J). Em seguida, as lâminas foram expostas à temperatura ambiente para secar, depois levadas à estufa a 60°C por um tempo máximo de 12 horas para escorrer a parafina e posteriormente passaram pelo processo de desparafinação conforme protocolo padrão nos laboratórios, foram coradas com H&E e *Picrosirius Red*, seguindo o protocolo para cada coloração e posteriormente passaram pelo processo de hidratação e montagem das lâminas com meio de montagem.

Figura 11 – Processamento histológico. (A) secção dos pulmões, (B) amostras nos cassetes em formaldeído 10% tamponado e posterior lavagem com água corrente para retirada do excesso de formaldeído 10% tamponado dos tecidos pulmonares, (C) amostras no Processador automático LUPETEC PT 05 para os banhos de álcoois ascendentes, banhos de xilol e parafina, (D) amostras na placa aquecida para posicionamento dos fragmentos na fôrma de alumínio, (E) inclusão do material em meio a parafina líquida, (F) amostras embebidas na parafina são colocadas sob uma placa refrigerada para endurecimento da parafina em blocos, (G) bloco de parafina com amostra de tecido pulmonar pronto para corte, (H) cortes sequenciais do tecido, (I) lâmina de vidro posicionado num ângulo de 45 graus para estender o corte sob a mesma, (J) corte posicionado no centro da lâmina.

Fonte: Autoria própria.

6.3. Pacientes, biópsias e ecocardiografia.

Foram coletados parâmetros clínicos, radiológicos e ecocardiográficos entre 2005 e 2017 de todos os pacientes com diagnóstico de paracoccidioidomicose no Hospital das Clínicas da Faculdade de Medicina de Ribeirão Preto, Universidade de São Paulo HCRP/FMRP/USP, através da analise minuciosa do prontuário eletrônico Athos. A busca por biopsia pulmonar de todos os pacientes resultou em quinze biópsias pulmonares. Como controle foram selecionados 5 casos de autópsia de enfisema pulmonar. Todas as biópsias foram revisadas por um patologista pulmonar (ATF).

Os dados clínicos analisados foram sexo, idade, presença de tosse, dispneia, comorbidade, doença pulmonar obstrutiva crônica (DPOC), tabagismo e carga tabágica. Os parâmetros radiológicos analisados consistiam em diâmetro da artéria pulmonar e da aorta descendente, medidas de ventrículo direito e esquerdo, artéria segmentar e brônquios, presença de opacidade e enfisema pulmonares e cardiomegalia. Na ecocardiografia, os dados analisados foram área da superfície corporal, diâmetro diastólico e sistólico finais, encurtamento fracionário, fração de ejeção, fluxo tricúspide e venoso pulmonar, frequência cardíaca e pressão sistólica do ventrículo direito.

6.4. Ensaio de Histologia, Histoquímica e Histomorfometria

Os blocos de tecido pulmonar da biópsia pulmonar humana e do pulmão experimental foram processados no micrótomo em cortes sequenciais de 4µm e corados com H&E para análise do padrão de acometimento compartimental pulmonar. Além disso, a coloração de picrosirius red foi realizada para avaliação do colágeno total. A quantificação do colágeno foi analisada de acordo com o protocolo padrão do nosso laboratório, descrito em detalhes por Fabro et al (47), conforme a Diretriz de morfometria *American Thoracic Society* / *European Respiratory Society* (ATS/ERS) (79,80). Resumidamente, 10 fotos dos vasos pulmonares em aumento de 40 vezes foram obtidas randomicamente e a porcentagem de área da adventícia preenchida por fibras colagênicas birrefringentes, visualizada sob luz polarizada de microscópio Novel acoplado a câmera Lite HD, dividida pela sua área total foi obtida pelo software Image Pro Plus 6.0.0.260, Media Cybernetics, Inc.

6.4.1. Imunoistoquímica

Para detecção das células SMA-α (*Smooth muscle Actin*) positivas foi utilizado o kit LSAB® 2 System-HRP (HRPLSAB, DAKO), baseado no método colorimétrico com peroxidase *horseradish* ligada a streptavidina biotilinada, conforme padronizado no nosso laboratório (81). Resumidamente, após incubação em solução de bloqueio, o anti-corpo primário anti-α-SMA (Rabbit polyclonal, ab5694, Abcam, Cambridge, MA 02139-1517 USA, na diluição 1:100) foi incubado seguido pela sequencial incubação do anticorpo biotinilado. A visualização foi alcançada por meio de reação enzimática após incubação do substrato com a solução cromógena.

6.4.2. Microscopia eletrônica

A microscopia eletrônica ultraestrutural foi realizada após 8 semanas de infecção com PCM, utilizando pulmão de rato em secções ultrafinas fixadas em paraformaldeído 4% e embebidas em resina Lowicryl HM-20, seguindo o protocolo estabelecido pelo nosso laboratório (47).

7. ANÁLISES ESTATÍSTICAS

Os dados foram expressos como a média ± desvio padrão. Todos os procedimentos estatísticos foram realizados utilizando o software SPSS v.13.0 (SPSS, Inc., Chicago, IL, 2004).

Os dados foram avaliados através do teste t e ANOVA com Tukey ou Dunnett *post hoc* testes para comparações múltiplas quando os dados eram normais e as variâncias eram homogêneas. A correlação de Spearman foi usada para avaliação das relações entre variáveis. Um valor de *p* inferior (<) a 0,05 foi considerado estatisticamente significativo.

8. RESULTADOS

8.1. Padronização da via de inoculação

A maior densidade de granulomas com fungos paracoccidioidomicóticos foi significativamente demonstrada no grupo intrapulmonar em relação aos grupos intratraqueal, intraperitoneal e intravenosa (veia caudal), como demonstrado na Figura 12, o qual foi escolhido para seguimento do estudo. Cada grupo foi composto por 5 ratos Wistar Hannover, com idade de 8 semanas e peso aproximado de 250 gramas.

Figura 12 - Densidade de granulomas paracoccidioidomicóticos nos diferentes grupos de vias de inoculação. *P <0,05

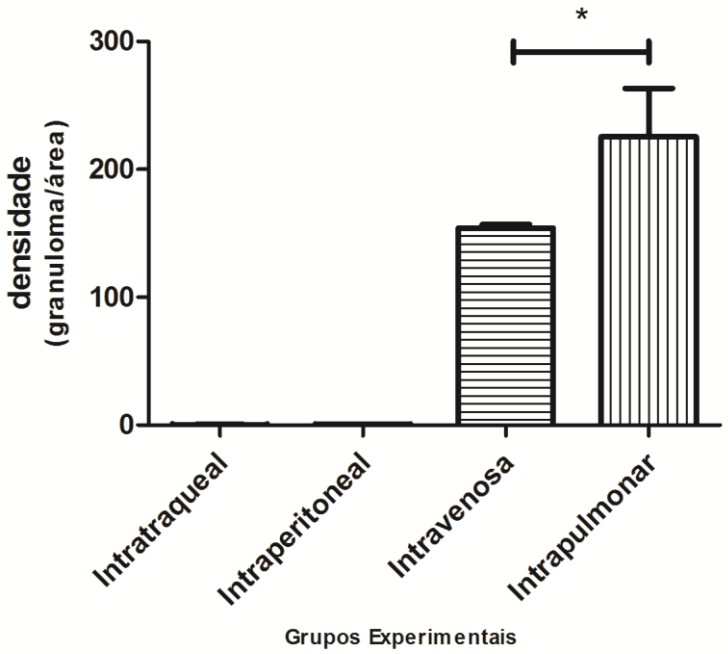

Fonte: Autoria própria.

8.2. Paracoccidioidomicose experimental revela remodelamento vascular relacionada à hipertensão pulmonar.

Para determinar o papel da PCM em vasos com consequente hipertensão pulmonar, a indução do fungo (cepa Pb18) foi realizada por punção direta com agulha fina (26G) via intrapulmonar, puncionando e injetando o inóculo diretamente

nos pulmões dos animais na linha média intraclavicular a 45 graus**.** Após 8 semanas, a taxa de incidência de granulomas no tecido pulmonar foi de 60%. Nenhuma evidência de PCM foi encontrada em outros órgãos. Os granulomas mostravam-se de padrão epitelióide, alguns com células gigantes do tipo Langhans, outros com necrose de coagulação; sempre localizados no eixo broncovasculares em um padrão broncovascular. O remodelamento bronquiolar com distorção arquitetural foi destacada pela deposição de matriz extracelular e infiltração inflamatória em todos os casos (Figura 13A). Os vasos arteriais mostraram-se com uma demarcada expansão da camada adventícia, proporcionalmente maior nos pequenos vasos que nos demais, independentemente da distância entre eles e granulomas (Figura 13B-D). Algumas células miofibroblásticas e fibras foram observadas na adventícia, especialmente nos vasos <50µm (Figura 13D). Funcionalmente, a pressão sistólica do ventrículo direito foi significativamente maior no grupo Pb em relação ao controle (Figura 13E). Da mesma forma, seus efeitos afetaram significativamente o ventrículo direito (Figura 13F). Nossos dados experimentais sugerem que a paracoccidioidomicose pode induzir um remodelamento vascular de camada adventícia com evolução para hipertensão pulmonar.

Figura 13- Paracoccidioidomicose Experimental e Hipertensão Pulmonar. Observa-se granuloma bem formado peribronquiolar (A), além da camada adventícia expandida de vasos grandes (B), médios (C) e pequenos (D). Pressão ventricular direita na sístole foi significativamente maior no grupo Pb em relação ao grupo controle (E). O ventrículo direito foi espessado após a infecção por Pb (F). *P <0,05.

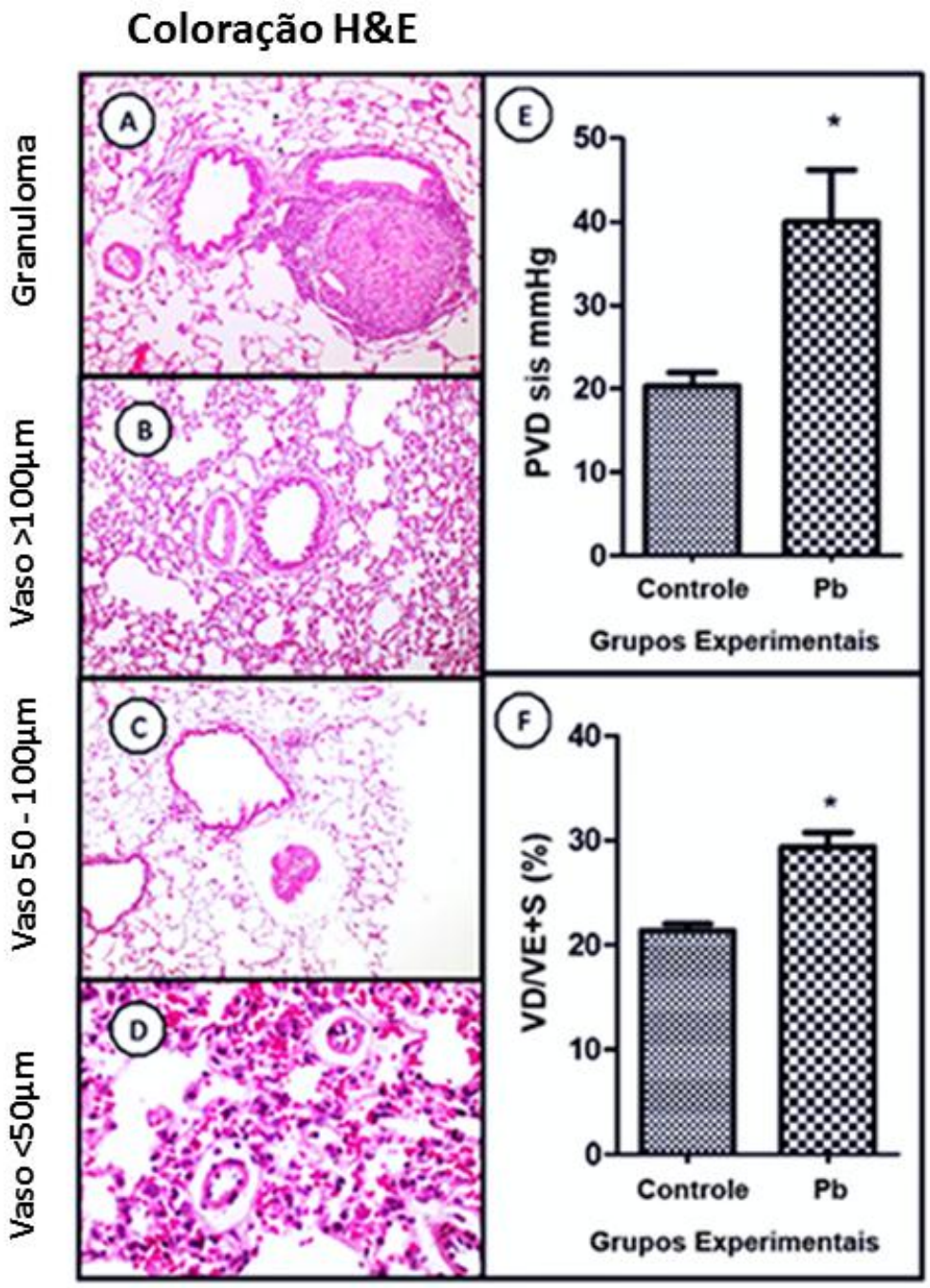

Fonte: Autoria própria.

8.3. O granuloma paracoccidioidomicótico experimental induz ativação miofibroblástica adventicial com extensa deposição colagênica

Os granulomas mostram-se circundados por uma demarcada deposição de fibras colagênicas (Figura 14A), as quais se estendem em contiguidade à camada adventícia de grandes e médios vasos (Figura 14B e C). Surpreendentemente, pequenos vasos (<50µm) revelaram expansão mais intensa da camada adventícia por fibras colagênicas, especialmente por fibras grossas (Figura 14D); amarelas e vermelhas), representadas em grande proporção por fibras de colágeno tipo I. Além disso, essa deposição colagênica em pequenos vasos foi positivamente correlacionada com o nível de pressão arterial pulmonar média (Figura 14E). Finalmente, a imunoexpressão da actina do músculo liso alfa (Figura 14F) e a presença de fibronexus (Figura 14G) na camada adventícia ratificaram a ativação miofibroblástica como um pivô crítico de remodelamento vascular.

Figura 14- Deposição experimental de matriz extracelular e ativação miofibroblástica em modelo experimental de PCM. A deposição de fibras de colágeno em granuloma (A) e na camada adventícia de grande (B), médio (C) e pequenos vasos (D) foram destacados por coloração de picrossirius red visualizados sob luz polarizada. Deposição de fibras de colagéno em pequenos vasos correlacionou-se positivamente com a média da pressão arterial pulmonar (E). Células SMA + (F) e fibronexus (G) na camada adventícia de pequenos vasos por imuno-histoquímica e microscopia eletrônica, respectivamente, foram destacados, corroborando destacada ativação miofibroblástica na dventícia.

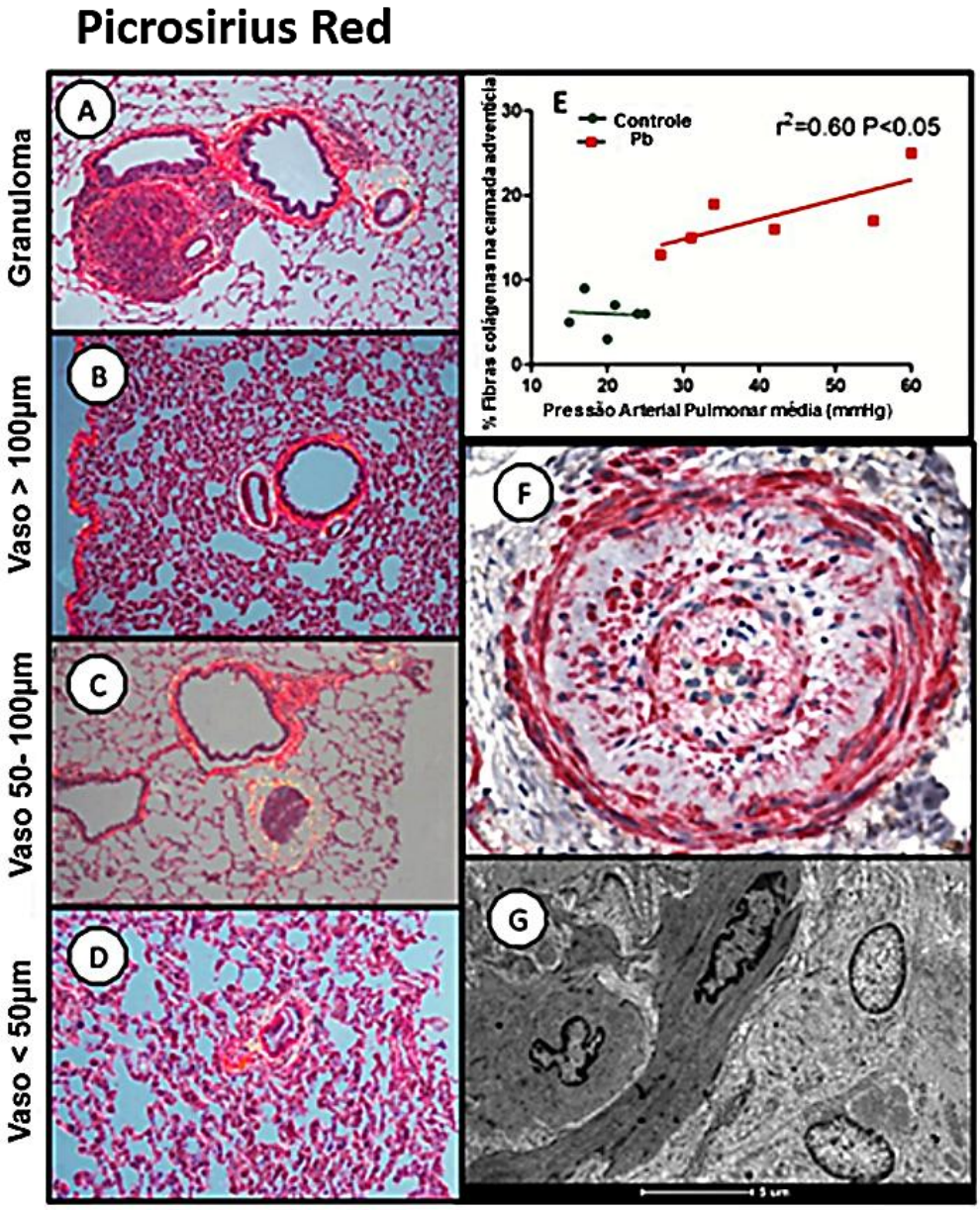

Fonte: Autoria própria.

8.4. Biópsia pulmonar com diagnóstico de paracoccidioidomicose mostra remodelamento da adventícia por espessamento da matriz extracelular

Para testar o potencial translacional de nossos achados experimentais, revisamos as biópsias pulmonares de pacientes diagnosticados com PCM do HCFMRP-USP entre 2005 e 2017. Desta forma, achados muito similares entre animais e humanos foram evidênciados. A expansão da camada adventícia e deposição de fibras colagênica foram mais proeminentes em pequenos vasos (Figura 15). Curiosamente, embora a maioria dos pacientes seja tabagista, a deposição de fibras colágenas aumentou significantemente em pequenos vasos de pacientes com PCM em comparação aos enfisematosos (Figura 15).

Figura 15- Biópsia pulmonar humana de pacientes com paracoccidioidomicose. Observa-se que a morfologia dos granulomas e vasos colorados por H&E e picrosirius red foram muito similares ao painel experimental. Os pequenos vasos mostraram certo grau de hialinização da adventícia, além de deposição de fibras colagênicas, as quais foram aumentadas em comparação com casos de enfisema.

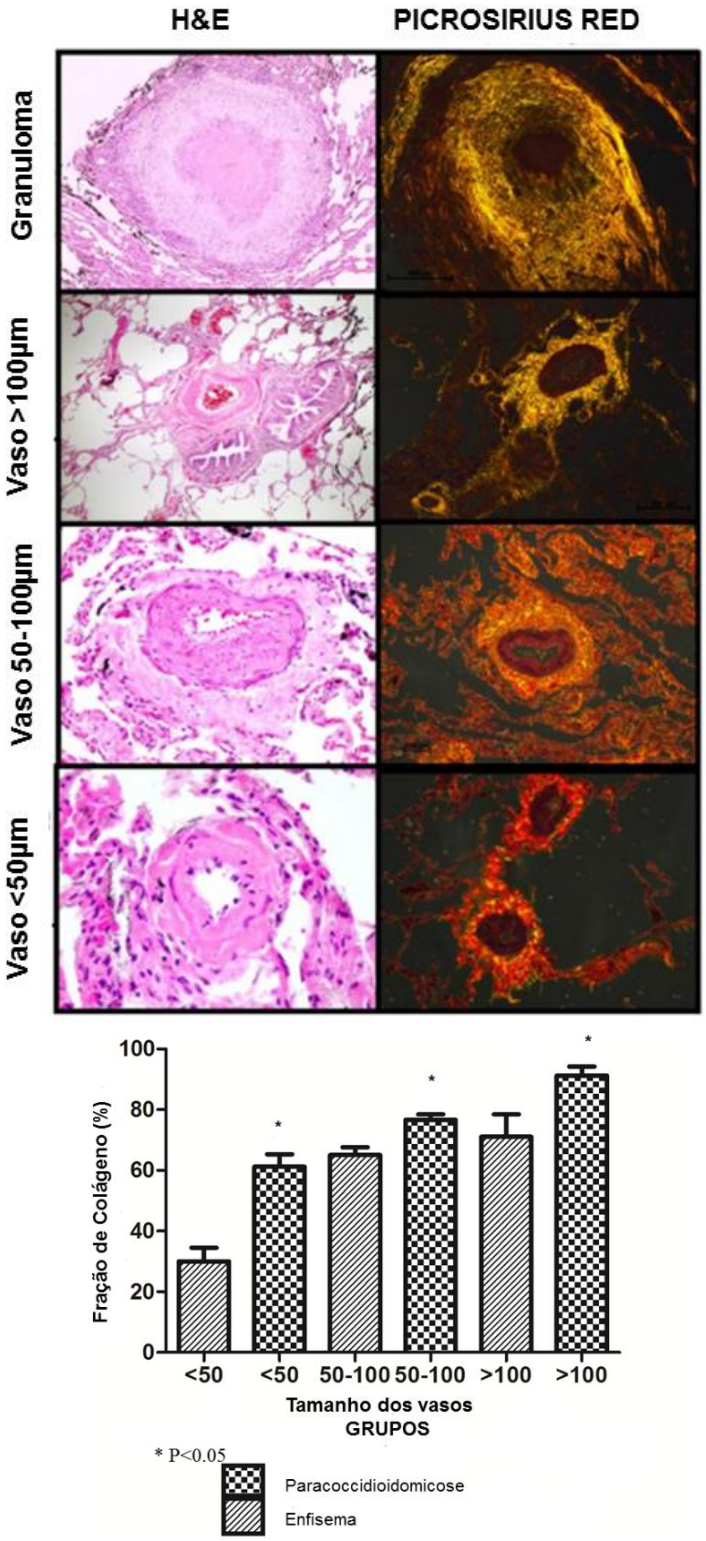

Fonte: Autoria própria.

8.5. Alterações estruturais e funcionais da Hipertensão pulmonar induzida por paracoccidioidomicose humana.

Para avaliar a repercussão funcional dos achados morfológicos do remodelamento vascular, o quadro clínico-radio-ecocardiográfico e dados hemodinâmicos foram tabulados de nosso prontuário eletrônico dos últimos 10 anos, totalizando 510 pacientes com diagnóstico de paracoccidioidomicose pulmonar, de acordo com os critérios das Diretrizes Brasileiras (75). A maioria dos pacientes eram homens entre cinquenta e sessenta anos de idade e fumantes inveterados. Um terço dos pacientes tem DPOC e a média de carga tabágica foi de 67 maços/ano. Dos 510 pacientes com PCM pulmonar, apenas 16 (3,14%) tinham ecocardiografia e nenhum tinha o cateterismo cardíaco direito realizado. Metade desses pacientes com a ecocardiografia teve a pressão sistólica da artéria pulmonar (PSAP) maior que 35 mmHg após a cura da PCM (N = 8). Além disso, este subgrupo de pacientes apresentou correlação positiva entre PSAP alta e tempo de cura longo (Figura 16) e maior pressão sistólica do ventrículo direito (RVSP) em comparação com outro grupo (Tabela 1). Todos os parâmetros clínicos, tomográficos e ecocardiográficos (exceto RVSP) não distinguem o subgrupo desses dois pacientes, não destacando diferenças de DPOC e tabagismo entre o subconjunto de ambos os pacientes (Tabela 1).

Figura 16 - Quadro de tempo para hipertensão pulmonar por PSAP (mmHg). Nota-se dois subgrupos de pacientes após a cura da PCM (2 anos sem evidências clínico-laboratoriais de PCM): 1) aumento progressivo do PSAP de acordo com o tempo; e 2) PSAP estável no tempo. Os parâmetros ecocardiográficos foram obtidos por meio de prontuário eletrônico. PCM = paracoccidioidomicose; PSAP = Pressão sistólica da artéria pulmonar.

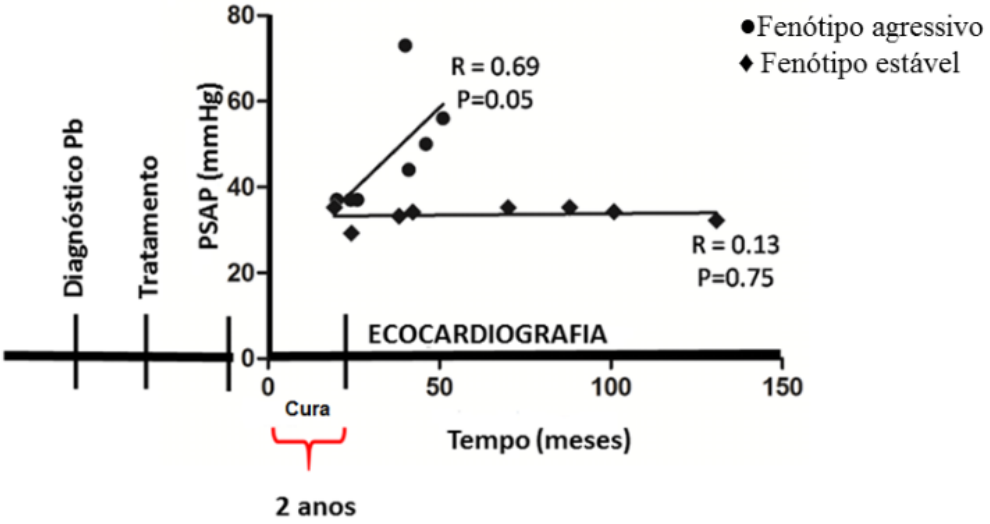

Fonte: Autoria própria.

Tabela 1 - Parâmetros clínicos, tomográficos e ecocardiográficos de pacientes com paracoccidioidomicose. Os pacientes foram categorizados por normal (≤35) ou alterado (> 35) PSAP (mmHg).

PARÂMETROS		PSAP (mmHg)		P valor
		≤35 (N=8)	>35 (N=8)	
CLÍNICO	Sexo (M;F)	7:1	6:2	-
	Idade (anos)*	49,50 ± 3,16	51,50 ± 4,81	0,73
	Tosse	2	5	0,16
	Dispneia	2	5	0,16
	Comorbidades	4	4	0,95
	DPOC	3	5	0,63
	Fumante	5	6	0,65
	Maço cigarro-ano*	59 ±9,00	76.67 ± 21.86	0,59
TOMOGRAFIA	PA diâmetro (mm)*	25,33 ± 1,25	29,57 ± 2,20	0,14
	AAo diâmetro (mm)*	32,83 ± 2,02	32,86 ± 1,68	0,99
	PA / AAo*	0,77 ± 0,02	0,919 ± 0,087	0,17
	VD/VE (mm)*	0,83 ± 0,08	0,98 ± 0,14	0,40
	SA/B (mm)*	1,11 ± 0,07	1,08 ± 0,09	0,80
	Opacidade	5	6	0,65
	Enfisema	1	4	0,13
	Cardiomegalia	0	2	-
ECOCARDIOGRAFIA	Altura (cm)*	168,1 ± 3,22	162,4 ± 3,34	0,24
	Peso (kg)*	78,76 ± 10,34	56,63 ± 2,08	0,06
	BSA (m²)*	1,74 ± 0,11	1,59 ± 0,03	0,22
	EDD (cm)*	47,81 ± 1,62	45,08 ± 1,79	0,28
	ESD (cm)*	28,14 ± 0,83	27,60 ± 1,96	0,78
	FS (%)*	40,67 ± 0,76	38,70 ± 1,50	0,13
	EF (%)*	67,75 ± 3,10	61,38 ± 4,43	0,26
	TF *	46,75 ± 2,38	53,57 ± 4,76	0,21
	PVF*	74,13 ± 2,95	71,50 ± 5,57	0,68
	FC (bpm)*	75,75 ± 4,79	83,67 ± 5,12	0,29
	RVSP*	33,38 ± 0,73	46,38 ± 4,57	0,010

Nota: * M ± SD; **Abreviaturas:** M, média; SD, desvio padrão; BSA, área da superfície corporal; EDD, diâmetro diastólico final; ESD, diâmetro sistólico final; EF, encurtamento fracionário; EF, fração de ejeção; TF, fluxo tricuspídeo; PVF, fluxo venoso pulmonar; FC, frequencia cardíaca; RVSP, pressão sistólica do ventrículo direito; DPOC, doença pulmonar obstrutiva crônica; PA, artéria pulmonar; AAo, aorta ascendente; VD, ventrículo direito; VE, ventriculo esquerdo; SA, artérias segmentares; B, brônquios.

9. DISCUSSÃO

Paracoccidioidomicose pulmonar é uma infecção fúngica adquirida por inalação. O primeiro estágio da resposta de defesa no microambiente pulmonar é uma reação granulomatosa centrada nas vias aéreas. Cronicamente, focal deposição de fibras colagênicas é aumentada, causando distorção arquitetural local e fibrose pulmonar. Nossos achados sugerem que este processo fibro-inflamatório, provavelmente por citocinas como o TGF-β, de maneira parácrina, promove a ativação miofibroblástica de modo permanente na camada adventícia de pequenos vasos, favorecendo a hipertensão pulmonar induzida por paracoccidioidomicose (Figura 17) (82,83).

Nosso estudo experimental foi o primeiro a desenvolver um modelo experimental de instilação intrapulmonar de leveduras para originar a doença pulmonar isolada. Isso permitiu um modelo mais próximo da PCM pulmonar humana, já que ele impede uma resposta sistêmica da inflamação granulomatosa causada por outros modelos, como por instilação intranasal, intramuscular, intraperitoneal ou instalação intravenosa de leveduras de *Paracoccidioides* spp. (84).

Após 8 semanas da administração intrapulmonar, os granulomas peribronquiolares foram mais destacados nos eixos broncovasculares centrais com discreta deposição colagênicas intra e perigranulomatosa, além de um infiltrado inflamatório linfocitário discreto. Estes achados são diferentes de outros modelos mais sistêmicos, já que eles apresentam-se habitualmente com uma acentuada reação granulomatosa com demarcada fibrose pulmonar, às vezes até mesmo com áreas de consolidação e intenso infiltrado linfocitário, além do acometimento granulomatoso de outros órgãos (85). Por outro lado, nosso painel histopatológico experimental foi muito semelhante ao painel de lâminas das biópsias pulmonar, especialmente em padrão inflamatório e fibrótico das lesões pulmonares (66).

Surpreendentemente, paracoccidioidomicose por via intrapulmonar após 8 semanas alterou as medidas hemodinâmicas dos animais. A pressão no ventrículo direito foi significativamente maior do que o grupo controle, bem como o espessamento da parede do ventrículo direito. Há vários estudos que investigaram HP em outras doenças, como Zelko et al que demonstraram alteração hemodinâmica em camundongos expostos à sílica (86) e Zhang et al que

demonstraram alteração hemodinâmica nos animais que receberam injeção de monocrotalina (87), e Herget et al em ratos com enfisema papaína (88), porém, este foi o primeiro e único estudo até o momento de nosso conhecimento que realizou cateterismo do ventrículo direito para demonstrar à hipertensão pulmonar induzida por paracoccidioidomicose experimental. Este efeito parece ser mediado pela expansão das camadas adventícias vasculares destacadas no H&E, independentemente da proximidade com o granuloma. Tuder et al relata que o remodelamento vascular pulmonar é a principal alteração estrutural na hipertensão pulmonar e envolve alterações na camada íntima, média e na adventícia (89) e Stenmark et al enfatizam que a adventícia atua como um regulador chave da função da parede vascular e estrutura (56,90).

De fato, a deposição de matriz extracelular é aumentada na camada adventícia de ratos infectados em comparação com os controles, especialmente em pequenos vasos, correlacionando positivamente com pressão arterial pulmonar. Além disso, miofibroblastos caracterizados por SMA+ e fibronexus estavam presentes nas camadas adventícias, sendo as principais células a produzir fibras de colágeno. A imunoespressão de SMA também foi demonstrada no remodelamento vascular por esquistossomose, que teve como desfecho da infecção a HP (91). Da mesma forma, nossos casos de biópsia pulmonar humana mostraram a adventícia de pequenos vasos sempre expandida por deposição de fibras de colágeno, como previamente descrito por Tuder et al, mas aqui foram independentemente relacionadas com o enfisema pulmonar (66). Portanto, todas as nossas descobertas juntas indicam o miofibroblasto adventicial como regulador fisiopatológico crítico da função da parede vascular em um microambiente pró-inflamatório e pró-fibrótico (90).

Clinicamente, alguns estudos e relatos de casos demonstraram o papel da hipertensão pulmonar induzida por paracoccidioidomicose, mas como sequela em estágios avançados (66,68). Da mesma forma, Machado Filho et al destacaram que 23% dos pacientes com paracoccidioidomicose têm hipertensão pulmonar (69). Campos et al demonstraram que 24% dos pacientes têm cor pulmonale, um estágio final e avançado de hipertensão pulmonar (67). Paradoxalmente, uma revisão recente e as Diretrizes Brasileiras para o manejo clínico da paracoccidioidomicose considera a hipertensão pulmonar como rara ou ocasional e não recomenda investigação nem acompanhamento médico para hipertensão pulmonar (74,75).

Consequentemente, dos 510 pacientes com paracoccidioidomicose, apenas 3,14% tem ecocardiografia e nenhum deles teve cateterismo cardíaco direito solicitado. Provavelmente, a indicação para a ecocardiografia foi proviniente da investigação clínica de outras doenças, especialmente doenças cardiovasculares; e isso poderia ser uma limitação de nosso estudo retrospectivo. Apesar disso, dois fenótipos de pacientes com paracoccidioidomicose foram observados. O primeiro revela que 50% dos pacientes tinham um fenótipo agressivo baseado em nível de hipertensão pulmonar progressiva de acordo com o tempo após a cura. O segundo indica um subconjunto de pacientes com fenótipo mais estável e não progressivo. Curiosamente, nenhum parâmetro clínico, radiológico e patológico diferenciaram estes dois fenótipos de hipertensão pulmonar, incluindo tabagismo, carga tabágica e/ou DPOC.

Como até o momento não há estudos que corroborem com nossos achados, podemos compará-los com o que ocorre na esquistossomose, que é uma infecção parasitária, na qual já é conhecido o desencadeamento de HP. Graham et al também observaram aumento dos vasos com consequente diminuição da luz do vaso, demonstrando a implicação dessa alteração no vaso, com consequente aumento do VD por meio da ecocardiografia e com HP instalada (92)

Figura 17 - Esquema fisiopatológico da interação entre paracoccidioidomicose e hipertensão pulmonar. Observa-se uma reação granulomatosa à levedura de Paracoccidioides brasiliensis inalada (Fase Infecciosa) com a deposição colagênica por ativação miofibroblástica (Fase Fibrótica). O microambiente pulmonar de citocinas, fatores de crescimento e pequenas moléculas modulam a camada adventícia de pequenos vasos para promover a hipertensão pulmonar (Fase Hipertensiva). Nossos achados em conjunto, corroboram essa hipótese fisiopatológica.

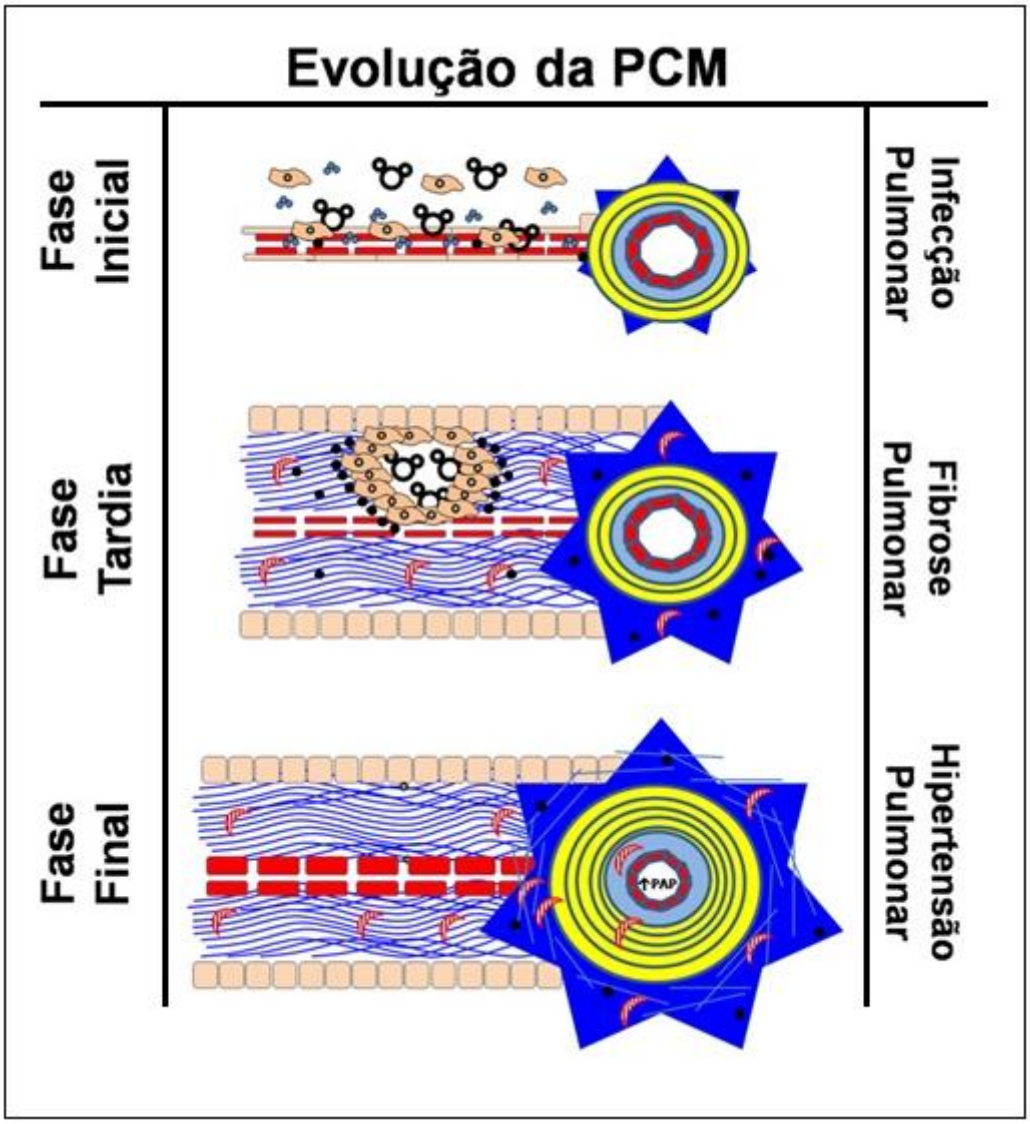

Fonte: Autoria própria.

10. CONCLUSÃO

Em conclusão, nossos dados experimentais e humanos em conjunto indicam que a hipertensão pulmonar induzida pela paracoccidioidomicose é uma nova doença relacionada a um subconjunto significativo de pacientes com paracoccidioidomicose após sua cura. Além disso, o mecanismo fisiopatológico da hipertensão pulmonar parece estar ligado à camada adventícia dos vasos pulmonares, centro crítico para remodelamento vascular mediado por microambiente pró-inflamatório e pró-fibrótico depois da cura de PCM.

Portanto, nosso grupo de pesquisa recomenda a triagem por ecocardiografia e acompanhamento clínico de longo período para hipertensão pulmonar em todos os pacientes com PCM. A inclusão futura de hipertensão pulmonar induzida por PCM na classificação de hipertensão pulmonar na Organização Mundial da Saúde seria apropriada.

REFERÊNCIAS[1]

1. 483 TRABALHOS SOBRE DERMATOLOGIA E MICOLOGIA. [citado 9 de novembro de 2018]; Available at: http://www.bvsalutz.coc.fiocruz.br/lildbi/docsonline/pi/textos/Micose-pseudococcidica-localizada-na-boca-e-observ.pdf
2. Pardini A, Moreira V. Artigo de Revisão BEPA Boletim Epidemiológico Paulista [Internet]. 2008 [citado 7 de janeiro de 2019]. Available at: http://periodicos.ses.sp.bvs.br/pdf/bepa/v5n51/v5n51a02.pdf
3. Del Negro G, Lacaz C da S, Fiorillo AM. Paracoccidioidomicose. Blastomicose sul-americana. São Paulo: Sarvier Edusp; 1982. 283 p.
4. MARTINEZ R, MARTINEZ R. EPIDEMIOLOGY OF PARACOCCIDIOIDOMYCOSIS. Rev Inst Med Trop Sao Paulo [Internet]. setembro de 2015 [citado 9 de novembro de 2018];57(suppl 19):11–20. Available at: http://www.scielo.br/scielo.php?script=sci_arttext&pid=S0036-46652015000800011&lng=en&tlng=en
5. Shikanai-Yasuda MA, Telles Filho F de Q, Mendes RP, Colombo AL, Moretti ML. [Guidelines in paracoccidioidomycosis]. Rev Soc Bras Med Trop [Internet]. [citado 9 de novembro de 2018];39(3):297–310. Available at: http://www.ncbi.nlm.nih.gov/pubmed/16906260
6. Canteros CE. PARACOCCIDIOIDOMICOSIS: CRÓNICA DE UNA ENFERMEDAD OLVIDADA. 2018 [citado 21 de agosto de 2018];3:180–4. Available at: http://www.medicinabuenosaires.com/PMID/29940544.pdf
7. Hotez PJ, Bottazzi ME, Franco-Paredes C, Ault SK, Periago MR. The Neglected Tropical Diseases of Latin America and the Caribbean: A Review of Disease Burden and Distribution and a Roadmap for Control and Elimination. Lammie PJ, organizador. PLoS Negl Trop Dis [Internet]. 24 de setembro de 2008 [citado 9 de novembro de 2018];2(9):e300. Available at: http://www.ncbi.nlm.nih.gov/pubmed/18820747
8. Marques SA, Franco MF, Mendes RP, Silva NC, Baccili C, Curcelli ED, et al. [Epidemiologic aspects of paracoccidioidomycosis in the endemic area of Botucatu (São Paulo - Brazil)]. Rev Inst Med Trop Sao Paulo [Internet]. [citado 13 de janeiro de 2019];25(2):87–92. Available at: http://www.ncbi.nlm.nih.gov/pubmed/6622920
9. Borges SRC, Sperandio da Silva GM, da Costa Chambela M, de Oliveira R de VC, Braga Costa RL, Wanke B, et al. Itraconazole vs. trimethoprim–sulfamethoxazole: A comparative cohort study of 200 patients with paracoccidioidomycosis. Med Mycol [Internet]. 1 de abril de 2014 [citado 9 de novembro de 2018];52(3):303–10. Available at: http://www.ncbi.nlm.nih.gov/pubmed/24577007
10. Cavalcante R de S, Sylvestre TF, Levorato AD, de Carvalho LR, Mendes RP. Comparison between Itraconazole and Cotrimoxazole in the Treatment of Paracoccidiodomycosis. Hamill RJ, organizador. PLoS Negl Trop Dis [Internet]. 17 de abril de 2014 [citado 9 de novembro de 2018];8(4):e2793. Available at: https://dx.plos.org/10.1371/journal.pntd.0002793

[1] Estilo Vancouver

11. Shikanai-Yasuda MA, Mendes RP. Consensus Brazilian guidelines for the clinical management of paracoccidioidomycosis. Rev Soc Bras Med Trop [Internet]. [citado 24 de janeiro de 2019];50(5):715–40. Available at: http://www.scielo.br/pdf/rsbmt/v50n5/1678-9849-rsbmt-0037868202302017.pdf
12. Hrycyk MF. Ecologia de Paracoccidioides brasiliensis e Paracoccidioides lutzii e sua associação com o tatu Dasypus novemcinctus nos estados de São Paulo e Mato Grosso , Brasil . Ecologia de Paracoccidioides brasiliensis e Paracoccidioides lutzii e sua associação com. 2018;
13. Martinez R. New Trends in Paracoccidioidomycosis Epidemiology. J Fungi [Internet]. 2017;3(1):1. Available at: http://www.mdpi.com/2309-608X/3/1/1
14. Theodoro RC, De Melo Teixeira M, Sueli M, Felipe S, Dos K, Paduan S, et al. Genus Paracoccidioides: Species Recognition and Biogeographic Aspects. [citado 12 de janeiro de 2019]; Available at: http://www.fapesp.br/].
15. Teixeira MM, Theodoro RC, de Carvalho MJA, Fernandes L, Paes HC, Hahn RC, et al. Phylogenetic analysis reveals a high level o1. Teixeira MM, Theodoro RC, de Carvalho MJA, Fernandes L, Paes HC, Hahn RC, et al. Phylogenetic analysis reveals a high level of speciation in the Paracoccidioides genus. Mol Phylogenet Evol [Internet]. 2009 Au. Mol Phylogenet Evol [Internet]. 1 de agosto de 2009 [citado 12 de janeiro de 2019];52(2):273–83. Available at: https://www.sciencedirect.com/science/article/pii/S1055790309001353?via%3Dihub
16. De Melo Teixeira M, Cordeiro Theodoro R, Mendes De Oliveira FF, Capella Machado G, Hahn RC, Bagagli E, et al. Paracoccidioides lutzii sp. nov.: biological and clinical implications. Med Mycol [Internet]. 2014 [citado 10 de janeiro de 2019];52:19–28. Available at: https://academic.oup.com/mmy/article-abstract/52/1/19/1003728
17. Camacho E, Niño-Vega GA. Paracoccidioides Spp.: Virulence Factors and Immune-Evasion Strategies. Mediators Inflamm [Internet]. 2017 [citado 6 de março de 2019];2017:5313691. Available at: http://www.ncbi.nlm.nih.gov/pubmed/28553014
18. Shikanai-Yasuda MA, Telles Filho F de Q, Mendes RP, Colombo AL, Moretti ML. Consenso em paracoccidioidomicose. Rev Soc Bras Med Trop [Internet]. junho de 2006 [citado 9 de novembro de 2018];39(3):297–310. Available at: http://www.scielo.br/scielo.php?script=sci_arttext&pid=S0037-86822006000300017&lng=pt&tlng=pt
19. de Oliveira HC, da Silva J de F, Scorzoni L, Marcos CM, Rossi SA, de Paula E Silva ACA, et al. Importance of adhesins in virulence of Paracoccidioides spp. Front Microbiol [Internet]. 2015 [citado 4 de fevereiro de 2019];6:303. Available at: http://www.ncbi.nlm.nih.gov/pubmed/25914695
20. Matute DR, Mcewen JG, Puccia R, Montes BA, San-Blas G, Bagagli E, et al. Cryptic Speciation and Recombination in the Fungus Paracoccidioides brasiliensis as Revealed by Gene Genealogies. [citado 10 de janeiro de 2019]; Available at: http://evolve.zoo.ox.ac.
21. Matute DR, Sepulveda VE, Quesada LM, Goldman GH, Taylor JW, Restrepo A, et al. Microsatellite Analysis of Three Phylogenetic Species of Paracoccidioides brasiliensis †. J Clin Microbiol [Internet]. 2006 [citado 12 de janeiro de 2019];44(6):2153–7. Available at: https://www.ncbi.nlm.nih.gov/pmc/articles/PMC1489427/pdf/2540-05.pdf
22. Teixeira MM, Theodoro RC, Nino-Vega G, Bagagli E, Felipe MSS. Paracoccidioides Species Complex: Ecology, Phylogeny, Sexual Reproduction,

and Virulence. Heitman J, organizador. PLoS Pathog [Internet]. 30 de outubro de 2014 [citado 2 de fevereiro de 2019];10(10):e1004397. Available at: https://dx.plos.org/10.1371/journal.ppat.1004397

23. Turissini DA, Gomez OM, Teixeira MM, McEwen JG, Matute DR. Species boundaries in the human pathogen Paracoccidioides. Fungal Genet Biol [Internet]. setembro de 2017 [citado 12 de janeiro de 2019];106:9–25. Available at: https://linkinghub.elsevier.com/retrieve/pii/S1087184517300932
24. Muñoz JF, Farrer RA, Desjardins CA, Gallo JE, Sykes S, Sakthikumar S, et al. Genome Diversity, Recombination, and Virulence across the Major Lineages of Paracoccidioides. Paracoccidioides Msph [Internet]. 2016 [citado 10 de janeiro de 2019];1(5):213–29. Available at: https://www.ncbi.nlm.nih.gov/pmc/articles/PMC5040785/pdf/mSphere.00213-16.pdf
25. Wanke B, Aidê MA. Capítulo 6-Paracoccidioidomicose* Chapter 6-Paracoccidioidomycosis [Internet]. Vol. 35, J Bras Pneumol. 2009 [citado 17 de janeiro de 2019]. Available at: http://www.scielo.br/pdf/jbpneu/v35n12/v35n12a13.pdf
26. MONTENEGRO MRG. Formas Clínicas da Paracoccidioidomicose [Internet]. 1986 [citado 17 de janeiro de 2019]. Available at: http://www.scielo.br/pdf/rimtsp/v28n3/12.pdf
27. Parise Fortes MR, Miot HA, Suemi Kurokawa C, Esther M, Marques A, Marques SA. Imunologia da paracoccidioidomicose * Immunology of paracoccidioidomycosis [Internet]. Vol. 86, An Bras Dermatol. 2011 [citado 14 de fevereiro de 2019]. Available at: http://www.scielo.br/pdf/abd/v86n3/v86n3a14.pdf
28. Cabral CG, Brito CCA, Penna JTM, Vianna LSB, Delfino LN. Paracoccidioidomicose pulmonar: manifestações clínicas, diagnóstico e tratamento. Rev Med Minas Gerais [Internet]. [citado 22 de janeiro de 2019];15(1):54–8. Available at: http://rmmg.org/artigo/detalhes/1460
29. Restrepo A, Salazar ME, Cano LE, Stover EP, Feldman D, Stevens DA. Estrogens inhibit mycelium-to-yeast transformation in the fungus Paracoccidioides brasiliensis: Implications for resistance of females to Paracoccidioidomycosis. Infect Immun. 1984;46(2):346–53.
30. Salazar ME, Restrepo A, Stevens DA. Inhibition by estrogens of conidium-to-yeast conversion in the fungus Paracoccidioides brasiliensis. Infect Immun [Internet]. março de 1988 [citado 14 de janeiro de 2019];56(3):711–3. Available at: http://www.ncbi.nlm.nih.gov/pubmed/3343055
31. Shankar J, Restrepo A, Clemons K V, Stevens DA. Hormones and the resistance of women to paracoccidioidomycosis. Clin Microbiol Rev [Internet]. 1 de abril de 2011 [citado 14 de janeiro de 2019];24(2):296–313. Available at: http://www.ncbi.nlm.nih.gov/pubmed/21482727
32. Bellissimo-Rodrigues F, Bollela VR, Da Fonseca BAL, Martinez R. Endemic paracoccidioidomycosis: relationship between clinical presentation and patients' demographic features. Med Mycol [Internet]. 1 de abril de 2013 [citado 14 de janeiro de 2019];51(3):313–8. Available at: https://academic.oup.com/mmy/article-lookup/doi/10.3109/13693786.2012.714529
33. Martinez R, Bellissimo-Rodrigues F, Machado AA. Paracoccidioidomycosis Epidemiological Features of a 1,000-Cases Series from a Hyperendemic Area on the Southeast of Brazil. Am J Trop Med Hyg [Internet]. 1 de setembro de

2011 [citado 9 de novembro de 2018];85(3):546–50. Available at: http://www.ncbi.nlm.nih.gov/pubmed/21896820

34. Batista de Matos W, Maria Campelo dos Santos G, Emmanuel Bouças da Silva V, da Graça do Rosário Gonçalves E, Rafael da Silva A. Article/Artigo Paracoccidioidomycosis in the State of Maranhão, Brazil: geographical and clinical aspects Paracoccidioidomicose no Estado do Maranhão, Brasil: aspectos geográficos e clínicos [Internet]. Vol. 45, Revista da Sociedade Brasileira de Medicina Tropical. [citado 14 de janeiro de 2019]. Available at: https://pdfs.semanticscholar.org/c7b4/f5ac583095cea252915f1c7e71d129194f89.pdf
35. Rodrigues G da S, Severo CB, Oliveira F de M, Moreira J da S, Prolla JC, Severo LC. Associação entre paracoccidioidomicose e câncer. J Bras Pneumol [Internet]. junho de 2010 [citado 15 de fevereiro de 2019];36(3):356–62. Available at: http://www.scielo.br/scielo.php?script=sci_arttext&pid=S1806-37132010000300014&lng=pt&tlng=pt
36. Santos WA dos, Silva BM da, Passos ED, Zandonade E, Falqueto A. Associação entre tabagismo e paracoccidioidomicose: um estudo de caso-controle no Estado do Espírito Santo, Brasil. Cad Saude Publica [Internet]. fevereiro de 2003 [citado 15 de fevereiro de 2019];19(1):245–53. Available at: http://www.scielo.br/scielo.php?script=sci_arttext&pid=S0102-311X2003000100027&lng=pt&tlng=pt
37. Queiroz-Telles F, Escuissato D. Pulmonary Paracoccidioidomycosis. Semin Respir Crit Care Med [Internet]. 13 de dezembro de 2011 [citado 24 de janeiro de 2019];32(06):764–74. Available at: http://www.thieme-connect.de/DOI/DOI?10.1055/s-0031-1295724
38. Capone DCJMJAJLHR de SAA da CRB. Micoses pulmonares. Rev Hosp Univ Pedro Ernesto [Internet]. 2010 [citado 8 de março de 2019];9(2):72–80. Available at: http://revista.hupe.uerj.br/detalhe_artigo.asp?id=163
39. Góes AM de, Silva L da SS, Araújo S de A, Cruz SG da, Siqueira WC, Pedroso ERP. Paracoccidioidomycosis disease (Lutz-Splendore-Almeida): etiology, epidemiology, and pathogenesis. Rev Médica Minas Gerais [Internet]. 2014;24(1):61–6. Available at: http://www.gnresearch.org/doi/10.5935/2238-3182.20140018
40. Benard G. An overview of the immunopathology of human paracoccidioidomycosis. Mycopathologia [Internet]. 24 de abril de 2008 [citado 16 de fevereiro de 2019];165(4–5):209–21. Available at: http://link.springer.com/10.1007/s11046-007-9065-0
41. da Silva J de F, de Oliveira HC, Marcos CM, Assato PA, Fusco-Almeida AM, Mendes-Giannini MJS. Advances and challenges in paracoccidioidomycosis serology caused by Paracoccidioides species complex: an update. Diagn Microbiol Infect Dis [Internet]. janeiro de 2016 [citado 16 de fevereiro de 2019];84(1):87–94. Available at: https://linkinghub.elsevier.com/retrieve/pii/S0732889315002060
42. Travassos LR, Rodrigues EG, Iwai LK, Taborda CP. Attempts at a peptide vaccine against paracoccidioidomycosis, adjuvant to chemotherapy. Mycopathologia [Internet]. 24 de abril de 2008 [citado 15 de fevereiro de 2019];165(4–5):341–52. Available at: http://link.springer.com/10.1007/s11046-007-9056-1
43. Martinez R. Paracoccidioidomycosis: the dimension of the problem of a neglected disease. Rev Soc Bras Med Trop [Internet]. agosto de 2010 [citado

22 de agosto de 2018];43(4):480–480. Available at: http://www.scielo.br/scielo.php?script=sci_arttext&pid=S0037-86822010000400034&lng=en&tlng=en

44. Tobon AM, Agudelo CA, Osorio ML, Alvarez DL, Arango M, Cano LE, et al. Residual Pulmonary Abnormalities in Adult Patients with Chronic Paracoccidioidomycosis: Prolonged Follow-Up after Itraconazole Therapy. Clin Infect Dis [Internet]. 1 de outubro de 2003 [citado 9 de novembro de 2018];37(7):898–904. Available at: http://www.ncbi.nlm.nih.gov/pubmed/13130400
45. Lopera D, Naranjo TW, Cruz OG, Restrepo A, Cano LE, Lenzi HL. Structural and Topographic Dynamics of Pulmonary Histopathology and Local Cytokine Profiles in Paracoccidioides brasiliensis Conidia-Infected Mice. Carvalho EM, organizador. PLoS Negl Trop Dis [Internet]. 12 de julho de 2011 [citado 9 de novembro de 2018];5(7):e1232. Available at: http://www.ncbi.nlm.nih.gov/pubmed/21765962
46. de Castro LF, Ferreira MC, da Silva RM, Blotta MH de SL, Longhi LNA, Mamoni RL. Characterization of the immune response in human paracoccidioidomycosis. J Infect [Internet]. novembro de 2013 [citado 9 de novembro de 2018];67(5):470–85. Available at: http://www.ncbi.nlm.nih.gov/pubmed/23872208
47. Fabro AT, da Silva PHRQ, Zocolaro WS, de Almeida MS, Rangel MP, de Oliveira CC, et al. The Th17 pathway in the peripheral lung microenvironment interacts with expression of collagen V in the late state of experimental pulmonary fibrosis. Immunobiology [Internet]. janeiro de 2015 [citado 21 de novembro de 2018];220(1):124–35. Available at: http://www.ncbi.nlm.nih.gov/pubmed/25172545
48. Marchiori E, Valiante PM, Mano CM, Zanetti G, Escuissato DL, Souza AS, et al. Paracoccidioidomycosis: High-resolution computed tomography–pathologic correlation. Eur J Radiol [Internet]. 1 de janeiro de 2011 [citado 8 de março de 2019];77(1):80–4. Available at: https://www.sciencedirect.com/science/article/pii/S0720048X09003933?via%3Dihub
49. COCK AM, CANO LE, VÉLEZ D, ARISTIZÁBAL BH, TRUJILLO J, RESTREPO A. Fibrotic sequelae in pulmonary paracoccidioidomycosis: histopathological aspects in BALB/c mice infected with viable and non-viable Paracoccidioides brasiliensis propagules. Rev Inst Med Trop Sao Paulo [Internet]. abril de 2000 [citado 8 de março de 2019];42(2):59–66. Available at: http://www.scielo.br/scielo.php?script=sci_arttext&pid=S0036-46652000000200001&lng=en&tlng=en
50. Travis WD, Costabel U, Hansell DM, King TE, Lynch DA, Nicholson AG, et al. An Official American Thoracic Society/European Respiratory Society Statement: Update of the International Multidisciplinary Classification of the Idiopathic Interstitial Pneumonias. Am J Respir Crit Care Med [Internet]. 15 de setembro de 2013 [citado 9 de novembro de 2018];188(6):733–48. Available at: http://www.ncbi.nlm.nih.gov/pubmed/24032382
51. Lehtonen ST, Veijola A, Karvonen H, Lappi-Blanco E, Sormunen R, Korpela S, et al. Pirfenidone and nintedanib modulate properties of fibroblasts and myofibroblasts in idiopathic pulmonary fibrosis. Respir Res [Internet]. 4 de dezembro de 2016 [citado 9 de novembro de 2018];17(1):14. Available at: http://www.ncbi.nlm.nih.gov/pubmed/26846335

52. Cock AM, Cano LE, Vélez D, Aristizábal BH, Trujillo J, Restrepo A. Fibrotic sequelae in pulmonary paracoccidioidomycosis: histopathological aspects in BALB/c mice infected with viable and non-viable paracoccidioides brasiliensis propagules. Rev Inst Med Trop Sao Paulo [Internet]. [citado 9 de novembro de 2018];42(2):59–66. Available at: http://www.ncbi.nlm.nih.gov/pubmed/10810319
53. González A, Lenzi HL, Motta EM, Caputo L, Restrepo A, Cano LE. Expression and arrangement of extracellular matrix proteins in the lungs of mice infected with Paracoccidioides brasiliensis conidia. Int J Exp Pathol [Internet]. abril de 2008 [citado 9 de novembro de 2018];89(2):106–16. Available at: http://www.ncbi.nlm.nih.gov/pubmed/18336528
54. Wenstrup RJ, Florer JB, Brunskill EW, Bell SM, Chervoneva I, Birk DE. Type V Collagen Controls the Initiation of Collagen Fibril Assembly. J Biol Chem [Internet]. 17 de dezembro de 2004 [citado 9 de novembro de 2018];279(51):53331–7. Available at: http://www.ncbi.nlm.nih.gov/pubmed/15383546
55. Vittal R, Fan L, Greenspan DS, Mickler EA, Gopalakrishnan B, Gu H, et al. IL-17 induces type V collagen overexpression and EMT via TGF-β-dependent pathways in obliterative bronchiolitis. Am J Physiol Cell Mol Physiol [Internet]. 15 de março de 2013 [citado 9 de novembro de 2018];304(6):L401–14. Available at: http://www.ncbi.nlm.nih.gov/pubmed/23262228
56. Stenmark KR, Yeager ME, El Kasmi KC, Nozik-Grayck E, Gerasimovskaya E V., Li M, et al. The Adventitia: Essential Regulator of Vascular Wall Structure and Function. Annu Rev Physiol [Internet]. 10 de fevereiro de 2013 [citado 9 de abril de 2019];75(1):23–47. Available at: http://www.ncbi.nlm.nih.gov/pubmed/23216413
57. Sun W, Chan SY. Pulmonary Arterial Stiffness: An Early and Pervasive Driver of Pulmonary Arterial Hypertension. Front Med [Internet]. 18 de julho de 2018 [citado 9 de abril de 2019];5:204. Available at: http://www.ncbi.nlm.nih.gov/pubmed/30073166
58. Shi Y, O'Brien JE, Fard A, Mannion JD, Wang D, Zalewski A. Adventitial Myofibroblasts Contribute to Neointimal Formation in Injured Porcine Coronary Arteries. Circulation [Internet]. outubro de 1996 [citado 9 de novembro de 2018];94(7):1655–64. Available at: https://www.ahajournals.org/doi/10.1161/01.CIR.94.7.1655
59. Parra ER, Aguiar AC, Teodoro WR, de Souza R, Yoshinari NH, Capelozzi VL. Collagen V and vascular injury promote lung architectural changes in systemic sclerosis. Clin Respir J [Internet]. 1 de julho de 2009 [citado 15 de fevereiro de 2019];3(3):135–42. Available at: http://doi.wiley.com/10.1111/j.1752-699X.2008.00118.x
60. Raghu G, Amatto VC, Behr J, Stowasser S. Comorbidities in idiopathic pulmonary fibrosis patients: a systematic literature review. Eur Respir J [Internet]. 30 de outubro de 2015 [citado 9 de novembro de 2018];46(4):1113–30. Available at: http://www.ncbi.nlm.nih.gov/pubmed/26424523
61. Thenappan T, Chan SY, Weir EK. Role of extracellular matrix in the pathogenesis of pulmonary arterial hypertension. Am J Physiol Circ Physiol [Internet]. 1 de novembro de 2018 [citado 9 de abril de 2019];315(5):H1322–31. Available at: http://www.ncbi.nlm.nih.gov/pubmed/30141981
62. Galiè N, McLaughlin V V., Rubin LJ, Simonneau G. An overview of the 6th World Symposium on Pulmonary Hypertension. Eur Respir J. 2019;53(1):1–2.

63. Hoeper MM, Humbert M, Souza R, Idrees M, Kawut SM, Sliwa-Hahnle K, et al. A global view of pulmonary hypertension. Lancet Respir Med [Internet]. 2016;4(4):306–22. Available at: http://dx.doi.org/10.1016/S2213-2600(15)00543-3
64. McLaughlin V V., Shah SJ, Souza R, Humbert M. Management of Pulmonary Arterial Hypertension. J Am Coll Cardiol [Internet]. 12 de maio de 2015 [citado 24 de janeiro de 2019];65(18):1976–97. Available at: https://www.sciencedirect.com/science/article/pii/S073510971501623X
65. Jutant E-M, Humbert M. Hypertension pulmonaire : définition, classification et traitements. Biol Aujourdhui [Internet]. 30 de setembro de 2016 [citado 24 de janeiro de 2019];210(2):53–64. Available at: http://www.biologie-journal.org/10.1051/jbio/2016014
66. Tuder RM, el Ibrahim R, Godoy CE, De Brito T. Pathology of the human pulmonary paracoccidioidomycosis. Mycopathologia [Internet]. dezembro de 1985 [citado 9 de novembro de 2018];92(3):179–88. Available at: http://www.ncbi.nlm.nih.gov/pubmed/4088291
67. Campos EP, Padovani CR, Cataneo AM. [Paracoccidioidomycosis: radiologic and pulmonary study in 58 cases]. Rev Inst Med Trop Sao Paulo [Internet]. [citado 6 de março de 2019];33(4):267–76. Available at: http://www.ncbi.nlm.nih.gov/pubmed/1844948
68. GIL YEPEZ C, PUIGBO JJ, HIRSCHHAUT E, CARBONELL L, BLANCO SUAREZ P, ANGEL SUAREZ J. Chronic cor pulmonale due to paracoccidioidomycosis. Clinical, functional and anatomical study. Am J Cardiol [Internet]. 1 de julho de 1962 [citado 6 de março de 2019];10(1):30–7. Available at: http://www.ncbi.nlm.nih.gov/pubmed/13898517
69. MACHADO FILHO J, LISBOA RM, de MATTOS A, JANUZZI A, MIRANDA JL. [Considerations on South American blastomycosis. The cardiovascular repercussions of the pulmonary lesions. Hemodynamic, oximetric and angiopneumographical data]. Hospital (Rio J) [Internet]. setembro de 1961 [citado 6 de março de 2019];60:241–59. Available at: http://www.ncbi.nlm.nih.gov/pubmed/14467866
70. Hoeper MM, Ghofrani H-A, Grünig E, Klose H, Olschewski H, Rosenkranz S. M E D I C I N E Pulmonary Hypertension. [citado 9 de janeiro de 2019]; Available at: https://www.ncbi.nlm.nih.gov/pmc/articles/PMC5331483/pdf/Dtsch_Arztebl_Int-114-0073.pdf
71. Jorge Ilha Guimarães Editor Antonio Augusto Lopes C. Diagnóstico, Avaliação e Terapêutica da Hipertensão Pulmonar Diretrizes da Sociedade Brasileira de Cardiologia [Internet]. [citado 21 de fevereiro de 2019]. Available at: http://publicacoes.cardiol.br/consenso/2005/039.pdf
72. Galie N, Hoeper MM, Humbert M, Torbicki A, Vachiery J-L, Barbera JA, et al. Guidelines for the diagnosis and treatment of pulmonary hypertension: The Task Force for the Diagnosis and Treatment of Pulmonary Hypertension of the European Society of Cardiology (ESC) and the European Respiratory Society (ERS), endorsed by the Internat. Eur Heart J [Internet]. 2 de outubro de 2009 [citado 17 de fevereiro de 2019];30(20):2493–537. Available at: https://academic.oup.com/eurheartj/article-lookup/doi/10.1093/eurheartj/ehp297
73. Hoette S, jardim C, de Souza R. Diagnosis and treatment of pulmonary hypertension: an update [Internet]. [citado 24 de janeiro de 2019]. Available at:

http://www.scielo.br/pdf/jbpneu/v36n6/en_v36n6a18.pdf
74. Mendes RP, Cavalcante R de S, Marques SA, Marques MEA, Venturini J, Sylvestre TF, et al. Paracoccidioidomycosis: Current Perspectives from Brazil. Open Microbiol J [Internet]. 31 de outubro de 2017 [citado 6 de março de 2019];11(1):224–82. Available at: http://benthamopen.com/FULLTEXT/TOMICROJ-11-224
75. Shikanai-Yasuda MA, Mendes RP, Colombo AL, Queiroz-Telles F de, Kono ASG, Paniago AMM, et al. Brazilian guidelines for the clinical management of paracoccidioidomycosis. Rev Soc Bras Med Trop [Internet]. 12 de julho de 2017 [citado 18 de janeiro de 2019];50(5):715–40. Available at: http://www.ncbi.nlm.nih.gov/pubmed/28746570
76. Tobon AM, Agudelo CA, Osorio ML, Alvarez DL, Arango M, Cano LE, et al. Residual Pulmonary Abnormalities in Adult Patients with Chronic Paracoccidioidomycosis: Prolonged Follow-Up after Itraconazole Therapy. Clin Infect Dis [Internet]. 1 de outubro de 2003 [citado 8 de abril de 2019];37(7):898–904. Available at: https://academic.oup.com/cid/article-lookup/doi/10.1086/377538
77. Kashino SS, Singer-Vermes LM, Calich VLG, Burger E. Alterations in the pathogenicity of oneParacoccidioides brasiliensis isolate do not correlative with itsin vitro growth. Mycopathologia [Internet]. setembro de 1990 [citado 9 de março de 2019];111(3):173–80. Available at: http://link.springer.com/10.1007/BF02282801
78. Dai Z, Zhu MM, Peng Y, Jin H, Machireddy N, Qian Z, et al. Endothelial and Smooth Muscle Cell Interaction via FoxM1 Signaling Mediates Vascular Remodeling and Pulmonary Hypertension. Am J Respir Crit Care Med [Internet]. 15 de setembro de 2018 [citado 18 de janeiro de 2019];198(6):788–802. Available at: http://www.ncbi.nlm.nih.gov/pubmed/29664678
79. Hsia CCW, Hyde DM, Ochs M, Weibel ER, ATS/ERS Joint Task Force on Quantitative Assessment of Lung Structure. An Official Research Policy Statement of the American Thoracic Society/European Respiratory Society: Standards for Quantitative Assessment of Lung Structure. Am J Respir Crit Care Med [Internet]. 15 de fevereiro de 2010 [citado 9 de novembro de 2018];181(4):394–418. Available at: http://www.ncbi.nlm.nih.gov/pubmed/20130146
80. Mühlfeld C, Ochs M. Quantitative microscopy of the lung: a problem-based approach. Part 2: stereological parameters and study designs in various diseases of the respiratory tract. Am J Physiol Cell Mol Physiol [Internet]. 1 de agosto de 2013 [citado 9 de novembro de 2018];305(3):L205–21. Available at: http://www.ncbi.nlm.nih.gov/pubmed/23709622
81. Fabro AT, Minatel IO, Rangel MP, Halbwedl I, Parra ER, Capelozzi VL, et al. Usual interstitial pneumonia and smoking-related interstitial fibrosis display epithelial to mesenchymal transition in fibroblastic foci. Respir Med [Internet]. setembro de 2014 [citado 9 de novembro de 2018];108(9):1377–86. Available at: http://www.ncbi.nlm.nih.gov/pubmed/25066934
82. S. Batah, P. dos Santos Leao, J. Veronez, D. Veronez, A. Ignacio de Padua, J.A. Baddini Martinez ATF. Pulmonary Hypertension Due to the Human Paracoccidioidomycosis. Am J Respir Crit Care Med. 2018;197(A4378).
83. P. Leao , S. Setembre Batah , A.L. dos Santos , M.F. Hrycyk , J. Veronez Franco , D. de Souza Veronez , Nascimento , R. Martinez , E. Bagagli , A.I. de Pádua , J. Baddini-Martinez , V.L. Capelozzi ATF. Paracoccidioidomycosis-

Induced Pulmonary Hypertension. Am J Respir Crit Care Med. 2018;197(A4376).

84. Goldani LZ, Wirth F. Animal Models and Antifungal Agents in Paracoccidioidomycosis: An Overview. Mycopathologia [Internet]. 21 de agosto de 2017 [citado 6 de março de 2019];182(7–8):633–43. Available at: http://link.springer.com/10.1007/s11046-017-0130-z
85. Franco L, Najvar L, Gomez BL, Restrepo S, Graybill JR, Restrepo A, et al. EXPERIMENTAL PULMONARY FIBROSIS INDUCED BY PARACOCCIDIOIDES BRASILIENSIS CONIDIA: MEASUREMENT OF LOCAL HOST RESPONSES [Internet]. Vol. 58, Am. J. Trop. Med. Hyg. 1998 [citado 6 de março de 2019]. Available at: http://www.ajtmh.org/docserver/fulltext/14761645/58/4/9574786.pdf?expires=1551886169&id=id&accname=guest&checksum=A6DD25314FBD5DDD98C2FF2CDC641070
86. Zelko IN, Zhu J, Ritzenthaler JD, Roman J. Pulmonary hypertension and vascular remodeling in mice exposed to crystalline silica. [citado 30 de maio de 2019]; Available at: https://www.ncbi.nlm.nih.gov/pmc/articles/PMC5126840/pdf/12931_2016_Article_478.pdf
87. Zhang W, Qiu M, Wang X, Sun K, Zheng Y, Jing Z. Up-regulation of hexokinase1 in the right ventricle of monocrotaline induced pulmonary hypertension. Respir Res [Internet]. 8 de dezembro de 2014 [citado 30 de maio de 2019];15(1):119. Available at: http://respiratory-research.biomedcentral.com/articles/10.1186/s12931-014-0119-9
88. Herget J, Paleček F, Čermáková M, Vízek M. Pulmonary Hypertension in Rats with Papain Emphysema. Respiration [Internet]. 1979 [citado 18 de junho de 2019];38(4):204–12. Available at: http://www.ncbi.nlm.nih.gov/pubmed/523827
89. Tuder RM. Pulmonary vascular remodeling in pulmonary hypertension. Cell Tissue Res [Internet]. 2017 [citado 18 de junho de 2019];367(3):643–9. Available at: http://www.ncbi.nlm.nih.gov/pubmed/28025704
90. Stenmark KR, Nozik-Grayck E, Gerasimovskaya E, Anwar A, Li M, Riddle S, et al. The adventitia: Essential role in pulmonary vascular remodeling. Compr Physiol [Internet]. janeiro de 2011 [citado 6 de março de 2019];1(1):141–61. Available at: http://www.ncbi.nlm.nih.gov/pubmed/23737168
91. Butrous G. Schistosome infection and its effect on pulmonary circulation. Glob Cardiol Sci Pract [Internet]. 31 de março de 2019 [citado 30 de maio de 2019];2019(1):5. Available at: http://www.ncbi.nlm.nih.gov/pubmed/31024947
92. Graham BB, Pontes Bandeira A, Morrell NW, Butrous G, Tuder RM, Henricks K. Schistosomiasis-Associated Pulmonary Hypertension Pulmonary Vascular Disease: The Global Perspective. Chest [Internet]. 2010 [citado 14 de maio de 2019];137:20S-29S. Available at: www.chestpubs.org

ANEXOS

ANEXOS

Anexo A - Protocolo de envio do projeto de pesquisa “Remodelamento vascular e parenquimatoso pulmonar induzido pela Paracoccidioidomicose experimental” para a Unidade de Pesquisa Clínica do Hospital das Clínicas de Ribeirão Preto, da Faculdade de Medicina de Ribeirão Preto da Universidade de São Paulo.

UPC
HCFMRP - USP

PROJETO DE PESQUISA

8999

Ribeirão Preto,18 de AGOSTO de 2016.

Ilustríssima Senhora
Profª. Drª. Márcia Guimarães Villanova
MD.Coordenadora do Comitê de Ética em Pesquisa
Do HCFMRP e da FMRP-USP

Senhora Coordenadora,

Encaminho em anexo o projeto de pesquisa intitulado REMODELAMENTO VASCULAR E PARENQUIMATOSO PULMONAR INDUZIDO PELA PARACOCCIDIOIDOMICOSE EXPERIMENTAL, juntamente com a documentação necessária para avaliação ética deste Comitê.

O projeto de pesquisa acima mencionado será desenvolvido no departamento de DEPARTAMENTO DE PATOLOGIA E MEDICINA LEGAL.

Informo também que o pesquisador responsável e orientador possuem currículo Lattes.

O orçamento do presente projeto foi analisado pela equipe técnica da UPC antes da submissão ao Comitê e foi APROVADO.

Atenciosamente,

Alexandre Todorovic Fabro
ALEXANDRE TODOROVIC FABRO

Patricia dos Santos Leão
PATRICIA DOS SANTOS LEAO

De acordo: 25.08.16

Prof. Dr. Edson Garcia Soares
Professor Associado e Chefe do Depto
de Patologia e Medicina Legal
FMRP-USP

DEPARTAMENTO DE PATOLOGIA E MEDICINA LEGAL
Carimbar e Assinar

Equipe Técnica
UPC
18 / 08 / 16
Carlos H.
Carlos Henrique Crespo
Escriturário
Unidade de Pesquisa Clínica-HCRP
Matrícula 6276

Leandra Naira Zambelli Ramalho
Chefe do Ambulatório/Laboratório
Carimbar e Assinar

Profa. Dra. Leandra Naira Zambelli Ramalho
Coordenadora e Supervisora do SERPAT
Serviço de Patologia do HCFMRP-USP

Obs.: Caso algum chefe possua vínculo com a pesquisa, deverá ser solicitada assinatura do suplente.
Após assinatura em todos os campos, digitalizar toda a documentação do check list e encaminhar ao CEP via Plataforma Brasil.

HC - Campus Universitário
Monte Alegre 14048-900 Ribeirão Preto SP

UNIDADE DE PESQUISA CLÍNICA
Fone (16) 3602-2632 FAX: 3602-2962

Anexo B - Certificado de Aprovação no Comitê de Ética no uso de animais da Faculdade de Medicina de Ribeirão Preto da Universidade de São Paulo, registrado com o número 120/2016.

UNIVERSIDADE DE SÃO PAULO
FACULDADE DE MEDICINA DE RIBEIRÃO PRETO

COMISSÃO DE ÉTICA NO USO DE ANIMAIS

CERTIFICADO

Certificamos que o Protocolo intitulado "*Remodelamento vascular e parenquimatoso pulmonar induzido pela paracoccidioidomicose experimental*", registrado com o número **120/2016**, sob a responsabilidade do **Prof. Dr. Alexandre Todorovic Fabro,** envolvendo a produção, manutenção ou utilização de animais pertencentes ao *filo Chordata, subfilo Vertebrata* (exceto humanos) para fins de pesquisa científica, encontra-se de acordo com os preceitos da Lei nº 11.794 de 8 de outubro de 2008, do Decreto nº 6.899 de 15 de julho de 2009 e com as normas editadas pelo Conselho Nacional de Controle de Experimentação Animal (CONCEA), e foi **APROVADO** pela Comissão de Ética no Uso de Animais da Faculdade de Medicina de Ribeirão Preto da Universidade de São Paulo em reunião de 31 de outubro de 2016.

Este Protocolo prevê a utilização de 240 ratos Wistar machos pesando 250g oriundos do Serviço de Biotério da Prefeitura do Campus de Ribeirão Preto da Universidade de São Paulo. Vigência da autorização: 31/10/2016 a 04/10/2020.

We certify that the Protocol ***nº 120/2016***, entitled ***"Lung parenchyma and vascular remodeling induced by experimental paracoccidioidomycosis"***, is in accordance with the Ethical Principles in Animal Research adopted by the National Council for the Control of Animal Experimentation (CONCEA) and was approved by the Local Animal Ethical Committee from Ribeirão Preto Medical School of the University of São Paulo in *10/31/2016*. This protocol involves the production, maintenance or use of animals from *phylum Chordata*, *subphylum Vertebrata* (except humans) for research purposes, and includes the use of 240 male Wistar rats weighing 250g from the Central Animal House of Ribeirão Preto Medical School, University of São Paulo. This certificate is valid until 10/04/2020.

Ribeirão Preto, 31 de outubro de 2016

Prof. Dr. Fernando Silva Ramalho
Presidente da CEUA – FMRP – USP

Comissão de Ética no Uso de Animais da Faculdade de Medicina de Ribeirão Preto da Universidade de São Paulo
(16)3315-3301

Anexo C - Certificado de aprovação para exceção do projeto de pesquisa intitulado “Remodelamento vascular e parenquimatoso pulmonar induzido pela Paracoccidioidomicose experimental” , assim como a dispensa do Termo de Consentimento Livre e Esclarecido, pelo Comitê de Ética em Pesquisa do Hospital das Clínicas da Faculdade de Medicina da Universidade de São Paulo, de acordo com o Processo HCRP n°14693/2016.

HOSPITAL DAS CLÍNICAS DA FACULDADE DE MEDICINA
DE RIBEIRÃO PRETO DA UNIVERSIDADE DE SÃO PAULO

Desde 1956 60 ANOS
COMPROMISSO E DEDICAÇÃO À VIDA

HC FMRP-USP
RIBEIRÃO PRETO

Ribeirão Preto, 09 de dezembro de 2016

Ofício nº 4125/2016
CEP/LVG

Prezados Senhores,

O trabalho intitulado **“REMODELAMENTO VASCULAR E PARENQUIMATOSO PULMONAR INDUZIDO PELA PARACOCCIDIOIDOMICOSE EXPERIMENTAL”**, foi analisado pelo Comitê de Ética em Pesquisa, em sua 442ª Reunião Ordinária realizada em 05/12/2016 e enquadrado na categoria: APROVADO, bem como a solicitação de dispensa do Termo de Consentimento Livre e Esclarecido, de acordo com o Processo HCRP nº 14693/2016.

Este Comitê segue integralmente a Conferência Internacional de Harmonização de Boas Práticas Clínicas (IGH-GCP), bem como a Resolução nº 466/12 CNS/MS.

Lembramos que devem ser apresentados a este CEP, o Relatório Parcial e o Relatório Final da pesquisa.

Atenciosamente.

PROF.DR. LUÍS VICENTE GARCIA
Vice-Coordenador do Comitê de Ética em
Pesquisa do HCRP e da FMRP-USP

Ilustríssimos Senhores
ALEXANDRE TODOROVIC FABRO
PATRICIA DOS SANTOS LEÃO (Aluna)
Depto. de Patologia e Medicina Legal

HOSPITAL DAS CLÍNICAS DA FACULDADE DE MEDICINA DE RIBEIRÃO PRETO DA UNIVERSIDADE DE SÃO PAULO
Campus Universitário – Monte Alegre
14048-900 Ribeirão Preto SP
Comitê de Ética em Pesquisa do HCRP e FMRP-USP
FWA-00002733; IRB-00002186 e
Registro Plataforma Brasil /CONEP nº 5440
(016) 3602-2228
cep@hcrp.usp.br

www.hcrp.usp.br