UNIVERSIDADE DE SÃO PAULO
FACULDADE DE MEDICINA DE RIBEIRÃO PRETO

MURILO HUMBERTO TOBIAS MARINS

A influência do “slope” tibial no risco de falha da reconstrução do ligamento cruzado anterior

Ribeirão Preto
2019

MURILO HUMBERTO TOBIAS MARINS

A influência do “slope” tibial no risco de falha da reconstrução do ligamento cruzado anterior

Versão corrigida. A versão original encontra-se disponível tanto na Biblioteca da Unidade que aloja o Programa, quanto na Biblioteca Digital de Teses e Dissertações da USP (BDTD)

Dissertação apresentada à Faculdade de Medicina de Ribeirão Preto da Universidade de São Paulo para obtenção do título de Mestre em Ciências.

Orientador: Prof. Dr. Maurício Kfuri Junior

Ribeirão Preto

2019

Autorizo a reprodução e divulgação total ou parcial deste trabalho, por qualquer meio convencional ou eletrônico, para fins de estudo e pesquisa, desde que citada a fonte.

Catalogação na Publicação
Serviço de Biblioteca e Documentação
Faculdade de Medicina de Ribeirão Preto da Universidade de São Paulo

Marins, Murilo Humberto Tobias

A influência do “slope” tibial no risco de falha da reconstrução do ligamento cruzado anterior / Murilo Humberto Tobias Marins; orientador Maurício Kfuri Junior. - 2019

Ribeirão Preto, 2019.

84f. : il.

Dissertação (Mestre em Ciências) – Programa de Pós-Graduação em Ciências da Saúde Aplicadas ao Aparelho Locomotor, Faculdade de Medicina de Ribeirão Preto, Ribeirão Preto, 2019.

Versão corrigida

1. Palavras chaves: Revisão, LCA, slope tibial, fatores de risco

Esta tese foi redigida de acordo com as Diretrizes para apresentação de dissertações e teses da USP: documento eletrônico e impresso parte I (ABNT). 3ª edição revisada, ampliada e modificada. São Paulo, 2016 Disponível em: http://www.livrosabertos.sibi.usp.br/portaldelivrosUSP/catalog/view/111/95/491-1

Nome: MARINS, Murilo Humberto Tobias

Título: A influencia do “slope” tibial no risco de falha da reconstrução do ligamento cruzado anterior

Dissertação apresentada à Faculdade de Medicina de Ribeirão Preto da Universidade de São Paulo para obtenção do título de Mestre em Ciências.

Aprovado em:

Banca Examinadora

Prof. Dr. _____

Instituição:_____

Julgamento: _____

Prof. Dr._____

Instituição:_____

Julgamento: _____

Prof. Dr._____

Instituição: _____

Julgamento:_____

DEDICATÓRIA

Dedico este trabalho aos meus pais José Humberto e Joana Darc e minha irmã Mayara, que deram o apoio e incentivo nos momentos difíceis me ensinando o que nunca poderia aprender nos livros. Obrigado por estarem sempre ao meu lado.

AGRADECIMENTO ESPECIAL

Ao meu orientador, prof. Dr. Maurício Kfuri Jr., pela confiança depositada em mim desde os tempos da minha formação como ortopedista e pelos ensinamentos tanto na área do conhecimento técnico como na convivência com os colegas e pacientes. Sua competência e comprometimento como professor e profissional serão exemplos a serem seguidos.

AGRADECIMENTOS

Ao professor Dr. Fabrício Fogagnolo e Dr. Rodrigo Salim pelo acolhimento durante toda a pós-graduação, por compartilhar seus conhecimentos e contribuir de forma importante no resultado deste projeto.

À amiga e colega de trabalho Dra. Aline Miranda Ferreira pela ajuda na solução dos problemas sempre com equilíbrio e sensatez. Obrigado pela parceria.

À amiga Thaiara Luchtenberg Burtet que colaborou na confecção das ilustrações deste trabalho.

Aos colegas Caio Luiz de Toledo Oliveira e Marcela Emer Egypto Rosa por estarem sempre disponíveis para a realização das coletas de dados.

Aos meus familiares por estarem sempre torcendo e rezando por mim. Que nossas festas em família continuem repletas de união, companheirismo e amor.

À Faculdade de Medicina de Ribeirão Preto, meu berço como profissional, em especial ao Departamento de Biomecânica, Medicina e Reabilitação do Aparelho Locomotor, pela oportunidade de realização do curso de mestrado.

Aos pacientes e voluntários que participaram desta pesquisa e contribuíram para o crescimento da ciência.

RESUMO

MARINS, M. H. T. **A influência do “slope” tibial no risco de falha da reconstrução do ligamento cruzado anterior**. 2019. 84 f. Dissertação (Mestrado) – Faculdade de Medicina de Ribeirão Preto, Universidade de São Paulo, Ribeirão Preto, 2019.

Rupturas do ligamento cruzado anterior (LCA) são cada vez mais frequentes. Trata-se da lesão ligamentar mais comum do joelho, geralmente acometendo jovens. A maioria dos indivíduos que sofre essa lesão cursa com instabilidade articular. As subluxações, além de causar desconforto ao paciente, aumentam o risco de lesões associadas, como condrais e meniscais, piorando progressivamente a função do membro afetado. Por esse motivo, a cirurgia é o tratamento padrão-ouro para quem tem joelhos instáveis e deseja retornar às suas atividades habituais. Em virtude da mudança do perfil da população e do desenvolvimento das técnicas de reconstrução, o volume de cirurgias primárias cresceu muito. Embora esse procedimento tenha altos índices de sucesso, aumentou também o número de indivíduos com resultados insatisfatórios pós-cirurgia. Vários pesquisadores têm se dedicado a estudar possíveis fatores que colaborem para esse pior resultado. O “slope” tibial (ST), devido ao seu efeito na biomecânica articular, pode ter relação com esses casos e o objetivo desse trabalho foi analisar seu papel na lesão primária e na falha da cirurgia de reconstrução. Nossa hipótese inicial era que o aumento do ST seria um fator de risco para ambas as situações. Trata-se de um estudo retrospectivo, tipo caso-controle, que avaliou pacientes operados e seguidos no HCRP-USP entre 2002 e 2017 e um grupo controle de pacientes sem instabilidade do joelho, cujas radiografias foram avaliadas por radiologistas e laudados como normais. Após a coleta de dados e aplicação dos critérios de exclusão, foi possível estabelecer um grupo de 61 pacientes que sofreram revisão da reconstrução do LCA e outro de 67 indivíduos, submetidos a cirurgia primária com seguimento mínimo de 12 meses e que receberam alta após completo retorno às atividades habituais. Um terceiro grupo, representando a população normal (sem lesão ligamentar sintomática), totalizou 62 indivíduos. Após análise da reprodutibilidade do método de medição, optou-se por usar como referência a linha médio-diafisária proximal da

tíbia para o cálculo do ST de ambos os planaltos. Os dados coletados foram submetidos a análise da variância e pós teste de Tukey. Os valores do “slope” lateral (SL) foram significativamente maiores nos pacientes submetidos a revisão e reconstrução primária quando comparados ao grupo controle ($p<0,01$ – confirmado com pós teste). Porém, quando separados por sexo, indivíduos masculinos não tiveram diferença entre os três grupos e os do sexo feminino apenas entre a população normal e os casos de cirurgia primária. Em relação ao “slope” medial (SM) houve um aumento médio nos mesmos 2 grupos quando comparados ao controle, porém esse valor não teve significância estatística ($p=0,26$). Quando comparamos o grupo de revisão ao de reconstrução primária bem-sucedida não houve diferença em relação aos valores de angulação do SM (7,8 ± 3,05 x 7,81 ± 2,27 graus) nem do SL (10,73 ± 3,05 x 10,61 ± 2,31). Com base nos dados obtidos concluímos que o "slope" lateral pode ser um fator de risco para lesão primária do LCA, porém não tem relação com a falha da reconstrução. O SM parece não estar relacionado com nenhuma das situações.

Palavras-chaves: Revisão, LCA, slope tibial, fatores de risco.

ABSTRACT

MARINS, M. H. T**. The influence of the tibial slope on the risk of failure of the reconstruction surgery of the anterior cruciate ligament**. 2019. 84 f. Thesis (Master degree) –Ribeirão Preto Medical School, University of São Paulo, Brazil, 2019.

Anterior cruciate ligament ruptures are common in our community. This is the most common ligament injury of the knee, usually involving young people. The majority of individuals with this lesion have joint instability. Subluxations, in addition to causing discomfort to the patient, increase the risk of associated injuries, such as chondral and meniscal, progressively worsening the function of the affected limb. For this reason, surgery is the gold standard for those who have unstable knees and want to return to their usual activities. Because of the changes in the population profile and the development of new reconstruction techniques, the volume of primary surgeries has grown significantly. Although this procedure has high success rates, the number of individuals with unsatisfactory postoperative results also increased. Several research groups have been dedicated to studying possible factors that contribute to this worst outcome. Due to its effect on joint biomechanics, tibial slope (TS) may be related to these cases and the purpose of this study was to analyze its role in the primary lesion scenario and in the failure of the reconstruction surgery. Our initial hypothesis was that the increase in TS was a risk factor for both situations. This is a retrospective, case-control study that evaluated patients that were operated and followed at HCRP-USP between 2002 and 2017 and a control group of patients without knee instability, whose xrays were evaluated by radiologists and lauded as normal . After collecting data and applying the exclusion criteria, it was possible to establish a group of 61 patients who underwent revision of the ACL reconstruction and another one of 67 individuals, submitted to primary surgery with a minimum follow-up of 12 months and who were discharged after complete return activities. A third group, representing the population without injury, totaled 62 individuals. After analyzing the reproducibility of the measurement method, the proximal mid-diaphyseal line of the tibia was used as reference for the TS calculation of both plateaus. The collected data were submitted to Tukey variance analysis and post test. Lateral slope values (LS) were significantly higher in patients undergoing

primary revision and reconstruction when compared to the control group ($p < 0.01$ - confirmed with post test). However, when separated by gender, male individuals did not differ between the three groups and females only between the normal population and the cases of primary surgery. In relation to the medial slope (MS) there was an average increase in the same 2 groups when compared to the control, but this value had no statistical significance ($p = 0.26$). When we compared the revision group to that of successful primary reconstruction, there were no differences in relation to the angulation values of MS (7.8 ± 3.05 x 7.81 ± 2.27 degrees) neither LS (10.73 ± 3.05 x 10.61 ± 2.31). Based on the data obtained, we concluded that the lateral slope may be a risk factor for primary ACL lesion, but it is not related to failure of the reconstruction. SM does not appear to be related to any of the situations.

Keywords: Revision, ACL, tibial slope, risk factors.

LISTA DE ILUSTRAÇÕES

Figura 1: Forças atuantes no joelho em ortostase 21
Figura 2 - Decomposição das forças atuantes no joelho.....21
Figura 3 - Variação dos valores da tangente.....22
Figura 4 – As linhas de referência para o cálculo do “slope” tibial 45
Figura 5 - As sobreposições dos planaltos na radiografia.....46
Figura 6 – Gráfico de Bland-Altman dos valores obtidos pelo avaliador 1 usando como referência o planalto tibial medial e a linha médio-diafisária.....50
Figura 7– Gráfico de Bland-Altman dos valores obtidos pelo avaliador 2 usando como referência o planalto tibial medial e a linha médio-diafisária.....50
Figura 8 – Gráfico de Bland-Altman dos valores obtidos pelo avaliador 3 usando como referência o planalto tibial medial e a linha médio-diafisária.....51
Figura 9 - Gráfico de dispersão correlacionando as medidas do Avaliador 1 com o Avaliador 2. 54
Figura 10 – Gráfico de dispersão correlacionando as medidas do Avaliador 1 com o Avaliador 3. 54
Figura 11 – Gráfico de dispersão correlacionando as medidas do Avaliador 2 com o Avaliador 3. 55

LISTA DE TABELAS

Tabela 1 - Concordância intra-avaliador nas três diferentes medições.....49
Tabela 2 - Diferença média entre as medidas dos avaliadores nas três diferentes medições.....52
Tabela 3 - Concordância inter-avaliador nas três diferentes medições.....53
Tabela 4 - Diferença média entre as medidas dos três avaliadores usando como referência os três métodos de medição. 55
Tabela 5 - Analise estatística descritiva dos grupos.....56
Tabela 6 - Comparações entre os grupos - “slope” lateral (ANOVA Valor-p: <0,01).57
Tabela 7 - Comparações entre os grupos - “slope” medial (ANOVA Valor-p:0,26)...57
Tabela 8 – Análise descritiva das três populações por sexo.....58
Tabela 9 - Comparações entre os grupos - “slope” lateral (ANOVA Valor-p: <0,01).58

LISTA DE ABREVIATURAS E SIGLAS

AM – ântero-medial

ANOVA – análise de variância

CCI – coeficiente de relação intraclasse

IC – intervalo de confiança

LCA – ligamento cruzado anterior

LCP – ligamento cruzado posterior

PL – póstero-lateral

RNM – ressonância nuclear magnética

DP – desvio padrão

SG – tendões semitendinoso e grácil

SL – “slope” tibial do planalto lateral

SM – “slope” tibial do planalto medial

ST – “slope” tibial

TP – tendão patelar

LISTA DE SÍMBOLOS

°	grau
mm	milímetros
kg	quilogramas
N	Newtons
tg α	tangente do ângulo alfa

SUMÁRIO

1. INTRODUÇÃO 18

2. REVISÃO DA LITERATURA 24

2.1. A história do ligamento cruzado anterior 24

2.2. O tratamento cirúrgico da lesão do LCA 26

2.2.1. Reparo ligamentar direto (1895 a 1990) 26

2.2.2. Os primórdios da reconstrução do LCA (1914-1920) 27

2.2.3. A evolução da reconstrução ligamentar 29

2.2.3.1. Reconstrução extra-articular (1913 – hoje) 29

2.2.3.2. Reconstrução isométrica versus anatômica 29

2.2.4. Reconstrução artroscópica do LCA (1980 – hoje) 31

2.3. Anatomia e embriologia do LCA 32

2.4. Fatores de risco de lesão do LCA e de falha da cirurgia primária 35

3. OBJETIVO 42

3.1. Justificativa 42

3.2. Hipóteses 42

4. MÉTODOS 44

4.1. Desenho 44

4.2. Casuística 44

4.3. Método de medição do “slope” tibial 45

4.4. Análise dos dados 47

5. RESULTADOS 49

6. DISCUSSÃO 60

7. CONCLUSÃO 66

REFERÊNCIAS 68

Introdução

1. INTRODUÇÃO

O ligamento cruzado anterior (LCA) é um ligamento intra-articular do joelho e, juntamente ao cruzado posterior (LCP), forma o chamado pivô central da articulação. Tem origem na face medial do côndilo lateral do fêmur, atravessa o intercôndilo e se insere na tíbia, na distância média das duas espinhas tibiais e entre as raízes anteriores dos meniscos. Ele é composto por duas bandas: uma mais calibrosa (póstero-lateral), que fica mais tensa na extensão do joelho e uma mais fina (ântero-medial) que fica mais tensa na flexão. Essas bandas, com o movimento de flexo-extensão do joelho, sofrem uma leve rotação externa entre si. Seu comprimento, em média, é de 32 milímetros, enquanto sua largura varia entre 7 e 12 milímetros (AMIS; DAWKINS, 1991; FEUCHT et al., 2013).

O LCA é o principal restritor estático da translação anterior da tíbia (até 86% da força total de resistência) (BUTLER; NOYES; GROOD, 1980) e um importante estabilizador rotacional (ZANTOP et al., 2007). Também atua contra as forças de varo e valgo exercidas no joelho (ZANTOP et al., 2007). A força tensora máxima desse ligamento é de aproximadamente 1.725 ± 270N, o que é inferior à força à que ele é submetido nas práticas de atividades físicas intensas (NOYES et al., 1984). Por esse motivo é importante salientar a ação da musculatura estabilizadora que cruza a articulação do joelho. Para que haja sintonia entre essa musculatura e sua função protetora da articulação é necessário um feedback proprioceptivo. Muitos autores acreditam que o LCA tem papel fundamental nessa regulação por apresentar mecanorreceptores e terminações nervosas livres que podem realizar essa função (KENNEDY; ALEXANDER; HAYES, 1982).

Na prática esportiva, principalmente em esportes que envolvem saltos e mudanças repentinas de direção, é comum ocorrer ruptura do LCA (cerca de 120 mil lesões por ano nos EUA (KAEDING; LÉGER-ST-JEAN; MAGNUSSEN, 2017)). É a lesão ligamentar mais comum do joelho (BEYNNON et al., 2005). Os indivíduos normalmente referem que a lesão ocorreu em um momento de desaceleração e/ou manobras de corte ou ação de pivô. É comum ocorrer estalido audível e grande derrame articular com hemartrose. Outras causas comuns de ruptura do LCA são traumas automobilísticos associados a luxação do joelho e acidentes ocupacionais.

O exame clínico é bem característico e capaz de, por si só, fechar o diagnóstico. Teste da gaveta anterior, teste do desvio positivo do pivô e teste de Lachman (TORG; CONRAD; KALEN, 1976), comparados ao lado não acometido, costumam ser suficientes. Em caso de dúvida ou programação cirúrgica, pode-se solicitar um exame de ressonância nuclear magnética (RNM) que evidenciará a descontinuidade das fibras do ligamento.

A cirurgia de reconstrução primária do LCA é um dos procedimentos ortopédicos mais realizados na atualidade (ORO et al., 2011) e tem índices de sucesso e retorno ao esporte maior que 90% (BAER; HARNER, 2007). Entretanto um dos grandes desafios do ortopedista é tratar os casos de insucesso da cirurgia primária. Sabe-se que os resultados da revisão da reconstrução do LCA são inferiores aos do tratamento primário (WEILER et al., 2007). Diversos fatores influenciam o resultado de ambos os procedimentos, tais como peso (BEYNNON et al., 2005), sexo (ARENDT; DICK, 1995; TOTH; CORDASCO, 2001), idade (KAEDING et al., 2011; SHELBOURNE; GRAY; HARO, 2009), presença de lesões condrais e meniscais (AHN et al., 2011; HAGINO et al., 2015; LORBACH et al., 2015; SHYBUT et al., 2015), outras lesões ligamentares associadas (NOYES; BARBER-WESTIN; HEWETT, 2000; SVANTESSON et al., 2018; ZANTOP et al., 2007), desvios de eixo no plano coronal (NOYES; BARBER-WESTIN; HEWETT, 2000), largura da incisura intercondilar (DIENST et al., 2007; HOTEYA et al., 2011; LAPRADE; BURNETT, 1994), posicionamento dos túneis (MORGAN et al., 2012), adesão e tipo de protocolo de tratamento fisioterapêutico adotado (ECKENRODE et al., 2017), infecção (KUSNEZOV et al., 2018), fatores biológicos (MÉNÉTREY et al., 2008), entre outros.

Podemos enquadrar falhas da reconstrução do LCA em traumáticas e não traumáticas, dependendo do evento desencadeante. Além disso, podemos classifica-las em três diferentes grupos: 1) erros na técnica cirúrgica; 2) causas intrínsecas do paciente (fatores anatômicos); 3) causas extrínsecas (fatores ambientais).

Muita atenção tem sido dada a um possível fator anatômico como colaborador na lesão primária e na falha da reconstrução desse ligamento: o “slope” tibial. “Slope” tibial (ST) é a inclinação da região proximal da tíbia no plano sagital.

Podemos obter esse dado de várias formas como radiografias comuns em perfil do joelho, tomografia computadorizada e ressonância nuclear magnética (RNM). Na literatura estrangeira, o valor da angulação proximal da tíbia no eixo sagital, pela radiografia em perfil simples, medido pelo eixo médio-diafisário, é de 6,1 a 10,1 graus (BRANDON et al., 2006; VOOS et al., 2012).

Acredita-se que o aumento na angulação do “slope” tibial gera maior força sobre o LCA, podendo ocasionar sua ruptura, ou, em um caso pós-reconstrução, insuficiência ou enfraquecimento do enxerto (BERNHARDSON et al., 2019; GRASSI et al., 2019).

Para ilustrar o interesse dos pesquisadores nessa área, em janeiro de 2019, a busca por artigos com os termos “ACL” (tradução em inglês para LCA) associado à “slope” na base de dados PUBMED resultou num total de 340 artigos. Antes do ano de 2009, havia apenas 100 artigos publicados. Nos cinco anos seguintes, cerca de 75 artigos, enquanto nos últimos cinco anos 165 publicações, sendo 68 destas a partir de janeiro de 2018. Trata-se, portanto, de um tema muito abordado atualmente.

A fim de discutir melhor a influência da região proximal da tíbia na estabilização do joelho, apresentamos as principais forças atuantes no plano sagital do joelho em repouso e extensão total na figura 1. Desprezando a atuação das forças musculares, podemos recorrer a um modelo físico comum onde os côndilos femorais são representados por uma esfera e a tíbia por uma superfície plana. O contato entre essas duas estruturas pode ser simplificado em um ponto único e as forças do peso do corpo e reação do solo (da superfície articular) seriam decompostas em vetores (figura 2). Uma resultante posterior, de intensidade diretamente proporcional à inclinação do “slope” tibial, é contrabalanceada de forma estática pela resistência do LCA e dos meniscos (assumindo que o coeficiente de atrito da superfície cartilaginosa é perto de zero).

Figura 1: Forças atuantes no joelho em ortostase

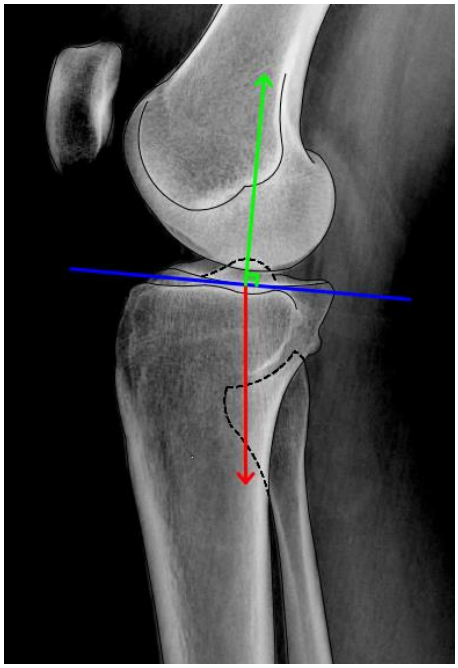

Llinha azul = linha articular; vetor vermelho = força peso, perpendicular ao solo; vetor verde = força de reação da superfície articular da tíbia, perpendicular a esta superfície.

Fonte: arquivos de imagem do HCFMRP-USP.

Figura 2 - Decomposição das forças atuantes no joelho

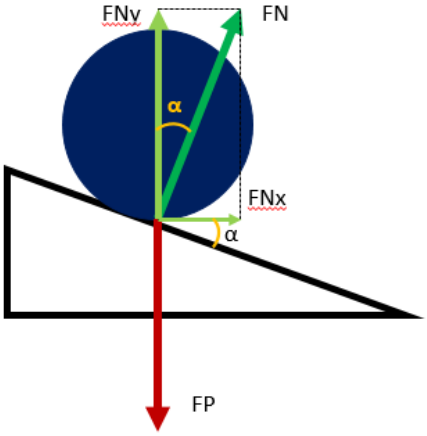

FP = força peso; FN = força de reação normal; FNy = componente vertical da força normal de intensidade igual à força peso; FNx = componente horizontal da força normal, que “empurra” os côndilos femorais posteriormente.

Ao observar o modelo, percebemos que a inclinação inferior do planalto tibial (“slope”) é diretamente proporcional à resultante da força normal que “empurra” os côndilos femorais para trás (FNx = FNy x tg α, onde FNy é equivalente à força peso e o valor da tangente é crescente no intervalo de 0 a 90º - figura 3). Esse movimento “transladaria” a tíbia anteriormente sendo o LCA o principal responsável por evitar esse deslocamento. Nessa situação, acreditamos que haveria maior forças sobre o ligamento, podendo ocasionar sua ruptura, ou, em um caso pós-reconstrução, insuficiência ou enfraquecimento do enxerto.

Figura 3 - Variação dos valores da tangente

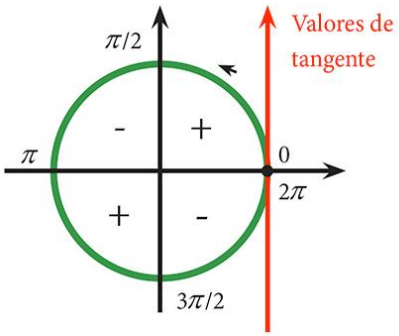

Notar que os valores da tangente de α entre 0 e 90 graus (π/2) são crescentes.

Na literatura brasileira, até o presente momento, não há estudos que avaliam o “slope” tibial e sua relação com a incidência de rupturas do LCA ou falha das reconstruções deste ligamento, assim como dados das medições da população normal.

O objetivo deste trabalho é investigar a influência do “slope” tibial no risco de falha da cirurgia primária de reconstrução do LCA. Deste modo uma revisão sobre história da cirurgia de reconstrução ligamentar, sua anatomia e causas de falha já conhecidas será apresentada inicialmente.

Revisão da literatura

2. REVISÃO DA LITERATURA

Como a grande maioria dos artigos originais não é acessível por meios eletrônicos nem tem tradução para inglês, usamos, como base para descrição do contexto histórico e a evolução da cirurgia de reconstrução do LCA, a riquíssima revisão feita por Oliver S. Schindler e publicada em 2012 no “Knee Surgery, Sports Traumatology, Arthroscopy”.

2.1. A história do ligamento cruzado anterior

Hipócrates (460-370 a.C.) foi o primeiro a sugerir que, após um trauma que cursa com instabilidade articular do joelho, há lesão dos seus ligamentos “internos”. Porém, foi Galeno de Pérgamo, na Grécia (131–201 a.C.) quem deu a esses ligamentos o nome "ligamenta genu cruciata", com base em sua aparência e anatomia.

Nos dois milênios seguintes, os ligamentos cruzados permaneceram fora do foco científico, até que, em 1836, os irmãos Wilhelm Weber (1804–1891) e Eduard Weber (1806–1871) foram capazes de provar que o seccionamento do ligamento cruzado anterior resultava em movimento ântero-posterior anormal da tíbia, fornecendo assim uma descrição precoce do que seria “sinal da gaveta anterior”. Eles também descreveram a posição anatômica exata do complexo do ligamento cruzado e demonstraram que ele consiste de dois feixes de fibras distintos que são tensionados em diferentes momentos durante o movimento do joelho. Em 1858, o austríaco Karl Langer, (1819–1887), não só confirmou as descobertas anteriores dos irmãos Weber, como também forneceu a primeira descrição detalhada da cinemática dos cruzados e o padrão do comportamento torcional desses ligamentos.

A primeira descrição de um caso clínico de lesão do LCA na literatura inglesa foi fornecida pelo cirurgião irlandês Robert Adams (1791-1875). Em dezembro de 1837, ele observou o caso de um homem bêbado de 25 anos de idade que machucou o joelho em uma briga e morreu 24 dias depois. Na autopsia foi verificado que ele teve uma artrite séptica e havia uma lesão insercional do LCA na tíbia, com avulsão óssea.

Em 1845, o francês Amédée Bonnet (1809-1858), publicou seu “Traité de thérapeutique des maladies articulaires”. Ele descreveu três sinais essenciais indicativos de ruptura aguda do LCA: "Em pacientes que não sofreram fratura, o som de estalido, hemartrose e perda de função são característicos de lesão ligamentar do joelho". Por meio de experimentos em cadáveres, Bonnet percebeu que o ligamento cruzado anterior (LCA) tinha mais probabilidade de romper-se próximo à sua inserção femoral. Ele também descreveu o fenômeno da subluxação, que mais tarde ficou conhecido como o pivô-shift. Através de seus próprios experimentos, ele estava ciente dos efeitos prejudiciais que a imobilização prolongada teria sobre a cartilagem articular e, portanto, encorajou exercícios de movimento precoce usando uma órtese. Para pacientes que mantinham instabilidade, ele sugeria o uso de uma órtese articulada longa, não muito diferente dos aparelhos estabilizadores modernos usados após lesão ou cirurgia. Suas ideias e sugestões sobre o tratamento das lesões ligamentares agudas estavam muito à frente de seu tempo, mas receberam pouco reconhecimento da população de língua inglesa, pois foram pouco traduzidas.

Em 1875, o grego Georgios C. Noulis (1849–1915) deu uma descrição detalhada do que hoje é conhecido como teste de Lachman quando escreveu: “…fixe a coxa com uma mão; com a outra mão segure a perna logo abaixo do joelho com o polegar na frente e os dedos atrás; em seguida, tente deslocar a tíbia para frente e para trás, (…) quando apenas o ligamento cruzado anterior é lesado, esse movimento para a frente é visto quando o joelho é levemente flexionado ”. Stirling Ritchey “redescobriu” o teste em 1960, mas foi em 1976, que Joseph Torg, também americano, em apreciação de seu mentor John Lachman (1956-1989), descreveu-o como “teste de Lachman” e popularizou seu valor na avaliação da função do LCA (TORG; CONRAD; KALEN, 1976). Nos cem anos seguintes, vários outros cirurgiões e anatomistas estudaram as funções do LCA e sua dinâmica no movimento do joelho.

Na década de 1970, os americanos Victor Frankel e Frank Noyes, e o canadense Jack Kennedy forneceram mais informações sobre o padrão de lesão e a biomecânica do joelho “LCA deficiente" (NOYES; DELUCAS; TORVIK, 1974). Ao final do século XX, a comunidade ortopédica tinha, portanto, adquirido uma melhor compreensão do comportamento funcional dos ligamentos cruzados.

2.2. O tratamento cirúrgico da lesão do LCA

2.2.1. Reparo ligamentar direto (1895 a 1990)

Até o século XIX as cirurgias do joelho eram desencorajadas pela falta de antibióticos e incompreensão da importância dos ligamentos. Embora o inglês William Batalha (1855-1936) tenha sido o primeiro a publicar os resultados de sucesso de um caso de reparo do LCA aberto com uma sutura de seda em 1900, foi seu compatriota Sir Arthur Mayo-Robson (1853-1933) que realizou, cinco anos antes, um procedimento cirúrgico semelhante em um mineiro de 41 anos de idade.

O resultado do reparo primário mostrou-se insatisfatório devido à dificuldade de sutura do remanescente dos contos do LCA lesado. Por isso, a maioria dos cirurgiões da época indicava tratamento conservador para todos os casos. O alemão Georg Perthes (1869-1927), mais conhecido por sua descrição da necrose da cabeça do fêmur em crianças, estava ciente das dificuldades, uma vez que notou que o LCA quase sempre rompia na sua inserção femoral, sem deixar um coto proximal suficiente que possibilitasse reparo. Ele desenvolveu uma nova técnica na qual um laço de sutura de fio de alumínio e bronze era conectado ao remanescente do ligamento e ambas as extremidades do fio puxadas através de túneis separados entrando na origem femoral do LCA e saindo lateralmente na metáfise femoral. O ligamento era tensionado e os fios torcidos sobre a ponte óssea para conseguir uma fixação segura. Ele relatou excelentes resultados com essa técnica em três pacientes com seguimento de um a quatro anos. Posteriormente, estudos em animais forneceram mais evidências sobre a eficácia da técnica, confirmando a reconstituição completa em todos os casos após o reparo. Perthes, no entanto, estava inconformado que a maioria de seus colegas considerava o reparo do LCA apenas no caso de falha do tratamento conservador. Ele acreditava que a instabilidade e os sintomas de derrame e desconforto provavelmente aumentariam com o tempo e sugeria que os pacientes deveriam ser examinados assim que o quadro inicial “esfriasse” indicando reparo cirúrgico em todos os casos onde havia forte suspeita de lesão do ligamento cruzado.

Don O'Donoghue (1901-1992), popularizou o reparo do LCA nos Estados Unidos nas décadas de 1950 e 1960. Ele foi o responsável pelo primeiro “boom” da cirurgia do LCA ao defender que, caso o paciente desejasse voltar a pratica esportiva, quanto mais cedo fosse realizada a cirurgia maior seria essa chance (O’DONOGHUE, 1950).

O reparo continuou a ser praticado no início dos anos 80 apoiado por bons resultados clínicos publicados pelo canadense David MacIntosh e o americano John Marshall. Ambos conceberam uma variação na técnica de Perthes com suturas sendo passadas por trás do côndilo femoral lateral, na técnica batizada como reparo "over-the-top".

2.2.2. Os primórdios da reconstrução do LCA (1914-1920)

Em 1913, o alemão Paul Wagner, escreveu uma tese sobre a "ruptura isolada dos ligamentos cruzados". Ele sugeriu o uso de fáscia para a reconstrução do LCA nos casos em que o ligamento é tão danificado que o reparo é impossível, mas não se referiu a nenhum caso clínico. Erich Hesse, assistente cirúrgico do russo Ivan Grekov (1867-1934), relatou, em 1914, o que se acredita ser a primeira tentativa de uma reconstrução anatômica dos ligamentos cruzados realizada em humanos. A operação foi realizada por Grekov, usando um enxerto de fáscia, passado através de túneis no fêmur e costurado nos remanescentes do ligamento na tíbia. Os resultados funcionais foram considerados "excepcionais”.

A primeira reconstrução completa do LCA foi realizada três anos depois pelo inglês Ernest William Hey Groves no General Hospital em Bristol. Ele ficou desiludido com o resultado do tratamento das lesões do LCA da época, quando escreveu em 1917, "enquanto a frequência e a importância dessa lesão estão se tornando mais amplamente conhecidas, não houve nenhum avanço importante no método de tratamento." Um gesso rígido ou couro fundido, usado por um ano, seguido por um aparelho articulado geralmente é o tratamento escolhido". Hey Groves utilizava enxerto de fáscia lata, destacado de sua inserção tibial e "passava por novos túneis perfurados no fêmur e na tíbia" suturando o coto no periósteo tibial. Mantendo a fáscia ligada ao ventre muscular ele acreditava que o fornecimento de

sangue e nutrientes estaria garantido. Já nesta época, ele estava ciente de que a função articular do joelho só poderia ser reestabelecida se o enxerto fosse colocado na posição anatômica exata do LCA original, em contraste com a simples passagem de novos enxertos através da articulação. Groves também reconheceu a importância da obliquidade do enxerto, ao defender que “qualquer enxerto usado deve ser colocado em direção oblíqua, mesmo em um grau exagerado, porque o ligamento cruzado anterior será eficiente na prevenção do deslocamento anterior da tíbia na proporção da sua obliquidade". O princípio mecânico por trás da noção de obliquidade de enxerto de Hey Groves, no entanto, permaneceu não aceito por quase um século, até que Loh e colegas de Pittsburgh publicaram seu estudo biomecânico sobre o posicionamento dos túneis em 2002 (LOH et al., 2003). Eles descobriram que o aumento da obliquidade do enxerto, obtido por meio da colocação de um túnel femoral mais baixo no intercôndilo, conferia melhora da estabilidade rotacional do joelho em comparação com um enxerto colocado em uma posição mais vertical.

Apesar do exaustivo trabalho desses estudiosos, o debate ao longo dos 50 anos seguintes não foi entre reparo primário versus reconstrução e sim se algum procedimento deveria ser realizado nas lesões do LCA. Nesta época diversos cirurgiões eram a favor do tratamento conservador com uso de órteses e imobilizadores, não pela confiança no bom resultado, mas pelo receio do grande porte das cirurgias com resultados “imprevisíveis”.

Com as mudanças no estilo de vida, especialmente na segunda metade do século XX, as expectativas dos pacientes aumentaram e à medida que surgiam evidências sobre a taxa relativamente alta de falha do manejo conservador, a cirurgia reconstrutiva conquistou gradativamente maior aceitação. Um grande ímpeto em direção a uma abordagem mais proativa no tratamento de lesões do LCA foi fornecido por Frank Noyes em 1983, após sua publicação com "a regra dos terços" (NOYES et al., 1983). Ele concluiu que “um terço dos pacientes com lesão compensará de forma adequada e será capaz de realizar atividades recreativas, um terço poderá compensar, mas terá que desistir de atividades importantes e um terço evoluirá mal e provavelmente necessitará de cirurgia reconstrutiva no futuro.

2.2.3. A evolução da reconstrução ligamentar

2.2.3.1. Reconstrução extra-articular (1913 – hoje)

Diversas técnicas de reconstrução extra-articular foram descritas no início do século XX, principalmente em decorrência da dificuldade e das complicações das artrotomias muito extensas. Cabe destaque ao francês Marcel Lemaire (1918-2006) que desenvolveu um reforço lateral extra-articular em 1960. Esse procedimento tornou-se particularmente popular na Europa e no Canadá e baseava-se na sabedoria então aceita "de que o papel do ligamento era controlar a rotação externa", e que "as pessoas pensavam que as rupturas do cruzado anterior ocorriam por meio de uma combinação de flexão, valgo e rotação externa". Lemaire usou uma tira central da fáscia lata, mantendo-a distalmente inserida e passando profundamente ao ligamento colateral lateral. No fêmur, após atravessar um túnel ósseo ligeiramente posterior ao epicôndilo lateral, o enxerto era dobrado para trás e suturado na sua origem no tubérculo de Gerdy. Lemaire estava ciente de que, embora seu procedimento estivesse mal equipado para controlar a gaveta anterior, controlava parte da instabilidade rotacional associada à deficiência do LCA o que, na prática clínica, parecia ser suficiente para permitir que os pacientes retomassem as atividades esportivas. Por muito tempo cirurgiões investiram nessas reconstruções por serem de menor porte e pela dificuldade de acesso ao espaço intra-articular por métodos pouco invasivos.

Embora a maioria dos procedimentos extra-articulares diminua de forma importante o fenômeno do pivô-shift e a manobra de Lachman, elas promoviam apenas estabilidade temporária (DRAGANICH; REIDER; MILLER, 1989). Essas reconstruções gradualmente caíram em desuso quando surgiram relatos sobre sua imprevisibilidade em diminuir de forma satisfatória a subluxação tibial (MOYEN et al., 1992).

2.2.3.2. Reconstrução isométrica versus anatômica

O conceito biomecânico de isometria foi desenvolvido na década de 1960 e baseou-se na noção de que o enxerto ideal deveria ser isométrico, em parte ou na soma mecânica de suas partes (ODENSTEN; GILLQUIST, 1985). Segundo essa teoria, uma amplitude completa de movimento do joelho poderia ser alcançada sem causar alongamento ou deformação plástica do neoligamento.

Em 1974 Artmann e Wirth foram capazes de definir pontos isométricos para as origens do LCA, mostrando assim pouca ou nenhuma deformação durante a flexo-extensão do joelho. Em seus experimentos, o túnel femoral foi melhor colocado dentro da porção póstero-superior do “footprint” anatômico, perto da posição "over-the-top", enquanto a posição do túnel tibial parecia ser menos crítica. Com base em seus resultados, Artmann e Wirth concluíram que a reconstrução do LCA deve ter como objetivo principal substituir seu feixe ântero-medial. Seus achados foram posteriormente confirmados por meio de estudos experimentais conduzidos por outros pesquisadores (PENNER et al., 1988).

Na década de 1990, os cirurgiões começaram a reconhecer que o objetivo de obter isometria dentro de um enxerto tubular simples ou duplo mostrou-se ilusório e criaria condições não fisiológicas, uma vez que nenhuma das bandas identificáveis do LCA nativo é isométrica por si só (AMIS; DAWKINS, 1991).

Com o tempo, tornou-se aparente que uma reconstrução não-anatômica era incapaz de restaurar totalmente a cinemática normal do joelho ou reproduzir sua função, sendo considerada responsável pelos resultados clínicos relativamente decepcionantes e pela alta prevalência de artrose a longo prazo (YAGI et al., 2002). Até que, no início do século XXI, houve um abandono do conceito da isometria e uma maior empolgação com a reconstrução do LCA focada nos princípios fisiológicos e anatômicos, defendidos pelo japonês Kazunori Yasuda e o americano Freddie Fu (YASUDA et al., 2010; ZELLE et al., 2006). Percebeu-se que qualquer esforço reconstrutivo deve devolver à estrutura anatômica lesada sua posição funcional e tensão normais. Essa filosofia, no entanto, não era nova, visto que Hey Groves, Palmer, Wirth e Hughston já haviam recomendado a reconstrução anatômica muito antes.

Em 1997, o grupo de Pittsburgh liderado por Freddie Fu, examinou a distribuição da força “in situ” entre as bandas ântero-medial (AM) e póstero-lateral

(PL) do ligamento em resposta à aplicação de forças de translação anterior na tíbia, descobrindo que a magnitude das forças na banda PL foi significativamente afetada pelo ângulo de flexão enquanto as forças na banda AM permaneceram relativamente constantes (SAKANE et al., 1997). Este estudo foi o primeiro a sugerir que, para um enxerto reproduzir as forças “in situ” do LCA nativo, a técnica de reconstrução teria que se concentrar no papel das duas bandas anatômicas. Isso levou Fu a explorar possíveis opções para a reconstrução (ZELLE et al., 2006), desenvolvendo o “conceito anatômico de dupla-banda", buscando uma maior semelhança com o LCA nativo, nas suas dimensões, inserção e arranjo de fibras (SAKANE et al., 1997; YASUDA et al., 2011). O "conceito anatômico de dupla-banda" pode ser alcançado por meio da reconstrução de feixe (ou banda) único (a) ou duplo (a). O procedimento é realizado, com base na anatomia individual do paciente e no mapeamento preciso dos locais de inserção das duas bandas do LCA, já conhecidos por apresentar variabilidade significativa (FU; KARLSSON, 2010).

2.2.4. Reconstrução artroscópica do LCA (1980 – hoje)

Na década de 1950, antes do advento da artroscopia, alguns cirurgiões como o alemão Willy König, já haviam realizado a reconstrução transarticular do LCA sem abertura da articulação, seja por marcos anatômicos ou pelo auxílio de métodos radiográficos para guiar o posicionamento dos túneis (KOPF et al., 2011).

Com o avanço técnico da artroscopia e a evolução dos materiais cirúrgicos, cada vez mais procedimentos eram realizados. Finalmente, em abril de 1980, o inglês David Dandy realizou a primeira reconstrução do LCA assistida por artroscópio (DANDY; FLANAGAN; STEENMEYER, 1982).

A reconstrução artroscópica do LCA naquela época era considerada um procedimento complexo e desafiador devido às dificuldades relacionadas a monitorização por câmeras e aos instrumentos disponíveis. Além disso, a proximidade entre o olho do cirurgião e o sistema de lentes criava um perigo constante de contaminação. Com o passar dos anos a reconstrução assistida por vídeo se mostrou mais eficiente e houve um aumento importante no número de

procedimentos realizados, sendo atualmente considerada o padrão-ouro para o tratamento da lesão do ligamento cruzado anterior nos pacientes que desejam retornar ao nível de atividade pré-lesão (BEYNNON et al., 2005).

2.3. Anatomia e embriologia do LCA

A articulação do joelho tem origem do mesênquima vascular, situado entre o fêmur e a tíbia, na quarta semana de gestação. A partir da oitava semana de gestação, uma porção de fibras do LCA já pode ser visualizada (PETERSEN; TILLMANN, 2002). Por volta da vigésima semana, o ligamento já está totalmente formado e o desenvolvimento restante consiste no crescimento com pouca mudança na sua forma. Tena-Arregui e colaboradores, por artroscopia, estudaram o joelho de fetos com idade gestacional entre 24 e 40 semanas constatando que a aparência do LCA era quase idêntica ao do adulto (TENA-ARREGUI et al., 2003).

Macroscopicamente, o LCA é uma faixa de tecido conjuntivo denso que conecta o fêmur à tíbia. É envolto por membrana sinovial e por isso considerado intra-articular porem extra sinovial (PETERSEN; TILLMANN, 2002). Origina-se no lado medial do côndilo femoral lateral, seguindo um curso oblíquo cruzando o intercôndilo até sua inserção na região intermediária entre as duas espinhas tibiais. Devido à sua orientação, ele demonstrou ser o principal restritor da translação anterior da tíbia e um importante estabilizador da rotação interna do joelho (KANAMORI et al., 2000). A largura do LCA varia de 7 a 12 milímetros (mm) e o comprimento de suas fibras entre de 22 e 41 mm, com média de 32 mm (AMIS; DAWKINS, 1991).

O LCA não funciona como uma simples faixa de fibras com tensão constante durante a flexo-extensão do joelho. Girgis e colaboradores (GIRGIS; MARSHALL; MONAJEM, 1975) dividiram o ligamento em duas bandas: ântero-medial (AM) e póstero-lateral (PL). A nomenclatura das bandas (ou feixes) foi escolhida de acordo com sua inserção tibial: as fibras AM têm origem na parte mais proximal do “footprint” femoral e inserem-se na região mais ântero-medial da inserção tibial. Já

as fibras da banda PL originam-se distalmente no fêmur e se inserem na parte póstero-lateral do “footprint” tibial.

Quando ocorre extensão do joelho, há um tensionamento do feixe PL e o AM é relaxado. Quando o joelho é flexionado, a fixação femoral do LCA se torna mais horizontalizada, tensionando o feixe AM e relaxando o PL. Este conceito foi comprovado em um estudo biomecânico realizado por Amis e Dawkins, que além da dinâmica das bandas comprovou que nenhuma das fibras do LCA se comporta de forma isométrica (AMIS; DAWKINS, 1991).

Sua origem femoral, na parte posterior da superfície medial do côndilo lateral, foi descrita em vários estudos (GIRGIS; MARSHALL; MONAJEM, 1975; ODENSTEN; GILLQUIST, 1985). Girgis e colaboradores descreveram-na como um segmento de círculo, com seu lado anterior mais reto e o lado posterior convexo (GIRGIS; MARSHALL; MONAJEM, 1975). Outros autores, utilizando métodos de digitalização a laser encontraram o sítio de inserção mais circular (HARNER et al., 1999) ou em formato oval, com comprimento médio de 18 mm e largura de 11 mm (ODENSTEN; GILLQUIST, 1985).

Para posicionar o túnel femoral, o cirurgião deve ter em mente sua localização posterior no côndilo. A colocação incorreta do túnel anteriormente é uma armadilha frequente na cirurgia do LCA e uma causa comum de falha. Um túnel muito anterior pode resultar em instabilidade e/ou déficit de flexão (MUSAHL et al., 2003). Devido à natureza levemente convexa do côndilo femoral lateral, sua visualização artroscópica pode ser tecnicamente difícil e uma melhor imagem pode ser obtida alternando ótica para o portal ântero-medial. A origem do LCA está localizada atrás de uma pequena crista óssea, também conhecida como “crista do residente”, e é preciso tomar cuidado para não confundir esse acidente anatômico com a região posterior dos côndilos.

A inserção do LCA na tíbia localiza-se na área entre as espinhas tibiais medial e lateral, sendo maior que sua porção média e a sua fixação femoral (HARNER et al., 1999). Esse local é uma área oval ampla, com aproximadamente 11 mm de diâmetro no plano coronal e 17 mm no plano sagital (PETERSEN; TILLMANN, 2002). Para a localização do “footprint” tibial dois marcos anatômicos diferentes são usados. Alguns cirurgiões preferem se orientar pela borda anterior da inserção do

ligamento cruzado posterior (LCP) cerca de 7 mm anteriormente, na tíbia (MORGAN; KALMAN; GRAWL, 1995), porem, muitos autores têm criticado esse método pois há maior risco de posicionamento posterior do túnel tibial. Esse último grupo defende o uso da raiz anterior do menisco lateral como marco, que está em linha com o feixe AM do LCA, confeccionando o túnel medialmente a esta estrutura (GIRGIS; MARSHALL; MONAJEM, 1975).

Microscopicamente, o LCA é constituído por tecido conjuntivo frouxo. Suas fibras de colágeno são predominantemente do tipo I (PETERSEN; TILLMANN, 2002). As inserções ligamentares no fêmur e na tíbia têm estrutura semelhante a uma região de cartilagem, consistindo de quatro camadas. A primeira camada é composta pelas fibras ligamentares. Células fibrocartilaginosas alinhadas nos feixes de colágeno podem ser encontradas na segunda camada, descrita como zona de cartilagem não mineralizada. A terceira camada é a zona de cartilagem mineralizada. A fibrocartilagem é totalmente mineralizada e se insere na placa óssea subcondral, que é a quarta camada (FU et al., 1999). Devido a essa anatomia específica, esse ligamento apresenta uma grande zona de transição com osso rígido, prevenindo a concentração de tensão no local de fixação (PETERSEN; TILLMANN, 2002).

A região proximal do ligamento é suprida por ramos da artéria genicular média e a distal por ramos das geniculares inferiores lateral e medial (ARNOCZKY; RUBIN; MARSHALL, 1979). As áreas com maior suprimento sanguíneo se localizam perto das inserções. Acredita-se que o baixo potencial de cicatrização das lesões do LCA seja decorrente, em parte, à sua vascularização deficiente (PETERSEN; TILLMANN, 2002)

A maioria das estruturas neuro-sensoriais foi encontrada na camada abaixo da sinóvia e perto das áreas de inserção no fêmur e na tíbia. Esses receptores têm função proprioceptiva e nociceptiva. Adachi e colaboradores confirmaram esses achados e concluíram que preservar remanescentes do LCA durante a reconstrução pode contribuir para a melhora da propriocepção no pós-operatório (ADACHI et al., 2002).

2.4. Fatores de risco de lesão do LCA e de falha da cirurgia primária

A ruptura do LCA é lesão ligamentar mais comum do joelho e sua reconstrução é uma das cirurgias mais realizadas no mundo. Acredita-se que só nos EUA mais de 120.000 procedimentos por ano sejam realizados (KAEDING; LÉGER-ST-JEAN; MAGNUSSEN, 2017). Vários fatores de risco para lesão já foram descritos e podem ser divididos em fatores modificáveis e não modificáveis. Cabe ao cirurgião reconhecê-los para diminuir o risco de falha da cirurgia primária.

A obesidade e o aumento do índice de massa corporal são fatores de risco bem estabelecidos, não apenas para lesão do LCA, mas também para a falha da reconstrução e aumento de lesões associadas como lesões meniscais e condrais(THEIN et al., 2017; TRAVEN et al., 2018).

Mulheres, quando comparadas a homens que praticam a mesma atividade física, tem um risco 2 a 8 vezes maior de lesão e também um maior risco de lesão contralateral (AGEL et al., 2005; TOTH; CORDASCO, 2001). Alguns fatores anatômicos como o ângulo Q (quadricipital) aumentado, menor comprimento das fibras do ligamento e incisura intercondilar mais estreita, além do possível efeito de fatores hormonais podem contribuir para isso (MALETIS; INACIO; FUNAHASHI, 2015). Quando avaliamos apenas de risco de revisão da cirurgia primária há resultados controversos, porém uma metanálise recente não mostrou diferença estatística comparando de ruptura do enxerto entre os dois sexos(RYAN et al., 2014).

A idade do indivíduo é geralmente relacionada ao seu grau de atividade. Não é de se estranhar que pacientes mais jovens tenham um maior risco de lesão do LCA e do enxerto após reconstrução (SHELBOURNE; GRAY; HARO, 2009). O pico de incidência de lesão do enxerto ocorre nos pacientes entre 10 e 19 anos e é cerca de 2,33 vezes maior que aqueles com 10 anos a mais. Pesquisas mostram que a cada 10 anos de acréscimo na idade do indivíduo cai pela metade o risco de lesão do enxerto (KAEDING et al., 2011).

Os meniscos não são parte integrante das estruturas estabilizadoras primárias da translação anterior do joelho, porém, seu papel secundário já foi provado. (AHN et al., 2011; LORBACH et al., 2015). O menisco medial parece ser o

principal responsável por essa função. O menisco lateral tem um papel fundamental na estabilização da rotação interna (SHYBUT et al., 2015). Quando uma lesão do LCA se torna crônica e o paciente cursa com instabilidade, há um aumento no índice de lesões do menisco medial. O menisco lateral por sua vez é mais comumente lesionado na fase aguda, provavelmente por ser mais móvel (HAGINO et al., 2015). O tratamento preconizado para essas lesões é preservar o máximo de tecido meniscal possível. Como há um maior potencial de cicatrização no menisco lateral, em lesões mais estáveis pode-se tentar um tratamento conservador, enquanto no menisco medial, normalmente há indicação de sutura mesmo nas lesões sem instabilidade comprovada, a fim de aumentar a chance de sucesso da cicatrização evitando futuras lesões em alça de balde (HAGINO et al., 2015; PUJOL; BEAUFILS, 2009).

Durante a flexo-extensão do joelho, o LCA ocupa o espaço intercondilar e em condições normais não há impacto com as paredes dos côndilos femorais. Em situações onde ocorre uma redução desse espaço (incisura intercondilar estreita), acredita-se que haja um maior risco de lesão, seja pelo atrito com a superfície femoral ou pelo menor perímetro seccional do ligamento que esses pacientes apresentam (DIENST et al., 2007; HOTEYA et al., 2011; LAPRADE; BURNETT, 1994).

Embora a taxa de retorno às atividades após a reconstrução do LCA seja maior que 80% (ARDERN et al., 2014; KAY et al., 2018; LAI et al., 2018),com o aumento do número de cirurgias primárias e em decorrência da mudança de perfil da população, houve um crescimento no número de revisões (LYMAN et al., 2009). Esses procedimentos são mais desafiadores do ponto de vista técnico e cursam com um menor retorno ao esporte e satisfação do paciente (ANDRIOLO et al., 2015; MOHAN et al., 2018). As causas de falha da cirurgia primária são variadas incluindo traumas, erros na técnica operatória e fatores biológicos, podendo, inclusive, ser multifatoriais. A maioria dos fatores anteriormente descritos para lesão primária também aumenta o risco de revisão, procederemos com a descrição dos demais.

De acordo com a literatura mais recente, os erros intra-operatórios são a causa mais comum de falha da reconstrução primária e responsáveis por 24 a 52% do total de casos(MORGAN et al., 2012). Nessa estatística, cerca de 2/3 dos casos

são devidos ao mau posicionamento do túnel femoral. A posição anterior do túnel é o erro mais comum (CARSON et al., 2004; MORGAN et al., 2012; WRIGHT et al., 2010). Isso pode ocorrer quando o cirurgião não identifica corretamente a região posterior do côndilo femoral ou confunde essa estrutura com a chamada “crista do residente”. A confecção do túnel femoral anterior pode gerar impacto do enxerto com a incisura intercondilar, perda da flexão e consequente afrouxamento do enxerto. Um túnel femoral posterior deixa o enxerto muito tenso em extensão contribuindo, dessa maneira, para uma sobrecarga no enxerto e possível falha. Quando o túnel é perfurado numa posição muito vertical, embora haja boa estabilidade anteroposterior, rotacionalmente esse enxerto pode ser ineficiente. (WOO et al., 2002). O posicionamento da tíbia, embora também importante, é menos crítico e cuidados para não haver conflito com os côndilos femorais ou teto do intercôndilo são essenciais para o sucesso da cirurgia.

Instabilidades não reconhecidas de outros ligamentos podem expor o enxerto do LCA a forças deformantes que afetam seu processo de amadurecimento causando frouxidão ou ruptura deste (ZANTOP et al., 2007). Devido à biomecânica da marcha, a frouxidão póstero-lateral e secundária à lesão do ligamento colateral lateral tem grande influência no resultado da reconstrução do LCA. (NOYES; BARBER-WESTIN; HEWETT, 2000; ZANTOP et al., 2007) e essas estruturas, assim como o LCP e o complexo ligamentar medial devem ser examinados de rotina previamente a cirurgia (SVANTESSON et al., 2018). Ao se verificar lesões ligamentares associadas essas devem ser tratadas em conjunto ou anteriormente para garantir uma melhor sobrevida do neoligamento. Um aumento da frouxidão ligamentar global, principalmente o recurvato do joelho também é reconhecido como fator de falha isolado da cirurgia primária (COOPER et al., 2018).

O mau alinhamento coronal do membro inferior, principalmente o varo do joelho, é outro importante fator de falha da cirurgia reconstrutiva do LCA. (NOYES; BARBER-WESTIN; HEWETT, 2000). O mecanismo envolvido é semelhante ao das lesões multi ligamentares, que expõe o enxerto, ainda em fase de maturação, a um ambiente hostil prejudicando sua ligamentização. Há indicação de osteotomia para correção do varo proximal da tíbia nos casos em que há duplo ou triplo varo. Duplo varo ocorre quando, além do varo fisiológico (primário) há uma incursão lateral do joelho durante a marcha. Triplo varo é a situação em que, além do duplo varo, há

recurvato do joelho, situação também conhecida como “flambagem” do joelho (NOYES; BARBER-WESTIN; HEWETT, 2000). Alguns autores, nos casos de lesão do LCA e degeneração do compartimento medial, também acreditam que esse a osteotomia proximal da tíbia seja necessária. (TISCHER et al., 2017a).

Falhas biológicas ocorrem quando há falha no processo de ligamentização. O enxerto usado na reconstrução sofre várias modificações decorrentes de fatores do próprio paciente (ex: resposta inflamatória individual) e de fatores externos (ex: protocolo de reabilitação). A primeira etapa desse processo é a necrose avascular do enxerto, que dura entre três e quatro semanas. Nesse momento, com a morte do tecido, há liberação de citocinas que guiam as próximas fases do processo (KAWAMURA et al., 2005). Logo em seguida inicia-se a revascularização do enxerto, concluída por volta da 6ª há 8ª semanas pós-operatória. Doenças sistêmicas (ex: diabetes), tabagismo e uso de drogas, assim como tensionamento excessivo do enxerto podem levar a falhas nessa fase (MÉNÉTREY et al., 2008). A terceira etapa é o repovoamento celular do neoligamento, que dura até a 12ª semana após a cirurgia. Há proliferação de células mesenquimais e fibroblastos produtores dos fatores de crescimento responsáveis pelas transformações que ocorrem na última fase: remodelação do enxerto e ligamentização (MÉNÉTREY et al., 2008). O término desse processo depende do sucesso das fases anteriores e de condições biomecânicas favoráveis para que o enxerto, uma vez já revascularizado e repovoado por células, sofra alterações nas suas fibras de colágeno. O tempo estimado é por volta de um ano após a implantação (MARUMO et al., 2005). Acredita-se que o mau posicionamento dos túneis e outros fatores que afetam a biomecânica articular influenciem negativamente na remodelação do enxerto e muitos pesquisadores classificam essas falhas com decorrentes de erro técnico e não falha biológica.

Ainda no grupo de falhas biológicas podemos citar fatores relacionados à reação autoimune contra o enxerto. São casos mais observados em cirurgias com ligamentos ou tendões homólogos e cursam com problemas na incorporação do enxerto aos túneis (JACKSON et al., 1993).

Embora a incidência de infecção e artrite séptica após reconstrução tenha uma incidência baixa (entre 0,1% e 1,7% (KUSNEZOV et al., 2018), é uma

complicação grave e temida pelos cirurgiões. Além do risco de insuficiência do enxerto pode causar complicações sistêmicas importantes como sepse e até óbito. Alguns autores têm reportado que a contaminação intra-operatória se dá durante o preparo do enxerto e iniciaram o uso de vancomicina, em uma solução com soro fisiológico durante o preparo deste, com excelentes resultados (PÉREZ-PRIETO et al., 2018). Na falha da estratégia preventiva, devemos proceder para o tratamento cirúrgico da infecção. Preconiza-se o desbridamento artroscópico, de preferência, com a remoção do enxerto nesses casos (KUSNEZOV et al., 2018).

Após a reconstrução, o paciente é encaminhado ao fisioterapeuta para iniciar sua reabilitação. Esse processo é longo e constituído de quatro etapas. Na inicial objetiva-se o controle da inflamação, dor e edema, além de ganho de arco de movimento do joelho e treino de marcha. Em seguida há progressão para exercícios de fortalecimento e controle neuromuscular. O paciente permanece nessa fase até que tenha condições para início de atividades que envolvam maior controle proprioceptivo, como corrida e pliométricos, mas sempre mantendo as atividades anteriores. Com a evolução da terceira fase, podemos iniciar um treinamento mais vigoroso visando o retorno às atividades esportivas (fase final da reabilitação), com exercícios específicos para cada modalidade. O tempo médio para retorno ao esporte é de 8 a 9 meses. Essa sequência é importante porque leva em conta os períodos de vulnerabilidade do enxerto do LCA e “pular etapas” ou retornar ao esporte precocemente predispõe a um maior risco de falha da cirurgia primária (ECKENRODE et al., 2017; HARRIS et al., 2014).

Os enxertos mais usados para reconstrução do LCA são tendão patelar (TP) e semitendinoso mais grácil (SG), porém há outras opções como tendão quadricipital e aloenxertos. Vários estudos compararam o uso do TP com dois plugs ósseos e SG quádruplo e atualmente assume-se que o risco de ruptura do enxerto do tendão patelar é igual ou pouco menor que dos flexores (DUCHMAN; LYNCH; SPINDLER, 2017; SAMUELSEN et al., 2017). No entanto, o uso de aloenxertos aumenta o risco de falha da reconstrução, principalmente em pacientes jovens e ativos (DUCHMAN; LYNCH; SPINDLER, 2017; KAEDING; LÉGER-ST-JEAN; MAGNUSSEN, 2017).

Há diversas formas de fixação do enxerto. Na tíbia é bem estabelecido que o uso de parafuso de interferência metálico, diminui o risco de perda de fixação

(DEBIEUX et al., 2016; PERSSON et al., 2018). A fixação femoral é assunto pouco mais controverso, mas estudos recentes mostram resultados clínicos semelhantes entre fixação com parafuso de interferência e dispositivos de fixação suspensória, embora haja um maior risco de ruptura do enxerto no primeiro caso (BOUTSIADIS et al., 2018; BROWNING et al., 2017).

Vários pesquisadores têm estudado a influência do “slope” tibial no risco de ruptura primária e de falha da reconstrução do LCA (BURNHAM et al., 2017a; DEJOUR et al., 2017; MAROUANE et al., 2014a; SMITH et al., 2012; SONNERY-COTTET et al., 2014b; STIJAK; HERZOG; SCHAI, 2008; TISCHER et al., 2017b), porém ainda não há consenso sobre quando e nem como controlar esse possível fator de risco. O objetivo deste trabalho foi produzir dados, para confrontar as informações da literatura e possibilitar um melhor entendimento da aplicabilidade da medição do ângulo proximal da tíbia no cotidiano ortopédico.

Objetivos

3. OBJETIVO

O objetivo deste trabalho foi avaliar a influência do “slope” tibial no risco de lesão do ligamento cruzado anterior e seu impacto no risco de falha da cirurgia de reconstrução primária deste.

3.1. Justificativa

Ao indicarmos um procedimento cirúrgico, sempre devemos alertar o paciente sobre suas chances de sucesso e os riscos de falha. Embora a cirurgia de reconstrução do LCA seja um procedimento rotineiro da prática ortopédica, ela ainda não foi completamente compreendida e de tempos em tempos novas descobertas mudam seu rumo.

Na reconstrução é importante atentar para que todos os fatores que possam contribuir para falha sejam controlados e o resultado seja o mais satisfatório possível para o paciente. Com o aumento do número de cirurgias primárias, houve um incremento no número absoluto de revisões e um consequente interesse dos pesquisadores da área por causas responsáveis pelo insucesso ou que contribuam para este.

O entendimento do papel do “slope” tibial nesses casos poderia ajudar a diminuir o número de revisões, mudar o protocolo pós-operatório de reabilitação ou servir de embasamento para um melhor diálogo entre médico e paciente diante de casos com mau resultado.

3.2. Hipóteses

As hipóteses levantadas neste estudo são que valores maiores da inclinação inferior da região proximal da tíbia no plano sagital (“slope” tibial) estão associadas a lesão ligamentar do LCA e falha da cirurgia de reconstrução primária, devido ao seu efeito na biomecânica do joelho, causando uma maior sobrecarga tanto no ligamento nativo quanto no enxerto.

Métodos

4. MÉTODOS

4.1. Desenho

Este é um estudo tipo caso-controle, nível de evidência III, aprovado pelo Comitê de Ética em Pesquisa do Hospital das Clínicas da Faculdade de Medicina de Ribeirão Preto (CAE 522554 15.8.0000.5440 – ANEXO A).

4.2. Casuística

Foram revisadas todas as cirurgias de reconstrução ligamentar, realizadas no Hospital das Clínicas de Ribeirão Preto, desde fevereiro de 2002 até agosto de 2017. De um total de 1160 procedimentos, foram feitas 880 reconstruções primárias do LCA, com ou sem abordagem meniscal e 78 revisões de reconstrução do LCA. Os demais casos variaram entre outras lesões ligamentares isoladas, multi ligamentares ou abordagens relacionadas ao mecanismo extensor.

Nosso grupo “revisão” foi composto por todas as cirurgias de revisão de reconstrução de LCA no período estudado. Desse total, descartamos dois pacientes que apresentaram lesão multi ligamentar prévia, um que apresentou sequela de fratura de tíbia e 14 pacientes por perda de seguimento, impossibilidade de acesso às imagens radiográficas ou imagens de má qualidade, configurando uma amostragem de 61 pacientes. A idade média de foi de 34,8 anos (mínimo 20 e máximo 54 anos), sendo 52 do sexo masculino.

O grupo “cirurgia primária” foi formado por 67 pacientes, que realizaram cirurgia primária de reconstrução do LCA, entre janeiro de 2012 e agosto de 2017. Esses indivíduos, escolhidos de forma aleatória, foram seguidos por, no mínimo, um ano pós-operatório e tiveram alta do ambulatório de ortopedia sem queixas de instabilidade residual. Sua idade média foi de 30,9 anos (entre 16 e 51), sendo 53 do masculino.

O grupo controle foi obtido através de solicitação, junto ao serviço de radiologia do Hospital das Clínicas da USP de Ribeirão Preto, de um arquivo com os registros de pacientes que realizaram radiografias de joelho neste serviço e, após análise do radiologista, o exame foi considerado normal. Desse total, escolhemos,

ao acaso, um total de 63 radiografias, em boas condições técnicas, para análise. Após consulta no prontuário eletrônico foi descartada lesão ligamentar sintomática nesses indivíduos. Esse grupo representa uma amostra da população considerada normal. A idade média foi de 38,2 anos (entre 15 e 68), sendo 27 do sexo feminino e 36 do masculino.

4.3. Método de medição do “slope” tibial

A primeira fase do trabalho foi avaliar diferentes métodos de medição do “slope” tibial, a fim de encontrar aquele com melhor concordância intra e inter-avaliador. Três métodos foram testados de acordo com a linha de referência usada na tíbia (figura 4): A) córtex anterior (CHIU; ZHANG; ZHANG, 2000); B) médio-diafisária (DEJOUR; BONNIN, 1994); C) córtex posterior (BRAZIER et al., 1996). Nos três casos usamos como referência para medição o ângulo complementar formado pela linha articular do planalto com uma perpendicular à linha testada.

Figura 4 – As linhas de referência para o cálculo do “slope” tibial

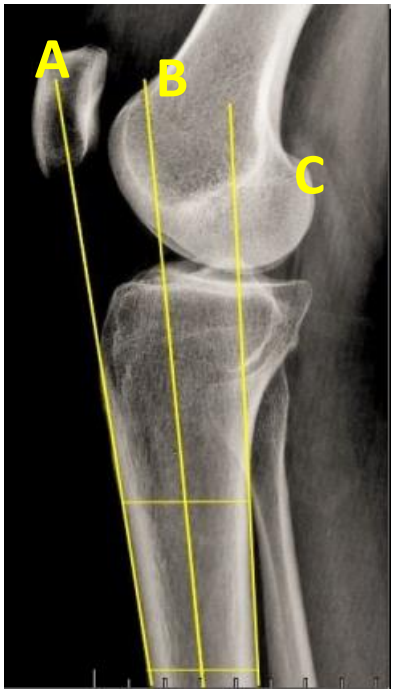

A) linha tangente à cortex anterior da tíbia; B) linha medio-diafisária; C) linha tangente à cortex posterior. Fonte: arquivos do autor

É imporante salientar que para a realização dessas medições foram descartados radiografias de má qualidade, onde não havia sobreposição dos côndilos femorais em qualquer eixo menor que 5 milímetros ou não inclusão, no filme radiográfico, de uma região maior que 10 centrímetros distal à tuberosidade anterior da tíbia (JULLIARD et al., 1993). As medições foram realizadas por meio do software disponível nos computadores do departamento de Ortopedia e Traumatologia do HCRP-USP (Weasis Medical Viewer v3.0.2).

Três avaliadores diferentes participaram dessa fase. Além do pesquisador principal (A1), um médico residente do terceiro ano de ortopedia (Caio Luiz de Toledo Oliveira – A2) e uma médica residente do segundo ano de radiologia (Marcela Emer Egypto Rosa – A3). Cada um efetuou três medições com cada método descrito, num intervalo maior que 15 dias entre elas, de um total de 40 indivíduos. Foi avaliado o “slope” tibial do planalto medial e lateral, usando as marcações anatômicas descritas nas figuras abaixo:

Figura 5 - As sobreposições dos planaltos na radiografia

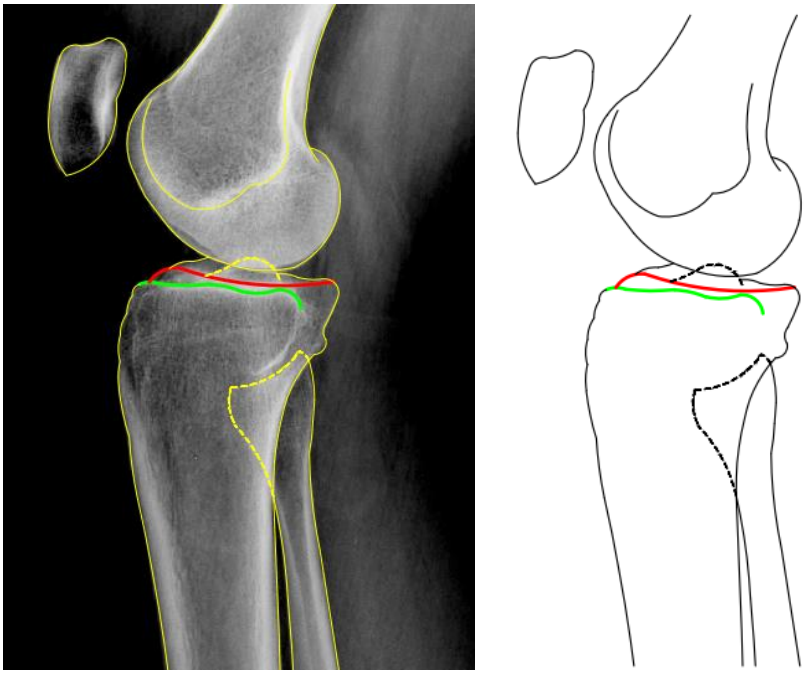

A B

Na figura A vemos um raio-X em perfil do joelho, de boa qualidade, com linhas destacadas. Na figura B, para melhor visualização, mantivemos apenas os contornos ósseos. Em verde observamos o planalto lateral: mais baixo, convexo e menor que o planalto medial. Em vermelho destacamos o planalto medial: mais alto, côncavo e maior que o lateral. Fonte: arquivos do autor

4.4. Análise dos dados

Na primeira etapa do trabalho, testamos nossos métodos de medição. Para análise da concordância intra e inter-avaliadores (reprodutibilidade), utilizamos o Coeficiente de Correlação Intraclasse (CCI) que permite medir o grau de concordância entre as medidas dentro de uma classe. Quanto mais próximo o coeficiente estiver de 1, maior concordância entre as medidas.

Já na segunda etapa, as comparações entre os grupos foram feitas através da análise de variância (ANOVA). Também foi utilizado o pós-teste de Tukey para as comparações múltiplas. Para todas as comparações adotou-se um nível de significância de 5%.

Resultados

5. RESULTADOS

Os resultados da concordância intra-avaliador estão apresentados na tabela 1. Após análise, observou-se que os valores do CCI apresentados pelo sujeito A1 variaram de 0,59 a 0,82 nos três métodos, com vantagem para o método que usa a córtex anterior como parâmetro. Os valores do examinador A2 oscilaram entre 0,38 e 0,6 sem grande variedade entre os métodos avaliados. Por fim, o avaliador A3, teve um CCI de cerca de 0,7 em todos os métodos.

Tabela 1 - Concordância intra-avaliador nas três diferentes medições

	Avaliador	CCI	IC95%
		Medição pela córtex posterior	
Lateral	A1	0,59	0,37 ; 0,76
	A2	0,52	0,34 ; 0,69
	A3	0,70	0,55 ; 0,81
Medial	A1	0,62	0,40 ; 0,77
	A2	0,45	0,24 ; 0,64
	A3	0,68	0,53 ; 0,80
		Medição pela córtex anterior	
Lateral	A1	0,80	0,66 ; 0,89
	A2	0,57	0,40 ; 0,73
	A3	0,78	0,66 ; 0,87
Medial	A1	0,82	0,72 ; 0,89
	A2	0,50	0,29 ; 0,68
	A3	0,72	0,58 ; 0,82
		Medição pela linha médio-diafisária	
Lateral	A1	0,63	0,46 ; 0,76
	A2	0,38	0,19 ; 0,57
	A3	0,77	0,65 ; 0,86
Medial	A1	0,61	0,42 ; 0,76
	A2	0,60	0,40 ; 0,76
	A3	0,71	0,57 ; 0,82

A: avaliador; CCI: Coeficiente de correlação interclasse; IC: intervalo de confiança

Foi usada a metodologia de Bland-Altman para melhor ilustração dos resultados encontrados nessa etapa. Embora o viés seja baixo na maioria das medições dos três avaliadores, há uma grande dispersão dos dados, independentemente dos valores absolutos do “slope” tibial, conforme exemplificado nas figuras 6 a 8 (todos baseados na medição do SM pela linha médio-diafisária).

Figura 6 – Gráfico de Bland-Altman dos valores obtidos pelo avaliador 1 usando como referência o planalto tibial medial e a linha médio-diafisária.

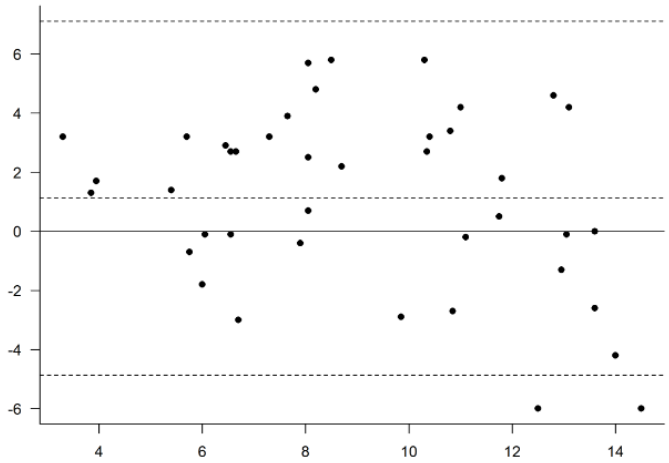

No eixo das abscissas estão representados os valores das médias das duas medidas realizadas pelo avaliador, enquanto no eixo das ordenadas a diferença entre essas medidas.

Figura 7– Gráfico de Bland-Altman dos valores obtidos pelo avaliador 2 usando como referência o planalto tibial medial e a linha médio-diafisária.

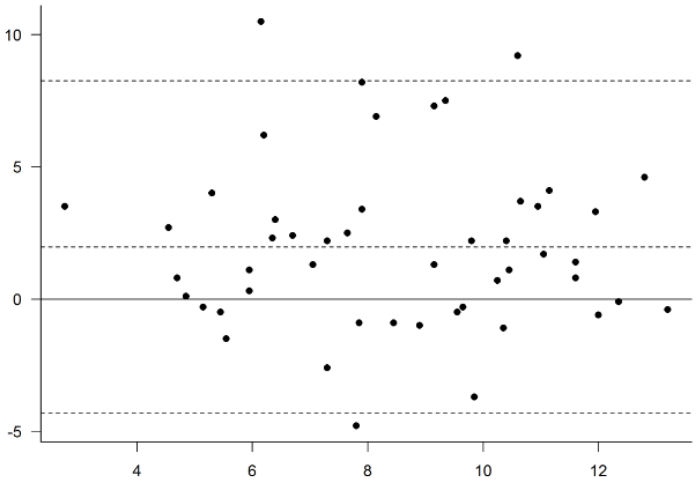

No eixo das abscissas estão representados os valores das médias das duas medidas realizadas pelo avaliador, enquanto no eixo das ordenadas a diferença entre essas medidas.

Figura 8 – Gráfico de Bland-Altman dos valores obtidos pelo avaliador 3 usando como referência o planalto tibial medial e a linha médio-diafisária.

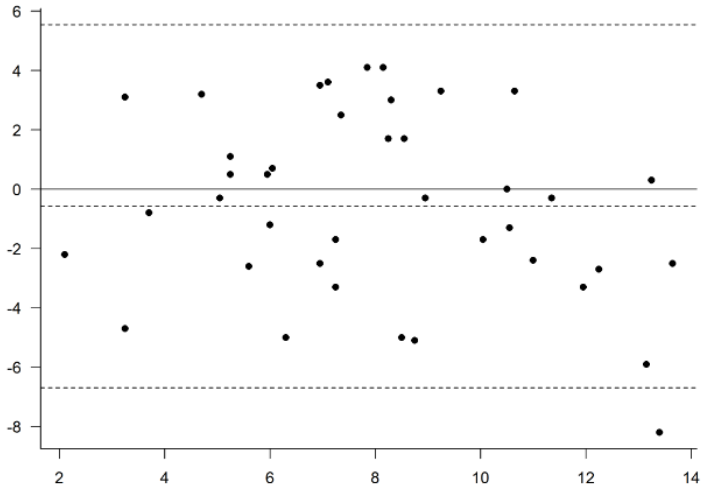

No eixo das abscissas estão representados os valores das médias das duas medidas realizadas pelo avaliador, enquanto no eixo das ordenadas a diferença entre essas medidas.

Outra ferramenta usada para avaliar a correlação das medidas intra-avaliador foi a média da diferença entre os valores da mediana com as outras duas medidas realizadas (tabela 2). Os valores geralmente oscilaram entre 1,7 e 2,7 graus, com destaque para os maiores valores de diferença obtidos pelo examinador A2 (entre 2,2 e 2,8 graus) e valores semelhantes para os indivíduos A1 e A3 (em torno de 2 graus).

Tabela 2 - Diferença média entre as medidas dos avaliadores nas três diferentes medições

	Avaliador	Diferença Média (em Graus)	IC95%
		Medição pela córtex posterior	
Lateral	A1	2,26	1,80 ; 2,73
	A2	2,60	2,06 ; 3,14
	A3	2,05	1,62 ; 2,47
Medial	A1	1,85	1,42 ; 2,28
	A2	2,53	2,00 ; 3,05
	A3	2,01	1,62 ; 2,40
		Medição pela córtex anterior	
Lateral	A1	1,75	1,46 ; 2,04
	A2	2,77	2,26 ; 3,28
	A3	1,88	1,51 ; 2,26
Medial	A1	1,38	1,06 ; 1,70
	A2	2,71	2,15 ; 3,27
	A3	1,96	1,55 ; 2,36
		Medição pela linha médio-diafisária	
Lateral	A1	2,30	2,03 ; 2,56
	A2	2,78	2,16 ; 3,39
	A3	1,85	1,50 ; 2,20
Medial	A1	2,30	2,03 ; 2,56
	A2	2,78	2,16 ; 3,39
	A3	1,85	1,50 ; 2,20

A: avaliador; CCI: Coeficiente de correlação interclasse; IC: intervalo de confiança

Na tabela 3 estão descritos os resultados da análise da concordância inter-avaliador. Em todos os métodos houve uma menor concordância entre os avaliadores A1 e A2 (CCI entre 0,24 e 0,42). Quando comparados A2 e A3 há um CCI variando de 0,41 a 0,57, porem a maior concordância ocorreu entre os indivíduos A1 e A3 (0,5-0,75). Considerando os três avaliadores simultaneamente, o CCI variou de 0,43 a 0,57, havendo uma leve desvantagem para o método de medição que usa a córtex posterior como parâmetro.

Tabela 3 - Concordância inter-avaliador nas três diferentes medições

	Avaliador	CCI	IC95%
	Medição pela córtex posterior		
Lateral	A1 x A2 X A3	0,42	0,21 ; 0,62
	A1 x A2	0,24	-0,01 ; 0,48
	A1 x A3	0,50	0,01 ; 0,76
	A2 x A3	0,49	0,22 ; 0,69
Medial	A1 x A2 X A3	0,50	0,30 ; 0,67
	A1 x A2	0,42	0,11 ; 0,65
	A1 x A3	0,55	0,27 ; 0,73
	A2 x A3	0,55	0,29 ; 0,73
	Medição pela córtex anterior		
Lateral	A1 x A2 X A3	0,57	0,39 ; 0,72
	A1 x A2	0,39	0,14 ; 0,60
	A1 x A3	0,66	0,31 ; 0,83
	A2 x A3	0,55	0,29 ; 0,73
Medial	A1 x A2 X A3	0,50	0,31 ; 0,67
	A1 x A2	0,26	0,01 ; 0,50
	A1 x A3	0,75	0,58 ; 0,86
	A2 x A3	0,41	0,12 ; 0,63
	Medição pela linha médio-diafisária		
Lateral	A1 x A2 X A3	0,55	0,37 ; 0,70
	A1 x A2	0,39	0,13 ; 0,60
	A1 x A3	0,67	0,44 ; 0,82
	A2 x A3	0,48	0,20 ; 0,68
Medial	A1 x A2 X A3	0,53	0,34 ; 0,70
	A1 x A2	0,36	0,06 ; 0,59
	A1 x A3	0,58	0,34 ; 0,76
	A2 x A3	0,58	0,33 ; 0,75

A: avaliador; CCI: Coeficiente de correlação interclasse; IC: intervalo de confiança

Os gráficos de dispersão de parte das as correlações acima avaliadas estão ilustrados nas figuras 9 a 11. Nesses casos mediu-se o “slope” do planalto medial com referência na linha médio-diafisária. Os demais métodos de medição e os valores para o planalto lateral tiveram configuração muito parecida a estes. A análise da distribuição dos pontos nos fornece uma ideia visual da “semelhança” dos dados,

comparando, aos pares os, três avaliadores. Pelo aglomerado dos pontos, inferimos que as medidas, embora algo discrepantes, são correlacionadas.

Figura 9 - Gráfico de dispersão correlacionando as medidas do Avaliador 1 com o Avaliador 2.

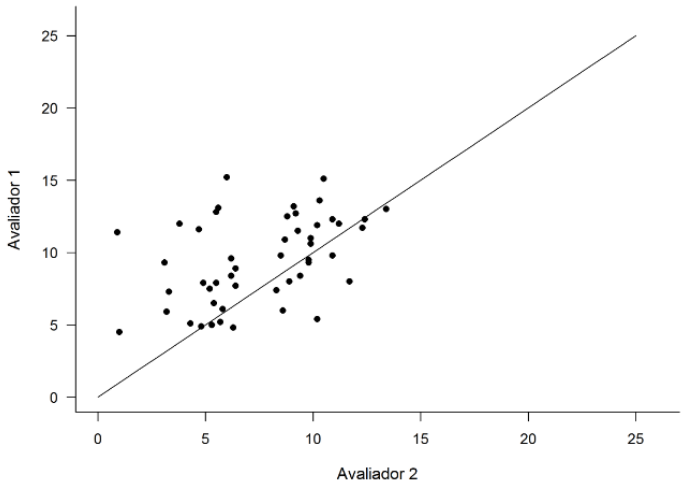

No eixo das abscissas estão representados os valores medidos pelo avaliador 2, enquanto no eixo das ordenadas pelo avaliador 1.

Figura 10 – Gráfico de dispersão correlacionando as medidas do Avaliador 1 com o Avaliador 3

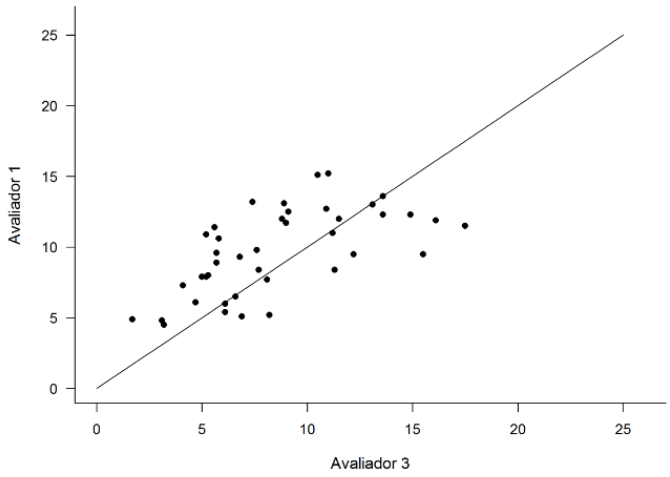

No eixo das abscissas estão representados os valores medidos pelo avaliador 3, enquanto no eixo das ordenadas pelo avaliador 1.

Figura 11 – Gráfico de dispersão correlacionando as medidas do Avaliador 2 com o Avaliador 3.

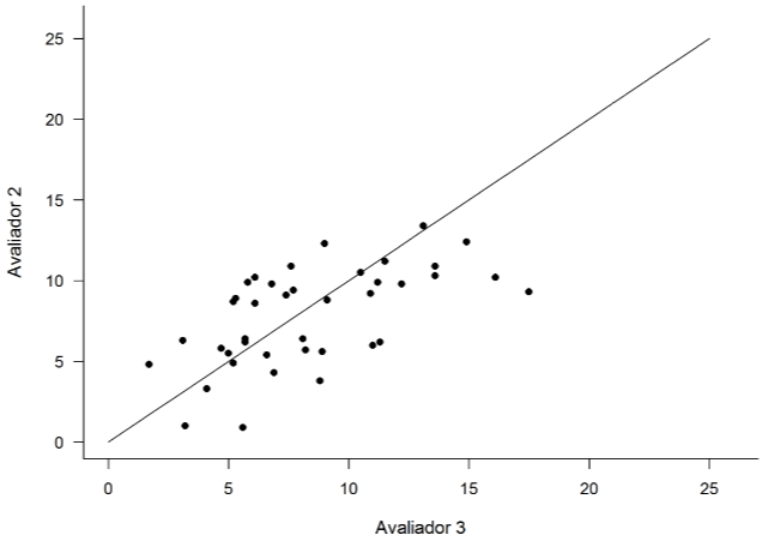

No eixo das abscissas estão representados os valores medidos pelo avaliador 3, enquanto no eixo das ordenadas pelo avaliador 2.

Ainda para avaliar a concordância inter-avaliador, optou-se por usar a média da diferença entre os valores da mediana com as outras duas medidas realizadas pelos outros dois avaliadores. Esses dados estão resumidos na tabela 4. Os valores variaram entre 2,6 e 3,1 graus e não apresentaram diferenças importantes entre os três métodos de medição.

Tabela 4 - Diferença média entre as medidas dos três avaliadores usando como referência os três métodos de medição.

		Diferença Média (em Graus)	IC (95%)	
Córtex Posterior				
	Lateral	3,12	2,51	3,73
	Medial	2,65	2,14	3,15
Córtex Anterior				
	Lateral	2,88	2,30	3,47
	Medial	2,68	2,13	3,22
Linha Médio-diafisária				
	Lateral	2,80	2,28	3,31
	Medial	2,59	2,11	3,08

Devido à grande similaridade entre os resultados obtidos na primeira fase optamos por realizar as medições da segunda etapa com o método que usa como referência a linha médio-diafisária. Os resultados da análise estatística estão apresentados nas tabelas 5 a 7.

Ao avaliar as medidas descritivas (tabela 5), nota-se que o “slope” lateral (SL) foi maior que o medial (SM) em todos os três grupos. O grupo submetido a cirurgia de revisão, apresentou os valores mais altos para ambos os planaltos, enquanto do grupo da população normal (controle) os mais baixos. Observamos que o grupo controle apresentou valores de média e desvio padrão de 9,02 ± 3,31° para o SL e 7,1 ± 2,9° para o SM. Os grupos de reconstrução primária e cirurgia de revisão tiveram, respectivamente valores de 10,61 ± 2,31° e 10,73 ± 3,05° para o SL e 7,8 ± 2,3° e 7,8 ± 3° para SM.

Quando comparados os três grupos em relação aos valores obtidos do “slope” (tabelas 6 e 7), notamos que houve diferença estatística apenas em relação ao SL (P<0,01). Os dois grupos submetidos à reconstrução do LCA (com e sem revisão) tiveram valores maiores de que o grupo controle, confirmados pelo pós-teste de Tukey, a um nível de 5% de significância. Não houve diferença estatística entre os grupos de cirurgia primária e revisão em relação ao SL. Quando analisamos o SM observamos que este não foi estatisticamente diferente em nenhum dos três grupos.

Tabela 5 - Analise estatística descritiva dos grupos

Grupo	Variável	N	Média (em graus)	DP (em graus)	Mínimo (em graus)	Mediana (em graus)	Máximo (em graus)
População normal	SL	62	9,02	3,31	2,90	9,00	17,10
	SM	62	7,10	2,90	0,40	7,35	13,40
Reconstrução primária	SL	67	10,61	2,31	4,70	10,50	15,10
	SM	67	7,81	2,27	2,50	7,90	12,70
Cirurgia de revisão	SL	61	10,73	3,05	4,00	10,20	20,00
	SM	61	7,80	3,05	1,30	7,60	16,50

N = número de indivíduos; SL: *slope* lateral; SM: *slope* medial; DP = desvio padrão.

Tabela 6 - Comparações entre os grupos - “slope” lateral (ANOVA Valor-p: <0,01)

Grupos	Diferença estimada	Intervalo de confiança simultâneo (95%)		Teste de Tukey
Revisão x Reconstrução primária	0,11	-1,10	1,33	
Revisão x População normal	1,71	0,47	2,95	***
Reconstrução primária x População normal	1,60	0,39	2,81	***

*** diferença entre grupos no teste de Tukey a um nível de 5% de significância. A ausência do símbolo indica não haver diferença entre os grupos

Tabela 7 - Comparações entre os grupos - “slope” medial (ANOVA Valor-p:0,26)

Grupos	Diferença estimada	Intervalo de confiança simultâneo (95%)	
Revisão x Reconstrução primária	-0,02	-1,17	1,13
Revisão x População normal	0,70	-0,48	1,87
Reconstrução primária x População normal	0,71	-0,43	1,86

*** diferença entre grupos no teste de Tukey a um nível de 5% de significância. A ausência do símbolo indica não haver diferença entre os grupos

Foi realizada uma nova análise das três populações, separando os indivíduos de cada grupo pelo sexo, para eliminar um possível viés de seleção, uma vez que a quantidade de indivíduos de sexo feminino era muito discrepante nos grupos. Os resultados das variáveis descritivas são apresentados na tabela 8.

Quando separados por sexo, a população de indivíduos masculinos não apresentou diferença estatística em nenhuma das variáveis estudadas. A análise de variância mostrou valores de “p” de 0.06 para o SL e 0,3 para o SM. Um resultado inesperado ocorreu no sexo feminino, em que apenas houve diferença entre os grupos da população normal e cirurgia primária do LCA (tabela 9), ainda no planalto lateral.

Tabela 8 – Análise descritiva das três populações por sexo

	Variável	N	Média (em graus)	DP	Mínimo (em graus)	Mediana (em graus)	Máximo (em graus)
Masculino							
População normal	SL	36	9,21	3,52	2,90	9,55	17,10
	SM	36	7,07	3,19	0,40	7,15	13,40
Reconstrução primária	SL	53	10,31	2,28	4,70	10,00	14,70
	SM	53	7,77	2,08	3,90	7,80	12,70
Revisão	SL	53	10,70	2,99	4,00	10,30	20,00
	SM	53	7,94	2,83	1,30	7,90	16,50
Feminino							
População normal	SL	26	8,75	3,03	2,90	8,45	16,00
	SM	26	7,15	2,51	0,80	7,45	12,60
Reconstrução primária	SL	14	11,76	2,14	8,20	11,55	15,10
	SM	14	7,99	2,99	2,50	8,20	12,50
Revisão	SL	8	10,93	3,61	7,50	9,25	16,70
	SM	8	6,85	4,37	1,50	6,05	13,90

N = número de indivíduos; SL: *slope* lateral; SM: *slope* medial; DP = desvio padrão.

Tabela 9 - Comparações entre os grupos - “slope” lateral (ANOVA Valor-p: <0,01)

Grupos	Diferença estimada	Intervalo de confiança simultâneo (95%)		Teste de Tukey
Revisão x Reconstrução primária	-0,83	-3,95	2,29	
Revisão x População normal	2,18	-0,67	5,02	
Reconstrução primária x População normal	3,01	0,67	5,34	***

*** diferença entre grupos no teste de Tukey a um nível de 5% de significância. A ausência do símbolo indica não haver diferença entre os grupos

Discussão

6. DISCUSSÃO

O objetivo deste trabalho foi avaliar a influência da inclinação do “slope” tibial na lesão do LCA e na falha da cirurgia primária. Nossa hipótese era que tanto a lesão primária quanto o insucesso da reconstrução eram influenciados por este fator. De acordo com os resultados obtidos, estávamos parcialmente corretos. Quando comparamos o “slope” lateral dos pacientes sem lesão com os que foram submetidos a cirurgia, encontramos uma diferença estatística significante, indicando que indivíduos com valores maiores do SL sofrem mais lesão do LCA. Nossa segunda hipótese, entretanto, estava equivocada, pois ao comparar o grupo de reconstrução bem-sucedida ao grupo que sofreu revisão, não houve diferença. Outro dado importante foi o fato de que o compartimento medial não foi estatisticamente diferente nas três populações estudadas, quando analisada apenas a inclinação do planalto.

Há várias formas de realizar as medições do “slope” tibial. Por definição o “slope” tibial sagital representa a inclinação do planalto, no plano lateral, em relação ao eixo mecânico da tíbia. Os meios mais usados para aferi-lo são imagens de radiografias em perfil e RNM. Os valores variam bastante entre os métodos de medição e, inclusive, dentro do mesmo método. As maiores desvantagens da radiografia são a sobreposição dos dois planaltos no perfil (dificultando sua análise isolada), a falta de acurácia na obtenção da sobreposição completa dos côndilos femorais (JULLIARD et al., 1993) e a simplificação de uma estrutura tridimensional complexa em uma imagem plana, de duas dimensões. O uso da ressonância, além de permitir a avaliação de outras estruturas não ósseas responsáveis pela manutenção da estabilidade articular, como ligamentos e meniscos, possibilita a investigação de outras variáveis como a profundidade do planalto medial e a convexidade do planalto lateral além da medida de inclinação dessas estruturas (HASHEMI et al., 2008; HUDEK et al., 2009). Apesar das vantagens da RNM, grande parte dos estudos atualmente ainda usa as medições pela radiografia plana em perfil, em decorrência da maior facilidade e praticidade para o cálculo, além da grande reprodutibilidade observada. A linha médio-diafisária proximal é a referência que mais se aproxima dos valores do eixo mecânico da tíbia (FASCHINGBAUER et al., 2014; ZENG et al., 2016).

Em relação à metodologia de medição dos ângulos, tivemos resultados discrepantes da maioria dos trabalhos já publicados, onde o coeficiente de concordância interclasse sempre superou valores de 0,8 (KIZILGÖZ et al., 2018; TODD et al., 2010). Isso pode ser justificado, primeiramente, pelo fato de que foram testados três conjuntos de medidas, com intervalo superior a quinze dias, enquanto os outros estudos fizeram apenas duas medidas e não referiram o tempo de intervalo entre elas. Outro possível fator contribuinte é que, entre os examinadores, havia um residente de ortopedia em formação, com menor experiência na área de anatomia radiográfica do joelho. Apesar disso, consideramos nossos valores de concordância bons, principalmente após observar que a diferença média de entre as três aferições de cada observador, excluindo o A2, teve uma variação de apenas 1,4 a 2,3º. Quando comparamos as medições dos 3 examinadores, a média da diferença ficou entre 2,6 e 3,1º.

Os valores descritos para “slope” tibial na população, embora muito variáveis, (HASHEMI et al., 2008; YOO et al., 2008), têm seu valor absoluto baixo, em torno de 10 graus. Qualquer variação pequena, da ordem de dois graus implica num aumento ou diminuição de significativos 20% desse total. Quando comparados separadamente, vários estudos com a mesma metodologia e CCI maiores que 0,9, apresentaram valores de média de inclinação muito discrepantes (WORDEMAN et al., 2012). Diante dos nossos resultados preliminares e na ausência de um método que apresentasse grande superioridade em relação aos demais, optamos pelo descrito por Dejour (1994), cujo parâmetro é a linha médio-diafisária, por ser o mais utilizado nas publicações científicas que avaliam o “slope” por radiografias.

Os dados obtidos após a análise dos valores do “slope” lateral estão de acordo com a maioria dos trabalhos publicados recentemente (BEYNNON et al., 2014; FEUCHT et al., 2013; HOHMANN et al., 2011; RAHNEMAI-AZAR et al., 2017; ZENG et al., 2014). O compartimento lateral é mais móvel e tem maior efeito sobre a estabilidade rotacional no joelho. O menisco lateral, o LCA (principalmente através de sua banda póstero-lateral) e as estruturas anterolaterais, como o ligamento anterolateral e o colateral lateral são responsáveis por desempenhar essa função (SONNERY-COTTET et al., 2017; ZANTOP et al., 2007). Com o aumento da inclinação inferior do planalto neste compartimento, provavelmente há um

incremento na força de cisalhamento que desloca anteriormente e roda internamente a tíbia, expondo assim o LCA a um maior stress e consequente risco de ruptura.

Podemos avaliar a instabilidade anterolateral (rotacional) do joelho através do teste do pivô. Alterações grosseiras no exame (os chamados pivôs “explosivos” ou grau III) são associadas a mau prognóstico do tratamento cirúrgico. Além das estruturas já citadas, alguns autores tem constatado uma maior incidência de casos de pivô de alto grau (II ou III) em pacientes com aumento do ST, principalmente no compartimento lateral. (SONG et al., 2016; SONNERY-COTTET et al., 2017; VOOS et al., 2012). Essa informação é de grande valia na prática médica e deve ser mais bem explorada. Quando há grandes instabilidades rotacionais, alguns cirurgiões têm indicado o uso de uma técnica acessória à reconstrução simples, incluindo um reforço extra articular na tentativa de reestabelecer anatomia anterolateral do joelho. (BONASIA et al., 2015; BURNHAM et al., 2017b; ROESSLER et al., 2016; SLETTE et al., 2016; TROJANI et al., 2012). Esses procedimentos, embora encorajadores em casos bem selecionados, podem levar a sintomas como dor lateral e diminuição do arco de movimento no joelho, além de evolução para osteoartrose. Um melhor entendimento do papel do “slope” lateral pode atenuar ou solucionar esses problemas.

Há fortes indícios que o SL seja maior no sexo feminino (HASHEMI et al., 2008; STURNICK et al., 2015). Na nossa população estudada o grupo que representou a população normal, tinha uma maior proporção de indivíduos do sexo feminino quando comparado aos grupos que sofreram lesão do LCA e de revisão (43, 21 e 15% do total da amostra). Por esse motivo fizemos uma nova análise separando os grupos pelo sexo. A partir desse ponto notamos que o grupo da população feminina normal teve medidas de SL semelhantes ao de revisão, dado que pode ser devido ao pequeno número de pacientes no último grupo. Foi mantida a diferença em relação à população feminina com lesão primária do LCA.

Em relação aos resultados da comparação dos valores do “slope” medial (SM), a falta de diferença estatística vai de desencontro com a maioria das publicações da área (HASHEMI et al., 2010; KIZILGÖZ et al., 2018; SONNERY-COTTET et al., 2011; TODD et al., 2010). Algumas destas inclusive só calculam o “slope” pelo planalto medial. Um dos motivos é a maior facilidade para delimitá-lo nas radiografias em perfil.

O compartimento medial do joelho funciona como um eixo em torno do qual o côndilo lateral do fêmur e da tíbia giram. Ele recebe grande parte da força axial que atravessa o joelho. Essa carga em determinadas atividades pode ultrapassar 6 vezes o peso do corpo. Devido à ação muscular e à inclinação do “slope” há uma resultante que “empurra” o fêmur posteriormente, transladando assim a tíbia anteriormente, e que pode chegar a 1,3 vezes o peso corpóreo (TAYLOR et al., 2004). O LCA e o menisco medial (corno posterior) são os grandes responsáveis em evitar a translação anterior da tíbia (LORBACH et al., 2015; SAUER; ENGLISH; CLATWORTHY, 2018).

Já é bem estabelecido por vários estudos biomecânicos experimentais que o aumento do ST causa uma maior translação anterior na tíbia (DEJOUR; BONNIN, 1994; GIFFIN et al., 2004a; HASHEMI et al., 2008). É razoável pensar que esse deslocamento afete negativamente a mecânica do LCA porém muitos desses trabalhos demostraram que essa translação anterior não afeta o ligamento, inclusive em alguns casos, diminui sua tensão (GIFFIN et al., 2004b; HASHEMI et al., 2008). Outros pesquisadores conseguiram provar que há aumento nas forças atuantes no LCA porém sua intensidade é muito pequena (BERNHARDSON et al., 2019; MAROUANE et al., 2014b). Neste último trabalho houve um acréscimo de cerca de 30 Newtons (N), durante a aplicação de uma força de compressão axial de 200 N, em um planalto com 20 graus de “slope”. O LCA tem uma força tensora máxima, em torno de 1700 N (NOYES et al., 1984). Isso significa que as forças relatadas nos testes anteriores provavelmente são incapazes de causar sua ruptura, por mais inclinado que seja o “slope”, a não ser numa situação de pós-operatório em que o enxerto ainda não está maduro o suficiente para realizar sua função.

Alguns trabalhos mais recentes avaliaram pacientes submetidos a revisão da cirurgia do LCA (CHRISTENSEN et al., 2015; LEE et al., 2018; LI et al., 2014; WEBB et al., 2013) e todos revelaram valores com significância estatística que vinculam o aumento do ST com falha da cirurgia primária. Não conseguimos encontrar tal relação no nosso conjunto de dados. Isso pode ter ocorrido em decorrência do pequeno tamanho amostral.

Há vários anos, ortopedistas veterinários, em lesões do ligamento cranial de caninos (análogo ao cruzado anterior do humano), vêm realizando osteotomias corretivas com diminuição da inclinação posterior dos planaltos. É bem verdade que

os valores médios do “slope” tibial canino são próximos de 25 graus e a força de cisalhamento decorrente dessa inclinação muito maior. Alguns grupos tem indicado osteotomias com cunhas de fechamento anterior em casos de revisões de LCA com “slope” aumentado e referem excelentes resultados (DEJOUR et al., 2015; SONNERY-COTTET et al., 2014a). Não há trabalhos que avaliem o risco decorrente do aumento na extensão do joelho após esses procedimentos.

Este trabalho tem alguns pontos fracos. O maior deles provavelmente é a heterogeneidade dos grupos, em grande parte devido ao pequeno número de indivíduos submetidos a revisão de cirurgia do LCA no nosso serviço. Uma análise estatística mais completa, tentando equiparar melhor as amostras, pode ajudar na solução. Outro problema é o pouco tempo de seguimento dos pacientes submetidos a reconstrução primária. Na maioria das publicações esse intervalo é maior que 2 anos e, por isso, algumas falhas podem passar despercebidas. Escolhemos esse tempo porque a rotina do nosso serviço e o perfil do nosso paciente infelizmente não condizem com seguimentos longos.

Embora haja muito entusiasmo nesse assunto, é necessário lembrar que há causas já bem estabelecidas para lesão do LCA e falha da sua reconstrução. Uma alteração de poucos graus no perfil da região proximal da tíbia, embora seja significativa estatisticamente pode não ser clinicamente relevante.

A função do “slope” tibial ainda não foi totalmente elucidada. Mais estudos comparando resultados clínicos com dados objetivos são necessários para isolar os vários fatores de risco e conhecer seu impacto individual na gênese da lesão primária e revisão do LCA.

Conclusão

7. CONCLUSÃO

Na população estudada, o aumento dos valores do “slope” lateral está relacionado com maior ocorrência de lesões do LCA, apenas em indivíduos do sexo feminino e não teve efeito negativo após a realização da reconstrução ligamentar. O valor do “slope” medial não teve relação com nenhuma das variáveis citadas.

Referências

REFERÊNCIAS[1]

ADACHI, N. et al. Mechanoreceptors in the anterior cruciate ligament contribute to the joint position sense. **Acta Orthopaedica Scandinavica**, v. 73, n. 3, p. 330–334, 8 jan. 2002.

AGEL, J. et al. Anterior Cruciate Ligament Injury in National Collegiate Athletic Association Basketball and Soccer A 13-Year Review. 2005.

AHN, J. H. et al. Longitudinal Tear of the Medial Meniscus Posterior Horn in the Anterior Cruciate Ligament–Deficient Knee Significantly Influences Anterior Stability. **The American Journal of Sports Medicine**, v. 39, n. 10, p. 2187–2193, 9 out. 2011.

AMIS, A. A.; DAWKINS, G. P. Functional anatomy of the anterior cruciate ligament. Fibre bundle actions related to ligament replacements and injuries. **The Journal of bone and joint surgery. British volume**, v. 73, n. 2, p. 260–7, mar. 1991.

ANDRIOLO, L. et al. Revision anterior cruciate ligament reconstruction: clinical outcome and evidence for return to sport. **Knee Surgery, Sports Traumatology, Arthroscopy**, v. 23, n. 10, p. 2825–2845, 23 out. 2015.

ARDERN, C. L. et al. Fifty-five per cent return to competitive sport following anterior cruciate ligament reconstruction surgery: an updated systematic review and meta-analysis including aspects of physical functioning and contextual factors. **British Journal of Sports Medicine**, v. 48, n. 21, p. 1543–1552, 2014.

ARENDT, E.; DICK, R. Knee Injury Patterns Among Men and Women in Collegiate Basketball and Soccer. **The American Journal of Sports Medicine**, v. 23, n. 6, p. 694–701, 23 nov. 1995.

ARNOCZKY, S. P.; RUBIN, R. M.; MARSHALL, J. L. Microvasculature of the cruciate ligaments and its response to injury. An experimental study in dogs. **The Journal of bone and joint surgery. American volume**, v. 61, n. 8, p. 1221–9, dez. 1979.

BAER, G. S.; HARNER, C. D. Clinical outcomes of allograft versus autograft in anterior cruciate ligament reconstruction. **Clinics in sports medicine**, v. 26, n. 4, p. 661–81, out. 2007.

BERNHARDSON, A. S. et al. Tibial Slope and Its Effect on Force in Anterior Cruciate Ligament Grafts: Anterior Cruciate Ligament Force Increases Linearly as Posterior Tibial Slope Increases. **The American Journal of Sports Medicine**, p. 036354651882030, 14 jan. 2019.

[1] De acordo com a Associação Brasileira de Normas Técnicas (ABNT NBR 6023)

BEYNNON, B. D. et al. Treatment of Anterior Cruciate Ligament Injuries, Part I. **The American Journal of Sports Medicine**, v. 33, n. 10, p. 1579–1602, 30 out. 2005.

BEYNNON, B. D. et al. Increased slope of the lateral tibial plateau subchondral bone is associated with greater risk of noncontact ACL injury in females but not in males: a prospective cohort study with a nested, matched case-control analysis. **The American journal of sports medicine**, v. 42, n. 5, p. 1039–48, 2014.

BONASIA, D. E. et al. Anterolateral ligament of the knee: back to the future in anterior cruciate ligament reconstruction. **Orthopedic Reviews**, v. 7, n. 2, p. 27–33, 2015.

BOUTSIADIS, A. et al. Anterior Laxity at 2 Years After Anterior Cruciate Ligament Reconstruction Is Comparable When Using Adjustable-Loop Suspensory Fixation and Interference Screw Fixation. **The American Journal of Sports Medicine**, v. 46, n. 10, p. 2366–2375, 17 ago. 2018.

BRANDON, M. L. et al. The Association Between Posterior-Inferior Tibial Slope and Anterior Cruciate Ligament Insufficiency. **Arthroscopy: The Journal of Arthroscopic & Related Surgery**, v. 22, n. 8, p. 894–899, 2006.

BRAZIER, J. et al. [Evaluation of methods for radiographic measurement of the tibial slope. A study of 83 healthy knees]. **Revue de chirurgie orthopedique et reparatrice de l'appareil moteur**, v. 82, n. 3, p. 195–200, 1996.

BROWNING, W. M. et al. Suspensory Versus Aperture Fixation of a Quadrupled Hamstring Tendon Autograft in Anterior Cruciate Ligament Reconstruction: A Meta-analysis. **The American Journal of Sports Medicine**, v. 45, n. 10, p. 2418–2427, 9 ago. 2017.

BURNHAM, J. M. et al. Technical Considerations in Revision Anterior Cruciate Ligament Reconstruction for Operative Techniques in Orthopaedics. **Operative Techniques in Orthopaedics**, v. 27, n. 1, p. 63–69, 2017a.

BURNHAM, J. M. et al. Technical Considerations in Revision Anterior Cruciate Ligament Reconstruction for Operative Techniques in Orthopaedics. **Operative Techniques in Orthopaedics**, v. 27, n. 1, p. 63–69, 2017b.

BUTLER, D. L.; NOYES, F. R.; GROOD, E. S. Ligamentous restraints to anterior-posterior drawer in the human knee. A biomechanical study. **The Journal of bone and joint surgery. American volume**, v. 62, n. 2, p. 259–70, 1 mar. 1980.

CARSON, E. W. et al. Revision anterior cruciate ligament reconstruction: etiology of

failures and clinical results. **The journal of knee surgery**, v. 17, n. 3, p. 127–32, jul. 2004.

CHIU, K. Y.; ZHANG, S. D.; ZHANG, G. H. Posterior slope of tibial plateau in Chinese. **The Journal of arthroplasty**, v. 15, n. 2, p. 224–7, fev. 2000.

CHRISTENSEN, J. J. et al. Lateral Tibial Posterior Slope Is Increased in Patients With Early Graft Failure After Anterior Cruciate Ligament Reconstruction. **The American Journal of Sports Medicine**, v. 43, n. 10, p. 2510–2514, 2015.

DANDY, D. J.; FLANAGAN, J. P.; STEENMEYER, V. Arthroscopy and the management of the ruptured anterior cruciate ligament. **Clinical orthopaedics and related research**, n. 167, p. 43–9, jul. 1982.

DEBIEUX, P. et al. Bioabsorbable versus metallic interference screws for graft fixation in anterior cruciate ligament reconstruction. **Cochrane Database of Systematic Reviews**, v. 7, p. CD009772, 24 jul. 2016.

DEJOUR, D. et al. Tibial slope correction combined with second revision ACL produces good knee stability and prevents graft rupture. **Knee Surgery, Sports Traumatology, Arthroscopy**, v. 23, n. 10, p. 2846–2852, 2015.

DEJOUR, D. et al. Sagittal Plane Corrections around the Knee. **Journal of Knee Surgery**, p. 736–745, 2017.

DEJOUR, H.; BONNIN, M. Tibial translation after anterior cruciate ligament rupture. Two radiological tests compared. **The Journal of bone and joint surgery. British volume**, v. 76, n. 5, p. 745–9, set. 1994.

DIENST, M. et al. Correlation of intercondylar notch cross sections to the ACL size: a high resolution MR tomographic in vivo analysis. **Archives of Orthopaedic and Trauma Surgery**, v. 127, n. 4, p. 253–260, 24 abr. 2007.

DRAGANICH, L. F.; REIDER, B.; MILLER, P. R. An in vitro study of the Müller anterolateral femorotibial ligament tenodesis in the anterior cruciate ligament deficient knee. **The American journal of sports medicine**, v. 17, n. 3, p. 357–62, 23 maio 1989.

DUCHMAN, K. R.; LYNCH, T. S.; SPINDLER, K. P. Graft Selection in Anterior Cruciate Ligament Surgery: Who gets What and Why? **Clinics in Sports Medicine**, v. 36, n. 1, p. 25–33, 1 jan. 2017.

ECKENRODE, B. J. et al. Prevention and Management of Post-operative Complications Following ACL Reconstruction. **Current Reviews in Musculoskeletal**

Medicine, v. 10, n. 3, p. 315–321, 14 set. 2017.

FASCHINGBAUER, M. et al. Can the tibial slope be measured on lateral knee radiographs ? **Knee Surgery, Sports Traumatology, Arthroscopy**, v. 22, n. 12, p. 1–5, 2014.

FEUCHT, M. J. et al. The role of the tibial slope in sustaining and treating anterior cruciate ligament injuries. **Knee Surgery, Sports Traumatology, Arthroscopy**, v. 21, n. 1, p. 134–145, 7 jan. 2013.

FU, F. H. et al. Current Trends in Anterior Cruciate Ligament Reconstruction. **The American Journal of Sports Medicine**, v. 27, n. 6, p. 821–830, 17 nov. 1999.

FU, F. H.; KARLSSON, J. A long journey to be anatomic. **Knee Surgery, Sports Traumatology, Arthroscopy**, v. 18, n. 9, p. 1151–1153, 29 set. 2010.

GIFFIN, J. R. et al. Effects of Increasing Tibial Slope on the Biomechanics of the Knee. **The American Journal of Sports Medicine**, v. 32, n. 2, p. 376–382, 2004a.

GIFFIN, J. R. et al. Effects of Increasing Tibial Slope on the Biomechanics of the Knee. **American Journal of Sports Medicine**, v. 32, n. 2, p. 376–382, 2004b.

GIRGIS, F. G.; MARSHALL, J. L.; MONAJEM, A. The cruciate ligaments of the knee joint. Anatomical, functional and experimental analysis. **Clinical orthopaedics and related research**, n. 106, p. 216–31, 1975.

GRASSI, A. et al. Steep Posterior Tibial Slope, Anterior Tibial Subluxation, Deep Posterior Lateral Femoral Condyle, and Meniscal Deficiency Are Common Findings in Multiple Anterior Cruciate Ligament Failures: An MRI Case-Control Study. **The American Journal of Sports Medicine**, p. 036354651882354, 2019.

HAGINO, T. et al. Meniscal tears associated with anterior cruciate ligament injury. **Archives of Orthopaedic and Trauma Surgery**, v. 135, n. 12, p. 1701–1706, 19 dez. 2015.

HARNER, C. D. et al. Quantitative analysis of human cruciate ligament insertions. **Arthroscopy : the journal of arthroscopic & related surgery : official publication of the Arthroscopy Association of North America and the International Arthroscopy Association**, v. 15, n. 7, p. 741–9, out. 1999.

HARRIS, J. D. et al. Return to Sport After ACL Reconstruction. **Orthopedics**, v. 37, n. 2, p. e103–e108, 1 fev. 2014.

HASHEMI, J. et al. The geometry of the tibial plateau and its influence on the biomechanics of the tibiofemoral joint. **The Journal of bone and joint surgery.**

American volume, v. 90, n. 12, p. 2724–2734, 2008.

HASHEMI, J. et al. Shallow Medial Tibial Plateau and Steep Medial and Lateral Tibial Slopes. **The American Journal of Sports Medicine**, v. 38, n. 1, p. 54–62, 2010.

HOHMANN, E. et al. Is there a correlation between posterior tibial slope and non-contact anterior cruciate ligament injuries? **Knee Surgery, Sports Traumatology, Arthroscopy**, v. 19, n. SUPPL1, p. 109–114, 2011.

HOTEYA, K. et al. Association between intercondylar notch narrowing and bilateral anterior cruciate ligament injuries in athletes. **Archives of Orthopaedic and Trauma Surgery**, v. 131, n. 3, p. 371–376, 19 mar. 2011.

HUDEK, R. et al. Novel Measurement Technique of the Tibial Slope on Conventional MRI. **Clinical Orthopaedics and Related Research®**, v. 467, n. 8, p. 2066–2072, 4 ago. 2009.

JACKSON, D. W. et al. A comparison of patellar tendon autograft and allograft used for anterior cruciate ligament reconstruction in the goat model. **The American Journal of Sports Medicine**, v. 21, n. 2, p. 176–185, 23 mar. 1993.

JULLIARD, R. et al. [The median functional slope of the tibia. Principle. Technique of measurement. Value. Interest]. **Revue de chirurgie orthopedique et reparatrice de l'appareil moteur**, v. 79, n. 8, p. 625–34, 1993.

KAEDING, C. C. et al. Allograft Versus Autograft Anterior Cruciate Ligament Reconstruction: Predictors of Failure From a MOON Prospective Longitudinal Cohort. **Sports health**, v. 3, n. 1, p. 73–81, 2011.

KAEDING, C. C.; LÉGER-ST-JEAN, B.; MAGNUSSEN, R. A. Epidemiology and Diagnosis of Anterior Cruciate Ligament Injuries. **Clinics in Sports Medicine**, v. 36, n. 1, p. 1–8, 1 jan. 2017.

KANAMORI, A. et al. The forces in the anterior cruciate ligament and knee kinematics during a simulated pivot shift test: A human cadaveric study using robotic technology. **Arthroscopy: The Journal of Arthroscopic & Related Surgery**, v. 16, n. 6, p. 633–639, set. 2000.

KAWAMURA, S. et al. Macrophages accumulate in the early phase of tendon–bone healing. **Journal of Orthopaedic Research**, v. 23, n. 6, p. 1425–1432, 1 nov. 2005.

KAY, J. et al. Over 90 % of children and adolescents return to sport after anterior cruciate ligament reconstruction: a systematic review and meta-analysis. **Knee Surgery, Sports Traumatology, Arthroscopy**, v. 26, p. 1019–1036, 2018.

KENNEDY, J. C.; ALEXANDER, I. J.; HAYES, K. C. Nerve supply of the human knee and its functional importance. **The American Journal of Sports Medicine**, v. 10, n. 6, p. 329–335, 23 nov. 1982.

KIZILGÖZ, V. et al. Posterior tibial slope measurement on lateral knee radiographs as a risk factor of anterior cruciate ligament injury: A cross-sectional study. **Radiography**, v. 25, p. 33–38, 2018.

KOPF, S. et al. Size Variability of the Human Anterior Cruciate Ligament Insertion Sites. **The American Journal of Sports Medicine**, v. 39, n. 1, p. 108–113, 16 jan. 2011.

KUSNEZOV, N. et al. Anterior Cruciate Ligament Graft Removal Versus Retention in the Setting of Septic Arthritis After Reconstruction: A Systematic Review and Expected Value Decision Analysis. **Arthroscopy: The Journal of Arthroscopic & Related Surgery**, v. 34, n. 3, p. 967–975, mar. 2018.

LAI, C. C. H. et al. Eighty-three per cent of elite athletes return to preinjury sport after anterior cruciate ligament reconstruction: a systematic review with meta-analysis of return to sport rates, graft rupture rates and performance outcomes. **British Journal of Sports Medicine**, v. 52, n. 2, p. 128–138, 1 jan. 2018.

LAPRADE, R. F.; BURNETT, Q. M. Femoral Intercondylar Notch Stenosis and Correlation to Anterior Cruciate Ligament Injuries. **The American Journal of Sports Medicine**, v. 22, n. 2, p. 198–203, 23 mar. 1994.

LEE, C. C. et al. Does Posterior Tibial Slope Affect Graft Rupture Following ACL Reconstruction? **Arthroscopy: The Journal of Arthroscopic & Related Surgery**, mar. 2018.

LI, Y. et al. Posterior Tibial Slope Influences Static Anterior Tibial Translation in Anterior Cruciate Ligament Reconstruction. **The American Journal of Sports Medicine**, v. 42, n. 4, p. 927–933, 2014.

LOH, J. C. et al. Knee stability and graft function following anterior cruciate ligament reconstruction: Comparison between 11 o’clock and 10 o’clock femoral tunnel placement. **Arthroscopy: The Journal of Arthroscopic & Related Surgery**, v. 19, n. 3, p. 297–304, mar. 2003.

LORBACH, O. et al. Biomechanical evaluation of knee kinematics after anatomic single- and anatomic double-bundle ACL reconstructions with medial meniscal repair. **Knee Surgery, Sports Traumatology, Arthroscopy**, v. 23, n. 9, p. 2734–2741, 22

set. 2015.

LYMAN, S. et al. Epidemiology of Anterior Cruciate Ligament Reconstruction. **The Journal of Bone and Joint Surgery-American Volume**, v. 91, n. 10, p. 2321–2328, 2009.

MALETIS, G. B.; INACIO, M. C. S.; FUNAHASHI, T. T. Risk factors associated with revision and contralateral anterior cruciate ligament reconstructions in the Kaiser Permanente ACLR registry. **The American journal of sports medicine**, v. 43, n. 3, p. 641–7, 2015.

MAROUANE, H. et al. Steeper posterior tibial slope markedly increases ACL force in both active gait and passive knee joint under compression. **Journal of Biomechanics**, v. 47, n. 6, p. 1353–1359, 2014a.

MAROUANE, H. et al. Steeper posterior tibial slope markedly increases ACL force in both active gait and passive knee joint under compression. **Journal of Biomechanics**, v. 47, n. 6, 2014b.

MARUMO, K. et al. The “Ligamentization” Process in Human Anterior Cruciate Ligament Reconstruction with Autogenous Patellar and Hamstring Tendons. **The American Journal of Sports Medicine**, v. 33, n. 8, p. 1166–1173, 30 ago. 2005.

MÉNÉTREY, J. et al. “Biological failure” of the anterior cruciate ligament graft. **Knee Surgery, Sports Traumatology, Arthroscopy**, v. 16, n. 3, p. 224–231, 9 mar. 2008.

MOHAN, R. et al. Clinical Outcomes in Revision Anterior Cruciate Ligament Reconstruction: A Meta-analysis. **Arthroscopy: The Journal of Arthroscopic & Related Surgery**, v. 34, n. 1, p. 289–300, jan. 2018.

MORGAN, C. D.; KALMAN, V. R.; GRAWL, D. M. Definitive landmarks for reproducible tibial tunnel placement in anterior cruciate ligament reconstruction. **Arthroscopy : the journal of arthroscopic & related surgery : official publication of the Arthroscopy Association of North America and the International Arthroscopy Association**, v. 11, n. 3, p. 275–88, jun. 1995.

MORGAN, J. A. et al. Femoral Tunnel Malposition in ACL Revision Reconstruction. **Journal of Knee Surgery**, v. 25, n. 5, p. 361–368, 2012.

MOYEN, B. J. et al. Comparison of reconstruction of the anterior cruciate ligament with and without a Kennedy ligament-augmentation device. A randomized, prospective study. **The Journal of bone and joint surgery. American volume**, v. 74, n. 9, p. 1313–9, out. 1992.

MUSAHL, V. et al. Anterior cruciate ligament tunnel placement: Comparison of insertion site anatomy with the guidelines of a computer-assisted surgical system. **Arthroscopy : the journal of arthroscopic & related surgery : official publication of the Arthroscopy Association of North America and the International Arthroscopy Association**, v. 19, n. 2, p. 154–60, fev. 2003.

NOYES, F. R. et al. The symptomatic anterior cruciate-deficient knee. Part II: the results of rehabilitation, activity modification, and counseling on functional disability. **The Journal of bone and joint surgery. American volume**, v. 65, n. 2, p. 163–74, fev. 1983.

NOYES, F. R. et al. Biomechanical analysis of human ligament grafts used in knee-ligament repairs and reconstructions. **The Journal of bone and joint surgery. American volume**, v. 66, n. 3, p. 344–52, 1 mar. 1984.

NOYES, F. R.; BARBER-WESTIN, S. D.; HEWETT, T. E. High Tibial Osteotomy and Ligament Reconstruction for Varus Angulated Anterior Cruciate Ligament-Deficient Knees . **The American Journal of Sports Medicine**, v. 28, n. 3, p. 282–296, 30 maio 2000.

NOYES, F. R.; DELUCAS, J. L.; TORVIK, P. J. Biomechanics of anterior cruciate ligament failure: an analysis of strain-rate sensitivity and mechanisms of failure in primates. **The Journal of bone and joint surgery. American volume**, v. 56, n. 2, p. 236–53, mar. 1974.

O'DONOGHUE, D. H. Surgical treatment of fresh injuries to the major ligaments of the knee. **The Journal of bone and joint surgery. American volume**, v. 32 A, n. 4, p. 721–38, out. 1950.

ODENSTEN, M.; GILLQUIST, J. Functional anatomy of the anterior cruciate ligament and a rationale for reconstruction. **The Journal of bone and joint surgery. American volume**, v. 67, n. 2, p. 257–62, fev. 1985.

ORO, F. B. et al. Autograft Versus Allograft: An Economic Cost Comparison of Anterior Cruciate Ligament Reconstruction. **Arthroscopy: The Journal of Arthroscopic & Related Surgery**, v. 27, n. 9, p. 1219–1225, 1 set. 2011.

PENNER, D. A. et al. An in vitro study of anterior cruciate ligament graft placement and isometry. **The American journal of sports medicine**, v. 16, n. 3, p. 238–43, 23 maio 1988.

PÉREZ-PRIETO, D. et al. Contamination occurs during ACL graft harvesting and

manipulation, but it can be easily eradicated. **Knee Surgery, Sports Traumatology, Arthroscopy**, v. 26, n. 2, p. 558–562, 7 fev. 2018.

PERSSON, A. et al. Graft fixation influences revision risk after ACL reconstruction with hamstring tendon autografts. **Acta Orthopaedica**, v. 89, n. 2, p. 204–210, 4 mar. 2018.

PETERSEN, W.; TILLMANN, B. Anatomie und Funktion des vorderen Kreuzbandes. **Der Orthopäde**, v. 31, n. 8, p. 710–718, 15 ago. 2002.

Physiologic Preoperative Knee Hyperextension Is a Predictor of Failure in an Anterior Cruciate Ligament Revision Cohort A Report From the MARS Group. [s.d.].

PUJOL, N.; BEAUFILS, P. Healing results of meniscal tears left in situ during anterior cruciate ligament reconstruction: a review of clinical studies. **Knee Surgery, Sports Traumatology, Arthroscopy**, v. 17, n. 4, p. 396–401, abr. 2009.

RAHNEMAI-AZAR, A. A. et al. Increased lateral tibial slope predicts high-grade rotatory knee laxity pre-operatively in ACL reconstruction. **Knee Surgery, Sports Traumatology, Arthroscopy**, v. 25, n. 4, p. 1170–1176, 2017.

ROESSLER, P. P. et al. The anterolateral ligament (ALL) and its role in rotational extra-articular stability of the knee joint: a review of anatomy and surgical concepts. **Archives of Orthopaedic and Trauma Surgery**, v. 136, n. 3, p. 305–313, 2016.

RYAN, J. et al. ACL reconstruction: do outcomes differ by sex? A systematic review. **The Journal of bone and joint surgery. American volume**, v. 96, n. 6, p. 507–12, 19 mar. 2014.

SAKANE, M. et al. In situ forces in the anterior cruciate ligament and its bundles in response to anterior tibial loads. **Journal of Orthopaedic Research**, v. 15, n. 2, p. 285–293, mar. 1997.

SAMUELSEN, B. T. et al. Hamstring Autograft versus Patellar Tendon Autograft for ACL Reconstruction: Is There a Difference in Graft Failure Rate? A Meta-analysis of 47,613 Patients. **Clinical Orthopaedics and Related Research®**, v. 475, n. 10, p. 2459–2468, 15 out. 2017.

SAUER, S.; ENGLISH, R.; CLATWORTHY, M. The Ratio of Tibial Slope and Meniscal Bone Angle for the Prediction of ACL Reconstruction Failure Risk. **The Surgery Journal**, v. 04, n. 03, p. e152–e159, 2018.

SHELBOURNE, K. D.; GRAY, T.; HARO, M. Incidence of Subsequent Injury to Either Knee within 5 Years after Anterior Cruciate Ligament Reconstruction with Patellar

Tendon Autograft. **The American Journal of Sports Medicine**, v. 37, n. 2, p. 246–251, fev. 2009.

SHYBUT, T. B. et al. Effect of Lateral Meniscal Root Tear on the Stability of the Anterior Cruciate Ligament–Deficient Knee. **The American Journal of Sports Medicine**, v. 43, n. 4, p. 905–911, 14 abr. 2015.

SLETTE, E. L. et al. **Biomechanical Results of Lateral Extra-articular Tenodesis Procedures of the Knee: A Systematic ReviewArthroscopy - Journal of Arthroscopic and Related Surgery**, 2016.

SMITH, H. C. et al. Risk Factors for Anterior Cruciate Ligament Injury. **Sports Health: A Multidisciplinary Approach**, v. 4, n. 2, p. 155–161, 2012.

SONG, G. et al. Risk Factors Associated With Grade 3 Pivot Shift After Acute Anterior Cruciate Ligament Injuries. **The American Journal of Sports Medicine**, v. 44, n. 2, p. 362–369, 2016.

SONNERY-COTTET, B. et al. The influence of the tibial slope and the size of the intercondylar notch on rupture of the anterior cruciate ligament. **The Bone & Joint Journal**, v. 93-B, n. 11, p. 1475–1478, 2011.

SONNERY-COTTET, B. et al. Proximal Tibial Anterior Closing Wedge Osteotomy in Repeat Revision of Anterior Cruciate Ligament Reconstruction. **Am J Sports Med.**, v. 42, n. 8, p. 1873– 80. doi: 10.1177/0363546514534938. Epub 2014, 2014a.

SONNERY-COTTET, B. et al. Proximal Tibial Anterior Closing Wedge Osteotomy in Repeat Revision of Anterior Cruciate Ligament Reconstruction. **American Journal of Sports Medicine**, v. 42, n. 8, p. 1873–1880, 28 ago. 2014b.

SONNERY-COTTET, B. et al. Anterolateral Ligament Expert Group consensus paper on the management of internal rotation and instability of the anterior cruciate ligament - deficient knee. **Journal of Orthopaedics and Traumatology**, v. 18, n. 2, p. 91–106, 2017.

STIJAK, L.; HERZOG, R. F.; SCHAI, P. Is there an influence of the tibial slope of the lateral condyle on the ACL lesion? : AAA case-control study. **Knee Surgery, Sports Traumatology, Arthroscopy**, v. 16, n. 2, p. 112–117, 2008.

STURNICK, D. R. et al. Combined anatomic factors predicting risk of anterior cruciate ligament injury for males and females. **American Journal of Sports Medicine**, v. 43, n. 4, p. 839–847, 2015.

SVANTESSON, E. et al. Increased risk of ACL revision with non-surgical treatment of

a concomitant medial collateral ligament injury: a study on 19,457 patients from the Swedish National Knee Ligament Registry. **Knee Surgery, Sports Traumatology, Arthroscopy**, 29 out. 2018.

TAYLOR, W. R. et al. Tibio-femoral loading during human gait and stair climbing. **Journal of Orthopaedic Research**, v. 22, p. 625–632, 2004.

TENA-ARREGUI, J. et al. Arthroscopic study of the knee joint in fetuses. **Arthroscopy : the journal of arthroscopic & related surgery : official publication of the Arthroscopy Association of North America and the International Arthroscopy Association**, v. 19, n. 8, p. 862–8, out. 2003.

THEIN, R. et al. The Prevalence of Cruciate Ligament and Meniscus Knee Injury in Young Adults and Associations with Gender, Body Mass Index, and Height a Large Cross-Sectional Study. **The Journal of Knee Surgery**, v. 30, n. 06, p. 565–570, 23 jul. 2017.

TISCHER, T. et al. The impact of osseous malalignment and realignment procedures in knee ligament surgery: A systematic review of the clinical evidence. **Orthopaedic Journal of Sports Medicine**, v. 5, n. 3, p. 1–16, 2017a.

TISCHER, T. et al. The Impact of Osseous Malalignment and Realignment Procedures in Knee Ligament Surgery: A Systematic Review of the Clinical Evidence. **Orthopaedic Journal of Sports Medicine**, v. 5, n. 3, p. 232596711769728, 27 mar. 2017b.

TODD, M. S. et al. The Relationship Between Posterior Tibial Slope and Anterior Cruciate Ligament Injuries. **The American Journal of Sports Medicine**, v. 38, n. 1, p. 63–67, 2010.

TORG, J. S.; CONRAD, W.; KALEN, V. Clinical I diagnosis of anterior cruciate ligament instability in the athlete. **The American Journal of Sports Medicine**, v. 4, n. 2, p. 84–93, 23 mar. 1976.

TOTH, A. P.; CORDASCO, F. A. Anterior cruciate ligament injuries in the female athlete. **The journal of gender-specific medicine : JGSM : the official journal of the Partnership for Women's Health at Columbia**, v. 4, n. 4, p. 25–34, 2001.

TRAVEN, S. A. et al. Higher BMI predicts additional surgery at the time of ACL reconstruction. **Knee Surgery, Sports Traumatology, Arthroscopy**, 29 out. 2018.

TROJANI, C. et al. Revision ACL reconstruction: Influence of a lateral tenodesis. **Knee Surgery, Sports Traumatology, Arthroscopy**, v. 20, n. 8, p. 1565–1570,

2012.

VOOS, J. E. et al. Effect of tibial slope on the stability of the anterior cruciate ligament–deficient knee. **Knee Surgery, Sports Traumatology, Arthroscopy**, v. 20, n. 8, p. 1626–1631, 20 ago. 2012.

WEBB, J. M. et al. Posterior Tibial Slope and Further Anterior Cruciate Ligament Injuries in the Anterior Cruciate Ligament–Reconstructed Patient. **The American Journal of Sports Medicine**, v. 41, n. 12, p. 2800–2804, 13 dez. 2013.

WEILER, A. et al. Primary versus Single-Stage Revision Anterior Cruciate Ligament Reconstruction Using Autologous Hamstring Tendon Grafts. **The American Journal of Sports Medicine**, v. 35, n. 10, p. 1643–1652, 30 out. 2007.

WOO, S. L.-Y. et al. The effectiveness of reconstruction of the anterior cruciate ligament with hamstrings and patellar tendon . A cadaveric study comparing anterior tibial and rotational loads. **The Journal of bone and joint surgery. American volume**, v. 84-A, n. 6, p. 907–14, jun. 2002.

WORDEMAN, S. C. et al. In Vivo Evidence for Tibial Plateau Slope as a Risk Factor for Anterior Cruciate Ligament Injury. **The American Journal of Sports Medicine**, v. 40, n. 7, p. 1673–1681, 26 jul. 2012.

WRIGHT, R. W. et al. Descriptive Epidemiology of the Multicenter ACL Revision Study (MARS) Cohort. **The American Journal of Sports Medicine**, v. 38, n. 10, p. 1979–1986, out. 2010.

YAGI, M. et al. Biomechanical Analysis of an Anatomic Anterior Cruciate Ligament Reconstruction. **The American Journal of Sports Medicine**, v. 30, n. 5, p. 660–666, 30 set. 2002.

YASUDA, K. et al. Anatomic Double-Bundle Anterior Cruciate Ligament Reconstruction. **Arthroscopy: The Journal of Arthroscopic & Related Surgery**, v. 26, n. 9, p. S21–S34, set. 2010.

YASUDA, K. et al. Anatomic single- and double-bundle anterior cruciate ligament reconstruction, part 1: Basic science. **The American journal of sports medicine**, v. 39, n. 8, p. 1789–99, 19 ago. 2011.

YOO, J. H. et al. Anatomical References to Assess the Posterior Tibial Slope in Total Knee Arthroplasty: A Comparison of 5 Anatomical Axes. **The Journal of Arthroplasty**, v. 23, n. 4, p. 586–592, 1 jun. 2008.

ZANTOP, T. et al. The Role of the Anteromedial and Posterolateral Bundles of the

Anterior Cruciate Ligament in Anterior Tibial Translation and Internal Rotation. **The American Journal of Sports Medicine**, v. 35, n. 2, p. 223–227, fev. 2007.

ZELLE, B. A. et al. Anatomical double-bundle anterior cruciate ligament reconstruction. **Sports medicine (Auckland, N.Z.)**, v. 36, n. 2, p. 99–108, 2006.

ZENG, C. et al. The influence of the tibial plateau slopes on injury of the anterior cruciate ligament: A meta-analysis. **Knee Surgery, Sports Traumatology, Arthroscopy**, v. 22, n. 1, p. 53–65, 2014.

ZENG, C. et al. Is posterior tibial slope associated with noncontact anterior cruciate ligament injury? **Knee Surgery, Sports Traumatology, Arthroscopy**, v. 24, n. 3, 2016.

ANEXO A – Parecer consubstanciado do comitê de ética e pesquisa com aprovação da pesquisa

USP - HOSPITAL DAS CLÍNICAS DA FACULDADE DE MEDICINA DE RIBEIRÃO

CEP HCRP - FMRP - USP

Plataforma Brasil

PARECER CONSUBSTANCIADO DO CEP

DADOS DA EMENDA

Título da Pesquisa: A influência dos ângulos proximais da tíbia nos planos coronal e sagital no risco de falha da reconstrução do LCA

Versao 2

Pesquisador: Fabricio Fogagnolo

Área Temática:

Versão: 3

CAAE: 52255415.8.0000.5440

Instituição Proponente: Hospital das Clínicas da Faculdade de Medicina de Ribeirão Preto da USP -

Patrocinador Principal: Financiamento Próprio

DADOS DO PARECER

Número do Parecer: 3.087.442

Apresentação do Projeto:

Trata-se de emenda ao projeto de pesquisa conforme carta datada de 11 de setembro de 2018.

Resumo:

A ruptura do ligamento cruzado anterior (LCA) é a lesão ligamentar mais comum do joelho e uma das mais prevalentes dentre as lesões na prática esportiva. Sua reconstrução, atualmente, é um procedimento com grande índice de sucesso e altas taxas de retorno ao esporte. O padrão-ouro de tratamento é a reconstrução por via artroscópica, onde podemos adotar uma série de enxertos, técnicas e procedimentos associados a depender da experiência do cirurgião. Com o aumento do número de cirurgias primárias, cresceu o número de falhas e consequentemente a necessidade de tratar esses pacientes. Sabe-se que vários fatores influenciam o resultado final da cirurgia e o objetivo deste trabalho é avaliar a relação entre 1) slope tibial e 2) desvios no plano coronal da região proximal da tíbia e as taxas de insucesso das cirurgias primárias.

Objetivo da Pesquisa:

O objetivo primário deste trabalho é avaliar a influência do alinhamento da região proximal tíbia no eixo sagital e em segundo plano, confirmar a influência de lesões meniscais de condrais no risco de insuficiência do "neoligamento". Faremos um estudo da população geral à fim de estipular

Endereço: CAMPUS UNIVERSITÁRIO
Bairro: MONTE ALEGRE **CEP:** 14.048-900
UF: SP **Município:** RIBEIRAO PRETO
Telefone: (16)3602-2228 **Fax:** (16)3633-1144 **E-mail:** cep@hcrp.usp.br

um valor padrão médio do slope tibial. Como sabemos que a medição destes valores é dificultada pela pequena angulação, em um primeiro tempo testaremos os métodos de mensuração e a concordância destes intra e interobservadores.

Avaliação dos Riscos e Benefícios:

Não modificado com a emenda.

Comentários e Considerações sobre a Pesquisa:

Justificativa da emenda:

Inclusão de 2 novos grupos de pacientes no trabalho, a fim de comparação com o grupo já estudado. Não haverá convocação dos indivíduos agora incluídos no projeto, apenas uso de informações disponíveis no prontuário eletrônico, ficha operatória e imagens radiográficas, sem qualquer exposição da identidade dos indivíduos, por esse motivo dispensa-se o uso de TCLE.

Considerações sobre os Termos de apresentação obrigatória:

Os termos da emenda foram adequadamente anexados.

Recomendações:

Não há.

Conclusões ou Pendências e Lista de Inadequações:

O CEP analisou e aprovou a emenda bem como o Projeto de pesquisa Versão 2 – atualizado em 01-12-2018. O CEP tomou ciência do relatório parcial.

Considerações Finais a critério do CEP:

Emenda Aprovada: Tendo em vista a legislação vigente, devem ser encaminhados ao CEP, relatórios parciais anuais referentes ao andamento da pesquisa e relatório final ao término do trabalho. Qualquer modificação do projeto original deve ser apresentada a este CEP em nova versão, de forma objetiva e com justificativas, para nova apreciação.

Este parecer foi elaborado baseado nos documentos abaixo relacionados:

Tipo Documento	Arquivo	Postagem	Autor	Situação
Informações Básicas do Projeto	PB_INFORMAÇÕES_BÁSICAS_772381_E1.pdf	07/12/2018 15:37:22		Aceito
Projeto Detalhado / Brochura Investigador	projeto_versaodois.docx	07/12/2018 15:35:32	MURILO HUMBERTO TOBIAS MARINS	Aceito
Outros	Relatorio_parcial.docx	11/09/2018 18:13:37	MURILO HUMBERTO TOBIAS	Aceito

Outros	CARTA_de_envio_da_emenda.docx	11/09/2018 18:12:13	MURILO HUMBERTO TOBIAS	Aceito
Outros	aprovacao_cer_versao2.pdf	25/02/2016 22:06:33	Fabricio Fogagnolo	Aceito
Outros	carta_resposta.pdf	25/02/2016 22:06:02	Fabricio Fogagnolo	Aceito
Cronograma	cronograma_versao2.docx	24/02/2016 08:12:47	Fabricio Fogagnolo	Aceito
Outros	aprovacaocer3.jpg	23/12/2015 12:06:37	MURILO HUMBERTO TOBIAS	Aceito
Outros	aprovacaocer2.jpg	23/12/2015 12:05:54	MURILO HUMBERTO TOBIAS	Aceito
Outros	aprovacaocer.jpg	23/12/2015 11:11:08	MURILO HUMBERTO TOBIAS	Aceito
Cronograma	cronograma.docx	21/12/2015 17:30:36	MURILO HUMBERTO TOBIAS	Aceito
Projeto Detalhado / Brochura Investigador	PROJETO_PESQUISA_REVISAO_DO_LCAdefinitivo.docx	21/12/2015 17:25:34	MURILO HUMBERTO TOBIAS MARINS	Aceito
Outros	upc_assinado.pdf	02/12/2015 09:30:42	MURILO HUMBERTO TOBIAS	Aceito
Folha de Rosto	folhaderosto.docx	30/11/2015 17:47:31	MURILO HUMBERTO TOBIAS	Aceito
Orçamento	orcamento.doc	30/11/2015 17:22:34	MURILO HUMBERTO TOBIAS	Aceito

Situação do Parecer:
Aprovado

Necessita Apreciação da CONEP:
Não

RIBEIRAO PRETO, 17 de Dezembro de 2018

Assinado por:
MARCIA GUIMARÃES VILLANOVA
(Coordenador(a))

Endereço: CAMPUS UNIVERSITÁRIO
Bairro: MONTE ALEGRE **CEP:** 14.048-900
UF: SP **Município:** RIBEIRAO PRETO
Telefone: (16)3602-2228 **Fax:** (16)3633-1144 **E-mail:** cep@hcrp.usp.br