UNIVERSIDADE DE SÃO PAULO
FACULDADE DE MEDICINA DE RIBEIRÃO PRETO

RANGEL ROBERTO DE ASSIS

Estudo morfológico da placa terminal vertebral

Ribeirão Preto
2019

RANGEL ROBERTO DE ASSIS

Estudo morfológico da placa terminal vertebral

Versão Original

Dissertação apresentada à Faculdade de Medicina de Ribeirão Preto da Universidade de São Paulo para obtenção do título de Mestre em Ciências.

Orientador: Prof. Dr. Helton Luiz A.Defino

Ribeirão Preto

2019

Autorizo a reprodução e divulgação total ou parcial desta dissertação, por qualquer meio convencional ou eletrônico, para fins de estudo e pesquisa, desde que citada a fonte.

Assis, Rangel Roberto

Estudo morfológico da placa terminal vertebral. Ribeirão Preto, 2019.
81 p.;il.;30cm.

Dissertação de Mestrado apresentada ao Programa de Pós Graduação em Ciências da Saúde Aplicadas ao Aparelho Locomotor da Faculdade de Medicina de Ribeirão Preto/USP.
Orientador: Defino, Helton Luiz Aparecido.

1. Placa terminal vertebral. 2. Ressonância magnética.

FOLHA DE APROVAÇÃO

Rangel Roberto de Assis

Estudo morfológico da placa terminal vertebral

Dissertação apresentada à Faculdade de Medicina de Ribeirão Preto da Universidade de São Paulo, para obtenção do título de Mestre em Ciências.

Aprovado em:

Banca Examinadora

Prof. Dr. _____
Instituição: _____
Assinatura: _____

Prof. Dr. _____
Instituição: _____
Assinatura: _____

Prof. Dr. _____
Instituição: _____
Assinatura: _____

Prof. Dr. _____
Instituição: _____
Assinatura: _____

Epígrafe

"Primeiro, lembrem-se de olhar para as estrelas lá no alto e não para seus pés lá embaixo. Dois, nunca desistam do seu trabalho. O trabalho lhe dá sentido e propósito, e a vida é vazia sem isso. Três, se você for afortunado a ponto de encontrar amor, lembre-se de que ele está ali e nunca o jogue fora.

(Stephen Hawking)

Dedicatória

DEDICATÓRIA

Aos meus pais, **José Roberto de Assis e Rosa Helena Cintra de Assis**, que me educaram e participaram sempre juntos de todas as batalhas da vida. Devo tudo que sou a eles.

À minha esposa, **Ligia Patrizzi Bassoli de Assis**, o amor da minha vida, sempre companheira em todos os momentos.

À minha filha, **Giulia Patrizzi de Assis**, um amor inexplicável e que me dá forças para as batalhas dia após dia.

Agradecimentos

Ao Prof. Helton Luiz Aparecido Defino, pela oportunidade de ser seu aluno e de integrar a equipe de coluna do Hospital das Clínicas de Ribeirão Preto, pelos seus grandes ensinamentos pessoais e profissionais.

À equipe médica (contratados e residentes) da cirurgia de coluna do Hospital das Clínicas de Ribeirão Preto: Herton Costa; Thiago Dantas Matos, Rodrigo B. Caiado Fleury, Kelsen de Oliveira Teixeira e Gabriel Bessa Gomes pela parceria durante a residência em coluna.

À **Rita de Cássia Stela Cossalter** pela grande ajuda e dedicação nesses meus anos de pós graduação. Parabéns por executar com excelência aquilo que faz.

Aos meus amigos, em especial a Célia Silva Oliveira, que sempre apoiaram.

Aos professores e funcionários da pós-graduação do Programa em Ciências da Saúde Aplicadas ao Aparelho Locomotor da FMRP-USP.

Ao **Prof. Dr. Marcello Henrique Nogueira Barbosa,** pela ajuda durante os anos de residência e também pela ajuda neste trabalho

E a todos que, direta ou indiretamente, contribuíram para a realização deste trabalho.

Resumo

RESUMO

Assis RR. Estudo morfológico da placa terminal vertebral [dissertação]. Ribeirão Preto: Universidade de São Paulo, Faculdade de Medicina de Ribeirão Preto; 2019.

A placa terminal vertebral (PTV) é uma estrutura anatômica presente nas vértebras com crescente reconhecimento da sua importância e associações com outras patologias da coluna vertebral. O objetivo deste estudo foi avaliar a morfologia da PTV em indivíduos normais para a caracterização dos padrões de morfologia da placa vertebral terminal na região cervical, torácica e lombar. Método: foram avaliados 100 exames de ressonância magnética da coluna vertebral (33 cervicais, 32 torácicas e 35 lombares) de indivíduos normais entre 18 e 59 anos, sendo 42 do sexo masculino e 58 do sexo feminino. Os parâmetros foram avaliados nas sequências ponderadas em T2 das imagens de ressonância no plano sagital. Os parâmetros são o tipo morfológico da PTV (côncavo, convexo, plana e irregular), o comprimento sagital da PTV, a profundidade da concavidade e a localização do ápice da concavidade. Houve variação no tipo morfológico da PTV nos segmentos da coluna. Na coluna cervical há maior frequência de placas do tipo plana (44,94%) na porção cranial das vértebras em ambos os sexos e na coluna lombar, em especial L5-S1, houve maior concentração de placas do tipo convexa e irregular ambos com relevância estatística ($p<0,05$). Nas demais placas a mais frequente encontrada é a do tipo côncavo, independente do sexo e da localização cranial ou caudal da placa terminal. Os demais parâmetros se mostraram com valores absolutos maiores no sexo feminino e com a característica de aumento dos valores no sentido crânio-caudal ($p<0,05$). Conclusão: mostrou-se um padrão de distribuição de PTV de acordo com o segmento da coluna avaliado. Mais estudos devem ser realizados sobre anatomia da placa terminal para melhor adaptação dos implantes na coluna vertebral e entendimento das suas patologias.

Palavras-chave: Placa terminal vertebral. Ressonância magnética.

Abstract

ABSTRACT

Assis RR. Morphological study of the endplate [dissertation]. Ribeirão Preto: Universidade de São Paulo, Faculdade de Medicina de Ribeirão Preto; 2019.

The endplate is an anatomical structure present in the vertebrae with increasing recognition of its importance and associations with other pathologies of the vertebral column. The aim of this study was to evaluate the morphology of PTV in normal individuals to determine the morphology patterns of the endplate in the cervical, thoracic and lumbar regions. Method: 100 MRI (33 cervical, 32 thoracic and 35 lumbar) examinations of normal individuals between 18 and 59 years old were evaluated, 42 males and 58 females. The parameters were evaluated in the T2-weighted sequences of the MRI in the sagittal plane. The parameters are the morphological type of endplate (concave, convex, flat and irregular), the sagittal length of the endplate, the depth of the concavity and the location of the apex of the concavity. There was variation in the morphological type of endplate in the segments of the spine. In the cervical spine there was a higher frequency of flat plates (44.94%) in the cranial portion of the vertebrae in both sexes and in the lumbar spine, especially L5-S1, there was a higher concentration of convex and irregular type plaques both of relevance ($p < 0.05$). In the other plates the most frequent one is the one of the concave type, independent of the sex and the cranial or caudal location of the endplate. The other parameters were presented with higher absolute values in females and with the characteristic of increased values in the cranio-caudal direction ($p < 0.05$). Conclusion: the endplate distribution pattern was shown according to the column segment evaluated. Further studies should be performed on endplate anatomy to better fit spinal implants and understanding their pathologies.

Keywords: Endplate. Magnetic resonance imaging

Lista de Figuras e Gráficos

LISTA DE FIGURAS

Figura 1- O esqueleto axial. A coluna vertebral nas visões anterior, lateral esquerdo e posterior..... **29**

Figura 2 - Fotos de vértebras humanas típicas. A: visão cranial da vértebra cervical, B: visão lateral da vértebra cervical, C: visão cranial da vértebra torácica, D: visão lateral da vértebra torácica, E: visão cranial da vértebra lombar, F: visão lateral da vértebra lombar. Pode-se notar nas fotos A, C e E a visão cranial das vértebras com o corpo vertebral e arco posterior delimitando o canal vertebral……. **30**

Figura 3 - Peças anatômicas de segmento lombar. **A** corte no plano sagital, pode-se notar as placas terminais vertebrais (1); núcleo pulposo (2); ânulo fibroso (3). **B** corte no plano axial no nível do DI entre duas vértebras lombares também evidenciando o núcleo pulposo (2) e o ânulo fibroso (3)..... **31**

Figura 4 - Figura esquemática da PTV segundo sua morfologia; a. côncava, b. convexa, c. plana, d. irregular…… **37**

Figura 5 – Corte sagital da coluna lombar ilustrando a PTV cranial e caudal de L5 e cranial de S1. A placa cranial de L5 classificada como plana e ilustrado a linha que une o canto anterior e posterior do platô vertebral determinando o comprimento sagital (1). A PTV caudal de L5 classificada como côncava e cranial de S1 como convexa, ilustrando a linha perpendicular (2) em relação ao comprimento sagital determinando a profundidade da PTV. Pode-se visualizar também o ápice da concavidade posterior ao centro da placa na PTV caudal de L5 e anterior na de S1…….. **38**

Figura 6 – Corte sagital lombar ilustrando as placas craniais de L5 (irregular) e S1 (côncava). A profundidade da concavidade da placa (1) ilustrada a porção convexa e côncava na placa irregular de L5. Podemos observar também que o ápice com maior valor absoluto é o da porção côncava da placa, portanto classificamos a localização posterior do ápice da concavidade da PTV…….. **39**

Figura 7 – Imagem de corte sagital cervical de indivíduo masculino. ***A*** corte sem medida e ***B*** ilustrando medida da PTV superior de C3, C4 e C5 do tipo plana…….. **48**

Figura 8 – Imagem de corte sagital de ressonância magnética de coluna torácica ilustrando a linha de referência ao mesmo tempo que identifica a sequência de placas do tipo côncava……... **50**

Figura 9 – Imagem de corte sagital de ressonância magnética de coluna lombar ilustrando a linha de referência ao mesmo tempo que identifica a sequência de placas do tipo côncava em L3 e L4, irregular na placa cranial de L5 e convexa de S1…… **53**

LISTA DE GRÁFICOS

Gráfico 1 – Frequências dos tipos de PTV cranial ao longo da coluna cervical no grupo masculine…… **46**

Gráfico 2 – Frequências dos tipos de PTV cranial ao longo da coluna cervical no grupo feminino..... **46**

Gráfico 3 – Frequências dos tipos de PTV caudal ao longo da coluna cervical no grupo masculino..... **47**

Gráfico 4 – Frequências dos tipos de PTV caudal ao longo da coluna cervical no grupo feminino..... **47**

Gráfico 5 – Distribuição de frequências do tipo morfológico da PTV na coluna torácica pelo agrupamento de ambos os sexos e placas cranial e caudal..... **49**

Gráfico 6 – Distribuição do comprimento sagital da PTV cranial comparativo masculino (M) e feminino (F) na coluna cervical..... **54**

Gráfico 7 – Distribuição do comprimento sagital da PTV caudal comparativo masculino (M) e feminino (F) na coluna cervical..... **55**

Gráfico 8 – Distribuição do comprimento sagital da PTV cranial comparativo masculino (M) e feminino (F) na coluna torácica..... **57**

Gráfico 9 – Distribuição do comprimento sagital da PTV caudal comparativo masculino (M) e feminino (F) na coluna torácica……... **57**

Gráfico 10 – Distribuição do comprimento sagital da PTV comparativo masculino (M) e feminino (F) na coluna lombar……. **58**

Gráfico 11 – Distribuição da profundidade da concavidade da PTV cranial da coluna cervical em ambos os sexos…… **60**

Gráfico 12 – Distribuição da profundidade da concavidade da PTV caudal da coluna cervical em ambos os sexos…… **60**

Gráfico 13 – Distribuição da profundidade da concavidade da PTV da coluna torácica em ambos os sexos…… **62**

Gráfico 14 – Distribuição da profundidade da concavidade da PTV cranial da coluna lombar em ambos os sexos..... **63**

Gráfico 15 – Distribuição da profundidade da concavidade da PTV caudal da coluna lombar em ambos os sexos..... **64**

Gráfico 16 – Distribuição em porcentagem da localização do ápice da concavidade da PTV cranial em relação ao seu centro ao longo de toda a coluna vertebral……. **65**

Gráfico 17: Distribuição em porcentagem da localização do ápice da concavidade da PTV caudal em relação ao seu centro ao longo de toda a coluna vertebral..... **66**

Lista de Siglas

LISTA DE SIGLAS

PTV: placa terminal vertebral

FMRP: Faculdade de Medicina de Ribeirão Preto

USP: Universidade de São Paulo

DI: disco intervertebral

HCRP: Hospital das Clínicas de Ribeirão Preto

HC-FMRP-USP: Hospital das Clínicas de Ribeirão Preto da Faculdade de Medicina de Ribeirão Preto da Universidade de São Paulo

CS: comprimento sagital da PTV. Medida realizada que une o canto anterior e posterior do corpo vertebral no corte sagital.

Lista de Tabelas

LISTA DE TABELAS

Tabela 1 - Distribuição dos indivíduos de acordo com idade, sexo e o segmento da coluna vertebral. M: masculino; F: feminine……. **36**

Tabela 2 - Distribuição de frequências dos tipos morfológicos da PTV na coluna cervical……. **43**

Tabela 3- Frequências dos tipos de placa no segmento cervical segundo as placas craniais e caudais, independente do sexo…….. **44**

Tabela 4 - Frequências dos tipos de placa cervical segundo os sexos masculino e feminino de acordo com a localização cranial ou caudal da PTV... **44**

Tabela 5 - Distribuição de frequências dos tipos morfológicos das placas segundo as vértebras no sexo masculine…… **45**

Tabela 6 - Distribuição de frequências dos tipos morfológicos das placas segundo as vértebras no sexo feminine…….. **45**

Tabela 7 - Distribuição de frequências dos tipos morfológicos da PTV na coluna torácica…… **48**

Tabela 8 - Distribuição de frequências dos tipos morfológicos da PTV cranial e caudal das vértebras da coluna torácica……... **49**

Tabela 9 - Distribuição de frequências dos tipos morfológicos da PTV ao longo da coluna torácica. Valores pela média das frequências de ambos os sexos e das placas cranial e caudal…….. **49**

Tabela 10 - Distribuição de frequências dos tipos morfológicos da PTV na coluna lombar…… **50**

Tabela 11 - Distribuição de frequências dos tipos morfológicos da PTV craniais e caudais das vértebras da coluna lombar…… **51**

Tabela 12 - Distribuição de frequências dos tipos morfológicos da PTV das vértebras lombares, independente da localização cranial/caudal ou do sexo… **51**

Tabela 13 - Distribuição de frequências dos tipos morfológicos da PTV segundo as vértebras lombares no sexo masculine…….. **51**

Tabela 14 – Distribuição de frequências dos tipos morfológicos da PTV segundo as vértebras lombares no sexo feminine……. **52**

Tabela 15 - Distribuição de médias e desvio padrão do comprimento sagital da coluna cervical em ambos os sexos..... **54**

Tabela 16 - Distribuição de média e desvio padrão do comprimento sagital da coluna torácica em ambos os sexos..... **56**

Tabela 17 - Distribuição de média e desvio padrão do comprimento sagital da coluna lombar em ambos os sexos..... **58**

Tabela 18 - Distribuição de média e desvio padrão da profundidade da concavidade na PTV da coluna cervical em ambos os sexos..... **59**

Tabela 19 - Distribuição de média e desvio padrão da profundidade da concavidade na PTV da coluna torácica em ambos os sexos..... **61**

Tabela 20 - Distribuição de média e desvio padrão da profundidade da concavidade na PTV da coluna lombar em ambos os sexos..... **63**

.

.

.

Sumário

SUMÁRIO

1 INTRODUÇÃO..... **28**
2 OBJETIVOS..... **33**
3 MATERIAL E MÉTODOS..... **35**
3.1 Casuística..... **36**
3.2 Material..... **36**
3.3 Parâmetros avaliados..... **37**
3.3.1 – Tipo morfológico da PTV..... **37**
3.3.2 – Comprimento sagital da PTV (CS)..... **38**
3.3.3 – Profundidade da concavidade da PTV..... **38**
3.3.4 – Localização do ápice da concavidade da PTV..... **39**
3.4 Avaliação das imagens..... **39**
3.5 Estatística..... **40**
4 RESULTADOS..... **42**
4.1 – Tipo morfológico da PTV..... **43**
4.1.1 Segmento cervical..... **43**
4.1.2 Segmento torácico..... **48**
4.1.3 Segmento lombar..... **50**
4.2 - Comprimento sagital da PTV (CS)..... **53**
4.2.1 Segmento cervical..... **53**
4.2.2 Segmento torácico..... **55**
4.2.3 Segmento lombar..... **58**
4.3 – Profundidade da concavidade da PTV..... **59**
4.3.1 Segmento cervical..... **59**
4.3.2 Segmento torácico..... **60**
4.3.3 Segmento Lombar..... **62**
4.4 – Localização do ápice da concavidade da PTV..... **64**
4.4.1 Segmento cervical..... **64**
4.4.2 Segmento torácico..... **64**
4.4.3 Segmento lombar..... **65**

5 DISCUSSÃO..... 67
6 CONCLUSÃO..... 71
REFERÊNCIAS..... 73
ANEXOS..... 77

.

Introdução

1. INTRODUÇÃO

Os primórdios do estudo da anatomia humana tem relatos que datam da Grécia antiga, com contribuições de Hipócrates (460-370 a.C.) e grandes filósofos como Aristóteles (384-322 a.C.)(1). O termo conhecido hoje como coluna vertebral e suas descrições iniciais datam do antigo Egito nos hieróglifos utilizados para descrever a coluna vertebral de 1500 a.C(2). Porém, foi durante o século XV que as ilustrações da anatomia humana começaram a tomar proporções mais acuradas, mais especificamente da coluna vertebral, com Leonardo da Vinci, desenhando a coluna vertebral na sua totalidade de vértebras como a conhecemos hoje.(3)

A coluna vertebral é formada por 33 vértebras, agrupadas em segmentos. O segmento cervical é composto por sete vértebras, o segmento torácico por 12 vértebras, os segmentos lombar e sacral por cinco vértebras cada e o segmento coccígeo por quatro ou cinco ossículos (Figura 1). A divisão em segmentos é baseada nas características anatômicas das vértebras de cada segmento.

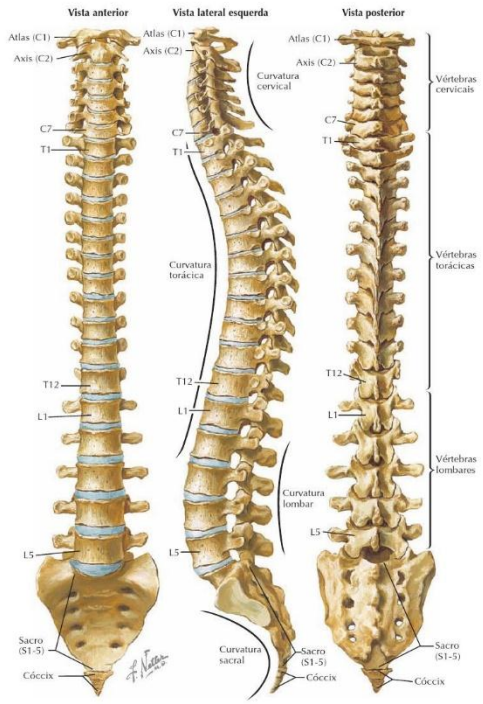

Figura 1 – O esqueleto axial: A coluna vertebral nas visões anterior, lateral esquerdo e posterior
Fonte: Iannotti e Parker(4)

A vértebra típica é composta por duas estruturas principais: o corpo vertebral e o arco posterior. O corpo vertebral consiste em uma massa óssea cilíndrica predominantemente de osso esponjoso envolto por osso cortical localizado anteriormente. O arco posterior, também conhecido como elementos posteriores, é composto basicamente de osso cortical com diversas estruturas anatômicas que delimitam um espaço entre o corpo vertebral e o arco posterior, chamado de canal vertebral (Figura 2).

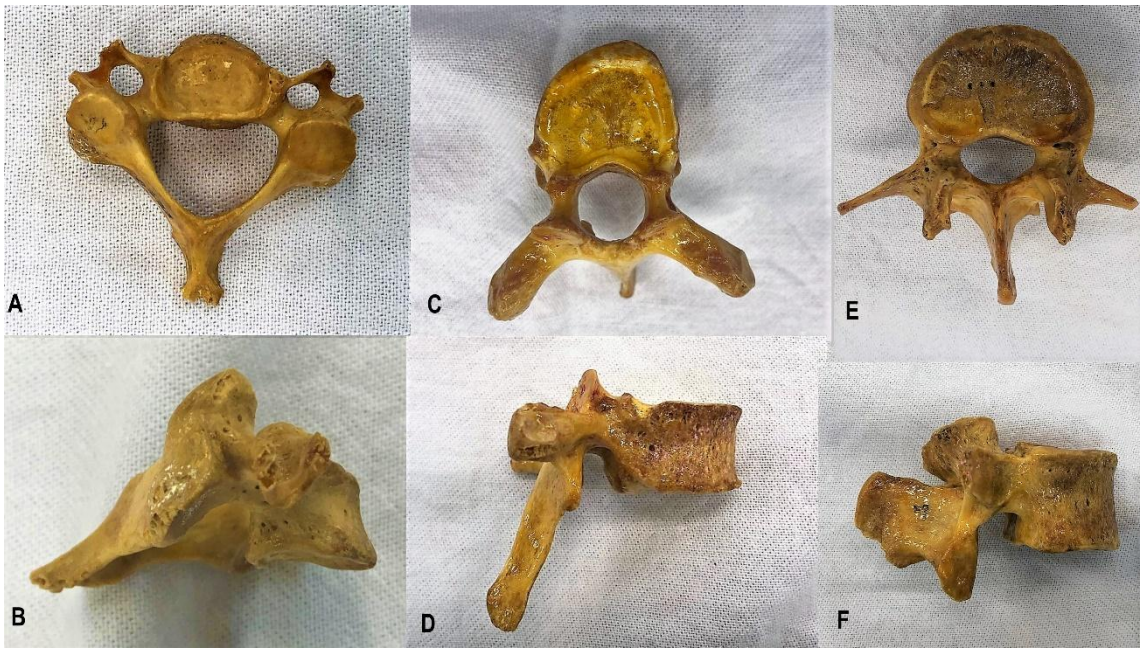

Figura 2 – Fotos de vértebras humanas típicas. A: visão cranial da vértebra cervical, B: visão lateral da vertebra cervical, C: visão cranial da vértebra torácica, D: visão lateral da vértebra torácica, E: visão cranial da vértebra lombar, F: visão lateral da vértebra lombar. Pode-se notar nas fotos A,C e E a visão cranial das vertebras com o corpo vertebral e arco posterior delimitando o canal vertebral
Fonte: Acervo do Laboratório de Anatomia da Faculdade de Medicina de Ribeirão Preto da Universidade de São Paulo (FMRP-USP)

Entre os corpos vertebrais há um espaço, preenchido por outra estrutura denominada disco intervertebral (DI), que apresenta composição heterogênea e responde dinamicamente a aplicação de cargas(5,6). Há pelo menos 25 discos intervertebrais, sendo seis discos cervicais,12 discos torácicos, seis discos lombares e um disco entre o sacro e o cóccix(5). Os discos intervertebrais são caracterizados estruturalmente pelo ânulo fibroso e núcleo pulposo. Essas estruturas são ancoradas em uma outra estrutura anatômica chamada placa terminal vertebral (PTV), presente nos corpos vertebrais cranial e caudal ao DI.



Figura 3 – Peças anatômicas do segmento lombar. **A** corte no plano sagital evidenciando as placas terminais vertebrais (1); núcleo pulposo (2) e ânulo fibroso (3). **B** corte no plano axial no nível do disco intervertebral entre duas vertebras lombares também evidenciando o núcleo pulposo (2) e o ânulo fibroso (3)
Fonte: Acervo do laboratório de anatomia da Faculdade de Medicina de Ribeirão Preto da Universidade de São Paulo (FMRP-USP)

A PTV é uma estrutura anatômica presente no platô vertebral cranial e caudal ao DI, formada por fina camada cartilaginosa situada entre o DI e o osso esponjoso do corpo vertebral e em íntima relação com o disco participando da sua nutrição e transmissão de cargas(7,8). É composta por tecido ósseo e cartilagem hialina. A porção cartilaginosa da PTV consiste de gel de moléculas de proteoglicanos hidratados reforçado por fibras de colágeno(6,9). A PTV atua como membrana semipermeável para facilitar a troca dos fluidos entre o ânulo fibroso, o núcleo pulposo e o corpo vertebral, principalmente por difusão(9). A espessura da PTV varia de 0,1mm a 2,0mm nos indivíduos adultos, possui variação da espessura dependendo da localização e posição do DI com tendência de ser mais delgada na região adjacente ao núcleo pulposo(6,7,9).

O componente ósseo da PTV se assemelha a camada porosa de osso trabecular e sua espessura também varia de acordo com o nível e a sua localização na coluna vertebral, variando de 0,2 e 0,8mm(9,10).

Atualmente, o interesse no estudo da PTV tem aumentando na medida em que foi observada a correlação entre as alterações da PTV e algumas doenças da coluna vertebral como a degeneração discal, a hérnia de disco, a escoliose e as causas de dor lombar (9,11-17).

Ainda são escassos os estudos da morfologia da placa vertebral e diferenças das suas dimensões foram observadas em diferentes populações(18).

O estudo da morfologia da PTV permite melhorar o conhecimento para auxiliar na aplicação de métodos de tratamento cirúrgico das doenças do DI e a fabricação de implantes mais anatômicos com objetivo de evitar complicações(19-24).

Devido a sua crescente importância e à escassez de trabalhos relacionados à morfologia da PVT, o objetivo do estudo foi a avaliação de diferentes parâmetros morfológicos da PVT. A escassez de estudos da morfologia da PTV em nossa população foi motivação adicional para a realização do estudo.

Objetivos

2. Objetivos

Estudar a morfologia da PTV em indivíduos normais e a possível existência e padrões de distribuição dois diferentes tipos de placa vertebral ao longo de toda a coluna vertebral. Comparar os parâmetros entre os sexos e os segmentos da coluna vertebral. Trata-se de um estudo inédito entre nossa população.

Material e Métodos

3. MATERIAL E MÉTODOS

3.1 CASUÍSTICA

Este é um estudo observacional de um banco de dados que foi aprovado pelo Comitê de Ética em Pesquisa do Hospital das Clínicas da Faculdade de Medicina de Ribeirão Preto da Universidade de São Paulo (HC-FMRP-USP) (Parecer número 2.165.295, data 10/07/2017, Anexo A). Foi solicitada e concedida a dispensa do termo de consentimento livre e esclarecido da pesquisa por se tratar de um estudo cujo objetivo foi analisar e mensurar algumas características anatômicas da coluna vertebral a partir de imagens de ressonância magnética realizadas no HC-FMRP-USP. Os exames de imagem foram solicitados para outros fins e a utilização das imagens neste estudo não acarretou prejuízo na saúde ou tratamento dos pacientes incluídos

3.2 MATERIAL

O estudo foi realizado a partir da análise retrospectiva de 100 exames de ressonância magnética da coluna vertebral (33 cervicais, 32 torácicas, 35 lombares), realizadas no período de 2008 a 2012 e ambos os sexos. O laudo oficial dos exames selecionados emitido pela equipe da Divisão de Radiologia do Hospital das Clínicas de Ribeirão Preto da Universidade de São Paulo (HCRP-USP) se enquadra dentro da normalidade. Exames de ressonância magnética com a presença de fratura, lesão neoplásica, deformidade, infecção, anormalidades congênitas, espondilite anquilosante ou cirurgia prévia da coluna vertebral foram excluídos.

Dos exames de ressonância magnética selecionados, 42 eram do sexo masculino e 58 do sexo feminino, com idade entre 18 e 59 anos de idade e a distribuição ao longo dos segmentos avaliados está ilustrado da Tabela 1.

Tabela 1- Distribuição dos indivíduos de acordo com idade, sexo e o segmento da coluna vertebral. M: masculino; F: feminino

Segmento	Quantidade (n)	Idade(anos)	Sexo (quantidade,%)
CERVICAL	33	29,45 ± 9,62	M: 16 (48,5); F: 17 (51,5)
TORÁCICO	32	30,94± 7,29	M:11 (34,4); F: 21 (65,6)
LOMBAR	35	33,77± 9,8	M: 16 (45,7); F: 19 (54,3)

O exame de ressonância magnética de todos os pacientes foi realizado em aparelho de 1,5T (Achieva; Philips Healthcare, Best, the Netherlands), com uma bobina de coluna de 16 canais (SENSE-SPINE; Philips).

3.3 - Parâmetros avaliados

Todos os parâmetros foram avaliados no plano sagital, nas sequências ponderadas em T2, visualizando simultaneamente o corte no plano axial para localização do corte sagital.

Os parâmetros estudados foram: tipo morfológico da PTV, o comprimento sagital da PTV (CS), profundidade da concavidade da placa e localização do ápice da concavidade da PTV. Os parâmetros serão separadamente descritos abaixo.

3.3.1- Tipo morfológico da PTV

As PTV foram classificadas em 4 tipos de acordo com a sua morfologia no plano sagital da ressonância magnética como: plana, côncava, convexa ou irregular(19,25) esquematicamente representadas na Figura 4. No tipo plano toda a extensão da PTV estava contida no plano formado pela linha que unia o canto anterior e posterior do corpo vertebral (Figura 5). No tipo côncavo, a PTV estava totalmente localizada abaixo em relação a linha que unia os cantos anterior e posterior do corpo vertebral (Figura 5). No tipo convexo, a placa estava totalmente localizada acima da linha de referência (Figura 5) e no tipo irregular a placa apresentava pelo menos um ponto acima e um ponto abaixo da linha de referência (Figura 6).

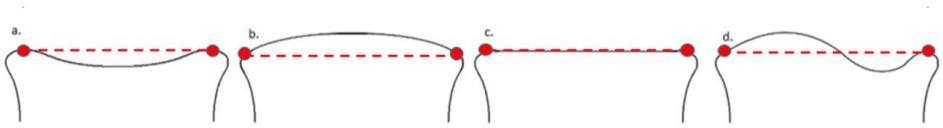

Figura 4- Figura esquemática dos tipos morfológicos da PTV usando como base a linha de referência ilustrada em vermelho: a. côncava, b. convexa, c. plana, d. irregular
Fonte: Elaborada pelo autor

3.3.2- Comprimento sagital da PTV (CS)

O CS é o parâmetro avaliado no corte central do plano sagital com a finalidade de aferir o tamanho da PTV. Para realizar esta medida, utilizamos como referência o canto anterior e posterior do platô do corpo vertebral cranial e caudal de cada vértebra. Então, traçamos uma linha reta que une os dois cantos (Figura 5). O plano formado por esta linha é utilizado como referência para a classificação do tipo morfológico, aferir a profundidade da PTV e determinar a localização do ápice da concavidade da PTV.

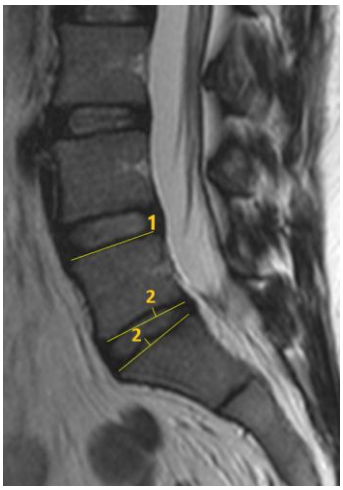

Figura 5- Corte sagital da coluna lombar ilustrando a PTV cranial e caudal de L5 e cranial de S1. A placa cranial de L5 classificada como plana e ilustrado a linha que une o canto anterior e posterior do platô vertebral determinando o comprimento sagital (1). A PTV caudal de L5 classificada como côncava e cranial de S1 como convexa, ilustrando a linha perpendicular (2) em relação ao comprimento sagital determinando a profundidade da PTV. Pode-se visualizar também o ápice da concavidade posterior ao centro da placa na PTV caudal de L5 e anterior na de S1

3.3.3- Profundidade da concavidade da PVT

A profundidade da concavidade da PTV é aferida utilizando como referência o plano formado pela linha que une os cantos anterior e posterior do corpo vertebral. Dessa forma, traçamos uma linha perpendicular do plano de referência até o ponto mais distante da placa (Figura 6). Esta distância pode estar localizada no sentido cranial (em uma placa convexa) ou no sentido caudal (em uma placa côncava). Portanto, convencionamos que tudo que está abaixo ao plano de referência (caudal)

tem valores positivos e tudo que está acima (cranial), negativo. Na placa tipo irregular, foi aferido tanto a distância na porção convexa quanto na porção côncava.

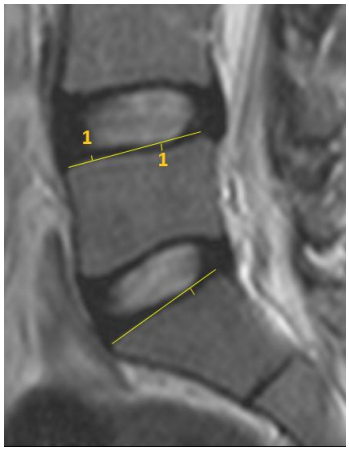

Figura 6- Corte sagital lombar ilustrando as placas craniais de L5 (irregular) e S1 (côncava). A profundidade da concavidade da placa (1) ilustrada a porção convexa e côncava na placa irregular de L5. Podemos observar também que o ápice com maior valor absoluto é o da porção côncava da placa, portanto classificamos a localização posterior do ápice da concavidade da PTV.

3.3.4 – Localização do ápice da concavidade da PTV

Para dar a informação da posição do ponto mais distante da placa da linha de referência em relação ao ponto médio do comprimento sagital da PTV (Figuras 5 e 6). Classificamos em anterior, posterior e no ponto médio o ápice da concavidade da PTV em relação ao centro da placa. Na placa tipo irregular, há uma porção côncava e outra convexa sendo convencionado que o maior valor absoluto da profundidade da concavidade da PTV seria o utilizado para classificar o ápice da concavidade em relação ao centro da placa.

3.4 – Avaliação das imagens

Todas as imagens foram avaliadas pelo software visualizador KPACS DICOM v1.6.0 (IMAGE Information Systems), com aumento padronizado de 2,5x.

Foi avaliado a PTV ao longo de toda a coluna vertebral, da PTV caudal de C2 à placa cranial de S1. As mensurações de todos os parâmetros foram realizadas em três cortes sagitais (central, parasagital direito e esquerdo) de cada segmento da coluna vertebral, nas imagens ponderadas em T2. O corte sagital central estava situado no ponto médio do maior diâmetro transversal do corpo da vértebra, localizado simultaneamente ao corte axial do nível avaliado. Os cortes parasagitais estavam localizados no ponto médio entre a borda lateral do corpo vertebral e a linha correspondente ao plano sagital central. Os três cortes foram realizados no plano sagital com a finalidade de se observar a homogeneidade e simetria dos parâmetros estudados na placa terminal vertebral.

A classificação do tipo morfológico da PTV foi realizada nos três planos sagitais mencionados. As medições realizadas para o CS, a profundidade da concavidade da PTV e a localização do ponto mais profundo foram realizadas apenas no plano sagital central.

As aferições mencionadas foram realizadas por um observador.

3.5 Estatística

No total, foram avaliados 1582 PTV (429 cervicais, 768 torácicas e 385 lombares) somando-se os parâmetros obtivemos um total de 9489 parâmetros avaliados no estudo e submetidos à análise estatística.

Os dados foram avaliados por meio de estatística descritiva, em que foi possível a caracterização da amostra quanto às variáveis coletadas. Esta metodologia tem como objetivo básico sintetizar uma série de valores da mesma natureza, permitindo que se tenha uma visão global da variação desses valores, organizando e descrevendo os dados por meio de tabelas de frequência e medidas descritivas. Foi utilizada a metodologia de análise de variância (ANOVA)(26). Esta metodologia baseia-se em particionar a variância total de uma determinada resposta (variável dependente) em duas partes: a primeira devida ao modelo de regressão e a segunda devida aos resíduos (erros). Quanto maior for a primeira em relação à segunda, maior é a evidência da diferença entre as médias dos grupos. Esse modelo tem como pressuposto que seus resíduos tenham distribuição normal com média 0 e variância constante. Quando esse pressuposto não foi atendido, foi aplicada uma transformação na variável resposta. Este procedimento foi realizado através do

software SAS, utilizando a *PROC GLM*. Para as comparações foi utilizado contrastes ortogonais baseados na distribuição t.

Foram utilizados testes t-Student, que consiste em comparar duas médias provenientes de amostras não pareadas. Para a utilização deste teste é necessário testar se as variâncias dos dois grupos são estatisticamente iguais, e se os dados seguem distribuição normal.

Para verificar a associação entre as variáveis qualitativas, os dados foram submetidos ao Teste Exato de Fisher(27).

Os modelos lineares de efeitos mistos (efeitos aleatórios e fixos) são utilizados na análise de dados nos quais as respostas de um mesmo indivíduo estão agrupadas e a suposição de independência entre observações num mesmo grupo não é adequada(28).

Todas as análises estatísticas foram realizadas com a utilização de software estatístico SAS. Valores de p menores que 0,05 foram considerados significativos.

Resultados

4. RESULTADOS

A importância da PTV vem crescendo e a escassez de trabalhos em nossa população foi uma das motivações da realização do estudo. Realizado levantamento de 100 exames de ressonância magnética da coluna vertebral (33 cervicais, 32 torácicas, 35 lombares) de ambos sexos.

O trabalho de avaliação e medição das 1582 placas (329 do segmento cervical, 768 do segmento torácico e 385 do segmento lombar) foram realizadas um segmento por vez e apresentaram algumas diferenças marcantes entre os segmentos, portanto serão apresentados os resultados de acordo o parâmetro e a descrição do comportamento ao longo da coluna vertebral.

4.1.1 Tipo morfológico da PTV

4.1.2 Segmento cervical

Na avaliação geral da PTV do segmento cervical, podemos observar maior frequência de placas do tipo côncava seguido do tipo plana ilustrado na Tabela 2.

Tabela 2- Distribuição de frequências dos tipos morfológicos da PTV na coluna cervical

	Côncavo	Convexo	Plana	Irregular
Cervical	62,57%	8,87%	22,82%	0,79%

Quando fazemos a avaliação de toda a amostra independente do sexo, o tipo mais frequente na PTV cranial das vértebras cervicais foi do tipo plana (44,94%), seguido pelo tipo côncavo (34,51%). Os tipos irregular (1,55%) e convexo (19%) apresentaram menor frequência. Já na placa caudal, o tipo mais frequente é côncavo (95,94%) e os demais tipos são de uma frequência muito menor conforme apresentado na Tabela 3.

Tabela 3 - Frequências dos tipos de placa no segmento cervical segundo as placas craniais e caudais, independente do sexo

	Côncavo	Convexo	Plana	Irregular
Cranial	34,51%	19,00%	44,94%	1,55%
Caudal	95,94%	0,14%	3,76%	0,16%

Na avaliação do tipo de PTV entre os sexos, foi observado diferença. No sexo masculino, houve maior frequência de placas planas, principalmente na placa cranial, enquanto que no grupo feminino apresentou maior frequência de placa tipo côncava e convexa. Quando analisamos essas diferenças entre as placas craniais e caudais, observamos que a diferença basicamente se encontra na placa cranial desses grupos. No grupo masculino há maior frequência de placas planas (49,3%) do que no feminino (40,84%) e, neste último, maior frequência de placas convexas (14,93% e 22,87% respectivamente). Os valores encontrados de placas côncavas são próximos (Tabela 4). As diferenças apresentadas entre os grupos masculino e feminino tiveram significância estatística com valor de p= 0,0119.

Tabela 4- Frequências dos tipos de placa cervical segundo os sexos masculino e feminino de acordo com a localização cranial ou caudal da PTV

		Côncavo	Convexo	Plana	Irregular
Masculino	cranial	34,02%	14,93%	49,30%	2,05%
	caudal	93,43%	0,29%	5,97%	0,31%
Feminino	cranial	34,96%	22,87%	40,84%	1,33%
	caudal	98,30%	0,00%	1,70%	0,00%

Quando avaliamos a distribuição dos tipos morfológicos de PTV ao longo da coluna cervical podemos notar que a frequência de placas planas é maior na porção cranial das vertebras cervicais no sexo masculino, se concentrando principalmente entre C3 e C6 (Tabela 5 e Figura 7). Este evento também foi notado no sexo feminino (Tabela 6), porém aparecem com uma frequência menor e de maneira mais uniforme ao longo de toda a coluna cervical quando comparado com o grupo masculino. Pode-se notar também que a ocorrência de PTV tipo côncava na porção cranial apresenta aumento de frequência no sentido crânio-caudal, mais expressivamente a partir de C5, em ambos os sexos como apresentados nos Gráficos 1 e 2. Outra curiosidade

observada é a expressividade importante de placas do tipo convexa entre C3 e C6 no sexo feminino (Gráfico 2). Todas essas diferenças marcantes entre os sexos nas placas craniais segundo as vértebras apresentaram significância estatística ($p<0,05$). A placa caudal ao longo de toda coluna cervical é do tipo côncava e não apresenta diferença entre os sexos (Gráficos 3 e 4).

Tabela 5- Distribuição de frequências dos tipos morfológicos das placas segundo as vértebras no sexo masculino

		Côncavo	Convexo	Plana	Irregular
C2	Caudal	95,75%	0%	4,25%	0%
C3	Cranial	8,34%	35,41%	56,24%	0%
	Caudal	97,91%	0%	2,09%	0%
C4	Cranial	22,92%	16,67%	58,33%	2,08%
	Caudal	100%	0%	0%	0%
C5	Cranial	10,42%	22,92%	60,45%	6,25%
	Caudal	95,84%	0%	4,16%	0%
C6	Cranial	35,41%	10,42%	54,17%	0%
	Caudal	100%	0%	0%	0%
C7	Cranial	58,34%	4,17%	35,41%	2,08%
	Caudal	93,75%	0%	6,25%	0%
T1	Cranial	68,71%	0%	31,25%	0%
	Caudal	70,83%	2,08%	25%	2,08%

Tabela 6- Distribuição de frequências dos tipos morfológicos das placas segundo as vértebras no sexo feminino

		Côncavo	Convexo	Plana	Irregular
C2	Caudal	100%	0%	0%	0%
C3	Cranial	29,41%	23,52%	47,07%	0%
	Caudal	100%	0%	0%	0%
C4	Cranial	21,57%	37,25%	41,18%	0%
	Caudal	100%	0%	0%	0%
C5	Cranial	19,60%	45,10%	39,30%	0%
	Caudal	100,00%	0,00%	0,00%	0,00%
C6	Cranial	33,34%	25,50%	39,20%	1,96%
	Caudal	100,00%	0,00%	0,00%	0%
C7	Cranial	45,10%	1,96%	49,02%	3,92%
	Caudal	100,00%	0,00%	0,00%	0%
T1	Cranial	60,78%	3,92%	33,34%	1,96%
	Caudal	92,15%	0%	7,85%	0%

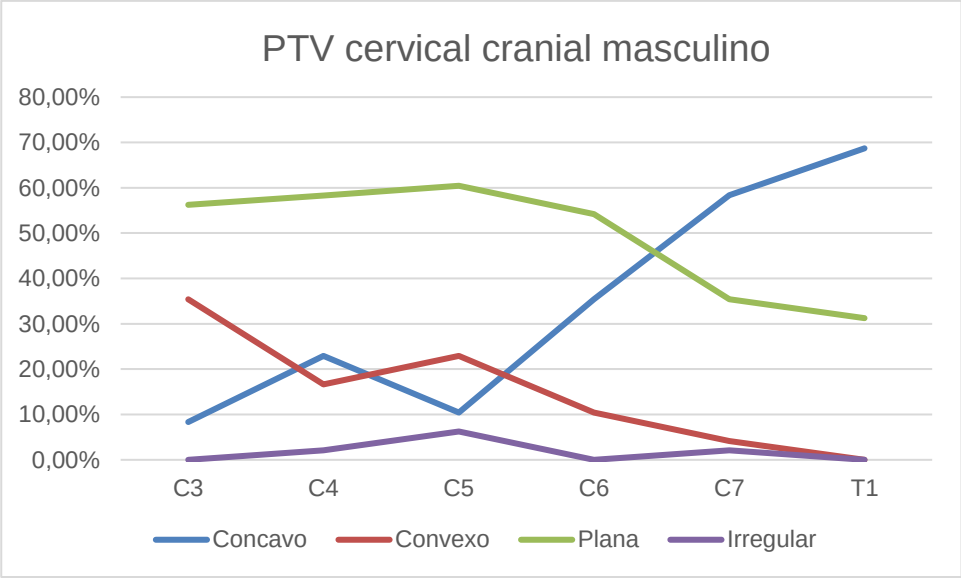

Gráfico 1- Frequências dos tipos de PTV cranial ao longo da coluna cervical no grupo masculino

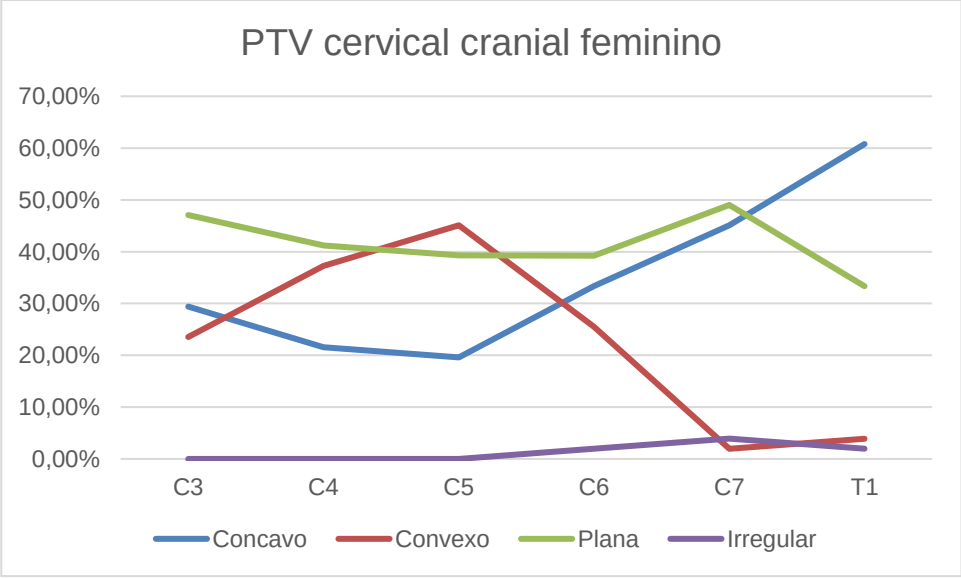

Gráfico 2- Frequências dos tipos de PTV cranial ao longo da coluna cervical no grupo feminino

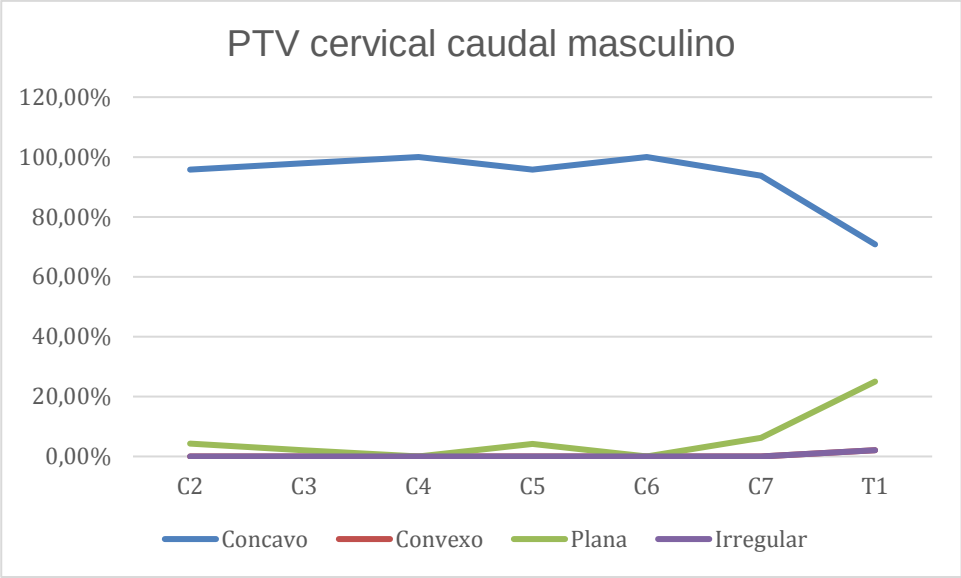

Gráfico 3- Frequências dos tipos de PTV caudal ao longo da coluna cervical no grupo masculino

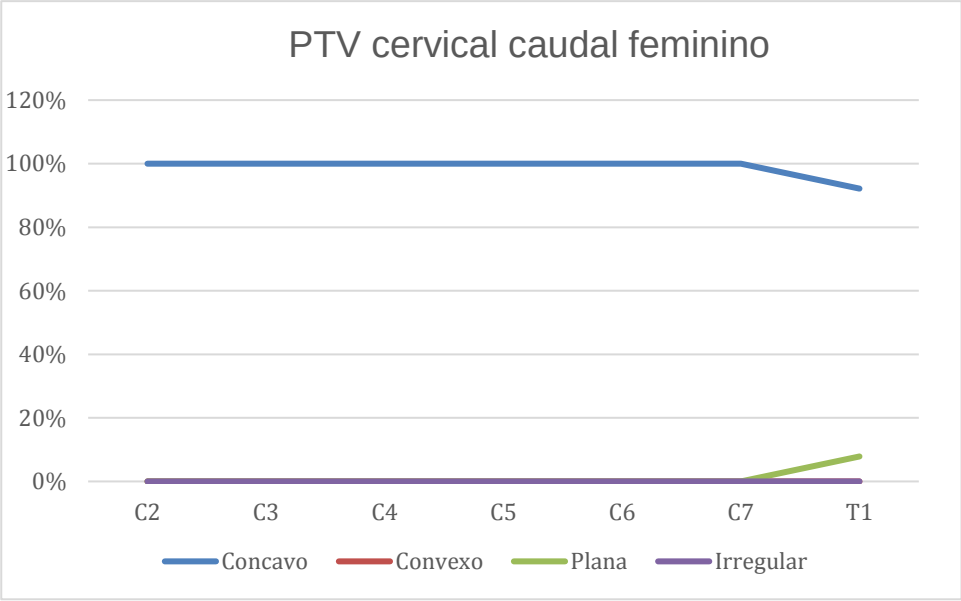

Gráfico 4- Frequências dos tipos de PTV caudal ao longo da coluna cervical no grupo feminino

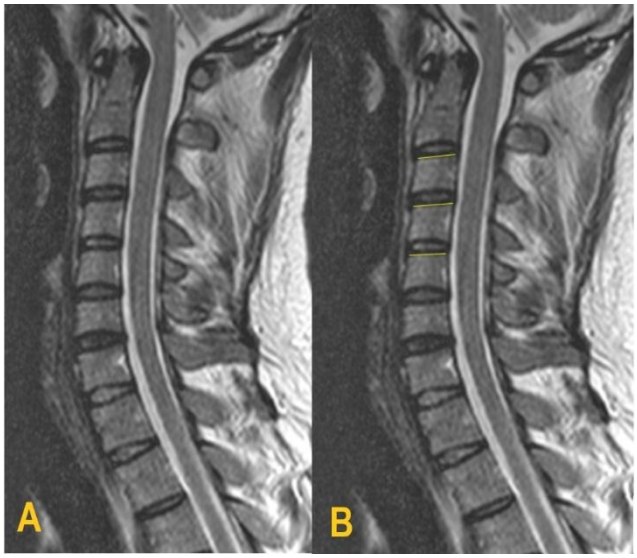

Figura 7- Imagem de corte sagital cervical de indivíduo masculino. ***A*** corte sem medida e ***B*** ilustrando medida da PTV superior de C3, C4 e C5 do tipo plana

4.1.3 Segmento torácico

Na avaliação geral do tipo morfológico da PTV na coluna torácica, encontramos distribuição muito diferente do encontrado na cervical, concentrado quase que exclusivamente no tipo côncavo como na Tabela 7.

Tabela 7- Distribuição de frequências dos tipos morfológicos da PTV na coluna torácica

	Côncavo	Convexo	Plana	Irregular
Torácica	95,83%	0,09%	3,60%	0,48%

Quando realizamos a avaliação do segmento torácico, independente do sexo, temos que o tipo mais frequente de PTV foi o tipo côncavo tanto na sua porção cranial (96,26%) quanto na porção caudal (95,39%) em todo o segmento (Tabela 8). Não apresentou diferença estatística na comparação realizada entre as placas cranial e caudal ou entre os sexos com relação ao tipo de placa na coluna torácica (p = 0,718) ou diferenças na distribuição por vértebra ao longo do segmento conforme Tabela 9. Podemos observar o comportamento da distribuição dos tipos morfológicos de PTV na coluna torácica no Gráfico 5, independente da variável sexo e localização cranial ou caudal da placa.

Tabela 8- Distribuição de frequências dos tipos morfológicos da PTV cranial e caudal das vértebras da coluna torácica

	Côncavo	Convexo	Plana	Irregular
Cranial	96,26%	0,00%	4%	0,19%
Caudal	95,36%	0,17%	3,64%	0,80%

Tabela 9- Distribuição de frequências dos tipos morfológicos da PTV ao longo da coluna torácica. Valores pela média das frequências de ambos os sexos e das placas cranial e caudal

	Côncavo	Convexo	Plana	Irregular
T1	82,81%	0,53%	16,66%	0,00%
T2	96,35%	0,00%	3,13%	0,52%
T3	97,91%	0,00%	1,57%	0,52%
T4	97,39%	0,00%	2,61%	0,00%
T5	97,91%	0,00%	2,09%	0,00%
T6	97,91%	0,00%	2,09%	0,00%
T7	97,39%	0,00%	2,61%	0,00%
T8	97,39%	0,00%	2,09%	0,52%
T9	97,91%	0,00%	1,04%	1,04%
T10	95,31%	0,00%	2,61%	2,09%
T11	96,87%	0,00%	2,09%	1,04%
T12	93,75%	0,00%	6,25%	0,00%

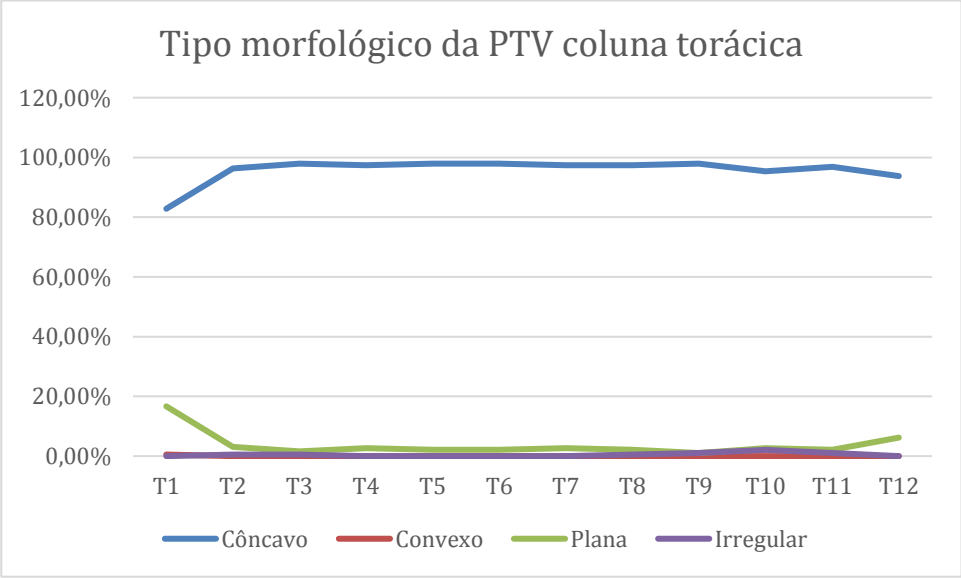

Gráfico 5- Distribuição de frequências do tipo morfológico da PTV na coluna torácica pelo agrupamento de ambos os sexos e placas cranial e caudal

Figura 8- Imagem de corte sagital de ressonância magnética de coluna torácica ilustrando a linha de referência ao mesmo tempo que identifica a sequência de placas do tipo côncava

4.1.4 Segmento lombar

Na avaliação geral do tipo morfológico da PTV na coluna lombar que também difere dos dois segmentos anteriores. Há o predomínio de placas tipo côncava, porém os outros tipos apresentaram uma frequência maior do que encontrado no segmento torácico conforme ilustrado na Tabela 10.

Tabela 10- Distribuição de frequências dos tipos morfológicos da PTV na coluna lombar

	Côncavo	Convexo	Plana	Irregular
Lombar	82,86%	5,45%	9,26%	2,42%

Quando avaliamos o segmento lombar segundo a localização cranial ou caudal da PTV, o tipo de PTV mais frequente foi o tipo côncavo, tanto na porção cranial (77,3%) quanto na caudal (89,52%) das vértebras lombares (Tabela 11). Os tipos plano e convexo apresentaram frequência de valores próximos na placa cranial e o tipo irregular que sempre foi o de menor frequência apresentou valores maiores na coluna lombar além de ser um pouco maior na placa cranial conforme também podemos observar na Tabela 11.

Tabela 11- Distribuição de frequências dos tipos morfológicos da PTV craniais e caudais das vértebras da coluna lombar

	Côncavo	Convexo	Plana	Irregular
cranial	77,30%	9,36%	10%	2,87%
caudal	89,52%	0,76%	7,80%	1,92%

Já na avaliação da distribuição de frequências dos tipos morfológicos de PTV ao longo do segmento lombar, houve diferença marcante concentrada na região distal. As vértebras de L1 a L4 os tipos mais frequentes foram o côncavo e, em menor frequência, o plano tanto nas placas craniais quanto nas caudais e de forma não ocorrendo relevância estatística na comparação entre sexos (p=0,7113) ilustrado na Tabela 12. Na porção distal, especificamente nas vertebras L5 e S1, a frequência de placas tipo convexa e irregular aumentaram expressivamente sendo o tipo convexo o mais frequente na placa cranial de S1 (42,86%) com relevância estatística em relação aos tipos de placas das demais vértebras lombares (p< 0,001). O tipo irregular, ao longo de todo a coluna vertebral, sempre foi o menos frequente, porém, no segmento lombar, foi onde apresentou maior valor em especial nas placas craniais de L5 e S1 (Tabela 13). Não houve relevância estatística na comparação entre sexos e entre as placas de L1 a L5, apenas na PTV de S1 em relação as demais. Apesar de não ter ocorrido relevância estatística entre os sexos, as Tabelas 13 e 14 ilustram as diferenças entre os sexos no segmento lombar.

Tabela 12- Distribuição de frequências dos tipos morfológicos da PTV das vértebras lombares, independente da localização cranial/caudal ou do sexo

	Côncavo	Convexo	Plana	Irregular
L1	87,14%	0,47%	11,92%	0,47%
L2	95,71%	0%	4,29%	0%
L3	92,38%	1,44%	5,71%	0,47%
L4	87,62%	0%	9,52%	2,86%
L5	80,47%	6,67%	7,14%	5,72%
S1	24,76%	42,86%	24,76%	7,62%

Tabela 13 - Distribuição de frequências dos tipos morfológicos da PTV segundo as vértebras lombares no sexo masculino

		Côncavo	Convexo	Plana	Irregular
L1	Cranial	95,83%	0%	4,17%	0%
	Caudal	77,09%	2,08%	18,75%	2,08%
L2	Cranial	93,75%	0%	6,25%	0%
	Caudal	97,82%	0%	2,08%	0%
L3	Cranial	93,75%	2,08%	2,08%	2,08%
	Caudal	89,59%	0%	10,41%	0%
L4	Cranial	87,50%	0%	10,41%	2,08%
	Caudal	87,50%	0%	12,50%	0%
L5	Cranial	77,09%	12,50%	10,41%	0%
	Caudal	89,59%	0%	2,08%	8,33%
S1	Cranial	29,17%	45,84%	18,75%	6,24%

Tabela 14- Distribuição de frequências dos tipos morfológicos da PTV segundo as vértebras lombares no sexo feminino

		Côncavo	Convexo	Plana	Irregular
L1	Cranial	87,72%	0%	12,28%	0%
	Caudal	87,72%	0%	12,28%	0%
L2	Cranial	98,25%	0%	1,75%	0%
	Caudal	92,98%	0%	7,02%	0%
L3	Cranial	94,74%	0%	5,26%	0%
	Caudal	91,22%	3,50%	5,28%	0%
L4	Cranial	89,47%	0%	8,78%	1,75%
	Caudal	85,97%	0%	7,01%	7,01%
L5	Cranial	61,41%	12,28%	14,03%	12,28%
	Caudal	94,73%	1,75%	1,75%	1,75%
S1	Cranial	21,05%	40,35%	29,82%	8,75%

Apesar de não ter apresentado diferença estatística a avaliação do tipo morfológico da PTV por vértebra entre sexo masculino e feminino, observamos que nos casos em que L5 é irregular há diferença entre os sexos em que no masculino esse tipo de placa se concentrou apenas na placa inferior de L5 (8,33%) enquanto que no feminino se concentrou na placa superior de L5 (12,28%).

Não houve diferença estatística na comparação entre os cortes parasagitais.

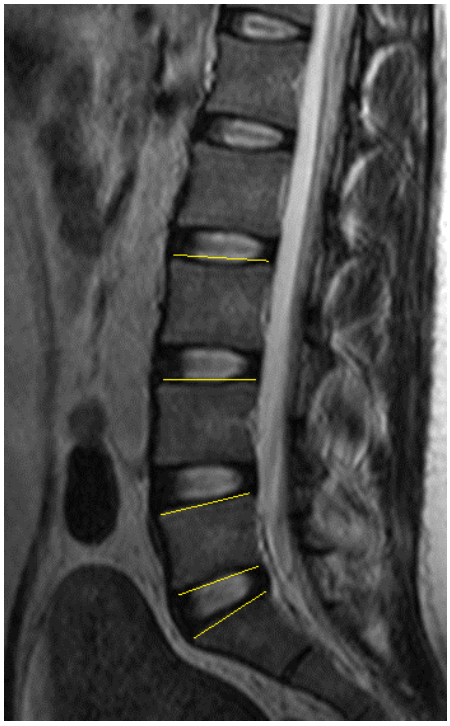

Figura 9- Imagem de corte sagital de ressonância magnética de coluna lombar ilustrando a linha de referência ao mesmo tempo que identifica a sequência de placas do tipo côncava em L3 e L4, irregular na placa cranial de L5 e convexa de S1

4.2 – Comprimento sagital (CS)

4.2.1 Segmento cervical

O comprimento sagital da PTV da coluna cervical apresentou distribuição de aumento progressivo do valor no sentido crânio-caudal com média e desvio padrão ilustrados na Tabela 15. Houve significância estatística na comparação entre os sexos, sendo que a média é maior no sexo masculino que no feminino ($p<0,001$) conforme ilustrado nos Gráficos 6 e 7.

A análise entre as medidas do CS cranial e caudal da mesma vértebra mostrou que a placa cranial é menor que a placa caudal em todas as vértebras cervicais avaliadas ($p<0,01$) (Tabela 15).

Tabela 15- Distribuição de médias e desvio padrão do comprimento sagital da coluna cervical em ambos os sexos

		Masculino	Feminino
C2	Caudal	13.49±1.34	11.32±1.54
C3	Cranial	13.33±1.41	11.20±1.48
	Caudal	13.95±0.96	11.59±1.38
C4	Cranial	13.59±1.40	11,38±1.41
	Caudal	14.21±1.09	11.86±1.56
C5	Cranial	13.59±1.32	11.45±1.59
	Caudal	14.58±1.57	12.06±1.67
C6	Cranial	14.23±1.68	11.87±1.62
	Caudal	14.92±1.54	12.55±1.38
C7	Cranial	14.81±1.38	12.13±1.33
	Caudal	14.94±1.18	12,41±1.31
T1	Cranial	15.00±1.46	12,29±1.43
	Caudal	16.07±1.52	13.40±1.37

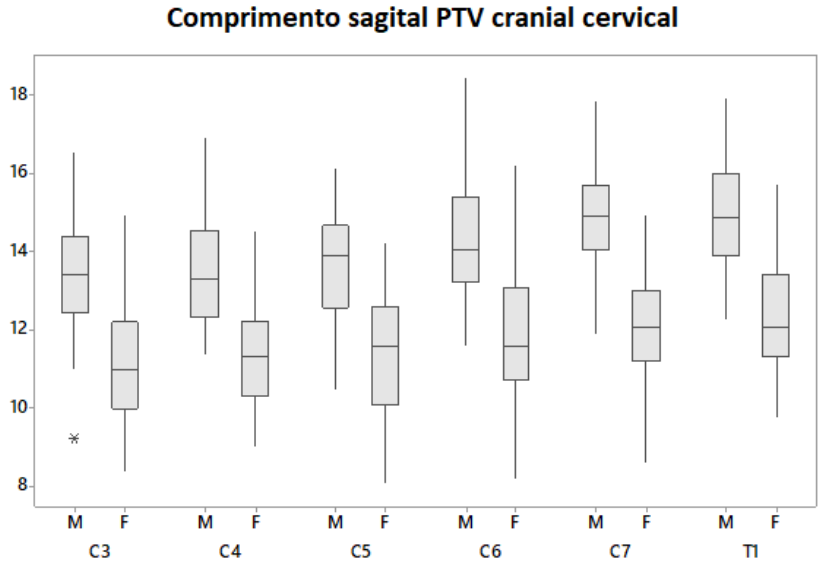

Gráfico 6- Distribuição do comprimento sagital da PTV cranial comparativo masculino (M) e feminino (F) na coluna cervical

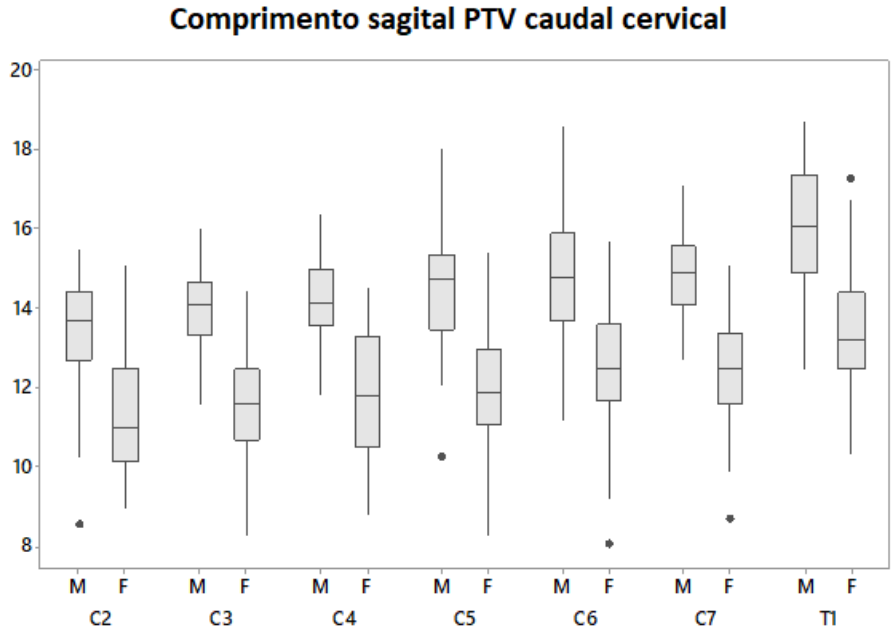

Gráfico 7: Distribuição do comprimento sagital da PTV caudal comparativo masculino (M) e feminino (F) na coluna cervical.

4.2.2 Segmento torácico

Semelhante a medida do CS no segmento cervical, no segmento torácico observamos que há aumento dos valores médios no sentido crânio-caudal e há diferença estatística entre os sexos, sendo maior em homens ($p<0,001$) demonstrado na Tabela 16 e Gráficos 8 e 9.Também houve relevância estatística quando comparados as PTV craniais e caudais dentro da mesma vértebra em ambos os sexos, sendo maior o CS caudal das vértebras do segmento torácico ($p<0,01$). Essa diferença da placa caudal ser maior que a cranial aparenta tendência a diminuir no sentido crânio caudal como podemos observar na Tabela 16.

Tabela 16: Distribuição de média e desvio padrão do comprimento sagital da coluna torácica em ambos os sexos.

		Masculino	Feminino
T1	Cranial	14.41±1.22	12.71±1.24
	Caudal	15.44±1.36	14.22±2.10
T2	Cranial	15.80±1.21	14.26±1.56
	Caudal	17.28±1.49	15.60±1.77
T3	Cranial	17.64±1.52	15.67±1.56
	Caudal	19.19±1.93	17.02±2.03
T4	Cranial	19.42±1.96	17.04±1.88
	Caudal	20.63±1.85	18.47±2.39
T5	Cranial	20.45±1.81	18.73±2.38
	Caudal	21.40±1.51	19.77±2.31
T6	Cranial	21.71±1.89	20.12±2.32
	Caudal	22.60±1.97	20.66±2.65
T7	Cranial	22.58±2.19	20.93±2.45
	Caudal	23.64±1.99	21.44±2.62
T8	Cranial	24.02±2.08	21.65±2.52
	Caudal	24.16±1.89	21.73±2.53
T9	Cranial	24.30±2.11	22.06±2.42
	Caudal	24.70±2.41	22.41±2.35
T10	Cranial	24.91±2.86	22.90±2.40
	Caudal	25.47±2.47	23.19±2.22
T11	Cranial	25.85±2.43	23.66±2.35
	Caudal	26.21±1.95	23.38±2.34
T12	Cranial	27.21±2.61	24.41±2.47
	Caudal	27.75±2.52	24.22±2.29

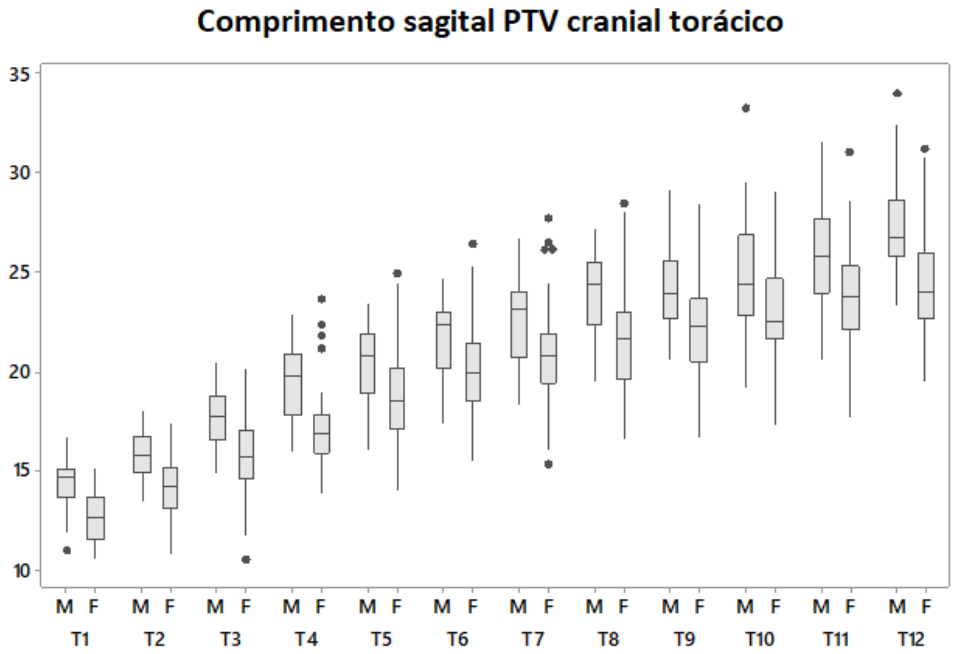

Gráfico 8: Distribuição do comprimento sagital da PTV cranial comparativo masculino (M) e feminino (F) na coluna torácica.

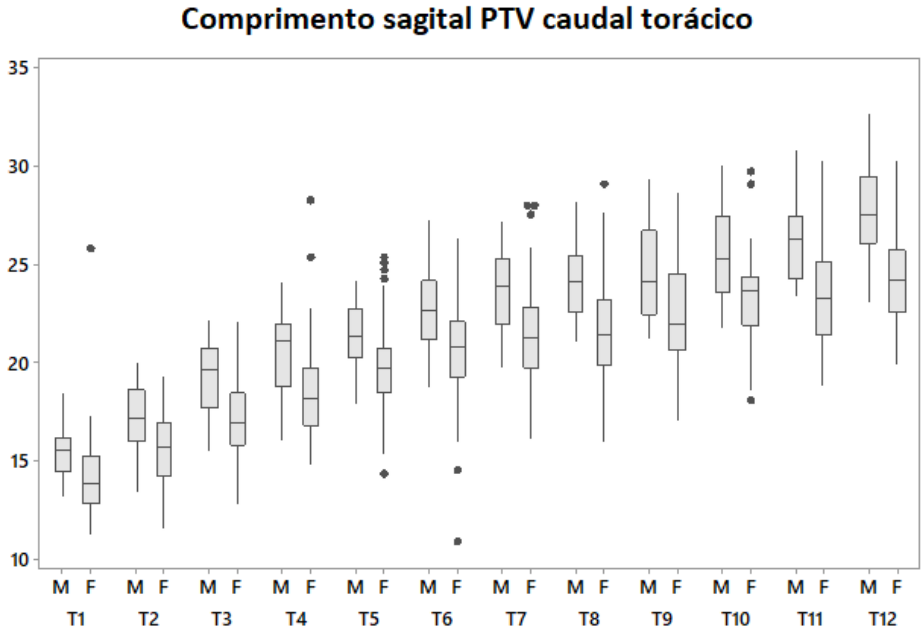

Gráfico 9- Distribuição do comprimento sagital da PTV caudal comparativo masculino (M) e feminino (F) na coluna torácica

4.2.3 Segmento lombar

Na avaliação do comprimento sagital da PTV lombar, apresentou semelhança em relação aos outros segmentos com diferença estatística entre os sexos sendo maior no sexo masculino, apresentando aumento do valor das médias no sentido de L1 a L4 e então esses valores diminuem conforme demonstrado na Tabela 17 e Gráfico 10 entre L4 e S1. Não houve relevância estatística na comparação do CS cranial e caudal das vértebras lombares (p=0,079), ilustrado valores com base na média da PTV cranial e caudal de cada vértebra lombar na Tabela 17.

Tabela 17- Distribuição de média e desvio padrão do comprimento sagital da coluna lombar em ambos os sexos

	Masculino	Feminino
L1	29.52±3.73	25.41±2.42
L2	30.90±3.54	26.93±2.69
L3	31.21±3.19	27.64±2.70
L4	31.47±3.10	27.58±2.79
L5	30.79±2.86	27.35±2.45
S1	29.93±2.97	26.75±2.36

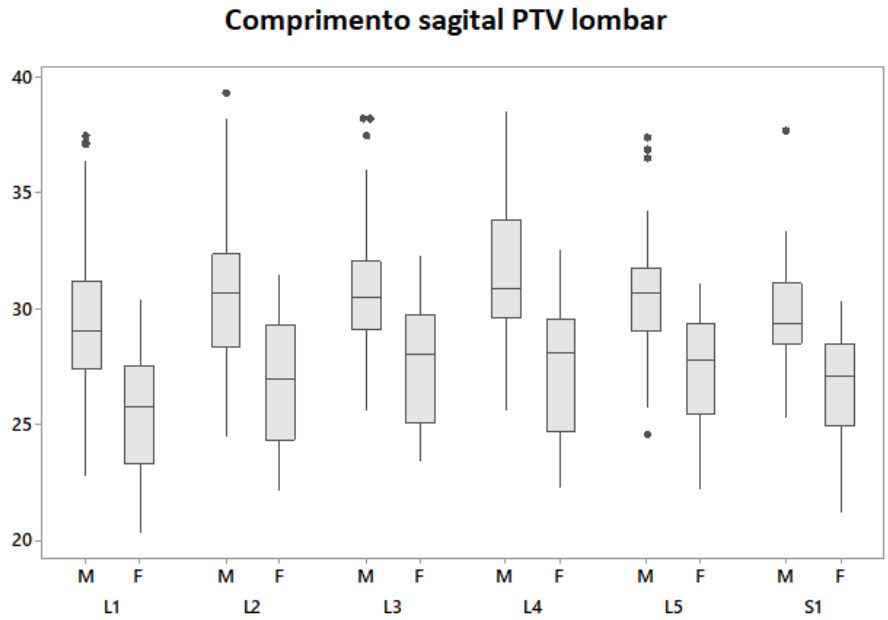

Gráfico 10- Distribuição do comprimento sagital da PTV comparativo masculino (M) e feminino (F) na coluna lombar

4.3 – Profundidade da concavidade da placa

4.3.1 Segmento cervical

A profundidade da concavidade da PTV cervical também apresentou diferença estatística entre os sexos, sendo mais profundo no sexo masculino (p<0,001) e em ambos os sexos a profundidade da placa caudal é maior que a placa cranial, ilustrado na Tabela 18 e gráficos 11 e 12. Os valores de média de profundidade das placas craniais e caudais ao longo do segmento cervical estão ilustrados na Tabela 18.

Tabela 18 - Distribuição de média e desvio padrão da profundidade da concavidade na PTV da coluna cervical em ambos os sexos

		Masculino	Feminino
C2	Caudal	2.18±0.93	2.00±0.63
C3	Cranial	0.31±0.75	0.02±0.68
	Caudal	2.25±0.80	2.04±0.61
C4	Cranial	0,12±0.76	0.14±0.83
	Caudal	2.20±0.64	1.99±0.56
C5	Cranial	0.10±0.75	0.34±0.89
	Caudal	2.09±0.72	1,81±0.54
C6	Cranial	0.28±0,90	0.11±0,76
	Caudal	2.00±0.71	1.73±0.59
C7	Cranial	0.76±0.80	0.49±0.59
	Caudal	1.77±1.02	1.54±0.56
T1	Cranial	0.83±0,78	0.65±0,66
	Caudal	0.99±0,84	1.35±0.58

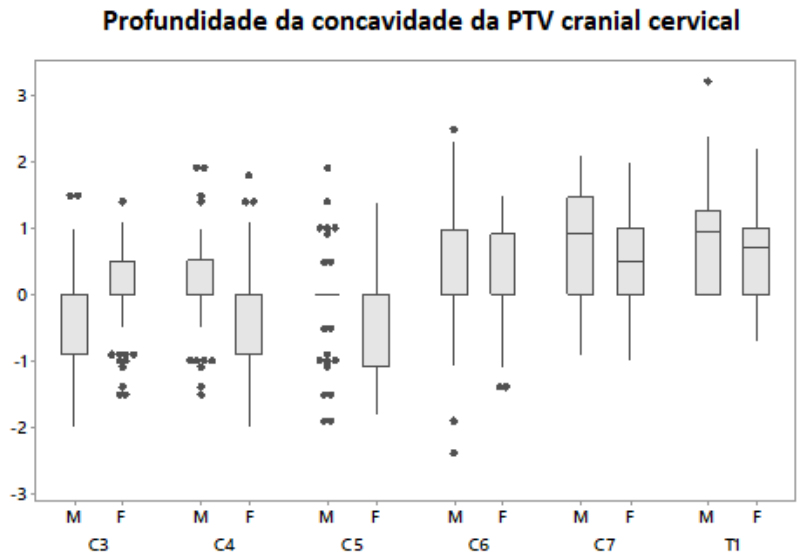

Gráfico 11- Distribuição da profundidade da concavidade da PTV cranial da coluna cervical em ambos os sexos

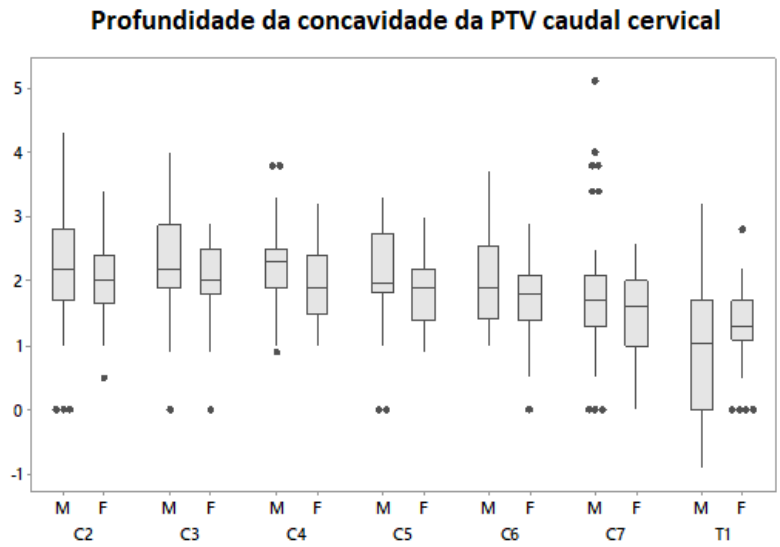

Gráfico 12- Distribuição da profundidade da concavidade da PTV caudal da coluna cervical em ambos os sexos

4.3.2 Segmento torácico

A medida da profundidade da concavidade da PTV torácica apresentou comportamento semelhante ao comprimento sagital em relação a se observar aumento dos valores médios no sentido crânio-caudal (Tabela 19). Não houve apresentou diferença estatística na comparação profundidade entre os sexos masculino e feminino (p=0,0642). Apesar de não ter havido relevância estatística na comparação entre as placas cranial e caudal, observa-se na Tabela 19 e no Gráfico

13 que as médias dos valores de profundidade da PTV cranial também são menores que na caudal.

Tabela 19- Distribuição de média e desvio padrão da profundidade da concavidade na PTV da coluna torácica em ambos os sexos

		Masculino	Feminino
T1	Cranial	0.98±0.6	0.73±0.62
	Caudal	1.22±0.70	1.38±0.70
T2	Cranial	1.51±0.58	1.33±0.60
	Caudal	1.36±0.60	1.46±0.51
T3	Cranial	1.48±0.57	1.43±0.50
	Caudal	1.60±0.54	1.64±0.51
T4	Cranial	1.40±0.69	1.39±0.50
	Caudal	1.65±0.57	1.69±0.64
T5	Cranial	1.46±0.58	1.46±0.42
	Caudal	1.57±0.54	1.56±0.57
T6	Cranial	1.50±0.55	1.62±0.47
	Caudal	1.57±0.45	1.66±0.64
T7	Cranial	1.85±0.54	1.60±0.58
	Caudal	1.53±0.62	1.51±0.60
T8	Cranial	1.76±0.56	1.75±0.59
	Caudal	1.82±0.58	1.63±0.72
T9	Cranial	1.77±0.71	1.75±0.80
	Caudal	1.95±0.74	1.72±0.55
T10	Cranial	1.83±0.55	1.69±0.61
	Caudal	1.88±0.82	1.72±0.49
T11	Cranial	1.58±0.76	1.58±0.59
	Caudal	1.80±0.87	1.81±0.54
T12	Cranial	1.71±0.40	1.53±0.63
	Caudal	1.77±1.08	1.70±0.58

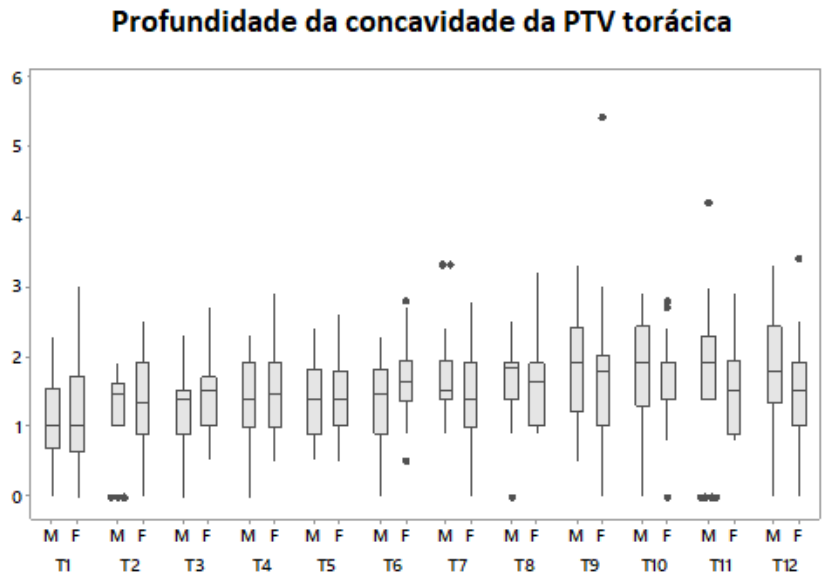

Gráfico 13- Distribuição da profundidade da concavidade da PTV da coluna torácica em ambos os sexos

4.3.3 Segmento lombar

A avaliação da profundidade da concavidade da PTV na coluna lombar também apresentou diferença entre os sexos, sendo maior no grupo masculino (p<0,001). Os valores médios apresentaram padrão de aumentar no sentido de L1 a L5 e então ocorre uma queda abrupta em S1, o que podemos associar ao tipo de placa mais frequente nesta PTV, o convexo (Tabela 20 e Gráfico 14). A comparação da profundidade entre a PTV superior e inferior para o mesmo sexo mostrou uma distribuição interessante com diferença estatística (p=0,0192) em que nas vértebras de L1 e L2 no sexo masculino a placa cranial é mais profunda que a inferior, o mesmo acontece apenas na vértebra de L1 no sexo feminino, porém principalmente nas vértebras de L4 e L5 em ambos sexos a placa caudal é mais profunda que a cranial.

Tabela 20- Distribuição de média e desvio padrão da profundidade da concavidade na PTV da coluna lombar em ambos os sexos

		Masculino	Feminino
L1	Cranial	1.85±0.68	1.56±0.83
	Caudal	1.27±0.98	1.50±0.74
L2	Cranial	2.14±0.88	1.88±0.60
	Caudal	2.07±0.78	1.94±0.84
L3	Cranial	2.07±0.94	1.76±0.82
	Caudal	2.08±1.03	1.98±1.02
L4	Cranial	1.89±0.90	1.63±0.75
	Caudal	2.13±1.09	1.89±0.81
L5	Cranial	1.44±1.54	1.16±1.33
	Caudal	2.51±1.08	2.36±0.96
S1	Cranial	0.34±1.52	0.37±1.26

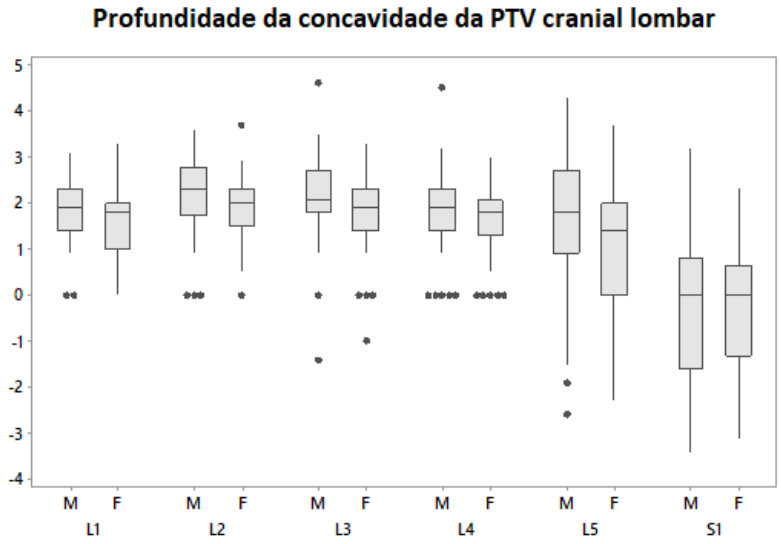

Gráfico 14: Distribuição da profundidade da concavidade da PTV cranial da coluna lombar em ambos os sexos.

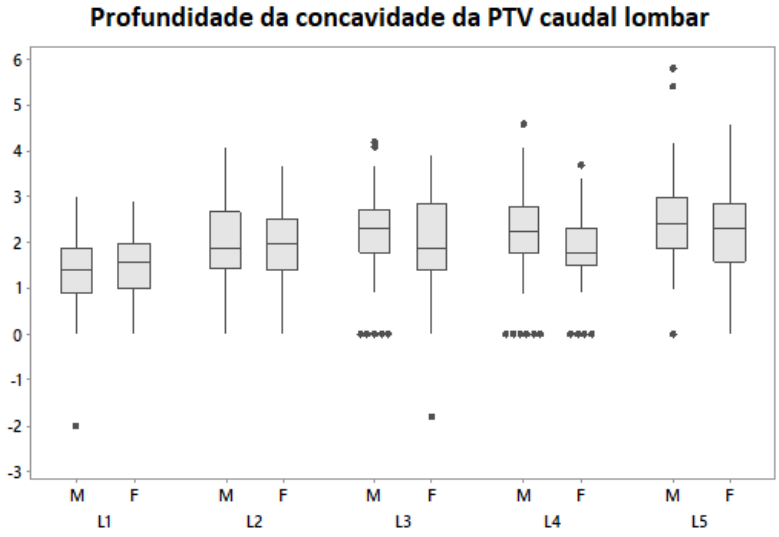

Gráfico 15- Distribuição da profundidade da concavidade da PTV cranial da coluna lombar em ambos os sexos

4.4 – Localização do ápice da concavidade

4.4.1 Segmento cervical

O estudo da localização do ápice da concavidade da PTV na coluna cervical não apresentou relevância estatística em relação ao tipo de placa ou entre os sexos. Houve diferença estatística quando comparado as placas superiores e inferiores ($p<0,01$), notando que o ápice da profundidade da placa superior se localizou de forma expressiva anteriormente em relação ao centro da placa, mas que podemos observar a tendência desse ponto passar a se localizar posteriormente quando avaliado no sentido crânio-caudal, mais evidentemente a partir de C6 (Gráfico 16).

Quando avaliamos a placa caudal, observamos o ponto mais profundo se apresenta posteriormente ao centro da placa com uma frequência notadamente maior ao longo todo segmento cervical (Gráfico 17)

4.4.2 Segmento torácico

A avaliação da localização do ápice da concavidade da PTV no segmento torácico apresentou semelhança ao apresentado na coluna cervical, pois não houve relevância estatística em relação ao tipo de placa ou entre os sexos. Também houve diferença estatística quando comparado as placas superiores e inferiores ($p<0,01$), diferentemente do notado no segmento cervical, o ápice da profundidade na PTV superior se localizou posteriormente com maior frequência em relação ao centro da

placa ao longo de toda coluna torácica (Gráfico 16). Enquanto isso, na placa inferior o ponto mais profundo se apresentou anteriormente com maior frequência (Gráfico 17).

4.4.3 Segmento lombar

No segmento lombar o ápice da concavidade da PTV também foi semelhante ao encontrado nos segmentos cervical e torácico, mostrando que não houve diferença estatística em relação ao tipo de placa ou ao sexo. Também houve relevância estatística na comparação de PTV cranial e caudal, sendo que em ambos os sexos a distribuição foi semelhante. Em ambas as PTV, o mais frequente é o ápice da concavidade da placa se localizar posteriormente em relação ao seu centro, porém na placa superior há uma frequência maior de situações em que este ponto se localize anteriormente conforme ilustrado no Gráfico 16 e 17.

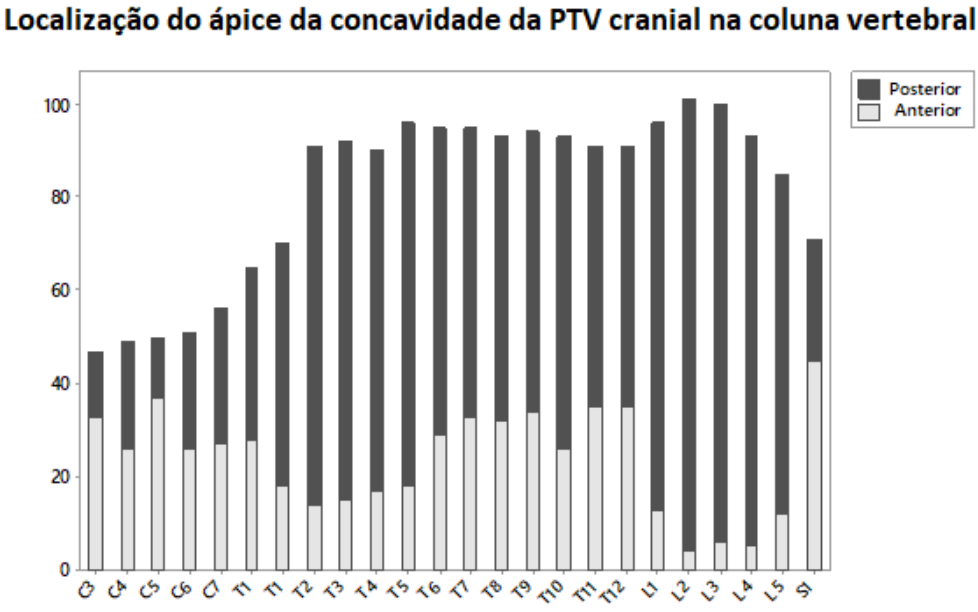

Gráfico 16- Distribuição em porcentagem da localização do ápice da concavidade da PTV cranial em relação ao seu centro ao longo de toda a coluna vertebral

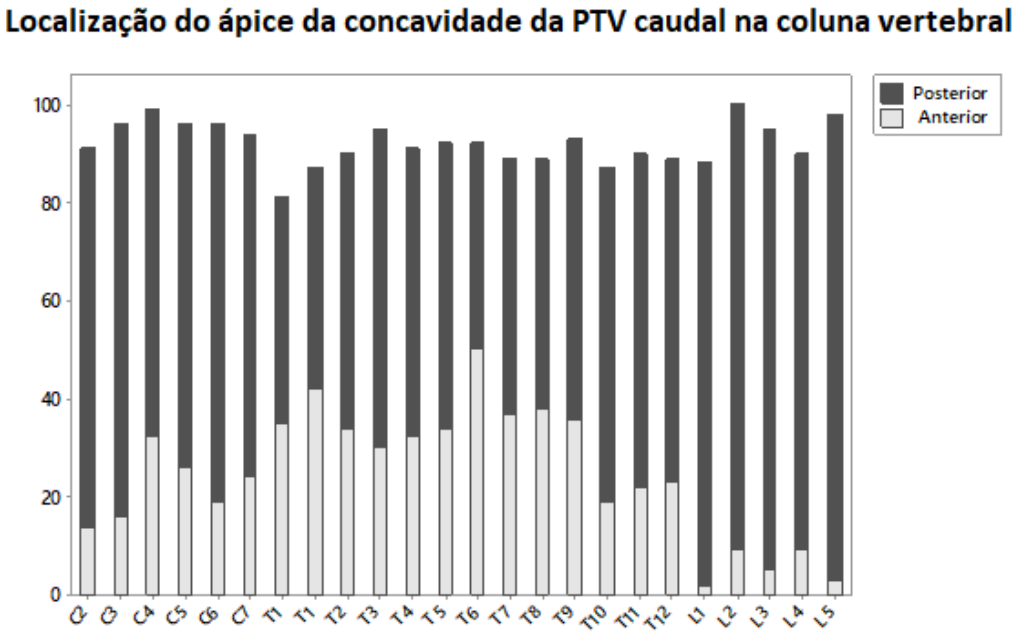

Gráfico 17- Distribuição em porcentagem da localização do ápice da concavidade da PTV caudal em relação ao seu centro ao longo de toda a coluna vertebral

Discussão

5 DISCUSSÃO

A análise da PTV tem se tornado alvo de vários estudos e despertado interesse nas novas linhas de pesquisa da coluna vertebral. Nas últimas décadas, foram descritos a anatomia, composição e a função da PTV junto ao disco intervertebral(6-9). A PTV não é uma estrutura estática ao longo da vida, ela passa por um processo de degeneração natural com o envelhecimento juntamente com o DI(13,29,30) e também há indícios de alterações da PTV após alguns procedimentos cirúrgicos como a discectomia(14,17).

Mais recentemente, a correlação entre a PTV e patologias de coluna ganhou força assim como tentativas de melhorar técnicas cirúrgicas e implantes para procedimentos cirúrgicos da coluna vertebral.

Dentre os estudos disponíveis na literatura, a grande maioria é relacionada ao segmento cervical. Nesses estudos, já foram descritas diferenças entre os implantes disponíveis e os dados obtidos de análises morfométricas da coluna cervical o que contribui para aumentar o risco de falha como migração, subsidence, ossificação heterotópica(21,23,31). Estes riscos podem ser reduzidos com um implante que ocupe a maior área possível da PTV com o mínimo comprometimento da sua superfície(32-35).

A maioria dos implantes disponíveis no mercado são baseados em estudos com população de caucasianos(36) e alguns trabalhos já mostraram diferenças destes implantes com outras populações(22,37).

O presente estudo fornece dados sobre a morfologia da PTV em nossa população a partir da análise de exames de ressonância magnética no plano sagital. Alguns estudos sobre a PTV foram realizados com exames de tomografia computadorizada(24,31,37), mas de acordo com o conceito de que a PTV é composta por uma parte óssea e outra parte cartilaginosa, utilizamos a ressonância magnética como exame para melhor estudo dessa estrutura.

Nosso estudo é o primeiro realizado utilizando exames de imagens com o objetivo de avaliar as características da PTV ao longo de toda a coluna vertebral em nossa população. Nossos resultados demonstram que houve diferença das características encontradas em estudos com outras populações(22,37) como na chinesa e caucasiana. Outra característica singular do nosso estudo é avaliação da PTV ao longo de toda a coluna vertebral. A maioria dos estudos encontrados na

literatura avaliaram apenas a coluna cervical e, em menor número, a coluna lombar(21-24,35).

Alguns parâmetros avaliados em nosso trabalho encontraram semelhanças com outros publicados como o fato de a PTV superior cervical principalmente entre C3 e C6 tem a característica de ser plana(24,25) e parâmetros da placa apresentaram diferenças entre os sexos, em que o sexo masculino é maior que o feminino(23). Outro parâmetro avaliado interessante é o comprimento sagital da PTV cranial ser maior que o caudal nos segmentos cervical e torácico. Isso nos leva a pensar em um formato trapezoidal da vértebra.

Este estudo apresenta limitações. Ser avaliado por apenas um observador e um número que pode ser considerado pequeno para poder se falar em padrão de normalidade de uma população podem interferir nos resultados. Outro fator que pode interferir os resultados é a idade dos indivíduos em alguns exames (indivíduos com 59 anos de idade), que podem ter uma degeneração natural da PTV e disco intervertebral a partir dos 50 anos de idade(29) e não foi levado em consideração apesar de todos os exames analisados terem sido considerados dentro da normalidade pelo laudo oficial. Como o número absoluto de exames com idade acima de 45 anos foi pequeno, achamos que não era interessante realizar análise estatística de acordo com grupos divididos por idade. Outra limitação do estudo é que foi realizado com base em análise de imagens de ressonância magnética já realizadas, não foi levado em consideração o motivo da solicitação do exame e não havia disponível os dados sobre a altura dos indivíduos selecionados.

Apesar das limitações, não invalida o estudo visto que encontramos alguns resultados que se assemelham a trabalhos com outras populações e encontramos dados interessantes como as características do tipo de placa nos diferentes segmentos, como a placa tipo plana na PTV cranial cervical e a placa tipo convexa na S1. Outra análise de interesse e que pode levar novos estudos é a posição do ponto mais profundo da PTV em relação ao centro, levando a pensar se haveria uma melhor posição a se colocar implantes de substituição do DI (próteses ou cages) para acomodação mais anatômica, influencia em relação ao ganho de altura ou lordose nos segmentos cervical e lombar.

Um dado obtido também interessante é a presença significativa de placas tipo irregular nas vertebras L5 e S1, região esta que abrange uma das regiões mais

abordadas cirurgicamente. Uma outra análise poderia ser realizada em busca de uma relação entre as cirurgias realizadas na região e a morfologia da placa apresentada.

Os resultados obtidos em nosso estudo poderiam ser utilizados para comparação com outras populações e base para novos levantamentos com objetivos de confeccionar implantes mais anatômicos a nossa população.

Conclusão

6 CONCLUSÃO

Os resultados obtidos em nosso estudo mostraram que a avaliação da PTV com ressonância magnética em nossa população apresentou diferenças marcantes entre os três segmentos avaliados. Alguns parâmetros avaliados apresentam concordância com outros trabalhos na literatura, o que nos leva a pensar uma possibilidade de padrão na morfologia da PTV em diferentes populações.

Novos estudos devem ser realizados para avaliar a reprodutibilidade da análise dos dados obtidos.

Referências

REFERÊNCIAS

1. Talomani A. Anatomia, ensino e entretenimento. In: Os nervos e os ossos do ofício: uma análise etnológica da aula de Anatomia [Internet]. São Paulo: Editora UNESP, 2014 [citado ano Mês dia]; p. 23-37. Disponível em: http://books.scielo.org/id/2s7y9/pdf/talamoni-9788568334430.pdf

2. Lang JK, Kolenda H. First appearance and sense of the term "spinal column" in ancient Egypt. Historical vignette. J Neurosurg. 2002;97(1 Suppl):152-5.

3. Bezerra AJC. As belas artes da medicina. Brasília, DF: Conselho Regional de Medicina; 2003.

4. Iannotti JP, Parker RD. Coleção Netter de ilustrações médicas: sistema musculoesquelético: Parte II: coluna vertebral e membro inferior. 2ª ed. Rio de Janeiro: Elsevier; 2014. vol. 6, p. 2.

5. Humzah MD, Soames RW. Human intervertebral disc: structure and function. Anat Rec. 1988;220(4):337-56.

6. Moore RJ. The vertebral end-plate: what do we know? Eur Spine J. 2000;9(2):92-6.

7. Roberts S, Menage J, Urban JP. Biochemical and structural properties of the cartilage end-plate and its relation to the intervertebral disc. Spine (Phila Pa 1976). 1989;14(2):166-74.

8. Vieira JSL, Herrero CFPdS, Porto MA, Barbosa MHN, Garcia SB, Ramalho LNZ, et al. Avaliacão da placa vertebral terminal na coluna cervical em diferentes faixas etárias e sua correlação com a espessura do disco intervertebral. Rev Bras Ortop. 2009;44:20-5.

9. Lotz JC, Fields AJ, Liebenberg EC. The role of the vertebral end plate in low back pain. Global Spine J. 2013;3(3):153-64.

10. Rodriguez AG, Rodriguez-Soto AE, Burghardt AJ, Berven S, Majumdar S, Lotz JC. Morphology of the human vertebral endplate. J Orthop Res. 2012;30(2):280-7.

11. Louie PK, Espinoza Orías AA, Fogg LF, LaBelle M, An HS, Andersson GBJ, et al. Changes in Lumbar Endplate Area and Concavity Associated With Disc Degeneration. Spine (Phila Pa 1976). 2018;43(19):E1127-E34.

12. Roberts S, Menage J, Eisenstein SM. The cartilage end-plate and intervertebral disc in scoliosis: calcification and other sequelae. J Orthop Res. 1993;11(5):747-57.

13. Kuisma M, Karppinen J, Haapea M, Niinimäki J, Ojala R, Heliövaara M, et al. Are the determinants of vertebral endplate changes and severe disc degeneration in the lumbar spine the same? A magnetic resonance imaging study in middle-aged male workers. BMC Musculoskelet Disord. 2008;9:51.

14. Harrington J, Sungarian A, Rogg J, Makker VJ, Epstein MH. The relation between vertebral endplate shape and lumbar disc herniations. Spine (Phila Pa 1976). 2001;26(19):2133-8.

15. Kuisma M, Karppinen J, Niinimäki J, Ojala R, Haapea M, Heliövaara M, et al. Modic changes in endplates of lumbar vertebral bodies: prevalence and association with low back and sciatic pain among middle-aged male workers. Spine (Phila Pa 1976). 2007;32(10):1116-22.

16. Jensen TS, Karppinen J, Sorensen JS, Niinimäki J, Leboeuf-Yde C. Vertebral endplate signal changes (Modic change): a systematic literature review of prevalence and association with non-specific low back pain. Eur Spine J. 2008;17(11):1407-22.

17. Weiner BK, Vilendecic M, Ledic D, Eustacchio S, Varga P, Gorensek M, et al. Endplate changes following discectomy: natural history and associations between imaging and clinical data. Eur Spine J. 2015;24(11):2449-57.

18. Karaca S, Akpolat AO, Oztermeli A, Erdem MN, Aydogan M. Discrepancy between cervical disc prostheses and anatomical cervical dimensions. Acta Orthop Traumatol Turc. 2016;50(5):544-7.

19. van der Houwen EB, Baron P, Veldhuizen AG, Burgerhof JG, van Ooijen PM, Verkerke GJ. Geometry of the intervertebral volume and vertebral endplates of the human spine. Ann Biomed Eng. 2010;38(1):33-40.

20. Peng B, Chen J, Kuang Z, Li D, Pang X, Zhang X. Diagnosis and surgical treatment of back pain originating from endplate. Eur Spine J. 2009;18(7):1035-40.

21. Chen H, Zhong J, Tan J, Wu D, Jiang D. Sagittal geometry of the middle and lower cervical endplates. Eur Spine J. 2013;22(7):1570-5.

22. Feng H, Fang XY, Huang DG, Yu CC, Li HK, Zhao SC, et al. A morphometric study of the middle and lower cervical vertebral endplates and their components. Medicine (Baltimore). 2017;96(10):e6296.

23. Lou J, Liu H, Rong X, Li H, Wang B, Gong Q. Geometry of inferior endplates of the cervical spine. Clin Neurol Neurosurg. 2016;142:132-6.

24. Zhao S, Hao D, Jiang Y, Huang D, Ge C, Feng H. Morphological studies of cartilage endplates in subaxial cervical region. Eur Spine J. 2016;25(7):2218-22.

25. Panjabi MM, Chen NC, Shin EK, Wang JL. The cortical shell architecture of human cervical vertebral bodies. Spine (Phila Pa 1976). 2001;26(22):2478-84.

26. Montgomery DC. Design and analysis of experiments. 5ª ed. New York: John Wiley & Sons; 2000.

27. Fisher R. The logic of inductive inference. J R Statist Soc. 1935;98(1):39-82.

28. Schall R. Estimation in generalized linear models with random effects. Biometrika. 1991;78(4):719-27.

29. Martins DE, Medeiros VP, Wajchenberg M, Paredes-Gamero EJ, Lima M, Reginato RD, et al. Changes in human intervertebral disc biochemical composition and bony end plates between middle and old age. PLoS One. 2018;13(9):e0203932.

30. Wang Y, Battié MC, Boyd SK, Videman T. The osseous endplates in lumbar vertebrae: thickness, bone mineral density and their associations with age and disk degeneration. Bone. 2011;48(4):804-9.

31. Zhu YH, Cheng KL, Zhong Z, Li YQ, Zhu QS. Morphologic evaluation of Chinese cervical endplate and uncinate process by three-dimensional computed tomography reconstructions for helping design cervical disc prosthesis. J Chin Med Assoc. 2016;79(9):500-6.

32. Thaler M, Hartmann S, Gstöttner M, Lechner R, Gabl M, Bach C. Footprint mismatch in total cervical disc arthroplasty. Eur Spine J. 2013;22(4):759-65.

33. Punt I, van Rijsbergen M, van Rietbergen B, Ito K, van Rhijn L, van Ooij A, et al. Subsidence of SB Charité total disc replacement and the role of undersizing. Eur Spine J. 2013;22(10):2264-70.

34. Cheng CC, Ordway NR, Zhang X, Lu YM, Fang H, Fayyazi AH. Loss of cervical endplate integrity following minimal surface preparation. Spine (Phila Pa 1976). 2007;32(17):1852-5.

35. Wang Y, Battié MC, Videman T. A morphological study of lumbar vertebral endplates: radiographic, visual and digital measurements. Eur Spine J. 2012;21(11):2316-23.

36. Panjabi MM, Duranceau J, Goel V, Oxland T, Takata K. Cervical human vertebrae. Quantitative three-dimensional anatomy of the middle and lower regions. Spine (Phila Pa 1976). 1991;16(8):861-9.

37. Yao Q, Yin P, Khan K, Tsai TY, Li JS, Hai Y, et al. Differences of the Morphology of Subaxial Cervical Spine Endplates between Chinese and White Men and Women. Biomed Res Int. 2018;2018:2854175.

Anexos

ANEXO a

USP - HOSPITAL DAS CLÍNICAS DA FACULDADE DE MEDICINA DE RIBEIRÃO

PARECER CONSUBSTANCIADO DO CEP

DADOS DO PROJETO DE PESQUISA

Título da Pesquisa: Estudo Morfológico da Placa Terminal Vertebral
Pesquisador: RANGEL ROBERTO DE ASSIS
Área Temática:
Versão: 1
CAAE: 70794317.5.0000.5440
Instituição Proponente: Hospital das Clínicas da Faculdade de Medicina de Ribeirão Preto da USP -
Patrocinador Principal: Financiamento Próprio

DADOS DO PARECER

Número do Parecer: 2.165.295

Apresentação do Projeto:
Há um número crescente de estudos sobre a placa terminal vertebral e sua importância nas patologias da coluna vertebral. Baseado nisso, o estudo utilizou exames de ressonância magnética para estudo das placas terminais vertebrais dos 3 segmentos da coluna (cervical, torácico e lombar) e classificá-las segundo sua morfologia (placa, côncava, convexa e irregular) com a finalidade de buscar algum padrão de normalidade.

Objetivo da Pesquisa:
Analisar exames de ressonância magnéticas consideradas normais e, nas aferições realizadas, classificar as placas terminais vertebrais e, com os resultados, buscar algum padrão de normalidade.

Avaliação dos Riscos e Benefícios:
Riscos: Não haverá riscos ao paciente de nenhuma forma, os exames já foram realizados há sigilo total da identidade dos pacientes (seleção aleatória) e não há riscos de alteração sobre o laudo dos exames.
Benefícios: Não haverá benefícios ao paciente.

Comentários e Considerações sobre a Pesquisa:
Estudo morfológico da placa terminal vertebral em exame de ressonância magnética consideradas normal (laudo dentro dos padrões da normalidade)

Endereço: CAMPUS UNIVERSITÁRIO
Bairro: MONTE ALEGRE **CEP:** 14.048-900
UF: SP **Município:** RIBEIRAO PRETO
Telefone: (16)3602-2228 **Fax:** (16)3633-1144 **E-mail:** cep@hcrp.usp.br

USP - HOSPITAL DAS CLÍNICAS DA FACULDADE DE MEDICINA DE RIBEIRÃO

Continuação do Parecer: 2.165.295

Considerações sobre os Termos de apresentação obrigatória:

Documentos devidamente apresentados. Solicita a dispensa de aplicação do Termo de Consentimento Livre e Esclarecido. Trata-se de análise de exames de ressonância que já foram realizados. O pesquisador se compromete com o sigilo total dos pacientes e suas imagens não serão levadas a público.

Recomendações:

não se aplica.

Conclusões ou Pendências e Lista de Inadequações:

Diante do exposto e à luz da Resolução CNS 466/2012, o projeto de pesquisa, assim como a solicitação de dispensa de aplicação do Termo de Consentimento Livre e Esclarecido, podem ser enquadrados na categoria APROVADO.

Considerações Finais a critério do CEP:

Projeto Aprovado: Tendo em vista a legislação vigente, devem ser encaminhados ao CEP, relatórios parciais anuais referentes ao andamento da pesquisa e relatório final ao término do trabalho. Qualquer modificação do projeto original deve ser apresentada a este CEP em nova versão, de forma objetiva e com justificativas, para nova apreciação.

Este parecer foi elaborado baseado nos documentos abaixo relacionados:

Tipo Documento	Arquivo	Postagem	Autor	Situação
Informações Básicas do Projeto	PB_INFORMAÇÕES_BÁSICAS_DO_PROJETO_832845.pdf	06/07/2017 08:18:54		Aceito
Projeto Detalhado / Brochura Investigador	PROJETO_PILOTO_PLATAFORMA_BRASIL.doc	06/07/2017 08:18:14	RANGEL ROBERTO DE ASSIS	Aceito
TCLE / Termos de Assentimento / Justificativa de Ausência	carta_dispensa_TCLE_assinada.pdf	05/07/2017 18:40:46	RANGEL ROBERTO DE ASSIS	Aceito
Orçamento	Projeto_UPC_aprovado_assinado.pdf	16/03/2017 17:57:31	RANGEL ROBERTO DE ASSIS	Aceito
Orçamento	orcamento_financeiro.doc	16/03/2017 17:53:53	RANGEL ROBERTO DE ASSIS	Aceito
Folha de Rosto	Folha_de_rosto_assinada_plataforma_brasil.pdf	16/03/2017 17:51:50	RANGEL ROBERTO DE ASSIS	Aceito

Situação do Parecer:

Aprovado

Endereço: CAMPUS UNIVERSITÁRIO
Bairro: MONTE ALEGRE **CEP:** 14.048-900
UF: SP **Município:** RIBEIRAO PRETO
Telefone: (16)3602-2228 **Fax:** (16)3633-1144 **E-mail:** cep@hcrp.usp.br

USP - HOSPITAL DAS CLÍNICAS DA FACULDADE DE MEDICINA DE RIBEIRÃO

Continuação do Parecer: 2.165.295

Necessita Apreciação da CONEP:
Não

RIBEIRAO PRETO, 10 de Julho de 2017

Assinado por:
MARCIA GUIMARÃES VILLANOVA
(Coordenador)

Endereço: CAMPUS UNIVERSITÁRIO
Bairro: MONTE ALEGRE **CEP:** 14.048-900
UF: SP **Município:** RIBEIRAO PRETO
Telefone: (16)3602-2228 **Fax:** (16)3633-1144 **E-mail:** cep@hcrp.usp.br