UNIVERSIDADE DE SÃO PAULO
FACULDADE DE MEDICINA DE RIBEIRÃO PRETO

MARIANA AVELINO DOS SANTOS

Avaliação da citotoxicidade *in vitro* e da toxicidade aguda *in vivo* de cimentos esponjosos à base de polimetilmetacrilato e de poliuretana de mamona

Ribeirão Preto
2015

MARIANA AVELINO DOS SANTOS

Avaliação da citotoxicidade *in vitro* e da toxicidade aguda *in vivo* de cimentos esponjosos à base de polimetilmetacrilato e de poliuretana de mamona

Dissertação apresentada à Faculdade de Medicina de Ribeirão Preto da Universidade de São Paulo para obtenção de título de Mestre em Ciências da Saúde Aplicadas ao Aparelho Locomotor

Orientador: Prof. Dr. Edgard Eduard Engel

Ribeirão Preto
2015

Autorizo a reprodução e divulgação total ou parcial deste trabalho, por qualquer meio convencional ou eletrônico, para fins de estudo e pesquisa, desde que citada a fonte.

Santos, Mariana Avelino dos

Avaliação da citotoxicidade *in vitro* e da toxicidade aguda *in vivo* de cimentos esponjosos à base de polimetilmetacrilato e de poliuretana de mamona / Mariana Avelino dos Santos; orientador Edgard Eduard Engel. – Ribeirão Preto, 2015.

96 f.: il.

Dissertação (Mestrado) — Faculdade de Medicina de Ribeirão Preto da Universidade de São Paulo. Departamento de Biomecânica, Medicina e Reabilitação do Aparelho Locomotor. Área de concentração: Ortopedia, Biomecânica.

1. Polimetilmetacrilato. 2. Poliuretana de mamona. 3. Citotoxicidade. 4. Toxicidade aguda sistêmica. 5. Toxicidade aguda local. 6. Cimento Poroso. I. Título. II. Engel, Edgard Eduard.

Esta tese foi redigida de acordo com as Diretrizes para apresentação de dissertações e teses da USP: documento eletrônico e impresso parte IV (Vancouver).

Nome: Santos, Mariana Avelino dos

Título: Avaliação da citotoxicidade *in vitro* e da toxicidade aguda *in vivo* de cimentos esponjosos à base de polimetilmetacrilato e de poliuretana de mamona

Dissertação apresentada à Faculdade de Medicina de Ribeirão Preto da Universidade de São Paulo para obtenção de título de Mestre em Ciências da Saúde Aplicadas ao Aparelho Locomotor

Aprovado em:

Banca Examinadora

Prof. Dr. Instituição:

Julgamento: Assinatura:

Prof. Dr. Instituição:

Julgamento: Assinatura:

Prof. Dr. Instituição:

Julgamento: Assinatura:

DEDICATÓRIA

À Deus, que sempre esteve ao meu lado, mesmo quando eu pensei que não estava. À minha avó Josepha Serrano dos Santos, tia Cândida Serrano, mãe Maria Edna dos Santos, pai Antônio José dos Santos, tio Ariovaldo Mariano dos Santos e ao Prof. Dr. Edgard Eduard Engel, que sempre estiveram do meu lado me apoiaram mesmo nos piores momentos, devo muito a cada um de vocês.

AGRADECIMENTOS

A todos os que me ajudaram em cada etapa desse projeto, Profa. Dra. Laura Tiemi Okano, Profa. Dra. Maria Sol Bassesco, Prof. Dr. Marcello Nogueira-Babosa, Prof. Dr. José Batista Volpon, Prof. Dr. Fernando Chaud, Médico Maurício Eiji Iamashita, Veterinário Wendell Monteiro Barboza, os Fisioterapeutas Maria Júlia Escanhoela Paulo, Ariane Zamarioli e Bruno Cimatti, aos técnicos de laboratório Franscisco e Luiz Henrique, as secretárias Maria Terezinha e Rita, as amigas Ângela Maria Voltareli e Priscila Rondanin, à Dr. Claudia Engel, aos técnicos do serviço de Ressonância Magnética do Hospital das Clínicas da Faculdade de Medicina de Ribeirão Preto - USP e à todas as outras pessoas que eu possa ter esquecido. Muito obrigado por toda paciência, ajuda e carinho.

À Faculdade de Medicina de Ribeirão Preto – USP e ao Prof. Dr. Edgard Eduard Engel pela oportunidade de realização desse Mestrado e confiança que depositaram em mim.

À CAPES pela concessão de bolsa auxílio.

À Fundação de Amparo à Pesquisa do Estado de São Paulo (FAPESP) pelo apoio financeiro em todas as etapas desse projeto.

Não devemos ter medo das novas ideias! Elas podem significar a diferença entre o triunfo e o fracasso.

(Napoleon Hill)

RESUMO

Santos MA. Avaliação da citotoxicidade *in vitro* e da toxicidade aguda *in vivo* de cimentos esponjosos à base de polimetilmetacrilato e de poliuretana de mamona [dissertação de mestrado]. Ribeirão Preto: Universidade de São Paulo, Faculdade de Medicina de Ribeirão Preto, 2015. 96p.

Defeitos ósseos metafisários grandes criados após curetagem de tumores ósseos são normalmente tratados com implantação de cimento sólido de polimetilmetacrilato (PMMA). Com os novos cimentos porosos, reabsorvíveis ou não, espera-se melhores resultados clínicos com diminuição da incidência de soltura asséptica relacionada à necrose térmica do osso, à discrepância das características mecânicas e à ausência de osteointegração. A mistura de componentes efervescentes, como o bicarbonato de sódio e o ácido cítrico, produz cimentos porosos cuja biocompatibilidade e segurança nunca foram testadas, limitando sua utilização clínica. O objetivo deste estudo foi avaliar a eliminação de substâncias tóxicas e o efeito anticoagulante do citrato de sódio, um subproduto da reação. Em experimentos *in vitro* o cimento sólido de PMMA foi comparado aos cimentos porosos de PMMA e poliuretana de mamona nas duas formas comercialmente disponíveis (Poliquil® e Bioosteo®). Todos os elementos produzidos durante a preparação e a incubação dos cimentos foram analisados por Cromatografia Líquida de Alta Eficiência acoplada a espectrometria de massa e por proliferação de culturas das linhagens celulares NIH/3T3 e MRC-5 coradas com resazurina. Em experimentos *in vivo* defeitos ósseos criados nos fêmures de coelhos não preenchidos foram comparados com outros preenchidos com os cimentos porosos à base de PMMA e Poliquil®. Foram realizados ressonância magnética, análise dos parâmetros de coagulação antes, imediatamente, 1, 4 e 7 dias após a cirurgia e análise histológica do membro operado, dos rins e do fígado dos coelhos. Ambas as marcas de poliuretana de mamona (Bioósteo® e Poliquil®) liberaram 4,4'diaminodifenilmetano e a marca Poliquil® liberou também 4,4'-difenilmetano diisocianato. Ambos os compostos são considerados tóxicos à inalação ou ingestão. A proliferação celular das culturas das linhagens MRC-5 e NIH/3T3 sofreu redução menor que 20% quando em contato com os cimentos à base de poliuretana de mamona e menor que 35% quando em contato com o cimento poroso à base de PMMA, em comparação com o grupo de controle. A diluição do meio de cultura diminuiu este efeito. Acreditamos que a acidez do meio, devido à reação incompleta dos elementos efervescentes, pode ser a causa deste efeito. A análise histológica do fígado e dos rins mostrou algumas pequenas alterações na mesma proporção que no grupo controle. Inferimos que os cimentos porosos não causam toxicidade aguda sistêmica.

Em todos os grupos, a análise histológica da área operada mostrou pequenos hematomas e uma ligeira reação de corpo estranho. Não foi encontrada reação inflamatória importante em nenhum dos grupos. Estes dados corroboram a hipótese de que os cimentos porosos são biocompatíveis. O leve efeito citotóxico observado *in vitro* não pôde ser detectado *in vivo*, provavelmente pelas condições locais de diluição. A produção de citrato parece não interferir com a coagulação. Os parâmetros de coagulação não sofreram alterações em qualquer momento após a cirurgia e a avaliação por ressonância magnética, assim como a análise histológica, descartou a formação de hematomas consideráveis. Concluímos que o cimento poroso à base de PMMA testado é seguro para o uso clínico, mas que os cimentos porosos à base de poliuretana de mamona eliminam substâncias tóxicas cuja repercussão clínica merece investigação específica.

Palavras chave: Polimetilmetacrilato, Poliuretana de mamona, Citotoxicidade, Toxicidade aguda sistêmica, Toxicidade aguda local, Cimento Poroso.

ABSTRACT

Santos MA. *In Vitro* Cytotoxicity and *In Vivo* Acute Toxicity of Porous Cements Based on Polymethilmethacrilate and Castor Oil Polyurethane [master degree]. Ribeirão Preto: Universidade de São Paulo, Faculdade de Medicina de Ribeirão Preto, 2015. 96f.

Large metaphyseal bone defects created after benign bone tumor curettage are usually treated by solid bone cement (PMMA) implantation. Porous and absorbable cements are expected to improve clinical results by lowering incidence of aseptic loosening, heat promoted bone necrosis, bone/cement mechanical discrepancies and absence of bone integration. Effervescent components like sodium bicarbonate and citric acid can be mixed to PMMA producing porous cement that fits intraoperative requirements. Furthermore, castor oil polyurethane is a well-known absorbable cement that can be mixed to effervescent components to produce porous and absorbable bone cement. *In vivo* and *in vitro* toxicity of both products have never been tested to support its clinical use. The spurious production of toxic elements and the effect of citrate, an anticoagulant byproduct of the effervescent components reaction, were analyzed. *In vitro* experiments: The three experimental groups consisted of PMMA or one of the commercially available castor oil polyurethane cements (Poliquil® or Bioosteo®) mixed to the effervescent components specimens. These groups were compared to classic PMMA solid cement specimens. All the elements produced during preparation and incubation of the cements were analyzed by High Efficiency Liquid Chromatography coupled to Mass Spectrometry and by Resazurine microplate assay of NIH/3T3 and MRC-5 fibroblasts strains culture. *In vivo* experiments: Femoral defects were created in six rabbits per group and filled with PMMA or Poliquil® porous cements or left empty. Magnetic resonance of the limb, histology of the limb, kidneys and liver, and coagulation parameters of blood samples collected immediately after and 1, 4 and 7 days after surgery were analyzed. Castor oil polyurethane of both brands (Bioósteo® and Poliquil®) released 4,4'-diaminodiphenylmethane. The Poliquil® brand released 4,4'-diphenylmethane diisocyanate too. Both compounds are considered toxic. The MRC-5 and NIH3T3 cell strains proliferation was decreased in less than 80% in contact with polyurethane cements and less than 65% with PMMA, compared to the control group. Dilution of the medium diminished this effect. We believe that the acidity of the medium due to incomplete reaction of the effervescent components may be the cause of this finding. Liver and kidneys histology showed some slight changes in the same proportion as the control group. We infer that the cements do not cause acute systemic toxicity. In all groups, histologic analysis of the operated area showed small hematomas and a slight foreign body reaction. Significant

inflammatory reaction could not be found in any of the study groups. Citrate formation from the effervescent components reaction seems to not interfere with coagulation. Inflammatory reaction around porous cements is similar to that of classic solid PMMA cement. The cytotoxic effect observed in vitro, could not be detected in vivo. Coagulation parameters did not changed at any time after surgery. Magnetic resonance imaging evaluation confirmed that there was no formation of larger hematomas than in specimens of the control group. In conclusion, the tested porous PMMA cement is safe and biocompatible for clinical use. The tested polyurethane porous cements eliminates toxic substances and deserves specific studies to verify clinical safety.

Keywords: Polymethilmethacrilate. Castor oil polyurethane. Cytotoxicity. Acute systemic toxicity. Acute Toxicity site. Porous Cement.

ÍNDICE DE FIGURAS

Figura 1: Estrutura química do composto 4,4'-Diaminodifenilmetano ou 4,4´-metileno dianilina liberado pelos cimentos ósseos porosos das marcas Bioósteo® e Poliquil® (COR). . 47

Figura 2: Estrutura química do composto 4,4'-difenilmetano diisocianato liberado pelo cimento ósseo poroso da marca Poliquil® (COR). 47

Figura 3: Estrutura química do composto 2,2'-difenilmetano diisocianato outra forma química do composto 4,4'-difenilmetano diisocianato liberado pelo cimento ósseo poroso da marca Poliquil® (COR). 48

Figura 4: Estrutura química do composto 2,4'-difenilmetano diisocianato outra forma química do composto 4,4'-difenilmetano diisocianato liberado pelo cimento ósseo poroso da marca Poliquil® (COR). 48

Figura 5: A: Placa de 96 poços identificados com cada tipo de cimento ósseo utilizado depois da adição de resazurina no meio de cultura. B: Placa de 96 poços com meio de cultura exposto aos cimentos porosos com adição de resazurina. BO: Bioosteo, PQ: Poliquil, PMMA: Polimetilmetacrilato poroso, PMMAS: Polimetilmetacrilato sólido. 49

Figura 6: Porcentagem da proliferação das células metabolicamente ativas da linhagem MRC-5 tratadas com meio de cultura exposto aos cimentos ósseos porosos em diferentes diluições e diversas temperaturas, em comparação ao controle. A-Proliferação celular à 37°C B-Proliferação celular à 50°C. C-Proliferação celular à 70°C. Proliferação celular à 121°C. Os pontos assinalados nos gráficos com * significam que a proliferação celular é significativamente menor que a do controle. Em todos os casos o Desvio Padrão (DP) é menor ou igual à 0,1. BO: Bioosteo, PQ: Poliquil, PMMA: Polimetilmetacrilato poroso, PMMAS: Polimetilmetacrilato sólido. 50

Figura 7: Porcentagem da proliferação das células metabolicamente ativas da linhagem NIH/3T3 tratadas com meio de cultura exposto aos cimentos ósseos porosos em diferentes diluições e diversas temperaturas, em comparação ao controle. A-Proliferação celular à 37°C B-Proliferação celular à 50°C. C-Proliferação celular à 70°C. Proliferação celular à 121°C. Os pontos assinalados nos gráficos com * significam que a proliferação celular é significativamente menor que a do controle. Em todos os casos o Desvio Padrão (DP) é menor ou igual à 0,1. BO: Bioosteo, PQ: Poliquil, PMMA: Polimetilmetacrilato poroso, PMMAS: Polimetilmetacrilato sólido. 52

Figura 8: Imagem de RM das patas dos coelhos que foram eutanasiados 4 dias após realização do procedimento cirúrgico. A aquisição desta imagem foi feita por aparelho de Ressonância Magnética, 3,0 Teslas, Achieva Philips, na sequência T2: TR = 3000ms, TE = 80ms, espessura de corte de 1mm, FOV = 16,0x16,0cm. Na pata destacada foi implantado cimento poroso à base de PMMA, a representa a musculatura anterior da coxa; p representa a musculatura posterior da coxa e * representa o fêmur. A seta mostra o sítio cirúrgico. 59

Figura 9: A - Rim de coelhos sem alterações histológicas. B - Nefrite Intersticial Crônica. C - Nefrite Intersticial Crônica com eosinófilos. D - Necrose Tubular Aguda. 62

Figura 10: A - Fígado de coelho sem alterações histológicas; B - Balonização de hepatócitos em zonas 2 e 3; C - Foco de infiltrado inflamatório linfo-eosinofílico em lóbulos associado a lesão de hepatócitos; D - Balonização de hepatócitos em zona 3 associado a foco de infiltrado inflamatório linfo-eosinofílico; E - Esteatose hepática.....66

Figura 11: A - Hemorragia recente. B - Hemorragia recente e fibrose. C - Hemorragia recente, tecido de granulação, trabéculas ósseas. D - Hemorragia recente, tecido fibroso, tecido de granulação e neoformação óssea.....69

Figura 12: A - Hemorragia recente na periferia e no meio do PMMA. B - Fibrose, tecido de granulação, células inflamatórias. C - Osteoblastos com remodelamento de trabéculas ósseas. D - Fibrina e sangue. 72

Figura 13: A - Hemorragia recente na periferia do COR. B - Tecido de granulação com macrófagos fagocitando COR. C - Hemorragia recente e fibrina no meio do COR. D - Fibrose na periferia do COR. E - Reação de corpo estranho ao COR. F - Hemorragia recente e neoformação óssea.....75

Figura 14: Símbolo que identifica um produto tóxico (venenoso). 77

ÍNDICE DE TABELAS

Tabela 1: Avaliações realizadas, métodos e modelos experimentais utilizados para obtenção dos dados.....41

Tabela 2: TP dos coelhos controle no pré-operatório, pós-operatório imediato, com 1, 4 e 7 dias de pós-operatório.....53

Tabela 3: TP dos coelhos com implante de PMMA no pré-operatório, pós-operatório imediato, com 1, 4 e 7 dias de pós-operatório.....53

Tabela 4: TP dos coelhos com implante de COR no pré-operatório, pós-operatório imediato, com 1, 4 e 7 dias de pós-operatório.....54

Tabela 5: TTPa dos coelhos controle no pré-operatório, pós-operatório imediato, com 1, 4 e 7 dias de pós-operatório.....55

Tabela 6: TTPa dos coelhos com implante de PMMA no pré-operatório, pós-operatório imediato, com 1, 4 e 7 dias de pós-operatório.....55

Tabela 7: TTPa dos coelhos com implante de COR no pré-operatório, pós-operatório imediato, com 1, 4 e 7 dias de pós-operatório.....56

Tabela 8: TT dos coelhos controle no pré-operatório, pós-operatório imediato, com 1, 4 e 7 dias de pós-operatório.....56

Tabela 9: TT dos coelhos com implante de PMMA no pré-operatório, pós-operatório imediato, com 1, 4 e 7 dias de pós-operatório.....57

Tabela 10: TT dos coelhos com implante de COR no pré-operatório, pós-operatório imediato, com 1, 4 e 7 dias de pós-operatório.....57

Tabela 11: Fibrinogênio dos coelhos controle no pré-operatório, pós-operatório imediato, com 1, 4 e 7 dias de pós-operatório.....58

Tabela 12: Fibrinogênio dos coelhos com implante de PMMA no pré-operatório, pós-operatório imediato, com 1, 4 e 7 dias de pós-operatório.....58

Tabela 13: Fibrinogênio dos coelhos com implante de COR no pré-operatório, pós-operatório imediato, com 1, 4 e 7 dias de pós-operatório.....59

Tabela 14: Achados histológicos dos rins dos coelhos controle, relacionado ao tempo de pós-operatório.....60

Tabela 15: Achados histológicos dos rins dos coelhos com implantes de PMMA poroso, relacionado ao tempo de pós-operatório.....61

Tabela 16: Achados histológicos dos rins dos coelhos com implantes da Poliquil (COR) poroso, relacionado ao tempo de pós-operatório.....61

Tabela 17: Achados histológicos dos fígados dos coelhos controle, relacionado ao tempo de pós-operatório.....63

Tabela 18: Achados histológicos dos fígados dos coelhos com implantes de PMMA poroso, relacionado ao tempo de pós-operatório.....64

Tabela 19: Achados histológicos dos fígados dos coelhos com implantes da Poliquil (COR) poroso, relacionado ao tempo de pós-operatório.....65

Tabela 20: Reação local na falha óssea que não foi preenchida com nenhum material.....68

Tabela 21: Reação local na falha óssea preenchida com cimento poroso à base de PMMA.....70

Tabela 22: Reação local na falha óssea preenchida com cimento poroso à base de COR..73

LISTA DE ABREVIATURAS E SIGLAS

ATCC – American Type Cell Collection

BTU – British Termal Unit

C1 – Coelho um

C2 – Coelho dois

C3 – Coelho três

C4 – Coelho quatro

C5 – Coelho cinco

C6 – Coelho seis

C7 – Coelho sete

C8 – Coelho oito

CAPES – Coordenação de Aperfeiçoamento de Pessoal de Nível Superior

COR – Composto Ósseo Ricinoso

CPC – Fosfato de Cálcio

D0 – Dia zero

D1 – Dia um

D4 – Dia quatro

D7 – Dia sete

DP – Desvio Padrão

FAPESP – Fundação de Amparo à Pesquisa do Estado de São Paulo

FISPQ – Ficha de Informações de Segurança de Produtos Químicos

FMRP – Faculdade de Medicina de Ribeirão Preto

FOV – Field of View

GHS – Sistema Globalmente Harmonizado

HA – Hidroxiapatita

HAM – Ham's Nutrient Mixtures

HCFMRP – Hospital das Clínicas da Faculdade de Medicina de Ribeirão Preto

HE – Hematoxilina e Eosina

HPLC – Cromatografia Líquida de Alta Eficiência

ISO – International Organization for Standardization

MI – Material Insuficiente

NC – Não Coagulou

ONU – Organização das Nações Unidas

PMMA – Polimetilmetacrilato

PMN – Polimorfonucleares

PTQ – Prótese Total de Quadril

PvPi – Iodopovidona

RM – Ressonância Magnética

TE – Tempo de Eco

TP – Tempo de Protrombina

TR – Tempo de Repetição

TT – Tempo de Trombina

TTPa – Tempo de Tromboplastina Parcial Ativada

USP – Universidade de São Paulo

Prof. – Professor

LISTA DE SÍMBOLOS

% - Porcentagem

ºC – Graus Celsius

Kg – Quilograma

g – Grama

cm – Centímetro

mm – Milímetro

nm – Nanômetro

µm – Micrômetro

ml – Mililitro

µL – Microlitro

m3 – Metro cúbico

h – Hora

min - Minutos

ms – Milisegundos

SUMÁRIO

RESUMO 9

ABSTRACT 11

ÍNDICE DE FIGURAS 13

ÍNDICE DE TABELAS 15

LISTA DE ABREVIATURAS E SIGLAS 17

LISTA DE SÍMBOLOS 19

INTRODUÇÃO 23

1 INTRODUÇÃO 24

1.1 Biomateriais 24

1.2 Histórico do polimetilmetacrilato 25

1.3 Indicação clínica para o uso do cimento ósseo 25

1.4 Possíveis falhas no cimento ósseo de polimetilmetacrilato (PMMA) 27

1.5 Cimentos porosos 28

1.6 Cimentos porosos absorvíveis 29

1.7 Polimetilmetacrilato (PMMA) poroso 30

1.8 Poliuretana derivada do óleo de mamona 31

OBJETIVOS 33

2 OBJETIVOS 34

2.1 Objetivos Gerais 34

2.2 Objetivos específicos 34

MATERIAIS E MÉTODOS 35

3 MATERIAIS E MÉTODOS 36

3.1 Considerações gerais 36

3.2 Preparo dos cimentos ósseos 36

3.3 Preparo do cimento ósseo à base de polimetilmetacrilato (PMMA) 37

3.4 Preparo do cimento de mamona (Bioósteo®) 38

3.5 Preparo do cimento de mamona (Poliquil®) 38
3.6 Modelos experimentais 39
3.6.2 Experimentos em coelhos 39
3.7 Avaliações 40
3.7.2 Citotoxicidade aguda *in vitro* 41
3.7.3 Hemostasia 43
3.7.5 Avaliação por imagem 43
3.7.6 Toxicidade aguda local 44
3.7.7 Toxicidade aguda sistêmica 44
RESULTADOS 46
4 RESULTADOS 47
4.1 Caracterização de compostos químicos liberados na produção dos cimentos 47
4.2 Teste de citotoxicidade *in vitro* 48
4.3 Análise sorológica 52
4.4 Avaliação por imagem 59
4.5 Toxicidade aguda sistêmica 60
4.6 Reação tecidual ao redor e dentro das falhas ósseas preenchidas ou não com cimentos porosos e toxicidade aguda local dessas falhas ósseas 67
DISCUSSÃO 76
5 DISCUSSÃO 77
5.1 Caracterização de compostos químicos liberados na produção dos cimentos 77
5.2 Teste de citotoxicidade *in vitro* 80
5.3 Análise sorológica 82
5.4 Avaliação por imagem 83
5.5 Toxicidade aguda sistêmica 85
5.6 Reação tecidual ao redor e dentro das falhas ósseas preenchidas ou não com cimentos porosos e toxicidade aguda local dessas falhas ósseas 86

CONCLUSÕES 89
5 CONCLUSÕES 90
REFERÊNCIAS 91
6 REFERÊNCIAS 92
ANEXO I 96

INTRODUÇÃO

1 INTRODUÇÃO

1.1 Biomateriais

Biomaterial pode ser uma substância pura ou composta, sintética ou natural, podendo ser utilizada temporariamente ou definitivamente, para melhorar, aumentar e/ou substituir tecidos ou órgãos [1, 2].

Para que um biomaterial seja escolhido como substituto de um tecido é preciso que tenha características (físicas e químicas) semelhantes a esse tecido. Também é necessário que os biomateriais obedeçam alguns requisitos básicos: não podem causar danos locais ou sistêmicos, devem ser atóxicos, não podem ser radioativos ou oncogênicos, devem ser biocompatíveis, precisam exibir estabilidade química, biológica, compatibilidade mecânica e custo viável [2-4]. Obedecendo a esses requisitos o biomaterial se torna mais parecido, em suas propriedades físicas e químicas, ao tecido a ser substituído.

No início do desenvolvimentos de biomateriais, a intenção era que esses produtos ficassem inertes dentro do organismo, para que reações teciduais indesejáveis fossem prevenidas, porém, os novos biomateriais produzidos tem o objetivo de interagir com o tecido adjacente, proporcionando crescimento ou diferenciação celular [5], integração ou até reabsorção do biomaterial.

No caso dos defeitos ósseos vários tipos de biomateriais, estão sendo criados e testados incrementando a cooperação de áreas como a medicina, a biologia, a química, a engenharia e a odontologia [3].

A classificação destes biomateriais pode ser feita de acordo com a origem dos mesmos. Biomateriais são denominados alógenos quando provém de outros indivíduos da mesma espécie [2, 6]; xenógenos quando provém de outra espécie [2] e aloplásticos quando são substâncias sintéticas [7].

Os materiais de preenchimento ósseo podem e devem ter uma ou mais das seguintes características: osteogênese, osteoindução e osteocondução. Materiais osteogênicos são aqueles capazes de formar osso novo a partir de osteoblastos [8], os ósteoindutivos são capazes de induzir a transformação de células mesenquimais indiferenciadas em osteoblastos, aumentando o crescimento ósseo [9], os osteocondutores são materiais que servem de arcabouço para células

osteoprogenitoras, e assim promovem a formação de um novo tecido ósseo [10]. A presença destas características promove a osteointegração que é a integração do biomaterial ao osso novo e ao tecido ósseo previamente existente.

1.2 Histórico do polimetilmetacrilato

Em 1843, o polimetilmetacrilato (PMMA) foi desenvolvido pela indústria química e denominado ácido acrílico. Foi patenteado na Alemanha e acabou sendo produzido e comercializado por diversos fabricantes em 1928 [11, 12]. Tornou-se um dos primeiros biomateriais a serem utilizados por dentistas, pois a mistura do monômero a um polímero em pó dá origem a uma substância dura e inerte que é moldável durante o período de secagem [11-13].

O primeiro uso bem documentado do PMMA em Ortopedia foi feito pelo médico americano Edward Haboush, em 1951, na cidade de Nova York. Ele utilizou a mesma substância usada por dentistas, chamada de acrílico dental, para a fixação de prótese de quadril [12-16].

Scales e Herschell [17] e Judet e Judet [18] empregaram o PMMA para fixação de prótese da cabeça do fêmur para tratamento da osteoartrose. Porém, o estudo mais relevante sobre o uso de PMMA na prótese total de quadril foi o de Charnley [19], sobre a fixação dos componentes acetabular e femoral [12] e a transferência de cargas para o osso [13, 19].

1.3 Indicação clínica para o uso do cimento ósseo

Existem diversos motivos para que o PMMA seja cada vez mais estudado e seu uso difundido. Ao que se refere ao sistema musculoesquelético, podemos citar as seguintes indicações clínicas: defeitos ósseos amplos decorrentes de traumas, tumores [20, 21], remodelação periprotética ou osteólise, fusão espinhal e fixação de implantes [2], cirurgia reparadora, restaurações dentais, próteses e cirurgias estéticas e/ou reparadoras na região maxilofacial [3].

O cimento ósseo é utilizado em Ortopedia e Traumatologia para fixação de próteses, preenchimento de defeitos ósseos, reforço mecânico em casos de ossos fragilizados ou para carreamento de drogas como antibióticos e quimioterápicos [12, 22-26], substituição parcial de ossos em vertebroplastias e para aumentar a resistência mecânica de osteossínteses [12, 26, 27].

No caso do preenchimento dos defeitos ósseos, o cimento compete com os enxertos e os substitutos ósseos minerais. A principal desvantagem do enxerto é sua disponibilidade limitada. Já os substitutos ósseos minerais em forma de cimento, grânulos ou pó, não conferem resistência mecânica imediatamente após a cirurgia e a capacidade de osteointegração em defeitos grandes é bastante discutida [28, 29] ao contrário dos defeitos pequenos, como na odontologia, em que os resultados são mais favoráveis. No caso do cimento de PMMA quando ele é introduzido nos defeitos ósseos forma uma massa sólida e compacta. Nestas condições funciona como um grande espaçador (material inerte que ocupa espaço) e não há nenhum tipo de integração óssea [30].

Em Oncologia Ortopédica o cimento ósseo de PMMA é frequentemente utilizado para fixação de endopróteses e, eventualmente, para substituição de segmentos ósseos, no entanto, seu uso mais comum é o preenchimento de defeitos no osso esponjoso. Um exemplo é a abordagem intralesional dos tumores ósseos benignos com curetagem do tumor, tratamento local (adjuvante) e preenchimento do defeito ósseo [12, 27].

O tamanho da falha óssea produzida por curetagem de tumores benignos pode variar bastante. Quanto maior a falha maior o risco de fratura, daí a importância do seu preenchimento. Cimentos ósseos moldáveis durante o procedimento cirúrgico, que estejam disponíveis em grandes volumes e com resistência mecânica apropriada são uma valiosa alternativa nestes casos.

Em 1972, a apresentação de uma série de casos em que o cimento ósseo de PMMA foi utilizado para tratamento de Tumor de Células Gigantes fez com que vários pesquisadores se interessassem em estudar o método [31]. Trabalhos no mundo todo têm tentado estabelecer a eficácia clínica quanto a biocompatibilidade e a resistência mecânica desse cimento ósseo [12, 32-34]. Mesmo assim, o fato do cimento ósseo produzir aquecimento do osso ao redor do implante, e assim, o aumento da margem de segurança em cirurgias oncológicas pela necrose tecidual na vizinhança, não está bem estabelecido.

1.4 Possíveis falhas no cimento ósseo de polimetilmetacrilato (PMMA)

A reação para formação do cimento ósseo é exotérmica, produzindo superaquecimento do cimento e do osso ao redor [26]. Esse aquecimento pode ser considerado útil, pois causa necrose do tecido ósseo ao redor do cimento, o que aumentaria a margem de segurança em cirurgias oncológicas. Mas também, pode ser considerado nocivo, pois pode ocorrer necrose do tecido ósseo normal, o que estimula a reabsorção do osso e assim afrouxamento do cimento em relação ao tecido ósseo normal [12, 34-37].

Amaral [2] mostrou através de curva termogravimétrica obtida para o colágeno, que pode ocorrer perda da massa, em relação à água, de até 15,1% quando o colágeno é exposto prolongadamente a temperaturas entre 25 a 200˚C. Demonstrou ainda que quanto mais elevada a temperatura maior é a perda. Devido a estudos como esse, alguns autores cogitam a possibilidade de danos térmicos ao osso [13]. Porém, em estudos *in vivo*, foram registrados picos mais baixos de temperatura. Reckling e Dillon [38] mediram a temperatura na interface de 20 próteses totais de quadril (PTQ), e observaram que a temperatura máxima foi de 48ºC. Esta diminuição foi atribuída ao fenômeno de convecção com o fluxo sanguíneo local e com a haste metálica facilitada pela grande área de superfície da interface osso/implante e à baixa condutividade térmica do cimento. Em 1991, Harving, Soballe [39] registraram temperaturas na interface que excederam os 56ºC durante o pico de temperatura, mas se mantiveram apenas por dois a três min, o que não caracteriza uma exposição prolongada. Estudos realizados em animais não mostraram reações adversas nessas temperaturas [2, 13].

O efeito deste aquecimento sobre a viabilidade das células não está bem estabelecido e as informações na literatura são conflitantes [13, 40-44].

Alguns meses após o implante do cimento de PMMA, existe a tendência, em alguns casos, de se formar uma fina camada de fibrose em volta dos blocos de PMMA. A causa deste fenômeno não é bem estabelecida. Apesar das teorias de superaquecimento e outras causas de necrose óssea, uma teoria bastante plausível é a da diferença do módulo de elasticidade (módulo de Young) entre o cimento sólido e o osso esponjoso. O cimento ósseo tem módulo de Young semelhante ao osso cortical, muito superior, portanto, ao do osso esponjoso. Esta diferença poderia provocar micromovimentos na interface osso esponjoso/cimento que provocaria a reabsorção óssea e substituição por fibrose que é o tecido que tolera este grau de mobilidade [12].

Nas últimas décadas foram desenvolvidos vários cimentos absorvíveis, mas nenhum deles tem uso corriqueiro na prática clínica. Em parte devido ao alto custo e em parte pela não comprovação da vantagem destes materiais sobre o polimetilmetacrilato [28]. Os cimentos absorvíveis mais citados na literatura são à base de fosfato de cálcico (CPC) e hidroxiapatita (HA) [24, 40, 45, 46].

Os CPCs e HA não são usados na prática clínica em defeitos críticos ou falhas ósseas extensas, pois não conferem resistência mecânica imediatamente após a cirurgia [26, 47] predispondo o osso a fraturas. Além disso, esses cimentos têm custo mais alto que o PMMA, são mais difíceis de serem modelados em ambiente cirúrgico, a capacidade de osteointegração não está bem documentada e estudos *in vivo* ainda são incompletos também quanto a estrutura desses novos cimentos [26]. Por esta razão o PMMA continua sendo o substituto padrão nestas condições.

1.5 Cimentos porosos

A possibilidade de modelagem do material implantado e a disponibilidade ilimitada tornaram o cimento ósseo, à base de PMMA, uma alternativa valiosa para cirurgiões ortopédicos. A busca por um cimento esponjoso poderia acrescentar outras características importantes: a porosidade aumenta a convecção entre o cimento e o osso circundante diminuindo o pico de temperatura atingido durante a secagem do cimento. Isto poderia diminuir o risco de necrose óssea secundária ao calor produzido. Outra vantagem seria a possibilidade de livre circulação de fluidos e invasão vascular no seu interior evitando que o cimento provocasse o confinamento de regiões do osso sem nutrição e consequente risco de necrose. A porosidade permite a invasão por tecido ósseo neoformado, chamada de osteointegração. Este efeito já foi demonstrado em arcabouços pequenos usados em odontologia ou engenharia de tecidos, mas carecem de confirmação nas grandes falhas ósseas [25, 28]. Finalmente, outra vantagem esperada é a compatibilidade de elasticidade que teoricamente teria efeito de estimulação de produção óssea ao invés de reabsorção [12, 23]. Todos estes fatores, características físicas como porosidade, interconectividade e relação com agentes osteoindutores vêm sendo estudados intensamente em busca do desenvolvimento de novos biomateriais [23, 24, 40, 45, 46, 48]. As características dos poros dos substitutos ósseos estão intimamente relacionadas à

osteointegração. Estudos considerando a osteocondução, que é a capacidade de migração celular no biomaterial, estabelecem que o tamanho ideal dos poros seja por volta de 100µm a 400µm de diâmetro [23, 24, 45, 46]. Embora outros autores sugiram tamanhos variando de 400µm a 1,0mm de diâmetro [29]. São designados de microporos os poros de tamanho menor de 50µm a 100µm de diâmetro e seu uso está relacionado a osteointegração superficial para aumentar a fixação de próteses.

Cimatti [12] apresentou a hipótese de que os substitutos ósseos usados em grandes falhas ósseas deveriam ter poros maiores (macroporos) para permitir a invasão massiva de tecido ósseo e consequente osteointegração . A interconexão destes poros é imprescindível para a livre circulação de fluidos e para a continuidade do processo de invasão óssea. Nos casos de cimentos absorvíveis a interconexão dos poros intensifica os processos de degradação e reabsorção do substituto ósseo [29, 48].

A carga mecânica é um poderoso osteoindutor. Mesmo grandes falhas ósseas podem ser preenchidas por osso remodelado, mas este processo é demorado e arriscado, pois a falta de resistência mecânica predispõe à fraturas [49]. Portanto ao mesmo tempo que os poros do cimento devem dar espaço para a invasão óssea, a resistência mecânica do substituto ósseo deve ser suficiente para proteger o osso de fraturas sem, no entanto, assumir o suporte mecânico completamente, o que atenuaria o comando biológico que estimula a produção de osso e impediria a remodelação óssea.

1.6 Cimentos porosos absorvíveis

Atualmente, os substitutos porosos mais utilizados são à base de cimentos de fosfato de cálcio, hidroxiapatita nanocristalina e biovidros [28]. Os cimentos de fosfato de cálcio e suas associações são absorvíveis e tem 50% do seu volume reduzido em 6 meses [45]. A grande vantagem destes sobre os blocos de cimento sólido é o enorme aumento da superfície de contato facilitando a efetiva reabsorção de todo o bloco [25, 40].

A grande maioria dos artigos sobre o assunto aborda o uso em odontologia e a fabricação de arcabouços para engenharia de tecidos (*scaffolds*) [28]. Raras são as alternativas que podem ser moldadas no período intraoperatório. A maioria é disponibilizada em formatos pré-moldados e podem apenas ser recortadas no período intraoperatório. O desenvolvimento de

cimentos porosos absorvíveis para uso em defeitos ósseos grandes, ou também chamados críticos em ortopedia, é pouco explorada [28].

1.7 Polimetilmetacrilato (PMMA) poroso

A formulação do PMMA com os elementos efervescentes, bicarbonato de sódio e ácido cítrico, foi estudada por Hesaraki e cols. e por nosso grupo de pesquisa que concluíram que as características físicas do PMMA poroso são adequadas para seu implante em defeitos ósseos grandes [12, 50]. O tamanho dos poros produzidos, que varia de 50µ a 3mm, é controlado pela quantidade de elementos efervescentes e a maior parte dos poros é interconectada. Sua produção é bastante simples. O efeito de expansão devido à formação das bolhas de gás e a maleabilidade durante o processo de secagem são características vantajosas. Por estas razões consideramos o estudo deste material válido.

Os elementos efervescentes bicarbonato de sódio e ácido cítrico são usados por outros autores para obter cimentos porosos, no entanto, não foi estudado se ocorre formação de novos compostos a partir da mistura com os cimentos nem se o citrato de sódio, conhecido anticoagulante, resultante da reação química entre os elementos efervescentes, pode provocar alterações locais a hemostasia. Neste projeto, propomos o estudo da segurança da mistura dos dois tipos de cimentos, cimento poroso à base de PMMA e de poliuretana de mamona, com os elementos efervescentes do ponto de vista da coagulação, da citotoxicidade *in vitro* e da toxicidade aguda *in vivo* local e sistêmica.

Estudos prévios deste grupo (processo FAPESP nº 2010/08315-2) apresentados em congressos nacionais e em fase final de publicação, mostraram que a mistura do cimento de PMMA com os elementos efervescentes, bicarbonato de sódio e ácido cítrico, produzem um cimento que se expande dentro de cavidades, com poros de 50µm a 3mm de diâmetro e tem resistência mecânica pouco inferior à do osso esponjoso [12]. Esta última característica é, a nosso ver, essencial para estimular a remodelação óssea pela demanda mecânica.

1.8 Poliuretana derivada do óleo de mamona

Ricinus communis, vulgarmente conhecido como mamona, é um vegetal típico do Brasil do qual é extraído o óleo de rícino que contém 89% de ácido ricinoleico [21, 51, 52]. O óleo de rícino é utilizado para a fabricação de plásticos, pinturas, lubrificantes e cosméticos [12, 53].

O Brasil tem uma das maiores reservas de mamona do planeta, por esse fato a síntese de poliuretanas de origem vegetal e de outros produtos provenientes dessa planta é extremamente interessante [12, 20, 54].

Em 1984, foi desenvolvido no laboratório de Química da USP de São Carlos, pelo Prof. Dr. Gilberto Orivaldo Chierice [52], uma nova poliuretana vegetal extraída do óleo de rícino (poliuretana de mamona), que têm demonstrado bons resultados relacionados à biocompatibilidade, osteointegração e ação antimicrobiana [51, 55].

A poliuretana de mamona apresenta fácil processabilidade, possui flexibilidade de formulação, controle de pico exotérmico, excelentes propriedades estruturais, ausência de emissão de vapores tóxicos, baixo custo e é biodegradável [52, 56]. Além disso, aceita esterilização e colocação de parafusos e pode ser incorporado ao carbonato de cálcio para estimular a remodelação óssea [21, 51, 54]. A adição de carbonato de cálcio possibilita melhor resistência e elasticidade em relação ao tecido ósseo [12, 21].

Porém, Maria *et. al.* [20] avaliaram a implantação da poliuretana de mamona como substitutos de segmentos diafisários da tíbia de cães e verificaram que a porção proximal dos implantes estava recoberta por tecido fibroso; os implantes encontravam-se deslocados distalmente e ao corte longitudinal da tíbia alguns implantes soltaram-se espontaneamente e os restantes foram retirados com muita facilidade.

Em outros estudos de substituição de segmentos diafisários em coelhos, observou-se que os implantes também se soltavam do osso com facilidade [20, 51, 56, 57]. A ausência de fixação da poliuretana no local de implantação é um indicativo de que não ocorreu interligação mecânica entre o implante e o osso hospedeiro [20].

Ohara *et. al.* [54] analisaram a biocompatibilidade da poliuretana de mamona por implantação em fêmur de coelhos. De acordo com seus resultados a poliuretana não é tóxica, forma uma reação fibrosa, que evoluiu para neoformação óssea após 40 dias [12].

Outros autores testaram a biocompatibilidade da poliuretana de mamona em alvéolo dental de ratos e obtiveram como resultado a osteointegração progressiva em 6 semanas, sem reação inflamatória ou de corpo estranho [20].

Os estudos sobre a osteointegração são conflitantes apresentando resultados bons e ruins [20, 52, 54, 55, 57]. A maioria destes estudos está disponível apenas sob a forma de teses e revistas nacionais [20, 52, 54, 55, 57]. Outro fato importante é que existem duas marcas comerciais de poliuretana de mamona: Poliquil®, que denomina seu produto como composto ósseo ricinoso (COR) e a Bioósteo®, que denomina seu produto como substitutivo ósseo natural. Esses fabricantes afirmam que a composição da poliuretana de cada marca é diferente e não há, nos trabalhos citados, referências sobre as marcas utilizadas em seus estudos. É possível que os resultados sejam diferentes entre cada uma das marcas e é necessário um estudo mais detalhado sobre esse assunto.

É possível que os maus resultados estejam relacionados à forma sólida ou com microporos na qual o cimento de mamona foi testado. A forma macroporosa pode potencializar as qualidades de reabsorção e osteointegração deste produto e por esta razão, acreditamos que mereça ser melhor estudada. Além disso, a formação de seroma relacionada à poliuretana de mamona, relatada em alguns congressos, mas nunca publicada, pode ser evitada, pois na forma porosa o volume de cimento é drasticamente diminuído.

Atualmente seu uso cirúrgico na forma sólida é bastante restrito. No entanto, o potencial como componente reabsorvível [58] de um cimento esponjoso é inegável.

Cimentos moldáveis e porosos, como sugerido neste projeto, existem na literatura em fase experimental e a proposta de usar a poliuretana de mamona como cimento absorvível na forma porosa é inédita.

OBJETIVOS

2 OBJETIVOS

2.1 Objetivos Gerais

Avalizar o uso clínico de cimentos porosos à base de polimetilmetacrilato (PMMA) e de poliuretana de mamona das marcas Poliquil® e Bioósteo® produzidos a partir da mistura com os elementos efervescentes bicarbonato de sódio e ácido cítrico analisando a citotoxicidade *in vitro* e a toxicidade aguda *in vivo* e os efeitos sobre a hemostasia.

2.2 Objetivos específicos

Analisar do ponto de vista químico os componentes e os elementos resultantes do preparo destes cimentos porosos.

Avaliar a citotoxicidade *in vitro* em culturas de células.

Avaliar a toxicidade aguda *in vivo* local e sistêmica por histologia da região do implante e de outros órgãos.

Avaliar os efeitos locais sobre a hemostasia por histologia e por ressonância magnética.

Avaliar os efeitos sistêmicos da liberação de ácido cítrico pela reação entre os elementos efervescentes sobre a hemostasia por análise de parâmetros séricos de coagulação.

MATERIAIS E MÉTODOS

3 MATERIAIS E MÉTODOS

3.1 Considerações gerais

Os experimentos foram realizados no Laboratório de Bioengenharia da FMRP - USP com o apoio do Laboratório de Oncologia Pediátrica, do Laboratório de Patologia e do Laboratório de Hematologia do Hospital das Clínicas da FMRP-USP e do Laboratório de Química Orgânica, do Departamento de Química da Faculdade de Filosofia, Ciências e Letras da USP - RP.

Os experimentos em animais foram aprovados pela Comissão de Ética em Experimentação Animal da FMRP – USP conforme registro nº 061/2012 (anexo I).

3.2 Preparo dos cimentos ósseos

O preparo dos cimentos ósseos porosos foi realizado no Laboratório de Bioengenharia do Departamento de Biomecânica, Medicina e Reabilitação do Aparelho Locomotor da FMRP – USP em duas situações diferentes: para produção de amostras simples e para implante nos coelhos.

As amostras simples foram utilizadas na análise da liberação de componentes químicos durante a reação de polimerização associada à geração de poros e no estudo da citotoxicidade *in vitro* foram confeccionados nas seguintes condições: em uma sala com temperatura de 23±1ºC e umidade relativa do ar de 50%±10% controladas pelo desumidificador/umidificador de ar portátil ABS da marca ETEC®, ar condicionado da marca Springer® 18000 BTUs e medidas por um termo-higrômetro da marca ETEC® modelo HT-200 o preparo foi realizado em uma capela de fluxo laminar com sistema de exaustão e iluminação utilizando equipamentos de proteção individual. Todos os equipamentos foram ligados 2 horas antes do início dos experimentos para melhor controle e padronização das condições ambientais que seguiram a norma internacional ISO 5833 [58] para cimento acrílico.

Em seguida o cimento foi colocado nos moldes para a produção das amostras simples, onde ficaram secando por 2 dias.

O preparo dos cimentos porosos para implante em animais de experimentação foi realizado nas seguintes condições:

A temperatura da sala cirúrgica foi mantida entre 18-22ºC, a porta foi mantida fechada e quantidade de pessoas controlada, para redução dos riscos de infecção. Não foi feito controle da umidade do ar.

Todos os componentes utilizados foram manuseados com técnicas assépticas. Foram preparados pacotes com 5,25g e 10,5g de bicarbonato de sódio e pacotes com 4g e 8g de ácido cítrico e esterilizados por exposição à radiação gama. Foram utilizados flaconetes de água para injeção estéreis durante o processo de preparo.

As quantidades dos componentes e os tempos de mistura foram mantidos iguais nas duas condições.

3.3 Preparo do cimento ósseo à base de polimetilmetacrilato (PMMA)

A mistura manual foi realizada de acordo com as prescrições do manual de instruções do cimento acrílico à base de PMMA (Cimento cirúrgico Johnson & Johnson®, marca De Puy®, Smart Set Endurance MV, England) adicionando os elementos efervescentes ao polímero.

Os quarenta gramas do componente em pó (polímero) foram depositados na cuba de aço inoxidável. Em seguida foram adicionados 5,25g de ácido cítrico e 4g de bicarbonato de sódio. Com uma espátula os componentes foram revolvidos até se obter uma mistura homogênea. Em seguida foi adicionado o líquido (monômero) e novamente os componentes foram misturados com uma espátula até que a mistura ficasse homogênea. Cinco minutos após a mistura do pó e do líquido foram acrescentados 5ml de água destilada dando início à reação que produz gás, que gerará os poros. Essa reação não produz vapor de água. Aos 20min a mistura foi introduzida nos moldes ou implantada nos coelhos.

3.4 Preparo do cimento de mamona (Bioósteo®)

Foram depositados na cuba de aço 5,25g de bicarbonato de sódio, 4g de ácido cítrico e toda a quantidade de carbonato de cálcio do pacote comercial que foram revolvidos com uma espátula até que a mistura ficasse homogênea. Em seguida foram adicionados todo o poliol, pré-polímero e carbonato de cálcio presentes em uma unidade de Bioosteo® (Dose grande: Poliol = 17g, Pré-Polímero = 2g e Carbonato de Cálcio = 20g).

Os componentes foram misturados com uma espátula até que a mistura ficasse homogênea. Cinco minutos após a mistura do pó com o líquido foram acrescentados 5ml de água destilada, com mistura contínua com a espátula.

A mistura foi colocada dentro dos moldes ou implantada nos coelhos 6min depois da adição da água.

A comercialização do cimento de mamona da marca Bioósteo® foi interrompida durante a execução deste projeto impedindo a sua comparação nas análises realizadas em modelos animais.

3.5 Preparo do cimento de mamona (Poliquil®)

O preparo do cimento de mamona da marca Poliquil® é semelhante ao descrito anteriormente para o Bioosteo®, com exceção das quantidades iniciais de bicarbonato de sódio, ácido cítrico e carbonato de cálcio. Neste cimento, foram depositados na cuba de aço 10,5g de bicarbonato de sódio, 8g de ácido cítrico e 20g de carbonato de cálcio que foram revolvidos com uma espátula até que ficassem homogêneos.

3.6 Modelos experimentais

Foram usadas amostras simples para experimentos *in vitro* e implantes em coelhos para experimentos *in vivo*. No preparo das amostras simples, todos os produtos e subprodutos da reação foram analisados.

3.6.1 Amostras simples

Após os dois dias de secagem as amostras simples de formato cilíndrico com 20mm de diâmetro e 40mm de altura foram cortadas em pedaços menores de 20mm de diâmetro e 10mm de altura. Estas foram manuseadas com cuidado para que os componentes sólidos e líquidos não fossem perdidos para análise.

Estas amostras foram utilizadas nas análises química e de citotoxicidade *in vitro* e ambas as marcas de cimento à base de mamona puderam ser utilizadas.

3.6.2 Experimentos em coelhos

Foram utilizados 18 coelhos machos *Oryctolagus cuniculus*, da linhagem Nova Zelândia, albinos, pesando entre 2,0 a 3,5 kg. Durante todo o experimento os animais foram mantidos em gaiolas individuais, no laboratório de Bioengenharia da FMRP – USP, com temperatura de 23ºC e luminosidade com 12h de claro e 12h de escuro e tratados com ração padronizada e água *ad libitum*.

Os animais foram distribuídos em 3 grupos de 6 sujeitos. A cirurgia foi realizada na pata traseira direita. Foi realizada uma incisão de 5cm sobre o côndilo femoral lateral dos animais. Após exposição do osso foi retirada uma rolha de 6mm diâmetro e 8mm de profundidade do côndilo femoral lateral.

No grupo 1 (G1) foi realizada a implantação do cimento ósseo esponjoso à base de PMMA; no grupo 2 (G2) foi implantado cimento ósseo esponjoso à base de poliuretana de

mamona da marca Poliquil® e no grupo 3 (G3) foi feito somente a falha óssea (grupo controle). Em seguida foi realizada sutura da cápsula e da pele. Em seguida foi realizada sutura da cápsula e da pele. Nesta fase do projeto o cimento Bioósteo® já não estava mais disponível no mercado.

A indução anestésica foi feita com Cloridrato de Ketamina e Cloridrato de Xilasina, via intramuscular. Os animais tiveram a pata traseira direita lavada com solução tópica de iodopovidona (PvPi) a 10% e submetidas à tricotomia, nova lavagem com PvPi a 10% e antissepsia com álcool iodado. Após o término da cirurgia, foi utilizado Meloxicam 15mg, intramuscular, uma vez ao dia, Dipirona 0,15ml de 12 em 12 h, Tramal 0,30ml de 12 em 12 h durante 3 dias.

Dois animais de cada grupo foram submetidos à eutanásia por superdosagem dos mesmos anestésicos utilizados no procedimento cirúrgico 1, 4 e 7 dias após a cirurgia. As patas operadas foram desarticuladas na altura do quadril e encaminhadas para avaliação por ressonância magnética e, em seguida, para avaliação histológica.

Todos os animais tiveram o sangue coletado antes e imediatamente após a cirurgia e no dia da eutanásia. Essas amostras foram enviadas para o Laboratório de Hematologia do HCFMRP-USP, em que foram analisados o tempo de protrombina (TP), o tempo de tromboplastina parcial ativado (TTPa), o tempo de trombina e a dosagem de fibrinogênio.

3.7 Avaliações

As avaliações realizadas são apresentadas na Tabela 1 em que constam também os métodos específicos e os modelos.

Tabela 1: Avaliações realizadas, métodos e modelos experimentais utilizados para obtenção dos dados.

Avaliação	Modelo	Método
Análise química	Corpos de prova	HPLC (cromatografia líquida de alta eficiência) acoplada a espectrometria de massas
Citotoxicidade aguda	Corpos de prova	Fibroblastos NIH/3T3 (camundongos) e MRC-5 (humano)
Hemostasia	Coelho	Análise dos fatores de coagulação
		Ressonância Magnética
Reação inflamatória	Coelho	Histologia (côndilo femoral operado)
Toxicidade aguda	Coelho	Histologia dos órgãos (rim e fígado)

3.7.1 Análise química

Após o preparo dos cimentos, as amostras ficaram imersas e sob agitação em solução salina fisiológica preparada de acordo com a norma ISO 10993 [59]. Os cimentos foram mantidos nesta solução durante o tempo e as temperaturas indicadas: (24 ± 2) h a (37 ± 1)ºC; (74 ± 2) h a (50 ± 2)ºC; (24 ± 2) h a (70 ± 2)ºC e (1 ± 0,2) h a (121 ± 2)ºC. Para cada uma das temperaturas, após o tempo de imersão indicado, foi extraída a solução fisiológica com um solvente orgânico (diclorometano). A solução deste solvente foi evaporada e o sólido obtido, analisado por Cromatografia Líquida de Alta Eficiência (HPLC) acoplada a espectrometria de massas.

As análises foram feitas em triplicatas, o controle negativo foi o PMMA sem adição de qualquer componente que não estivesse nas indicações do fabricante.

3.7.2 Citotoxicidade aguda *in vitro*

Para realização do teste foi utilizado o protocolo estabelecido na ISO 10993 [59].

O teste de citotoxicidade *in vitro* foi realizado pelo método de difusão de extrato em solução com linhagens celulares de fibroblastos NIH/3T3 (fibroblasto normal de camundongo) e MRC-5 (fibroblasto normal humano). Ambas as linhagens foram adquiridas do ATCC (American Type Cell Colletion). Como controle foi colocada uma fileira na placa de 96 poços apenas com meio de cultura sem serem expostas a nenhum tipo de cimento ósseo.

Cada um dos materiais foi preparado como descrito anteriormente e imersos em meio de cultivo HAM F10 por tempos e temperaturas determinados: (24 ± 2) h a (37 ± 1)ºC; (74 ± 2) h a (50 ± 2)ºC; (24 ± 2) h a (70 ± 2)ºC e (1 ± 0,2) h a (121 ± 2)ºC.

Uma vez obtidos os meios nas condições desejadas, os mesmos foram filtrados com filtro de 22µm para garantir esterilidade.

As células, na quantidade de $2x10^3$, foram semeadas em cada poço de uma placa de 96 poços, com um volume de 100µL de meio de cultivo HAM-F10 suplementado com antibióticos e 10% de soro bovino fetal. Decorridas 24 horas, o meio de cultivo foi removido e substituído por diluições seriadas dos meios de cultivo expostos aos cimentos de estudo (suplementados com soro bovino fetal). As diluições seriadas utilizadas nesse estudo foram de 1ml de meio de cultura exposto aos cimentos ósseos porosos ou ao cimento ósseo sólido de PMMA para 20, 40, 80 e 160ml de meio de cultivo HAM-F10 suplementado com antibióticos e 10% de soro bovino fetal.

As células então foram incubadas novamente por 48 horas em atmosfera úmida contendo 5% de CO_2 a 37ºC. Após o intervalo de tratamento forma adicionados 5µL de resazurina (Sigma, ST. Louis, MO, USA) (0,25mg/ml em PBS esterilizado) em cada poço e as placas incubadas por mais 6 horas em atmosfera úmida contendo 5% de CO_2 a 37°C. Após esse período, a leitura da absorbância foi realizada em leitora de elisa iMark Microplate Absorbance reader (BioRad Laboratories, Inc., CA, EUA). Os experimentos foram realizados em triplicata.

O ensaio com o resazurina (Sigma Aldrich, St. Louis, MO, USA) é um método de determinação colorimétrico *in vitro* do número de células metabolicamente ativas, medindo a proliferação e a viabilidade celular. A clivagem do sal azul pelas células metabolicamente ativas da origem a uma coloração rosa. Um aumento no número de células resulta em um aumento na atividade global de desidrogenases mitocondriais na amostra o qual é diretamente correlacionado com a quantidade da redução da cor rosa formada e com as diferenças na absorbância da solução, feita a 570nm.

3.7.2.1. Análise estatística

Para comparação entre os resultados obtidos após os tratamentos e o controle foi utilizado o software estatístico SigmaStata 3.5. Os ensaios foram avaliados pelo teste de Análise de Variância – ANOVA, seguido do pós-teste para tratamentos pareados de Holm-Sidak. Foi determinado um valor de p menor que 0,05 para definição de nível de significância estatística.

3.7.3 Hemostasia

Foram analisados o tempo de protrombina (TP), o tempo de tromboplastina parcial ativada (TTPa), o tempo de trombina e a dosagem de fibrinogênio.

O reagente utilizado para TP foi o Neoplastine CI Plus 5, para o TTPa foi o PTTA 5, para o tempo de trombina foi o STA Thrombin 2 e para determinar a dosagem de fibrinogênio foi o STA Fibrin 2. Esses reagentes foram adicionados às amostras e foi iniciada a quantificação do tempo necessário para a formação do coágulo.

Durante a determinação do tempo de coagulação os tubos foram mantidos em movimentação. O tempo foi quantificado em segundos e os experimentos foram realizados em duplicada.

3.7.5 Avaliação por imagem

Após o término da cirurgia foi feita inspeção visual e documentação fotográfica das patas operadas, para observar se houve aparecimento de hematoma. Nos animais que apresentaram hematoma foi realizada a medida da altura e largura, e demarcação das bordas. Essa inspeção foi realizada a cada 24 h.

Após a eutanásia as patas operadas foram desarticuladas na altura do quadril e submetidas a exame de ressonância magnética (RM), que foi realizado no Ambulatório de Radiodiagnóstico do HCFMRP-USP, para investigação interna do hematoma. A aquisição das imagens foi feita

por aparelho de Ressonância Magnética, 3,0 Teslas, Achieva Philips, nas sequências T1: TR = 600ms, TE = 30ms, Espessura de corte 1mm, FOV = 16,0x16,0cm; e T2: TR = 3000ms, TE = 80ms, Espessura de corte de 1mm, FOV = 16,0x16,0cm.

3.7.6 Toxicidade aguda local

Após remoção dos tecidos moles os ossos dos coelhos foram fixados em solução tamponada de formalina a 10% por 3 dias.

Foram realizados cortes seriados longitudinais com 6µm de espessura e em seguida foram corados com Hematoxilina e Eosina (HE), para serem avaliados e fotografados em um Microscópio de luz clara Zeiss, modelo Jenaval com sistema fotográfico acoplado.

A reação tecidual aos implantes foi analisada de forma descritiva, sendo observados os seguintes aspectos [47, 60]. FIBRINA: Presença da rede de fibrina ao redor do implante; NEOVASCULARIZAÇÃO: Presença de capilares sanguíneos ao redor dos implantes; CÁPSULA FIBROSA: Espessura e qualidade da cápsula fibrosa; CRESCIMENTO CELULAR INTERNO: ausência ou presença de células dentro dos orifícios dos implantes; INFILTRADO INFLAMATÓRIO: Presença de células inflamatórias, como linfócitos, plasmócitos, polimorfonucleares (PMN) e MACRÓFAGOS: ausência ou presença de macrófagos e/ou células gigantes.

3.7.7 Toxicidade aguda sistêmica

Os rins e o fígado dos coelhos foram dissecados e fixados em formalina a 10% e examinados para avaliação da toxicidade aguda sistêmica.

Foram realizados cortes seriados longitudinais com 6µm de espessura e em seguida foram corados com Hematoxilina e Eosina (HE) foram avaliados e fotografados em um Microscópio Óptico Comum Zeiss, modelo Jenaval com sistema fotográfico acoplado.

Foi observado se havia alguma mudança estrutural, tecidual ou celular no rim e no fígado e se a quantidade de células viáveis era compatível com os padrões normais para coelhos, também foi avaliada a presença de células inflamatórias.

RESULTADOS

4 RESULTADOS

4.1 Caracterização de compostos químicos liberados na produção dos cimentos

Depois das análises contatou-se que os cimentos à base de poliuretana de mamona das marcas Bioósteo® e Poliquil® (COR) liberaram o composto 4,4'-Diaminodifenilmetano ou 4,4´-metileno dianilina que tem a estrutura química apresentada na figura 1:

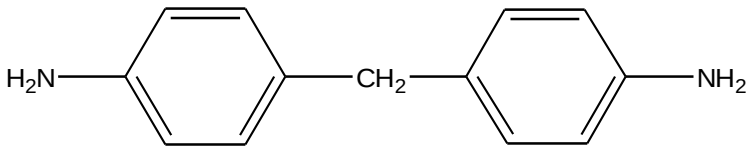

Figura 1: Estrutura química do composto 4,4'-Diaminodifenilmetano ou 4,4´-metileno dianilina liberado pelos cimentos ósseos porosos das marcas Bioósteo® e Poliquil® (COR).

O cimento de mamona da marca Poliquil® também liberou o composto: 4,4'-difenilmetano diisocianato, que tem a estrutura química apresentada na figura 2:

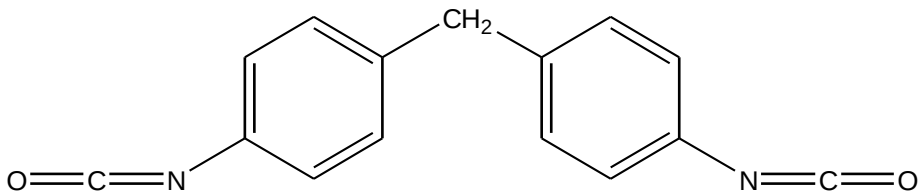

Figura 2: Estrutura química do composto 4,4'-difenilmetano diisocianato liberado pelo cimento ósseo poroso da marca Poliquil® (COR).

Este composto pode ter outras formas que não foram identificadas nesse estudo, o 2,2'-difenilmetano diisocianato e o 2,4'-difenilmetano diisocianato, que tem a estrutura química apresentada nas figuras 3 e 4:

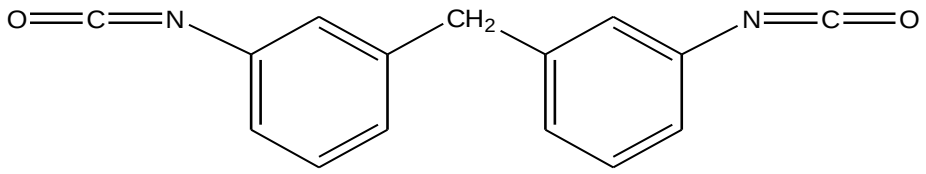

Figura 3: Estrutura química do composto 2,2'-difenilmetano diisocianato outra forma química do composto 4,4'-difenilmetano diisocianato liberado pelo cimento ósseo poroso da marca Poliquil® (COR).

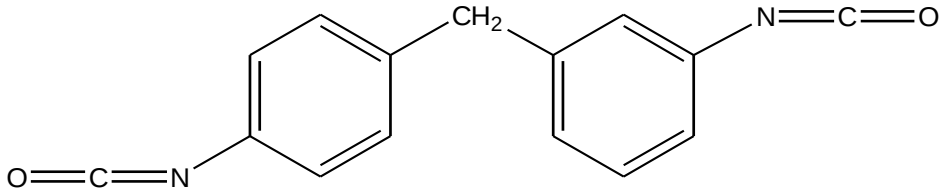

Figura 4: Estrutura química do composto 2,4'-difenilmetano diisocianato outra forma química do composto 4,4'-difenilmetano diisocianato liberado pelo cimento ósseo poroso da marca Poliquil® (COR).

Por restrições metodológicas não foi possível determinar a quantidade de cada um desses compostos liberada durante a produção dos cimentos ósseos porosos.

4.2 Teste de citotoxicidade *in vitro*

A resazurina é um corante azul e quando adicionada a uma cultura de células metabolicamente ativas é metabolizada produzindo uma coloração rósea [61], quando a coloração se torna roxa significa que há células metabolicamente ativas em média quantidade, já quando a coloração continua azul, significa que a quantidade de células metabolicamente ativas é pequena. É através dessa mudança de cor que o aparelho de absorbância consegue determinar a quantidade de células metabolicamente ativas. Essa mudança de coloração pode ser observada na figura 5.

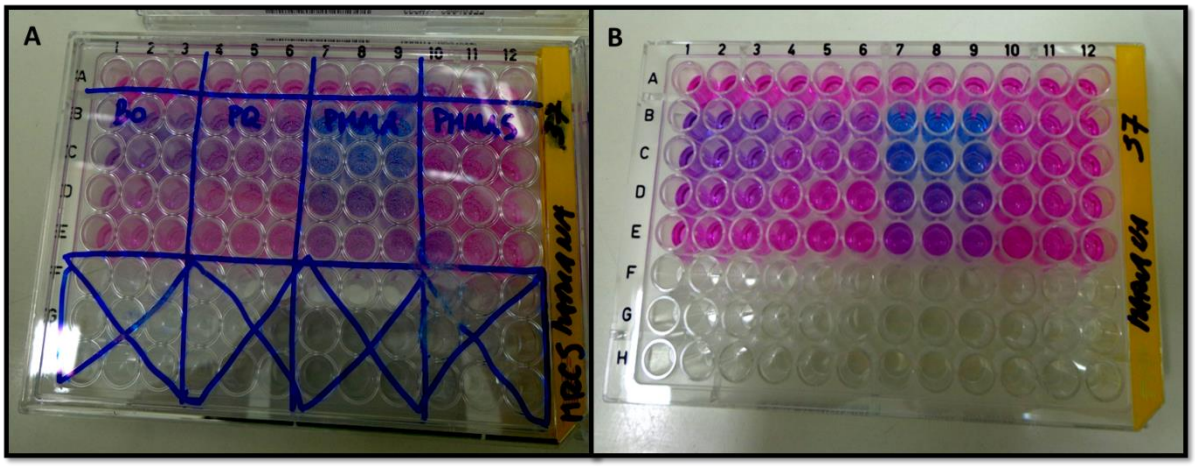

Figura 5: A: Placa de 96 poços identificados com cada tipo de cimento ósseo utilizado depois da adição de resazurina no meio de cultura. B: Placa de 96 poços com meio de cultura exposto aos cimentos porosos com adição de resazurina. BO: Bioosteo, PQ: Poliquil, PMMA: Polimetilmetacrilato poroso, PMMAS: Polimetilmetacrilato sólido.

A porcentagem de proliferação de células metabolicamente ativas da linhagem MRC-5 (fibroblasto normal humano) cultivadas em meio de cultura exposto ao cimento poroso à base de PMMA à 37^{0}C, 50^{0}C, 70^{0}C e 121^{0}C, independente da diluição do meio de cultura, foi significativamente menor que a do controle. A porcentagem de proliferação de células metabolicamente ativas da linhagem MRC-5 cultivadas em meio de cultura exposto ao cimento poroso à base de poliuretana de mamona da marca Poliquil® (COR) à 37^{0}C, 50^{0}C e 70^{0}C, nas diluições de 1/80ml, 1/40ml e 1/20ml, foi significativamente menor que a do controle; e à 121^{0}C foi significativamente menor que a do controle apenas nas diluições de 1/40ml e 1/20ml. A porcentagem de proliferação de células metabolicamente ativas da linhagem MRC-5 cultivadas em meio de cultura exposto ao cimento poroso à base de poliuretana de mamona da marca Bioósteo® à 37^{0}C, 50^{0}C e 70^{0}C, nas diluições de 1/40ml e 1/20ml, é significativamente menor que a do controle; e à 121^{0}C nas diluições de 1/80ml, 1/40ml e 1/20ml, é significativamente menor que a do controle. Porém observa-se que quanto mais diluída está a solução exposta aos diferentes tipos de cimentos porosos, independente da temperatura, maior é a porcentagem de proliferação de células metabolicamente ativas.

Foi possível identificar que o cimento poroso à base de PMMA interferiu de forma mais acentuada do que os cimentos porosos à base de poliuretana de mamona, sobre a proliferação da linhagem MRC-5. Na menor diluição (1/20ml) o cimento poroso à base de PMMA provocou uma redução da proliferação da ordem de 40%, enquanto que nos cimentos porosos à base de poliuretana de mamona esta redução foi por volta de 20%. Com o cimento poroso à base de PMMA a redução foi significativa em todas as diluições, enquanto que nos cimentos porosos à

base de poliuretana de mamona esta redução só foi significativa em diluições iguais ou menores que 1/80ml. Os resultados foram semelhantes nas quatro temperaturas de incubação testadas salvo a 121° em que os cimentos de mamona apresentaram resultados diferentes entre si. Estes resultados são demonstrados na figura 6:

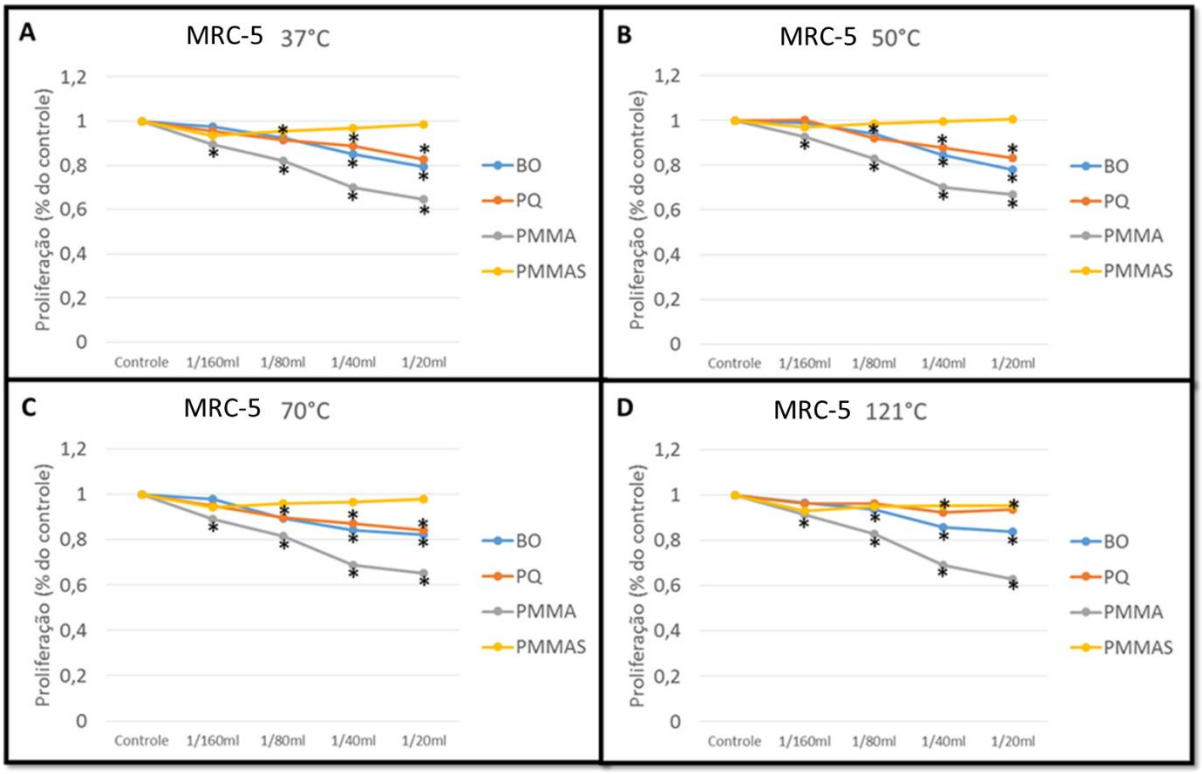

Figura 6: Porcentagem da proliferação das células metabolicamente ativas da linhagem MRC-5 tratadas com meio de cultura exposto aos cimentos ósseos porosos em diferentes diluições e diversas temperaturas, em comparação ao controle. A-Proliferação celular à 37°C B-Proliferação celular à 50°C. C-Proliferação celular à 70°C. Proliferação celular à 121°C. Os pontos assinalados nos gráficos com * significam que a proliferação celular é significativamente menor que a do controle. Em todos os casos o Desvio Padrão (DP) é menor ou igual à 0,1. BO: Bioosteo, PQ: Poliquil, PMMA: Polimetilmetacrilato poroso, PMMAS: Polimetilmetacrilato sólido.

A porcentagem de proliferação de células metabolicamente ativas da linhagem NIH/3T3 (fibroblasto normal de camundongo) cultivadas em meio de cultura exposto ao cimento poroso à base de PMMA à 37^{0}C, nas diluições de 1/40ml e 1/20ml, foi significativamente menor que a do controle; à 50^{0}C, 70^{0}C e 121^{0}C, nas diluições de 1/80ml, 1/40ml e 1/20ml, foi significativamente menor que a do controle. A porcentagem de proliferação de células metabolicamente ativas da linhagem NIH/3T3 cultivadas em meio de cultura exposto ao cimento poroso à base de poliuretana de mamona da marca Poliquil® (COR) à 37^{0}C e 50^{0}C, na diluição de 1/20ml, foi significativamente menor que a do controle. A porcentagem de

proliferação de células metabolicamente ativas da linhagem NIH/3T3 cultivadas em meio de cultura exposto ao cimento poroso à base de poliuretana de mamona da marca Bioósteo® à 70^0C e à 121^0C, na diluição de 1/20ml, foi significativamente menor que a do controle. Porém observou-se que quanto mais diluída estava a solução exposta aos diferentes tipos de cimentos porosos, independente da temperatura, maior foi a porcentagem de proliferação de células metabolicamente ativas.

Considerando a linhagem NIH/3T3 o cimento à base de PMMA só teve impacto sobre a proliferação a partir de diluições de 1/40ml a 37°C e 1/80ml nas demais temperaturas, mas na diluição de 1/20ml continuou reduzindo a proliferação em 40%.

Os cimentos porosos à base de poliuretana de mamona só provocaram redução significativa na proliferação em diluições menores (1/20ml) e de forma menos intensa, só alcançando os 20%, isso aconteceu com o cimento poroso da marca Bioósteo® nas temperaturas de 70°C e 121ºC e da marca Poliquil® nas temperaturas de 37ºC e 50ºC. Estes resultados são demonstrados na figura 7:

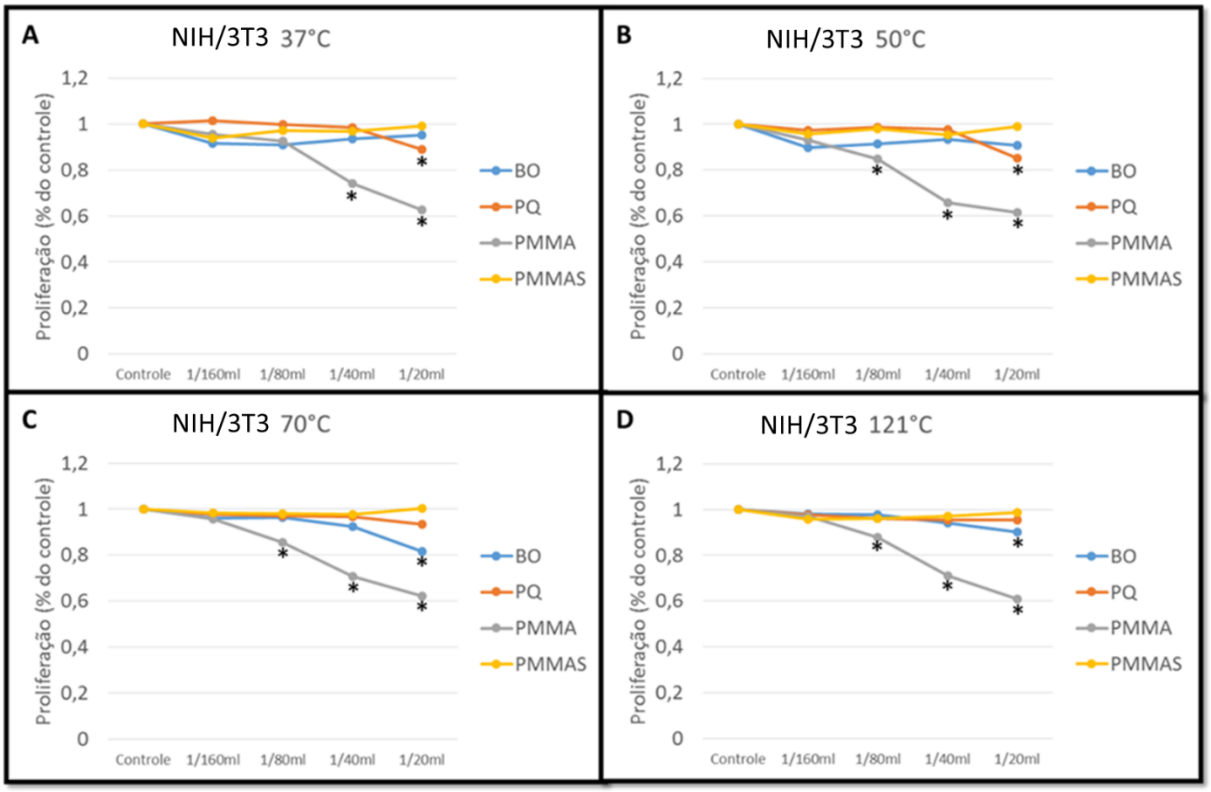

Figura 7: Porcentagem da proliferação das células metabolicamente ativas da linhagem NIH/3T3 tratadas com meio de cultura exposto aos cimentos ósseos porosos em diferentes diluições e diversas temperaturas, em comparação ao controle. A-Proliferação celular à 37°C B-Proliferação celular à 50°C. C-Proliferação celular à 70°C. Proliferação celular à 121°C. Os pontos assinalados nos gráficos com * significam que a proliferação celular é significativamente menor que a do controle. Em todos os casos o Desvio Padrão (DP) é menor ou igual à 0,1. BO: Bioosteo, PQ: Poliquil, PMMA: Polimetilmetacrilato poroso, PMMAS: Polimetilmetacrilato sólido.

4.3 Análise sorológica

Na análise do TP (Tempo de Protrombina) não observamos diferença entre os coelhos controle, coelhos com cimento poroso de PMMA, coelhos com cimento poroso da Poliquil (COR), nem nas amostras de sangue colhidas no pré-operatório, no pós-operatório imediato, ou com 1, 4 e 7 dias de pós-operatório dentro de cada grupo. Esses resultados estão demonstrados nas tabelas 2, 3, 4.

Tabela 2: TP dos coelhos controle no pré-operatório, pós-operatório imediato, com 1, 4 e 7 dias de pós-operatório.

	D0		**D1**	**D4**	**D7**
Coelho	Pré	Pós			
C1 - Controle	8,9	NC	8,1		
C2 - Controle	NC	15,6	10,1		
C3 - Controle	8,9	8		8,2	
C6 - Controle	MI	8,9		8,6	
C5- Controle	8,5	8,5			9,5
C6 - Controle	13,9	8,7			8,6
Média	10,05	9,94	9,1	8,4	9,05

NC: Não coagulou. MI: Material insuficiente.

Tabela 3: TP dos coelhos com implante de PMMA no pré-operatório, pós-operatório imediato, com 1, 4 e 7 dias de pós-operatório.

	D0		**D1**	**D4**	**D7**
Coelho	Pré	Pró			
C4 - PMMA	8,2	NC	9,4		
C5 - PMMA	NC	8,7	8,4		
C3 - PMMA	15,1	8,3		8	
C4 - PMMA	15,8	8,6		8,2	
C3 - PMMA	15,6	9,3			8,3
C4 - PMMA	8,7	9,1			9,2
Média	12,7	8,8	8,9	8,1	8,75

NC: Não Coagulou.

Tabela 4: TP dos coelhos com implante de COR no pré-operatório, pós-operatório imediato, com 1, 4 e 7 dias de pós-operatório. NC: Não coagulou.

	D0		**D1**	**D4**	**D7**
Coelho	Pré	Pós			
C6 – PQ	8,9	9,3	8,4		
C7 – PQ	8,8	NC	8,5		
C2 – PQ	9,8	8,9		8,6	
C8 – PQ	NC	8,4		8,1	
C1 – PQ	17,4	8,1			8,5
C2 - PQ	8,2	8,9			8,9
Média	10,6	8,72	8,45	8,35	8,7

NC: Não coagulou. MI: Material insuficiente.

A única discrepância que observamos, foi que na amostra do pré-operatório do coelho 1 (C1), em que foi implantado o COR, o TP estava elevado, mas como essa amostra foi colhida antes da implantação do COR consideramos que esse evento não tem correlação com a implantação do cimento.

Na análise do TTPa observamos discrepância entre o tempo de coagulação dos coelhos controle, dos coelhos com cimento poroso de PMMA e dos coelhos com cimento poroso de COR, nas amostras de sangue colhidas no pré-operatório, no pós-operatório imediato, com 1, 4 e 7 dias de pós-operatório. Como essas discrepâncias começaram a aparecer em diversas amostras, incluindo nos coelhos controle, onde não há implantação de nenhum tipo de cimento ósseo e também no pré-operatório, inferimos que essas alterações não têm correlação com a implantação de cimentos ósseos porosos, assim decidimos não utilizar esses dados. Essas alterações estão demonstradas nas tabelas 5, 6 e 7.

Tabela 5: TTPa dos coelhos controle no pré-operatório, pós-operatório imediato, com 1, 4 e 7 dias de pós-operatório.

	D0		D1	D4	D7
Coelho	Pré	Pós			
C1-Controle	48,4	NC	72,4		
C2-Controle	NC	100,8	74,1		
C3-Controle	142,1	103,7		132,4	
C6-Controle	MI	83,1		139,5	
C5-Controle	43,3	110,4			22,5
C6-Controle	102,1	80,6			81,3
Média	83,975	95,72	73,25	135,95	51,9

Tabela 6: TTPa dos coelhos com implante de PMMA no pré-operatório, pós-operatório imediato, com 1, 4 e 7 dias de pós-operatório.

	D0		**D1**	**D4**	**D7**
Coelho	Pré	Pró			
C4 - PMMA	49,7	NC	87,5		
C5 - PMMA	NC	57,7	NC		
C3 - PMMA	117,9	106,9		165,2	
C4 - PMMA	84,2	62,8		63,4	
C3 - PMMA	105,9	143,9			164,5
C4 - PMMA	41,3	NC			107,2
Média	79,8	92,83	87,5	114,3	135,9

NC: Não coagulou.

Tabela 7: TTPa dos coelhos com implante de COR no pré-operatório, pós-operatório imediato, com 1, 4 e 7 dias de pós-operatório.

	D0		**D1**	**D4**	**D7**
Coelho	Pré	Pós			
C6 – PQ	52,8	67,6	86,7		
C7 – PQ	41,6	NC	95,5		
C2 – PQ	106,8	118,8		164,1	
C8 – PQ	NC	86,2		100,5	
C1 – PQ	179,3	129,2			151,4
C2 - PQ	54,3	110,5			93,6
Média	86,96	102,5	91,1	132,3	122,5

NC: Não coagulou

Na análise do TT (Tempo de Trombina) não observamos discrepância entre o tempo de coagulação dos coelhos controle, dos coelhos com cimento poroso de PMMA e dos coelhos com cimento poroso de COR, nem nas amostras de sangue colhidas no pré-operatório, no pós-operatório imediato, 1, 4 e 7 dias de pós-operatório. Esses resultados estão demonstrados nas tabelas 8, 9 e 10.

Tabela 8: TT dos coelhos controle no pré-operatório, pós-operatório imediato, com 1, 4 e 7 dias de pós-operatório.

	D0		**D1**	**D4**	**D7**
Coelho	Pré	Pós			
C1 - Controle	18,4	NC	13,2		
C2 - Controle	NC	23,9	15,7		
C3 - Controle	47,7	16,5		18,3	
C6 - Controle	MI	20,2		21,9	
C5- Controle	15,8	20,5			13,7
C6 - Controle	27,1	18,6			18,5
Média	27,25	19,94	14,45	20,1	16,1

NC: Não coagulou. MI: Material insuficiente.

Tabela 9: TT dos coelhos com implante de PMMA no pré-operatório, pós-operatório imediato, com 1, 4 e 7 dias de pós-operatório.

	D0		**D1**	**D4**	**D7**
Coelho	Pré	Pró			
C4 - PMMA	17,2	NC	18,8		
C5 - PMMA	NC	14,8	NC		
C3 - PMMA	15,8	16,3		17,9	
C4 - PMMA	NC	19,2		15,7	
C3 - PMMA	21,3	34,3			17,6
C4 - PMMA	14,3	27			25,3
Média	17,15	22,32	18,8	16,8	21,45

NC: Não coagulou.

Tabela 10: TT dos coelhos com implante de COR no pré-operatório, pós-operatório imediato, com 1, 4 e 7 dias de pós-operatório.

	D0		**D1**	**D4**	**D7**
Coelho	Pré	Pós			
C6 – PQ	15,4	20,3	13,8		
C7 – PQ	15,4	NC	14,2		
C2 – PQ	17,6	24,2		19,6	
C8 – PQ	NC	23,1		20,4	
C1 – PQ	17,9	23,1			20,4
C2 - PQ	19,6	20,8			17,6
Média	17,2	22,3	14	20	19

NC: Não coagulou.

Na análise do fibrinogênio observamos discrepância entre o tempo de coagulação dos coelhos controle, dos coelhos com cimento poroso de PMMA e dos coelhos com cimento poroso de COR, nas amostras de sangue colhidas no pré-operatório, no pós-operatório imediato, 1, 4 e 7 dias de pós-operatório. Como essas discrepâncias começaram a aparecer em diversas amostras, incluindo nos coelhos controle, onde não há implantação de nenhum tipo de cimento ósseo e também no pré-operatório, inferimos que essas alterações não se correlacionam com a

implantação de cimentos ósseos porosos. Então, decidimos não utilizar esses dados, que estão expostos nas tabelas 11, 12 e 13.

Tabela 11: Fibrinogênio dos coelhos controle no pré-operatório, pós-operatório imediato, com 1, 4 e 7 dias de pós-operatório.

	D0		**D1**	**D4**	**D7**
Coelho	Pré	Pós			
C1 - Controle	167	NC	191,1		
C2 - Controle	NC	NC	137		
C3 - Controle	MI	283		437	
C6 - Controle	MI	179		538	
C5- Controle	169	350			115
C6 - Controle	159	343			293
Média	165	288,75	164,05	487,5	204

NC: Não coagulou. MI: Material insuficiente.

Tabela 12: Fibrinogênio dos coelhos com implante de PMMA no pré-operatório, pós-operatório imediato, com 1, 4 e 7 dias de pós-operatório.

	D0		**D1**	**D4**	**D7**
Coelho	Pré	Pró			
C4 - PMMA	NC	NC	220		
C5 - PMMA	154	308	196		
C3 - PMMA	315	317		637	
C4 - PMMA	NC	296		494	
C3 - PMMA	317	194			363
C4 - PMMA	276	292			209
Média	265,5	281,4	208	565,5	286

NC: Não coagulou.

Tabela 13: Fibrinogênio dos coelhos com implante de COR no pré-operatório, pós-operatório imediato, com 1, 4 e 7 dias de pós-operatório.

	D0		**D1**	**D4**	**D7**
Coelho	Pré	Pós			
C6 – PQ	154	205	575		
C7 – PQ	174	NC	604		
C2 – PQ	288	183		365	
C8 – PQ	NC	341		743	
C1 – PQ	378	369			153
C2 - PQ	297	302			278
Média	258,2	280	589,5	554	215,5

NC: Não coagulou.

4.4 Avaliação por imagem

Nas imagens de ressonância magnética feitas das patas dos coelhos depois de serem desarticuladas, não foi encontrada nenhuma evidência de hematoma interno, se houvesse hematoma ele apareceria na imagem como sendo uma mancha reluzente. Isso pode ser visto na figura 8.

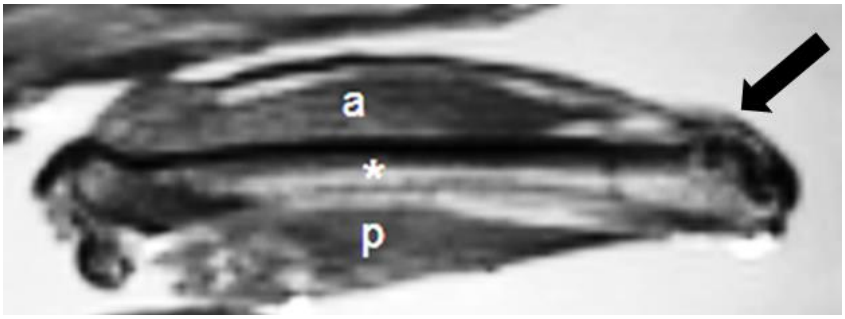

Figura 8: Imagem de RM das patas dos coelhos que foram eutanasiados 4 dias após realização do procedimento cirúrgico. A aquisição desta imagem foi feita por aparelho de Ressonância Magnética, 3,0 Teslas, Achieva Philips, na sequência T2: TR = 3000ms, TE = 80ms, espessura de corte de 1mm, FOV = 16,0x16,0cm. Na pata destacada foi implantado cimento poroso à base de PMMA, a representa a musculatura anterior da coxa; p representa a musculatura posterior da coxa e * representa o fêmur. A seta mostra o sítio cirúrgico.

4.5 Toxicidade aguda sistêmica

Nos rins de alguns animais controle, os quais foram operados, mas nenhum tipo de cimento foi implantado foi identificado necrose tubular aguda e nefrite intersticial crônica. Estas alterações foram atribuídas a alguma doença prévia subclínica. As descrições dos achados histológicos estão listadas na tabela 14.

Tabela 14: Achados histológicos dos rins dos coelhos controle, relacionado ao tempo de pós-operatório.

COELHO	**TEMPO DE PÓS-OPERATÓRIO**		
	D1	D4	D7
C1 - Controle	Normal		
C2 - Controle	Normal		
C3 - Controle		Necrose Tubular Aguda	
C8 - Controle		Normal	
C1 - Controle			Nefrite Intersticial Crônica com Eosinófilos
C2 - Controle			Normal

Nos rins dos animais com implantes de PMMA poroso não ocorreu nenhuma alteração histológica, assim inferimos que o PMMA poroso não provoca toxicidade aguda sistêmica. Esses resultados estão demonstrados na tabela 15.

Tabela 15: Achados histológicos dos rins dos coelhos com implantes de PMMA poroso, relacionado ao tempo de pós-operatório.

COELHO	TEMPO DE PÓS-OPERATÓRIO		
	D1	D4	D7
C4 - PMMA	Normal		
C5 - PMMA	Normal		
C3 - PMMA		Normal	
C4 - PMMA		Normal	
C3 - PMMA			Normal
C4 - PMMA			Normal

Nos rins dos animais com implantes da Poliquil® (COR) poroso ocorreram dois tipos de alterações histológicas, porém como as alterações encontradas foram exatamente as mesmas encontradas no grupo controle, não podemos inferir se este tipo de cimento poroso provoca ou não toxicidade aguda sistêmica. Essas alterações estão listadas na tabela 16.

Tabela 16: Achados histológicos dos rins dos coelhos com implantes da Poliquil (PQ) poroso, relacionado ao tempo de pós-operatório.

COELHO	TEMPO DE PÓS OPERATÓRIO		
	D1	D4	D7
C6 – PQ	Necrose Tubular aguda		
C7 – PQ	Normal		
C6 – PQ		Normal	
C2 – PQ		Normal	
C5 – PQ			Nefrite Intersticial crônica
C6 - PQ			Normal

As alterações histológicas dos rins dos animais utilizados nesse estudo, descritas nas tabelas 14,15 e 16, são mostradas na figura 9.

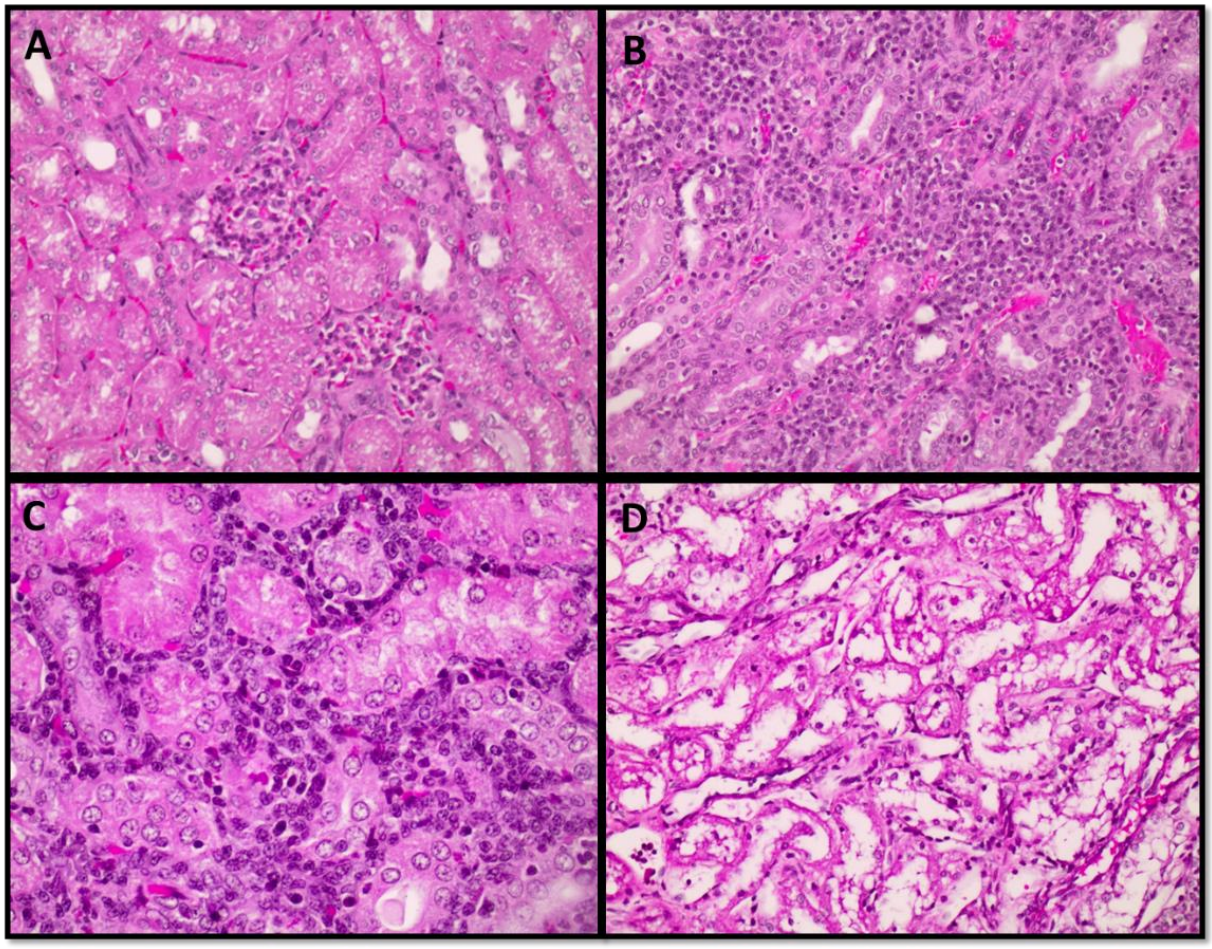

Figura 9: A - Rim de coelhos sem alterações histológicas. B - Nefrite Intersticial Crônica. C - Nefrite Intersticial Crônica com eosinófilos. D - Necrose Tubular Aguda.

Nos fígados dos animais controle, nos quais a cirurgia foi realizada, mas nenhum tipo de cimento foi implantado, ocorreu inflamação lobular e balonização de hepatócitos nas zonas 2 e 3. Da mesma forma que nos rins, consideramos que estas alterações pudessem estar relacionadas a alguma doença prévia subclínica. As descrições das avaliações histológicas estão relacionadas na tabela 17.

Tabela 17: Achados histológicos dos fígados dos coelhos controle, relacionado ao tempo de pós-operatório.

COELHO	**TEMPO DE PÓS OPERATÓRIO**		
	D1	D4	D7
C1 - Controle	Normal		
C2 - Controle	Inflamação Lobular		
C3 - Controle		Normal	
C8 - Controle		Normal	
C1 - Controle			Inflamação lobular e Balonização de hepatócitos na zona 3
C2 - Controle			Balonização de hepatócitos nas zonas 2 e 3

Nos fígados dos animais com implantes de PMMA poroso ocorreu inflamação lobular e balonização de hepatócitos em zona 3, por essas afecções serem as mesmas encontradas no grupo controle, inferimos que o cimento ósseo poroso de PMMA não provoca toxicidade aguda sistêmica. Esses dados são demonstrados na tabela 18.

Tabela18: Achados histológicos dos fígados dos coelhos com implantes de PMMA poroso, relacionado ao tempo de pós-operatório.

COELHO	TEMPO DE PÓS OPERATÓRIO		
	D1	D4	D7
C4 - PMMA	Normal		
C5 - PMMA	Normal		
C3 - PMMA		Balonização de hepatócitos na zona 3	
C4 - PMMA		Normal	
C3 - PMMA			Inflamação lobular e Balonização de hepatócitos na zona 3
C4 - PMMA			Normal

Nos fígados dos animais com implantes da Poliquil (COR) poroso ocorreu esteatose, inflamação lobular, lesão de hepatócitos, balonização de hepatócitos na zona 3. As alterações que também foram encontradas no grupo controle não foram consideradas sinais de toxicidade aguda sistêmica relacionada com o implante da Poliquil® (COR) poroso, porém, nesse tipo de implante, apareceram duas alterações diferentes: a esteatose e a lesão de hepatócitos, por essas novas afecções terem surgido apenas nos implantes de COR, inferimos que o cimento ósseo poroso da Poliquil® (COR) pode provocar toxicidade aguda sistêmica. Esses resultados estão demonstrados na tabela 19.

Tabela 19: Achados histológicos dos fígados dos coelhos com implantes da Poliquil (COR) poroso, relacionado ao tempo de pós-operatório.

COELHO	**TEMPO DE PÓS OPERATÓRIO**		
	D1	D4	D7
C6 – PQ	Esteatose		
C7 – PQ	Normal		
C6 – PQ		Normal	
C2 – PQ		Normal	
C5 – PQ			Inflamação lobular e Lesão de hepatócitos
C6 - PQ			Balonização de hepatócitos na zona 3

As alterações histológicas dos fígados dos animais utilizados nesse estudo, descritas nas tabelas 17, 18 e 19 são mostradas na figura 10.

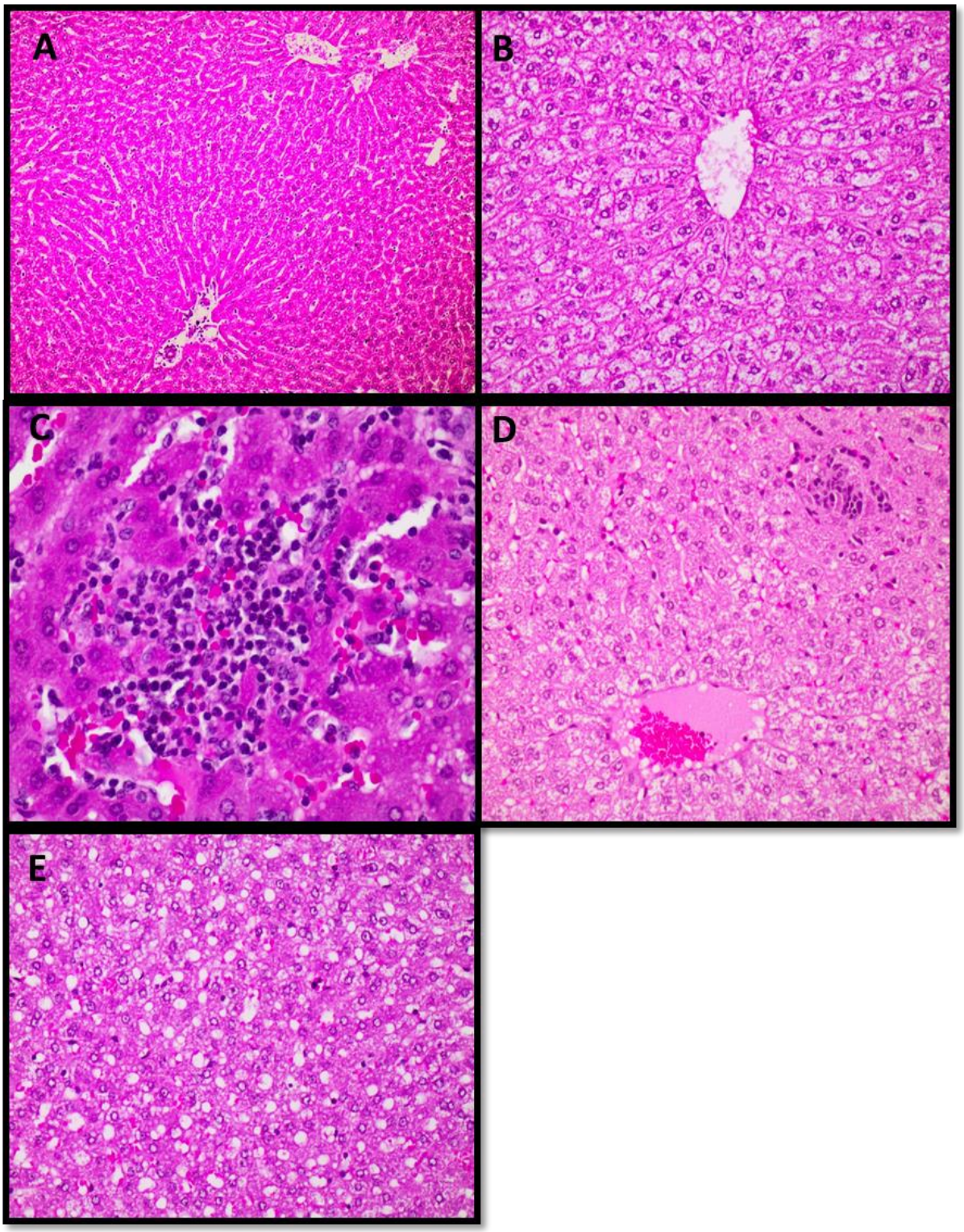

Figura 10: A - Fígado de coelho sem alterações histológicas; B - Balonização de hepatócitos em zonas 2 e 3; C - Foco de infiltrado inflamatório linfo-eosinofílico em lóbulos associado a lesão de hepatócitos; D - Balonização de hepatócitos em zona 3 associado a foco de infiltrado inflamatório linfo-eosinofílico; E - Esteatose hepática.

4.6 Reação tecidual ao redor e dentro das falhas ósseas preenchidas ou não com cimentos porosos e toxicidade aguda local dessas falhas ósseas

Nesta fase do trabalho observamos que tipos de células estavam presentes ao redor e dentro das falhas ósseas criadas no côndilo femoral de coelhos preenchidas ou não com cimentos porosos à base de polimetilmetacrilato e de COR, foi observado também as mudanças na estrutura celular ao redor ou dentro dessas lesões.

Nos coelhos controle foi encontrado: hemorragia recente, início de formação de tecido fibroso, presença de tecido de granulação e de neoformação óssea. Esses achados histológicos estão listados na tabela 20.

Tabela 20: Reação local na falha óssea que não foi preenchida com nenhum material.

COELHO	TEMPO DE PÓS-OPERATÓRIO		
	D1	D4	D7
C1 - Controle	Hemorragia recente		
C2 - Controle	Hemorragia recente		
C3 - Controle		Hemorragia recente e início de tecido fibroso	
C8 - Controle		Hemorragia recente, tecido de granulação e neoformação óssea na periferia da falha óssea	
C1 - Controle			Hemorragia recente, tecido fibroso, tecido de granulação e neoformação óssea na periferia da falha óssea
C2 - Controle			Hemorragia recente, início de tecido fibroso e tecido de granulação

Os achados histológicos das falhas ósseas que não foram preenchidas com material nenhum (controle) descritos na tabela 20 são mostrados na figura 11.

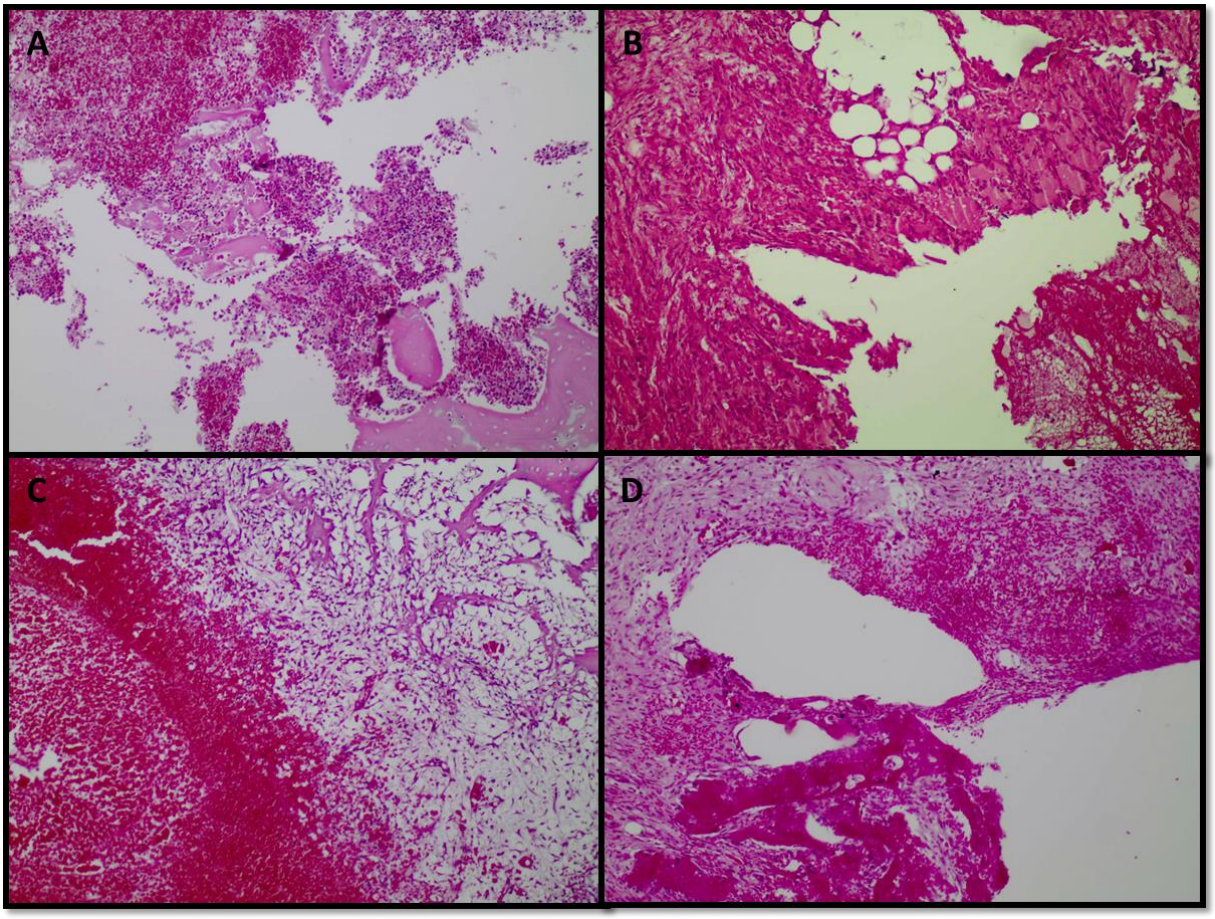

Figura 11: A - Hemorragia recente. B - Hemorragia recente e fibrose. C - Hemorragia recente, tecido de granulação, trabéculas ósseas. D - Hemorragia recente, tecido fibroso, tecido de granulação e neoformação óssea.

Nos coelhos onde a falha óssea foi preenchida com cimento ósseo poroso à base de PMMA foi encontrado: hemorragia recente, fibrose, fibrina, tecido de granulação, infiltrado inflamatório com presença de células gigantes, neoformação óssea e discreta reação de corpo estranho. Esses achados histológicos estão listados na tabela 21.

Tabela 21: Reação local na falha óssea preenchida com cimento poroso à base de PMMA.

COELHO	TEMPO DE PÓS-OPERATÓRIO		
	D1	D4	D7
C4 - PMMA	Hemorragia recente na periferia e no meio do PMMA		
C5 - PMMA	Hemorragia recente na periferia e no meio do PMMA		
C3 - PMMA		Fibrose, hemorragia recente, tecido de granulação e inflamação (células gigantes) na periferia da falha óssea; hemorragia recente no meio do PMMA	
C4 - PMMA		Fibrose e tecido de granulação na periferia da falha óssea; hemorragia recente e fibrina no meio do PMMA	
C3 - PMMA			Hemorragia recente, neoformação óssea, fibrose, tecido de granulação e discreta reação de corpo estranho na periferia da fala óssea e no meio de PMMA

COELHO	TEMPO DE PÓS-OPERATÓRIO		
	D1	D4	D7
C4 - PMMA			Hemorragia recente, neoformação óssea, fibrose, tecido de granulação e discreta reação de corpo estranho na periferia da fala óssea e no meio de PMMA

Os achados histológicos das falhas ósseas preenchidas com PMMA poroso, descritos na tabela 21 são mostrados na figura 12. Nas fotos apresentadas na figura 12 o cimento poroso de PMMA não pode ser visto, em seu lugar há espaços vazios, isso ocorre porque, como qualquer resina que tenha metacrilato, o PMMA dissolve quando a peça passa por todos os processos de fixação [(62)].

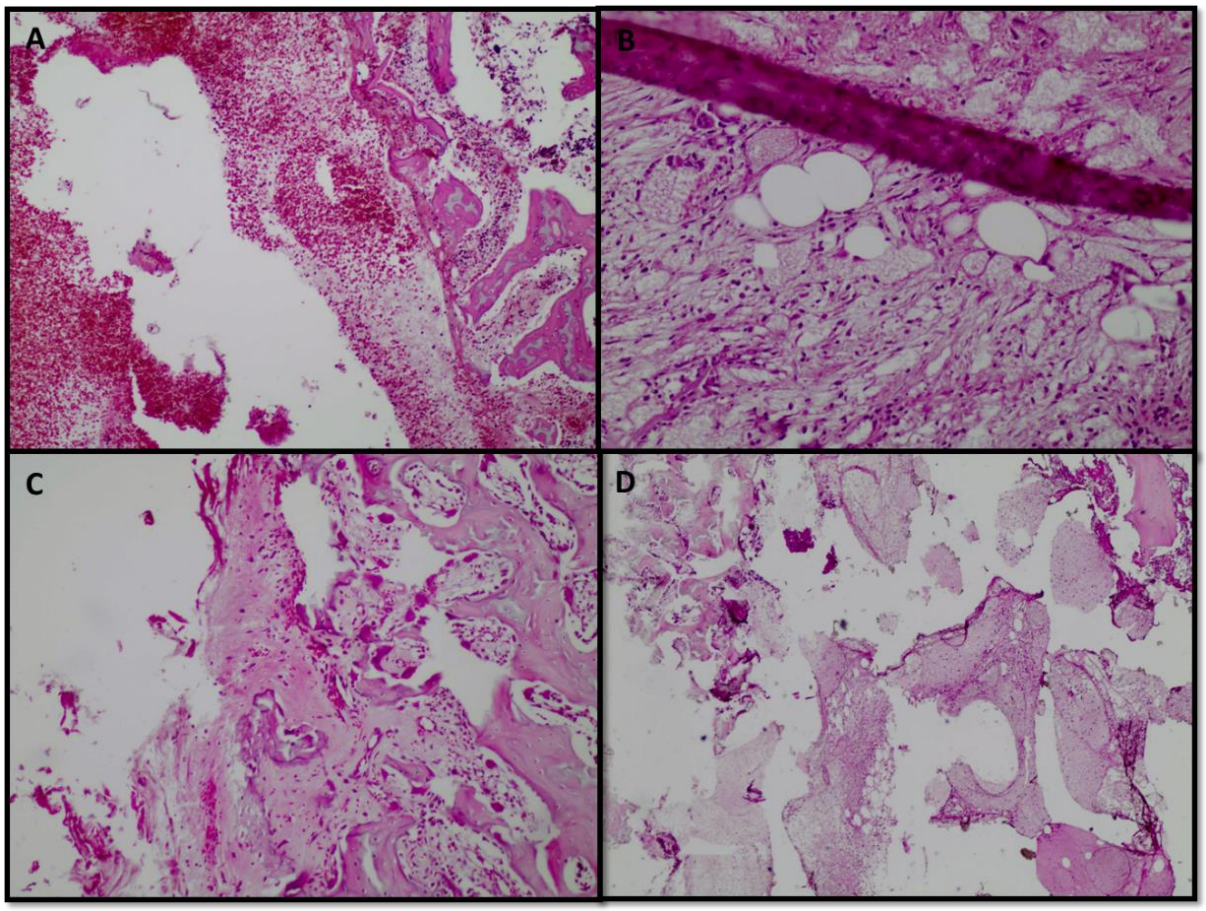

Figura 12: A - Hemorragia recente na periferia e no meio do PMMA. B - Fibrose, tecido de granulação, células inflamatórias. C - Osteoblastos com remodelamento de trabéculas ósseas. D - Fibrina e sangue.

Nos coelhos onde a falha óssea foi preenchida com cimento ósseo poroso à base de COR foi encontrado: hemorragia recente, inflamação neutrofílica, fibrina, fibrose, tecido de granulação, neoformação óssea, reação de corpo estranho com presença de células gigantes. Esses achados histológicos estão descritos na tabela 22.

Tabela 22: Reação local na falha óssea preenchida com cimento poroso à base de COR.

COELHO	TEMPO DE PÓS-OPERATÓRIO		
	D1	D4	D7
C6 – PQ	Hemorragia recente na periferia e no meio do COR		
C7 – PQ	Hemorragia recente na periferia e no meio COR		
C2 – PQ		Hemorragia recente e inflamação neutrofílica na periferia da falha óssea; fibrina no meio do COR	
C6 – PQ		Fibrina, hemorragia recente, fibrose e inflamação neutrofílica na periferia do COR	
C5 – PQ			Hemorragia recente no meio do COR, neoformação óssea, tecido de granulação, inflamação neutrofílica na periferia da falha óssea

COELHO	TEMPO DE PÓS-OPERATÓRIO		
	D1	D4	D7
C6 – PQ			Hemorragia recente no meio do COR, reação de corpo estranho com presença de células gigantes, tecido de granulação e neoformação óssea na periferia da falha óssea

Os achados histológicos das falhas ósseas preenchidas com COR poroso, descritas na tabela 22 são mostradas na figura 13.

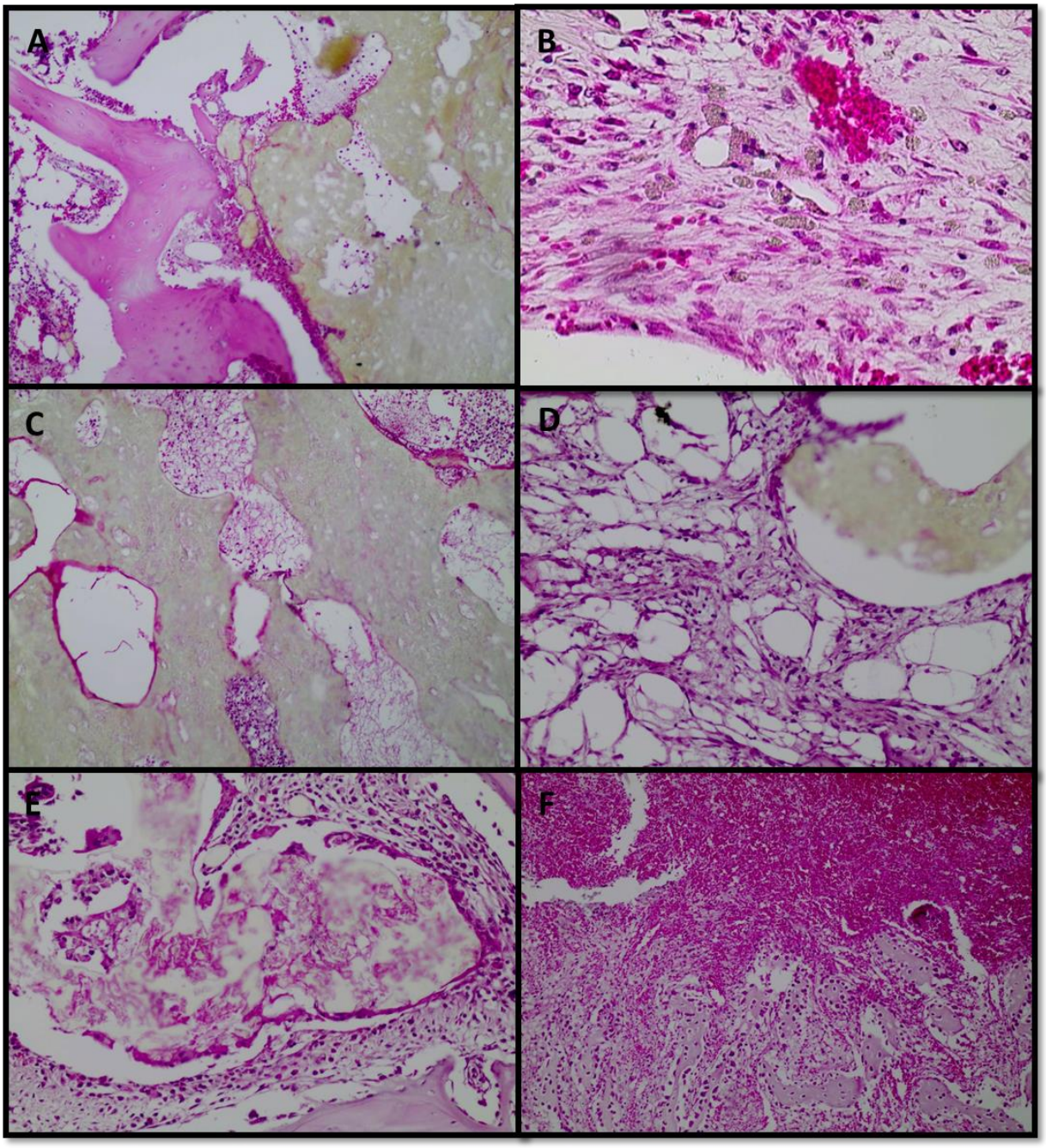

Figura 13: A - Hemorragia recente na periferia do COR. B - Tecido de granulação com macrófagos fagocitando COR. C - Hemorragia recente e fibrina no meio do COR. D - Fibrose na periferia do COR. E - Reação de corpo estranho ao COR. F - Hemorragia recente e neoformação óssea.

DISCUSSÃO

5 DISCUSSÃO

5.1 Caracterização de compostos químicos liberados na produção dos cimentos

Os produtos químicos introduzidos continuamente no mercado mundial são importantíssimos para aumentar conforto das pessoas e para o desenvolvimento econômico, porém devem ser utilizados de forma responsável e controlada, para que não ofereçam riscos à saúde humana e ao meio ambiente [63].

Para que esses produtos químicos sejam utilizados de maneira segura é necessário identificar quais seus perigos específicos [63]. Objetivando organizar e unificar a classificação dos produtos químicos a ONU criou o Sistema Globalmente Harmonizado (GHS), que é um sistema internacional que apresenta informações diversas sobre os produtos químicos disponíveis atualmente [63].

Em nosso estudo os cimentos porosos à base de poliuretana de mamona das marcas Bioósteo® e Poliquil® (COR) liberaram após a reação com os componentes efervescentes a substância química 4,4'-Diaminodifenilmetano que é considerada tóxica [64]. O 4,4'-Diaminodifenilmetano pertence à classe 6 e subclasse 6.1 e é identificado internacionalmente pelo nº de risco 60, o que significa que é um produto tóxico (venenoso) ou nocivo [65] e identificado pelo símbolo apresentado na figura 14 [65, 66] apresentado na figura 14.

Figura 14: Símbolo que identifica um produto tóxico (venenoso).

O 4,4'-Diaminodifenilmetano pode causar problemas à saúde humana, tais como: câncer, infertilidade e má formação do feto se houver exposição prolongada. Se houver exposição por curto período de tempo pode ser irritante para pele e para os olhos e os principais sintomas do contato são: irritação, vermelhidão e queimaduras [64].

Além dos danos causados a saúde humana o 4,4'-Diaminodifenilmetano pode causar danos ao solo e a vida marinha, não é facilmente biodegradável e se entrar em combustão pode gerar gases tóxicos [64].

Para cada tipo de produto químico existem uma ou mais frases de riscos, essas frases são identificadas como frases R e têm uma numeração que vai de R1 até R68. O número da frase R de cada produto químico vem descrito na Ficha de Informações de Segurança de Produtos Químicos (FISPQ), as frases R para o 4,4'-Diaminodifenilmetano são: R20 – Nocivo por inalação; R21 – Nocivo em contato com a pele; R22 – Nocivo por ingestão e R48 – Riscos de efeitos graves a saúde em caso de exposição prolongada [67].

Na FISPQ de cada produto químico também são apresentados os conselhos relativos a substâncias e misturas perigosas, esses conselhos são identificados pela letra S seguida de um número, esses conselhos vão de S1 à S64. Os conselhos relativos as substâncias e misturas perigosas descritos na FISPQ do 4,4'-Diaminodifenilmetano são: S26 – Em caso de contato com os olhos, lavar imediatamente e abundantemente com água e consultar um especialista; S36 – Usar vestuário de proteção adequado; S37 – Usar luvas adequadas e S39 – Usar equipamento protetor para olhos e face [67].

Além do 4,4'-Diaminodifenilmetano o cimento poroso à base de poliuretana de mamona da marca Poliquil® também liberou o composto 4,4'-Difenilmetano diisocianato que pode se apresentar em outras formas, o 2,2'-difenilmetano diisocianato e o 2,4'-difenilmetano diisocianato.

Os produtos que contém 4,4'-Difenilmetano diisocianato também são considerados tóxicos e também [68, 69].

O 4,4'-Difenilmetano diisocianato pode causar problemas a saúde humana, tais como: irritação nos olhos, lesão leve e transitória na córnea, irritação da pele com vermelhidão local se contato prolongado, se aderido a pele causa irritação ao ser removido, tembém pode provocar reação alérgica e máculas na pele [68]. Pode provocar irritação respiratória e outros efeitos adversos se o produto for aquecido, pulverizado ou disperso mecanicamente. A exposição excessiva pode causar irritação às vias respiratórias superiores (nariz e garganta) e pulmões,

podendo levar a um edema pulmonar e diminuição de sua função, pode causar reações alérgicas em pessoas sensíveis aos isocianatos, podem aparecer sintomas similares à asma (tosse, dificuldades respiratórias e sensação de aperto no peito) [68]. A ingestão de grandes quantidades pode causar lesões no aparelho gastrointestinal. Foram observadas lesões no aparelho respiratório superior e pulmões em animais de laboratório depois de exposições excessivas repetitivas a aerossóis isocianatos [68].

Tumores pulmonares foram observados em animais de laboratório expostos ao aerosol contendo 4,4'-Difenilmetano diisocianato polimérico na proporção de 6mg/m^3. Os tumores ocorreram simultaneamente com irritação respiratória e ferimento nos pulmões. Em animais de laboratório, o 4,4'-Difenilmetano diisocianato polimérico só provocou efeitos em fetos quando as fêmeas prenhas foram expostas a doses elevadas que também eram tóxicas para a mãe [68].

As frases R para o 4,4'-Difenilmetano diisocianato são: R20 – Nocivo por inalação; R36 – Irritante para os olhos; R37 – Irritante para as vias respiratórias; R38 – Irritante para pele; R40 – Possibilidades de efeitos cancerígenos; R42 – Pode causar sensibilização por inalação; R43 – Pode causar sensibilização em contato com a pele e R48 – Riscos de efeitos graves a saúde em caso de exposição prolongada [67].

Os conselhos relativos as substâncias e misturas perigosas descritos na FISPQ do 4,4'-Difenilmetano diisocianato são: S2 – Manter fora do alcance de crianças; S15 – Manter afastado do calor e S16 – Manter afastado de qualquer chama ou fonte de ignição e não fumar [67].

É importante dizer que em nosso estudo não foi possível quantificar as substâncias encontradas e que a toxicidade e as recomendações de segurança descritas são para a substância pura, também é necessário informar que não avaliamos as poliuretanas de mamona sem a adição dos elementos efervescentes, então esses dados não podem ser atribuídos a elas. É provavel que a reação do ciemento com os elementos efervescentes produzam uma pequena quantidade destas substâncias e que eles sejam facilmente eliminados com a lavagem da ferida operatória e diluídos pela irrigação sanguínea. No entanto, fica claro que novos trabalhos são necessários para determinar a segurança dos cimentos à base de poliuretana de mamona tornados porosos pela mistura com bicarbonato e um ácido fraco.

5.2 Teste de citotoxicidade *in vitro*

A compreensão dos processos celulares em modelos experimentais *in vitro* é algo complicado e difícil, mas é uma forma importante para estudar a citotoxicidade dos mais diversos tipos de materiais [70].

Estudos com cultura de células são os primeiros tipos de testes que devem ser realizados sobre a toxicidade de um material e ajudam a estimar níveis mais seguros para pesquisas de toxicidade em modelos animais, vistos todos os aspectos ético-legais das pesquisas em animais [70].

É necessário ter muito cuidado na interpretaçao dos dados obtidos em experimentos com culturas de células, pois esse modelo experimental é mais sensível aos efeitos tóxicos de drogas [70] ou de qualquer outra substância/material que entre em contato com as culturas de células quando comparado com modelos animais. Isso ocorre pois, *in vivo* há a presença de células fagocíticas, vasos sanguíneos e linfáticos e, no caso desse estudo, a lavagem do local do implante dos cimentos porosos e o sangramento inerente a qualquer procedimento cirúrgico, que diluem as substâncias químicas possibilitando sua eliminação [70],seja por vias endógenas, como a excreção pela urina, fezes ou suor, quando há absorção da substância tóxica, ou por aspiraçao do sangue ou líquido que foi usado para lavar o sítio cirúrgico, nesse caso, a substância considerada tóxica tem absorção mínima pelo organismo.

É importante salientar que devido a essas e outras limitações que podem aparecer nos modelos de cultura celular é necessário a realização de experimentos com outros tipos de modelos experimentais [70].

Outros pesquisadores que tentam encontrar biomateriais porosos que possam ser usados em medicina, odontologia e outras áreas afins testaram a citotoxicidade de compostos como por exemplo o polietileno de alta densidade, sílica com particulas de zircônia, o polímero de nome polycaprolactone puro e associado com ácido sebacico e de scaffold à base de quitosana.

Tripathi *et al.* (2013) [71] testando a citotoxicidade de um polietileno de alta densidade composto de hidroxiapatita e óxido de alumínio (HDPE-HA-Al_2O_3) em duas formulações, uma com 20% e outra com 40% de hidroxiapatita e óxido de alumínio, cultivando células em meio de cultura expostos a essas substâncias em diferentes diluições, observaram que esse novo composto não é citotóxico para osteoblastos adultos humanos. De acordo com o estudo de Tripathi *et al.* (2013) [71] quando o meio de cultura exposto ao HDPE-HA-Al_2O_3 está menos

diluído pode ocorrer uma redução de células metabolicamente ativas em comparação com o controle, mas o autor considerou que essa redução de células metabolicamente ativas não diz que o material é citotóxico. A redução de células metabolicamente ativas apresentada no estudo de Tripathi *et al.* (2013) [71] é menor que 40%, o que é semelhante a redução de células metabolicamente ativas em nosso estudo.

Pelaez-Vargas *et al.* (2011) [72] estudando a citotoxicidade da sílica com partículas de zircônia, somente da sílica e somente da zircônia em cultura de células de osteoblastos em tempos diferentes (1, 4 e 7 dias), observou que no dia 1 a sílica com partículas de zircônia, a sílica e a zircônia tiveram taxa de células metabolicamente ativas de 95,6%, 89,27% e 92,5% respectivamente; no dia 4 a sílica com partículas de zircônia, a sílica e a zircônia teveram taxa de células metabolicamente ativas de 79,03%, 73,82% e 79,96% respectivamente; e no dia 7 a sílica com partículas de zircônia, a sílica e a zircônia teveram taxa de células metabolicamente ativas de 61,9%, 84,62% e 81,85% respectivamente. Mesmo que a taxa de células metabolicamente ativas tenha tido uma grande diminuição no sétimo dia em comparação com o primeiro dia e que essa diminuição seja próxima dos 40%, o autor não considerou o material citotóxico. Os resultados encontrados no dia 7 são semelhantes aos encontrados em nosso estudo.

Salgado *et al*. (2012) [73] ao estudar a citotoxicidade de um polímero usado como biomaterial de nome polycaprolactone (PCL) puro e associado com ácido sebacico (PCL/SA) em cultura de células mesenquimais humanas em diferentes tempos (2 e 7 dias) observou que a taxa de células metabolicamente ativas de ambos os biomaterias testados reduziu do dia 2 para o dia 7, porém a taxa de células metabolicamente ativas é superior a 90%, o que faz com que o autor não considerasse o material citotóxico.

Peng Zhao *et. al*. (2014) [74] ao estudar a citotoxicidade de dois tipos de arcabouços (scaffold) à base de quitosana (CGS e o CGS/EDC) em tempos diferentes (3, 14 e 21 dias) observou que a taxa de células metabolicamente ativas no dia 3 em ambos os biomateriais estava em 40%, no dia 14 essa taxa aumentou para 78% para o CGS e 85% para o CGS/EDC, no dia 21 essa taxa estava em 67% para o CGS e em 75% para o CGS/EDC, o autor não considerou esses biomateriais citotóxicos.

O que se pode observar nos estudos de Tripathi *et. al.* (2013) [71], Pelaez-Vargas *et. al.* (2011) [72], Salgado *et. al.* (2012) [73] e Peng Zhao *et. al.* (2014) [74] é que a taxa de células metabolicamente ativas é sempre maior que 60% e que nenhum dos autores considerou o biomaterial estudado citotóxico. A taxa de células metabolicamente ativas apresentada nesses

estudos é semelhante ao observado em nosso estudo, também não consideramos os cimentos porosos estudados citotóxicos.

Nosso estudo foi sendo desenvolvido por pesquisadores ligados a Oncologia Ortopédica, que tem como intuito desenvolver um produto capaz de ser implantado em falhas ósseas extensas decorrentes de tumores malignos e benignos, levando em consideração a diminução da citotoxicidade que pode ocorrer quando o material é implantado *in vivo* e que esse material será usado, principalmente, após curetagem de tumores ósseos malignos ou benignos agressivos, a redução de células metabolicamente ativas em, no máximo 40%, pode ser considerada benéfica, visto que pode aumentar a margem de segurança após curetagem desses tipos de tumores.

Dentre as diversas hipóteses levantadas para justificar a diminuição da proliferação das linhagens, consideramos que a acidificação do meio poderia ser uma causa provável. Consideramos que a reação incompleta dos elementos efervescentes pudesse liberar ácido cítrico no meio diminuindo o pH. Em nosso trabalho não foi possível confirmar esta hipótese, mas seja qual for o elemento que interfere na proliferação celular, este efeito é discreto, pois não pode ser identificado no experimento *in vivo*, e provavelmente é reduzido pela lavagem da ferida operatória e pelas condições de irrigação sanguínea.

5.3 Análise sorológica

Os testes sorológicos aplicados em nosso estudo não foram utilizados em nenhum estudo sobre biomateriais, porém achamos pertinente incluir esse tipo de teste devido ao uso de bicarbonato de sódio e de ácido cítrico que após reagiram liberam citrato de sódio que é um conhecido anticoagulante.

Coelhos vem sendo utilizados a algum tempo como modelos experimentais em estudos que precedem estudos com seres humanos [(75)], porém os estudos sobre valores de referência dos fatores de coagulação de coelhos não são bem estabelecidos na literatura, esses valores de referência são melhores estabelecidos em cães, gatos, ovinos, equinos, bovinos e suínos.

O conhecimento dos valores normais de coagulação em qualquer modelo experimental é importante, pois permite o diagnóstico de coagulopatias e a avaliação do risco de hemorrragia antes de cirurgias [(75)].

A avaliação da coagulação é feita pela medida, *in vitro*, da formação do coágulo de fibrina numa amostra do plasma do paciente. Estes ensaios utilizam reagentes que ativam especificamente grupos ou sistemas de fatores dentro da cascata de coagulação [(75)].

O TTPa é utilizado para avaliar as vias intrínseca e comum. O TP é utilizado para avaliar as vias extrínseca e comum. O fibrinogênio é o fator I da cascata de coagulação. O TT é utilizado para avaliar a via comum da coagulação [(76)].

Após o estudo da cascata de coagulação e avaliação dos testes sorológicos podemos dizer que em nosso estudo não houve problemas com a coagulação dos coelhos, pois qualquer alteração que tenha ocorrido foi detectada desde os coelhos controle.

Para produzir poros nos cimentos ósseos utilizados nesse estudo foi adicionado na formulação original desses cimentos o bicarbonato de sódio e o ácido cítrico (elementos efervescentes), que ao reagirem produzem citrato de sódio, um conhecido anticoagulante, que em grande quantidade pode causar hemorragia. Para verificar se a quantidade de citrato de sódio, liberada pela reação dos elementos efervescentes utilizados nesse estudo, era segura, ou seja, não provocaria coagulopatias, decidimos avaliar os fatores de coagulação dos animais.

Devido ao fato de os valores de referência dos fatores de coagulação de coelhos normais não estarem bem definidos, serem pouco estudados e por esses animais serem usados como modelos experimentais de estudos que serão aplicados em seres humanos é importante que mais estudos sejam desenvolvidos para que se possa ter um entendimento melhor sobre o assunto e assim ter mais segurança na aplicação de estudos clínicos que forem primeiramente desenvolvidos em coelhos.

5.4 Avaliação por imagem

A técnica da RM é baseada em três etapas: alinhamento, excitação e detecção de radiofrequência do átomo de hidrogênio. Dependendo da forma e do tempo em que os átomos de hidrogênio são excitados, as imagens poderão ser mais sensíveis a diferentes propriedades dos tecidos. Nas imagens T2 líquidos, tecidos desmielinizados e áreas de edema aparecem mais claras, ou seja, tem alta intensidade de sinal. Nas imagens T1 a substância branca é mais clara que a cinzenta e áreas com alto conteúdo proteico e tecido adiposo aparecem mais claras, ou seja, tem maior intensidade de sinal [(77)].

Nas imagens obtidas por RM em T2 não foi evidenciado nenhuma coleção, no interior das patas dos coelhos, com alta intensidade de sinal, o que significa que não há presença de hematoma, nas imagens em T1 não foi observado nenhuma coleção no interior das patas com alta ou baixa intensidade de sinal, o que significa que não há presença de hematoma.

As imagens de RM de nosso estudo são consistentes com o que a literatura descreve sobre como hematomas aparecem em imagens de RM tanto em T1 como em T2.

Yilmaz *et. al*. ao estudar um paciente que apresentou hematoma de expansão crônica, utilizou a RM como um dos métodos diagnósticos. Nas imagens da RM observou-se, em meio ao tecido adiposo, uma massa de dimensões amplas, localizada sobre o gastrocnêmio consistente com um hematoma [(78)]. Na figura apresentada no artigo de Yilmaz *et. al.* como sendo a RM do paciente estudado, é possível observar uma massa bem clara, com grande intensidade de sinal, consistente com hematoma em imagens obtidas por RM em T2.

Yilmaz *et. al*. descreve que a RM e os exames histopatológicos foram cruciais para um diagnóstico correto do paciente, os autores também afirmam que a RM e a arteriografia são os dois melhores métodos para diagnosticar o hematoma de expansão crônica e também para excluir potenciais problemas vasculares [(78)].

Souza *et. al.* usou a RM como método diagnóstico em um de seus pacientes que apresentava um hematoma espinhal epidural. As imagens de RM mostraram que o hematoma epidural espinhal estava comprimindo o canal medular desse paciente na altura da vértebra torácica T12. Souza *et. al.* descreve em seu artigo que nas imagens da RM obtidas em T1 o hematoma apresenta baixa intensidade de sinal e que nas imagens obtidas em T2 o hematoma apresenta alta intensidade de sinal [(79)].

Hague *et. al*. estudaram o hematoma espinhal extra parenquimatoso espontâneo em cães e um dos métodos diagnósticos usados foi a RM, eles realizaram a RM em 6 seis cães com esse tipo de hematoma utilizando as sequências T2, T1 pré-contraste e T1 pós-contraste. Os autores observaram que os hematomas de todos os cães ficaram com alta intensidade de sinal nas imagens de T2, nas imagens de T1 sem o contraste os hematomas ficaram com baixa intensidade de sinal em 4 de 6 cães, com média intensidade de sinal em 1 cão e com alta intensidade de sinal na periferia do hematoma em 1 cão em T1 com contraste, a hemorragia ficou contrastada em apenas 1 dos seis cães [(80)].

Não encontramos relação do citrato de sódio com distúrbio de coagulação sistêmico e local, desta forma inferimos que o uso de bicarbonato de sódio e ácido cítrico como elementos

criadores de poros em cimento a ser moldado no intraoperatório é seguro. Não há, portanto, razão para não o usar em procedimentos cirúrgicos.

5.5 Toxicidade aguda sistêmica

Para estudar da toxicidade aguda sistêmica dos cimentos porosos desenvolvidos pelo nosso grupo de pesquisa, após a eutanásia foram retirados fígado e rins dos coelhos usados nesse estudo e feito a histologia para averiguar se haviam alterações e quais eram as alterações encontradas nesses órgãos.

Fígado e rins foram os órgãos escolhidos para essa avaliação, pois são responsáveis pela metabolização e excreção, respectivamente, de todas as impurezas e toxinas circulantes no organismo dos coelhos.

Alguns autores como Kojima *et. al.*, Campos *et. al.* e Ohara *et. al.* que também estudaram polímeros com o intuito de utilizá-los no preenchimento de falhas ósseas em seres humanos. Para avaliar a toxicidade sistêmica dos polímeros estudados, Kojima *et. al.*, Campos *et. al.* e Ohara *et. al.* também escolheram avaliar histologicamente rins e fígado de seus modelos animais.

Kojima *et. al.* [81] realizaram implantação intraóssea e intra-articular de corpos de prova do polímero de mamona em coelhos e ao analisarem histologicamente rins, fígado e baço não encontraram alterações.

Campos *et. al.* [82] avaliou por meio de histologia, a reação local e sistêmica do PMMA que foi injetado próximo a região occipital de ratos e permaneceu no organismo desses animais por 1, 3, 6 e 12 meses. Esses pesquisadores concluíram que cérebro, fígado, baço, rins, pulmões e coração não apresentaram alterações histológicas.

Ohara *et. al.* [83] implantaram corpos de prova de poliuretana de mamona em ossos e em articulações de coelhos e analisaram histologicamente fígado, rins e baço. A análise histológica desses órgãos foi realizada 3, 15 e 40 dias após a implantação do polímero de mamona e os pesquisadores concluíram que a poliuretana de mamona não é tóxica sistemicamente, pois não encontraram alterações histológicas nesses órgãos.

Nosso trabalho apresentou algumas diferenças com relação a literatura quanto ao cimento à base de poliuretana de mamona (COR), visto que em relação ao fígado dos coelhos utilizados

nesse estudo, nos dois grupos de cimento poroso, foram encontradas diversas alterações histopatológicas, porém algumas dessas alterações se manifestaram no grupo controle então inferimos que não foram causadas pelos cimentos porosos, essas alterações provavelmente foram causadas por afecções subclínicas pré-existentes. Porém, nos coelhos que receberam implantes de cimento poroso à base de poliuretana de mamona (COR) houve o aparecimento de dois tipos de alterações histopatológicas diferentes das encontradas nos coelhos controle: a esteatose hepática e a lesão de hepatócitos, devido ao aparecimento dessas alterações histopatológicas inferimos que esse tipo de cimento pode provocar toxicidade aguda sistêmica.

Em relação ao cimento poroso à base de PMMA inferimos que não é tóxico sistemicamente, visto que não foi encontrado nenhuma alteração histopatológica diferente das encontradas nos animais controle, ou seja, este cimento é seguro para ser usado clinicamente.

É necessário lembrar que os cimentos porosos utilizados em nosso estudo são de uma composição diferente de todos os cimentos porosos encontrados na literatura, visto que, além dos cimentos ósseos comerciais há a adição de bicarbonato de sódio e de ácido cítrico, devido a esse fato é possível que a mistura desses componentes com os cimentos comerciais provoque a toxicidade sistêmica do cimento poroso à base de poliuretana de mamona (COR), causando as alterações histopatológicas encontradas no fígado dos animais, assim, é necessário a realização de mais estudos para corroborar os resultados encontrados quanto a toxicidade sistêmica desse cimento poroso.

5.6 Reação tecidual ao redor e dentro das falhas ósseas preenchidas ou não com cimentos porosos e toxicidade aguda local dessas falhas ósseas

Os achados histológicos no local da implantação dos cimentos porosos do nosso estudo são semelhantes aos descritos na literatura, é possível averiguar essa afirmação pelos estudos de Figueiredo *et. al.*, Del Carlo *et. al.*, Frascino *et. al.*, Tanaka *et. al.*, Dall'Oca *et. al*.

Figueiredo *et. al.* [84] avaliaram histologicamente a resposta de quatro substitutos ósseos porosos implantados no côndilo femoral de coelhos, dentre esses substitutos ósseos estava a poliuretana de mamona. Os autores observaram que no interior do cimento de poliuretana de mamona haviam cavidades císticas e inferiram que as cavidades císticas são decorrentes da ação de osteoclastos, segundo os autores essa ação é mais intensa devido ao tecido receptor não

reconhecer o implante, e assim, encará-lo como um corpo estranho. Também foi observado presença de neoformação óssea ao redor do implante e reação inflamatória local. Esses achados histológicos estavam presentes 4 e 12 semanas após a implantação da poliuretana de mamona.

Del Carlo *et. al.* [85] ao implantar a poliuretana de mamona no rádio de coelhos observou que na avaliação histológica dos coelhos controle houve atividade osteogênica desorganizada, presença de tecido conjuntivo fibroso com brotos de tecido ósseo. Na avaliação histológica dos rádios dos coelhos em que a poliuretana de mamona foi implantada, o polímero foi envolvido por tecido fibroso, houve presença de infiltrado inflamatório moderado e de tecido conjuntivo fibroso, não houve reabsorção da poliuretana e nas extremidades do implante houve proliferação óssea, essa avaliação foi feita 21 dias após a cirurgia.

Aos 42 dias de pós-operatório houve crescimento ósseo em algumas áreas da periferia da falha óssea e essa neoformação óssea adentrou em alguns poros superficiais do implante de poliuretana de mamona, houve aparecimento de neovascularização óssea, de células gigantes e cápsula fibrosa ao redor do implante, porém o autor diz que não observou reação inflamatória local ou sistêmica intensa [85].

Aos 63 dias de pós-operatório a proliferação óssea aumentou, essa proliferação óssea partiu da periferia para o interior do polímero de mamona, não havia mais presença de reação inflamatória nem reabsorção do polímero, os poros intercomunicantes foram preenchidos com tecido fibroso e tecido ósseo. Os autores afirmam que essa porosidade não é um verdadeiro sistema canicular de poros intercomunicantes [85].

Frascino *et. al.* [86] avaliaram o uso da poliuretana de mamona no preenchimento de defeitos ósseos feitos na calota craniana de coelhos por períodos de 2, 6, 12, 18 e 24 semanas.

Com 2 semanas pós implantação foi observado discreta atividade osteogênica nas margens da falha óssea e presença de infiltrado inflamatório moderado.

Com 6 semanas pós implantação formou-se uma cortical óssea contínua, recobrindo o defeito ósseo a partir de suas margens, houve neoformação óssea no centro do defeito, aparecimento de uma fina camada de tecido fibroso que recobria o implante em sua periferia, na interface osso/implante observou-se início de discreta fragmentação irregular da resina [86].

Com 12 semanas pós implantação observou-se a formação de uma cortical óssea somente na fase endocranial, uma micro fragmentação mais intensa do implante e início de neoformação óssea no interior do implante [86].

Com 18 e 24 semanas pós implantação observou-se a presença de trabéculas ósseas mais espessas no interior do polímero, ossificação na face interna do defeito, ausência de reação de corpo estranho e ausência de formação de cápsula fibrosa ao redor do implante [86].

Tanaka *et. al.* [87] avaliaram quatro tipos diferentes de polímeros reabsorvíveis micro porosos, o CABC, CAC, Com-CPC e o P-CP, esses polímeros foram implantados no côndilo femoral de coelhos por 4, 12, 26 e 52 semanas. Na análise histológica foi observado que após cada um dos períodos de implantação houve o aparecimento de neoformação óssea na superfície dos quatros materiais, não foi observado tecido fibroso ou cartilaginoso entre o osso neoformado e os biomateriais, o CABC foi gradualmente absorvido, algumas fissuras apareceram na periferia do CAC essas fissuras foram preenchidas por osso neoformado, em torno do Com-CPC houve neoformação óssea, porém em pequena quantidade.

Dall'Oca *et. al.* [62] avaliaram dois tipos de cimento, o PMMA (não poroso - NP) e o β-TCP (poroso - P), esses cimentos foram implantados no fêmur de coelhos por 8 semanas. À avaliação histológica do cimento NP foi observado presença de trabéculas ósseas em contato com a periferia do mesmo, mas não há infiltração de células ósseas ou sanguíneas em seu interior; no cimento P foi observado presença de trabéculas ósseas e tecido conjuntivo em sua periferia, houve também, osteocondutividade e migração de células sanguíneas que colonizaram os poros na superfície do cimento P e o espaço deixado pela reabsorção desse mesmo cimento. Em nenhum dos cimentos implantados houve presença de infiltrado inflamatório significativo, necrose ou fibrose na interface osso/cimento.

É possível observar que o tempo de implantação dos cimentos porosos utilizados em nosso estudo é menor do que o tempo de implantação encontrado na literatura, isso ocorre, pois, nosso estudo está avaliado apenas a fase aguda e não a fase crônica pós implantação desses novos cimentos porosos. Outro estudo avaliando a fase crônica pós implantação dos novos cimentos porosos e a sustentação mecânica desses cimentos *in vivo* está em andamento.

Assim, comparando os achados histológicos apresentados em nosso estudo com os achados histológicos presentes na literatura podemos inferir que os cimentos porosos à base de poliuretana de mamona (COR) e de PMMA não apresentam toxicidade aguda local.

Como o cimento poroso a base de poliuretana de mamona (COR) não apresentou toxicidade aguda local, mas apresentou indícios de toxicidade aguda sistêmica é necessário a realização de mais estudos para comprovar se o mesmo é seguro para ser utilizado clinicamente. Já o cimento poroso a base de PMMA não apresentou indícios de toxicidade aguda local ou sistêmica inferimos que seu uso na prática clínica é seguro.

CONCLUSÕES

5 CONCLUSÕES

O presente estudo permite concluir que o cimento poroso à base de PMMA produzido pela mistura dos componentes efervescentes descritos é biocompatível e não tóxico.

Do ponto de vista químico o cimento poroso à base de PMMA não liberou nenhuma substância química potencialmente tóxica, já os cimentos porosos à base de poliuretanas de mamona das marcas Poliquil® e Bioósteo® liberaram compostos químicos considerados tóxicos. Devido à falta de dados sobre os reais efeitos destes elementos, a falta de dados sobre a absorção a partir da ferida operatória e sobre a concentração mínima necessária para causar qualquer dano, não é possível extrair informações conclusivas sobre a segurança do seu uso. Recomendamos que sejam realizados estudos específicos para confirmar a segurança do seu uso clínico.

A avaliação da citotoxicidade *in vitro* mostrou que a taxa de proliferação celular dos três tipos de cimentos porosos é inferior à taxa de proliferação celular do PMMA sólido e do controle, porém essa diminuição é pequena e não é suficiente para considera-los citotóxicos. Provavelmente este efeito se deve ao aumento da acidez local por reação incompleta dos elementos efervescentes e o enxague da ferida operatória deve eliminá-lo.

A avaliação da toxicidade aguda local *in vivo* mostrou que ocorre reação de corpo estranho discreta e que as células que migram para o interior dos poros com formação de tecido conjuntivo, de tecido de granulação, de fibrina e neoformação óssea indicam que a osteointegração pode vir a ocorrer a médio e longo prazo.

A avaliação da toxicidade aguda sistêmica *in vivo* mostrou que o cimento poroso à base de poliuretana de mamona da marca Poliquil® pode provocar alterações hepáticas. Podemos concluir que o cimento poroso à base de PMMA não provoca esse tipo de toxicidade.

Tanto o estudo da hemostasia local quanto sistêmica mostraram que o implante dos cimentos não interfere na coagulação e, portanto, não aumenta o risco de formação de hematomas ou distúrbios de coagulação.

REFERÊNCIAS

6 REFERÊNCIAS

1. WILLIAM DF. Definitions in biomaterials. New York: Elsevier; 1987.
2. AMARAL MB. Citotoxicidade *in vitro* e biocompatibilidade *in vivo* de compósitos a base de hidroxiapatita, colágeno e quitosana. São Carlos, SP: Universidade de São Paulo; 2006.
3. ROSALINDO NC, *et. al.* Biocompatibilidade da resina poliuretana vegetal e germes dentários *in vitro*. Rev de Odontologia da UNESP. 1997;26(2):265-74.
4. FAVALLI PPDS. Aplicação da hidroxipropilmetilcelulose na síntese de biomateriais para regeneração e engenharia de tecidos e análise de sua toxicidade em cultura de células adiposo-derivadas humanas. Porto Alegre: Pontífica Universidade Católica do Rio Grande Do Sul; 2009.
5. SANTOS JR AR, WADA MLF. Polímeros Biorreabsorvíveis como Substrato para Cultura de Células e Engenharia Tecidual. Polímeros: Ciência e Tecnologia. 2007; 17:308-17.
6. BUCK BE, MALININ TI. Human bone and tissue allografts. Preparation and safety. Clin Orthop Relat Res. 1994(303):8-17.
7. BEZERRA F. Terapia clínica avançada em implantodontia. São Paulo: Artes Médicas; 2002.
8. MARX RE, SAUDERS TR. Reconstruction and rehabilitation of cancer patients. Calif Dent Ass J. 1988.;16(1):56-65.
9. URIST M. Bone: formation by autoinduction. Science. 1965;150(689).
10. MASTERS DH. Implants bone and bone substitutes. Calif Dent Ass. 1988;16(1):56-65.
11. BARROS C. A comparable study of the compression resistance of the national and the international bone cement prepared manually and by vaccum. Ribeirão Preto: USP; 2001.
12. CIMATTI B. Desenvolvimento e caracterização de um cimento ósseo esponjoso para preenchimento de falhas ósseas. Analise morfométrica e ensaio mecânico. Ribeirão Preto: Universidade de São Paulo; 2012.
13. WEBB JCJ, SPENCER RF. The role of polymethylmethacrylate bone cement in modern orthopaedic surgery. J Bone Joint Surg. 2007;89-B:851-7.
14. HABOUSH E. New operation for arthroplasty of the hip based on biomechanics, photoelasticity, fast-setting dental acrylic and other considerations. Bulletin Hospital for Joint Diseases. 1953:242-77.
15. VAN DE BELT H, *et. al.* Infection of orthopedic implants and the use of antibiotic-loaded bone cements: a review. Acta Orthop Scand. 2002;72:557-71.
16. KÜHN KD. Properties of bone cement: what is bone cement. In: Breusch S, Malchau, H., editor. The well-cemented total hip arthroplasty. Heidelberg: Spinger Medizin.
17. SCALES JF, HERSCHELL W. Perspex (methylmethacrylate) in orthopaedics. Br Med J. 1945:245-9.
18. JUDET J, JUDET R. The use of an artificial femoral head fo arthroplasty of the hip joint. J Bone Joint Surg [BR]. 1950;32-B:166-73.
19. CHARNLEY J. Acrylic cement in arthopaedic surgery. Baltimore: Williams and Wilkins; 1970.
20. MARIA PP, *et. al.* Análise macroscópica e histológica do emprego da poliuretana derivada do óleo de mamona (*Ricinus communis*) aplicada na tíbia de cães em fase de crescimento. Acta Cirúrgica Brasileira. 2003;18:332-6.
21. KAWATA D. Polímero derivado do óleo de mamona acrescido de cálcio, associado ou não a medula óssea autógena na reparação de falhas ósseas experimentais. Viçosa: Universidade Federal de Viçosa; 2001.

22. DRUMOND J, *et. al.* Tumores ósseos benignos e lesões ósseas pseudotumorais: tatamento atual e novas tendências. Rev Bras Ortop. 2009;44:386-90.
23. HARMS C, *et. al.* Osteogenic capacity of nanocrystalline bone cement in a weight-bearing defect at the ovine tibial metaphysis. Int J Nanomedicine. 2012;7:2883-9.
24. MIÑO-FARIÑA N, *et. al.* Quantitative analysis of the resorption and osteoconduction of a macroporous calcium phosphste bone cement for the repair of a critical size defect in the femoral condyle. The Veterinary Journal. 2009;179:264-72.
25. TANG PF, *et. al.* Development, characterization, and validation of porous carbonated hydroxyapatite bone cement. J Biomed Mater Res B Appl Biomater. 2009;90(2):886-93.
26. DALL'OCA C, *et. al*. The biocompatibility of porous vs non-porous bone cements: a new methodological approach. European Journal of Histochemistry. 2014;58:2255:95-102.
27. GARCIA FILHO R, *et. al.* É a curetagem um método eficiente no tratamento dos tumores ósseos? Rev Bras Ortop. 1993;28:813-6.
28. RENTSCH C, *et. al.* Knochenersatz: Transplantate und Ersatzmaterialien - Ein Update. Unfallchirurg. 2012;15:938-49.
29. PANSERI S, *et. al*. Magnetic hydroxyapatite bone substitutes to enhance tissue regeneration: evaluation *in vitro* using osteoblast-like cells and in vivo in a bone defect. PLoS One. 2012;7(6):e38710.
30. TARK WH, *et. al.* Osteoconductivity of porous polyethylene in human skull. J Craniofac Surg. 2012;23(1):78-80.
31. CAMARGO O, *et. al.* Análise comparativa da resistência de fêmures de cães após a confecção de janelas ósseas circular e quadrada. Acta Ortop Bras. 2002;10:41.
32. O'DONNELL RJ, *et. al.* Recurrence of giant-cell tumours of the long bones after curettage and packing with cement. J Bone Joint Surg Am. 1994;76:827-33.
33. VON STEYERN FV, *et. al.* Giant-cell tumour of the knee: the condition of the cartilage after treatment by curettage and cementing. J Bone Joint Surg Br. 2007;89(3):361-5.
34. FRAQUET N, *et. al.* Long bones giant cells tumors: treatment by curretage and cavity filling cementation. Orthop Traumatol Surg Res. 2009;95(6):402-6.
35. TURCOTTE M, *et. al*. Generating protein three-dimensional fold signatures using inductive logic programming. Comput Chem. 2001;26(1):57-64.
36. MARCONCINI JM. Avaliação da qualidade dos cimentos ósseos encontrados no mercado nacional. São Paulo.: Universidade de São Paulo - USP.; 1996.
37. MENDES R. Estudo experimental comparativo dos cimentos ósseos nacionais. Rio de Janeiro: Pontífica Universidade Católica - PUC; 2006.
38. RECKLING FW, DILLON WL. The bone-cement interface temperature during total joint replacement. J Bone Joint Surg [Am]. 1977;59-A:80-2.
39. HARVING S, *et. al.* A method for bone-cement interface thermometry. An in vitro comparison between low temperature curing cement Palavit, and Surgical Simplex P. Acta Orthop Scand. 1991;62(6):546-8.
40. MASTROGIACOMO M, *et. al*. Role of scaffold internal structure on in vivo bone formation in macroporous calcium phosphate bioceramics. Biomaterials. 2006;27:3230-7.
41. ARENS D, *et. al.* Bone marrow modified acrylic bone cement for augmentation of osteoporotic cancellous bone. J Mech Behav Biomed Mater. 2011;4(8):2081-9.
42. BOGER A, *et. al.* Properties of an injectable low modulus PMMA bone cement for osteoporotic bone. J Biomed Mater Res B Appl Biomater. 2008;86(2):474-82.
43. LAI P-L, *et. al*. Hypothermic manipulation of bone cement can extend the handling time during vertebroplasty. BMC Musculoskeletal Disorders. 2012;13:198.
44. BELKOFF SM, MOLLOY S. Temperature measurement during polymerization of polymethylmethacrylate cement used for vertebroplasty. Spine. 2003;28(14):1555-9.

45. BODDE EW, *et. al*. Effect of polymer molecular weight on the bone biological activity of biodegradable polymer/calcium phosphate cement composites. Tissue Eng Part A. 2009;15(10):3183-91.
46. PARK J-W, *et. al.* Healing of rabbit calvarial bone defects using biphasic calcium phosphate ceramics made of submicron-sized grains with a hierarchical pore structure. Clin Oral Impl Res. 2010;21:268-76.
47. KLIJN RJ, *et. al.* Three different strategies to obtain porous calcium phosphate cements: comparison of performance in a rat skull bone augmentation model. Tissue Eng Part A. 2012;18(11-12):1171-82.
48. AHN DK, *et. al.* Mechanical properties of blood-mixed polymethylmetacrylate in percutaneous vertebroplasty. Asian Spine J. 2009;3(2):45-52.
49. HIRN M, *et. al.* Bone defects following curettage do not necessarily need augmentation. Acta Orthop. 2009;80(1):4-8.
50. HESARAKI S, *et. al*. The influence of the acidic component of the gas-foaming porogen used in preparing an injectable porous calcium phosphate cement on its properties: acetic acid versus citric acid. J Biomed Mater Res B Appl Biomater. 2008;86(1):208-16.
51. PEREIRA PHL. Estudo das propriedades físico-químicas da poliuretana derivada do óleo de mamona com potencial aplicação na área médica. São Carlos: Universidade de São Paulo - USP; 2010.
52. SARAN WR. Estudo experimental de implantes derivados da resina poliuretana de mamona (Ricinus communis), inseridos no canal medular da tíbia de coelhos. Análise da interface osso e implante. São Carlos: Universidade de São Paulo; 2006.
53. VIEIRA C, *et. al*. Effect of ricinoleic acid in acute and subchronic experimental models of inflammation. Mediators Inflamm. 2000;9(5):223-8.
54. OHARA GH, *et. al.* Estudo experimental da biocompatibilidade do polímero poliuretano da mamona implantada intra-óssea e intra-articular em coelhos. Acta Ortop Bras. 1995;3:62-8.
55. MATEUS CP. Avaliação do composto ósseo de rícinus granulado e hidroxiapatita sintética na osteointegração em coelhos: um estudo histológico. São Carlos: Universidade de São Paulo - USP; 2010.
56. IGNÁCIO H. Utilização do cimento derivado do polímero da mamona no preenchimento de falha óssea. Estudo experimental em coelhos. Ribeirão Preto: USP; 1995.
57. IGNÁCIO H, *et. al.* Uso da poliuretana derivada do óleo de mamona para preecher defeitos ósseos diafisários segmentares do rádio. Revista Brasileira de Ortopedia. 1997;32(10):815-21.
58. Implants for surgery - Acrylic resin cements, 5833 (2002).
59. Biological evaluation of medical devices., ISO 10993. (2009.).
60. ARABMOTLAGH M, *et. al*. Nanocrystalline hydroxyapatite facilitates bone apposition to polymethylmethacrylate: histological investigation using a sheep model. J Orthop Res. 2012;30(8):1290-5.
61. HAUPTSTEIN S, *et. al.* Synthesis and Characterization of pH Tolerant and Mucoadhesive (Thiol?Polyethylene Glycol) Chitosan Graft Polymer for Drug Delivery Journal of Pharmaceutical Sciences Volume 103, Issue 2. Journal of Pharmaceutical Sciences. 2014;103(2):594-601.
62. DALL'OCA C, *et. al*. The biocompatibility of porous *vs* non-porous bone cements: a new methodological approach. European Journal of Histochemistry. 2014;58:95-102.
63. NBR 14725-2: Produtos químicos — Informações sobre segurança, saúde e meio ambiente. Parte 2: Sistema de classificação de perigo, 14725 (2009).
64. Ficha de informações de segurança de produtos químicos, 1056. (2011).

65. Manual de Produtos Químicos. São Paulo, SP, Brasil.
66. Globally Harmonized Sistem of Classification and Labelling of Chemicals (GHS). In: Nations. U, editor. 4ª ed. Geneva. 2011;551.
67. Decreto-Lei nº 98/2010. In: Território. MdAedOd, editor. Lisboa, Portugal.2010;46.
68. Ficha de Informações de Segurança de Produtos Químicos, (2012).
69. Ficha de Informações de Segurança de Produto Químico, (2011).
70. FIDALGO TKS, *et. al*. Citotoxicidade de diferentes tipos de concentrações de hipoclorito de sódio sobre osteoblastos humanos. RGO. 2009;57:317-21.
71. TRIPATHI G, *et. al. In vitro* cytotoxicity and *in vivo* osseointegration properties of compression-model HDPE-HA-Al_2O_3 hybrid biocomposites. J Biomed Mater Res Part A. 2013;101A:1539-49.
72. PELAEZ-VARGAS A, *et. al.* Isotropic micropatterned silica coatings on zirconia induce guided cell growth fpr dental implants. Dental Materials. 2011;27:581-9.
73. SALGADO CL, *et. al.* Ingectable biodegradable polycaprolactone-sebacic acid gels for bone tissue engineering. Tissue Engineering: Part A. 2012;18:137-46.
74. PENG ZHAO CD, *et. al.* Fabrication of photo-crosslinked chitosan-gelatin sacaffold in sodium alginate hydrogel for chondrocyte culture. Bio-Medical Materials and Engineering. 2014;24:633-44.
75. MENTRÉ V, *et. al*. Reference intervals for coagulation times using two point-of-care analysers in healthy pet rabbits (*Ortctolagus cuniculus*). Veterinary Record. 2014.
76. LOPES STDA. Manual de patologia clínica veterinária. 3ª ed. 2007.
77. AMARO JÚNIOR E, YAMASHITA, H. Aspectos básicos de tomografia computadorizada e ressonância magnética. Rev Bras Psiquiatr. 2001;23:2-3.
78. YILMAZ S, *et. al*. Case report: Chronic expanding hematoma in the popliteal fossa after pseudoaneurysm surgery because of nail puncture. Case Reports in Orthopedics. 2014:1-4.
79. SOUZA RM, *et. al.* Spinal epidural hematoma caused by pseudogout: a case report and literature review. Global Spine J. 2014;4:105-8.
80. HAGUE DW, *et. al.* Clinical, magnetic ressonance imaging, and histopathologic findings in 6 dogs with surgically resected extraparenchymal spinal cord hematomas. J Vet Intern Med. 2015;29:225-30.
81. KOJIMA K. *et. al*. Biocompatibilidade do polímero poliuretana da mamona implantado intra-ósseo e intra-articular em coelhos. Boletim Informativo Ricinus. 1994;1:1-4.
82. CAMPOS DLP, *et. al.* Avaliação histopatológica do polimetilmetacrilato em ratos ao longo de um ano. Rev Bras Cir Plást. 2011;26(2):189-93.
83. OHARA GH, *et. al.* Estudo experimental da biocompatibilidade do polímero poliuretano da mamona implantada intra-óssea e intra-articular em coelhos. Acta Ortop Bras. 1995;3(2):62-8.
84. FIGUEIREDO AS, *et. al*. Osteointegração de osso bovino desvitalizado, hidroxiapatita de coral, poliuretana de mamona e enxerto ósseo autógeno em coelhos. Acta Cir Bras. 2004 Jul-Ag;19(4):370-82.
85. DEL CARLO RJ, *et. al.* Polímero derivado de mamona acrescido de cálcio, associado ou não à medula óssea autógena na reparação de falhas ósseas. Ciência Rural. 2003 nov-dez;33(6):1081-8.
86. FRASCINO LF, BRAILE, D.M. Implante de resina poliuretana vegetal em cranioplastia estudo experimental em coelhos. Rev Soc Bras Cir Plast. 2003 mai/ago;18(2):31-50.
87. TANAKA M, *et. al*. Development of a novel calcium phosphate cement composed mainly of calcium sodium phosphate with high osteoconductivity. J Mater Sci: Mater Med. 2014;25:1505-17.

ANEXO I

UNIVERSIDADE DE SÃO PAULO
FACULDADE DE MEDICINA DE RIBEIRÃO PRETO

Comissão de Ética em Experimentação Animal

3602-3301

CERTIFICADO

Certificamos que o Protocolo para Uso de Animais em Experimentação **nº 061/2012**, sobre o projeto intitulado *"Avaliação da osteointegração, da citotoxicidade in vitro e da toxicidade in vivo de cimentos esponjosos a base de polimetilmetacrilato e de poliuretana de mamona."*, sob a responsabilidade do **Professor Doutor Edgard Eduard Engel** está de acordo com os Princípios Éticos na Experimentação Animal adotado pelo Colégio Brasileiro de Experimentação Animal (COBEA) e foi **APROVADO** em reunião de 30 de julho de 2012.

(We certify that the protocol ***n° 061/2012***, about ***"Analysis of osteointegration, in vitro cytotoxicity and in vitro toxicity of polimetilmetacritale and poliurethane porous cements."***, agrees with the ETHICAL PRINCIPLES IN ANIMAL RESEARCH adopted by Brazilian College of Animal Experimentation (COBEA) and was approved by the College of Medicine of Ribeirão Preto of the University of São Paulo – Ethical Commission of Ethics in Animal Research (CETEA) in ***07/30/2012.***

Ribeirão Preto, 30 de julho de 2012.

Prof. Dr. Omero Benedicto Poli-Neto
Presidente da Comissão de Ética em Experimentação Animal