UNIVERSIDADE DE SÃO PAULO
FACULDADE DE MEDICINA DE RIBEIRÃO PRETO

JOSÉ RICARDO VANZIN

Ensaio clínico randomizado duplo cego de angioplastia de carótida com filtro de proteção cerebral distal comparando stent de células fechadas com stent Casper

Versão corrigida. A versão original encontra-se disponível tanto na Biblioteca da Unidade que aloja o Programa, quanto na Biblioteca Digital de Teses e Dissertações da USP (BDTD).

Ribeirão Preto
2021

JOSÉ RICARDO VANZIN

Ensaio clínico randomizado duplo cego de angioplastia de carótida com filtro de proteção cerebral distal comparando stent de células fechadas com stent Casper

Tese apresentada ao Departamento de Neurociências e Ciência do Comportamento da Faculdade de Medicina de Ribeirão Preto da Universidade de São Paulo para a obtenção do título de Doutor em Neurologia.

Área de Concentração: Neurologia

Orientador: Prof. Dr. Daniel Giansante Abud

Ribeirão Preto
2021

Autorizo a reprodução e divulgação total ou parcial deste trabalho, por qualquer meio convencional ou eletrônico, para fins de estudo e pesquisa, desde que citada a fonte.

Vanzin, José Ricardo

Ensaio clínico randomizado duplo cego de angioplastia de carótida com filtro de proteção cerebral distal comparando stent de células fechadas com stent Casper. José Ricardo Vanzin; orientador, Daniel Giansante Abud. Ribeirão Preto, 2021.

148 p. : il. ; 30 cm

Tese de Doutorado Direto, apresentada à Faculdade de Medicina de Ribeirão Preto/USP. Área de concentração: Neurologia.
Orientador:

1. estenose carotídea 2. angioplastia com stent 3. stent de dupla camada 5. stent Casper 4. microembolia cerebral

Nome: VANZIN, José Ricardo

Título: Ensaio clínico randomizado duplo cego de angioplastia de carótida com filtro de proteção cerebral distal comparando stent de células fechadas com stent Casper

Tese apresentada à Faculdade de Medicina de Ribeirão Preto da Universidade de São Paulo para obtenção de título de Doutor.

Área de Concentração: Neurologia

Aprovado em: _____

Banca Examinadora

Orientador - Prof. Dr.: _____

Instituição: _____

Julgamento: _____

Prof. Dr.: _____

Instituição: _____

Julgamento: _____

Prof. Dr.: _____

Instituição: _____

Julgamento: _____

Prof. Dr.: _____

Instituição: _____

Julgamento: _____

Prof. Dr.: _____

Instituição: _____

Julgamento: _____

Dedico esta tese de doutorado às pessoas mais importantes em minha vida:

A meu pai *in memoriam*, que queria um doutor na família e não pôde ver… estou a caminho meu pai, onde quer que esteja neste universo infinito, sempre o amarei.

A minha mãe, pelo amor, educação e ensinamentos de uma mãe verdadeira, paciência e carinho foram seus marcos, forjou nosso caráter com seus ensinamentos, dedicou sua vida à educação dos filhos. Respeito e admiração pela pessoa que você é.

A minha esposa Moema, que sempre esteve ao meu lado, amor incondicional e verdadeiro, está ao meu lado há quase 30 anos. Pessoa maravilhosa, ímpar, cativante, inspiradora, altiva e dedicada à sua profissão de médica, mãe e esposa, sempre me apoiando nos desafios mais difíceis de minha vida, companheira da vida profissional e da vida pessoal, apostou nas minhas ambições desvairadas, acreditou em mim e apostou em meus projetos. Sempre me incentivou a nunca parar de estudar e sempre buscar mais, crescemos juntos nessa longa jornada que chamamos de vida.

A meus três filhos, José Ricardo, Maria Julia e Rafael, razão de viver, que enchem minha vida de alegria, força e determinação.

Amo vocês!!!!

"A mente que se abre a uma nova ideia jamais voltará a seu tamanho original."

(Albert Einstein)

AGRADECIMENTOS

Escrever uma tese de doutorado é uma experiência enriquecedora e de plena superação. Modificamo-nos a cada tentativa de buscar respostas às nossas aflições de pesquisador. Para aqueles que compartilham conosco desse momento, parece uma tarefa interminável e enigmática, que só se torna realizável graças a muitas pessoas que participam, direta ou indiretamente, mesmo sem saber realmente o porquê de nos envolvermos em pesquisa.

A estas pessoas, gostaria de agradecer:

Preliminarmente, quero agradecer a Deus pelo dom da vida, ele é um milagre que a mente humana tem dificuldade de compreender em sua plenitude. Agradeço por me conceder saúde e sabedoria para continuar meus projetos;

A minha família, por sempre estar ao meu lado.

A meu orientador, Prof. Daniel, que, além de ser um médico brilhante e notável, tem uma capacidade intelectual e uma destreza cirúrgica inigualável. Poucas pessoas que conheço têm esses dois pilares para tornar-se um profissional único como ele. O Prof. Daniel vem me orientando desde meus primeiros passos, em 2003, na neurorradiologia intervencionista. Ensinou-me tudo que sabia de forma incondicional. Além de um grande professor, tornou-se meu amigo. Durante esta amizade de quase duas décadas, ele, incansavelmente, ainda continua orientando-me e ensinando-me. Sou eternamente grato por tudo que me ensinou. "Tu te tornas eternamente responsável por aquilo que cativas" (Antoine de Saint-Exupéry).

A meu coorientador, Prof. Luís Henrique Castro-Afonso pelo apoio, acessibilidade e disponibilidade durante toda a execução desta tese.

A meus sócios da clínica SNN, sem eles esta tese não teria sido concretizada. Agradecimento especial ao Dr. Luciano Bambini Manzato, meu colega de especialidade que trabalhou muito nesta tese.

Ao Hospital de Clínicas de Passo Fundo e ao Hospital das Clínicas da FMRP-USP, que permitiram a realização deste estudo.

O presente trabalho foi realizado com apoio da Coordenação de Aperfeiçoamento de Pessoal de Nível Superior – Brasil (CAPES) – Código de Financiamento 001.

“Cada pessoa que passa em nossa vida, passa sozinha, é porque cada pessoa é única e nenhuma substitui a outra! Cada pessoa que passa em nossa vida passa sozinha e não nos deixa só, porque deixa um pouco de si e leva um pouquinho de nós. Essa é a mais bela responsabilidade da vida e a prova de que as pessoas não se encontram por acaso.”

(Charles Chaplin)

RESUMO

VANZIN, José Ricardo. **Ensaio clínico randomizado duplo cego de angioplastia de carótida com filtro de proteção cerebral distal comparando stent de células fechadas com stent Casper**. 2021. Tese (Doutorado em Neurologia) - Faculdade de Medicina de Ribeirão Preto, Universidade de São Paulo, Ribeirão Preto, SP, 2021.

Objetivo deste estudo: comparar a eficácia do *stent* de célula fechada com o *stent* Casper durante angioplastia de carótida com implante de *stent* (ACS) e dispositivo de proteção cerebral (DPC) distal. **Material e Métodos**: estudo prospectivo de superioridade randomizado no qual 88 pacientes foram incluídos. Os desfechos primários foram a incidência, número e tamanho de novas lesões cerebrais isquêmicas após ACS sob DPC distal. Os desfechos secundários incluíram acidente vascular cerebral (AVC), ataque isquêmico transitório (AIT) e infarto agudo do miocárdio (IAM). As lesões cerebrais isquêmicas foram avaliadas por uma imagem de ressonância magnética na sequência de difusão (DWI-MR). Os resultados neurológicos foram avaliados por meio do NIHSS e da escala Rankin modificada (mRS). **Resultados**: Comparado com o *stent* de célula fechada (n = 47), o *stent* Casper (n = 41) não resultou em redução significativa na incidência (44,7% *versus* 39%, p = 0,592), número (1,3 ± 1,8 *versus* 0,9 ± 1,5; p = 0,444) e tamanho (3,9 ± 5,8 *versus* 2,8 ± 4,2 mm; p = 0,353) de novas lesões cerebrais isquêmicas na DWI-MR. A taxa global de AVC / AIT / IAM foi (2/88 - 2,3%). Dois AITs ocorreram no período hospitalar, um em cada grupo (1/41 - 2,4% *versus* 1/47 - 2,1%). Um paciente do grupo-Casper apresentou trombose intra-*stent* assintomática. Um paciente do grupo-controle apresentou IAM (1/47 - 2,1%) após a alta. **Conclusão**: O *stent* Casper não mostrou superioridade na taxa de incidência, número e tamanho de novas lesões cerebrais isquêmicas silenciosas detectadas por DWI-RM quando comparado ao *stent* célula fechada durante ACS sob DPC distal.

Palavras-chave: Estenose carotídea, Filtro de proteção cerebral dista, Angioplastia com stent, Stent de dupla camada, Stent Casper, Microembolia cerebral.

ABSTRACT

VANZIN, José Ricardo. **Randomized clinical trial of carotid angioplasty with distal brain protection filter comparing closed cell stent with Casper stent**. 2021. Tese (Doutorado em Neurologia) - Faculdade de Medicina de Ribeirão Preto, Universidade de São Paulo, Ribeirão Preto, SP, 2021.

Objective: The aim of this trial was to compare the efficacy of closed-cell stents with Casper stents during carotid angioplasty stenting (CAS). **Methods**: This was a randomized superiority trial in which 88 patients were enrolled. The primary end points were the incidence, number, and size of new ischemic brain lesions after CAS under distal embolic protection devices (EPD). The secondary end points included stroke, transient ischemic attack (TIA) and myocardial infarction (MI). Ischemic brain lesions were assessed by a diffusion-weighted magnetic resonance image (DWI-MR). Neurological outcomes were evaluated by means of the National Institutes of Health scale score (NIHSS) and the modified Rankin scale (mRS). **Results**: Compared with closed-cell stents (n= 47), Casper stents (n= 41), resulted in no significant reduction in the incidence (44.7% *versus* 39%, p = 0.592), number (1.3 ± 1.8 *versus* 0.9 ± 1.5, p = 0.444), and size (3.9 ± 5.8 mm *versus* 2.8 ± 4.1mm, p = 0.353) of new ischemic brain lesions. The global rate of stroke/TIA/MI was (2/88, 2.3%). Two TIA occurred during the hospitalization period, one in each group (1/41, 2.4% *versus* 1/47, 2.1%). One patient of the Casper group had an asymptomatic in-stent thrombosis. One patient of the control group had a MI (1/47, 2.1%) after discharge. **Conclusion**: The Casper stents did not show superiority in the rate of incidence, number and size of new silent ischemic brain lesions detect by DW-MRI when compared to close cell stents during CAS under distal EPD.

Keywords: Carotid artery stenosis, Carotid angioplasty stent, Filter protection, Dual layer stent, Casper stent, Ischemic brain lesions.

LISTA DE ILUSTRAÇÕES

Figura 1 – Batalha entre os Centauros e os Lapiths……...17

Figura 2 – Primeiras descrições anatomopatológicas de AVC……..……...21

Figura 3 – Placa ateromatosa na porção cervical das artérias carótidas …….……..22

Figura 4 – Principais avanços históricos no entendimento do AVC carotídeo……..23

Figura 5 – Doença carotídea através dos tempos……...25

Figura 6 – Principais avanços históricos no tratamento cirúrgico da artéria carótida cervical……..27

Figura 7 – Primeira radiografia de Roentgen……...28

Figura 8 – Fotografia Egas Moniz……....28

Figura 9 – Primeira angiografia cerebral realizada no Brasil…….……...29

Figura 10 – Técnica de Seldinger……..…….……30

Figura 11 – Primeira angioplastia percutânea realizada por Dotter e Judkins…….....31

Figura 12 – Primeira angioplastia de carótida realizada por Kerber em 1980…….32

Figura 13 – Primeira angioplastia percutânea de carótida realizada por Mathias……33

Figura 14 – Caso da série de Mathias com achado comum de estenose mecânica……...34

Figura 15 – Técnica de embolização de aneurisma cerebral, de Serbinenko, e de proteção cerebral, de Théron……..….34

Figura 16 – Os experimentos de Dotter e os resultados de Cragg em animais…….....36

Figura 17 – Experimentos de Maass com molas expansíveis…….…….....36

Figura 18 – Mola autoexpansível de Gianturco…….….....37

Figura 19 – *Stent* montado sob balão desenvolvido por Palmaz…….....37

Figura 20 – Complicações trombóticas e estenose encontradas no estudo de Palmaz……38

Figura 21 Fisiopatologia da ateromatose, desde o processo do surgimento, seu crescimento e oclusão vascular.....41

Figura 22 – Demonstração do método de medida do ECST e do NASCET…….....42

Figura 23 – Os três tipos de *stents* de dupla camada……..……..46

Figura 24 – Sequência DWI-MR e FLAIR demonstrando uma chuva embólica..……..49

Figura 25 – Lesão cerebral isquémica aguda após ACS nas sequências DWI-MR e FLAIR……..……50

Figura 26 – Controle imediato pós-implante de *stent* Casper em OFDI e OCT ..……52
Quadro 1 – Critérios de legibilidade……...60
Figura 27 – Angioplastia de carótida – protocolo geral…….……..63
Figura 28 – Técnica de Seldinger……...64
Figura 29 – Angioplastia de carótida – *Wall Stent*……..65
Figura 30 – Angioplastia de carótida em paciente sintomático – *Stent* Casper……66
Figura 31 – Angioplastia de carótida em paciente assintomático – *Stent* Casper……66
Figura 32 – Os três tipos de *stent* utilizados no estudo……....67
Figura 33 – Seguimento dos pacientes ao longo do estudo……..……...69
Figura 34 – Lesão cerebral pequena nas sequências DWI-MR e FLAIR……95

LISTA DE TABELAS

Tabela 1 – *Stents* de carótida…….……...45
Tabela 2 – Dispositivos de proteção cerebral……...48
Tabela 3 – Características clínicas de base dos pacientes por grupo……71
Tabela 4 – Características anatômicas de base dos pacientes por grupo……..72
Tabela 5 – Protocolo e intervenção utilizados……..74
Tabela 6 – Novas lesões na DWI-MR……..76
Tabela 7 – Associação entre tromboembolismo, operador e centro…….....76
Tabela 8 – Fatores preditores de tromboembolismo ipsilateral…….…….……..77
Tabela 9 – Incidência de novas lesões DWI-MR baseada na manifestação neurológica de base…….....78
Tabela 10 – Complicações neurológicas……79
Tabela 11 – Comparação da incidência de novas lesões de *stent* célula fechada *versus stent* de dupla camada……...….102

LISTA DE ABREVIATURAS E SIGLAS

ACAS	Asymptomatic Carotid Atherosclerosis Study
ACC	Artéria Carótida Comum
ACI	Artéria Carótida Interna
ACS	Angioplastia de Carótida com *Stent*
ACST	Asymptomatic Carotid Surgery Trial
AHA	American Heart Association
AIT	Ataque Isquêmico Transitório
ARWMC	Age-Related White Matter Changes
AVC	Acidente Vascular Cerebral
DAC	Doença Arterial Crônica
DM	Diabetes Mellitus
DPC	Dispositivo de Proteção Cerebral
DPOC	Doença Pulmonar Obstrutiva Crônica
DTC	Doppler Transcraniano
DWI-MR	Diffusion-Weighted Imaging on Magnetic Resonance
ECST	European Carotid Surgery Trial
FLAIR	Fluid-Attenuated Inversion Recovery
HAS	Hipertensão Arterial Sistêmica
HITS	High-Intensity Transient Signals
IAM	Infarto Agudo do Miocárdio
IC	Insuficiência Cardíaca
ICSS	International Carotid *Stenting* Study
IRC	Insuficiência Renal Crônica
IRM	Imagem de Ressonância Magnética
IVUS	Intravascular Ultra Sound
mRS	modified Rankin Scale
NASCET	North America Symptomatic Carotid Endarterectomy Trial
NIHSS	National Institute of Health Stroke Scale
OCT	Optical Coherence Tomography

OFDI	Optical Frequency Domain Imaging
PP	Prolápso da Placa
TC	Tomografia Computadorizada
TCA	Tempo de Coagulação Ativado
TOAST	Trial Organization in Acute Stroke Treatment

SUMÁRIO

1 INTRODUÇÃO.....17

1.1 Aspectos históricos do AVC e da carótida.....17

1.1.1 Antiguidade Clássica.....17

1.1.2 A Era do Racionalismo.....18

1.1.3 O século XIX.....19

1.1.4 O século XX.....21

1.1.5 Aterosclerose em 4.000 anos de história humana.....24

1.1.6 Aspectos históricos do tratamento cirúrgico da carótida.....25

1.1.7 Aspectos históricos do tratamento endovascular da carótida.....28

1.1.8 Marcos da implantação do *stent* na prática médica.....35

1.2 Estenose de carótida e tratamento.....38

1.2.1 Epidemiologia do AVC isquêmico.....38

1.2.2 Epidemiologia da aterosclerose carotídea.....39

1.2.3 Fisiopatologia da aterosclerose carotídea.....39

1.2.4 Tratamento da aterosclerose carotídea.....42

1.2.5 *Stent* de carótida.....43

1.2.6 Dispositivo de proteção cerebral distal.....46

1.2.7 O papel da ressonância magnética na detecção de lesões cerebrais isquêmicas pós-revascularização carotídea.....48

1.2.8 O papel do *stent* na proteção cerebral, fronteiras científicas e contextualização do estudo.....50

2 OBJETIVOS.....54

2.1 Objetivo geral.....54

2.2 Objetivos específicos.....54

3 MATERIAL E MÉTODOS.....55

3.1 Considerações éticas.....55

3.2 Desenho do estudo.....56

3.3 Cálculo da amostra.....56

3.4 Análise estatística.....57

3.5 Pacientes.....57

3.6 Critérios de inclusão……...59
3.7 Critérios de exclusão…….....59
3.8 Avaliação clínica……60
3.9 Aquisição de imagens……61
3.10 Angioplastia carotídea com *stent* - protocolo geral……..61
3.11 Angioplastia carotídea com *stent* célula fechada…….....64
3.12 Angioplastia carotídea com *stent* Casper…….....65
4 RESULTADOS……...68
4.1 População randomizada…….....68
4.1.1 Fluxograma do estudo……...……....68
4.1.2 Características clínicas e demográficas……70
4.1.3 Características anatômicas da população……...……...71
4.2 Variáveis relacionadas à intervenção e à farmacologia aplicada……...73
4.3 Resultado dos procedimentos…….....75
4.4 Desfecho geral……75
4.5 Desfechos específicos……..78
5 DISCUSSÃO……...80
5.1 Epidemiologia do AVC e da estenose carotídea.....80
5.2 Tratamento da estenose carotídea.....81
5.3 DPC distal - Filtro.....90
5.4 *Stent* de dupla camada.....92
5.5 IRM no AVC e na estenose carotídea.....94
5.6 Análise dos pacientes randomizados……...……102
5.7 Variáveis da intervenção e farmacologia clínica…….....103
5.8 Desfecho geral……...107
5.9 Desfechos específicos……111
6 CONCLUSÃO……...115
6.1 Objetivo geral……115
6.2 Objetivos específicos……115
REFERÊNCIAS……....117
APÊNDICE A – TERMO DE CONSENTIMENTO LIVRE E ESCLARECIDO…….....131
APÊNDICE B – ESCALA DE AVALIAÇÃO CLÍNICA NIHSS……...134

APÊNDICE C – ESCALA DE RANKIN MODIFICADA (mRS)……..138

APÊNDICE D – ESCALA DE AVALIAÇÃO DE MICROANGIOPATIA – ARWMC……..139

ANEXO A – ARTIGO CASPER VS. CLOSED-CELL *STENT*……140

1 INTRODUÇÃO

1.1 Aspectos históricos do AVC e da carótida

1.1.1 Antiguidade Clássica

A compreensão atual da doença da artéria carótida começa na Grécia Antiga. Os gregos estavam familiarizados com a importância dessa artéria. No quarto século antes de Cristo (a.C.), Hipócrates (460–370 a.C.) deu a definição correta do termo "apoplexia" – que significava derrubar – que, futuramente, evoluiu para a descrição do Acidente Vascular Cerebral (AVC) e seus sintomas. Ele também concluiu que as lesões da artéria carótida poderiam levar à hemiplegia contralateral.[1]

Rufus de Éfeso (final do século I a.C.) pode ser considerado responsável pelo processo de nomeação das artérias: o termo "carótida" é derivado da palavra grega *κάρος* que pode ser traduzida por dormir ou por estupor. Se as chamadas "artérias do sono", ou "soporales", fossem mecanicamente comprimidas, uma perda de consciência e um estado de estupor (ou sono profundo) apareceriam.[1] A importância das artérias carótidas era evidente na arte atemporal da época. A métope 31ª (um elemento arquitetônico retangular) do lado sul do Parthenon, em Atenas (Figura 1), mostra um centauro comprimindo o pescoço de um Lapith (membro de um povo mitológico da Tessália) durante a lendária batalha Centauromaquia.[2]

Figura 1 – Batalha entre os Centauros e os Lapiths

Fonte: levigilant.com/Bulfinch_Mythology/bulfinch.englishatheist.org/b/pantheon/images/Cheiron%20

Nota: Em exposição no Museu Britânico, as métopes do lado sul retratam a batalha entre os centauros (à esquerda) e os Lapiths (à direita) no casamento de Peirithus, o rei dos Lapiths. A artéria carótida esquerda do Lapith está sendo intencionalmente comprimida para induzir à inconsciência.

Galeno (201-131 a.C.) atribuiu a perda de consciência não à compressão das artérias carótidas, mas à dos “nervos sensíveis”, localizados proximalmente aos vasos.[3] A descoberta de que as carótidas tinham envolvimento na vigília humana não era exclusiva dos antigos gregos.

No século X d.C., na Pérsia, Avicena (também conhecido como Ibn-Sina), provavelmente, foi o primeiro a fornecer uma descrição da hipersensibilidade do seio carotídeo e da síncope vasovagal. Em seu livro, o Cânon da Medicina, ele escreveu sobre ataques de queda após a compressão da artéria carótida pela equipe do *hammam* ou massagistas, resultando em inconsciência, bocejo, fadiga e ruborização.[4] Hoje, os médicos reconhecem uma síndrome semelhante à síncope do seio carotídeo, testada por meio de hipersensibilidade dos barorreceptores da carótida.

A consequência mais devastadora da doença da artéria carótida é o AVC, que foi referido durante a antiguidade clássica como apoplexia. Hipócrates e Galeno estavam cientes de que a hemiplegia que acompanhava a apoplexia resultava de uma lesão no hemisfério cerebral contralateral. De fato, Hipócrates propôs que “ataques não habituais de dormência e parestesia” (a primeira descrição de ataque isquêmico transitório - AIT) precediam e poderiam prever uma futura apoplexia.[5]

1.1.2 A Era do Racionalismo

O progresso europeu na compreensão do AVC permaneceu estagnado até depois da Idade Média. A primeira sugestão de uma ligação entre sintomas de insuficiência arterial cerebral e a patologia carotídea foi feita durante o século XVII pelo patologista suíço Wepfer (1620–1695). Ele postulou que a interrupção do fornecimento de sangue no cérebro era a causa de apoplexia.[5]

Em seu *Historiae Apoplecticorum* (1658), ele descreveu quatro casos de apoplexia em que foram encontrados, durante a autópsia, um trombo oclusivo na artéria carótida interna (ACI) intracraniana. Naquele momento, não estava claro se o trombo encontrado na artéria representava a embolização do coração ou trombose *in situ*, porque a significância da aterosclerose ainda não havia sido estabelecida.[5]

No entanto, a influência de Wepfer seria substituída pelo trabalho de seu contemporâneo Willis (1621-1675), com a obra *Cerebri Anatome*, publicada seis anos após o texto de Wepfer, que ligou a função à estrutura.[6] Foi nesse estudo que Willis cunhou o termo neurologia e descreveu o *circulus arteriosus cerebri* que, agora, leva seu nome (polígono de Willis). Apesar

de Wepfer e outros (Fallopius, Casseri, Vesling e Ridley) também descreverem a anastomose circulatória, foi Willis quem percebeu seu verdadeiro significado.[6]

A importância clínica do círculo arterial cerebral foi confirmada quando Willis autopsiou um homem que morreu de um tumor mesentérico que, em vida, era neurologicamente assintomático:

> Quando o crânio dele foi aberto, notamos, entre os achados intracranianos usuais, a artéria carótida direita em sua parte intracraniana, óssea ou mesmo dura, seu lúmen sendo quase totalmente ocluída; de modo que o fluxo de sangue sendo interrompido por essa via, parecia notável que essa pessoa não tivesse morrido anteriormente de uma apoplexia.[6]

No século seguinte, a pesquisa de Petit (1674–1750) corroborou a noção mantida por Willis e desviou ainda mais a atenção da ciência médica de uma causa extracraniana para a apoplexia. Em seu artigo póstumo de 1765, Petit relata a autópsia de uma paciente que tinha um aneurisma de bifurcação da artéria carótida comum (ACC) direita que teve resolução espontânea sete anos antes da morte do paciente. A autópsia revelou oclusão trombótica da ACC direita, reafirmando a ideia de Willis de que o cérebro poderia sobreviver quando nutrido por apenas uma artéria carótida.[7]

Na verdade, na década de 1900, a ligadura carotídea unilateral era praticada como tratamento para aneurisma carotídeo intracraniano.[8] Gerard van Swieten (1700–1772), em seus comentários de 1754 sobre Boerhaave (1668–1738), discutiu a hipótese embólica, dando o exemplo de detritos da corrente sanguínea decorrentes do coração e seus grandes vasos sendo transportados e impedindo o fluxo dos vasos sanguíneos distais. Apesar de van Swieten não ter relatado nenhum caso de apoplexia carotídea, ele postulou que, se tal processo ocorresse nas principais artérias cerebrais, poderia haver uma perda devastadora da função cerebral. Essa foi a primeira sugestão de que a apoplexia poderia ser causada por uma embolia cerebral. [1]

1.1.3 O século XIX

Cem anos depois, Abercrombie (1780-1844) considerou as causas da apoplexia em suas discussões sobre a “inflamação da substância dos hemisférios” (encefalite). Ele fez referência a vários casos que passaram com taxas variáveis de *ramollissement* cerebral (do francês, amolecimento, um termo introduzido por Rochoux, vinte anos antes).[9]

Abercrombie forneceu uma causa alternativa para o problema do *ramollissement*: falha circulatória. Apresentou o caso de um homem que sofreu um total de sete ataques apopléticos, o último dos quais acabou por se revelar fatal. Ao realizar a autópsia, ele escreveu:

> Havia uma doença extensa nas artérias do cérebro, suas paredes estavam espessadas e em muitos lugares ossificadas. Isto era muito notável nos principais troncos das carótidas e vertebrais […] As carótidas internas pareciam consideravelmente maiores que o normal, e suas paredes eram muito espessas [...] Parece haver toda razão para acreditar que tais casos são devido a doença das artérias de uma porção do cérebro.[9]

Abercrombie, assim, avançou a noção de que o infarto poderia ocorrer secundariamente à doença cerebrovascular. Carswell (1793-1857) foi o primeiro a provar que o *ramollissement* era um processo necrótico dirigido pela obliteração cérebro-arterial.[11] Em *Pathological anatomy: illustrations of the elementary forms of disease*, Carswell destaca:

> [...] se a obliteração ocorreu na carótida ou em uma de suas principais divisões dentro do crânio, a maior parte ou todo o hemisfério pode ser amolecido [...] Quando o derrame ocorre, provavelmente seja a consequência da ruptura dos vasos obliterados, ou de alguns menores que permaneceram pérvios é que romperam, levando a uma hemorragia.[11]

Carswell voltou a atenção à carótida, como causa da lesão cerebral, mas isso ocorreu porque alguns morreram com isso e outros permaneceram assintomáticos, como Willis havia demonstrado. Após Carswell, em 1855, Gull (1816-1890) escreveu sobre um paciente com oclusão das artérias carótidas, observando uma associação entre essa patologia com o que, na época, era conhecido como *derrame arquetípico*.[12]

No ano seguinte, Virchow (1821-1902), pai da patologia moderna, publicou sua grande obra *Gesammelte Abhandlungen zur Wissenschaftlichen Medicin* (Ensaios coletados sobre medicina científica), na qual cunhou os termos trombose, isquemia e êmbolo, bem como reviveu a expressão arteriosclerose. Neste volume, Virchow descreveu, em autópsia, um caso de trombose *in situ* dentro da artéria carótida, associado à cegueira monocular ipsilateral, informações extraídas do artigo publicado por Munster, *History of Carotid Stroke.*[1]

No mesmo ano, Savory (1826–1895) comentou sobre o caso de uma jovem com vertigem, dificuldade visual do lado esquerdo e fraqueza dos membros à direita. A autópsia revelou obliteração da artéria carótida esquerda e de ambas as subclávias, com a desorganização da superfície do hemisfério cerebral esquerdo “até a profundidade de uma polegada ou mais”.[12]

Observações de um dos alunos de doutorado de Virchow, Kussmaul (1822-1902), demonstraram cegueira monocular com oclusão da artéria carótida ipsilateral.[13] Mais tarde, em 1881, Franz Penzoldt (1849-1927) publicou o caso de um paciente que apresentava cegueira de início súbito do olho direito com hemiplegia contralateral tardia. A autópsia revelou um *amolecimento* significativo do hemisfério cerebral direito e uma ACC direita obstruída por trombo.[14]

1.1.4 O século XX

Na virada para o século XX, a ligação entre a oclusão da carótida e o infarto cerebral estava surgindo. Chiari (1851-1916) desenvolveu a hipótese tromboembólica com o trabalho em placas ulceradas e trombos superficiais. Seus achados foram os primeiros a mostrar que uma bifurcação carotídea aterosclerótica era uma fonte proeminente de êmbolos cerebrais provocadora de AVC que o levou a propor que as artérias carótidas fossem examinadas na autópsia como uma possível causa de AVC. [1]

Em 1914, Ramsay Hunt (1872/74-1937) identificou que tanto a oclusão como a estenose da carótida poderiam induzir síndromes cerebrais e cunharam o termo *claudicação cerebral intermitente* para descrevê-lo. Essas informações foram coletadas do artigo, publicado por Munster, *History of Carotid Stroke.*[1] A sexta década viu o advento do gênio de Miller Fisher (1913-1920) que, em 1951[15] e 1954,[16] fez a ligação entre a doença da bifurcação carotídea e o AVC.

Figura 2 – Primeiras descrições anatomopatológicas de AVC

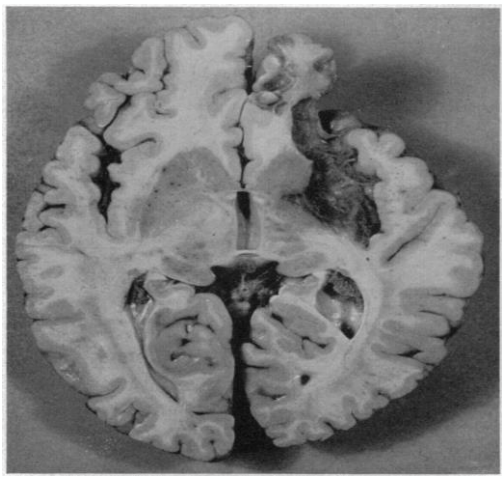

Fonte: Fisher (1951).[15]

Nota: Secção horizontal do cérebro. O lobo frontal, a ínsula e o núcleo lenticular do lado esquerdo foram destruídos. Caso 2 do artigo de Fisher, publicado em 1951.

Figura 3 – Placa ateromatosa na porção cervical das artérias carótidas

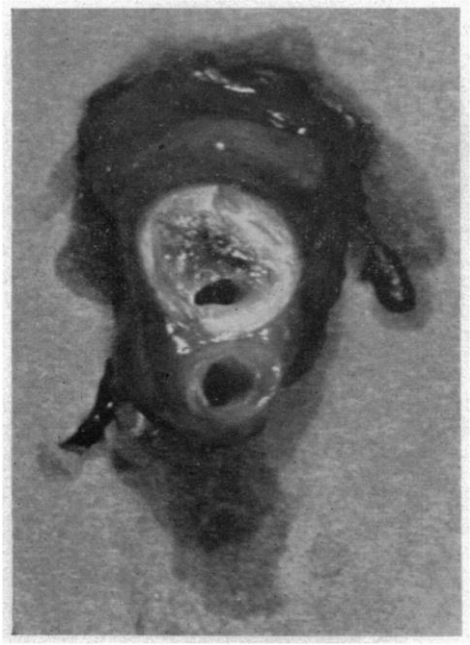

Fonte: Fisher (1951).[15]

Nota: O seio carotídeo esquerdo é mostrado em corte transversal. Caso 1 do artigo de Fisher, publicado em 1951.

Usando a nova técnica de angiografia cerebral, desenvolvida por Egas Moniz (Antônio Caetano de Abreu Freire de Resende),[17] Fisher delineou definitivamente o quadro clínico das lesões carotídeas aterosclerótica. Além disso, observou os vários graus de estenose que poderiam se manifestar e identificou várias síndromes cerebrais resultantes.[15,16] Os artigos de Fisher chamaram a atenção para as artérias carótidas como substratos patológicos para o AVC, trazendo, provavelmente, a declaração mais profética que já foi feita no campo:

> É até concebível que algum dia a cirurgia vascular vai encontrar uma maneira de contornar a porção ocluída da artéria durante o período de sinistros sintomas fugazes. A anastomose da artéria carótida externa ou de um de seus ramos com a artéria carótida interna acima da área de estreitamento deverá ser viável.[15]

Não demorou muito até que suas palavras proféticas foram postas em prática. A primeira tentativa de remediar cirurgicamente uma estenose carotídea é creditada a DeBakey, que realizou a primeira tromboendarterectomia com sucesso em 7 de agosto de 1953.[18] A Figura 4 revela a cronologia do entendimento da carótida ao longo da história.

Figura 4 – Principais avanços históricos no entendimento do AVC carotídeo

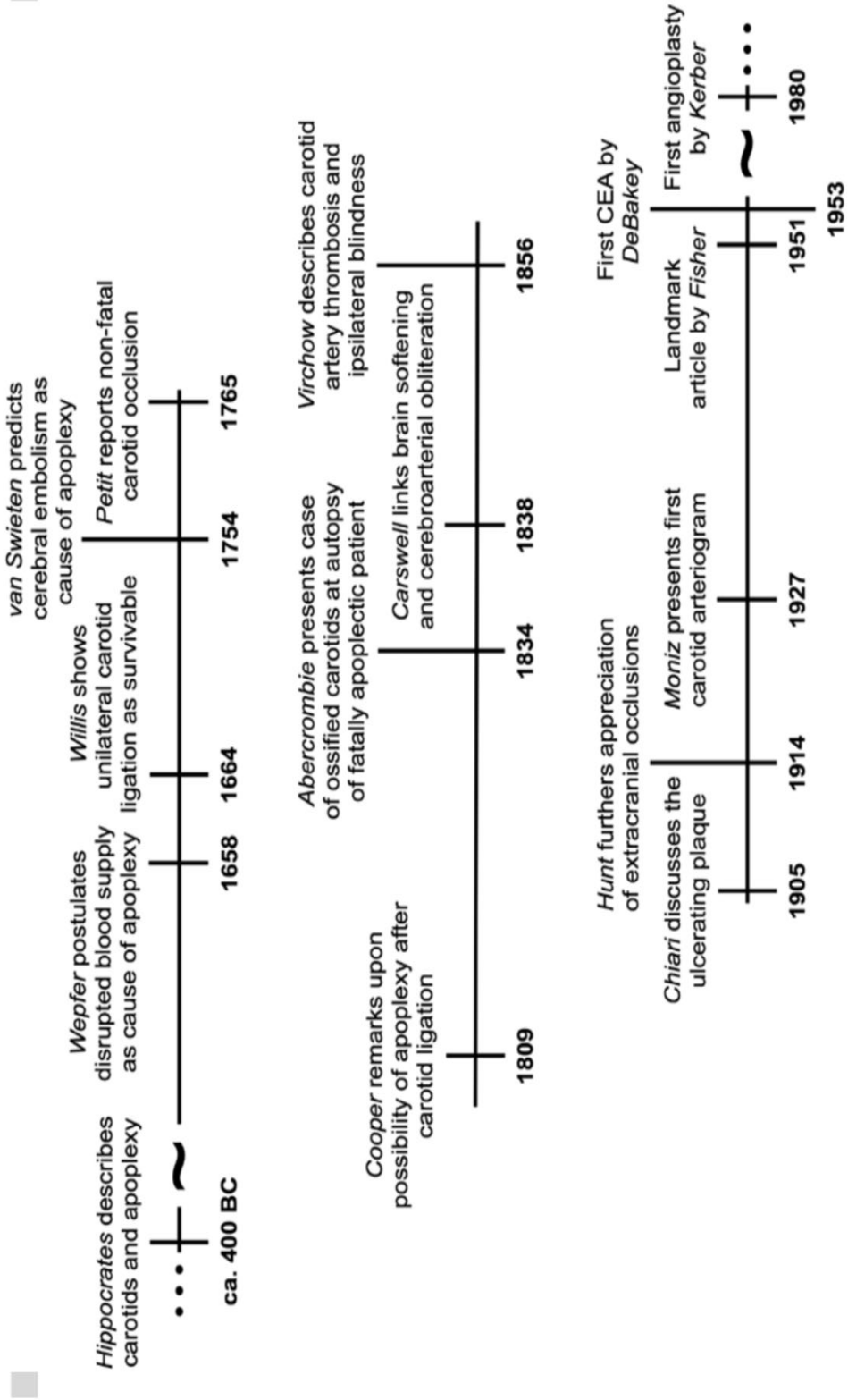

Fonte: Munster (2016).[1]

1.1.5 Aterosclerose em 4.000 anos de história humana

Quando, no curso da história humana, apareceu a aterosclerose? É uma doença do estilo de vida? De envelhecimento? De outra causa? Estas questões ficaram séculos sem resposta.

Com a duplicação da expectativa de vida em todo o mundo desenvolvido, entre 1800 e 2000,[19] a doença vascular aterosclerótica substituiu a doença infecciosa como a principal causa de morte em todo o mundo desenvolvido.[20]

Uma suposição comum é a de que a aterosclerose é, predominantemente, relacionada ao estilo de vida e que, se os seres humanos modernos pudessem imitar estilos de vida pré-industriais ou até mesmo pré-agriculturais, a aterosclerose, ou mesmo suas manifestações clínicas, poderiam ser evitadas.[21]

Um componente comum da natureza da placa aterosclerótica é a calcificação vascular. Mais de um século antes, estudos de necropsias de múmias do Egito (em 1000 a.C.) já revelavam provas concretas da presença de aterosclerose.[22, 23] Calcificações ateroscleróticas foram observadas em tomografia computadorizada (TC) de múmias congeladas naturalmente, na Itália, onde viveram, em 3000 a.C.[24] Entretanto, a cultura do Egito antigo e o estilo de vida poderiam ter sido atributos relacionados à aterosclerose, pois pertenciam à elite egípcia, com *status* socioeconômico elevado.

Se esta doença dependia do estilo de vida, fatores genéticos, geográficos ou culturais não eram conhecidos até o estudo realizado por Randall Thompson e colaboradores.[25] Eles publicaram um estudo HORUS, em 2013, no qual estudaram quatro populações antigas. Foram analisadas 137 múmias, de quatro regiões geográficas diferentes, com mais de 4000 anos. A aterosclerose foi prevalente em múmias de muitas culturas em quatro diferentes regiões geográficas ao longo de várias épocas do tempo.

As descobertas revelaram que um grande número de pessoas era portador de aterosclerose e mostraram, pela primeira vez, que a doença era comum em várias culturas antigas com diferentes estilos de vida, dietas e genética, por meio de uma ampla distância geográfica e durante um longo período de história da vida humana. Esses achados sugerem que nossa compreensão dos fatores causadores da aterosclerose é incompleta e que a aterosclerose pode ser inerente ao processo do envelhecimento humano.

Figura 5 – Doença carotídea através dos tempos

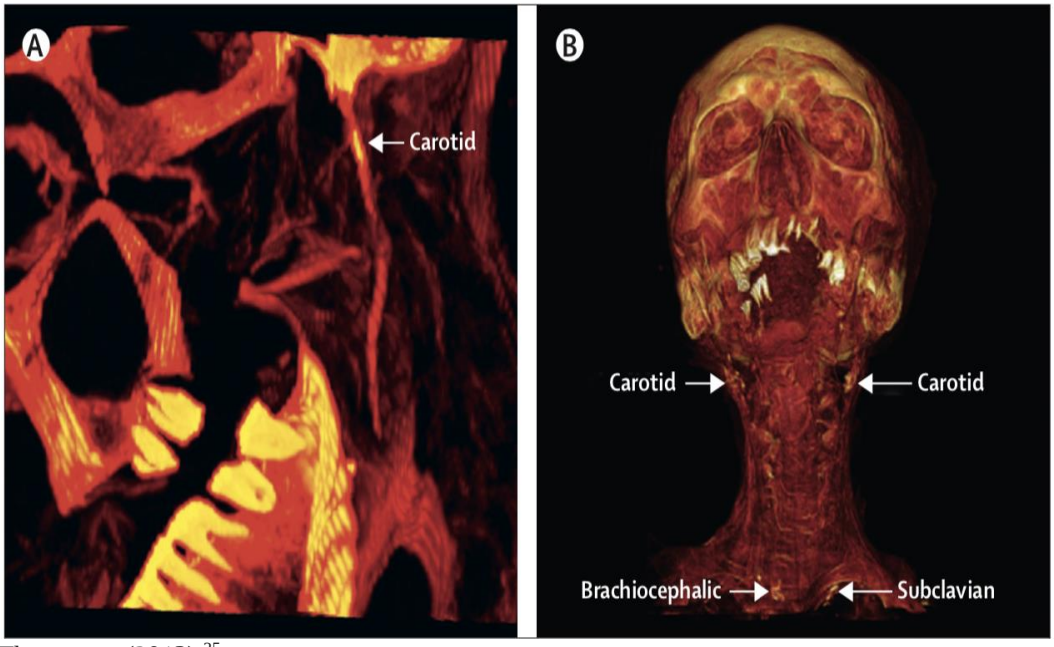

Fonte: Thompson. (2013).[25]

Nota: Em **(A)**, projeção máxima tridimensional sagital (3D) renderizada: calcificações carotídeas na múmia de uma mulher Unangan (múmia 134) com idade entre 25-29 anos, que viveu no final do século 19 d.C. e foi encontrada na ilha de Kagamil, nas Ilhas Aleutas. Em (**B**), projeção máxima tridimensional volume coronal: calcificação carotídea bilateral, subclávia bilateral e braquiocefálica de Hatiay (múmia 23), um escriba egípcio masculino com idade entre 40 e 50 anos, que viveu durante o Império Novo (1570 a 1293 a.C.) e foi encontrado perto da Luxor atual.

1.1.6 Aspectos históricos do tratamento cirúrgico da carótida

Intervenções cirúrgicas precoces das artérias carótidas eram feitas por meio da ligadura da artéria para tratar sangramento ou trauma. A primeira ligadura da artéria carótida comum foi realizada por Ambroise Paré (1510-1590), um cirurgião militar francês, durante atendimento de um soldado com ferimento de guerra, em 1552.[26] O procedimento resultou em afasia e hemiplegia esquerda, mas evitou a morte por hemorragia.

Vários séculos depois, em 1793, o cirurgião alemão Ernst Benjamin Hebenstreit (1758-1803) ligou a artéria carótida para tratar uma hemorragia maciça durante a ressecção de um tumor cervical, com um resultado bem-sucedido.[27]

Em 1808, o cirurgião inglês Sir Astley Paston Cooper (1768- 1841) publicou o caso da ligadura da ACI direita para tratar um aneurisma. O paciente desenvolveu hemiplegia no oitavo dia de pós-operatório e morreu vinte dias depois.[28]

Em 1811, o cirurgião inglês Benjamin Travers (1783-1858), testemunha do procedimento de Cooper,[29] foi o primeiro a tratar com sucesso uma fístula carótido-cavernosa usando ligadura da ACC. Esse procedimento tornou-se popular e, durante as duas décadas

seguintes, os cirurgiões o realizaram por vários motivos. Para tratar um extenso tumor no pescoço, o médico americano Mason F. Cogswell (1761-1832) ligou a ACC, em 1803, e publicou seu relatório em 1824.[30]

O cirurgião escocês James Wardrop (1782-1869) publicou um artigo, em 1826,[31] descrevendo a ligadura da ACC para tratar um aneurisma carotídeo. Em 1843, Twitchell também relatou a ligadura da carótida em razão de um trauma penetrante que salvou o paciente.[32] Durante a próxima década, os cirurgiões desenvolveram novas técnicas para reconstrução da artéria carótida em trauma, aneurismas e procedimentos cirúrgicos cervicais: von Parczewski em 1916, von Haberer, bem como Lexer e Denck, em 1918, e Sloan, em 1920, descritos na publicação de Monig e colaboradores, no artigo intitulado *A forgotten pioneer in vascular surgery*, de 1997.[33]

A visualização da lesão carotídea foi essencial porque, além do exame físico, que pode ter notado um pulso carotídeo diminuído, o único método disponível para avaliar qualquer possível patologia carotídea era o uso da angiografia descrita por Egas Moniz.[34] Posteriormente, Loman e Myerson[35] relataram, em 1936, uma técnica de punção carotídea direta. A primeira reconstrução bem-sucedida de uma artéria carótida ocluída foi realizada por Carrea, Molina e Murphy, em 1951, e este caso foi relatado na literatura quatro anos depois.[36] O cirurgião cardiovascular americano Michael E. DeBakey, (1908-2008) é, frequentemente, creditado com a realização da primeira endarterectomia de carótida em 1953, embora não tenha sido publicada até vários anos mais tarde.[18]

Em 1954, Eastcott realizou o primeiro relato de reconstrução bem-sucedida da ACI, no St Mary's Hospital, Londres.[37] Complementarmente, o cirurgião cardiovascular americano Denton A. Cooley foi o primeiro a relatar o uso de um *shunt* intravascular para permitir o fluxo sanguíneo distal durante o clampeamento cirúrgico da carótida em 1956.[38]

Figura 6 – Principais avanços históricos no tratamento cirúrgico da artéria carótida cervical

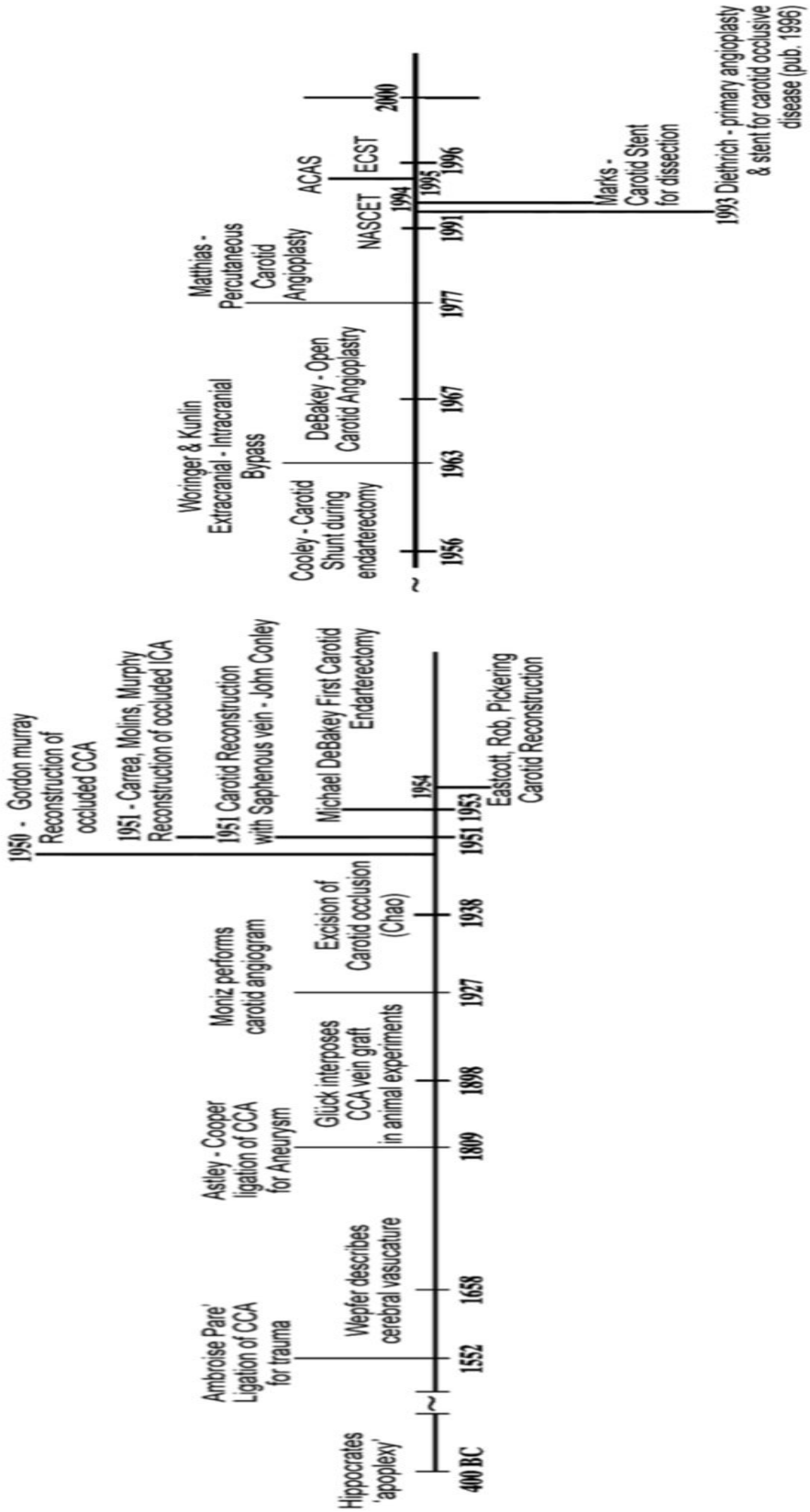

Fonte: Munster (2016).[1]

1.1.7 Aspectos históricos do tratamento endovascular da carótida

A história da radiologia intervencionista foi possível apenas após a descoberta do raio-X, feita por Wilhelm Conrad Roentgen. No dia 22 de dezembro de 1895, Roentgen pôs a mão esquerda de sua esposa Anna Bertha Roentgen no chassi, com filme fotográfico, fazendo incidir a radiação oriunda do tubo por cerca de 15 minutos (Figura 7).

Figura 7 – Primeira radiografia de Roentgen

Fonte: Fariñas (1941).[39]

Com a descoberta do Rádio e do Polônio por Marie e Pierre Curie em 21 de dezembro de 1898 e a evolução do conhecimento do raio-X, o médico português Egas Moniz, em 1927, introduziu a técnica da angiografia cerebral por abordagem direta da artéria carótida cervical, por exposição cirúrgica (Figura 8).[17]

Figura 8 – Fotografia Egas Moniz

Fonte: www.timetoast.com/timelines/historia-de-la-radiologia-238aeb7d-f93c-4b4f-9a20-4dba2433bb67

Rapidamente a técnica da angiografia cerebral foi difundida por todo o mundo após os estudos de Egas Moniz sobre os tumores cerebrais e a lobectomia. O Governo brasileiro, por intermédio de Aloysio de Castro, então professor da Faculdade de Medicina do Rio de Janeiro e Diretor do Departamento Nacional de Ensino, convidou Egas Moniz a visitar o Brasil. A finalidade da visita era realizar conferências e demonstrações de sua recente descoberta. Egas Moniz chegou ao Brasil em primeiro de agosto de 1928, o ano crucial da neurocirurgia brasileira. Neste ano, Brandão Filho (1881–1957) encontrava-se no auge de sua tentativa de tratamento cirúrgico dos tumores cerebrais e juntos realizaram a primeira angiografia no Brasil.

Figura 9 – Primeira angiografia cerebral realizada no Brasil

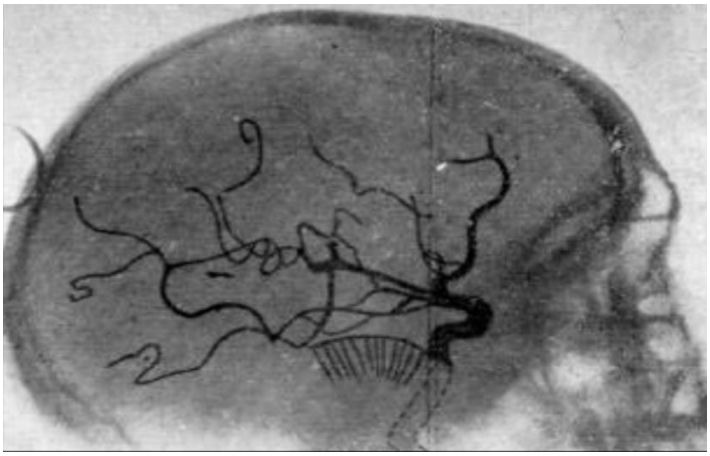

Fonte:www.researchgate.net/publication/26341839/figure/fig3/AS:669008219103235@1536515397379/Image m-em-perfil-da-primeira-angiografia-cerebral-realizada-no-Brasil-por-Brandao-Filho-e.png

Nota: Angiografia realizada por Brandão Filho e Egas Moniz, em 6 de agosto de 1928.

O uso do cateter, até essa época, era restrito em razão da falta de um cateter de parede fina flexível adequado que poderia ser usado percutaneamente. Em 1941, Fariñas descreveu um método em que um cateter uretral foi passado na aorta por meio de um trocarte inserido na artéria femoral exposta.[39]

Já em 1947, Radner cateterizou a artéria radial exposta, utilizando uma ligadura arterial e realizou angiografia vertebral e, posteriormente, uma aortografia torácica.[40] Em 1949, Jönsson realizou aortografia torácica após punção da artéria carótida comum, por meio de uma cânula romba com uma agulha afiada em seu interior. A cânula, guiada por um fio, era então direcionada para baixo.[41]

Complementarmente, em 1951, Peirce passou um tubo de polietileno de parede fina por meio de uma agulha grande.[42] No mesmo ano, Donald, Kesmodel, Rollins e Paddison, empregando uma técnica semelhante, cateterizaram a artéria carótida comum para realizar

angiografia cerebral. O método requeria o uso de uma agulha de grande calibre que dificultava a punção e limitava seu uso, especialmente pelo movimento do paciente.[43]

Não obstante, foi em 1953 que a angiografia moderna foi apresentada ao mundo científico pelo médico sueco Sven Ivar Seldinger, que introduziu a técnica do uso de um cateter para injetar contraste nos vasos sanguíneos.[44] Propôs um método simples, no entanto, de usar um cateter de tamanho diferente que a agulha. O princípio consistia em o cateter ser introduzido por meio do orifício após a retirada da agulha de punção (Figura 10).

Figura 10 – Técnica de Seldinger

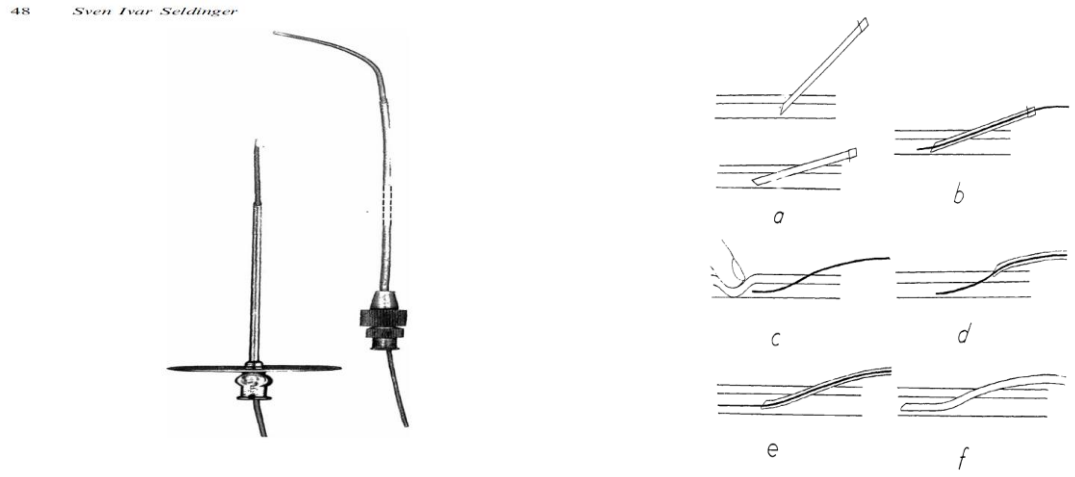

Fonte: Seldinger (1953).[44]

Nota: Na figura da **esquerda**, o estilete é removido e a guia inserida por meio da agulha.
Na figura da **direita**: **(a)** a artéria é puncionada e a agulha empurrada para cima; (**b**) a guia é inserida; (**c**) a agulha é retirada e a artéria comprimida; (**d**) o cateter é colocado na guia; (**e**) o cateter é inserido na artéria; (**f**) a guia é retirada.

Na década de 1960, a angiografia cerebral era o principal meio diagnóstico para as patologias encefálicas, substituindo a pneumoencefalografia. A radiologia intervencionista surgiu em 1964, com os médicos americanos Dotter e Judkin[45] que realizaram a primeira angioplastia da história em uma paciente de 82 anos de idade com isquemia do membro inferior esquerdo. A paciente recusou-se a realizar a amputação da sua perna na época. Eles, então, introduziram um cateter balão na artéria femoral superficial, passando pela estenose arterial. A paciente apresentou uma boa evolução, evitando a amputação do membro afetado.

Figura 11 – Primeira angioplastia percutânea realizada por Dotter e Judkins

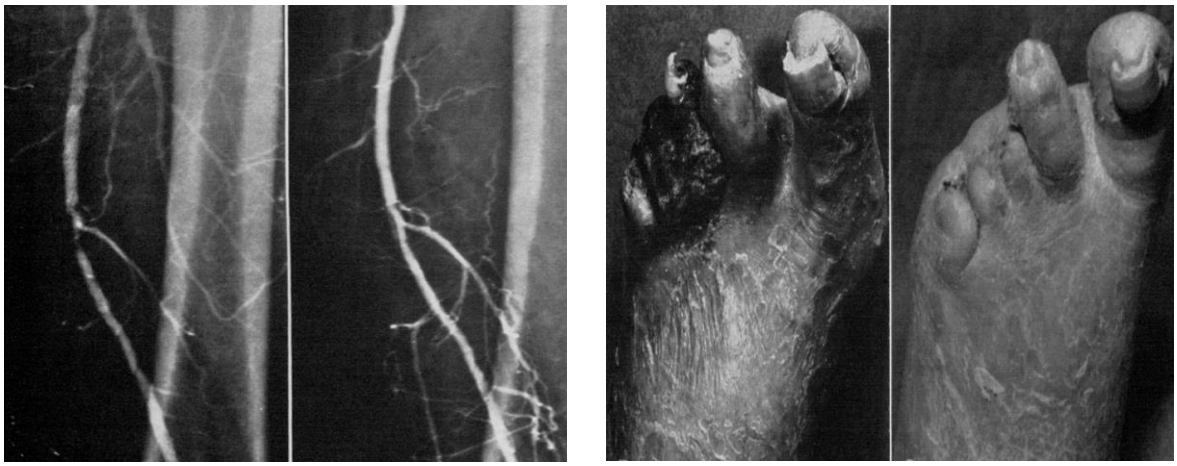

Fonte: Dotter e Judkins (1964).[45]

Nota: A imagem da **esquerda** mostra as pré e pós angioplastia da artéria femoral esquerda da paciente. A imagem da **direita** o pé esquerdo antes do procedimento e meses após, evitando a amputação do membro inferior.

Após esse sucesso inesperado, eles propuseram o uso de dispositivos protéticos, introduzidos por via percutânea, para manter a integridade do lúmen nas doenças vasculares, especulando que o uso temporário de um balão poderia ajudar a manter o lúmen aberto, depois da criação de um caminho de passagem em um vaso já obstruído.

Em seguida, ocorreram as experiências iniciais de Charles Dotter, que realizou estudos experimentais em artérias poplíteas de caninos, em 1969. Ele estudou formas de prevenir a dissecção arterial e o recuo elástico da artéria após a dilatação com o balão. Passados treze anos da publicação de Dotter, poucos procedimentos de angioplastia foram realizados em razão da pouca aceitação da técnica.

Após o desenvolvimento de um cateter balão de polivinilcloreto resistente, confiável e simples de usar, os alemães Gruentzig e Hopff[46] realizaram a primeira angioplastia coronariana, em 1977, e o mundo despertou para os procedimentos endovasculares. A aplicabilidade da técnica foi estendida para além da dilatação das artérias coronárias e foi utilizada nas artérias ilíacas, femorais e renais.

Klaus Mathias[47] optou por ignorar este limite restrito e iniciou pesquisas em artéria carótida de cachorro para o desenvolvimento de cateteres de duplo lúmen, que mantinham a perfusão e, ao mesmo tempo, poderiam passar um balão de angioplastia. Em 1979, continuou seus estudos com estenoses induzidas por corrente elétrica nas artérias caninas, seguido de angioplastia com balão, não evidenciando embolias cerebrais no *postmortem*.[48] Assim, determinou a segurança da técnica naquele momento.

A angioplastia com balão para aterosclerose carotídea foi relatada pela primeira vez em 1980, por Kerber, Cromwell e Lehden,[49] que dilataram uma ACC proximal através de um acesso por endarterectomia carotídea distal, navegando de forma retrograda (Figura 12).

Figura 12 – Primeira angioplastia de carótida realizada por Kerber em 1980

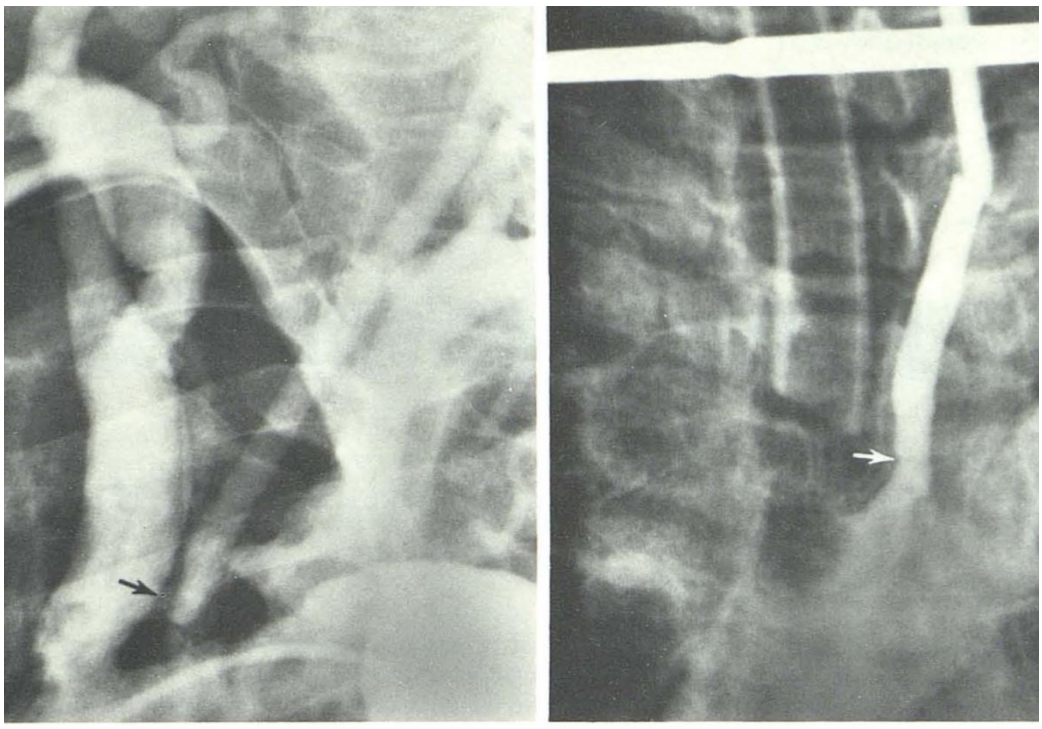

Fonte: Kerber, Cromwell e Lehden (1980).[49]

Nota: O procedimento foi realizado de forma retrógrada na carótida comum com balão.
A **seta preta** mostra a estenose na ACC antes do tratamento; a **seta branca**, o resultado final após a angioplastia.

Jacques Théron, em 1980, não sabendo das descobertas de Mathias e Kerber, realizou angioplastia da artéria subclávia.[50] No ambiente profissional da época, a realização de angioplastia da artéria carótida parecia extremamente arriscada e não convencional. Em 1981, Mathias publicou um caso de angioplastia percutânea de carótida com sucesso, intitulado *Perkutane transluminale Katheterbehhandlung supraaortaler Arterienobstruktionen*, de causa ateromatosa[51] (Figura 13).

Figura 13 – Primeira angioplastia percutânea de carótida realizada por Mathias

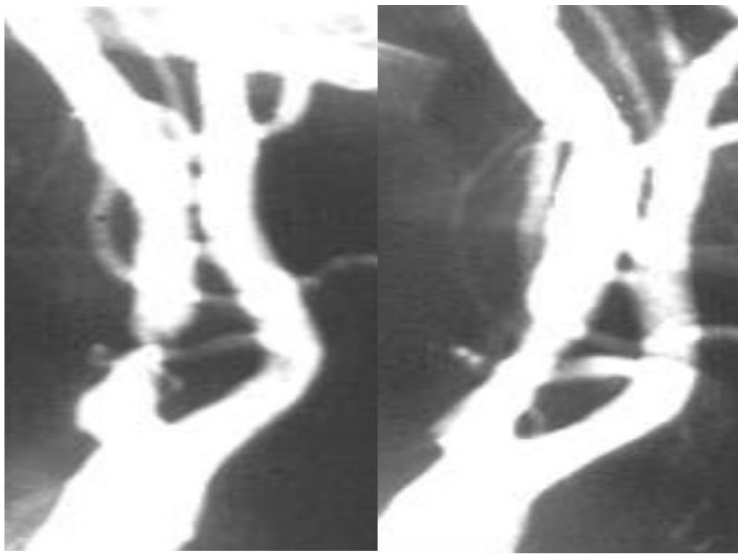

Fonte: Mathias (1981).[51]

Nota: As imagens mostram o pré e a pós-angioplastia.

Théron não arriscou abordar as estenoses ateroscleróticas na bifurcação carotídea por causa da frequente ulceração das placas nesse nível. No entanto, continuou realizando uma série de procedimentos de angioplastia da artéria subclávia e da vertebral.[50]

A partir de 1981, Théron e colegas da época iniciaram a realização de angioplastia de estenoses não ateroscleróticas na bifurcação carotídea, nas displasias fibromusculares[52, 53], nas estenoses inflamatórias,[54, 55] na reestenose pós-endarterectomia,[56] estenoses pós-radioterapia[57] e vários casos de estenoses ateroscleróticas da artéria carótida externa.[58] Conforme Théron, esses casos pareciam menos arriscados para a nova técnica da angioplastia em recente evolução.

Em 1983, Bockenheimer e Mathias[59] publicaram uma série de quatro casos de pacientes com aterosclerose carotídea tratados utilizando a técnica de angioplastia com cateter balão 7F Grüntzig, com 3,5 cm de comprimento e 6 mm de diâmetro. Foram administrados 5.000 UI de heparina e manutenção da antiagregação plaquetária. Nasce aqui a rotina para os procedimentos endovasculares.

Os referidos autores concluem: "Tratamos com sucesso a estenose da ACI arteriosclerótica com angioplastia em dois casos. Em um terceiro caso, não obtivemos sucesso, mas não houve complicações. A causa da complicação no quarto caso é obscura”. Na discussão de sua publicação, relatam que o espasmo observado na angiografia pós-dilatação era um achado comum que ocorria no cateterismo diagnóstico e, se foi o responsável pela complicação do quarto caso, não podia ser respondido. Assim, "Devido aos riscos envolvidos, a angioplastia certamente não é o método de escolha para tratamento da estenose arteriosclerótica da ACI. No

entanto, deve ser tentado em casos selecionados considerados inoperáveis por razões médicas.” [59]

Figura 14 – Caso da série de Mathias com achado comum de estenose mecânica

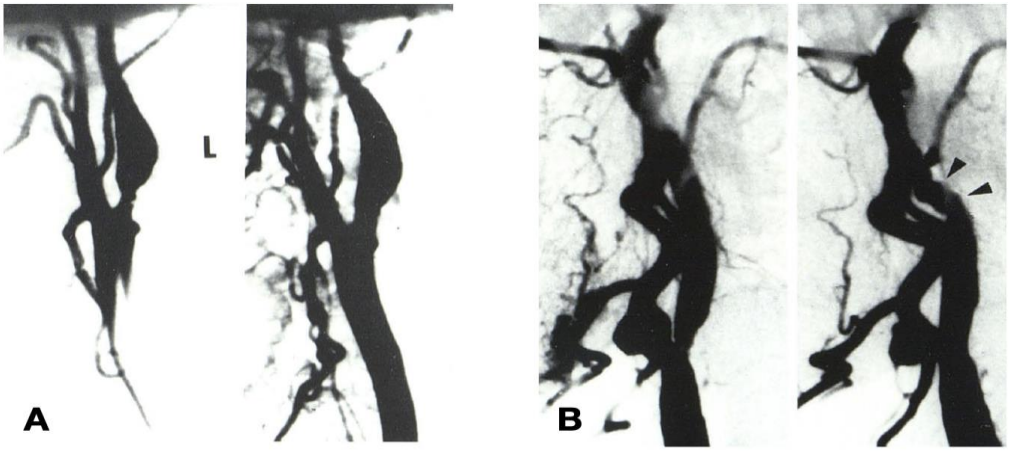

Fonte: Bockenheimer e Mathias (1983).[59]

Nota: A imagem **(A)** corresponde ao caso da série de Mathias e a **(B)** à identificação do vasoespasmo provocado pelo tratamento **(setas pretas)**.

Nesse momento, os neurorradiologistas intervencionistas, seguindo o trabalho de Fedor Serbinenko na Rússia,[60] usavam, frequentemente, todos os tipos de balões. A ideia de utilizar a oclusão temporária da ACI distal na angioplastia da bifurcação carotídea foi uma consequência direta desse trabalho. Théron realizou o primeiro caso de angioplastia protegida de uma estenose aterosclerótica ulcerada, em Montreal, em 1984.[61]

Figura 15 – Técnicas de embolização de aneurisma cerebral, de Serbinenko, e de proteção cerebral, de Théron

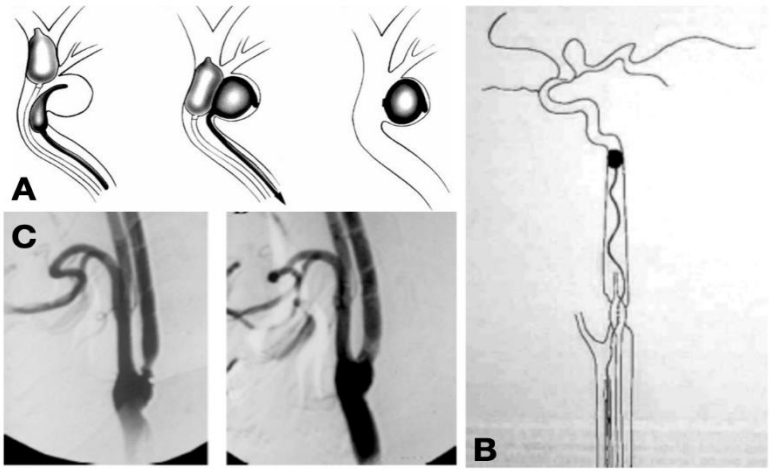

Fonte: White (2000)[60]; Théron, Cosgrove e Ethier (1986).[61]

Nota: Em **(A)**, a técnica desenvolvida por Serbinenko; em **(B)**, a proteção cerebral criada por Théron; em **(C)**, o primeiro caso de angioplastia de carótida com proteção cerebral.

Nos anos seguintes, observou-se que as taxas de falha da técnica de angioplastia eram elevadas, em razão, especialmente, de problemas relacionados ao recuo elástico e à reestenose. A introdução de um material rígido no interior da artéria foi novamente introduzida pelos pesquisadores da época.

As ideias de Alexis Carrel, descritas em 1912,[62] ressurgiram com força, sendo uma opção aliada à angioplastia. Nesse momento, apareceram os *stents* cuja origem da nomenclatura é, até hoje, incerta.

O surgimento da palavra *stent* vem sendo amplamente discutido e, em 2016, Surender Deora[63] descreveu detalhadamente o significado da palavra. O *stent*, no dicionário médico inglês, é um composto plástico resinado, usado para fazer impressões dentárias e moldes médicos, utilizado para ancorar enxertos de pele e para suportar partes do corpo e cavidades durante o enxerto de vasos e tubos do corpo durante a anastomose cirúrgica.

De acordo com o Oxford English Dictionary Word and Language, a palavra *stent* já era usada desde o século XIV. Como um substantivo, foi usada como "estaca para estender redes de pesca sobre um rio" e, como verbo, "estender velas, cortinas ou redes de pesca".

Conforme o dicionário Webster, a palavra *stent* é uma forma dialética do termo escocês *stint*, ou *stynt*, que significa “limitar” ou “restringir” (conter com certa limitação). Entretanto, a maioria dos etimologistas acredita que a palavra *stent*, em medicina, originou-se da odontologia e reconhece a contribuição de Charles Thomas Stent, um dentista londrino que desenvolveu um composto dental plástico maleável, conhecido como massa de Stent. Ele desenvolveu um dispositivo para fazer impressões dos dentes e da cavidade bucal.[64, 65] É a atual origem aceitável da palavra na prática clínica.

1.1.8 Marcos da implantação do *stent* na prática médica

Em 1983, dois artigos preliminares de Dotter e Cragg[66,67] mostraram a viabilidade de enxertos arteriais via cateter, o que reacendeu o interesse na colocação não cirúrgica da prótese endovascular. Usando *stents* de fios espiralados feitos de nitinol, eles descreveram resultados encorajadores com cateteres transluminais em artérias caninas. A Figura 16 ilustra tais resultados.

Figura 16 – Os experimentos de Dotter e os resultados de Cragg em animais

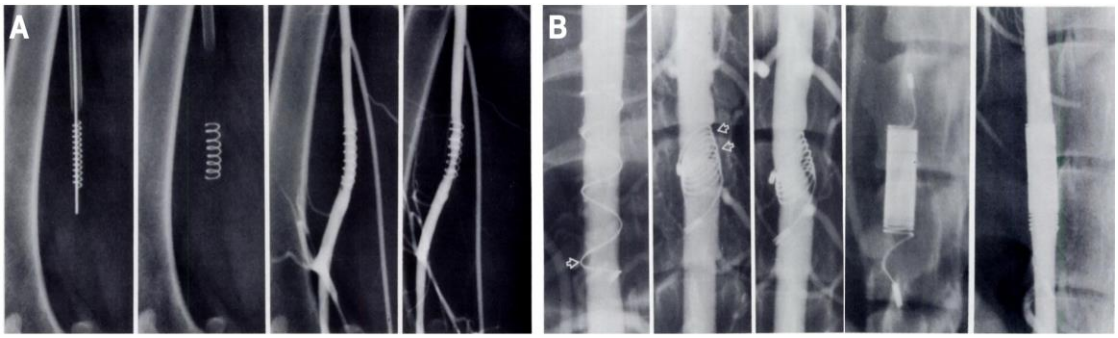

Fonte: Dotter e Cragg (1983).[66]

Nota: Em **(A)**, os experimentos de Dotter; em **(B)**, os resultados de Cragg em animais.

Estes trabalhos estabeleceram o potencial de uso deste dispositivo em tratamentos não cirúrgicos de doenças vasculares, sendo o passo inicial para a continuação de seu desenvolvimento e das pesquisas.

Os primeiros *stents* utilizados por Dotter foram montados coaxialmente no fio guia e posicionados em um cateter introdutor. Apesar destes primeiros *stents* poderem ser propriamente posicionados, eles tinham um considerável ponto negativo: as dimensões do *stent* pré-implantado eram idênticas às dimensões do *stent* pós-implantado. Os diâmetros utilizáveis ficaram limitados pelo tamanho da artéria escolhida, significando que apenas pequenos *stents* espiralados de nitinol poderiam passar por via percutânea. Como resultado disso, deslocamentos do *stent* eram comuns ou um significativo estreitamento ocorria no segmento implantado, minando o entusiasmo de que este realmente poderia ser um dispositivo aplicável clinicamente no tratamento de doenças vasculares.

Em 1984, Maass reportou seus resultados com implantes de molas expansíveis de aço, tanto em aorta como em veia cava de cães e bezerros. Os resultados obtidos foram repletos de desafios relacionados à trombose, à estenose e à largura do diâmetro do aplicador.[68]

Figura 17 – Experimentos de Maass com molas expansíveis

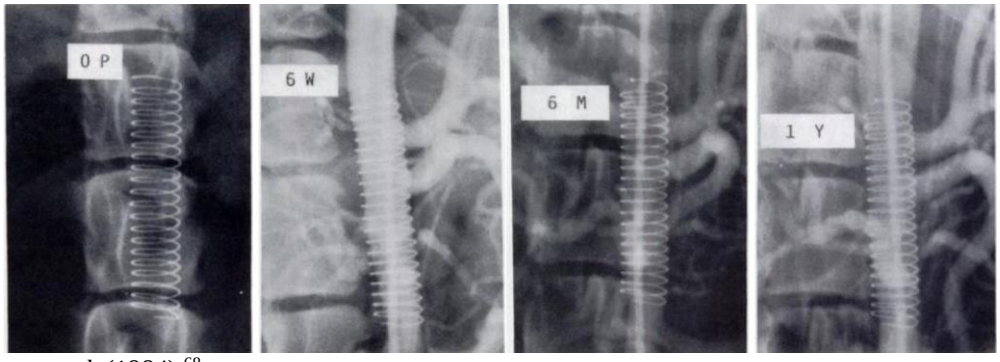

Fonte: Maass *et al*. (1984).[68]

Em 1985, Gianturco publicou os primeiros resultados de implantes de mola autoexpansível em cães. Estes dados mostraram a importância do tamanho do material implantado ser maior que o tamanho do vaso onde ele seria liberado, para prevenir uma posterior migração.[69]

Figura 18 – Mola autoexpansível de Gianturco



Fonte: Wright *et al.* (1985).[69]

Em 1985, Palmaz e colaboradores[70] descreveram os primeiros resultados da implantação de uma malha de aço inoxidável expansível por balão em artérias periféricas caninas, introduzindo a ideia de um *stent* montado em balão, que pode simultaneamente dilatar o vaso e levar o *stent* ao local da lesão.

Figura 19 – *Stent* montado sob balão desenvolvido por Palmaz

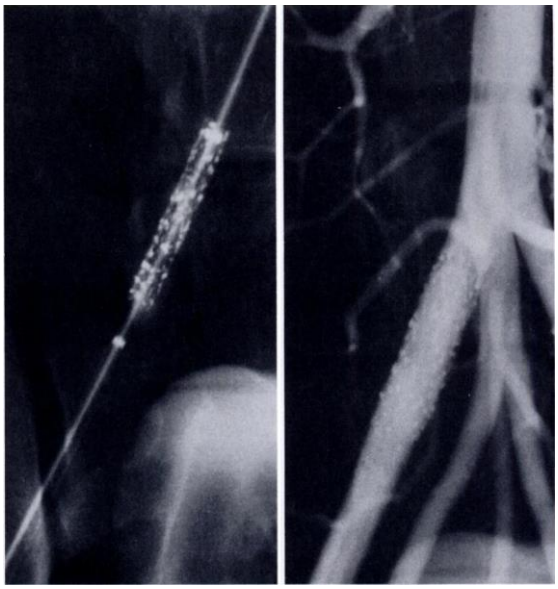

Fonte: Palmaz *et al*. (1985).[70]

Em 1986, Palmaz[71] publicou estudos mais aprofundados de implantes em cachorros, feitas em artérias femoral, renal, mesentérica e carótida, em um tamanho maior de amostra com *stent* expansível por balão. Oclusões trombóticas no primeiro grupo de animais tratados ajudaram a detectar a necessidade do uso de terapias antitrombótica e antiagregante na hora do posicionamento do *stent*. Eles perceberam que o tratamento com heparina não era capaz de prevenir oclusões posteriores em segmentos implantados com *stent* e baixo fluxo sanguíneo.

Figura 20 – Complicações trombóticas e estenose encontradas no estudo de Palmaz

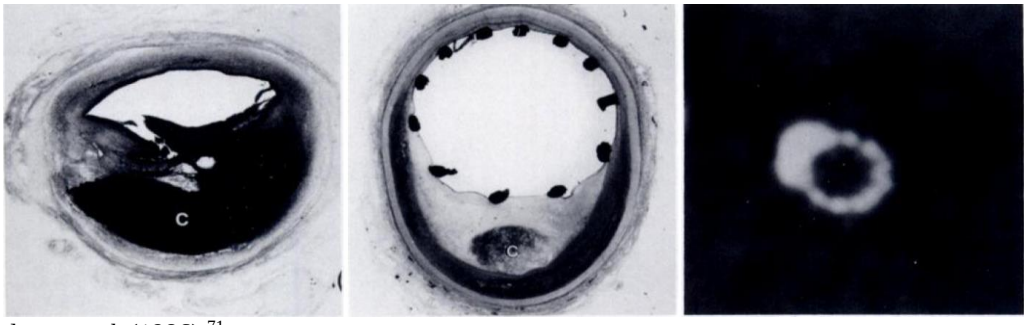

Fonte: Palmaz *et al*. (1986).[71]

1.2 Estenose de carótida e tratamento

1.2.1 Epidemiologia do AVC isquêmico

O recente sumário epidemiológico e estatístico da AHA (*American Heart Association*)[72], publicado pela revista *Circulation*, em 2019, estima-se que sete milhões de americanos com 20 anos de idade ou mais relataram ter tido um AVC e que a prevalência global foi estimada em 2,5%.

Analisando os dados do *Global Burden of Disease Study*, aproximadamente 90% do risco de AVC pode ser atribuído a fatores modificáveis (pressão arterial elevada, obesidade, hiperglicemia, hiperlipidemia e disfunção renal) e 74% poderiam ser atribuídos a fatores comportamentais, como tabagismo, sedentarismo e uma dieta pouco saudável. Globalmente, 29% do risco de acidente vascular cerebral foi atribuído à poluição do ar.[72]

No Brasil, o AVC ainda é a principal causa de incapacidade e a segunda causa de morte. Embora os resultados da saúde no Brasil tenham melhorado de modo geral entre 1990 e 2016, essas melhorias não foram suficientes para eliminar as iniquidades em saúde: o ônus da doença, geralmente, é mais alto nos estados das regiões norte e nordeste que nos estados do sul e sudeste.[72]

1.2.2 Epidemiologia da aterosclerose carotídea

A formação da placa aterosclerótica é milenar, como descrevemos anteriormente. Ela ocorre, preferencialmente, no segmento da bifurcação da carótida comum em carótidas externa e interna, onde existe maior estresse hemodinâmico e forças de cisalhamento.

A aterosclerose caracteriza-se por placas intimais irregulares que avançam no lúmen das artérias de médio e grosso calibre. Os sintomas podem surgir quando o crescimento ou a ruptura da placa reduz ou obstrui o fluxo sanguíneo. Esses sintomas variam de acordo com a artéria afetada e a circulação colateral do território distal acometido.

Entre 15% e 25% de todos os AVCs isquêmicos e AITs podem ser causados por aterosclerose carotídea. A prevalência da estenose assintomática na população geral é de 3,1%. Já nos pacientes acima de 65 anos, a incidência de estenose assintomática ≥50% está entre 5% e 10%. Esses pacientes têm um risco anual de AVC entre 1% e 4,3%. Na população com idade inferior a 70 anos de idade, está na faixa de 4,8% nos homens e 2,2% nas mulheres. Já na população com 70 anos ou mais, os valores aumentam para 12,5% nos homens e 6,9% nas mulheres.[72]

1.2.3 Fisiopatologia da aterosclerose carotídea

A etiopatogenia da placa carotídea não difere das demais placas ateroscleróticas de outros territórios arteriais, cujos mecanismos etiopatogênicos, moleculares, celulares e hemodinâmicos já são bem conhecidos.[73-79] A lesão visível mais precoce da aterosclerose é a estria gordurosa, que é o acúmulo de células espumosas carregadas de lipídios na camada íntima da artéria.

A placa aterosclerótica é a evolução da estria gordurosa e tem três componentes principais: 1) lipídios; 2) células musculares lisas e inflamatórias; e, 3) matriz do tecido conjuntivo que pode conter trombos em vários estágios da organização e depósitos de cálcio.[73]

Todos os estágios da aterosclerose, desde a iniciação e crescimento à complicação da placa, são considerados uma resposta inflamatória à lesão mediada por citocinas específicas.[74] Considera-se que a lesão endotelial desempenhe um papel iniciador ou incitador primário.[75]

Majoritariamente, a aterosclerose afeta certas áreas da árvore arterial. O fluxo sanguíneo turbulento ou não laminar conduz à disfunção endotelial e inibe a produção do óxido nítrico, uma molécula vasodilatadora e anti-inflamatória potente. Esse fluxo sanguíneo também

estimula as células endoteliais a produzir moléculas de adesão, que recrutam e ligam-se às células inflamatórias.[75]

Os fatores de risco de aterosclerose, estressores oxidativos, angiotensina II, infecção e inflamação sistêmicas também inibem a produção de óxido nítrico e estimulam a produção de moléculas de adesão, citocinas pró-inflamatórias, proteínas quimiotáxicas e vasoconstritores.[76]

O resultado final é a ligação ao endotélio de monócitos e células T, a migração dessas células ao espaço subendotelial e a iniciação e a perpetuação de resposta inflamatória vascular local. No subendotélio, os monócitos transformam-se em macrófagos. Os lipídios do sangue, particularmente a LDL e a VLDL, também se ligam às células endoteliais e são oxidados no subendotélio.[77] A captação de lipídios oxidados e a transformação de macrófagos em células espumosas repletas de lipídios resultam nas lesões ateroscleróticas iniciais típicas. [78]

As membranas de eritrócitos degradados que resultam da ruptura de *vasa vasorum* e da hemorragia dentro da placa podem ser uma fonte adicional de lipídios dentro das placas. Os macrófagos elaboram citocinas pró-inflamatórias que acarretam a migração de células musculares lisas da média e que, subsequentemente, atraem e estimulam o crescimento de macrófagos.[79]

Vários fatores promovem a replicação de células musculares lisas e o aumento da produção de matriz extracelular densa. O resultado é uma placa fibrosa subendotelial com capa fibrosa, composta por células musculares lisas da íntima, circundadas por tecido conjuntivo e lipídios intra e extracelulares. Um processo semelhante à formação óssea provoca calcificação da placa.[76]

A figura 21 demonstra todo o processo de surgimento, crescimento da doença ateromatosa na carótida até sua oclusão total do vaso.

Figura 21. Fisiopatologia da ateromatose, desde o processo do surgimento, seu crescimento e oclusão vascular.

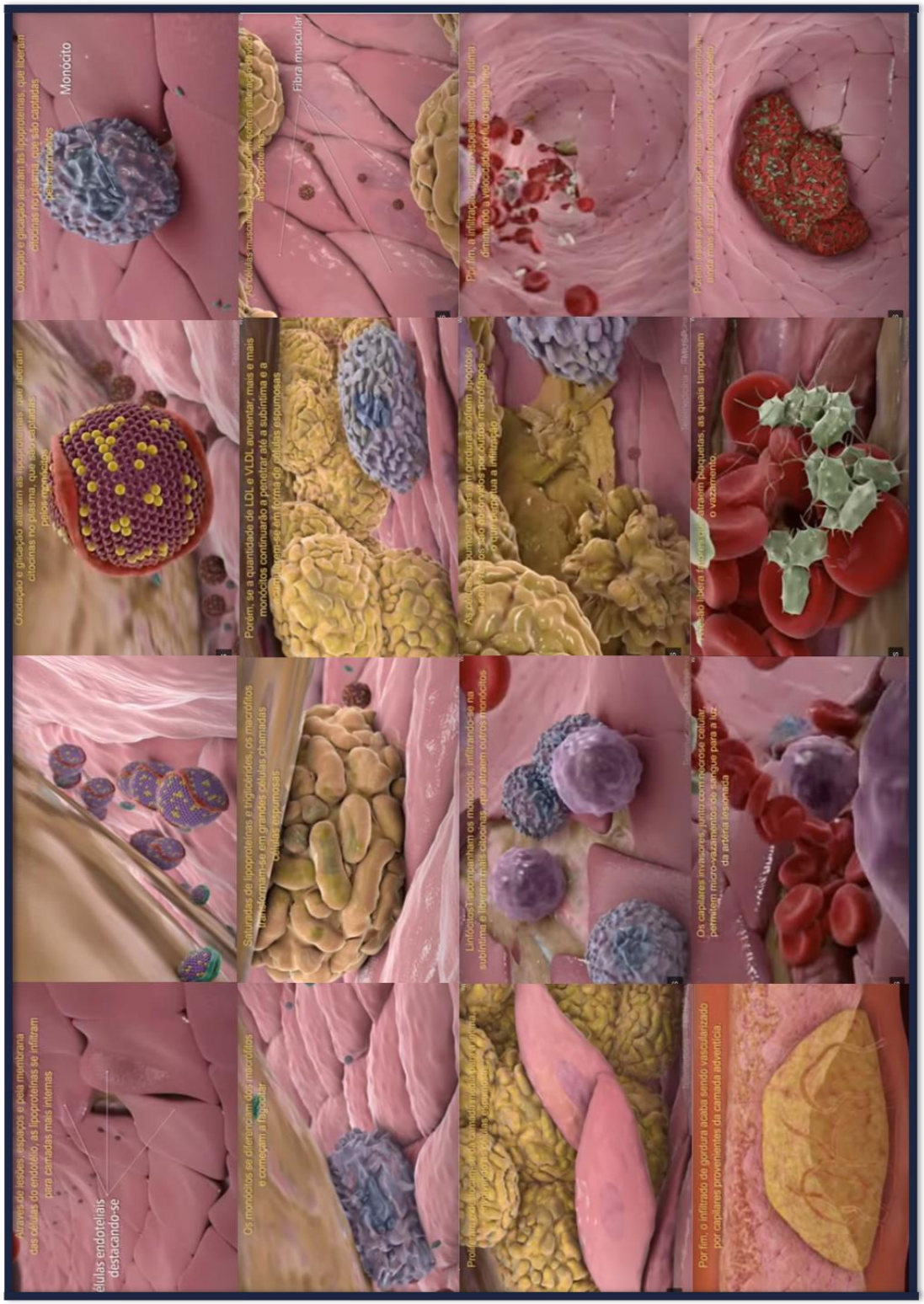

Fonte: Youtube APhysio, Telemedicina USP Prof. Jorge Garcia.

1.2.4 Tratamento da aterosclerose carotídea

O conhecimento do tratamento da artéria carótida remonta ao ano de 1500. Inicialmente, foi utilizado em ferimentos de guerra, passando pela evolução do tratamento cirúrgico com a remoção das placas ateroscleróticas, pelo controle clínico dos fatores de risco e pelo uso das estatinas e, mais recentemente, com o tratamento percutâneo minimamente invasivo com a angioplastia e o implante dos *stents*.

O tratamento da aterosclerose carotídea é baseado pelo grau de estenose. A angiografia foi utilizada como parâmetro para o desenvolvimento das três modalidades de medidas existentes, o método americano desenvolvido durante um *trial*, acabou sendo chamado de NASCET, as medidas do estudo europeu ficaram conhecidas como ACST. O método da carótida comum foi empregado, mas atualmente abandonado.[80]

Figura 22 – Demonstração do método de medida do ECST e do NASCET

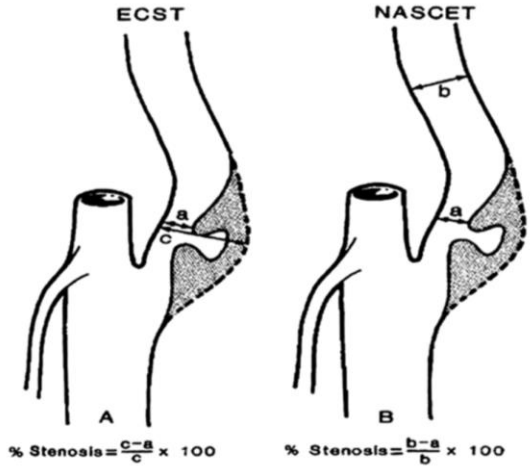

Fonte: Brott *et al*. (2011).[80]

Os critérios do NASCET são os mais aceitos e utilizados na maioria dos estudos. A gravidade da estenose foi dividida em três faixas, no que diz respeito às recomendações para pacientes em diferentes diretrizes condensadas no *guideline* que orienta o manejo do tratamento da carótida.[80]

Para os assintomáticos, observamos valores variados em diferentes citações: >50%, 50% a 99%, >60%, >=60%, 60% a 99%, >70%, >=70%, 70% a 99%, >80%, >=80%, ou 80% a 99% apresentadas na revisão sistemática dos *guideline* em 2015.[81] Já aos pacientes sintomáticos, a variação é menor: 50%, 50% a 99% ou >=70%.

Para facilitar a compreensão e definir as condutas de tratamento, a graduação da estenose foi dividida em leve, moderada e grave. A leve para pacientes com <50% de estenose; moderada para > 50%, 50% a 69% ou 50% a 70%; e, grave, para 70% ou 70% a 99%.[80]

Estenose carotídea sintomática com grau > 70% é recomendada para pacientes com risco cirúrgico (AVC, IAM e morte) ≤ 6%, estes pacientes apresentaram uma redução do risco absoluto de AVC ipsilateral em 2 anos de 17% e para os pacientes portadores de estenose entre 50% e 69%, o risco em 5 anos de seguimento, uma redução absoluta de 6,3%.[80] Pacientes assintomáticos com estenose ≥ 60% podem ser submetidos a tratamento cirúrgico se a taxa de complicação do procedimento for ≤ 3%.[80]

O *guideline* Americano[80] indica a angioplastia de carótida com *stent* (ACS) como uma alternativa à endarterctomia para pacientes sintomáticos com risco médio ou baixo de complicações associadas à intervenção endovascular, quando o diâmetro do lúmen da ACI for reduzido em mais de 70%, conforme documentado por imagens não invasivas, ou mais de 50%, conforme documentado pela angiografia por cateter, e a taxa prevista de AVC ou mortalidade periprocedimento for inferior a 6% (Classe I com nível de evidência B).

A ACS profilática pode ser considerada em pacientes altamente selecionados com estenose carotídea assintomática (mínimo de 60% por angiografia ou 70% por Doppler validado), mas sua eficácia em comparação à terapia médica isolada nessa situação não está bem estabelecida (Classe IIb com nível de Evidência B). Da mesma forma que a endarterectomia em pacientes assintomáticos, a taxa de complicação do procedimento deve ser ≤ 3%.[81]

1.2.5 *Stent* de carótida

Inicialmente, os *stents* expansíveis por balão foram utilizados, porém não continuaram a ser empregados pelo risco de sua deformação, baixa flexibilidade e presença de fratura da malha do *stent*.[82] A evolução dos dispositivos e materiais levou à criação de *stents* autoexpansíveis de nitinol (liga de níquel e titânio) e de aço inoxidável (liga de cobalto).[83,84]

Quatro características físicas são importantes no desenvolvimento de um novo *stent*, a rigidez ou flexibilidade, a força radial, o encurtamento do *stent* e a pressão de colapso. Além da evolução das ligas metálicas, os *stents* evoluíram no desenho de sua malha metálica e em sua forma. O comportamento mecânico dos *stents* autoexpansíveis é determinado pelos padrões de design variados e também pelo material empregado.[85]

Atualmente, as principais diferenças nos *stents* autoexpansíveis disponíveis são os padrões de suportes e suas interconexões. Em razão das características individuais desses projetos de *stent*, existem diferenças na rigidez à flexão, força radial, adaptabilidade e conformabilidade ao vaso.

O *stent* perfeito deve ter uma cobertura segura da placa e ter uma boa conformabilidade na parede arterial. Para esse fim, o *stent* deve ter o equilíbrio certo entre flexibilidade, pressão de colapso e força radial.[86] Estudos matemáticos, como o realizado por Conti,[87] confirmaram a capacidade de simulações em computador para prever diferenças na estrutura dos *stents* de células abertas e fechadas. Essas simulações têm o potencial de serem usadas no design de novos *stents* carotídeos.

Na contemporaneidade, temos disponíveis *stents* de célula fechada e de célula aberta, *stent* reto ou cônico, *stent* híbrido, *stent* recoberto e *stent* híbrido de dupla camada.

Os *stents* de células fechadas têm anéis de metal conectados entre si por junções enquanto os *stents* de células abertas têm pouca ou nenhuma conexão entre os anéis. Os *stents* de células fechadas são menos flexíveis e menos adaptáveis à anatomia da carótida, podendo ser desvantajosos em certos pacientes com tortuosidade arterial. Por serem mais rígidos, têm maior probabilidade de serem usados em morfologias arteriais retas.[88]

Por outro lado, os *stents* de células abertas têm menos conexões entre os ápices adjacentes e, portanto, um tamanho de célula maior, o que proporciona maior flexibilidade e melhor conformação à anatomia arterial. Uma questão adicional é a chamada "escama de peixe", que ocorre quando as hastes do *stent* saem de alinhamento e projetam-se para fora dele. Isso ocorre quando o *stent* é implantado na presença de uma anatomia tortuosa.[88]

Os *stents* de células híbridas consistem em segmentos proximal e distal com células abertas em combinação com um segmento central de células fechadas. Isto permite uma melhor adaptabilidade na parede arterial e na porção central, uma cobertura maior da placa.[88]

Os *stents* híbridos de dupla camada são compostos por um *stent* que pode ser tanto de célula aberta como fechada, adicionado a uma micromalha metálica ou sintética (politetrafluoretileno - PTFE) ou MicroNet (Politereftalato de etileno - PET), ligada interna ou externamente ao *stent*.

Os dados da Tabela 1 mostram os diferentes tipos de *stent* disponíveis.

Tabela 1 – *Stents* de carótida

Tipo	Material	Nome	Tamanho da célula	Fabricante
Célula fechada	Aço inoxidável	*Wall Stent*	1,08 mm^2	Boston Scientific
Célula fechada	Nitinol	Xact	2,74 mm^2	Abbott Vascular
Célula aberta	Nitinol	Acculink	11,48 mm^2	Abbott Vascular
Célula aberta	Nitinol	Protegé	10,71 mm^2	Medtronic Inc
Célula aberta	Nitinol	Precise	5,89 mm^2	Cordis
Híbridos	Nitinol	Cristallo Ideale	11,78 e 3,24 mm^2	Medtronic
Dupla Camada (célula fechada)	Nitinol	Casper	0,37 mm^2	Microvention
Dupla Camada (célula aberta)	Nitinol + PTFE	Gore Carotid	18,45 e 0,032mm^2	GORE
Dupla Camada (célula aberta)	Nitinol + PET	CGuard	21,66 e 0,023mm^2	InspireMD Inc

Fonte: elaborada pelo autor.

O PTFE é um polímero similar ao polietileno (com os átomos de hidrogênio substituídos por flúor) e, logo, é classificado como um fluoropolímero. O PTFE pode ser produzido pela polimerização dos radicais livres do tetrafluoretileno.

O PET é um polímero termoplástico, formado pela reação entre o ácido tereftálico e o etileno glicol. É utilizado, sobretudo, na forma de fibras para tecelagem e em embalagens para bebidas. O PET é um poliéster por possuir o grupo funcional éster em sua cadeira principal e, além disso, possui propriedades termoplásticas, isto é, pode ser reprocessado diversas vezes pelo mesmo, ou por outro, processo de transformação. Quando aquecido à temperatura adequada, esse plástico amolece, funde e pode ser novamente moldado. A figura 22 mostra os 3 tipos de *stents* de dupla camanda disponível.

Figura 23 – Os três tipos de *stents* de dupla camada



Fonte: adaptada pelo autor de diferentes fontes.[89-92]

Nota: Em **(A)**, o *stent* Gore; em **(B)**, o *stent* Casper; em **(C)**, o *stent* CGuard.
À direita das setas mostram-se os detalhes dos *stents* em escala maior.

1.2.6 Dispositivo de proteção cerebral distal

Os dispositivos de proteção cerebral (DPC), projetados para prevenir o ateroembolismo cerebral durante as intervenções vasculares, foram eficazes na angioplastia aortocoronária de enxertos de veias safenas, nas quais, geralmente, há uma carga relativamente grande de trombo.[8]

As estratégias de proteção embólica cerebral têm o objetivo de evitar a passagem de material embólico para o encéfalo durante a ACS. A proteção embólica é dividida em estratégias de proteção distal, proximal, reversão de fluxo e híbrida.

A proteção distal é realizada utilizando-se um filtro, que é passado pela estenose carotídea e posicionado na carótida interna em um segmento retilíneo, distal à estenose, com o objetivo de conter o material embólico liberado no momento da angioplastia.[93] A técnica consiste na passagem de um filtro pela estenose, que é aberto na ACI distal à lesão. Após a abertura do filtro, um *stent* é implantado cobrindo o segmento estenótico. A angioplastia é,

então, realizada por um balão de alta pressão intra-*stent*. O filtro é capturado por um dispositivo próprio, ou pelo cateter-guia, e removido.

As vantagens do uso do filtro distal são a não interrupção do fluxo cerebral e a possibilidade de se obter séries angiográficas durante o tratamento. As desvantagens são: a dificuldade de posicionar corretamente o filtro em carótidas muito tortuosas; risco de vasoespasmo ou lesão endotelial pelo filtro, dissecção arterial; o risco de embolização na passagem do filtro pela lesão; a incapacidade de reter pequenos debris que podem passar pelos poros ou laterais do filtro; e, o risco de embolização no momento da captura do filtro.[93,94]

A proteção proximal consiste na passagem de um cateter-guia contendo um balão em seu segmento distal e um outro balão para oclusão da carótida externa. Os dois balões são insuflados, ocluindo as carótidas comum e externa, o que leva à interrupção ou à reversão do fluxo da ACI. Se o cateter-guia tiver uma saída lateral para conexão a um acesso venoso, o fluxo carotídeo será revertido em razão do gradiente de pressão artério-venoso, caso contrário, o fluxo permanecerá interrompido e somente será revertido, momentaneamente, se o cateter-guia for aspirado. Uma vez estabelecida a proteção cerebral, um *stent* é implantado cobrindo a estenose, seguido da angioplastia por balão de alta pressão. Ao final, o cateter-guia é aspirado e, então, os balões são desinsuflados, restabelecendo a circulação normal.[94]

A proteção proximal tem como vantagem estabelecer a proteção antes de manipular a lesão carotídea e permitir o tratamento de lesões pré-oclusiva com maior segurança teórica. As desvantagens são: o maior perfil do introdutor e cateter-guia; a impossibilidade de fazer angiografia durante o procedimento; o bloqueio ou reversão do fluxo carotídeo não ser tolerado por cerca de 10% dos pacientes (nestes casos, geralmente, é necessário o restabelecimento do fluxo durante o procedimento com risco de embolização); dissecção da carótida comum no segmento ocluído; embolização cerebral no momento do restabelecimento do fluxo carotídeo a partir de trombos formados na coluna de sangue estagnada na carótida comum abaixo do balão ou a partir das partículas, formadas no momento da angioplastia, que ficaram retidas entre a placa fraturada e a malha do *stent*.[94]

Uma técnica híbrida que utiliza a proteção proximal e um filtro distal também já foi descrita e vem sendo utilizada.[95] Essa técnica é mais complexa que as anteriores por utilizar dois dispositivos, porém tem as vantagens teóricas de permitir que o fluxo carotídeo seja restabelecido durante o procedimento em caso de intolerância do paciente, enquanto o filtro mantém a proteção cerebral. Além disso, o filtro pode reter as potenciais partículas embólicas desprendidas no momento do restabelecimento do fluxo carotídeo ao final do procedimento. Os dados da Tabela 2 apresentam os dispositivos de proteção cerebral disponíveis no mercado.

Tabela 2 – Dispositivos de proteção cerebral

Estratégia	Dispositivo	Diâmetro poros (µ)	Nome	Fabricante
Proteção distal	Balão	—	GuardWire	Medtronic Inc
Proteção distal	Filtro	110	Filterwire EZ	Boston Scientific
Proteção distal	Filtro	167-209	Spider	Medtronic Inc
Proteção distal	Filtro	100	Angioguard	Cordis
Proteção distal	Filtro	150	Accunet	Abbott Vascular
Proteção distal	Filtro	140	Emboshield	Abbott Vascular
Proteção distal	Filtro	100	Interceptor	Medtronic Inc
Proteção distal	Filtro	100	Gore Filter	GORE
Proteção distal	Filtro	100	Rubicon	Boston Scientific
Proteção distal	Filtro	<40	FiberNet	Medtronic Inc
Proteção proximal	Bloqueio de fluxo	—	Mo.Ma	Medtronic Invatec
Proteção proximal	Reversão de fluxo	—	Gore System	GORE
Proteção proximal	Reversão de fluxo	—	MICHI system	Silk Road

Fonte: elaborada pelo autor.

1.2.7 O papel da ressonância magnética na detecção de lesões cerebrais isquêmicas pós-revascularização carotídea

A imagem por ressonância magnética (IRM) vem sendo utilizada para detecção do AVC agudo, a partir da sequência *Diffusion-Weighted Imaging* (DWI-MR),[96] que também tem alta sensibilidade para detecção de lesões cerebrais isquêmicas agudas, após exames de angiografias, procedimentos neurointervencionistas ou cardiológicos.[97-100]

Estudos utilizando a sequência DWI-MR vêm revelando incidências que variam entre 4% e 64% de novas lesões cerebrais isquêmicas após procedimentos de angiografia cerebral, cardiovasculares e neurointervencionistas.[101] A incidência dessas lesões isquêmicas é significativamente maior quando os pacientes submetidos à angiografia cerebral são de alto risco para doença aterosclerótica ou quando os procedimentos são realizados por operadores com menor experiência.[97-102]

A sensibilidade de detecção das lesões isquêmicas pós-procedimentos é significativamente influenciada pelo poder do campo magnético do aparelho. A IRM de campo 3,0 Tesla tem maior poder de detecção de lesões isquêmicas do que IRM de campos menores.[103]

A Figura 24 mostra o caso de um paciente HAS e DM que apresentou um quadro de hemiparesia direita como consequência de uma placa ulcerada que evoluiu com uma chuva embólica.

Figura 24 – Sequência DWI-MR e FLAIR demonstrando uma chuva embólica

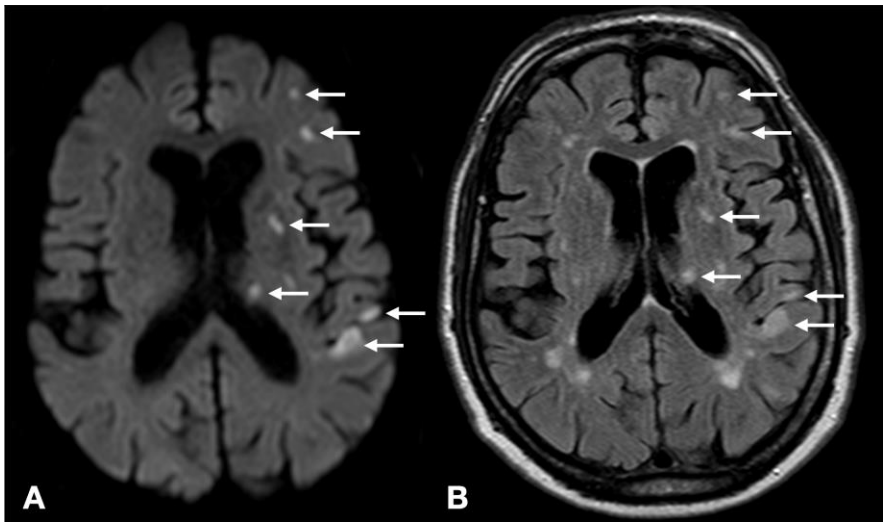

Fonte: elaborada pelo autor.

Nota: Em **(A)** DWI-MR e em **(B)** FLAIR, as setas brancas revelam o padrão de chuva embólica.

Apesar da falta de correlação clínica, a detecção e a mensuração destas lesões isquêmicas vêm sendo propostas como marcadores de desfechos substitutivos aos desfechos clínicos, para se comparar procedimentos de revascularização carotídea.[97-103] A vantagem de se utilizar a IRM como marcador de desfecho substitutivo está no fato de se permitir a realização do estudo a partir de uma amostra muito menor de pacientes do que a amostra necessária para se detectar diferenças na incidência de complicações clínicas, como AVC, AIT ou morte.

O fato de a maioria das lesões isquêmicas pós-revascularização serem frequentes, pequenas e assintomáticas permite que o estudo seja completado reduzindo os riscos dos desfechos clínicos.

O outro argumento que dá maior suporte e confiabilidade na aplicação das lesões isquêmicas por IRM como marcadores de desfecho, é observado nos resultados dos grandes estudos que compararam a endarterectomia à ACS. Estes estudos revelaram que diferenças entre as técnicas de revascularização ocorrem predominantemente no período pós-operatório imediato até 30 dias.[88–107] A partir de 30 dias, o risco de complicações clínicas graves praticamente não difere entre os grupos. Portanto, a aplicação da IRM pós-revascularização carotídea precoce é, temporalmente, condizente com o período de maior ocorrência de complicações clínicas. Usando imagens de DWI-MR, o risco de novas lesões periprocedimento na ACS mostrou-se ser quase duas vezes maior com os *stents* de célula aberta quando

comparados com os de célula fechada,[105] sugerindo uma relação causal com o aumento relativo de AVC ou morte com o uso de *stents* de células abertas, demonstrado em dois grandes ensaios clínicos.[106, 107]

As imagens cerebrais DWI-MR pós-procedimento sequenciais confirmaram que, com os *stents* carotídeos, a embolização também ocorre após a ACS.[89] De fato, dados clínicos em larga escala mostraram que eventos neurológicos adversos no período pós-procedimento representam 40%-70% de todos os eventos neurológicos relacionados, desde a ACS até 30 dias após o procedimento.[88-107] A sequência DWI-MR parece ser uma ferramenta ideal, pois pode fornecer um meio para detectar e comparar a incidência de êmbolos clinicamente silenciosos durante os procedimentos. A Figura 25 ilustra um exemplo de lesão cerebral isquêmica aguda, após procedimentos de ACS.

Figura 25 – Lesão cerebral isquêmica aguda após ACS nas sequências DWI-RM e FLAIR

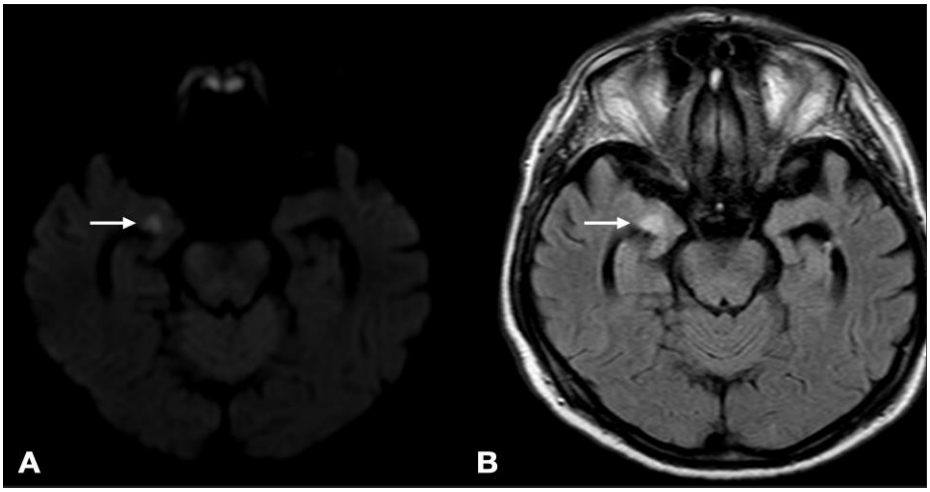

Fonte: elaborada pelo autor.

Nota: Em **(A)**, sequência DWI-MR; em **(B)**, sequência FLAIR compatível com a mesma lesão. A seta branca revela o comprometimento em ambas as sequências da IRM.

1.2.8 O papel do *stent* na proteção cerebral, fronteiras científicas e contextualização do estudo

O período perioperatorio da ACS é conhecido pelas maiores taxas de complicações. O período entre a intervenção e os primeiros 30 dias tem marcado a inferioridade da técnica endovascular quando comparado com o tratamento convencional (endarterectomia).

Aproximadamente, entre 50% e 66% dos AVCs ou AITs após CAS, ocorrem nas primeiras quatro semanas, o que pode ser atribuído a diversos fatores, desde a ineficácia da dupla antiagregação (resistência à aspirina e ao clopidogrel), presença de placas instáveis que ocorre mais nos pacientes sintomáticos, mal posicionamento do *stent* na parede arterial,

prolapso da placa (PP) e consequente migração de detritos por meio da malha do *stent* ou formação de trombo na superfície da placa protruída.[108] Isso reforçou a ideia de que o *stent* perfeito ainda não foi projetado e de que os disponíveis não têm oferecido uma proteção adicional ideal durante a ACS para ajudar a impedir a embolização de detritos pós-procedimentos, como na endarterectomia.

O risco de eventos cerebrais adversos pós-procedimentos tem sido relacionado ao tamanho da área celular livre de *stent* carotídeo, particularmente nos pacientes sintomáticos,[131] indicando um impacto ainda mais importante do design do *stent* carotídeo do que o dispositivo de neuroproteção temporário.[88] O risco de AVC é devido, sobretudo, ao deslocamento de detritos da placa durante o procedimento e durante o período de cicatrização do *stent*, o que não ocorre na endarterectomia, procedimento em que toda a placa é removida.

Embora a ruptura da placa durante a pré-dilatação da estenose, a implantação do *stent* e a pós-dilatação sejam os principais determinantes dos eventos cerebrais periprocedimentais,[109] o PP por meio dos *stents* foi identificado na ultrassonografia intravascular (*intravascular ultrasound* – IVUS) ou na tomografia de coerência óptica (optical coherence tomography – OCT) como uma fonte alternativa de embolização de fragmentos, explicando os eventos cerebrais de desenvolvimento pós-procedimento.[110,111]

O PP por meio dos *stents* vem sendo demostrada claramente por meio do uso da OCT e ela ocorre em até 65,5% dos *stents* carotídeos convencionais e sua taxa de ocorrência está diretamente relacionada à morfologia, estado sintomático da placa e tipo de *stent* implantado,[109,110] fornecendo um mecanismo para embolização cerebral pós-*stent* na artéria carótida, diretamente ou via formação de trombo adicional na superfície da placa prolapsada. A técnica de imagem por tomografia de coerência óptica (optical frequency domain imaging – OFDI) demonstrou uma excelente cobertura da placa com o uso do *stent* Casper.[112] A Figura 26 mostra o efeito de contenção da placa após liberação do *stent* Casper.

Figura 26 – Controle imediato pós-implante de *stent* Casper com OFDI e OCT

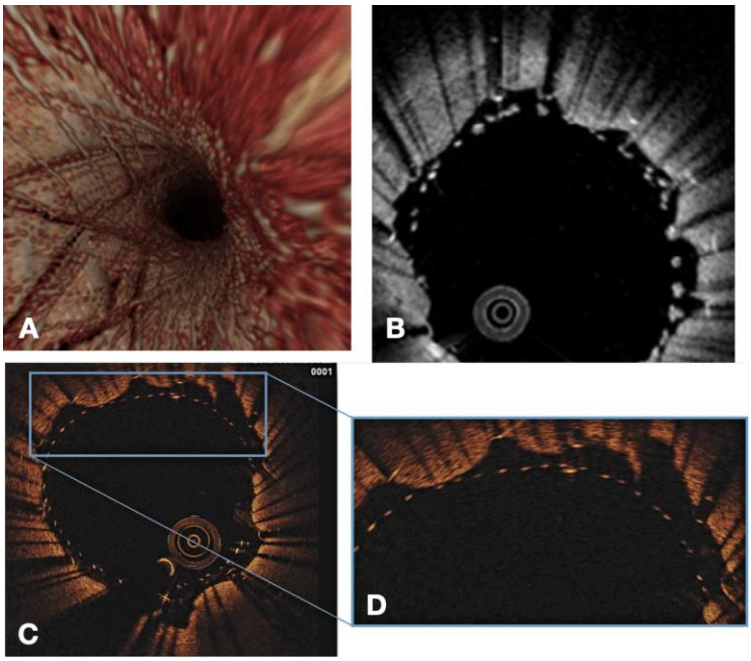

Fonte: Shindo *et al*. (2016).[152]

Nota: Em **(A** e **B)**, controle imediato pós-implante de *stent* Casper com OFDI, nota-se a contenção da placa pela segunda camada ou camada interna de micromalha do *stent* Casper. Em **(C** e **D)**, controle com OCT, demonstrando o mesmo efeito de contenção.

Previu-se que o futuro do tratamento endovascular da aterosclerose carotídea dependeria amplamente, em particular no caso de lesões sintomáticas com maior risco de AVC, de estratégias temporárias maximizadas de proteção cerebral combinadas com o progresso no projeto dos *stents* carotídeos, levando ao desenvolvimento e à introdução, na prática clínica, de novos desenhos de *stents* revestidos por membrana para evitar a embolização distal durante a ACS. Os *stents* de dupla camada compostos de um *stent* estrutural revestido por uma micromalha de proteção embólica foram desenvolvidos a partir desses dados prévios.

Embora não existam dados definitivos, a prevalência de PP após a ACS, avaliada pela OCT, foi estimada entre 23% ao design de células fechadas e 69% ao design de células abertas.[110] Além disso, uma maior incidência de PP foi descrita em pacientes com placas ricas em lipídios.[113]

A publicação de Montorsi e colaboradores[114] mostrou claramente o efeito do tipo de *stent* e o número de sinais *high-intensity transient signals* (HITS) durante a ACS. Houve uma redução significativa de HITS no grupo Casper que no grupo *Wall Stent*, quando as etapas de liberação do *stent*, dilatação do *stent* e retirada do filtro ($p = 0,032$). Comparando o grupo com DPC com filtro, ocorreu uma redução de 13% na quantidade de HITS, comparando-se o *stent* Casper com o *Wall Stent*.

O risco de HITS espontâneos aumentou em 80% no grupo tratado com *Wall Stent* em comparação com o Casper. Esses resultados apoiam ainda mais o papel do PP, como fonte potencial de eventos isquêmicos perioperatórios nos primeiros 30 dias após a ACS, alimentando o papel do *stent* de malha dupla para otimizar a contenção da placa, reduzir o PP e, consequentemente, a taxa de AVC e AIT no período perioperatório.

Baseado nas informações apresentadas até o momento sobre o potencial efeito protetor do *stent* durante a ACS, o objetivo deste estudo foi comparar o *stent* Casper (dupla camada de nitinol com micromalha interna) com o *stent* de célula fechada (convencional) durante a ACS com DPC distal.

2 OBJETIVOS

2.1 Objetivo geral

O objetivo geral será avaliar a quantidade de novas lesões cerebrais detectados nas imagens de DWI-MR comparando a IRM antes e depois do procedimento de ACS com s*tent* Casper de dupla camada com filtro distal de proteção cerebral.

Comparar estes achados com um grupo controle de pacientes que utilizará o *stent* de célula fechada, utilizando a mesma técnica de angioplastia e implante de *stent* com o mesmo DPC distal. Avaliar, além da incidência de novas lesões cerebrais detectados na DWI-MR, o número de novas lesões identificadas e também o diâmetro delas em comparação com o grupo controle.

2.2 Objetivos específicos

Outros fatores na análise dos resultados serão considerados, que constituem os objetivos específicos.

- Avaliar a relação de pacientes sintomáticos ou não com o número de lesões e tamanho de novas lesões detectados na DWI-MR.
- Descrever as complicações neurológicas e cardíacas relacionadas aos procedimentos realizados.
- Avaliar a taxa de mortalidade da série estudada.
- Descrever as complicações técnicas relacionadas aos procedimentos realizados.
- Avaliar a presença de fatores preditivos para achados de novas lesões na IRM na sequencia DWI-MR e FLAIR.

3 MATERIAL E MÉTODOS

3.1 Considerações éticas

Este estudo seguiu os princípios da Declaração de Helsinque, que é um importante documento da ética em pesquisa, sendo considerado o 1º padrão internacional de pesquisa biomédica. Todos os pacientes, ou seus representantes legais, assinaram o Termo de Consentimento Livre e Esclarecido (TCLE) antes da alocação que se encontra no Apêndice A.

O ensaio clínico foi registrado no Brasil pelo Ministério da Saúde – SISNEP (site: http://plataformabrasil.saude.gov.br, número de registro: 79760516.5.0000.5440 para o centro um de Passo Fundo-RS e 79760516.5.3001.5342 para o centro dois de Ribeirão Preto-SP) e no Registro Brasileiro de Ensaios Clínicos (REBEC), número RBR-74srwz (site: http://www.ensaiosclinicos.gov.br), órgãos responsáveis pelo controle de estudos brasileiros.

Neste estudo, os pacientes foram submetidos a uma intervenção terapêutica nova e, portanto, cerca de metade dos pacientes esteve exposta a um tratamento potencialmente menos eficaz. A seguir, serão abordadas as justificativas para expor os pacientes ao risco de um tratamento potencialmente menos eficaz.

Atualmente, a ACS é um procedimento equivalente ao tratamento cirúrgico (endarterectomia), com taxas de complicações entre 3% (assintomático) e 6% (sintomático), portanto, não é isenta de riscos.[81] Desse modo, a ACS é um procedimento em constante evolução e novas técnicas e dispositivos vêm sendo desenvolvidos com o objetivo de tornar o procedimento mais seguro e eficaz.

Diante da hipótese de que uma nova técnica de proteção para a ACS possa ser superior à técnica já utilizada, um estudo randomizado na razão 1:1 oferece aos pacientes a chance de 50% de receber o melhor tratamento. Essa chance não existiria caso a decisão fosse tomada baseada apenas nas crenças dos médicos operadores ao indicar o tratamento.

Outra justificativa para a realização do estudo foi baseada no uso de lesões cerebrais isquêmicas por IRM, como marcador de desfecho substitutivo de AVC e AIT. Portanto, uma amostra relativamente pequena de pacientes é suficiente para avaliar a eficácia dos procedimentos evitando, assim, a exposição de um grande número de pacientes a desfechos clínicos graves, como AVC, AIT, IAM ou morte.

3.2 Desenho do estudo

O desenho deste estudo foi prospectivo, randomizado, de superioridade, aberto (com resultados cegos, pois os operadores sabiam qual tipo de *stent* estava sendo implantado) e bicêntrico.[115] O estudo seguiu as diretrizes do grupo CONSORT 2010, com as diretrizes atualizadas para relatos de estudos randomizados em grupo paralelo.[116] Entre setembro de 2016 e dezembro de 2018, os pacientes foram prospectivamente randomizados na razão 1:1 antes do tratamento. Foram divididos em centro 1, na cidade de Passo Fundo – RS, e centro 2, em Ribeirão Preto-SP. A randomização foi realizada por meio de um website (www.random.org) que se baseia na ocorrência randômica de ruídos atmosféricos.[117]

O pesquisador principal (J. R. V. - centro 1) e o operador (L. H. C. A. - centro 2) tiveram acesso aos pacientes randomizados. Todos os operadores tiveram ciência do *stent* implantado no momento da ACS, mas os operadores L. B. M. - centro 1 e D. G. A. - centro 2 não tiveram acesso à randomização. Os neurorradiologistas que avaliaram os exames de imagem (L. E. A. e R. R. - centro 1 e L. G. A. - centro 2) e os neurologistas, que fizeram a avaliação clínica dos pacientes (A. C. F e D. L. V. - centro 1 e L. F. O. - centro 2), não tiveram qualquer informação sobre a alocação. Ao final da coleta dos dados, a listagem dos pacientes e os resultados obtidos foram encaminhados a um estatístico independente e cego em relação à coleta dos dados, que fez a análise estatística. Somente após essa etapa os pesquisadores tiveram acesso aos resultados e fizeram suas interpretações.

Os participantes foram: J.R.V – José Ricardo Vanzin,; L.B.M – Luciano Bambini Mnazato; D.G.A. – Daniel Giansante Abud; L.H.C.A – Luis Henrique Castro Afonso; L. E. A. - Luciana Estacia Ambrós; R. R. - Robson Rottenfusser; L. G. A. - Lucas Giansante Abud; A. C. F. - Alan Christmann Frölich; D. L. V. - Daniel Lima Varela; B. C. R. - Bruna Constantino Rech; L. F. O. - Luiz Fernando de Oliveira; L. M. M. -Lucas Moretti Monsignore; G. S. N. - Guilherme Seizem Nakiri.

O estudo foi realizado sem financiamento, o procedimento endovascular é custeado pelas operadoreas de saúde e pelo SUS.

3.3 Cálculo da amostra

A amostra foi calculada a partir do website http://www.sealedenvelope.com, que utiliza como base a seguinte equação:

$$n=f(\alpha/2,\beta)x[p_1x(100-p_1)+p_2x(100-p_2)]/(p_2-p_1)^2$$

na qual n = tamanho da amostra; α = erro tipo 1; β = erro tipo 2; p_1 = porcentagem de sucesso do grupo controle; p_2 = porcentagem de sucesso do grupo experimental.

O cálculo da amostra foi realizado considerando que a média das incidências de novas lesões na DWI-RM era de aproximadamente 45% no *stent* de células fechadas e de aproximadamente 15% no *stent* de Casper, conforme os dados da literatura.[118,119] Uma amostra mínima de 88 pacientes, 44 por grupo designado, foi necessária para detectar uma diminuição na taxa de complicações embólicas de 45% para 15% (com poder de 90% e significância de 0,05). Para uma margem adicional de pacientes, foi escolhida uma amostra de 100 pacientes, 50 em cada braço.

3.4 Análise estatística

A hipótese nula foi a de que os dois *stents* eram iguais em relação à eficácia e à segurança. As variáveis contínuas foram expressas como média ± desvio padrão ou mediana (percentil25 - percentil75), conforme apresentavam distribuição normal ou não normal, e as variáveis categóricas, como frequência absoluta e relativa.

As associações univariáveis com o grupo de alocação foram testadas, utilizando-se: 1) análise de variância quando a variável era numérica, com distribuição normal; 2) teste U de Mann-Whitney, quando a variável era numérica, com distribuição não normal; e, 3) teste Qui-quadrado de Pearson, quando a variável era categórica. Neste último caso, o teste exato de Fischer foi utilizado quando aplicável. Considerou-se como estatisticamente significativo o teste com valor de probabilidade < 0,05, e um investigador cego independente recebeu todos os dados coletados para a análise estatística. O software IBM SPSS Statistics, versão 26.0 para Windows (Chicago, IL) foi utilizado para análise estatística.

3.5 Pacientes

Foram incluídos, prospectivamente, 100 pacientes com estenose carotídea, recrutados no Hospital de Clínicas da Faculdade de Medicina da Universidade Federal da Fronteira Sul de Passo Fundo e no Hospital das Clínicas da Faculdade de Medicina de Ribeirão Preto – Universidade de São Paulo. A grande maioria dos pacientes foram atendidos nos ambulatórios de neurologia vascular de ambas as instituíções e do atendimento das unidades de AVC.

Os pacientes que apresentavam estenose carotídea ≥ 50% pela Ultrassonografia (US) com doppler eram submetidos a um exame de IRM para avaliar o parênquima encefálico, as alterações de substância branca, baseadas na escala *Age-Related White Matter Changes* (ARWMC),[120] todos os pacientes fizeram estudo da anatomia angiográfica com ênfase na estenose carotídea antes da randomização. Os critérios de seleção foram analisados e, se preenchidos todos os critérios, os pacientes eram randomizados em dois grupos. O grupo-controle foi submetido à ACS com *stent* de célula fechada (*Wall Stent* - Boston Scientific ou *stent* Xact, Abbott Vascular) escolhido a critério do operador enquanto o grupo-Casper foi submetido a ACS, utilizando o *stent* Casper (Microvention).

Os seguintes dados epidemiológicos dos pacientes foram registrados: sexo; idade; lado da carótida estenosada; grau da estenose carotídea pelos critérios do NASCET; grau doença substância branca, utilizando escala ARWMC; tipo de arco aórtico, conforme proposto pelo *guideline*[80]. O arco aórtico Tipo I é caracterizado pela origem de todos os três principais vasos no plano horizontal definido pela curvatura externa do arco. No Tipo II, a artéria braquiocefálica origina-se entre os planos horizontais das curvaturas externa e interna do arco. No Tipo III, ele se origina abaixo do plano horizontal da curvatura interna do arco. Presença ou não de sintomas neurológicos relacionados à estenose carotídea.

Os sintomas neurológicos foram definidos como AVC, AIT, isquemia retiniana ipsilateral à estenose carotídea. Além disso, foram registradas as seguintes patologias: HAS (pressão arterial >140-159 mmHg sistólica e 90-99 mmHg diastólica); DM (com base nos critérios de glicose plasmática, valor de glicose em jejum ou o valor de 2 h de glicose no plasma durante um teste oral de 75 g de glicose (TOTG), ou critérios de hemoglobina glicada (A1C); dislipidemia (LDL-C >160 mg/dL e triglicerídeos > 150mg/dL); tabagismo (teste de Fagerström); DAC; IC (critérios de Framingham); DPOC (com base em sinais e sintomas respiratórios crônicos, na presença de fatores de risco para a doença, associados a distúrbio ventilatório irreversível de tipo obstrutivo à espirometria (relação volume expiratório forçado em 1 segundo (VEF1)/capacidade vital forçada (CVF) inferior de 0,70) após teste com broncodilatador (BD), em situação clínica estável); AVC prévio em outro território arterial não relacionado à estenose carotídea.

A escala ARWMC foi avaliada pela sequência FLAIR da IRM de encéfalo, antes da ACS, com a finalidade de estimar o grau de sinais de hiperintensidade na substância branca dos pacientes. Quanto à avaliação neurológica, todos os pacientes foram avaliados antes, nas primeiras 24 horas e 3 meses após o tratamento. Quanto às avaliações por imagem, todos os

pacientes foram submetidos à IRM de encéfalo entre 24 e 48 horas, antes e após as primeiras 24 horas do tratamento.

3.6 Critérios de inclusão

a) Idade de 18 anos ou mais;
b) expectativa de vida ≥ 1 ano;
c) estenose de artéria carótida interna ≥ 50% associada à sintomas ipsilaterais, como AIT, AVC e isquemia retiniana;
d) estenose da artéria carótida interna ≥ 70% sem sintomas associados.

3.7 Critérios de exclusão

a) AVC ipsilateral a estenose carotídea há 14 dias ou menos;
b) IAM há menos de 6 meses do procedimento carotídeo;
c) cirurgia realizada há menos de 30 dias ou planejada para até 30 dias, após a ACS;
d) IRC (Clearance da creatinina ≤ 40 ml/min);
e) presença de diástase hemorrágica, estado de hipercoagulabilidade ou recusa em receber transfusão sanguínea;
f) contraindicação ao uso de dupla antigregação plaquetária;
g) portadores de marcapasso cardíaco ou cerebral;
h) pacientes que apresentaram fonte de médio ou alto risco cardioembólico conforme os critérios TOAST,[121] que foram definidos como: valva cardíaca metálica; estenose mitral com fibrilação atrial; fibrilação atrial outra que não isolada; trombo em aurícula atrial esquerda; doença do nó sinusal; IAM recente (menos de quatro semanas); trombo ventricular esquerdo; cardiomiopatia dilatada; segmento ventricular esquerdo acinético; mixoma atrial; endocardite infecciosa; prolapso mitral; calcificação anular mitral sem fibrilação atrial; turbulência de ventrículo esquerdo; aneurisma de septo atrial; forame oval patente; *flutter* atrial; fibrilação atrial isolada; valva cardíaca biológica; endocardite não bacteriana; insuficiência cardíaca congestiva; segmento ventricular esquerdo hipocinético; IAM entre 1 e 6 meses.

Os dados do Quadro 1 resumem os critérios de elegibilidade.

Quadro 1 – Critérios de legibilidade

Critérios de inclusão	Critérios de exclusão
Idade do paciente > 18 anos	Oclusão da artéria a ser tratada
Expectativa de vida > 1 ano	AVC com < 14 dias antes do procedimento
Estenose sintomática da ACI ≥ 50%	IAM < 6 meses antes do procedimento
Estenose assintomática da ACI ≥ 70%	Cirurgia de grande porte com 30 dias antes ou planejada para 30 dias depois
Sintomas: AVC, AIT e isquemia retiniana	IRC (clearance creatinina <= 40mL/min)
	Diátese hemorrágica ou estado de hipercoaguabilidade ou recusa transfusão sanguínea
	Pacientes apresentando qualquer risco médio ou alto de fonte cardioembólica
	Contraindicação para terapia antiplaquetária

Fonte: elaborado pelo autor.

3.8 Avaliação clínica

Todos os pacientes foram avaliados por neurologistas vasculares certificados independentes e cegos em relação ao estudo (D. L. V. e A. C. F. no centro 1 e L. F. O. no centro 2), que realizaram exame neurológico dos pacientes até 1 hora antes do tratamento, entre 6 e 24 horas após os procedimentos e após alta hospitalar em 3 meses. Apesar dos neurologistas colaborarem com o estudo, cada paciente foi avaliado por apenas um deles e, portanto, não houve discrepâncias entre os examinadores.

Para mensurar os desfechos neurológicos, foram utilizadas as escalas do *National Institutes of Health Stroke Scale* (NIHSS) e *Rankin modificada* (mRS), validadas no Brasil por Cincura e colaboradores.[122] A escala do NIHSS foi obtida 1 hora antes do tratamento, até 24 horas após o tratamento e no seguimento de três meses. A escada de mRS foi obtida até 1 hora antes do tratamento e no seguimento de três meses.

O AVC foi definido como qualquer deficit neurológico novo que persistiu por mais de 24 horas. O AIT foi definido como um deficit neurológico novo que persiste por menos de uma hora sem novas lesões isquemias na DWI-MR. As escalas clínicas utilizadas podem ser encontradas nos Apêndices B e C. Os dados foram coletados e registrados na tabela Excel na planilha criada no Google com senha de acesso restrita apenas aos pesquisadores responsáveis pelas avaliações clínicas neurológicas em cada centro.

3.9 Aquisição de imagens

As imagens de encéfalo foram adquiridas por IRM, escâner 3T e 1,5T (*Philips Achieva Duo, Philips Medical Systems, Best, The Netherlands*), utilizando uma bobina de crânio contendo oito canais. As imagens realizadas antes dos procedimentos foram obtidas com antecedência de no máximo 24 horas. Após os procedimentos, as imagens foram obtidas até 24 horas. Aquele paciente que realizou IRM controle em aparelho de capacidade de Tesla diferente foi excluído da seleção, por exemplo, exame pré-procedimento em aparelho de 3T e controle pós ACS em aparelho de 1,5T ou vice-versa.

Todas as imagens foram avaliadas por dois neurorradiologistas certificados independentes, cegos em relação à pesquisa (L. E. A. e R. R. - centro 1 e L. G. A. e L. M. M. - centro 2). Na vigência de alguma discrepância entre os dois avaliadores, um terceiro neurorradiologista (G. S. N. - centro 2) tomou a decisão final. Portanto, não foi realizada a medida de concordância Kappa. As imagens ecoplanares foram obtidas com os seguintes parâmetros: TR=7.2943 ms; TE=3.403 ms; 50 cortes com espessura do corte de 5 mm; *field of view* = 256 mm; valores de difusão b=0,500, 1.000 e 3.000 s/mm^2; saturação de gordura e tempo de aquisição de 71 s. Adicionalmente, foi obtido o mapa de coeficiente de difusão aparente.

Uma lesão isquêmica nova, após a ACS, foi definida como uma área focal de hiperintensidade detectada pela restrição do sinal na sequência de difusão (DWI-MR), que foi confirmada pelo mapa de coeficiente de difusão aparente para descartar artefatos de brilho. As novas lesões cerebrais isquêmicas detectadas foram avaliadas quanto à sua incidência, número, diâmetro e local onde foram detectadas. As regiões foram divididas em 5 regiões: carótida direita, carótida esquerda, cerebral posterior direita, cerebral posterior esquerda cerebelo/tronco cerebral. Os dados foram registrados na tabela Excel em uma planilha criada no Google com senha de acesso restrita apenas aos pesquisadores responsáveis pelas coletas dos dados de IRM em cada centro. O grau do ARWMC também foi coletado em todos os pacientes.

3.10 Angioplastia carotídea com *stent* – protocolo geral

Os procedimentos foram realizados por neurorradiologistas intervencionistas experientes, J. R. V. (operador 1) e L. B. M. (operador 3) no centro 1 e L. H. C. A (operador 2) e D. G. A (operadores 4) no centro 2, utilizando um aparelho de angiografia com sistema de detector plano em ambos os centros. No centro 1, foi utilizado o aparelho BRANSIST alexa

(Shimadzu Corporation, Nakagyo-ku, Kyoto, Japan); no centro 2, o aparelho Innova 4100 (General Electric, Fairfield, Connecticut).

Os operadores sêniores (J. R. V. e D. G. A) trabalham com neurorradiologia intervencionista desde 2003 e os demais, desde 2008. Em 2012, já havia realizado mais de 50 angioplastias carotídeas com *stent* por ano antes do início do estudo e todos os operadores já tinham experiência com o novo *stent* Casper e conhecimento de seu comportamento mecânico e das considerações técnicas de uso que já foram previamente publicadas.[89-91] Os operadores foram informados em qual grupo o paciente havia sido randomizado imediatamente, antes de iniciar os procedimentos, estiveram cegos em relação às avaliações clínicas e às avaliações por imagem dos pacientes.

Todos os procedimentos foram baseados em protocolos previamente publicados.[80,108,123] Em relação às drogas antiplaquetárias, os pacientes receberam aspirina (100 mg ou 300 mg dose de ataque) e clopidogrel (300 mg dose de ataque), pelo menos 4 horas antes do tratamento ou aspirina (100 ou 300 mg/dia) e clopidogrel (75 mg/dia) durante, pelo menos, cinco dias antes do tratamento. Esse regime de antiagregação plaquetária foi mantido por 30 dias para as duas situações. Após o período de 30 dias, o clopidogrel era suspenso e a aspirina (100 ou 300 mg/dia) mantida.

Em relação à heparinização durante os procedimentos, após a punção femoral, todos os pacientes receberam uma dose, em bolus, de heparina não fracionada, variando de 5.000 a 7.500 IU via endovenosa, conforme o peso do paciente. Todos os dispositivos foram dispostos sobre a mesa de procedimento antes da punção arterial.

Os dispositivos eram um filtro EZ (Boston Scientific) ou Emboshield NAV (Abbot Vascular), escolhido previamente pelo operador; um introdutor valvulado 8F (Arrow International, Berneville road, PA); um cateter diagnóstico vertebral 5F ou Simons 5F (Meritmedical Systems Inc, South Jordan, Utah, USA); um cateter guia 8F (Guider Mach 1; Boston Scientific, Natick, MA); um guia hidrofílico (Angiotech, Gainesville, FL); um balão de pré-dilatação de 2,5 mm ou 3,0 mm X 20 mm (Boston Scientific, Maple Grove, MN); um fio guia de 0,014 in X 182 cm, *Floppy Choice guide wire* (Boston Scientific, Miami, FL); um balão de pós-dilatação de 5,5 mm ou 6,0 mm X 20 mm, 153 cm (Boston Scientific, Maple Grove, MN).

A pré-dilatação foi indicada quando a luz arterial estiver reduzida em < 2 mm da luz arterial.

A figura 27 mostra um paciente com anestesia local sem sedação, os materiais utilizados durante a ACS e a sala operatória.

Figura 27 – Angioplastia de carótida – protocolo geral



Fonte: elaborada pelo autor.

Nota: Em **(A)**, paciente acordado durante o procedimento acompanhado por médico anestesista em sala; em **(B)**, perfusores de pressão foram utilizados para manter o fluxo contínuo no interior do cateter-guia; em **(C)**, paciente monitorada com PAM não invasiva, oximetria de pulso e monitor cardíaco; em **(D)**, disposição do material de angioplastia na mesa antes de iniciar o procedimento: filtro, *stent* e balão de angioplastia.

A punção arterial femoral foi realizada utilizando a técnica de Seldinger (figura 28) e usado um cateter-guia 8F em ambos os grupos para não alterar a taxa de microêmbolos (Casper necessita de um diâmetro interno mínimo de 1,9 mm [0,074 pol.]), muitos cateteres guia ou bainha 6F tem este lúmen interno. Minutos antes da angioplastia com balão, uma dose de 0,5 a 1,0 mg em bolus de atropina foi infundida via endovenosa. Todos os procedimentos foram realizados com os pacientes sob anestesia local. Heparina ao final do procedimento não foi revertida. Quando o Angioseal (St. Jude Medical Daig Division Inc, De Veau Place, MN) estava disponível, ele foi utilizado ou uma compressão manual foi realizada.

Figura 28 – Técnica de Seldinger

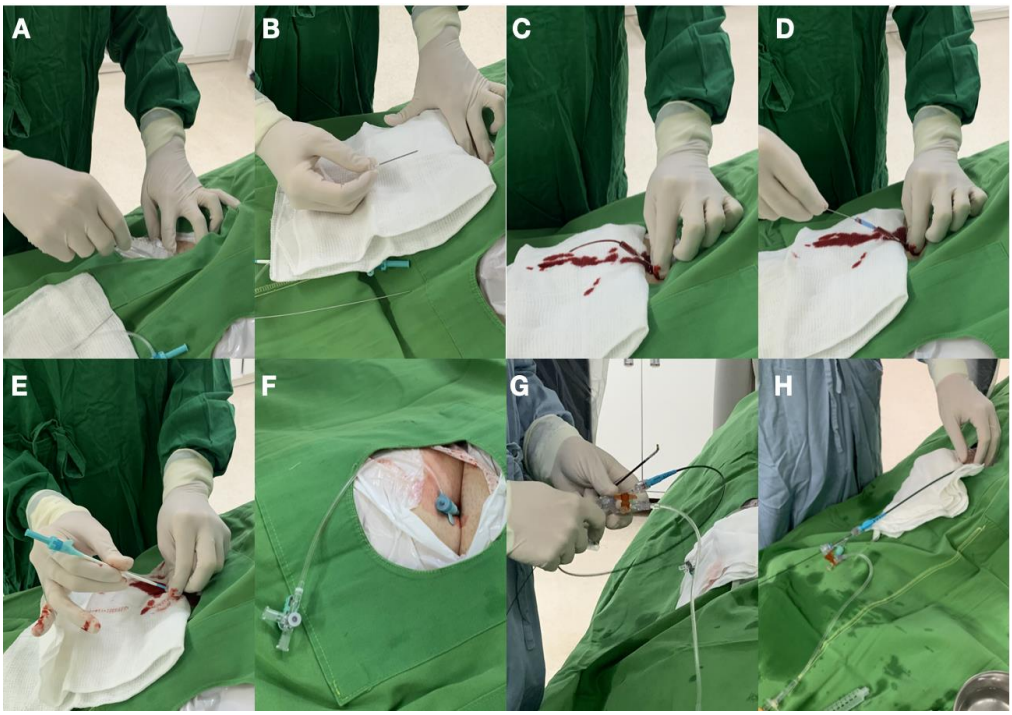

Fonte: elaborada pelo autor.

Nota: Em **(A)**, anestesia local com lidocaína sem vasoconstritor 2%; em **(B)**, agulha de punção; em **(C)**, punção de parede única; em **(D)**, passagem de guia; em (**E** e **F**), colocação de bainha 8F; em (**G** e **H**), cateter guia 8F. com guia hidrofílico 0.035".

Todos os pacientes receberam alta hospitalar após 24 horas do tratamento desde que nenhuma complicação ou contraindicação houvesse ocorrido. Em relação à duração dos procedimentos, foi registrado: tempo zero no momento da punção e final na retirada do cateter-guia.

3.11 Angioplastia carotídea com *stent* célula fechada

Os *stents* autoexpansíveis de células fechadas utilizados foram o *Wall Stent* (Boston Scientific, Natick, MA) ou X-act (Abbott Vascular Device, Redwood City, Calif) com área de célula livre de 1,08 mm^2 e 2,74 mm^2, respectivamente. Os *stents* foram disponibilizados após randomização e escolhidos pelo operador na hora do procedimento. A figura 29 demonstra um exemplo de caso tratado com *stent* célula fechada, onde foi necessário pré-dilatação.

Figura 29 – Angioplastia de carótida – *Wall Stent*

Fonte: elaborada pelo autor.

Nota: Em **(A)**, ACS com *Wall Stent* em paciente sintomático com estenose de 85%; em **(B)**, passagem do filtro; em **(C)**, pré-dilatação; em **(D)**, controle; em **(E)**, posicionamento do *stent*; em **(F** e **G)**, angioplastia pós-implante do *stent*; em **(H)**, controle final.

3.12 Angioplastia carotídea com *stent* Casper

Para o grupo Casper, o *stent* de células fechadas Casper™ (MicroVention, Inc.,Tustin, California, USA) com área de célula livre de 0,38 mm^2 foi disponibilizado ao operador, após a randomização. As características mecânicas e técnicas do Casper já foram citadas anteriormente. A figura 30 e 31 demonstra exemplo de dois casos de pacientes tratados com *stent* Casper, um caso paciente sintomático e segundo assintomático. A figura 32 revela os 3 tipos de *stents* utilizados no estudo.

Figura 30 – Angioplastia de carótida em paciente sintomático – *Stent* Casper

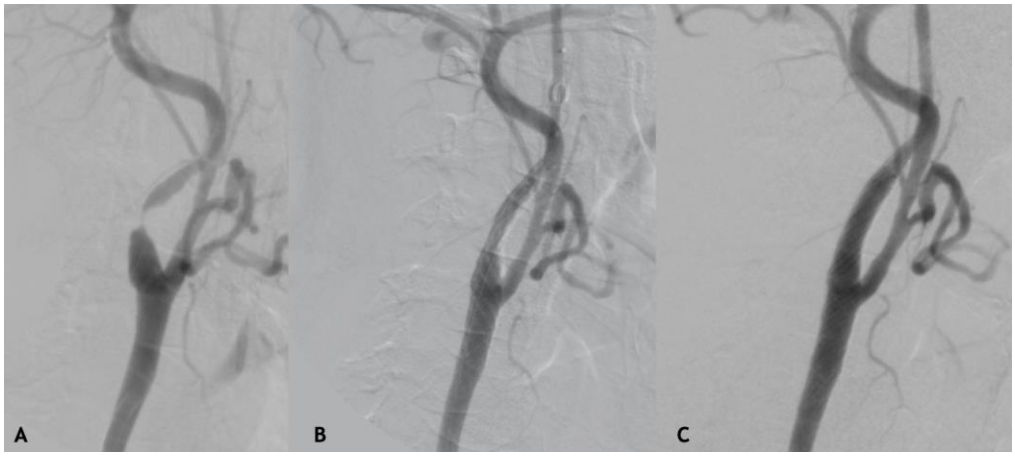

Fonte: elaborada pelo autor.

Nota: Em **(A)**, ACS com Casper em paciente sintomático com estenose de 90%; em **(B)**, liberação do *stent* com sistema de proteção cerebral; em **(C)**, controle final.

Figura 31 – Angioplastia de carótida em paciente assintomático – *Stent* Casper

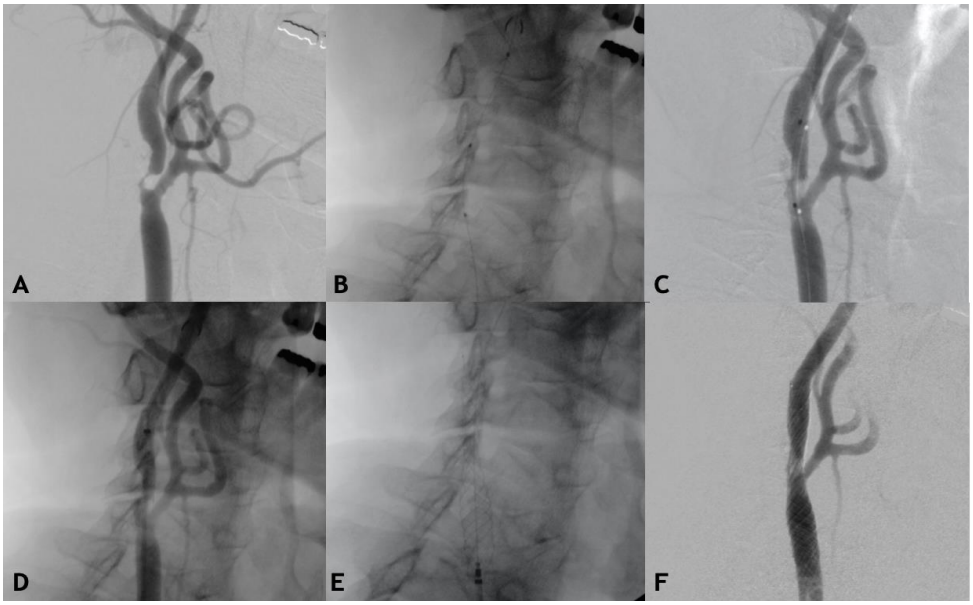

Fonte: elaborada pelo autor.

Nota: Em **(A)**, ACS com Casper em paciente assintomático com estenose de 90%; em **(B)**, passagem do filtro e pré-dilatação; em **(C)**, controle, em **(D** e **F)**, posicionamento e liberação do *stent*; em **(F)**, controle final.

Figura 32 – Os três tipos de *stents* utilizados no estudo



Fonte: elaborada pelo autor.

4 RESULTADOS

4.1 População randomizada

4.1.1 Fluxograma do estudo

Entre setembro de 2016 e dezembro de 2018, foram avaliados 265 pacientes apresentando aterosclerose carotídea em seguimento pelas equipes da neurologia vascular e neurointervenção dos dois centros pertencentes ao estudo. Dos 265 pacientes avaliados, 100 foram randomizados, 50 alocados para o grupo-controle e 50 para o grupo-Casper.

Dos 165 pacientes não randomizados, oito pacientes negaram-se a participar do estudo, 16 não preenchiam os critérios de inclusão e 141 apresentaram algum critério de exclusão. Entre os pacientes com critério de exclusão, 104 tiveram AVC recente com < de 14 dias de evolução, 21 apresentavam alguma fonte de cardioembolismo conforme os critérios do *Trial of Organization in Acute Stroke Treatment* (TOAST),[121] três apresentaram clearence de creatinina <40 mL/min, quatro contra-indicação para terapia antiplaquetária, três IAM recente e seis eram portadores de marcapasso cardíaco (contra-indicação relativa para realização de IRM), mas o setor de radiologia do centro 1 não concordou em realizar exames de IRM com marcapasso ligado ou na ausência de um cardiologista, o que inviabilizou a seleção destes pacientes.

Três pacientes do grupo-Casper foram à sala de hemodinâmica sem realizar a IRM pré-tratamento, sem o conhecimento do operador e foram excluídos após a randomização. No grupo-Casper, seis pacientes fizeram seus controles de IRM em aparelhos com capacidade de Tesla diferente e foram excluídos do estudo. O mesmo aconteceu com três pacientes do grupo-controle, que realizaram controles de IRM em aparelhos diferentes. Finalmente, 41 pacientes foram incluídos no braço de grupo-Casper e 47 no grupo-controle.

O fluxograma, a seguir, (Figura 33) ilustra o seguimento dos pacientes ao longo do estudo.

Figura 33 – Seguimento dos pacientes ao longo do estudo

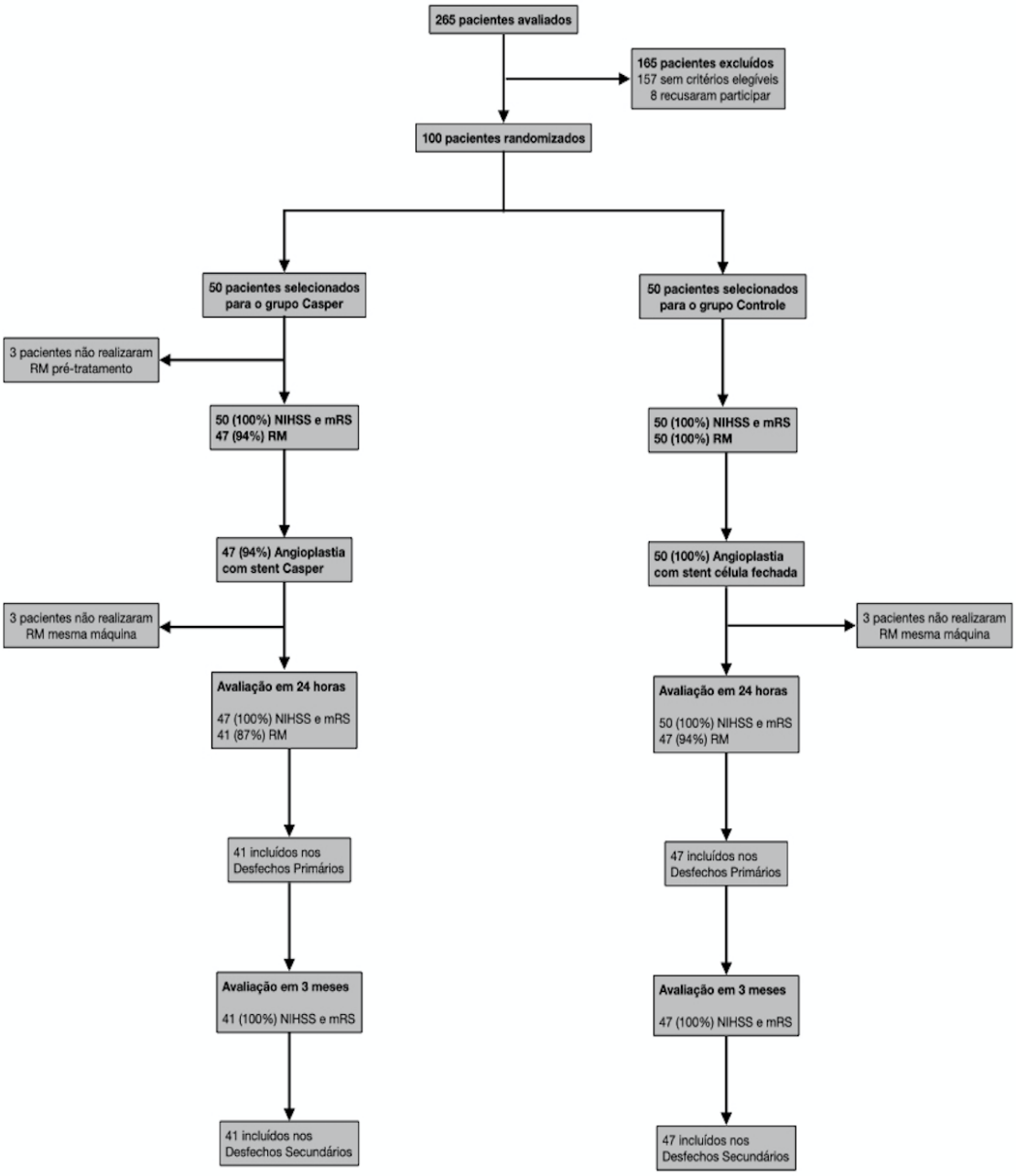

Fonte: elaborada pelo autor.

Nota: IRM - Ressonância Magnética; NIHSS - National Institute of Health Stroke Scale; mRS - modified Rankin Scale

É importante ressaltar que, de acordo com o protocolo *intention to treat*, os pacientes que perderam alguma das avaliações foram retirados da análise estatística relativa à avaliação não realizada.

4.1.2 Características clínicas e demográficas

Todos os pacientes foram avaliados quanto às suas características demográficas, gênero, idade, presença de HAS, DM, hipercolesterolemia, tabagismo, IAM, IC, DAC e AVC isquêmico prévio, lado e grau da estenose carotídea e presença ou não de sintomas relacionados à estenose carotídea.

Os sintomas atribuídos à estenose carotídea foram AVC, AIT, isquemia retiniana ou amaurose fugax. Os dados da Tabela 3 mostram todas as características clínicas e demográficas da população analisada.

A idade média da população em estudo foi de 73,5 ± 6,9 anos, 72,2 ± 6,9 para o grupo-controle e 75,2 ± 6,7 para o grupo-Casper. Houve uma pequena diferença significativa na idade entre os grupos com um p de 0,047. Com relação ao sexo, a maioria, 68 deles (77,3%), era do sexo masculino, no grupo-controle 37 (78,7%) e no grupo-Casper 31 (75,6%), com um p = 0,728.

Na análise das características clínicas de base dos pacientes, observou-se uma diferença significativa no grupo-Casper com um maior número de pacientes HAS e assintomáticos (40 [97,6%] *versus* 39 [83,0%], p = 0,024 e 27 [65,9%] *versus* 17 [36,2%], p = 0,029, respectivamente), enquanto que no grupo-controle encontramos um número maior de pacientes com IC 8 (17,0%) *versus* 1 (2,4%), p = 0,033. A seguir, detalharemos todos os resultados encontrados.

Com relação às comorbidades da população analisada, HAS foi encontrada em 79 (89,8%) pacientes: 39 (83,0%) no grupo-controle e 40 (97,6%) no grupo-Casper com p significativo de 0,024. A dislipidemia foi identificada em 32 deles (36,4%), sendo que 16 (34,0%) eram do grupo-controle e 16 (39,0%) no grupo-Casper.

O tabagismo foi observado em 16 pacientes (18,2%): 10 (21,3%) no grupo-controle e 6 (14,6%) no grupo-Casper, com um p = 0,420. Já o DM foi visto em 29 (33,0%) pacientes, 17 (36,2%) no grupo-controle e 12 (29,3%) no grupo-Casper com p = 0,492. Dezessete (19,3%) pacientes tinham DAC, 9 (19,1%) no grupo-controle e 8 (19,5%) no grupo-Casper com p = 0,966.

Enfisema pulmonar ocorreu em 9 (10,2%) pacientes, 5 (10,6%) no grupo-controle e 4 (9,8%) no grupo-Casper. IC apresentou uma diferença significativa com 9 (10,2%) pacientes do grupo randomizado, 8 (17,0%) no grupo-controle e 1 (2,4%) no grupo-Casper, com p = 0,033. Já para IRC compensada, apenas 1 paciente (1,1%) foi incluído no grupo-Casper (2,4%), com p = 0,466.

No que diz respeito à sintomatologia clínica dos pacientes alocados, 44 eram sintomáticos (50,0%). AVC como sintoma inicial da estenose da carótida foi encontrado em 29 (33,0%) pacientes, 21 (44,7%) no grupo-controle e 8 (19,5%) no grupo-Casper, 14 (15,9%) tiveram AIT, 8 (17,0%) no grupo-controle e 6 (14,6%) no grupo-Casper e apenas 1 paciente teve sintoma de amaurose (1,1%) no grupo-controle (2,1%). Dezessete (36,2%) eram assintomáticos no grupo-controle e 27 (65,9%) no grupo-Casper, com uma diferença estatisticamente significativa (p = 0,029).

Tabela 3 – Características clínicas de base dos pacientes por grupo

	Total (n=88)	**Controle** (n=47)	**Casper** (n=41)	**p value**
Idade (anos)	73,5 ± 6,9	72,2 ± 6,9	75,2 ± 6,7	0,047
Sexo (masculino)	68 (77,3%)	37 (78,7%)	31 (75,6%)	0,728
Comorbidades				
Hipertensão	79 (89,8%)	39 (83,0%)	40 (97,6%)	0,024
Dislipidemia	32 (36,4%)	16 (34,0%)	16 (39,0%)	0,628
Tabagismo	16 (18,2%)	10 (21,3%)	6 (14,6%)	0,420
DM	29 (33,0%)	17 (36,2%)	12 (29,3%)	0,492
DAC	17 (19,3%)	9 (19,1%)	8 (19,5%)	0,966
Enfisema Pulmonar	9 (10,2%)	5 (10,6%)	4 (9,8%)	0,892
IC	9 (10,2%)	8 (17,0%)	1 (2,4%)	0,033
IRC	1 (1,1%)	—	1 (2,4%)	0,466
Manifestações Clínicas				0,029
Assintomático	44 (50,0%)	17 (36,2%)	27 (65,9%)	
AVC	29 (33,0%)	21 (44,7%)	8 (19,5%)	
AIT	14 (15,9%)	8 (17,0%)	6 (14,6%)	
Amaurose	1 (1,1%)	1 (2,1%)	—	

Fonte: elaborada pelo autor.

4.1.3 Características anatômicas da população

Na análise das características anatômicas de base dos pacientes da população randomizada não se observou uma diferença significativa entre os dois grupos. Embora todos os pacientes tratados tenham recebido algum tipo de filtro de proteção cerebral distal, a

distribuição não foi homogênea quando comparamos os dois tipos de DPC utilizados, Emboshield e o EZ (p = 0,148), mas não significativa.

Os dados da Tabela 4 mostram as características anatômicas da população estudada. A maioria das lesões nas carótidas era do lado direito, com um total de 47 (53,4%) pacientes, 28 (59,6%) no grupo-controle e 19 (46,3%) no grupo-Casper. Outros 41 pacientes (46,6%) apresentavam lesões no lado esquerdo, sendo 19 (40,4%) grupo controle e 22 (53,7%) no grupo-Casper (p = 0,214).

Com relação ao tipo do arco aórtico, a maioria era do Tipo I em 50 pacientes (56,8%), Tipo II em 26 (29,5%) e Tipo III em 12 (13,6%). No Tipo I, 30 pacientes (63,8%) eram do grupo-controle e 20 (48,8%) do grupo-Casper (p = 0,330). No Tipo II, 11 (23,4%) do grupo-controle e 15 (36,6%) do grupo-Casper. No Tipo III, 6 (12,8%) eram do grupo-controle e 6 (14,6%) do grupo-Casper. Nas alterações da substância branca (ARWMC), foram encontrados valores médios de 2,0 ± 1,4 para a amostra estudada, sendo 2,04 ± 1,37 para o grupo-controle e 2,2 ± 1,42 para o grupo-Casper com p = 0,609. O grau de estenose de acordo com NASCET foi de 80%, 77,0 ± 12,6 para o grupo-controle e 78,9 ± 10,8 para o grupo-Casper p = 0,459.

Dos 47 pacientes alocados no grupo-controle, 39 pacientes (83,0%) receberam *stent* Xact e oito (17%) *Wall Stent*, enquanto todos os 41 pacientes (100%) alocados no grupo-Casper foram tratados com *stent* Casper. Não houve *crossover* no estudo.

Tabela 4 – Características anatômicas de base dos pacientes por grupo

	Total (n=88)	**Controle** (n=47)	**Casper** (n=41)	**p value**
Lado afetado				0,214
Direita	47 (53,4%)	28 (59,6%)	19 (46,3%)	
Esquerda	41 (46,6%)	19 (40,4%)	22 (53,7%)	
Tipo de Arco				0,330
1	50 (56,8%)	30 (63,8%)	20 (48,8%)	
2	26 (29,5%)	11 (23,4%)	15 (36,6%)	
3	12 (13,6%)	6 (12,8%)	6 (14,6%)	
ARWMC	2,0 ± 1,4	2,04 ± 1,37	2,2 ± 1,42	0,609
Grau da estenose da carótida % (NASCET)	80,0	77,0 ± 12,6	78,9 ± 10,8	0,459

Fonte: elaborada pelo autor.

4.2 Variáveis relacionadas à intervenção e à farmacologia aplicada

Os dados da Tabela 5 descrevem as variáveis relacionadas à intervenção e à farmacologia adjunta utilizadas durante os procedimentos dos casos randomizados. A maioria dos pacientes foi tratada por acesso femoral, um total de 86 (97,7%). Destes, 46 (97,9%) no grupo-controle e 40 (97,6%) no grupo-Casper p = 0,364. Apenas um paciente foi tratado por via braquial (1,1%) no grupo-controle (2,1%) e um por via radial (1,1%) no grupo-Casper (2,4%).

A pré-dilatação com balão de angioplastia foi realizada em 24 casos (27,3%), sendo 15 (31,9%) delas no grupo-controle e 9 (22,0%) no grupo-Casper (0,295). Já a pós-dilatação foi realizada em 77 pacientes (87,5%), 39 (83,0%) no grupo-controle e 38 (92,7%) no grupo-Casper (p = 0,170). Todos os casos de ACS utilizaram DPE distal.

A maioria dos DPE utilizados foi o filtro Emboshield, usado em 74 procedimentos (84,1%), 42 (89,4%) no grupo-controle e 31 (78,0%) no grupo-Casper (p = 0,148). O filtro EZ foi utilizado em 14 casos (15,9%), 5 (10,6%) no grupo-controle e 9 (22,0%) no grupo-Casper. A duração média do tempo do procedimento foi de 22,0 minutos, variando de 17,5 para o caso mais rápido e 35 para o mais demorado. No grupo-controle, a média do tempo foi de 25,0 minutos (18,0–35,0) e, no grupo-Casper, discretamente mais rápido: 21,0 minutos (17,5–25,5) com um p não significativo (p = 0,289). O tempo de uso de antiagregante plaquetário antes do procedimento foi registrado e a maioria dos pacientes fazia uso por mais de 5 dias, ou seja, 72 casos (81,8%) foram tratados nestas condições. Os demais 16 pacientes (18,2%) foram submetidos à dose de ataque de 4 a 5 horas, antes do procedimento.

No grupo-controle, 37 (78,8%) estavam utilizando por mais de 5 dias e 10 (21,3%) fizeram ataque. No grupo-Casper, foram bastante semelhantes, 35 (85,4%) dos pacientes por mais de 5 dias e apenas seis (14,6%) com dose de ataque com um p = 0,420. Houve uma diferença significativa no uso dos diferentes esquemas de antiagregação plaquetária. Observou-se que o grupo-Casper usou doses maiores (300 mg *versus* 100 mg) de AAS mais frequentemente que o grupo-controle, 26 (63,4%) *versus* 13 (27,7%), p = 0,001.

A associação de AAS 100 mg + clopidogrel 75 mg ocorreu em 48 casos (54,5%), AAS 300 mg + clopidogrel 75 mg em 39 (44,3%) e apenas 1 caso utilizou a associação de AAS 100 mg + Cilostazol 100 mg (1,1%) no grupo-Casper (2,4%) por ser alérgico ao clopidogrel. Variáveis relacionadas à intervenção e à farmacologia adjunta, no grupo-controle: a maioria utilizou a associação de AAS 100 mg + clopidogrel 75 mg (34 casos, 72,3%) e 13 pacientes (27,7%) utilizaram AAS 300 mg + Clopidogrel 75 mg. No grupo-Casper, a maioria utilizou a

associação AAS 300 mg + clopidogrel (26, 63,4%) e 14 pacientes (34,1%) experimentaram AAS 100 mg + clopidogrel 75 mg.

A maioria dos pacientes tratados utilizou dose de ataque de heparina de 7.500 UI após a punção arterial (69 casos, 78,4%) enquanto 19 pacientes (21,6%) receberam 5.000 UI. No grupo-controle, 36 pacientes (76,6%) receberam 7.500 UI e 11 (23,4%) receberam 5.000 UI. No grupo-Casper, 33 pacientes (80,5%) receberam 7.500 UI e apenas oito (19,5%) 5.000 UI sem diferença estatística entre os grupos estudados (p = 0,658).

Tabela 5 – Protocolo e intervenção utilizados

	Total (n=88)	**Controle** (n=47)	**Casper** (n=41)	**p value**
Acesso Vascular				0,364
Femoral	86 (97,7%)	46 (97,9%)	40 (97,6%)	
Braquial	1 (1,1%)	1 (2,1%)	—	
Radial	1 (1,1%)	—	1 (2,4%)	
Pré-dilatação	24 (27,3%)	15 (31,9%)	9 (22,0%)	0,295
Pós-dilatação	77 (87,5%)	39 (83,0%)	38 (92,7%)	0,170
Dispositivo de proteção cerebral distal				0,148
EZ	14 (15,9%)	5 (10,6%)	9 (22,0%)	
Emboshield	74 (84,1%)	42 (89,4%)	31 (78,0%)	
Duração (minutos)	22,0 (18,0–32,8)	25,0 (18,0–35,0)	21,0 (17,5–25,5)	0,289
Tempo uso do antiagregante				0.420
Dose de ataque 4-5 horas	16 (18,2%)	10 (21,3%)	6 (14,6%)	
> 5 dias antes procedimento	72 (81,8%)	37 (78,8%)	35 (85,4%)	
Terapia Antiplaquetária				0,001
Aspirina 100mg + Clopidogrel 75mg	48 (54,5%)	34 (72,3%)	14 (34,1%)	
Aspirina 300mg + Clopidogrel 75mg	39 (44,3%)	13 (27,7%)	26 (63,4%)	
Aspirina 300mg + Cilostazol 100mg	1 (1,1%)	—	1 (2,4%)	
Anticoagulação				0,658
5000 IU	19 (21,6%)	11 (23,4%)	8 (19,5%)	
7500 IU	69 (78,4%)	36 (76,6%)	33 (80,5%)	

Fonte: elaborada pelo autor.

4.3 Resultado dos procedimentos

Um total de 88 pacientes foram estudados para análise primária e secundária: 47 (53,4%) foram alocados para o grupo-controle e 41 (46,6%) para o grupo-Casper. Todos os procedimentos de ACS foram realizados com sucesso, não houve falha no implante do *stent* ou *crossover* entre os grupos, apenas um procedimento de ACS foi realizado em cada paciente e todos os pacientes receberam alta hospitalar em 24 horas.

Desde o início das ACS, e durante as 24 horas de internação, foram observadas duas complicações clínicas e duas complicações técnicas relacionadas diretamente à ACS. No seguimento de 3 meses, não ocorreu nenhum evento neurológico em ambos os grupos e no grupo-controle um paciente sofreu IAM na primeira semana, após alta hospitalar com recuperação cardiológica completa.

Outras possíveis complicações como infecção, hematoma inguinal, dissecção arterial, trombose arterial ou venosa, hematoma localizado em outras regiões, rejeição do *stent* ou do Angioseal não foram encontradas em ambos os grupos estudados.

4.4 Desfecho geral

Os desfechos gerais avaliaram a eficácia do *stent* de célula fechada e do *stent* Casper na ACS, com filtro de proteção cerebral distal, utilizando IRM de encéfalo entre 6 e 24 horas após o tratamento. Todos os 88 pacientes foram incluídos na análise primária. Os resultados estão dispostos nos dados da Tabela 6.

Comparando o *stent* de célula fechada com o *stent* Casper, não observamos redução na incidência (44,7% *versus* 39%, p = 0,592), no número (1,3 ± 1,8 *versus* 0,9 ± 1,5, p = 0,444) e no diâmetro (3,9 ± 5,8 *versus* 2,8 ± 4,2 mm, p = 0,353) das novas lesões cerebrais isquêmicas após ACS. A incidência das lesões ipsilaterais também não variou (36,2% *versus* 34,1% p= 0,833), assim como a quantidade de lesões (0,7 ± 1,3 *versus* 0,6 ± 1,0 p = 0,727) e o tamanho (2,9 ± 5,2 *versus* 2,1 ± 3,7 p = 0,543). Considerando apenas as lesões contralaterais e de circulação posterior, também não observamos diferenças na incidência (31,9% *versus* 22,0%, p = 0,295), na quantidade (0,6 ± 1,0 *versus* 0,4 ± 0,8 p = 0,307) e no tamanho (1,9 ± 3,0 *versus* 1,0 ± 2,1 p = 0,199). A maioria das lesões eram menores de 10 mm (91%) e, destas, 61% eram menores de 5 mm.

Tabela 6 – Novas lesões na DWI-RM

Desfecho Geral	**Total** (n=88)	**Controle** (n=47)	**Casper** (n=41)	**p value**
Incidência				
Total	37 (42,0%)	21 (44,7%)	16 (39,0%)	0,592
Ipsilateral	31 (35,2%)	17 (36,2%)	14 (34,1%)	0,843
Contralateral*	24 (27,3%)	15 (31,9%)	9 (22,0%)	0,295
Número de lesões				
Total	1,1 ± 1,7	1,3 ±1,8	0,9 ±1,5	0,444
Ipsilateral	0,7 ±1,1	0,7 ±1,3	0,6 ±1,0	0,727
Contralateral*	0,5 ±1,0	0,6 ±1,0	0,4 ±0,8	0,307
Média do diâmetro (mm)				
Total	3,4 ±5,2	3,9 ±5,8	2,8 ±4,2	0,353
Ipsilateral	2,5 ±4,5	2,9 ±5,2	2,1 ±3,7	0,543
Contralateral*	1,5 ±2,6	1,9 ±3,0	1,0 ±2,1	0,199

Fonte: elaborada pelo autor.

Nota: * Inclui lesões no tronco cerebral e cerebelo.

Não foram encontradas diferenças entre os operadores (operador 3: OR 1,28; 95% CI: 0,45 - 3,62 e operador 2: OR 1,79; 95% CI: 0,64 - 5,02, p = 0,545) e entre os centros envolvidos (OR 1,02; 95% CI: 0,40 - 2,65, p = 0,965), conforme os dados da Tabela 7. O operador 1 apresentou as menores taxas de novas lesões na DWI-MR, apesar de não significativa.

Tabela 7 – Associação entre tromboembolismo, operador e centro

	B	**IC 95%**	**p value**
Operador(1)			0,545
Operador #2	1,28	0,45 – 3,62	
Operador #3	1,79	0,64 – 5,02	
Centro(2)	1,02	0,40 – 2,65	0,965

Fonte: elaborada pelo autor.

Notas: B: coeficiente de regressão; IC95%: intervalo de confiança de 95%; p: valor de probabilidade.
(1) Em comparação com operador #2 e #3; operador #1 serviu de referência, pois foi o que apresentou menor número de novas lesões na IRM; (2) em comparação entre os centros envolvidos. O operador D.G.A. realizou número pequeno de casos e foi unido ao operador 2 (L.H.C.A.) por motivos estatísticos.

Os dados da Tabela 8 não revelam fator predisponente para tromboembolismo nos pacientes estudados. Foi encontrada apenas uma tendência de maior incidência de lesões

ipsilateriais de novas lesões na DWI-MR nos pacientes que receberam doses mais baixa de heparina (5.000 IU *versus* 7.500 IU - OR 0,39; 95% CI: 0,14 - 1,11; p = 0,078) e nos pacientes que tiveram AIT (OR 3,15; 95% CI: 0,90 – 11,04; p = 0,073).

Tabela 8 – Fatores preditores de tromboembolismo ipsilateral

	B	**IC 95%**	**p value**
Grupo Casper(1)	0,92	0,38 – 2,20	0,843
Idade(2)	1,19	0,86 – 1,66	0,282
Idade > 80 anos	0,90	0,28 – 2,93	0,866
Sexo masculino	1,36	0,46 – 3,98	0,574
HAS	1,10	0,26 – 4,73	0,900
Dislipidemia	2,21	0,89 – 5,45	0,086
Tabagismo	0,56	0,16 – 1,90	0,333
Diabetes	1,85	0,74 – 4,64	0,190
DAC	1,00	0,33 – 3,04	0,995
DAOP	1,54	0,38 – 6,21	0,547
IC	0,91	0,21 – 3,92	0,900
AVCi prévio	0,96	0,35 – 2,65	0,944
AIT prévio	2,86	0,83 – 9,82	**0,073**
FLAIR pré-intervenção	1,28	0,93 – 1,77	0,126
Percentual de estenose	0,98	0,94 – 1,01	0,217
Arco aórtico			0,514
Arco aórtico tipo 2(3)	1,13	0,41 – 3,07	
Arco aórtico tipo 3(3)	2,13	0,59 – 7,63	
Pré-dilatação	1,46	0,56 – 3,84	0,442
Pós-dilatação	0,61	0,17 – 2,19	0,455
Emboshield(4)	1,47	0,42 – 5,14	0,541
Antiagregação ataque(5)	0,56	0,16 – 1,90	0,333
AAS 300mg(6)	0,98	0,41 – 2,37	0,963
Heparina 7500U(7)	0,39	0,14 – 1,11	**0,078**
Tempo de procedimento(8)	1,12	0,79 – 1,60	0,523
Complicações técnicas	2,74	0,74 – 10,17	0,123

Fonte: elaborada pelo autor.

Notas: B - razão de chances; IC95% - intervalo de confiança de 95%; p - valor de probabilidade; HAS - hipertensão arterial sistêmica; DAC - doença arterial coronária; DAOP - doença arterial obstrutiva periférica; IC - insuficiência cardíaca; AVCi - acidente vascular cerebral isquémico; AIT - acidente isquêmico transitório. (1) Em comparação com grupo-controle; (2) a cada 5 anos; (3) em comparação com arco aórtico tipo 1; (4) em comparação com EZ, Boston (n=87); (5) em comparação ao uso de antiagregante plaquetário > 5 dias; (6) associado ao clopidogrel 75, em comparação à associação de AAS 100mg e clopidogrel 75mg (n=87); (7) em comparação com heparina 5000 UI; (8) a cada 10 minutos.

Comparando os pacientes sintomáticos com os assintomáticos, não foi encontrada nenhuma diferença estatisticamente significativa (Tabela 9). Comparado com o grupo-controle, o *stent* Casper não reduziu o número de novas lesões na DWI-MR para os pacientes assintomáticos, tanto nas lesões totais (1,1 ± 2,0 contra 1,0 ± 1,7, p = 0,978) como para as lesões ipsilateriais (0,7 ± 1,4 contra 0,6 ± 1,1, p = 0,792). O mesmo foi observado para nos pacientes com estenose sintomática (1,4 ± 1,8 contra 0,7 ± 1,0; p = 0,353) para lesões totais e (0,8 ± 1,2 *versus* 0,4 ± 1,4; p = 0,534) para lesões ipsilaterais.

Os dois neuroradiologistas que avaliaram os desfechos primários discordaram de cinco casos quanto à incidência de novas lesões cerebrais isquêmicas. A decisão final foi tomada por um terceiro neurorradiologista mais experiente, portanto, não foi realizada análise de concordância Kappa.

Tabela 9 – Incidência de novas lesões na DWI-MR baseada na manifestação neurológica de base

Novas lesões DWI-MR	Estenose Assintomática			Estenose Sintomática		
	Controle (n=17)	**Casper** (n=27)	**p value**	**Controle** (n=30)	**Casper** (n=14)	**p value**
DWI-MR total	1,1 ± 2,0	1,0 ± 1,7	0,978	1,4 ± 1,8	0,7 ± 1,0	0,353
DWI-MR ipsilateral	0,7 ± 1,4	0,6 ± 1,1	0,792	0,8 ± 1,2	0,4 ± 1,4	0,534

Fonte: elaborada pelo autor.

4.5 Desfechos específicos

Em relação aos desfechos específicos, que avaliaram a segurança dos *stents* utilizados durante a ACS com DPC distal, todos os 88 pacientes participaram da análise secundária. Observamos que dois pacientes apresentaram complicação neurológica decorrente diretamente da ACS (2/88 - 2,3%), um paciente em cada grupo apresentou episódio de AIT revertido com menos de 1 hora do início dos sintomas (1/47 [2,1%] no grupo-controle e 1/41 [2,4%] no grupo-Casper). Um paciente do grupo-controle (1/47 - 2,1%) sofreu um IAM na primeira semana após

a alta hospitalar com nova internação na unidade de dor torácica e apresentou excelente recuperação.

As duas complicações técnicas ocorreram no grupo-Casper. Uma delas foi uma dissecção traumática da ACI durante o posicionamento do cateter guia 8F na ACC provocada pela guia 0,035” que foi tratada com o próprio implante do *stent* Casper enquanto a outra foi a formação espontânea de um trombo, no interior do *stent*, que foi revertido com a administração de 10 mg de abciximab. Esses dois pacientes não apresentaram nenhum sintoma neurológico no pós-operatório. As imagens de controle de todos esses pacientes não revelaram alterações isquêmicas no FLAIR, apenas alterações na difusão e, entres eles, apenas um paciente com lesão média 12 mm.

Tabela 10 – Complicações neurológicas

	Total (n=88)	**Grupo-controle** (n=47)	**Grupo-Casper** (n=41)	**p value**
Intra Hospitalar (24h)				
Total	2 (2,3%)	1 (2,1%)	1 (2,4%)	0,617
AVC ipsilateral	–	–	–	
AIT ipsilateral	2 (2,3%)	1 (2,1%)	1 (2,4%)	
IAM	–	–	–	
Seguimento em 3 meses				
Total	1 (1,1%)	1 (2,1%)		0,714
AVC ipsilateral	–	–	–	
AIT ipsilateral	–	–	–	
IAM	1 (1,1%)	1 (2,1%)	0 (0%)	

Fonte: elaborada pelo autor.

5 DISCUSSÃO

5.1 Epidemiologia do AVC e da aterosclerose carotídea

No *National Inpatient Sample* (*Nationwide*), as hospitalizações por AVC isquêmico agudo aumentaram significativamente, tanto para homens como para mulheres e em certos grupos raciais/étnicos entre adultos mais jovens, com idades entre 18 e 54 anos. [72] Segundo as informações do *National Institute of Stroke*, de 1995 ao período de 2011 a 2012, as taxas de hospitalização por AVC agudo quase dobraram para homens de 18 a 34 anos e de 35 a 44 anos.[72]

Embora as taxas globais de mortalidade ajustadas por idade para AVC isquêmico e hemorrágico tenham diminuído entre 1990 e 2015, o número absoluto de pessoas que sofreram AVC anualmente, bem como as mortes relacionadas e os anos de vida perdidos ajustados por incapacidade, aumentaram.[72]

A maior parte da carga global de AVC está nos países de baixa e média renda. Na análise de 1.165.960 beneficiários hospitalizados da *Medicare fee-for-service*, entre 2009 e 2013, para AVC isquêmico, os pacientes tratados em centros de AVC primários certificados entre 2009 e 2013 tiveram menores taxas de mortalidade intra-hospitalar (*odds ratio* [OR], 0,89; IC 95%, 0,84–0,94), mortalidade em 30 dias ([OR], 0,90; IC 95%, 0,89–0,92) e mortalidade em 1 ano ([OR], 0,91; IC 95%, 0,90–0,92) que aqueles tratados em hospitais não certificados, após ajuste para fatores demográficos e clínicos. Hospitais certificados, entre 2009 e 2013, também tiveram menor mortalidade intra-hospitalar e menor mortalidade em 30 dias que centros certificados antes de 2009.[72] Entre as causas de AVC, a doença aterosclerótica carotídea é responsável por cerca de 20% a 25% dos casos e vem aumentando a cada década.[72]

O Brasil passou por importantes reformas estruturais e econômicas nos últimos 50 anos. Passou por 21 anos de ditadura militar, que chegou ao fim em 1985, e, em 1988, a Assembleia Constituinte editou uma nova constituição Brasileira na qual foi estabelecido que a saúde do povo brasileiro é um "direito para todos" e um "dever do estado ", levando a reformas dos cuidados de saúde para criar o universal Sistema Único de Saúde (SUS). No entanto, o SUS não é a única explicação para os melhores resultados de saúde. No mesmo período, o Brasil experimentou um crescimento econômico dramático, acompanhado por aumentos no valor do salário mínimo e pelo aumento da distribuição de riqueza.

O Brasil passou por uma transição epidemiológica, com aumento da expectativa de vida e diminuição da mortalidade - em grande parte atribuível ao declínio das doenças crônicas não transmissíveis -, ocorrendo ao lado de uma carga crescente de Índice Sociodemográfico (*Socio-Demographic Index* - SDI), que é calculado como a média geométrica reescalonada dos valores de renda per capita, taxa de fecundidade total e média de educação alcançada da população. Os componentes do indicador SDI estão fortemente correlacionados com os resultados em saúde pública.

Com base nas informações do DataSus, entre 2005 e 2009, registraram-se no Brasil cerca de 170.000 internações anuais por AVC, com um percentual de óbitos em torno de 17%. Em 2009, o AVC representou 1,5% das 11.509.485 internações hospitalares registradas no SUS. Em relação aos sobreviventes após um AVC, cerca de 45% dos pacientes receberam alta direto para casa, 24% para centros de reabilitação e 31% receberam alta necessitando de cuidados profissionais de enfermagem. Entre aqueles que receberam alta para casa, 32% tiveram auxílio de serviço de atendimento à saúde domiciliar (*home healthcare services)*.[72]

De todos os pacientes que sofreram um AVC, um terço desenvolveu transtorno depressivo. Dos sobreviventes com mais de 65 anos, cerca de seis meses após o AVC, observou-se que 50% apresentavam hemiparesia, 30% não conseguiam deambular sem ajuda, 46% apresentavam deficit cognitivo, 35% depressão, 19% afasia, 26% ficaram dependentes para suas atividades diárias e 26% foram para instituições de cuidados.[72]

Não estudamos as características socioeconômicas da população randomizada para avaliar a influencia da baixa renda como fator de risco para aterosclerose carotídea. Comparamos a população da região sul (RS) e do sudeste (SP) e não observamos diferenças entres os pacientes selecionados nos quesitos idade, sexo, comorbidades e manifestações clínicas. O mesmo foi realizado em relação as características anatômicas, e não encontramos diferenças. A média de idade dos pacientes alocados foi de 73,5 variando 6,9 para mais ou para menos, a maioria eram do sexo masculino (77,3%) e o grau médio de estenose foi de 80%, o que esta de acordo com os achados da literatura internacional.[72]

5.2 Tratamento da estenose carotídea

O tratamento clínico do paciente assintomático, ou seja, aquele que nunca apresentou um evento como AIT, AVC ou amaurose fugaz, consiste no controle rigoroso dos fatores de risco cardiocerebrovasculares.[80] São recomendados níveis pressóricos abaixo de 140 x 90 mmHg (Classe I com nível de evidência A). O tratamento anti-hipertensivo reduz em 33% o

risco de AVC para cada redução de 10 mmHg da pressão arterial sistólica e a HAS sem tratamento aumenta em duas vezes o risco de estenose carotídea para cada aumento de 20 mm Hg na pressão arterial sistólica.

Pacientes com aterosclerose carotídea que fumam devem ser aconselhados a deixar de fumar e devem receber intervenções para parar de fumar. Essas atitudes reduzem os riscos de progressão da aterosclerose e o risco de AVC (Classe I com nível de evidência B). O tabagismo aumenta o risco relativo de AVC isquêmico entre 25% e 50%. O risco de AVC diminui substancialmente dentro de 5 anos naqueles que deixaram de fumar em comparação com os que continuaram fumando.

O tratamento com uma estatina é recomendado a todos os pacientes com aterosclerose carotídea para reduzir o colesterol de lipoproteína de baixa densidade (LDL) abaixo de 100 mg/dL (Classe I com nível de evidencia B). As estatinas reduziram o risco de AVC em, aproximadamente, 21%, diminuindo 15% a cada 10% de redução do LDL.

Dieta, exercício e medicamentos para baixar a glicose podem ser úteis para pacientes com diabetes mellitus e aterosclerose carotídea. No entanto, o benefício da prevenção de AVC, da terapia intensiva de redução da glicose para um nível de hemoglobina glicosilada menor que 7% não foi estabelecido (Classe IIa com nível de evidência A).

A administração de estatina em uma dose suficiente para reduzir o colesterol LDL para um nível próximo ou abaixo de 70 mg/dL é recomendado em pacientes com DM e aterosclerose carotídea para prevenção de AVC isquêmico (Classe IIa com nível de evidencia B). Do mesmo modo, o controle da obesidade e da síndrome metabólica, assim como a prática de atividades físicas e dieta, devem ser aconselhados para todos.[80]

A terapia antiplaquetária com aspirina, entre 75 e 325 mg por dia, é recomendada para pacientes com aterosclerose carotídea obstrutiva ou não obstrutiva para prevenção de infarto do miocárdio e outros eventos cardiovasculares isquêmicos, embora o benefício não tenha sido estabelecido para prevenção de AVC em pacientes assintomáticos (Classe I, com nível de evidência A).

As recomendações para terapia antitrombótica são aspirina (75 a 325 mg/dia) ou Aspirina + Dipiridamol de liberação prolongada (25+200 mg, de 12 em 12 horas) para pacientes com aterosclerose carotídea assintomática visando à prevenção de infarto do miocárdio ou eventos isquêmicos cardiovasculares. A ticlopidina (250 mg, 12 em 12 horas) ou clopidogrel (75 mg/dia) podem substituir a aspirina em caso de alergia ou intolerância gástrica. Os anticoagulantes orais não mostraram superioridade na prevenção, no entanto, o braço da

anticoagulação oral teve um aumento estatisticamente significativo nos principais eventos de sangramento.[80]

A queda entre 60% e 80% no risco de AVC associada à aterosclerose carotídea assintomática apenas com tratamento médico (incentivando um estilo de vida saudável e medicamentos apropriados) vem sendo observada desde o início dos estudos randomizados, comparando o tratamento médico por si *versus* a endarterectomia carotídea.[81]

O tratamento clínico do paciente sintomático com estenose carotídea também deve incluir o controle rigoroso dos fatores de risco cardiocerebrovasculares, embora haja algumas controvérsias relacionadas à terapia anti-hipertensiva nos pacientes com AVC ou AIT. Em pacientes sintomáticos com estenose grave da artéria carótida, no entanto, não se sabe se a terapia anti-hipertensiva é benéfica ou confere danos pela redução da perfusão cerebral. Em alguns pacientes com estenose grave da artéria carótida, a reatividade cerebrovascular prejudicada pode estar associada a um risco aumentado de eventos isquêmicos ipsilaterais. O *guideline* de 2011[80] recomenda que, exceto na fase aguda, o controle da hipertensão arterial é recomendado em níveis abaixo de 140/90 mmHg, apesar da baixa evidência (Classe IIa com nível de evidência C).

A suspensão do tabagismo é benéfica no controle do crescimento e na severidade da estenose, tanto para pacientes assintomáticos como sintomáticos. Da mesma forma, o tratamento com estatina é recomendado a todos os pacientes com aterosclerose carotídea que sofreram AVC isquêmico com objetivo de reduzir o colesterol LDL a um nível próximo ou abaixo de 70 mg/dL (Classe IIa com nível de evidência B). Além disso, o controle do DM, da obesidade e da síndrome metabólica, assim como a prática de atividades físicas e dieta, também são recomendados para estes pacientes.

A prevenção secundária é fundamental para evitar novos eventos isquêmicos nos pacientes com aterosclerose carotídea. Em pacientes que sofreram AVC isquêmico ou AIT, a terapia antiplaquetária apenas com aspirina (75 a 325 mg por dia), apenas com clopidogrel (75 mg por dia) ou a combinação de aspirina com dipiridamol de liberação prolongada (25 mg e 200 mg duas vezes ao dia, respectivamente) (Classe I com nível de evidência B), é preferível à combinação de aspirina com clopidogrel (Classe I com nível de evidência B).

A seleção de um regime antiplaquetário deve ser individualizada na base dos perfis de fatores de risco do paciente, custo, tolerância e outras características clínicas, bem como orientações das agências reguladoras. Os agentes antiplaquetários são recomendados, em vez da anticoagulação oral, para pacientes com aterosclerose carotídea (Classe I com nível de evidencia B) ou sem sintomas isquêmicos (Classe I com nível de evidência C).

Em pacientes com indicação de anticoagulação, como fibrilação atrial ou válvula cardíaca protética mecânica, pode ser benéfico administrar um antagonista da vitamina K (como a varfarina, dose-ajustada para atingir um objetivo internacional normalizado [INR] de 2,5 [faixa 2,0 a 3,0]) para prevenção de eventos isquêmicos tromboembólicos (Classe I com nível de evidência C).

Para pacientes em que a aspirina é contraindicada por outros fatores que não o sangramento ativo, incluindo alergia, o clopidogrel (75 mg por dia) ou a ticlopidina (250 mg duas vezes ao dia) é uma alternativa razoável (Classe I com nível de evidência C). A recomendação para pacientes com AVC isquêmico menor ou com AIT é iniciar o uso do clopidogrel e da aspirina dentro das primeiras 24 horas após o evento e manter por até 3 meses, pois reduzem o risco de AVC subsequente por um período entre 30 e 90 dias (redução do risco relativo 30%, redução absoluta de risco 1,9%).[124]

O uso de agentes antiplaquetários alternativos foi estudado contra os agentes antiplaquetários recomendados. Uma metanálise comparou 36 estudos randomizados, usando agentes antiplaquetários comuns (aspirina, aspirina/dipiridamol, clopidogrel) *versus* novos agentes triflusal e cilostazol para prevenção secundária de AIT não cardioembólica ou AVC isquêmico.[80] A análise preliminar dos antiplaquetários para prevenção secundária confirmou as recomendações nas diretrizes atuais. Além disso, descobriu-se que o cilostazol reduziu o risco de AVC recorrente quando comparado com aspirina em dose baixa mais dipiridamol com um OR de 0,75 e clopidogrel com uma OR de 0,76, mas essa diferença não foi estatisticamente significativa.

O cilostazol foi significativamente associado à redução dos eventos hemorrágicos em comparação com os regimes de aspirina, aspirina/dipiridamol e aspirina/clopidogrel. Uma limitação clara deste estudo foi a heterogeneidade das características dos pacientes ao longo dos ensaios. Essa eficácia aprimorada da prevenção de AVC também tem implicações para melhores resultados em pacientes com aterosclerose carotídea sintomática que recebem tratamento médico, com ou sem endarterectomia ou ACS adicional.[125]

DeBakey[18] realizou a endarterectomia em 1953 utilizando a técnica descrita por Dos Santos em 1947, a partir de uma cirurgia da artéria femoral.[126] Em 1991, 38 anos após a primeira endarterectomia, foram publicados os resultados do estudo NASCET (*North American Symptomatic Carotid Endarterectomy Trial*), que estabeleceu a endarterectomia carotídea como tratamento de primeira escolha para estenoses carotídeas sintomáticas acima de 70% para pacientes de baixo risco cirúrgico.[127]

Dos pacientes com aterosclerose carotídea sintomática > 70%, 328 pacientes do braço cirúrgico apresentaram um risco cumulativo de AVC ipsilateral em 2 anos de 9% e dos 331 pacientes do braço medicamentoso o risco foi de 26%, revelando, portanto, uma redução do risco absoluto de AVC ipsilateral em 2 anos de 17% a favor da endarterectomia. Já dos pacientes com aterosclerose sintomática entre 50% e 69%, o risco de AVC ipsilateral em 5 anos de seguimento foi de 15,7% no braço cirúrgico e de 22% no braço medicamentoso, revelando uma redução absoluta de risco de 6,3% a favor da endarterectomia.[127]

Após o estudo NASCET, uma série de outros dois grandes estudos foram realizados comparando a endarterectomia ao tratamento clínico. Estes estudos foram o ECST (*European Carotid Surgery Trial*) e VACS (*Veterans Affairs Cooperative Study*).[128,129] Os resultados desses estudos, em conjunto, revelaram que a endarterectomia teve um claro benefício para pacientes sintomáticos com estenoses > 70%, porém um benefício menor para pacientes sintomáticos com estenose > 50%.

Baseado nesses resultados, um comitê de múltiplas sociedades dos EUA estabeleceu suas diretrizes para o manejo da aterosclerose carotídea.[80] Esse comitê sugeriu que os pacientes com risco cirúrgico médio ou baixo que apresentam AVC isquêmico não incapacitante ou sintomas de AIT, incluindo eventos hemisféricos ou amaurose fugax, dentro de 6 meses devem ser submetidos à endarterectomia se o diâmetro do lúmen da artéria carótida interna ipsilateral for reduzida em mais de 70% conforme documentado por imagem não invasiva (Classe I com nível de evidência A) ou superior a 50%, conforme documentado por angiografia por cateter (Classe I com nível de evidência B), se a taxa de complicação do procedimento (AVC, IAM e morte) for ≤ 6%.

Apesar da evolução técnica da endarterectomia com resultados positivos demonstrados em grandes estudos clínicos, algumas variáveis clínicas e anatômicas aumentaram os riscos da revascularização cirúrgica e levaram à exclusão de grande número de pacientes dos grandes estudos que validaram essa técnica.

A seguir, relacionamos uma lista dos “fatores clínicos” relacionados a um maior risco de complicações durante a endarterectomia: pacientes com estenose carotídea sintomática, sintomas de isquemia cerebral e não isquemia retiniana, pacientes submetidos a endarterectomia de urgência (< 30 dias do início dos sintomas), reintervenção, idade avançada, IC (classe III ou IV, pela escala da *New York Heart Association*) (NYHA), angina instável, doença arterial coronariana, fração de ejeção ventricular esquerda < 30%, IAM nos últimos 30 dias, DPOC, IRC grave, doenças pulmonares, particularmente, com necessidade de suplementação de oxigênio.[80]

Em seguida, os “fatores anatômicos” relacionados a um maior risco de complicações durante a endarterectomia: bifurcação carotídea alta, placa aterosclerótica com extensão além da área de exposição do campo cirúrgico, lesão carotídea acima do nível da segunda vértebra cervical ou abaixo da clavícula, cirurgia ou irradiação cervical prévia, pacientes traqueostomizados, oclusão carotídea contralateral, restenose pós-endarterectomia prévia, paralisia do nervo laríngeo recorrente contralateral.[80]

Por último, uma lista das complicações mais descritas após endarterectomia: AVC isquêmico, AIT, hemorragia cerebral, síndrome de hiperperfusão, morte, IAM, angina pectoris, oclusão arterial aguda, dissecção carotídea, hematoma local, hemorragia, tromboembolismo venoso, infecção da ferida cirúrgica, hipertensão ou hipotensão arterial sistêmica, restenose carotídea, paralisia de nervo cervical (hipoglosso, mandibular marginal, laríngeo recorrente, acessório espinhal e Síndrome de Horner).[80]

Atualmente, não há diretrizes para prevenção secundária após intervenção carotídea. Uma metanálise abordou esse assunto comparando três ensaios clínicos randomizados de dupla *versus* simples antiagregação plaquetária em intervenções cirúrgicas carotídeas.[130] O desfecho primário foi mortalidade e AVC ocorridos dentro de 30 dias após o tratamento e o procedimento. Nos pacientes submetidos à endarterectomia, não houve diferença na morte por AVC e AIT entre a terapia antiplaquetária dupla e a terapia antiplaquetária com agente único. Porém, houve risco significativo de hemorragia grave e hematoma cervical com dupla antiagregação.

Poucos anos após a publicação dos estudos para os pacientes com estenoses sintomáticas, os estudos ACAS (*Asymptomatic Carotid Atherosclerosis Study*), VACS (*Veterans Affairs Cooperative Study*) e ACST (*Asymptomatic Carotid Surgery Trial*) também demonstraram a superioridade do tratamento cirúrgico quando comparado ao tratamento clínico para pacientes com estenose ≥ 60% na população assintomática.[131-133] De acordo com as mesmas diretrizes, é indicada a endarterectomia para pacientes com estenose assintomática > 70%, se a taxa de complicação do procedimento (AVC, IAM e morte) for ≤ 3%.[80]

Aos pacientes assintomáticos, recomenda-se ainda que, antes de indicar a endarterectomia, devam ser levados em consideração comorbidades clínicas, expectativa de vida, risco cirúrgico e preferência dos pacientes. Salvo raras exceções, é contraindicada a endarterectomia nos casos de pacientes com sequelas graves pós-AVC, nas oclusões carotídeas e nas estenoses < 50%.[133] Assim como aos pacientes sintomáticos, recomenda-se o uso de monoterapia com AAS no pós-operatório.[130]

A aplicação da técnica endovascular em artérias carótidas, desenvolvida por Mathias, e os primeiros resultados publicados em 1983[59] ficaram adormecidos por anos em razão das limitações técnicas observadas. Entre 1983 até 2000, a técnica era considerada promissora, mas inferior à endarterectomia. A evolução passou pela angioplastia com balão, implante de *stents* expansíveis por balão, até o desenvolvimento dos *stents* autoexpansíveis e o uso das técnicas de proteção cerebral. Nos últimos 20 anos de evolução, a ACS assumiu a posição de alternativa terapêutica à endarterectomia na revascularização da estenose carotídea. Com a publicação do estudo CREST[134], foi demostrada a não inferioridade entre as modalidades endovascular e cirúrgica.

O estudo CAVATAS (*Carotid And Vertebral Artery Transluminal Angioplasty Study*)[135], publicado em 2001, comparou randomicamente ACS e endarterectomia. Foram incluídos 504 pacientes, sendo 251 para ACS e 253 para endarterectomia. Os pacientes de alto risco foram excluídos e 90% de todos os pacientes incluídos eram sintomáticos. Os procedimentos de ACS não utilizaram DPC e o *stent* foi utilizado em apenas 26% dos casos. As taxas de AVC ou morte em 30 dias foram de 10% e de 9,9% para ACS e endarterectomia, respectivamente, sugerindo equivalência entre os grupos. Entre 30 dias do tratamento e 8 anos de seguimento, a taxa de qualquer AVC foi superior no grupo endovascular, 21,1% contra 15,4% no grupo cirúrgico, mas as taxas de AVC ipsilateral foram de 11,3% e de 8,6%, respectivamente, sem representar diferença estatisticamente significativa, sugerindo equivalência entre os dois tratamentos.[136]

O estudo SAPPHIRE (*Stenting and Angioplasty with Protection in Patients at High Risk for Endarterectomy*)[137] foi um estudo randomizado que comparou a ACS e a endarterectomia entre pacientes de alto risco. De 334 pacientes, apenas 30% eram sintomáticos, 167 foram alocados para ACS e 167 para endarterectomia. Foram utilizados DPC e *stent* em todos os pacientes tratados por ACS. As taxas de AVC ipsilateral ou morte em 3 anos de seguimento foram de 25,1% para ACS e de 26,3% para endarterectomia, sendo demonstrada a não inferioridade entre os grupos.[137]

O estudo EVA-3S (*Endarterectomy versus Angioplasty in Patients With Severe Symptomatic Carotid Stenosis*)[138] randomizou pacientes sintomáticos após 120 dias do sintoma relacionado. Foram incluídos 527 pacientes, sendo 261 para ACS e 259 para endarterectomia. Problemas metodológicos do estudo, como a antiagregação plaquetária não obrigatória, utilizada em 82,9% dos pacientes do grupo endovascular e a inexperiência dos intervencionistas do grupo endovascular influenciaram fortemente no resultado do estudo. O estudo foi interrompido prematuramente em 2005, por revelar taxas de AVC ou morte de 9,6% com a

ACS e 3,9% com a endarterectomia (p = 0,01). Esta diferença deveu-se à taxa de AVC não incapacitante, que foi superior no grupo endovascular. Os resultados do seguimento de quatro anos deste estudo revelaram que as diferenças entre os grupos ocorreram apenas no período pós-operatório (até 30 dias).[139] Após esse período, o risco de AVC ou morte entre os grupos não diferiu significativamente.[139]

O estudo SPACE (*Stent-Protected Angioplasty versus Carotid Endarterectomy*)[140] randomizou pacientes de risco normal, sintomáticos, após 180 dias do início dos sintomas. As críticas metodológicas foram o uso de dupla antiagregação plaquetária em 79% dos pacientes do grupo de endovascular, o fato de os intervencionistas serem inexperientes e os DPC foram utilizados em apenas 27% dos pacientes. Os resultados não revelaram diferenças significativas na incidência de AVC ipsilateral ou morte em 30 dias entre os grupos (6,8% para ACS *versus* 6,3% para endarterectomia), mas o estudo foi considerado falho por não ter sido demonstrada a não inferioridade da ACS em relação à endarterectomia. No seguimento de dois anos, as taxas de AVC ou morte foram de 9,5% para ACS e de 8,8% para endarterectomia (p = 0,7).[141]

O estudo ICSS (*International Carotid Stenting Study*) [142] foi randomizado comparando a ACS e a endarterectomia e publicado em 2010. Foram incluídos pacientes sintomáticos de risco normal, sendo 855 alocados para ACS e 858 para endarterectomia. As críticas metodológicas foram o fato de que os intervencionistas eram inexperientes e os DPC foram utilizados em 72% dos casos. Este estudo não mostrou diferenças significativas das taxas de AVC incapacitante ou morte entre a ACS e a endarterectomia (4% e 3,2%, respectivamente). Entretanto, a ACS esteve associada à maior incidência de qualquer AVC, IAM ou morte que a endarterectomia (8,5% e 5,2%, respectivamente; p = 0,006).

O estudo CREST (*Carotid Revascularization Endarterectomy versus Stenting Trial*) [134] publicado em 2010, foi um estudo randomizado, multicêntrico, comparando ACS e endarterectomia. Os pacientes incluídos eram de risco normal, sintomáticos ou assintomáticos. Os pacientes do grupo endovascular receberam ACS sob uso de DPC e um regime de dupla antiagregação plaquetária foi utilizado em 97,7% dos casos. Nesse estudo, os operadores eram experientes em relação ao procedimento de ACS e aos dispositivos utilizados. Entre os 2502 pacientes incluídos, as taxas de AVC, IAM ou morte não tiveram diferença significativa entre a ACS e a endarterectomia (7,2% *versus* 6,8%, respectivamente, p = 0,51). No seguimento além de 30 dias dos procedimentos, as taxas de AVC ipsilateral entre os grupos de ACS e endarterecomia foram de 2% e de 2,4% (p = 0,85), respectivamente. As diferenças encontradas foram, no período perioperatório, um maior risco de AVC não incapacitante no grupo endovascular (4,1% *versus* 2,3%, p = 0,01) e um maior risco de IAM no grupo cirúrgico (2,3%

versus 1,1%, p = 0,03). No seguimento de quatro anos, as taxas de AVC ou morte foram de 4,7% e de 6,4% (p = 0,03), para ACS e endarterectomia, respectivamente. Portanto, a conclusão do estudo foi a de que, entre os pacientes com aterosclerose carotídea, sintomática ou assintomática, o risco de um desfecho composto por AVC, IAM ou óbito não diferiu significativamente entre o grupo da ACS e o grupo da endarterectomia. Os dois grupos apresentaram resultados aceitáveis de segurança aos 30 dias, pois as taxas de AVC, IAM ou morte entre os pacientes sintomáticos foram de 5,2% para ACS e de 4,5% para endarterectomia (p = 0,38) e, entre os pacientes assintomáticos, de 2,5% para ACS e de 2,3% para endarterectomia. Esse estudo foi estendido por 10 anos para avaliar o seguimento a longo prazo e não houve diferença significativa entre o grupo com *stent* (11,8%; IC 95%, 9,1 a 14,8) e o grupo de endarterectomia (9,9%; IC 95%, 7,9 a 12,2).[101] Com relação ao desfecho primário a longo prazo, o AVC ipsilateral pós-procedimento, nos 10 anos de seguimento, ocorreu em 6,9% (IC 95%, 4,4 a 9,7) dos pacientes no grupo com *stent* e em 5,6% (IC 95%, 3,7 a 7,6) daqueles no grupo de endarterectomia.[143] O estudo ainda revelou que pacientes com eventos periprocedimentos demonstram um aumento substancial na mortalidade em 10 anos e recomenda-se que estratégias para reduzir eventos periprocedimentos e otimizar a avaliação e o manejo de pacientes com eventos cardíacos devem ser consideradas nos esforços para reduzir não apenas a mortalidade precoce, mas também a longo prazo.[144]

O momento ideal para a realização da ACS, após o início dos sintomas, é controverso e a literatura apresenta dados conflitantes. Uma série combinada de quatro registros patrocinados pelo setor mercantil (n = 2.104) relatou taxas mais altas de AVC em 30 dias (8,8%) quando o ACS foi realizado em um período menor que 14 dias, em comparação com os 5,9% de quando o ACS foi realizado após 14 dias.[145] Também foi relatada uma duplicação do risco de AVC no Registro CAPTURE (n = 3.500) quando a ACS foi realizada com menos de 14 dias do início dos sintomas.[146] Por este motivo, optamos pela inclusão dos pacientes na randomização após 14 dias do inicio dos sintomas.

Para ACS, o benefício da dupla antiagregação plaquetária em relação a simples, foi uma diminuição estatisticamente significativa de AIT, com uma redução de risco de 13%.[88] Dada a vasta experiência com *stents* na circulação coronária, a maioria dos operadores indica o uso de dupla antiagregação após ACS por, pelo menos, 4 semanas.

Os diversos estudos apresentados acima também avaliaram os pacientes assintomáticos e não se observou diferença estatística entre eles. A seleção de pacientes assintomáticos para revascularização da carótida deve ser orientada por uma avaliação das comorbidades associadas, expectativa de vida e outros fatores individuais e deve incluir uma discussão

aprofundada dos riscos e dos benefícios do procedimento, com o entendimento das preferências do paciente (Classe I com nível de evidência C).[80]

Seguimos o protocolo padrão de ACS conforme descrito no material e métodos, os operadores foram treinados no mesmo centro de formação durante o mesmo período, os operados JRV e DGA em Paris na França e os operadores LBM e LHCA no Brasil, o que uniformiza o tratamento endovascular e reduz as chances de emprego de técnicas diversas durante a ACS. Não houve diferença entre os centros e os operadores no tempo médio dos procedimentos, que ficou em 22 minutos, discretamente menor no grupo Casper (21 *versus* 25), mas não significativo ($p = 0,289$).

5.3 Dispositivo de proteção cerebral distal - Filtro

Estudos vêm sugerindo maior eficácia da estratégia de proteção proximal em relação à distal.[113,147] Apesar disso, a recomendação dos *guidelines* Americano e Europeu é que o uso do DPC durante o ACS possa ser benéfico para reduzir o risco de AVC, quando o risco de lesão vascular for baixo (Classe IIa com nível de Evidência C).[80-123]

Uma revisão sistemática da literatura[148], publicada em 2003, mostra que a taxa combinada de AVC e morte, em 30 dias, em pacientes sintomáticos e assintomáticos, foi de 1,8% nos pacientes tratados com DPC em comparação com 5,5% nos pacientes tratados sem DPC ($X^2 = 19,7$; $p < 0,001$). Esse efeito deveu-se, sobretudo, a uma diminuição na ocorrência de AVC menor (3,7% sem proteção cerebral *versus* 0,5% com proteção cerebral; $X^2 = 22,4$; $p < 0,001$) e acidentes vasculares cerebrais graves (1,1% sem proteção cerebral *versus* 0,3% com lesões cerebrais $X^2 = 4,3$; $p < 0,05$), enquanto as taxas de mortalidade eram quase idênticas (aproximadamente 0,8%; $X^2 = 0,3$; $p < 0,60$).[148]

Os resultados de vários estudos observacionais sugerem que os DPCs reduzem as taxas de eventos adversos durante a CAS, quando os operadores têm experiência com o dispositivo. Em mãos inexperientes, os dispositivos estão associados a piores resultados clínicos.[135-140]

O Doppler Transcraniano (DTC) vem sendo empregado para validar a proteção cerebral por meio da detecção de sinais de microembolia cerebral durante procedimentos de revascularização carotídea. Esse exame tem a vantagem de detectar o evento isquêmico no exato momento em que ele ocorre, permitindo, portanto, correlacionar a incidência dos eventos embólicos com as diferentes fases dos procedimentos.[149]

Os sinais de microembolia são detectados na grande maioria dos pacientes submetidos à revascularização carotídea, ao contrário das lesões isquêmicas identificadas pela IRM, que

são muito menos frequentes.[150] Essa diferença ocorre, provavelmente, em razão da detecção pelo DTC de micropartículas gasosas, frequentes em procedimentos endovasculares, que não podem ser seguramente diferenciadas das partículas sólidas pelo DTC.[151] Apesar disso, o DTC é uma ferramenta válida para monitorar procedimentos de revascularização carotídea, porque a contagem do número de sinais de microembolia está relacionada à maior incidência de lesões isquêmicas detectadas por IRM.[152]

Em 2008, Barbato[153] demonstrou que novas lesões por ressonância magnética foram observadas em maior quantidade no grupo de proteção cerebral em comparação com o grupo sem proteção cerebral (72% *versus* 44%, p = 0,09). O número médio de lesões nesses pacientes foi similar (6,1 e 6,2, respectivamente), com tamanho médio da lesão DWI-MR de 16,63 mm^3 *versus* 15,61 mm^3 ($p < 0,79$ e 0,49, respectivamente). Houve quatro AVCs (11%), dois em cada grupo, e o único AVC grave ocorreu no grupo sem proteção cerebral. Estes achados foram, posteriormente, confirmados por Almekhlafi[149], em 2013, monitorando as etapas da angioplastia de carótida com DTC e DWI-MR. Ele observou que o momento em que ocorreram os maiores números de *High-Intensity Transiente Signals* (HITS) acontece durante o implante do *stent* e do DPC. É provável que o DPC evite a passagem de trombos maiores por meio de sua malha, reduzindo o número de eventos isquêmicos perioperatórios, mas não modifica os achados do DTC e da DWI-MR.

Dois estudos de pós-marketing[154,155] encontraram resultados semelhantes, quando médicos treinados em diferentes especialidades com vários níveis iniciais de experiência e receberam o treinamento em ACS com técnicas de DPC. Em uma pesquisa internacional de 12.392 procedimentos, ACS foram realizados por operadores experientes em 11.243 pacientes, em 53 locais. O sucesso técnico foi alcançado em 98,9%, com taxas de AVC e morte de 2,8% quando os dispositivos foram usados e 6,2% quando não estavam em uso.[156]

Apesar de não haver diferença nos resultados no estudo ARCHeR[157], quando operadores experientes usaram os DPC, outros estudos descobriram que os DPC melhoraram os resultados.[158-161] Embora os dados atuais apoiem o uso de DPC para a ACS,[148] eles não protegem de forma absoluta e completa todas as fases geradoras do tromboembolismo durante a ACS.

O Emboshield foi o dispositivo mais utilizado na nossa série (84,1%), os operadores eram experientes no uso dele e não se observou diferença entre os operadores e os centros nos resultados encontrados, o DPC EZ foi utilizado em menor proporção, mas também sem diferenças.

5.4 *Stent* de dupla camada

O *stent* de dupla camada surgiu para melhorar a cobertura da placa e se adaptar as curvaturas arteriais. O *stent* Gore incorpora a flexibilidade e a conformidade de um design de célula aberta. Em 2014, Schönholz e colaboradores[89] publicaram o primeiro implante em humanos de nova geração de *stent* híbrido. O *stent* Gore foi projetado como um *stent* verdadeiramente "híbrido". A armação do *stent* é de nitinol com desenho de célula aberta ao longo de seu corpo helicoidal para proporcionar um elevado grau de flexibilidade e moldabilidade à anatomia arterial, mas as linhas finais têm uma construção de célula fechada para equilibrar a tensão dentro do quadro. O *stent* é cortado a laser a partir de um tubo contínuo de nitinol, a estrutura é dimensionada por meio de uma série de passos de recozimento e, finalmente, eletropolido para suavizar o dispositivo e criar uma camada de óxido de níquel, que é resistente à corrosão. Um material de treliça de politetrafluoretileno (PTFE) expandido com uma série de poros de 500 μm é colado ao exterior da estrutura do *stent*. Ela ajuda a estabilizar a estrutura de nitinol, resistindo ao alongamento e impedindo o efeito de "escama de peixe”. A estrutura do *stent* e a treliça, uma vez combinadas, são revestidas com a Superfície Bioativa Carmeda (CBAS) (Carmeda AB/W.L. Gore & Associates), que consiste em CBAS-heparina imobilizada covalentemente na matriz base, o que resulta em uma superfície estável ligada à heparina. O mecanismo farmacológico do CBAS-heparina é semelhante ao da heparina administrada sistemicamente. No entanto, como o CBAS-heparina está ligado à superfície e não é livre para se difundir na corrente sanguínea, sua ação farmacológica é limitada apenas à superfície do dispositivo e não tem efeitos sistêmicos. O *stent* é montado em um sistema de entrega compatível com bainha de introdutor 5-F ou 6-F, com um comprimento de trabalho de 135 cm.

O *stent* CGuard (InspireMD, Tel Aviv, Israel), inicialmente, foi produzido em Israel e depois comprado pela Boston, CGuard Embolic Protection Stent (InspireMD Inc., Boston, Maryland). Trata-se um *stent* de nitinol autoexpansível de estrutura fina, combinado com uma cobertura de malha de politereftalato de etileno (Micronet) projetada para capturar e excluir trombos e detritos ateromatosos friáveis para evitar eventos embólicos agudos e tardios da lesão alvo. O CGuard é um *stent* de carótida de nitinol de célula aberta, envolvido com malha MicroNet e montado por fora (face externa do *stent*) em um sistema de entrega de troca rápida autoexpansível. A espessura do suporte é de 0,24 mm e a área de células abertas da estrutura de nitinol é de 21,66 mm^2 (isto é, a maior entre os *stents* carotídeos de células abertas). O MicroNet é feito de fibra PET de malha única de 20 μm de espessura, formando células de malha de

apenas 0,023 - 0,032 mm^2 (o tamanho do poro da malha quando o *stent* é totalmente expandido fica entre 150 e 180 μm), a área de célula fechada mais densa entre os *stents* contemporâneos. O diâmetro externo do sistema de entrega de *stent* é de 6 F (2.032 mm). O CGuard está disponível em uma faixa típica de comprimentos (20 a 60 mm) e diâmetros (6 a 10 mm). Antes da aplicação na carótida, esse tipo de tela, em particular, estava disponível nos *stents* expansíveis com balão coronariano, onde demonstrava um benefício substancial na perfusão do miocárdio, indicando seu impacto na redução da embolização da lesão trombótica. A primeira publicação ocorreu em 2015, no estudo CGuard CARENET Trial (*Carotid Embolic Protection Using MicroNet*).[92]

O *stent* Roadsaver (Terumo, Tokyo, Japan) - ou *stent* Casper (MicroVention, Terumo, Tustin, California, USA), que é outro nome de marca para o mesmo *stent* carotídeo (idêntico ao Roadsaver) usado para comercialização na área de neurorradiologia - é formado por uma estrutura metálica de nitinol que, externamente, funciona como suporte, construída com fios trançados grossos e uma malha interna separada, também composta por fios de nitinol, trançados por baixo dessa estrutura muito mais fina. Eles são interconectados pelos fios da malha interna em determinados pontos ao longo do *stent*. A micro-malha interna atinge um tamanho de célula entre 375 μm e 500 μm. O dispositivo é recuperável e reposicionável (recomendado com até 50% de implantação). Por causa do design de camada dupla de malha trançada, o *stent* diminui de acordo com a anatomia, de modo que nenhuma versão cônica é necessária. O perfil baixo aprimora a capacidade de passagem pela placa, quando comparado aos *stents* convencionais. O comprimento final do *stent* implantado depende do diâmetro do vaso. Por exemplo, o comprimento central da camada dupla para um *stent* de 8 x 30 mm é 30 mm, mas o *stent* totalmente implantado possui um comprimento total de 40 mm. Recomenda-se uma bainha-guia mínima de 5 F (1,7 mm) ou um cateter-guia mínimo de 7 F (2,3 mm). A cobertura da placa é maximizada pelo design de *micromesh* de dupla camada, que foi estabelecido na tecnologia de redirecionadores de fluxo usada no tratamento de aneurismas de colo largo. Assim, atua como um *stent* coberto para prender o material embólico contra a parede do vaso. As primeiras experiências publicadas com esse *stent* vieram da Alemanha e foram publicadas em 2015. A primeira descrição de implante deste *stent* foi realizada por Hopf-Jensen e colaboradores[90], em abril (7 casos), seguida por Wissgott e colaboradores[91], em agosto (12 casos). Eles concluíram que o *stent* Roadsaver ou Casper era seguro e eficaz no tratamento da estenose da ACI extracraniana e no contexto de lesões em tandem no AVC isquêmico.

Todos os operadores tinham experiencia prévia com o *stent* Casper no tratamento da ACS, não se observou diferença entre os centros e os operadores.

5.5 IRM no AVC e na estenose carotídea

Os achados da DWI-MR foram utilizados para avaliar a segurança da endarterectomia e da ACS. Diversas publicações foram realizadas utilizando essa ferramenta. Com base em uma revisão sistemática da literatura, Schnaudigel e colaboradores,[104] em 2008, concluíram que, em 2.117 pacientes, a taxa combinada de AVC e morte em 30 dias foi de 2,12% nos pacientes tratados com endarterectomia, em comparação com os 3,45% nos pacientes tratados com ACS ($p = 0,085$). Em contraste com essas taxas de complicações clínicas não significativamente diferentes, a incidência de qualquer nova lesão DWI-MR (incluindo a incidência combinada de pacientes com novas lesões, tanto ipsilateral como contralateral à artéria tratada) foi significativamente maior após ACS (37%) que após endarterectomia (10 %), $p < 0,01$.

Considerando o status da estenose, ou seja, estenose carotídea assintomática *versus* sintomática, mais detalhes sobre a incidência de novas lesões DWI-MR foram achados. Nos pacientes com ACS, novas lesões DWI-MR foram encontradas em 32,7% dos pacientes inicialmente sintomáticos e em 30,8% dos pacientes assintomáticos ($p = 0,72$). Após o ACS, a incidência de novas lesões DWI-MR foi de 14,3% em pacientes sintomáticos e de 8,6% em pacientes assintomáticos, respectivamente ($p = 0,13$). Entre todos os procedimentos de ACS incluídos nesta análise, a incidência de novas lesões DWI-MR ipsilaterais foi significativamente maior em pacientes tratados sem proteção cerebral (45%) do que naqueles nos quais os dispositivos de proteção cerebral foram usados durante a ACS (33%; $p < 0,01$).

Como esperado, o uso de dispositivos de proteção cerebral durante a ACS não teve efeito sobre a incidência de novas lesões DWI-MR fora do território vascular da artéria tratada (14% com proteção *versus* 13% sem proteção; $p = 0,60$). A incidência de novas lesões ipsilaterais de DWI-MR após ACS foi significativamente maior nos pacientes tratados com *stents* de células abertas que nos pacientes tratados com *stents* de células fechadas (51% *versus* 31%; $p < 0,01$).

Quinhentos e dez procedimentos do grupo endarterectomia foram incluídos e os procedimentos com *shunt* obrigatório (45%) foram comparados àqueles com *shunt* seletivo (55%). Uma incidência significativamente maior de novas lesões DWI-MR ipsilaterais foi encontrada em procedimentos com uso obrigatório em oposição ao uso de *shunt* seletivo (16% *versus* 6%; $p < 0,01$).

Apesar de frequentes, as lesões DWI-MR são relativamente pequenas (< 10 mm ou volume 0,080 mm^3), a grande maioria não causa deficits neurológicos e testes neuropsicológicos não têm mostrado de modo consistente e convincente que essas lesões

possam causar deficits cognitivos. Além disso, grande parte destas lesões não resultam em lesão sequelar visível pelas sequências FLAIR ou T1, exames controles repetidos em 30 dias revelam a resolução da grande maioria das lesões, especialmente as menores de 10 mm.[105]

Figura 34 – Lesão cerebral pequena nas sequências DWI-MR e FLAIR

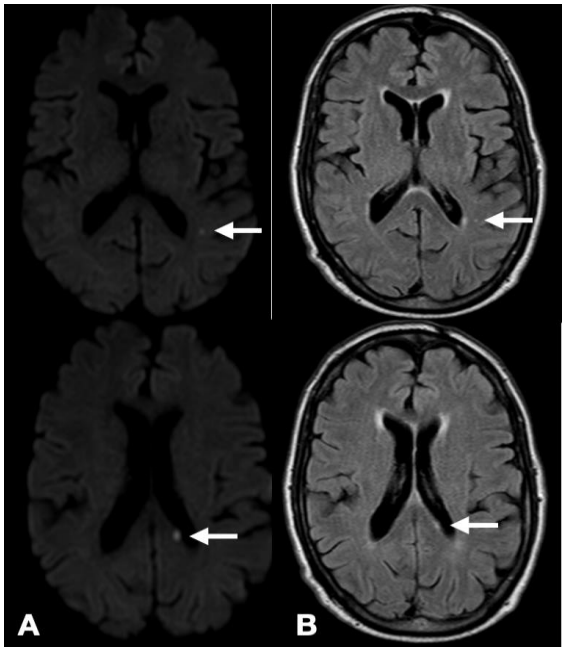

Fonte: elaborada pelo autor.

Nota: Em **(A)**, as setas brancas ilustram exemplos de pequenas lesões cerebrais medindo menos de 5 mm nas sequências DWI-MR; em **(B)**, FLAIR após procedimentos de ACS.

Portanto, suas implicações clínicas diretas ainda não foram definitivamente estabelecidas. Isso, provavelmente, seja explicado pelo fato de que grande parte do volume cerebral seja composto por áreas associativas ou terciárias, previamente chamadas de "áreas silenciosas" e também porque as lesões isquêmicas são monofásicas, ou seja, ocorrem em um único evento, o que é diferente do observado nas demências vasculares em que o paciente experimenta múltiplos eventos isquêmicos, ao longo do tempo, que acabam por provocar o declínio cognitivo.

Alguns estudos sugerem que os *stents* de células fechadas, por terem maior cobertura metálica, ou mesmo os *stents* recobertos, estão associados à menor incidência de complicações embólicas que os *stents* de células abertas.[104,162-165] Mas o significado clínico desta hipótese persiste controverso.[166]

A série de Bosiers e colaboradores,[88] publicada em 2007, comparando os *stents* de célula fechada com os de célula aberta, estudou o tamanho da área livre da célula do *stent.* O estudo foi retrospectivo, utilizando dados de quatro centros europeus de grande volume. Foram

analisados 3.179 casos de ACS e comparados diversos tipos de *stents*. As taxas de eventos tardios variaram entre 1,2% e 3,4% para *stents* com áreas de células livres < 2,5 mm^2 e > 7,5 mm^2, respectivamente ($p < 0,05$). A taxa de eventos pós-procedimentos (primeiros 30 dias) foi de 1,3% para células fechadas e 3,4% para células abertas. Todas estas diferenças foram altamente pronunciadas entre os pacientes sintomáticos ($p < 0,0001$). Os autores concluem que existem evidências substanciais de diferenças nas taxas de complicações entre os *stents* ($p = 0,002$). Na população sintomática, as taxas de complicações tardias foram mais altas para os *stents* de células abertas e aumentaram com o tamanho da área livre das células do *stent*.

Pouco tempo após a publicação dos resultados animadores de Bosiers,[88] de 2007, Schillinger e colaboradores,[165] em 2008, apresentaram os resultados de uma série consecutiva de pacientes inéditos, tratadas em 10 centros europeus na Áustria, Bélgica, Itália e Reino Unido. Um total de 1.684 pacientes (1.010 assintomáticos, 674 sintomáticos) foram submetidos a *stent* de artéria carótida com *stents* de células fechadas (n = 859, 51%) e de células abertas (n = 825, 49%). Os dados encontrados não suportaram a superioridade dos *stents* de célula fechada e as taxas de complicações periprocedimentos foram similares.

Em razão dos resultados conflitantes entre estes dois estudos retrospectivos, um estudo randomizado foi desenvolvido por Timaram e colaboradores[164] e publicado em 2011. Durante um período de 18 meses, 40 pacientes foram randomizados (1:1) para serem submetidos a ACS com *stents* de células abertas (Acculink, n = 20) ou de células fechadas (Xact, n = 20). O mesmo dispositivo de filtro para proteção embólica (filtro Accunet) foi usado. Os sinais microembólicos foram detectados pelo DTC, durante a ACS e as imagens de DWI-MR no pré-procedimento e 24 horas após o procedimento. A ACS foi realizada em 17 pacientes sintomáticos (43%) e 23 assintomáticos (57%) com um número semelhante de *stents* de células abertas e de células fechadas (9/8 e 11/12, respectivamente). As contagens detectadas pelo DTC foram 264 para *stents* de células abertas e 339 para *stents* de células fechadas ($p > 0,56$). Novas lesões detectados na DWI-RM ocorreram em 53% e 47% dos pacientes submetidos a ACS com *stents* de células abertas e fechadas, respectivamente ($p = 1,0$). Esse estudo randomizado, apesar do número pequeno de pacientes estudados, não suportou a superioridade de nenhum desenho de *stent* em relação à embolização cerebral.

Em 2016, Stabile e colaboradores[163] apresentaram os resultados retrospectivos de 1.604 pacientes submetidos à ACS com proteção cerebral do *European Registry of Carotid Artery Stenting*. Todos os tipos de *stents* carotídeos disponíveis no mercado foram utilizados. Os *stents* de células abertas foram classificados de acordo com a área livre das células em < 7,5 mm^2 ou > 7,5 mm^2, sendo implantados 713 *stents* de células fechadas, 456 *stents* de células híbridas,

238 com < 7,5 mm^2 de células abertas e 197 com > 7,5 mm^2 de células abertas. No geral, a taxa de AVC e morte de 30 dias foi de 1,37%.

Aos 30 dias, ocorreram 19 AVCs (1,18%): 8 no grupo de pacientes tratados com células fechadas (1,12%), 2 naqueles pacientes com células híbridas (0,44%), 3 nos pacientes com < 7,5 mm^2 de célula aberta (1,26%) e 6 nos pacientes tratados com *stent* de célula aberta > 7,5 mm^2 (3,05%) (p = 0,045). O estudo sugeriu que, no cenário de ACS com proteção cerebral realizado em centros de alto volume, por operadores adequadamente treinados, o uso de um *stent* de célula aberta com área livre de células > 7,5 mm^2 pode estar associado com o aumento de risco de AVC em 30 dias.

Embora tenham sido estudados, os *stents* híbridos foram comparados para avaliar o efeito protetor durante a ACS em outro estudo. Em 2017, Tatli e colaboradores[166] avaliaram 234 pacientes, sendo 146 com *stent* de célula fechada (*stent* Xact, Abbott Vascular) e 88 com *stent* de célula híbrida (Cristallo Ideale, Medtronic). Os resultados desse estudo não mostraram diferença significativa nas taxas de eventos adversos clínicos após ACS entre o grupo de células fechadas e o grupo de células híbridas. No entanto, o vasoespasmo da ACI foi mais comum no grupo dos *stents* de células fechadas, revelando que devemos considerar a anatomia dos pacientes ao escolhermos o *stent* a ser implantado.

Uma revisão sistemática realizada por Texakalidis[167] e publicada em 2018, estudou o risco perioperatório e taxas de reestenose em diferentes desenhos de *stents* (célula aberta versus célula fechada), incluiu 33 estudos (dois ensaios clínicos randomizados), compreendendo 20.291 pacientes. Eles concluíram que o uso do design de *stent* de células abertas na ACS não apresentou diferença significativa nos resultados periprocedimentos e observaram ainda que os *stents* de células abertas apresentaram um risco estatisticamente menor de reestenose em um seguimento médio de 24 meses.

A última metanálise de 2019 publicada pelo grupo de estudos ENDORSE[168] incluiu 2.654 artigos, dois ensaios clínicos randomizados e 66 estudos de coorte (incluindo 46.728 procedimentos). As taxas de eventos adversos maiores (AVC/AIT/óbito) a curto prazo foram semelhantes nos pacientes tratados com *stents* de células abertas em relação aos tratados com células fechadas ou híbridas. O uso de *stents* de células abertas predispôs o paciente a uma chance 25% maior (RR 1,25; p = 0,03) de desenvolver novas lesões na DWI-MR. Não foram observadas diferenças na incidência de reestenose, fratura do *stent* ou depressão hemodinâmica intraprocedimento em relação aos diferentes tipos de *stents* estudados. Os autores concluíram que o design do *stent* não está associado a taxas de eventos adversos maiores de curto ou médio prazos em pacientes submetidos à ACS. No entanto, o *stent* de células abertas resultou em um

número significativamente maior de novas lesões isquêmicas pós-procedimentos subclínicas detectadas no DWI-MR em comparação com o *stent* de células fechadas.

As evidências demonstraram claramente a falha em uma possível diferença nos resultados clínicos entre os desenhos dos *stents*, tanto no período perioperatório como no período tardio, mas uma real diferença nos achados de lesões na DWI-MR quando usados diferentes desenhos de *stents*.

Após as primeiras publicações sobre o Casper ou Roadsaver,[90,91] séries maiores surgiram revelando seus resultados. Os primeiros estudos com grande número de pacientes utilizando o *stent* Casper foram o CLEAR-ROAD Trial e o publicado por Nerla e colaboradores.[169,170]

O CLEAR-ROAD Trial (*Physician-initiated Carotid Trial Investigating the Efficacy of Endovascular Treatment of Carotid Arterial Disease With the Multi-layer RoadSaver Stent*)[169] teve como objetivo avaliar os resultados clínicos do tratamento por meio do *stent* carotídeo Roadsaver em indivíduos com alto risco de endarterectomia carotídea, necessitando de revascularização carotídea em razão da estenose extracraniana significativa da artéria carótida. O estudo foi prospectivo, multinacional e de braço único em pacientes de alto risco cirúrgico com estenose carotídea grave. Um total de 100 pacientes não consecutivos foram incluídos em nove centros clínicos na Bélgica, Alemanha e Itália entre julho de 2015 e fevereiro de 2016.

O procedimento ACS foi realizado de acordo com a rotina de atendimento do médico. Embora fosse rotina dos serviços usar DPC em todos os casos de carótida, alguns pesquisadores sentiram-se mais confiantes em não usar DPC com esse tipo de *stent*. O acesso vascular, o uso e o tipo de dispositivo de proteção embólica durante o procedimento foram deixados a critério do operador. Foi usada a dupla antiagregação (AAS 75-300 mg + Clopidogrel 75 mg) durante a permanência no hospital e, diariamente, por um mês. Não há relato de testagem de resistência, tanto para AAS como para o clopidogrel. A média de idade era 73,44 anos (DP ± 9,55) 70,0% eram do sexo masculino e 31,0% sintomáticos. O tempo médio de procedimento foi de 38,73 minutos (intervalo 18-72; DP ± 12,25). O DPC foi utilizado em 58% dos casos.

Dos nove centros participantes do estudo, quatro decidiram não usar DPC em alguns ou em todos os seus casos. Dos 58 DPCs utilizadas, 48 eram filtros distais e 10 dispositivos de oclusão proximal. Para o grupo sintomático, 58,06% foram tratados sem o uso de um DPC. Para o grupo assintomático, 34,78% foram tratados sem o uso de um DPC. Em 21% dos procedimentos, a pré-dilatação foi realizada. A colocação bem-sucedida do *stent* foi alcançada em todos os casos (100%). A pós-dilatação foi realizada em 94,0% dos casos.

No grupo de paciente sintomáticos, um paciente sofreu um IAM que levou à morte e outro um AVC menor (14 dias após o procedimento), em razão de uma fibrilação atrial que não foi tratada adequadamente com varfarina. Isso resultou em uma taxa global de efeito adverso de 2,1% no grupo sintomático. As limitações do estudo foram o número pequeno de pacientes, sem incluir a aquisição de imagens DWI-MR, e o fato de não haver randomização comparando o uso do DPC.

Os resultados clínicos de uma abordagem multidisciplinar publicada por Nerla e colaboradores[170] compreendeu os pacientes tratados, consecutivamente, com *stent* Casper entre outubro de 2014 e outubro de 2015, em três centros italianos de alto volume, realizando a ACS. Os pacientes foram incluídos prospectivamente, tanto com estenose sintomática ou assintomática. A escolha da estratégia de revascularização em relação ao local de acesso, dispositivo de neuroproteção (proximal ou distal), cateter-guia e comprimento do *stent* foi deixada ao operador.

Os critérios orientadores acordados para decidir quando implantar um *stent* Casper foram a presença de uma placa "mole" na avaliação da linha de base duplex e/ou uma placa carotídea de alto risco (paciente sintomático ou evidência angiográfica de placa complicada, incluindo ulceração ou dissecção). Todos os pacientes estavam em terapia antiplaquetária dupla (aspirina 100 mg e clopidogrel 75 mg/dia) por, pelo menos, três dias antes da intervenção e até quatro semanas depois. Não há relato de testagem de resistência para a AAS e para o clopidogrel.

As imagens da OCT foram adquiridas após a implantação do *stent* em um subgrupo de pacientes. Cento e cinquenta pacientes (idade de 74 ± 8 anos, 75% do sexo masculino) foram tratados. A proteção proximal foi utilizada em 62 pacientes (41%) e a proteção distal em 88 pacientes (59%). A neuroproteção proximal foi preferida em caso de estado sintomático, uma vez que foi realizada em 35 pacientes sintomáticos (82%). Nenhum paciente apresentou evidência de prolapso de placa na angiografia. A OCT foi realizada em 26 pacientes (17,3%), sendo detectado algum prolapso leve da placa em apenas dois pacientes (2/26, 7,7%). Ambos os pacientes eram portadores de uma lesão "mole" na avaliação Doppler preliminar. No entanto, em ambos os casos, nenhum tratamento adicional foi realizado.

A maioria dos pacientes apresentou evidência de protrusão de placa da camada externa do *stent* (15/26, 57,7%), mas o material da placa nunca foi além da segunda camada interna. Nenhum evento cerebrovascular foi relatado na alta ou na avaliação de 30 dias de acompanhamento. A adesão dos pacientes à terapia antiplaquetária dupla, no seguimento de 30 dias, foi de 100%.

As principais conclusões do estudo foram as seguintes: 1) o *stent* Casper é seguro e pode ser implantado facilmente em uma ampla variedade de anatomias e lesões por operadores especializados que executam a ACS em centros de alto volume; 2) o prolapso da placa, avaliado pela OCT, é relativamente baixo com este novo dispositivo; e, 3) o resultado clínico de 30 dias é bom.

Ambos estudos publicaram seus resultados de controle com seguimento de 12 meses. No CLEAR-ROAD Trial[171], em cada consulta, eram realizados rotineiramente ecodoppler de carótida, avaliação neurológica (NIHSS), registro de medicamentos, exame físico e registro de eventos adversos. Do total estudado, três pacientes de 100 (3%) apresentaram quadro de AIT durante o seguimento de 12 meses. No seguimento de 12 meses, a taxa de perviedade primária da carótida no ecodoppler de carótida foi de 92,50%, ou seja, uma taxa de oclusão de 7,5%.

No seguimento do estudo de Nerla,[172] o acompanhamento clínico de rotina foi realizado por entrevistas telefônicas e, sempre que o médico considerasse necessário, o paciente era atendido em um ambulatório. O ecodoppler de carótidas foi programado para ser realizado aos 6 e aos 12 meses pelos médicos de referência e a reestenose foi considerada na presença de valores de pico de velocidade sistólica acima de 250 cm/s.

Três mortes (2%) não relacionadas ao implante do *stent* foram observadas, um paciente apresentou IAM, outro paciente, um AVC hemorrágico e outro ainda uma complicação de cirurgia cardíaca. Nenhum paciente apresentou AIT ou AVC isquêmico durante o seguimento de 12 meses. Três pacientes (2%) apresentaram reestenose da carótida tratada, no ecodoppler, e confirmada pela angiografia, todos assintomáticos. Um paciente foi tratado com medicamentos, outro com implante de um segundo *stent* e o último com balão recoberto com droga. Patência da artéria carótida externa foi relatada em todos os pacientes. Esse estudo mostrou que a taxa de reestenose não parece diferente de outros *stents*, embora nenhuma resposta definitiva possa ser fornecida por um estudo observacional não randomizado.

A ACS mostrou resultados clínicos comparáveis à cirurgia da carótida a médio e longo prazos, exceto na fase periprocedimento (os primeiros 30 dias). Este período está marcado pela maior taxa de AIT e AVC decorrentes de fenômenos tromboembólicos. As propriedades estruturais do *stent* e sua capacidade de adaptação à parede arterial e à cobertura da placa podem estar associadas aos eventos neurológicos neste período.

Dados publicados confirmaram que a embolização cerebrovascular não se limita a apenas a fase do procedimento do implante do *stent*. Conforme o *CAPTURE Registry*[173], a maioria dos sintomas de acidente vascular cerebral (57,7%) foi observada após o procedimento e antes da alta hospitalar e 22,3% foram observados durante o procedimento enquanto 20%,

após a alta. Esses dados sugerem que os eventos periprocedimento continuam ocorrendo mesmo após o implante do *stent*. O mecanismo exato envolvido não é completamente conhecido, mas, possivelmente, multifatorial relacionado à boa adaptação do *stent* na parede arterial, área de cobertura da placa e eficácia da antiagregação plaquetária.

A IRM vem sendo utilizada para detecção do AVC agudo, tem alta sensibilidade para detecção de lesões cerebrais isquêmicas agudas, tanto nos exames de angiografias, como nos procedimentos neurointervencionistas.[104] Apesar de frequentes, as lesões cerebrais isquêmicas são pequenas (< 10 mm), a grande maioria não causa deficits neurológicos[174]. Além disso, grande parte destas lesões não resultam em lesão sequelar visível pelas sequências FLAIR ou T1.

Após a publicação do estudo CREST[143], no qual se comprovou a não inferioridade da ACS em 10 anos de seguimento quando comparada com a endarterectomia, tanto para pacientes com estenoses sintomáticas como assintomáticas, alavancou-se uma série de novas tecnologias, como os *stents* de dupla camada e os sistemas de proteção cerebral proximal com a finalidade de corrigir os resultados inferiores da angioplastia no período perioperatório.

Apesar da falta de correlação clínica das lesões na IRM, a detecção e a mensuração destas lesões isquêmicas vêm sendo utilizadas como um fator de risco de AVC ou AIT, conforme a metanálise de Gargiulo e colaboradores.[175] Eles levantaram 20 estudos, com 2.104 pacientes com tratamento padrão da estenose da carótida, endarterectomia, *versus* a ACS, e observaram que as taxas de microêmbolos foram de 12,2% contra 40,3% (OR 5,17; 95% IC, 3,31-8,06; $p < 0,00001$). Estudos como de Broussalis[119] e Mutzenbach[176] aproximaram muito os resultados do *stent* Casper com o tratamento padrão ouro (endarterectomia), com taxas de 7,3% e 6,5%, respectivamente.

A tabela 11 resume as taxas de microêmbolos em diferentes estudos.

Tabela 11 – Comparação da incidência de novas lesões de *stent* célula fechada *versus stent* de dupla camada

	Tipo de stent	Taxa microêmbolos	Ano
ICSS-MRI	Célula fechada	50,0% total	2015
Gargiulo	Célula fechada	40,3% total	2015
Estudo Carenet	C-Guard	37,0% total	2015
Ruffino	Casper	30,4% total	2016
Yamada	Casper	21,0% total	2017
Mutzenbach	Casper	6,5% total	2017
Broussalis	Casper	7,3% total 5,4% ipsilateral	2018
Ruffino	Casper C-Guard	38,0% ipsilateral	2019
Vanzin	Célula fechada	44,7% total 36,2% ipsilateral	2020
Vanzin	Casper	39,0% total 34,1% ipsilateral	2020

Fonte: elaborada pelo autor.

5.6 Análise dos pacientes randomizados

O cálculo do tamanho da amostra, no início do projeto, foi motivo de discussão pois poucas informações estavam disponíveis na literatura sobre o *stent* Casper, especialmente, relacionado às taxas de microêmbolos na IRM. O projeto teve início em dezembro de 2015 e o doutorado em julho de 2016. Projetamos o tamanho da amostra, de acordo com a maior cobertura da placa conforme dados obtidos naquela época.

O novo *stent* Casper apresentava uma área livre das células do *stent* de 0,37 mm^2, ou seja, uma cobertura da placa três vezes maior que o *Wall Stent* (1.08 mm^2) e sete vezes maior que o X-act (2.74 mm^2). Inicialmente, projetamos uma redução de 30% no número de eventos embólicos. Conforme novos artigos foram sendo publicados, o tamanho da amostra foi sendo recalculado e ajustado, de acordo com os dados da literatura. Por fim, optamos pela média da incidência de novas lesões encontradas na sequência DWI-MR dos estudos exclusivamente tratados com Casper. O valor médio aproximado de 15% (16,2%) foi considerado, conforme podemos observar nos dados da Tabela 11, que mostram todos os estudos com suas respectivas datas de publicação. Portanto, consideramos uma redução da taxa de 45% no grupo-controle para 15% no grupo-Casper.

Na randomização dos pacientes, obtivemos uma amostra não plenamente homogênea. A idade da população estudada, a presença de HAS dos pacientes selecionados, os portadores de IC e os pacientes com sintomas de AVC, AIT ou amaurose (sintomático), assim como a dose dos antiagregantes plaquetários variou de forma significativa durante a seleção dos pacientes ($p < 0.05$) (Tabela 5). Por que encontramos essas diferenças na linha de base da seleção dos pacientes neste estudo? A maioria dos números aleatórios usados em programas de computador, na verdade, são pseudoaleatórios, o que significa que são gerados de uma forma previsível, usando uma fórmula matemática. A aleatoriedade vem do ruído atmosférico que, para muitos propósitos, é melhor do que os algoritmos de números pseudoaleatórios normalmente usados em programas de computador.

É impossível provar definitivamente se uma dada sequência de números (e o gerador que a produziu) é aleatória. O erro diminui com o tamanho da amostra (repetição), a explicação mais provável para estas diferenças encontradas em nossa randomização foi decorrente do tamanho da amostra estudada.

Com relação à avaliação das alterações da ARWMC encontradas nos exames de IRM pré procedimento da população incluída na seleção dos pacientes, não identificamos (2,04 ± 1,37 *versus* 2,2 ± 1,42; p = 0,609) uma relação dos achados prévios com a incidência de novas lesões nos exames de controle. As alterações da substância branca têm sido implicadas no declínio cognitivo dos pacientes com graus elevados de ARWMC, mas parece que o tipo de *stent* implantado não tem influência na prática clínica.[120]

5.7 Variáveis da intervenção e farmacologia clínica

Apesar das diferenças nas características clínicas da linha de base da intervenção (Tabela 3), a análise multivariada e a regressão logística não alteraram o impacto no desfecho geral. Não se observou diferença nas características angiográficas da linha de base da intervenção dos pacientes randomizados (Tabela 4).

Em razão das limitações impostas pela baixa incidência dos resultados obtidos na amostra estudada, não foi possível demonstrar uma associação entre uma dose de heparina mais baixa (5.000 IU *versus* 7.500 IU - OR 0,39; 95% CI: 0,14 - 1.11, p = 0,078) e a presença de AIT (OR 3,15; 95% CI: 0,90 – 11,04, p = 0,073) com a incidência de novas lesões na DWI-MR, com um intervalo de confiança suficientemente estreito (Tabela 8). Provavelmente, uma amostra maior poderia confirmar essa tendência encontrada.

Com relação à diferença dos resultados encontrados com as variáveis relacionadas à farmacologia durante a intervenção, os pacientes que receberam menor quantidade de heparina estariam sujeitos a um risco, teoricamente, mais elevado. A heparina exerce, sobretudo, seu efeito anticoagulante pela ativação da antitrombina, o complexo heparina-antitrombina, em seguida, inativa trombina, fator X ativado e outros ativados fatores de coagulação.

A eficácia clínica da heparina depende de se alcançar um efeito anticoagulante definido *in vitro*, embora haja uma variação considerável *in vivo* em resposta a uma dose de heparina entre os indivíduos. Isso é, parcialmente, reflexo das limitações farmacocinéticas da heparina, causadas pela ligação da heparina às proteínas plasmáticas. Isso contribui para criar um fenômeno conhecido como "resistência à heparina", que deve ser levado em consideração para prevenir a administração excessiva de heparina com potenciais consequências hemorrágicas.[177] Esses estudos têm base especialmente em procedimento de circulação extracorpórea.

O pico ótimo de tempo de coagulação ativado (TCA) durante a ACS, associada à menor incidência combinada de morte, acidente vascular cerebral ou enfarte do miocárdio é de 250 a 299 segundos, quando comparado aos 300 a 350 segundos.[178] Não encontramos nenhum estudo publicado na literatura sobre o valor ideal da anticoagulação, durante a angioplastia de carótida *versus* redução das taxas de microêmbolos detectados na IRM.

O TCA não foi considerado no desenho do estudo, apesar de ter sido discutido entre os participantes, pelo fato do procedimento ser realizado de forma rápida e por operadores experientes (em média, 20 minutos); a dose de ataque foi calculada em função do peso do paciente, portanto, não consideramos a testagem da "resistência da heparina". Retrospectivamente analisando, esses dados poderiam ter gerado informações adicionais valiosas. Estudos adicionais focados em uma anticoagulação ideal poderão revelar desfechos diferentes durante a ACS em stents de dupla camada.

Com relação aos pacientes com AIT como sintomatologia prévia terem um potencial fator de risco para uma maior incidência de lesões na DWI-MR, apesar de tendência, sem valor estatístico, atribuímos esses achados à presença de placas ateromatosas carotídeas instáveis ou vulneráveis. Incluímos pacientes sintomáticos para o tratamento da carótida com período superior a quatorze dias do início dos sintomas, período considerado ideal para a estabilização da placa, pois reduz os riscos de AVC no período peri-procedimento.

Tradicionalmente, a aterosclerose vem sendo vista como uma doença lentamente progressiva, de armazenamento de colesterol, envolvendo o acúmulo passivo de resíduos de colesterol na parede arterial. A inflamação desempenha um papel patogênico importante em todos os estágios da aterosclerose, incluindo a desestabilização das placas ateroscleróticas.[179]

As características histológicas associadas a essa desestabilização e à instabilidade da placa são um grande núcleo necrótico rico em lipídios, hemorragia intraplaca e adelgaçamento da capa fibrosa.[180]

As placas estáveis regridem, permanecem estáticas ou crescem lentamente ao longo de décadas até que provoquem estenose ou oclusão. A rigidez da capa fibrosa e sua resistência à ruptura dependem do equilíbrio relativo de deposição e de degradação de colágeno[75], envolvendo composição (proporção relativa de lipídios, células inflamatórias, células musculares lisas, tecido conjuntivo e trombo), estresse de parede (fadiga da capa), tamanho e localização do núcleo e configuração da placa em relação ao fluxo sanguíneo. Pelo fato de contribuir para o crescimento rápido e para a deposição de lipídios, a hemorragia dentro da placa pode desempenhar um papel importante na transformação de placas estáveis em instáveis.[78] Em contraste, as placas estáveis são caracteristicamente mais calcificadas, com uma capa fibrosa mais espessa.

As placas instáveis são vulneráveis à erosão, fissura ou ruptura espontâneas, acarretando trombose, oclusão e isquemia muito antes de provocarem estenose hemodinamicamente significativa.[73] A maioria dos eventos clínicos resulta de placas instáveis, os quais não parecem graves na angiografia e, por isso, a estabilização da placa pode ser um modo de reduzir a morbi-mortalidade.[73] A ruptura da placa envolve a secreção de metaloproteinases, catepsinas e colagenases por macrófagos ativados na placa. Essas enzimas digerem a capa fibrosa, causando adelgaçamento da capa e, finalmente, a ruptura. As células T da placa contribuem com a secreção de citocinas. [75] As citocinas inibem a síntese e a deposição de colágeno pelas células musculares lisas que, normalmente, reforçam a placa. Depois que a placa se rompe, seu teor é exposto ao sangue circulante, desencadeando trombose.[78] As placas instáveis podem ser detectadas pelo ecodoppler de carótidas por meio da ecolucência ou ecogenicidade das placas. Topakian e colaboradores[180] mostraram que a maior ecolucência de placa está relacionada a um maior risco de AVC ipsilateral. A placa ecolucente e heterogênea na ultrassonografia tem densidade significativamente maior de neovascularização do que em placa ecogênica ou isoecóica.[181-183]

Nossos pacientes alocados não foram selecionados pelo critério da instabilidade ou vulnerabilidade da placa e sim pela sintomatologia dela (sintomático *versus* assintomático), a análise por imagem da placa através da ecografia, da TC, da IRM ou mesmo da elastografia não foi critério de seleção para qual braço do estudo o paciente deveria ser deslocado.

Uma questão filosófica vem à mente sobre essa questão: toda placa sintomática é instável e toda placa instável é sintomática? Sim, acreditamos que toda placa sintomática é uma

placa instável, mas o contrário é controverso, pois os estudos atuais se dedicam a estudar a morfologia e a composição da placa para avaliar o risco futuro de sua ruptura, ou seja, determinar um fator preditivo de AVC, ou seja, predizer se ela se tornará instável.

É fácil compreender, portanto, porque a placa vulnerável de alto risco é considerada, por alguns autores, como o "Santo Graal" na cardiologia. Mas será que podemos levar esta definição para a aterosclerose carotídea? O que sabemos é que as placas em risco de erosão não podem ser diferenciadas de placas estáveis, o campo de aquisição de imagens tem focado sua atenção em caracterizar as placas em risco de ruptura.

Na ausência de estudos prospectivos da história natural, os investigadores extrapolaram as características estruturais e químicas de placas que se romperam para estudar essa doença. A lesão característica é o fibroateroma de capa fina, considerado a característica típica de placas vulneráveis de alto risco. Os padrões histológicos clássicos incluem: 1) capa fibrosa fina com relação estresse-tensão aumentada; 2) grande centro necrosado com razão de colesterol livre/colesterol esterificado aumentada; 3) inflamação da placa aumentada; 4) remodelamento vascular positivo; 5) neovascularização por *vasa vasorum* aumentada; e 6) hemorragia intraplaca.[184,185] Todos os métodos diagnósticos capazes de avaliarem estes seis itens têm sido amplamente estudados como fatores de risco para futuros eventos cerebrovasculares.

Com relação à eficácia da dupla antiagregação plaquetária durante ACS, poucas séries têm focado no tema da resistência dos antiagregantes plaquetários. Apesar da existência de novos antiagregantes, tais como o ticagrelor e o prasugrel, a grande maioria dos estudos se referem ao uso da AAS e do clopidogrel.

Na revisão literária realizada durante esta tese, não observamos como foco principal os esquemas antiagregantes plaquetários dos diferentes artigos publicados, sejam eles na fase pré-tratamento, durante a ACS ou mesmo no seguimento a longo prazo, tanto para os *stents* convencionais, como para os *stents* de dupla camada, diferentemente da atenção dada para os diversores de fluxo para o tratamento dos aneurismas cerebrais. Observamos, na descrição dos materiais e métodos, apenas dois artigos de séries de ACS utilizando *stent* de dupla camada que foi mencionada a testagem e a correção da resistência dos antiagregantes plaquetários. Estes dois artigos apresentaram as menores taxas publicadas de novas lesões na DWI-MR até o presente momento.[119,176] Se este foco deveria ser uma recomendação padrão na rotina da ACS para reduzir a incidência de novas lesões na IRM, e consequentemente a taxa de eventos isquêmicos como ACV, AIT e óbito, ainda não temos resposta. Atitudes básicas e simples como

a instituição de protocolos de antiagregação e anticoagulação poderão reduzir as sequelas da ACS? Estudos adicionais serão necessários para responder essa questão.

5.8 Desfecho geral

Neste estudo multicêntrico, randomizado, realizado para comparar o *stent* de célula fechada com o *stent* Casper durante ACS sob DPC distal, não foram encontradas diferenças significativas na incidência de novas lesões na sequência DWI-MR, nem no número e nem no tamanho de novas lesões isquêmicas cerebrais. Um suposto efeito protetor contra novas lesões isquêmicas cerebrais após ACS com filtro distal não foi confirmado.

O grupo controle (*Wall Stent* e X-act) apresentou taxas de novas lesões na DWI-MR de 44,7%. Este valor é inferior aos 50% registrados no subgrupo do estudo ICSS-MRI[168] e próximo do encontrado na metanálise de Gargiulo e colaboradores, ambas publicadas em 2015 (40,3%).[175] Nossa taxa de lesão ipsilateral foi de 36,2%. Esses dados revelam que estamos com taxas muito próximas da literatura e com índices aceitáveis de novas lesões na DWI-MR durante os procedimentos de ACS utilizando *stent* convencional de célula fechada.

A incidência de novas lesões em qualquer território cerebral na DWI-MR, no grupo Casper, foi de 39%. Na publicação de Ruffino e colaboradores,[186] em 2019, com 50 casos, 50% em cada grupo (Roadsaver e Cguard), os resultados foram semelhantes, com 38% de lesões totais. A sequência DWI-MR foi realizada 1 hora e 24 horas após o procedimento.

O grupo CGuard encontrou 12% de novas lesões em 1 hora e 40% em 24 horas. Já o grupo-Casper, 0% em 1 hora e 24% em 24 horas. Apesar desses números, segundo os autores, não foi encontrada uma diferença estatística entre os diferentes tipos de *stents* estudados, mas, observa-se uma diferença entre eles quando se comparam os resultados realizados na primeira hora. Infelizmente, os autores não comentaram esses achados. Eles ainda identificaram um fator de risco preditivo para as novas lesões na IRM, os pacientes que apresentavam placa com alto sinal na IRM (43%) tiveram uma incidência de novas lesões na sequência DWI-MR de 75% contra 0% nos pacientes sem este achado ($p < 0,0001$), sugerindo que a taxa de microêmbolos está diretamente relacionada à presença de placas instáveis.

Os resultados do CGuard CARENET Trial[92] foram semelhantes, 37% de novas lesões na sequência DWI-MR em qualquer território, apesar do *stent* de dupla camada ser de uma construção completamente diferente. O CGuard é um *stent* de nitinol de célula aberta envolto externamente por uma malha MicroNet de apenas 0,023-0,032 mm^2.

A taxa de lesões ipsilateriais na IRM, no grupo-Casper, foi de 34,1% e está de acordo com o achado em outro trabalho de Ruffino e colaboradores[187] que verificou uma incidência de 30,4%. Esses valores foram muito superiores aos achados nas publicações de Mutzenbach (6,5%) e de Broussalis (7,3%), reveladas em 2018 e 2019, respectivamente.

No estudo de Mutzenbach,[176] a incidência foi de 6,5% (9/138) em uma análise retrospectiva dos pacientes tratados com Casper, sendo que 42% dos pacientes eram assintomáticos, 90% deles tinham critérios ultrassonográficos mostrando placas instáveis. Taxas semelhantes foram encontradas por Broussalis[119] e colaboradores (8/110, 7,3%) em um estudo prospectivo com 48,6% dos pacientes com placas instáveis, quando analisados por ecografia da placa. O impacto na função plaquetária foi verificado e ajustado em todos os pacientes nestes dois estudos, ou seja, foram testados para resistência ao AAS e do clopidogrel antes da realização do procedimento. A correção da resistência dos antiagregantes plaquetários não é descrita em nenhuma outra série estudada nas descrições dos materiais e métodos do estudo.

Com relação à diferença dos protocolos de antiagregação dos pacientes selecionados, o grupo-Casper recebeu doses maiores de AAS (300 mg) em comparação ao grupo controle ($p = 0,001$), apesar do fato não ter modificado os resultados do desfecho geral. Apesar disso, tivemos um caso de trombose espontânea imediata no grupo-Casper. Os dados sugerem que ocorrem diferenças fisiológicas entre as populações de pacientes, ao usar antiagregantes. Em situações normais, as plaquetas são reabastecidas na circulação sistêmica a uma taxa de, aproximadamente, 10% a 15% por dia, mas, em alguns indivíduos de alto risco (por exemplo, pacientes com DM tipo 2 ou doença arterial coronariana), essa taxa pode ser ainda maior.[188]

Em relação ao número médio de novas lesões achadas na DWI-MR por paciente no grupo controle (1,3; DP ± 1,8), observamos que foi maior que os resultados encontrados por Castro-Afonso (0,73; DP ± 1,75).[105] No grupo-Casper (0,9; DP ± 1,5), comparando com o estudo CARENET[92] (3,19; DP ± 10,33), a diferença foi ainda maior, embora tenha utilizado um *stent* de construção semelhante ao Casper, mas não idêntico. Outras publicações não informaram os valores médios encontrados em cada paciente. As diferenças, provavelmente, são multifatoriais, podendo estar relacionadas com o tipo de *stent* e com a experiência do operador.

O diâmetro médio das lesões cerebrais isquêmicas identificadas na DWI-MR foi de 3,9 ± 5,8 mm no grupo-controle e de 2,8 ± 4,2 mm no grupo-Casper ($p = 0,353$). Nossos resultados foram semelhantes aos descritos por Hauth,[189] que usou o diâmetro das lesões (< 5 mm - 81% e 5 - 10 mm 19%) como parâmetro, no lugar do volume. No estudo de Castro-Afonso,[105]

encontramos as menores lesões descritas na literatura, o diâmetro médio das lesões foi de 0,81 mm (0,0-6,4, DP ± 1,96), não observamos no artigo uma possível explicação para as lesões encontradas na IRM, serem tão pequenas. A maioria dos estudos publicados com *stent* Casper utilizou o volume como parâmetro e não o tamanho das lesões em milímetros, dessa forma, não conseguimos fazer uma comparação direta do tamanho *versus* volume.

Recentemente, foi publicado por Montorsi[114], um estudo randomizado prospectivo com o objetivo de comparar aleatoriamente o *stent* Roadsaver (RS) com o *Carotid Wall Stent* (CW), em associação com proteção embólica distal com o dispositivo *FilterWire* (FW) ou proteção proximal com o dispositivo Mo.Ma em pacientes com placas carotídeas ricas em lipídios identificadas pela TC com < 60 Hounsfield.

Um total de 104 pacientes consecutivos com estenose da artéria carótida foram randomizados para ACS com FW/RS (grupo 1, n=27), FW/CW (grupo 2, n=25), Mo.Ma/RS (grupo 3, n=27) ou Mo.Ma/CW (grupo 4, n=25). O objetivo primário foi o número de sinais microembólicos (SME) no DTC entre os grupos nas seguintes etapas da ACS: 1 e 2) acesso ao vaso-alvo; 3) passagem pela lesão para posicionar o filtro ou a guia 0.014” do Mo.Ma; 4) pré-dilatação; 5) passagem de *stent*; 6) implantação de *stent*; 7) dilatação do *stent*; e, 8) recuperação e remoção de dispositivos.

Não foram encontradas diferenças significativas nas características basais entre os quatro grupos. Comparado com o dispositivo FW, o dispositivo Mo.Ma reduziu significativamente a contagem média de SME ($p < 0,0001$) durante o cruzamento da lesão, o cruzamento do *stent*, a implantação do *stent* e a pós-dilatação, o que pode ser facilmente explicado pela interrupção do fluxo sanguíneo no grupo Mo.MA. Ainda neste mesmo cenário, a combinação de Mo.Ma/RS apresentou um desempenho significativamente melhor que o Mo.Ma/CW ($p = 0,043$).

Considerando as etapas 6-8 (implantação de *stent*, dilatação do *stent* e recuperação e remoção de dispositivos), incluindo os microêmbolos espontâneos nos pacientes tratados com FW, observamos que no grupo CW foi detectado 12,2 (9,4 - 15,9) e no grupo RS 9,4 (7,6 - 11,5), ou seja, diferença significativa ($p = 0,016$), o que estaria a favor de um efeito protetor do desenho diferente de *stent* empregado durante seu implante. A contagem de SME foi maior ($p = 0,006$) com Mo.Ma que FW para a etapa 8 (recuperação e remoção de dispositivos) e as explicações potenciais incluem aspiração subótima de detritos antes da deflação do balão de ACC, doença aterosclerótica da ACC no local da insuflação do balão e "lavagem" de detritos da placa prolapsada por meio do *stent* no momento da restauração do sangue.

A menor diferença do estudo ocorreu no grupo FW, entre os *stents* RS *versus* CW, na etapa 8, ou seja, após liberação do fluxo cerebral. Nessa fase, foi observado que não houve diferença significativa (p = 0,10), sugerindo que não há diferença entre os tipos de *stents* após a restauração do fluxo sanguíneo, ou ainda, que o efeito de "lavagem" de detritos de placa prolapsada é semelhante para ambos os *stents*. O que está de acordo com nossos achados. Infelizmente, os autores não analisaram as novas lesões na sequência DWI-MR para uma comparação direta com nosso estudo.

O uso do filtro de proteção cerebral distal foi considerado ideal no nosso estudo e um dos principais motivos desta escolha foi devido à experiência de todos os operadores com este dispositivo.

A vantagem do filtro distal de proteção cerebral é a de manter o fluxo sanguíneo cerebral anterógrado de modo ininterrupto e a capacidade de realizar a angiografia durante todo o procedimento. A desvantagem primária é a de que o filtro deve ser passado pela lesão carotídea antes da implantação, o que acarreta o risco de deslocamento da placa. Já o sistema proximal fornece proteção contra eventos embólicos antes de cruzar a lesão usando estase de fluxo ou reversão de fluxo. A desvantagem inclui a necessidade de uma bainha maior para acesso e a intolerância neurológica que pode ocorrer em pacientes em razão da ausência do fluxo sanguíneo cerebral.

Não há nenhuma vantagem clara de um tipo de proteção cerebral sobre o outro. Apenas em um ensaio clínico randomizado, o estudo PROFI[190] comparou as diferentes abordagens e descobriu que a oclusão proximal teve uma incidência menor de taxa de novas lesões de isquemias cerebrais silenciosas na IRM pós-operatória quando comparada com filtro distal (6,5 *versus* 29%; p = 0,05). Mas resultados controversos foram descritos por Castro-Afonso,[105] com uma redução significativa na incidência no filtro distal comparada com proteção proximal (15,8% *versus* 47,6%; p = 0,03). O manuscrito de Schneider[191] delineia bem o aspecto anatômico e as considerações clínicas na escolha de um sistema de proteção cerebral sobre o outro.

No final das contas, no entanto, Patel,[192] em sua recente publicação, sugere que o sistema de proteção a ser usado pelo intervencionista deve ser aquele com que o profissional tenha mais familiaridade, a fim de minimizar as complicações em razão do uso incorreto ou da manipulação excessiva do dispositivo. É importante ter conhecimento que 40% dos AVCs ocorrem durante a cateterização do arco aórtico, antes da colocação do sistema de proteção.[193]

Em um esforço conjunto para minimizar o contato do cateter com o arco aórtico e, portanto, risco de AVC no período perioperatório, a via trans-radial pode ser uma solução futura

que já está em estudo em diferentes centros. A similaridade dos achados de lesões na DWI-MR encontrada entre os operadores e os centros envolvidos revela uma homogeneidade técnica entre todos os operadores envolvidos.

5.9 Desfechos específicos

Os estudos SAPPHIRE[137] e CREST[134] demonstraram que o ACS não era inferior a endarterectomia, o resultado foi composto de AVC, IAM e morte, considerados eventos adversos maiores). A ACS foi associada a um alto risco de AVC e a endarterectomia a um alto risco de IAM. Cerca de 30% dos AVCs periprocedimento no CREST ocorreram entre os dias 1 e 30, esses achados indicaram que o AVC periprocedimento precisava ser reduzido para expandir as indicações do ACS. O ensaio clínico japonês, conduzido em 13 instituições experientes, com stent Casper, em pacientes de alto risco e normal, apresentou uma taxa de eventos adversos maiores muito baixa, de apenas 1,4%.[194]

Não foram observadas mortes no nosso estudo e a taxa global de AVC/AIT/IAM foi de 3,4% (2,1% no grupo-controle *versus* 2,4% no grupo-Casper). Estes resultados estão dentro dos padrões estabelecidos pelas diretrizes atuais.[81]

No grupo-controle tivemos um caso de AIT intra-hospitalar em um paciente sintomático e um IAM em outro paciente 1 semana após alta hospitalar, também no grupo sintomático, o que perfaz uma taxa global de complicações de 2/47 (4,2%). Esses valores são considerados ideais para este grupo de paciente, considerando os valores recomendados dos principais *guidelines* de ACS para pacientes sintomáticos (risco de AVC, AIT e IAM abaixo de 6%).

Com relação aos *stents* de dupla camada, o estudo CLEAR-ROAD[169] incluiu 100 pacientes. Foi encontrada uma taxa de eventos adversos periprocedimentos de 2,1%, semelhantes aos nossos resultados (1/41 - 2,4%). A maior série publicada com *stent* Casper (138 casos) foi publicada por Mutzenbach[176] e eles não encontraram complicações neurológicas permanentes bem como as complicações peri e pós-procedimentos foram muito baixas (1,4% e 3,6%, respectivamente).

Um dos mecanismos para embolização cerebral após implante de *stent* pode estar associado ao PP por meio da malha do *stent*. Seu possível efeito antiembólico vem sendo relacionado a uma maior capacidade de contenção da placa, como observado por estudos de OCT, que mostram uma taxa relativamente baixa de PP.[111] Mas outros fatores vêm sendo descritos, como a má aposição do *stent* na parede da artéria. A microagregação plaquetária pode

ocorrer por trás do *stent* mal-oposto e pode atuar como um efeito de "para-raio" para a formação de trombos e embolização posterior, causando o evento cerebrovascular.[112]

Embora as informações disponíveis não sejam definitivas, a prevalência de PP depois da ACS, acessada pela OCT, vem sendo estimada entre 29% para *stent* de célula fechada e 69% para *stent* de célula aberta.[162] O estudo de Liu,[111] usando OCT, mostrou diferenças significativas entre os tipos de *stent* em relação ao comportamento da placa após o implante. Em comparação com o *stent* de célula aberta *versus* célula fechada ou híbrida, foi observado que as hastes dos *stents* estavam mal posicionadas (34,5% *versus* 15% e 16,3%, respectivamente, $p < 0,01$). O PP foi muito superior quando comparado o *stent* de célula aberta *versus* célula fechada (68,6% *versus* 23,3%; $p < 0,01$) e também quando comparado com *stent* de célula híbrida (30,8%; $p < 0,01$).

Outro achado importante foi a presença de ruptura da capa fibrosa ao se comparar *stent* de célula fechada *versus* célula aberta (24,2% *versus* 43,8%; $p < 0,01$) ou com *stent* híbrido (24,2% *versus* 39,6%; $p < 0,01$). Em adição, a alta incidência de PP vem sendo descrita em pacientes com placas ricas em lipídios. No estudo de Nerla[170], em que 26/150 (17,3%) pacientes foram submetidos a estudo de OCT pós ACS, com *stent* Casper, foi observada uma PP por meio das duas camadas do *stent* em 2/26 (7,7%) casos e a maioria das placas estava contida entre as duas camadas do *stent* (15/26 - 57,7%).

Uma alta intensidade do sinal da placa na DWI-MR (hemorragia intraplaca e infiltrado inflamatório) vem sendo associada a um maior risco de novas lesões cerebrais isquêmicas silenciosas pós-procedimento[162] e a maior incidência de lesões isquêmicas perioperatórias foi relacionada a uma maior incidência de PP em pacientes com placas instáveis.[195] Em uma pequena análise retrospectiva publicada por Yamada[196], os autores mostraram que os *stents* de dupla camada produziram excelentes resultados no controle da PP quando comparados com os *stents* de células fechadas, usando OFDI.

A razão de intensidade de sinal significativamente maior (SIR, indica a relação entre a intensidade da placa/músculo esternocleidomastóideo) está relacionada à presença de novas lesões na DWI-MR. A incidência de novas lesões ipsilaterais foi significativamente maior em placas com alto índice de SIR que nas placas com baixo SIR (68% *versus* 21%; $p = 0,003$). Na análise OFDI, a porcentagem de pacientes com PP e a área média de PP foi significativamente menor no grupo de *stent* Casper que no grupo convencional (44% *versus* 88%; $p = 0,022$ e 0,09 mm^2 *versus* 0,034 mm^2; $p = 0,006$). Durante nosso estudo, não estava disponível a OCT ou a OFDI para identificarmos a taxa de PP e se esta estava relacionada a um aumento da incidência de novas lesões na IRM.

Nosso único caso de trombose intra-*stent* (grupo-Casper) ocorreu em um paciente com estenose assintomática com várias comorbidades (HAS, DM e tabagismo), usando aspirina e clopidogrel por mais de cinco dias. É possível que as comorbidades deste paciente tenham alterado o estado de antiagregação e favorecido o surgimento da trombose que foi rapidamente revertida com inibidores da glicoproteína 2b3a. A testagem de resistência ao AAS e clopidogrel não foram realizadas em nosso estudo.

A trombose do *stent* de Casper vem sendo relatada em séries de tratamento carotídeo em pacientes com AVC agudo. Os motivos ainda são desconhecidos, mas Yilmaz e colaboradores[197] levantaram a hipótese de que a frequência maior de oclusões de Casper poderia ser atribuída à ausência de um regime antiplaquetário adequado prévio ao implante do *stent*. Outras teorias foram o perfil da velocidade sanguínea, anatomia vascular (tortuosidade da ACC e ACI), parâmetros de coagulação sanguínea e estenose residual, após o implante de *stent*[198,199] ou, ainda, pela própria maior cobertura metálica do *stent*.

Em controvérsia a esses achados, Abdullayev e colaboradores[200] publicaram, em 2020, um estudo retrospectivo em dois centros alemães de alto volume em ACS. O objetivo primário do estudo foi a avaliação da oclusão aguda do *stent* carotídeo e a hemorragia intracerebral sintomática (HICs). O *stent* na artéria carótida foi implantado em 76 pacientes; destes, 26 (34%) foram tratados com o CGuard, 25 (33%) com Casper e 25 (33%) com *Wall Stent*. Os autores não observaram diferenças significativas na taxa de oclusão aguda dos *stents* (CGuard, 2/26 [8%]; Casper, 1/25 [4%]; *Wall Stent*, 1/25 [4%]) e HICs pós-intervenção (1/26 [4%], 0/25 [0%], 0/25 [0%]). O resultado clínico na alta não foi diferente entre os grupos.

De acordo com a meta-análise de um ano de seguimento de dois tipos de *stent* de dupla camada (Casper e C-Guard), publicada por Stabile em 2020,[201] os *stents* podem ser usados com segurança para o uso baseado em diretrizes de tratamento percutâneo da artéria carótida extracraniana com estenose, permitindo uma baixa taxa de eventos adversos até um ano. O estado sintomático no procedimento foi o único preditor de morte e/ou acidente vascular cerebral em um ano e a taxa de reestenose associada ao uso de *stent* de dupla camada é comparável ao observado com outros *stents* carotídeos disponíveis comercialmente, entre eles, o Casper parece estar associado a uma maior taxa de reestenose.

Em um ano, a reestenose ocorreu em 12 pacientes (2,1%). Destes, 10 eventos foram relatados no grupo Casper (4%) e 2 eventos no grupo C-Guard (0,65%) ($p = 0,007$). Uma análise de regressão logística binária confirmou que o uso do Casper foi o único preditor de reestenose em um ano ($p < 0,01$). Seis pacientes (1,07%), 4 pertencentes ao grupo Casper (1,6%) e 2 ao grupo C-Guard (0,65%), foram submetidos à revascularização para restenose.

O presente estudo teve várias limitações. Não foi possível avaliar a eficácia do *stent* Casper durante o período de acompanhamento, usando imagens (ecodoppler) ou resultados clínicos a longo prazo. O DTC não foi realizado para detectar a passagem de microbolhas (HITS). As resistências à heparina, clopidogrel e aspirina não foram testadas em nenhum paciente do grupo estudado. Nenhum estudo de protrusão de placa usando OCT ou OFDI foi realizado, nem o desempenho na IRM para avaliar a instabilidade da placa ateromatosa por meio do SIR.

Obviamente, em razão da falta de análise da instabilidade da placa e do PP, este estudo carece de poder necessário para analisar todos os fatores de risco para o tromboembolismo e, portanto, deve ser considerado: esses dados devem incentivar um estudo futuro para comparar os *stents* de dupla camada *versus* os de camada única nos pacientes com placas instáveis além do desenvolvimento de um protocolo para anticoagulação e terapia antiplaquetária *standard*.

6 CONCLUSÃO

6.1 Objetivo geral

A melhor seleção de pacientes e o avanço tecnológico contínuo têm reduzido significativamente as complicações neurológicas relacionadas à ACS. Atualmente, a técnica de angioplastia faz parte da rotina dos serviços que tratam a doença vascular da carótida e os diversos dispositivos disponíveis são equiparáveis em relação aos eventos de morbimortalidade. Quando comparamos o *stent* de célula fechada como o *Wall Stent* ou o X-Act durante a ACS sob DPC distal com o *stent* Casper de dupla camada, não encontramos diferença significativa na incidência, no número e no tamanho de novas lesões cerebrais isquêmicas silenciosas detectadas por DWI-MR.

Esses achados demonstraram que, no presente momento, não se justifica o uso de *stent* de dupla camada do tipo Casper para reduzir as lesões na IRM e, consequentemente, as taxas de complicações neurológicas decorrentes dela. Apesar de algumas diferenças na população randomizada como HAS, pacientes assintomáticos e doses maiores de AAS (300 mg) no grupo Casper e de IC no grupo controle, a regressão logística não detectou diferença significativa nos valores de microêmbolos cerebrais. Não encontramos nenhum fator de risco preditivo para novas lesões detectadas na DWI-MR, apesar dos diferentes protocolos de anticoagulação empregados durante a ACS.

6.2 Objetivos específicos

A variação da população, os fatores de risco, as características anatômicas, o grau da microangiopatia (ARWMC) e o grau de estenose não modificaram o risco de AVC/AIT/IAM durante, após a ACS e no seguimento em 3 meses. Os achados de complicações neurológicas e cardíacas foram semelhantes entre os dois *stents* estudados, ou seja, não houve diferença nas taxas de AVC/AIT/IAM utilizando *stent* Casper ou *stent* de célula fechada. Não tivemos nenhum caso de óbito associado ao tratamento em nenhum dos grupos envolvidos no estudo.

O caso de trombose aguda de *stent* Casper pode estar relacionado a comorbidades da paciente e também ao fato de o *stent* Casper ter um comportamento similar a um diversor de fluxo e necessitar de uma adequada avaliação prévia ao comportamento da resistência aos

antiagregantes plaquetários e a um controle da anticoagulação durante o procedimento com TCA, pois a estrutura de dupla camada oferece um potencial risco adicional de trombose aguda.

A tendência encontrada em relação a dose do AAS e da Heparina reforça a necessidade de protocolos de anticoagulação e antiagregantes plaquetários em ensaios clínicos futuros. Outro fator a ser estudado é em relação aos pacientes com placas instáveis, para verificar se neste grupo de pacientes o *stent* Casper é superior na prevenção de tromboembolismo na IRM e na redução das complicações neurológicas no período perioperatório.

REFERÊNCIAS *

1 MUNSTER, A. B.; THAPAR, A.; DAVIES, A. H. History of carotid stroke. **Stroke**, v. 47, n. 4, p. e66-e69, Apr. 2016.

2 PARÉ, A. **The workes of that famous chirurgion**. Translated out of Latine and compared with the French. Trad. Thomas Johnson. London: Cotes & Dugard,1649.

3 CRILE, G. W. **An Experimental and clinical research into certain problems relating to surgical operations**. Philadelphia, PA: J. B. Lippincott Co, 1901.

4 SHOJA, M. M.; TUBBS, R. S.; LOUKAS, M.; KHALILI, M.; ALAKBARLI, F.; COHEN-GADOL, A. A. Vasovagal syncope in the Canon of Avicenna: the first mention of carotid arteryhypersensitivity. **Int J Cardiol**, v. 134, n. 3, p. 297-301, Mar. 2009.

5 ROBICSEK, F.; ROUSH, T. S.; COOK, J. W.; REAMES, M. K. From Hippocrates to Palmaz-Schatz, the history of carotid surgery. **Eur J Vasc Endovasc Surg**, v. 27, p. 389-397, Apr. 2004.

6 WILLIS T. **Cerebri anatome**: cui accessit nervorum descriptio et usus. London: Martyn & Allestry, 1664.

7 PETIT, J. L. **Chirug Mem de l'Acad Roy des Sciences**. Paris: Royal Academy of Science, 1765.

8 TINDALL, G. T.; GOREE, J. A.; LEE, J. F.; ODOM, G. L. Effect of common carotid ligation on size of internal carotid aneurysms and distal intracarotid and retinal artery pressures. **J Neurosurg**, v. 25, p. 503-511, Nov. 1966.

9 ABERCROMBIE, J. **Pathological and practical researches on diseases of the brain and the spinal cord**. 3rd ed. Philadelphia, PA: Carey, Lea & Blanchard, 1836.

10 CARSWELL, R. **Pathological anatomy**: illustrations of the elementary forms of disease. London: Longman, Orme, Brown, Green & Longman, 1838.

11 GULL, W. W. Thickening and dilatation of the aorta with occlusion of the innominata and left carotid, atrophic softening of the brain. **Guys Hosp Rep**, v. 1, n. 12, 1855.

12 SAVORY, W. S. Case of a young woman in whom the main arteries of both upper extremities and of the left side of the neck were throughout completely obliterated. **Med Chir Trans**, v. 39, p. 205-219, 1856.

13 KUSSMAUL, A. Zwei Fälle von spontaner allmählicher Verschliessung grosser Halsarterienstämme. **Dtsch Arch Klin Med**, v. 24, p. 461-465, p. 473-474, 1872.

---

* De acordo com a Associação Brasileira de Normas Técnicas (ABNT NBR 6023).

14 PENZOLDT, F. Ueber Thrombose (autochthone oder embolische) der Carotis. **Dtsch Arch Klin Med**, v. 28, p. 80-93, 1881.

15 FISHER, M. Occlusion of the internal carotid artery. **AMA Arch Neurol Psychiatry**, v. 65, n. 3, p. 346-377, Mar. 1951.

16 FISHER, M. Occlusion of the carotid arteries: further experiences. **AMA Arch Neurol Psychiatry**, v. 72, n. 2, p. 187-204, Aug. 1954.

17 MONIZ, E. Arterial encephalography: Importance in the localization of cerebral tumors. **Rev Neurol** (Paris), v. 2, p. 72-90, 1927.

18 DEBAKEY, M.; CRAWFORD, E.; COOLEY, D.; MORRIS, G. J. Surgical considerations of occlusive disease of innominate, carotid, subclavian and vertebral arteries. **Ann Surg**, v. 149, n. 5, p. 690-710, May 1959.

19 OEPPEN, J.; VAUPEL, J. W. Demography. Broken limits of life expectancy. **Science**, v. 296, p. 1029-1031, May 2002.

20 WHO. The top 10 causes of death. **Fact sheet**, n. 310, Jun., 2011. Disponível em: http://www.who.int/mediacentre/factsheets/fs310/en/index.html. Acesso em: 31 dez. 2012.

21 O'KEEFE, J. H.; CORDAIN, L. Cardiovascular disease resulting from a diet and lifestyle at odds with our Paleolithic genome: how to become a 21st-century hunter-gatherer. **Mayo Clin Proc**, v. 79, n. 1, p. 101-108, Jan. 2004.

22 CZERMACK, J. Description and microscopic findings of two Egyptian mummies. Meeting of the Academy of Science. **S B Akad Wiss Wien**, v. 9, n. 27, 1852.

23 RUFFER, M. A. On arterial lesions found in Egyptian mummies (1580 BC-535 AD). **J Pathol Bacteriol**, v. 16, p. 453-462, 1911.

24 MURPHY JR., W. A.; NEDDEN, D. Z.; GOSTNER, P.; KNAPP, R.; RECHEIS, W.; SEIDLER, H. The iceman: discovery and imaging. **Radiology**, v. 226, p. 614-629, Mar. 2003.

25 THOMPSON, R. C.; ALLAM, A. H.; LOMBARDI, G. P.; WANN, L. S.; SUTHERLAND, M. L.; SUTHERLAND, J. D.; SOLIMAN, M. A. T.; FROHLICH, B.; MININBERG, D. T.; MONGE, J. M.; VALLODOLID, C. M.; COX, S. L.; EL-MAKSOUD, G. A.; BADR, I.; MIYAMOTO, M. I.; NUR EL-DIN, A.; NARULA. J.; FINCH, C. E.; THOMAS, G. S. Atherosclerosis across 4000 years of human history: The Horus study of four ancient populations. **Lancet**, v. 381 (9873), p. 1211-1222, Apr. 2013.

26 WANGENSTEEN, O. H.; WANGENSTEEN, S. D.; KLINGER, C. F. Wound management of Ambroise Paré and Dominique Larrey, great French military surgeons of the 16th and 19th centuries. **Bull Hist Med**, v. 46, p. 207-234, may/june1972.

27 HEBENSTREIT, E. B. G. **Zusätze zu Benjamin Bells Abhandlung von den Geschwüren and deren Behandlung**. Leipzig: Weidmann, 1793.

28 COOPER, A. A case of aneurysm of the carotid artery. **Med Chir Trans**, v. 1, p. 1-10, 1809.

29 TRAVERS, B. A case of aneurysm of anastomosis in the orbit by ligation of the common carotid artery. **Med Chir Tr**, v. 2, p. 1-16, 1811.

30 COGSWELL, M. F. Account of an operation for the extirpation of a tumour, in which a ligature was applied to the carotid artery. **N Engl J Med Surg**, v. 13, p. 357-360, Oct. 1824.

31 WARDROP, J. Case of carotid aneurism, successfully treated by tying the artery above the aneurismal tumour. **Med Chir Trans**, v. 13, p. 217-227, Dec. 1826.

32 TWITCHELL, A. Gunshot wound of the face and neck treated by ligation of the carotid artery. **N Engl Q J Med Surg**, v. 1, p. 188-193, 1843.

33 MONIG, S.; WALTER, M.; ERASMI, H.; PICHLMAYER, H.; VON HABERER, H. A forgotten pioneer in vascular surgery. **Ann Vasc Surg**, v. 11, p. 186-188, Mar. 1997.

34 MONIZ, E.; LIMA, A.; DE LACERDA, R. Hemiplegies par thrombose de la carotid interne. **Presse Med**, v. 45, p. 977-980, June 1937.

35 LOMAN, J. M.; MEYERSON, A. Visualization of the cerebral vessels by direct injection of thorium dioxide (Thorotrast). **AJR**., v. 35, p. 188-193, 1936.

36 CARREA, R.; MOLINA, M.; MURPHY, G. Surgery on spontaneous thrombosis of the internal carotid in the neck; carotido-carotid anastomosis: case report and analysis of the literature on surgical cases. **Medicine**, v. 15, p. 29-39, Feb. 1955.

37 EASTCOTT, H.; PICKERING, G.; ROB, C. Reconstruction of internal carotid artery in a patient with intermittent attacks of hemiplegia. **Lancet**, v. 267, n. 2, p. 994-996, Nov. 1954.

38 COOLEY, D. A.; AL-NAAMAN, Y. D.; CARTON, C. A. Surgical treatment of arteriosclerotic occlusion of common carotid artery. **J Neurosurg**, v. 13, p. 500-506, Sept. 1956.

39 FARIÑAS, P. L. A new technique for the arteriographic examination of the abdominal aorta and its branches. **Am J Roentgenol**, v. 46, p. 641-644, Nov. 1941.

40 RADNER, S. Intracranial angiography via the vertebral artery. Preliminary report of a new technique. **Acta Radiol**, v. 28, n. 5-6, p. 838-842, Nov. 1947.

41 JÖNSSON, G. Thoracic aortography by means of a cannula inserted percutaneously into the common carotid artery. **Acta Radiol**, v. 30-31, n. 5-6, p. 376-378, June 1949.

42 PEIRCE, E. C. Percutaneous femoral artery catheterization in man with special reference to aortography. **Surg Gynec Obst**, v. 93, n. 1, p. 56-74, July 1951.

43 DONALD, D. C.; KESMODEL, K. F.; ROLLINS, S. L.; PADDISON, R. M. An improved technic for percutaneous cerebral angiography. **Arch NeurolPsych**, v. 65, n. 4, p. 508-10. Apr. 1951.

44 SELDINGER, S. I. The Seldinger technique. Reprint from Acta Radiologica ,1953. **AJR Am J Roentgenol**, v. 142, n. 1, p. 5-7, Jan. 1984.

45 DOTTER, C. T.; JUDKINS, M. P. Transluminal treatment of arteriosclerotic obstruction: Description of a new technique and a preliminary report of its applications. **Circulation**, v. 30, p. 654-670, Nov. 1964.

46 GRÜNTZIG, A.; HOPF, H. Perkutane Rekanalisation chronischer arterieller Verschlüsse mit einem neuen Dilatationskatheter. **Deutsch Med Wochenschr**, v. 99, p. 2502-2505, 1974.

47 MATHIAS, K. A new catheter system for percutaneous transluminal angioplasty (PTA) of carotid artery stenoses. **Fortschr Med**, v. 95, n. 15, p. 1007-1011, Apr. 1977.

48 MATHIAS, K. **Die perkutane transluminale Katheterangioplastik (PTA) unter besonderer Berucksichtigung der selektiven perkutanen Dilatation (SPTD)**. Freiburg: Habilitationsschrift, 1979.

49 KERBER, C. S.; CROMWELL, L. D.; LEHDEN, O. L. Catheter dilatation of proximal carotid stenosis during distal bifurcation endarterectomy. **AJNR**, v. 1, n. 4, p. 348-349, july/aug. 1980.

50 THÉRON, J.; COURTHEOUX, P.; HENRIET, J. P.; PELOUZE, G.; DERLON, J. M.; MAIZA, D. Angioplasty of supraaortic arteries. **J Neuroradiol**, v. 11, n. 3, p. 187-200, 1984.

51 MATHIAS, K. Perkutane transluminale Katheterbehhandlung supraaortaler Arterienobstruktionen. **Angiology**, v. 3, p. 47-50, 1981.

52 GARRIDO, E.; MONTOYA, J. Transluminal dilatation of internal carotid artery in fibromuscular dysplasia: a preliminary report. **Surg Neurol**, v. 16, p. 469-471, Dec. 1981.

53 HASSO, A. N.; BIRD, C. R.; ZINKE, D. E.; THOMSON, J. R. Fibromuscular dysplasia of the internal carotid artery: percutaneous transluminal angioplasty. **Am J Radiol**, v. 136, p. 955-960, May 1981.

54 HODGINS, G. W.; DUTTON, J. W. Subclavian and carotid angioplasties for Takayazshu's arteritis. **J Can Assoc Radiol**, v. 33, n. 3, p. 205-207, Sept. 1982.

55 THÉRON, J.; TYLER, J. L. Takayasu's arteritis of the aortic arch: Endovascular treatment and correlation with positron emission tomography. **Am J Neuroradiol**, v. 8, n. 4, p. 621-626, july/aug. 1987.

56 THÉRON, J.; RAYMOND, J.; CASASCO, A.; COURTHEOUX, F. Percutaneous angioplasty of atherosclerotic and post-surgical stenosis of carotid arteries. **Am J Neuroradiol**, v. 8, n. 3, p. 495-500, may/june 1987.

57 GUTHANER, D. F.; SCHMIDT, L. Percutaneous transluminal angioplasty of radiation induced arterial stenoses. **Radiology**, v. 144, n. 1, p. 77-78, July 1982.

58 VITEK, J. J.; MORAWETZ, R. B. Percutaneous transluminal angioplasty of the external carotid artery: preliminary report. **Am J Neuroradiol**, v. 3, n. 5, p. 541-546, sept./oct. 1982.

59 BOCKENHEIMER, S. A. M.; MATHIAS, K. Percutaneous transluminal angioplasty in arteriosclerotic internal carotid artery stenosis. **AJNR**, v. 4, n. 3, p. 791-792, may/june 1983.

60 WHITE, R. J. A tribute to Dr. Fedor A. Serbinenko, founder of endovascular neurosurgery. **Neurosurgery**, v. 46, n. 2, p. 462-469, Feb. 2000.

61 THÉRON, J.; COSGROVE, R.; MELANÇON, D.; ETHIER, R. Embolization with temporary balloon occlusion of the internal carotid and vertebral arteries. **Neuroradiology**, v. 28, n. 3, p. 246-253, 1986.

62 HARRIGAN, M. R.; LEVY, E. I.; GUTERMAN, L. R.; HOPKINS, L. N. Intracranial stenting. *In*: HOROWITZ, M. B.; LEVY, E. I. (eds). **Neuroendovascular Surgery**, Prog Neurol Surg. v. 17, Basel: Karger. 2005, p 70-84.

63 DEORA, S. The story of STENT: from noun to verb. **Indian Heart J**, v. 68, n. 2, p. 235-237, mar./apr. 2016.

64 STENT, C. T. A new articulating and bite frame. **Dent Rev**, v. 1, p. 82-83, 1859.

65 AMBEKAR, S.; NANDA, A. Charles Stent and the mystery behind the word “stent”. **J Neurosurg**, v. 119, n. 3, p. 774-777, Sept. 2013.

66 DOTTER, C. T.; BUSCHMANN, R. W.; MCKINNEY, M. K.; RÖSCH, J. Transluminal expandable nitinol coil stent grafting: preliminary report. **Radiology**, v. 147, n. 1, p. 259-260, Apr. 1983.

67 CRAGG, A.; LUND, G.; RYSAVY, J.; CASTANEDA, F.; CASTANEDA-ZUNIGA, W.; AMPLATZ, K. Nonsurgical placement of arterial endoprostheses: a new technique using nitinol wire. **Radiology**, v. 147, n. 1, p. 261-263, Apr. 1983.

68 MAASS, D.; ZOLLIKOFER, C. L.; LARGIADÈR, F.; SENNING, A. Radiological follow-up of transluminally inserted vascular endoprostheses: an experimental study using expanding spirals. **Radiology**, v. 152, p. 3, p. 659-663, Sept. 1984.

69 WRIGHT, K. C.; WALLACE, S.; CHARNSANGA, V. E. J. C.; CARRASCO, C. H.; GIANTURCO, C. Percutaneous endovascular stents: an experimental evaluation. **Radiology**, v. 156, n. 1, p. 69-72, July 1985.

70 PALMAZ, J. C.; SIBBITT, A. R.; REUTER, S. A.; TIO, F. O.; RICE, W. J. Expandable intraluminal graft: a preliminary study. **Radiology**, v. 156, n. 1, p. 73-77, July 1985.

71 PALMAZ, J. C.; SIBBITT, R. R.; TIO, F. O.; REUTER, S. R.; PETERS, J. E.; GARCIA, F. Expandable intraluminal vascular graft: a feasibility study. **Surgery**, v. 99, n. 2, p. 199-205, Feb. 1986.

72 BENJAMIN, E. J.; MUNTNER, P.; ALONSO, A.; BITTENCOURT, M. S.; CALLAWAY, C. W.; CARSON, A. P.; CHAMBERLAIN, A. M.; CHANG, A. R.; CHENG,

S.; DAS, S. R.; DELLING, F. N.; DJOUSSE, L.; ELKIND, M. S. V.; FERGUSON, J. F.; FORNAGE, M.; JORDAN, L. C.; KHAN, S. S.; KISSELA, B. M.; KNUTSON, K. L.; KWAN, T. W.; LACKLAND, D. T.; LEWIS, T. T.; LICHTMAN, J. H.; LONGENECKER, C. T.; LOOP, M. S.; LUTSEY, P. L.; MARTIN, S. S.; MATSUSHITA, K.; MORAN, A. E.; MUSSOLINO, M. E.; O'FLAHERTY, M.; PANDEY, A.; PERAK, A. M.; ROSAMOND, W. D.; ROTH, G. A.; SAMPSON, U. K. A.; SATOU, G. M.; SCHROEDER, E. B.; SHAH, S. H.; SPARTANO, N. L.; STOKES, A.; TIRSCHWELL, D. L.; TSAO, C. W.; TURAKHIA, M. P.; VANWAGNER, L. B.; WILKINS, J. T.; WONG, S. S.; VIRANI, S. S. American Heart Association Council on Epidemiology and Prevention Statistics Committee and Stroke Statistics Subcommittee. Heart Disease and Stroke Statistics-2019 Update: A Report from the American Heart Association. **Circulation**, v. 139, n. 10, p. e56-e528, Mar. 2019.

73 KRISHNAMURTHI, R. V.; BARKER-COLLO, S.; PARAG, V.; PARMAR, P.; WITT, E.; JONES, A.; MAHON, S.; ANDERSON, C. S.; BARBER, P. A.; FEIGIN, V. L. Stroke incidence by major pathological type and ischemic subtypes in the Auckland Regional Community Stroke Studies: changes between 2002 and 2011. **Stroke**, v. 49, n. 1, p. 3-10, Jan. 2018.

74 KRISHNAMURTHI, R. V.; MORAN, A. E.; FEIGIN, V. L.; BARKER-COLLO, S.; NORRVING, B.; MENSAH, G. A.; TAYLOR, S.; NAGHAVI, M.; FOROUZANFAR, M. H.; NGUYEN, G.; JOHNSON, C. O.; VOS, T.; MURRAY, C. J. L.; C. J. L.; ROTH, G. A. Stroke Prevalence, Mortality and disability-adjusted life years in adults aged 20–64 years in 1990–2013: data from the Global Burden of Disease 2013 Study. **Neuroepidemiology**, v. 45, n. 3, p. 190-202, Oct. 2015.

75 ROSS, R. Atherosclerosis- an inflammatory disease. **N Engl J Med**, v. 340, n. 2, p. 115-126, 1999.

76 BERENSON, G. S.; WATTIGNEY, W. A.; TRACY, R. E.; NEWMAN 3RD, W. P, SRINIVASAN, S. R.; WEBBER, L. S.; DALFERES JR, E. R.; STRONG, J. P. Atherosclerosis of the aorta and coronary arteries and cardiovascular risk factors in persons aged 6 to 30 years and studied at necropsy (The Bogalusa Heart Study). **Am J Cardiol**, v. 70, n. 9, p. 851-858, Oct. 1992.

77 LIBBY, P. Mechanisms of acute coronary syndromes and their implications for therapy. **N Engl J Med**, v. 368, n. 21, p. 2004-2013, May 2013.

78 QUILLARD, T.; ARAÚJO, H. A.; FRANCK, G.; SHVARTZ, E.; SUKHOVA, G.; LIBBY, P. TLR2 and neutrophils potentiate endothelial stress, apoptosis and detachment: implications for superficial erosion. **Eur Heart J**, v. 36, n. 22, p. 1394-1404, June 2015.

79 AMMIRATI, E.; MORONI, F.; MAGNONI, M.; CAMICI, P. G. The role of T and B cells in human atherosclerosis and atherothrombosis. **Clin Exp Immunol**, v. 179, n. 2, p. 173-187, Feb. 2015.

80 BROTT, T. G.; HALPERIN, J. L.; ABBARA, S.; BACHARACH, J. M.; BARR, J. D.; BUSH, R. L.; CATES, C. U; CREAGER, M. A.; FOWLER, S. B.; FRIDAY, G.; HERTZBERG, V. S.; MCIFF, E. B.; MOORE, W. S.; PANAGOS, P. D.; RILES, T. S.; ROSENWASSER, R. H.; TAYLOR, A. J. 2011 ASA/ ACCF/ AHA/ AANN/ AANS/ ACR/ ASNR/ CNS/ SAIP/ SCAI/ SIR/ SNIS/ SVM/ SVS guideline on the management of patients

with extracranial carotid and vertebral artery disease: executive summary: a report of the American College of Cardiology Foundation/American Heart Association Task Force on Practice Guidelines, and the American Stroke Association, American Association of Neuroscience Nurses, American Association of Neurological Surgeons, American College of Radiology, American Society of Neuroradiology, Congress of Neurological Surgeons, Society of Atherosclerosis Imaging and Prevention, Society for Cardiovascular Angiography and Interventions, Society of Interventional Radiology, Society of NeuroInterventional Surgery, Society for Vascular Medicine, and Society for Vascular Surgery. **Stroke**, v. 42, n. 8, p. e464-540, Aug. 2011.

81 ABBOTT, A. L.; PARASKEVAS, K. I; KAKKOS, S. K.; GOLLEDGE, J.; ECKSTEIN, H. H.; DIAZ-SANDOVAL, L. J.; CAO, L.; FU, Q.; WIJERATNE, T.; LEUNG, T. W.; MONTERO-BAKER, M.; LEE, B. C.; PIRCHER, S.; BOSCH, M.; DENNEKAMP, M.; RINGLEB, P. Systematic review of guidelines for the management of asymptomatic and symptomatic carotid stenosis. **Stroke**, v. 46, n. 11, p. 3288-3301, Nov. 2015.

82 MATHUR, A.; DORROS, G.; IYER, S. S.; VITEK, J. J.; YADAV, S. S.; ROUBIN, G. S. Palmaz stent compression in patients following carotid artery stenting. **Cathet Cardiovasc Diagn**, v. 41, n. 2, p. 137-140, June 1997.

83 MUKHERJEE, D.; KALAHASTI, V.; ROFFI, M.; BHATT, D. L.; KAPADIA, S. R.; BAJZER, C.; REGINELLI, J.; ZIADA, K. M.; HUGHES, K.; YADAV, J. S. Self- expanding stents for carotid interventions: comparison of nitinol versus stainless- steel stents. **J Invasive Cardiol**, v. 13, n. 11, p. 732-735, Nov. 2001.

84 WHITLOW, P. L.; LYLYK, P.; LONDERO, H.; MENDIZ, O. A.; MATHIAS, K.; JAEGER, H.; PARODI, J.; SCHÖNHOLZ, C.; MILEI, J. Carotid artery stenting protected with an emboli containment system. **Stroke**, v. 33, n. 5, p.1308-1314, May 2002.

85 CARNELLI, D.; PENNATI, G.; VILLA, T.; BAGLIONI, L.; REIMERS, B.; MIGLIAVACCA, F. Mechanical properties of open-cell, self expandable shape memory alloy carotid stents. **Artif Organs**, v. 35, n. 1, p. 74-80, Jan. 2011.

86 MÜLLER-HÜLSBECK, S.; SCHÄFER, P. J.; CHARALAMBOUS, N.; SCHAFFNER, S. R.; HELLER, M.; JAHNKE, T. Comparison of carotid stents: an in-vitro experiment focusing on stent design. **J Endovasc Ther**, v. 16, n. 2, p. 168-177, Apr. 2009.

87 CONTI, M.; VAN LOO, D.; AURICCHIO, F.; DE BEULE, M.; DE SANTIS, G.; VERHEGGHE, B.; PIRRELLI, S.; ODERO, A. Impact of carotid stent cell design on vessel scaffolding: a case study comparing experimental investigation and numerical simulations. **J Endovasc Ther**, v. 18, n. 3, p. 397-406, June 2011.

88 BOSIERS, M.; DE DONATO, G.; DELOOSE, K.; VERBIST, J.; PEETERS, P.; CASTRIOTA, F.; CREMONESI, A.; SETACCI, C. Does free cell area influence the outcome in carotid artery stenting? **Eur J Vasc Endovasc Surg**, v. 33, n. 2, p. 135-141, Feb. 2007.

89 SCHÖNHOLZ, C1.; YAMADA, R.; MONTGOMERY, W.; BROTHERS, T.; GUIMARAES, M. First-in-man implantation of a new hybrid carotid stent to prevent periprocedural neurological events during carotid artery stenting. **J Endovasc Ther**, v. 21, n. 4, p. 601-604, Aug. 2014.

90 HOPF-JENSEN, S.; MARQUES, L.; PREIß, M.; MÜLLER-HÜLSBECK, S. Initial clinical experience with the micromesh Roadsaver carotid artery stent for the treatment of patients with symptomatic carotid artery disease. **J Endovasc Ther**, v. 22, n. 2, p. 220-225, Apr. 2015.

91 WISSGOTT, C.; SCHMIDT, W.; BRANDT, C.; BEHRENS, P.; ANDRESEN, R. Preliminary clinical results and mechanical behavior of a new double-layer carotid stent. **J Endovasc Ther**, v. 22, n. 4, p. 634-639, Aug. 2015.

92 SCHOFER, J.; MUSIAŁEK, P.; BIJUKLIC, K.; KOLVENBACH, R.; TRYSTULA, M.; SIUDAK, Z.; SIEVERT, H. A Prospective, multicenter study of a novel mesh-covered carotid stent: The CGuard CARENET Trial (Carotid Embolic Protection Using MicroNet). **JACC Cardiovasc Interv**, v. 8, n. 9, p. 1229-1234, Aug. 2015.

93 MOUSA, A. Y.; CAMPBELL, J. E.; ABURAHMA, A. F.; BATES, M. C. Current update of cerebral embolic protection devices. **J Vasc Surg**, v. 56, n. 5, p. 1429-1437, Nov. 2012.

94 RAPP, J. H.; ZHU, L.; HOLLENBECK, K.; SARKAR, R.; VELEZ, P. M.; REILLY, L. M.; HIRAMOTO, J.; PAN, X. M. Distal filtration versus flow reversal: an ex vivo assessment of the choices for carotid embolic protection. **J Vasc Surg**, n. 49, n. 5, p. 1181-1188, May 2009.

95 HARADA, K.; KAKUMOTO, K.; MORIOKA, J.; SAITO, T.; FUKUYAMA, K. Combination of flow reversal and distal filter for cerebral protection during carotid artery stenting. **Ann Vasc Surg**, v. 28, n. 3, p. 651-658, Dec. 2013.

96 WARACH, S.; GAA, J.; SIEWERT, B.; WIELOPOLSKI, P.; EDELMAN, R. R. Acute human stroke studied by whole brain echo planar diffusion-weighted magnetic resonance imaging. **Ann Neurol**, v. 37, n. 2, p. 231-241, Feb. 1995.

97 BENDSZUS, M.; KOLTZENBURG, M.; BURGER, R.; WARMUTH-METZ, M.; HOFMANN, E.; SOLYMOSI, L. Silent embolism in diagnostic cerebral angiography and neurointerventional procedures: a prospective study. **Lancet**, v. 354, n. 9190, p. 1594-1597, Nov. 1999.

98 BRITT, P. M.; HEISERMAN, J. E.; SNIDER, R. M.; SHILL, H. A.; BIRD, C. R.; WALLACE, R. C. Incidence of postangiographic abnormalities revealed by diffusion-weighted MR imaging. **Am J Neuroradiol**, v. 21, n. 1, p. 55-59, Jan. 2000.

99 MIROW, N.; ZITTERMANN, A.; KÖRPERICH, H.; BÖRGERMANN, J.; KOERTKE, H.; KNOBL, H.; GIESEKE, J.; OSTERTUN, B.; COSKUN, T.; KLEESIEK, K.; BURCHERT, W.; GUMMERT, J. F. Diffusion-weighted magnetic resonance imaging for the detection of ischemic brain lesions in coronary artery by-pass graft surgery surgery: relation to extracorporeal circulation and heparinization. **J Cardiovasc Surg** (Torino), v. 52, n. 1, p. 117-126, Feb. 2011.

100 HAMON, M.; GOMES, S.; OPPENHEIM, C.; MORELLO, R.; SABATIER, R.; LOGNONÉ, T. GROLLIER, G.; COURTHEOUX, P.; HAMON, M. Cerebral microembolism during cardiac catheterization imaging study. **Stroke**, v. 37, n. 8, p. 2035-2038, 2006.

101 GRESS, D. R. The problem with asymptomatic cerebral embolic complications in vascular procedures: what if they are not asymptomatic? **J Am Coll Cardiol**, v. 60, n. 17, p. 1614-1616, Oct. 2012.

102 KRINGS, T.; WILLMES, K.; BECKER, R.; MEISTER, I. G.; HANS, F. J.; REINGES, M. H.; MULL, M.; THRON, A. Silent microemboli related to diagnostic cerebral angiography: a matter of operator's experience and patient's disease. **Neuroradiology**, v. 48, n. 6, p. 387-393, June 2006.

103 BONATI, L. H.; JONGEN, L. M.; HALLER, S.; FLACH, H. Z.; DOBSON, J.; NEDERKOORN, P. J.; MACDONALD, S.; GAINES, P. A.; WAAIJER, A.; STIERLI, P.; JÄGER, H. R.; LYRER, P. A.; KAPPELLE, L. J.; WETZEL, S. G.; VAN DER LUGT, A.; MALI, W. P.; BROWN, M. M.; VAN DER WORP, H. B.; ENGELTER, S. T. ICSS-MRI STUDY GROUP. New ischaemic brain lesions on MRI after stenting or endarterectomy for symptomatic carotid stenosis: a substudy of the International Carotid Stenting Study (ICSS). **Lancet Neurol**, v. 9, n. 4, p. 353-362, Apr. 2010.

104 SCHNAUDIGEL, S.; GROSCHEL, K.; PILGRAM, S. M.; KASTRUP, A. New brain lesions after carotid stenting versus carotid endarterectomy: a systematic review of the literature. **Stroke**, v. 39, n. 6, p. 1911-1919, June 2008.

105 DE CASTRO-AFONSO, L. H.; ABUD, L. G.; ROLO, J. G.; SANTOS, A. C.; OLIVEIRA, L. D.; BARREIRA, C. M.; VELASCO, T. R.; PONTES-NETO, O. M.; ABUD, D. G. Flow reversal versus filter protection: a pilot carotid artery stenting randomized trial. **Circ Cardiovasc Interv**, v. 6, n. 5, p. 552-559, Oct. 2013.

106 TIETKE, M.; JANSEN, O. Cerebral protection vs. no cerebral protection: timing of stroke with CAS. **J Cardiovasc Surg**, v. 50, n. 6, p. 751-760, Dec. 2009.

107 DOIG, D.; TURNER, E. L.; DOBSON, J.; FEATHERSTONE, R. L.; LO, R. T.; GAINES, P. A.; MACDONALD, S.; BONATI, L. H.; CLIFTON, A.; BROWN, M. M.; ICSS INVESTIGATORS. Predictors of stroke, myocardial infarction or death within 30 days of carotid artery stenting: results from the International Carotid Stenting Study (ICSS). **Eur J Vasc Endovasc Surg**, v. 51, n. 3, p. 327-334, 2016.

108 AMERICAN COLLEGE OF CARDIOLOGY FOUNDATION; AMERICAN SOCIETY OF INTERVENTIONAL & THERAPEUTIC NEURORADIOLOGY; SOCIETY FOR CARDIOVASCULAR ANGIOGRAPHY AND INTERVENTIONS; SOCIETY FOR VASCULAR MEDICINE AND BIOLOGY; SOCIETY OF INTERVENTIONAL RADIOLOGY; BATES, E.; BABB, J. D.; CASEY JR, D. E.; CATES, C. U.; DUCKWILER, G. R.; FELDMAN, T. E.; GRAY, W. A.; OURIEL, K.; PETERSON, E. D.; ROSENFIELD, K.; RUNDBACK, J. H.; SAFIAN, R. D.; SLOAN, M. A.; WHITE, C. J. ACCF/ SCAI/ SVMB/ SIR/ASITN 2007 clinical expert consensus document on carotid stenting: a report of the American College of Cardiology Foundation Task Force on Clinical Expert Consensus Documents (ACCF/SCAI/SVMB/SIR/ASITN Clinical Expert Consensus Document Committee on Carotid Stenting). **J Am Coll Cardiol**, v. 49, n. 1, p. 126-170, Jan. 2007.

109 ANTONIUS CAROTID ENDARTERECTOMY; ANGIOPLASTY; STENTING STUDY GROUP. Trancranial Doppler monitoring in angioplasty and stenting of the carotid bifurcation. **J Endovasc Ther**, v. 10, n. 4, p. 702-710, Aug. 2003.

110 UMEMOTO, T.; DE DONATO, G.; PACCHIONI, A.; REIMERS, B.; FERRANTE, G.; ISOBE, M.; SETACCI, C. Optical coherence tomography assessment of new-generation mesh-covered stents after carotid stenting. **EuroIntervention**, v. 13, n. 11, p. 1347-1354, Dec. 2017.

111 LIU, R.; JIANG, Y.; XIONG, Y.; LI, M.; MA, M.; ZHU, W.; YIN, Q.; LI, W.; XU, G.; LIU, X. An optical coherence tomography assessment of stent strut apposition based on the presence of lipid-rich plaque in the carotid artery. **J Endovasc Ther**, v. 22, n. 6, p. 942-949, Dec. 2015.

112 SHINDO, S.; FUJII, K.; SHIRAKAWA, M.; UCHIDA, K.; SUGIURA, Y.; SAITO, S.; ANDO, Y.; YOSHIMURA, S. Three-dimensional optical frequency domain imaging evaluation of novel dual-layered carotid stent implantation for vulnerable carotid plaque. **J Stroke Cerebrovasc Dis**, v. 25, n. 3, p. e31-32, Mar. 2016.

113 LEAL, I.; ORGAZ, A.; FLORES, A.; GIL, J.; RODRÍGUEZ, R.; PEINADO, J.; CRIADO, E.; DOBLAS, M. A diffusion-weighted magnetic resonance imaging-based study of transcervical carotid stenting with flow reversal versus transfemoral filter protection. **J Vasc Surg**, v. 56, n. 6, p. 1585-1590, Dec. 2012.

114 MONTORSI, P.; CAPUTI, L.; GALLI, S.; RAVAGNANI, P. M.; TERUZZI, G.; ANNONI, A.; CALLIGARIS, G.; FABBIOCCHI, F.; TRABATTONI, D.; DE MARTINI, S.; GRANCINI, L.; PONTONE, G.; ANDREINI, D.; TROIANO, S.; RESTELLI, D.; BARTORELLI, A. L. Carotid wallstent versus roadsaver stent and distal versus proximal protection on cerebral microembolization during carotid artery stenting. **JACC Cardiovasc Interv**, v. 13, n. 4, p. 403-414, Feb. 2020.

115 POCOCK, S. J. **Clinical Trials**: a practical approach. New Jersey: Wiley, 1983.

116 MOHER, D.; HOPEWELL, S.; SCHULZ, K. F.; MONTORI, V.; GØTZSCHE, P. C.; DEVEREAUX, P. J.; ELBOURNE, D.; EGGER, M.; ALTMAN, D. G.; CONSOLIDATED STANDARDS OF REPORTING TRIALS GROUP. CONSORT 2010 Explanation and Elaboration: Updated guidelines for reporting parallel group randomised trials. **J Clin Epidemiol**, v. 63, n. 8, p. e1-37, Aug. 2010.

117 HAAHR, M. Random Numbers. *In*: SALKIND, N. J. **Encyclopedia of Measurements and Statistics**. New York: Sage Publications, 2006.

118 GENSICKE, H.; VAN DER WORP, H. B.; NEDERKOORN, P. J.; MACDONALD, S.; GAINES, P. A.; VAN DER LUGT, A.; MALI, W. P.; LYRER, P. A.; PETERS, N.; FEATHERSTONE, R. L.; DE BORST, G. J.; ENGELTER, S. T.; BROWN, M. M.; BONATI, L. H.; ICSS-MRI SUBSTUDY INVESTIGATORS. Ischemic brain lesions after carotid artery stenting increase future cerebrovascular risk. **J Am Coll Cardiol**, v. 65, n. 6, p. 521-529, Nov. 2015.

119 BROUSSALIS, E.; GRIESSENAUER, C.; MUTZENBACH, S.; PIKIJA, S.; JANSEN, H.; STEVANOVIC, V.; KILLER-OBERPFALZER, M. Reduction of cerebral DWI lesion burden after carotid artery stenting using the CASPER stent system. **J Neurointerv Surg**, v. 11, n. 1, p. 62-67, Jan. 2019.

120 WAHLUND, L. O.; BARKHOF, F.; FAZEKAS, F.; BRONGE, L.; AUGUSTIN, M.; SJÖGREN, M.; WALLIN, A.; ADER, H.; LEYS, D.; PANTONI, L.; PASQUIER, F.; ERKINJUNTTI, T.; SCHELTENS, P. European Task Force on Age-Related White Matter Changes. A new rating scale for age-related white matter changes applicable to MRI and CT. **Stroke**, v. 2, n. 6, p. 1318-1322, June 2001.

121 ADAMS JR, H. P.; BENDIXEN, B. H.; KAPPELLE, L. J.; BILLER, J.; LOVE, B. B.; GORDON, D. L.; MARSH, E. E. 3rd. Classification of subtype of acute ischemic stroke. Definitions for use in a multicenter clinical trial. TOAST. Trial of Org 10172 in Acute Stroke Treatment. **Stroke**, v. 24, n. 1, p. 35-41, Jan. 1993.

122 CINCURA, C.; PONTES-NETO, O. M.; NEVILLE, I. S.; MENDES, H. F.; MENEZES, D. F.; MARIANO, D. C.; PEREIRA, I. F.; TEIXEIRA, L. A.; JESUS, P. A.; DE QUEIROZ, D. C.; PEREIRA, D. F.; PINTO, E.; LEITE, J. P.; LOPES, A. A.; OLIVEIRA-FILHO, J. Validation of the National Institutes of Health Stroke Scale, modified Rankin Scale and Barthel Index in Brazil: the role of cultural adaptation and structured interviewing. **Cerebrovasc Dis**, v. 27, n. 2, p. 119-122, Nov. 2009.

123 NAYLOR, A. R.; RICCO, J. B.; DE BORST, G. J.; DEBUS, S.; DE HARO, J.; HALLIDAY, A.; HAMILTON, G.; KAKISIS, J.; KAKKOS, S.; LEPIDI, S.; MARKUS, H. S.; MCCABE, D. J.; ROY, J.; SILLESEN, H.; VAN DEN BERG, J. C.; VERMASSEN, F.; ESVS GUIDELINES COMMITTEE, KOLH, P.; CHAKFE, N.; HINCHLIFFE, R. J.; KONCAR, I.; LINDHOLT, J. S.; VEGA DE CENIGA, M.; VERZINI, F.; ESVS GUIDELINE REVIEWERS, ARCHIE, J.; BELLMUNT, S.; CHAUDHURI, A.; KOELEMAY, M.; LINDAHL, A. K.; PADBERG, F.; VENERMO, M. Management of atherosclerotic carotid and vertebral artery disease: 2017 Clinical Practice Guidelines of the European Society for Vascular Surgery (ESVS). **Eur J Vasc Endovasc Surg**, v. 55, n. 1, p. 3-81, Jan. 2018.

124 NIU, P. P.; GUO, Z. N.; JIN, H.; XING, Y. Q.; YANG, Y. Antiplatelet regimens in the long-term secondary prevention of transient ischaemic attack and ischaemic stroke: an updated network meta-analysis. **BMJ Open**, v. 6, n. 3, p. e009-013, Mar. 2016.

125 PRASAD, K.; SIEMIENIUK, R.; HAO, Q.; GUYATT, G.; O'DONNELL, M.; LYTVYN, L.; HEEN, A. F.; AGORITSAS, T.; VANDVIK, P. O.; GORTHI, S. P.; FISCH, L.; JUSUFOVIC, M.; MULLER, J.; BOOTH, B.; HORTON, E.; FRAIZ, A.; SIEMIENIUK, J.; FOBUZI, A. C.; KATRAGUNTA, N.; ROCHWERG, B. Dual antiplatelet therapy with aspirin and clopidogrel for acute high risk transient ischaemic attack and minor ischaemic stroke: a clinical practice guideline. **BMJ**, v. 363, 2018.

126 DOS SANTOS, J. C. Sur la des obstruction des thrombus arterielles anciennes. **Mem Acad Chir** (Paris), v. 73, p. 409-411, 1947.

127 NORTH AMERICAN SYMPTOMATIC CAROTID ENDARTERECTOMY TRIAL. Methods, patient characteristics, and progress. **Stroke**, v. 22, n. 6, p. 711-720, June 1991.

128 EUROPEAN CAROTID SURGERY TRIALISTS' COLLABORATIVE GROUP. MRC European Carotid Surgery Trial: interim results for symptomatic patients with severe (70–99%) or with mild (0–29%) carotid stenosis. **Lancet**, v. 337, n. 8752, p. 1235-1243, May 1991.

129 MAYBERG, M. R.; WILSON, S. E.; YATSU, F.; WEISS, D. G.; MESSINA, L.; HERSHEY, L. A.; COLLING, C.; ESKRIDGE, J.; DEYKIN, D.; WINN, H. R. Carotid endarterectomy and prevention of cerebral ischemia in symptomatic carotid stenosis. Veterans Affairs Cooperative Studies Program 309 Trialist Group. **JAMA**, v. 266, n. 23, p. 3289-3294, Dec. 1991.

130 BARKAT, M.; HAJIBANDEH, S.; HAJIBANDEH, S.; TORELLA, F.; ANTONIOU, G. A. Systematic review and meta-analysis of dual versus single antiplatelet therapy in carotid interventions. **Eur J Vasc Endovasc Surg**, v. 53, n. 1, p. 53-67, Jan. 2017.

131 WALKER, M. D.; MARLER, J. R.; GOLDSTEIN, M.; GRADY, P. A.; TOOLE, J. F.; BAKER, W. H.; CASTALDO, J. E.; CHAMBLESS, L. E.; MOORE, W. S.; ROBERTSON, J. T.; YOUNG, B.; HOWARD, V. J.; PURVIS, S.; VERNON, D. D.; NEEDHAM, K.; BECK, P.; CELANI, V. J.; SAUERBECK, L.; VON RAJCS, J. A.; ATKINS, D. Endarterectomy for asymptomatic carotid artery stenosis. Executive committee for the asymptomatic carotid atherosclerosis study. **JAMA**, v. 273, n. 18, p. 1421-1428, May 1995.

132 HOBSON, R. W.; WEISS, D. G.; FIELDS, W. S.; GOLDSTONE, J.; MOORE, W. S.; TOWNE, J. B.; WRIGHT, C. B. Efficacy of carotid endarterectomy for asymptomatic carotid stenosis: The Veterans Affairs Cooperative Study Group. **N Engl J Med**, v. 328, n. 4, p. 221-227, Jan. 1993.

133 HALLIDAY, A.; MANSFIELD, A.; MARRO, J.; PETO, C.; PETO, R.; POTTER, J.; THOMAS, D.; MRC ASYMPTOMATIC CAROTID SURGERY TRIAL (ACST) COLLABORATIVE GROUP. Prevention of disabling and fatal strokes by successful carotid endarterectomy in patients without recent neurological symptoms: randomised controlled trial. **Lancet**, v. 363, n. 9420, p. 1491-1502, May 2004.

134 BROTT, T. G.; HOBSON 2ND, R. W.; HOWARD, G.; ROUBIN, G. S.; CLARK, W. M.; BROOKS, W.; MACKEY, A.; HILL, M. D.; LEIMGRUBER, P. P.; SHEFFET, A. J.; HOWARD, V. J.; MOORE, W. S.; VOEKS, J. H.; HOPKINS, L. N.; CUTLIP, D. E.; COHEN, D. J.; POPMA, J. J.; FERGUSON, R. D.; COHEN, S. N.; BLACKSHEAR, J. L.; SILVER, F. L.; MOHR, J. P.; LAL, B. K.; MESCHIA, J. F.; CREST INVESTIGATORS. Stenting versus endarterectomy for treatment of carotid-artery stenosis. **N Engl J Med**, v. 363, n. 1, p. 11-23, July 2010.

135 BROWN, M. M. Endovascular versus surgical treatment in patients with carotid stenosis in the Carotid and Vertebral Artery Transluminal Angioplasty Study (CAVATAS): a randomised trial. **Lancet**, v. 357, n. 9270, p. 1729-1737, June 2001.

136 EDERLE, J.; BONATI, L. H.; DOBSON, J.; FEATHERSTONE, R. L.; GAINES, P. A.; BEARD, J. D.; VENABLES, G. S.; MARKUS, H. S.; CLIFTON, A.; SANDERCOCK, P.; BROWN, M. M.; CAVATAS INVESTIGATORS. Endovascular treatment with angioplasty or stenting versus endarterectomy in patients with carotid artery stenosis in the Carotid and Vertebral Artery Transluminal Angioplasty Study (CAVATAS): long-term follow-up of a randomised trial. **Lancet Neurol**, v. 8, n. 10, p. 908-917, Oct. 2009.

137 GURM, H. S.; YADAV, J. S.; FAYAD, P.; KATZEN, B. T.; MISHKEL, G. J.; BAJWA, T. K.; ANSEL, G.; STRICKMAN, N. E.; WANG, H.; COHEN, S. A.; MASSARO, J. M.;

CUTLIP, D. E.; SAPPHIRE INVESTIGATORS. Long-term results of carotid stenting versus endarterectomy in high-risk patients. **N Engl J Med**, v. 358, n. 15, p. 1572-1579, Apr. 2008.

138 MAS, J. L.; CHATELLIER, G.; BEYSSEN, B.; BRANCHEREAU, A.; MOULIN, T.; BECQUEMIN, J. P.; LARRUE, V.; LIÈVRE, M.; LEYS, D.; BONNEVILLE, J. F.; WATELET, J.; PRUVO, J. P.; ALBUCHER, J. F.; VIGUIER, A.; PIQUET, P.; GARNIER, P.; VIADER, F.; TOUZÉ, E.; GIROUD, M.; HOSSEINI, H.; PILLET, J. C.; FAVROLE, P.; NEAU, J. P.; DUCROCQ, X.; EVA-3S INVESTIGATORS. Endarterectomy versus stenting in patients with symptomatic severe carotid stenosis. **N Engl J Med**, v. 355, n. 16, p. 1660-1671, Oct. 2006.

139 MAS, J. L.; TRINQUART, L.; LEYS, D.; ALBUCHER, J. F.; ROUSSEAU, H.; VIGUIER, A.; BOSSAVY, J. P.; DENIS, B.; PIQUET, P.; GARNIER, P.; VIADER, F.; TOUZÉ, E.; JULIA, P.; GIROUD, M.; KRAUSE, D.; HOSSEINI, H.; BECQUEMIN, J. P.; HINZELIN, G.; HOUDART, E.; HÉNON, H.; NEAU, J. P.; BRACARD, S.; ONNIENT, Y.; PADOVANI, R.; CHATELLIER, G.; EVA-3S INVESTIGATORS. Endarterectomy versus Angioplasty in Patients with Symptomatic Severe Carotid Stenosis (EVA-3S) trial: results up to 4 years from a randomised, multicentre trial. **Lancet Neurol**, v. 7, n. 10, p. 885-892, Oct. 2008.

140 SPACE COLLABORATIVE GROUP; RINGLEB, P. A.; ALLENBERG, J.; BRÜCKMANN, H.; ECKSTEIN, H. H.; FRAEDRICH, G.; HARTMANN, M.; HENNERICI, M.; JANSEN, O.; KLEIN, G.; KUNZE, A.; MARX, P.; NIEDERKORN, K.; SCHMIEDT, W.; SOLYMOSI, L.; STINGELE, R.; ZEUMER, H.; HACKE, W. 30 day results from the SPACE trial of stent-protected angioplasty versus carotid endarterectomy in symptomatic patients: a randomised non-inferiority trial. **Lancet**, v. 368, n. 9543, p. 1239-1247, Oct. 2006.

141 ECKSTEIN, H. H.; RINGLEB, P.; ALLENBERG, J. R.; BERGER, J.; FRAEDRICH, G.; HACKE, W.; HENNERICI, M.; STINGELE, R.; FIEHLER, J.; ZEUMER, H.; JANSEN, O. Results of the Stent-Protected Angioplasty versus Carotid Endarterectomy (SPACE) study to treat symptomatic stenoses at 2 years: a multinational, prospective, randomized trial. **Lancet Neurol**, v. 7, n. 10, p. 893-902, Oct. 2008.

142 INTERNATIONAL CAROTID STENTING STUDY INVESTIGATORS; EDERLE, J.; DOBSON, J.; FEATHERSTONE, R. L.; BONATI, L. H.; VAN, D. E. R.; WORP, H. B.; DE BORST, G. J.; LO, T. H.; GAINES, P.; DORMAN, P. J.; MACDONALD, S.; LYRER, P. A.; HENDRIKS, J. M.; MCCOLLUM, C.; NEDERKOORN, P. J.; BROWN, M. M. Carotid artery stenting compared with endarterectomy in patients with symptomatic carotid stenosis (International Carotid Stenting Study): an interim analysis of a randomised controlled trial. **Lancet**, v. 375, n. 9719, p. 985-997, Mar. 2010.

143 BROTT, T. G.; HOWARD, G.; ROUBIN, G. S.; MESCHIA, J. F.; MACKEY, A.; BROOKS, W.; MOORE, W. S.; HILL, M. D.; MANTESE, V. A.; CLARK, W. M.; TIMARAN, C. H.; HECK, D.; LEIMGRUBER, P. P.; SHEFFET, A. J.; HOWARD, V. J.; CHATURVEDI, S.; LAL, B. K.; VOEKS, J. H.; HOBSON 2ND, R. W.; CREST INVESTIGATORS. Long-term results of stenting versus endarterectomy for carotid-artery stenosis. **N Engl J Med**, v. 374, n. 11, p. 1021-1031, Mar. 2016.

144 JONES, M. R.; HOWARD, G.; ROUBIN, G. S.; BLACKSHEAR, J. L.; COHEN, D. J.; CUTLIP, D. E.; LEIMGRUBER, P. P.; RHODES, D.; PRINEAS, R. J.; GLASSER, S. P.; LAL, B. K.; VOEKS, J. H.; BROTT, T. G.; CREST INVESTIGATORS. Periprocedural stroke and myocardial infarction as risks for long-term mortality in CREST. **Circ Cardiovasc Qual Outcomes**, v. 11, n. 11, Nov. 2018.

145 ARONOW, H. D.; GRAY, W. A.; RAMEE, S. R.; MISCHKEL, G. J.; SCHREIBER, T. J.; WANG, H. Predictors of neurological events associated with carotid artery stenting in high surgical risk patients: insights from the Cordis Carotid Stent Collaborative. **Circ Cardiovasc Interv**, v. 3, n. 6, p. 577-584, Dec. 2010.

146 GRAY, W. A.; YADAV, J. S.; VERTA, P.; SCICLI, A.; FAIRMAN, R.; WHOLEY, M.; HOPKINS, L. N.; ATKINSON, R.; RAABE, R.; BARNWELL, S.; GREEN, R.; CAPTURE TRIAL COLLABORATORS. The CAPTURE Registry: predictors of outcomes in carotid artery stenting with embolic protection for high surgical risk patients in the early post-approval setting. **Catheter Cardiovasc Interv**, v. 70, n. 7, p. 1025-1033, Dec. 2007.

147 CANO, M. N.; KAMBARA, A. M.; DE CANO, S. J.; PEZZI PORTELA, L. A.; PAES, A. T.; COSTA JR, J. R.; ABIZAID, A. A; MOREIRA, S. M.; SOUSA, A. G.; SOUSA, J. E. Randomized comparison of distal and proximal cerebral protection during carotid artery stenting. **JACC Cardiovasc Interv**, v. 6, n. 11, p. 1203-1209, Nov. 2013.

148 KASTRUP, A.; GROSCHEL, K.; KRAPF, H.; BREHM, B. R.; DICHGANS, J.; SCHULZ, J. B. Early outcome of carotid angioplasty and stenting with and without cerebral protection devices: a systematic review of the literature. **Stroke**, v. 34, n. 3, p. 813-819, Mar. 2003.

149 ALMEKHLAFI, M. A.; DEMCHUK, A. M.; MISHRA, S.; BAL, S.; MENON, B. K.; WIEBE, S.; CLEMENT, F. M.; WONG, J. H.; HILL, M. D.; GOYAL, M. Malignant emboli on transcranial Doppler during carotid stenting predict postprocedure diffusion-weighted imaging lesions. **Stroke**, v. 44, n. 5, p. 1317-1322, May 2013.

150 MONTORSI, P.; CAPUTI, L.; GALLI, S.; CICERI, E.; BALLERINI, G.; AGRIFOGLIO, M.; RAVAGNANI, P.; TRABATTONI, D.; PONTONE, G.; FABBIOCCHI, F.; LOALDI, A.; PARATI, E.; ANDREINI, D.; VEGLIA, F.; BARTORELLI, A. L. Microembolization during carotid artery stenting in patients with high- risk, lipid-rich plaque. A randomized trial of proximal versus distal cerebral protection. **J Am Coll Cardiol**, v. 58, n. 16, p. 1656-1663, Oct. 2011.

151 MARKUS, H. S.; PUNTER, M. Can transcranial Doppler discriminate between solid and gaseous microemboli? Assessment of a dual-frequency transducer system. **Stroke**, v. 36, n. 8, p. 1731-1734, Aug. 2005.

152 GOODE, S. D.; HOGGARD, N.; MACDONALD, S.; EVANS, D. H.; CLEVELAND, T. J.; GAINES, P. A. Assessment of reverse flow as a means of cerebral protection during carotid artery stent placement with diffusion-weighted and transcranial Doppler imaging. **J Vasc Interv Radiol**, v. 24, n. 4, p. 528-533, Apr. 2013.

153 BARBATO, J. E.; DILLAVOU, E.; HOROWITZ, M. B.; JOVIN, T. G.; KANAL, E.; DAVID, S.; MAKAROUN, M. S. A randomized trial of carotid artery stenting with and without cerebral protection. **J Vasc Surg**, v. 47, n. 4, p. 760-765, Aug. 2008.

154 KATZEN, B. T.; CRIADO, F. J.; RAMEE, S. R.; MASSOP, D. W.; HOPKINS, L. N.; DONOHOE, D.; COHEN, S. A.; MAURI, L.; CASES-PMS INVESTIGATORS; Carotid artery stenting with emboli protection surveillance study: thirty-day results of the CASES-PMS study. **Catheter Cardiovasc Interv**, v. 70, n. 2, p. 316-323, Aug. 2007.

155 SAFIAN, R. D.; BACHARACH, J. M.; ANSEL, G. M.; CRIADO, F. J. Carotid stenting with a new system for distal embolic protection and stenting in high-risk patients: the Carotid Revascularization with ev3 Arterial Technology Evolution (CREATE) feasibility trial. **Catheter Cardiovasc Interv**, v. 63, n. 1, p. 1-6, Sept. 2004.

156 WHOLEY, M. H.; AL-MUBAREK, N.; WHOLEY, M. H. Updated review of the global carotid artery stent registry. **Catheter Cardiovasc Interv**, v. 60, n. 2, p. 259-266, Oct. 2003.

157 GRAY, W. A.; HOPKINS, L. N.; YADAV, S.; DAVIS, T.; WHOLEY, M.; ATKINSON, R.; CREMONESI, A.; FAIRMAN, R.; WALKER, G.; VERTA, P.; POPMA, J.; VIRMANI, R.; COHEN, D. J.; ARCHeR TRIAL COLLABORATORS. Protected carotid stenting in high-surgical-risk patients: the ARCHeR results. **J Vasc Surg**, v. 44, n. 2, p. 258-268, Aug. 2006.

158 ROUBIN, G. S.; NEW, G.; IYER, S. S.; VITEK, J. J.; AL-MUBARAK, N.; LIU, M. W.; YADAV, J.; GOMEZ, C.; KUNTZ, R. E. Immediate and late clinical outcomes of carotid artery stenting in patients with symptomatic and asymptomatic carotid artery stenosis: a 5-year prospective analysis. **Circulation**, v. 103, n. 4, p. 532-537, Jan. 2001.

159 YADAV, J. S.; WHOLEY, M. H.; KUNTZ, R. E.; FAYAD, P.; KATZEN, B. T.; MISHKEL, G. J.; BAJWA, T. K.; WHITLOW, P.; STRICKMAN, N. E.; JAFF, M. R.; POPMA, J. J.; SNEAD, D. B.; CUTLIP, D. E.; FIRTH, B. G.; OURIEL, K. Stenting and Angioplasty with Protection in Patients at High Risk for Endarterectomy Investigators. Protected carotid-artery stenting versus endarterectomy in high-risk patients. **N Engl J Med**, v. 351, n. 15, p. 1493-1501, Oct. 2004.

160 WHITE, C. J.; IYER, S. S.; HOPKINS, L. N.; KATZEN, B. T.; RUSSELL, M. E.; BEACH TRIAL INVESTIGATORS. Carotid stenting with distal protection in high surgical risk patients: the BEACH trial 30 day results. **Catheter Cardiovasc Interv**, v. 67, n. 4, p. 503-512, Apr. 2006.

161 SAFIAN, R. D.; BRESNAHAN, J. F.; JAFF, M. R.; FOSTER, M.; BACHARACH, J. M.; MAINI, B.; TURCO, M.; MYLA, S.; ELES, G.; ANSEL, G. M.; CREATE PIVOTAL TRIAL INVESTIGATORS. Protected carotid stenting in high-risk patients with severe carotid artery stenosis. **J Am Coll Cardiol**, v. 47, n. 12, p. 2384-2389. June 2006.

162 DE DONATO, G.; SETACCI, F.; SIRIGNANO, P.; GALZERANO, G.; CAPPELLI, A.; SETACCI, C. Optical coherence tomography after carotid stenting: rate of stent malapposition, plaque prolapse and fibrous cap rupture according top stent design. **Eur J Vasc Enovasc Surg**, v. 45, p. 579-588, June 2013.

163 STABILE, E.; GIUGLIANO, G.; CREMONESI, A.; BOSIERS, M.; REIMERS, B.; SETACCI, C.; CAO, P.; SCHMIDT, A.; SIEVERT, H.; PEETERS, P.; NIKAS, D.; SANNINO, A.; DE DONATO, G.; PARLANI, G.; CASTRIOTA, F.; HORNUNG, M.; RUBINO, P.; ESPOSITO, G.; TESORIO, T. Impact on outcome of different types of carotid stent: results from the European Registry of Carotid Artery Stenting. **EuroIntervention**, v. 12, n. 2, p. e265-270, June 2016.

164 TIMARAN, C. H.; ROSERO, E. B.; HIGUERA, A.; ILARRAZA, A.; MODRALL, J. G.; CLAGETT, G. P. Randomized clinical trial of open-cell vs closed-cell stents for carotid stenting and effects of stent design on cerebral embolization. **J Vasc Surg**, v. 54, n. 5, p. 1310-1316, Nov. 2011.

165 SCHILLINGER, M.; GSCHWENDTNER, M.; REIMERS, B.; TRENKLER, J.; STOCKX, L.; MAIR, J.; MACDONALD. S.; KARNEL, F.; HUBER, K.; MINAR, E. Does carotid stent cell design matter? **Stroke**, v. 39, n. 3, p. 905-909, Mar. 2008.

166 TATLI, E.; TOKATLI, A.; VATAN, M. B.; AGAC, M. T.; GUNDUZ, H.; AKDEMIR R.; KILIC, H. Comparison of closed-cell and hybrid-cell stent designs in carotid artery stenting: clinical and procedural outcomes. **Postepy Kardiol Interwencyjnej**, v. 13, n. 2, p. 135-141, May 2017.

167 TEXAKALIDIS, P.; GIANNOPOULOS, S.; KOKKINIDIS, D. G.; LANZINO, G. Effect of open- vs closed-cell stent design on periprocedural outcomes and restenosis after carotid artery stenting: a systematic review and comprehensive meta-analysis. **J Endovasc Ther**, v. 25, n. 4, p. 523-533, Aug. 2018.

168 DE VRIES, E. E.; MEERSHOEK, A. J. A.; VONKEN, E. J.; DEN RUIJTER, H. M.; VAN DEN BERG, J. C.; DE BORST, G. J.; ENDORSE STUDY GROUP. A meta-analysis of the effect of stent design on clinical and radiologic outcomes of carotid artery stenting. **J Vasc Surg**, v. 69, n. 6, p. 1952-1961, June 2019.

169 BOSIERS, M.; DELOOSE, K.; TORSELLO, G.; SCHEINERT, D.; MAENE, L.; PEETERS, P.; MÜLLER-HÜLSBECK, S.; SIEVERT, H.; LANGHOFF, R.; SETACCI, C. The CLEAR-ROAD study: evaluation of a new dual layer micromesh stent system for the carotid artery. **EuroIntervention**, v. 12, n. 5, p. e671-676, Aug. 2016.

170 NERLA, R.; CASTRIOTA, F.; MICARI, A.; SBARZAGLIA, P.; SECCO, G. G.; RUFFINO, M. A.; DE DONATO, G.; SETACCI, C.; CREMONESI, A. Carotid artery stenting with a new-generation double-mesh stent in three high-volume Italian centres: clinical results of a multidisciplinary approach. **EuroIntervention**, v. 12, n. 5, p. e677-683, Aug. 2016.

171 BOSIERS, M.; DELOOSE, K.; TORSELLO, G.; SCHEINERT, D.; MAENE, L.; PEETERS, P.; MÜLLER-HÜLSBECK, S.; SIEVERT, H.; LANGHOFF, R.; CALLAERT, J.; SETACCI, C.; WAUTERS, J. Evaluation of a new dual-layer micromesh stent system for the carotid artery: 12-month results from the CLEAR-ROAD study. **EuroIntervention**, v. 14, n. 10, p. 1144-1146, 2018.

172 NERLA, R.; MICARI, A.; CASTRIOTA, F.; MICCICHÈ, E.; RUFFINO, M. A.; DE DONATO, G.; SETACCI, C.; CREMONESI, A. Carotid artery stenting with a new-

generation double-mesh stent in three high-volume Italian centres: 12-month follow-up results. **EuroIntervention**, v. 14, n. 10, p. 1147-1149, Nov. 2018.

173 FAIRMAN, R.; GRAY, W. A.; SCICLI, A. P.; WILBURN, O.; VERTA, P.; ATKINSON, R.; YADAV, J. S.; WHOLEY, M.; HOPKINS, L. N.; RAABE, R.; BARNWELL, S.; GREEN, R.; CAPTURE TRIAL COLLABORATORS. The CAPTURE registry: analysis of strokes resulting from carotid artery stenting in the post approval setting: timing, location, severity, and type. **Ann Surg**, v. 246, n. 4, p. 556-558, Oct. 2007.

174 STABILE, E.; SANNINO, A.; SCHIATTARELLA, G. G.; GARGIULO, G.; TOSCANO, E.; BREVETTI, L.; SCUDIERO, F.; GIUGLIANO, G.; PERRINO, C.; TRIMARCO, B.; ESPOSITO, G. Cerebral embolic lesions detected with diffusion-weighted magnetic resonance imaging following carotid artery stenting: A meta-analysis of 8 studies comparing filter cerebral protection and proximal balloon occlusion. **JACC Cardiovasc Interv**, v. 7, n. 10, p. 1177-1183, Oct. 2014.

175 GARGIULO, G.; SANNINO, A.; STABILE, E.; PERRINO, C.; TRIMARCO, B.; ESPOSITO, G. New cerebral lesions at magnetic resonance imaging after carotid artery stenting versus endarterectomy: an updated meta-analysis. **PLoS One**, v. 10, n. 5, p. 1-11, May 2015

176 MUTZENBACH, S. J.; MILLESI, K.; ROESLER, C.; BROUSSALIS, E.; PIKIJA, S.; SELLNER, J.; MACHEGGER, L.; GRIESSENAUER, C. J.; KILLER-OBERPFALZER, M. The Casper Stent System for carotid artery stenosis. **J Neurointerv Surg**, v. 10, n. 9, p. 869-873, Sept. 2018.

177 ANDERSON, J. A. M.; SAENKO, E. L. Heparin resistance. **Br J Anaesth**, v. 88, n. 4, p. 467-469, Apr. 2002.

178 SAW, J.; BAJZER, C.; CASSERLY, I. P.; EXAIRE, E.; HAERY, C.; SACHAR, R.; LEE, D.; ABOU-CHEBL, A.; YADAV, J. S. Evaluating the optimal activated clotting time during carotid artery stenting. **Am J Cardiol**, v. 97, n. 11, p. 1657-1660, June 2006.

179 SKAGEN, K.; SKJELLAND, M.; ZAMANI, M.; RUSSELL, D. Unstable carotid artery plaque: new insights and controversies in diagnostics and treatment. **Croat Med J**, v. 57, n. 4, p. 311-320, Aug. 2016.

180 TOPAKIAN, R.; KING, A.; KWON, S. U.; SCHAAFSMA, A.; SHIPLEY, M.; MARKUS, H. S.; ACES INVESTIGATORS. Ultrasonic plaque echolucency and emboli signals predict stroke in asymptomatic carotid stenosis. **Neurology**, v. 77, n. 8, p. 751-758, Aug. 2011.

181 COLI, S.; MAGNONI, M.; SANGIORGI, G.; MARROCCO-TRISCHITTA, M. M.; MELISURGO, G.; MAURIELLO, A.; SPAGNOLI, L.; CHIESA, R.; CIANFLONE, D.; MASERI, A. Contrast-enhanced ultrasound imaging of intraplaque neovascularization in carotid arteries: correlation with histology and plaque echogenicity. **J Am Coll Cardiol**, v. 52, n. 3, p. 223-230, July 2008.

182 XU, R.; YIN, X.; XU, W.; JIN, L.; LU, M.; WANG, Y. Assessment of carotid plaque neovascularization by contrast-enhanced ultrasound and high sensitivity C-reactive protein

test in patients with acute cerebral infarction: a comparative study. **Neurol Sci**, v. 37, n. 7, p. 1107-1112, July 2016.

183 LI, J.; WU, H.; HAO, Y.; YAO, X. Unstable carotid plaque is associated with coagulation function and platelet activity evaluated by thrombelastography. **J Stroke Cerebrovasc Dis**, v. 28, n. 11, p. 104-336, Nov. 2019.

184 WAXMAN, S.; ISHIBASHI, F.; MULLER, J. E. Detection and treatment of vulnerable plaques and vulnerable patients: novel approaches to prevention of coronary events. **Circulation**, v.114, p. 2390-2411, Nov. 2006.

185 VIRMANI, R.; BURKE, A. P.; FARB, A.; KOLODGIE, F. D. Pathology of the vulnerable plaque. **J Am Coll Cardiol**, v. 18, n. 47 (8 Suppl), p. C13-8, Apr. 2006.

186 RUFFINO, M. A.; FALETTI, R.; FRONDA, M.; GATTI, M.; BERGAMASCO, L.; GIBELLO, L.; VARETTO, G.; RIGHI, D.; RISPOLI, P.; FONIO, P. Early embolization after carotid artery stenting with mesh-covered stent: role of diffusion-weighted magnetic resonance imaging as pre-procedural predictor and discriminant between intra- and post-procedural events. **Cardiovasc Intervent Radiol**, v. 42, n. 6, p. 812-819, June 2019.

187 RUFFINO, M. A.; FALETTI, R.; BERGAMASCO, L.; FONIO, P.; RIGHI, D. Incidence of new ischaemic brain lesions after carotid artery stenting with the micromesh roadsaver carotid artery stent: a prospective single-centre study. **Cardiovasc Intervent Radiol**, v. 39, n. 11, p. 1541-1549, Nov. 2016.

188 CAPODANNO, D.; PATEL, A.; DHARMASHANKAR, K.; FERREIRO, J. L.; UENO, M.; KODALI, M.; TOMASELLO, S. D.; CAPRANZANO, P.; SEECHERAN, N.; DARLINGTON, A.; TELLO-MONTOLIU, A.; DESAI, B.; BASS, T. A.; ANGIOLILLO, D. J. Pharmacodynamic effects of different aspirin dosing regimens in type 2 diabetes mellitus patients with coronary artery disease. **Circ Cardiovasc Interv**, v. 4, n. 2, p. 180-187, Apr. 2011.

189 HAUTH, E. A.; JANSEN, C.; DRESCHER, R.; SCHWARTZ, M.; FORSTING, M.; JAEGER, H. J.; MATHIAS, K. D. MR and clinical follow-up of diffusion-weighted cerebral lesions after carotid artery stenting. **AJNR**, v. 26, n. 9, p. 2336-2341, Oct. 2005.

190 BIJUKLIC, K.; WANDLER, A.; HAZIZI, F.; SCHOFER J. The PROFI study (prevention of cerebral embolization by proximal balloon occlusion compared to filter protection during carotid artery stenting): a prospective randomized trial. **J Am Coll Cardiol**, v. 59, n. 15, p. 1383-1389, Apr. 2012.

191 SCHNEIDER, P. A.; ANSEL, G. How do I select cerebral protection devices today? **J Cardiovasc Surg** (Torino), v. 51, n. 6, p. 873-883, Dec. 2010.

192 PATEL, N. J.; HEUSER, R. R. Which embolic protection device is ideal during carotid artery stenting? **Catheter Cardiovasc Interv**, v. 92, n. 6, p. 1136-1137, Nov. 2018.

193 VERZINI, F.; CAO, P.; RANGO, D.; PARLANI, G.; MASELLI, A.; ROMANO, L.; NORGIOLINI, L.; GIORDANO, G. Appropriateness of learning curve for carotid artery

stenting: an analysis of periprocedural complications. **J Vasc Surg**, v. 44, n. 6, p. 1205-1211, Dec. 2006.

194 IMAMURA, H.; SAKAI, N.; MATSUMOTO, Y.; YAMAGAMI, H.; TERADA, T.; FUJINAKA, T.; YOSHIMURA, S.; SUGIU, K.; ISHII, A.; MATSUMARU, Y.; IZUMI, T.; OISHI, H.; HIGASHI, T.; IIHARA, K.; KUWAYAMA, N.; ITO, Y.; NAKAMURA, M.; HYODO, A.; OGASAWARA, K. Clinical trial of carotid artery stenting using dual-layer CASPER stent for carotid endarterectomy in patients at high and normal risk in the Japanese population. **J Neurointerv Surg,** p. 1-6, Sept. 2020.

195 KOTSUGI, M.; TAKAYAMA, K.; MYOUCHIN, K.; WADA, T.; NAKAGAWA, I.; NAKAGAWA, H.; TAOKA, T.; KUROKAWA, S.; NAKASE, H.; KICHIKAWA, K. Carotid artery stenting: investigation of plaque protrusion incidence and prognosis. **J Am Coll Cardiol Interv**, v. 10, n. 8, p. 824-831, Apr. 2017.

196 YAMADA, K.; YOSHIMURA, S.; MIURA, M.; KANAMARU, T.; SHINDO, S.; UCHIDA, K.; SHIRAKAWA, M.; SHIBUYA, M.; IMANAKA, T.; ISHIHARA, M.; MASUYAMA, T.; ISHIKURA, R.; KAWASAKI, M. Potential of new-generation double-layer micromesh stent for carotid artery stenting in patients with unstable plaque: a 130reliminar result using OFDI Analysis. **World Neurosurg**, v. 105, p. 321-326, Sept. 2017.

197 YILMAZ, U.; KÖRNER, H.; MÜHL-BENNINGHAUS, R.; SIMGEN, A.; KRAUS, C.; WALTER, S.; BEHNKE, S.; FAßBENDER, K.; REITH, W.; UNGER, M. M. Acute occlusions of dual-layer carotid stents after endovascular emergency treatment of tandem lesions. **Stroke**, v. 48, n. 8, p. 2171-2175, Aug. 2017.

198 PFAFF, J. A. R.; MAURER, C.; BROUSSALIS, E.; JANSSEN, H.; BLANC, R.; DARGAZANLI, C.; COSTALAT, V.; PIOTIN, M.; RUNCK, F.; BERLIS, A.; KILLER-OBERPFALZER, M.; HENSLER, J. T.; BENDSZUS, M.; WODARG, F.; MÖHLENBRUCH, M. A. Acute thromboses and occlusions of dual layer carotid stents in endovascular treatment of tandem occlusions. **J Neurointerv Surg**, v. 12, n. 1, p. 33-37, Jan. 2020.

199 LAMANNA, A.; MAINGARD, J.; KOK, H. K.; BARRAS, C.; JHAMB, A.; THIJS, V.; CHANDRA, R.; BROOKS, D. M.; ASADI, H. Carotid artery stenting in acute stroke using a microporous stent device: a single-center experience. **World Neurosurg**, v. 127, p. e1003-e1012, July 2019.

200 ABDULLAYEV, N.; MAUS, V.; MPOTSARIS, A.; HENNING, T. D.; GOERTZ, L.; BORGGREFE, J.; CHANG, D. H.; ONUR, O. A.; LIEBIG, T.; SCHLAMANN, M.; KABBASCH, C. Comparative analysis of CGUARD embolic prevention stent with Casper-RX and wallstent for the treatment of carotid artery stenosis. **J Clin Neurosci**, v. 75, p. 117-121, May 2020.

201 STABILE, E.; DE DONATO, G.; MUSIALEK, P.; DELOOSE, K.; NERLA, R.; SIRIGNANO, P.; MAZUREK, A.; MANSOUR, W.; FIORETTI, V.; ESPOSITO, F.; CHIANESE, S.; BOSIERS, M.; SETACCI, C.; SPEZIALE, F.; MICARI, A.; ESPOSITO, G. Use of Dual-Layered Stents for Carotid Artery Angioplasty: 1-Year Results of a Patient-Based Meta-Analysis. **JACC Cardiovasc Interv**, v. 13, n. 14, p. 1709-1715, June 2020.

APÊNDICE A – TERMO DE CONSENTIMENTO LIVRE E ESCLARECIDO

TERMO DE CONSENTIMENTO LIVRE E ESCLARECIDO

"Ensaio clínico randomizado de angioplastia de carótida com filtro de proteção cerebral distal comparando stent de células fechadas com stent de camada dupla"

Pesquisador: Dr. Jose Ricardo Vanzin
contato: vanzin@usp.br ou 54 33176000 horário comercial, Rua Teixeira Soares, 640 Passo Fundo – RS CEP 99080-20
Orientador: Prof. Dr. Daniel Giansante Abud
contato: dgabud@fmrp.usp.br ou *16 36022371* horário comercial, Avenida Bandeirante, 3900 – Monte Alegre, Ribeirão Preto – SP CEP 14049-900
Colaborador: Luis Henrique Castro Afonso
contato: ikeafonso@yahoo.com.br ou *16 38776308* horário comercial, Avenida Bandeirante, 3900 – Monte Alegre, Ribeirão Preto – SP CEP 14049-900
PACIENTE: _____

Pesquisador: _____
CPF: _____
Telefone contato: _____
Endereço: _____
E-mail: _____

1. ***Natureza da pesquisa****: o Sr. (a) está sendo convidado (a) a participar desta pesquisa que tem como finalidade estabelecer qual a melhor stent (molinha) para o tratamento da estenose da carótida (entupimento das artérias do pescoço). É importante frisar que o Sr.(a) apresenta critérios e indicação bem definidos para o tratamento desta doença. As técnicas de tratamento que serão utilizadas nesta pesquisa apresentam a mesma qualidade, eficácia e também os riscos que as outras técnicas disponíveis no Brasil e no exterior. O Sr. (Sra.) será submetido a uma angioplastia de carótida (colocação de stent). Realizaremos um exame de ressonância magnética, antes e após o tratamento, com a finalidade de detectar possíveis êmbolos (coágulos) que venham a ocorrer durante o tratamento. Devemos lembrá-lo que a ocorrência deles não está associada a qualquer sintoma neurológico, visto que isto já está publicado em diversas outras pesquisas médicas.*

2. ***Justificativa, Objetivos e Procedimentos:*** *O surgimento de um novo desenho de stent (molinha) com duas camadas foi desenvolvido recentemente pela empresa Microvention. Essa maior cobertura pretende reduzir os êmbolos cerebrais, que são fragmentos (pequenos pedaços) de placas de gordura liberados durante a angioplastia de carótida ou pela formação de coágulos durante a liberação do stent. Atualmente sabemos que as taxas de êmbolos detectados na Ressonância Magnética de encéfalo é de 46%, eles são assintomáticos (não provocam lesão cerebral), o ideal seria que eles não existissem. Por isso, o objetivo deste estudo é avaliar se o stent de dupla camada promove uma maior proteção durante o tratamento da carótida, reduzindo o número de êmbolos liberados. O procedimento realizado é o mesmo que se faz utilizando a mesma técnica convencional (colocação de uma molinha no pescoço), sem adição de outras técnicas ou materiais. Ela é uma técnica existente há anos e consagrada como segura e eficaz, comparada mesmo com a endarterectomia de carótida (cirurgia aberta). Ele é realizado na sala de hemodinâmica com anestesia local + sedação leve na preen;a de médico anestesista e apresenta um risco que varia de 3% para pacientes que nunca tiveram AVC e 6% para pacientes com AVC recente (<3 meses). O paciente permanecerá internado por 2 dias e retornará ao ambulatório de doenças cerebrovasculares em 30 dias para uma revisão.*

3. ***Participantes da pesquisa****: Serão avaliados 90 pacientes com estenose da carótida recrutados do ambulatório de doenças cerebrovasculares, referenciados à Neuroradiologia Intervencionista ou encaminhados da Unidade de Emergência do Hospital das Clínicas de Ribeirão Preto – FMRP-USP e o do Hospital da Cidade de Passo Fundo que apresentem os critérios pré-definidos para este tratamento. Serão divididos aleatoriamente em dois grupos de 45 pacientes através de sorteio.*

4. ***Envolvimento na pesquisa****: Ao participar deste estudo a sra (sr) permitirá que o pesquisador Jose Ricardo Vanzin, Daniel Giansante Abud e Luis Henrique Castro Afonso recolham e analisem os dados e resultados de seus exames e de seu tratamento. A sra (sr.) tem liberdade de se recusar a participar e ainda se recusar a continuar participando de qualquer fase da pesquisa, sem qualquer prejuízo para a Sr. (a) (...). Sempre que quiser poderá pedir mais informações sobre a pesquisa através do telefone do pesquisador do projeto, em Ribeirão Preto pelos números 16 3602-2371, 16 3877-6308 em horário comercial ou por e-mail ikeafonso@yahoo.com.br, Avenida Bandeirante, 3900 – Monte Alegre, Ribeirão Preto – SP CEP 14049-900 e em Passo Fundo pelo número 54 3317-6000 em horário comercial ou por e-mail vanzin@usp.br, na Rua Teixeira Soares, 640 Passo Fundo – RS CEP 99080-20 e, se necessário através do telefone do Comitê de Ética em Pesquisa 16 3602-2228, fax 16 3633-1144 ou e-mail cep@hcrp.usp.br .*

5. ***Riscos e desconforto****: Não haverá nenhum risco adicional no seu tratamento ao utilizar este novo desenho de stent ou o convencional. Os stent ("molinha") são aprovados em estudos médicos e autorizados pela ANVISA e Conselho Federal de Medicina. A pesquisa apenas acrescentará a realização de uma Ressonância Magnética antes e depois do procedimento. Isto levará poucos minutos do seu tempo (em média 15 minutos cada exame), lembrando que não será utilizado nenhum meio de contraste. Pessoas claustrofóbicas podem sentir desconforto durante o exame, o que poderá ser amenizado pelo uso de ansiolíticos.*

6. *Os procedimentos adotados nesta pesquisa obedecem aos Critérios da Ética em Pesquisa com Seres Humanos conforme Resolução no. 466/12 do Conselho Nacional de Saúde. Nenhum dos procedimentos usados oferece riscos à sua dignidade.*

7. ***Confidencialidade**: todas as informações coletadas neste estudo são estritamente confidenciais e somente o pesquisador e o orientador do estudo terão conhecimento dos dados. Você será identificado através de um número, isso garantirá seus dados confidenciais.*

8. ***Benefícios**: Ao participar desta pesquisa a sra (sr.) não terá nenhum benefício direto. Entretanto, esperamos que este estudo traga informações importantes sobre o tratamento da carótida, de forma que o conhecimento que será construído a partir desta pesquisa possa trazer benefícios aos futuros pacientes que venham a receber o mesmo tratamento, onde o pesquisador se compromete a divulgar os resultados obtidos.*

9. ***Pagamento**: o Sr. (Sra.) não terá nenhum tipo de despesa para participar desta pesquisa, bem como nada será pago por sua participação. Não haverá reembolso de despesas com alimentação ou transporte para os pacientes e familiares que participarem do estudo. Indenização por eventuais danos decorrentes da pesquisa com agravo imediato ou posterior ao indivíduo participante da pesquisa será realizado conforme as leis vigentes no país.*

10. ***Resultados do Estudo**: Os participantes terão acesso aos resultados da pesquisa logo após o seu término, previsto para dezembro de 2021.*

Após estes esclarecimentos, solicitamos o seu consentimento de forma livre para participar desta pesquisa. Portanto preencha, por favor, os itens que se seguem:

Participante da Pesquisa/Responsável Legal: _____
CPF: _____
Telefone contato: _____
Endereço: _____
E-mail: _____

Obs: Não assine esse termo se ainda tiver dúvida a respeito.

Consentimento Livre e Esclarecido

Tendo em vista os itens acima apresentados, eu, de forma livre e esclarecida, manifesto meu consentimento em participar da pesquisa.

Confiro que recebi uma via deste termo de consentimento assinado pelo pesquisador, e autorizo a execução do trabalho de pesquisa e a divulgação dos dados obtidos neste estudo.

Nome do Participante: _____Assinatura: _____ Data: _____
ou Responsável Legal

Nome do Pesquisador: _____Assinatura: _____ Data: _____

APENDICE B – ESCALA DE AVALIAÇÃO CLÍNICA *NIHSS*

N I H
STROKE
SCALE

Identificação do Paciente
Nome: _____
Registro: _____
Exame inicial: Data _____/_____/_____

Instrução	Definição da escala	Escore	Hora
1a. Nível de Consciência O investigador deve escolher uma resposta mesmo se uma avaliação completa é prejudicada por obstáculos como um tubo orotraqueal, barreiras de linguagem, trauma ou curativo orotraqueal. Um 3 é dado apenas se o paciente não faz nenhum movimento (outro além de postura reflexa) em resposta à estimulação dolorosa.	0 = Alerta; reponde com entusiasmo. 1 = Não alerta, mas ao ser acordado por mínima estimulação obedece, responde ou reage. 2 = Não alerta, requer repetida estimulação ou estimulação dolorosa para realizar movimentos (não estereotipados). 3 = Responde somente com reflexo motor ou reações autonômicas, ou totalmente irresponsivo, flácido e arreflexo.	_____ _____ _____ _____	_____ _____ _____ _____
1b. Perguntas de Nível de Consciência O paciente é questionado sobre o mês e sua idade. A resposta deve ser correta - não há nota parcial por chegar perto. Pacientes com afasia ou esturpor que não compreendem as perguntas irão receber 2. Pacientes incapacitados de falar devido a intubação orotraqueal, trauma orotraqueal, disartria grave de qualquer causa, barreiras de linguagem ou qualquer outro problema não secundário a afasia receberão um 1. É importante que somente a resposta inicial seja considerada e que o examinador não "ajude" o paciente com dicas verbais ou não verbais.	0 = Responde ambas as questões corretamente. 1 = Responde uma questão corretamente. 2 = Não responde nenhuma questão corretamente.	_____ _____ _____ _____	_____ _____ _____ _____
1c. Comandos de Nível de Consciência O paciente é solicitado a abrir e fechar os olhos e então abrir e fechar a mão não parética. Substitua por outro comando de um único passo se as mãos não podem ser utilizadas. É dado credito se uma tentativa inequívoca é feita, mas não completada devido à fraqueza. Se o paciente não responde ao comando, a tarefa deve ser demonstrada a ele (pantomima) e o resultado registrado (i.e., segue um, nenhum ou ambos os comandos). Aos pacientes com trauma, amputação ou outro impedimento físico devem ser dados comandos únicos compatíveis. Somente a primeira tentativa é registrada.	0 = Realiza ambas as tarefas corretamente. 1 = Realiza uma tarefa corretamente. 2 = Não realiza nenhuma tarefa corretamente.	_____ _____ _____ _____	_____ _____ _____ _____
2. Melhor olhar conjugado Somente os movimentos oculares horizontais são testados. Movimentos oculares voluntários ou reflexos (óculo-cefálico) recebem nota, mas a prova calórica não é usada. Se o paciente tem um desvio conjugado do olhar, que pode ser sobreposto por atividade voluntária ou reflexa, o escore será 1. Se o paciente tem uma paresia de nervo periférica isolada (NC III, IV ou VI), marque 1. O olhar é testado em todos os pacientes afásicos. Os pacientes com trauma ocular, curativos, cegueira preexistente ou outro distúrbio de acuidade ou campo visual devem ser testados com movimentos reflexos e a escolha feita pelo investigador. Estabelecer contato visual e, então, mover-se perto do paciente de um lado para outro, pode esclarecer a presença de paralisia do olhar.	0 = Normal. 1 = Paralisia parcial do olhar. Este escore é dado quando o olhar é anormal em um ou ambos os olhos, mas não há desvio forçado ou paresia total do olhar. 2 = Desvio forçado ou paralisia total do olhar que não podem ser vencidos pela manobra óculo-cefálica.	_____ _____ _____ _____	_____ _____ _____ _____

Instrução	Definição da escala	Escore	Hora
3. Visual OS campos visuais (quadrantes superiores e inferiores) são testados por confrontação, utilizando contagem de dedos ou ameaça visual, conforme apropriado. O paciente deve ser encorajado, mas se olha para o lado do movimento dos dedos, deve ser considerado como normal. Se houver cegueira unilateral ou enucleação, os campos visuais no olho restante são avaliados. Marque 1 somente se uma clara assimetria, incluindo quadrantanopsia, for encontrada. Se o paciente é cego por qualquer causa, marque 3. Estimulação dupla simultânea é realizada neste momento. Se houver uma extinção, o paciente recebe 1 e os resultados são usados para responder a questão 11.	0 = Sem perda visual. 1 = Hemianopsia parcial. 2 = Hemianopsia completa. 3 = Hemianopsia bilateral (cego, incluindo cegueira cortical).	_____ _____ _____ _____	_____ _____ _____ _____
4. Paralisia Facial Pergunte ou use pantomima para encorajar o paciente a mostrar os dentes ou sorrir e fechar os olhos. Considere a simetria de contração facial em resposta a estímulo doloroso em paciente pouco responsivo ou incapaz de compreender. Na presença de trauma /curativo facial, tubo orotraqueal, esparadrapo ou outra barreira física que obscureça a face, estes devem ser removidos, tanto quanto possível.	0 = Movimentos normais simétricos. 1 = Paralisia facial leve (apagamento de prega nasolabial, assimetria no sorriso). 2 = Paralisia facial central evidente (paralisia facial total ou quase total da região inferior da face). 3 = Paralisia facial completa (ausência de movimentos faciais das regiões superior e inferior da face).	_____ _____ _____ _____	_____ _____ _____ _____
5. Motor para braços O braço é colocado na posição apropriada: extensão dos braços (palmas para baixo) a 90° (se sentado) ou a 45° (se deitado). É valorizada queda do braço se esta ocorre antes de 10 segundos. O paciente afásico é encorajado através de firmeza na voz e de pantomima, mas não com estimulação dolorosa. Cada membro é testado isoladamente, iniciando pelo braço não-parético. Somente em caso de amputação ou de fusão de articulação no ombro, o item deve ser considerado não-testável (NT), e uma explicação deve ser escrita para esta escolha.	0 = Sem queda; mantém o braço 90° (ou 45°) por 10 segundos completos. 1 = Queda; mantém o braço a 90° (ou 45°), porém este apresenta queda antes dos 10 segundos completos; não toca a cama ou outro suporte. 2 = Algum esforço contra a gravidade; o braço não atinge ou não mantém 90° (ou 45°), cai na cama, mas tem alguma força contra a gravidade. 3 = Nenhum esforço contra a gravidade; braço despenca. 4 = Nenhum movimento. NT = Amputação ou fusão articular, explique:_____ 5a. Braço esquerdo 5b. Braço direito	_____ _____ _____ _____	_____ _____ _____ _____
6. Motor para pernas A perna é colocada na posição apropriada: extensão a 30° (sempre na posição supina). É valorizada queda do braço se esta ocorre antes de 5 segundos. O paciente afásico é encorajado através de firmeza na voz e de pantomima, mas não com estimulação dolorosa. Cada membro é testado isoladamente, iniciando pela perna não-parética. Somente em caso de amputação ou de fusão de articulação no quadril, o item deve ser considerado não-testável (NT), e uma explicação deve ser escrita para esta escolha.	0 = Sem queda; mantém a perna a 30° por 5 segundos completos. 1 = Queda; mantém a perna a 30°, porém esta apresenta queda antes dos 5 segundos completos; não toca a cama ou outro suporte. 2 = Algum esforço contra a gravidade; a perna não atinge ou não mantém 30°, cai na cama, mas tem alguma força contra a gravidade. 3 = Nenhum esforço contra a gravidade; perna despenca. 4 = Nenhum movimento. NT = Amputação ou fusão articular, explique:_____ 6a. Perna esquerda 6b. Perna direita	_____ _____ _____ _____	_____ _____ _____ _____

Instrução	Definição da escala	Escore	Hora
3. Visual OS campos visuais (quadrantes superiores e inferiores) são testados por confrontação, utilizando contagem de dedos ou ameaça visual, conforme apropriado. O paciente deve ser encorajado, mas se olha para o lado do movimento dos dedos, deve ser considerado como normal. Se houver cegueira unilateral ou enucleação, os campos visuais no olho restante são avaliados. Marque 1 somente se uma clara assimetria, incluindo quadrantanopsia, for encontrada. Se o paciente é cego por qualquer causa, marque 3. Estimulação dupla simultânea é realizada neste momento. Se houver uma extinção, o paciente recebe 1 e os resultados são usados para responder a questão 11.	0 = Sem perda visual. 1 = Hemianopsia parcial. 2 = Hemianopsia completa. 3 = Hemianopsia bilateral (cego, incluindo cegueira cortical).	_____ _____ _____ _____	_____ _____ _____ _____
4. Paralisia Facial Pergunte ou use pantomima para encorajar o paciente a mostrar os dentes ou sorrir e fechar os olhos. Considere a simetria de contração facial em resposta a estímulo doloroso em paciente pouco responsivo ou incapaz de compreender. Na presença de trauma /curativo facial, tubo orotraqueal, esparadrapo ou outra barreira física que obscureça a face, estes devem ser removidos, tanto quanto possível.	0 = Movimentos normais simétricos. 1 = Paralisia facial leve (apagamento de prega nasolabial, assimetria no sorriso). 2 = Paralisia facial central evidente (paralisia facial total ou quase total da região inferior da face). 3 = Paralisia facial completa (ausência de movimentos faciais das regiões superior e inferior da face).	_____ _____ _____ _____	_____ _____ _____ _____
5. Motor para braços O braço é colocado na posição apropriada: extensão dos braços (palmas para baixo) a 90° (se sentado) ou a 45° (se deitado). É valorizada queda do braço se esta ocorre antes de 10 segundos. O paciente afásico é encorajado através de firmeza na voz e de pantomima, mas não com estimulação dolorosa. Cada membro é testado isoladamente, iniciando pelo braço não-parético. Somente em caso de amputação ou de fusão de articulação no ombro, o item deve ser considerado não-testável (NT), e uma explicação deve ser escrita para esta escolha.	0 = Sem queda; mantém o braço 90° (ou 45°) por 10 segundos completos. 1 = Queda; mantém o braço a 90° (ou 45°), porém este apresenta queda antes dos 10 segundos completos; não toca a cama ou outro suporte. 2 = Algum esforço contra a gravidade; o braço não atinge ou não mantém 90° (ou 45°), cai na cama, mas tem alguma força contra a gravidade. 3 = Nenhum esforço contra a gravidade; braço despenca. 4 = Nenhum movimento. NT = Amputação ou fusão articular, explique:_____ 5a. Braço esquerdo 5b. Braço direito	_____ _____ _____ _____ _____	_____ _____ _____ _____ _____
6. Motor para pernas A perna é colocada na posição apropriada: extensão a 30° (sempre na posição supina). É valorizada queda do braço se esta ocorre antes de 5 segundos. O paciente afásico é encorajado através de firmeza na voz e de pantomima, mas não com estimulação dolorosa. Cada membro é testado isoladamente, iniciando pela perna não-parética. Somente em caso de amputação ou de fusão de articulação no quadril, o item deve ser considerado não-testável (NT), e uma explicação deve ser escrita para esta escolha.	0 = Sem queda; mantém a perna a 30° por 5 segundos completos. 1 = Queda; mantém a perna a 30°, porém esta apresenta queda antes dos 5 segundos completos; não toca a cama ou outro suporte. 2 = Algum esforço contra a gravidade; a perna não atinge ou não mantém 30°, cai na cama, mas tem alguma força contra a gravidade. 3 = Nenhum esforço contra a gravidade; perna despenca. 4 = Nenhum movimento. NT = Amputação ou fusão articular, explique:_____ 6a. Perna esquerda 6b. Perna direita	_____ _____ _____ _____ _____	_____ _____ _____ _____ _____

Instrução	Definição da escala	Escore	Hora
10. Disartria Se acredita que o paciente é normal, uma avaliação mais adequada é obtida, pedindo-se ao paciente que leia ou repita palavras da lista anexa. Se o paciente tem afasia grave, a clareza da articulação da fala espontânea pode ser graduada. Somente se o paciente estiver intubado ou tiver outras barreiras físicas a produção da fala, este item deverá ser considerado não testável (NT). Não diga ao paciente por que ele está sendo testado.	0 = Normal. 1 = Disartria leve a moderada; paciente arrasta pelo menos algumas palavras, e na pior das hipóteses, pode ser entendido, com alguma dificuldade. 2 = Disartria grave; fala do paciente é tão empastada que chega a ser ininteligível, na ausência de disfasia ou com disfasia desproporcional, ou é mudo/anártrico. NT = Intubado ou outra barreira física; explique_____	_____ _____ _____ _____	_____ _____ _____ _____
11. Extinção ou Desatenção (antiga negligência) Informação suficiente para a identificação de negligência pode ter sido obtida durante os testes anteriores. Se o paciente tem perda visual grave, que impede o teste da estimulação visual dupla simultânea, e os estímulos cutâneos são normais, o escore é normal. Se o paciente tem afasia, mas parece atentar para ambos os lados, o escore é normal. A presença de negligência espacial visual ou anosagnosia pode também ser considerada como evidência de negligência. Como a anormalidade só é pontuada se presente, o item nunca é considerado não testável.	0 = Nenhuma anormalidade. 1 = Desatenção visual, tátil, auditiva, espacial ou pessoal, ou extinção à estimulação simultânea em uma das modalidades sensoriais. 2 = Profunda hemi-desatenção ou hemi-desatenção para mais de uma modalidade; não reconhece a própria mão e se orienta somente para um lado do espaço.	_____ _____ _____ _____	_____ _____ _____ _____

TABELA DE EVOLUÇÃO

DATA	HORA	ESCORE	EXAMINADOR

Tradução e adaptação:
Octávio Marques Pontes-Neto
Neurologia – HCFMRP - USP

APÊNDICE C – ESCALA DE RANKIN MODIFICADA (*mRS*)

0 Assintomático

1 Sintomas sem disfunção

2 Disfunção leve; incapaz de realizar todas as suas atividades pré-morbidas, mas independente

3 Disfunção moderada; requer auxílio; mas deambula sem apoio

4 Disfunção moderada a severa; incapaz de deambular sem auxílio

5 Disfunção severa; restrito ao leito; incontinente; necessita de cuidados constantemente

6 Óbito

APÊNDICE D – ESCALA DE AVALIAÇÃO DE MICROANGIOPATIA – ARWMC

Lesões na substância branca	**Score**
Sem lesões	0
Lesão focal	1
Lesões confluentes iniciais	2
Envolvimento difuso com ou sem acometimento das fibras em U	3
Lesões nos núcleos da base	**Score**
Sem lesões	0
1 lesão focal (≥ 5 mm)	1
> 1 lesão focal	2
Lesões confluentes	3

ANEXO A – ARTIGO CASPER VS. CLOSED-CELL STENT

Clin Neuroradiol
https://doi.org/10.1007/s00062-020-00937-8

ORIGINAL ARTICLE

Casper vs. Closed-Cell Stent

Carotid Artery Stenting Randomized Trial

José Ricardo Vanzin[1,4] · Luís Henrique de Castro-Afonso[4] · Moema Nene Santos[2] · Luciano Bambini Manzato[1] · Guilherme Seizem Nakiri[4] · Lucas Moretti Monsignore[4] · Felipe Padovani Trivelato[3,4] · Marco Túlio Salles Rezende[3,4] · Octavio Marques Pontes-Neto[4] · Daniel Giansante Abud[4]

Received: 19 November 2019 / Accepted: 6 July 2020
© Springer-Verlag GmbH Germany, part of Springer Nature 2020

Abstract

Objective The aim of this trial was to compare the efficacy of closed-cell stents with Casper stents during carotid angioplasty stenting (CAS).

Methods This was a randomized superiority trial in which 88 patients were enrolled. The primary end points were the incidence, number, and size of new ischemic brain lesions after CAS under distal embolic protection devices (EPD). The secondary end points included stroke, transient ischemic attack (TIA) and myocardial infarction (MI). Ischemic brain lesions were assessed by a diffusion-weighted magnetic resonance image (DW-MRI). Neurological outcomes were evaluated by means of the National Institutes of Health scale score (NIHSS) and the modified Rankin scale (mRS).

Results Compared with closed-cell stents ($n=47$), Casper stents ($n=41$), resulted in no significant reduction in the incidence (44.7% versus 39%, $P=0.592$), number (1.3 ± 1.8 versus 0.9 ± 1.5, $p=0.444$), and size (3.9 ± 5.8 mm versus 2.8 ± 4.1 mm, $p=0.353$) of new ischemic brain lesions. The global rate of stroke/TIA/MI was (2/88, 2.3%). Two TIA occurred during the hospitalization period, one in each group (1/41, 2.4% vs 1/47, 2.1%). One patient of the Casper group had an asymptomatic in-stent thrombosis. One patient of the control group had a MI (1/47, 2.1%) after discharge.

Conclusion The Casper stents did not show superiority in the rate of incidence, number and size of new silent ischemic brain lesions detect by DW-MRI when compared to close cell stents during CAS under distal EPD.

Keywords Carotid artery angioplasty stenting · Embolic protection devices · Casper stent · Ischemic brain lesions · Magnetic resonance imaging

✉ José Ricardo Vanzin
jrvanzin@gmail.com

[1] Division of Interventional Neuroradiology, Medical School of Passo Fundo, Federal University of South Frontier, Rua Teixeira Soares, 640, Centro, 99080-020 Passo Fundo, RS, Brazil

[2] Division of Hematology, Medical School of Passo Fundo, Federal University of South Frontier, Passo Fundo, RS, Brazil

[3] Division of Interventional Neuroradiology, Felício Rocho Hospital, Belo Horizonte, Brazil

[4] Division of Interventional Neuroradiology, Medical School of Ribeirão Preto, University of São Paulo, Ribeirão Preto, SP, Brazil

Introduction

Carotid endarterectomy (CEA) is routinely used for the treatment of carotid artery atherosclerotic stenosis to prevent ischemic stroke [1]. Carotid artery stenting (CAS) represents an alternative to CEA given the noninferiority outcomes achieved in CAS in patients presenting with carotid stenosis, even after 10 years of follow-up [2, 3]. The occurrence of ischemic brain lesions on diffusion-weighted magnetic resonance imaging (DW-MRI) has been suggested as a surrogate primary endpoint to assess the safety and efficacy of carotid revascularization procedures [4]. The role in preventing new embolic events in DW-MRI with embolic protection devices (EPD) and the vascular prosthesis itself, during CAS is unclear [5, 6]. A randomized controlled

Published online: 03 August 2020

trial showed that cerebral embolization occurred at a similar frequency after CAS performed with open-cell (OC) and closed-cell (CC) stents [7]. The need for sustained embolic protection has led to the design of new dual-layer stents (DLS) aimed at increasing plaque coverage and decreasing the risk of embolization through the stent struts. In observational studies, DLS have been associated with significantly lower periprocedural DW-MRI lesion rates than could be achieved when using conventional carotid stents [8, 9]; however, whether the use of DLS results in fewer ischemic events than the use of CC stents is unknown. The aim of the present trial was to compare CC stents with a Casper stent during CAS.

Methods

Study Design, Patient Population, and End Points

This study was a randomized, prospective, open label (blinded outcomes), multicentric, superiority trial. This trial complied with the principles of the Declaration of Helsinki and followed the CONSORT 2010 explanation and elaboration: updated guidelines for reporting parallel group randomized trials [10]. All patients or their legal representatives signed consent forms before allocation. The trial was registered in Brazil at the Ministry of Health—SISNEP (website: http://plataformabrasil.saude.gov.br, registration number: 79760516.5.0000.5440 for center one and 79760516.5.3001.5342 for center two) and REBEC, Brazilian registry of clinical trials, registration number RBR-74srwz (website: http://www.ensaiosclinicos.gov.br). We enrolled patients presenting with carotid atherosclerotic stenosis from September 2016 to December 2018 in two centers. Patients who presented with internal carotid artery stenosis ≥50% in a carotid ultrasound study underwent magnetic resonance imaging (MRI) to assess the brain ischemic injury pattern, age-related white matter change score (ARWMC) [11], and angiographic anatomy focusing on the degree of carotid stenosis. The inclusion and exclusion criteria are described in Table 1; [1, 12]. Patients were invited to participate in the study if all enrolment criteria were met. For symptomatic patients, the first intention revascularization was performed within the first 14 days after stroke [13]. Patients were blindly randomized into 2 groups, Casper stent and CC stent, at a 1:1 ratio using a virtual flip coin website-based method (http://www.random.org) using a policy of intention-to-treat analysis. New ischemic brain lesions observed on DW-MRI were used as a surrogate outcome measure of treatment efficacy [14]. The primary endpoints were the incidence, number, and size of new brain ischemic signs on DW-MRI between 6 h and 24 h after CAS. The secondary end points included stroke, transient ischemic attack (TIA), amaurosis, symptomatic myocardial infarction (MI) or death during the first 24 h after treatment and at the 3-month follow-up. All technical complications during the CAS were registered.

Table 1 Eligibility criteria for the study participants

Inclusion criteria
Patient age >18 years
Life expectancy >1 year
Symptomatic ICA stenosis ≥50%*
Asymptomatic ICA stenosis ≥70%*
Symptoms were defined as ischemic stroke, transient ischemic attack or amaurosis
Exclusion criteria
Total occlusion of the target carotid artery
Ischemic stroke onset <14 days before CAS
Myocardial infarction <6 months before the procedure
Major surgical procedure within 30 days before or planned for within 30 days after stent
Severe chronic renal insufficiency (creatinine clearance ≤ 40 mL/min)
Untreatable bleeding diathesis or hypercoagulable state or refusal of blood transfusion
Patients presenting any high-risk or medium-risk sources for cardioembolism†
Contraindication for antiplatelet therapy

ICA internal carotid artery, *CAS* carotid artery stenting
* Based on the criteria defined by NASCET, † Based on TOAST criteria

Endovascular Treatment

All procedures were performed by experience interventional neuroradiologists. Surgeons had previously performed more than 250 cases, ~50 angioplasties/year. The surgeon was informed of which stent was randomized immediately before starting CAS, and was blinded to the neurological and MRI assessments. The protocol of the antiplatelet regimen was aspirin (100–300 mg daily) and clopidogrel (75 mg daily) ≥ 5 days before treatment or aspirin (100–300 mg loading dose) and clopidogrel (300 mg loading dose) ≥ 4 h before the procedure. Clopidogrel 75 mg daily was used for 1–3 months, and aspirin 100–300 mg daily was maintained for 12 months. All devices were placed on the procedure table before puncturing to record the procedure time. After femoral puncture, 5000–7500 IU of heparin was administered intravenously. Variations in medication protocols occurred based on the patient body weight and were registered. At the time of angioplasty, an atropine bolus was infused intravenously (0.5–1.0 mg). All cases were performed with the patient under local anesthesia. The CC stent used was a Wallstent (Boston Scientific, Natick, MA, USA) or X-act (Abbott Vascular Device, Redwood City, CA, USA) with free cell areas of 1.08 mm² and 2.74 mm², respectively. In the Casper group,

we used a Casper™ (MicroVention, Inc., Tustin, CA, USA) with a free cell area of 0.38 mm². The technique and mechanical behavior of the Casper stent have previously been published [15, 16]. All CAS procedures were performed using distal EPD and followed the general instructions of a previous carotid intervention report [17]. A femoral artery puncture was performed and an 8F Mach 1™ guide catheter (Boston Scientific Corporation, Maple Grove, MN, USA) was inserted into the femoral artery using an exchange system in all patients. The distal EPD was the EZ Filter wire, poro size 110-µm (Boston Scientific Corporation, Maple Grove, MN, USA) or an Emboshield NAV, pore size 120 µm (Embolic Protection System, Abbot Vascular, Temecula, CA, USA). When necessary, a predilatation and postdilatation balloon angioplasty was performed under EPD. Immediately after the procedure, femoral hemostasis was performed with the use of the Angioseal (St. Jude Medical Daig Division Inc, De Veau Place, MN, USA) or manual compression. Heparin reversal was not allowed. All patients were discharged between 24 h and 48 h after treatment if no complications occurred. All treatment strategies and total procedure times were recorded.

Image Assessment

A 1.5T or 3T MRI and a magnetic resonance (Philips Achieva Duo and Philips Intera, Philips Medical Systems, Best, The Netherlands) procedure were performed 24 h before CAS in all patients. Only the axial plane were analyzed using echo planar imaging with the following parameters: TR 7.2943 ms; TE 3.403 ms; 50 slices, slice thickness of 5 mm; field of view 256 mm; diffusion values 0, 500, 1000, and 3000 s/mm²; fat saturation and time of acquisition 71 s. A posttreatment MRI was obtained between 6 h and 24 h after CAS using the same protocol. If the patient was treated using a different Tesla capacity machine, they were excluded. All images were assessed by two blinded and independent neuroradiologists in each center. For discrepant findings, a third neuroradiologist made the final decision. The identification of a new ischemic brain lesion after CAS was defined as a focal hyperintense area and was detected as a restricted diffusion signal in the DW-MRI sequence and confirmed by apparent diffusion coefficient (ADC) mapping to rule out a shine-through artifact. The incidence, number, sum diameter, and site of each new ischemic lesion observed on DW-MRI was assessed.

Neurological Assessment

All patients were examined by 2 blinded certified vascular neurologists in-hospital and at the 3-month follow-up. The neurologists measured outcomes according to the National Institutes of Health Stroke Scale (NIHSS) and the modified Rankin Scale (mRS). The NIHSS scores were obtained 1 h before treatment and 24 h and 3 months after treatment. The mRS scores were obtained 1 h before and at 3 months after treatment. Any new deficit was recorder.

Statistical Analysis

We calculated the sample size by assuming that the proportions of patients presenting brain ischemic lesions on DW-MRI would be ~45% in the close cell stent and ~15% in the Casper stent found in the literature [5, 8]. A sample size

Table 2 Clinical and demographic characteristics population

	Total (n = 88)	Control (n = 47)	Casper (n = 41)	p-value
Age (years)	73.5 ± 6.9	72.2 ± 6.9	75.2 ± 6.7	0.047
Gender (male)	68 (77.3%)	37 (78.7%)	31 (75.6%)	0.728
Comorbidities				
Hypertension	79 (89.8%)	39 (83.0%)	40 (97.6%)	0.024
Dyslipidemia	23 (36.4%)	16 (34.0%)	16 (39.0%)	0.628
Current smoking	16 (18.2%)	10 (21.3%)	6 (14.6%)	0.420
Diabetes mellitus	29 (33.0%)	17 (36.2%)	12 (29.3%)	0.492
Chronic arterial disease	17 (19.3%)	9 (19.1%)	8 (19.5%)	0.966
Pulmonary emphysema	9 (10.2%)	5 (10.6%)	4 (9.8%)	0.892
Congestive heart failure	9 (10.2%)	8 (17.0%)	1 (2.4%)	0.033
Chronic renal failure	1 (1.1%)	—	1 (2.4%)	0.466
Clinical manifestation				
Asymptomatic	44 (50.0%)	17 (36.2%)	27 (65.9%)	0.029
Stroke	29 (33.0%)	21 (44.7%)	8 (19.5%)	0.072
TIA	14 (15.9%)	8 (17.0%)	6 (14.6%)	0.738
Amaurosis	1 (1.1%)	1 (2.1%)	–	–

TIA transient ischemic attack

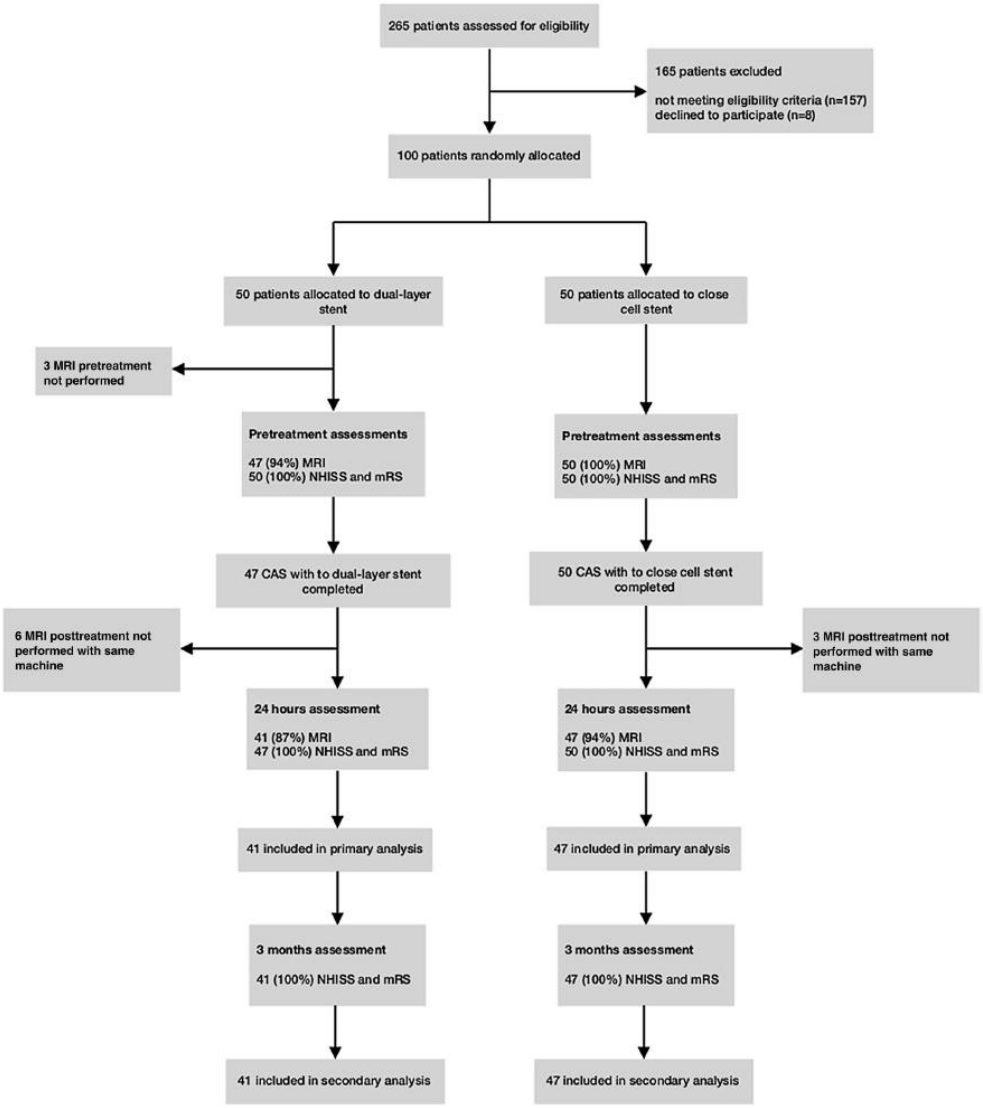

Fig. 1 Flow chart of patients. *CAS* carotid artery stenting, *MRI* magnetic resonance image, *mRS* modified Rankin Scale, *NIHSS* National Institutes of Health Stroke Scale

of 88 patients, 44 per group, was necessary to detect a decrease in embolic complication rate from 45% to 15% (at 90% power and 0.05 significance). Therefore, a sample size of 100 patients was chosen. The null hypothesis was that the two stents were equal concerning efficacy and security. Continuous variables were presented as mean (range ± SD) or median, and Student's t-test or Mann-Whitney *U*-test was used, as appropriate. Categorical variables were presented as number and percentages and compared among groups using χ^2, Pearson's χ^2, or Fisher's exact tests, as appropriate.

Table 3 Anatomical characteristics of the study population

	Total ($n=88$)	Control ($n=47$)	Casper ($n=41$)	p-value
Side affected				
Right	47 (53.4%)	28 (59.6%)	19 (46.3%)	0.214
Left	41 (46.6%)	19 (40.4%)	22 (53.7%)	
Type of arch				
Type I	50 (56.8%)	30 (63.8%)	20 (48.8%)	0.330
Type II	26 (29.5%)	11 (23.4%)	15 (36.6%)	
Type III	12 (13.6%)	6 (12.8%)	6 (14.6%)	
*ARWMC**	2.0 ± 1.4	2.04 ± 1.37	2.2 ± 1.42	0.609
Carotid stenosis grade % (NASCET)	80.0	77.0 ± 12.6	78.9 ± 10.8	0.459

Type I aortic arch is characterized by the origin of all 3 major vessels in the horizontal plane defined by the outer curvature of the arch
Type II the brachiocephalic artery originates between the horizontal planes of the outer and inner curvatures of the arch
Type III it originates below the horizontal plane of the inner curvature of the arch
ARWMC age-related white matter change score

One independent blinded investigator received all data collected for statistical analysis. The SPSS Statistics software version 17.0 (Chicago, IL, USA) was used for statistical analysis.

Results

A total of 265 patients were screened between September 2016 and December 2018, and 100 patients were included of which 50 (50%) were allocated to the control group and 50 (50%) to the Casper group. A total of 165 patients were not randomized, 8 patients declined to participate, 24 did not meet inclusion criteria due to not reaching the minimum degree of stenosis required, and 141 patients presented some exclusion criteria. Among the excluded patients, 104 had a recent severe stroke (<14 days), 21 presented a source for cardioembolism, 3 presented a creatinine clearance <40 mL/min, 4 presented contraindications for antiplatelet therapy, 3 had a recent myocardial infarction, and 6 had pacemakers (the radiology center contraindicated MRI). Finally, 41 patients were analyzed in the Casper group, and 47 were analyzed in the control group. A flow chart of the enrolled patients is shown in the Fig. 1. The mean age of the patients was 73.5 ± 6.9 years old, and 68 (77.3%) were males. The baseline data of the patients are summarized in Table 2.

All CAS procedures were successfully accomplished, and all patients were discharged 24–48 h after treatment. All patients underwent an MRI and neurological assessment between 6 h and 24 h after the procedure. A neurological assessment was performed in all patients at the 3-month follow-up. The baseline clinical characteristics of the patients showed that the Casper group had a significantly higher prevalence of hypertension and asymptomatic carotid plaque status (40 [97.6%] vs. 39 [83.0%], $p=0.024$ and 27 [65.9%] vs. 17 [36.2%], $p=0.029$, respectively), while the control group had a significantly higher prevalence of congestive heart failure (8 [17.0%] vs 1 [2.4%], $p=0.033$, Table 2). The baseline anatomical characteristics of the patients did not differ significantly between the two groups (Table 3). The Casper group received higher doses (300 mg vs. 100 mg) of aspirin than were administered in the control group (26 [63.4%] vs. 13 [27.7%], $p=0.001$). Although all cases were performed using distal EPD, the distribution was not homogeneous. The Emboshield filter was used in 78.0% of the Casper group patients and in 89.4% of the control group patients ($p=0.148$). Predilatation without EPD was not performed in any of the cases. There was no difference in the procedure times (25 min for the control group and 21 min for Casper) and among patients who underwent MRI on different Tesla machine capacity (Table 4).

Primary Endpoints

The primary end points are summarized in Table 5. All 88 patients were included in the primary analysis. Compared with the close cell stents ($n=47$), the Casper stents ($n=41$) did not reduce the incidence (44.7% vs. 39%, $P=0.592$), mean number (1.3 ± 1.8 vs. 0.9 ± 1.5, $P=0.444$), or mean size (3.9 ± 5.8 mm vs. 2.8 ± 4.2 mm, $P=0.353$) of new ischemic brain lesions. The majority of lesions were less than 10 mm (91%), and of these, 61% were less than 5 mm. The analysis of the ipsilateral and contralateral lesions also did not result in significant differences. There was no difference in the rate of new lesions between the surgeons (surgeon 1: odds ratio [OR] 1.28; 95% confidence interval [CI] 0.45–3.62 and surgeon 3: OR 1.79; 95% CI 0.64–5.02, $p=0.545$) and the centers involved (OR 1.02; 95% CI 0.40–2.65, $p=0.965$). There was a tendency toward a higher incidence of ipsilateral new ischemic lesions

Table 4 Intervention and protocols used

	Total ($n=88$)	Control ($n=47$)	Casper ($n=41$)	p-value
Vascular access				
Femoral	86 (97.7%)	46 (97.9%)	40 (97.6%)	0.364
Brachial	1 (1.1%)	1 (2.1%)	—	
Radial	1 (1.1%)	—	1 (2.4%)	
Predilatation	24 (27.3%)	15 (31.9%)	9 (22.0%)	0.295
Postdilatation	77 (87.5%)	39 (83.0%)	38 (92.7%)	0.170
EPD				
EZ	14 (15.9%)	5 (10.6%)	9 (22.0%)	0.148
Emboshield	74 (84.1%)	42 (89.4%)	31 (78.0%)	
Duration (min)	22.0 (18.0–32.8)	25.0 (18.0–35.0)	21.0 (17.5–25.5)	0.289
Drug time				
Loading dose 4–5 h	16 (18.2%)	10 (21.3%)	6 (14.6%)	0.420
>5 days previously	72 (81.8%)	37 (78.8%)	35 (85.4%)	
Antiplatelet therapy				
Aspirin 100 mg + clopidogrel 75 mg	48 (54.5%)	34 (72.3%)	14 (34.1%)	0.001
Aspirin 300 mg + clopidogrel 75 mg	39 (44.3%)	13 (27.7%)	26 (63.4%)	
Aspirin 300 mg + cilostazol 100 mg	1 (1.1%)	—	1 (2.4%)	
Anticoagulation				
5000 IU	19 (21.6%)	11 (23.4%)	8 (19.5%)	0.658
7500 IU	69 (78.4%)	36 (76.6%)	33 (80.5%)	

Values express median (percentile25–percentile75) or absolute and relative frequency
EPD Embolic Protection Device

Table 5 New brain lesion on DW-MRI

Primary endpoint	Total ($n=88$)	Control group ($n=47$)	Casper group ($n=41$)	p-value
Incidence				
Total	37 (42.0%)	21 (44.7%)	16 (39.0%)	0.592
Ipsilateral	31 (35.2%)	17 (36.2%)	14 (34.1%)	0.843
Contralateral*	24 (27.3%)	15 (31.9%)	9 (22.0%)	0.295
Number of lesions				
Total	1.1 ± 1.7	1.3 ± 1.8	0.9 ± 1.5	0.444
Ipsilateral	0.7 ± 1.1	0.7 ± 1.3	0.6 ± 1.0	0.727
Contralateral*	0.5 ± 1.0	0.6 ± 1.0	0.4 ± 0.8	0.307
Mean diameter (mm)				
Total	3.4 ± 5.2	3.9 ± 5.8	2.8 ± 4.2	0.353
Ipsilateral	2.5 ± 4.5	2.9 ± 5.2	2.1 ± 3.7	0.543
Contralateral*	1.5 ± 2.6	1.9 ± 3.0	1.0 ± 2.1	0.199

*Contralateral included cerebellum and brainstem

Table 6 Incidence of new DW-MRI lesions and stratified by baseline neurological manifestations

	Asymptomatic carotid stenosis			Symptomatic carotid stenosis		
New DW-MRI lesions	Control ($n=17$)	Casper ($n=27$)	p-value	Control ($n=30$)	Casper ($n=14$)	p-value
DW-MRI total	1.1 ± 2.0	1.0 ± 1.7	0.978	1.4 ± 1.8	0.7 ± 1.0	0.353
DW-MRI ipsilateral	0.7 ± 1.4	0.6 ± 1.1	0.792	0.8 ± 1.2	0.4 ± 1.4	0.534

Values express absolute and relative frequency. DW-MRI total: all new DW-MRI lesions included. DW-MRI Ipsilateral: lesions detected on the side of the implanted stent
DW-MRI diffusion-weighted magnetic resonance image

Table 7 Neurological complications

In-hospital (24h)	Total ($n=88$)	Control group ($n=47$)	Casper group ($n=41$)	p-value
Overall	2 (2.3%)	1 (2.1%)	1 (2.4%)	0.617
Stroke ipsilateral	N/A	N/A	N/A	
TIA ipsilateral	2 (2.3%)	1 (2.1%)	1 (2.4%)	
MI	N/A	N/A	N/A	
Follow-up in 3 months				
Overall	1 (1.1%)	1 (2.1%)		0.714
Stroke ipsilateral	N/A	N/A	N/A	
TIA ipsilateral	N/A	N/A	N/A	
MI	1 (1.1%)	1 (2.1%)	0 (0%)	

Values express absolute and relative frequency or median (percentile25–percentile75)
TIA Transient Ischemic Event, *MI* Myocardial Infarction

among patients who received low doses of heparin (5000 IU vs. 7500 IU, OR 0.39; 95% CI 0.14–1.11, $p=0.078$) and those who had previous TIA (OR 3.15, 95% CI 0.90–11.04, $p=0.073$). Comparing asymptomatic and symptomatic patients, no statistically significant difference was found (Table 6).

Secondary Endpoints

Secondary endpoints are summarized in Table 7. Two patients experienced neurological complications in the first 24 h after the procedure (2/88, 2.3%). One patient in each group had an ipsilateral TIA (1/47, 2.1% vs. 1/41, 2.4%). Both neurological complications occurred during the in-hospital period, and both patients were discharged without any neurological deficits. One patient in the control group had an MI (1/47, 2.1%) in the first week after discharge and had good functional cardiac recovery in the follow-up evaluation. There were no deaths in the study. During the 3 months of follow-up, no patients had a new neurological deficit resulting from stroke or TIA. Asymptomatic technical complications occurred in two patients (2.8%, $p=0.123$), and both were in the Casper group. Patient number 38 had an occlusion in the ipsilateral carotid artery due to trauma from the 0.035″ guidewire during positioning of the 8F guide catheter. It was controlled after stent implantation. Patient number 60 had an acute thrombus inside the stent with partial arterial occlusion that was reversed using i.v. administration of 10 mg of abciximab.

Discussion

In this randomized trial performed to compare CC stents with Casper stents under distal EPD during CAS, no significant differences were found in the incidence, number and size of new brain ischemic lesions. A supposed protective effect against brain ischemic lesions after CAS was not confirmed in this trial. Despite the differences in clinical and interventional baseline characteristics (Tables 2 and 4), the multivariate analysis and logistic regression did not change the impact on the primary outcome. Due to the limitations imposed by studied sample size, it was not possible to demonstrate an association between a low dose of heparin and the presence of previous TIA with the incidence of thromboembolic events with a sufficiently narrow confidence interval.

Regarding primary end points of the present study, an incidence of 34.1% of ipsilateral lesions with Casper was similar to that of other studies that used DLS with 30.4% in the publication by Ruffino et al. [9], and 34.6% in the CARENET trial [18]. We also found that the rate of new ischemic lesions in the control group was 44.7%, which was lower than the 68% registered by the ICSS-MRI substudy investigators [5]. When we compared our results of 39% having total new DW-MRI lesions with those published by Ruffino et al. [19] in 50 cases using Roadsaver and CGuard™, the results were similar, with 38% having total lesions. Moreover, similar results were observed in the CARENET trial, which used a CGuard™ stent in 26 procedures (37% of new ischemic lesions). In another study, Mutzenbach et al. found rates as low as 6.5% (9/138) in a retrospective analysis, with 42% asymptomatic and 90% with sonographic criteria showing unstable plaques [20]. Similar rates were found by Broussalis et al. (8/110, 7.3%), in a prospective study in which 48.6% of patients had unstable plaques when analyzed by echo Doppler sonography [8]. The impact on platelet function was checked and adjusted in all patients in both studies. We did not observe the correction in the other series.

In relation to the number and diameter of ischemic lesions found in the present trial, a median number of lesions per patient was similar to the results found by de Castro-Afonso et al. (0.9; SD ± 1.5 vs. 0.73; SD ± 1.75) [21], and lower than that reported in the CARENET trial (3.19; SD ± 10.33) [18]. On the mean diameter of ischemic brain

lesions, we found that it was 3.9 ± 5.8 mm in the control group and 2.8 ± 4.2 mm in the Casper group ($p = 0.353$). Our results were similar to the results described by Hauth et al., who used the diameter of the lesions (<5 mm, 81% and 5–10 mm, 19%) as a parameter instead of volume [22]. In the study published by de Castro-Afonso et al. the mean diameter of DW-MRI lesions was 0.81 mm (0.0–6.4, SD ± 1.96).

Concerning the secondary end points, no deaths were observed in this study, and the global rate of stroke/TIA/MI was 3.4% (2.4% in the Casper group vs. 2.1% in the control group), which was within the standards set by current guidelines [23]. The CLEAR-ROAD study included 100 patients, and found a major periprocedural adverse event rate of 2.1%, similar to our results [24]. The largest series of Casper stents (138 cases) was published by Mutzenbach et al. who did not find any neurological complications and periprocedural and postprocedural complications were low (1.4% and 3.6%, respectively) [20].

The precise mechanism for cerebral embolization after carotid stent implantation may be associated with plaque prolapse through the stent cell. Therefore, stent malapposition in the artery wall might also play a role [25]. Platelet microaggregation can occur behind malapposed stent struts and can act as a "lightning rod" for thrombus formation and later embolization, causing a cerebrovascular event. A study performed using optical coherence tomography (OCT) showed that consistent numbers of malapposed (15–20%) or embedded struts (25–30%) were associated with high rates of plaque prolapse (55–70%) and fibrous cap rupture (40–45%) when OC and CC stents were compared [25]. In this sense, the results of the European registry suggested that the use of an open cell stent with a free cell area >7.5 mm^2 may be associated with an increased risk of stroke within 30 days [6]; however, that finding was not confirmed in a randomized trial [7]. A large European study that included 1684 consecutive patients reported that the carotid stent cell design was not a determinant of neurological complications and that periprocedural and early postprocedural complications may occur regardless of the design of the implanted stent [26].

A high plaque signal intensity on DW-MRI (intraplaque hemorrhage and inflammatory infiltrate) has been associated with a greater risk of new silent postprocedural ischemic brain lesions [27], and the higher incidence of perioperative ischemic lesions was related to a higher incidence of PP in patients with unstable plaques [28]. In a small retrospective analysis published by Yamada et al. [29], the authors showed that dual layer stents produced excellent results in the control of plaque protrusion when they were compared with closed cell stents using optical frequency domain imaging (OFDI). A significantly higher signal intensity ratio (SIR; indicates the relationship between the intensity of plaques/sternocleidomastoid muscle) is related to the presence of new DW-MRI lesions. The incidence of new ipsilateral silent ischemic lesions was significantly higher in high SIR plaques than in low SIR plaques (68% vs. 21%; $p = 0.003$). On OFDI analysis, the percentage of patients with PP and mean PP area was significantly lower in the CASPER stent group than in the conventional stent group (44% vs. 88%; $P = 0.022$ and 0.09 mm^2 vs. 0.034 mm^2; $P = 0.006$).

Our results suggest that there was an insignificant increase in lesions when using Casper stents and that the reason this did not become significant was the significantly higher antiplatelet dose ($p = 0.001$) and higher rate of asymptomatic (0.029) patients in the Casper group.

A further concern with aspirin, data suggest that physiologic differences among patient populations occur. Under normal situations, platelets are replenished in the systemic circulation at a rate of approximately 10–15% per day, but in some high-risk individuals (e.g. patients with type 2 diabetes or coronary artery disease) this rate can be higher [30]. We had in-stent thrombosis (Casper group) in an asymptomatic stenosis with several comorbidities using aspirin and clopidogrel for more than 5 days. Casper stent thrombosis has been reported in series of carotid treatment in patients with acute stroke, the reasons are still unknown, but Yilmaz et al. hypothesized that the high rate of DLS occlusion could potentially be attributable to the absence of a standard antiplatelet regimen [31]. Some theories were blood velocity profile, vascular anatomy (i.e. tortuosity of the common and internal carotid artery), blood coagulation parameters, and residual stenosis after stenting [32, 33].

The present study had limitations. We did not compare DWI-MRI images using 3 planes and 3 mm acquisition. We could not evaluate the efficacy of the CASPER stent during the follow-up period using images (echo Doppler sonography) or long-term clinical outcomes. We did not have a transcranial Doppler sonography available for counting microbubbles. The transcranial Doppler sonography do not performed to detected the HITs and the passage of bubbles. Resistance to heparin, clopidogrel and aspirin was not tested in any patient. No plate protrusion study was performed using OCT or OFDI, nor was performance on MRI used to assess atheromatous plaque instability through the SIR. Of course, due to a lack of unstable and protrusion plaque analyses, this study lacks the power needed to analyze all risk factors for thromboembolism and should therefore be considered hypothesis-generating: these data should encourage a future study to compare close cell stents versus dual-layer stents under EPD in patients with unstable plaques and the development of a protocol for anticoagulation and antiplatelet therapy.

Conclusion

Compared to close cell stents, Casper stents showed no superiority in the incidence rate or the number or size of new silent ischemic brain lesions detected by DW-MRI during CAS under distal EPD or reduced rates of neurological complications. Future studies should also include response to antiplatelet protocols as well as plaque morphology.

Conflict of Interest J.R. Vanzin, L.H. de Castro-Afonso, M.N. Santos, L.B. Manzato, G.S. Nakiri, L.M. Monsignore, F.P. Trivelato, M.T.S. Rezende, O.M. Pontes-Neto and D.G. Abud declare that they have no competing interests.

References

1. North American Symptomatic Carotid Endarterectomy Trial. Methods, patient characteristics, and progress. Stroke. 1991;22:711–20.
2. Mantese VA, Timaran CH, Chiu D, Begg RJ, Brott TG, CREST Investigators. The Carotid Revascularization Endarterectomy versus Stenting Trial (CREST): stenting versus carotid endarterectomy for carotid disease. Stroke. 2010;41(10 Suppl):S31–4.
3. Jones MR, Howard G, Roubin GS, Blackshear JL, Cohen DJ, Cutlip DE, et al. Periprocedural stroke and myocardial infarction as risks for long-term mortality in CREST. Circ Cardiovasc Qual Outcomes. 2018;11:e004663.
4. Schnaudigel S, Groschel K, Pilgram SM, Kastrup A. New brain lesions after carotid stenting versus carotid endarterectomy: a systematic review of the literature. Stroke. 2008;39:1911–9.
5. Gensicke H, van der Worp HB, Nederkoorn PJ, Macdonald S, Gaines PA, van der Lugt A, et al. Ischemic brain lesions after carotid artery stenting increase future cerebrovascular risk. J Am Coll Cardiol. 2015;65:521–9.
6. Stabile E, Giugliano G, Cremonesi A, Bosiers M, Reimers B, Setacci C, et al. Impact on outcome of different types of carotid stent: results from the European Registry of Carotid Artery Stenting. EuroIntervention. 2016;12:e265–70.
7. Timaran CH, Rosero EB, Higuera A, Ilarraza A, Modrall JG, Clagett GP. Randomized clinical trial of open-cell vs closed-cell stents for carotid stenting and effects of stent design on cerebral embolization. J Vasc Surg. 2011;54:1310-1316. discussion 1316.
8. Broussalis E, Griessenauer C, Mutzenbach S, Pikija S, Jansen H, Stevanovic V, et al. Reduction of cerebral DWI lesion burden after carotid artery stenting using the CASPER stent system. J Neurointerv Surg. 2019;11:62–7.
9. Ruffino MA, Faletti R, Bergamasco L, Fonio P, Righi D. Incidence of new ischaemic brain lesions after carotid artery stenting with the micromesh roadsaver carotid artery stent: a prospective single-centre study. Cardiovasc Intervent Radiol. 2016;39:1541–9.
10. Moher D, Hopewell S, Schulz KF, Montori V, Gøtzsche PC, Devereaux PJ, et al. CONSORT 2010 explanation and elaboration: updated guidelines for reporting parallel group randomised trials. Int J Surg. 2012;10:28–55.
11. Wahlund LO, Barkhof F, Fazekas F, Bronge L, Augustin M, Sjögren M, et al. A new rating scale for age-related white matter changes applicable to MRI and CT. Stroke. 2001;32:1318–22.
12. Adams HP Jr, Bendixen BH, Kappelle LJ, Biller J, Love BB, Gordon DL, et al. Classification of subtype of acute ischemic stroke. Definitions for use in a multicenter clinical trial. TOAST. Trial of Org 10172 in Acute Stroke Treatment. Stroke. 1993;24:35-41.
13. de Castro-Afonso LH, Nakiri GS, Monsignore LM, dos Santos AC, Leite JP, Fábio SR, et al. Early versus late carotid artery stenting for symptomatic carotid stenosis. J Neuroradiol. 2015;42:169–75.
14. Bonati LH, Jongen LM, Haller S, Flach HZ, Dobson J, Nederkoorn PJ, et al. New ischaemic brain lesions on MRI after stenting or endarterectomy for symptomatic carotid stenosis: a substudy of the International Carotid Stenting Study (ICSS). Lancet Neurol. 2010;9:353–62. Erratum in: Lancet Neurol. 2010;9:345.
15. Hopf-Jensen S, Marques L, Preiß M, Müller-Hülsbeck S. Initial clinical experience with the micromesh roadsaver carotid artery stent for the treatment of patients with symptomatic carotid artery disease. J Endovasc Ther. 2015;22:220–5.
16. Wissgott C, Schmidt W, Brandt C, Behrens P, Andresen R. Preliminary clinical results and mechanical behavior of a new double-layer carotid stent. J Endovasc Ther. 2015;22:634–9.
17. American College of Cardiology Foundation; American Society of Interventional & Therapeutic Neuroradiology; Society for Cardiovascular Angiography and Interventions; Society for Vascular Medicine and Biology; Society of Interventional Radiology, Bates ER, et al. ACCF/SCAI/SVMB/SIR/ASITN 2007 clinical expert consensus document on carotid stenting: a report of the American College of Cardiology Foundation Task Force on Clinical Expert Consensus Documents (ACCF/SCAI/SVMB/SIR/ASITN Clinical Expert Consensus Document Committee on Carotid Stenting). J Am Coll Cardiol. 2007;49:126–70. Erratum in: J Am Coll Cardiol. 2007;49:924.
18. Schofer J, Musiałek P, Bijuklic K, Kolvenbach R, Trystula M, Siudak Z, et al. A prospective, multicenter study of a novel mesh-covered carotid stent: The CGuard CARENET Trial (Carotid Embolic Protection Using MicroNet). JACC Cardiovasc Interv. 2015;8:1229–34.
19. Ruffino MA, Faletti R, Fronda M, Gatti M, Bergamasco L, Gibello L, et al. Early Embolization After Carotid Artery Stenting with Mesh-Covered Stent: Role of Diffusion-Weighted Magnetic Resonance Imaging as Pre-procedural Predictor and Discriminant Between Intra- and Post-procedural Events. Cardiovasc Intervent Radiol. 2019;42:812-9.
20. Mutzenbach SJ, Millesi K, Roesler C, Broussalis E, Pikija S, Sellner J, et al. The Casper Stent System for carotid artery stenosis. J Neurointerv Surg. 2018;10:869–73.
21. de Castro-Afonso LH, Abud LG, Rolo JG, Santos AC, Oliveira LD, Barreira CM, et al. Flow reversal versus filter protection: a pilot carotid artery stenting randomized trial. Circ Cardiovasc Interv. 2013;6:552–9.
22. Hauth EA, Jansen C, Drescher R, Schwartz M, Forsting M, Jaeger HJ, et al. MR and clinical follow-up of diffusion-weighted cerebral lesions after carotid artery stenting. AJNR Am J Neuroradiol. 2005;26:2336–41.
23. Abbott AL, Paraskevas KI, Kakkos SK, Golledge J, Eckstein HH, Diaz-Sandoval LJ, et al. Systematic Review of Guidelines for the Management of Asymptomatic and Symptomatic Carotid Stenosis. Stroke. 2015;46:3288–301.
24. Bosiers M, Deloose K, Torsello G, Scheinert D, Maene L, Peeters P, et al. The CLEAR-ROAD study: evaluation of a new dual layer micromesh stent system for the carotid artery. EuroIntervention. 2016;12:e671–6.
25. de Donato G, Setacci F, Sirignano P, Galzerano G, Cappelli A, Setacci C. Optical coherence tomography after carotid stenting: rate of stent malapposition, plaque prolapse and fibrous cap rupture according to stent design. Eur J Vasc Endovasc Surg. 2013;45:579–87.
26. Schillinger M, Gschwendtner M, Reimers B, Trenkler J, Stockx L, Mair J, et al. Does carotid stent cell design matter? Stroke. 2008;39:905–9.
27. Skjelland M, Krohg-Sørensen K, Tennøe B, Bakke SJ, Brucher R, Russell D. Cerebral microemboli and brain injury during carotid artery endarterectomy and stenting. Stroke. 2009;40:230–4.
28. Kotsugi M, Takayama K, Myouchin K, Wada T, Nakagawa I, Nakagawa H, et al. Carotid artery stenting: investigation of plaque

protrusion incidence and prognosis. JACC Cardiovasc Interv. 2017;10:824–31.
29. Yamada K, Yoshimura S, Miura M, Kanamaru T, Shindo S, Uchida K, et al. Potential of new-generation double-layer micromesh stent for carotid artery stenting in patients with unstable plaque: a preliminary result using OFDI analysis. World Neurosurg. 2017;105:321–6.
30. Capodanno D, Patel A, Dharmashankar K, Ferreiro JL, Ueno M, Kodali M, et al. Pharmacodynamic effects of different aspirin dosing regimens in type 2 diabetes mellitus patients with coronary artery disease. Circ Cardiovasc Interv. 2011;4:180–7.
31. Yilmaz U, Körner H, Mühl-Benninghaus R, Simgen A, Kraus C, Walter S, et al. Acute occlusions of dual-layer carotid stents after endovascular emergency treatment of tandem lesions. Stroke. 2017;48:2171–5.
32. Pfaff JAR, Maurer C, Broussalis E, Janssen H, Blanc R, Dargazanli C, et al. Acute thromboses and occlusions of dual layer carotid stents in endovascular treatment of tandem occlusions. J Neurointerv Surg. 2020;12:33–7.
33. Lamanna A, Maingard J, Kok HK, Barras C, Jhamb A, et al. Carotid artery stenting in acute stroke using a microporous stent device: a single-center experience. World Neurosurg. 2019;127:e1003–12.