UNIVERSIDADE DE SÃO PAULO

FACULDADE DE MEDICINA DE RIBEIRÃO PRETO

DEPARTAMENTO DE NEUROCIÊNCIAS E CIÊNCIAS DO COMPORTAMENTO

ROMES ANDRÉ PROENÇA DE SOUZA

Tumores associados à epilepsia

Ribeirão Preto - SP

2019

ROMES ANDRÉ PROENÇA DE SOUZA

Tumores associados à epilepsia

Dissertação apresentada ao Programa de Pós-Graduação, Mestrado em Neurologia da Faculdade de Medicina de Ribeirão Preto da Universidade de São Paulo para obtenção do título de Mestre em Neurologia.

Orientador: Profº. Dr. Américo Ceiki Sakamoto.

,

“Versão corrigida. A versão original encontra-se disponível tanto na Biblioteca da Unidade que aloja o Programa, quanto na Biblioteca Digital de Teses e Dissertações da USP (BDTD)”

Ribeirão Preto - SP

2019

Autorizo a reprodução e divulgação total ou parcial deste trabalho, por qualquer meio convencional ou eletrônico, para fins de estudo e pesquisa, desde que citada a fonte.

FICHA CATALOGRÁFICA

Souza, Romes André Proença de

Tumores Associados à Epilepsia. Ribeirão Preto, 2019.

86 p.: il. ; 30 cm

Dissertação de Mestrado, apresentada à Faculdade de Medicina de Ribeirão Preto/USP. Área de concentração: Neurologia.

Orientador: Sakamoto, Américo Ceiki.

1. Cirurgia de epilepsia. 2. Gliomas de baixo grau. 3. Epilepsia relacionada a tumor de longa duração. 4.Tumor neuroepitelial desembrioblastico.

FOLHA DE APROVAÇÃO

SOUZA, Romes André Proença de.

TUMORES ASSOCIADOS À EPILEPSIA

Dissertação apresentada ao Programa de Pós-Graduação, Mestrado Neurologia da Faculdade de Medicina de Ribeirão Preto da Universidade de São Paulo para obtenção do título de Mestre em Neurologia.

Área de Concentração: Neurologia.

Aprovado em: ____/____/_____

Banca Examinadora

Profº. Dr. Américo Ceiki Sakamoto

Instituição: USP- RP Assinatura_____

Profº. Dr. Carlos Gilberto Carlotti Júnior

Instituição: USP- RP Assinatura_____

Prof(a). Dra. Regina Maria Franca Fernandes

Instituição: USP- RP Assinatura_____

Profº. Dr. Ricardo Silva Centeno

Instituição: UNIFESP Assinatura_____

DEDICATÓRIA

Dedico à minha mãe Rosália por todo o amor e auxílio incondicionais, durante o período que caminhamos juntos neste plano.

AGRADECIMENTOS

Agradeço aos meus pais, Mateus e Rosália, pelo apoio durante a minha formação.

Agradeço ao meu tio Rutênio Araújo, por ser minha referência, sempre me encorajando e motivando a crescer pessoal e academicamente.

Aos meus irmãos Claudiomar, Laudicéia, Liege e Ivete pelo incondicional apoio em todos os anos de minha formação.

Aos meus sobrinhos, por todo apoio e amor a mim dedicado, apesar da minha ausência no convívio familiar.

A Sra. Conceição Lopes, pelo apoio em minha formação acadêmica.

A Dra. Maria do Socorro de Lucena Cardoso, professora de Pneumologia da Universidade Federal do Amazonas, pelo exemplo de dedicação à docência médica, sendo um grande exemplo e inspiração à minha pessoa.

Ao meu orientador, Prof. Dr. Américo Ceiki Sakamoto, pelo apoio, paciência e orientação durante a elaboração deste trabalho.

Ao Serviço de Neurocirurgia do Hospital das Clínicas de Ribeirão Preto por toda a dedicação e empenho nas cirurgias de epilepsia realizadas, trabalho este essencial para a execução desta dissertação.

Aos amigos Veriano Alexandre Jr, Tonicarlo Velasco, Ursula Thomé, Ana Paula Martins, Frederico Nakano, Francisco Scornavacca pelos conhecimentos compartilhados durante a formação de vídeo-eletroencefalografia no CIREP.

A minha amiga Marina Ramalho Teixeira, por toda amizade e camaradagem dedicadas no período de formação no CIREP, assim como na formulação deste trabalho.

A minha amiga Meire Akiko, pelo auxílio pessoal e profissional durante e após o período de formação no CIREP.

As Secretárias Adriana e Elídia pela amizade e apoio que apesar das distâncias geográficas, permitiram-me elaborar e concluir este projeto.

Aos demais membros do CIREP, incluindo enfermeiros, técnicos, pelo auxílio diário no atendimento dos pacientes, assim como nas informações para catalogação de todos os dados necessários a esta pesquisa.

A minha amiga Dessana França, por todo apoio na revisão e realização deste trabalho.

Ao meu amigo Maycon Rocha Terzela pelo auxílio na concretização deste trabalho.

Ao Prof. Dr. Clandio Timm Marques, professor de bioestatística da Universidade Franciscana, por todo o apoio na análise estatística desde trabalho.

RESUMO

SOUZA, RAP. **Tumores associados à epilepsia**. 2019. 86 p. Dissertação (Mestrado)- Faculdade de Medicina de Ribeirão Preto. Universidade de São Paulo, Ribeirão Preto, 2019.

Introdução: A Epilepsia é uma doença crônica de ocorrência mundial, com prevalência próxima de 80 milhões de pessoas. Acima de dois terços estão entre os indivíduos de média e baixa renda. As lesões estruturais estão entre as principais causas de epilepsia refratária. Entre as lesões estruturais associadas a epilepsia, os tumores são a segunda etiologia que necessitam de cirurgia em diversos centros. Entre os tumores associados a epilepsia, os tumores de baixo grau têm um potencial epileptogênico maior em relação aos de alto grau. O tumor disembrioplásico neuroepitelial (DNT) e o ganglioglioma correspondem aos principais tumores encontrados em diversas séries. **Objetivo:** Avaliar o desfecho cirúrgico de pacientes submetidos a cirurgia de epilepsia por tumor encefálico. Materiais e métodos: Uma amostra de oitenta e seis pacientes submetidos a cirurgia de epilepsia foram selecionados, entre 0 e 60 anos, que foram submetidos a avaliação pré-operatória com VEEG, e o resultado histopatológico foi tumor. **Resultados:** Trinta e oito pacientes apresentavam idade a partir de 19 anos, quarenta e oito pacientes apresentavam idade abaixo de 19 anos. O tipo histológico de maior prevalência foi o DNT, com 37,2% seguido pelo ganglioglioma com 22,1%. O principal sítio de acometimento foi o lobo temporal, respondendo por 66,3% da série. A taxa de pacientes classificados como Engel I foi de 77,9% no primeiro ano e 74% no quinto ano de acompanhamento. Atividade de base normal no EEG, a concordância semiológica e a concordância do EEG ictal foram associadas ao melhor resultado. A utilização de EEG invasivo não alterou o prognóstico. Na análise multivariada entre as variáveis EEG ictal, EEG interictal, semiologia e atividade de base, a última normal associou-se ao desfecho Engel I (p=0,012). A lesionectomia isolada foi associada à pior resultado no controle das crises. **Conclusão:** Os dados de VEEG apresentam um importante valor preditivo na avaliação pré-cirúrgica. Cirurgia em lobo temporal, lesionectomia ampliada e lobectomia foram associadas à melhor desfecho cirúrgico.

Palavras chave: Cirurgia de epilepsia; gliomas de baixo grau; epilepsia relacionada a tumor de longa duração; Tumor neuroepitelial desembrioblastico.

ABSTRACT

SOUZA, RAP. **Epilepsy-associated tumors**. 2019. 86 p. Dissertação (Mestrado)- Faculdade de Medicina de Ribeirão Preto. University of São Paulo, Ribeirão Preto, 2019.

Introduction: Epilepsy is a chronic disease and affects up to 80 million people worldwide. About two-thirds of these patients are in middle and low-income. Refractory epilepsy can occur in 20 to 30% of patients. Structural brain lesions are the principal cause of refractory epilepsy. In particular, brain tumors are the second etiology that requires surgery in specialized epilepsy centers. Furthermore, low-grade tumors have a higher epileptogenic potential compared to those of high-grade tumors associated with epilepsy. The dysembryoplastic neuroepithelial tumor (DNT) and ganglioglioma correspond to the foremost found in clinical cohorts. **Objective:** Evaluate the surgical outcome in patients undergoing epilepsy surgery by brain tumors. **Materials and methods:** A sample of 86 patients undergoing epilepsy surgery were selected, between 0 and 60 years old, who underwent preoperative evaluation with Video-EEG, and the histopathologic result was tumor. **Results:** 38 patients were aged from 19 years old; 48 patients were aged below 19 years old. The most prevalent histological type was DNT with 37.2% followed by ganglioglioma with 22.1%. The main site of involvement was the temporal lobe, accounting for 66.3% of all series. The rate of patients classified as Engel I was 77.9% in the first year and 74% in the fifth year of follow-up. Normal EEG-based activity, Semiologic concordance and ictal EEG concordance were associated with the best result. The use of invasive EEG did not alter the prognosis. In the multivariate analysis between the variable ictal EEG, Interictal EEG, semiology and backgroud activity, the last normal was associated with favorable outcome ($p = 0.012$). Isolated lesionectomy was associated with worse results in seizure control. **Conclusion:** The electroencephalographic data present an important predictive value in the presurgical evaluation. A broader surgery (enlarged lesionectomy) or lobectomy was associated with better outcome, as well as the presence of temporal surgery presented a better outcome in relationship to non-temporal surgeries.

Keywords: epilepsy surgery; Low grade gliomas; “Long-term epilepsy-associated Tumor; dysembryoplastic neuroepithelial tumor.

LISTA DE TABELAS

Tabela 1: Tipos de Tumor 53
Tabela 2: Localização dos tumores 53
Tabela 3: Associação entre Engel e localização Temporal 54
Tabela 4: Associação entre a linhagem histológica e o desfecho cirúrgico 54
Tabela 5: Linhagem tumoral versus Desfecho 55
Tabela 6: Crises epilépticas evidenciadas 56
Tabela 7: Resultado pós-cirúrgico no primeiro ano 57
Tabela 8: Engel versus Tipo de Cirurgia 57
Tabela 9: Engel versus Ressecção Completa 58
Tabela 10: Localização tumoral versus Engel 58
Tabela 11: Crise pós Cirurgia versus Localização da Cirurgia 59
Tabela 12: FCD associada a Neoplasia 59
Tabela 13: Engel versus Atividade de base normal 60
Tabela 14: Engel versus Descargas epilépticas Interictais 61
Tabela 15: Engel versus EEG Ictal 62
Tabela 16: Engel versus Semiologia 62
Tabela 17: Engel versus EEG Invasivo 63
Tabela 18: Análise multivariada das variáveis do VEEG 64

LISTA DE FIGURAS

Figura 1: Classificação das crises epilépticas. 18
Figura 2: DNT. 29
Figura 3: DNT temporal mesial 44
Figura 4: FLAIR coronal após ressecção total da lesão mesial 45
Figura 5: Desenho da Pesquisa 45

LISTA DE SIGLAS E ABREVIATURAS

AG Glioma Angiocêntrico

ANET Tumor angiocêntrico neuroepitelial

CD Cluster of differentiation

CE Crise epiléptica

CTCG Crise tônico-clônica generalizada

DEI Descargas epilépticas interictais

DNT Tumores neuroepiteliais desembrioblásticos

EEG Eletroencefalograma

EEGN Elemento específico glioneural

FAE Fármaco anti-epiléptico

FCD Displasia cortical focal (Focal cortical Dysplasia)

GG Ganglioglioma

GNT Tumores glioneuronais

IDH-1 Isocitrato desidrogenase 1

IDH-2 Isocitrato desidrogenase 2

ILAE Liga Internacional Contra a Epilepsia

LEAT “Long-term epilepsy-associated Tumor”

LGG Low grade gliomas (Gliomas de baixo grau)

LT Lesão tumoral

ODG Oligodendroglioma

OMS Organização Mundial de Saúde

PA Astrocitoma pilocítico

PE Portador de epilepsia

PGNT Tumor glial neuropapilar

PXA Xantoastrocitoma pleomórfico

RM Ressonância Magnética

TC Tomografia computadorizada

VEEG Vídeo-eletroencefalograma

ZE Zona epileptogênica

SUMÁRIO

1 INTRODUÇÃO 16
2 REVISÃO DE LITERATURA 22
2.1 Crises Epilépticas 22
2.2 Tumores Associados à Epilepsia 25
2.3 Tumores Associados à Epilepsia De Longo Prazo 26
2.3.1 Gangliogliomas 27
2.3.2 Tumores neuroepiteliais desembrioplásticos 27
2.3.3 Xantoastrocitoma pleomórfico 30
2.3.4 Tumor glioneuronal papilar 31
2.3.5 Astrocitoma pilocítico 32
2.3.6 Astrocitoma difuso 32
2.3.7 Oligodendroglioma 33
2.3.8 Glioma angiocêntrico 34
2.3.9 Neurocitoma extraventricular 35
2.3.10 Gangliocitomas 35
2.3.11 LEAT com características tumorais mistas 36
2.4 Avaliação Pré-Cirúrgica 36
2.4.1 Avaliação Eletroencefalográfica 36
2.4.2 Neuroimagem 37
2.4.3 Avaliação Neuropsicológica 39
2.4.4. Avaliação Invasiva 40
2.5 Cirurgia 41
3 OBJETIVOS 46
3.1 Geral 46
3.2 Específicos 46
4 METODOLOGIA 47
4.1 Tipo de Estudo 47
4.2 Local 47
4.3 Seleção de Pacientes 47
4.4 Critérios de Inclusão 48
4.5 Critérios de Exclusão 48

4.6 Desenho da Pesquisa 49
4.7 História Clínica 50
4.8 VEEG 50
4.9 Análise estatística 51
5 RESULTADOS 52
5.1 Resultados Gerais 52
5.2 Tipo Histológico 52
5.3 Tipos de Crises Epilépticas 55
5.4 Resultado Cirúrgico 56
5.5 Análise dos resultados do VEEG 60
6 DISCUSSÃO 65
7 CONCLUSÃO 73
8 CONSIDERAÇÕES FINAIS 75
9 REFERÊNCIAS 76

1 INTRODUÇÃO

A epilepsia é uma condição neurológica crônica que pode ser sofrida em qualquer idade. Em todo o mundo, cerca de 50 milhões de pessoas sofrem com epilepsia, tornando-se uma das condições neurológicas mais comuns. Quase 80% das pessoas portadoras de epilepsia vivem em países de baixa e média renda. Entre os portadores de epilepsia nos países em desenvolvimento, três quartos deles não recebem o tratamento adequado, contribuindo para o baixo controle de crises, aumentando assim a estigmatização destes doentes e seus familiares (GREENBERG, 2018).

A epilepsia é caracterizada por crises epilépticas recorrentes, sendo tais crises resultantes de descargas elétricas excessivas em um grupo de células neuronais, podendo ficar restrita a um circuito neuronal isolado e se manifestar através de crises focais ou realizar a propagação inter-hemisférica com manifestação através de crises generalizadas (FALLAH et al., 2015; ISLER et al., 2018; CASCIATO et al., 2019).

A apresentação semiológica das crises epilépticas (CE) envolve uma complexa rede neuronal, podendo manifestar como apenas um sutil comprometimento da percepção a manifestações extremas como crises tônico-clônica generalizadas (CTCG).

Aproximadamente 10% da população mundial poderá em algum momento apresentar uma crise epiléptica, sem a configuração de epilepsia, sendo conceitualmente definida pela ocorrência de, pelo menos, duas ou mais crises espontâneas (LÜDERS et al., 2008).

É uma das mais antigas doenças conhecidas da humanidade, mencionada em documentos escritos datados de 4.000 a.C. Durante séculos, causou medo, incompreensão, discriminação e estigmatização social. Isso continua hoje em muitos países e pode afetar a qualidade de vida das pessoas com a doença e suas famílias (LÜDERS et al., 2008; SCHEFFER et al., 2017).

As manifestações clínicas das CE são variáveis e dependem da localização inicial e sua propagação. Sintomas cognitivos, como desorientação ou perda de consciência (percepção), alterações motoras ou sensoriais (visual, auditivo, gustativo), podem ser observadas (FOGG et al., 2012; FISCHER et al., 2017).

Pacientes com epilepsia apresentam uma tendência maior a outras comorbidades, além das complicações inerentes às próprias crises epilépticas, como fraturas, sangramentos, traumatismos cranianos entre outros. Os distúrbios psiquiátricos como ansiedade e depressão são diretamente evidenciados em portadores de epilepsia (OLIVEIRA; PARREIRAS; DORETTO, 2013).

Da mesma forma, o risco de morte prematura é até três vezes maior em pacientes com epilepsia do que na população geral, as taxas mais altas são encontradas em países de baixa e média renda e em áreas rurais versus áreas urbanas. Uma proporção significativa das causas de mortes relacionadas à epilepsia em países de baixa e média renda é potencialmente evitável, tais como quedas, afogamentos, queimaduras e crises epilépticas prolongadas (CASCIATO et al., 2019).

Nos últimos anos, a compreensão e o tratamento da epilepsia também foram melhorados, graças aos novos medicamentos disponíveis no mercado nos países desenvolvidos (CASCIATO et al., 2019).

A taxa de controle de crise entre portadores de epilepsia está entre 70 a 80%, com o primeiro fármaco antiepiléptico (FAE). O avanço tecnológico da propedêutica diagnóstica permitiu a reclassificação de diversos pacientes que previamente encontravam-se entre as epilepsias sem causas determinadas para pacientes com epilepsia associada a lesão estrutural. Lesões como displasias corticais, previamente não visualizadas, foram melhores documentadas através da RM de 3 tesla (SCHEFFER et al., 2017).

Qualquer tipo de lesão cerebral, entre elas as traumáticas, congênitas, infecciosas, vasculares, tumorais ou degenerativas, pode causar crises epilépticas, com impacto negativo na qualidade de vida. Apesar do frequente esforço de medidas que reforcem de forma positiva a qualidade de vida dos pacientes, com redução do impacto social e psicológico, o progresso tem ocorrido de forma lenta. Em países em desenvolvimento, além da dificuldade de acesso, ocorre carência de programas de atendimento integral ao paciente com epilepsia (ISLER et al., 2018).

Por outro lado, os 80% dos pacientes com epilepsia (PE) que vivem em países em desenvolvimento não têm acesso à maior parte do progresso tecnológico feito em países desenvolvidos. Os problemas do ostracismo permanecem os mesmos em todos os lugares. Muitas vezes, os PE ainda enfrentam antigas crenças sobrenaturais, rejeição social e discriminação. Mesmo nos países desenvolvidos, as

crises epilépticas continuam a ser tabu e os doentes preferem não falar sobre elas. Dos 50 milhões de epilépticos no mundo, cerca de 35 milhões não têm acesso a tratamento adequado, os serviços são inexistentes, ou a epilepsia não é considerada um problema médico ou um distúrbio cerebral que se pode tratar (CASCIATO et al., 2019).

Em 2005, a Liga Internacional contra a Epilepsia (ILAE – International League Against Epilepsy) definiu epilepsia como uma desordem cerebral caracterizada por uma persistente predisposição para crises epilépticas, e pelas consequências neurológicas, cognitivas, psicológicas e sociais desta condição (FISHER et al., 2005).

Figura 1: Classificação das crises epilépticas.

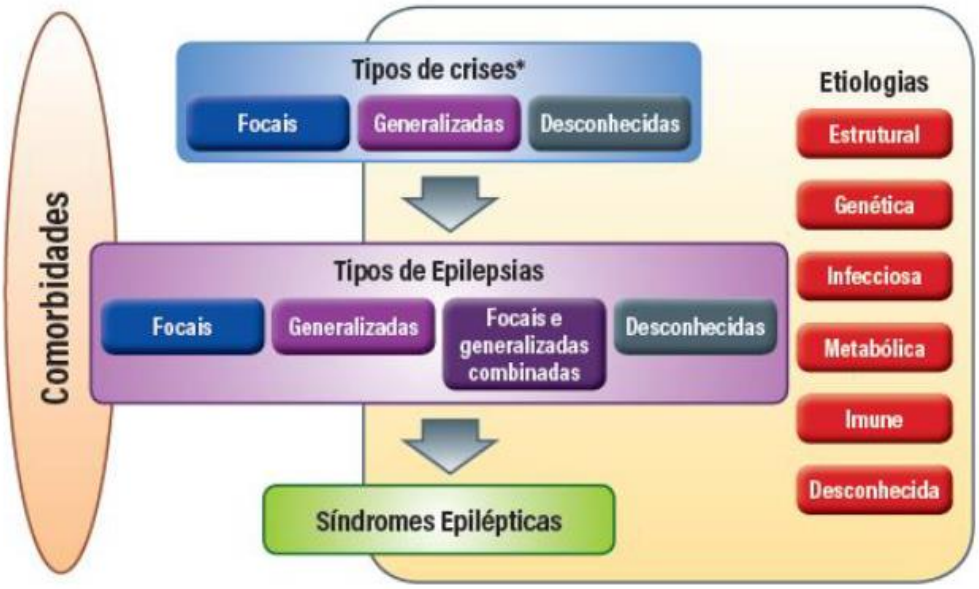

Fonte: Classificação das crises epilépticas - Tradução de Fisher et al. (2014)

Em 2014, a ILAE sistematizou que para o diagnóstico de epilepsia são necessários um ou mais critérios: duas ou mais crises epilépticas não provocadas (ou reflexas), separadas por um período superior a 24 horas; uma crise não provocada (ou reflexa) e uma probabilidade de novas crises semelhantes ao risco geral de recorrência (pelo menos 60%) após duas crises não provocadas, ocorrendo nos próximos 10 anos; diagnóstico de uma síndrome epiléptica (FISHER et al., 2014).

Segundo revisão publicada por Sander (2003), 20 a 30% dos pacientes com diagnóstico recente de epilepsia evoluíram com cronicidade do quadro, não ocorrendo remissão de crises. E, desta população, somente 20% apresentarão curtos períodos livres de crise, com FAE.

O controle ineficiente de crises está associado a maior morbidade, com maior risco de morte associado às crises, traumas e redução da qualidade de vida. A definição de refratariedade é importante para melhor adequação terapêutica, assim como permite selecionar pacientes que se beneficiarão com o adequado encaminhamento para centros especializados, tratamento cirúrgico e outras medidas terapêuticas alternativas (GONZÁLEZ et al., 2015).

Cirurgias para tratamento de epilepsia são consideradas como uma opção terapêutica padrão para pacientes com epilepsia focal estrutural e farmacorresistentes (CLOPPENBORG, 2016). A farmacorresistência é definida quando ocorre uma falha no controle de crises, após o uso de dois ou mais fármacos FAE, adequadamente escolhidos, em dose adequada, em monoterapia ou em combinação. Neste mesmo trabalho, define-se livre de crises quando o período sem crises epilépticas é superior a um ano ou três vezes o maior período sem crises, para os pacientes oligo-sintomáticos (KWAN et al., 2009).

Os fatores associados a um pior prognóstico no controle de crises são diversos e relacionados a faixa etária, sendo um dos fatores associados à refratariedade a FAE e a presença de lesões estruturais. Em uma série de 327 pacientes, descrita por Pasquier (2002), em 78,3% dos pacientes submetidos à cirurgia para epilepsia, as etiologias se dividiam em esclerose hipocampal (85 casos isolados e 18 casos como parte de patologia dual), tumor (94 casos) e malformações (77 casos).

Observa-se uma forte correlação entre tumores do sistema nervoso central e crises epilépticas, onde estas podem fazer parte da constelação de sinais e sintomas na apresentação clínica dos tumores encefálicos, ou a presença de tumor ser um achado na investigação de epilepsias refratárias (AKERET et al., 2019).

A presença de CE pode ocorrer em qualquer fase de evolução dos tumores encefálicos, podem por diversas vezes ser a manifestação inicial, assim como a principal manifestação (30 a 50%) ou ser evidenciada na evolução dos pacientes (20 a 50%). A semiologia das crises depende da localização do tumor, sendo

sintomáticas por natureza, podendo ocorrer ou não generalização secundária (ÇETIN et al., 2017; VAN BREEMEN; WILMS; VECHT, 2007).

Alguns tipos de tumores, predominantemente os de crescimento lento, como gliomas de baixo grau e tumores de origem neuroglial evoluem com epilepsia crônica, acima de dois anos e farmacorresistência, sendo categorizados como “Long-termepilepsy-associated Tumor” (LEAT) ou tumores associados à epilepsia de longa evolução (LUYKEN, 2003).

O diagnóstico de epilepsia relacionada a tumor tem um impacto muitas vezes desafiador e negativo sobre a qualidade de vida dos pacientes, inicialmente pelos estigmas ocasionados por ambos diagnósticos, tumor e epilepsia, assim, como a interferência em atividades de vida diária como direção de veículos, atividades profissionais, entre outras (LUYKEN, 2003).

O tratamento dos tumores relacionados à epilepsia consiste, principalmente, na abordagem cirúrgica dos mesmos, devendo ser considerados os parâmetros oncológicos do tumor, possibilidade de ressecção completa do tumor e adjacência com áreas corticais eloquentes, assim como em alguns casos associados a malformações corticais, a remoção de toda a circuitaria epileptogênica associada (LATHOO, 2013).

Dentre as epilepsias farmacorresistentes associadas a lesões estruturais, os resultados cirúrgicos indicam de 30 a 85% dos pacientes livres de crises, onde alguns centros têm resultados próximos a 60% (ENGEL, 1993).

Na avaliação pré-cirúrgica, existem cinco zonas a serem definidas, sendo tais nomeadas de zona epileptogênica, zona sintomatogênica, zona de início ictal, zona de déficit funcional e lesão epileptogênica (ROSENOW,2001). Em cirurgias de tumor, apesar da clareza da lesão epileptogênica, a ZE pode envolver áreas adjacentes ou até áreas distantes da lesão tumoral (NOWEL, 2015).

Diversos métodos diagnósticos são utilizados para a definição da ZE, porém, nenhum deles é inequívoco isoladamente. A confluência de exames na avaliação pré-cirúrgica possibilita um melhor resultado cirúrgico, haja vista que maiores são as chances de completa ressecção da ZE ou desconexão das áreas envolvidas (NOWEL, 2015).

Apesar dos dados existentes na literatura atual, observa-se lacunas de conhecimento em relação a resultados pós-cirúrgicos de pacientes adultos e pediátricos submetidos a cirurgia de ressecção tumoral associado a epilepsia,

devendo ser mais bem esclarecidos os fatores que podem contribuir para um prognóstico favorável, assim como os fatores associados a um desfecho ruim.

2 REVISÃO DE LITERATURA

2.1 Crises Epilépticas

A Liga Internacional Contra a Epilepsia (ILAE) e o *International Bureau of Epilepsy* (IBE) desenvolveram uma definição consensual dos termos "crise epileptica" e "epilepsia". Crise epiléptica é a ocorrência transitória de sinais e/ou sintomas devido à atividade neuronal anormal ou excessiva cerebral, enquanto a epilepsia é um distúrbio cerebral caracterizado por uma persistente predisposição à produção de crises epilépticas e pelas consequências neurobiológicas, cognitivas, psicológicas e sociais dessa condição. A definição de epilepsia requer a ocorrência de pelo menos uma crise epiléptica (SUH, 2015; KWAN et al., 2009).

A conceituação de crise epiléptica é a manifestação transitória de sinais e sintomas devidos à atividade neuronal excessiva ou síncrona no cérebro (Fisher, 2005; Fisher, 2015). A primeira classificação das crises epilépticas, em 1981, classificava as crises epilépticas em crises focais ou parcias e generalizadas, quanto a apresentação inicial, onde apenas uma área do cérebro era ativada ou era ativado de forma difusamente, nas crises generalizadas.

As crises parciais ainda se subdividiam em simples, quando a consciência era preservada, crises parciais complexas quando ocorre o comprometimento da consciência e crises parcias com generalização secundária, quando ocorre generalização das descargas na evolução das crises e após um início focal, ambos os hemisférios são acometidos.

Nas crises generalizadas, ocorrem a presença de descargas epilépticas bilaterais, sendo os tipos de crises generalizadas divididas em crises de ausência típica ou atípica, mioclônica, tônica, clônica, tônico-clônicas, atônicas ou combinação das anteriores.

Apesar das limitações e dificuldades de classificassão de algumas crises, como espasmos infantis, apenas em 2014 é aceita uma nova classificação das crises epilépticas, as quais passam ser classificadas em crises de início focal, generalizado, início desconhecido ou não classificadas (FISHER et al., 2014).

As crises de início focal são classificadas quanto ao comprometimento da percepção ou não (perceptivas ou disperceptivas), e presença de início motor (automatismos, tônicas, mioclônicas, espasmos epilépticos, atonicas) ou não motor

(parada comportamental, autonômicas, cognitivas, emocionais ou sensoriais), e as crises parciais com generalização secundária foram reclassificadas em início focal evoluindo para tonico-clônico bilateral.

As crises generalizadas dividem-se em motoras e não-motoras, sendo as motoras classificadas em tônico-clônica, clônica, tônica, mioclônica, mioclônico-tônico-clônico, mioclônico-atônicas, atônicas e espasmos epilépticos, que na ocorrência de padrão eletroencefalográfico generalizado, pode ser classificada como crise generalizada. As crises generalizadas não-motoras, são as crises de ausência, que podem ser típicas, atípicas, mioclônicas e com mioclônia palpebral.

Um grande ganho foi a possibilidade de classificar crises onde o início é incerto, sendo denominadas de início desconhecido, onde com a presença de fenômenos motores (tônico-clônica ou espasmo epiléptico) e não motores, cuja manifestação é parada comportamental.

As manifestações clínicas de uma crise focal dependem da área do córtex envolvida. Por exemplo, uma crise focal que surge do lobo occipital pode apresentar fenômenos visuais; do giro pré-central, com atividade motora clônica ou tônica rítmica; e do giro pós-central, com sintomas sensoriais, como parestesias. Quando a consciência é prejudicada durante uma crise focal, isto é, o paciente é incapaz de responder normalmente a estímulos verbais ou táteis, a crise é classificada como disperceptiva (anteriormente chamada de parcial complexa). Algumas crises são precedidas por uma aura, que é uma crise focal na qual o paciente retém a consciência e descreve sintomas motores, sensoriais, autonômicos ou psíquicos. Uma aura precede uma crise focal ou generalizada, em segundos ou minutos, e é mais frequentemente sentida por pacientes com epilepsia do lobo temporal (GONZALEZ et al., 2015).

A origem da terceira categoria de tipo de crise, espasmos epilépticos, é incerta. Os espasmos epilépticos manifestam-se por extensão súbita ou flexão das extremidades, mantidos por vários segundos e, em seguida, recorrem em grupos. Espasmos epilépticos podem ocorrer em qualquer idade, quando eles começam no primeiro ano de vida, eles compreendem uma síndrome chamada espasmos infantis (AKERET et al., 2019).

As síndromes epilépticas foram previamente classificadas de acordo com seu local de início (generalizado ou relacionado a uma localização cortical específica) e

etiologia, ou seja, se a causa era conhecida (sintomática) ou desconhecida (idiopática).

Farmacorresistência ou epilepsia clinicamente refratária é comum em pacientes com tumores cerebrais primários, especialmente tumores de baixo grau. A Comissão de Estratégias Terapêuticas da ILAE define epilepsia refratária como uma epilepsia que não é controlada por dois esquemas de drogas antiepilépticas toleradas e apropriadamente escolhidas e usadas (seja como monoterapias ou em combinação) (Kwan et al., 2010). Esta definição é atualmente uma questão de debate.

Várias hipóteses foram exploradas para explicar a farmacorresistência farmacológica que também poderia ser aplicável à farmacorresistência em tumores cerebrais. A primeira hipótese, a hipótese do alvo (Remy e Beck, 2006), pressupõe alterações nos alvos de drogas, os sítios que os fármacos antiepilépticos normalmente se ligam, possivelmente, estão alterados no tecido tumoral e peritumoral. A segunda hipótese é a hipótese do transportador (Kwan e Brodie, 2005; Loscher e Potschka, 2005), na qual as drogas podem entrar e sair do cérebro através do transporte mediado por transportadores. Transportadores de múltiplas drogas, como a glicoproteína-P, proteínas resistentes a múltiplos fármacos e proteínas de resistência ao câncer de mama, e enzimas desintoxicantes, como glutationa- S- transferase π, removem ativamente as moléculas lipofílicas do parênquima cerebral. Esse mecanismo contribui para a função da barreira hematoencefálica, que é proteger o cérebro de substâncias tóxicas. No entanto, a regulação positiva de transportadores de múltiplas drogas, como pode ser encontrada no tecido cerebral epileptogênico, pode restringir o acesso de drogas antiepilépticas ao tecido epileptogênico (Schmidt e Loscher, 2005). A super-expressão de transportadores de múltiplas drogas, como a glicoproteína P, proteína de resistência a múltiplas drogas e proteína de resistência ao câncer de mama, foi relatada em tumores cerebrais e pode estar subjacente à refratariedade da droga observada em pacientes com tumor cerebral (Decleves et al., 2006). No glioma, a glicoproteína P é altamente expressa em células endoteliais de capilares neoformados e não é tão extensa nas próprias células tumorais (Calatozzolo et al., 2005). Além disso, foi relatada alta expressão de proteína 1 de resistência a múltiplos fármacos, tanto em células tumorais como em vasculatura tumoral de gliomas (CALATOZZOLO et al., 2005).

2.2 Tumores Associados à Epilepsia

Os tumores cerebrais, na maioria tumores de baixo grau, estão associados à epilepsia em mais da metade dos casos e aproximadamente 30% das epilepsias associadas a tumores são farmacorresistentes (CHASSOUX, et al., 2013).

Avanços recentes em neuroimagem e neurofisiologia permitiram o reconhecimento de lesões estruturais focais associadas à epilepsia e melhoraram nossa compreensão da complexa relevância funcional dessas lesões para a geração de crises. Entre esse grupo de lesões, o conceito de tumores associados à epilepsia de longa duração (LEAT) descreve o amplo grupo de tumores de baixo grau em pacientes associados à epilepsia focal crônica. De fato, as lesões cerebrais do desenvolvimento, em particular os tumores neurogliais (GNT), frequentemente associadas a malformações do desenvolvimento cortical, em particular a displasia cortical focal (FCD- focal cortical dysplasia), estão entre as causas mais comuns de epilepsia farmacologicamente intratável. No contexto da cirurgia de epilepsia, um tumor cerebral é a segunda causa mais comum de epilepsia focal e pode ser encontrado em aproximadamente 30% dos pacientes operados para epilepsia focal refratária (ARONICA, et al., 2007; CLOPPENBORG et al., 2016; BRAINER-LIMA et al., 2002).

Os tumores associados à epilepsia são uma condição debilitante, causando sofrimento e afetando negativamente a qualidade de vida. A incidência de crises epilépticas varia de acordo com a localização do tumor e o tipo histológico. Além disso, os tumores de baixo grau geralmente são mais epileptogênicos do que os tumores de alto grau (FERNANDES, 2013).

A epilepsia associada a tumores cerebrais pode ser dividida em dois grupos: tumores sem outros sintomas (geralmente tumores de baixo grau que afetam crianças ou pacientes jovens) ou tumores juntamente com déficits neurológicos (mais frequentemente tumores de alto grau em pacientes de meia idade e idosos) (FRENCH; PEDLEY, 2008).

No grupo de epilepsia associada a tumores de baixo grau é útil distinguir ainda mais entre a preeminência dos aspectos lógicos oncológicos e epilépticos. No grupo do “glioma difuso de baixo grau” (LGG – low grade gliomas) os aspectos oncológicos devem prevalecer de acordo com o curso progressivo da doença cerebral neoplásica. Ao contrário, no grupo do LEAT, representado principalmente

pelos tumores glioneuronais (GNTs), o controle da epilepsia deve ser o objetivo principal (GARCIA et al., 2013).

2.3 Tumores Associados à Epilepsia De Longo Prazo

Os tumores associados à epilepsia de longo prazo (LEAT - long-term epilepsy associated tumor) foram, inicialmente, utilizados por Lucker et al. (2003), sendo caracterizados pela presença de tumores de baixo grau, associados à epilepsia refratária e com duração superior a dois anos.

As características histológicas desses tumores influenciam sua propensão a gerar crises epilépticas. Os mecanismos fisiopatológicos para epileptogênese são multifatoriais e dependem do tipo de tumor associado a epilepsia. Alterações nos mecanismos de regulação de neurotransmissores como o GABA (ácido gama-amino-butirico) e o glutamato são fortemente associadas a alterações de hiperexcitabilidade peritumoral. É conhecido que alterações na neurotransmissão do glutamato em regiões peritumorais de gliomas são fortemente associadas à epileptogênese. Numa correlação com os achados de imuno-histoquímica encontrado em gliomas, mutações IDH1, que estão associadas ao aumento da epileptogenicidade em pacientes com gliomas de baixo grau, derivam do aumento da produção de D-2-Hidroxiglutarato, que atua como um agonista do receptor de glutamato (STONE et al., 2018).

Os marcadores genéticos estão sendo utilizados cada vez mais para diagnóstico e prognóstico em pacientes com tumores encefálicos, devendo os profissionais que prestam assistência possuir os conhecimentos práticos e suas implicações. As múltiplas investigações e aspectos do tratamento dos TRE exigem uma abordagem cada vez maior do perfil genético-biológico destes tumores, visando melhorar o diagnóstico e o resultado terapêutico (WELLER et al., 2013).

O grupo de LEAT, atualmente, está aumentando não apenas pelo reconhecimento de novos histotipos, muitas vezes raros, mas também pela identificação de tumores com características híbridas e/ou mistas. O comportamento biológico do LEAT é geralmente benigno, mesmo que alguns tumores possam apresentar recidiva ou transformação maligna. Novas entidades tumorais foram recentemente introduzidas e há um debate em andamento sobre a melhoria do

consenso para o diagnóstico de LEAT, entre centros especializados (SILVA, CARDOSO, MACHADO, 2013).

2.3.1 Gangliogliomas

Os gangliogliomas (GG) são as neoplasias mais comum que causam distúrbios epilépticos focais crônicos (cerca de 40%). O GG pode ocorrer em qualquer parte do sistema nervoso central, embora o lobo temporal seja a localização mais comum, seguida pelo lobo frontal, a via óptica, a medula espinhal, o tronco cerebral, o cerebelo e a pineal glândula.

Na tomografia computadorizada, os gangliogliomas podem apresentar como imagens hipoatenuante (38%), isoatenuantes (15%), hiperatenuantes (15%), ou massas mistas (32%). A calcificação é comum, porém, menos comum a apresentação como massas sólidas. Na RM, é tipicamente hipo ou iso-intenso na substância cinzenta. Nas sequências T1w e T2w, alguns tumores podem demonstrar um aumento de sinal em T1. O realce pós-contraste é variável, embora apareça em até 60% dos pacientes. Raramente demonstra envolvimento da leptomeninge, apresentando em muitos casos aparência radiológica de gliomas de baixo grau (RAYBAUD et al., 2006).

O tratamento de escolha para ganglioglioma é a abordagem cirúrgica. Sendo demonstrado em estudos que a intervenção precoce e ressecção tumoral completa estão associadas a um melhor controle de crises, assim como maior sobrevida. Alguns resultados são associados com adequado controle de crises (ENGEL I) acima de 70% em algumas séries (SOUTHWELL et al., 2012; HU et al., 2012).

O tempo de perpetuação da epilepsia e crises epilépticas foi demonstrado como um fator negativo na avaliação cognitiva dos pacientes, assim como a intervenção precoce e a ressecção total estarem associadas ao melhor prognóstico de controle de crises (KO et al., 2019).

2.3.2 Tumores neuroepiteliais desembrioplásticos

Os tumores neuroepiteliais desembrioplásticos (DNT) são tumores grau I da OMS com componentes císticos, descritos por Daumas-Duport et al. (1988) como um tumor tipicamente cortical que afeta crianças e adultos jovens com epilepsia

resistente a medicamentos de longa data. Mais frequentemente, o DNT está localizado no córtex do lobo temporal, sobretudo no sítio têmporo-mesial. Raramente DNTs foram descritos em locais ectópicos (septo pelúcido e núcleo caudado), na ponte, tálamo, gânglios da base, cerebelo, terceiro ventrículo e tronco cerebral. A ocorrência familiar dessas neoplasias tem sido descrita (LIAO et al., 2018).

São tumores intracorticais bem demarcados, em forma de cunha, multinodulares, “espumantes”, muitas vezes semelhantes a outros LGG. Tais tumores podem mostrar uma morfologia multicística com maior frequência que o GG. Aumento ou aumento muito lento no tamanho ao longo do tempo é típico do DNT, e a recorrência também é extremamente rara. O aprimoramento do contraste pode ser encontrado em cerca de 30% dos casos.

São uma das mais importantes indicações de cirurgia de epilepsia em indivíduos mais jovens, apresentando um prognóstico de controle de crises favorável. As manifestações clínicas dos DNT são principalmente crises epilépticas, que podem se apresentar como crises focais, disperceptivas ou não, e até o fenômeno de generalização secundária, sendo as crises focais com generalização secundária as formas mais comuns (ISLER et al, 2018; SUH, 2015).

Esta entidade é encontrada em aproximadamente 17,8% a 20% dos pacientes submetidos a cirurgia de epilepsia nos centros especializados. Entre os tumores catalogados pelo European Epilepsy Brain Bank, gangliomas e DNT correspondem a 65% de 1.551 tumores catalogados. Em uma série de pacientes pediátricos estudados por Fallah et al. (2015), onde oitenta e quatro pacientes foram submetidos a cirurgia de ressecção, vinte pacientes tiveram como diagnóstico histopatológico DNT, representando 24% desta série.

Os tumores estão classificados dentro do espectro dos tumores neurogliais, porém, pela sua forte associação com displasia cortical focal (Focal Cortical Displasia - FCD), são categorizados ainda dentro dos distúrbios do desenvolvimento cortical (BLÜMCKE et al., 2010).

Três subtipos histológicos de DNT foram sucessivamente descritos: a "forma complexa", caracterizada por um específico elemento glioneural (EEGN) associado a nódulos gliais (oligodendroglial, astrocíticos, ou ambos) e FCD; o "Forma simples", em que apenas um EEGN está presente, e as "formas não específicas", nas quais o componente glial e displásico são semelhantes ao observado no “forma complexa”, mas o EEGN está ausente (CHASSOUX, et al., 2013).

A forma não especifica é questionável pela ausência do EEGN ou multinodularidade, características típicas do tumor. A frequente imunorreatividade de CD34, nestina e MAP2 (microtúbulos associados a proteína 2) e a identificação da mutação BRAFV600E em DNTs “forma não específica” sugerem que os mesmos exibem um amplo espectro de histopatologia de “formas simples” para “não específica” (HADJIVASSILIOU et al., 2010).

Chassoux et al. (2013) evidenciaram, através de estudos com eletrodos invasivos intralesionais, epileptogenicidade intrínseca nos DNTs. Nas formas simples e complexas, restringiam-se ao tumor, enquanto na forma não específica localizados em região temporal, mostrou áreas mais extensas. Nesta série, FCD foi encontrado em aproximadamente dois terços dos pacientes, sendo mais comum em tipos não específicos (85%) do que em tipos complexos (47%).

Figura 2: DNT[1].

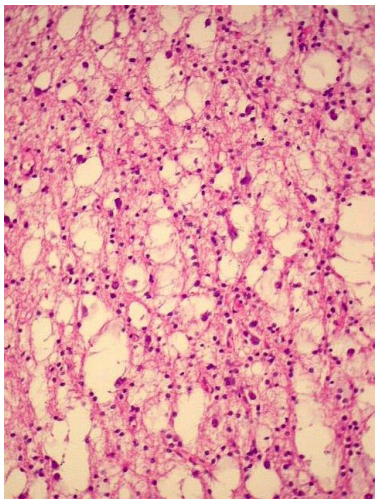

Fonte: Neupatimagem-Unicamp

A apresentação em topografia cortical e ausência de efeito de massa, assim como ausência de edema perilesional são características comuns encontradas na neuroimagem.

Alteração cística, realce focal, expansão através da calota craniana subjacente e calcificações são alterações radiológicas comuns nos DNTs. Na tomografia computadorizada sem contraste, os tumores são hipodensos e com

1 Arquitetura perpendicular à superfície meníngea. Celulas da glia lembrando ogligodendrócitos, em arranjo frouxo.

aparência cística em metade dos casos e podem aparecer como uma hiperdensidade calcificada, apresentando frequentemente realce focal por contraste. As deformidades de calvário subjacente são indicativas de pressão focal crônica (SUH, 2015).

Recentemente, as características da RM nas variantes histológicas das DNTs são classificadas em três tipos: tipo 1 (cístico/policístico, bem delineado, fortemente hipointenso em T1), tipo 2 (sinal nodular, heterogêneo) ou tipo 3 (semelhante a displásico, isossinal/hipossinal T1, má delineação, alteração da transição da substância branco-cinza). DNTs simples ou complexos são sempre vistos como tipo 1 na ressonância magnética, enquanto que DNTs inespecíficos são vistos como tipo 2 ou tipo 3. As zonas epileptogênicas são significativamente diferentes entre os subtipos de RM (CHASSOUX et al., 2012).

Na infância, os DNTs representam uma importante entidade como deflagrador de cirurgia de epilepsia em algumas séries, sendo citado como responsável por 18% das cirurgias de epilepsia na série de Nolan et al. (2004), sendo evidenciado nesta série a taxa de 62% dos pacientes livres de crise (Engel I) em 1 ano, e associado à recidiva de crises a presença de lesão residual, duração da epilepsia acima de 2 anos e idade acima de 10 anos.

Algumas formas atípicas têm sido descritas nos últimos anos, como formas subcorticais, associadas a crises epilépticas farmacorresistentes (STARK et al., 2017). Formas que mimetizam outros tumores, como astrocitomas ou gliomas de baixo grau também são atualmente descritas (LIAO et al., 2018). O tratamento dos DNTs é predominantemente cirúrgico, porém, são necessárias séries mais extensas para avaliação terapêutica das formas atípicas.

2.3.3 Xantoastrocitoma pleomórfico

Recentemente também *Xanthoastrocytom apleomorphic* (PXA) foi considerado parte deste grupo de tumores. De fato, além da natureza astrocítica, há evidências crescentes de que o PXA exibe alguns aspectos neurológicos histológicos, imunofenotípicos e ultraestruturais. Além disso, ocasionalmente, FCD pode ser associado ao PXA (ISLER et al., 2018).

O prognóstico geralmente é favorável, apresentando-se predominante em crianças e adultos jovens. É um tumor pouco frequente encontrado em séries de

cirurgia de epilepsia. Predomina o acometimento hemisférico. Sua transformação maligna pode ocorrer, sendo tal fato bem documentado (TELLA JUNIOR et al., 2003).

As características histopatológicas chaves são consideradas geralmente nos componentes compactos superficiais do tumor, incluindo células pleomórficas (mono ou multinucleadas com inclusão nuclear frequente e mudança citoplasmática citocromica ocasional). Outras características incluem o infiltrado linfocítico perivascular, corpos granulados eosinofílicos, assim como rica rede de reticulina. O córtex subjacente mostra componente astrocítico infiltrativo. Hemorragia variável e degeneração granular protéica (semelhante ao astrocitoma pilocítico) podem ser encontradas. A presença de necrose não é evidenciada, exceto na ocorrência de transformação maligna (YAMADA et al., 2016).

Quando associado a epilepsia do lobo temporal, apresentam-se predominantemente em indivíduos jovens, sendo a ressecção cirúrgica a melhor alternativa terapêutica, apresentando um bom resultado pós-operatório em relação ao controle de crises (WALLACE et al., 2011).

2.3.4 Tumor glioneuronal papilar

Descrito primeiramente por Kim et al. (1997), o tumor glioneuronal papilar (PGNT) mais frequentemente surge em uma localização supratentorial, com raros casos mostrando envolvimento multilobar. Na ressonância magnética, eles se apresentam como uma lesão cística permeada com áreas sólidas, ou algumas vezes com características de nódulo mural. A apresentação deste tipo tumoral predomina em adultos jovens (LIAO et al., 2018).

As regiões periventriculares são o principal sítio de localização deste tipo de tumor, classificado como o tumor neuronal-glial de classe I devido sua arquitetura papilar característica e de sua população celular (astrocítica e neuronal/neurocítica). Sua histologia demonstra padrão pseudopapilar que consiste em uma única camada de células astrociticas que margeiam células hemáticas hialinizadas. A degeneração hemorrágica é rara, porém, podem ser evidenciados, através de exames de imagem, presença de edema perilesional em lesões mais extensas (PAGES et al., 2015).

Haja vista sua raridade, seu diagnóstico é baseado na correlação dos dados de imagem em conjunto com os achados histopatológicos. A escassez de material

disponível em diversos centros impede uma correta identificação molecular da neoplasia. O comportamento da neoplasia costuma ser indolente, sendo o tratamento cirúrgico a principal ferramenta terapêutica (PAGES et al., 2015).

2.3.5 Astrocitoma pilocítico

O astrocitoma pilocítico (PA) supratentorial apresenta-se frequentemente com epilepsia crônica. Os PAs estão incluídos nas entidades histológicas comuns encontradas em séries de casos de epilepsia associados a tumores (COSSON et al., 2001).

Um tipo de astrocitoma circunscrito, frequentemente cístico, composto de proporções variáveis de tecido compacto (padrão pilocítico) e frouxo (padrão protoplasmático), sendo considerado grau I pela OMS. O adjetivo pilocítico refere-se à presença de astrócitos bipolares com longos prolongamentos, que formam fibras de Rosenthal (LOUIS et al., 2016).

Tumor descrito como de rara ocorrência, entre seus principais sítios de acometimento, a fossa posterior está entre os principais. Além da epilepsia como manifestação, os achados clínicos descritos incluem hidrocefalia, hipertensão intracraniana e menos frequentemente os déficits focais. O tratamento de eleição é a cirurgia, sendo considerado cura a completa ressecção (MORENO-JIMÉNEZ et al., 2017).

Considerado por Berntsson et al. (2018) entre os gliomas de baixo em sua série cirúrgica, e avaliados em conjunto com outros tumores de origem astrocitária, o resultado da cirurgia para epilepsia, quando associa a completa ressecção, demonstrou adequado controle de crises.

2.3.6 Astrocitoma difuso

Os astrocitomas difusos ou Grau II de malignidade pela OMS são por diversas vezes apenas referenciados como astrocitomas. São tumores celulares, heterogêneos, geralmente pouco delimitados e infiltrativos, que apresentam pleomorfismo nuclear, sem sinais de anaplasia (mitoses, proliferação endotelial e necrose) e podem ocorrer em qualquer parte do SNC (MALHEIROS et al., 1998).

Os astrocitomas difusos ocorrem principalmente nos hemisférios cerebrais de adultos jovens (lobos cerebrais frontal e temporal) e as CE representam um dos sintomas mais comuns. Foi descrito no grupo de LEAT. Alguns autores afirmaram que a apresentação inicial com crises epilépticas poderia influenciar a sobrevida a longo prazo (LIAO et al., 2018).

Alguns trabalhos demonstram que de forma diferente a apresentação dos tumores neurogliais, estes tumores têm predileção por localizações extra-temporais, sendo o lobo frontal um dos sítios mais acometidos. Além das crises epilépticas, a apresentação com sintomas focais pode ocorrer (ÇETIN et al., 2017).

2.3.7 Oligodendroglioma

Os oligodendrogliomas (ODG) geralmente surgem nos hemisférios cerebrais de adultos jovens. Eles pertencem ao grupo LEAT. As CE representam um sintoma comum de apresentação.

A classificação dos tumores do sistema nervoso central (SNC) da OMS, atualizada em 2016, restringe significativamente a definição de oligodendrogliomas. Eles agora são definidos como gliomas difusos, abrigando uma mutação em isocitrato desidrogenase tipo 1 (IDH1) ou tipo 2 (IDH2) e codeletion dos cromossomos 1p e 19q (LAGHARI et al., 2019).

O sistema de classificação da OMS distingue dois graus histopatológicos de oligodendrogliomas em grau II (baixo grau) e grau III (oligodendroglioma anaplásico). ODGs podem ocorrer a qualquer idade, mas são diagnosticados predominantemente na faixa etária adulta, com pico de incidência entre quarta e sextas décadas de vida, sendo a incidência na população pediátrica muito menor, e com menor número de estudos nesta população (LOUIS et al., 2016; LAU; MAHENDRARAJ; CHAMBERLAIN, 2017).

Os sinais e sintomas de apresentação dos ODGs são inespecíficos e dependem da localização e taxa de progressão do tumor. Os pacientes podem apresentar CE focais perceptivas ou disperceptivas, aumento da pressão intracraniana, déficits cognitivos ou déficits focais. Pacientes com ODG de baixo grau tendem a apresentar CE enquanto aqueles com tumores de alto grau frequentemente apresentam déficits focais, aumento da pressão intracraniana, ou déficits cognitivos no início do curso clínico da doença.

Na RM, os oligodendrogliomas geralmente apresentam-se hipointensos em T1-WI e hiper-intensos em T2-WI (4, 15-17). Apesar de ainda existir controvérsias, realce de contraste na TC e/ou RM podem indicar ODGs mais agressivos. As características radiológicas dos oligodendrogliomas infratentoriais são semelhantes às dos oligodendrogliomas supratentoriais (LEE et al., 2010).

Entre as estratégias terapêuticas associadas a ODG, a cirurgia é a primeira escolha no tratamento de pacientes, sendo associada a melhores taxas de sobrevida em todos os grupos etários. A extensão da cirurgia tem importante impacto sobre a qualidade de vida e os tempos de sobrevida, com melhores resultados nos pacientes submetidos a cirurgias mais extensas e com maior margem de ressecção (LAU; MAHENDRARAJ; CHAMBERLAIN, 2017).

O tratamento com quimioterapia tem sido mais bem estudado e seu real benefício mais bem descrito nos últimos trabalhos. Algumas séries menores demonstraram uma pequena melhora, porém, um efeito mais prolongado em pacientes com a co-deleção 1p/19q, onde a *European Organization for Researchand Treatmentof Cancer*, através de uma metanálise demonstrou aumento de sobrevida e tempo sem recidiva (TAAL et al., 2014; BENT; BROMBERG; BUCKNER, 2016).

2.3.8 Glioma angiocêntrico

É um tumor cerebral de baixo grau e que afeta, principalmente, crianças e adultos jovens e é mais e mais frequentemente identificado no cenário de epilepsia crônica refratária. Os gliomas angiocêntricos (AG) têm uma localização preferencialmente cortical, muitas vezes, com envolvimento dos lobos frontal, parietal e temporal (LEE et al., 2010).

Esta entidade foi claramente distinguida em 2005. Em sua histologia, tende a exibir um padrão de crescimento perivascular de células fusiformes bipolares com leve pleomorfismo, associado a borda infiltrativa e, falta de características de alto grau como atividade mitótica elevada, necrose, proliferação vascular e extensão meníngea (KUMAR; RAMAKRISHNAIAH; SAMANT, 2013).

As análises de imagem evidenciam a presença de um tumor com características semelhantes a de gliomas de baixo grau, sendo os achados histopatológicos o diferencial. O tratamento cirúrgico constitui a primeira linha, sendo a completa exerése, através de cirurgias mais amplas e, algumas vezes,

auxiliadas por eletrocorticografica intraoperatória devido a áreas epileptogências maiores pela sua associação com displasia cortical (ALEXANDRU, 2013).

2.3.9 Neurocitoma extraventricular

Essa entidade rara pode ser considerada no espectro do GNT associado à epilepsia focal. Já foi detectada em diversos locais em sítios diferentes do sistema ventricular, incluindo hemisférios cerebrais e até medula espinhal. Em sua apresentação clínica apresenta, além de epilepsia, sintomas focais associados ao sítio de acometimento (TAAL et al., 2014).

As características de imagem na RM apresentam tumores sólidos ou sólidos-císticos, podendo ocorrer a presença de múltiplos cistos semelhantes a “bolhas de sabão” ou até aparência esponjosa. Entre suas características histopatológicas, apresenta presença de halo perinuclear do tipo oligodendroglioma, matriz que se assemelha a neuropil, células ganglionares ou ganglióides, pseudorosetas perivasculares, hialinização de vasos, calcificações e degeneração mixóide (XU et al., 2016).

2.3.10 Gangliocitomas

Gangliocitomas são tumores raros, que compreendem aproximadamente 1,3% das neoplasias do SNC. Como características, apresentam-se benignos, sendo comuns em crianças e adultos jovens. Podem ocorrer em associação com displasias corticais focais (BLÜMCKE; WIESTLER, 2002).

Crises epilépticas são a principal manifestação clínica deste tumor, podendo, porém, apresentar outros sintomas como hipertensão intracraniana ou disfunções endócrinas quando a sua localização ocorrer na região selar. Entre as localizações deste tumor, o lobo temporal consiste em seu principal sítio de ocorrência, podendo também ocorrer em qualquer local do SNC, incluindo o cerebelo, medula espinhal ou base do terceiro ventrículo (GARCÍA FERNÁNDEZ et al., 2011).

Microscopicamente, os gangliocitomas são caracterizados por arranjo de células ganglionares neoplásicas, definidas como grandes, neurônios multipolares com características displásicas. O estroma é composto por elementos gliais não

neoplásicos, comumente se observa uma densa rede de reticulina no espaço perivascular. A presença de elementos gliais em diversos graus é o que diferenciará esta neoplasia dos gangliogliomas (QIAO et al., 2014; ODIA, 2016; MCLENDON; TAN, 2018).

O prognóstico é favorável na grande maioria dos pacientes com esta neoplasia, estando a transformação maligna mais associada aos gangliogliomas. Entre os pacientes pediátricos, a cirurgia apresenta resultado favorável. Numa série com 348 crianças, o prognóstico foi pior quando a neoplasia estava localizada no tronco cerebral (DUDLEY et al., 2015).

2.3.11 LEAT com características tumorais mistas

Tumores “híbridos” constituídos por formas mistas de ganglioglioma e DNT, mas também PXA e ganglioglioma, PXA com DNT e PXA com um oligodendroglioma são reconhecidos há muito tempo, representando um grupo crescente de tumores em séries cirúrgicas de epilepsia. Casos em que um PA desenvolvido dentro de um DNT, bem como PA cresceu em combinação com um oligodendroglioma de baixo grau, foram observados (BENT; BROMBERG; BUCKNER, 2016).

2.4 Avaliação Pré-Cirúrgica

2.4.1 Avaliação Eletroencefalográfica

Geralmente o EEG interictal mostra espículas e ou ondas agudas, algumas vezes entremeadas com atividades lentas, em alguns casos raros, o EEG pode ser normal. Essas anormalidades, no EEG pré-operatório, são comumente lateralizadas para o lado do tumor, porém, nem sempre com uma correta localização de lobo. Em alguns casos pode ser observada a localização da zona irritativa em um lobo diferente do sítio tumoral (CLOPPENBORG et al., 2016).

No entanto, Morris et al. (1998) relataram que a ocorrência de anormalidades interictais no EEG e o início do EEG ictal em correspondência do local do tumor podem não ser preditivos do desfecho, de fato, em alguns casos, um resultado pós-operatório com manutenção de crises foi relatado em pacientes com EEG com achados interictais e ictais perfeitamente concordantes com a localização do tumor.

Por outro lado, também os pacientes com alentecimentos ao EEG ou anormalidades epileptiformes em sítios diferentes do tumor ou com início de EEG ictal não localizatório ou até mesmo com início hemisférico com adequado controle de crises.

Nos GNT do lobo temporal, a monitorização por vídeo-EEG a longo prazo pode permitir o registro de CE e a identificação da zona epileptogênica. De fato, vários dados sugerem que no GNT de localização temporal mesial, uma ressecção ideal inclui, além do tumor, a área epileptogênica como definida pelas correlações anatômicas e eletroclínicas realizadas nos dados ictais de vídeo-EEG, fornecendo um melhor resultado pós-operatório quando comparada à simples lesionectomia. Em casos de lateralização indeterminada do foco de CE, as investigações através de EEG invasivo podem fornecer informações úteis, embora na epilepsia focal associada ao GNT, o objetivo principal dos registros intracerebrais seja a correta determinação de áreas corticais eloquentes nas proximidades da neoplasia (GONZÁLEZ et al., 2015).

Entidades diferentes (LEAT e FCD) podem ter anormalidades eletrocorticográficas semelhantes, provavelmente devido à origem comum no desenvolvimento. Curiosamente, parece que o glioma de baixo grau e as lesões não tumorais apresentam uma menor capacidade de sincronização, predispondo a uma alta ocorrência de CE e declínio cognitivo (ÇETIN et al., 2017).

2.4.2 Neuroimagem

A tomografia computadorizada (TC) usa radiação ionizante e pode gerar excelente contraste de imagem de áreas calcificadas, com moderadamente boa resolução de tecidos moles. A TC tem várias vantagens, as quais incluem menor custo, velocidade de digitalização, acessibilidade imediata e facilidade de uso, o que proporciona uma modalidade de imagem relativamente confiável para a maioria dos pacientes. Além disso, a tomografia computadorizada de última geração pode gerar imagens encefálicas em segundos (CHEN et al., 2018).

Embora o uso de TC para pacientes com epilepsia tenha sido grandemente diminuído pela Ressonância Magnética (RM), a TC ainda é a técnica de escolha para a investigação de pacientes com CE e epilepsia sob certas condições. No recém-nascido e na criança pequena, a TC é frequentemente de importância secundária ou adjunta, mas serve como um importante papel de apoio ao ultrassom.

A TC pode detectar com precisão hemorragia, infartos, malformações macroscópicas, patologias do sistema ventricular e lesões com calcificação subjacente. Em crianças maiores e adultos, a TC é a técnica de escolha no estado perioperatório, pois pode detectar rapidamente hemorragia recente, hidrocefalia e grandes alterações estruturais (AKERET et al., 2019).

Deve-se reconhecer que a sensibilidade da TC em pacientes com epilepsia não é superior a 30% em populações não selecionadas. A TC tem, em geral, uma sensibilidade baixa devido à baixa resolução na fossa temporal, e, portanto, não é surpreendente que a TC não tenha utilidade na detecção da esclerose mesial temporal, a patologia mais comum na epilepsia do lobo temporal refratária (CHEN et al., 2018).

As diretrizes ILAE para estudos de neuroimagem sugerem que uma TC pode ser a imagem diagnóstica de escolha em pacientes com epilepsia se a RM não estiver disponível. Essa recomendação deve ser ponderada contra o fato de que os estudos demonstraram que a TC pode não detectar anormalidades em até 50% dos pacientes com lesões estruturais epileptogênicas, como pequenos tumores e malformações vasculares. A ILAE também recomenda que pacientes que tenham epilepsia refratária sejam submetidos a um estudo de ressonância magnética se a TC for normal. Atualmente, nos EUA, a ressonância magnética é considerada o padrão na avaliação de pacientes com epilepsia (CHEN et al., 2018).

A ressonância magnética é o procedimento de imagem de escolha na investigação de pacientes com epilepsia. As vantagens da ressonância magnética em relação à TC são numerosas e não precisam de maior elaboração. Cada vez mais, os estudos de imagem na epilepsia são baseados em algoritmos que são ponderados pelo que é encontrado na ressonância magnética e outras investigações. Como no caso do EEG, a ressonância magnética, geralmente, não é completada com um estudo. Na ressonância magnética, várias sessões abordando diferentes questões podem ser necessárias para adquirir todas as informações de imagem relevantes para esse paciente (AKERET et al., 2019).

A sensibilidade da ressonância magnética na detecção de anormalidades em pacientes com epilepsia está, em parte, associada às patologias subjacentes à epilepsia e às técnicas de ressonância magnética e a experiência do médico examinador. A esclerose mesial temporal, tumores pequenos e trauma são mais comuns em adultos. Por outro lado, as malformações do desenvolvimento

constituem a patologia subjacente mais comum em lactentes e crianças pequenas com epilepsia (FISHER et al., 2014).

Entre algumas alterações que podem ser encontradas na ressonância magnética, observa-se presença de manto cortical anormal, desestruturação da arquitetura da substância branca, assim como espessamento cortical. Como essas lesões podem ser pequenas em tamanho, o exame de ressonância magnética deve ser direcionado para as regiões clinicamente suspeitas, usando técnicas de volume tridimensionais e sequências de recuperação de inversão (AKERET et al., 2019).

Outras patologias comuns em crianças com epilepsia, que a RM de encéfalo pode fazer diferença, incluem síndrome de Sturge-Weber, isquemia e porencefalia, tumores desenvolvimentais (gangliogliais), lesões vasculares e síndromes neurocutâneas menos comuns (incontinência pigmentar, etc.) (AKERET et al., 2019).

2.4.3 Avaliação Neuropsicológica

A neuropsicologia clínica pode ser definida como o estudo da relação dos comportamentos, emoções e cognição com o encéfalo, em particular o encéfalo lesionado, quer seja a lesão traumática, degenerativa, vascular, tumoral, tóxica ou infecciosa (MATTOS; ARAÚJO, 1997).

Disfunções cognitivas podem ocorrer associadas a epilepsia em diversos contextos, podendo ser citado a reação estabelecida de crises epilépticas e o declínio cognitivo, associação entre FAE e alterações da memória, assim como a relação entre lesões estruturais associadas a epilepsia (MÄDERS, 2001).

Entre os pacientes portadores do binômio epilepsia e tumor encefálico, dificuldades cognitivas, como de memória, percepção visual-espacial, orientação espaço-tempo, atenção e funções executivas, podem ocorrer. O tratamento depende, inicialmente, de aspectos como as características idiossincráticas, o histórico e a condição funcional do paciente, e também a localização e extensão do tumor (COSTA; HOLDERBAUM; WAGNER, 2018).

O exame neuropsicológico inicial é solicitado por dois motivos, sendo o primeiro a evidência de déficits cognitivos sutis associados a epilepsia e a própria lesão tumoral que não apresentem expressão clínica evidente (dificuldades no aprendizado escolar, dificuldades de memorização, comprometimento cognitivos outros), e finalmente a documentação pré-cirúrgica, haja vista a possibilidade de

intervenção e comprometimento em áreas eloquentes, sendo esta avaliação extremamente comum em serviços de cirurgia de epilepsia (MATTOS; ARAÚJO, 1997).

Silva et al., 2007 ao avaliar uma série de 13 pacientes com gliomas de baixo grau localizados no lobo temporal, esquerdo ou direito, em avaliação pré-intervenção (cirurgia ou radioterapia), observou que todos os pacientes apresentavam comprometimento de pelo menos duas funções cognitivas, sendo a memória verbal de evocação imediata e tardia, assim como funções executivas. O mesmo autor afirma a importância de uma clara definição de déficits cognitivos não claramente estabelecidos antes da intervenção, evitando assim delegar déficits prévios aos tratamentos impostos aos pacientes.

2.4.4. Avaliação Invasiva

Apesar de todos os avanços nas técnicas de EEG de superfície (não-invasivo) e avaliações de imagem, algumas tais avaliações não são satisfatórias, a ponto de precisar de forma inequívoca a localização da zona epileptogênica, assim como determinar sua relação com áreas corticais eloquentes, sendo a ressecção algumas vezes postergadas pelos vieses deixados pelos métodos não-invasivos.

O alvo primário da avaliação invasiva é a determinação da zona epileptogênica, assim como a determinação de sua relação com o córtex eloquente, através de estimulação elétrica. Algumas considerações devem ser tomadas antes da decisão de implantação de métodos invasivos ou não: a) se o método invasivo é capaz de determinar a ZE, e determinar uma zona ressectiva; b) se existem outras técnicas não invasivas que permitam a determinação da ZE, sem necessidade de estudo invasivo; c) se resultado alterará a decisão terapêutica final; d) se a eletrocorticografia (ECOG) intra-operatória não pode conceder as informações adicionais e; e) as contra-indicações ao procedimento, incluindo negativa de paciente e família (JAYAKAR et al., 2016).

2.5 Cirurgia

Enquanto o controle oncológico tem como objetivo principal o controle do tumor, em portadores de epilepsia, o foco da cirurgia é o controle de crises, com melhora da qualidade de vida. Tal fato é de suma importância, haja vista que pacientes com tumores de baixo grau apresentam uma sobrevida prolongada frente pacientes com tumores de alto grau, o que permite maiores estudos nesta abordagem (ENGLOT; CHANG; VECHT, 2016; TAPHOORN; KLEIN, 2004).

Essa dicotomia entre controle de crises e controle oncológico é o determinante principal das estratégias cirúrgicas a serem consideradas na avaliação pré-operatória e nas técnicas cirúrgicas a serem empregadas. Entre as cirurgias que serão utilizadas no controle de crises, podemos considerar a cirurgia ampliada (tailored ressection), lesionectomia isolada e lobectomia.

Apesar da completa ressecção do tumor, de forma radical, a fim de reduzir a progressão e prolongar a sobrevida. Em casos envolvendo áreas eloquentes, algumas considerações devem ser consideradas visando redução do número de sequelas, que impactam negativamente na qualidade de vida. Embora o objetivo principal das neurocirurgias oncológicas não seja o controle de crises, alguns trabalhos observam redução do número de crises em pacientes com tumores de crescimento mais rápidos (CHANG et al., 2008, ENGLOT et al., 2012).

Segundo Awad et al (1991), em uma série que estudos em pacientes com epilepsia refratária associada a lesão estrutural, onde os pacientes foram submetidos a EEG ictal e interictal não invasivo, seguidos por implante de eletrodos subdurais. Posteriormente submetidos a biopsia, excisão máxima da lesão e/ou ressecção da ZE, desde que não houvesse envolvimento de córtex eloquente. Dezoito pacientes apresentavam epileptogênese de áreas não contiguas a lesão. Dezoito pacientes com áreas exclusivamente contiguas a lesão, e onze pacientes com ZE adjacente a lesão estrutural. Tal estudo demonstrou através de 18 pacientes cuja ZE se estendia nas áreas adjacentes um controle de crises em noventa e quatro por cento (17/18) com ampla ressecção. Ainda nesta série, 23 pacientes com ressecção incompleta da lesão, ou com não retirada da toda a área epileptogênica por se localizar em área remota a lesão, o controle de crises foi de cinquenta e dois porcentos.

É importante notar que a porcentagem de pacientes com uma redução significativa nas crises após a cirurgia é maior quando técnicas cirúrgicas mais sofisticadas são aplicadas. Com a cirurgia oncológica convencional, a ZE nem sempre é ressecada, uma vez que essa zona, muitas vezes, não é restrita à área do tumor. De fato, em um terço dos pacientes, a área do tumor não é a zona epileptogênica (AWAD et al., 1991).

Com a utilização de exames auxiliares que são aplicadas rotineiramente na cirurgia de epilepsia em pacientes não tumorais, a zona epileptogênica pode ser exatamente identificada e localizada. Esses métodos auxiliares são ressonância magnética funcional, teste de Wada, magnetoencefalografia, imagem por tensor de difusão, eletrocorticografia interictal e eletroestimulação, durante craniotomia acordado. Subsequentemente, a ressecção simultânea do tumor e (se possível) da zona epileptogênica fornece um controle significativamente melhor das CE do que a cirurgia oncológica sozinha. A porcentagem de pacientes somente com cirurgia oncológica que atingem a liberdade de CE varia de 65% a 77% (CHOI et al ., 2004; CHANG et al., 2008), enquanto essa porcentagem varia de 82% a 92% após a lesionectomia ampliada (ZAATREH et al ., 2003; BAUER et al ., 2007).

Assim, apesar de ter que decidir se a cirurgia oncológica é necessária, a cirurgia de epilepsia deve ser sempre levada em consideração. Isso é especialmente verdade em pacientes com gliomas de baixo grau (OMS graus I e II), sem déficits neurológicos e baixo risco de progressão, e quando a epilepsia constitui o único sintoma, a cirurgia deve ser considerada (Lannelli et al., 2000). Essa é, no entanto, uma questão de constante debate (Langfitt et al., 2007; Teixidor et al., 2007; Chang et al., 2008; Sanai e Berger, 2008), já que a cirurgia apresenta não é um procedimento inócuo de riscos e em raros casos ocorrer piora na frequência de crises. Além disso, para a cirurgia de epilepsia, a identificação da zona epileptogênica é fundamental e o diagnóstico necessário pode consumir uma quantidade considerável de tempo, o que pode ser indesejável no caso de um tumor cerebral maligno.

Entre os tumores neurogliais, as taxas no controle de crises variam entre 45 a 100% com estudos mais recentes demonstrando controle de crises entre setenta e noventa por cento (ARONICA et al., 2001; GIULIONI et al., 2009). Segundo Englot at al (2012), a partir de algumas revisões, a ressecção total foi associada a melhor desfecho no controle de crises em relação a cirurgia parcial, sendo um preditor para

controle de crises generalizadas, sugerindo um excelente controle oncológico e epiléptico.

Quando tratamos de gliomas, principalmente os de classe II (OMS), em comparação com os tumores neurogliais, a ressecção mais agressiva evidenciam uma taxa de sobrevida superior a dez anos e um desfecho no controle de crises de sessenta e sete por cento livres de crises e dezessete por cento com uma baixa frequência de crises (CHANG et al, 2008) .

Assim, embora defendamos considerar a aplicação de uma estratégia de cirurgia de epilepsia em cada paciente com um tumor associado à epilepsia, esta estratégia a ser seguida depende:

1. Grau e do prognóstico do tumor - tumores de alto grau apresentam um prognóstico pior do ponto de vista oncológico.
2. A localização do tumor - quanto maiores às dificuldades de realização da ressecção total ou subtotal, mais elaborada deverá ser a investigação se houver uma chance considerável de que isso melhore a ressecabilidade.
3. A gravidade da epilepsia, se a cirurgia do tumor deve ser combinada com a cirurgia da epilepsia (quanto mais refratária a epilepsia, menor a chance de um paciente ficar livre de crises no pós-operatório). Este último implicaria que uma avaliação pré-cirúrgica incluiria RM funcional, magnetoencefalografia, etc., a fim de permitir que o paciente e o médico tomem uma decisão fundamentada, considerando tanto os riscos da cirurgia quanto as chances controle de crises.

Se houver uma razão oncológica urgente para intervenção, por exemplo, no caso de um astrocitoma de alto grau em rápida evolução, uma investigação completa para a cirurgia de epilepsia é indesejável devido ao fato de atrasar o tratamento cirúrgico.

Considerações importantes no planejamento do tratamento cirúrgico em pacientes com glioma são variáveis que predizem a liberdade de crises e mostram uma necessidade de avaliação pré-cirúrgica para cirurgia de epilepsia. Por exemplo, a ausência de crises no primeiro ano prediz um bom resultado após a cirurgia, enquanto a epilepsia farmacorresistente e as crises parciais simples predizem um resultado ruim após a cirurgia em pacientes com associação entre tumor encefálico e epilepsia (ENGLOT et al., 2011).

Entre os tumores associado à epilepsia, a ressecção total do tumor assim como a ressecção da ZE, associam-se a ausência de crises pós-operatórias, demonstrando serem fatores associados a um desfecho favorável entre os pacientes (ENGLOT; CHANG; VECHT, 2016)

Algumas observações devem ser feitas quanto a urgência da cirurgia na população pediátrica, principalmente quando associada a atrasos do desenvolvimento, sendo considerada uma emergência em cirurgia de epilepsia quando associada ao tumor, pelo impacto cognitivo negativo, pois a epilepsia *per si* constitui um fator decremento do desenvolvimento neuropsicomotor (BERNARDINO et al, 2015).

Figura 3: DNT temporal mesial

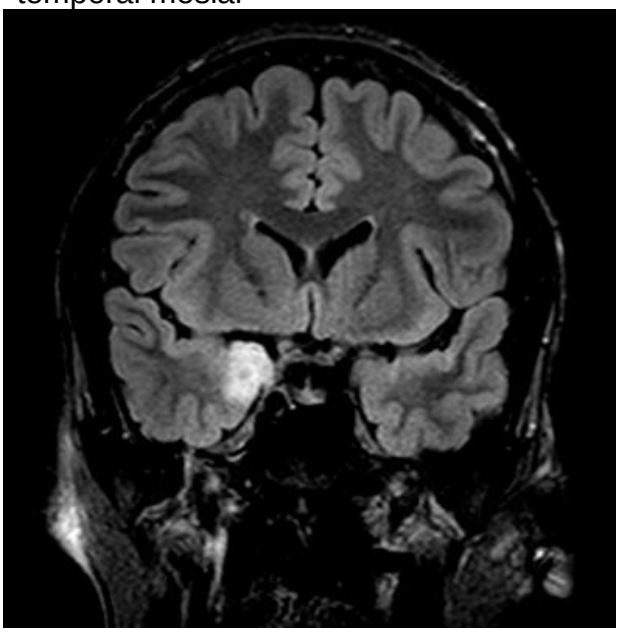

Fonte: Arquivo digital do HCRP

Figura 4: FLAIR coronal após ressecção total da lesão mesial

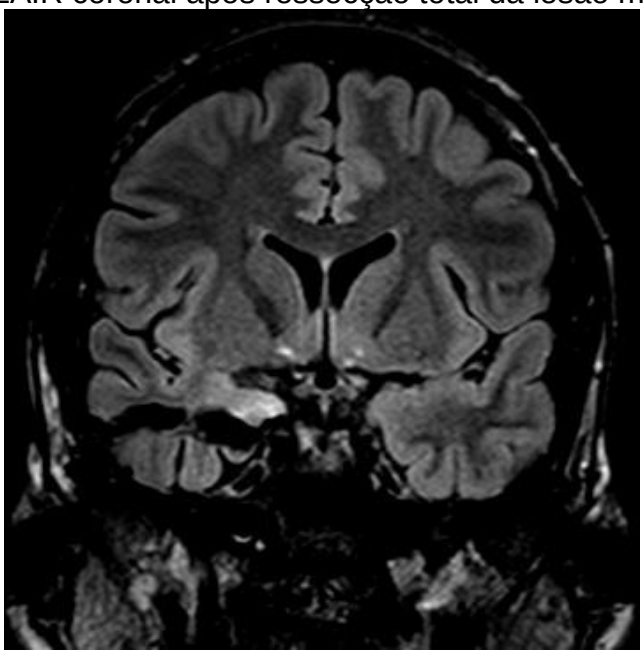

Fonte: Arquivo digital do HCRP

3 OBJETIVOS

3.1 Geral

- Avaliar o desfecho do controle de crises de pacientes submetidos à cirurgia de epilepsia, cujo diagnóstico pós-operatório seja classificado como tumor, assim como os fatores associados ao desfecho cirúrgico satisfatório (Engel I) e os achados que se correlacionaram com desfecho desfavorável (Engel II-IV).

3.2 Específicos

- Definir o perfil sociodemográfico da amostra (sexo; idade).
- Determinar os tipos histológicos encontrados na amostra e suas respectivas localizações.
- Delinear o perfil clínico da amostra (idade do início de crises, tempo com epilepsia até a data da cirurgia, completa ressecção da lesão, presença de lesão residual, necessidade de reoperação, localização em área eloquente, necessidade de estudo eletroencefalográfico invasivo).
- Avaliar os dados do vídeo-eletroencefalograma (Semiologia ictal, achados inter-ictais e ictais) e correlacionar os dados do VEEG com o resultado cirúrgico.

4 METODOLOGIA

4.1 Tipo de Estudo

Longitudinal e retrospectivo.

4.2 Local

Centro de Cirurgia de Epilepsia (CIREP), localizado no Hospital das Clínicas da Faculdade de Medicina de Ribeirão Preto – Universidade de São Paulo (HC-FMRP).

4.3 Seleção de Pacientes

Foram revisados os prontuários dos pacientes submetidos a avaliação pré-cirúrgica de cirurgia de epilepsia cujo resultado do exame anatomopatológico tenha sido constatado tumor, no período de 01 de janeiro de 1994 a 31 de dezembro de 2012.

Inicialmente, foram selecionados 101 pacientes que eram classificados como tumor e epilepsia, sendo 56 pacientes pediátricos e 45 pacientes adultos. Foram classificados como pediátricos aqueles cuja idade que foram operados era menor 19 anos.

Foram excluídos sete pacientes pediátricos e cinco pacientes adultos, destes foram excluídos cinco pacientes pediátricos e quatro pacientes adultos foram excluídos por indisponibilidade do Vídeo-EEG (VEEG). Um paciente da população pediátrica e um paciente da população adulta foram excluídos por perda de segmento inferior a um ano no serviço. Um paciente pediátrico foi excluído do estudo por mortalidade com 4 meses após cirurgia por causas oncológicas, não sendo possível avaliar o resultado cirúrgico do controle de crises.

Todos os pacientes do presente estudo foram submetidos, durante avaliação pré-cirúrgica, a neuroimagem, registro de VEEG e, em casos selecionados pela equipe assistente, realização de SPECT ictal, assim como estudo invasivo por eletrocorticografia (ECOG) ou eletrodo subdural. Nenhum paciente desta série foi submetido a estéreo-eletroencefalograma.

4.4 Critérios de Inclusão

a) Diagnóstico de epilepsia conforme os critérios clínicos-eletroencefalográficos da ILAE (1981, 1989);
b) paciente entre 0 e 60 anos de ambos os sexos;
c) ter sido submetido à cirurgia de epilepsia;
d) o diagnóstico anatomopatológico ser compatível com tumor primário do sistema nervoso central;
e) Apresentar critérios clínicos de refratariedade ao tratamento farmacológico (farmacorresistência).
f) ter realizado VEEG no CIREP;
g) ter sido submetido a cirurgia de epilepsia no HCRP;
h) ter sido acompanhado no pós-operatório por pelo menos 1 ano.

4.5 Critérios de Exclusão

a) Paciente não preencher os critérios de clínico-eletroencefalográficos de epilepsia da ILAE (1981, 1989);
b) paciente com idade acima de 60 anos na avaliação pré-cirúrgica;
c) paciente ter realizado acompanhamento pós-operatório inferior a 1 ano;
d) paciente não ter diagnóstico de tumor primário do sistema nervoso central ao exame anatomopatológico;
e) não apresentar critérios clínicos de refratariedade ao tratamento farmacológico (farmacorresistência).
f) paciente não ter realizado VEEG no CIREP;
g) ter realizado cirurgia de epilepsia fora do HCRP.

4.6 Desenho da Pesquisa

Figura 5: Desenho da pesquisa

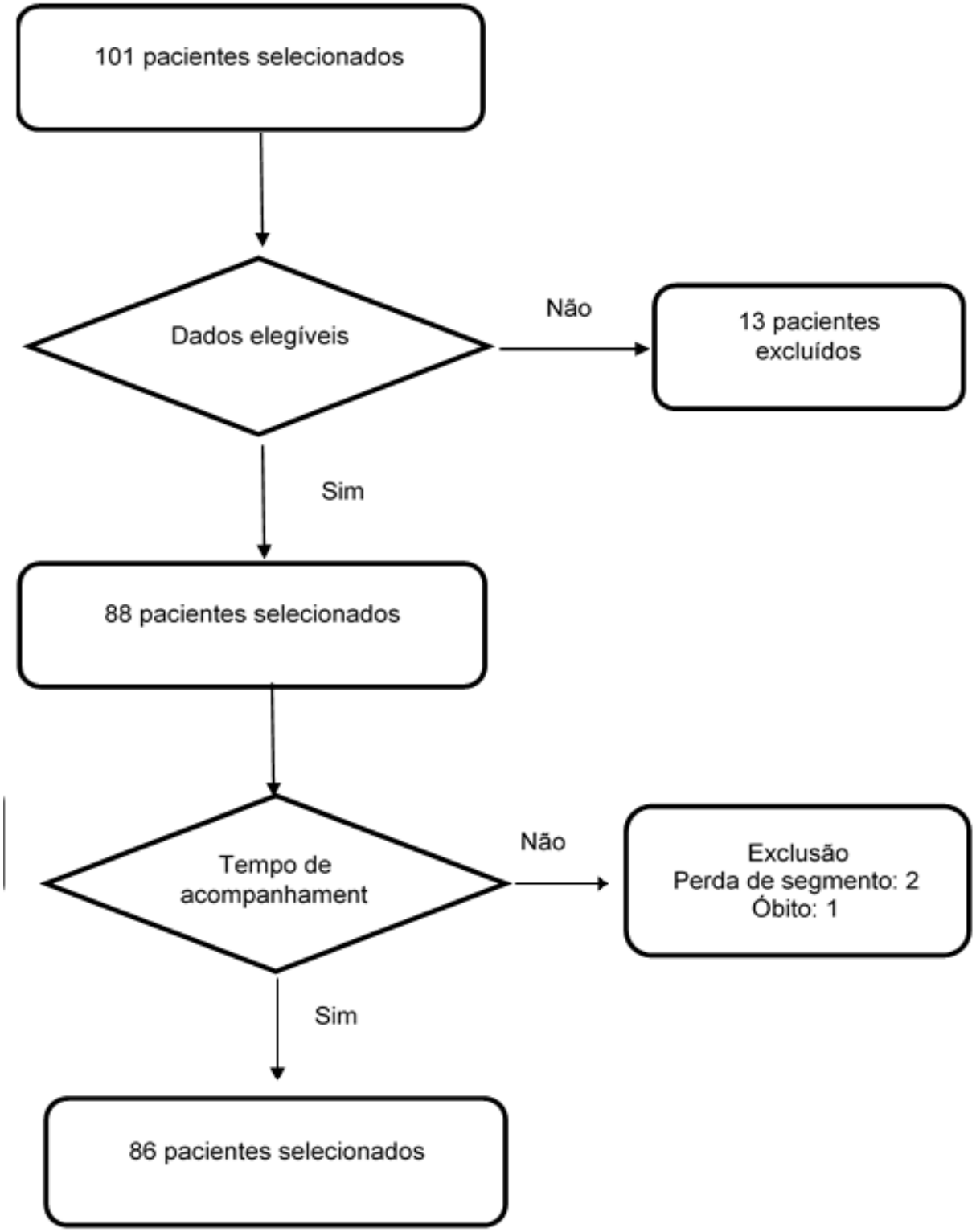

4.7 História Clínica

Foram revisados, através da análise de prontuários, dados da história clínica como idade (em anos completos), idade de início das crises epilépticas (não sendo considerado aos indivíduos que apresentavam crises febris, esta idade de apresentação, e sim a idade que iniciou as crises afebris), tempo da exposição a epilepsia (diferença entre idade em que foi submetido a cirurgia para epilepsia e a idade de início das crises).

Na avaliação da história clínica foi observada a presença de atraso cognitivo, síndrome epiléptica associada ao quadro e a localização do tumor. A partir da descrição operatória, todos os pacientes foram classificando em 3 grupos, baseados no tipo de ressecção submetidos: lobectomia (retirada completa do lobo que apresentava a lesão), lesionectomia total (retirada completa da lesão com preservação do lobo- “tailored ressection”) e lesionectomia parcial (quando não foi realizada a completa retirada da lesão tumoral, permanecendo lesão residual). O controle de crises foi classificado através da classificação de Engel (Engel et al., 1993), descrita a seguir:

Classe I – Livre de crises desde a cirurgia; presença de auras ou crises parciais simples; presença de crises tônico-clônico generalizadas com a privação de FAE.

Classe II - Raras crises incapacitantes desde a cirurgia ou pelo menos nos últimos dois anos; apenas crises durante o sono.

Classe III - melhora importante com redução significativa da frequência de crises, ou intervalos longos livres de crise (mais da metade do período do segmento);

Classe IV - redução não significativa na frequência de crises, nenhuma mudança ou piora das crises.

4.8 VEEG

A monitorização de VEEG foi realizada com aparelho Vangard (até 2008) e Nihon-Koden (após 2008), sendo analisados através dos sistemas internacionais de colocação de eletrodos 10-20 ou 10-10, e duração dos exames até 7 dias.

A partir dos laudos de VEEG, os pacientes foram categorizados em relação aos tipos de crise (crise focal perceptiva, crise focal disperceptiva, crise focal com evolução para tônico-clônico bilateral, ou crise primariamente generalizada).

Foram analisadas ainda as descrições dos achados interictais e ictais. Os dados interictais foram considerados concordantes, quando apresentavam concordância de lateralidade do tumor e área frequente de descargas era compatível com lobo acometido. Foram considerados discordantes quando a atividade epileptiforme não obedecia aos critérios definidos de concordância.

A análise do EEG ictal visava, predominantemente, verificar se a zona irritativa era compatível com a lesão tumoral, sendo descrita como concordante ou discordante para análise estatística. Os casos que não possibilitavam lateralização ou localização, foram definidos como discordantes.

4.9 Análise estatística

Inicialmente foram utilizadas estatísticas descritivas, calculando médias, medianas, desvio padrão mínimo e máximo para as variáveis numéricas. Para variáveis categóricas, foram calculadas percentagens relativas a cada variável.

Para a associação entre as varáveis categóricas e o desfecho cirúrgico, foi utilizado o teste de qui-quadrado.

Entre as variáveis do vídeo-eletroencefalograma foi realizado a análise multivariada comparando com o desfecho Engel I.

Adotamos $p \leq 0,05$ como valor de significância estatística.

Foi utilizado serviço de assistência de um bioestatístico para análise de variáveis do banco de dados.

Para análise estatística foram utilizados o SPSS (Statistical Package for Social Sciences) 2.0 e o Minitab Statistical Software 19.

5 RESULTADOS

5.1 Resultados Gerais

Oitenta e nove pacientes foram categorizados após revisão de laudos de VEEG e resultados anatomopatológicos como pacientes com binômio tumor-epilepsia, onde todos foram submetidos à cirurgia para epilepsia. Dois pacientes foram excluídos por ausência de dados de história clínica satisfatórios para análise e um paciente foi excluído por já ter realizado uma primeira lesionectomia em outro serviço. A amostra final para análise foi constituída de oitenta e seis pacientes (n= 86).

Na distribuição da amostra, trinta e cinco pacientes eram do sexo feminino (40,7%) e cinquenta e um pacientes pertenciam ao sexo masculino (59,3%). Trinta e oito pacientes apresentavam idade ≥19 anos e 48 pacientes apresentavam idade <19 anos. A idade média dos pacientes submetidos a cirurgia foi de 1,0 a 57 anos (média =19,6 ± 12,42) e a idade de início da epilepsia de 0,1 ano a 50 anos (média= 10,47± 9,76). O tempo de epilepsia variou entre 0,3 e 35 anos (9,24 ±12,5).

Todos os pacientes da série foram acompanhados após a cirurgia pelo período superior a 1 ano. Foi estabelecido o tempo de acompanhamento até a data de 31 de dezembro de 2016. Os pacientes foram acompanhados de 1,4 a 21,2 anos (média = 9,35 ± 5,81).

Na série, dois pacientes foram a óbito, representando uma mortalidade de 2,38%. Os dois pacientes apresentavam astrocitoma anaplásico grau III, vieram a falecer em decorrência da evolução da neoplasia, apesar do tratamento cirúrgico e quimioterápico.

5.2 Tipo Histológico

Quanto aos tipos de tumor, pode-se observar, conforme tabela 1, um predomínio de tumores da linhagem neuroglial, constituindo os DNTs responsáveis por 37,2%, seguidos pelo ganglioglioma que representaram 22,1%. Os tumores constituídos por células predominantes neurogliais são responsáveis por 68,2% da série.

Tabela 1: Tipos de Tumor

Tipos de Tumores	Contagem	Percentual
ANET	1	1,16
Astrocitoma	12	13,95
Cisto Epidermoide	2	2,33
DNT	32	37,21
Gangliocitoma	4	4,65
Ganglioglioma	19	22,09
Glioma de baixo grau	1	1,16
Hamartoma	5	5,81
Oligoastrocitoma	1	1,16
Oligodendroglioma	9	10,47
N=	86	

O principal sítio dos tumores foi o lobo temporal, que foi o lobo acometido em 57 pacientes (66,3%), conforme ilustra a tabela 2. Dois pacientes apresentavam tumor em fossa posterior, quatro pacientes apresentavam no hipotálamo, dois apresentavam tumor na ínsula, um paciente no lobo occipital e nove pacientes apresentavam tumor no lobo parietal.

Tabela 2: Localização dos tumores

Localização	NºPacientes	Percentual
Fossa posterior	2	2,33
Frontal	11	12,79
Hipotalamo	4	4,65
Insula	2	2,33
Occipital	1	1,16
Parietal	9	10,47
Temporal	57	66,28
N=	86	100 %

A localização do tumor não foi um fator determinante do desfecho, haja vista que 72,4% dos pacientes cuja localização foi extra temporal apresentaram desfecho favorável no controle de crises, não apresentando diferenças estatisticamente significativas (p=0,279) em comparação aos 82,5% de pacientes com desfecho favorável com tumor localizado em lobo temporal, conforme observa-se na tabela 3.

Tabela 3: Associação entre Engel e localização Temporal

Localização	**Engel II-IV**	**Engel I**	**Todos**
Extra Temporal	8 (27,6%)	21 (72,4%)	29 (100%)
Temporal	10 (17,5%)	47 (82,5%)	57 (100%)
Todos	18 (21%)	68 (79%)	86 (100%)

Entre os tipos tumorais, não houve diferença de desfecho entre os tumores neurogliais que eram compostos por DNT, ganglioglioma, tumor angiocêntrico neuroepitelial (ANET), o cisto dermóide e o gangliocitoma e, os tumores de origem glial sendo representados por gliomas, astrocitomas e oligodendrogliomas (p=0,187), de acordo com dados apresentados nas tabelas 4 e 5.

Tabela 4: Associação entre a linhagem histológica e o desfecho cirúrgico

	Engel II-IV	**Engel I**	**Todos**
Glial	6	17	23
	3,98	19,02	
Neuroglial	8	50	58
	10,02	47,98	
Todos	14	67	81*

***foram excluídos da comparação entre os tipos tumorais os hamartomas.**

Tabela 5: Linhagem tumoral versus Desfecho

		Contagem
Linhagem Tumoral	Engel	
Glial	II-IV	6 (26%)
	I	17 (74%)
		23 (100%)
Hamartoma	II-IV	4 (80%)
	I	1 (20%)
		5 (100%)
Neuroglial	**II-IV**	**8 (13,7%)**
	I	50 (86,3%)
		58(100%)
	Todos	86

5.3 Tipos de Crises Epilépticas

Entre os tipos de CE apresentadas, as crises focais foram encontradas em setenta e cinco pacientes (87,2%), onde a apresentação predominante foram as crises focais disperceptivas que corresponderam a 65,1% das formas de apresentação. Dezoito pacientes (20,93%) apresentavam crises focais evoluindo para tônico-clônico bilateral. Um paciente apresentou como manifestação, durante a monitorização, crise focal perceptiva cuja fenomenologia foi presença de parestesia no membro superior esquerdo, associado a uma atividade eletroencefalográfica delta-rítmica em região temporal posterior e parietal do hemisfério cerebral direito, conforme ilustra a tabela 6.

Um paciente, cuja apresentação foi síndrome de West associado a gangliocitoma, em sua apresentação clínica demonstrou espasmos epilépticos e o padrão eletroencefalográfico foi a presença de hipsarritmia. Quatro pacientes com hamartoma hipotalâmico denotavam crises gelásticas e seis pacientes apresentavam crise tônica. Entre os pacientes cuja apresentação foi crise tônica, o

padrão eletroencefalográfico foi a ocorrência de atividade difusa. Tais pacientes encontravam-se entre os pacientes pediátricos da série.

Tabela 6: Crises epilépticas evidenciadas

Tipo de crise	**Contagem**	**%**
Crise Focal Disperceptiva	56	65,12
Crise Focal Perceptiva	1	1,16
Crise Focal evoluindo para tônico-clônico bilateral	18	20,93
Espasmo Epiléptico	1	1,16
Gelástica	4	4,65
Crise Tônica	6	6,98
N=	86	100%

5.4 Resultado Cirúrgico

As cirurgias de epilepsia foram classificadas em quatro grupos, a lesionectomia parcial, lesionectomia total, lobectomia e hemisferotomia. Um paciente foi submetido a hemisferotomia (1,16%), vinte pacientes foram submetidos a lesionectomia parcial (23,3%), vinte e nove pacientes realizaram lesionectomia total (33,7%) e trinta e sete pacientes submetidos a lobectomia total.

A presença de lesão residual foi evidenciada através de RM pós-operatória em 25 pacientes (29,76%) submetidos a cirurgia. Foram submetidos a nova cirurgia treze pacientes (15,12%).

O resultado cirúrgico demonstra que 67 pacientes (77,9%) obtiveram como resultado cirúrgico no primeiro ano Engel I, sendo que destes, 58 (67,4%) foram classificados como Engel IA. Após 5 anos de evolução dos pacientes ainda em acompanhamento no serviço, 74% encontravam-se em Engel I, segundo a tabela 7.

Tabela 7: Resultado pós-cirúrgico no primeiro ano

Engel	Nº Pacientes	Percentual
I	67	77,91
II	7	8,14
III	5	5,81
IV	7	8,14
N=	86	100%

Entre os tipos de cirurgia, observam-se diferentes desfechos, dos quais 48% dos pacientes que obtiveram resultado no primeiro ano do Engel I foram submetidos à lobectomia versus 17% submetidos à lesionectomia parcial. Em comparação, dos pacientes com resultados insatisfatórios para controle de crises (Engel II-IV), quarenta e quatro pacientes foram submetidos à lesionectomia parcial (p=0,035), inferindo-nos que o tipo de cirurgia está relacionado com o desfecho pós-operatório insatisfatório, de acordo com os dados apresentados na tabela 8.

Tabela 8: Engel versus Tipo de Cirurgia

			Tipo de Cirurgia			
			LOBECTOMIA	LESIONECTOMIA TOTAL	LESIONECTOMIA PARCIAL	Total
Engel I x Engel II-IV	ENGEL II-IV	Contagem	4	6	8	18
		% em Engel I xEngel II-IV	22,2%	33,3%	44,4%	100,0%
	ENGEL1	Contagem	33	23	12	68
		% em Engel I x Engel II-IV	48,5%	33,8%	17,6%	100,0%
Total		Contagem	37	29	20	86
		% em Engel I x Engel II-IV	43,0%	33,7%	23,3%	100,0%

Em relação ao tipo de ressecção (tabela 9), observa-se diferença de desfecho entre a ressecção completa versus ressecção parcial, onde aproximadamente 78% dos pacientes submetidos a ressecção completa tiveram como desfecho em 1 ano Engel I (p= 0,019).

Tabela 9: Engel versus Ressecção Completa

			Ressecção Completa		
			NÃO	**SIM**	**Total**
Engel I x Engel II-IV	ENGEL II-IV	Contagem	9	9	18
		% em Engel I x Engel II-IV	50,0%	50,0%	100,0%
	ENGEL1	Contagem	15	53	68
		% em Engel I x Engel II-IV	22,1%	77,9%	100,0%
Total		Contagem	24	62	86
		% em Engel I x Engel II-IV	27,9%	72,1%	100,0%

Em relação à localização da cirurgia, sendo divididas entre temporal e extra-temporal (tabela 10), não houve diferenças no desfecho final entre pacientes classificados em Engel I ou não (p=0,279), porém, houve diferenças entre a ocorrência de crises incapacitantes (Engel IC e ID, II, III, IV) no acompanhamento pós-operatório (p=0,016).

Tabela 10: Localização tumoral versus Engel

Localizaçao	**Engel II-IV**	**Engel I**	**Todos**
Extra Temporal	8	21	29
	(27,6%)	(72,4%)	(100%)
Temporal	10	47	57
	(17,5%)	(82,5%)	(100%)
Todos	18	68	86
	(21%)	(79%)	(100%)

Podemos observar, conforme a tabela 11, que as cirurgias localizadas em lobo temporal tiveram menor associação com a ocorrência de crise no pós-operatório, sendo evidenciadas crises em mais da metade dos pacientes submetidos a cirurgia extratemporal.

Tabela 11: Crise pós Cirurgia versus Localização da Cirurgia

	Não	**Sim**	**Todos**
Extra Temporal	12 (23,5%)	17 (48,6%)	29 (33,7%)
Temporal	39 (76,5%)	18 (51,4%)	57 (66,3%)
Todos	51 (100%)	35 (100%)	86 (100%)

Entre os pacientes que foram submetidos a cirurgia por tumor, a porcentagem de pacientes que apresentavam patologia dual (tumor associado a displasia cortical focal) foi 9,3%, porém quando submetidos a análise pelo teste do Qui-quadrado, observamos um p = 0,516, permitindo inferir que na presente série, não foi possível definir a presença de displasia cortical focal como um fator prognóstico (tabela 12).

Tabela 12: FCD associada a Neoplasia

	Engel II-IV	**Engel I**	**Todos**
NÃO	17 (21,8%)	61 (78,2%)	78 (100%)
SIM	1 (12,5%)	7 (87,5%)	8 (100%)
Todos	18 (20,9%)	68 (79,1%)	86 (100%)

5.5 Análise dos resultados do VEEG

As análises foram realizadas a partir dos laudos do VEEG onde foi avaliado a descrição dos dados de EEG interictal, EEG Ictal, semiologia ictal e o impacto prognóstico quanto ao uso de EEG invasivo. Na análise do EEG interictal, foram analisadas inicialmente a atividade elétrica de base, seguidos pela presença e localização de descargas epilépticas interictais (DEI). A atividade de base foi classificada como normal ou anormal, baseado a descrição do laudo. As DEI foram analisadas somente quanto à localização e classificadas como concordantes, quando pela análise visual estivessem localizadas em regiões tumorais ou peritumorais, discordantes quando localizadas em regiões distintas daquelas adjacentes ou multifocais, na ocorrência em regiões adjacentes e presença de DEI em hemisfério contralateral.

A atividade elétrica de base foi normal em sessenta e oito pacientes (79,1%), e destes, cinquenta e oito pacientes (85,3%) o resultado cirúrgico foi satisfatório (p=0,006), conforme apresentado na tabela 13.

Tabela 13: Engel versus Atividade de base normal

			Atividade de base normal		
			NÃO	**SIM**	**Total**
Engel I x Engel II-IV	**ENGEL II-IV**	Contagem	8	10	18
		% em Atividade de base normal	44,4%	14,7%	20,9%
	ENGEL I	Contagem	10	58	68
		% em Atividade de base normal	55,6%	85,3%	79,1%
Total		Contagem	18	68	86
		% em Atividade de base normal	100,0%	100,0%	100,0%

As DEI foram concordantes em sessenta e seis pacientes (76,7%), discordantes em seis pacientes (7,0%), e multifocais em 14 pacientes (16,3%), conforme tabela 14. Através do teste de qui-quadrado não foi possível definir as DEI como fator prognóstico (p=0,051).

Tabela 14: Engel versus Descargas epilépticas Interictais

			Descargas epilépticas Interictais			Total
			Concordante	**Discordante**	**Multifocal**	
Engel I x Engel II-IV	**ENGEL II-IV**	Contagem	10	2	6	18
		% em Engel I x Engel II-IV	55,6%	11,1%	33,3%	100,0%
	ENGEL I	Contagem	56	4	8	68
		% em Engel I x Engel II-IV	82,4%	5,9%	11,8%	100,0%
Total		Contagem	66	6	14	86
		% em Engel I x Engel II-IV	76,7%	7,0%	16,3%	100,0%

O EEG ictal foi classificado como concordante quando a zona de início ictal era compatível com a lesão tumoral (LT). Alguns pacientes foram classificados como não localizatórios por início ictal bilateral, ou discordantes quando a zona de início ictal encontrava-se em lesão diferente e não homóloga a LT.

A concordância entre o EEG ictal e a localização da LT foi encontrada em setenta e sete pacientes (77,9%), onde 57 pacientes (83,8%) tiveram como desfecho Engel I. Doze pacientes (14%) tiveram discordância no EEG ictal, e foi classificado como não localizatório em sete (8,1%), permitindo-nos inferir que o a concordância entre o EEG ictal e LE é um fator preditivo positivo para desfecho satisfatório (p=0,020), segundo ilustra a tabela 15.

Tabela 15: Engel versus EEG Ictal

			EEG Ictal			Total
			Concordante	Discordante	Não Localizatório	
Engel I x Engel Não I	**ENGEL II-IV**	Contagem	10	6	2	18
		% em Engel I x Engel II-IV	55,6%	33,3%	11,1%	100,0%
	ENGEL I	Contagem	57	6	5	68
		% em Engel I x Engel II-IV	83,8%	8,8%	7,4%	100,0%
Total		Contagem	67	12	7	86
		% em Engel I x Engel II-IV	77,9%	14,0%	8,1%	100,0%

A semiologia das crises analisadas no VEEG (tabela 16) foi considerada concordante em sessenta e oito pacientes, onde cinquenta e sete pacientes (85,3%) tiveram como desfecho cirúrgico Engel I (p=0,035). Demonstrando associação entre concordância semiológica e desfecho cirúrgico.

Tabela 16: Engel versus Semiologia

			Semiologia		Total
			Concordante	Discordante	
Engel I x Engel II-IV	**ENGEL II-IV**	Contagem	11	7	18
		% em Semiologia	16,2%	38,9%	20,9%
	ENGEL I	Contagem	57	11	68
		% em Semiologia	83,8%	61,1%	79,1%
Total		Contagem	68	18	86
		% em Semiologia	100,0%	100,0%	100,0 %

Na série acompanhada foi realizado estudo por monitorização invasiva (tabela 17) em dezoito pacientes, sendo a eletrocorticografia a modalidade mais utilizada. Entre os pacientes que utilizaram estudo invasivo, 78,1% são classificados em Engel I enquanto 79,6% dos que não utilizaram EEG Invasivo têm a mesma classificação, não permitindo definir uma associação (p=0, 868).

Tabela 17: Engel versus EEG Invasivo

			Invasivo		
			Não	**SIM**	**Total**
Engel I x Engel II_IV	**ENGEL II-IV**	Contagem	11	7	18
		% em Engel I x Engel II-IV	61,1%	38,9%	100,0%
	ENGEL I	Contagem	43	25	68
		% em Engel I x Engel II-IV	63,2%	36,8%	100,0%
Total		Contagem	54	32	86
		% em Engel I x Engel II-IV	62,8%	37,2%	100,0%

Na análise multivariada entre diversos parâmetros utilizados no VEEG, pode-se observar que o principal fator de significância para o desfecho favorável no controle de crises da cirurgia de tumor e epilepsia foi atividade de base normal (p=0,012), conforme dados apresentados na tabela 18.

Tabela 18: Análise multivariada das variáveis do VEEG

		B	E.P.	Wald	gl	Sig.	Exp(B)
Passo 1[a]	**Semiologia**	-,307	1,072	,082	1	,774	,735
	EEG Ictal	1,060	1,124	,890	1	,345	2,888
	EEG Interictal			,883	2	,643	
	EEG Interictal	,957	1,107	,747	1	,387	2,603
	EEG Interictal	,028	1,254	,000	1	,982	1,028
	Atividade Base	1,858	,740	6,298	1	,012	6,408
	Constante	-1,364	,899	2,304	1	,129	,256

a. Variável(is) inserida(s) no passo 1: Semiologia, EEGIctal, EEGInterictal (DEI), Atividade Base.
B: Coeficiente de regressão padronizado
E.P. : Erro padrão
Wald: Estatística de Wald
GL: Graus de liberdade
Sig: Significância (p)
Exp(B) : Odds Ratio (Razão de chances)

6 DISCUSSÃO

As epilepsias podem exercer um impacto negativo na qualidade de vida por diversos fatores, entre eles alterações psiquiátricas como ansiedade, depressão, alterações de aprendizado. Além do estigma da doença, a própria ocorrência de CE se apresenta como um fator isolado e independente, com impacto direto na capacidade laborativa, possibilidade de dirigir, práticas esportivas, entre outros (SALGADO; CENDES, 2009).

O conhecimento acerca das características dos pacientes, perfil clínico e resultados cirúrgico do binômio tumor e epilepsia, relatado por algumas séries permite a definição da melhor estratégia caso a caso, diminuindo assim as chances de insucesso e o melhor resultado com adequado controle de crises (BERNARDINO et al., 2016).

Nesta presente série, ao final foram estudados oitenta e seis pacientes, visando esclarecer entre os fatores clínicos, epidemiológicos, neuropatológicos, vídeo-eletroencefalográficos e cirúrgicos que contribuíram para um adequado resultado cirúrgico no controle de crises, sendo considerado satisfatório quando o desfecho cirúrgico foi de Engel I.

Dos oitenta e seis pacientes, sessenta e sete pacientes tiveram como resultado cirúrgico Engel I, sete pacientes Engel II, cinco pacientes Engel III e sete pacientes Engel IV. Um desfecho favorável de 77,1% dos pacientes livres de crises, que é congruente com a literatura, demonstrando números entre 45 e 100% em algumas séries (ENGLOT; CHANG, 2014).

Entre tumores mais comuns encontrados em diversas séries, os tumores de origem neuroglial são os mais frequentemente encontrados, representando até três quartos dos tumores relatados por Englot e Chang (2014). Entre 1.551 tumores encefálicos categorizados pelo *European Epilepsy Brain Bank* de pacientes submetidos à cirurgia por epilepsia focal refratária, aproximadamente 65% correspondia a ganglioglioma e DNT, demonstrando a importância dos tumores neuroegliais em séries cirúrgicas.

Entre os tumores operados no CIREP, os DNTs isoladamente corresponderam a mais de um terço de toda a série, sendo encontrados em trinta e dois pacientes. Os gangliogliomas foram encontrados em dezenove pacientes. Outros tumores que foram catalogados nesta série, dentro da linhagem neuroglial,

foram o tumor angiocêntrico neuroepitelial (ANET; 1), o cisto dermóide (1) e o gangliocitoma (4). Os tumores de linhagem neuroepitelial responderam por aproximadamente dois terços (58 pacientes, 65,9%). Os hamartomas hipotalâmicos foram responsáveis por 5,81% dos pacientes (5 pacientes).

Entre os tumores de linhagem neuroglial desta série, o desfecho favorável, com controle de crises, foi observado em 86,3% (n=50). Tal resultado é congruente com os dados da literatura que descreve os tumores neurogliais como tumores que tendem a apresentar uma evolução prolongada com grande probabilidade de ocorrência de crises refratárias, onde a cirurgia consiste numa das principais opções terapêuticas, com tendência a apresentar um excelente desfecho no controle de crises, com taxas que aproximam-se de 90% de pacientes livres de crises (ÇETIN et al., 2017; LHATOO; MOGHIMI; SCHUELE, 2013) .

Entre os hamartomas, quatro foram de localização hipotalâmica e um foi de localização em cerebelo. O paciente com hamartoma cerebelar apresentava como manifestação crises focais disperceptivas evoluindo para tônico-clônico bilateral, de forma diferente dos outros quatro pacientes cuja manifestação foram crises gelásticas. Apenas o paciente cuja localização foi a fossa posterior teve desfecho como Engel I (IA no primeiro ano, com crises generalizadas 2 anos após a cirurgia com retirada dos FAE, sendo reclassificado como Engel ID). Valdueza et al. (1994) descreve as crises gelásticas como a principal forma de apresentação dos pacientes com hamartoma hipotalâmico (HH).

Os cinco pacientes que se apresentavam na população pediátrica. Entre os achados de VEEG, todos apresentavam descargas epilépticas multifocais, porém, somente o paciente com localização cerebelar não apresentava alteração da atividade de base. No grupo dos quatro pacientes de localização hipotalâmica, todos apresentavam história de atraso do desenvolvimento neuropsicomotor, assim como alteração da atividade de base. Metade foi submetida à nova intervenção, porém, todos com redução inferior a 50% do total de crises e com desfecho final Engel III.

Os HH apresentam-se geralmente com epilepsias refratárias e associadas a síndromes epilépticas, podendo estar associadas principalmente a crises gelásticas ou outras CE, porém, com grande proporção evoluindo com desfechos cognitivos desfavoráveis e um pobre controle de crises, sendo ainda no presente momento a intervenção precoce associada um melhor desfecho clínico (KHAWAJA; PATI; NG, 2017; STRIANO; STRIANO, 2017).

Os tumores de origem glial foram responsáveis por vinte e cinco pacientes (26,7%), onde doze eram astrocitomas, sendo dois anaplásicos grau IV, previamente classificados como glioblastoma multiforme. Nove pacientes eram oligodendrogliomas e destes sete eram de grau II, um paciente foi classificado com glioma de baixo grau e um como oligoastrocitoma.

Os dois casos da série que evoluíram para óbito estavam relacionados com progressão oncológica descrita nos astrocitomas anaplásicos grau III e IV, cuja sobrevida, apesar dos avanços, conforme Dong et al. (2015) em dois anos não tem se mostrado superior a 20%.

Entre os tumores de origem glial, as crises epilépticas consistem em uma importante forma de apresentação, podendo ser do tipo focal perceptiva, focal disperceptiva ou com evolução para tônico-clônico bilaterais, quando não controladas contribuem para um impacto negativo entre os pacientes (RUDA et al., 2012). Dos vinte e três pacientes com tumores gliais, o controle satisfatório de crises foi obtido em dezessete (74%), apresentando resultado levemente superior aos encontrados na literatura, onde Kahlenberg et al. (2012) descreve percentual de controle de crise no pós-operatório próximos a 70%.

Os tumores associados à epilepsia predominaram na população pediátrica, que perfez 55% dos pacientes. Sendo o achado concordante com a presente literatura, onde segundo Aronica et al. (2001), os LEAT são mais prevalentes em crianças, adolescentes e adultos jovens. Consistindo, segundo Bernardino et al. (2016), numa urgência cirúrgica a fim de diminuir o impacto negativo sobre cognição e desenvolvimento entre as crianças.

A intervenção precoce e o menor tempo de exposição à epilepsia refratária são descritos como fatores associados a um melhor prognóstico cirúrgico, com redução da recrudescência de crises no pós-operatório, sendo o atraso para realização de cirurgia um fator associado a pior prognóstico, com aumento da recidiva de crises (ENGLOT et al.,2011).

Apesar das descrições de Englot et al. (2011) e Aronica et al. (2001), este trabalho teve dificuldade de demonstrar diferenças entre o resultado cirúrgico e o tempo de epilepsia, não sendo observada diferenças estatisticamente significativas entre os grupos que foram submetidos a cirurgia antes de dois anos e acima de dois anos de tempo de epilepsia.

Não houve diferenças significativas entre as populações adultas e pediátricas quanto ao resultado cirúrgico (Adultos=72,1%, P= Pediátrico= 82,1%; p= 0,3), sendo, de acordo Burneo et al. (2008), os resultados satisfatórios na população adulta semelhantes aos resultados descritos na população pediátrica, porém, relatando maior complexidade dos casos com maior necessidade do uso de EEG invasivo.

O uso do EEG invasivo favorece uma maior delimitação da ZE, assim como uma melhor determinação do envolvimento de áreas funcionais envolvidas nas redes neurais em algumas epilepsias (ENATSU; MIKUNI, 2016). Segundo Rosenow e Menzler (2013), em tumores relacionados a epilepsia, deve ser considerado quando existe uma área extensa através do estudo de ressonância magnética ou na ocorrência em adjacências com córtex eloquente, esclarecendo a possibilidade de completa ressecção e redução de danos secundários à cirurgia.

Ravat et al. (2016) descreveu que o uso da eletrocorticografia intra-operatória (ECOGi) contribuiu para a melhora do resultado cirúrgico em um subgrupo de pacientes com tumor encefálico estudado. Tais dados não são concordantes com os dados encontrados por Morris et al. (1998) e Englot et al. (2011), cujos estudos realizados, referentes ao desfecho dos pacientes que usaram ou não eletroencefalografia invasiva, não demonstraram diferenças.

Neste presente estudo, a utilização da avaliação eletroencefalográfica invasiva ocorreu em trinta e dois pacientes, sendo que destes, vinte e cinco encontravam-se na faixa etária pediátrica. Entre os pacientes que utilizaram EEG invasivo, observou-se que 71% tiveram como desfecho Engel I, enquanto dos que não utilizaram o resultado favorável foi aproximadamente 80%, não havendo diferença estatística significativa entre os grupos, confluindo com os dados de Englot et al. (2011) e Morris et al. (1998) , previamente citados.

A localização principal dos tumores nesta série foi em lobo temporal, correspondendo a dois terços dos pacientes da série (n=57, 66,2%), porém, não houve diferenças de desfecho entre os tumores temporais e extra temporais (p=0,279). Tais achados discordam dos dados de Téllez-zenteno, Dhar e Wiebe (2005), que após uma revisão sistemática de setenta e seis trabalhos publicados, onde cada trabalho apresentava pelo menos vinte pacientes, demonstrou-se que as cirurgias extra temporais apresentam os desfechos inferiores.

Apesar dos resultados obtidos não evidenciarem diferenças de desfecho final, considerando a classificação de Engel, entre os pacientes submetidos à cirurgia do

lobo temporal em comparação com cirurgia extratemporal, houve diferenças entre as ocorrências de crises incapacitantes entre os grupos, pois 58% (n=17) dos pacientes submetidos a cirurgia extratemporal apresentaram pelo menos uma crise incapacitante enquanto 68% dos pacientes (n= 39) não apresentaram nenhuma crise considerada incapacitante. Foram considerados para análise de crises incapacitantes os pacientes cuja classificação era Engel IC e ID. Tais achados são concordantes com Tise et al. (2011), que demonstraram que as cirurgias temporais foram superiores às extratemporais na ocorrência de novas crises pós-operatórias.

Entre as cirurgias realizadas nesta série, os pacientes foram classificados em três tipos de cirurgia previamente descritas, sendo observadas diferenças entre os resultados, com melhores desfechos no grupo de pacientes submetidos à lobectomia, e os piores desfechos nos pacientes cuja lesionectomia realizada foi parcial, ocorrendo uma associação entre o pior desfecho com a presença de lesão residual após a primeira cirurgia. Em congruência com os dados apresentados na literatura, pode-se inferir que cirurgias para TRE, cirurgias mais amplas estão associadas a melhor desfecho.

Chan et al. (2006) ao estudar uma série de pacientes com DNT em lobo temporal e epilepsia, evidenciou que a lobectomia temporal ampla apresentou maior taxa de controle de crises em comparação a lesionectomia. Giulioni et al. (2009) ao comparar a lesionectomia isolada com a ressecção da lesão tumoral associada à área epileptogênica identificada, através de estudo neurofisológico não-invasivo pré-operatório, evidenciou que a retirada da área epileptogênica extra tumoral apresenta maior associação a resultados cirúrgicos mais favoráveis. Tandon e Esquenazi (2013), estudando pacientes submetidos à lesionectomia, demonstraram que a completa ressecção foi o principal fator associado à redução do risco de crises no pós-operatório.

A associação entre tumor e crises epilépticas pode ocorrer em todos os tipos tumorais apresentados no sistema nervoso central, seja primário ou metastático, onde as crises epilépticas podem ser a única ou a principal manifestação, assim como ocorrer no decorrer da doença. As crises focais ou aquelas que evoluem para tônico-clônico bilateral serão a principal forma de apresentação em tumores glias ou glioneurais (KERKHOF; VECHT, 2013).

Entre os tipos de CE evidenciados, as crises atualmente classificadas como de início focal (crise focal perceptiva, crise focal disperceptiva, crise focal com

evolução para tônico-clônico bilateral) foram as formas mais evidenciadas neste trabalho estando em concordância com a literatura amplamente discutida ao decorrer deste trabalho.

Uma adequada avaliação da semiologia ictal é dependente de uma correta interpretação de sinais, devendo ser realizada por observadores treinados e em casos de crises únicas, ser observada toda a sequência dos eventos ictais e não apenas sinais isolados, visando minimizar o risco de interpretações equivocadas (TUFENKJIAN; LÜDERS, 2012).

O conhecimento acerca dos sinais semiológicos ictais lateralizatórios e localizatórios é, além de útil, necessário para o manejo de pacientes com epilepsias focais. A importância destes achados aumentou ainda mais nas últimas décadas, com a implementação de terapias cirúrgicas para epilepsia refratária. Embora muitos sinais semiológicos tenham alto valor preditivo positivo, nenhum isoladamente é perfeitamente categórico em inequívoca determinação das zonas epileptogênica ou sintomatogênica. Podendo em alguns casos ser ditadas apenas pela propagação elétrica, refletindo somente a zona sintomatogênica. Cabe ressaltar que a idade e a maturação cerebral podem alterar a semiologia ictal (POOYA, 2012; ELWAN et al., 2018).

A semiologia foi concordante em sessenta oito pacientes, onde destes, cinquenta e sete pacientes apresentaram como resultado Engel I, tendo a concordância semiológica em relação ao desfecho favorável, um valor preditivo positivo de 83,8%, isoladamente. Tais números são fundamentados por Boesebeck (2002), que observou que a presença de sinais lateralizatórios associaram-se com desfecho favorável, onde 68% dos pacientes de uma série cirúrgica de epilepsia do lobo occipital encontravam-se livres de crises. Ivanovic et al. (2017) descreveu uma série de pacientes submetidos a cirurgia de lobo temporal por esclerose hipocampal ou outras epilepsias refratárias lesionais onde a presença de sinais localizatórios durante a monitoração por VEEG foram associados a um desfecho positivo (p=0,036).

A ocorrência de descargas epilépticas unilaterais em cirurgia do lobo temporal por lesão tumoral e/ou esclerose hipocampal, associou-se a 82,8% dos pacientes livres de crises, em comparação com presença de descargas bilaterais que foi associada a um pior desfecho cirúrgico (SCHULZ et al., 2000).

À análise exclusiva das descargas epilépticas interictias, não houveram diferenças entre os grupos onde eram concordantes, discordantes (contralaterais ou em áreas não adjacentes ao tumor) ou multifocais (quando ocorrem ipsilateral e em lado oposto). Morris et al. (1998) já teve dificuldades em definir as DEI como fator isolado definidor de prognóstico cirúrgico em uma série que estudou epilepsia refratária secundária a gangliocitoma. Segundo Sampaio, Yacubian e Manreza (2004), a epilepsia associada a tumores é fenômeno dinâmico, sendo a ocorrência de descargas contralaterais ou descargas em espelho um achado associado a epileptogênese secundária, porém, tais achados por si não contraindicam a ressecção de tumores associados a epilepsia de lobo temporal.

O EEG ictal é o método comumente mais utilizado na determinação da zona de início ictal, sendo empregado como uma varável preditiva no controle de crises pós-operatória (SAINJU et al., 2012). Dos pacientes estudados, o EEG ictal foi concordante com a localização tumoral em relação as imagens em 67 pacientes, onde 83,8% apresentaram como desfecho Engel I.

Entre os pacientes, 18 apresentaram Engel diferente de I, 44,4% apresentavam o EEG ictal não foi concordante com a imagem tumoral, sendo seis pacientes com EEG ictal discordante ou como previamente descrito em espelho e dois pacientes classificados como não localizatório.

Em contrapartida, 55,6% dos pacientes, cujo EEG ictal foi discordante, apresentaram como desfecho Engel I, corroborando os achados de Hur, Kim e Nordli (2017) que, na concordância entre os achados de imagem, semiologia e DEI, o EEG ictal discordante isoladamente não foi fator prognóstico (73% versus 80%, $p = 0.37$).

Desde as primeiras observações acerca do ritmo alfa occipital, por Berger em 1929, o interesse nas oscilações cerebrais e seu significado fisiológico e patológico ocuparam importante posição no estudo da neurociência humana. As históricas pesquisas clínicas e básicas fundamentaram-se em oscilações de ritmos próprios gerados no eletroencefalograma, sendo o ritmo alfa occipital (8 a 12 Hz) registrado em vigília com olhos fechados, atividades rápidas tipo beta (β; 12 a 30 Hz) ou atividades gama (Ɣ; 30 a 50 Hz), que ocorrem em tarefas mentais e motoras, oscilações de frequência theta (θ; 4-8 Hz), durante tarefas de memória ou sono, e atividade de frequência Delta (δ; 0,5-4 Hz) que caracteriza o sono de ondas lentas. Da mesma forma, a atividade do EEG em bandas de frequência tradicionais (δ, θ, α, β, γ) tornaram-se focos de pesquisas do EEG e intensamente estudada nos

processos maturacionais encefálicos. Tais processos maturacionais são distinguíveis desde a prematuridade até adultos jovens, e com alterações consideradas variantes da normalidade na senescência (NEIDERMEYER et al. 2005).

A importância da atividade de base durante o estudo da epilepsia tem sido mais bem observada nos últimos anos, haja vista que as atuais evidências demonstram que o EEG contém informações importantes acerca das disfunções cerebrais encontradas nos processos de epileptogênese. Embora exista clara definição acerca do papel das DEI e alentecimentos focais, do EEG ictal, a avaliação do EEG de base durante a vigília e sono é uma importante ferramenta prognóstica no estudo das epilepsias (STABA; WORRELL, 2014).

Entre os pacientes estudados, a atividade de base foi considerada normal em 68 pacientes, e destes 83,8% apresentaram como resultado Engel I, em comparação com 44,4% dos pacientes cujo Engel não foi I a atividade de base era alterada, entre eles um paciente com síndrome de West, síndrome tal em que a atividade de base é o próprio ritmo epileptogênico (hipsarritmia).

A importância da atividade de base normal, como um fator prognóstico nesta série, foi observada através da análise multivariada entre os parâmetros avaliados estudados do vídeo - EEG (DEI, EEG ictal, Semiologia, atividade de base), em que isoladamente foi o fator prognóstico associado ao desfecho cirúrgico favorável.

As cirurgias para epilepsias farmacorresistentes costumam apresentar resultado satisfatório para controle de crises em até 90% das séries, porém, não devendo ser postergadas (GONZÁLEZ et al., 2015). Diversos fatores devem ser utilizados na avaliação pré-cirúrgica, visando diminuir as chances de insucesso. Até o presente momento não existe nenhum método que isoladamente possa ser utilizado como fator prognóstico exclusivo, devendo cada caso ser avaliado de maneira individualizada, buscando a maior convergência de dados (ROSENOW, 2001).

7 CONCLUSÃO

1. A cirurgia para epilepsia associado a tumor encefálico realizadas no CIREP, foi eficaz em deixar os pacientes livres de crise em 77,1 % dos casos, cujo desfecho cirúrgico foi Engel I. Entre os pacientes que mantiveram o acompanhamento, em 5 anos, 74 % de toda a amostra permaneciam livres de crises.
2. Os tumores de origem neuroglial perfizeram a principal linhagem histológica presente na série, sendo os DNT responsáveis isoladamente por 37,2% da amostra e quando associado aos outros tipos histológicos, foram responsáveis por 68,2 % da série. Apesar dos tumores neurogliais serem o tipo mais prevalente, quando comparados com os tumores de origem glial, não houve diferenças prognósticas (p=0,187).
3. A principal localização de tumores foi o lobo temporal, cuja representatividade foi de aproximadamente dois terços da localização dos tumores. Porém não foi demonstrado diferenças de desfecho cirúrgico entre os tumores localizados no lobo temporal e extra-temporal (p=0,279). Entretanto as cirurgias de lobo temporal, evoluíram com menor incidência de crises incapacitantes (Engel IC e ID) no acompanhamento (p= 0,016).
4. Entre os tipos de cirurgias realizadas no CIREP, as cirurgias mais amplas apresentaram melhor desfecho cirúrgico, assim como a presença de lesão residual foi associada a maior probabilidade de recrudescência de crises epilépticas.
5. As crises focais foram os principais tipos de crises encontradas na série clínica durante a monitorização do vídeo-EEG, sendo as focais disperceptivas as formais mais prevalentes, seguidas pelas focais disperceptivas evoluindo para tônico-clônico bilateral.
6. Entre as variáveis avaliadas eletrofisiológicos e clínicos, nenhuma isoladamente pode ser utilizada como fator prognóstico. Entretanto os dados associados a presença um satisfatório desfecho cirúrgico quando concordantes com a lesão foram a semiologia, assim como EEG ictal. A presença de descargas epilépticas interictais não foi fator de associação com desfecho.

7. Embora o uso do EEG invasivo permita melhor definição da zona epileptogênica, assim como sua associação com áreas eloquentes, não foi observadas diferenças com significância estatística entre os pacientes avaliados por EEG invasivo e os não avaliados.
8. A presença de atividade de base normal foi associada ao melhor prognóstico cirúrgico, isoladamente e quando realizado analise multivariada, em conjunto com outras variáveis do VEEG, foi o principal fator de significância, com p=0,012.

8 CONSIDERAÇÕES FINAIS

O aumento do conhecimento e um melhor reconhecimento dessas lesões entre a comunidade científica (neurologistas, epileptologistas, neuropediatras, neurorradiologistas, cirurgiões de epilepsia, neuropatologistas) levarão a modificar o conceito atual de “farmacorresistência” versus um “conceito adaptado” de farmacorresistência relacionado à patologia subjacente que submete muito mais pacientes a um tratamento cirúrgico precoce.

Dessa forma, uma abordagem baseada em tumores para a cirurgia de epilepsia será cada vez mais adotada, um tratamento cirúrgico precoce será inevitável.

Em um futuro próximo, este protótipo de “causa cirurgicamente tratável de epilepsias” será operado adequadamente no início, independentemente do conceito de farmacorresistência, tornando o adjetivo “de longo prazo” obsoleto e não apropriado.

Destaca-se que uma estratégia cirúrgica precoce pode alcançar vários objetivos, a saber, obter um diagnóstico definitivo, contrastar a progressão da epilepsia (incluindo consequências psicossociais e/ou efeitos adversos do tratamento farmacológico) e até prevenir o risco, presente, embora incomum, de crescimento tumoral e transformação maligna nos tumores de baixo grau. Além disso, a cirurgia precoce pode reduzir o risco de morte súbita inexplicável ou lesões relacionadas à crises epilépticas.

Tal abordagem futura previsível modificará a história clínica desses pacientes, e características da epilepsia como “crônica” ou “de longo prazo”, adotadas atualmente na definição de tumores associados à epilepsia, perderão sentido. Aspectos neurofisiológicos, juntamente com uma caracterização histológica e molecular adequada, tornar-se-ão cada vez mais necessários para um diagnóstico preciso desses epileptomas.

Portanto, o que caracteriza e torna-se especial para esse grupo de tumores não é exclusivamente a história de epilepsia “crônica” ou “de longo prazo”, mas sua correlação com as características patológicas-biológicas destes tumores.

9 REFERÊNCIAS

AKERET, Kevin et al. Anatomical features of primary brain tumors affect seizure risk and semiology. **Neuroimage: Clinical**, [s.l.], v. 22, p.1-9, 2019. Elsevier BV. http://dx.doi.org/10.1016/j.nicl.2019.101688.

ALEXANDRU, Daniela. The Treatment of Angiocentric Glioma: Case ReportandLiterature Review. **The Permanente Journal**, [s.l.], v. 17, n. 1, p.100-102, 1 mar. 2013. The Permanente Press. http://dx.doi.org/10.7812/tpp/12-060.

ARONICA, Eleonora et al. Glioneuronal tumors and medically intractable epilepsy: a clinical study with long-term follow-up of seizure outcome after surgery. **Epilepsy Research**, [s.l.], v. 43, n. 3, p.179-191, mar. 2001. Elsevier BV. http://dx.doi.org/10.1016/s0920-1211(00)00208-4.

AWAD, Issam A. et al. Intractable Epilepsy and Structural Lesions of the Brain: Mapping, Resection Strategies, and Seizure Outcome. **Epilepsia**, [s.l.], v. 32, n. 2, p.179-186, abr. 1991. Wiley. http://dx.doi.org/10.1111/j.1528-1157.1991.tb05242.x.

BANCAUD, Jean. Proposal for Revised Clinical and Electroencephalographic Classification of Epileptic Seizures. **Epilepsia**, [s.l.], v. 22, n. 4, p.489-501, ago. 1981. Wiley. http://dx.doi.org/10.1111/j.1528-1157.1981.tb06159.x

BERNARDINO, Marília Rosa Abtibol et al. Refractory epilepsy in childrenwithbraintumors. The urgency of neurosurgery. **Arquivos de Neuro-psiquiatria**, [s.l.], v. 74, n. 12, p.1008-1013, dez. 2016. Fap UNIFESP (SciELO). http://dx.doi.org/10.1590/0004-282x20160157.

BERNTSSON, Shala G. et al. Glioma-relatedseizures in relation to histopathological subtypes: a report from the glioma international case – controlstudy. **Journal of Neurology**, [s.l.], v. 265, n. 6, p.1432-1442, 23 abr. 2018. Springer Nature. http://dx.doi.org/10.1007/s00415-018-8857-0.

BLÜMCKE, Ingmar et al. The clinic pathologic spectrum of focal cortical dysplasias: A consensus classification proposed by an ad hoc Task Force of the ILAE Diagnostic Methods Commission1. **Epilepsia**, [s.l.], v. 52, n. 1, p.158-174, 10 nov. 2010. Wiley. http://dx.doi.org/10.1111/j.1528-1167.2010.02777.x

BOESEBECK, F.Lateralizing semiology predicts the seizure outcome after epilepsy surgery in the posterior cortex. **Brain**, [s.l.], v. 125, n. 10, p.2320-2331, 1 out. 2002. Oxford University Press (OUP). http://dx.doi.org/10.1093/brain/awf236.

BRAINER-LIMA, Paulo Thadeu et al .Epilepsia parcial associada a tumores cerebrais primários. **Arq. Neuro-Psiquiatr**., São Paulo , v. 60, n. 3B, p. 797-800, Sept. 2002. http://dx.doi.org/10.1590/S0004-282X2002000500021

CASCIATO, S. et al. A case of epilepsia partialis continua of abdominal muscles after brain tumor surgery. **European Review for Medical and Pharmacological Science**. 2019; 23: 3001-3004

ÇETIN, Özdem Ertürk et al. Epilepsy-related brain tumors. **Seizure**, [s.l.], v. 44, p.93-97, jan. 2017. Elsevier BV. http://dx.doi.org/10.1016/j.seizure.2016.12.012.

CHAN, ChowHuat et al. Long-term seizure outcome following surgery for dysembryoplastic neuroepithelial tumor. **Journal Of Neurosurgery**, [s.l.], v. 104, n. 1, p.62-69, jan. 2006. Journal of Neurosurgery Publishing Group (JNSPG). http://dx.doi.org/10.3171/jns.2006.104.1.62.

CHASSOUX, Francine et al. Dysembryoplastic neuroepithelial tumors: Epileptogenicity related to histologic subtypes. **Clinical Neurophysiology**, [s.l.], v. 124, n. 6, p.1068-1078, jun. 2013. Elsevier BV. http://dx.doi.org/10.1016/j.clinph.2012.11.015.

CHEN, Dillon Y. et al. Tumor-related epilepsy: epidemiology, pathogenesis and management. **Journal of Neuro-oncology**, [s.l.], v. 139, n. 1, p.13-21, 24 maio 2018. Springer Nature. http://dx.doi.org/10.1007/s11060-018-2862-0.

CLOPPENBORG, Thomas et al. Trends in epilepsy surgery: stable surgical numbers despite increasing presurgical volumes. **Journal of Neurology, Neurosurgery & Psychiatry**, [s.l.], v. 87, n. 12, p.1322-1329, 5 out. 2016. BMJ. http://dx.doi.org/10.1136/jnnp-2016-313831

COSSON, R. Stanescu et al. Dysembryoplastic neuroepithelial tumors: CT, MR findings and imaging follow-up : a study of 53 cases: Dysembryoplastic neuroepithelial tumors : CT, MR findings and imaging follow-up : a study of 53 cases. **Journal Of Neuroradiology**, París, v. 28, p.230-240, dez. 2001.

COSTA, Michele Silva; HOLDERBAUM, Candice Steffen; WAGNER, Gabriela Peretti. Avaliação Neuropsicológica em Pacientes com Tumores Cerebrais: revisão sistemática da literatura. **Revista de Psicologia da IMED**, Passo Fundo, v. 10, n. 2, p. 137-160, dez. 2018. ISSN 2175-5027.

DARIO J. ENGLOT, EDWARD F. CHANG, CHARLES J. VECHT DONG, Xuezhi et al. Survivaltrendsof grade I, II, and III astrocytoma patients and associated clinical practice patterns between 1999 and 2010: A SEER-based analysis. **Neuro-oncology Practice**, [s.l.], p.29-38, 1 jul. 2015. Oxford University Press (OUP). http://dx.doi.org/10.1093/nop/npv016.

ELWAN, Sherif et al. Lateralizing and localizing value of seizure semiology: Comparison withs calp EEG, MRI and PET in patients successfully treated with respective epilepsy surgery. **Seizure**, [s.l.], v. 61, p.203-208, out. 2018. Elsevier BV. http://dx.doi.org/10.1016/j.seizure.2018.08.026.

ENATSU, Rei; MIKUNI, Nobuhiro. Invasive Evaluations for Epilepsy Surgery: A Review of the Literature. **Neurologia Medico-chirurgica**, [s.l.], v. 56, n. 5, p.221-227, 2016. Japan Neurosurgical Society. http://dx.doi.org/10.2176/nmc.ra.2015-0319.

ENGLOT, Dario J. et al. Characteristics and Treatment of Seizures in Patients with High-Grade Glioma: A Review. **Neurosurgery Clinics Of North America**, [s.l.], v. 23, n. 2, p.227-235, abr. 2012. Elsevier BV. http://dx.doi.org/10.1016/j.nec.2012.01.009.

ENGLOT, Dario J. et al. Factors associated with seizure freedom in the surgical resection of glioneuronal tumors. **Epilepsia**, [s.l.], v. 53, n. 1, p.51-57, 20 set. 2011. Wiley. http://dx.doi.org/10.1111/j.1528-1167.2011.03269.x.

ENGLOT, Dario J. et al. Predictors of seizure freedom after resection of supratentorial low-grade gliomas. **Journal Of Neurosurgery**, [s.l.], v. 115, n. 2, p.240-244, ago. 2011. Journal of Neurosurgery Publishing Group (JNSPG). http://dx.doi.org/10.3171/2011.3.jns1153

ENGLOT, Dario J.; CHANG, Edward F. Rates and predictors of seizure freedom in resective epilepsy surgery: an update. **Neurosurgical Review**, [s.l.], v. 37, n. 3, p.389-405, 5 fev. 2014. Springer Nature. http://dx.doi.org/10.1007/s10143-014-0527-9.

FALLAH, Aria et al. Epilepsy surgery related to pediatric brain tumors: Miami Children's Hospital experience. **Journal of Neurosurgery**: Pediatrics, [s.l.], p.675-680, dez. 2015. Journal of Neurosurgery Publishing Group (JNSPG). http://dx.doi.org/10.3171/2015.4.peds14476.

FERNANDES, M. J. S. Epilepsia do lobo temporal: mecanismos e perspectivas. **Estud. Av., São Paulo**, v. 27, n. 77, 2013.

FISHER, R.S. et al. Instruction manual for the ILAE 2017 operational classification of seizure types. **Epilepsia.** 2017;58(4):531–542. DOI: 10.1111/epi.13671.

FISHER, Robert S. et al. Epileptic Seizures and Epilepsy: Definitions Proposed by the International League Against Epilepsy (ILAE) and the International Bureau for Epilepsy (IBE). **Epilepsia**, [s.l.], v. 46, n. 4, p.470-472, abr. 2005. Wiley. http://dx.doi.org/10.1111/j.0013-9580.2005.66104.x.

FISHER, Robert S. et al. ILAE Official Report: A practical clinical definition of epilepsy. **Epilepsia**, [s.l.], v. 55, n. 4, p.475-482, abr. 2014. Wiley. http://dx.doi.org/10.1111/epi.12550

FOGG, A. et al. An exploratory study of primary care pharmacist-led epilepsy consultations. **Int J Pharm Pract**. 2012; 20:294-302. DOI: 10.1111/j.2042-7174.2012.00207.x.

FRENCH, J.; PEDLEY, T. Clinical practice. Initial management of epilepsy. **The New England Journal of Medicine**, v.359, n.2, p.166-176, 2008.

GARCÍA. S. et al. Estado epiléptico (status epilepticus): urgência neurológica. **Rev. Assoc. Mex. Medicina Crítica**. V. 27, n. 1, p. 43-52, jan-mar, 2013.

GIULIONI, M. et al. Seizure outcome of epilepsy surgery in focal epilepsies associated with temporal mesial glioneuronal tumors: lesionectomy compared with tailored resection. **Journal of Neurosurgery**, [s.l.], v. 111, n. 6, p.1275-1282, dez. 2009. Journal of Neurosurgery Publishing Group (JNSPG). http://dx.doi.org/10.3171/2009.3.jns081350.

GIULIONI, Marco et al. Seizure outcome of epilepsy surgery in focal epilepsies associated with temporomesial glioneuronal tumors: lesionectomy compared with tailored resection. **Journal Of Neurosurgery**, [s.l.], v. 111, n. 6, p.1275-1282, dez.

2009. Journal of Neurosurgery Publishing Group (JNSPG). http://dx.doi.org/10.3171/2009.3.jns081350.

GONZÁLEZ, F.j. López et al. Drug-resistant epilepsy: Definition and treatment alternatives. **Neurología (English Edition)**, [s.l.], v. 30, n. 7, p.439-446, set. 2015. Elsevier BV. http://dx.doi.org/10.1016/j.nrleng.2014.04.002.

GREENBERG, Mark S. **Manual de neurocirurgia**. 8 ed. Rio de Janeiro: Revinter, 2018.

Handb Clin Neurol. Author manuscript; available in PMC 2017 Jan 1.

HUR, Yun Jung; KIM, Andrew J.; NORDLI, Douglas R. MRI supersedes ictal EEG when other presurgical data are concordant. **Seizure**, [s.l.], v. 53, p.18-22, dez. 2017. Elsevier BV. http://dx.doi.org/10.1016/j.seizure.2017.10.013.

ISLER, Cihan et al. Dysembryoplastic neuroepithelial tumours: clinical, radiological, pathological features and outcome. **British Journal of Neurosurgery**, [s.l.], v. 32, n. 4, p.436-441, 24 maio 2018. Informa UK Limited. http://dx.doi.org/10.1080/02688697.2018.1476671.

IVANOVIC, Jugoslav et al. Seizure outcomes of temporal lobe epilepsy surgery in patients with normal MRI and without specific histopathology. **Acta Neurochirurgica**, [s.l.], v. 159, n. 5, p.757-766, 9 mar. 2017. Springer Nature. http://dx.doi.org/10.1007/s00701-017-3127-y.

JAYAKAR, Prasanna et al. Diagnostic utility of invasive EEG for epilepsy surgery: Indications, modalities, and techniques. **Epilepsia**, [s.l.], v. 57, n. 11, p.1735-1747, 28 set. 2016. Wiley. http://dx.doi.org/10.1111/epi.13515.

KAHLENBERG, Cynthia A. et al. Seizure prognosis of patients with low-grade tumors. **Seizure**, [s.l.], v. 21, n. 7, p.540-545, set. 2012. Elsevier BV. http://dx.doi.org/10.1016/j.seizure.2012.05.014.

KERKHOF, Melissa; VECHT, Charles J. Seizure characteristics and prognostic factors of gliomas. **Epilepsia**, [s.l.], v. 54, p.12-17, dez. 2013. Wiley. http://dx.doi.org/10.1111/epi.12437.

KHAWAJA, Ayaz M.; PATI, Sandipan; NG, Yu-tze. Management of Epilepsy Dueto Hypothalamic Hamartomas. **Pediatric Neurology**, [s.l.], v. 75, p.29-42, out. 2017. Elsevier BV. http://dx.doi.org/10.1016/j.pediatr neurol.2017.07.001.

KUMAR, Manoj; RAMAKRISHNAIAH, Rahu; SAMANT, Rohan. Angiocentric glioma, a recently added WHO grade-I tumor. **Radiology Case Reports**, [s.l.], v. 8, n. 4, p.782-785, 2013. Elsevier BV. http://dx.doi.org/10.2484/rcr.v8i4.782.

KWAN, Patrick et al. Definition of drug resistant epilepsy: Consensus proposal by the ad hoc Task Force of the ILAE Commission on Therapeutic Strategies. **Epilepsia**, [s.l.], v. 51, n. 6, p.1069-1077, 3 nov. 2009. Wiley. http://dx.doi.org/10.1111/j.1528-1167.2009.02397.x

LHATOO, Samden D.; MOGHIMI, Narges; SCHUELE, Stephan. Tumor-related epilepsy and epilepsy surgery. **Epilepsia**, [s.l.], v. 54, p.1-4, dez. 2013. Wiley. http://dx.doi.org/10.1111/epi.12435.

LIAO, Jia-ming et al. Dysembryoplastic neuroepithelial tumor-like pilocytic astrocytoma. **Medicine**, [s.l.], v. 97, n. 20, p.10755-10758, maio 2018. Ovid Technologies (Wolters Kluwer Health). http://dx.doi.org/10.1097/md.0000000000010755.

LOMBARDI, Daniela; MARSH, R.; TRIBOLET, N. Low Grade Glioma in Intractable Epilepsy: Lesionectomy versus Epilepsy Surgery. **Advances In Stereotactic And Functional Neurosurgery 12**, [s.l.], p.70-74, 1997. Springer Vienna. http://dx.doi.org/10.1007/978-3-7091-6513-3_13.

LOUIS, David N. et al. The 2016 World Health Organization Classification of Tumor sof the Central Nervous System: a summary. **Acta Neuropathologica**, [s.l.], v. 131, n. 6, p.803-820, 9 maio 2016. Springer Science and Business Media LLC. http://dx.doi.org/10.1007/s00401-016-1545-1

LÜDERS, H.O. et al. The epileptogenic zone: general principles. Epileptic Disord **Epileptic Disord** 2008; 10: 191.

LUYKEN, C. et al. The spectrum of long-term epilepsy-associated tumors: long-term seizure and tumor outcome and neurosurgical aspects. **Epilepsia** 44:822–830, 2003.

MÄDER, Maria Joana. Avaliação neuropsicológica nas epilepsias: importância para o conhecimento do cérebro. **Psicologia**: Ciência e Profissão, [s.l.], v. 21, n. 1, p.54-67, mar. 2001. FapUNIFESP (SciELO).

MALHEIROS, Suzana Maria Fleury et al. Astrocitomas Difusos de Baixo Grau de Malignidade. **Revista de Neurociências**, São Paulo, v. 2, n. 62, p.75-80, fev. 1998.

MATTOS, Paulo; ARAÚJO, Alexandra Pruffer de Q.C. PROCEDIMENTOS NEUROCIRÚRGICOS E AVALIAÇÃO NEUROPSICOLÓGICA. **Arquivos de Neuropsiquiatria**, São Paulo, v. 3, n. 55, p.499-504, mar. 1997

MOREIRA, Sebastião Rogério Góis. Epilepsia: concepção histórica, aspectos conceituais, diagnóstico e tratamento. **Mental**, Barbacena, v. 2, n. 3, p. 107-122, nov. 2004.

MORENO-JIMÉNEZ, Sergio et al. Astrocytoma andepilepsy. Clinical case. **Cirugía y Cirujanos (English Edition)**, [s.l.], v. 85, n. 5, p.419-423, set. 2017. Elsevier BV. http://dx.doi.org/10.1016/j.circen.2017.11.002.

MORRIS, H. H. et al. Ganglioglioma and Intractable Epilepsy: Clinical and Neurophysiologic Features and Predictors of Outcome After Surgery. **Epilepsia**, [s.l.], v. 39, n. 3, p.307-313, mar. 1998. Wiley. http://dx.doi.org/10.1111/j.1528-1157.1998.tb01378.x.

NEIDERMEYER E. DA SILVA FL. Electro encephalography: basic principals, Clinical Applications, and Related Fields. **Lippincott and Wilkins**; Philadelphia: 2005.

NEUPATIMAGEM-UNICAMP, 2019. Disponível em: < http://anatpat.unicamp.br/nptdnt1.html>. Acesso em 30 de setembro de 2019. Sem autor. TUMOR NEUROEPITELIAL DESIMBRIOPLÁSICO.

OLIVEIRA, Bruno Lucio Marques Barbosa de; PARREIRAS, Mariane Santos; DORETTO, Maria Carolina. Epilepsia e Depressão: Falta diálogo entre a Neurologia e a Psiquiatria? **Journal of Epilepsy And Clinical Neurophysiology**, Porto Alegre, v. 3, n. 13, p.109-113, maio 2013. Mensal.

PAGES, Melanie et al. Papillary glioneuronal tumors: histologicaland molecular characteristics and diagnostic valueof SLC44A1-PRKCA fusion. **Acta Neuropathologica Communications**, [s.l.], v. 3, n. 1, p.63-69, dez. 2015. Springer Nature. http://dx.doi.org/10.1186/s40478-015-0264-5

POOYA, Ali A Asadi. Lateralizing and Localizing Findings in Focal Epilepsies: A Concise Review. **Journal of Neurology & Neurophysiology**, [s.l.], v. 2, p.82-84, 2012. OMICS Publishing Group. http://dx.doi.org/10.4172/2155-9562.s2-003.

Published in final edited form as: Handb Clin Neurol. 2016; 134: 267–
285. doi: 10.1016/B978-0-12-802997-8.00016-5

RASSI-NETO, Aziz et al. Tratamento Cirúrgico das Epilepsias. **Revista de Neurociências**, São Paulo, v. 3, n. 9, p.118-126, mar. 2001.

RAVAT, Sangeeta et al. Surgicaloutcomes in patients with intraoperative Electrocorticography (EcoG) guided epilepsy surgery-experience sof a tertiarycare centre in India. **International Journal Of Surgery**, [s.l.], v. 36, p.420-428, dez. 2016. Elsevier BV. http://dx.doi.org/10.1016/j.ijsu.2016.02.047.

ROSENOW, F. Presurgical evaluation of epilepsy. **Brain**, [s.l.], v. 124, n. 9, p.1683-1700, 1 set. 2001. Oxford University Press (OUP). http://dx.doi.org/10.1093/brain/124.9.1683

ROSENOW, Felix; MENZLER, Katja. Invasive EEG studies in tumor-related epilepsy: When are they indicated and with what kind of electrodes? **Epilepsia**, [s.l.], v. 54, p.61-65, dez. 2013. Wiley. http://dx.doi.org/10.1111/epi.12446.

RUDA, R. et al. Seizures in low-grade gliomas: natural history, pathogenesis, and outcome after treatments. **Neuro-oncology**, [s.l.], v. 14, n. 4, p.55-64, 1 set. 2012. Oxford University Press (OUP). http://dx.doi.org/10.1093/neuonc/nos199

SAINJU, RupKamal et al. Relationship of number of seizures recorded on video-EEG to surgical outcome in refractory medial temporal lobeepilepsy. **Arquivos de Neuro-psiquiatria**, [s.l.], v. 70, n. 9, p.694-699, set. 2012. FapUNIFESP (SciELO). http://dx.doi.org/10.1590/s0004-282x2012000900009

SALGADO, Priscila Camile Barioni; CENDES, Fernando. The effects of epileptic seizures upon quality of life. **Journal Of Epilepsy And Clinical Neurophysiology**, [s.l.], v. 15, n. 3, p.110-113, set. 2009. FapUNIFESP (SciELO). http://dx.doi.org/10.1590/s1676-26492009000300003.

SAMPAIO, Leticia; YACUBIAN, Elza Marcia; MANREZA, Maria Luiza. The role of mirror focus in the surgical outcome of patients with indolent temporal lobe tumors. **Arquivos de Neuro-psiquiatria**, [s.l.], v. 62, n. 1, p.9-14, mar. 2004. FapUNIFESP (SciELO). http://dx.doi.org/10.1590/s0004-282x2004000100002.

SCHEFFER, I.E. et al. ILAE classification of the epilepsies: Position Paper of the ILAE Commission for Classification and Terminology. Epilepsia. 2017;58(4):512–521. DOI: 10.1111/epi.13709.

SCHULZ, R. et al. Interictal EEG and Ictal Scalp EEG Propagation Are Highly Predictive of Surgical Outcome in Mesial Temporal Lobe Epilepsy. **Epilepsia**, [s.l.], v. 41, n. 5, p.564-570, maio 2000. Wiley. http://dx.doi.org/10.1111/j.1528-1157.2000.tb00210.x.

SILVA, C. R. A; CARDOSO, I. S. Z. O; MACHADO, N. R. Considerações sobre epilepsia. Boletim Científico de Pediatria, v. 2, n. 3, dez, 2013.

SILVA, Maria Carla da et al. Avaliação neuropsicológica pré-operatória em pacientes com glioma de baixo grau submetidos a cirurgia. **Jornal Brasileiro de Neurocirurgia**, São Paulo, v. 3, n. 18, p.35-39, nov. 2007.

STABA, Richard J.; WORRELL, Gregory A. What's the Importance of Abnormal "Background" Activity in Seizure Generation? **Issues In Clinical Epileptology**: A View from the Bench, [s.l.], p.43-54, 2014. Springer Netherlands. http://dx.doi.org/10.1007/978-94-017-8914-1_3.

STONE, T. J. et al. Review: Molecular characteristics of long-term epilepsy-associated tumours (LEATs) and mechanisms for tumour-related epilepsy (TRE). **Neuropathology and Applied Neurobiology**, [s.l.], v. 44, n. 1, p.56-69, fev. 2018. Wiley. http://dx.doi.org/10.1111/nan.12459.

TANDON, Nitin; ESQUENAZI, Yoshua. Resection strategies in tumoral epilepsy: Is a lesionectomy enough? **Epilepsia**, [s.l.], v. 54, p.72-78, dez. 2013. Wiley. http://dx.doi.org/10.1111/epi.12448.

TAPHOORN, Martin Jb; KLEIN, Martin. Cognitive deficits in adult patients with brain tumours. **The Lancet Neurology**, [s.l.], v. 3, n. 3, p.159-168, mar. 2004. Elsevier BV. http://dx.doi.org/10.1016/s1474-4422(04)00680-5.

TELLA JUNIOR, Oswaldo Ignácio de et al. Malignant transformation of pleomorphic xanthoastrocytoma: case report. **Arquivos de Neuro-psiquiatria**, [s.l.], v. 61, n. 1, p.104-106, mar. 2003. FapUNIFESP (SciELO). http://dx.doi.org/10.1590/s0004-282x2003000100020.

TÉLLEZ-ZENTENO, José F.; DHAR, Raj; WIEBE, Samuel. Long-term seizure outcomes following epilepsy surgery: a systematic review and meta-analysis. **Brain**, [s.l.], v. 128, n. 5, p.1188-1198, 9 mar. 2005. Oxford University Press (OUP). http://dx.doi.org/10.1093/brain/awh449.

TEMKIN O. The Falling Sickness: A History of Epilepsy from the Greeks to the Beginnings

TISI, Jane de et al. The long-term outcome of adult epilepsy surgery, patterns of seizure remission, andre lapse: a cohort study. **The Lancet**, [s.l.], v. 378, n. 9800, p.1388-1395, out. 2011. Elsevier BV. http://dx.doi.org/10.1016/s0140-6736(11)60890-8.

TUFENKJIAN, Krikor; LÜDERS, Hans O. Seizure Semiology: Its Value and Limitations in Localizing the Epileptogenic Zone. **Journal of Clinical Neurology**, [s.l.], v. 8, n. 4, p.243-250, 2012. Korean Neurological Association (KAMJE). http://dx.doi.org/10.3988/jcn.2012.8.4.243.

VALDUEZA, José Manuel et al. Hypothalamic Hamartomas. **Neurosurgery**, [s.l.], v. 34, n. 6, p.949-958, jun. 1994. Oxford University Press (OUP). http://dx.doi.org/10.1227/00006123-199406000-00001

VAN BREEMEN, Melanie Sm; WILMS, Erik B; VECHT, Charles J. Epilepsy in patients with brain tumours: epidemiology, mechanisms, and management. **The Lancet Neurology**, [s.l.], v. 6, n. 5, p.421-430, maio, 2007. Elsevier BV. http://dx.doi.org/10.1016/s1474-4422(07)70103-5.

VAN BREEMEN, Melanie Sm; WILMS, Erik B; VECHT, Charles J. Epilepsy in patients with brain tumours: epidemiology, mechanisms, and management. **The Lancet Neurology**, [s.l.], v. 6, n. 5, p.421-430, maio, 2007. Elsevier BV. http://dx.doi.org/10.1016/s1474-4422(07)70103-5.

WALLACE, David J. et al. Temporal lobe pleomorphic xanthoastrocytoma and chronic epilepsy: Long-term surgical outcomes. **Clinical Neurology And Neurosurgery**, [s.l.], v. 113, n.10, p. 918-922, dez. 2011. Elsevier BV. http://dx.doi.org/10.1016/j.clineuro.2011.06.001.

WELLER, Michael et al. Molecular neuro-oncology in clinical practice: a new horizon. **The Lancet Oncology**, [s.l.], v. 14, n. 9, p.370-379, ago. 2013. Elsevier BV. http://dx.doi.org/10.1016/s1470-2045(13)70168-2.

WEST, Siobhan et al. Surgery for epilepsy. **Cochrane Data base Of Systematic Reviews**, [s.l.], p.1-228, 1 jul. 2015. Wiley. http://dx.doi.org/10.1002/14651858.cd010541.pub2.

XU, Li et al. A clinic pathologics tudy of extraventricular neurocytoma. **Journal Of Neuro-oncology**, [s.l.], v. 132, n. 1, p.75-82, 18 nov. 2016. Springer Nature. http://dx.doi.org/10.1007/s11060-016-2336-1.

YAMADA, Shoko M. et al. Glioblastoma multiforme versus pleomorphic xanthoastrocytoma with anaplastic features in the pathological diagnosis: a case report. **Diagnostic Pathology**, [s.l.], v. 11, n. 1, p.1-5, 22 jul. 2016. Springer Nature. http://dx.doi.org/10.1186/s13000-016-0514-2

YANG, Isaac et al. Early surgical intervention in adult patients with gangliogliomais associated with improved clinical seizure outcomes. **Journal Of Clinical Neuroscience**, [s.l.], v. 18, n. 1, p.29-33, jan. 2011. Elsevier BV. http://dx.doi.org/10.1016/j.jocn.2010.05.002.

ZAGHLOUL, Kareem A.; SCHRAMM, Johannes. Surgical management of glioneuronal tumors with drug-resistant epilepsy. **Acta Neurochirurgica**, [s.l.], v. 153, n. 8, p.1551-1559, 21 maio 2011. Springer Nature. http://dx.doi.org/10.1007/s00701-011-1050-1