UNIVERSIDADE DE SÃO PAULO
FACULDADE DE MEDICINA DE RIBEIRÃO PRETO

DENISE MAYUMI TANAKA

Estudo do efeito de agente vasodilatador da microcirculação coronariana sobre os distúrbios de perfusão miocárdica e a disfunção ventricular esquerda em modelo de cardiomiopatia chagásica crônica em hamsters

Ribeirão Preto
2016

DENISE MAYUMI TANAKA

Estudo do efeito de agente vasodilatador da microcirculação coronariana sobre os distúrbios de perfusão miocárdica e a disfunção ventricular esquerda em modelo de cardiomiopatia chagásica crônica em hamsters

Dissertação apresentada à Faculdade de Medicina de Ribeirão Preto da Universidade de São Paulo para obtenção do título de Mestre em Ciências

Área de concentração: Clínica Médica

Opção: Investigação Biomédica

Orientador: Prof. Dr. Marcus Vinícius Simões

Ribeirão Preto

2016

Autorizo a reprodução e a divulgação total ou parcial deste trabalho, por qualquer meio convencional ou eletrônico, para fins de estudo e pesquisa, desde que citada a fonte.

Catalogação da Publicação

Faculdade de Medicina de Ribeirão Preto

Tanaka, Denise Mayumi

Estudo do efeito de agente vasodilatador da microcirculação coronariana sobre os distúrbios de perfusão miocárdica e a disfunção ventricular esquerda em modelo de cardiomiopatia chagásica crônica em hamsters / Denise Mayumi Tanaka; orientador Marcus Vinícius Simões. - Ribeirão Preto, 2016.

77f :21il

Dissertação apresentada à Faculdade de Medicina de Ribeirão Preto da Universidade de São Paulo. Área de concentração: Clínica Médica

Orientador: Prof. Dr. Marcus Vinícius Simões

1. Miocardiopatia chagásica. 2. Microcirculação. 3. Disfunção ventricular. 4. Hamsters

Nome: TANAKA, Denise Mayumi

Título: Estudo do efeito de agente vasodilatador da microcirculação coronariana sobre os distúrbios de perfusão miocárdica e a disfunção ventricular esquerda em modelo de cardiomiopatia chagásica crônica em hamsters

Dissertação apresentada à Faculdade de Medicina de Ribeirão Preto da Universidade de São Paulo para obtenção do título de Mestre em Ciências

Área de concentração: Clínica Médica

Aprovado em:

Banca Examinadora

Prof. Dr.: _____ Instituição: _____

Julgamento: _____ Assinatura: _____

Prof. Dr.: _____ Instituição: _____

Julgamento: _____ Assinatura: _____

Julgamento: _____ Assinatura: _____

Prof. Dr.: _____ Instituição: _____

Dedicatória

À minha mãe Laura que me deu todo suporte e sabedoria em todos os momentos,
Aos meus irmãos Marcelo e Elisa, que são meus maiores exemplos a serem seguidos,
Ao namorado e eterno amigo, Henrique.

Agradecimentos

Primeiramente, agradeço à Deus por traçar-me sempre os melhores caminhos;

Agradeço imensamente à minha família, em especial aos meus pais (Laura e Takeo) e irmãos (Marcelo e Elisa), ao cunhado Giliardi, família Sato e meu cachorro e companheiro, Bingo;

Ao meu orientador, Prof. Dr. Marcus Vinícius Simões, pelos ensinamentos profissionais e como exemplo de conduta, ética e grandiosidade acadêmica. Agradeço a oportunidade e confiança em mim depositada.

Ao professor Lourenço Gallo Júnior e Júlio César Crescêncio pelo apoio, ensinamento e confiança,

À família Yamazi, em especial ao Henrique, exemplo de companheirismo,

À família Magnani, que me acolheu todos esses anos em Ribeirão Preto, como uma segunda família, em especial à minha grande amiga Paola Errera Magnani.

Aos queridos amigos Érika Ishigaki, Heloisa Higuti, Danilo Duarte e Anderson Dias;

Aos amigos do laboratório, Jaqueline Gentil, Camila Godoy Fabricio, Eduardo Elias, Luciano Fonseca e Luciana Seabra pelo companheirismo em todos os momentos,

Aos funcionários da Divisão de Cardiologia e da Medicina Nuclear,

A todos os colaboradores desse projeto,

Aos meus colegas e amigos.

Resumo

RESUMO

TANAKA, M. T**. Estudo do efeito de agente vasodilatador da microcirculação coronariana sobre os distúrbios de perfusão miocárdica e a disfunção ventricular esquerda em modelo de Cardiomiopatia Chagásica Crônica em hamsters.** 2016. 77f. Dissertação (Mestrado) - Faculdade de Medicina de Ribeirão Preto, Universidade de São Paulo, Ribeirão Preto, 2016.

A doença de Chagas ainda permanece como um importante problema de saúde em regiões endêmicas na América Latina, onde se estima 8 a 10 milhões de infectados. A isquemia microvascular é frequente na cardiomiopatia chagásica crônica (CCC) e pode estar envolvida nos processos fisiopatogênicos que levam à disfunção sistólica ventricular esquerda (DSVE). Lança-se a hipótese que a redução da isquemia microvascular possa atenuar a progressão da DSVE na CCC. Desta forma, nosso objetivo foi avaliar os efeitos do uso prolongado do dipiridamol (DIPI), um agente vasodilatador da microcirculação coronária, sobre a perfusão miocárdica e sobre a função sistólica do ventrículo esquerdo mediante emprego de métodos de imagem *in vivo*. Foram utilizados 60 hamsters fêmeas adultas divididas em: animais infectados com *T. cruzi* e tratados com DIPI (Chagas + DIPI, n=15); infectados tratados com placebo (Chagas + Placebo, n=15); animais não infectados, tratados com DIPI (Controle + DIPI, n=15) e tratados com placebo (Controle + placebo, n=15). Após 6 meses de infecção (condição basal), os animais foram submetidos a ecocardiograma e a cintilografia de perfusão miocárdica por SPECT com Sestamibi-Tc99m. Em seguida, foram tratados com injeções intraperitoneais de DIPI (4mg/Kg) duas vezes ao dia ou igual volume de salina, durante 30 dias. Após o tratamento, os animais foram reavaliados com os mesmos métodos de imagem e a seguir sofreram eutanásia e o tecido cardíaco foi preparado para análise histológica quantitativa para extensão de fibrose (coloração de picrosírius vermelho) e do infiltrado inflamatório (coloração de hematoxilina-eosina). Na condição basal os animais do grupo Chagas + placebo e Chagas + DIPI apresentaram maior área de defeito de perfusão (19,2 ± 5,4% e 20,9 ± 4,2%, respectivamente, quando comparados aos grupos controle + placebo e controle + DIPI (3,8 ± 0,7% e 3,6 ± 0,9%, respectivamente), p=0<0,05, mas valores semelhantes de fração de ejeção do ventrículo esquerdo (FEVE), p=0,3, e de diâmetro diastólico do ventrículo esquerdo (DdVE,), p=0,2. Após o tratamento, observou-se redução significativa dos defeitos de perfusão somente no grupo Chagas + DIPI (p=0,02). Quando comparados os valores basais e após tratamento, os animais dos grupos Chagas + DIPI e Chagas + placebo apresentaram redução da FEVE (65,3 ± 2,5% para 53,6 ± 1,9% e 69,3 ± 1,4% para 54,4 ± 2,5%, respectivamente (p<0,001), e aumento do DdVE de 0,68 ± 0,5 cm para 0,76 ±0,17 cm e 0,64 ± 0,01 cm para 0,71 ± 0,23 cm,

respectivamente ($p<0,002$). Na análise histológica quantitativa, observou-se maior número de núcleos de células inflamatórias mononucleares nos grupos Chagas + DIPI (998,1 ± 116,0 cel/mm²) e Chagas + Placebo (1191,4 ± 133,2 cel/mm²) quando comparados aos grupos Controle + DIPI (396,5 ± 28,3 cel/mm²) e Controle + Placebo (257,1 ± 21,6 cel/mm²), $p=0,05$. A porcentagem de fibrose foi maior nos grupos Chagas + DIPI (4,7 ± 0,4%) e Chagas + Placebo (5,4 ± 0,2%) quando comparados com o grupo controle + Placebo (3,2 ± 0,3%). Não houve diferença entre os grupos Chagas + DIPI e Chagas + Placebo em ambas as variáveis da histologia. Conclusões: O uso prolongado de DIPI em animais com CCC associou-se à significativa redução dos defeitos de perfusão miocárdica avaliados *in vivo*. Contudo, a resolução da isquemia microvascular mediante emprego de DIPI não impediu a progressão da disfunção ventricular esquerda. Esses resultados sugerem que a isquemia microvascular não seja um mecanismo lesivo miocárdico central no complexo fisiopatogênico neste modelo de CCC. É plausível supor que a isquemia microvascular seja um marcador da presença de processo lesivo subjacente, provavelmente de natureza inflamatória.

Palavras-chave: Miocardiopatia chagásica; Microcirculação; Disfunção ventricular; Hamsters.

Abstract

TANAKA, D. M**. Study of the effect of a vasodilating agent of the coronary microcirculation on myocardial perfusion disorders and left ventricular dysfunction in a hamster model of chronic chagasic cardiomyopathy.** 2016. 77f. Dissertação (Mestrado) - Faculdade de Medicina de Ribeirão Preto, Universidade de São Paulo, Ribeirão Preto, 2016.

Chagas disease continues to be an important public health problem in endemic regions of Latin America, where 8 to 10 million infected people are estimated to live. Microvascular ischemia is frequent in chronic chagasic cardiomyopathy (CCC) and may be involved in the physiopathogenic processes that lead to left ventricular systolic dysfunction (LVSD). The hypothesis is raised that reduction of microvascular ischemia may attenuate the progression of LVSD in CCC. Thus, our objective was to assess the effects of prolonged use of dipyridamole (DIPY), a coronary microvascular dilator agent, on myocardial perfusion and on left ventricular systolic function using imaging methods *in vivo.* A total of 60 adult female hamsters were divided into the following groups: *T. cruzi*-infected animals treated with DIPY (Chagas + DIPY, n=15); infected animals treated with placebo (Chagas + Placebo, n=15); uninfected animals treated with DIPY (Control + DIPY, n=15) and treated with placebo (Control + placebo, n=15). After 6 months of infection (baseline condition), the animals were submitted to an echocardiogram and to rest myocardial perfusion scintigraphy by SPECT with Sestamibi-Tc99m. Next, the animals were treated with intraperitoneal injections of DIPY (4 mg/kg) twice a day or with an equal volume of saline for 30 days. After treatment, the animals were reevaluated by the same imaging methods and euthanized. Cardiac tissue was prepared for quantitative histological analysis of the extent of fibrosis (picrosirius red staining) and of the inflammatory infiltrate (hematoxylin-eosin staining). At baseline, the group Chagas + placebo and Chagas + DIPY showed a larger area of perfusion defect (19.2 ± 5.4% and 20.9 ± 4.2%, respectively) compared to control + placebo and control + DIPY (3.8 ± 0.7% e 3.6 ± 0.9%, respectively), $p<0.05$, but similar left ventricular ejection fraction (LVEF), $p=0.3$, and left ventricular diastolic diameter (LVdD), $p=0.2$. After treatment, a significant reduction of perfusion defects was observed only in the Chagas + DIPY group ($p=0.02$). When the values after treatment were compared to baseline values, Chagas + DIPY and Chagas + placebo animals showed a reduction of LVEF (from 65.3 ± 2.5% to 53.6 ± 1.9% and from 69.3 ± 1.4% to 54.4 ± 2.%5, respectively), $p<0.001$, and an increase of LVdD from 0.68 ± 0,15 cm to 0.76 ± 0.17 cm and from 0.64 ± 0.01 cm to 0.70 ± 0,02 cm, respectively, $p<0.002$. Quantitative histological analysis revealed a larger number of nuclei of mononuclear inflammatory cells in the Chagas + DIPY (998.1 ± 116.0 cel/mm²) and Chagas + Placebo (1191.4 ± 133.2 cells/mm²) groups compared to the Control + DIPY (396.5 ± 28.3 cells/mm²) and Control + Placebo (257.1

± 21.6 cells/mm²) groups, p=0.05. The percentage of fibrosis was higher in the Chagas + DIPY (4.7 ± 0.4%) and Chagas + Placebo (5.4 ± 0.2%) groups compared to the Control + Placebo group (3.2 ± 0.3%). There was no difference between the Chagas + DIPY and Chagas + Placebo groups regarding the two histological variables. Conclusions: The prolonged use of DIPY in animals with CCC was associated with a significant reduction of myocardial perfusion defects assessed *in vivo*. However, the resolution of microvascular ischemia with the use of DIPY did not prevent the progression of left ventricular dysfunction. These results suggest that microvascular ischemia may not be a central myocardial injury mechanism in the physiopathogenic complex of this CCC model. It is plausible to assume that microvascular ischemia may be a marker of the presence of an underlying injury process probably of an inflammatory nature.

Key-words: Chagasic Cardiomyopathy; coronary microcirculation; ventricular dysfunction; hamsters

Listas

LISTA DE FIGURAS

Figura 1 - Desenho do estudo 35

Figura 2 - Animal anestesiado, submetido à tricotomia do tórax e posicionado em decúbito lateral esquerdo para aquisição de imagens ecocardiográficas. 36

Figura 3A - Sistema posicionado em uma das duas cabeças da gama câmara clínica Bright View XT; 3B E 3C – animal posicionado em suporte rotacional. 37

Figura 4 - Mapa polar de perfusão miocárdica de um animal controle normal, ilustrando a segmentação do ventrículo esquerdo. Septo anterior basal (SAB), anterior basal (AB), anterolateral basal (ALB) posterolateral basal (PLB), inferior basal (IB), septo inferior basal (SIB, septo anterior médio (SAM), anterior médio (AM), anterolateral médio (ALM) posterolateral médio (PLM), inferior médio (IM), septo inferior médio (SIM), apical (AP). . 39

Figura 5 – Análise histopatológica dos cortes de tecido cardíaco mantendo a correlação topográfica com os exames de imagem in vivo. A: Lâmina corada com HE; B: Lâmina corada com picrosírus vermelho. Os quadrados verdes indicam as áreas de amostragem onde as quantificações de inflamação e fibrose foram realizadas. 40

Figura 6 - Imagem representativa do Modo-M de (A) animal controle (FEVE = 65,7%) e (B) chagásico (FEVE=30,3%), no 7º mês pós infecção. 47

Figura 7 - Imagens ilustrativas do estudo de perfusão miocárdica na condição basal e pós-tratamento de um animal chagásico tratado com DIPI (A) e tratado com placebo (B). São mostrados cortes representativos das imagens tomográficas (SPECT) obtidas em 3 níveis da cavidade ventricular esquerda (basal, médio cavitário e apical) e eixos longos vertical e horizontal, com o mapa polar resultante mostrado na extremidade direita da figura. 50

Figura 8 - Cortes histológicos de um animal controle (A) e um chagásico apresentando grande quantidade de infiltrado inflamatório mononuclear (B). 51

LISTA DE GRÁFICOS

Gráfico 1 - A: Frequência (%) de acometimento dos segmentos com defeitos de perfusão dos 18 animais na cintilografia. B: Segmentos com alteração de mobilidade parietal segmentar dos 10 animais com alterações segmentares ao ecocardiograma 44

Gráfico 2 - Gráficos em colunas representando os valores obtidos de diâmetro diastólico do ventrículo esquerdo (DdVE), fração de ejeção do ventrículo esquerdo (FEVE), escore de mobilidade segmentar (MPS) e de defeito de perfusão dos dos grupos experimentais no basal. *p<0,05 45

Gráfico 3 - Gráficos em colunas representando os valores obtidos de fração de ejeção do ventrículo esquerdo (FEVE) de cada grupo experimental nas condições basal e após tratamento. *p<0,002 vs basal. 47

Gráfico 4 - Gráficos em colunas representando os valores obtidos de diâmetro diastólico do ventrículo esquerdo (DdVE) de cada grupo experimental nas condições basal e após tratamento. *p=0,002 vs basal. 48

Gráfico 5 - Gráficos em colunas representando os valores obtidos de escore de mobilidade parietal segmentar (MPS) de cada grupo experimental pré e pós tratamento. 49

Gráfico 6- Gráficos em colunas representando os valores obtidos da porcentagem de defeito de perfusão de cada grupo experimental pré e pós tratamento. *p<0,002 vs basal. 50

Gráfico 7 - Gráficos em colunas representando os valores obtidos na análise quantitativa de fibrose e inflamação na histopatologia. CO+PLB: Controle + Placebo, CO+DIPI: Controle + Dipiridamol CH+PLB Chagas + Placebo, CH+DIPI: Chagas + Dipiridamol. 52

LISTA DE TABELAS

Tabela 1 - Sumário dos resultados de Fração de ejeção do ventrículo esquerdo (FEVE), diâmetro diastólico final do ventrículo esquerdo (DdVE), escore de mobilidade parietal segmentar (MPS) e da porcentagem de defeitos de perfusão dos grupos experimentais no basal. 45

Tabela 2 - Média de peso dos animais em gramas (g) basal e pós tratamento 46

Tabela 3 - Sumário dos resultados de Fração de ejeção do ventrículo esquerdo (FEVE) e diâmetro diastólico final do ventrículo esquerdo (DdVE) basal e pós tratamento de cada grupo experimental. 46

Tabela 4 - Sumário dos resultados de escore de mobilidade parietal segmentar (MPS) basal e pós tratamento de cada grupo experimental. 48

Tabela 5 - Resultados dos defeitos de perfusão miocárdica, expresso como área de superfície total do ventrículo esquerdo nas condições basal e pós tratamento em cada grupo experimental. 49

Tabela 6 - Sumário dos resultados histopatológicos 52

Sumário

SUMÁRIO

1. INTRODUÇÃO 22
1.1. A doença de Chagas e sua história natural 22
1.2. Mecanismos fisiopatológicos da CCC 24
1.3. Distúrbios da microcirculação arterial coronária 25
1.4. Modelos experimentais de CCC 27
1.5. Efeitos do dipiridamol 28
1.6. Resumo da justificativa 29
2. OBJETIVOS 32
2.1. Objetivo geral 32
2.2. Objetivos específicos 32
33
3. MÉTODOS 34
3.1. Animais experimentais e protocolo experimental 34
3.2. Grupos experimentais 34
3.3. Delineamento geral do estudo 34
3.4. Métodos de imagem 35
3.4.1. Ecocardiograma 35
3.4.2. Cintilografia (SPECT) de perfusão miocárdica de alta resolução 37
3.4.2.1. Sistema de aquisição de imagens tomográficas 37
3.4.2.2. Aquisição de imagens de perfusão miocárdica 37
3.4.2.3. Processamento e análise das imagens 38
3.5. Intervenção terapêutica 39
3.6. Histopatologia 39
3.7. Aspectos éticos 41
3.8. Métodos estatísticos 41
4. RESULTADOS 43
4.1. Detecção de parasitas e confirmação da infecção experimental: 43
4.2. Mortalidade e exclusão 43
4.3. Avaliação basal 43
4.4. Comparação entre as condições basal e pós tratamento 46
4.4.1. Peso corporal 46
4.4.2. Efeito do dipiridamol sobre a função sistólica e remodelamento do ventrículo esquerdo 46
4.4.3. Efeito do dipiridamol sobre a perfusão miocárdica 49
4.5. Análise histopatológica 51
5. DISCUSSÃO 54
5.1. Modelo experimental 54
5.2. Métodos de imagem 55
5.3. Efeitos do dipiridamol 57
5.4. Efeitos do dipiridamol sobre a função sistólica do VE 60
6. CONCLUSÕES 65
7. REFERÊNCIAS 67
8. ANEXOS 77
ANEXO 1 – COMITÊ DE ÉTICA 77

Introdução

1. INTRODUÇÃO

1.1. A doença de Chagas e sua história natural

A doença de Chagas (DC) humana é uma protozoonose causada por um parasita flagelado, denominado *Trypanossoma cruzi (T. cruzi)*. Foi primeiramente descrita em 1909 por Carlos Chagas, que caracterizou o parasita e seus vetores e iniciou os primeiros estudos sobre os aspectos clínicos da doença.

O modo de transmissão mais comum aos humanos é através da inoculação de fezes contaminadas pelo parasita, que é transmitida à corrente sanguínea pela picada de insetos triatomíneos. Outros modos de transmissão não vetorial são descritos na literatura, tais como: transfusão sanguínea e de órgãos, congenitamente ou por via oral (Moncayo e Silveira, 2009).

Apesar das rigorosas medidas de controle do vetor e redução da transmissão em países endêmicos, como Brasil, em algumas regiões da Argentina, Bolívia, Paraguai, América Central e México, a transmissão ativa pelo vetor ainda ocorre (Coura *et al.*, 2014). A doença de Chagas ainda permanece como um importante problema de saúde na América Latina, sendo atualmente uma doença emergente em países não endêmicos como Estados Unidos e países da Europa e Ásia (Bern e Montgomery, 2009; Nunes *et al.*, 2013), representando uma das maiores causas de Insuficiência Cardíaca e morte súbita (Who, 2010).

A Organização Mundial de Saúde estima que 8 a 10 milhões de pessoas estão infectadas no mundo, a maioria na América Latina, onde a doença é endêmica. Mais de 25 milhões de pessoas estão sob risco de contrair a doença. Calcula-se que em 2008 mais de 10.000 pessoas tenham ido a óbito devido a DC e 752.000 dias/ano de trabalho foram perdidos devido à morte prematura. No Brasil, existem aproximadamente 1.900.000 infectados e o gasto devido ao afastamento de trabalhadores afetados pela doença representou uma perda de pelo menos 5.600 mil dólares/ano (Organización Panamericana De La Salud, 2006). Estima-se que 300.000 indivíduos infectados com *T. cruzi* vivam nos Estados Unidos, com 30.000 a 40.000 casos da forma cardíaca crônica (Bern e Montgomery, 2009).

A DC classicamente apresenta duas fases: aguda e crônica. A fase aguda tem duração curta, cerca de 8 a 12 semanas, podendo ser assintomática ou manifestar-se de maneira grave numa minoria de casos, podendo ser fatal em 3 a 5% desses casos. Nessa fase o coração é globular e flácido e as manifestações cardiovasculares são decorrentes de uma intensa reação inflamatória, secundária ao parasitismo das fibras cardíaca por ninhos da forma amastigota do *T. cruzi*.

Apresenta-se como uma miocardite grave, intensa e difusa com necrose de miócitos, edema intersticial, dilatação vascular e infiltração poli e mononucleares (Rossi *et al.*, 2010). Sinais de meningo-encefalite podem ocorrer nessa fase em menos de 1% dos casos. As manifestações clinicas nesse período incluem sintomas de miocardite aguda, febre, efusão pericárdica, presença de chagomas e/ou meningoencefalite (Prata, 2001).

Uma vez que a fase aguda cede, os pacientes entram na forma crônica da doença, de longa duração, na qual pode ser assintomática, caracterizando a forma indeterminada da doença, ou sintomática, com o desenvolvimento de complicações cardíacas e/ou digestivas.

A forma indeterminada, de aparente quiescência da doença, é caracterizada por testes sorológicos e/ou parasitológicos positivos, eletrocardiograma de 12 derivações sem alterações, exames radiológicos de tórax, esôfago e cólon normais, além da ausência de sinais e sintomas clínicos de doença. Pacientes com a forma indeterminada tem excelente prognóstico e sua expectativa de vida é similar à indivíduos sem a doença (Ribeiro e Rocha, 1998). Nessa fase podem ser encontradas alterações de mobilidade parietal segmentar do ventrículo esquerdo, com predominância nos segmentos inferiores e póstero-laterais. A presença dessas alterações e/ou a presença do aneurisma de ponta, alteração característica da cardiomiopatia chagásica crônica (CCC), podem estar relacionados com o desenvolvimento da disfunção ventricular esquerda e pior prognóstico da doença (De Almeida-Filho *et al.*, 2002; Pazin-Filho *et al.*, 2006).

Em geral, ao longo de suas vidas, um terço dos pacientes infectados irão desenvolver a forma crônica sintomática, duas a três décadas após a infecção inicial (Prata, 2001). As manifestações clinicas dessa fase são relacionadas ao órgão envolvido, particularmente, o coração, esôfago e cólon. A forma cardíaca é a mais importante devido a sua frequência e gravidade. O dano miocárdico geralmente é progressivo levando à CCC. As lesões histopatológicas nesse período são caracterizadas pela presença de miocardite focal difusa, com presença de infiltrado inflamatório composto principalmente por células mononucleadas, destruição de cardiomiócitos e presença de fibrose intersticial. Nessa fase, o parasitismo de fibras cardíacas é de muito baixa intensidade (Koberle, 1968; Rossi, 1990).

As manifestações mais precoces da CCC são usualmente distúrbios de condução (Ribeiro *et al.*, 2013), anormalidades regionais da mobilidade parietal do ventrículo esquerdo (Pazin-Filho *et al.*, 2006) e disfunção diastólica (Barros *et al.*, 2001), podendo ocorrer durante todo o período morte súbita devido a arritmias complexas.

Nos estágios mais avançados da doença ocorre importante dilatação das câmaras cardíacas, bem como alterações de sua função, assemelhando-se clinicamente a uma miocardiopatia dilatada. As manifestações clínicas mais comuns nessa fase incluem sinais e sintomas de

insuficiência cardíaca, ocorrência de fenômenos tromboembólicos e de arritmias graves (Rossi *et al.*, 2010; Nunes *et al.*, 2013; Simões *et al.*, 2015).

1.2. Mecanismos fisiopatológicos da CCC

Desde a sua descoberta, os mecanismos fisiopatogênicos da CCC têm sido intensamente estudados, no entanto, ainda não são completamente entendidos. Um terço dos pacientes infectados irão desenvolver a forma crônica sintomática, somente duas a três décadas após a infecção inicial (Prata, 2001). A patogênese do desenvolvimento tão tardio da CCC tornou-se um aspecto intrigante da história natural da doença.

Várias evidências têm apontado para a existência de 2 mecanismos fisiopatogênicos centrais para explicar o desenvolvimento da cardiomiopatia chagásica crônica: agressão miocárdica dependente do parasitismo persistente e de baixa intensidade no tecido cardíaco (Benvenuti *et al.*, 2008) e lesão miocárdica mediada pelo sistema imune (Borges *et al.*, 2013).

Na fase aguda da doença tem-se descrito intenso parasitismo das fibras cardíacas por ninhos de formas amastigotas do *T. cruzi*, que provoca forte resposta imune celular e humoral contra o parasita, levando ao controle biológico, mas não a sua eliminação completa, que persiste em baixo grau e de forma incessante na fase crônica. No entanto, na fase crônica a presença de ninhos de parasitas é muito rara ou praticamente indetectável empregando-se a microscopia convencional (Prata, 2001; Soares *et al.*, 2001; Marin-Neto *et al.*, 2007; Gutierrez *et al.*, 2009).

A miocardite é uma característica patológica relevante nas diferentes fases evolutivas da doença de Chagas. Apesar de ser mais evidente na fase aguda da doença, permanece incessante nas formas indeterminadas e crônicas da doença (Higuchi, 1995; Andrade *et al.*, 1997), estando relacionada com a gravidade da insuficiência cardíaca (Higuchi *et al.*, 1987).

Lança-se a hipótese de que, nessa fase, a ativação exacerbada do sistema imune cause danos teciduais, que na fase crônica, levam à importante degeneração miocárdica. Porém, a contribuição do sistema imunológico induzida pela presença do parasita ainda necessita ser completamente determinada (Soares *et al.*, 2001; Marin-Neto *et al.*, 2007; Gutierrez *et al.*, 2009).

São também descritos na literatura a existência de 2 mecanismos auxiliares na fisiopatogênese da doença de Chagas: distúrbios da microcirculação e a desnervação autonômica cardíaca (hipótese neurogênica).

Muitos investigadores acreditam que anormalidades no sistema nervoso autônomo também podem ter papel fisiopatológico na gênese das arritmias ventriculares, morte súbita e distúrbios no controle da microcirculação (Nunes *et al.*, 2013). As alterações no sistema nervoso autônomo podem aparecer antes mesmo das anormalidades de mobilidade do ventrículo esquerdo, como demonstrado em um estudo prévio, na qual foram encontradas uma marcante associação topográfica entre perfusão, inervação e anormalidades da mobilidade de parede (Simoes *et al.*, 2000).

1.3. Distúrbios da microcirculação arterial coronária

Evidências da participação de anormalidades na microcirculação coronária neste processo fisiopatogênico têm se acumulado tanto em estudos em humanos, quanto em animais experimentalmente infectados. Os trabalhos sugerem que o desenvolvimento de lesões miocárdicas é, pelo menos em parte, consequência de um adicional e progressivo processo de necrose celular iniciada e perpetuada por alterações na microcirculação, associada à inflamação (Rossi, 1990; Rossi *et al.*, 2010; Marin-Neto *et al.*, 2013) que podem levar a repercussões na perfusão miocárdica regional, produzindo miocitólise e fibrose reparativa (Marin-Neto *et al.*, 2007).

As primeiras evidências da participação de distúrbios da microcirculação no desenvolvimento de lesões miocárdicas na doença de Chagas são provenientes de estudos necroscópicos (Torres, 1958; 1960). Nesses estudos são descritos a presença de intensas lesões vasculares com hiperproliferação da camada íntima, espessamento de parede e obstrução de finos ramos arteriolares coronários.

Nos estudos experimentais, as alterações em nível microvascular reportadas incluem a ocorrência de trombos oclusivos com formação de *plugs* plaquetários (Rossi *et al.*, 1984), constrição vascular focal e proliferação microvascular endotelial, associado ao dano endotelial pelos fatores imunológicos, aumento da produção de endotelina e produção local de citocinas por infiltrados inflamatórios associadas à disfunção da microcirculação (Petkova *et al.*, 2001). Essa hipótese também encontra embasamento adicional em estudos histopatológicos em modelo murino de cardiomiopatia chagásica crônica que demonstraram intensas alterações estruturais e funcionais da árvore arterial coronária, incluindo obstrução, aumento da vaso-reatividade e espasmo arteriolar coronário (Factor *et al.*, 1985).

No cenário dos estudos clínicos, vários investigadores evidenciaram índice elevado de defeitos perfusionais isquêmicos (30 a 50%) em pacientes chagásicos crônicos com artérias coronárias subepicárdicas angiograficamente normais, sugerindo que os distúrbios de perfusão miocárdica ocorrem devido a regulação anormal de fluxo a nível microvascular (Hagar e Rahimtoola, 1991; Marin-Neto *et al.*, 1992; Simoes *et al.*, 2000; Hiss *et al.*, 2009). Além da elevada frequência de defeitos perfusionais, estudos relatam que os defeitos perfusionais reversíveis são topograficamente relacionados com áreas de dissinergia contrátil regional do ventrículo esquerdo. Tais alterações de perfusão ocorrem precocemente ao longo da evolução da CCC, sugerindo que a isquemia microvascular seja um distúrbio precoce na evolução da doença, podendo preceder o aparecimento da disfunção contrátil ventricular esquerda e estar associado a fenômenos de hibernação ou atordoamento (*stunning*) miocárdico (Simoes *et al.*, 2000; Hiss *et al.*, 2009).

Portanto, é razoável supor que a hipoperfusão miocárdica ocorrendo de forma persistente ou em episódios repetidos ao longo da evolução da doença possa contribuir para o mecanismo patogênico e consequente desenvolvimento da disfunção sistólica regional do ventrículo esquerdo vistos na CCC.

Um reforço substancial para essa hipótese encontra-se nos estudos utilizando dipiridamol, um agente vasodilatador da microcirculação coronária (Kuschnir *et al.*, 1983) e dinitrato de isossorbida, vasodilatador de vasos coronários subepicárdicos (Marin-Neto *et al.*, 1988), demonstrando melhora na função sistólica global do ventrículo esquerdo em pacientes com CCC e distúrbios de perfusão. Apesar dessa evidência inicial, uma peça fundamental para estabelecer-se a relação de causa e efeito neste cenário não foi ainda demonstrada: a reversão da disfunção sistólica segmentar parietal ventricular esquerda consequente à erradicação da isquemia miocárdica microvascular.

No campo dos estudos experimentais, Oliveira et al. desenvolveram recentemente um estudo em modelos de hamsters sírios cronicamente infectados pelo *T. cruzi*, com a finalidade de investigar as alterações histológicas relacionadas às alterações de perfusão detectadas *in vivo*, mediante emprego da cintilografia miocárdica de perfusão pelo método tomográfico de emissão de alta resolução (SPECT). Nesse estudo, defeitos de perfusão miocárdica em repouso foram encontrados em cerca de 50% dos animais em fases evolutivas intermediárias da CCC aos 6 meses após infecção, reproduzindo de forma bastante semelhante ao que se observa em humanos. Além disso, foi encontrada uma significativa associação entre os defeitos de perfusão miocárdica e as anormalidades segmentares da mobilidade parietal do ventrículo esquerdo, reproduzindo a correlação topográfica classicamente demonstrada em humanos com CCC e

atestando a importância fisiopatológica dos achados de perfusão. De forma inédita, os resultados dessa pesquisa mostraram que as áreas com defeitos de perfusão miocárdica em repouso não se correlacionaram com fibrose regional transmural, mas, apresentaram maior extensão de infiltrado inflamatório. No conjunto, esses resultados sugerem que as alterações de perfusão ao repouso encontrada nesse modelo experimental sejam topograficamente correlacionadas com miocárdio viável exibindo inflamação suficiente para causar alterações da perfusão e disfunção sistólica regional (Oliveira *et al.*, 2016). Tais achados reforçam amplamente a possibilidade de que a hibernação miocárdica possa ser responsável pela disfunção sistólica regional e participar do dano miocárdico crônico na CCC.

1.4. Modelos experimentais de CCC

Um aspecto saliente a respeito da execução de estudos longitudinais endereçando a demonstração da participação das anormalidades da microcirculação coronária no desenvolvimento do dano miocárdico crônico da doença é o tempo de observação extremamente longo, 2 a 3 décadas, que seria necessário para observar-se a progressão da doença a partir da sua fase indeterminada. Esse virtual impedimento da condução de um estudo desta natureza em humanos salienta as vantagens de se investigar esta hipótese em modelos animais adequados.

Nesse contexto, o modelo de CCC no hamster sírio tem-se mostrado bastante adequado em espelhar a evolução natural da CCC humana (Ramirez *et al.*, 1994; Bilate *et al.*, 2003). No estudo de Bilate (2003), a infecção de hamsters sírios fêmeas com 3,5 x 10^4 ou 10^5 formas tripomastigotas de *T. cruzi* da cepa Y produziu graus variáveis de disfunção ventricular e miocardite difusa ou multifocal, após um período latente sem anormalidades significantes (fase indeterminada), na quase totalidade dos animais investigados entre 8 e 12 meses O mesmo modelo foi também objeto de outros estudos, demonstrando que a cardiomiopatia chagásica crônica produzida neste modelo se assemelha de forma muito próxima àquela encontrada em humanos (Bilate *et al.*, 2003; Bilate *et al.*, 2007).

Baseado nesses achados, nosso grupo de pesquisa desenvolveu localmente um sistema de aquisição e processamento de imagens cintilográficas tomográficas de alta resolução em pequenos roedores (Mini-SPECT) a partir da adaptação de uma gama-câmara convencional de uso clínico a um sistema de colimação “pinhole” (Mejia *et al.*, 2010). Esse sistema se mostrou bastante acurado na detecção e quantificação de distúrbios de perfusão miocárdica e áreas de

fibrose miocárdica em modelo experimental de infarto miocárdico em ratos (Oliveira *et al.*, 2013). Desta forma, esse sistema permite a obtenção de imagens funcionais da função sistólica ventricular esquerda e da perfusão miocárdica de pequenos roedores, *in vivo* e de forma sequencial ao longo da "história natural" da progressão da doença miocárdica em modelo experimental de CCC.

1.5. Efeitos do dipiridamol

O dipiridamol é uma substância que inibe o sistema de transporte de nucleosídeos responsável pela captação de adenosina para o interior dos cardiomiócitos, células endoteliais, plaquetas e eritrócitos, gerando aumento da adenosina endógena no interstício miocárdico. Essa ação resulta no aumento da sua ação sobre os receptores da musculatura lisa das arteríolas coronárias, resultando em potente ação vasodilatadora com aumento do fluxo sanguíneo miocárdico (Wang *et al.*, 1992).

A adenosina regula uma variedade de funções cardiovasculares, incluindo crescimento e diferenciação, angiogênese, fluxo sanguíneo coronário, frequência cardíaca e sensibilidade à estimulação adrenérgica. É bem conhecido que os níveis de adenosina são aumentados durante a isquemia e protegem o coração durante a isquemia/reperfusão (Sommerschild e Kirkeboen, 2000; Headrick *et al.*, 2003; Funakoshi *et al.*, 2007). Funakoshi et al. (2007) conduziu um estudo em camundongos com disfunção ventricular e demonstrou que há redução significativa dos níveis de adenosina nesse modelo antes e após o desenvolvimento da dilatação cardíaca.

Além do aumento dos níveis de adenosina, outro mecanismo pelo qual o dipiridamol também é conhecido é sua ação na inibição de fosfodiesterases, particularmente da PDE-5 e PDE-6. As fosfodiesterase são isoenzimas que atuam em mediadores intracelulares da transdução de sinais, tal como GMPc e AMPc, possuindo, desta forma, importante papel na função celular. A família das fosfodiesterase são grandes e complexas e representam 11 famílias de genes (Ghosh *et al.*, 2009). Cada membro desse grupo se diferem em diversos aspectos, tal como localização ou distribuição no tecido, bem como no modo de regulação e especificidade de inibição (Cheng e Grande, 2007). Essas isoenzimas são encontradas no citosol, citoplasma, membranas, retículo endoplasmático, membrana nuclear e citoesqueleto (Houslay *et al.*, 1998; Nyby *et al.*, 2003).

Os inibidores da fosfodiesterase 5 (PDE-5) são uma classe de medicações que levam ao aumento dos níveis teciduais de guanosina monofosfato cíclico (GMPc). Uma vez que esse é o

principal padrão de sinalização do óxido nítrico, a inibição da PDE-5 pode estar relacionada ao aumento os níveis de óxido nítrico, que leva a regulação da função endotelial e angiogênese, causando relaxamento dos músculos lisos e vasodilatação (Sakuma *et al.*, 1990; Gamboa *et al.*, 2005; Chakrabarti e Freedman, 2008; Kukreja *et al.*, 2011). As fosfodiesterases atuam na regulação das atividades do sistema cardiovascular, principalmente na microcirculação coronária (Maurice *et al.*, 2003). Além da presença da PDE-5 na musculatura vascular lisa, essa substância também está relacionada à atividade plaquetária, uma vez que leva a aumentos no AMP cíclico, e regulação da estimulação cardíaca adrenérgica (Andrews *et al.*, 2001).

Além de atuar como potente vasodilatador, estudos experimentais demonstram que o dipiridamol induz a proliferação de células capilares endoteliais e a neoformação de capilares em coração de ratos (Mattfeldt e Mall, 1983; Mall *et al.*, 1987).

Estudos prévios tem demonstrado efeitos benéficos do dipiridamol na nefropatia diabética (Onozato *et al.*, 2003), padrão vascular da retina na diabetes (De La Cruz *et al.*, 1997), hipertensão pulmonar (Clarke *et al.*, 1994) e na doença arterial periférica (Venkatesh *et al.*, 2010)

Os mecanismos que levam a tais alterações incluem a redução do estresse oxidativo (Pattillo *et al.*, 2011) e de prostaciclinas (De La Cruz *et al.*, 1997), aumento nos níveis de nitrito/NO (Venkatesh *et al.*, 2010) e aumento nos níveis de GMPc (Onozato *et al.*, 2003).

Diante do exposto, é plausível considerar que o uso prolongado do dipiridamol possa ser uma intervenção farmacológica efetiva para reduzir as anormalidades perfusionais miocárdicas regionais identificadas na CCC.

Portanto, este projeto explorou a lacuna do conhecimento em relação ao papel fisiopatológico da isquemia microvascular na progressão da disfunção miocárdica da CCC, tendo como objetivo testar o efeito da potencial reversão dos distúrbios perfusionais miocárdicos mediante emprego de uso prolongado de dipiridamol sobre a evolução da disfunção miocárdica regional e global em modelo experimental de CCC no hamster.

1.6. Resumo da justificativa

Estudos clínicos e experimentais têm mostrado que fenômenos de isquemia microvascular são comuns na CCC e que possam estar envolvidos nos processos fisiopatogênicos que levam à disfunção sistólica ventricular esquerda por mecanismos semelhantes à hibernação miocárdica, com consequente desenvolvimento tardio de fibrose miocárdica regional.

Diante das evidências apresentadas na literatura, é possível considerar que terapias voltadas para diminuir o grau de isquemia microvascular possam prevenir ou reduzir defeitos de perfusão *in vivo* nos portadores de CCC, levando à atenuação do dano miocárdico e consequente melhora da função ventricular, retardando a progressão da cardiomiopatia.

Tendo em vista o longo tempo de observação necessário (usualmente 2 a 3 décadas) para a realização de um estudo de seguimento clínico em humanos para observar-se os pacientes chagásicos a partir da forma indeterminada até atingir-se a fase de cardiomiopatia crônica, estudos em modelos experimentais com imagens de perfusão e função ventricular esquerda *in vivo* poderiam se prestar de forma adequada para investigação da participação da isquemia microvascular no desenvolvimento do dano miocárdico na CCC.

Desta forma, o presente estudo teve por objetivo testar a hipótese de que a reversão dos defeitos perfusionais, avaliados *in vivo*, mediante o uso de agente vasodilatador coronário, possa acompanhar-se de melhora da disfunção miocárdica ou reduzir a taxa de progressão para formas mais graves de disfunção sistólica ventricular esquerda em modelo experimental de CCC.

Objetivos

2. OBJETIVOS

2.1. Objetivo geral

O objetivo do presente estudo é avaliar os efeitos do uso prolongado do dipiridamol sobre a perfusão miocárdica e a função sistólica do ventrículo esquerdo mediante emprego de métodos de imagem *in vivo* em modelo experimental de cardiomiopatia chagásica crônica em hamsters sírios.

2.2. Objetivos específicos

- Correlacionar a eventual reversão dos defeitos perfusionais miocárdicos com a progressão da disfunção sistólica ventricular esquerda;
- Analisar a correlação entre os achados *in vivo* dos parâmetros estudados de perfusão com as alterações histopatológicas, de fibrose e inflamatórias, em modelo experimental de CCC em hamsters sírios.

Métodos

3. MÉTODOS

3.1. Animais experimentais e protocolo experimental

Foram utilizados neste estudo hamster (*Mesocricetus auratus*) fêmeas de 12 semanas de idade (Anilab - Animais de Laboratório Criação e Comércio Ltda, Paulínia/SP, Brasil), mantidos em alojamento climatizado no biotério do Departamento de Clínica Médica da Faculdade de Medicina de Ribeirão Preto, com livre acesso a água e ração padrão, submetidos a ritmo de 12 horas de luz/sombra.

Os animais do grupo chagásico foram infectados intraperitonialmente com $3{,}5x10^4$ formas tripomastigotas da cepa Y de *T. cruzi*. Após 2 semanas de infecção foi realizada a detecção de parasitas no sangue de um grupo animais selecionados aleatoriamente para confirmação da infecção (Ramirez *et al.*, 1994). Os animais do grupo controle foram inoculados com o mesmo volume de solução salina.

3.2. Grupos experimentais

Os grupos experimentais, com o respectivo número de animais por grupo, foram:

- Grupo Chagas + DIPI (n=15): Cronicamente infectados por *T. cruzi*, receberam tratamento com dipiridamol por 4 semanas a partir de 6 meses após infecção.
- Grupo Chagas + placebo (n=15): Cronicamente infectados por *T. cruzi*, foram tratados com placebo na mesma janela temporal.
- Grupo controle + DIPI (n=15): receberam tratamento com dipiridamol por 4 semanas na mesma janela temporal.
- Grupo controle + placebo (n=15): foram tratados com placebo por 4 semanas na mesma janela temporal.

3.3. Delineamento geral do estudo

Na janela temporal de 6 meses de infecção, os animais de cada um dos grupos foram submetidos aos seguintes exames de imagem: Doppler-ecocardiograma e cintilografia de

perfusão miocárdica com Sestamibi-Tc-99m (mini-SPECT). Em seguida, receberam tratamento medicamentoso com dipiridamol ou placebo durante 30 dias. Após o período de tratamento os métodos de imagem foram repetidos e em seguida os animais sofreram eutanásia para retirada de órgãos e tecidos para estudo histopatológico, figura 1.

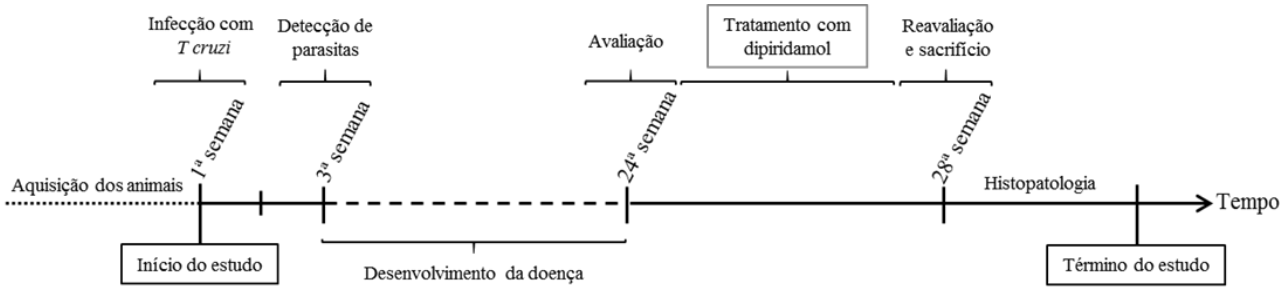

Figura 1 - Desenho do estudo

3.4. Métodos de imagem

3.4.1. Ecocardiograma

Após a sedação com uma combinação de Ketamina e Xilazina (100 e 10 mg/kg), os animais foram submetidos à depilação da região anterior do tórax mediante aplicação de creme depilatório comercial humano. Os animais foram posicionados em decúbito lateral esquerdo, em ventilação espontânea, e a aquisição de imagens ecocardiográficas foi realizada usando um sistema de ecocardiografia bi-dimensional de alta resolução, (Figura 2), Philips HD11XE (Best, DA, Netherlands), com transdutor linear de 15-MHz de frequência. Utilizando-se a janela paraesternal para obtenção de imagens do eixo curto do VE, em nível dos papilares, foram obtidas imagens em modo M para a medida da espessura do septo interventricular e da parede posterior do ventrículo esquerdo, assim como das suas dimensões sistólica e diastólica. O diâmetro diastólico do VE foi medido na dimensão diastólica ventricular máxima e a dimensão sistólica do VE foi obtida durante a máxima movimentação anterior da parede posterior.

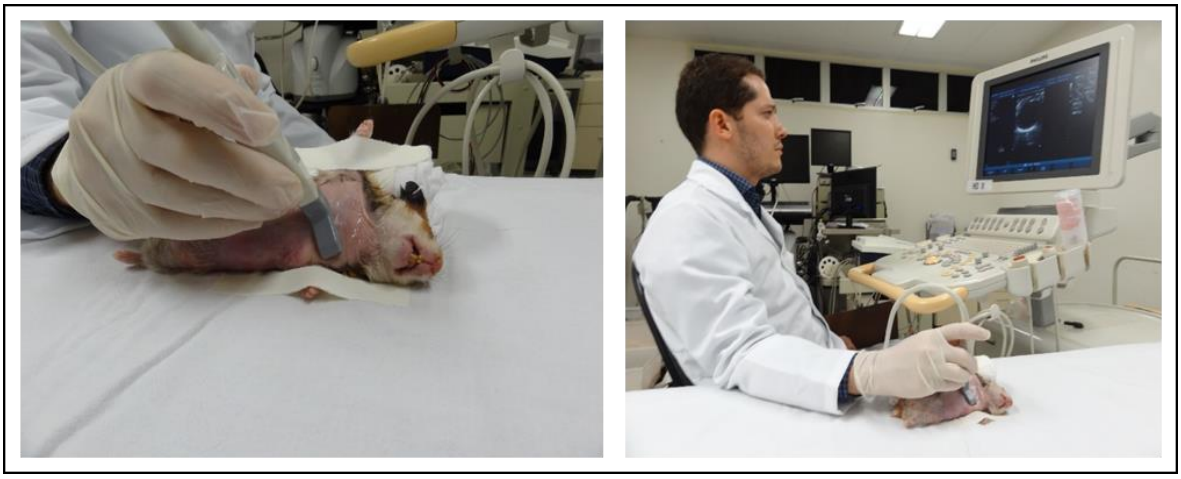

Figura 2 - Animal anestesiado, submetido à tricotomia do tórax e posicionado em decúbito lateral esquerdo para aquisição de imagens ecocardiográficas.

As imagens obtidas foram gravadas para análise “off-line” dos dados ao final do estudo. A coleta das imagens assim como a análise das mesmas foi realizada por um ecocardiografista com experiência na obtenção e análise de ecocardiografias de pequenos animais, e cego a que grupo de estudo o animal pertencia. As dimensões obtidas no modo M (imagens de eixo curto) do VE em diástole e sístole foram utilizadas para determinação da fração de ejeção, conforme a fórmula:

Fração de Ejeção (FEVE) pelo método de Teichholz: = Volume diastólico-Vsistólico/Vdiastólico x 100. Onde cada volume é calculado com D (dimensão linear do VE) da seguinte forma: $V= (7/2,4\ D)x\ D^3$.

As medidas representam sempre a média de, pelo menos, cinco ciclos cardíacos consecutivos usando a mesma projeção, posição de transdutor e angulação e no mesmo quadro de imagem congelada.

A mobilidade parietal segmentar (MPS) sistólica do VE foi analisada pelo modelo de 13 segmentos (Morgan *et al.*, 2004). Uma projeção paraesternal do eixo longo e 3 níveis de corte do eixo curto (basal, medioventricular e apical) do VE foram utilizadas para segmentação. A mobilidade regional foi graduada visualmente em cada segmento, com atribuição dos escores: 1 = normal, 2 = hipocinético e 3 = acinético/discinético. Um escore de mobilidade parietal segmentar foi determinado pela somatória dos escores atribuídos a cada segmento, dividida pelo número total de segmentos.

3.4.2. Cintilografia (SPECT) de perfusão miocárdica de alta resolução

3.4.2.1. Sistema de aquisição de imagens tomográficas

Para a aquisição das imagens cintilográficas, foi utilizada uma gama câmara clínica (BrightView XCT; Philips Medical Systems Inc., Cleveland, OH), adaptada a um sistema de blindagem recentemente desenvolvido pelo nosso grupo de pesquisa (Mejia *et al.*, 2010; Oliveira *et al.*, 2013), que permite o encaixe de um colimador de orifício simples ("pinhole"), com diâmetro de 1,5 mm e ângulo de abertura total de 150º, figura 3A. Esta blindagem é constituída por uma placa de alumínio recoberta com uma manta de chumbo de 6mm de espessura, adequada para fótons com energia na faixa de 150 keV. O animal é posicionado em um suporte cilíndrico, acoplado a um sistema motorizado que permite o movimento rotacional do alvo para as diferentes posições angulares de acordo com o número de projeções a serem registradas ao longo dos 360º da aquisição tomográfica, figura 3B e 3C. Sincronizada com o protocolo de aquisição dinâmico da gama câmara, a sequência de projeções é registrada e armazenada em formato DICOM.



Figura 3A - Sistema posicionado em uma das duas cabeças da gama câmara clínica Bright View XT; 3B E 3C – animal posicionado em suporte rotacional.

3.4.2.2. Aquisição de imagens de perfusão miocárdica

Para o protocolo de imagens, os animais foram rapidamente anestesiados com Isoflurano a 3% por 1 minuto e uma atividade 555 MBq de Sestamibi-Tc99m foi injetada na veia sublingual.

Em seguida, foi permitido que o animal despertasse. Uma hora e meia após a injeção do radiofármaco, os animais foram novamente anestesiados com uma combinação de Ketamina e Xilazina (100 e 10 mg/kg), intramuscular, e posicionados no sistema para a aquisição de imagens.

Quarenta projeções, igualmente espaçadas em 360 graus, foram adquiridas em todos os protocolos de imagens. As projeções foram registradas em uma matriz de 128 x 128 elementos, cada elemento com uma área de 3,4 mm x 3,4 mm. Um fator de magnificação de 6,3 X foi adotado para todos os experimentos, o que corresponde a uma dimensão lateral de elemento do volume do objeto (ou voxel) de 0,54 mm. O tempo de aquisição de cada projeção foi de 30 segundos, totalizando aproximadamente 23 minutos de tempo de aquisição por animal.

3.4.2.3. Processamento e análise das imagens

Após a aquisição das projeções, as imagens foram exportadas em formato DICOM para um computador pessoal, onde foram processadas para obtenção do modelo tridimensional da distribuição do radiofármaco no órgão alvo (Mejia *et al.*, 2010). Para isso, desenvolvemos um software de reconstruções interativas de imagens baseado no algoritmo de Máxima Verossimilhança (Shepp e Vardi, 1982). A ferramenta foi implementada em Linguagem C, usando um compilador freeware Dev-C++ (Bloodshed Software). Para visualização final das reconstruções, foi utilizado o freeware AMIDE Medical Image Data Examiner (Loening e Gambhir, 2003).

A análise da perfusão miocárdica foi baseada na construção de mapas polares, gerados por um software próprio, para avaliação quantitativa (planimetria) das áreas de defeitos graves (contagens abaixo de 50% em relação ao pixel de máxima captação). O software gera um perfil circunferencial de contagens por toda a parede miocárdica do ventrículo esquerdo em cortes do eixo curto do coração. Após a seleção da quantidade de cortes a serem analisados e estipulado limite de contagens, o software realiza uma interpolação dos dados e gera uma imagem onde as áreas abaixo do limiar de contagem, são excluídas e quantificadas, figura 4. O software permite ainda a edição adequada do perfil circunferencial de forma que seja feita uma completa varredura de miocárdio do VE.

Em seguida, foi realizada a segmentação miocárdica do VE em 13 segmentos (6 basais, 6 médio-ventriculares e 1 apical). Para considerar como região com defeito de perfusão pelo mapa polar, a área deveria apresentar região de hipocaptação maior do que 50% por segmento.

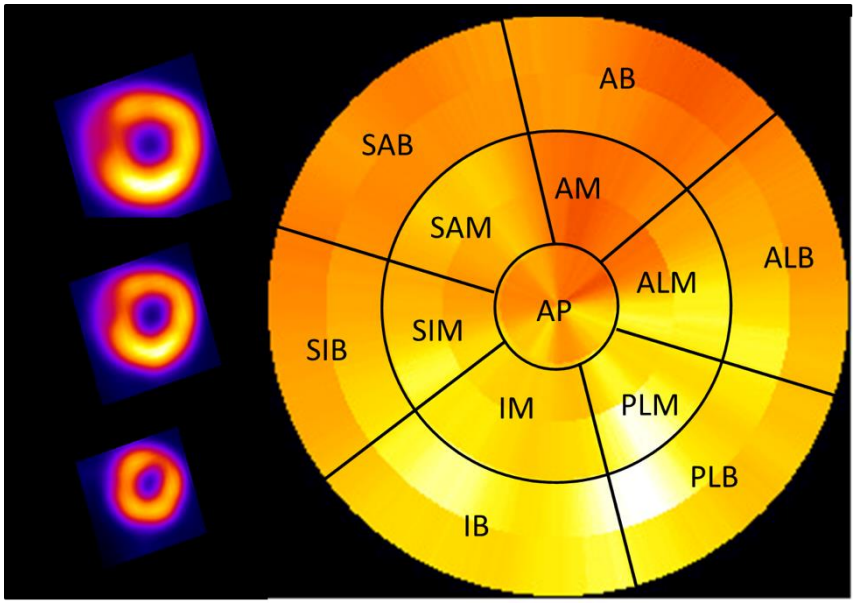

Figura 4 - Mapa polar de perfusão miocárdica de um animal controle normal, ilustrando a segmentação do ventrículo esquerdo. Septo anterior basal (SAB), anterior basal (AB), anterolateral basal (ALB) posterolateral basal (PLB), inferior basal (IB), septo inferior basal (SIB, septo anterior médio (SAM), anterior médio (AM), anterolateral médio (ALM) posterolateral médio (PLM), inferior médio (IM), septo inferior médio (SIM), apical (AP).

3.5. Intervenção terapêutica

O dipiridamol [2,6-bis (diethanolamino)-4,8-dipiperidino-pyrimido- (5,4-d) pyrimidine] foi obtido da Boehringer Ingelheim USA, disponível comercialmente no Brasil.

Os animais dos grupos tratados com dipiridamol receberam injeção intraperitoneal na dosagem de 4mg/Kg, duas vezes ao dia. A dose do dipiridamol foi escolhida baseado em estudos prévios, avaliando efeitos vasculares cardíacos desta droga (Mattfeldt e Mall, 1983; Mall *et al.*, 1987). Os animais com medicação placebo receberam, via injeção intraperitoneal, o mesmo volume de solução salina. A dosagem da medicação foi ajustada na segunda semana do estudo, considerando-se a variação do peso dos animais ao longo do estudo.

3.6. Histopatologia

Após anestesia em níveis mais profundos, o tórax foi aberto e os animais foram sacrificados. Rapidamente o coração foi excisado e lavado em solução PBS. Em seguida os vasos da base assim como os átrios foram descartados.

Para análise histopatológica, foram obtidos cortes perpendiculares ao longo eixo cardíaco, em três níveis do coração (basal, medioventricular e apical), com o cuidado de se manter a

posição dos cortes de forma a permitir a correlação topográfica com as imagens *in vivo*. Os cortes adequadamente posicionados foram fixados em solução de formaldeído a 10%, por 24 horas, e depois transferidas para álcool 70%. As amostras foram progressivamente desidratadas, embebidas em parafina, cortadas e coradas com hematoxilina-eosina e picrosírius-vermelho para quantificação da presença de inflamação e fibrose, respectivamente.

As lâminas foram escaneadas por um sistema de patologia digital constituído por um escâner digital (Scanscope CS System; Aperio Tecnologies, Inc., CA, USA), com uma objetiva Olympus UPlanSApo 20x com expecificações 20x/0.75 acoplada ao escâner, gerando arquivos de imagem svs. As imagens digitalizadas foram analisadas através do programa Aperio Image Scope View Software (Aperio Tecnologies, Inc., CA, USA), uma nova tecnologia que dispensa o uso do microscópio óptico.

Para todas as análises, foram utilizadas amostragens que variaram de 1,5 a 2 mm^2 mantendo correlação topográfica com os exames de imagem *in vivo*, figura 5. Pela coloração de Hematoxilina e Eosina, foram realizadas análises quantitativa (número de células mononucleadas por milímetro quadrado) e qualitativa da intensidade de inflamação. Pela coloração de Picrosírius vermelho foi quantificada e extensão de fibrose intersticial e perivascular, expressa em área percentual de fibrose em relação à área total do tecido miocárdico.

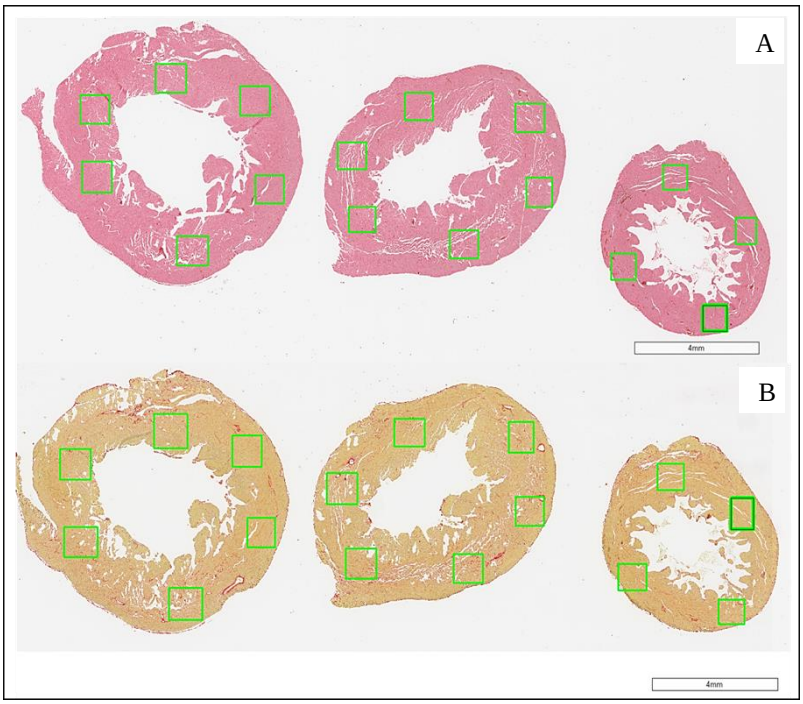

Figura 5 – Análise histopatológica dos cortes de tecido cardíaco mantendo a correlação topográfica com os exames de imagem in vivo. A: Lâmina corada com HE; B: Lâmina corada com picrosírus vermelho. Os quadrados verdes indicam as áreas de amostragem onde as quantificações de inflamação e fibrose foram realizadas.

3.7. Aspectos éticos

Os animais foram submetidos aos procedimentos sob anestesia, de forma a não induzir estresse ou dor. Não foram utilizados métodos cruentos ou que submetessem os animais a sofrimento ou dor. O projeto foi executado após a devida aprovação do projeto no comitê de ética em pesquisa animal da nossa instituição (Protocolo nº 028/2014), ANEXO 1.

Este estudo recebeu apoio da Fundação de Apoio à Pesquisa do Estado de São Paulo - FAPESP (Processo: 2014/07722-4) e Fundação de Apoio ao Ensino Pesquisa e Assistência do Hospital das Clínicas (FAEPA).

3.8. Métodos estatísticos

Os resultados de variáveis contínuas são apresentados como média ± erro padrão da média e as variáveis nominais expressas como frequência absoluta (n) e relativa (%).

O teste de Kolmogorov-Smirnov foi empregado para testar-se a distribuição amostral gaussiana das variáveis. Para comparação das médias entre os grupos experimentais na mesma janela temporal, amostras independentes, foi utilizado o teste t de Student, para variáveis de distribuição gaussiana, ou o Teste de Mann-Whitney, para variáveis de distribuição não gaussiana. Para comparação entre as médias do mesmo grupo na condição basal e após-tratamento foi utilizado o teste t de Student pareado, para variáveis com distribuição gaussiana, ou o teste de Wilcoxon, para variáveis de distribuição não gaussiana. Para comparação simultânea das médias das variáveis obtidas antes e após a intervenção com dipiridamol em todos os 4 grupos experimentais, foi aplicado o Teste de Kruskall-Wallis. Estabelece-se como nível de significância um valor de $p < 0,05$, bicaudal.

Resultados

4. RESULTADOS

4.1. Detecção de parasitas e confirmação da infecção experimental:

Após 14 dias de infecção, na fase aguda da doença, foi observado a presença de parasitas no sangue, confirmando a presença de infecção.

4.2. Mortalidade e exclusão

No grupo Controle + Placebo 1 animal morreu antes do início do protocolo. No grupo Controle + DIPI houve 2 óbitos espontâneos. No grupo Chagas + DIPI houve 1 óbito pós anestesia e no grupo Chagas + Placebo houve 2 óbitos espontâneos. Foram excluídos das análises 4 animais do grupo Controle + Placebo, 4 animais do grupo Controle + DIPI, 1 animal do grupo Chagas + placebo e 1 animal do grupo Chagas + DIPI devido a qualidade sub-ótima das imagens.

4.3. Avaliação basal

A média de peso dos animais controles foi de 186,9 ± 4,1g e dos animais chagásicos foi de 192,4 ± 4,1 g, p=0,4.

Nessa janela temporal, dos 30 animais chagásicos, 18 animais (60%) apresentaram defeitos de perfusão. Do total de 390 segmentos analisados, 150 (38,5%) apresentaram defeitos perfusionais graves. Considerando os 18 animais que apresentavam defeitos de perfusão, os segmentos com maior frequência de acometimento foram: anterior basal (72%), septo anterior basal (72%), septo inferior basal (55%), septo inferior médio (55%), ântero lateral médio (55%) e apical (100%), gráfico 1A. Na avaliação da mobilidade parietal segmentar, 3 animais apresentaram hipocinesia difusa e 10 animais apresentaram regiões com alteração segmentar, com principal acometimento nas regiões anterior médio (30%), septo anterior médio (30%), septo inferior médio (40%), inferior médio (40%), póstero lateral médio (40%), ântero lateral médio (30%) e apical (80%), gráfico 1B.

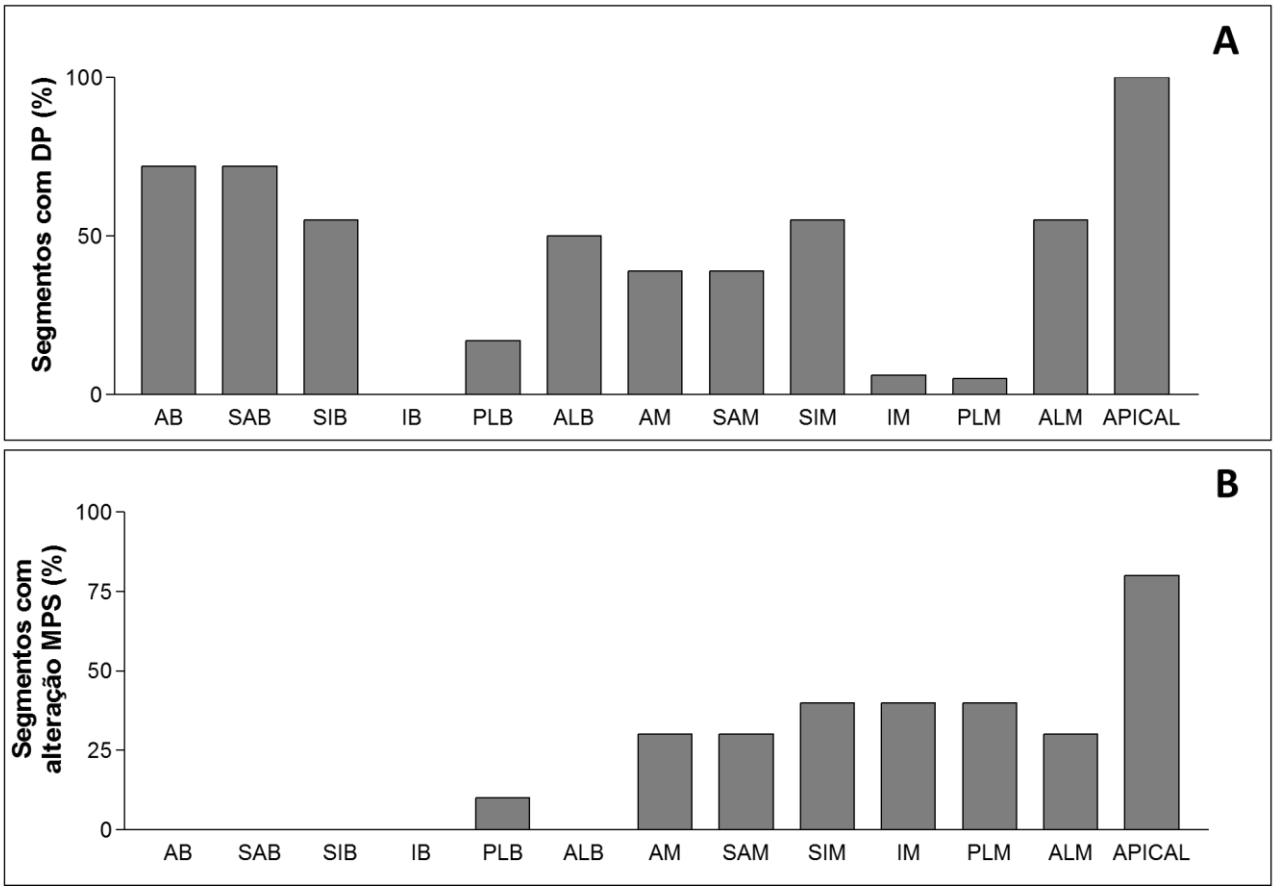

Gráfico 1 - A: Frequência (%) de acometimento dos segmentos com defeitos de perfusão dos 18 animais na cintilografia. B: Segmentos com alteração de mobilidade parietal segmentar dos 10 animais com alterações segmentares ao ecocardiograma

Os valores de FEVE, DdVE, escore MPS e defeitos de perfusão basal dos grupos experimentais são apresentados na tabela 1. Na avaliação basal foram encontradas maiores área de defeitos de perfusão nos animais de ambos os grupos chagásicos, quando comparados aos grupos controles, $p<0,05$. Os parâmetros ecocardiográficos (FEVE, DdVE e escore MPS) foram similares entre os grupos nessa janela temporal, ANOVA - $p>0,05$ (Gráfico 2).

Tabela 1 - Sumário dos resultados de Fração de ejeção do ventrículo esquerdo (FEVE), diâmetro diastólico final do ventrículo esquerdo (DdVE), escore de mobilidade parietal segmentar (MPS) e da porcentagem de defeitos de perfusão dos grupos experimentais no basal.

Variáveis	**Controle + Placebo (n= 10)**	**Controle + DIPI (n=9)**	**Chagas + Placebo (n=15)**	**Chagas + DIPI (n=15)**
FEVE (%)	65,1 ± 3,1	63,0 ± 1,8	68,8 ±1,9	65,1 ± 2,4
DdVE (mm)	0,70 ± 0,02	0,64 ± 0,02	0,63 ± 0,01	0,67 ± 0,01
Escore MPS	1,2 ± 0,1	1,1 ± 0,1	1,29 ± 0,1	1,1 ± 0,1
Defeitos de perfusão (%)	3,8 ± 0,7	3,6 ± 0,9	19,2 ± 5,4 *	20,9 ± 4,2 *

Valores como média ± erro padrão da média. *p<0,05 vs. Controles. O valor de p refere-se ao Kruskal-Wallis test.

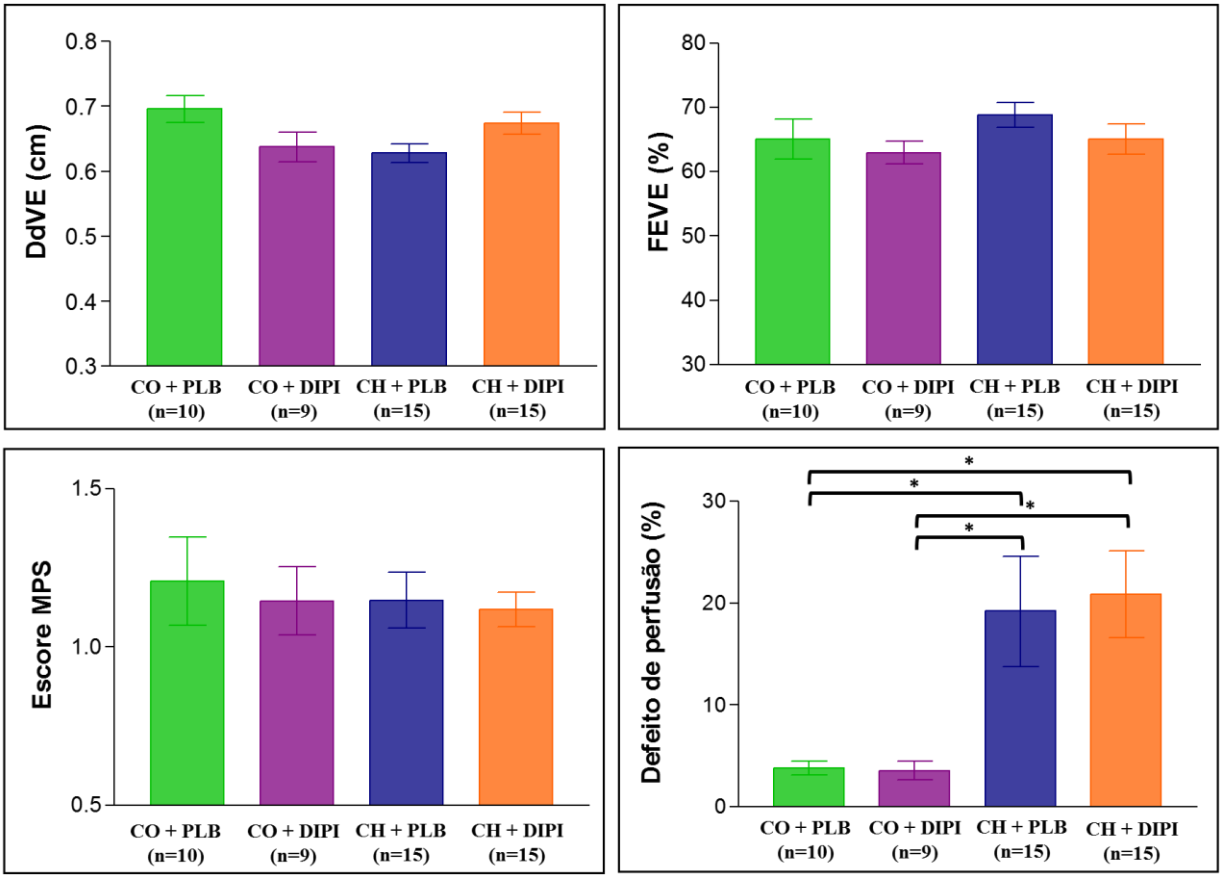

Gráfico 2 - Gráficos em colunas representando os valores obtidos de diâmetro diastólico do ventrículo esquerdo (DdVE), fração de ejeção do ventrículo esquerdo (FEVE), escore de mobilidade segmentar (MPS) e de defeito de perfusão dos dos grupos experimentais no basal. *p<0,05

4.4. Comparação entre as condições basal e pós tratamento

4.4.1. Peso corporal

A média de peso dos animais no basal e pós tratamento são apresentados na tabela 2. Não houve diferença significativa entre o peso dos animais no basal e pós tratamento, p>0,05.

Tabela 2 - Média de peso dos animais em gramas (g) basal e pós tratamento

Grupos	Basal	Pós tratamento
Controle + Placebo (n=10)	186,0 ± 5,2	202,00 ± 4,9
Controle + DIPI (n=9)	189,7 ± 6,8	195 ± 5,7
Chagas + Placebo (n=12)	195,7 ± 6,8	202,4 ± 7,1
Chagas + DIPI (n=13)	189,1 ± 4,7	192,4 ± 5,6

Valores apresentados como média ± Erro padrão da média. DIPI: Dipiridamol.

4.4.2. Efeito do dipiridamol sobre a função sistólica e remodelamento do ventrículo esquerdo

Os valores de FEVE e DdVE de cada grupo no basal e pós tratamento são apresentados na tabela 3. Foi encontrada redução dos valores de FEVE e aumento do DdVE nos grupos Chagas + Placebo e Chagas + DIPI, p=0,0005 e p=0,002, respectivamente (Figura 6). No entanto, essa diferença não foi evidenciada nos grupos controles, p>0,05, gráficos 3 e 4.

Tabela 3 - Sumário dos resultados de Fração de ejeção do ventrículo esquerdo (FEVE) e diâmetro diastólico final do ventrículo esquerdo (DdVE) basal e pós tratamento de cada grupo experimental.

Grupos	FEVE (%)		DdVE (cm)	
	Basal	Pós	Basal	Pós
Controle + Placebo (n=10)	65,1 ± 3,10	60,0 ± 2,8	0,70 ± 0,02	0,70 ± 0,03
Controle + DIPI (n=9)	63,0 ± 1,8	59,3 ± 3,0	0,64 ± 0,02	0,65 ± 0,03
Chagas + Placebo (n=12)	69,3 ± 1,4	54,4 ± 2,5*	0,64 ± 0,01	0,70 ± 0,02*
Chagas + DIPI (n=13)	65,3 ± 2,5	53,6 ± 1,9*	0,68 ± 0,01	0,76 ± 0,02*

Valores como média ± erro padrão da média. *p< 0,002 vs. basal. O valor de p refere-se ao teste de Wilcoxon matched-pairs signed-ranks test.

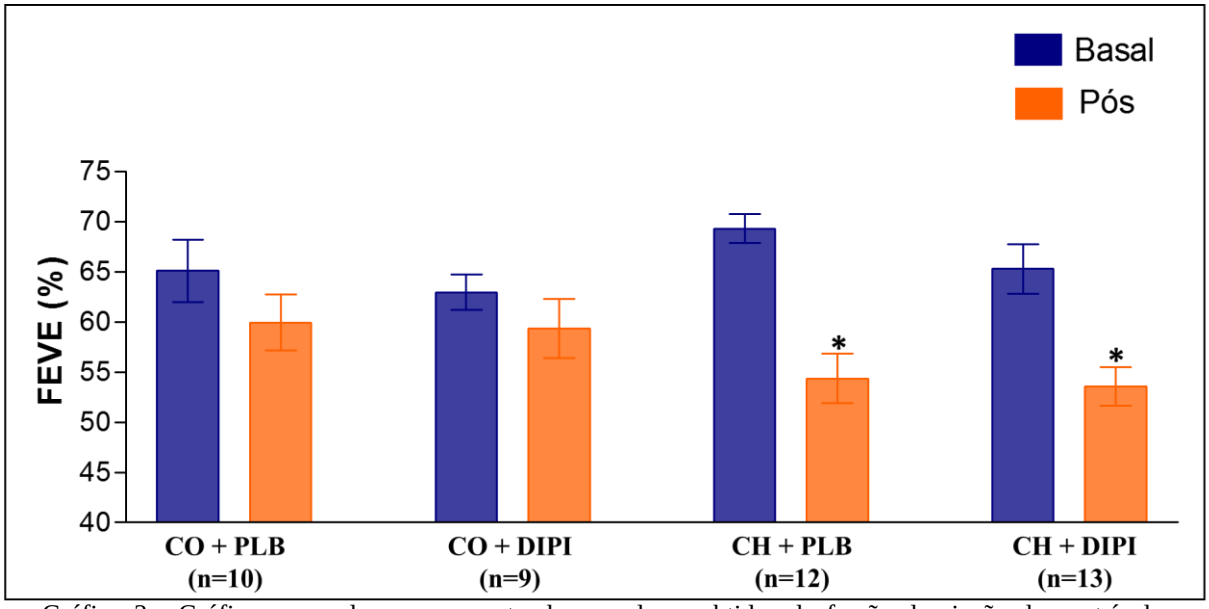

Gráfico 3 - Gráficos em colunas representando os valores obtidos de fração de ejeção do ventrículo esquerdo (FEVE) de cada grupo experimental nas condições basal e após tratamento. *p<0,002 vs basal.

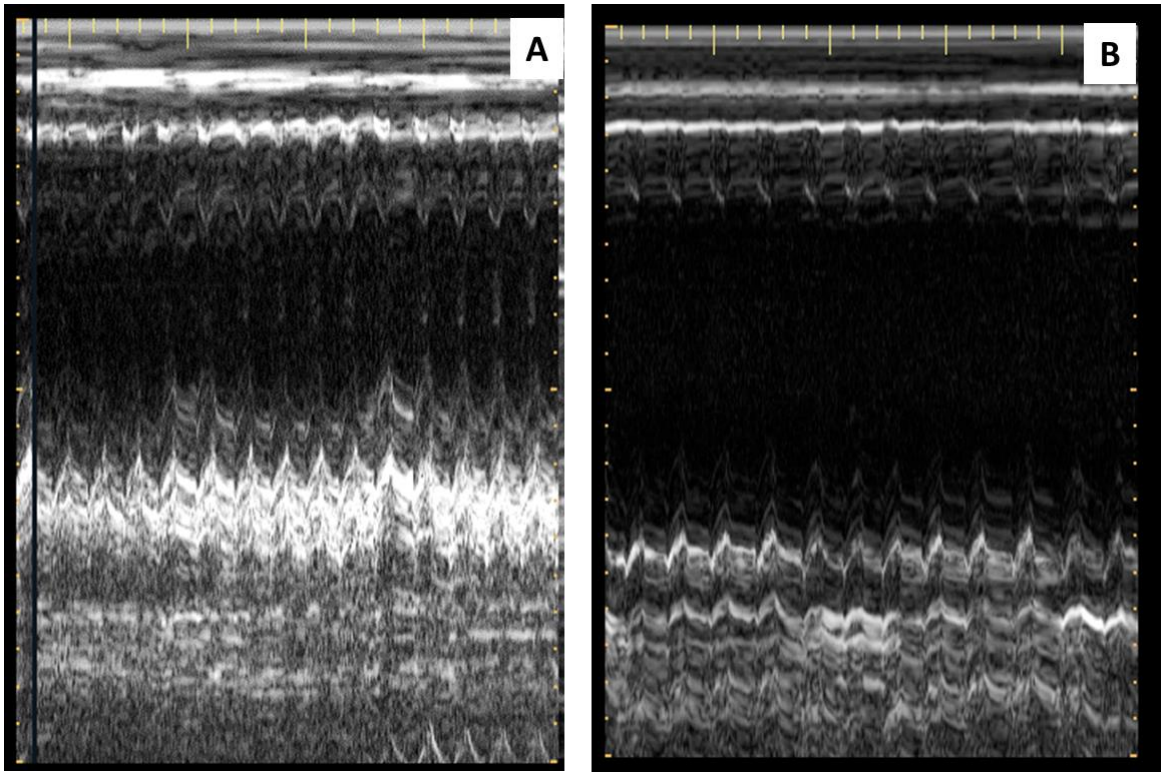

Figura 6 - Imagem representativa do Modo-M de (A) animal controle (FEVE = 65,7%) e (B) chagásico (FEVE=30,3%), no 7º mês pós infecção.

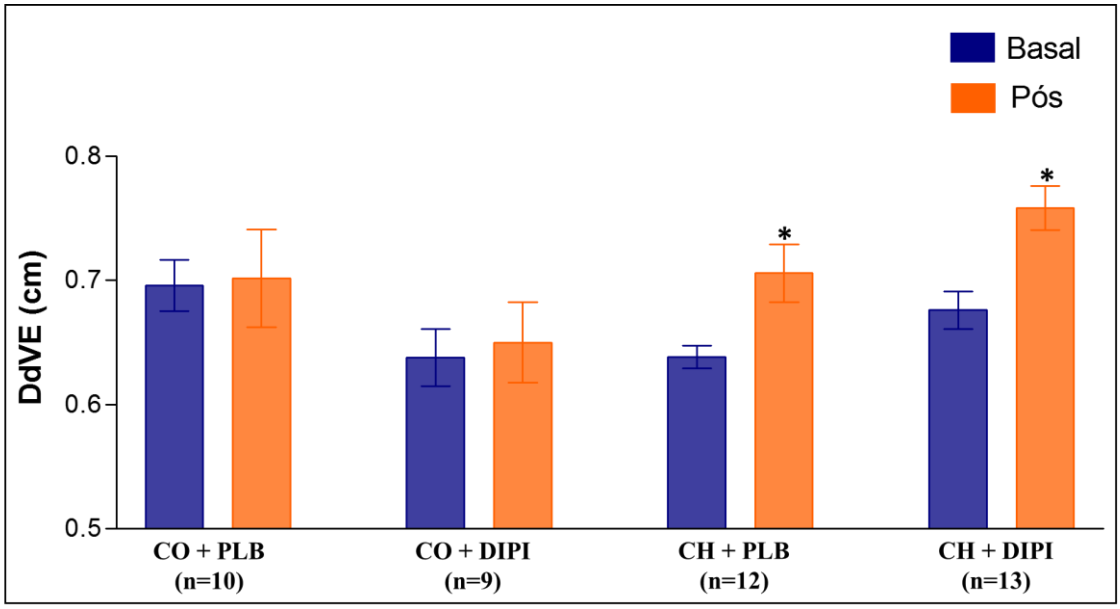

Gráfico 4 - Gráficos em colunas representando os valores obtidos de diâmetro diastólico do ventrículo esquerdo (DdVE) de cada grupo experimental nas condições basal e após tratamento. *p=0,002 vs basal.

Na análise comparativa de cada grupo experimental no basal e pós tratamento, não foi evidenciada alteração no escore de mobilidade segmentar (Gráfico 5). Os valores do escore de mobilidade parietal segmentar são apresentados na tabela 4.

Tabela 4 - Sumário dos resultados de escore de mobilidade parietal segmentar (MPS) basal e pós tratamento de cada grupo experimental.

Variáveis	**Escore de MPS**	
	Basal	**Pós**
Controle + Placebo (n=10)	1,2 ± 0,1	1,12 ± 0,1
Controle + DIPI (n=9)	1,1 ± 0,1	1,12 ± 0,1
Chagas + Placebo (n=12)	1,1 ± 0,1	1,87 ± 0,1
Chagas + DIPI (n=13)	1,1 ± 0,0	1,35 ± 0,1

Valores como média ± erro padrão da média.

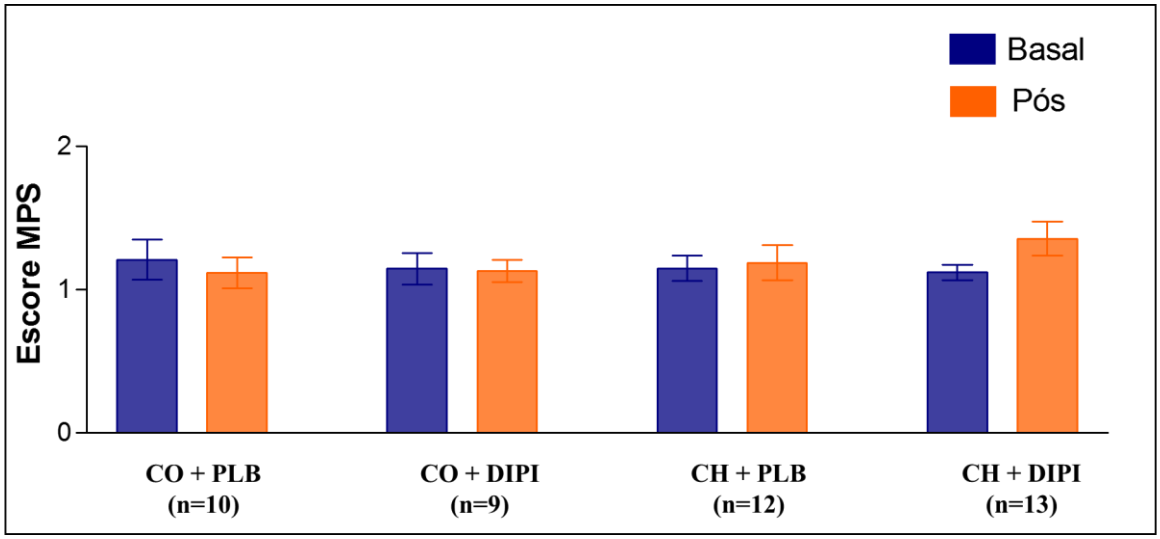

Gráfico 5 - Gráficos em colunas representando os valores obtidos de escore de mobilidade parietal segmentar (MPS) de cada grupo experimental pré e pós tratamento.

4.4.3. Efeito do dipiridamol sobre a perfusão miocárdica

A tabela 5 apresenta os valores em porcentagem dos defeitos de perfusão miocárdica de cada grupo experimental no basal e pós tratamento. Foi encontrada redução significativa da porcentagem de defeitos de perfusão somente no grupo chagásico tratado com dipiridamol, Gráfico 6 (figura 7A), p<0,004. No grupo Chagas + Placebo e em ambos os grupos controles, os valores de porcentagem de defeitos de perfusão foram mantidos no basal e pós tratamento, figura 7B.

Tabela 5 - Resultados dos defeitos de perfusão miocárdica, expresso como área de superfície total do ventrículo esquerdo nas condições basal e pós tratamento em cada grupo experimental.

Grupos	**Defeitos de perfusão (%)**	
	Basal	**Pós**
Controle + Placebo (n=10)	3,9 ± 0,7	5,5 ± 1,0
Controle + DIPI (n=9)	3,5 ± 0,9	2,9 ± 1,1
Chagas + Placebo (n=12)	13,0 ± 0,8	10,5 ± 3,0
Chagas + DIPI (n=13)	17,3 ± 3,7	6,7 ± 2,1 *

Valores como média ± erro padrão da média. *p=0,002 vs. basal. O valor de p refere-se ao teste de Wilcoxon matched-pairs signed-ranks test.

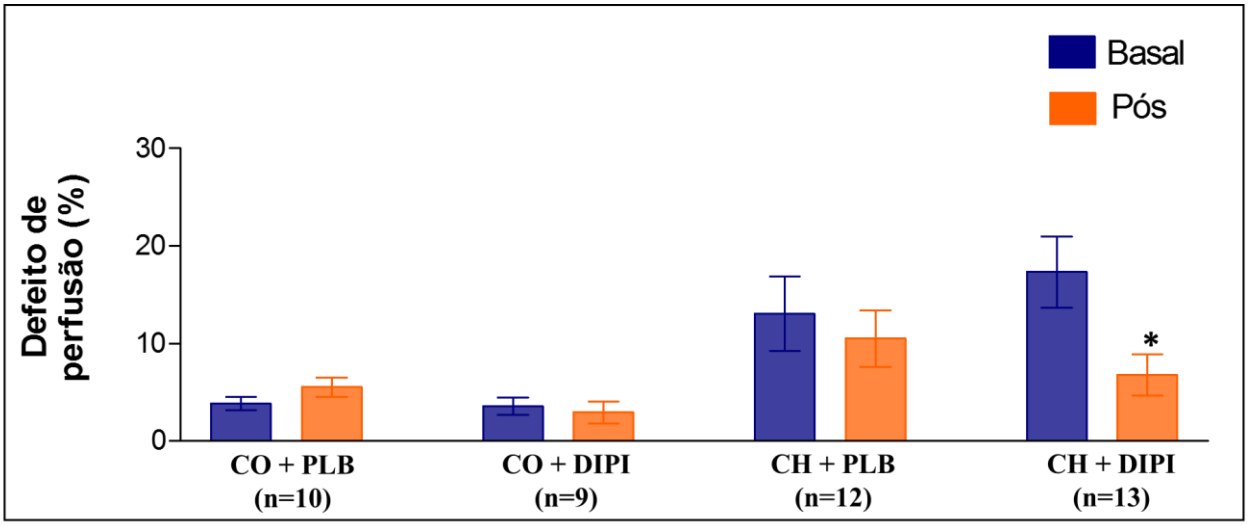

Gráfico 6- Gráficos em colunas representando os valores obtidos da porcentagem de defeito de perfusão de cada grupo experimental pré e pós tratamento. *p<0,002 vs basal.

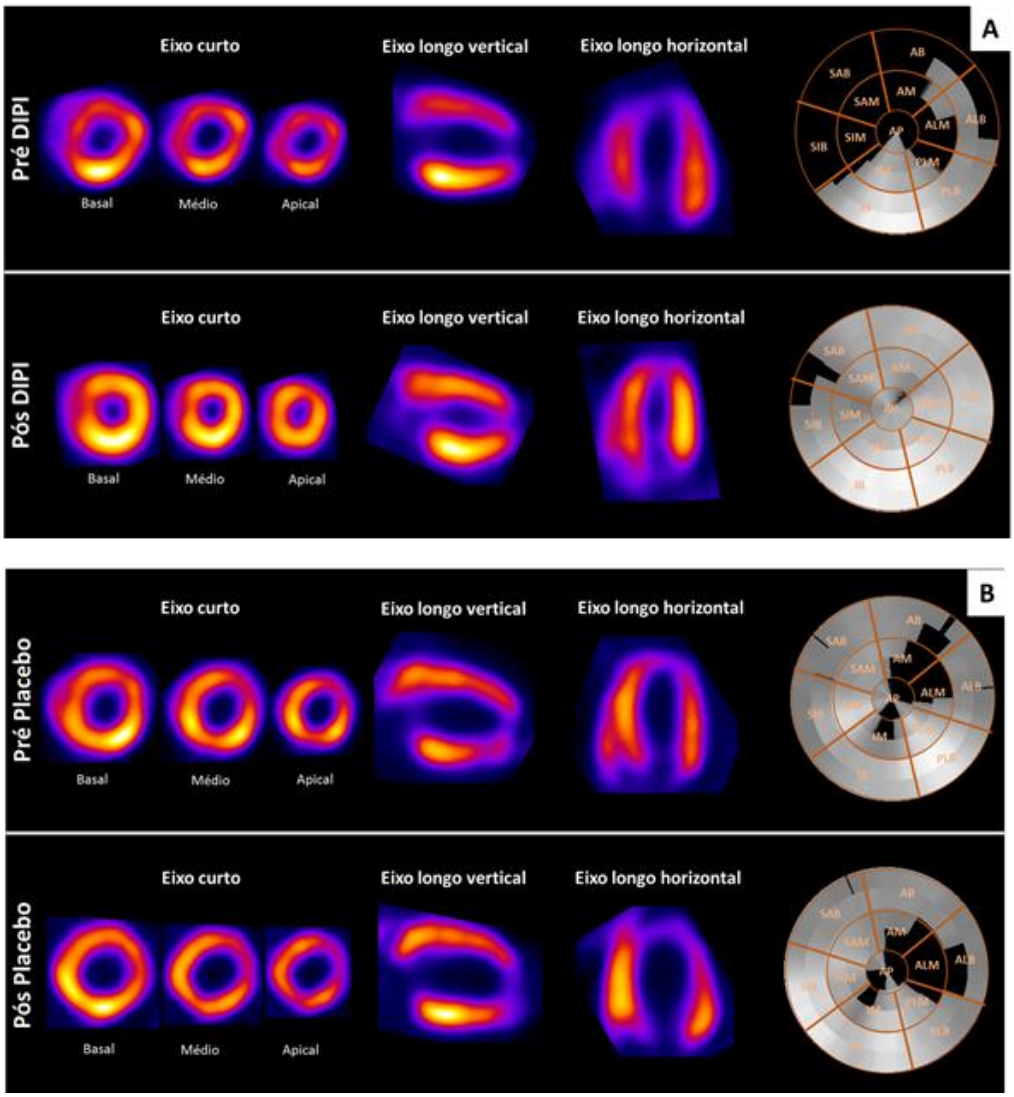

Figura 7 - Imagens ilustrativas do estudo de perfusão miocárdica na condição basal e pós-tratamento de um animal chagásico tratado com DIPI (A) e tratado com placebo (B). São mostrados cortes representativos das imagens tomográficas (SPECT) obtidas em 3 níveis da cavidade ventricular esquerda (basal, médio cavitário e apical) e eixos longos vertical e horizontal, com o mapa polar resultante mostrado na extremidade direita da figura.

4.5. Análise histopatológica

Na avaliação histopatológica não foi visualizada a presença de parasitas nas formas tripomastigotas (extracelular) ou amastigotas (intracelular) na fase crônica da doença.

Grande parte dos animais chagásicos apresentaram importante dilação de câmaras com diminuição do espessamento de paredes do ventrículo esquerdo. No entanto, não foram encontradas áreas de fibrose transmural. Intenso infiltrado inflamatório focal com células monoclueares geralmente apresentaram-se em regiões subepicárdica ou perivascular. A maioria dos animais apresentou miocardite branda multifocal ou difusa. Nos animais controles, foram encontradas fibras preservadas, com leve edema intracelular e raras vesículas claras, figura 8.

Os valores médios de núcleos de infiltrado inflamatório e da porcentagem de fibrose em cada grupo experimental são apresentados na tabela 6. Foi encontrado maior número de núcleos de células inflamatórias mononucleares em ambos os grupos chagásicos quando comparados aos grupos controles, no entanto, não se observou diferença significativa entre os grupos Chagas + DIPI e Chagas + Placebo, nem entre os grupos controle + DIPI e controle + Placebo, gráfico 7.

A porcentagem de fibrose foi maior nos grupos Chagas + DIPI e Chagas + Placebo quando comparados com o grupo controle + Placebo, gráfico 7.

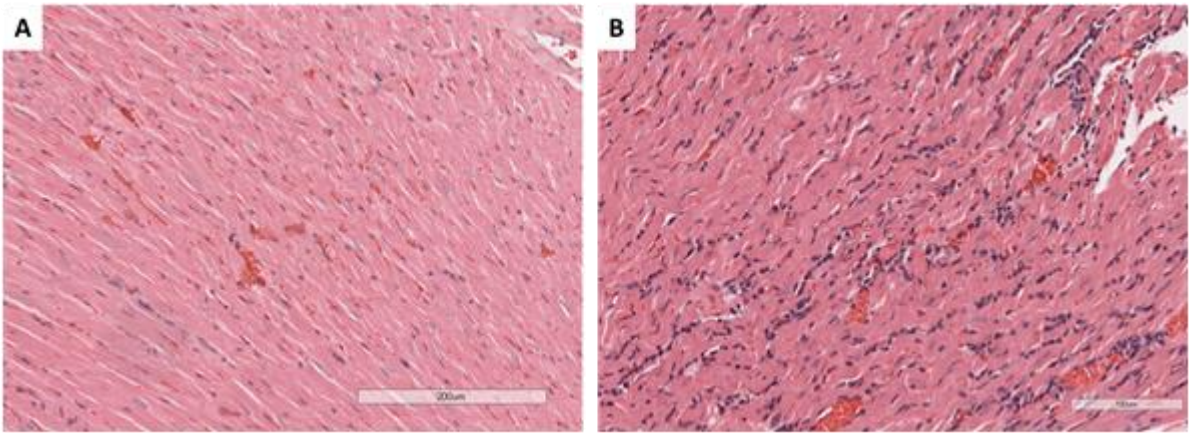

Figura 8 - Cortes histológicos de um animal controle (A) e um chagásico apresentando grande quantidade de infiltrado inflamatório mononuclear (B).

Tabela 6 - Sumário dos resultados histopatológicos

Variáveis	**CTR + Placebo (n=10)**	**CTR + DIPI (n=9)**	**Chagas + Placebo (n=12)**	**Chagas + DIPI (n=13)**
Núcleo/mm²	257,1 ± 21,6	396,5 ± 28,3	1191,4 ± 133,2*†	998,1 ± 116,0*†
% Fibrose	3,2 ± 0,3	4,6 ± 0,3	5,4 ± 0,2*	4,7 ± 0,4*

Valores como média ± erro padrão da média. DIPI=dipiridamol, CTR=controle. *p<0,05 vs. Controle + Placebo. †p=0,05 vs. Controle + DIPI O valor de p refere-se ao Kruskal-Wallis test.

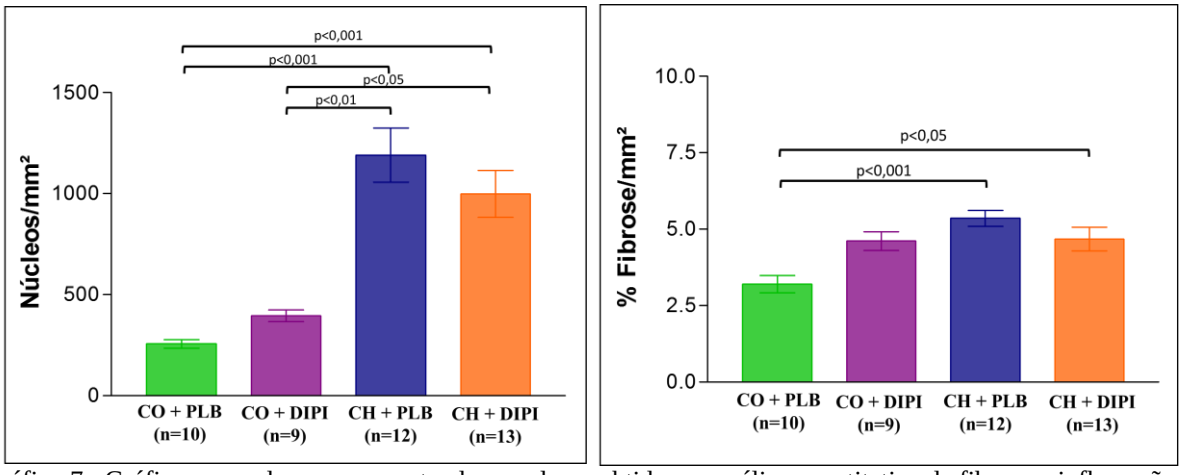

Gráfico 7 - Gráficos em colunas representando os valores obtidos na análise quantitativa de fibrose e inflamação na histopatologia. CO+PLB: Controle + Placebo, CO+DIPI: Controle + Dipiridamol CH+PLB Chagas + Placebo, CH+DIPI: Chagas + Dipiridamol.

Discussão

5. DISCUSSÃO

Neste estudo, nós avaliamos o efeito do uso prolongado de agente vasodilatador da microcirculação coronariana, dipiridamol, sobre a perfusão miocárdica em repouso e sobre a evolução da disfunção ventricular esquerda em modelo de CCC em hamsters, correlacionando estes achados *in vivo* com alterações histopatológicas de inflamação e fibrose.

5.1. Modelo experimental

Neste estudo, nós utilizamos o modelo de CCC, mediante infecção de 35.000 formas tripomastigotas da cepa Y do *T. cruzi* em hamsters sírios. Nós encontramos função sistólica do VE ainda preservada quando os animais foram estudados na condição basal, ao sexto mês pós infecção. Contudo, observamos o desenvolvimento de DSVE nos animais infectados quando investigados ao sétimo mês pós infecção. Esses achados estão de acordo com estudos prévios, na qual são observados que, aos 4-6 meses pós infecção, os parâmetros ecocardiográficos dos animais chagásicos são ainda comparáveis aos animais controles, ou seja, não apresentando cardiopatia aparente, com o desenvolvimento ulterior da cardiopatia ocorrendo por volta do oitavo mês (Bilate *et al.*, 2003; Oliveira *et al.*, 2016).

O hamster sírio tem demonstrado ser um modelo bastante adequado para se investigar o desenvolvimento da disfunção miocárdica e das lesões histopatológicas da CCC. Tem sido descrito que esses animais, quando cronicamente infectados pelo *T. cruzi*, desenvolvem as principais características funcionais e patológicas vistas na CCC em humanos, incluindo a disfunção ventricular global, presença de miocardite multifocal e/ou difusa e aumento de fibrose intersticial na escassez ou aparente ausência de parasitismo tecidual (Bilate *et al.*, 2003).

Outros modelos de CCC em animais são descritos na literatura, como camundongos (Rossi *et al.*, 1984; De Souza *et al.*, 2004; Prado *et al.*, 2009) e ratos (Chapadeiro *et al.*, 1988). No entanto, algumas particularidades da forma de desenvolvimento da cardiopatia nesses modelos não espelham o que ocorre na história natural da CCC em humanos. Desta forma, camundongos desenvolvem uma fase aguda bastante intensa, com elevada mortalidade e evoluem a seguir para uma fase sub-aguda que se continua com a fase crônica, sem uma distinção temporal bem delimitada. Dessa forma, observa-se que o modelo de CCC no camundongo evolui sem passar por uma fase de quiescência da doença, que caracterizaria o equivalente a uma fase crônica em forma indeterminada (Brener, 1965; Ramirez *et al.*, 1994). Por outro lado, estudos demonstram

que os ratos podem ser altamente resistentes à infecção pelo *T. cruzi* , ocorrendo na maioria dos casos a interrupção da infecção de forma imprevisível sem que ocorra o desenvolvimento tardio da forma crônica cardíaca (Chapadeiro *et al.*, 1988).

É importante salientar que em nosso estudo, após 6 meses de infecção pelo *T. cruzi* os valores de FEVE, foram semelhantes entre os animais chagásicos e os animais controles, reforçando a noção de que esses animais desenvolvem um período da fase crônica sem cardiopatia aparente, ou no nosso caso sem alterações globais ou segmentares da função do VE ao ecocardiograma, que poderia ser comparável em certo grau à forma indeterminada encontrada na CCC em humanos. Adicionalmente, a avaliação mais tardia realizada no sétimo mês de evolução da infecção experimental foi conclusiva em mostrar a evolução da cardiopatia chagásica para sua forma crônica, caraterizada pelo desenvolvimento de disfunção sistólica global e dilatação cavitária do ventrículo esquerdo. Dessa forma, julgamos que o modelo do hamster sírio mostrou ser adequado em reproduzir as fases evolutivas da fase crônica aproximando-se da história natural da CCC em humanos.

5.2. Métodos de imagem

Neste projeto empregamos a avaliação sequencial e não invasiva da função sistólica ventricular esquerda e da estrutura cardíaca, com método de imagem com alta resolução espacial, que permitiu o estudo do curso natural da doença, conforme já preconizado por outros pesquisadores. (Prado *et al.*, 2009).

A ecocardiografia é atualmente um dos métodos de avaliação *in vivo* mais amplamente utilizado para imagens do sistema cardiovascular em pequenos animais, produzindo imagens com excelente resolução espacial e temporal, permitindo medidas anatômicas, como volume e massa, e funcionais, como a FEVE (Wu *et al.*, 2003). Tendo em vista sua praticidade, baixo custo e ampla disponibilidade, a ecocardiografia é o método de imagem mais frequentemente utilizado quando se deseja imagens sequenciais de um mesmo animal (Tanaka *et al.*, 1996; Ram *et al.*, 2011). Dentre os parâmetros mensuráveis pela ecocardiografia, a FEVE é o mais frequentemente utilizado para avaliar a função sistólica do VE, tanto no cenário pré-clínico (Fayssoil e Tournoux, 2013), quanto clínico.

O aspecto central investigado neste estudo foi a detecção da isquemia microvascular e a observação de sua eventual correlação com o desenvolvimento da disfunção sistólica ventricular esquerda no modelo de CCC no hamster. Para cumprir esse objetivo, avaliamos as

áreas de defeitos de perfusão não invasivamente e sequencialmente utilizando a cintilografia miocárdica de perfusão com Sestamibi-Tc99m pelo método de SPECT de alta-resolução.

Vale ressaltar que, perante a necessidade de obtenção de imagens de perfusão miocárdica pelo método cintilográfico com resolução espacial em torno de 1 mm, que representa uma resolução 10 vezes melhor do que a obtida por uma gama-câmara convencional de uso clínico, nosso grupo de pesquisa recentemente desenvolveu um sistema de aquisição de imagens de SPECT de alta resolução baseado em um colimador "*pinhole"* e um sistema rotacional de suporte para pequenos animais, que são adaptados a uma gama câmara de uso clínico. Esse método apresentou elevada resolução espacial e as imagens de perfusão miocárdica obtidas tanto em ratos controles quanto ratos submetidos à infarto miocárdico experimental, apresentaram qualidade comparável às imagens obtidas em humanos, permitindo a visualização das paredes e da cavidade ventricular esquerda. Mediante emprego deste sistema de imagem, foi possível a medida da extensão e da topografia dos defeitos perfusionais que apresentaram forte correlação com as áreas de infarto avaliadas pelo emprego da histopatologia (Oliveira *et al.*, 2013).

Também é relevante salientar que o modelo de CCC deve ser aplicado em animal cujo porte permita adequada resolução espacial para realização de exames de imagem *in vivo,* tendo em vista a resolução espacial alcançada pelos equipamentos de imagem disponíveis. Desse modo, o modelo de CCC em hamsters empregado no nosso estudo demonstrou ser bastante apropriado para aquisição de imagens ecocardiográficas e de cintilografia miocárdica de perfusão por SPECT, com resolução espacial adequada para as análises necessárias, corroborando os resultados já levantados em estudos anteriores (Bilate *et al.*, 2003; Oliveira *et al.*, 2016).

Dessa forma, mediante o emprego deste sistema de imagens de SPECT de alta-resolução foi possível observarmos não invasivamente e de forma quantitativa os distúrbios regionais de perfusão neste modelo experimental de CCC. Observamos que apesar da função cardíaca estar preservada ao sexto mês de infecção, 60% dos animais chagásicos já apresentavam defeitos de perfusão em repouso, sugerindo que as alterações de perfusão precedem o desenvolvimento da disfunção contrátil miocárdica neste modelo. Esses resultados corroboram os achados anteriores do nosso grupo de pesquisa, que em estudo clínico em humanos mostrou a ocorrência de defeitos de perfusão em pacientes chagásicos crônicos com coronárias normais na mesma topografia das paredes do VE onde mais tardiamente se desenvolvem as alterações regionais de contratilidade (Simoes *et al.*, 2000; Hiss *et al.*, 2009).

5.3. Efeitos do dipiridamol

Em nosso estudo, observou-se que 60% dos animais chagásicos aos 6 meses pós infecção apresentavam áreas de defeitos perfusionais em repouso significativas, principalmente nos segmentos anterior basal, septo anterior basal, septo inferior basal, septo inferior médio, ântero lateral médio e apical. Somente no grupo chagásico que recebeu tratamento com dipiridamol, houve reversão desses defeitos perfusionais, enquanto que nos animais tratados com placebo, os defeitos perfusionais foram mantidos. Assim, de maneira original, mostramos que o uso prolongado do dipiridamol associa-se à redução dos defeitos de perfusão miocárdicos nesse modelo de CCC. Adicionalmente, esses resultados confirmam que esses defeitos perfusionais graves, correspondendo à redução de captação mais grave do que 50% do pixel de máxima captação, avaliados em repouso, não correspondem à fibrose regional transmural, aspecto reforçado *a posteriori* no nosso estudo pela análise da histologia que mostra discreta extensão de fibrose intersticial não confluente nessas mesmas regiões.

Nossos achados estão de acordo com os efeitos do dipiridamol descritos na literatura, pelos quais esta droga é considerada um agente vasodilatador da microcirculação, com seletividade coronária, que também reduz a atividade plaquetária, sendo globalmente reconhecido como uma agente antitrombótico, principalmente através da inibição do transportador da adenosina e consequente elevação de seus níveis no plasma (Bult *et al.*, 1991; Chakrabarti e Freedman, 2008). A combinação dos efeitos de vasodilatação e de antiagregação plaquetária são consideradas como as principais responsáveis pela melhora da perfusão tecidual observada com emprego do dipiridamol. (Chakrabarti e Freedman, 2008).

Outro mecanismo de ação do dipiridamol descrito na literatura é a inibição de fosfodiesterases do tipo 5 e 6, que são um grupo de enzimas presentes no citosol, plasma, membranas, retículo endoplasmático, membrana nuclear e citoesqueleto (Houslay *et al.*, 1998; Nyby *et al.*, 2003). Os inibidores da fosfodiesterase 5 são uma classe de medicações que geram aumento dos níveis teciduais tanto do AMPc, secundário ao aumento da adenosina, quanto do GMPc. O GMPc é o principal agente intracelular na cascata de sinalização do óxido nítrico, desta forma, o aumento de seus níveis leva a elevação da concentração de óxido nítrico, um vasodilatador e inibidor da agregação plaquetária (Sakuma *et al.*, 1990; Chakrabarti e Freedman, 2008; Kukreja *et al.*, 2011).

Diversos estudos na literatura demonstram elevação nos níveis de adenosina em pacientes com IC, isquemia e inflamação, possivelmente, como um mecanismo endógeno compensatório

ao alto nível de ativação neuro-humoral vasoconstritor (Funaya *et al.*, 1997; Kitakaze *et al.*, 1998). A adenosina regula uma grande variedade de funções cardiovasculares, incluindo crescimento e diferenciação celular, angiogênese, alteração do fluxo sanguíneo miocárdico, condução e frequência cardíaca e sensibilidade a estimulação adrenérgica (Sommerschild e Kirkeboen, 2000; Headrick *et al.*, 2003).

Estudos demonstram que a presença de DSVE em camundongos com insuficiência cardíaca, é associada à redução nos níveis de adenosina e alteração na densidade de seus receptores no miocárdio, sugerindo que a modulação da adenosina e alteração do seu padrão de sinalização no miocárdio possam ser um novo alvo terapêutico em pacientes com IC (Funakoshi *et al.*, 2007).

No coração os receptores da adenosina estão localizados nas artérias coronárias, nodo sino atrial e átrio ventricular e miócitos. A adenosina pode ligar-se a esses receptores no endotélio e células musculares lisas cardíacas causando relaxamento da parede arterial e consequente vasodilatação. Os efeitos no sistema cardiovascular da inibição da captação da adenosina pelo dipiridamol são complexos e dependem tanto do tecido quanto do tipo de receptor (A_1 ou A_2) que estão sendo estudados (Belardinelli *et al.*, 1989).

Um mecanismo adicional da adenosina é a sua contribuição para a manutenção da integridade tecidual (Antonioli *et al.*, 2014). Estudos com inibidores da captação de adenosina sugerem que o aumento de sua disponibilidade protege e atenua a severidade das lesões teciduais, reduzindo a quantidade infiltrado de células inflamatórias intersticiais na pancreatite aguda (Noji, Nan-Ya, *et al.*, 2002), glomerulonefrite (Noji, Sato, *et al.*, 2002) e peritonite (Rogachev *et al.*, 2006) em camundongos, quando tratados previamente a indução da lesão. Os autores sugerem que há 2 possíveis mecanismos para justificar esse efeito protetor: efeito anti-inflamatório e hemodinâmico, ambos mediados pelo aumento da adenosina endógena. Apesar das evidências apresentadas, não existem relatos na literatura dos efeitos anti-inflamatórios com o uso do dipiridamol em cardiomiopatias. Em nosso estudo, pela análise anátomo-patológica, observamos leve redução do número de núcleos das células inflamatórias nos hamsters chagásicos que receberam dipiridamol, no entanto, essa redução não atingiu significância estatística.

Adicionalmente, o dipiridamol associado à aspirina foi testado em modelo de retinopatia em ratos, que é ocasionada pela oclusão de capilares e consequente isquemia da retina, na qual a hiperatividade plaquetária parece desempenhar um papel predominante. Nesse estudo, os animais foram tratados com dipiridamol oral (12mg/kg) por 90 dias e foi evidenciado melhora

no padrão vascular da retina, interrompendo a progressão da lesão vascular quando comparado aos animais não tratados (De La Cruz *et al.*, 1997).

O efeito vasodilatador do dipiridamol foi estudado por Clarke et al. (1994) que avaliou os efeitos de dois inibidores de fosfodiesterases, dipiridamol e milrinone, em modelo de coelho com aumento da resistência vascular pulmonar induzida. Ambos os agentes foram potentes e efetivos para reduzir a resistência, mas a magnitude da redução foi maior com o uso do dipiridamol (Clarke *et al.*, 1994).

Além dos efeitos na regulação da atividade plaquetária e vasodilatação, há relatos de que o dipiridamol esteja relacionado à indução da proliferação de células endoteliais capilares e a neoformação de capilares em coração de ratos, após 4 e 6 semanas de tratamento, respectivamente, quando ministrado na dosagem de 4mg/Kg, intraperitonealmente (Mattfeldt e Mall, 1983; Mall *et al.*, 1987).

Nesse mesmo contexto, mais recentemente, Venkatesh et al. (2010) conduziu um estudo em modelo de isquemia de membros posteriores de camundongos. Os animais foram tratados com 200 mg/kg de dipiridamol, duas vezes por dia, até atingir níveis plasmáticos terapêuticos. Posteriormente, foi induzida a isquemia em membro posterior, através da oclusão da artéria femoral. Utilizando análise de fluxo sanguíneo por laser Doppler, foi evidenciado aumento da densidade vascular e proliferação celular nos animais tratados, associado a melhora na perfusão arterial colateral e restauração do fluxo sanguíneo a níveis basais, após 5 dias pós oclusão, sugerindo que essa melhora ocorre, principalmente, devido ao aumento da perfusão pela microcirculação. Adicionalmente, esses efeitos foram também dependentes da produção de NO (Venkatesh *et al.*, 2010).

De fato, a isquemia crônica pode levar ao desenvolvimento de colaterais coronárias que protegem contra o desenvolvimento de necrose, desta forma, os benefícios da ação do dipiridamol podem estar relacionados a melhora da circulação colateral ao longo do tempo, uma vez que a adenosina estimula a proliferação de células endoteliais e a produção de fatores de crescimento (Meininger e Granger, 1990; Grant *et al.*, 1999).

Dentre os mecanismos propostos para explicar o aparecimento das alterações de perfusão miocárdica em nível microvascular na CCC, destacam-se a presença de lesões vasculares com hiperproliferação da camada íntima e espessamento da parede arteriolar que levam à obstrução dos finos ramos arteriolares coronários; formação de “plugs” plaquetários e dano endotelial, principalmente pelo aumento da produção de endotelina e ação de citocinas inflamatórias (Torres, 1958; Rossi *et al.*, 1984; Petkova *et al.*, 2001). Adicionalmente, podem ocorrer

fenômenos de vasoreatividade e espasmos arteriolares coronários (Factor *et al.*, 1985) Todos esses fatores podem levar à redução do fluxo sanguineo miocárdico e, consequentemente, à isquemia microvascular

Apesar de nosso estudo não ter sido desenhado para avaliar tais mecanismos, é plausível supor que o efeito do dipiridamol em reduzir os distúrbios de perfusão neste modelo experimental de CCC possa ter sido mediado por sua atuação em vários dos mecanismos descritos acima, principalmente inibindo a formação de plugs plaquetários, inibindo o espasmo arteríola e revertendo a disfunção. Além disso, a melhora do fluxo sanguíneo miocárdico encontrado em nosso estudo pode ser decorrente do aumento da circulação colateral resultante do efeito angiogênico da adenosina.

O achado mais importante do presente estudo foi mostrar que, apesar da significativa melhora dos defeitos de perfusão com o uso do dipiridamol, esse efeito benéfico não se fez acompanhar de atenuação da progressão da disfunção miocárdica neste modelo de CCC. De fato, nossos resultados mostram que em ambos os grupos chagásicos, tanto recebendo placebo quanto dipiridamol, houve redução dos valores de FEVE e aumento do DdVE nos animais chagásicos ao longo do tempo de condução do estudo.

5.4. Efeitos do dipiridamol sobre a função sistólica do VE

Não há relatos na literatura estudos em modelos animais evidenciando melhora na função cardíaca, avaliada *in vivo*, após o uso do dipiridamol. Contudo, estudos em humanos com IC de etiologia isquêmica e não isquêmica demonstram que, após a administração prolongada de dipiridamol, ocorre aumento significativo dos níveis de adenosina e dos valores de FEVE, mas sem alterar o diâmetro diastólico final do ventrículo esquerdo (Kitakaze *et al.*, 1998; Sanada *et al.*, 2007). Em pacientes com etiologia isquêmica, o uso do dipiridamol associado a aspirina leva a melhora da perfusão miocárdica, avaliada por ressonância magnética, e da função sistólica do ventrículo esquerdo (Akhtar *et al.*, 2007). Esses dados corroboram os achados de Belardinelli et al. (2001), na qual a administração de dipiridamol em pacientes com IC, também de etiologia isquêmica, está relacionada ao aumento dos valores de FEVE, avaliados pela ecocardiografia com estresse, e da perfusão miocárdica, avaliada pela cintilografia miocárdica com Tálio, com aumento da circulação colateral coronária na angiografia (Belardinelli *et al.*, 2001). Nesse último estudo, a melhora da perfusão miocárdica foi evidente em regiões

dependentes de colaterais e foi correlacionada com o aumento da resposta contrátil a dobutamina nos segmentos com disfunção.

Grande parte dos estudos envolvendo o dipiridamol e pacientes com disfunção ventricular incluem tanto pacientes com miocardiopatia isquêmica quanto não isquêmicas. O único relato descrito na literatura com pacientes chagásicos submetidos ao tratamento com dipiridamol demonstrou que a administração oral de 300 mg de dipiridamol por 60 dias promoveu aumento nos valores de FEVE e FEVD em 15 e 18%, respectivamente. Esse incremento foi acompanhado da melhora das anormalidades regionais de parede do ventrículo esquerdo e direito com redução do grau de dissinergia (Kuschnir *et al.*, 1983). No entanto, a reversão da disfunção sistólica parietal segmentar do ventrículo esquerdo, consequente à erradicação da isquemia miocárdica microvascular neste cenário clinico ainda não foi determinada.

Recentemente, nosso grupo de pesquisa desenvolveu estudo em população de pacientes com miocardiopatia dilatada de etiologia não isquêmica, com a finalidade de avaliar os efeitos do dipiridamol na função do ventricular esquerda em repouso e durante o esforço, associando essa resposta aos distúrbios de perfusão miocárdica. Foi encontrada melhora na função sistólica do ventrículo esquerdo, no entanto, essa resposta foi heterogênea, ocorrendo em pacientes que apresentavam reserva contrátil. Além disso, esses resultados não foram correlacionados com a melhora dos defeitos de perfusão (Schwartzmann *et al.*, 2014).

Dentre os mecanismos propostos na literatura para explicar o aumento da FEVE com uso prolongado do dipiridamol, inclui-se o aumento do inotropismo, que ocorreu em miócitos ventriculares de ratos isolados na presença de receptores da adenosina do tipo A_{2A}, por mecanismos dependentes e independentes do AMPc (Dobson e Fenton, 1997). A adenosina quando liga-se a esses receptores leva a vasodilatação dos vasos coronários (Berne, 1980) e aumento da contratilidade dos miócitos ventriculares (Xu et al., 1996; Monahan et al., 2000), no entanto, esse último dado ainda é conflitante (Stein et al., 1994).

É plausível supor que uma possível redução da pós-carga, promovida por efeito vasodilatador arteriolar periférico pelo dipiridamol, poderia facilitar o esvaziamento sistólico ventricular esquerdo e contribuir para a melhora da função ventricular em repouso, no entanto, esse efeito não ocorreu em nosso estudo, uma vez que a função sistólica dos animais do grupo controle tratado com dipiridamol foi semelhante ao controle tratado com placebo.

Apesar dessas evidências *in vitro* demonstrarem um possível aumento no inotropismo, não há outros relatos na literatura em modelo animal que demonstrem a melhora da perfusão e função miocárdica, avaliadas *in vivo*, com o uso prolongado do dipiridamol.

Contrariamente aos achados dos estudos supracitados, nossos resultados da avaliação da função sistólica VE mostram que a utilização do dipiridamol não foi efetiva para impedir ou atenuar a progressão da disfunção ventricular em modelo de CCC em hamsters. Adicionalmente, também não foi observado aumento da FEVE nos animais controles tratados com dipiridamol, demonstrando a ausência de efeitos dessa droga no aumento da contratilidade miocárdica. Essas aparentes discordâncias encontradas entre o coração de humanos e animais pode ser explicada pelo uso concomitante de outras medicações associadas no tratamento da insuficiência cardíaca ou pela própria diferença entre as espécies (Funakoshi *et al.*, 2007).

Nossos resultados mostram que em ambos os grupos controles não houve alteração significativa dos valores de FEVE e DdVE após uso do dipiridamol. No entanto, nos animais infectados com *T. cruzi*, tratados ou não com dipiridamol, a doença progrediu da mesma maneira como que foi relatada em estudos anteriores (Bilate *et al.*, 2003; Oliveira *et al.*, 2016), demonstrando que o dipiridamol apresentou efeito neutro sobre esses parâmetros de evolução da doença.

As análises histopatológicas da inflamação corroboram diretamente os achados ecocardiográficos, no sentido de mostrar graus semelhantes de lesão histológica miocárdica nos grupos chagásicos tratados com placebo ou dipiridamol, os quais apresentaram maior quantidade de infiltrado inflamatório quando comparado aos animais controles. Na análise de extensão de fibrose, nós encontramos diferença entre ambos os grupos chagásicos somente com o grupo controle + placebo. Vale ressaltar que esses resultados mostrando diferença do grau de fibrose apenas entre alguns dos grupos experimentais pode refletir a discreta expressão da fibrose intersticial e perivascular encontrada nesta janela temporal de evolução da CCC no hamster , grosseiramente alcançando 5,5%, pouco acima do encontrado nos controles. Nesta fase da doença no hamster as alterações inflamatórias são mais proeminentes e se correlacionam com o grau de disfunção ventricular, como já mostrado por estudo anterior de nosso grupo de pesquisa (Oliveira et al. 2016)

Adicionalmente, Bilate et al. (2003) demonstraram que em fases mais tardias da evolução da CCC, animais que apresentam aumento da fibrose apresentavam maior severidade de disfunção do VE (Bilate *et al.*, 2003), indicando que a disfunção do ventrículo esquerdo em hamsters cronicamente infectados seja consequência de um processo de remodelamento desencadeado principalmente por processos inflamatórios seguidos tardiamente por proporcional grau de fibrose. (Bilate *et al.*, 2003).

Considerações finais

O conjunto dos resultados coletados no presente estudo indica que a hipótese inicial de que a redução da isquemia microvascular pudesse ser acompanhada de atenuação da evolução da disfunção miocárdica e da lesão miocárdica da CCC não foi confirmada.

A partir dos resultados obtidos e de extensa revisão da literatura, consideramos que possam existir outros mecanismos que ainda devem ser explorados para elucidar a participação da isquemia no processo fisiopatogênico da doença de Chagas. É plausível supor que a isquemia microvascular não seja um mecanismo fisiopatogênico independente, como mostra nossos resultados, mas sim um marcador da presença de um processo lesivo subjacente, provavelmente de natureza inflamatória, que induz à progressão da disfunção ventricular esquerda na CCC.

Conclusão

6. CONCLUSÕES

Os resultados do presente estudo indicam que o uso prolongado de dipiridamol em hamsters infectados cronicamente com *T. cruzi* está associado à redução significativa das áreas de defeitos de perfusão avaliados *in vivo*.

A reversão dos defeitos perfusionais encontrados nos animais chagásicos tratados com dipiridamol não se associou à atenuação da progressão da disfunção ventricular esquerda ou atenuação das lesões histológicas miocárdicas nesse modelo experimental de CCC.

Referências

7. REFERÊNCIAS

AKHTAR, M. et al. Effect of chronic sustained-release dipyridamole on myocardial blood flow and left ventricular function in patients with ischemic cardiomyopathy. **Congest Heart Fail,** v. 13, n. 3, p. 130-5, May-Jun 2007. ISSN 1527-5299 (Print)
1527-5299 (Linking). Disponível em: < http://www.ncbi.nlm.nih.gov/pubmed/17541306 >.

ANDRADE, Z. A. et al. The indeterminate phase of Chagas' disease: ultrastructural characterization of cardiac changes in the canine model. **Am J Trop Med Hyg,** v. 57, n. 3, p. 328-36, Sep 1997. ISSN 0002-9637 (Print)
0002-9637 (Linking). Disponível em: < http://www.ncbi.nlm.nih.gov/pubmed/9311645 >.

ANDREWS, N. P. et al. Platelet inhibitory effect of nitric oxide in the human coronary circulation: impact of endothelial dysfunction. **J Am Coll Cardiol,** v. 37, n. 2, p. 510-6, Feb 2001. ISSN 0735-1097 (Print)
0735-1097 (Linking). Disponível em: < http://www.ncbi.nlm.nih.gov/pubmed/11216971 >.

ANTONIOLI, L. et al. Adenosine and inflammation: what's new on the horizon? **Drug Discov Today,** v. 19, n. 8, p. 1051-68, Aug 2014. ISSN 1878-5832 (Electronic)
1359-6446 (Linking). Disponível em: < http://www.ncbi.nlm.nih.gov/pubmed/24607729 >.

BARROS, M. V. et al. Tissue Doppler imaging enables the identification of diastolic dysfunction of pseudonormal pattern in Chagas' disease. **J Am Soc Echocardiogr,** v. 14, n. 5, p. 353-9, May 2001. ISSN 0894-7317 (Print)
0894-7317 (Linking). Disponível em: < http://www.ncbi.nlm.nih.gov/pubmed/11337680 >.

BELARDINELLI, L.; LINDEN, J.; BERNE, R. M. The cardiac effects of adenosine. **Prog Cardiovasc Dis,** v. 32, n. 1, p. 73-97, Jul-Aug 1989. ISSN 0033-0620 (Print)
0033-0620 (Linking). Disponível em: < http://www.ncbi.nlm.nih.gov/pubmed/2664879 >.

BELARDINELLI, R.; BELARDINELLI, L.; SHRYOCK, J. C. Effects of dipyridamole on coronary collateralization and myocardial perfusion in patients with ischaemic cardiomyopathy. **Eur Heart J,** v. 22, n. 14, p. 1205-13, Jul 2001. ISSN 0195-668X (Print)
0195-668X (Linking). Disponível em: < http://www.ncbi.nlm.nih.gov/pubmed/11440493 >.

BENVENUTI, L. A. et al. Chronic American trypanosomiasis: parasite persistence in endomyocardial biopsies is associated with high-grade myocarditis. **Ann Trop Med Parasitol,** v. 102, n. 6, p. 481-7, Sep 2008. ISSN 0003-4983 (Print)
0003-4983 (Linking). Disponível em: < http://www.ncbi.nlm.nih.gov/pubmed/18782487 >.

BERN, C.; MONTGOMERY, S. P. An estimate of the burden of Chagas disease in the United States. **Clin Infect Dis,** v. 49, n. 5, p. e52-4, Sep 1 2009. ISSN 1537-6591 (Electronic)
1058-4838 (Linking). Disponível em: < http://www.ncbi.nlm.nih.gov/pubmed/19640226 >.

BERNE, R. M. The role of adenosine in the regulation of coronary blood flow. **Circ Res,** v. 47, n. 6, p. 807-13, Dec 1980. ISSN 0009-7330 (Print)
0009-7330 (Linking). Disponível em: < http://www.ncbi.nlm.nih.gov/pubmed/6254686 >.

BILATE, A. M. et al. TNF blockade aggravates experimental chronic Chagas disease cardiomyopathy. **Microbes Infect,** v. 9, n. 9, p. 1104-13, Jul 2007. ISSN 1286-4579 (Print)
1286-4579 (Linking). Disponível em: < http://www.ncbi.nlm.nih.gov/pubmed/17644389 >.

BILATE, A. M. et al. The Syrian hamster as a model for the dilated cardiomyopathy of Chagas' disease: a quantitative echocardiographical and histopathological analysis. **Microbes Infect,** v. 5, n. 12, p. 1116-24, Oct 2003. ISSN 1286-4579 (Print)
1286-4579 (Linking). Disponível em: < http://www.ncbi.nlm.nih.gov/pubmed/14554253 >.

BORGES, D. C. et al. Different parasite inocula determine the modulation of the immune response and outcome of experimental Trypanosoma cruzi infection. **Immunology,** v. 138, n. 2, p. 145-56, Feb 2013. ISSN 1365-2567 (Electronic)
0019-2805 (Linking). Disponível em: < http://www.ncbi.nlm.nih.gov/pubmed/23113506 >.

BRENER, Z. (Comparative Studies of Different Strains of Trypanosoma Cruzi.). **Ann Trop Med Parasitol,** v. 59, p. 19-26, Mar 1965. ISSN 0003-4983 (Print)
0003-4983 (Linking). Disponível em: < http://www.ncbi.nlm.nih.gov/pubmed/14297351 >.

BULT, H. et al. Dipyridamole potentiates the anti-aggregating and vasodilator activity of nitric oxide. **Eur J Pharmacol,** v. 199, n. 1, p. 1-8, Jun 18 1991. ISSN 0014-2999 (Print)
0014-2999 (Linking). Disponível em: < http://www.ncbi.nlm.nih.gov/pubmed/1909961 >.

CHAKRABARTI, S.; FREEDMAN, J. E. Dipyridamole, cerebrovascular disease, and the vasculature. **Vascul Pharmacol,** v. 48, n. 4-6, p. 143-9, Apr-Jun 2008. ISSN 1537-1891 (Print)
1537-1891 (Linking). Disponível em: < http://www.ncbi.nlm.nih.gov/pubmed/18342579 >.

CHAPADEIRO, E. et al. [Cardiac lesions in Wistar rats inoculated with various strains of Trypanosoma cruzi]. **Rev Soc Bras Med Trop,** v. 21, n. 3, p. 95-103, Jul-Sep 1988. ISSN 0037-8682 (Print)
0037-8682 (Linking). Disponível em: < http://www.ncbi.nlm.nih.gov/pubmed/3151135 >.

CHENG, J.; GRANDE, J. P. Cyclic nucleotide phosphodiesterase (PDE) inhibitors: novel therapeutic agents for progressive renal disease. **Exp Biol Med (Maywood),** v. 232, n. 1, p. 38-51, Jan 2007. ISSN 1535-3702 (Print)
1535-3699 (Linking). Disponível em: < http://www.ncbi.nlm.nih.gov/pubmed/17202584 >.

CLARKE, W. R. et al. The type III phosphodiesterase inhibitor milrinone and type V PDE inhibitor dipyridamole individually and synergistically reduce elevated pulmonary vascular resistance. **Pulm Pharmacol,** v. 7, n. 2, p. 81-9, Apr 1994. ISSN 0952-0600 (Print)
0952-0600 (Linking). Disponível em: < http://www.ncbi.nlm.nih.gov/pubmed/8081075 >.

COURA, J. R.; VINAS, P. A.; JUNQUEIRA, A. C. Ecoepidemiology, short history and control of Chagas disease in the endemic countries and the new challenge for non-endemic countries. **Mem Inst Oswaldo Cruz,** v. 109, n. 7, p. 856-62, Nov 2014. ISSN 1678-8060 (Electronic)
0074-0276 (Linking). Disponível em: < http://www.ncbi.nlm.nih.gov/pubmed/25410988 >.

DE ALMEIDA-FILHO, O. C. et al. Minor segmental dyssynergy reflects extensive myocardial damage and global left ventricle dysfunction in chronic Chagas disease. **J Am Soc Echocardiogr,** v. 15, n. 6, p. 610-6, Jun 2002. ISSN 0894-7317 (Print)
0894-7317 (Linking). Disponível em: < http://www.ncbi.nlm.nih.gov/pubmed/12050602 >.

DE LA CRUZ, J. P. et al. Effect of aspirin plus dipyridamole on the retinal vascular pattern in experimental diabetes mellitus. **J Pharmacol Exp Ther,** v. 280, n. 1, p. 454-9, Jan 1997. ISSN 0022-3565 (Print)
0022-3565 (Linking). Disponível em: < http://www.ncbi.nlm.nih.gov/pubmed/8996228 >.

DE SOUZA, A. P. et al. Effects of early and late verapamil administration on the development of cardiomyopathy in experimental chronic Trypanosoma cruzi (Brazil strain) infection. **Parasitol Res,** v. 92, n. 6, p. 496-501, Apr 2004. ISSN 0932-0113 (Print)
0932-0113 (Linking). Disponível em: < http://www.ncbi.nlm.nih.gov/pubmed/14999469 >.

DOBSON, J. G., JR.; FENTON, R. A. Adenosine A2 receptor function in rat ventricular myocytes. **Cardiovasc Res,** v. 34, n. 2, p. 337-47, May 1997. ISSN 0008-6363 (Print)
0008-6363 (Linking). Disponível em: < http://www.ncbi.nlm.nih.gov/pubmed/9205548 >.

FACTOR, S. M. et al. Abnormalities of the coronary microcirculation in acute murine Chagas' disease. **Am J Trop Med Hyg,** v. 34, n. 2, p. 246-53, Mar 1985. ISSN 0002-9637 (Print)
0002-9637 (Linking). Disponível em: < http://www.ncbi.nlm.nih.gov/pubmed/3985268 >.

FAYSSOIL, A.; TOURNOUX, F. Analyzing left ventricular function in mice with Doppler echocardiography. **Heart Fail Rev,** v. 18, n. 4, p. 511-6, Jul 2013. ISSN 1573-7322 (Electronic)
1382-4147 (Linking). Disponível em: < http://www.ncbi.nlm.nih.gov/pubmed/22961495 >.

FUNAKOSHI, H. et al. A1 adenosine receptor upregulation accompanies decreasing myocardial adenosine levels in mice with left ventricular dysfunction. **Circulation,** v. 115, n. 17, p. 2307-15, May 1 2007. ISSN 1524-4539 (Electronic)
0009-7322 (Linking). Disponível em: < http://www.ncbi.nlm.nih.gov/pubmed/17438146 >.

FUNAYA, H. et al. Plasma adenosine levels increase in patients with chronic heart failure. **Circulation,** v. 95, n. 6, p. 1363-5, Mar 18 1997. ISSN 0009-7322 (Print)
0009-7322 (Linking). Disponível em: < http://www.ncbi.nlm.nih.gov/pubmed/9118500 >.

GAMBOA, A. et al. Role of adenosine and nitric oxide on the mechanisms of action of dipyridamole. **Stroke,** v. 36, n. 10, p. 2170-5, Oct 2005. ISSN 1524-4628 (Electronic)
0039-2499 (Linking). Disponível em: < http://www.ncbi.nlm.nih.gov/pubmed/16141426 >.

GHOSH, R. et al. Phospodiesterase inhibitors: Their role and implications. **International Journal of PharmTech Research,** v. 1, n. 4, p. 1148-1160, 2009.

GRANT, M. B. et al. Adenosine receptor activation induces vascular endothelial growth factor in human retinal endothelial cells. **Circ Res,** v. 85, n. 8, p. 699-706, Oct 15 1999. ISSN 1524-4571 (Electronic)
0009-7330 (Linking). Disponível em: < http://www.ncbi.nlm.nih.gov/pubmed/10521243 >.

GUTIERREZ, F. R. et al. The role of parasite persistence in pathogenesis of Chagas heart disease. **Parasite Immunol,** v. 31, n. 11, p. 673-85, Nov 2009. ISSN 1365-3024 (Electronic)
0141-9838 (Linking). Disponível em: < http://www.ncbi.nlm.nih.gov/pubmed/19825107 >.

HAGAR, J. M.; RAHIMTOOLA, S. H. Chagas' heart disease in the United States. **N Engl J Med,** v. 325, n. 11, p. 763-8, Sep 12 1991. ISSN 0028-4793 (Print)

0028-4793 (Linking). Disponível em: < http://www.ncbi.nlm.nih.gov/pubmed/1870649 >.

HEADRICK, J. P.; HACK, B.; ASHTON, K. J. Acute adenosinergic cardioprotection in ischemic-reperfused hearts. **Am J Physiol Heart Circ Physiol,** v. 285, n. 5, p. H1797-818, Nov 2003. ISSN 0363-6135 (Print)
0363-6135 (Linking). Disponível em: < http://www.ncbi.nlm.nih.gov/pubmed/14561676 >.

HIGUCHI, M. L. Endomyocardial biopsy in Chagas' heart disease: pathogenetic contributions. **Sao Paulo Medical Journal,** v. 113, n. 2, p. 821-825, 1995.

HIGUCHI, M. L. et al. The role of active myocarditis in the development of heart failure in chronic Chagas' disease: a study based on endomyocardial biopsies. **Clin Cardiol,** v. 10, n. 11, p. 665-70, Nov 1987. ISSN 0160-9289 (Print)
0160-9289 (Linking). Disponível em: < http://www.ncbi.nlm.nih.gov/pubmed/3677499 >.

HISS, F. C. et al. Changes in myocardial perfusion correlate with deterioration of left ventricular systolic function in chronic Chagas' cardiomyopathy. **JACC Cardiovasc Imaging,** v. 2, n. 2, p. 164-72, Feb 2009. ISSN 1876-7591 (Electronic). Disponível em: < http://www.ncbi.nlm.nih.gov/pubmed/19356551 >.

HOUSLAY, M. D.; SULLIVAN, M.; BOLGER, G. B. The multienzyme PDE4 cyclic adenosine monophosphate-specific phosphodiesterase family: intracellular targeting, regulation, and selective inhibition by compounds exerting anti-inflammatory and antidepressant actions. **Adv Pharmacol,** v. 44, p. 225-342, 1998. ISSN 1054-3589 (Print)
1054-3589 (Linking). Disponível em: < http://www.ncbi.nlm.nih.gov/pubmed/9547887 >.

KITAKAZE, M. et al. Elevation of plasma adenosine levels may attenuate the severity of chronic heart failure. **Cardiovasc Drugs Ther,** v. 12, n. 3, p. 307-9, Jul 1998. ISSN 0920-3206 (Print)
0920-3206 (Linking). Disponível em: < http://www.ncbi.nlm.nih.gov/pubmed/9784911 >.

KOBERLE, F. Chagas' disease and Chagas' syndromes: the pathology of American trypanosomiasis. **Adv Parasitol,** v. 6, p. 63-116, 1968. ISSN 0065-308X (Print)
0065-308X (Linking). Disponível em: < http://www.ncbi.nlm.nih.gov/pubmed/4239747 >.

KUKREJA, R. C. et al. Emerging new uses of phosphodiesterase-5 inhibitors in cardiovascular diseases. **Exp Clin Cardiol,** v. 16, n. 4, p. e30-5, Winter 2011. ISSN 1918-1515 (Electronic)
1205-6626 (Linking). Disponível em: < http://www.ncbi.nlm.nih.gov/pubmed/22131856 >.

KUSCHNIR, E. et al. [Chronic Chagas' cardiomyopathy: effects of dipyradamole on ventricular dynamics]. **Arq Bras Cardiol,** v. 41, n. 5, p. 373-8, Nov 1983. ISSN 0066-782X (Print)
0066-782X (Linking). Disponível em: < http://www.ncbi.nlm.nih.gov/pubmed/6675631 >.

LOENING, A. M.; GAMBHIR, S. S. AMIDE: a free software tool for multimodality medical image analysis. **Mol Imaging,** v. 2, n. 3, p. 131-7, Jul 2003. ISSN 1535-3508 (Print)
1535-3508 (Linking). Disponível em: < http://www.ncbi.nlm.nih.gov/entrez/query.fcgi?cmd=Retrieve&db=PubMed&dopt=Citation&list_uids=14649056 >.

MALL, G. et al. Dipyridamole-induced neoformation of capillaries in the rat heart. Quantitative stereological study on papillary muscles. **Lab Invest,** v. 57, n. 1, p. 86-93, Jul 1987. ISSN 0023-6837 (Print)
0023-6837 (Linking). Disponível em: < http://www.ncbi.nlm.nih.gov/pubmed/2439774 >.

MARIN-NETO, J. A. et al. Pathogenesis of chronic Chagas heart disease. **Circulation,** v. 115, n. 9, p. 1109-23, Mar 6 2007. ISSN 1524-4539 (Electronic)
0009-7322 (Linking). Disponível em: < http://www.ncbi.nlm.nih.gov/pubmed/17339569 >.

MARIN-NETO, J. A. et al. Myocardial perfusion abnormalities in chronic Chagas' disease as detected by thallium-201 scintigraphy. **Am J Cardiol,** v. 69, n. 8, p. 780-4, Mar 15 1992. ISSN 0002-9149 (Print)
0002-9149 (Linking). Disponível em: < http://www.ncbi.nlm.nih.gov/pubmed/1546653 >.

MARIN-NETO, J. A.; SIMOES, M. V.; RASSI JUNIOR, A. Pathogenesis of chronic Chagas cardiomyopathy: the role of coronary microvascular derangements. **Rev Soc Bras Med Trop,** v. 46, n. 5, p. 536-41, Sep-Oct 2013. ISSN 1678-9849 (Electronic)
0037-8682 (Linking). Disponível em: < http://www.ncbi.nlm.nih.gov/pubmed/23904079 >.

MARIN-NETO, J. A. et al. [Radionuclide angiocardiographic evaluation of the effect of isosorbide dinitrate in patients with Chagas' disease]. **Arq Bras Cardiol,** v. 51, n. 5, p. 367-71, Nov 1988. ISSN 0066-782X (Print)
0066-782X (Linking). Disponível em: < http://www.ncbi.nlm.nih.gov/pubmed/3151236 >.

MATTFELDT, T.; MALL, G. Dipyridamole-induced capillary endothelial cell proliferation in the rat heart--a morphometric investigation. **Cardiovasc Res,** v. 17, n. 4, p. 229-37, Apr 1983. ISSN 0008-6363 (Print)
0008-6363 (Linking). Disponível em: < http://www.ncbi.nlm.nih.gov/pubmed/6871913 >.

MAURICE, D. H. et al. Cyclic nucleotide phosphodiesterase activity, expression, and targeting in cells of the cardiovascular system. **Mol Pharmacol,** v. 64, n. 3, p. 533-46, Sep 2003. ISSN 0026-895X (Print)
0026-895X (Linking). Disponível em: < http://www.ncbi.nlm.nih.gov/pubmed/12920188 >.

MEININGER, C. J.; GRANGER, H. J. Mechanisms leading to adenosine-stimulated proliferation of microvascular endothelial cells. **Am J Physiol,** v. 258, n. 1 Pt 2, p. H198-206, Jan 1990. ISSN 0002-9513 (Print)
0002-9513 (Linking). Disponível em: < http://www.ncbi.nlm.nih.gov/pubmed/2154131 >.

MEJIA, J. et al. A clinical gamma camera-based pinhole collimated system for high resolution small animal SPECT imaging. **Braz J Med Biol Res,** v. 43, n. 12, p. 1160-6, Dec 2010. ISSN 1414-431X (Electronic)
0100-879X (Linking). Disponível em: < http://www.ncbi.nlm.nih.gov/pubmed/21085887 >.

MONAHAN, T. S. et al. Adenosine A(2a)-receptor activation increases contractility in isolated perfused hearts. **Am J Physiol Heart Circ Physiol,** v. 279, n. 4, p. H1472-81, Oct 2000. ISSN 0363-6135 (Print)
0363-6135 (Linking). Disponível em: < http://www.ncbi.nlm.nih.gov/pubmed/11009431 >.

MONCAYO, A.; SILVEIRA, A. C. Current epidemiological trends for Chagas disease in Latin America and future challenges in epidemiology, surveillance and health policy. **Mem Inst Oswaldo Cruz,** v. 104 Suppl 1, p. 17-30, Jul 2009. ISSN 1678-8060 (Electronic)
0074-0276 (Linking). Disponível em: < http://www.ncbi.nlm.nih.gov/pubmed/19753454 >.

MORGAN, E. E. et al. Validation of echocardiographic methods for assessing left ventricular dysfunction in rats with myocardial infarction. **Am J Physiol Heart Circ Physiol,** v. 287, n. 5, p. H2049-53, Nov 2004. ISSN 0363-6135 (Print)
0363-6135 (Linking). Disponível em: < http://www.ncbi.nlm.nih.gov/pubmed/15475530 >.

NOJI, T. et al. Adenosine uptake inhibition ameliorates cerulein-induced acute pancreatitis in mice. **Pancreas,** v. 25, n. 4, p. 387-92, Nov 2002. ISSN 1536-4828 (Electronic)
0885-3177 (Linking). Disponível em: < http://www.ncbi.nlm.nih.gov/pubmed/12409834 >.

NOJI, T. et al. Treatment with an adenosine uptake inhibitor attenuates glomerulonephritis in mice. **Eur J Pharmacol,** v. 449, n. 3, p. 293-300, Aug 9 2002. ISSN 0014-2999 (Print)
0014-2999 (Linking). Disponível em: < http://www.ncbi.nlm.nih.gov/pubmed/12167472 >.

NUNES, M. C. et al. Chagas disease: an overview of clinical and epidemiological aspects. **J Am Coll Cardiol,** v. 62, n. 9, p. 767-76, Aug 27 2013. ISSN 1558-3597 (Electronic)
0735-1097 (Linking). Disponível em: < http://www.ncbi.nlm.nih.gov/pubmed/23770163 >.

NYBY, M. D. et al. Eicosapentaenoic acid inhibits Ca2+ mobilization and PKC activity in vascular smooth muscle cells. **Am J Hypertens,** v. 16, n. 9 Pt 1, p. 708-14, Sep 2003. ISSN 0895-7061 (Print)
0895-7061 (Linking). Disponível em: < http://www.ncbi.nlm.nih.gov/pubmed/12944026 >.

OLIVEIRA, L. F. et al. Myocardial infarction area quantification using high-resolution SPECT images in rats. **Arq Bras Cardiol,** v. 101, n. 1, p. 59-67, Jul 2013. ISSN 1678-4170 (Electronic)
0066-782X (Linking). Disponível em: < http://www.ncbi.nlm.nih.gov/pubmed/23917507 >.

OLIVEIRA, L. F. L. et al. Histopathological Correlates of Global and Segmental Left Ventricular Systolic Dysfunction in Experimental Chronic Chagas Cardiomyopathy. **Journal American Heart Association**, 2016.

ONOZATO, M. L. et al. Effect of combination therapy with dipyridamole and quinapril in diabetic nephropathy. **Diabetes Res Clin Pract,** v. 59, n. 2, p. 83-92, Feb 2003. ISSN 0168-8227 (Print)
0168-8227 (Linking). Disponível em: < http://www.ncbi.nlm.nih.gov/pubmed/12560157 >.

ORGANIZACIÓN PANAMERICANA DE LA SALUD. **ORGANIZACIÓN PANAMERICANA DE LA SALUD. Estimación cuantitativa de la enfermedad de Chagas en las Américas**. Washington, DC 2006.

PATTILLO, C. B. et al. Dipyridamole reverses peripheral ischemia and induces angiogenesis in the Db/Db diabetic mouse hind-limb model by decreasing oxidative stress. **Free Radic Biol Med,** v. 50, n. 2, p. 262-9, Jan 15 2011. ISSN 1873-4596 (Electronic)
0891-5849 (Linking). Disponível em: < http://www.ncbi.nlm.nih.gov/pubmed/21070849 >.

PAZIN-FILHO, A. et al. Minor segmental wall motion abnormalities detected in patients with Chagas' disease have adverse prognostic implications. **Braz J Med Biol Res,** v. 39, n. 4, p. 483-7, Apr 2006. ISSN 0100-879X (Print)
0100-879X (Linking). Disponível em: < http://www.ncbi.nlm.nih.gov/pubmed/16612471 >.

PETKOVA, S. B. et al. The role of endothelin in the pathogenesis of Chagas' disease. **Int J Parasitol,** v. 31, n. 5-6, p. 499-511, May 1 2001. ISSN 0020-7519 (Print)
0020-7519 (Linking). Disponível em: < http://www.ncbi.nlm.nih.gov/pubmed/11334935 >.

PRADO, C. M. et al. Micro-positron emission tomography in the evaluation of Trypanosoma cruzi-induced heart disease: Comparison with other modalities. **Am J Trop Med Hyg,** v. 81, n. 5, p. 900-5, Nov 2009. ISSN 1476-1645 (Electronic)
0002-9637 (Linking). Disponível em: < http://www.ncbi.nlm.nih.gov/pubmed/19861629 >.

PRATA, A. Clinical and epidemiological aspects of Chagas disease. **Lancet Infect Dis,** v. 1, n. 2, p. 92-100, Sep 2001. ISSN 1473-3099 (Print)
1473-3099 (Linking). Disponível em: < http://www.ncbi.nlm.nih.gov/pubmed/11871482 >.

RAM, R. et al. New approaches in small animal echocardiography: imaging the sounds of silence. **Am J Physiol Heart Circ Physiol,** v. 301, n. 5, p. H1765-80, Nov 2011. ISSN 1522-1539 (Electronic)
0363-6135 (Linking). Disponível em: < http://www.ncbi.nlm.nih.gov/pubmed/21873501 >.

RAMIREZ, L. E. et al. The hamster (Mesocricetus auratus) as experimental model in Chagas' disease: parasitological and histopathological studies in acute and chronic phases of Trypanosoma cruzi infection. **Rev Soc Bras Med Trop,** v. 27, n. 3, p. 163-9, Jul-Sep 1994. ISSN 0037-8682 (Print)
0037-8682 (Linking). Disponível em: < http://www.ncbi.nlm.nih.gov/pubmed/7972946 >.

RIBEIRO, A. L.; ROCHA, M. O. [Indeterminate form of Chagas disease: considerations about diagnosis and prognosis]. **Rev Soc Bras Med Trop,** v. 31, n. 3, p. 301-14, May-Jun 1998. ISSN 0037-8682 (Print)
0037-8682 (Linking). Disponível em: < http://www.ncbi.nlm.nih.gov/pubmed/9612022 >.

RIBEIRO, A. L. et al. Electrocardiographic abnormalities in Trypanosoma cruzi seropositive and seronegative former blood donors. **PLoS Negl Trop Dis,** v. 7, n. 2, p. e2078, 2013. ISSN 1935-2735 (Electronic)
1935-2727 (Linking). Disponível em: < http://www.ncbi.nlm.nih.gov/pubmed/23469305 >.

ROGACHEV, B. et al. Adenosine is upregulated during peritonitis and is involved in downregulation of inflammation. **Kidney Int,** v. 70, n. 4, p. 675-81, Aug 2006. ISSN 0085-2538 (Print)
0085-2538 (Linking). Disponível em: < http://www.ncbi.nlm.nih.gov/pubmed/16788688 >.

ROSSI, M. A. Microvascular changes as a cause of chronic cardiomyopathy in Chagas' disease. **Am Heart J,** v. 120, n. 1, p. 233-6, Jul 1990. ISSN 0002-8703 (Print)
0002-8703 (Linking). Disponível em: < http://www.ncbi.nlm.nih.gov/pubmed/2113762 >.

ROSSI, M. A.; GONCALVES, S.; RIBEIRO-DOS-SANTOS, R. Experimental Trypanosoma cruzi cardiomyopathy in BALB/c mice. The potential role of intravascular platelet aggregation in its genesis. **Am J Pathol,** v. 114, n. 2, p. 209-16, Feb 1984. ISSN 0002-9440 (Print) 0002-9440 (Linking). Disponível em: < http://www.ncbi.nlm.nih.gov/pubmed/6230012 >.

ROSSI, M. A. et al. Coronary microvascular disease in chronic Chagas cardiomyopathy including an overview on history, pathology, and other proposed pathogenic mechanisms. **PLoS Negl Trop Dis,** v. 4, n. 8, 2010. ISSN 1935-2735 (Electronic) 1935-2727 (Linking). Disponível em: < http://www.ncbi.nlm.nih.gov/pubmed/20824217 >.

SAKUMA, I. et al. Dipyridamole potentiates the anti-aggregating effect of endothelium-derived relaxing factor. **Thromb Res Suppl,** v. 12, p. 87-90, 1990. ISSN 0896-0569 (Print) 0896-0569 (Linking). Disponível em: < http://www.ncbi.nlm.nih.gov/pubmed/1964511 >.

SANADA, S. et al. Long-term oral administration of dipyridamole improves both cardiac and physical status in patients with mild to moderate chronic heart failure: a prospective open-randomized study. **Hypertens Res,** v. 30, n. 10, p. 913-9, Oct 2007. ISSN 0916-9636 (Print) 0916-9636 (Linking). Disponível em: < http://www.ncbi.nlm.nih.gov/pubmed/18049022 >.

SCHWARTZMANN, P. V. et al. The presence of contractile reserve predicts the left ventricular systolic function improvement after prolonged oral dipyridamole use in patients with non-ischemic dilated cardiomyopathy. **Int J Cardiol,** v. 172, n. 3, p. 622-3, Apr 1 2014. ISSN 1874-1754 (Electronic) 0167-5273 (Linking). Disponível em: < http://www.ncbi.nlm.nih.gov/pubmed/24507736 >.

SHEPP, L. A.; VARDI, Y. Maximum likelihood reconstruction for emission tomography. **IEEE Trans Med Imaging,** v. 1, n. 2, p. 113-22, 1982. ISSN 0278-0062 (Print) 0278-0062 (Linking). Disponível em: < http://www.ncbi.nlm.nih.gov/entrez/query.fcgi?cmd=Retrieve&db=PubMed&dopt=Citation&list_uids=18238264 >.

SIMOES, M. V. et al. Relation of regional sympathetic denervation and myocardial perfusion disturbance to wall motion impairment in Chagas' cardiomyopathy. **Am J Cardiol,** v. 86, n. 9, p. 975-81, Nov 1 2000. ISSN 0002-9149 (Print) 0002-9149 (Linking). Disponível em: < http://www.ncbi.nlm.nih.gov/pubmed/11053710 >.

SIMÕES, M. V.; ROMANO, M. M. D.; MARIN-NETO, J. A. Cardiomiopatia da doença de Chagas. In: MAGALHÃES, C. C.;JÚNIOR, C. V. S., *et al* (Ed.). **Tratado de Cardiologia - SOCESP**. 3. Barueri: Manole, 2015. cap. 4, p.705-720.

SOARES, M. B.; PONTES-DE-CARVALHO, L.; RIBEIRO-DOS-SANTOS, R. The pathogenesis of Chagas' disease: when autoimmune and parasite-specific immune responses meet. **An Acad Bras Cienc,** v. 73, n. 4, p. 547-59, Dec 2001. ISSN 0001-3765 (Print) 0001-3765 (Linking). Disponível em: < http://www.ncbi.nlm.nih.gov/pubmed/11743602 >.

SOMMERSCHILD, H. T.; KIRKEBOEN, K. A. Adenosine and cardioprotection during ischaemia and reperfusion--an overview. **Acta Anaesthesiol Scand,** v. 44, n. 9, p. 1038-55, Oct 2000. ISSN 0001-5172 (Print) 0001-5172 (Linking). Disponível em: < http://www.ncbi.nlm.nih.gov/pubmed/11028722 >.

STEIN, B. et al. Pharmacological characterization of A2-adenosine receptors in guinea-pig ventricular cardiomyocytes. **J Mol Cell Cardiol,** v. 26, n. 3, p. 403-14, Mar 1994. ISSN 0022-2828 (Print)
0022-2828 (Linking). Disponível em: < http://www.ncbi.nlm.nih.gov/pubmed/8028023 >.

TANAKA, N. et al. Transthoracic echocardiography in models of cardiac disease in the mouse. **Circulation,** v. 94, n. 5, p. 1109-17, Sep 1 1996. ISSN 0009-7322 (Print)
0009-7322 (Linking). Disponível em: < http://www.ncbi.nlm.nih.gov/pubmed/8790053 >.

TORRES, C. M. [Arteriosclerosis of the fine arterial branches of the myocardium (Chagas' coronaritis) & focal myocytolysis in chronic Chagas' heart disease]. **Hospital (Rio J),** v. 54, n. 5, p. 597-610, Nov 1958. ISSN 0018-5469 (Print)
0018-5469 (Linking). Disponível em: < http://www.ncbi.nlm.nih.gov/pubmed/13610337 >.

_____. Myocytolysis and fibrosis of the myocardium in Chagas' disease. **Mem Inst Oswaldo Cruz,** v. 58, p. 161-82, Nov 1960. ISSN 0074-0276 (Print)
0074-0276 (Linking). Disponível em: < http://www.ncbi.nlm.nih.gov/pubmed/13777558 >.

VENKATESH, P. K. et al. Dipyridamole enhances ischaemia-induced arteriogenesis through an endocrine nitrite/nitric oxide-dependent pathway. **Cardiovasc Res,** v. 85, n. 4, p. 661-70, Mar 1 2010. ISSN 1755-3245 (Electronic)
0008-6363 (Linking). Disponível em: < http://www.ncbi.nlm.nih.gov/pubmed/20061326 >.

WANG, T.; MENTZER, R. M., JR.; VAN WYLEN, D. G. Interstitial adenosine with dipyridamole: effect of adenosine receptor blockade and adenosine deaminase. **Am J Physiol,** v. 263, n. 2 Pt 2, p. H552-8, Aug 1992. ISSN 0002-9513 (Print)
0002-9513 (Linking). Disponível em: < http://www.ncbi.nlm.nih.gov/pubmed/1510152 >.

WHO. **World Health Organization. First WHO Report on Neglected Tropical Diseases: Working to Overcome the Global Impact of Neglected Tropical Diseases**. ORGANIZATION, W. H. Geneva**:** 172 p. 2010.

WU, M. C. et al. Pinhole single-photon emission computed tomography for myocardial perfusion imaging of mice. **J Am Coll Cardiol,** v. 42, n. 3, p. 576-82, Aug 6 2003. ISSN 0735-1097 (Print)
0735-1097 (Linking). Disponível em: < http://www.ncbi.nlm.nih.gov/pubmed/12906991 >.

XU, H.; STEIN, B.; LIANG, B. Characterization of a stimulatory adenosine A2a receptor in adult rat ventricular myocyte. **Am J Physiol,** v. 270, n. 5 Pt 2, p. H1655-61, May 1996. ISSN 0002-9513 (Print)
0002-9513 (Linking). Disponível em: < http://www.ncbi.nlm.nih.gov/pubmed/8928871 >.

Anexos

8. ANEXOS

ANEXO 1 – COMITÊ DE ÉTICA

UNIVERSIDADE DE SÃO PAULO
FACULDADE DE MEDICINA DE RIBEIRÃO PRETO

— Comissão de Ética no Uso de Animais —
(16)3602-3301

CERTIFICADO

Certificamos que o Protocolo para Uso de Animais em Experimentação **nº 028/2014**, sobre o projeto intitulado *"Estudo do efeito de agente vasodilatador da microcirculação coronariana sobre a perfusão miocárdica e a disfunção ventricular esquerda em modelo de cardiomiopatia chagásica crônica em hamsters"*, sob a responsabilidade do **Professor Doutor Marcus Vinícius Simões** está de acordo com os Princípios Éticos em Experimentação Animal adotado pelo Conselho Nacional de Controle de Experimentação Animal (CONCEA) e foi **APROVADO** em reunião de 28 de julho de 2014.

We certify that the protocol ***n° 028/2014***, entitled ***"Study of the effects of a coronary microcirculation vasodilator drug on the myocardial perfusion and left ventricular dysfunction in a model of chronic Chagas cardiomyopathy in hamsters"***, is in accordance with the Ethical Principles in Animal Research adopted by the National Council for the Control of Animal Experimentation (CONCEA) and was approved by the Local Animal Ethical Committee from the School of Medicine of Ribeirão Preto of the University of São Paulo in ***07/28/2014.***

Ribeirão Preto, 28 de julho de 2014.

Prof. Dr. Alceu Afonso Jordão Júnior
Vice-Presidente da Comissão de Ética
no Uso de Animais, em exercício