UNIVERSIDADE DE SÃO PAULO
FACULDADE DE MEDICINA DE RIBEIRÃO PRETO

FERNANDA BIANCO CORRÊA

Estudo prospectivo, randomizado e controlado comparando a contração tardia do enxerto de pele parcial entre três matrizes dérmicas no tratamento das sequelas de queimaduras

RIBEIRÃO PRETO

2018

FERNANDA BIANCO CORRÊA

Estudo prospectivo, randomizado e controlado comparando a contração tardia do enxerto de pele parcial entre três matrizes dérmicas no tratamento das sequelas de queimaduras

Dissertação apresentada à Faculdade de Medicina de Ribeirão Preto da Universidade de São Paulo para obtenção do título de Mestre em Ciências. Área de concentração: Clínica Cirúrgica

Orientador: Prof. Dr. Pedro Soler Coltro

RIBEIRÃO PRETO

2018

Autorizo a reprodução e divulgação total ou parcial deste trabalho, por qualquer meio convencional ou eletrônico para fins de estudo, pesquisa, desde que citada a fonte.

FICHA CATALOGRÁFICA

Corrêa, Fernanda Bianco

Estudo prospectivo, randomizado e controlado comparando a contração tardia do enxerto de pele parcial entre três matrizes dérmicas no tratamento das sequelas de queimaduras. 2018.

127 p.: il.; 30 cm.

Dissertação (Mestrado) apresentada à Faculdade de Medicina de Ribeirão Preto, Universidade de São Paulo, 2018.

Orientador: Coltro, Pedro Soler

Descritores: 1. Queimadura 2. Sequelas de queimaduras. 3. Contração do enxerto 4. Cicatrização. 5.Matriz dérmica. 6. Biomateriais

USP/FMHCRP/DBD-200/17

FOLHA DE APROVAÇÃO

Nome: CORRÊA, Fernanda Bianco

Título: Estudo prospectivo, randomizado e controlado comparando a contração tardia do enxerto de pele parcial entre três matrizes dérmicas no tratamento das sequelas de queimaduras.

Dissertação apresentada à Faculdade de Medicina de Ribeirão Preto da Universidade de São Paulo para obtenção do título de Mestre em Ciências. Área de concentração: Clínica Cirúrgica

Aprovado em:

Banca examinadora

Prof. Dr. _____

Instituição: _____

Julgamento: _____

Prof. Dr. _____

Instituição: _____

Julgamento: _____

Prof. Dr. _____

Instituição: _____

Julgamento: _____

DEDICATÓRIAS

Dedico a minha mãe **Maria Tereza,** a maior incentivadora de todos os meus sonhos e das minhas realizações profissionais durante toda minha vida. Agradeço pelo seu sacrifício, doação, pelo exemplo de caráter e humildade. Suas lições de proatividade, perseverança, fé e superação foram essenciais para que tudo isso se tornasse realidade. Seus valores me guiaram até aqui e seu exemplo me faz seguir adiante.

Dedico ao meu noivo **Geovani,** pela paciência, dedicação, apoio, carinho presença e amor incondicional nos momentos mais difíceis dessa caminhada.

Dedico a minha irmã, **Maria de Fátima**, pelo incentivo, pelas dicas, pelo exemplo e pelo maior presente, a Clarinha, que me encheu de motivação e trouxe um novo brilho para nossas vidas nesse último ano.

Dedico aos meus **tios, tias e primos** que são grandes exemplos em minha vida de caráter, honestidade, amor e apoio em todos os momentos.

Dedico em especial ao meu tio **José Maria Moreira** (in memoriam), grande incentivador dos meus estudos em todas as fases da minha vida e cujos ensinamentos e exemplos serão sempre lembrados.

AGRADECIMENTOS

Agradeço ao Professor Dr. Pedro Soler Coltro, meu orientador, por toda paciência, confiança, dedicação e tempo que depositou nesse projeto. Agradeço pela disponibilidade e por toda orientação que me prestou nesse período. Grande mestre e mentor que levarei para vida toda.

Agradeço ao Professor Dr. Jayme Adriano Farina Júnior, também grande mestre, que com seu entusiasmo pela pesquisa e melhoria contínua em prol dos pacientes, é sempre inspirador.

Agradeço a todos os médicos assistentes da Cirurgia Plástica do HCRP, Dra. Cristina Hetem, Dra. Marina Junqueira, Dr. Carlos Fagotti, Dr. Luís Ungarelli, Dr. Marcelo Félix, Dr. Mário Eduardo, pela disponibilidade em colaborar com o projeto, contribuindo com toda experiência, dicas e incentivo.

Agradeço ao Dr. José Bianco Nascimento Moreira pelas dicas, grande ajuda e experiência compartilhada em pesquisa que foram muito úteis.

Agradeço ao Dr. Júlio César Castro pela a boa vontade de sempre contribuir para realização deste projeto.

Agradeço a todos os residentes que me ajudaram na condução dos casos e na logística de todas as cirurgias.

Agradeço a toda a Equipe da Unidade de Queimados da Unidade de Emergência do Hospital das Clínicas de Ribeirão Preto pela prontidão em colaborar com esse projeto, pelo carinho respeito e dedicação com nossos pacientes.

Agradeço a Juliana Pischiottin, pela disponibilidade e atenção em me instruir em todas as etapas do projeto, esclarecendo todas as dúvidas com muita paciência e profissionalismo.

Agradeço também a todos os pacientes que participaram desde projeto e deixaram sua contribuição para o avanço do conhecimento no tratamento das sequelas de queimaduras.

Agradeço a Deus por essa experiência terrestre e por permitir viver o meu propósito ao lado de pessoas tão especiais.

"Independente do que for fazer, faça o melhor que puder"

José Maria Moreia

RESUMO

CORRÊA FB. Estudo prospectivo, randomizado e controlado comparando a contração tardia do enxerto de pele parcial entre três matrizes dérmicas no tratamento das sequelas de queimaduras. (dissertação). 127 p. Ribeirão Preto: Universidade de São Paulo, Faculdade de Medicina de Ribeirão preto, 2018.

Introdução: O uso de matrizes dérmicas é uma opção no tratamento de vários tipos de sequelas de queimaduras. O objetivo deste estudo foi avaliar e comparar a contração tardia dos enxertos de pele de espessura parcial autólogos utilizados para o tratamento de sequelas de queimaduras associado com as matrizes dérmicas Integra®, Matriderm® e Pelnac®. Métodos: Este é um ensaio clínico prospectivo, randomizado e controlado, e foi aprovado pelo Comitê de Ética em Pesquisa da instituição. O estudo comparou a contração da área do enxerto de pele de espessura parcial autólogo associado ou não com a matriz dérmica após 1, 3, 6 e 12 meses da cirurgia para tratamento de sequelas de queimaduras em pacientes da Unidade de Queimados de um hospital universitário. Os critérios de inclusão foram pacientes acima de 18 anos de idade, com uma ou mais sequelas de queimadura causando prejuízo funcional, com seguimento pós-queimadura de no mínimo 1 ano, e com indicação de tratamento cirúrgico usando enxerto de pele de espessura parcial. Os critérios de exclusão foram a perda do seguimento clínico, perda da matriz dérmica e falha na integração de mais de 10% do enxerto de pele parcial. As sequelas dos pacientes foram submetidas a randomização permutada em bloco por sorteio (de acordo com as normas do CONSORT) para um de quatro grupos: Grupo Integra® (n=10), Grupo Pelnac® (n=10), Grupo Matriderm® (n=9), e Grupo Controle (n=10), cujo tratamento envolveu apenas o enxerto de pele sem uso de matriz dérmica. Utilizamos este tipo de randomização para garantir um número balanceado de participantes nos diferentes grupos. As cirurgias foram realizadas pelo mesmo cirurgião e consistiu na ressecção da sequela da queimadura, gerando um defeito de cobertura cutânea. As cirurgias foram em dois tempos para os grupos Integra® e Pelnac® (primeiro a ressecção da sequela e colocação da matriz dérmica, e 21 dias depois remoção da lâmina de silicone e aplicação do enxerto de pele de espessura parcial autólogo sobre a matriz), ou em tempo único para os grupos Matriderm® e Controle (ressecção da sequela, colocação da matriz e do enxerto de pele de espessura parcial, ou apenas do enxerto de pele de espessura parcial). A obtenção dos enxertos de pele foi realizada por meio de dermátomo elétrico com regulagem de 0,2mm de espessura em todos os grupos. No intraoperatório, o contorno do defeito tridimensional (que corresponde ao contorno da matriz ou do enxerto de pele) foi marcado com azul de metileno e transferido para um anteparo maleável estéril de superfície plana, sempre em posição de extensão máxima para membros e pescoço. A obtenção das medidas no pós-operatório foi realizada da mesma forma com 1, 3, 6 e 12 meses. Essas medidas foram posteriormente transferidas para uma folha de papel com escala de centímetros, e submetidas a fotografias com máquina fotográfica com plano focal paralelo ao da folha de papel e com distância fixa de 40 cm. O cálculo das dimensões foi realizado por meio do software de planimetria digital “Image J” e comparados entre os grupos. Dessa forma, foi possível calcular a porcentagem de contração do enxerto de pele de espessura parcial em relação ao defeito original. A análise estatística foi realizada pelo software SAS® 9.2 utilizando o modelo de regressão linear com efeitos mistos (efeitos aleatórios e fixos), e o nível de

significância adotado foi 5%. Resultados: Foram operadas 39 sequelas de queimaduras em 30 pacientes, sendo 19 do sexo masculino e 21 do sexo feminino. Após 12 meses, os resultados mostraram que o Grupo Controle apresentou menores taxas de contração do enxerto comparado aos grupos das matrizes dérmicas Integra® ($p<0,01$), Matriderm® ($p=0,01$), e Pelnac® ($p<0,01$); o Grupo Pelnac® mostrou uma contração do enxerto de pele estatisticamente maior comparado ao Grupo Matriderm® ($p<0,01$) e ao Grupo Integra® ($p=0,02$); a contração do enxerto de pele do Grupo Integra® não apresentou diferença significativa comparado ao Grupo Matriderm® ($p=0,16$). A contração variou bastante entre as diversas áreas do corpo, e a região cervical apresentou uma elevada taxa de contração em todos os grupos, sendo estatisticamente maior comparado com as outras regiões do corpo ($p<0,01$). Conclusão: No tratamento de sequelas de queimaduras, a contração tardia dos enxertos de pele de espessura parcial foi maior quando associados com matrizes dérmicas, em comparação ao enxerto de pele sem uso de matriz. A contração dos enxertos teve grande variabilidade de acordo com o local da sequela, sendo que a região cervical apresentou os maiores índices de contração.

Palavras-chave: Queimadura, Sequelas de queimaduras, Contração do enxerto, Cicatrização, Matriz dérmica, Biomateriais.

ABSTRACT

CORRÊA FB. Prospective, randomized and controlled clinical trial comparing the late contraction of the split-thickness skin graft among three dermal matrices in the treatment of burn sequelae. (dissertação). 127 p. Ribeirão Preto: Universidade de São Paulo, Faculdade de Medicina de Ribeirão Preto, 2018.

Purpose: The use of dermal matrices is an option in the treatment of burn sequelae. The objective of this study was to evaluate and compare the contraction of autologous split-thickness skin grafts used for the treatment of burn sequelae associated with dermal matrices. Methods: This is a prospective, randomized, controlled clinical trial, comparing the contraction of the autologous split-thickness skin graft associated or not with dermal matrix after 1, 3, 6 and 12 months postoperatively for the treatment of burn sequelae. Patients were selected from the Burns Unit of an university hospital, and our Institutional Review Board approved this study. Inclusion criteria were patients with one or more burn sequelae causing functional impairment, with post-burn follow-up of at least one year, and with an indication of surgical treatment using split-thickness skin graft. Exclusion criteria were the loss of follow-up, loss of the dermal matrix, and failure to integrate more than 10% of the split-thickness skin graft. Patients' sequelae were randomly assigned to a randomized block design (according to the CONSORT standards) for one of four groups: Integra® Group (n = 10), Pelnac® Group (n = 10), Matriderm® Group (n = 9), and Control Group (n = 10), whose treatment involved only the skin graft without dermal matrix. Surgeries were performed by the same surgeon and consisted of resection of the burn sequelae, leading to a tegument defect. Surgeries were performed in two stages for the Integra® and Pelnac® groups (first resection of the sequela and placement of the dermal matrix, and 21 days later removal of the silicon sheet and application of the skin graft on the matrix), or in single stage for the Matriderm® and Control groups (resection of the sequelae, placement of the matrix and skin graft, or only the skin graft). The skin grafts were obtained using an electric dermatome with the regulation of 0.2 mm thickness in all groups. During the surgery, the contour of the three-dimensional defect (corresponding to the contour of the matrix or the skin graft) was marked with methylene blue and transferred to a sterile, flat surface, always in the position of maximum extension for limbs and neck. This procedure was also performed after 1, 3, 6 and 12 months postoperatively. Then, it was transferred to a sheet of paper with a centimeters scale and submitted to pictures using a camera with a fixed distance of 40 cm. The measures of the dimensions were carried out using the digital planimetry software "Image J" and compared among the four groups. Thus, we calculate the percentage of contraction of the split-thickness skin graft comparing it to the original defect. Statistical analysis was carried out using the linear regression model with mixed effects (random and fixed effects), and the significance level adopted was 5%. Results: Thirty-nine burn sequels were performed in 30 patients, 19 male and 21 female. Twelve months postoperatively, the results showed that the Control Group presented lower rates of skin graft contraction compared to the Integra® ($p < 0.01$), Matriderm® ($p = 0.01$) and Pelnac® ($p < 0.01$); the Pelnac Group showed a statistically larger contraction of the skin graft compared to the Matriderm® Group ($p < 0.01$) and the Integra® Group ($p = 0.02$); the contraction of the skin grafts from the Integra® Group did not present a significant difference compared to the Matriderm® Group ($p = 0.16$). The contraction varied widely among the treated areas, and the cervical region showed a high rate of contraction in all

groups, being statistically higher compared to the other body regions ($p < 0.01$). Conclusion: In the treatment of burn sequelae, the late contraction of split-thickness skin grafts was greater when associated with dermal matrices, in comparison to the skin graft without dermal matrix. The contraction of the skin grafts had great variability according to the location of the sequelae, and the cervical region had the highest rates of contraction.

Keywords: Burn, Sequelae of burns, Graft contraction, Healing, Dermal matrix, Biomaterials.

LISTA DE FIGURAS

Figura 1 – Regulação da fibrose. Ang II: angiotensina II; AT1R: receptor tipo 1 de Angiotensina II; CCR: receptor de quimiocina CC;CTGF: Fator de crescimento do tecido conectivo; CXCR: Receptor de quimiocina CXC; EMT: Transição epitelial para mesenquimal; IL: Interleucina; MMP: Matrix metaloproteinase; TIMP: tecido inibidor de metaloproteinases; TGF-β: Fator de crescimento transformação β. [110]..... 35

Figura 2 – A: Defeito após ressecção de brida inframamária. B: Colocação da matriz Integra®. C: Retirada da lâmina de silicone da matriz Integra® após 21 dias. D - Leito após a retirada do silicone da matriz Integra®. E: Aspecto logo após enxertia de pele parcial autóloga..... 56

Figura 3 – A: Defeito obtido após ressecção de brida axilar à esquerda. B: Colocação da matriz Pelnac®. C: 21 dias após a colocação da matriz Pelnac® com a lâmina de silicone já se soltando. D: leito após a retirada da matriz Pelnac® pronto para receber a enxertia de pele parcial..... 57

Figura 4 – A: Defeito após a ressecção da contratura em região cervical. B. colocação da matriz Matriderm®. C.Matriderm® após irrigação com solução fisiológica. D. Aspecto após enxertia de pele parcial autóloga..... 58

Figura 5 – A: Defeito após ressecção de contratura em fossa antecubital à direita. B Colocação de enxerto de pele parcial (Grupo Controle..... 58

Figura 6 – A: Retração inframamária em paciente de 26 anos devido à queimadura por escaldo de óleo aquecido na infância. B. Intra-operatório após ressecção da retração e medida da área do defeito com azul de metileno e anteparo maleável estéril gramatura 80..... 59

Figura 7 – A: Medida intra-operatória em anteparo maleável gramatura 80. B: Transferência da medida para folha de papel sulfite, planificando a área do defeito, associado a escala em centímetros..... 60

Figura 8 – Realização do cálculo da medida com o *Image J* após fotografia a folha..... 61

Figura 9 – Caso 1: Liberação de sulco inframamário com uso de Integra®

A. Pré-operatório. B. Pós-operatório de 6 meses, com contração de
35,72%..... 74

Figura 10 – Caso 2: A: Paciente com cicatriz hipertrófica em antebraço esquerdo. B: submetido a colocação da Matriz Integra® em membro superior à esquerda. C,D,E,F: pós operatório de 1,3,6,12 meses com contração de 31,02%, 25,81% , 17,07%, 26,24% respectivamente..... 75

Figura 11 – Caso 2: Paciente com cicatriz hipertrófica em antebraço direito. B: submetido à colocação da Matriz Pelnac® em membro superior à esquerda. C,D,E,F: pós-operatório de 1,3,6,12 meses com contração de 50,95%, 30,224%, 29,09%, 13,49% respectivamente..... 76
..

Figura 12 – Caso 3: Liberação de retração axilar com uso de Pelnac®. A. Pré-operatório. B. Pós-operatório de 12 meses, com contração de
45,84,%..... 77

Figura 13 – Caso 4: A: limitação da extensão devido a contratura. B: marcação da ressecção da área de fibrose. C: defeito após a ressecção da fibrose. D: colocação da matriz Pelnac®. E: retirada do silicone demonstrando leito neovascularização da matriz. F: colocação do enxerto de pele parcial. G: 6° dia pós-operatório. H: 6 meses pós operatório com melhora significativa da extensão do antebraço, contração de 34,19%..... 78

Figura 14 – Caso 5: Liberação de retração em antebraço direito com Matriderm®. A. Pré-operatório. B. Defeito após a exérese da fibrose. C. Colocação de matriz Matriderm® sobre o leito. D. Colocação do enxerto de pele sobre o Matriderm®. E. Pós-operatório de 9 dias . Pós-operatório de 12 meses, com contração de
45,84%..... 79

Figura 15 – Caso 6: A: Paciente com brida axila a direita. B Ressecção da área de fibrose. C: Colocação da matriz Matriderm®. D. Colocação do enxerto de pele parcial sobre a Matriderm®. E,F,G,H , pós-operatório de 1,3,6,12 meses com contração de 36,33%, 27,20%, 17,07%,15,36%..... 80

Figura 16 – Caso 7: Exérese de úlcera de Marjolin tratada com enxerto de pele parcial (Grupo Controle) A. Pré-operatório. B. 12 meses de pós-operatório, com contração de 34,12%..... 81

Caso 8: Região cervical tratada com matriz Pelnac®. A: Pré-

Figura 17 – operatório perfil. B e C: Pós-operatório de 6 e 12 meses perfil com contração 89,97% e 89,78% respectivamente..... 82

Figura 18 – Caso 9: Região cervical tratada com matriz Integra®. A: Pré-operatório perfil. B: Pós-operatório de 6 meses perfil. C: Pré-operatório visão frontal. D: Pós-operatório de 6 meses visão frontal. Contração de 81,4%..... 83

Figura 19 – Caso 10: Região cervical tratada com Matriderm®. A: Pré-operatório perfil. B: Pós-operatório de 12 meses perfil. C: Pré-operatório visão frontal. D: Pós-operatório de 12 meses visão frontal. Contração de 76,25..... 84

Figura 20 – Caso 11: Região cervical tratada com enxerto (Grupo Controle) A: Pré-operatório perfil. B: Pós-operatório de 6 meses perfil. C: Pré-operatório visão frontal. D: Pós-operatório de 6 meses visão frontal. Contração de 80,42%..... 85
.

Figura 21 – Caso 12: Uso da matriz Matriderm® em membro superior direito. A: Pré-operatório. B: Marcação da área que será incisada. C: Defeito após liberação da contratura. D: Colocação da matriz Matriderm® sobre o leito..... 86

Figura 22 – Caso 12: A: Liberação de brida em antebraço. B,C,D,E. Pós-operatório com 1, 3, 6 e 12 meses mostrando contração de 51,97%, 81,93%, 81,91%, 81,5 respectivamente..... 87

Figura 23 – A: Pós-operatório de 6 dias de enxertia em membro superior a direita. B: Pós-operatório de 14 dias de enxertia sobre Matriderm® em região cervical da mesma paciente..... 93

Figura 24 – Pós-operatórios com o uso da matriz Matriderm® em 4 pacientes diferentes mostrando o aspecto do enxerto de pele. A. 11 dias pós-operatório. B. 14 dias pós-operatório. C. 16 dias pós-operatório. D. 6 dias pós operatório..... 94

Figura 25 – Pós-operatório de 3 pacientes diferentes mostrando a boa integração dos enxertos sobre as matrizes de 2 tempos. A: 11 dias pós operatório após colocação de enxerto sobre a matriz Integra®. B: 6 dias pós-operatório após a colocação do enxerto sobre a matriz Pelnac®. C: 8 dias pós operatório após a colocação do enxerto sobre a matriz Pelnac®..... 94

Figura 26 – Retração quase imediata do Matriderm® (seta), após colocação no leito da ferida e irrigação com soro fisiológico..... 95

Figura 27 – Pós-operatório de 14 dias da colocação da matriz Integra®..... 96

Figura 28 – Pós-operatório de 14 dias de colocação da matriz Pelnac®..... 96

LISTA DE TABELAS

Tabela 1 – Exemplos dos substitutos cutâneos de acordo com Ferreira et al..... 45

Tabela 2 – Distribuição dos pacientes de acordo com sexo, causa, mecanismo do trauma e local da queimadura..... 65

Tabela 3 – Área do defeito inicial..... 66

Tabela 4 – Contração do enxerto nos quatro grupos após 1,3, 6 e 12 meses..... 67

Tabela 5 – Valores de P para área sexo e idade..... 68

Tabela 6 – Comparação da contração entre as matrizes após 1, 3, 6, 12 meses..... 69

Tabela 7 – Média da Porcentagem de contração nas diferentes áreas..... 70

Tabela 8 – Comparação da contração entre os locais das sequelas..... 71

Tabela 9 – Perdas do enxerto 73

LISTA DE GRÁFICOS

Gráfico 1 – Contração de acordo com o local da sequela..... 72
..
Gráfico 2 – Evolução da contração do enxerto de pele em cada grupo após 1,3 e 6 meses..... 72

LISTA DE QUADROS

Quadro 1 – Aplicação da matriz Integra®. A: Leito após desbridamento. B Aplicação da matriz bilaminar. C Inicio da vascularização da matriz. D Retirada da lâmina de silicone com exposição da matriz totalmente vascularizada e com a formação da neoderme. E: Aposição do enxerto de pele parcial. F: Enxerto após integração..... 40

Quadro 2 – Classificação dos substitutos cutâneos de acordo com Ferreira et al..... 44

Quadro 3 – Randomização dos pacientes, critérios de inclusão e exclusão..... 54

Quadro 4 – Randomização em bloco. I: Integra®, M: Matriderm®, P: Pelnac®, C: Grupo Controle..... 54

LISTA DE ABREVIATURAS E SIGLAS

Ang II	Angiotensina II
AT1R	Receptor tipo 1 de angiotensina II
BFGF	Fator básico de crescimento de fibroblastos
CCR	Receptor de quimiocinas
DBD	Divisão de Biblioteca e Documentação
Dr.	Doutor
Dra.	Doutora
ed.	Edição
EMT	Transição epitelial para mesenquimal
et al.	e outros
ET1	Endotelina 1
FAK	Quinase de adesão focal
Fem	Feminino
FM	Faculdade de Medicina
FMRP-USP	Faculdade de Medicina de Ribeirão Preto da Universidade de São Paulo
GAGs	Glicosaminoglicanas
HCRP	Hospital das Clínicas de Ribeirão Preto
IGF-1	Fator de crescimento insulina *like*
IL	Interleucina
Masc	Masculino

MEC	Matriz extracelular
MmHg	Milímetros de mercúrio
MMP	Metaloproteinases da matriz
N	Número total de pacientes
p.	Página
PDGF	Fator de crescimento derivado de plaquetas
PG	Prostaglandina
PI3K-AKT	Fosfatidilinositol-3 quinase
Pós op	Pós-operatório
Pré op	Pré-operatório
Prof.	Professor
Profa.	Professora
SUS	Sistema único de Saúde
TGF- β	Fator de transformação de crescimento β
TIMP	Tecido endógeno inibidor de metaloproteinases
TM	Trade mark
TNF-α	Fator de necrose tumoral alfa
TNT	Tecido não tecido
USA	Estados Unidos da América
USP	Universidade de São Paulo
VEGF	Fator de crescimento vascular endotelial
α-SMA	α-actina de músculo liso

LISTA DE SÍMBOLOS

Cm	centímetro
cm^2	centímetro quadrado
p	nível de significância estatística
x	versus
+	mais
®	marca registrada
>	maior que
<	menor que
=	igual a
α	alfa
β	beta

Sumário

1 INTRODUÇÃO 25

1.1 A evolução no tratamento das queimaduras 25

1.2 Sequelas de queimaduras 26

1.2.1 Cirurgias para correção de sequelas de queimaduras 27

1.3 Contração do enxerto de pele 27

1.3.1 Fatores que influenciam na contração dos enxertos 29

1.3.2 Contração ao nível molecular 29

1.3.2.1 Fibroblastos e miofibroblastos 29

1.3.2.2 Queratinócitos 31

1.3.2.3 Fatores de crescimento envolvidos na contração 32

1.3.3 Prevenção da contração 35

1.3.4 Estudos da contração 36

1.3.4.1 Limitação dos estudos in vitro 36

1.3.4.2 Limitações dos estudos in vivo 37

1.4 Substitutos de pele 37

1.4.1 Classificações 37

1.4.2 Uso dos substitutos dérmicos em queimaduras 46

1.4.3 Substituto dérmico ideal 46

2 OBJETIVOS 50

2.1 Objetivos Gerais 50

2.2 Objetivos específicos 50

3 MÉTODOS 52

3.1 Desenho do estudo 52

3.2 Critérios de inclusão 52

3.3 Critérios de exclusão 52

3.4 Randomização 53

3.5 Procedimentos cirúrgicos 55

3.6 Realização das medidas 60

3.7 Metodologia de análise de dados 62

4 RESULTADOS 64

5 DISCUSSÃO 89

6 CONCLUSÃO 99

REFERÊNCIAS 101

ANEXOS 124

Anexo A - Termo de consentimento livre e esclarecido 124

Anexo B – Parecer do Comitê de Ética 127

1. INTRODUÇÃO

1 Introdução

As queimaduras são um problema de saúde pública e, apesar da grande subnotificação, estima-se que cerca de 11 milhões de pessoas no mundo sofrem com queimaduras todos os anos e cerca de 300.000 morrem em decorrência desse problema[1].

No Brasil, as queimaduras são responsáveis por grande parcela das causas de mortes externas. Cerca de 1 milhão de pessoas sofrem queimaduras no Brasil a cada ano, de acordo com informações do Ministério da Saúde. A maioria das vítimas são crianças e pessoas de baixa renda. O Sistema Único de Saúde (SUS), no período entre 2013 e 2014, registrou mais de 15 mil casos de internações por queimadura em crianças com idade entre 0 e 10 anos[2].

1.1 A evolução no tratamento das queimaduras

O tratamento das queimaduras tem passado por grande evolução nos últimos anos e alguns marcos importantes foram, ao longo das décadas, contribuindo para melhora da sobrevida dos pacientes.

Em 1930, Underhill reconheceu a necessidade de reposição vigorosa de fluidos em queimaduras extensas[3]. Em 1942, o desastroso incêndio ocorrido no Cocoanut Grove Night Club, em Boston, com centenas de vítimas, levou a aquisição de uma ampla experiência com o manejo de pacientes grandes queimados no que diz respeito ao tratamento tópico das feridas, ressuscitação do choque, uso de antibióticos, e compreensão da resposta metabólica às lesões[4]. Moore e Evans sugeriram, na década de 60, que a reposição volêmica fosse baseada no peso do paciente[5]. Refinamentos no manejo da reposição volêmica foram adicionados desde então, e o choque como causa de morte reduziu-se drasticamente.

A cirurgiã iugoslava Zora Janzekovic, em 1970, postulou um importante conceito relacionado à excisão precoce e enxertia das queimaduras com algumas vantagens como redução da colonização bacteriana, promoção de rápida reabilitação

do paciente, menos cicatrizes e contraturas, menor tempo de internação e menos trocas de curativos[6]. Burke também reforçou a importância da abordagem excisional precoce e enxertia como uma maneira de reduzir a permanência hospitalar e as complicações, além de aumentar a sobrevida em pacientes grandes queimados[7].

Estima-se que, até a década de 1970, os pacientes com queimaduras mais extensas (maiores que 30 a 40% da superfície corpórea) faleciam devido ao choque e à sepse[8]. Com toda evolução no manejo da reposição volêmica, da excisão e enxertia precoce, da antibioticoterapia e do suporte de terapia intensiva, houve importante aumento da sobrevida dos pacientes que antes tinham um prognóstico letal. Assim pacientes com superfície corporal queimada de 30 a 50% que antes da Segunda Guerra Mundial tinham um prognóstico letal, começaram a sobreviver. Sendo que, na década 1990, pacientes com até 80% de superfície corporal queimada deixaram de ter prognóstico letal[9,10].

1.2 Sequelas de queimaduras

Como consequência do aumento da sobrevida dos pacientes grandes queimados, houve também um aumento da demanda por correção das sequelas dessas queimaduras, como por exemplo, discromias, alopécias, cicatrizes hipertróficas, queloides, cicatrizes instáveis, úlcera de Marjolin (degeneração carcinomatosa), contraturas (como as bridas e sinéquias), entre outras. As contraturas pós queimaduras ocorrem, principalmente, em superfícies articulares como região cervical, mãos, punho e axilas[11].

As sequelas trazem grande prejuízo estético, social e funcional. Em crianças, podem levar a sequelas esqueléticas permanentes[11,12].

Muitas sequelas de queimaduras são desfigurantes e afetam o convívio social. Homens e mulheres reagem de forma diferente. Mulheres, em geral, após grandes queimaduras são mais susceptíveis a desenvolver depressão enquanto homens desenvolvem agressividade, em resposta a nova aparência[13].

1.2.1 Cirurgias para correção de sequelas de queimaduras

Várias técnicas podem ser realizadas para correção de sequelas como contraturas (bridas ou sinéquias) e cicatrizes instáveis. Dentre elas, uma das mais comuns é a liberação ou ressecção da contratura/cicatriz seguida de enxertia de pele autóloga de espessura total ou parcial. Nesse momento, as matrizes dérmicas podem ser utilizadas associadas ao enxerto de pele parcial[14].

Enxertos de pele total causam maior dano da área doadora (que deve ser submetida à sutura primária), está associado à maior dificuldade de integração (por ser mais espesso) e a menor contração tardia. Já o enxerto de pele parcial, por ser mais delgado (e, portanto, com menor espessura da derme), está relacionado ao maior índice de contração tardia, pior resultado estético no que diz respeito a coloração, textura e flexibilidade da pele, além de apresentar maior fragilidade da área enxertada[15]. Hiperplasia epidérmica e fibrose dérmica são menos intensas em enxertos de pele total quando comparados ao enxerto de pele parcial[16].

O tratamento de contraturas cicatriciais pode ser realizado por meio da incisão (liberação) ou excisão (ressecção) do tecido em questão. Outra forma de tratar essas sequelas é pela realização de retalhos, que podem ser locais, regionais, à distância ou até mesmo retalhos microcirúrgicos[16].

1.3 Contração do enxerto de pele

Em queimaduras, cicatrizações patológicas podem levar a formação de fibrose e contraturas. Segundo alguns autores, pelo menos 30% dos pacientes que foram submetidos a enxertos de pele na fase aguda de queimaduras podem evoluir com cicatrizes hipertróficas, contratura ou redução da mobilidade articular após alguns meses da cirurgia[17,18,19]. A contratura tem um grande impacto negativo na qualidade de vida dos pacientes, especialmente no que diz respeito à mobilidade, atividades cotidianas e dor[20].

A contração da ferida é um fenômeno biológico que permite feridas de espessura total reduzirem seu tamanho e obterem o fechamento com mais rapidez[21].

Estudos mostram que a colocação de enxertos de pele reduz a contratura em comparação com a queimadura de espessura total que cicatriza por segunda intenção[22]. Porém, o enxerto também sofre contração com o passar do tempo e pode levar a prejuízo da mobilidade articular ou a deformidades[23].

Em um estudo prospectivo com 985 pacientes queimados, foi observado que 38,7% dos pacientes apresentaram pelo menos uma contratura. A média foi de três contraturas por paciente. As localizações do corpo mais atingidas foram ombro, cotovelo e joelho[20].

A contração do enxerto acontece em dois estágios: a contração primária e a contração secundária[24]. A contração primária ocorre imediatamente após a retirada do enxerto da área doadora e é devido à retração das fibras de elastina. A taxa dessa contração varia de 9 a 22%, dependendo da espessura do enxerto, ou seja, quanto mais espesso for o enxerto maior a contração primária devido à quantidade de fibras de elastina. A contração secundária é tardia e ocorre após a colocação do enxerto na área receptora, levando a redução circunferencial do enxerto[25]. Na contração secundária, ao contrário da primária, quanto mais delgado for o enxerto, maior contração secundária ele sofrerá[26]. Em resumo, enxertos de pele total possuem maior contração primária e menor secundária, ao contrário dos enxertos de pele parcial, que possuem menor contração primária e maior secundária.

É importante que o processo de cicatrização ocorra de forma adequada. Quando esse processo falha ou é ineficiente, pode levar a feridas crônicas, e quando é exacerbado pode levar a fibrose[27]. A fibrose ocorre quando há um acúmulo exagerado de colágeno cicatricial na matriz extracelular[28]. Vários órgãos podem sofrer com a fibrose como rins pulmões fígado, coração e pele. É estimado que as doenças relacionadas com a fibrose estão relacionadas com até 33% das mortes globalmente e 45% nos países industrializados[29]. Os custos com problemas relacionados feridas crônicas ou cicatrizes aumentou muito nos últimos tempos. Como estes problemas atingem, em grande parte, a população economicamente ativa, a medicina regenerativa e reparo tecidual estão entre as prioridades em pesquisas e investimentos em várias partes do mundo[30].

1.3.1 Fatores que influenciam na contração dos enxertos

Além da espessura do enxerto, outros fatores influenciam na sua taxa de contração. Enxertos colocados diretamente sobre a fáscia contraem menos do que aqueles colocados sobre tecidos moles[26]. Enxertos colocados sobre tecido de granulação contraem mais do que aqueles colocados em leitos após excisão tangencial[31].

Contrações severas ocorrem mais entre crianças do que entre adultos[17,32,33]. Isso pode estar relacionado com mudanças do perfil de expressão de citocinas, como o fator de transformação do crescimento beta (TGF-β), que será explicado mais adiante[34].

A contração varia de paciente para paciente e de acordo com a localização do corpo, sendo maior em pescoço, axila, mão e joelho. Todas estas áreas possuem muita mobilidade, o que sugere que a falta de um mecanismo de resistência dos tecidos circunvizinhos às forças de contração pode ser relevante[19,23,24].

O local da área doadora também pode ter influência na contração dos enxertos, mas o mecanismo ainda é incerto. Porém, pode estar relacionado a características mecânicas da pele de cada área[26]. O uso precoce de compressão em feridas enxertadas com espumas moldadas resulta em redução da contração do enxerto[17].

1.3.2 Contração ao nível molecular

1.3.2.1 Fibroblastos e miofibroblastos

Em 1971, Gabbiani et al. descreveram que o tecido de granulação era produzido por um tipo especializado de fibroblasto, que foi nomeado “miofibroblasto”[35]. Os miofibroblastos são as principais células responsáveis pelo reparo tecidual após uma injúria, já que são as células mais envolvidas na produção e regulação da matriz extracelular[27].

Em um processo cicatricial normal, após a reparação tecidual, os miofibroblastos sofrem apoptose[36]. Porém, se não ocorre esse sinal para apoptose,

os miofibroblastos continuam agindo levando a deformidades e contraturas.[37] A teoria mais aceita para explicar a contração em nível celular é a diferenciação dos fibroblastos em miofibroblastos, com expressão de filamento de α-actina[38,39,40] . Essa diferenciação ocorre por etapas. O primeiro estágio ocorre com a formação, a partir do fibroblasto, do proto-miofibroblasto em resposta às citocinas produzidas pelas plaquetas e células inflamatórias presentes no leito[41,42]. Em seguida, os proto-miofibroblastos começam a adquirir capacidade de contrair através de filamentos de actina, miosina e células de contato da matriz extracelular[43]. O proto-miofibroblasto tem sua diferenciação definitiva em miofibroblasto quando se especializa na função de contrair e promove os mecanismos de resistência das feridas, com capacidade de adesão da membrana extracelular, e adquire fibras contrácteis de estresse denominadas fibras α-actina de musculo liso (α-SMA)[44]. Estas fibras, além da função contrátil, também estão envolvidas nos mecanismos de feedback intracelular de ativação dos miofibroblastos[45,46]. Além da α-SMA, os miofibroblastos ativos podem expressar algumas proteínas como F-actina, vinculina, ED-A fibronectina[47].

Os miofibroblastos possuem propriedades semelhantes ao músculo liso e o citoesqueleto de actina se organiza ao longo da linha de maior tensão da pele[48]. O filamento de actina torna-se mais compacto devido ao mecanismo de deslizamento envolvendo actina e miosina, similar ao que ocorre nos sarcômeros musculares[49]. Como os miofibroblastos estão aderidos uns aos outros e o leito da ferida é rico em fibronectina, a massa de tecido de granulação contrai-se em monobloco junto com o enxerto[39,50,51].

Alguns estudos tentaram avaliar *in vitro* o processo de contração com uso de gel de colágeno impregnado com fibroblastos.[52] Nesse trabalho, o modelo em que o gel flutua livremente (“free floating”) simularia uma pele humana íntegra, e o modelo em que o gel é ancorado (“anchored”) simularia o tecido de granulação de uma ferida[53,54]. No “free floating”, os fibroblastos mantém seu fenótipo enquanto que no “anchored” há diferenciação para miofibroblastos[55]. Outros estudos em matriz de colágeno tentaram avaliar a influência da força mecânica na contração, e foi observado que os fibroblastos tornam-se bipolares, orientando-se ao longo da linha de tensão[56,57]. Além disso, os fibroblastos ganharam um fenótipo fibrogênico, com aumento de expressão de colágeno tipo I, III, VI, XII e citocinas fibrogênicas quando estavam sob tensão. Esses dados demonstram a existência de uma modulação da função dos fibroblastos realizada por forças mecânicas[58,59,60].

Outros trabalhos *in vivo* mostraram redução da contração com uso de enxertos de pele, o que pode estar relacionado com redução do infiltrado inflamatório e diferenciação dos miofibroblastos[61].

A aplicação de enxertos de pele também inibe a atividade da prolil-hidroxilase, diminuindo a síntese de colágeno no leito da ferida.[62] Enxertos de pele total são mais efetivos do que enxertos de pele parcial para suprimir a diferenciação dos miofibroblastos[63]. O uso de retalhos vascularizados para fechamento de feridas levam a apoptose de miofibroblastos, e portanto promovem menos contração secundária[63,64].

1.3.2.2 Queratinócitos

Os queratinócitos também possuem papel da contração das feridas. Alguns estudos *in vitro* mostraram que os queratinócitos também são capazes de promover a contração em gel de colágeno[65,66,67,68].

Em estudo com animais, uma redução de até 25% da área da ferida foi observada nos primeiros 2 a 3 dias, momento em que os fibroblastos ainda não se diferenciaram em miofibroblastos. Filamentos de actina dentro dos queratinócitos fusiformes nas margens da ferida são responsáveis por esse efeito de contração marginal de forma centrípeta[69,70]. Isso tem sido demonstrado tanto em embriões[71] quanto em mamíferos adultos[72].

Os queratinócitos são mais efetivos para a contração do gel quando localizados na superfície dele e não no interior, como ocorre com os fibroblastos. Estudos *in vivo* mostraram que também ocorre a migração dos queratinócitos pela superfície da ferida durante a reepitelização. Ao contrário da bipolaridade dos fibroblastos, os queratinócitos mantém sua forma poliédrica e migram em direção ao centro da ferida[67].

Em estudo experimental, a combinação que mostrou maior contração do gel de colágeno foi com fibroblastos incorporado ao gel e queratinócitos na superfície, em comparação com fibroblastos isoladamente, queratinócitos no gel, ou gel sem células. Isso demonstra o papel essencial do queratinócito[73].

Alguns trabalhos realizados em matriz derivadas de pele humana mostraram que os fibroblastos isoladamente não foram capazes de contrair a matriz, mas os queratinócitos apresentaram contração[74,75]. Porém, os dois tipos celulares são necessários para formação e estabilidade da membrana basal[76,77].

De acordo com outro estudo em gel de colágeno, o queratinócito mostrou um papel mais importante do que o fibroblasto[78]. O aumento da diferenciação dos queratinócitos provocada por vitamina C aumenta a contração[75]. A redução da diferenciação leva a redução da formação intercelular de desmossoma, o que pode estar relacionado com a menor contração[79].

1.3.2.3 Fatores de crescimento envolvidos na contração

Como os fibroblastos e os queratinócitos estão separados pela membrana basal, supõe-se que sua interação seja feita através de citocinas e fatores de crescimento[73]. Os principais fatores de crescimento envolvidos na fibrose e contração são:

- **Endotelina 1:** A endotelina 1 (ET-1) é uma citocina liberada pelos queratinócitos e pode estimular a contração mediada pelo fibroblasto em gel de colágeno[80].

- **TGF-β 1, 2 e 3**: Os fatores de transformação do crescimento beta (TGF-β) 1, 2 e 3 (do inglês “transforming growth factor”) também são produzidos pelos queratinócitos e estão envolvidos na regulação da contração[81]. O TGF-β 1 aumenta a expressão de α-actina de músculo liso, ou seja, estimula a diferenciação dos miofibroblastos[82]. Também regula a produção de fator de crescimento derivado de plaquetas (PDGF)[83] e aumenta a capacidade dos fibroblastos de contrair gel de colágeno[84]. Uma alta produção de TGF-β-1 em animais transgênicos induziram a produção de fibrose cutânea[85]. TGF-β 1 e 2 estimulam a fibroplasia e deposição de colágeno e inibem as metaloproteinases de degradação da matriz extracelular. A adição de TGF-β 3 em feridas provoca redução da produção de TGF-β 1 e 2[86,87]. Maior produção de TGF-β 1 e 2 está relacionada com

mecanismo de formação de queloides e cicatrizes hipertróficas[88]. TGF-β 1 e 2 reduzem sua produção com a idade e TGF-β 3 aumenta[29]. A contração em crianças é mais intensa que em adultos, mas o motivo disso ainda é incerto[17,33,32], podendo estar ligado a expressão do TGF-β[34].

- **PDGF:** O PDGF tem um papel de estimular a síntese de colágeno nos estágios tardios da cicatrização e também acelera a formação de tecido de granulação[89,90].

- **IGF-1:** O fator de crescimento semelhante à insulina (IGF-1) é produzido por fibroblastos e não por queratinócitos em monocultura[91]. O aumento de IGF-1 leva ao aumento da síntese e deposição de colágeno[92]. Além disso, tem papel na cicatrização[93] estimulando a proliferação e migração de queratinócitos[94,95]. Aplicação exógena de IGF-I acelera o processo cicatricial[93,96].

- **IL6, IL4, IL5, IL13 e IL21:** São consideradas mediadoras profibróticas e direta ou indiretamente levam a uma maior produção de colágeno. Um estudo mostrou que fibroblastos humanos quando estimulados com IL4 levam a uma maior produção de colágeno do que quando estimulados com TBF-β[97]. Um estudo mostrou que IL13 pode, de forma independente, estimular a fibroproliferação[98,99,100].

- **Outras citocinas**: estudos demonstraram que o fator básico de crescimento de fibroblastos (BFGF), o fator de necrose tumoral alfa (TNF-α) e a prostaglandina-E2 (PG-E2) não tiveram efeito na contração[101]. A angiotensina II estimula a fibrose renal e pulmonar na medida em que estimula o TBFβ-1 e fibronectina[102,103].

Muito se tem avançado na tentativa de manipular a expressão das citocinas e assim reduzir a fibrose e contração**.** Estudos em culturas de células tem demonstrado que a inibição da sinalização do TGF-β1 reduz a diferenciação dos miofibroblastos e, consequentemente, a fibrose[104,105,106,107]. Outros estudos descrevem a inibição de cininas inibidoras da apoptose nos miofibroblastos como a fosfadidilinositol-3 quinase

(PI3K-AKT) e a quinase de adesão focal (FAK). Com inibição dessas cininas, o miofibroblasto entra em apoptose reduzindo a fibrose[108,109].

A degradação da matriz extracelular (MEC) também tem papel importante na patogênese da fibrose e contração. A principal protease envolvida na degradação da matriz extracelular é a metaloproteinase da matriz (MMP). A MMP pode ser inibida por tecido endógeno inibidor de metaloproteinases (TIMP). Múltiplos mediadores estão envolvidos na patogênese da fibrose por meio do estímulo dos fibroblastos. Os fibroblastos podem se originar das células mesenquimais ou podem ser recrutados por meio de receptores de quimiocinas (CCR2, CCR7 ou CXCR4). Fibroblastos também podem ser originários da transformação de outras células, como endotelial ou epidermal, em um precesso chamado transição epitelial para mesenquimal (EMT). Estresse oxidativo, tensão mecânica, células imunes e citocinas pró-fibróticas e pró-inflamatórias também podem induzir a síntese de fibroblastos. Interleucina 10 e MMPs inibem a deposição de MEC. A Figura 1 demonstra todos os fatores envolvidos na patologia da fibrose[110].

Figura 1 - Regulação da fibrose. Ang II: angiotensina II; AT1R: receptor tipo 1 de Angiotensina II; CCR: receptor de quimiocina CC;CTGF: Fator de crescimento do tecido conectivo; CXCR: Receptor de quimiocina CXC; EMT: Transição epitelial para mesenquimal; IL: Interleucina; MMP: Matrix metaloproteinase; TIMP: tecido inibidor de metaloproteinases; TGF-β: Fator de crescimento transformação β. [110]

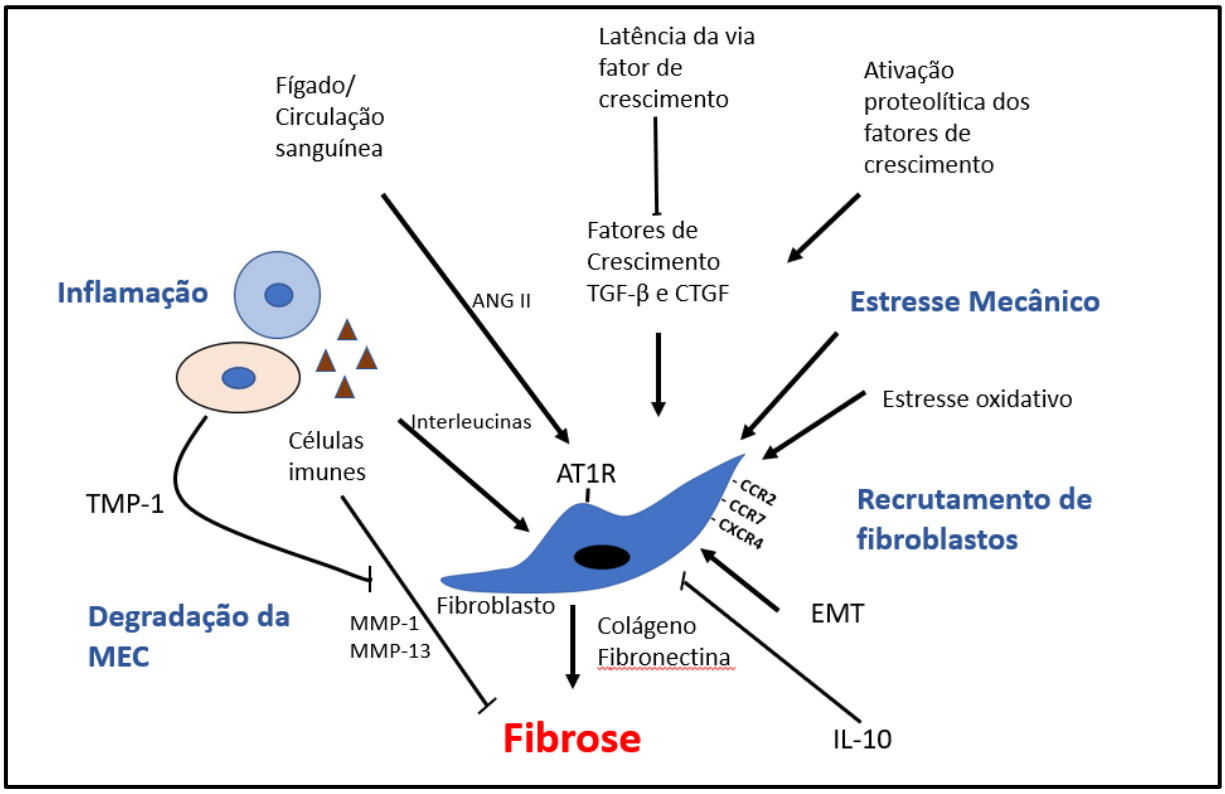

1. Fonte: Adaptado e modificado de Do NN, et al. Skin fibrosis: Models and mechanisms. Current Research in Translational Medicine. October–December 2016: 64(4)185-93.

1.3.3 Prevenção da contração

É comprovado que feridas que cicatrizam sob tensão possuem um aumento das cicatrizes. A aplicação de malhas de compressão dissipam a tensão intrínseca na ferida e reduz as cicatrizes[111,112].

Uma pressão maior que 24 mmHg é necessária para exceder a pressão de perfusão capilar[113,114]. A terapia por compressão é útil quando a cicatriz ainda é imatura[115], sendo recomendado que a pressão fique entre 24 e 30 mmHg por 6 a 12 meses[116,117]. Uma pressão maior que 25 mmHg induz a um rearranjo das fibras de colágeno, diminuição do edema, redução da produção de mucopolissacarídeos, redução da degranulação dos mastócitos, da saturação de oxigênio e do número de miofibroblastos[118,119]. A terapia por compressão pode reduzir as cicatrizes em 60 a

85% dos pacientes[118]. As malhas compressivas geram uma hipóxia local, o que reduz a proliferação de fibroblastos e a síntese de colágeno[114]. O abandono precoce da malha pode levar a recidiva da cicatriz hipertrófica[120]. São necessários mais estudos que esclareçam qual a pressão ideal e quanto tempo devem ser utilizadas as malhas compressivas.

Estudo recente realizado em suínos mostrou que a aplicação de hidrogel com nanofibras de celulose sobre o enxerto de pele parcial podem reduzir a contração do enxerto em até 70% na fase incial[121].

1.3.4 Estudos da contração

Avanços em engenharia de tecidos levaram ao surgimento de estruturas tridimensionais para estudos *in vitro*[122]. Alguns trabalhos utilizam pele humana obtida de cirurgia plástica, processada e esterilizada utilizando glicerol e óxido de etileno, e submetida a processo de descelularização. Esta pele pode ser semeada com queratinócitos e fibroblastos. Tais modelos possuem a vantagem de serem mais realísticos do que os géis de colágeno[123]. Vários grupos de estudo estão desenvolvendo modelos para *pesquisas in vitro* e *in vivo* da contração tecidual[124,125,126].

1.3.4.1 Limitação dos estudos *in vitro*

Com a evolução da ciência, é possível reproduzir de forma realística o processo de cicatrização[127]. Porém, alguns aspectos como a influência do sistema imune ainda não podem ser mimetizados. Um fator importante no processo é a diferenciação do fibroblasto em miofibroblasto, que está relacionado com o aumento da contração da ferida e formação de cicatriz hipertrófica[128,129]. A diferenciação dos fibroblastos é modulada pela rigidez do substrato celular e o ensaio deve levar isso em consideração[130,131]. Estudo prévio demonstrou que um modelo *in vitro* não

conseguiu induzir a diferenciação dos miofibroblastos[127]. Até o momento, não é possível recriar com precisão, *in vitro*, todos os aspectos envolvidos na cicatrização.

1.3.4.2 Limitações dos estudos *in vivo*

A contração da ferida é um fenômeno biológico que permite feridas de espessura total reduzirem seu tamanho e obterem o fechamento com mais rapidez. Alguns mamíferos de “pele solta” (como roedores) possuem o *“panniculus carnosus”* que é uma camada muscular laminar que permite um deslizamento suave sobre os tecidos profundos promovendo uma rápida contração das feridas[21]. Porém, em seres humanos, não há essa camada e a pele é mais aderida ao subcutâneo, levando a maiores deformidades e limitações funcionais quando ocorre o processo de contração. Por esse motivo, modelos animais não são adequados para o estudo do processo de contração dos enxertos. Alguns estudos confirmam que o modelo suíno é melhor que roedores para estudo de cicatrização[132]. Ainda há grande controvérsia quanto ao melhor modelo para estudo da cicatrização. Os roedores são considerados limitados por sua cicatrização por contração, enquanto que nos seres humanos predomina a reepitelização[133]. Vale ressaltar que os porcos “red duroc” estão desenvolvendo cicatriz hipertrófica, fato que até então só ocorria em seres humanos, e, portanto, sinaliza para um modelo mais próximo da nossa realidade[134].

1.4 Substitutos de pele

1.4.1 Classificações

Várias são as classificações dos substitutos de pele. Uma classificação publicada 1998 divide os substitutos de pele nas seguintes categorias: temporário ou permanente; epidérmico, dérmico ou composto; biológico ou sintético (sendo o biológico dividido em xenogênico, alogênico ou autogênico)[135].

Dentre os substitutos temporários, podemos citar o xenoenxerto porcino que consiste na derme suína homogeneizada em forma de folhas e malhas[136]. Pode ser utilizado como curativo biológico temporário para queimaduras de segundo grau ou para área doadoras[137]. Outro exemplo de substituto temporário é a membrana sintética que funciona como uma barreira mecânica para bactérias e permite a troca de gás. Podem ser utilizadas em feridas limpas ou em áreas doadoras[138,139]. Como exemplo, o Biobrane (Dow-Hickham, Sugarland, Texas, USA) que é bilaminar, composto por uma membrana interna de rede de nylon que permite o crescimento fibrovascular e uma membrana externa de silastic que serve como barreira para vapor e bactérias[140]. O hidrocoloide é outro exemplo que mantém a ferida úmida enquanto absorve o exsudado. Evidências da literatura indicam que um ambiente úmido tem se mostrado favorável à cicatrização em modelos experimentais[141]. Como substitutos alogênicos temporários, podemos citar os queratinócitos alogênicos, que podem ser usados como cobertura temporária. Eles persistem por 14 dias no leito, já que são degradados pela reação imunológica[142]. Os enxertos de pele homóloga são utilizados também como cobertura temporária em pessoas com grandes áreas queimadas que não possuem área doadora suficiente[143,144,145].

A cultura de queratinócitos, um substituto definitivo, foi descrita em 1975[146,147] e pode ser utilizada em área doadora[148] ou em pacientes com grandes áreas queimadas. Quando utilizada isoladamente, não tem resistência e durabilidade ideal, mas pode ser útil em grande áreas queimadas[149,150].

Existem muitos substitutos dérmicos, também denominados de matrizes dérmicas. Na década de 1980, surgiu a primeira descrição de matriz dérmica disponível no mercado. Os pesquisadores difundiram o estudo “desenho de uma pele artificial” que foi publicado em uma série de 4 artigos sendo que cada artigo definia uma etapa do processo do desenvolvimento da matriz[151]. O nome de “pele artificial” foi, no início, dado aos substitutos de pele bilaminar, porém o próprio autor recentemente declarou que o termo é inadequado, já que traz um conceito de substituir todas as características da pele imediatamente após sua colocação. Características como sensibilidade, elasticidade, resistência e coloração não são substituídas imediatamente após a colocação do produto. As matrizes dérmicas bilaminares foram criadas para que cada lâmina apresentasse um “estágio temporal” em sua função. O estágio 1 corresponde a camada externa fina, composta por dimetilpolissiloxane (silicone), um elastômero filme que controla o fluxo de umidade e

previne a infecção. Assim, essa camada foi projetada inicialmente para preservação da vida do paciente queimado, com o controle de perda rápida de fluidos e controle de infecção maciça[151].

O estágio 2 consiste de uma camada de colágeno-glicosaminoglicano originalmente sintetizado para bloquear a formação de cicatriz e induzir a síntese da derme em feridas cutâneas de espessura total. Essa matriz foi sintetizada como um copolímero de enxerto altamente poroso de colágeno tipo I e condroitina-6-sulfato (um glicosaminoglicano). Existem alguns determinantes nessa matriz para sua capacidade regenerativa: composição química, a fração de volume do poro, o tamanho médio do poro e taxa de degradação[152].

Um artigo de 1998 demonstrou que, após o uso da matriz de regeneração dérmica, ocorre extensas formações de cristas e alças capilares na junção dermoepidérmica, o que seria um indício de que ocorreu uma regeneração dérmica, ou seja, formação da neoderme e não apenas a formação de uma cicatriz[153]. Em 2005, Butler et al. descreveram uma técnica que combina queratinócitos autólogos e uma matriz de colágeno e glicosaminoglicano acelular altamente porosa testada em um modelo porcino para regenerar derme e epiderme *in vivo*[154]. Contudo, a pele regenerada difere da pele fisiológica pela ausência de anexos cutâneos (por exemplo, folículos pilosos, glândulas sudoríparas, etc.)[155].

A matriz conhecida como Integra® foi aprovada pelo órgão regulador dos Estados Unidos (Food and Drug Administration – FDA) para uso em pacientes com queimaduras extensas e para tratamentos reconstrutivos[151]. A matriz de regeneração dérmica foi utilizada pela primeira fez em 1981 em um estudo com 10 pacientes queimados e obteve um importante resultado estético e funcional[156]. Desde então, surgiram várias outras matrizes dérmicas no mercado e várias outras formas de utilização.

A seguir, constam as matrizes dérmicas mais comuns em nosso meio e que foram utilizadas em nosso estudo:

- **Integra®** (Integra® Life Scienc Corp., Plainsboro, New Jersey, USA.): A primeira experiência com Integra® foi relatada por Yannas e Burke em 1981.[156] É uma matriz dérmica composta de colágeno tipo I de tendão bovino, glicosaminoglicanas e condroitina-6-sulfato proveniente de cartilagem de tubarão. Possui película externa de silicone para proteção

quanto à perda de água e invasão por bactérias. O tamanho do poro da matriz dérmica é importante para uma adequada arquitetura da neoderme[157,158]. O poro do Integra® é de 70 a 200µm[159,160]. Classicamente, requer dois tempos operatórios: o primeiro para aposição da matriz sobre o leito e o segundo, após três semanas, para aplicação do enxerto de pele parcial.[152] Mais recentemente, foi desenvolvido o Integra® Single Layer para ser utilizado em um único tempo, e o Integra® Flowable para ser aplicado em feridas tunelizadas, pois trata-se de uma matriz dispersível em forma de pasta. Diversos estudos tem mostrado casos bem sucedidos com uso do Integra® em pacientes queimados[161,162]. O quadro 1 mostra a sequencia do uso da matriz Integra®[163].

Quadro 1 - Aplicação da matriz Integra®. **A**: Leito após desbridamento. **B** Aplicação da matriz bilaminar. **C** Inicio da vascularização da matriz. **D** Retirada da lâmina de silicone com exposição da matriz totalmente vascularizada e com a formação da neoderme. **E**: Aposição do enxerto de pele parcial. **F**: Enxerto após integração. [163]

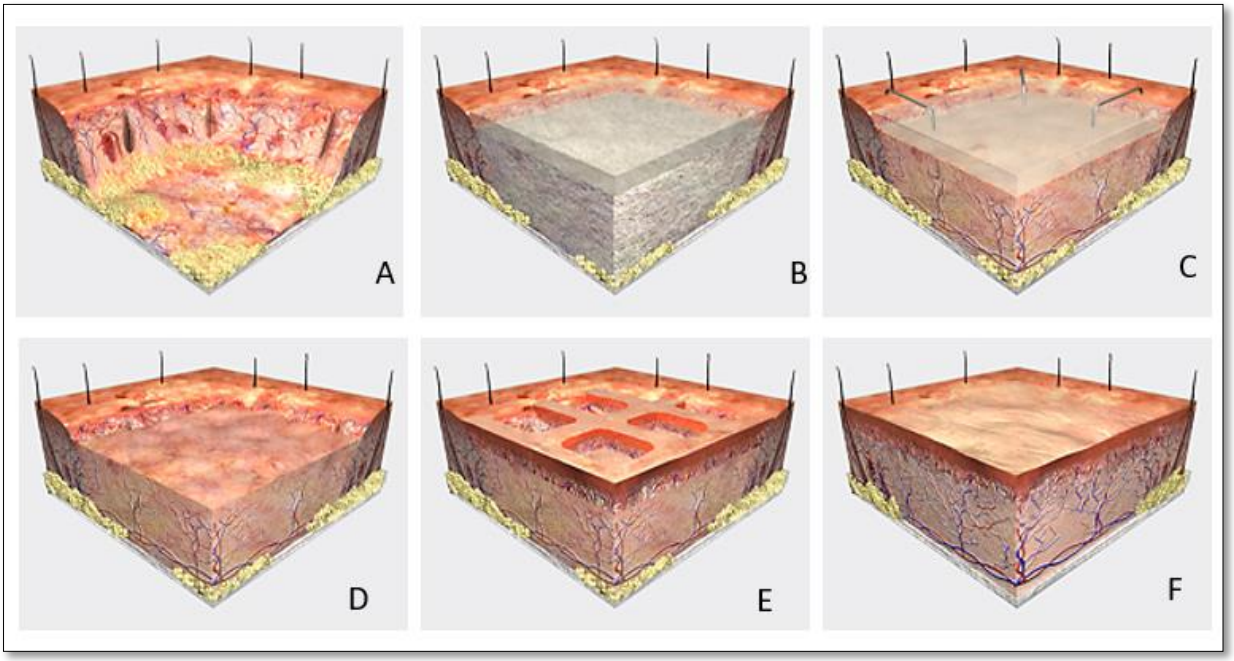

Fonte: Integra™ matrix wound dressing. disponível em: http://www.ilstrainingcom/imwd/imwd/imwd_ it_04.html.

- **Matriderm®** (Dr. Suwelack Skin and Health Care AG, Billerbeck, Germany): composta por fibra de colágeno tipo I (não reticulada) revestida

com α-elastina hidrolisada, extraída do ligamento nucal de bovinos. Está disponível para uso o Matriderm® de 1 mm e 2 mm. Com o Matriderm® de 2 mm, o fabricante recomenda o uso de terapia por pressão negativa associada[164]. O procedimento cirúrgico é realizado em tempo único com a aposição do enxerto de pele parcial sobre a matriz dérmica[165,166].

- **Pelnac®** (Gunze Medical Materials Center, Kyoto, Japan): é uma matriz de colágeno liofilizado com 2 mm de espessura, derivado do atelocolágeno do tendão porcino e possui ligações cruzadas do colágeno para prevenir contração por meio da inibição da sua degradação[167]. Também possui estrutura bilaminar com lâmina externa de silicone, sendo uma matriz de dois tempos. Alguns trabalhos descreveram o uso de Pelnac® na reconstrução de defeitos de espessura total com bons resultados[168,169,170]. Um estudo realizado em modelos suínos diabéticos mostrou que a associação da matriz Pelnac® com o VEGF (fator de crescimento vascular endotelial) promoveu uma apropriada vascularização, aumento do tecido de granulação e da epitelização[171].

Existem também os substitutos compostos, como a cultura de fibroblastos em uma membrana de colágeno e glicosaminoglicanas associada à cultura de queratinócitos na superfície[172,173]. Em estudo experimental com ratos, esse modelo obteve sucesso[174], porém, em uma pequena série clínica, a taxa de integração do enxerto foi apenas regular[175].

Outro autor classificou o grupo dos substitutos dérmicos em três subgrupos: material biológico natural, material biológico manufaturado e substitutos sintéticos[165].

- **Material biológico natural:** Geralmente tem origem humana ou porcina e passam por processos para se transformarem em matriz acelular. Tem como vantagem a preservação da estrutura da derme com conservação de parte da membrana basal. Como desvantagens, podemos citar a rejeição imunomediada e a possibilidade de transmissão de doenças. Em geral, são utilizados como curativos biológicos[158]. A pele de cadáver sofre ação da resposta imune após 10 a 21 dias, e deve ser removida. Essa resposta é

desencadeada pela presença de remanescentes de células do doador[176]. Existem vários métodos para remoção desses remanescentes celulares e esterilização da matriz como óxido de etileno, radiação gama, glicerol e desepidermização enzimática[160]. Em geral, quanto mais agressivo é o método para remoção dos remanescentes, maior é a destruição da membrana basal[177]. Quanto maior a preservação da estrutura da derme, mais naturalmente será induzida a formação da neoderme e menor a chance de produção anormal de colágeno como ocorre nas cicatrizes. Como exemplo de substituto dérmico dessa categoria podemos citar o Alloderm® e o Glyaderm®[165].

- **Material biológico manufaturado:** Neste caso, o substituto dérmico é composto por moléculas purificadas. Geralmente, o colágeno é o principal componente, sendo possível o acréscimo de glicosaminoglicanos e de ligações cruzadas para controle de suas propriedades[152]. Uma das vantagens desse tipo de material é que, devido à purificação dos componentes da pele, não desencadeia resposta imunológica. Alguns estudos mostram que a imunogenicidade do colágeno pode estar relacionada aos telepeptídeos localizados no final da tripla hélice da molécula, de modo que sua remoção produz o “atelocolágeno” que, em tese, seria menos imunogênico e mais adequado na produção de biomateriais[178]. Porém, outros estudos refutam essa teoria[179]. Outra vantagem desse tipo de substituto é uma maior previsibilidade quanto às propriedades do produto, além de ser possível acrescentar componentes como fatores de crescimento. Exemplos destas matrizes são Integra®[180,181], Matriderm®[182] e Pelnac®. Estes materiais devem permanecer estáveis no leito da ferida até o processo de formação da neoderme. Para aumentar a longevidade desse material, também podem ser introduzidas as ligações cruzadas nas moléculas de colágeno, embora esse processo possa gerar reações indesejáveis como reação de corpo estranho[183]. Os produtos do processo de ligações cruzadas no colágeno podem afetar a formação da derme, a integração e a contração do enxerto[183], além de promover redução da sobrevida dos fibroblastos e da sua proliferação[184] sem alterar a biocompatibilidade[185]. Além disso, pode

aumentara a rigidez da matriz extracelular, o que altera a diferenciação dos miofibroblastos[130,131,186]. Importante ressaltar que o excesso de miofibroblastos pode resultar em cicatrizes hipertróficas[187,188,189]. Uma forma de aumentar a resistência do colágeno às colagenases sem precisar aumentar suas ligações cruzadas é a adição de glicosaminoglicanos (GAGs) como a condroitina-6-sulfato, condroitina-4-sulfato, dermatam-sulfato, heparina e heparan-sulfato. A adição de GAGs também permite controle do tamanho dos poros e das propriedades da matriz[152,15].

- **Substitutos sintéticos**: São produzidos por moléculas não biológicas e polímeros que não estão presentes na pele normal. O maior problema na geração destes materiais é produzir sua biocompatibilidade. A composição do material pode influenciar na aderência celular, estabilidade, migração e sinalização da função celular[190,191]. A incorporação de algumas sequências de proteínas pode ajudar a minimizar esses problemas[191,192,193,194,195].

Em 2011, Ferreira e colaboradores propuseram uma classificação abrangente que permite separar melhor os substitutos de pele e tem como objetivo unificar no meio científico a classificação (Quadro 1)[196]. A Tabela 1 mostra alguns exemplos dessa classificação[196].

Quadro 2 - Classificação dos substitutos cutâneos de acordo com Ferreira et al[196].

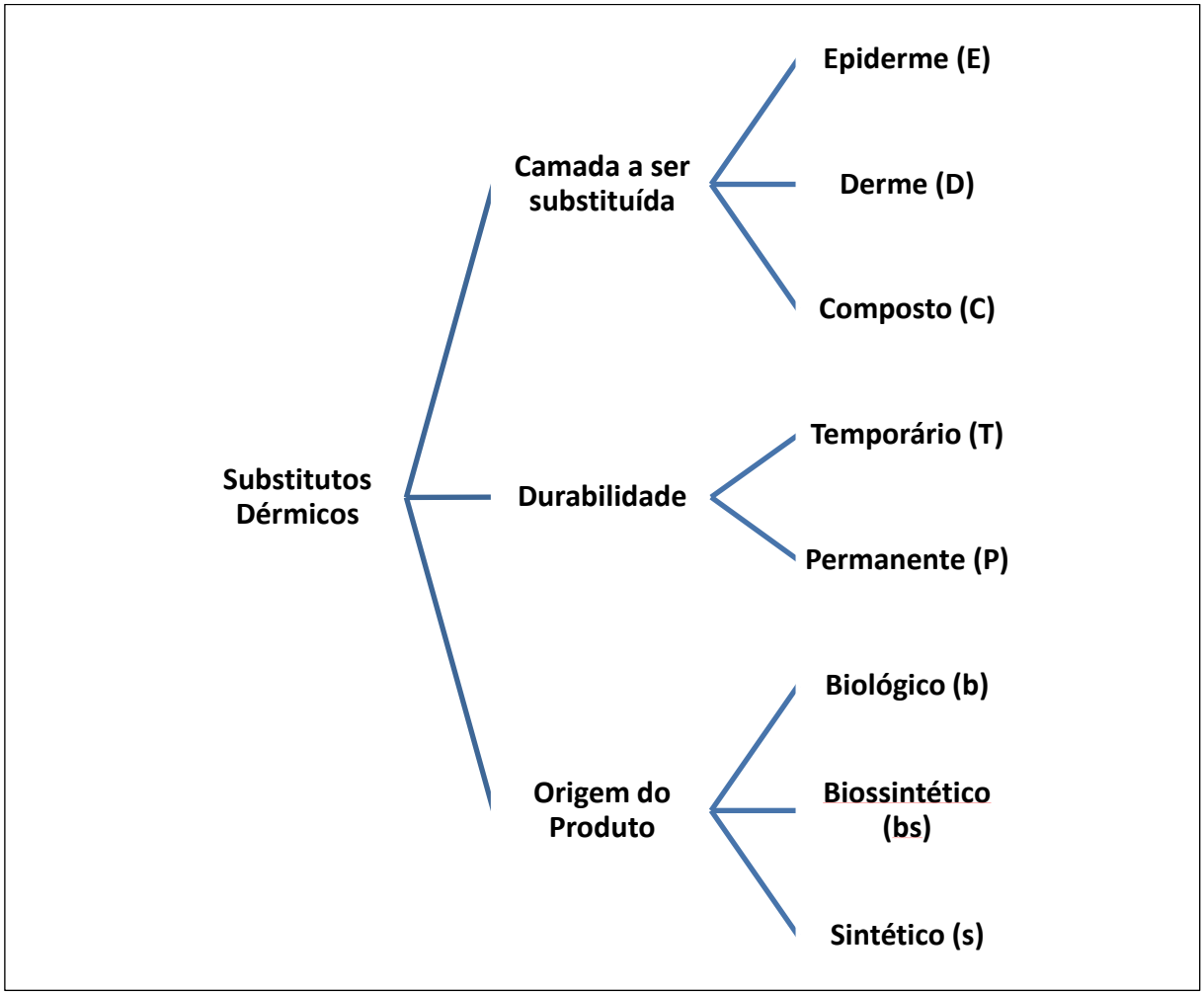

Fonte: Adaptado de Ferreira MC. Rev. Bras. Cir. Plást. 2011; 26(4): 696-702.

Tabela 1 - Exemplos dos substitutos cutâneos de acordo com Ferreira et al.[156]

PRODUTO	CLASSIFICAÇÃO	COMPOSIÇÃO
Pele de cadáver (produto não comercial)	C P b	Pele humana, alógena, descelularizada, conservada em glicerol
Integra®	C P bs	Acelular e bilaminar: matriz de colágeno bovino e condroitina-6-sulfato (análogo dérmico), recoberta por fina lâmina de silicone
Biobrane®	C P bs	Bilaminar: rede de náilon preenchido com colágeno porcino tipo I e coberto por fina lâmina de silicone
Apligraft®	C P bs	Bilaminar: gel de colágeno I bovino povoado por fibroblastos neonatais vivos e coberto por camada de células epiteliais (queratinócitos neonatais)
Orcel®	C P b	Queratinócitos e fibroblastos humanos cultivados separadamente em colágeno bovino tipo I
Alloderm®	D P b	Matriz dérmica acelular derivada de pele humana de cadáver
Âmnio conservado em glicerol (produto não comercial)	D P b	Matriz colágena de substituição dérmica
Dermagraft®	D P b	Fabricado a partir de fibroblastos humanos derivados do prepúcio de recém-nascidos
OASIS®	D T b	Matriz de regeneração dérmica derivada da submucosa do jejuno de suínos
Permacol®	D T b	Derivado de colágeno de derme e elastina porcina
Matriderm®	D P b	Matriz tridimensional de colágeno e elastina
Epidex®	E P b	Gerado por cultura de queratinócitos autólogos retirados do folículo piloso do couro cabeludo
Cultura de queratinócitos humanos autógenos (produto não comercial)	E P b	Queratinócitos humanos autógenos cultivados e transportados em rede de fibrina

bs = biossintético; C = composto; D = derme; E = epiderme; P = permanente; T = temporário.

Fonte: Modificado de Ferreira MC. Rev. Bras. Cir. Plást. 2011; 26(4): 696-702.

1.4.2 Uso dos substitutos dérmicos em queimaduras

Diversos estudos na literatura demonstraram que os substitutos dérmicos são adequados para vários tipos de cirurgias reconstrutivas[122,197]. A matriz dérmica permite o influxo de fibroblastos e contribui para a formação da neoderme[197]. Após aproximadamente três semanas, a matriz torna-se vascularizada pela migração de brotos capilares do leito da ferida e está pronta pra receber o enxerto de pele, no caso das matrizes em dois tempos[198,199]. Como a matriz simula uma derme humana, é possível a colocação de enxertos de pele mais finos, o que reduz o dano da área doadora. Alguns estudos relatam que o uso de matriz dérmica reduziu a formação de cicatriz e aumentou a remodelação da matriz extracelular e a regeneração da elastina[200,201]. Dantzer, em 2011, mostrou resultados interessantes com uso de Matriderm® e Integra® em sequelas de queimaduras, apontando satisfatória qualidade da pele e menor contração do enxerto[202].

1.4.3 Substituto dérmico ideal

Ainda não existe no mercado um substituto dérmico ideal. Porém, muito se tem discutido quais seriam as características de um substituto dérmico ideal. Um artigo reuniu algumas características que deveriam estar presentes em um substituto ideal[165], como por exemplo:

- **Proteção contra infecção e perda de fluidos.** Duas estratégias podem ser utilizadas com esse objetivo. A primeira delas é a associação de lâmina de silicone sobre o substituto dérmico. Neste caso, a cirurgia será realizada em dois tempos: o primeiro tempo para a aposição da matriz e o segundo tempo, três semanas depois, para retirada da lâmina de silicone e enxertia de pele parcial. Outra estratégia é a cirurgia em uma única etapa em que a colocação do enxerto de pele é realizada no mesmo tempo da aposição da matriz. Neste caso, a sobrevivência do enxerto pode estar prejudicada devido a presença do substituto dérmico não vascularizado no leito da ferida[202]. Porém, não são todos os materiais que possibilitam a cirurgia em

tempo único, e isso depende das características de cada matriz como tamanho dos poros e influxo de células[165]. Curativos temporários também podem ser colocados com o intuito de proteger o substituto dérmico[203].

- **Promover uma matriz estável, biodegradável e imunocompatível para a síntese de neoderme.** O material deve ser um substituto temporário da derme e colaborar para a formação da neoderme. O substituto dérmico deve permanecer estável e garantir, por três semanas, uma estrutura tridimensional estável para migração de fibroblastos e para neovascularização[165]. Essa estabilidade está relacionada com as ligações cruzadas do colágeno, porém os agentes utilizados com esse objetivo podem causar reação de corpo estranho e prejudicar a cicatrização[165]. Após esse período inicial, a biodegradação deve ocorrer sem indução de reação de corpo estranho. Além disso, os substitutos dérmicos devem ser imunocompatíveis para evitar reações indesejadas[204].

- **Possibilitar o influxo de células dérmicas que produzirão tecido dérmico ao invés de tecido cicatricial**. Alguns fatores influenciam nos tipos de células que irão migrar para o substituto dérmico, e na sua função. São eles: a composição, o tamanho do poro e a degradabilidade do substituto dérmico[205].

- **Permitir fácil manipulação e resistência à tração.** O substituto dérmico deve ser resistente a forças de cisalhamento e isso é importante quando ele é utilizado se necessita posicionar em regiões articulares[152].

Outros artigos colocaram as seguintes características para um substituto dérmico ideal, como baixo custo, longa vida útil, durável, flexível, capacidade de prevenção de perda de água, barreira contra microorganismos, adaptação a superfícies irregulares, fácil manuseio, seguro, crescimento com a criança, aplicação em uma única operação, possibilidade de evitar surgimento de cicatriz hipertrófica ou contraturas[206].

Existem vários tipos de matrizes dérmicas no mercado brasileiro e ainda não há critério de escolha bem estabelecido para o uso em cada caso. Após análise de resultados de alguns pacientes com sequelas de queimaduras em que foram usadas matrizes dérmicas, começamos a questionar a correspondência dos resultados atingidos com a promessa da ação das matrizes fornecida pela indústria. Levando em consideração alguns casos operados usando matrizes dérmicas, notamos uma grande dissonância nesse aspecto. Isso motivou a realização de um estudo que pudesse analisar um desses aspectos, a contração dos enxertos após uso de matrizes dérmicas. A literatura é escassa quanto à trabalhos prospectivos, randomizados, controlados e em seres humanos a respeito desse assunto.

2. OBJETIVOS

2 Objetivos

2.1 Objetivos Gerais

O objetivo desse estudo foi mensurar e comparar a contração tardia dos enxertos de pele de espessura parcial após o uso das matrizes dérmicas Integra®, Matriderm® e Pelnac® em pacientes submetidos a tratamento de sequelas crônicas de queimaduras.

2.2 Objetivos específicos

Avaliar o índice de contração tardia dos enxertos de pele parcial para tratamento das sequelas crônicas de queimaduras em várias regiões do corpo.

Avaliar o índice de complicações e as peculiaridades de cada matriz no tratamento das sequelas crônicas de queimaduras.

Avaliar o custo-benefício do uso de matriz dérmica em sequelas crônicas de queimaduras.

3. MÉTODOS

3 Métodos

3.1 Desenho do estudo

Trata-se de um ensaio clínico prospectivo, randomizado e controlado para avaliação da contração tardia dos enxertos de pele em sequelas de queimaduras comparando as matrizes dérmicas Integra®, Matriderm® e Pelnac®. Esse trabalho foi realizado na Unidade de Queimados do Hospital das Clínicas da Faculdade de Medicina de Ribeirão Preto da Universidade de São Paulo (HCFMRP-USP). O estudo foi aprovado Comitê de Ética em Pesquisa (Protocolo:1.768.711) e todos os pacientes assinaram o termo de consentimento após explicação detalhada (Anexo A e B). Importante ressaltar que não houve conflito de interesse dos autores na seleção das marcas de matrizes utilizadas nesse estudo, uma vez que todos os produtos utilizados são disponibilizados e adquiridos pelo hospital, sob a tutela de licitação previamente aprovada, e respaldado pela portaria do SUS que prevê uso de matrizes dérmicas em sequelas de queimaduras[207]. Não houve nenhum recurso empenhado de empresas privadas, representantes ou distribuidores, nem mesmo doação de produtos.

3.2 Critérios de inclusão

Foram incluídos pacientes oriundos do ambulatório de queimaduras da Unidade de Queimados do HCFMRP-USP que possuíam alguma sequela de queimadura associado a prejuízo estético, restrição funcional, cicatrizes instáveis ou úlcera de Marjolin (degeneração carcinomatosa), com no mínimo 1 ano de seguimento pós-queimadura, na qual foi indicada correção cirúrgica com enxerto de pele parcial.

3.3 Critérios de exclusão

Foram excluídos pacientes que perderam seguimento clínico (pela impossibilidade de completar as aferições), aqueles que evoluíram com falha na integração de mais de 10% do enxerto de pele parcial (pela possibilidade de interferir com a contração tardia do enxerto), ou pacientes que apresentavam alguma restrição ao uso de matriz dérmica (como alergia a algum componente presente no produto).

3.4 Randomização

A randomização dos pacientes foi realizada seguindo as diretrizes do CONSORT[208] (Consolidated Standards of Reporting Trials) que através de um conjunto de critérios auxilia a aperfeiçoar a descrição dos achados através do emprego de uma lista de checagem e diagrama de fluxo dos participantes durante cada estágio do estudo. O projeto também foi cadastrado no Registro Brasileiro de Ensaios Clínicos[209] (REBEC, número do registro: RBR-62p5rf). O REBEC tem o propósito de aumentar a eficácia dos esforços dos ensaios clínicos ao divulgar os estudos de maneira pública, reduzindo o viés da publicação, tornando-se uma importante fonte de informação para pacientes, pesquisadores, empresas e Instituições, propiciando maior interação e inserção internacional.

Após seleção dos pacientes baseada nos critérios de inclusão (Quadro 3), tais pacientes foram submetidos à randomização permutada em bloco (Quadro 4) por sorteio para um dos quatro grupos: Integra®, Matriderm®, Pelnac® ou apenas enxerto de pele sem uso de matriz (denominado Grupo Controle). Utilizamos este tipo de randomização para garantir um número balanceado de participantes nos diferentes grupos. Foi programado para o estudo a randomização de 40 pacientes com sequelas, sendo 10 em cada grupo.

Quadro 3 - Randomização dos pacientes, critérios de inclusão e exclusão.

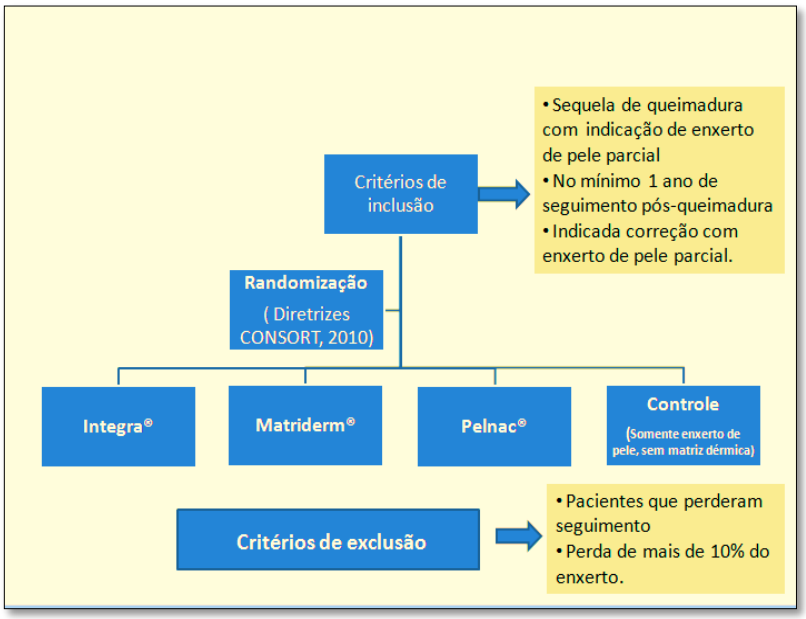

Fonte: Elaborado pelo autor.

Quadro 4 – Randomização em bloco . I: Integra®, M: Matriderm®, P: Pelnac®, C: Grupo Controle.

Fonte: Elaborado pelo autor.

3.5 Procedimentos cirúrgicos

As cirurgias foram realizadas no Centro Cirúrgico da Unidade de Queimados, localizado na Unidade de Emergência do HCFMRP-USP. Todos os pacientes foram submetidos à documentação fotográfica e a área de liberação ou ressecção da sequela cicatricial foi marcada antes da anestesia, como parte do planejamento pré-operatório. As cirurgias foram realizadas sob anestesia geral ou bloqueio de acordo com o tipo e localização da sequela e com critérios anestésicos.

No grupo do Integra® e do Pelnac®, os procedimentos ocorreram em dois tempos, sendo o primeiro tempo para ressecção e/ou liberação da sequela cicatricial e colocação da matriz e o segundo tempo foi realizado 21 dias depois, para enxertia de pele parcial autóloga. Nesta etapa, a lâmina de silicone superficial é retirada e o enxerto é colocado sobre o leito da matriz dérmica já integrada (Figura 2 e 3).

Figura 2 - A: Defeito após ressecção de brida inframamária. B: Colocação da matriz Integra®. C: Retirada da lâmina de silicone da matriz Integra® após 21 dias. D - Leito após a retirada do silicone da matriz Integra®. E: Aspecto logo após enxertia de pele parcial autóloga.

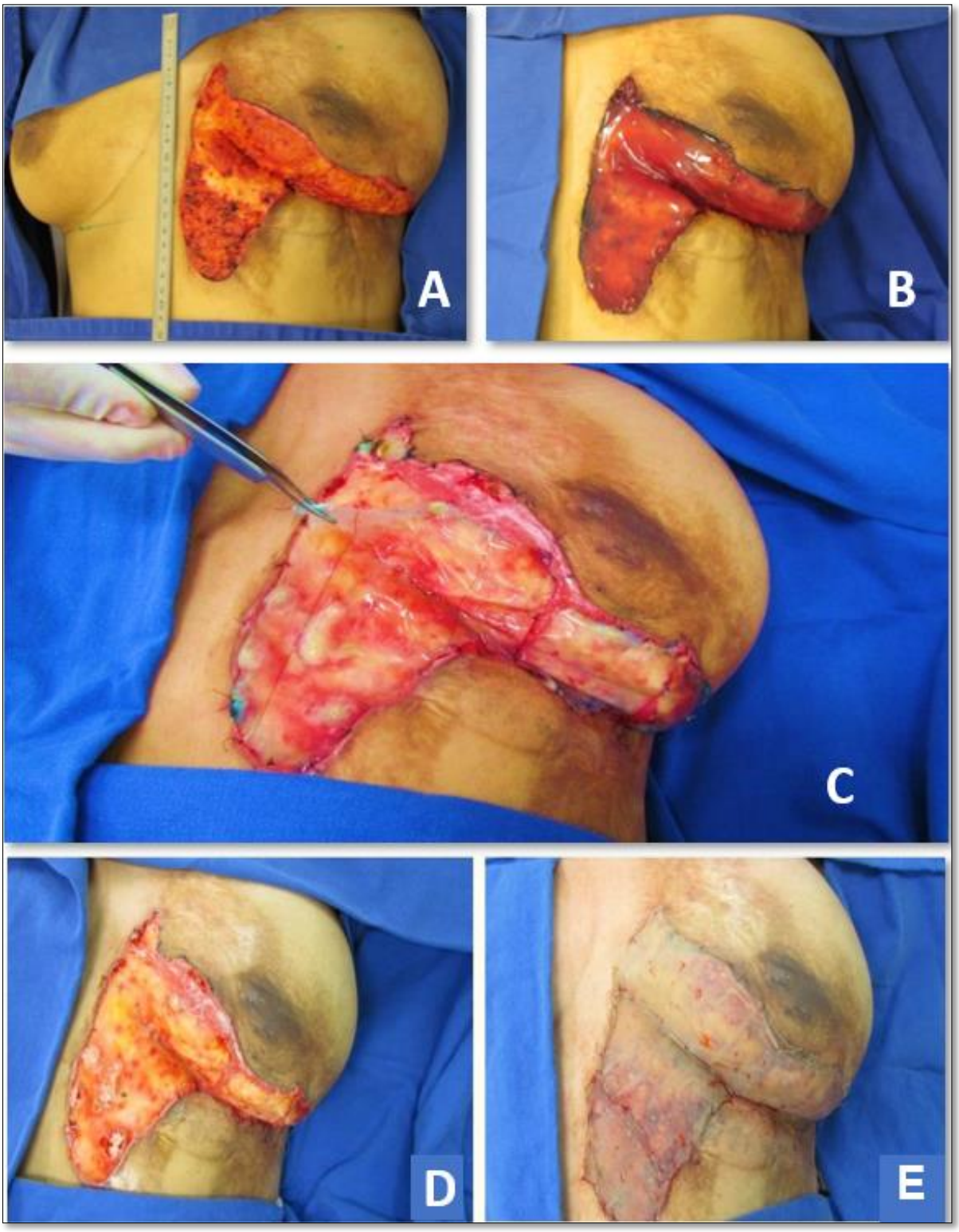

Fonte: Elaborado pelo autor.

Figura 3 - A: Defeito obtido após ressecção de brida axilar à esquerda. B: Colocação da matriz Pelnac®. C: 21 dias após a colocação da matriz Pelnac® com a lâmina de silicone já se soltando. D: Leito após a retirada da matriz Pelnac® pronto para receber a enxertia de pele parcial.

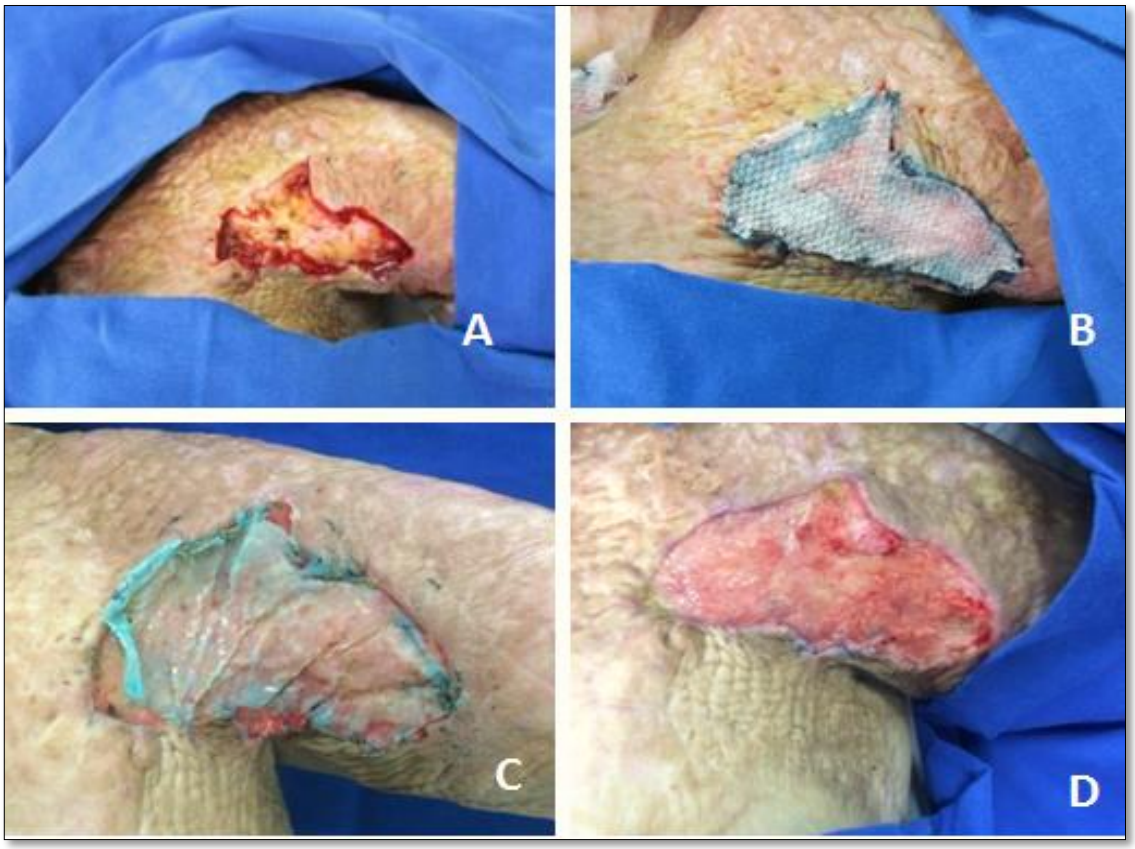

Fonte: Elaborado pelo autor.

No grupo do Matriderm® e no grupo Controle, a enxertia de pele ocorreu em um único tempo cirúrgico (Figuras 4 e 5).

Figura 4 - A: Defeito após a ressecção da contratura em região cervical. B: colocação da matriz Matriderm®. C: Matriderm® após irrigação com solução fisiológica. D: Aspecto após enxertia de pele parcial autóloga.

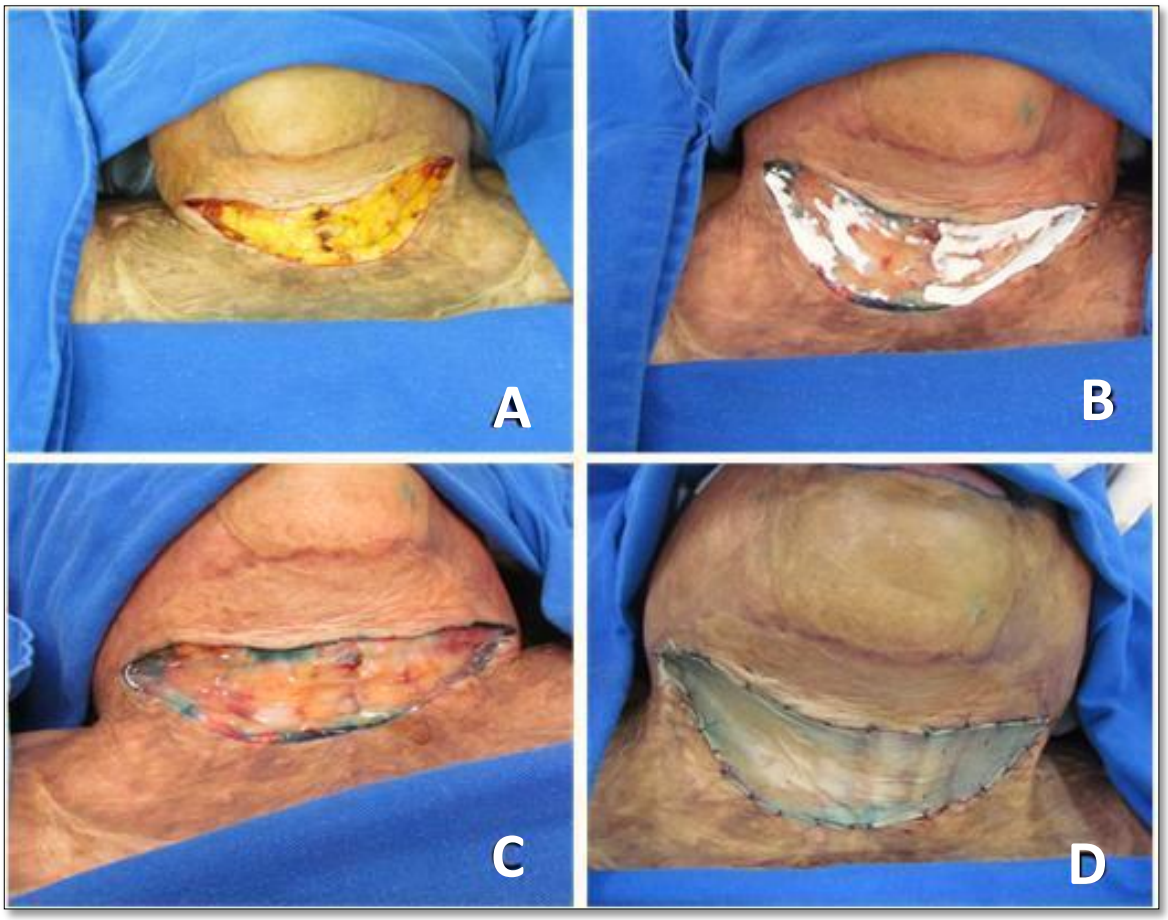

Fonte: Elaborado pelo autor.

Figura 5 - A: Defeito após ressecção de contratura em fossa antecubital à direita. B Colocação de enxerto de pele parcial (Grupo Controle).

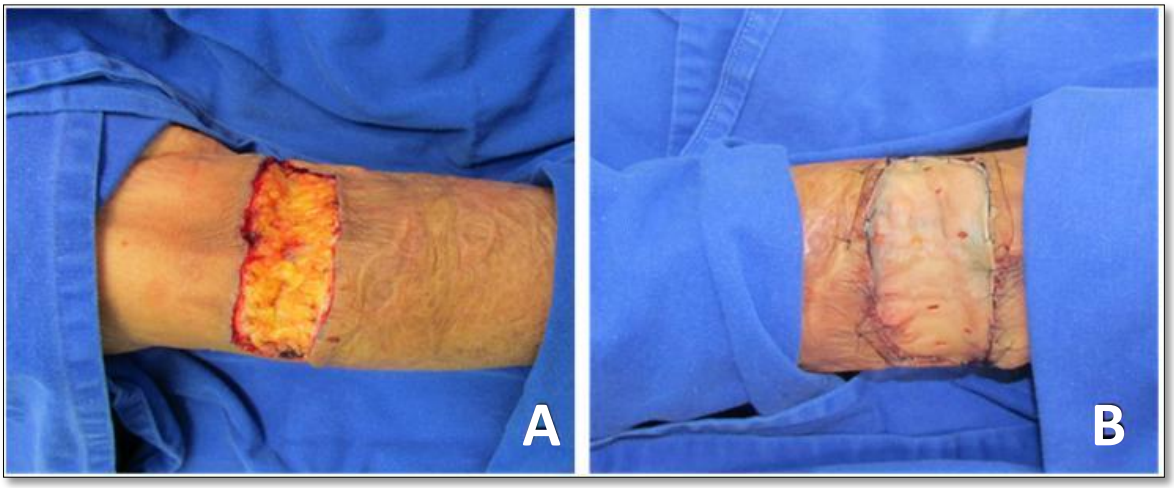

Fonte: Elaborado pelo autor.

A obtenção dos enxertos, em todos os grupos, foi realizada por meio de dermátomo elétrico (Acculan® 3Ti Dermatome, Aesculap®) com regulagem de 0,2mm de espessura (cerca de 7 milésimos de polegada) para todos os casos. A escolha da área doadora obedeceu a critérios médicos (quanto à correspondência de cor de pele) e preferência do paciente, sendo que o couro cabeludo e a coxa foram às áreas preferencialmente mais utilizadas.

Após a liberação e/ou ressecção da sequela cicatricial, as margens do defeito foram marcadas com azul de metileno e através de um anteparo maleável estéril de gramatura 80, foi possível transferir o contorno do defeito para uma superfície plana (Figura 6). Existem dispositivos de medidas de áreas de feridas no mercado que não utilizamos, mas que serão citadas na discussão[210,211]. O posicionamento da região a ser mensurada sempre foi em extensão máxima para membros e pescoço, com objetivo de padronizar as medidas posteriormente.

Após a realização da medida, foi feita a remoção com solução fisiológica do azul de metileno do local da ferida. Em seguida, a matriz dérmica foi posicionada e suturada com fio de Mononylon 4-0 no caso do Pelnac® e Integra®. Já no caso do Matriderm®, o enxerto de pele parcial foi sobreposto à matriz e suturado em plano único com Mononylon 4-0. No caso do grupo Controle o enxerto foi posicionado diretamente sobre o leito da ferida e suturado com Mononylon 4-0. Todos os curativos, em todos os pacientes, foram fixados com uso de algodão comprimido ao leito (curativo de Brown ou "*tie over*").

Figura 6 – A: Retração inframamária em paciente de 26 anos devido à queimadura por escaldo de óleo aquecido na infância. B: Intra-operatório após ressecção da retração e medida da área do defeito com azul de metileno e anteparo maleável estéril gramatura 80.

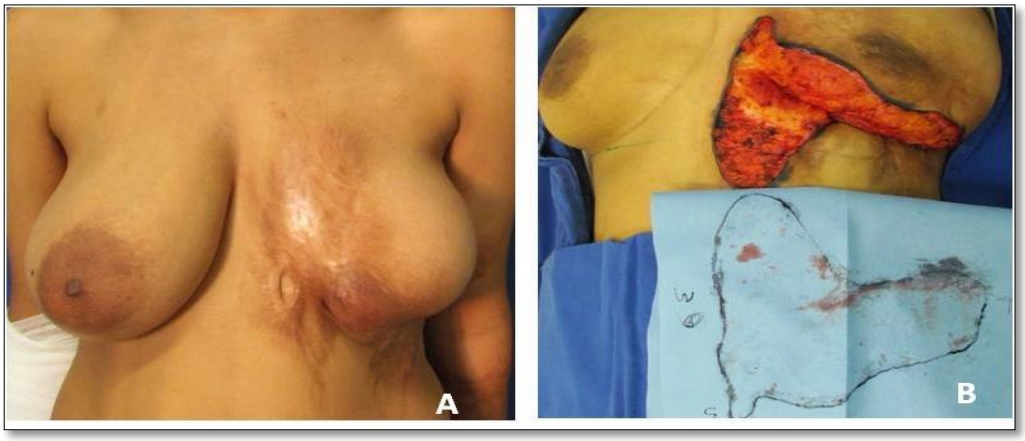

Fonte: Elaborado pelo autor.

A primeira troca de curativos (retirada do curativo de Brown) foi realizada no sexto dia após a cirurgia e as trocas foram realizadas diariamente ou a cada 2 dias conforme necessidade. Todos os pacientes ficaram internados até a completa integração do enxerto de pele e foram acompanhados após a alta. Todos os pacientes foram seguidos em conjunto pela equipe de fisioterapia da Unidade de Queimados. No pós-operatório imediato, a imobilização foi realizada de acordo com a área operada. O seguimento após a alta foi realizado em nível ambulatorial e terapias adjuvantes como malhas compressivas e placas de silicone também foram utilizadas em todos os pacientes.

3.6 Realização das medidas

As medidas obtidas no intraoperatório (Figura 7A), como descrito acima, foram transferidas por meio de recorte e transcrição para folha de papel sulfite (A4 75g/m2, 210x297 mm), obtendo assim o desenho planificado correspondente a área do defeito (Figura 7B). Assim, mesmo em defeitos tridimensionais, foi possível planificar a área devido à maleabilidade do anteparo utilizado, sendo associada uma escala em centímetros. Em seguida, foram obtidas fotografias usando câmera fotográfica (Canon Power Shot SX30 IS, 14,1 megapixel) sempre com plano focal paralelo ao plano da folha para evitar distorções das escalas e com distância fixa do objeto de 40 cm.

Figura 7 – A: Medida intra-operatória em anteparo maleável gramatura 80. B: Transferência da medida para folha de papel sulfite, planificando a área do defeito, associado a escala em centímetros.



Fonte: Elaborado pelo autor.

As fotografias foram transferidas para o software de planimetria digital “Image J”[171,212], já validado na literatura e utilizado para medidas de âmbito científico[172]. Assim, foi possível calcular a área de cada defeito (Figura 8). Dessa forma, foram obtidas medidas intraoperatórias do defeito (após ressecção e/ou liberação da cicatriz da sequela) e pós-operatórias depois de 1, 3, 6 e 12 meses da cirurgia do enxerto de pele parcial. As medidas ambulatoriais foram realizadas com a mesma metodologia que as medidas intraoperatórias.

Figura 8 - Realização do cálculo da medida com o *Image J* após fotografia a folha.

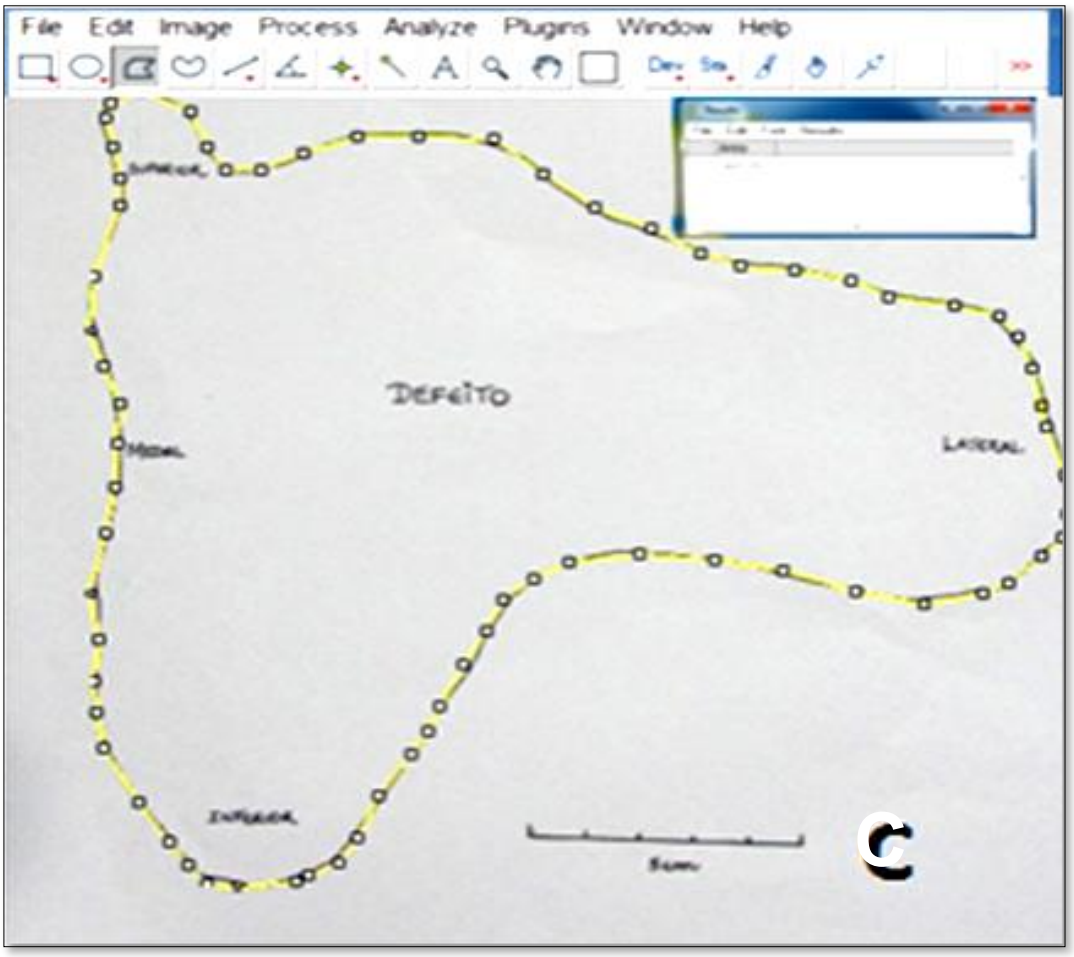

Fonte: Elaborado pelo autor.

Com a obtenção das medidas, foi possível calcular a porcentagem de contração após 1, 3, 6 e 12 meses dos enxertos de pele parcial, em relação a área enxertada sobre o defeito inicial. Essa porcentagem de contração é facilmente calculada dividindo-se a diferença ente a área inicial e a área calculada em determinado tempo (1,3,6 ou 12 meses), pela área inicial como demonstrado na fórmula abaixo:

$$Porcentagem\ de\ contração = \frac{\text{área inicial} - \text{área em determinado tempo}}{\text{área inicial}}\ (\%)$$

3.7 Metodologia de análise de dados

Para as comparações envolvendo variáveis quantitativas, como porcentagem de contração, foi proposto um teste paramétrico, o modelo de regressão linear com efeitos mistos (efeitos aleatórios e fixos). Os modelos lineares de efeitos mistos são utilizados na análise de dados em que as respostas estão agrupadas (mais de uma medida para um mesmo indivíduo) e a suposição de independência entre as observações em um mesmo grupo não é adequada[213]. Esses modelos têm como pressuposto que seus resíduos tem distribuição normal com média 0 e variância σ^2 constante. Para as comparações entre tempos e grupos, foi utilizado o pós-teste por contrastes ortogonais. Para verificar a associação entre a perda do enxerto e os grupos, foi proposto o teste exato de Fisher, pois este é indicado para relacionar duas variáveis qualitativas. As análises foram realizadas com o auxílio do software SAS 9.2. Para todas as comparações, adotou-se um nível de significância de 5%.

4. RESULTADOS

4 Resultados

Foram incluídos no estudo 30 pacientes, sendo 13 (43,3%) do sexo masculino e 17 (56,6%) do sexo feminino. Um total de 39 sequelas foram analisadas sendo 21 (53,8%) em mulheres e 18 (46,2%) em homens. A idade variou de 6 até 70 anos (média de 33,06 anos). As sequelas foram assim distribuídas nos grupos: Integra® n=10, Pelnac® n=10, Matriderm® n=9, Grupo Controle n=10.

A principal causa das queimaduras foi acidente em 29 casos (74,3%), seguida de tentativa de autoextermínio em 7 casos (18%) e agressão em 3 casos (7,7%). Quanto aos mecanismos do trauma, o mais comum foi combustão por líquido inflamável (15 casos, 38,4%), seguido por escaldo por líquido aquecido (10 casos, 25,6%), chama direta (8 casos, 20,5%), contato com metal aquecido (2 casos, 5,1%), trauma elétrico (2 casos, 5,1%) e queimadura química (2 casos, 5,1%).

A localização das sequelas variou bastante, sendo mais comuns em membros superiores (11 casos, 28,2%) e região cervical (11 casos, 28,2%), seguida por axila (7 casos, 17,9 %), região inframamária (5 casos, 12,8%), tronco (3 casos, 7,6%) e membros inferiores (2 casos 5,1%).

A Tabela 2 mostra a distribuição dos pacientes nos quatro grupos (Integra®, Matriderm®, Pelnac® e Controle), e sua distribuição por sexo, causa, mecanismo do trauma e local da queimadura.

Tabela 2 - Distribuição dos pacientes de acordo com sexo, causa, mecanismo do trauma e local da queimadura.

Variáveis	**GRUPOS**				
	Controle	**Integra®**	**Matriderm®**	**Pelnac ®**	**Total**
	n=10	**n=10**	**n=9**	**n=10**	
SEXO					
Feminino	3 (30%)	5 (50%)	5 (55,6%)	8 (80%)	21
Masculino	7 (70%)	5 (50%)	4 (44,4%)	2 (20%)	18
LOCAL					
Axila	2 (20%)	1 (10%)	2 (22,2%)	2 (20%)	7
Cervical	2 (20%)	4 (40%)	3(33,3%)	2 (20%)	11
Inframamária	0 (0%)	2 (20%)	0 (0%)	3 (30%)	5
Membros inferiores	0 (0%)	1 (10%)	0 (0%)	1 (10%)	2
Membros superiores	4 (40%)	1 (10%)	4(44,4%)	2 (20%)	11
Tronco	2 (20%)	1 (10%)	0 (0%)	0 (0%)	3
CAUSA					
Acidente	6 (60%)	8 (80%)	7(77,8%)	8 (80%)	29
Agressão	2 (20%)	1 (10%)	0 (0%)	0 (0%)	3
Tentativa de auto extermínio	2 (20%)	1 (10%)	2(22,2%)	2 (20%)	7
MECANISMO					
Chama direta	2 (20%)	1 (10%)	3(33,3%)	2 (20%)	8
Combustão por líquido inflamável	4 (40%)	3 (30%)	4(44,4%)	4 (40%)	15
Elétrica	0 (0%)	2 (20%)	0 (0%)	0 (0%)	2
Escaldo	2 (20%)	3 (30%)	1(11,1%)	4 (40%)	10
Metal aquecido	1 (10%)	0 (0%)	1(11,1%)	0 (0%)	2
Química	1 (10%)	1 (10%)	0 (0%)	0 (0%)	2

Fonte: Elaborado pelo autor.

A média global (todos os grupos) da área do defeito inicial foi de 68,18 cm^2. A média nos grupos foram as seguintes: Integra® de 75,89 cm^2, Matriderm® de 56,22 cm^2, Pelnac® de 56,56 cm^2 e Controle de 84,08 cm^2. A maior área de defeito inicial encontrada foi no grupo Integra® (163,23cm^2), assim como a menor área 8,92 cm^2), conforme Tabela 3.

Tabela 3 - Área do defeito inicial

GRUPOS	Variáveis	n	Média	Desvio Padrão	Mínimo	Mediana	Máximo
Controle	ÁREA	10	84,08	47,53	37,93	60,97	148,55
Integra®	ÁREA	10	75,89	44,65	8,92	74,51	163,23
Matriderm®	ÁREA	9	56,22	24,67	22,53	57,52	111,27
Pelnac®	ÁREA	10	56,56	12,73	27,67	60,16	71,97

Fonte: Elaborado pelo autor.

A média de contração do enxerto em cada grupo após 1 mês foi: Integra® de 40,48%, Matriderm® de 56,54%, Pelnac® de 62,59% e Controle de 36,97%. Já após 3 meses foi de, respectivamente, 46,2%, 60,29%, 62,82% e 39,8%. Após 6 meses foi de, respectivamente, 44%, 58,73%, 58,24%, 47,03%. E após 12 meses, obtivemos 45,36%, 59,17%, 51,79% e 42,66%. A Tabela 4 mostra as porcentagens de contração do enxerto de pele parcial ao longo dos meses nos quatro grupos analisados.

Tabela 4 - Contração do enxerto nos quatro grupos após 1,3, 6 e 12 meses.

Meses pós operatório	Tabela 4		n	Média	Desvio Padrão	Mínimo	Mediana	Máximo
1	Controle	ÁREA (cm^2)	10	58,83	46,25	14,56	33,04	125,2
		% REDUÇÃO	10	36,97	22,01	11,02	29,39	68,11
	Integra®	ÁREA	10	45,18	37,8	3,99	32,21	105,2
		% REDUÇÃO	10	40,48	34,94	-15,77	40,34	89,02
	Matriderm®	ÁREA	9	24,9	13,8	4,2	21,76	52,79
		% REDUÇÃO	9	56,64	16,47	29,99	57,95	81,36
	Pelnac®	ÁREA	10	21,97	13,81	8,75	18,75	51,61
		% REDUÇÃO	10	62,59	17,52	28,29	64,66	81,5
3	Controle	ÁREA	10	55,33	43,16	12,38	35,88	117,64
		% REDUÇÃO	10	39,38	24,79	-4,55	38,3	76,13
	Integra®	ÁREA	10	41,23	36,48	3,74	26,86	98,81
		% REDUÇÃO	10	46,2	34,58	-15,28	47,33	91,84
	Matriderm®	ÁREA	9	23,81	19,55	2,42	18,72	63,15
		% REDUÇÃO	9	60,29	26,02	18,83	64,46	89,41
	Pelnac®	ÁREA	10	22,39	18,02	4,04	18,11	55,23
		% REDUÇÃO	10	62,82	25,06	17,88	68,76	92,73
6	Controle	ÁREA	10	48,51	38,27	10,15	27,05	111,06
		% REDUÇÃO	10	47,03	18,41	24,67	42,95	80,42
	Integra®	ÁREA	10	42,1	38,1	3,56	30,08	104,93
		% REDUÇÃO	10	44	38,55	-20,3	53,99	89,8
	Matriderm®	ÁREA	9	24,35	20,71	2,73	20,4	62,58
		% REDUÇÃO	9	58,73	30,03	10,53	65,48	92,35
	Pelnac®	ÁREA	10	24,65	17,4	6,37	22,24	52,61
		% REDUÇÃO	10	58,24	24,64	26,9	59,35	89,97
12	Controle	ÁREA	10	53,39	42,72	12,48	26,5	116,28
		% REDUÇÃO	10	42,66	18,9	21,14	38,98	75,93
	Integra®	ÁREA	10	43,88	44,41	4,27	28,97	136,65
		% REDUÇÃO	10	45,36	35,49	-19,73	47,49	89,65
	Matriderm®	ÁREA	9	23,5	19,04	2,73	17,23	53,89
		% REDUÇÃO	9	59,17	30,56	9,53	73,15	91,38
	Pelnac®	ÁREA	10	28,57	21,05	6,49	24,4	70,23
		% REDUÇÃO	10	51,79	29,53	2,42	57,62	89,78

Fonte: Elaborado pelo autor.

Em relação às variáveis, não houve diferença estatística da porcentagem de contração de acordo com sexo e idade (p=0,6 e 0,55) (tabela 5).

Tabela 5 - Valores de P para sexo e idade

Efeito	**Valor p**
Sexo	0,60
Idade	0,55

Fonte: Elaborado pelo autor.

A partir de uma análise de regressão linear multivariada com efeitos mistos comparamos as diferentes taxas de contrações entre as matrizes com 1,3, 6 e 12 meses pós operatório. Notamos que o grupo Pelnac® mostrou uma contração do enxerto estatisticamente significativa maior em relação ao Matriderm® (p<0,01), Integra® (p<0,01), e Grupo controle(p<0,01) em 1,3 e 6 meses. Com 12 meses também a matriz Pelnac® mostrou uma contração maior em relação aos outros grupos Integra® (p<0,02), Matriderm®(p<0,01) e grupo Controle(p<0,01). O grupo controle mostrou taxas de contrações menores e estatisticamente significativas em relação a todas as matrizes com 1 mês (p<0,01), 3 meses (p<0,01), 12 meses (p<0,02). Não houve diferença estatística entre Matriderm® e Integra® em 1 mês (p=0,27), 3 meses (p=0,17), 6 meses (p=0,20) e 12 meses (p=0,16), conforme Tabela 6.

Tabela 6 - Comparação da contração entre as matrizes após 1, 3 6, 12 meses de pós-operatório.

Comparações	Estimativa da diferença	Valor p	IC 95%	
1 mês (Pelnac® - Controle)	59,12	<0,01	42,79	75,44
1 mês (Pelnac® - Integra®)	32,51	<0,01	18,14	46,88
1 mês (Pelnac® - Matriderm®)	41,40	<0,01	27,03	55,76
1 mês (Matriderm® - Controle)	17,72	<0,01	6,05	29,39
1 mês (Matriderm® - Integra®)	-8,89	0,27	-24,65	6,87
1 mês (Controle - Integra®)	-26,61	<0,01	-43,58	-9,64
3 meses (Pelnac® - Controle)	56,93	<0,01	40,61	73,26
3 meses (Pelnac® - Integra®)	27,01	<0,01	12,64	41,38
3 meses (Pelnac® - Matriderm®)	37,97	<0,01	23,61	52,34
3 meses (Matriderm® - Controle)	18,96	<0,01	7,29	30,63
3 meses (Matriderm® - Integra®)	-10,96	0,17	-26,72	4,80
3 meses (Controle - Integra®)	-29,92	<0,01	-46,89	-12,95
6 meses (Pelnac® - Controle)	44,70	<0,01	28,38	61,03
6 meses (Pelnac® - Integra®)	24,63	<0,01	10,26	39,00
6 meses (Pelnac® - Matriderm®)	34,94	<0,01	20,58	49,31
6 meses (Matriderm® - Controle)	9,76	0,10	-1,91	21,43
6 meses (Matriderm® - Integra®)	-10,31	0,20	-26,07	5,45
6 meses (Controle - Integra®)	-20,07	0,02	-37,04	-3,10
12 meses (Pelnac® - Controle)	42,62	<0,01	26,30	58,95
12 meses (Pelnac® - Integra®)	16,82	0,02	2,44	31,19
12 meses (Pelnac® - Matriderm®)	28,06	<0,01	13,69	42,43
12 meses (Matriderm® - Controle)	14,56	0,01	2,89	26,23
12 meses (Matriderm® - Integra®)	-11,24	0,16	-27,00	4,52
12 meses (Controle - Integra®)	-25,80	<0,01	-42,77	-8,84

Fonte: Elaborado pelo autor.

Em relação a porcentagem global da contração por área analisada, tivemos as seguintes médias em 1, 3, 6 e 12 meses após a cirurgia (Tabela 7):

- cervical: 72,52%, 79,1%, 80,27% e 80,2%;
- inframamária: 50,62%, 61,86%, 59,03% e 50,93;
- axila: 57,41%, 56,76%, 52,03% e 49,19%;
- membros superiores: 36,66%, 33,27%, 37,86% e 35,26%;
- tronco: 9,42%, 22,26%, 18,62% e 26,28%;
- membros inferiores: 12,97%, 8,71%, 3,3% e -8,6%.

Tabela 7 - Média da Porcentagem de contração nas diferentes áreas

TEMPO (meses)	LOCAL	N Obs	n	Média %	Desvio Padrão	Mínimo	Mediana	Máximo
1	Axila	7	7	57,41	12,52	36,33	60,93	73,84
	Cervical	11	11	72,52	11,54	51,94	74,61	89,02
	Inframamária	5	5	50,62	26,6	14,22	53,43	81,5
	M. Inferiores	2	2	12,97	21,67	-2,35	12,97	28,29
	M. Superiores	11	11	36,66	15,79	15,06	31,02	57,95
	Tronco	3	3	9,42	24,43	-15,77	11,02	33,01
3	Axila	7	7	56,74	16,28	27,2	56,19	77,77
	Cervical	11	11	79,1	11,01	58,06	81,46	91,84
	Inframamária	5	5	61,86	23,58	39,46	57,25	92,73
	M. Inferiores	2	2	8,71	33,92	-15,28	8,71	32,69
	M. Superiores	11	11	33,27	22,9	-4,55	27,86	81,93
	Tronco	3	3	22,26	18,44	4,81	20,4	41,56
6	Axila	7	7	52,03	19,9	17,07	49,49	76,87
	Cervical	11	11	80,27	10,24	60,05	80,6	92,35
	Inframamária	5	5	59,03	20,65	35,72	58,49	86,53
	M. Inferiores	2	2	3,3	33,38	-20,3	3,3	26,9
	M. Superiores	11	11	37,86	19,28	10,53	37,85	81,92
	Tronco	3	3	18,62	27,41	-12,01	27,06	40,83
12	Axila	7	7	49,19	19,73	15,36	45,84	73,15
	Cervical	11	11	80,2	11,64	52,12	79,95	91,38
	Inframamária	5	5	50,93	23,68	16,29	58,49	72,66
	M. Inferiores	2	2	-8,66	15,66	-19,73	-8,66	2,42
	M. Superiores	11	11	35,26	20,38	9,53	34,12	81,54
	Tronco	3	3	26,28	6,23	19,71	27,06	32,09

Fonte: Elaborado pelo autor.

Houve uma diferença estatística em relação ao local da sequela, sendo que a região cervical mostrou maior contração em relação a todas as outras áreas estudadas ($p<0,01$). Membros inferiores mostraram uma contração menor e estatisticamente significativa em comparação com todas as outras áreas ($p<0,01$). Não houve diferenças estatisticamente significativas entre axila quando comparado com tronco ($p=0,32$), com membros superiores ($p=0,88$) e com região inframamária ($p=0,63$). Também não houve diferença significativa entre tronco e membros superiores ($p=0,23$) e entre tronco e região inframamária ($p=0,88$). Não houve

diferença entre a contração da região inframamária e membro superior (p=0,56). Tais resultados podem ser observados na Tabela 8 e no Gráfico 1.

Tabela 8 - Comparação da contração entre os locais das sequelas

Comparações	Estimativa	Valor p	IC 95%	
AXILA - CERVICAL	-31,36	<0,01	-42,60	-20,13
AXILA - INFRAMAMARIA	7,23	0,63	-22,36	36,81
AXILA - MEMBROS INFERIORES	61,58	<0,01	25,70	97,45
AXILA - MEMBROS SUPERIORES	-1,03	0,88	-15,05	12,99
AXILA - TRONCO	9,74	0,32	-9,58	29,06
CERVICAL - INFRAMAMARIA	38,59	<0,01	10,13	67,05
CERVICAL - MEMBROS INFERIORES	92,94	<0,01	57,61	128,27
CERVICAL - MEMBROS SUPERIORES	30,33	<0,01	17,77	42,89
CERVICAL - TRONCO	41,10	<0,01	21,41	60,80
INFRAMAMARIA - MEMBROS INFERIORES	54,35	0,01	11,26	97,44
INFRAMAMARIA - MEMBROS SUPERIORES	-8,26	0,56	-36,43	19,92
INFRAMAMARIA - TRONCO	2,52	0,88	-30,18	35,22
MEMBROS INFERIORES - MEMBROS SUPERIORES	-62,61	<0,01	-99,08	-26,13
MEMBROS INFERIORES - TRONCO	-51,83	0,01	-91,79	-11,88
MEMBROS SUPERIORES - TRONCO	10,77	0,23	-6,78	28,33

Fonte: Elaborado pelo autor.

Gráfico 1 - Contração de acordo com o local da sequela

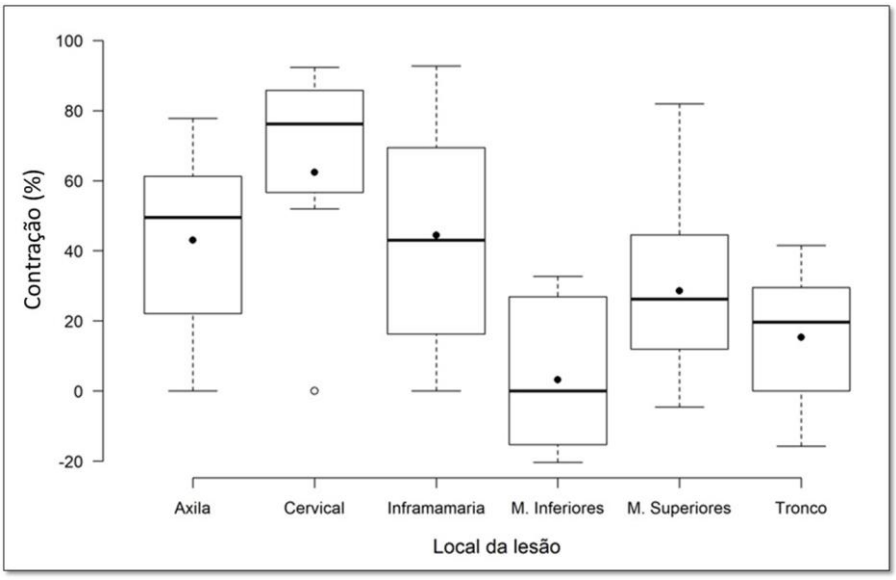

Fonte: Elaborado pelo autor.

O Gráfico 2 compara a evolução da contração após 1, 3, 6 e 12 meses da cirurgia nos quatro grupos. Notamos que a maior contração ocorre nos primeiros meses (1 e 3), e após essa período há uma estabilização e não há aumentos significativos na contração, chegando até mesmo a reduzir em alguns casos, após 6 e 12 meses. Esse padrão de estabilização da contração se mantém tanto no grupo das matrizes quando no grupo Controle.

Gráfico 2 - Evolução da contração do enxerto de pele em cada grupo após 1,3 e 6 meses

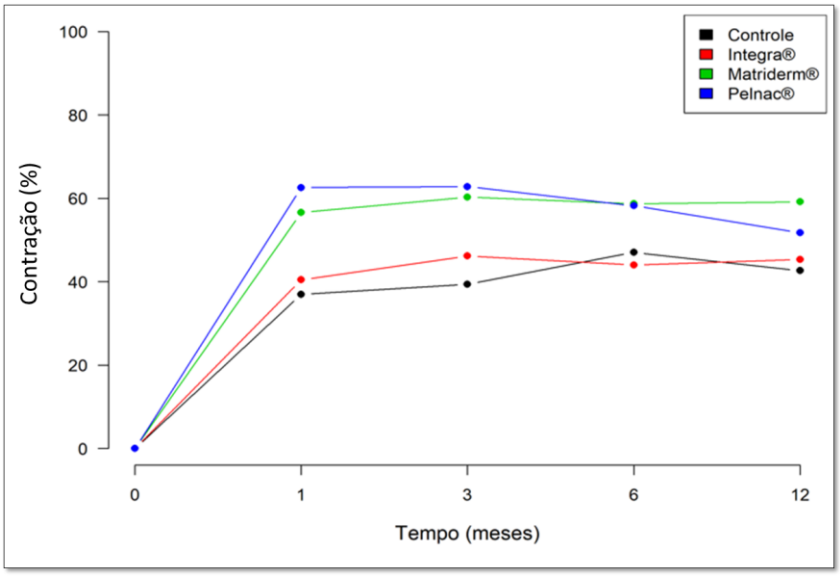

Fonte: Elaborado pelo autor.

Um dos critérios de exclusão da nossa pesquisa foi a perda significativa do enxerto de pele (maior que 10% da área enxertada). Baseado nesse critério, o Grupo Controle teve uma perda (9,1%), o Matriderm® 3 perdas (25%), o Integra® 1 perda (9,1%) e o grupo Pelnac® não apresentou perdas (Tabela 9). Apesar da perda global maior no grupo Matriderm®, não houve diferença significativa entre os grupos (p=0,37).

Tabela 9 - Perdas do enxerto

Perda de enxerto	**MATRIZ**				**Valor p**
	Controle	**Integra®**	**Matriderm®**	**Pelnac®**	
Sim	1 (9,1%)	1 (9,1%)	3 (25,0%)	0 (0%)	0,37
Não	10 (90,9%)	10 (90,9%)	9 (75,0%)	10 (100%)	
Total	11	11	12	10	

Fonte: Elaborado pelo autor.

Abaixo, descreveremos alguns casos tratados no trabalho em que os resultados foram considerados clinicamente satisfatórios.

Caso 1 (Figura 9)

Mulher de 25 anos, vítima de queimadura por escaldo de óleo aos 3 anos de idade. Evoluiu com brida inframamária e ausência de sulco inframamário à esquerda. Foi realizada liberação do sulco inframamário e colocação de matriz Integra®. A figura 10 mostra a recuperação da anatomia mamária após 6 meses da cirurgia, com manutenção do sulco inframamário e liberação da aréola. A paciente relata melhora significativa da autoestima e da qualidade de vida. Neste caso, a contração do enxerto de pele após 1, 3, 6 e 12 meses foi de 35,55%, 39,46%, 35,72% e 16,29%, respectivamente.

Figura 9 - Caso 1: Liberação de sulco inframamário com uso da matriz Integra®. A: Pré-operatório. B: Intraoperatório mostrando o defeito obtido. C,D,E,F: Pós operatório de 1, 3, 6 e 12 meses, com contração de 35,55%, 39,46%, 35,72% e16,29%, respectivamente.

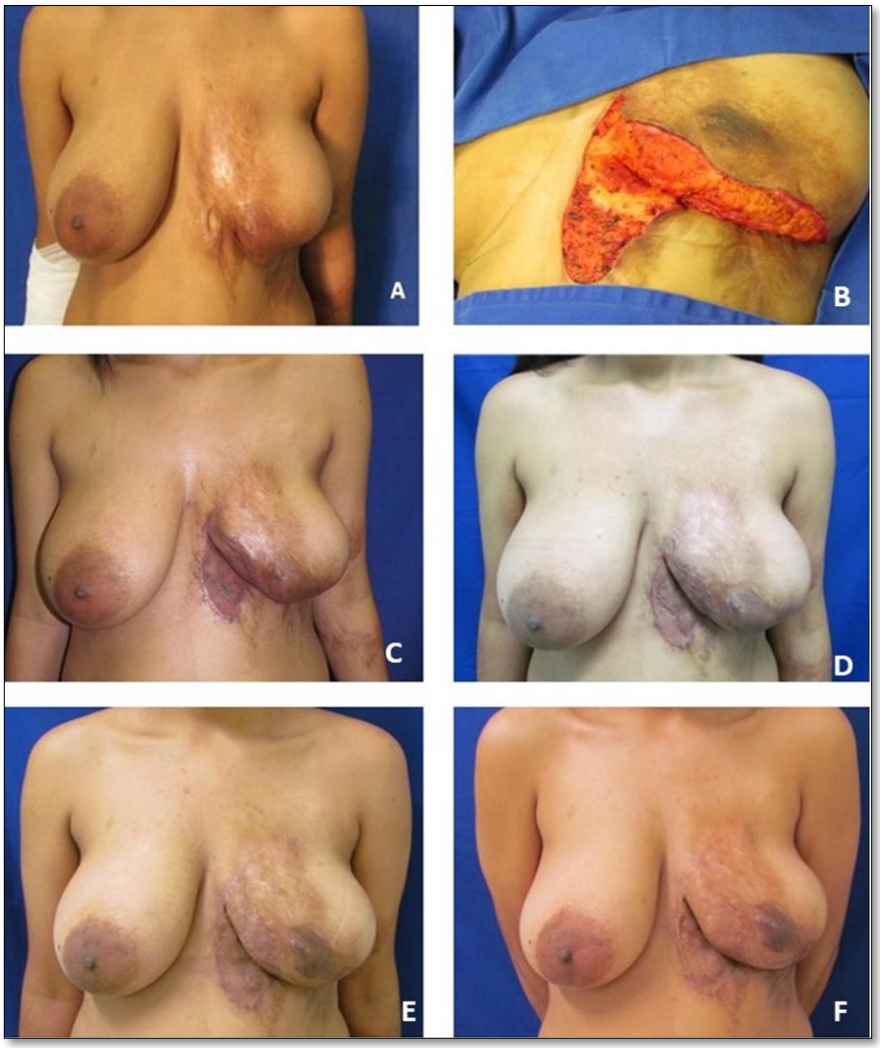

Fonte: Elaborado pelo autor.

Caso 2 (Figuras 10 e 11):

Paciente do sexo masculino, 27 anos, vítima de queimadura por escaldo em membros superiores bilateralmente. Evoluiu com cicatriz hipertrófica em áreas queimadas. Queixava se de dor, prurido e aspecto elevado das cicatrizes. Foi submetido a colocação de Integra® em membro superior à esquerda e Pelnac® em membro superior à direita. A Figura 16 mostra o pré-operatório, a colocação da matriz Integra® e o pós-operatório de 1, 3, 6 e 12 meses em membro superior à esquerda, com uma contração respectivamente de 31,02%, 25,81%, 17,07% e 26,24%. A Figura 17 mostra a mesma sequência com o uso do Pelnac® em membro superior à direita e a contração em 1, 3, 6, 12 meses de pós-operatório de 50,95%, 30,24%, 29,09% e 13,49%, respectivamente. O paciente relata melhora completa da dor e prurido e também está satisfeito com o aspecto estético.

Figura 10 - Caso 2: A: Paciente com cicatriz hipertrófica em antebraço esquerdo. B: Submetido a colocação da matriz Integra® em membro superior à esquerda. C,D,E,F: Pós operatório de 1, 3, 6 e 12 meses com contração de 31,02%, 25,81%, 17,07% e 26,24%, respectivamente.

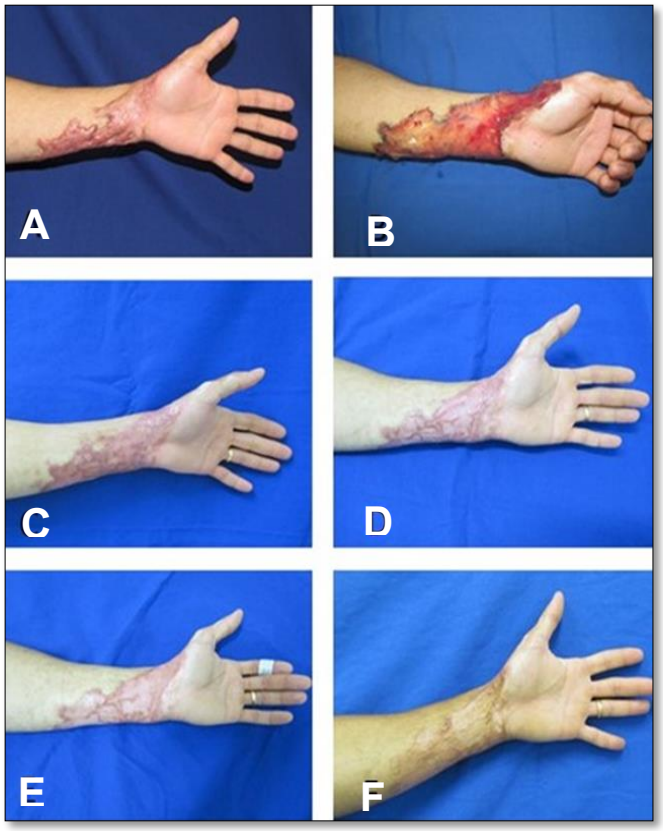

Fonte: Elaborado pelo autor.

Figura 11 - Caso 2: A: Paciente com cicatriz hipertrófica em antebraço direito. B: Submetido a colocação da matriz Pelnac® em membro superior à esquerda. C,D,E,F: Pós-operatório de 1, 3, 6 e 12 meses com contração de 50,95%, 30,24%, 29,09% e 13,49%, respectivamente.

Fonte: Elaborado pelo autor.

Caso 3 (Figura 12)

Mulher de 29 anos, após queimadura por combustão de álcool devido a tentativa de suicídio. Evoluiu com cicatriz instável, retração axilar e limitação da abdução do braço. Foi submetida à ressecção da cicatriz instável e liberação da brida axilar com colocação de matriz Pelnac®. Após 12 meses da cirurgia, relata melhora funcional do membro, sem recidiva da cicatriz instável. A contração do enxerto foi de 45,84% em 12 meses.

Figura 12 – Caso 3: Liberação de retração axilar com uso de matriz Pelnac®. A: Pré-operatório. B: Pós-operatório de 12 meses, com contração de 45,84,%.

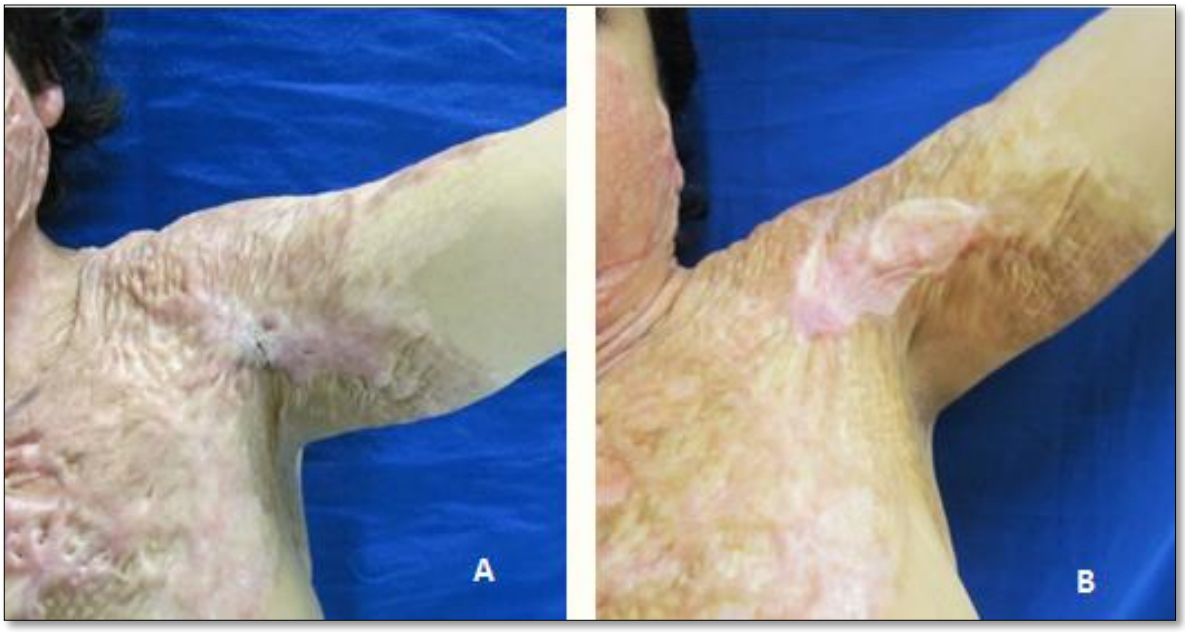

Fonte: Elaborado pelo autor.

Caso 4 (Figura 13):

Paciente do sexo feminino, 6 anos, vítima de queimadura por chama direta evoluiu com contratura em fossa antecubital e limitação da extensão do cotovelo. Foi submetida a colocação de matriz Pelnac®. A figura 18 mostra o pré operaório com a limitação da extensão devido a contratura e marcação da ressecção da área de fibrose. Mostra também o intraoperatório com utilização da matriz Pelnac® e pós-operatório de 12 meses com uma contração de 34,19%. Houve melhora significativa da extensão do antebraço.

Figura 13 - Caso 4: A: Limitação da extensão devido a contratura. B: Marcação da ressecção da área de contratura. C: Defeito após a ressecção da contratura. D: Colocação da matriz Pelnac®. E: Retirada do silicone demonstrando leito com neovascularização da matriz. F: Colocação do enxerto de pele parcial. G: 6° dia pós-operatório. H: 12 meses de pós-operatório, com melhora significativa da extensão do antebraço, e contração do enxerto de 34,19%.

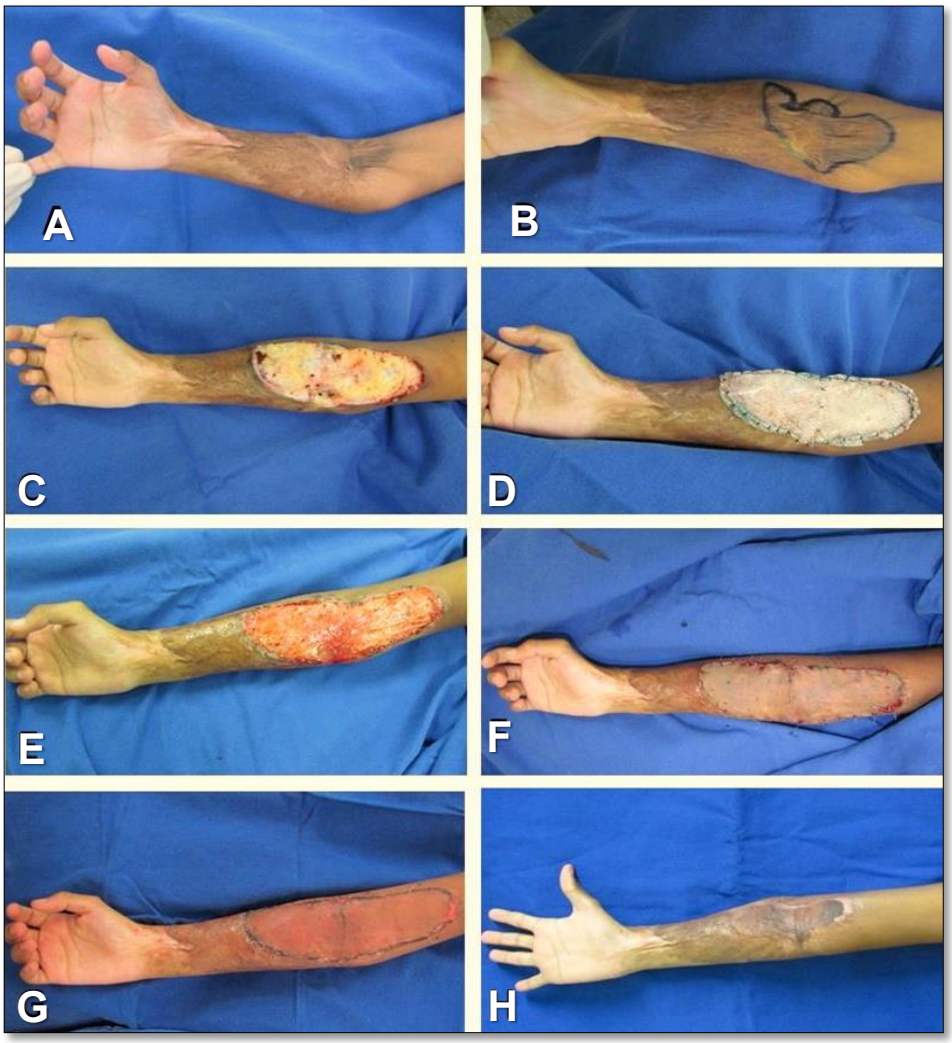

Fonte: Elaborado pelo autor.

Caso 5 (Figura 14): Paciente masculino de 14 anos vítima de queimadura por chama direita devido a incêndio há 18 meses. Evoluiu com retração cicatricial em antebraço direito, com limitação dos movimentos do punho. Foi submetido à liberação da brida e colocação de matriz Matriderm®. Após 12 meses de cirurgia, podemos observar melhora significativa da movimentação do punho e ausência de bridas. Neste caso, a contração foi de 45,84%.

Figura 14 - Caso 5: Liberação de retração em antebraço direito com Matriderm®. A: Pré-operatório. B: Defeito após a exérese da contratura. C: Colocação de matriz Matriderm® sobre o leito. D: Colocação do enxerto de pele sobre o Matriderm®. E: Pós-operatório de 9 dias. F: Pós-operatório de 12 meses, com contração de 45,84%.

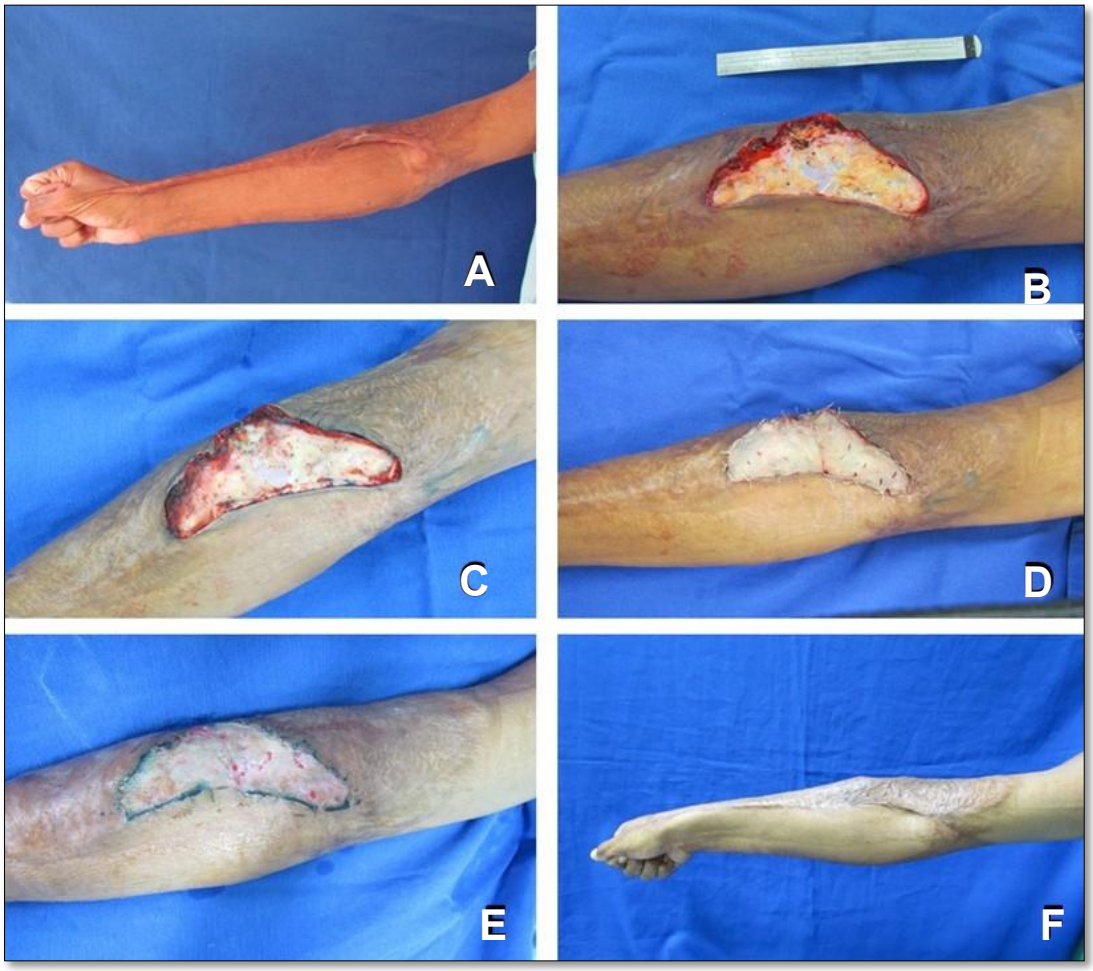

Fonte: Elaborado pelo autor.

Caso 6 (Figura 15):

Paciente feminina de 34 anos, com queimadura na infância por chama direta. Evoluiu com brida axilar a direita e limitação da abdução do membro superior direito. Foi submetida a colocação de matriz Matriderm® com melhora significativa da abdução do membro. A contração em 1, 3, 6 e 12 meses foi, respectivamente, de 36,33%, 27,20%, 17,07% e 15,36% .

Figura 15 - A: Paciente com brida axila à direita. B: Ressecção da área de contratura. C: Colocação da matriz Matriderm®. D: Colocação do enxerto de pele parcial sobre a matriz. E ,F, G, H: Pós operatório de 1, 3, 6 e 12 meses com contração de 36,33%, 27,20%, 17,07% e 15,36%, respectivamente.

Fonte: Elaborado pelo autor.

Caso 7 (Figura 16)

Mulher de 66 anos com queimadura por chama direta aos 6 anos de idade. Evoluiu com degeneração carcinomatosa da cicatriz (úlcera de Marjolin). Foi submetida à exérese da lesão com margens de segurança e realizada enxertia sem uso de matriz (Grupo Controle). Após 12 meses, notamos boa qualidade do enxerto de pele, sem recidiva da úlcera. Paciente relata também melhora funcional na movimentação do punho. A contração neste caso foi de 34,12% após 12 meses da cirurgia.

Figura 16 - (Caso 7): Exérese de úlcera de Marjolin tratada com enxerto de pele parcial (Grupo Controle) A: Pré-operatório. B: 12 meses de pós-operatório, com contração do enxerto de 34,12%.

Fonte: Elaborado pelo autor.

Nos casos a seguir, demonstramos tratamento de pacientes com retração cervical em que ocorreu uma alta taxa de contração dos enxertos.

Caso 8 (Figura 17):

Paciente do sexo feminino, 29 anos, com sequela, em região cervical, de queimadura por tentativa de autoextermínio. Paciente foi submetida a colocação de matriz Pelnac®. Evoluiu com contração de 89,78% após 12 meses da cirurgia. Apesar da grande contração do enxerto, paciente relata que houve alguma melhora funcional.

Figura 17 - Caso 8: Região cervical tratada com matriz Pelnac®. A: Pré-operatório. B e C: Pós-operatório de 6 e 12 meses com contração do enxerto de pele de 89,97% e 89,78% respectivamente.

Fonte: Elaborado pelo autor.

Caso 9 (Figura 18)

Paciente do sexo feminino, 41 anos, com sequela de queimadura em região cervical após tentativa de autoextermínio por líquido inflamável e fogo. Queixava-se de bridas cervicais com prejuízo da extensão do pescoço. Foi submetida a liberação da brida e colocação de matriz Integra®. Houve uma contração de 81,4% em 6 meses e 89,65 % da área enxertada em 12 meses de pós-operatório.

Figura 18 - Caso 9: Região cervical tratada com matriz Integra®. A: Pré-operatório em perfil. B: Pós-operatório de 6 meses em perfil. C: Pré-operatório na visão frontal. D: Pós-operatório de 6 meses na visão frontal. A contração do enxerto de pele foi de 81,4%.

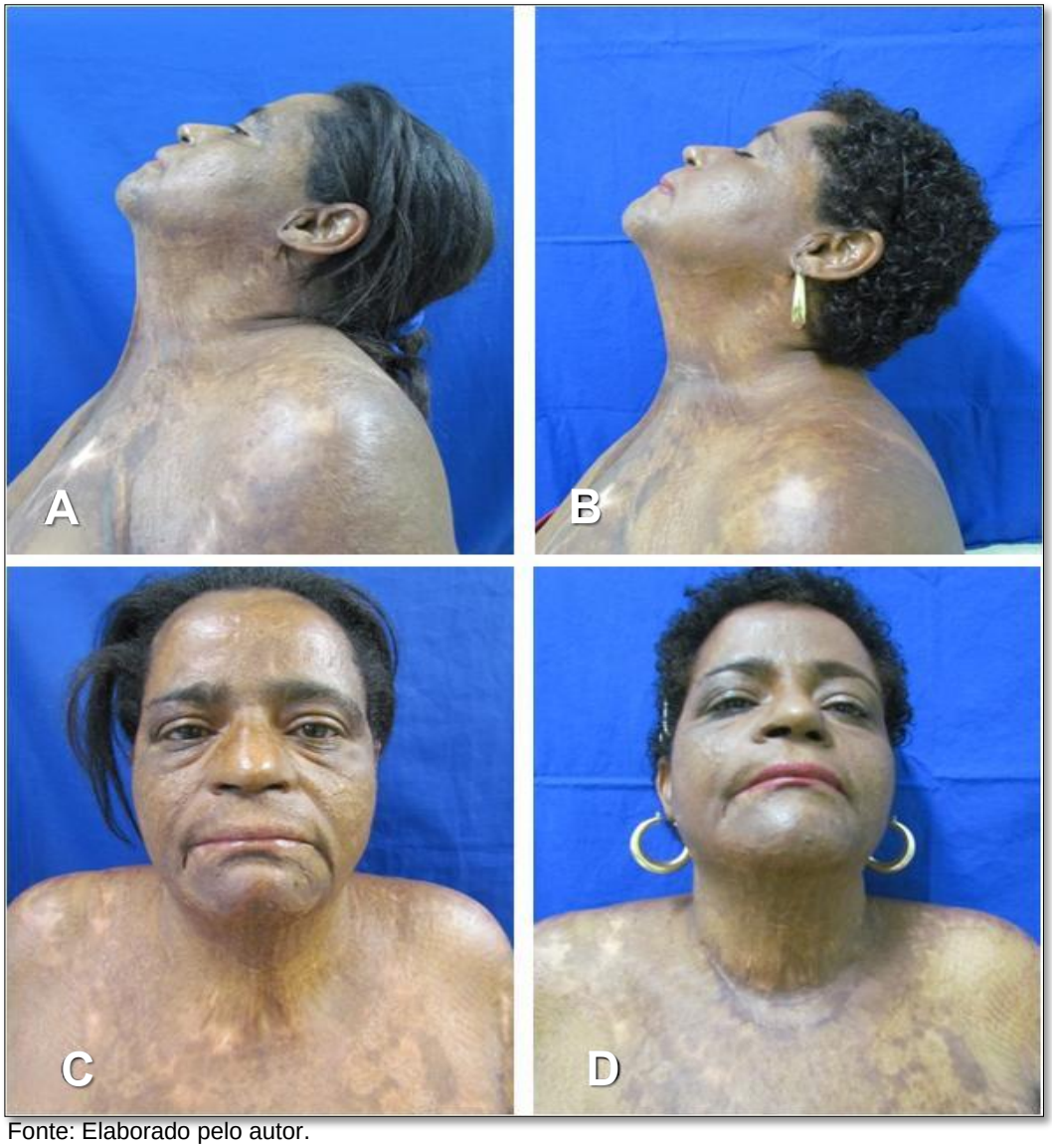

Fonte: Elaborado pelo autor.

Caso 10 (Figura 19)

Paciente do sexo feminino, 61 anos, com sequela cervical devido a queimadura com líquido inflamável e fogo em tentativa de autoextermínio. Queixava-se de bridas cervicais com prejuízo da extensão do pescoço. Foi submetida a liberação da brida e colocação de matriz Matriderm®. Houve contração do enxerto de pele de 76,25% após 12 meses da cirurgia.

Figura 19 - Caso 10: Região cervical tratada com Matriderm®. A: Pré-operatório em perfil. B: Pós-operatório de 12 meses em perfil. C: Pré-operatório na visão frontal. D: Pós-operatório de 12 meses na visão frontal. A contração do enxerto de pele foi de 76,25%

Fonte: Elaborado pelo autor.

Caso 11 (Figura 20)

Paciente do sexo masculino, com limitação de extensão cervical devido a sequela de queimadura acidental com combustão de líquido inflamável. Queixava-se de bridas em pescoço com retrações até o canto labial a esquerda. Foi submetida a liberação das bridas e colocação de enxerto de pele parcial (grupo Controle). Evoluiu com uma contração do enxerto de pele após 6 e 12 meses da cirurgia de, respectivamente, 80,42 e 75,93%.

Figura 20 - Caso 11: Região cervical tratada com enxerto (Grupo Controle). A: Pré-operatório em perfil. B: Pós-operatório de 6 meses em perfil. C: Pré-operatório na visão frontal. D: Pós-operatório de 6 meses na visão frontal. A contração do enxerto de pele foi de 80,42%.

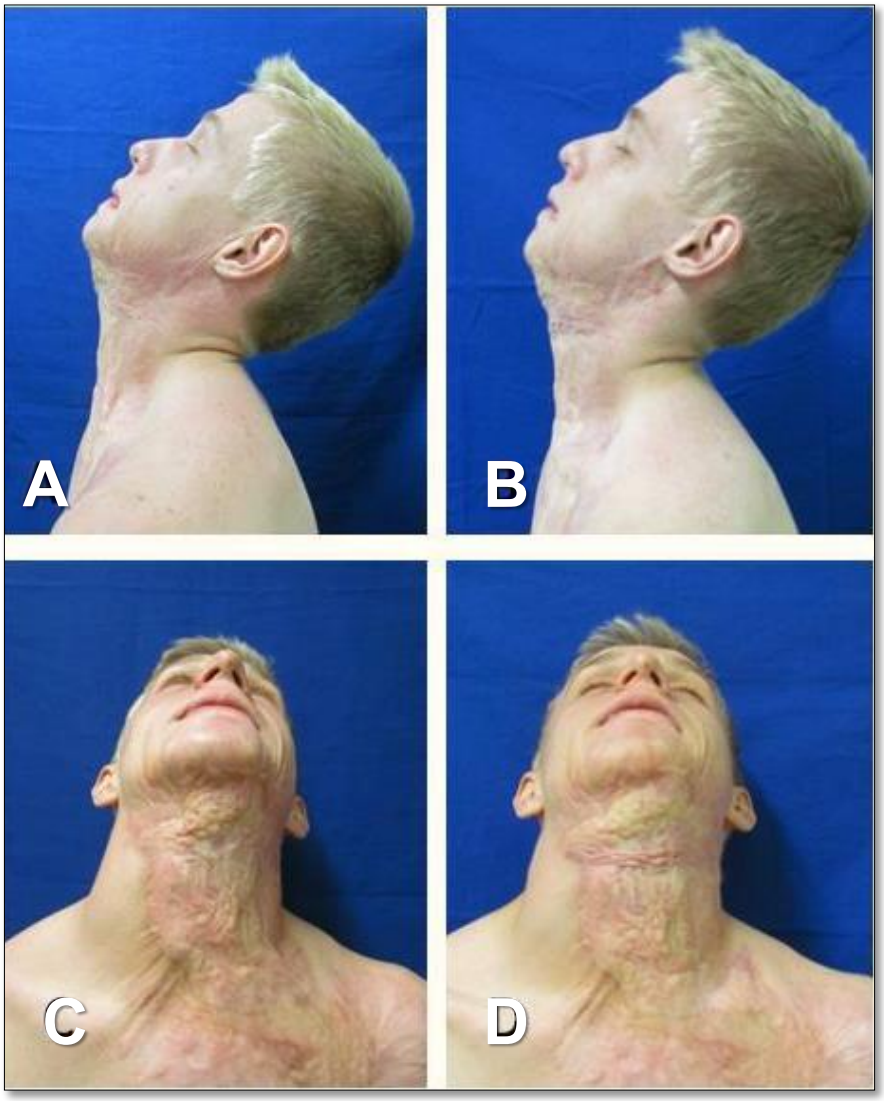

Fonte: Elaborado pelo autor.

Alguns outros casos, como o descrito abaixo de sequela em fossa antecubital direita, também apresentou grande contração do enxerto.

Caso 12 (Figuras 21 e 22)

Paciente do sexo masculino, 14 anos, com histórico de queimadura acidental por combustão de líquido inflamável evoluiu com brida em fossa antecubital à direita com limitação da extensão do cotovelo. Foi submetido a liberação das bridas e colocação de matriz Matriderm®. A contração nesta caso foi de 51,97%, 81,93%, 81,92% e 81,54% após 1, 3, 6 e 12 meses da cirurgia, respectivamente.

Figura 21 - Caso 12: Uso da matriz Matriderm® em membro superior direito. A: Pré-operatório. B: Marcação da área que será incisada. C: Defeito após liberação da contratura. D: Colocação da matriz Matriderm® sobre o leito.

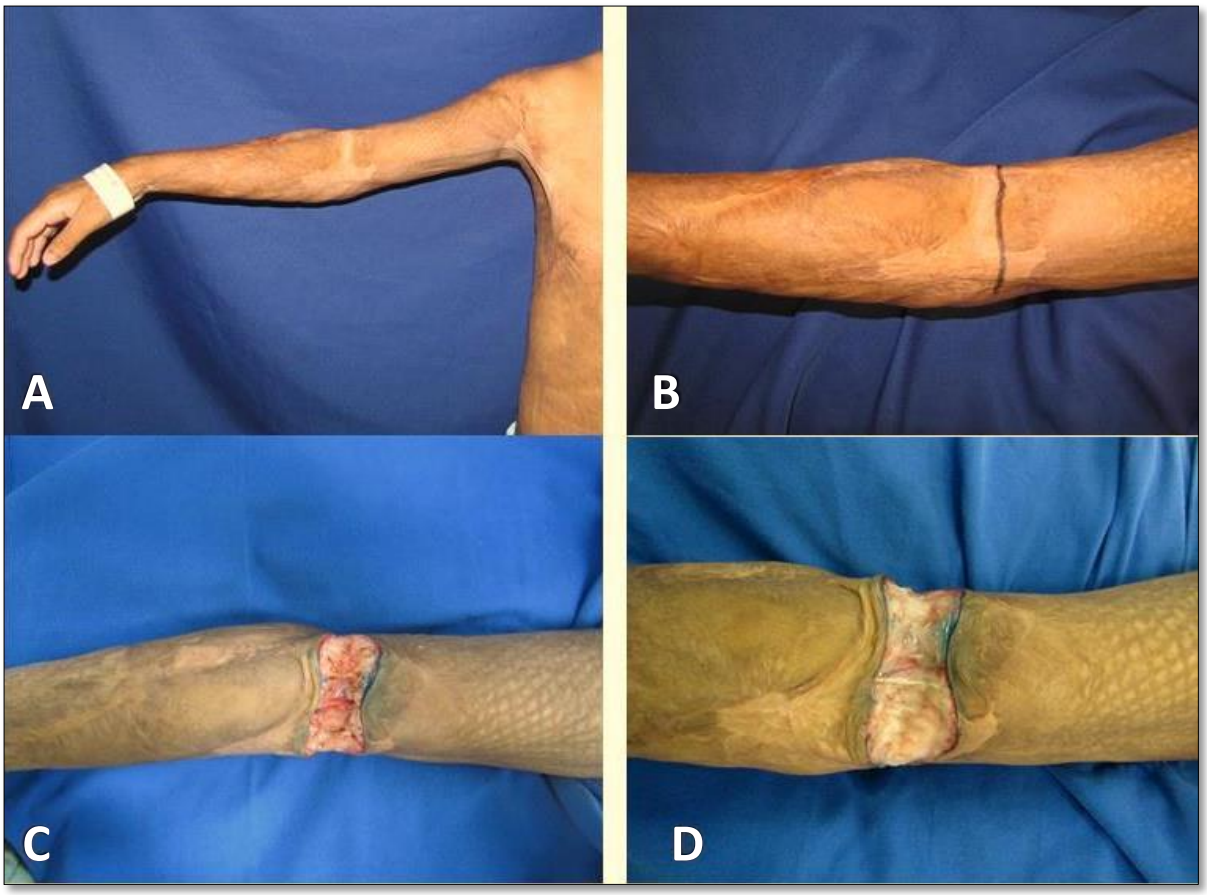

Fonte: Elaborado pelo autor.

Figura 22 - Caso 12: A: Liberação de brida em antebraço. B,C,D,E: Pós-operatório de 1, 3, 6 e 12 meses mostrando contração de 51,97%, 81,93%, 81,91% e 81,5%, respectivamente.

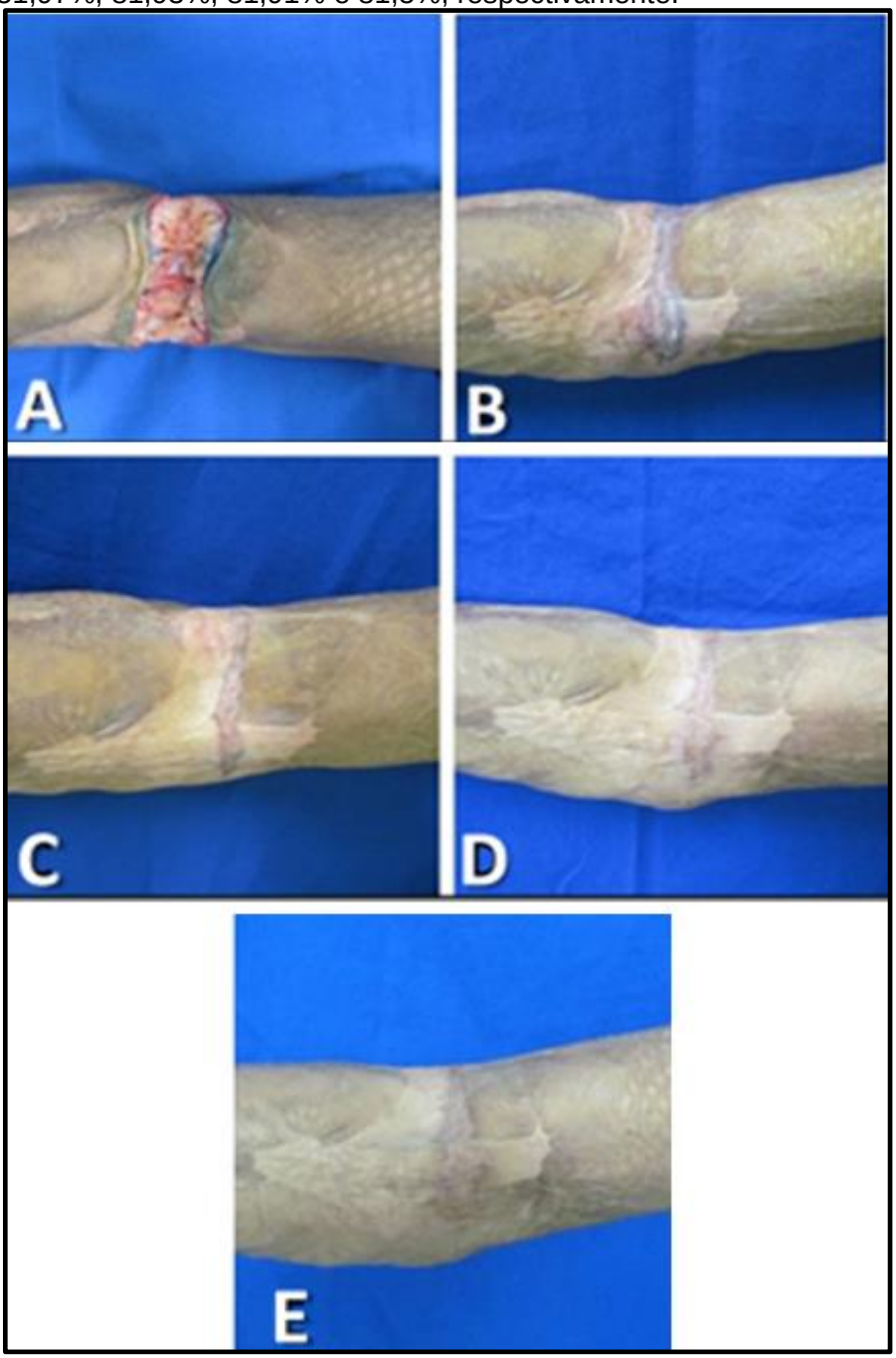

Fonte: Elaborado pelo autor.

5. DISCUSSÃO

5 Discussão

Nos últimos anos, com o avanço no tratamento ao queimado agudo grave e redução da mortalidade[9,10], tem sido crescente a demanda para correção de sequelas de queimaduras. A partir da década de 1980, as matrizes dérmicas se popularizaram como uma nova tecnologia para o tratamento de sequelas de queimaduras associadas a enxerto de pele[161,165,168]. Tais matrizes traziam uma promessa de resultados semelhantes a autoenxertos espessos de pele total quanto à elasticidade por possibilitar a formação de uma “neoderme”, o que permite a colocação de um enxerto de pele mais fino com menor dano para a área doadora[214,215,216,217]. Porém, ainda há controvérsias em alguns aspectos relacionados com as matrizes dérmicas, e um deles é quanto a prevenção da contração secundária do enxerto de pele. Na literatura, notamos escassez de estudos prospectivos, randomizados, controlados e em seres humanos que avaliaram a contração tardia de enxertos de pele para tratamento de sequelas de queimaduras comparando matrizes dérmicas.

Alguns estudos sinalizam que a regeneração através do uso de matriz dérmica bloqueia a contração das feridas. Postulam que a contração e a regeneração são processos antagônicos[218]. A explicação molecular para o bloqueio da contração parece estar relacionada a ligação extensa dos miofibroblastos na superfície da matriz[43,219]. Esta ligação exige a presença de integrinas que são expressas por fibroblastos e miofibroblastos durante a cicatrização. A estrutura porosa da matriz permite a alta densidade dessas integrinas durante o período em que ocorreria a contração[218].

Hur et al. aferiram a taxa de contração do Matriderm® em 26 pacientes e 31 locais do corpo, encontrando contração média de 11%, 14%, 18% e 15% após 1, 2, 3 e 6 meses da cirurgia do enxerto de pele. Observou-se que no sexto mês houve uma leve melhora na contração do enxerto, porém sem retornar ao tamanho original[211]. Isso ocorre devido ao processo de remodelação que substitui o colágeno tipo III (imaturo) pelo tipo I (maduro). Em nosso estudo, também notamos em alguns casos esse fenômeno que denominamos “relaxamento” do enxerto, sendo que isso ocorreu, na maioria das vezes, após o terceiro mês. Todavia, até o momento, esse fenômeno

não pode ser comprovado estatisticamente. Além disso, nossa média de contração tardia mostrou-se superior ao dos autores desse estudo.

Zuijlen et al. compararam, em longo prazo (seguimento de um ano), o tratamento de sequelas de queimaduras usando enxerto de pele parcial com e sem Matriderm®. Não foram encontradas diferenças estatisticamente significativas para elasticidade da pele, contração cicatricial avaliada por platimetria, avaliação clínica da cicatriz pela escala de Vancouver e impressão do paciente após um ano[220]. Em nosso estudo, os grupos das matrizes dérmicas não mostraram menor taxa de contração quando comparadas com o grupo Controle.

Um estudo com avaliação de 34 pacientes pelo aparelho Cutometer® (que avalia elasticidade da pele) mostrou elasticidade da pele semelhante em áreas onde foi aplicado o Matriderm® e em áreas de pele normal[221]. Lamme et al., em um estudo experimental em suínos, mostraram a vantagem do Matriderm® em reduzir a contração do enxerto, por evitar a diferenciação dos fibroblastos em miofibroblastos contráteis em uma fase inicial do tratamento. A avaliação microscópica das feridas depois de duas semanas mostrou muitos miofibroblastos nas feridas sem a matriz, enquanto que as feridas associadas à matriz dérmica apresentaram células com características de fibroblastos normais em seu leito. A elastina presente nesta matriz tem um papel de regular a contração do colágeno e interrompe a diferenciação dos miofibroblastos, além de reduzir a formação de cicatriz. O remodelamento da matriz extracelular e a regeneração de elastina ocorreram tanto na derme superior como na inferior para as feridas no grupo da matriz dérmica, mas apenas na derme superior para as feridas sem uso de matriz[200]. Em contrapartida, nosso estudo mostrou uma taxa de contração maior com a utilização do Matriderm® em relação ao grupo Controle.

Druecke et al., em estudo experimental utilizando mini-porcos de Gottingena, compararam a taxa de contração em diversas matrizes sendo que, após seis semanas, as feridas do grupo controle (em que foi usado somente enxerto de pele parcial) mostraram uma contração de 27,2%, e as feridas tratadas com a matriz Integra® tiveram contração de 34,6%[222]. Nosso estudo, obteve resultados parecidos, sendo que o Integra® mostrou maior contração em relação ao grupo controle.

Zuijlen et al., em estudo publicado em 2000, indicaram que a taxa de integração do enxerto de pele mostrou-se inferior no grupo com Matriderm® quando comparado com grupo que usou somente enxerto de pele, em pacientes com

queimaduras agudas. Porém, em casos de sequelas de queimaduras, não houve diferença[203]. Este mesmo estudo mostrou uma taxa de elasticidade e pliabilidade de 20 a 33% maior no grupo do Matriderm®[203]. Em nosso estudo, houve uma exclusão por perda (maior que 10% da área enxertada) de enxertos em 25% dos casos realizados com o Matriderm® (três casos em 12). No grupo Integra® houve uma perda em 11 casos (9,1%) e no grupo Controle também tivemos uma perda em 11 casos (9,1%). No grupo Pelnac® não houve nenhuma perda.

Phulandrianos et al. compararam, em suínos, cinco substitutos dérmicos: Integra®, Renoskin®, Matriderm®, Proderm® e Hyalomatrix®. Os resultados mostraram que não houve diferença na qualidade das cicatrizes após 6 meses com ou sem uso do substituto dérmico[223].

Horik et al. compararam, *in vitro*, a contração de três diferentes tipos de matriz dérmica (Pelnac®, Integra® e Terudermis®)[214]. O estudo evidenciou maior contração do Pelnac® e também menor área do poro (essa matriz é multiperfurada), além de maior redução desse poro após 35 dias. O tamanho do poro é importante porque interfere na migração de fibroblastos e na remodelação da matriz extracelular. O poro do Pelnac® também tem um formato elíptico, que é mais fácil de colapsar de acordo com a teoria da concentração de estresse. Isso pode explicar as diferenças na contração. Segundo este estudo, Integra® e Terudermis® foram mais efetivos em prevenir a contração *in vitro* quando comparados com o Pelnac®. Em consonância com esse estudo, nossos resultados também revelaram maior contração na matriz Pelnac® quando comparada com Matriderm®, Integra® e grupo Controle.

Um estudo experimental em ratos[224] comparou o Matriderm® e o Integra® Single Layer, encontrando maior densidade celular na neoderme do Matriderm®. A espessura da neoderme do Matriderm® e do Integra® foram maior do que do grupo controle, em que só foi realizado o enxerto de pele. A espessura do Matriderm® foi menor que a do Integra®, o que pode ser explicado pela degradação mais precoce dos componentes de colágeno do Matriderm®, que não possuem ligações cruzadas como os do Integra® Single Layer. A deposição de colágeno foi semelhante no grupo Integra® e Matriderm®. A deposição do colágeno no grupo controle foi mais pronunciada e mais homogênea, o que a torna ainda mais distinta da pele normal do rato. Não houve diferenças na vascularização e nem na resposta inflamatória entre os grupos.

Outro trabalho experimental comparou, em ratos, o Matriderm® com o Integra Single Layer® quanto à espessura da neoderme, vascularização, deposição de colágeno e resposta inflamatória. Apenas a espessura da neoderme mostrou-se menor no caso da Matriderm®, o que foi atribuída a degradação mais precoce. Nos demais parâmetros avaliados não houve diferença significativa[224].

Wosgrau et al. compararam, em ratos, a densidade de vasos sanguíneos e a resposta inflamatória entre Pelnac® e Integra® e não encontrou diferença estatisticamente significativa[225].

Estudos indicam que contrações mais acentuadas ocorrem mais comumente entre crianças do que entre adultos[17,32,33] o que pode estar relacionado com mudanças do perfil do TGF-β [29]. Em nosso estudo, não houve diferenças significativas na contração relacionadas à idade do paciente.

A contração é variável entre os pacientes e de acordo com a localização da cicatriz, sendo maior no pescoço, axila, mão e joelho. Todas estas áreas são muito móveis, o que sugere que a falta de um mecanismo de resistência pode ser relevante para explicar tais diferenças[19,23,24]. Em nosso trabalho, as áreas com maior contração também foram a região cervical e axilar, além da inframamária.

Existem no mercado alguns produtos para medidas intra-operatórias de feridas como Visitrak® Digital (Smith & Nephew)[210] que foram utilizados em publicações prévias[211]. Porém, o valor desse tipo de tecnologia é um limitante em nossa realidade. Por isso, optamos por utilização do anteparo maleável estéril de gramatura 80, sem prejuízo na confiabilidade das medidas.

Em medicina, nem sempre a estatística consegue expressar a experiência adquirida após a realização de um trabalho. Algumas observações são imensuráveis e não podem ser colocadas em gráficos. Após a experiência com 60 cirurgias entre os grupos de matrizes dérmicas e o grupo controle, sentimos a necessidade de colocar algumas reflexões que, apesar de não serem comprovadas estatisticamente, não deixam de ter o seu valor.

Quanto à matriz Matriderm®, notamos maior instabilidade do enxerto com sensação de maior tempo para que ocorra sua integração. Na quase totalidade dos casos, houve pequenas perdas que não chegaram a atingir critérios de exclusão, mas certamente contribuíram para um maior tempo de internação. Em uma das pacientes em que foi realizado o tratamento de duas sequelas de queimaduras (região cervical com Matriderm® e membro superior com enxerto apenas), foi nítida a integração mais

rápida do enxerto isoladamente quando comparamos com a área onde foi colocado o Matriderm®. A Figura 24 mostra o enxerto do membro superior com 6 dias de evolução, em que já notamos uma coloração adequada e sem perdas aparentes. Porém a região cervical onde foi utilizado o Matriderm® com 14 dias de evolução ainda apresenta um aspecto duvidoso quanto a viabilidade do enxerto com coloração esbranquiçada e áreas de epidermólise.

Figura 23 - A: Pós-operatório de 6 dias de enxertia de pele em membro superior a direita. B: Pós-operatório de 14 dias de enxertia sobre Matriderm® em região cervical da mesma paciente.

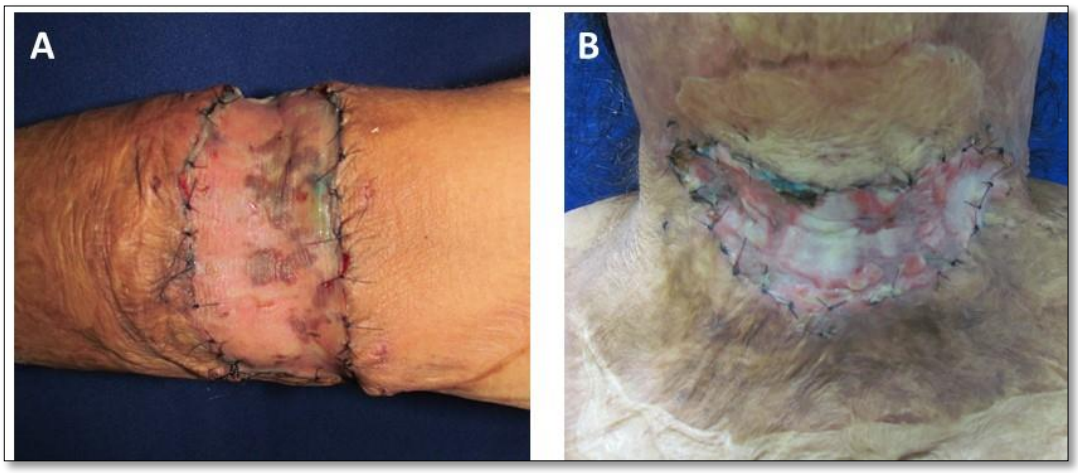

Fonte: Elaborado pelo autor.

Em contraposição às nossas observações, um estudo retrospectivo de 2014 não mostrou diferença em relação a estabilidade do enxerto de pele com o uso do Matriderm®[216]. Outro estudo em suínos aferiu a vascularização por meio de biópsias em enxertos de pele com e sem uso de matriz de colágeno associado a elastina e também não mostrou diferenças na vascularização. Esse mesmo estudo não observou a matriz após 15 dias do enxerto, mostrando que sua degradação ocorre nesse período[226].

As Figuras 25 e 26 mostram a diferença do aspecto do enxerto de pele quando colocado sobre Matriderm® e matrizes de dois tempos como Integra® ou Pelnac®.

Figura 24 - Pós-operatórios com o uso da matriz Matriderm® em quatro pacientes diferentes mostrando o aspecto do enxerto de pele. A: 11 dias pós-operatório. B: 14 dias pós-operatório. C: 16 dias pós-operatório. D: 6 dias pós-operatório.

Fonte: Elaborado pelo autor.

Figura 25 - Pós-operatório de três pacientes diferentes mostrando a boa integração dos enxertos sobre as matrizes de dois tempos. A: 11 dias pós-operatório de colocação de enxerto sobre a matriz Integra®. B: 6 dias pós-operatório de colocação de enxerto sobre a matriz Pelnac®. C: 8 dias pós-operatório de colocação de enxerto sobre a matriz Pelnac®.

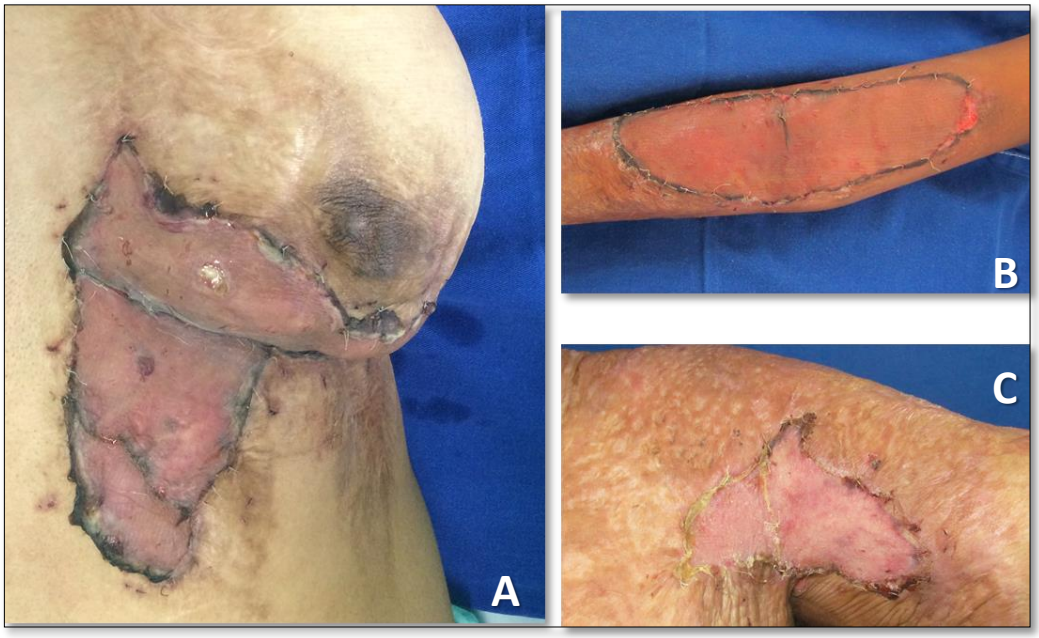

Fonte: Elaborado pelo autor.

Notamos que o Matriderm® apresentou retração quase que imediata após hidratação intraoperatória, sendo que se houver uma pequena demora de menos de 5 minutos para realização da sutura, a matriz visivelmente sofre retração, o que até dificulta a sutura (Figura 27).

Figura 26 - Retração quase imediata do Matriderm® (seta), após colocação no leito da ferida e irrigação com soro fisiológico.

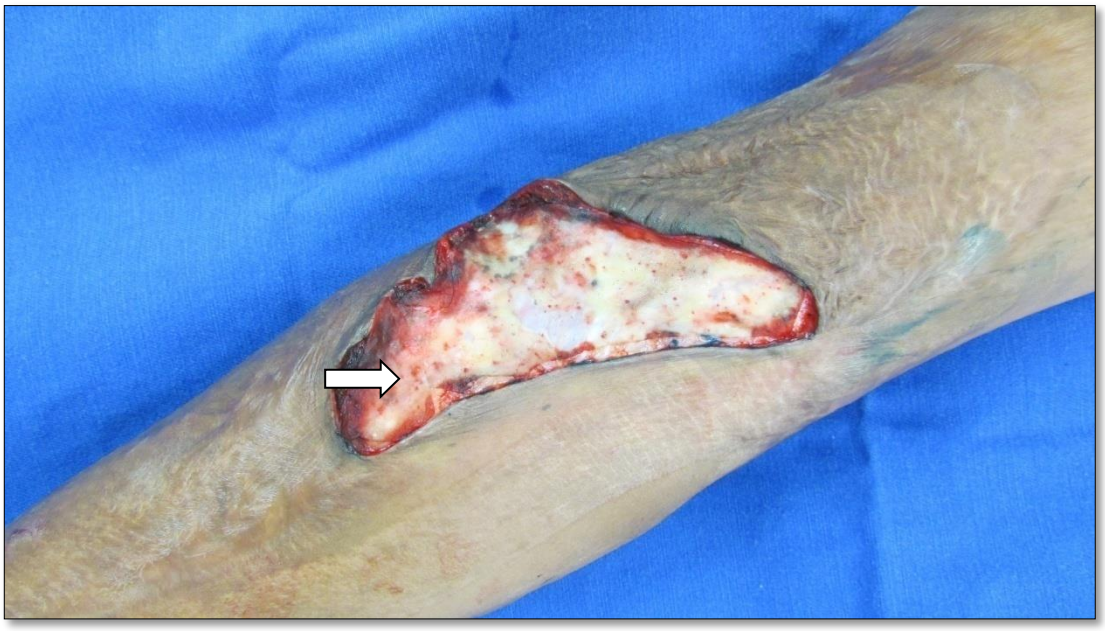

Fonte: Elaborado pelo autor.

Quanto ao manuseio, podemos dizer que o mais satisfatório foi relacionado com a matriz Integra®. Sua adaptabilidade ao leito das feridas e sua maleabilidade (evitando a formação de tendas em defeitos com superfície irregular) conferem importantes vantagens a essa matriz (Figura 33). A lâmina de silicone do Integra®, quando comparada com a do Pelnac®, permanece por mais tempo aderida ao colágeno da matriz. Em alguns casos, a lâmina de silicone do Pelnac® soltou-se ou rasgou parcialmente antes do segundo tempo da cirurgia, o que pode comprometer a função de barreira da lâmina (Figura 29).

Figura 27 - Pós-operatório de 14 dias da colocação da matriz Integra®

Fonte: Elaborado pelo autor.

Figura 28 - Pós-operatório de 14 dias da colocação da matriz Pelnac®. É possível observar o desprendimento espontâneo da lâmina de silicone.

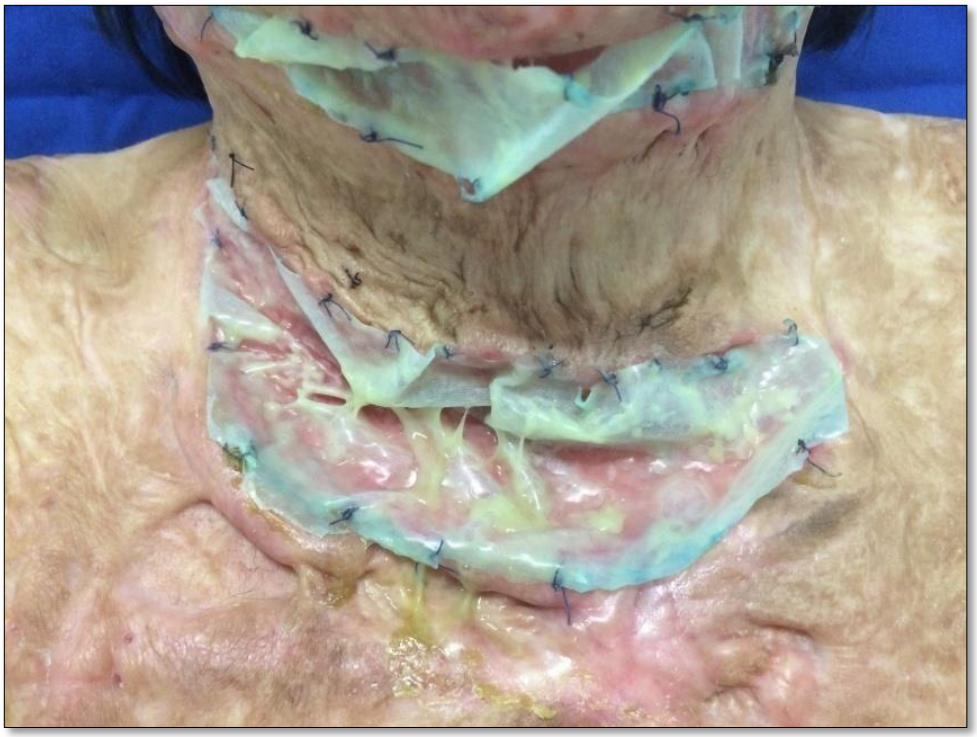

Fonte: Elaborado pelo autor.

Além disso, notamos que o manuseio do Pelnac® e do Matriderm® deve ser muito cuidadoso, uma vez que qualquer mínima fricção (inclusive quando já aplicado no leito da ferida) pode causar dano à integridade da matriz.

Na grande maioria dos casos, mesmo quando a contração do enxerto de pele foi considerada intensa, os pacientes relataram melhora funcional. Alguns pacientes também referiram importante melhora da dor e do prurido após a cirurgia.

O nosso estudo avaliou apenas a contração do enxerto de pele, e para esse quesito o uso das matrizes dérmicas não mostraram melhores resultados em relação ao grupo do enxerto de pele sem matriz (grupo Controle). A avaliação de outros parâmetros e aspectos clínicos que não foram mensurados nesse trabalho poderá complementar a análise e contribuirá para o uso e a escolha consciente das matrizes dérmicas.

A literatura atual é carente de estudos de elevado nível de evidência em seres humanos sobre o assunto. Há necessidade de novas pesquisas que respondam algumas questões como a grande contração do enxerto que ocorre na região cervical e as maneiras de prevenção. Cabe aos pesquisadores e profissionais de saúde atenção às promessas realizadas pelas empresas de biomateriais, de forma a adquirir uma atitude questionadora diante das mesmas já que muitas vezes há uma dissonância entre as promessas e os reais resultados obtidos na prática clínica. O uso das matrizes deve ser sempre individualizado para cada caso.

Muito se tem evoluído com a engenharia de tecidos nos últimos anos no que diz respeito aos substitutos dérmicos. Recente trabalho associou as células tronco derivadas do tecido adiposo com a matriz Intregra® para correção de sequela de queimadura em região inframamária e membro superior, obtendo resultados satisfatórios quanto à elasticidade de pele[227].

Além disso, temos observado evolução com a tecnologia de biomaterias, e alguns estudos estão testando modelos de impressão 3D de pele[228]. Um curativo a base de hidrogel recentemente produzido por impressão 3D forneceu uma plataforma para conexão com componentes eletrônicos, permitindo monitoramento em tempo real da ferida[229]. Em nível molecular, o microRNA-132 foi identificado como regulador crítico da cicatrização de feridas cutâneas e facilita a transição da fase inflamatória para a proliferativa[230]. Assim, a terapia genética pode entrar em breve no arsenal para abordagem da cicatrização em busca de melhores resultados.

6. CONCLUSÃO

6 Conclusão

Em nosso estudo, quando comparamos a contração do enxerto de pele com ou sem o uso das diferentes matrizes dérmicas, concluímos que o Grupo Controle (enxerto sem matriz) apresentou menor contração, sendo estatisticamente significativa em relação aos grupos das matrizes dérmicas Integra®, Matriderm® e Pelnac®. O grupo Pelnac® mostrou maior contração do enxerto de pele, sendo estatisticamente significativa em relação ao Matriderm®, Integra® e Grupo Controle. Os grupos Matriderm® e Integra® não apresentaram diferenças estatisticamente significativas em relação à contração do enxerto de pele.

O uso da matriz dérmica é opção no tratamento de sequelas crônicas de queimaduras, apresenta poucas complicações e é facilmente reprodutível. Uma de suas principais desvantagens é o custo elevado. A contração é muito variável de acordo com a área a ser tratada, sendo que a região cervical foi a que apresentou maiores índices de contração.

REFERÊNCIAS

Referências

2. Peck MD. Epidemiology of burns throughout the world. Part I: Distribution and risk factors. Burns. 2011; 37:1087-100.

3. Brasil. Ministério da Saúde, 2017. Disponível em: <http://www.brasil.gov.br/saude/2017/06/um-milhao-de-brasileiros-sofrem-queimaduras-por-ano> Acesso em 17 de setembro de 2017.

4. Underhill FP. The significance of anhydremia in extensive superficial burns. JAMA .1930;95:852-7.

5. Safflee JR. The 1942 Fire at Boston's Coconut Grove nightclub. Am J Surg 1993;166:581-91.

6. Moore FD. The body-weight burn budget. Basic fluid therapy for the early burn. Sur Clin North Am. 1970;50:1249-65.

7. Janzekovic Z. A new concept in the early excision and immediate grafting of burns. J. Trauma. 1970;10:1103-8.

8. Burke JF, Quinby WC Jr, Bondoc CC. Primary excision and prompt grafting as routine therapy for the treatment of thermal burns in children. Surg Clin North Am. 1976;56:477-94.

9. Sheridan RL, Hinson MI, Liang MH, Nackel AF, Schoenfeld DA, Ryan CM, Mulligan JL, Tompkins RG. Long-term outcome of children surviving massive burns. JAMA. 2000 Jan; 5 (283):1:69-73.

10. Wolf SE, Rose JK, Desai MH, Mileski JP, Barrow RE, Herndon DN. Mortality determinants in massive pediatric burns. An analysis of 103 children with > or = 80% TBSA burns (> or = 70% full-thickness). Ann Surg. 1997 May;225(5):554-65.

11. Herndon DN, Gore D, Cole M, Desai MH, Linares H, Abston S, Rutan T, Van Osten T, Barrow RE. Determinants of mortality in pediatric patients with greater than 70% full-thickness total body surface area thermal injury treated by early total excision and grafting. J Trauma. 1987;27:208-12.

12. Ame JD, Still J, Lakhel-Le Coadou A, Carstens MH, Lorenz C, Orlet H, Spence R, Berger AC, Dantzer E, Burd A. Use of Dermal Regeneration Template in Contracture Release Procedures: A Multicenter Evaluation. Plast Reconstr Surg. 2004 Apr 15;113(5):1330-8.

13. Alison WE Jr, Moore ML, Reilly DA, Phillips LG, McCauley RL, Robson MC. Reconstruction of foot burn contractures in children. J Burn Care Rehabil. 1993:14(1):34-8.

14. Blain ML, Tara EG, Robinson T. Gender differences in recovery from posttraumatic stress disorder: A critical review. Aggression and Violent Behavior November–December 2010:15(4) 463-474.

15. Dantzer E, Braye FM. Reconstructive surgery using an artificial dermis (Integra): results with 39 grafts. Br J Plast Surg. 2001;54(8):659-64.

16. Rudolph R. The effect of skin graft preparation on wound contraction. Surg Gynecol Obstet. 1976;142:49-56.

17. Donelan MB. Principles of burn reconstruction. In: Thorne CH, Beasley RW, Aston SJ, Bartlett SP, Gurtner GC, Spear SL, editors. Grabb and Smith's plastic surgery. Philadelphia: Lippincott, Williams & Wilkins; 2007;150-61.

18. Deitch EA, Wheelahan TM, Rose MP, Clothier J, Cotter J. Hypertrophic burn scars: analysis of variables. J Trauma. 1983; 23: 895-8.

19. McDonald WS, Deitch EA. Hypertrophic skin grafts in burned patients: a prospective analysis of variables. J Trauma. 1987;27: 147-50.

20. Schneider JC, Holavanahalli R, Helm P, Goldstein R, Kowalske K. Contractures in burn injury: defining the problem. J Burn Care Res. 2006;27:508-14.

21. Leblebici B, Adam M, Bagis S, Tarim AM, Noyan T, Akman MN, Haberal MA. Quality of life after burn injury: the impact of joint contracture. J Burn Care Res. 2006;27:864-8.

22. Billingham RE, Medawar PB. Contracture and intussusceptive growth in the healing of extensive wounds in mammalian skin. J Anat. 1955;89:114.

23. Walden JL, Garcia H, Hawkins H, Crouchet JR, Traber L, Gore DC. Both dermal matrix and epidermis contribute to an inhibition of wound contraction. Ann Plast Surg. 2000;45:162-6.

24. Kraemer MD, Jones T, Deitch EA. Burn contractures: incidence, predisposing factors, and results of surgical therapy. J Burn Care Rehabil. 1988;9:261-5.

25. Davis JS, Kitlowski EA. The immediate contraction of cutaneous grafts and its cause. Arch Surg. 1931;23:954-65.

26. Hinshaw JR, Miller ER. Histology of healing split-thickness, full-thickness autogenous skin grafts and donor sites. Arch Surg. 1965;91:658-70.

27. Corps BV. The effect of graft thickness, donor site and graft bed on graft shrinkage in the hooded rat. Br J Plast Surg. 1969;22:125-33.

28. Hinz B. The role of myofibroblasts in wound healing. Current Research in Translational Medicine. October–December 2016;64(4) 171-77.

29. Bochaton-Piallat ML, Gabbiani G, Hinz B. The myofibroblast in wound healing and fibrosis: answered and unanswered questions. F1000 Res. 2016 Apr 26;5.

30. Wynn TA. Common and unique mechanisms regulate fibrosis in various fibroproliferative diseases. J Clin Invest. 2007 Mar;117(3):524-9.

31. Richmond NA, Lamel SA, Davidson JM, Martins-Green M, Sen CK, Tomic-Canic M, Vivas AC, Braun LR, Kirsner RS. US-National Institutes of Health-funded research for cutaneous wounds in 2012. Wound Repair Regen. 2013 Nov-Dec;21(6):789-92.

32. Jones T, McDonald S, Deitch EA. Effect of graft bed on long term functional results of extremity skin grafts. J Burn Care Rehabil. 1988;9:72-4.

33. Davies DM. Plastic and reconstructive surgery. Scars, hypertrophic scars, and keloids. Br Med J (Clin Res Ed). 1985;290:1056-8.

34. Rudolph R. Contraction and the control of contraction. World J Surg. 1980;4:279-87.

35. Ashcroft GS, Horan MA, Ferguson MW. The effects of ageing on cutaneous wound healing in mammals. J Anat. 1995;187:1-26.

36. Gabbiani G, Ryan GB, Majne G. Presence of modified fibroblasts in granulation tissue and their possible role in wound contraction. Experientia. 1971 May 15;27(5):549-50.

37. Desmoulière A, Redard M, Darby I, Gabbiani G. Apoptosis mediates the decrease in cellularity during the transition between granulation tissue and scar. Am J Pathol. 1995 Jan;146(1):56-66.

38. Gauglitz GG, Korting HC, Pavicic T, Ruzicka T, Jeschke MG. Hypertrophic scarring and keloids: pathomechanisms and current and emerging treatment strategies. Mol Med. 2011 Jan-Feb;17(1-2):113-25.

39. Gabbiani G, Majno G. Dupuytren's contracture: fibroblast contraction? An ultrastructural study. Am J Pathol. 1972;66:131-46.

40. Tomasek JJ, Haaksma CJ. Fibronectin filaments and actin microfilaments are organized into a fibronexus in Dupuytren's diseased tissue. Anat Rec. 1991;230:175-82.

41. Welch MP, Odland GF, Clark RA. Temporal relationships of actin bundle formation, collagen and fibronectin matrix assembly, and fibronectin receptor expression to wound contraction. J Cell Biol. 1990;110:133-45.

42. Werner S, Grose R. Regulation of wound healing by growth factors and cytokines. Physiol Rev. 2003 Jul;83(3):835-70.

43. Gabbiani G. The myofibroblast in wound healing and fibrocontractive diseases. J Pathol. 2003 Jul;200(4):500-3.

44. Tomasek JJ, Gabbiani G, Hinz B, Chaponnier C, Brown RA. Myofibroblasts and mechano-regulation of connective tissue remodelling. Nat Rev Mol Cell Biol. 2002. May;3(5):349-63.

45. Hinz B, Celetta G, Tomasek JJ, Gabbiani G, Chaponnier C. Alpha-smooth muscle actin expression upregulates fibroblast contractile activity. Mol Biol Cell. 2001. Sep;12(9):2730-41.

46. Talele NP, Fradette J, Davies JE, Kapus A, Hinz B. Expression of α-Smooth muscle actin determines the Fate of mesenchymal stromal cells. Stem Cell Reports. 2015 Jun 9;4(6):1016-30.

47. Tondeleir D, Lambrechts A, Müller M, Jonckheere V, Doll T, Vandamme D, Bakkali K, Waterschoot D, Lemaistre M, Debeir O, Decaestecker C, Hinz B, Staes A, Timmerman E, Colaert N, Gevaert K, Vandekerckhove J, Ampe C. Cells lacking β-actin are genetically reprogrammed and maintain conditional migratory capacity. Mol Cell Proteomics. 2012 Aug;11(8):255-71.

48. Hinz B. Myofibroblasts. Exp Eye Res. 2016 Jan;142:56-70.

49. Petroll WM, Cavanagh HD, Barry P, Andrews P, Jester JV. Quantitative analysis of stress fiber orientation during corneal wound contraction. J Cell Sci. 1993;104:353-63.

50. Ehrlich HP, Rajaratnam JB, Griswold TR. ATP-induced cell contraction in dermal fibroblasts: effects of cAMP and myosin light chain kinase. J Cell Physiol. 1986;128:223-30.

51. Montandon D, D'Andiran G, Gabbiani G. The mechanism of wound contraction and epithelialization: clinical and experimental studies. Clin Plast Surg. 1977;4:325-46.

52. Singer II, Kawka DW, Kazazis DM, Clark RA. In vivo codistribution of fibronectin and actin fibers in granulation tissue: immunofluorescence and electron microscope studies of the fibronexus at the myofibroblast surface. J Cell Biol. 1984;98:2091-106.

53. Elsdale T, Bard J. Collagen substrata for studies on cell behavior. J Cell Biol. 1972;54:626-37.

54. Harris AK, Stopak D, Wild P. Fibroblast traction as a mechanism for collagen morphogenesis. Nature. 1981;290:249-51.

55. Grinnell F, Lamke CR. Reorganization of hydrated collagen lattices by human skin fibroblasts. J Cell Sci. 1984;66:51-63.

56. Farsi JM, Aubin JE. Microfilament rearrangements during fibroblast induced contraction of three-dimensional hydrated collagen gels. Cell Motil. 1984;4:29-40.

57. Stopak D, Harris AK. Connective tissue morphogenesis by fibroblast traction. I. Tissue culture observations. Dev Biol. 1982;90:383-98.

58. Bellows CG, Melcher AH, Aubin JE. Association between tension and orientation of periodontal ligament fibroblasts and exogenous collagen fibres in collagen gelin vitro. J Cell Sci. 1982;58:125-38.

59. Lambert CA, Soudant EP, Nusgens BV, Lapiere CM. Pretranslational regulation of extracellular matrix macromolecules and collagenase expression in fibroblastsby mechanical forces. Lab Invest. 1992;66:444-51.

60. Chiquet M. Regulation of extracellular matrix gene expression by mechanical. Matrix Biol. 1999;18(5):417-26.

61. Chiquet-Ehrismann R, Tannheimer M, Koch M, Brunner A, Spring J, Martin D, et al. Tenascin-C expression by fibroblasts is elevated in stressed collagen gels. J Cell Biol. 1994;127:2093-101.

62. Rudolph R, Suzuki M, Guber S, Woodward M. Control of contractile fibroblasts by skin grafts. Surg Forum.1977;28:524-5.

63. Bertolami C, Donoff RB. The effect of full thickness skin grafts on the actomyos in content of contracting wounds. J Oral Surg.1979;37:471-6.

64. Rudolph R. Inhibition of myofibroblasts by skin grafts. Plast Reconstr Surg. 1979;63:473-80.

65. Garbin S, Pittet B, Montandon D, Gabbiani G, Desmouliere A. Covering by a flap induces apoptosis of granulation tissue myofibroblasts and vascular cells. Wound Repair Regen. 1996;4:244-51.

66. Denefle JP, Lechaire JP, Zhu QL. Cultured epidermis influences the fibril organization of purified type I collagen gels. Tissue Cell.1987;19:469-78.

67. Lillie JH, Mac Callum DK, Jepsen A. Growth of stratified squamous epithelium on reconstituted extracellular matrices: long-term culture. J Invest Dermatol. 1988;90:100-9.

68. Souren JM, Ponec M, van Wijk R. Contraction of collagen by human fibroblasts and keratinocytes. i*n vitro*. Cell Dev Biol. 1989;25:1039-45.

69. Osborne CS, Reid WH, Grant MH. Investigation into the biological stability of collagen/chondroitin-6-sulphate gels and their contraction by fibroblasts and keratinocytes: the effect of crosslinking agents and diamines. Biomaterials. 1999;20:283-90.

70. Baur Jr PS, Parks DH, Hudson JD. Epithelial mediated wound contraction in experimental wounds: the pursestring effect. J Trauma. 1984;24:713-20.

71. Brock J, Midwinter K, Lewis J, Martin P. Healing of incisional wounds in the embryonic chick wing bud: characterization of the actin purse-string and demonstration of a requirement for Rho activation. J Cell Biol. 1996;135:1097-107.

72. Martin P, Lewis J. Actin cables and epidermal movement in embryonic wound healing. Nature. 1992;360:179-83.

73. Danjo Y, Gipson IK. Actin ‘purse string’ filaments are anchored by E-cadherin-mediated adherens junctions at the leading edge of the epithelial wound, providing coordinated cell movement. J Cell Sci. 1998;111:3323-32.

74. Harrison CA, MacNeil S. The mechanism of skin graft contraction: An update on current research and potential future therapies. Burns. 2008;34:153-163.

75. Ralston DR, Layton C, Dalley AJ, Boyce SG, Freedlander E, MacNeil S. Keratinocytes contract human dermal extracellular matrix and reduce soluble fibronectin production by fibroblasts in a skin composite model. Br J Plast Surg. 1997;50:408-15.

76. Chakrabarty KH, Heaton M, Dalley AJ, Dawson RA, Freedlander E, Khaw PT, et al. Keratinocyte-driven contraction of reconstructed human skin. Wound Repair Regen. 2001;9:95-106.

77. Chakrabarty KH, Dawson RA, Harris P, Layton C, Babu M, Gould L, et al. Development of autologous human dermal–epidermal composites based on sterilized human allodermis for clinical use. Br J Dermatol. 1999;141:811-23.

78. Harrison CA, Heaton MJ, Layton CM, MacNeil S. Use of an in vitro model of tissue-engineered human skin to study keratinocyte attachment and migration in the process of reepithelialization. Wound Repair Regen. 2006;14:204-10.

79. Hull BE, Sher SE, Rosen S, Church D, Bell E. Structural integration of skin equivalents grafted to Lewis and Sprague–Dawley rats. J Invest Dermatol. 1983;81:429-36.

80. Hennings H, Michael D, Cheng C, Steinert P, Holbrook K, Yuspa SH. Calcium regulation of growth and differentiation of mouse epidermal cells in culture. Cell. 1980;19:245-54.

81. Oshita Y, Lee YR, Ogawa H, Yamazaki M, Tsuboi R. Endothelin-1 secreted from keratinocytes stimulates fibroblast-embedded collagen gel contraction in vitro. J Dermatol Sci. 2006;43:57-9.

82. Kane CJ, Hebda PA, Mansbridge JN, Hanawalt PC. Direct evidence for spatial and temporal regulation of transforming growth factor beta 1 expression during cutaneous wound healing. J Cell Physiol. 1991;148:157-73.

83. Arora PD, Narani N, McCulloch CA. The compliance of collagen gels regulates transforming growth factor-beta induction of alpha-smooth muscle actin in fibroblasts. AmJ Pathol. 1999;154:871-82.

84. Leof EB, Proper JA, Goustin AS, Shipley GD, DiCorleto PE, Moses HL. Induction of c-sis mRNA and activity similar to platelet-derived growth factor by transforming growth factor beta: a proposed model for indirect mitogenesis involving autocrine activity. Proc Natl Acad Sci .USA, 1986;83:2453-7.

85. Montesano R, Orci L. Transforming growth factor beta stimulates collagen-matrix contraction by fibroblasts: implications for wound healing. Proc Natl Acad Sci. USA. 1988;85:4894-7.

86. Sonnylal S, Denton CP, Zheng B, Keene DR, He R, Adams HP, Vanpelt CS, Geng YJ,Deng JM, Behringer RR, de Crombrugghe B. Postnatal induction of transforming growth factor beta signaling in fibroblasts of mice recapitulates clinical, histologic, and biochemical features of scleroderma. Arthritis Rheum. 2007 Jan;56(1):334-44.

87. Martin P. Mechanisms of wound healing in the embryo and fetus. Curr Top Dev Biol.1996;32:175-203.

88. Shah M, Foreman DM, Ferguson MW. Neutralisation of TGF-beta 1 and TGF-beta 2 or exogenous addition of TGF-beta 3 to cutaneous rat wounds reduces scarring. J Cell Sci. 1995;108:985-1002.

89. Lee TY, Chin GS, Kim WJ, Chau D, Gittes GK, Longaker MT. Expression of transforming growth factor beta 1, 3 proteins in keloids. Ann Plast Surg. 1999;43:179-84.

90. Lawrence WT, Diegelmann RF. Growth factors in wound healing. Clin Dermatol. 1994;12:157-69.

91. Pierce GF, Tarpley JE, Yanagihara D, Mustoe TA, Fox GM, Thomason A. Platelet-derived growth factor (BBhomodimer), transforming growth factor-beta 1, and basic fibroblast growth factor in dermal wound healing. Neovessel and matrix formation and cessation of repair. Am J Pathol. 1992;140:1375-88.

92. Tavakkol A, Elder JT, Griffiths CE, Cooper KD, Talwar H, Fisher GJ, et al. Expression of growth hormone receptor, insulin-like growth factor 1 (IGF-1) and IGF-1 receptor mRNA and proteins in human skin. J Invest Dermatol. 1992;99:343-9.

93. Scharffetter K, Heckmann M, Hatamochi A, Mauch C,Stein B, Riethmuller G, et al. Synergistic effect of tumor necrosis factor-alpha and interferon-gamma on collagen synthesis of human skin fibroblasts in vitro. Exp Cell Res. 1989;181:409-19.

94. Steenfos HH, Spencer E, Hunt T. Insulin-like growth factor I has a major role in wound healing. Surg Forum. 1989;40:68.

95. Barreca A, De Luca M, Del Monte P, Bondanza S, Damonte G, Cariola G, et al. In vitro paracrine regulation of human keratinocyte growth by fibroblast-derived insulin-like growth factors. J Cell Physiol. 1992;151:262-8.

96. Ando Y, Jensen PJ. Epidermal growth factor and insulin like growth factor I enhance keratinocyte migration. J Invest Dermatol. 1993;100:633-9.

97. Skottner A, Arrhenius-Nyberg V, Kanje M, Fryklund L. Anabolic and tissue repair functions of recombinant insulin-like growth factor I. Acta Paediatr Scand. Suppl. 1990;367:63-6.

98. Fertin C, Nicolas JF, Gillery P, Kalis B, Banchereau J, Maquart FX. Interleukin-4 stimulates collagen synthesis by normal and scleroderma fibroblastos in dermal equivalents. Cell Mol Biol. 1991;37(8):823-9.

99. Belperio JA, Dy M, Burdick MD, Xue YY, Li K, Elias JA, Keane MP. Interaction of IL-13 and C10 in the pathogenesis of bleomycin-induced pulmonary fibrosis. Am J Respir Cell Mol Biol. 2002 Oct;27(4):419-27.

100. Brodeur TY, Robidoux TE, Weinstein JS, Craft J, Swain SL, Marshak-Rothstein A. IL-21 Promotes Pulmonary Fibrosis through the Induction of Profibrotic CD8+ T Cells. J Immunol. 2015 Dec 1;195(11):5251-60.

101. Lei L, Zhong XN, He ZY, Zhao C, Sun XJ. IL-21 induction of CD4+ T cell differentiation into Th17 cells contributes to bleomycin-induced fibrosis in mice. Cell Biol Int. 2015 Apr;39(4):388-99.

102. Harrison CA, Gossiel F, Layton CM, Bullock AJ, Johnson T Blumsohn A, et al. Use of an in vitro model of tissue engineered skin to investigate the mechanism of skin graft contraction. Tissue Eng. 2006;12:3119-33.

103. Ruiz-Ortega M, Egido J. Angiotensin II modulates cell growth-related events and synthesis of matrix proteins in renal interstitial fibroblasts. Kidney Int. 1997 Dec;52(6):1497-510.

104. Lijnen PJ, Petrov VV, Fagard RH. Induction of cardiac fibrosis by angiotensin II. Methods Find Exp Clin Pharmacol. 2000 Dec;22(10):709-23.

105. Varga J, Pasche B. Antitransforming growth factor-beta therapy in fibrosis: recent progress and implications for systemic sclerosis. Curr Opin Rheumatol. 2008 Nov;20(6):720-8.

106. Bonniaud P, Margetts PJ, Kolb M, Schroeder JA, Kapoun AM, Damm D, Murphy A, Chakravarty S, Dugar S, Higgins L, Protter AA, Gauldie J. Progressive transforming growth factor beta1-induced lung fibrosis is blocked by an orally active ALK5 kinase inhibitor. Am J Respir Crit Care Med. 2005 Apr 15;171(8):889-98.

107. Scotton CJ, Hayes B, Alexander R, Datta A, Forty EJ, Mercer PF, Blanchard A, Chambers RC. Ex vivo micro-computed tomography analysis of bleomycin-induced lung fibrosis for preclinical drug evaluation. Eur Respir J. 2013 Dec;42(6):1633-45.

108. Bonafoux D, Lee WC. Strategies for TGF-beta modulation: a review of recente patents. Expert Opin Ther Pat. 2009 Dec;19(12):1759-69.

109. Vittal R, Horowitz JC, Moore BB, Zhang H, Martinez FJ, Toews GB, Standiford TJ, Thannickal VJ. Modulation of prosurvival signaling in fibroblasts by a protein kinase inhibitor protects against fibrotic tissue injury. Am J Pathol. 2005 Feb;166(2):367-75.

110. Thannickal VJ, Lee DY, White ES, Cui Z, Larios JM, Chacon R, Horowitz JC, Day RM, Thomas PE. Myofibroblast differentiation by transforming growth factor-beta1 is dependent on cell adhesion and integrin signaling via focal adhesion kinase. J Biol Chem. 2003 Apr 4;278(14):12384-9.

111. Do NN, Eming SA. Skin fibrosis: Models and mechanisms. Current Research in Translational Medicine. October–December 2016: 64(4)185-93.

112. Arem AJ, Madden JW. Effects of stress on healing wounds. Intermittent noncyclical tension. J Surg Res. 1976;20:93-102.

113. Burgess LP, Morin GV, Rand M, Vossoughi J, Hollinger JO. Wound healing. Relationship of wound closing tension to scar width in rats. Arch Otolaryngol Head Neck Surg. 1990;116:798-802.

114. Swada Y. Alterations in pressure under elastic bandages: experimental and clinical evaluation. J Dermatol. 1993;20:767-72.

115. Kischer CW, Shetlar MR, Shetlar CL. Alteration of hypertrophic scars induced by mechanical pressure. Arch Dermatol. 1975;111:60-4.

116. Williams F, Knapp D, Wallen M. Comparison of the characteristics and features of pressure garments used in the management of burn scars. Burns. 1998;24:329-35.

117. Niessen FB, Spauwen PH, Schalkwijk J, Kon M. On the nature of hypertrophic scars and keloids: a review. Plast Reconstr Surg. 1999;104:1435-58.

118. Tilley W, McMahon S, Shukalak B. Rehabilitation of the burned upper extremity. Hand Clin. 2000;16:303-18.

119. Reno F, Sabbatini M, Lombardi F, Stella M, Pezzuto C, Magliacani G, et al. In vitro mechanical compression induces apoptosis and regulates cytokines release in hypertrophic scars. Wound Repair Regen. 2003;11:331-6.

120. Costa AM, Peyrol S, Porto LC, Comparin JP, Foyatier JL, Desmouliere A. Mechanical forces induce scar remodelling, study in non-pressure-treated versus pressure-treated hypertrophic scars. Am J Pathol. 1999;155:1671-9.

121. Page RE, Robertson GA, Pettigrew NM. Microcirculation in hypertrophic burn scars. Burns Incl Therm Inj. 1983;10: 64-70.

122. Nuutila K, Laukkanen A, Lindford A, Juteau S, Nuopponen M, Vuola J, Kankuri E. Inhibition of Skin Wound Contraction by Nanofibrillar Cellulose Hydrogel. Plast Reconstr Surg. 2018 Mar;141(3):357e-366e.

123. MacNeil S. Progress and opportunities for tissue-engineered skin. Nature. 2007; 445(7130):874–80.

124. Ghosh MM, Boyce S, Layton C, Freedlander E, MacNeil S. A comparison of methodologies for the preparation of human epidermal–dermal composites. Ann Plast Surg. 1997;39:390-404.

125. Medalie DA, Eming SA, Collins ME, Tompkins RG, Yarmush ML, Morgan JR. Differences in dermal analogs influence subsequent pigmentation, epidermal differentiation, basement membrane, and rete ridge formation of transplanted composite skin grafts. Transplantation. 1997;64:454-65.

126. Medalie DA, Eming SA, Tompkins RG, Yarmush ML, Krueger GG, Morgan JR. Evaluation of human skin reconstituted from composite grafts of cultured keratinocytes and human acellular dermis transplanted to athymic mice. J Invest Dermatol. 1996;107:121-7.

127. Bechetoille N, Haftek M, Staquet MJ, Cochran AJ, Schmitt D, Berthier-Vergnes O. Penetration of human metastatic melanoma cells through an authentic dermal–epidermal junction is associated with dissolution of native collagen types IV and VII. Melanoma Res. 2000;10:427.

128. Coolen NA, Vlig M, van den Bogaerdt AJ, Middelkoop E,Ulrich MM. Development of an in vitro burn wound model. Wound Repair Regen. 2008;16(July–August (4)):559-67.

129. Desmouliere A, Chaponnier C, Gabbiani G. Tissue repair, contraction, and the myofibroblast. Wound Repair Regen. 2005;13:7-12.

130. Aarabi S, Bhatt KA, Shi Y, Paterno J, Chang EI, Loh SA, et al. Mechanical load initiates hypertrophic scar formation through decreased cellular apoptosis. FASEB J.2007;21:3250-61.

131. Tomasek JJ, Haaksma CJ, Eddy RJ, Vaughan MB. Fibroblast contraction occurs on release of tension in attached collagen lattices: dependency on an organized actin cytoskeleton and serum. Anat Rec. 1992;232:359–68.

132. Hinz B. Masters and servants of the force: the role of matrix adhesions in myofibroblast force perception and transmission. Eur J Cell Biol. 2006 April; 85(3–4):175-81.

133. Sullivan TP, Eaglstein WH, Davis SC, Mertz P. The pig as a model for human wound healing. Wound Repair Regen. 2001;9:66-76.

134. Chen L, Mirza R, Kwon Y, DiPietro LA, Koh TJ. The murine excisional wound model: Contraction revisited. Wound Repair Regen. 2015 Nov-Dec;23(6):874-7.

135. Ramos ML, Gragnani A, Ferreira LM. Is there an ideal animal model to study hypertrophic scarring? J Burn Care Res. 2008;29:363-8.

136. Sheridan LR, Tompkins RG. Skin Substitutes in Burns. Burns. 1999; 25: 97-103.

137. Ersek RA, Hachen HJ. Porcine xenografts in the treatment of pressure ulcers. Ann Plast Surg 1980;5:464-70.

138. Chatterjee DS. A controlled comparative study of the use of porcine xenograft in the treatment of partial thickness skin loss in an occupational health center. Curr Med Res Opin 1978;5:726-33.

139. Salisbury RE, Wilmore DW, Silverstein P, Pruitt BA, Jr. Biological dressings for skin graft donor sites. Arch Surg. 1973;106:705-6.

140. Salisbury RE, Carnes RW, Enterline D. Biological dressings and evaporative water loss from burn wounds. Ann Plast Surg. 1980;5:270-2.

141. Demling RH. Burns. N. Engl. J. Med. 1985;313:1389-98.

142. Vanstraelen P. Comparison of calcium sodium alginate (KALTOSTAT) and porcine xenograft (E-Z DERM) in the healing of split-thickness skin graft donor sites. Burns. 1992;18:145-8.

143. Teepe RG, Koch R, Haeseker B. Randomized trial comparing cryopreserved cultured epidermal allografts with tulle-gras in the treatment of split-thickness skin graft donor sites. J Trauma.1993;35:850-4.

144. Bondoc CC, Burke JF. Clinical experience with viable frozen human skin and a frozen skin bank. Ann Surg. 1971;174:371-82.

145. Herndon DN. Perspectives in the use of allograft. J Burn Care Rehab. 1997;18:S6.

146. May SR, Still JM, Jr, Atkinson WB. Recent developments in skin banking and the clinical uses of cryopreserved skin. J Med Assoc Georgia. 1957;73:233-6.

147. Rheinwald JG, Green H. Serial cultivation of strains of human epidermal keratinocytes: the formation of keratinizing colonies from single cells. Cell. 1975;6:331-43.

148. Green H, Kehinde O, Thomas J. Growth of cultured human epidermal cells into multiple epithelia suitable for grafting. Proc Natl Acad Sci. 1979;76:5665-8.

149. Green H. Cultured cells for the treatment of disease. Sci Am. 1991;265:9-102.

150. Sheridan RL, Tompkins RG. Cultured autologous epithelium in patients with burns of ninety percent or more of the body surface. J Trauma. 1995;38:48-50.

151. Rue LW, III, Cio WG, McManus WF, Pruitt BA, Jr. Wound closure and outcome in extensively burned patients treated with cultured autologous keratinocytes. J. Trauma. 1993;34:662-7.

152. Yannas IV, Orgill DP, Burke JF. Template for skin regeneration. Plast Reconstr Surg. 2011 Jan;127 (Suppl 1):60S-70S.

153. Yannas IV, Burke JF. Design of an artificial skin. I. Basic design principles. J Biomed Mater Res. 1980 Jan;14(1):65-81.

154. Compton CC, Butler CE, Yannas IV, Warland G, Orgill DP. Organized skinstructure is regenerated in vivo from collagen-GAG matrices seeded with autologous keratinocytes. J Invest Dermatol. 1998 Jun;110(6):908-16.

155. Butler CE, Orgill DP. Simultaneous in vivo regeneration of neodermis, epidermis, and basement membrane. Adv Biochem Eng Biotechnol. 2005;94:23-41.

156. Yannas IV, Lee E, Orgill DP, Skrabut EM, Murphy GF. Synthesis and characterization of a model extracellular matrix which induces partial regeneration of adult mammalian skin. Proc Natl Acad Sci USA. 1989;86:933–375.

157. Burke JF, Yannas IV, Quinby WC Jr, Bondoc CC, Jung WK. Successful use of a physiologicall y acceptable artificial skin in the treatment of extensive burn injury. Ann Surg. 1981;194: 413–428.

158. Paul M, Kaur P, Herson M, Cheshire P, Cleland H, Akbarzadeh S. Use of Clotted Human Plasma and Aprotinin in Skin Tissue Engineering: A Novel Approach to Engineering Composite Skin on a Porous Scaffold. Tissue Eng Part C Methods. 2015 Oct;21(10):1098-104.

159. Auxenfans C, Builles N, Andre V, Lequeux C, Fievet A, Rose S, Braye FM, Fradette J, Janin-Manificat H, Nataf S, Burillon C, Damour O. [Porous matrix and primary-cell culture: a shared concept for skin and cornea tissue engineering]. Pathol Biol (Paris). 2009 Jun;57(4):290-8.

160. Yannas IV, Burke JF, Warpehoski M et al. Prompt, long-term functional replacement of skin. Trans. Am Soc Artif Int Organs. 1981;27:19-23.

161. Yannas IV, Burke JF, Orgill DP, Skrabut EM. Wound tissue can utilize a polymeric template to synthesize a functional extension of skin. Science. 1982;215:174-6.

162. Scalea TM, Simon HM, Duncan AO et al. Geriatric blunt multiple trauma: improved survival with early invasive monitoring. J Trauma. 1990;30:129-34.

163. Sheridan RL, Heggerty M, Tompkins RG, Burke JF. Artificial skin in massive burns, results at ten years. Eur. J. Plast. Surg. 1994;17:91-3.

164. NTEGRA™ Matrix Wound Dressing. Disponível em: http://www.ilstraining.com/imwd/imwd/imwd_it_04.html> Acesso em: 10 de setembro de 2016.

165. Suwelack AG. Medskin Solution. Matriderm® Appication Guide. Disponível em http://www.medskin-suwelack.com. Acesso em 20 dezembro 2017.

166. Vincent C, van der Veen, Martijn BA, van der Wal , Michiel CE, van Leeuwen, Magda MW, Ulrich, EM. Biological background of dermal substitutes.Burns. 2010;36 :305-321.

167. Kolokythas P, Aust MC, Vogt PM, Paulsen F. [Dermal subsitute with the collagen-elastin matrix Matriderm in burn injuries: a comprehensive review]. Handchir Mikrochir Plast Chir. 2008 Dec;40(6):367-71.

168. Soejima K, Chen X, Nozaki M, Hori K, Sakurai H, Takeuchi M. Novel application method of artificial dermis: one-step grafting procedure of artificial dermis and skin, rat experimental study. Burns. 2006;32:312-8.

169. Suzuki S, Matsuda K, Maruguchi T, Nishimura Y, Ikada Y. Further applications of "bilayer artificial skin".British journal of plastic surgery. 1995; 48(4):222-9.

170. Suzuki S, Morimoto N, Yamawaki S, Fujitaka J, Kawai K. A case of giant naevus followed up for 22 years after treatment with artificial dermis. J Plast Reconstr Aesthet Surg. 2013; 66(8):229-33.

171. Suzuki S, Kawai K, Ashoori F, Morimoto N, Nishimura Y, Ikada Y. Long-term follow-up study of artificial dermis composed of outer silicone layer and inner collagen sponge. Br J Plast Surg. 2000; 53(8):659-66.

172. Tsui HY, Liu YC, Yan X, Lin Y, Xu Y, Tan Q. Combined effects of artificial dermis and vascular endothelial growth factor concentration gradient on wound healing in diabetic porcine model. Growth Factors. 2017 Dec;35(6):216-224

173. Boyce ST, Christianson DJ, Hansbrough JF. Structure of a collagen-GAG dermal skin substitute optimized for cultured human epidermal keratinocytes. J Biomed Mater Res 1988;22:939-57.

174. Boyce ST, Hansbrough JF. Biologic attachment, growth, and diferentiation of cultured human epidermal keratinocytes on a graft able collagen and chondroitin-6-sulfate substrate. Surgery. 1988;103:421-31.

175. Cooper ML, Hansbrough JF, Spielvogel RL, Cohen R, Bartel, RL, Naughton G. In vivo optimization of a living dermal substitute employing cultured human fibroblasts on a biodegradable polyglycolic acid or polygalactin mesh. Biomaterials. 1991;12:243-8.

176. Hansbrough JF, Dore C, Hansbrough WB. Clinical trials of a living dermal tissue replacement placed beneath meshed, split- thickness skin grafts on excised burn wounds. J. Burn Care Rehab. 1992;13:519-29.

177. Richters CD, Hoekstra MJ, du Pont JS, Kreis RW, Kamperdijk EW. Immunology of skin transplantation. Clin Dermatol. 2005;23:338-42.

178. Richters CD, Pirayesh A, Hoeksema H, Kamperdijk EW, Kreis RW, Dutrieux RP, et al. Development of a dermal matrix from glycerol preserved allogeneic skin. Cell Tissue Bank. 2008;9:309-15.

179. DeLustro F, Dasch J, Keefe J, Ellingsworth L. Immune responses to allogeneic and xenogeneic implants of collagen and collagen derivatives. Clinical orthopaedics and related research. 1990;260:263-79.

180. Lynn AK, Yannas IV, Bonfield W. Antigenicity and immunogenicity of collagen. J Biomed Mater Res B Appl Biomater. 2004;71:343-54.

181. Branski LK, Herndon DN, Pereira C, Mlcak RP, Celis MM, Lee JO, et al. Longitudinal assessment of Integra in primary burn management: a randomized pediatric clinical trial. Crit Care Med. 2007;35:2615-23.

182. Peck MD, Kessler M, Meyer AA, Bonham Morris PA. A trial of the effectiveness of artificial dermis in the treatment of patients with burns greater than 45% total body surface area. J Trauma. 2002;52:971–8.

183. Haslik W, Kamolz LP, Manna F, Hladik M, Rath T, Frey M. Management of full-thickness skin defects in the handand wrist region: first long-term experiences with the dermal matrix Matriderm®. J Plast Reconstr Aesthet Surg. 2010 Feb;63(2):360-4.

184. De Vries HJ, Mekkes JR, Middelkoop E, Hinrichs WL, Wildevuur CR, Westerhof W. Dermal substitutes for fullthickness wounds in a one-stage grafting model. Wound Repair Regen.1993;1:244-52.

185. Middelkoop E, de Vries HJ, Ruuls L, Everts V, Wildevuur CH, Westerhof W. Adherence, proliferation and collagen turnover by human fibroblasts seeded into different types of collagen sponges. Cell Tissue Res. 1995;280:447-53.

186. Li J, Ren N, Qiu J, Jiang H, Zhao H, Wang G, Boughton RI, Wang Y, Liu H. Carbodiimide crosslinked collagen from porcine dermal matrix for high-strength tissue engineering scaffold. Int J Biol Macromol. 2013 Oct;61:69-74.

187. Ehrlich HP, Sun B, Kainth KS, Kromah F. Elucidating the mechanism of wound contraction: rapid versus sustained myosin ATPase activity in attached-delayed-released compared with free-floating fibroblast-populated collagen lattices. Wound Repair Regen. 2006;14:625-32.

188. Hinz B. Formation and function of the myofibroblast during tissue repair. J Invest Dermatol. 2007 Mar;127(3):526-37.

189. Hall CL, Wells AR, Leung KP. Pirfenidone reduces profibrotic responses in human dermal myofibroblasts, in vitro. Lab Invest. 2018 May;98(5):640-655.

190. Walraven M, Akershoek JJ, Beelen RH, Ulrich MM. In vitro cultured fetal fibroblasts have myofibroblast-associated characteristics and produce a fibrotic-like environment upon stimulation with TGF-β1: Is there a thin line between fetal scarless healing and fibrosis? Arch Dermatol Res. 2017 Mar;309(2):111-121.

191. Cukierman E, Pankov R, Stevens DR, Yamada KM. Taking cell–matrix adhesions to the third dimension.Science. 2001;294:1708-12.

192. Green JA, Yamada KM. Three-dimensional microenvironments modulate fibroblast signaling responses. Adv Drug Deliv Rev. 2007;59:1293-8.

193. Shin H, Jo S, Mikos AG. Biomimetic materials for tissue engineering. Biomaterials. 2003;24:4353-64.

194. Hersel U, Dahmen C, Kessler H. RGD modified polymers: biomaterials for stimulated cell adhesion and beyond. Biomaterials. 2003;24:4385-415.

195. Hern DL, Hubbell JA. Incorporation of adhesion peptides into nonadhesive hydrogels useful for tissue resurfacing. J Biomed Mater Res. 1998;39:266-76.

196. Zhou M, Smith AM, Das AK, Hodson NW, Collins RF, Ulijn RV, et al. Self-assembled peptide-based hydrogels as scaffolds for anchorage-dependent cells. Biomaterials. 2009;30:2523-30.

197. Ferreira MC, Paggiaro AO, Isaac Cesar, Neto NT, Santos GB. Substitutos cutâneos: conceitos atuais e proposta, de classificação. Rev Bras Cir Plást. 2011; 26(4): 696-702.

198. Bloemen MCT, van Leeuwen MCE, van Vucht NE, van Zuijlen PPM, Middelkoop E. Dermal substitution in acute burns and reconstructive surgery: a 12-year follow-up. Plast Reconstr Surg. 2010 May;125(5):1450-9

199. Jeschke MG, Rose C, Angele P, Füchtmeier B, Nerlich MN, Bolder U. Development of new reconstructive techniques: use of Integra in combination with fibrin glue and negative-pressure therapy for reconstruction of acute and chronic wounds. Plast Reconstr Surg. 2004;113(2):525-30.

200. Dantzer E, Queruel P, Salinier L, Palmier B, Quinot JF. Dermal regeneration template for deep hand burns: clinical utility for both early grafting and reconstructive surgery. Br J Plast Surg. 2003;56(8):764-74.

201. Lamme EN, de Vries HJ, van Veen H, Gabbiani G, Westerhof W, Middelkoop E. Extracellular matrix characterization during healing of full-thickness wounds treated with a collagen/elastin dermal substitute shows improved skin regeneration in pigs. J Histochem Cytochem. 1996;44:1311-22.

202. Soejima K, Nozaki M, Sasaki K, Takeuchi M, Negishi N. Reconstruction of burn deformity using artificial dermis combined with thin split-skin grafting. Burns. 1997;23:501-4.

203. Dantzer E. Place des dermes équivalents en chirurgie réparatrice des sequels de brûlures. Annales de Chirurgie plastique esthétique. 2011;56:369-381.

204. van Zuijlen PP, van Trier AJ, Vloemans JF, Groenevelt F, Kreis RW, Middelkoop E. Graft survival and effectiveness of dermal substitution in burns and reconstructive surgery in a one-stage grafting model. Plastic Reconstruct Surg. 2000 Sep;106(3):615-2.

205. Lineen E, Namias N. Biologic dressing in burns. J Craniofacial Surg. 2008;19:923–8.

206. Dagalakis N, Flink J, Stasikelis P, Burke JF, Yannas IV. Design of an artificial skin. Part III. Control of pore structure. J Biomed Mater Res.1980;14:511-28.

207. Wang H, Pieper J, Peters F, van Blitterswijk CA, Lamme connective tissue formation. J Biomed Mater Res. 2005;74:523-32.

208. Biblioteca virtual em saúde. Disponível em: <http://bvsms.saude.gov.br/ bvs/saudelegis/gm/2012/prt3281 _30_12_2011_rep.html > Acesso em: 20 de maio de 2016.

209. Moher D, Hopewell S, Schulz KF, Montori V, Gøtzsche PC, Devereaux PJ, Elbourne D, Egger M, Altman DG; Consort. Consort 2010 explanation and elaboration: updated guidelines for reporting parallel group randomised trials. Int J Surg.2012;10(1):28-55.

210. Registro Brasileiro de Ensaios Clínicos. Disponível em: < http://www.ensaiosclinicos.gov.br/rg/?q=RBR-62p5r >Acesso em 12 de junho de 2018,

211. Visitrak Digital. Disponível em: https://www.smithnephew.com/global/assets/ pdf/products/ surgical/2-visitrakdigitaluserguide.pdf> Acesso em: 24 de maio de 2016.

212. Hur GY, Seo DK, Lee.Contracture of skin graft in human burns: effect of artificial dermis. JW Burns. 2014 Dec;40(8):1497-503.

213. Image J. Disponível em: <http://rsb.info.nih.gov> Acesso em: 15 de junho de 2016.

214. Schall, R. Estimation in generalized linear models with random effects, Biometrika 1991; 78(4): 719-727.

215. Hori K, Osada A, Isago T, Sakurai H. Comparison of contraction among three dermal substitutes: Morphological differences in scaffolds. Burns. 2017; 43 (8)46-851.

216. Moiemen NS, Vlachou E, Staiano JJ, Thawy Y, Frame JD. Reconstructive surgery with Integra dermal regeneration template: histologic study, clinical evaluation, and current practice. Plast Reconstr Surg. 2006 Jun;117(7 Suppl):160S-174S.

217. Min JH, Yun IS, Lew DH, Roh TS, Lee WJ. The use of matriderm and autologous skin graft in the treatment of full thickness skin defects. Arch Plast Surg. 2014 Jul;41(4):330-6.

218. Danin A, Georgesco G, Touze AL, Penaud A, Quignon R, Zakine G. Assessment of burned hands reconstructed with Integra(®) by ultrasonography and elastometry. Burns. 2012 Nov;38(7):998-1004.

219. Yannas IV. Similarities and differences between induced organ regeneration in adults and early fetal regeneration. JR Soc Interface 2005;2:403–417.

220. Murphy GF, Orgill DP, Yannas IV. Partial dermal regeneration is induced by biodegradable collagen-glycosaminoglycan grafts. Lab Invest. 1990;62:305–313.

221. van Zuijlen PP, Vloemans JF, van Trier AJ, Suijker MH, van Unen E, Groenevelt F, Kreis RW, Middelkoop E. Dermal substitution in acute burns and reconstructive surgery: a subjective and objective long-term follow-up. Plast Reconstr Surg. 2001; 80-83.

222. Choi JY, Kim SH, Oh GJ, Roh SG, Lee NH, Yang KM. Management of defects on lower extremities with the use of matriderm and skin graft. Arch Plast Surg. 2014 Jul;41(4):337-43.

223. Druecke D, Lamme EN, Hermann S, Pieper J, May PS, Steinau HU, Steinstraesser L. Modulation of scar tissue formation using different dermal regeneration templates in the treatment of experimental full-thickness wounds. Wound Repair Regen. 2004;12(5):518-27.

224. Philandrianos C, Andrac-Meyer L, Mordon S, Feuerstein JM, Svatier F, Veran J, et al. Comparison of five dermal substitutes in full-thickness skin wound healing in a porcine model. Burns. 2012;38:820–9.

225. Böttcher-Haberzeth S, Biedermann T, Schiestl C, Hartmann-Fritsch F, Schneider J, Reichmann E, Meuli M. Matriderm® 1 mm versus Integra® Single Layer 1.3 mm for one-step closure of full thickness skin defects: a comparative experimental study in rats. Pediatr Surg Int. 2012;28(2):171-7.

226. Wosgrau ACC, Jeremias TdS, Leonardi DF, Pereima MJ, Di Giunta G, Trentin AG. Comparative Experimental Study of Wound Healing in Mice: Pelnac versus Integra. PLoS ONE. 2015.10(3):e0120322.

227. Wiedner M, Tinhofer IE, Kamolz LP, Seyedian Moghaddam A, Justich I, Liegl-Atzwanger B, Bubalo V, Weninger WJ, Lumenta DB. Simultaneous dermal matrix and autologous split-thickness skin graft transplantation in a porcine wound model: a three-dimensional histological analysis of revascularization. Wound Repair Regen. 2014 Nov-Dec;22(6):749-54.

228. Arkoulis N, Watson S, Weiler-Mithoff E. Stem cell enriched dermal substitutes for the treatment of late burn contractures in patients with major burns. Burns. 2018 May;44(3):724-726.

229. Kim BS, Kwon YW, Kong JS, Park GT, Gao G, Han W, Kim MB, Lee H, Kim JH, Cho DW. 3D cell printing of in vitro stabilized skin model and in vivo pre-vascularized skin patch using tissue-specific extracellular matrix bioink: A step towards advanced skin tissue engineering. Biomaterials. 2018 Jun;168:38-53.

230. Leppiniemi J, Lahtinen P, Paajanen A, Mahlberg R, Metsä-Kortelainen S, Pinomaa T, Pajari H, Vikholm-Lundin I, Pursula P, Hytönen VP. 3D-Printable Bioactivated Nanocellulose-Alginate Hydrogels. ACS Appl Mater Interfaces. 2017 Jul 5;9(26):21959-21970.

231. Li D, Wang A, Liu X, Meisgen F, Grünler J, Botusan IR, Narayanan S, Erikci E, Li X, Blomqvist L, Du L, Pivarcsi A, Sonkoly E, Chowdhury K, Catrina SB, StåhleM, Landén NX. MicroRNA-132 enhances transition from inflammation to proliferationduring wound healing. J Clin Invest. 2015 Aug 3;125(8):3008-26. doi:10.1172/JCI79052. Epub 2015 Jun 29.

ANEXOS

Anexos

Anexo A - Termo de consentimento livre e esclarecido

Estudo:

Estudo prospectivo, randomizado e controlado em sequelas de queimaduras comparando a retração tardia entre três matrizes dérmicas: Integra®, Matriderm® e Pelnac®

Informações gerais do estudo:

Neste estudo será avaliada a contração tardia dos enxertos realizados para correção de sequelas de queimadura. Os pacientes que concordarem a participar desde estudo serão divididos aleatoriamente em quatro grupos . Em 3 dos grupos será utilizada um tipo de matriz dérmica (Integra®, Pelnac® ou Matriderm®) seguida de enxertia de pele e um dos grupos não será utilizada matriz, apenas enxerto de pele (grupo controle). A área doadora do enxerto é escolhida pelo próprio paciente (coxa, couro cabeludo ou eventualmente outro local). Fotos serão obtidas antes da enxertia e após 1, 3 e 6 meses da enxertia. Analisaremos a contração do enxerto por meiodo cálculo da área enxertada por um programa de computador. O objetivo é comparar o grau de contração entre as diferentes matrizes dérmicas disponíveis.

Riscos da minha participação no estudo:

Não há risco adicional para os pacientes que irão participar do estudo, apenas aqueles inerentes ao procedimento para correção da sequela: dor, hemorragia, infecção, cicatrizes, discromias (alteração da cor) ou sequelas em área doadora. Também podem ser necessários novos procedimentos por recidivas das sequelas, além do risco anestésico.
Não haverá nenhuma diferença entre os pacientes que optaram ou não em participar do estudo quanto ao acompanhamento e condutas terapêuticas.

Qual a importância da minha participação neste estudo?

Com este estudo, intencionamos contribuir para escolha adequada de matriz dérmica em sequelas de queimaduras e contribuir para o enriquecimento do conhecimento científico sobre o tema abordado.
Não haverá nenhum tipo de remuneração ou premiação aos participantes da pesquisa.

Posso desistir de participar do estudo mesmo após a minha concordância?

Você tem a liberdade e o direito de autorizar ou não sua participação nesta pesquisa. Mesmo após concordar com ela, pode retirar o consentimento em qualquer momento ou fase da pesquisa, com a garantia de que não vai haver nenhum prejuízo ao seu tratamento. O tratamento daqueles que participam será exatamente o mesmo daqueles que não participam do estudo.

Divulgação dos resultados:

Os resultados da pesquisa serão divulgados ao público por meio de revistas científicas, sejam eles favoráveis ou não. Não vai haver divulgação dos seus dados pessoais ou informações que possam identificar você.

Forma de acompanhamento

Os pacientes serão operados no centro cirúrgico da Unidade de Queimados, localizado na Unidade de Emergência do Hospital das Clínicas da Faculdade de Medicina de Ribeirão Preto, situado na Rua Bernardino de Campos, n° 1000, Ribeirão Preto – SP.
O acompanhamento dos pacientes será realizado no ambulatório desta Unidade de Queimados, Unidade de Emergência do Hospital das Clínicas da Faculdade de Medicina de Ribeirão Preto, localizado a Rua Bernardino de Campos, n° 1000(4° andar bloco A, salas 1 e 2). A assistência será realizada pelos pesquisadores citados abaixo, com retornos previamente agendados ou sempre que necessário.

Pesquisadores responsáveis:

A responsável pelo estudo é a médica Fernanda Bianco Corrêa – CRM/SP 164399. A qualquer momento você poderá solicitar esclarecimentos adicionais sobre a participação no estudo. Você também poderá recorrer ao Comitê de Ética em Pesquisa do Hospital das Clínicas e da Faculdade de Medicina de Ribeirão Preto em caso de dúvidas (Contatos ao final deste documento).

Autorização para inclusão no estudo

Eu,_____,
RG número_____ após ler este documento pessoalmente e receber todas as informações necessárias, concordo e autorizo voluntariamente a minha participação no estudo "***Estudo prospectivo, randomizado e controlado em sequelas de queimaduras comparando a retração tardia entre três matrizes dérmicas: Integra®, Matriderm® e Pelnac®".*** Autorizo também publicação de fotos em eventos científicos e revistas médicas. Declaro também estar recebendo uma via assinada e rubricada em todas as páginas deste documento por mim e pela pesquisadora. Tenho ciência do exposto acima e das questões esclarecidas pela médica que subscreve este documento

Ribeirão Preto,___de_____de_____.

Paciente ou responsável:_____

Assinatura:_____

RG:_____

Fernanda Bianco Corrêa

Assinatura:_____

RG:_____

Testemunha: _____

Assinatura:_____

RG:_____

CONTATOS:

Dra. Fernanda Bianco Corrêa

Telefone de contato: (16) 99629-5266

Dr. Ivan Resende de Almeida

Telefone de contato: (16) 98823-8802

Dr. Júlio César Dias de Castro

Telefone de contato: (16) 98830-5530

Comitê de Ética em Pesquisa do Hospital das Clínicas e da Faculdade de Medicina de Ribeirão Preto

Telefone de contato: (16) 3602-2228

Anexo B – Parecer do Comitê de Ética

HOSPITAL DAS CLÍNICAS DA FACULDADE DE MEDICINA
DE RIBEIRÃO PRETO DA UNIVERSIDADE DE SÃO PAULO

FMRP-USP
RIBEIRÃO PRETO

Ribeirão Preto, 11 de outubro de 2016.

Ofício nº 3434/2016
CEP/MGV

PROCESSO HCRP nº 16249/2016

Prezados Pesquisadores,

O trabalho intitulado **"ESTUDO PROSPECTIVO, COMPARATIVO, CONSECUTIVO, RANDOMIZADO E CONTROLADO DA RETRAÇÃO TARDIA ENTRE AS MATRIZES DÉRMICAS: MATRIDERM®, INTEGRA® E PELNAC®" – Projeto Detalhado Versão 2 alterado em 25 de setembro de 2016,** foi analisado pelo Comitê de Ética em Pesquisa, em sua 438ª Reunião Ordinária realizada em 10/10/2016, e enquadrado na categoria: **APROVADO,** bem como o Termo de Consentimento Livre e Esclarecido Versão 2 modificada em 25 de setembro de 2016.

De acordo com Carta Circular nº 003/2011/CONEP/CNS, datada de 21/03/2011, o sujeito de pesquisa ou seu representante, quando for o caso, deverá rubricar todas as folhas do Termo de Consentimento Livre e Esclarecido – TCLE – apondo sua assinatura na última do referido Termo; o pesquisador responsável deverá da mesma forma, rubricar todas as folhas do Termo de Consentimento Livre e Esclarecido – TCLE – apondo sua assinatura na última página do referido Termo.

Este Comitê segue integralmente a Conferência Internacional de Harmonização de Boas Práticas Clínicas (IGH-GCP), bem como a Resolução nº 466/2012 CNS/MS.

Lembramos que devem ser apresentados a este CEP, o Relatório Parcial e o Relatório Final da pesquisa.

Atenciosamente.

DRª MARCIA GUIMARÃES VILLANOVA
Coordenadora do Comitê de Ética em
Pesquisa do HCRP e da FMRP-USP

Ilustrissimos Senhores
FERNANDA BIANCO CORRÊA
PROF. DR. JAYME ADRIANO FARINA JUNIOR
Depto. de Cirurgia e Anatomia – Divisão de Cirurgia Plástica

HOSPITAL DAS CLÍNICAS DA FACULDADE DE MEDICINA DE RIBEIRÃO PRETO DA UNIVERSIDADE DE SÃO PAULO
Campus Universitário – Monte Alegre
14048-900 Ribeirão Preto SP
Comitê de Ética em Pesquisa do HCRP e FMRP-USP
FWA-00002733; IRB-00002186 e
Registro Plataforma Brasil /CONEP nº 5440
(016) 3602-2228
cep@hcrp.usp.br

www.hcrp.usp.br