MARCELO VOLPON SANTOS

Análise dos efeitos clínico-radiológicos, histopatológicos e bioquímicos da derivação ventrículo-subcutânea na hidrocefalia induzida por caulim em ratos

Tese apresentada à Faculdade de Medicina de Ribeirão Preto da Universidade de São Paulo, para obtenção do título de Doutor em Medicina.

Área de concentração: Clínica Cirúrgica.

Orientador: Prof. Dr. Ricardo Santos de Oliveira.

Ribeirão Preto

2016

Autorizo a reprodução e divulgação total ou parcial deste trabalho, por qualquer meio convencional ou eletrônico, para fins de estudo e pesquisa, desde que citada a fonte.

Volpon Santos, Marcelo.

Análise dos efeitos clínico-radiológicos, histopatológicos e bioquímicos da derivação ventrículo-subcutânea na hidrocefalia induzida por caulim em ratos, 2016.

123 p.

Tese de Doutorado apresentada à Faculdade de Medicina de Ribeirão Preto da Universidade de São Paulo para obtenção do título de Doutor em Medicina. Área de concentração: Clínica Cirúrgica.

Orientador: de Oliveira, Ricardo Santos.

1. Citocinas. 2. Hidrocefalia.
3. Interleucinas. 4. Derivação ventrículo-subcutânea.

FOLHA DE APROVAÇÃO

Marcelo Volpon Santos: **"Análise dos efeitos clínico-radiológicos, histopatológicos e bioquímicos da derivação ventrículo-subcutânea na hidrocefalia induzida por caulim em ratos"**

Tese apresentada à Faculdade de Medicina de Ribeirão Preto da Universidade de São Paulo, para obtenção do título de Doutor em Medicina.
Área de concentração: Clínica Cirúrgica.

Orientador: Prof. Dr. Ricardo Santos de Oliveira.

Aprovado em: ____/____/____

Banca examinadora:

Prof. Dr. _____Instituição: _____

Julgamento: _____Assinatura: _____

Prof. Dr. _____Instituição: _____

Julgamento: _____Assinatura: _____

Prof. Dr. _____Instituição: _____

Julgamento: _____Assinatura: _____

Prof. Dr. _____Instituição: _____

Julgamento: _____Assinatura: _____

Prof. Dr. _____Instituição: _____

Julgamento: _____Assinatura: _____

Se podemos enxergar longe, é porque estamos

apoiados nos ombros de gigantes.

Sir Isaac Newton

Dedico este trabalho aos gigantes sobre cujos ombros apoiei-me durante este trabalho e toda minha vida: família, amigos e professores.

AGRADECIMENTOS

"Ofereço, a todos que contribuíram para este trabalho, aquele âmago de mim que consegui salvar, de alguma maneira – o coração central que não lida com palavras, não trafica com sonhos e que é intocado pelo tempo, pela alegria, por adversidades."

À minha esposa Leila, pelo apoio e amor incondicionais, e meus filhos Maria e Rafael, sem os quais a vida não teria sentido.

A todos os meus familiares, especialmente meus pais Celso e Marlei, meus irmãos Patrícia e Fábio, meus sogros Lourival (*in memoriam*) e Gecilda e meus cunhados, que proporcionaram todas as condições para meu desenvolvimento pessoal e profissional.

Ao Prof. Dr. Ricardo Santos de Oliveira, mestre e amigo, com quem aprendo continuamente e cujo exemplo seguirei orgulhosamente. As palavras não são suficientes para agradecê-lo.

Ao Prof. Dr. Hélio Rubens Machado, legítimo mentor em Neurocirurgia Pediátrica e na vida, cujos sábios ensinamentos sempre levarei comigo.

À Profa. Dra. Luiza da Silva Lopes, tão amável e cordial, que me guiou pelos meandros da hidrocefalia experimental.

A todos os colegas do Laboratório de Neurocirurgia Pediátrica, principalmente Camila Araújo Bernardino Garcia, Evelise Oliveira Jardini e Thais Helena Romeiro, que tanto me ajudaram na execução dos experimentos. Este trabalho não teria sido realizado sem a ajuda delas.

Agradeço ao Prof. Dr. Fernando de Queiroz Cunha e à Sra. Giuliana Bertozi, pelos ensinamentos e pelo auxílio nas análises da interleucinas.

Agradeço ao Sr. Davi Casale Aragon pelo auxílio inestimável nas análises estatísticas e ao Sr. Rodrigo Antonio Pessini pela ajuda na análise da transferência de magnetização.

A todos os amigos, próximos e distantes, especialmente Marcelo Bezerra de Menezes, Marcos de Carvalho Borges, Gustavo Estevão Russo, Vinícius Marques Carneiro, Caio César Marconato Simões Matias e tantos outros.

RESUMO

VOLPON SANTOS, M. **Análise dos efeitos clínico-radiológicos, histopatológicos e bioquímicos da derivação ventrículo-subcutânea na hidrocefalia induzida por caulim em ratos .** 2016. 123 f. Tese de Doutorado – Faculdade de Medicina de Ribeirão Preto, Universidade de São Paulo, São Paulo, 2016.

Introdução. A hidrocefalia é uma doença de complexa fisiopatologia, que não só afeta a dinâmica do líquido cefalorraquidiano (LCR), mas também outras estruturas do sistema nervoso central, e consequentemente pode trazer sequelas graves em crianças. Sua fisiopatologia, principalmente no nível bioquímico-celular, ainda é pouco conhecida. **Objetivos.** Avaliar aspectos clínicos (ganho ponderal, comportamento motor e memória), radiológicos (razão ventricular e transferência de magnetização), histopatológicos (astrocitose reativa e proliferação celular na matriz germinativa) e bioquímicos (presença de interleucinas inflamatórias no líquor) na fase aguda da hidrocefalia experimental induzida por caulim e o efeito do tratamento com derivação adaptada (ventrículo-subcutânea). **Materiais e métodos.** Utilizaram-se ratos Wistar com 7 dias de vida, que foram divididos em três grupos: controle sem injeção de caulim (n = 5), hidrocefálico sem tratamento (n=17), e hidrocefálico tratado com derivação ventrículo-subcutâneo (DVSC), a partir do 7º dia pós-indução (n=24). Os animais dos grupos hidrocefálicos tratado e não tratado receberam uma injeção de caulim a 15% na cisterna magna, para a indução da hidrocefalia, no 7º dia do estudo. **Resultados.** O ganho de peso foi semelhante nos grupos hidrocefálicos mas menor que no grupo controle. Animais tratados e não tratados exibiram desempenho inferior aos controles no comportamento motor pelo teste Open Field, ao passo que o desempenho no teste de memória foi melhor no grupo tratado. A DVSC reduz drasticamente as dimensões ventriculares, porém não reverte a desmielinização causada pela hidrocefalia, como visto na avaliação por ressonância magnética. Da mesma forma, os processos de astrocitose reativa (que aumenta com a hidrocefalia) e proliferação na matriz germinativa (que se reduz) não se alteram após o tratamento com a DVSC. A hidrocefalia aumenta os níveis liquóricos das interleucinas 1β e 6 e TNF-α, que retornam ao normal após o tratamento. **Conclusões.** O tratamento com a DVSC foi eficaz (considerando-se a redução ventricular) e trouxe benefícios comportamentais e celulares, porém não foi suficiente para alterar o curso dos processos de injúria e reparação celular cerebral já estabelecidos. Depreende-se que há participação de mecanismos inflamatórios neste modelo de hidrocefalia experimental a partir do achado de aumento de interleucinas inflamatórias no líquor.

Palavras-chave: Citocinas. Hidrocefalia. Interleucinas. Derivação ventrículo-subcutânea.

ABSTRACT

VOLPON SANTOS, M. **Analysis of the clinical, radiological, histopathological and biochemical effects of a ventricular-subcutaneous shunt in rats following kaolin-induced experimental hydrocephalus.** 2016. 123 p. Thesis (Doctoral) – Faculdade de Medicina de Ribeirão Preto, Universidade de São Paulo, São Paulo, 2016.

Introduction. Hydrocephalus is a complex disease, which affects not only cerebrospinal fluid dynamics, but also other cerebral structures, and therefore may result in severe disability for children. Its pathophysiology is still widely unknown, especially on a cellular-biochemical level. **Objectives.** Assessment of clinical (weight gain, behavior), radiological (ventricular index and magnetization transfer ratio), histopathological (reactive astrocytosis and cell proliferation over the germinal matrix) and biochemical (dosage of inflammatory interleukins) aspects of acute kaolin-induced experimental hydrocephalus and the effects of the treatment with an adapted shunt (ventricular-subcutaneous). **Methods.** 7-day-old Wistar rats were divided into three groups: untreated hydrocephalic (n=17), hydrocephalic treated with shunt on the 7th day after induction (n=24) and controls (n=5). Hydrocephalic animals, both treated and untreated, were injected with a 15% kaolin solution on the cisterna magna, to produce hydrocephalus. **Results.** Weight gain was similar on both hydrocephalic groups but lower than in controls. Motor behavior was also worse than controls for both groups, but treated animals showed better memory performance than their untreated counterparts. Shunting drastically reduces ventricular size, even though it does not reverse demyelination caused by hydrocephalus, as seen in magnetic resonance scanning analyses. Likewise, reactive astrocytosis and cell proliferation at the germinal matrix do not change after treatment. Interleukins 1β and 6 and TNF-α levels are raised in hydrocephalic rats and return to normal after shunting. **Conclusions.** The ventricular-subcutaneous shunt for treatment of kaolin-induced hydrocephalus in rats is effective (i.e, reduces ventricular size) and has clinical and histological benefits, but is not enough to change the evolution of previously established injury and cellular reparation processes on the hydrocephalic brain. The finding of raised inflammatory interleukins on the cerebrospinal fluid suggests a role for inflammation in the pathogenesis of this experimental model of hydrocephalus.

Keywords: Cytokines. Hydrocephalus. Interleukins. Ventricular-subcutaneous shunt.

LISTA DE FIGURAS

Figura 1. Ilustração demonstrando as propriedades e funções biológicas de algumas das principais citocinas humanas 20

Figura 2. Modelo experimental de hidrocefalia em ratos por injeção intracisternal de caulim. (A) Animal antes (1) e depois (2) da injeção de caulim e indução da hidrocefalia; nota-se o formato globoso do crânio, sinal típico de ratos hidrocefálicos; (B) Cortes de encéfalo de rato que evidenciam a dilatação ventricular progressiva induzida pela injeção de caulim. 27

Figura 3. Fluxograma da sequência de etapas do estudo 35

Figura 4. Técnica da indução de hidrocefalia em ratos jovens. (A) agulha de Mise 0,3 mm utilizada para a punção suboccipital; (B) método utilizado para preensão do animal e injeção intracisternal de solução de caulim a 0,04 ml a 15% diluída em água destilada; (C) Representação esquemática da punção da cisterna suboccipital no rato .. 36

Figura 5. Representação iconográfica sequencial da técnica de derivação ventrículo-subcutânea num rato Wistar de sete dias de vida. (A) Preparação e raspagem dos pelos da cabeça; (B) Incisão cutânea com pequeno bisturi número 15; (C) Tunelização do cateter distal; (D) *Burr-hole* com *drill* de 1mm de diâmetro; (E) Punção ventricular; (F) Uma gota de cola de cianoacrilato é colocada para selar a perfuração craniana e evitar migração do cateter; (G) Síntese da pele; (H) Outra gota de cola de cianoacrilato é colocada sobre a incisão cutânea 38

Figura 6. Cateter de polipropileno de 0.7 mm de diâmetro usado na derivação ventrículo-subcutânea. Nota-se o angulo reto do cateter (*seta*) 38

Figura 7. Animal sendo avaliado no teste de *open field*. Observa-se individualmente cada animal na caixa transparente por 2 minutos; ao término deste período, o animal é classificado de acordo com sua capacidade de movimentação e exploração do ambiente 39

Figura 8. A e B Técnica de realização de exame de RM em animal do grupo hidrocefálico controle. Nota-se que o animal está devidamente anestesiado e acondicionado em estrutura apropriada para obtenção das imagens. C Imagem obtida através de RM, em sequência ponderada em T2 em corte coronal, em animal do grupo hidrocefálico controle. Nota-se presença de dilatação das cavidades ventriculares (vermelho) 43

Figura 9. Aspecto macroscópico de cérebro hidrocefálico após craniectomia do vértex 44

Figura 10. Imagens de RM ponderada em T2 de animais antes (A) e depois (B) da derivação (seta), confirmando a redução acentuada das dimensões ventriculares. 56

Figura 11. Fotomicrografias do encéfalo de rato controle (A corpo caloso, B matriz germinativa), hirocefálico não tratado (C corpo caloso, D matriz germinativa) e hidrocefálico tratado (E corpo caloso, F matriz germinativa), corados com hematoxilina-eosina. Coloração - hematoxilina e eosina. Magnificação de 40X 61

Figura 12. Fotomicrografias do corpo caloso dos animais experimentais (A) controle (B) hidrocefálico não tratado (C) hidrocefálico tratado com DVSC, mostrando menor espessura (setas) do corpo caloso no grupo hidrocefálico. Coloração: solocromo-cianina. Magnificação de 10X. 62

Figura 13. Fotomicrografias do encéfalo de rato controle (A corpo caloso, B matriz germinativa), hidrocefálico não tratado (C corpo caloso, D matriz germinativa) e hidrocefálico tratado (E corpo caloso, F matriz germinativa), imunomarcados para GFAP. Observa-se que o grupo hidrocefálico não tratado apresenta astrócitos intensamente marcados, quando comparados com os outros grupos experimentais. Magnificação de 40X. 63

Figura 14. Fotomicrografias da matriz germinativa dos animais experimentais (A) controle (B) hidrocefálico não tratado (C) hidrocefálico tratado com DVSC, com imunomarcação para Ki67, mostrando maior proliferação celular nos grupos controles. Magnificação de 10X. 67

LISTA DE GRÁFICOS

Gráfico 1. Gráfico representativo das médias dos pesos diários, entre o 14º e o 21º dia de experimento, dos ratos dos diferentes grupos experimentais. Grupos: C controle, HNT hidrocefálico sem tratamento e HTDVS hidrocefálico tratado com DVSC. Houve diferença estatística entre todos os grupos (p<0,01). 50

Gráfico 2. Gráfico representativo das médias dos pesos diários, entre o 14º e o 21º dia de experimento, dos ratos dos diferentes grupos experimentais. Grupos: C controle, HNT hidrocefálico sem tratamento e HTDVS hidrocefálico tratado com DVSC. Não houve diferença estatisticamente significativa (p=0,34 entre os grupos HTDVS e HNT; 0,88 entre os grupos HTDVS e controle; 0,46 entre os grupos HNT e controle 51

Gráfico 3. Representação gráfica da nota média dos animais no teste *Open Field* (p<0,01 na comparação entre o grupo C e os demais) 52

Gráfico 4. Gráfico mostrando as médias e a dispersão dos tempos necessários para se atingir a plataforma do teste do labirinto aquático. Os animais do grupo HTDVS apresentaram melhor desempenho que os animais do grupo HNT nos períodos T1 e M2 (p<0,01) 55

Gráfico 5. Média e variação da razão ventricular antes e depois da derivação ventrículo-subcutânea (p<0,01) 57

Gráfico 6. Média e variação da taxa de transferência de magnetização pré e pós-derivação no encéfalo total dos animais submetidos a DVSC (p=0,17) 58

Gráfico 7. Média e variação da taxa de transferência de magnetização pré e pós-derivação no encéfalo total dos animais submetidos a DVSC (p=0,17) 59

Gráfico 8. Média e variação da taxa de transferência de magnetização pré e pós-derivação na região ventral do ventrículo lateral dos animais submetidos a DVSC (p=0,18) 59

Gráfico 9. Gráficos com as distribuição da quantidade de astrócitos reativos e as médias, respectivamente no corpo caloso e na matriz germinativa, dos grupos experimentais 65

Gráfico 10. Gráfico com as distribuição e a média do número de células mitóticas 68

Gráfico 11. Média e variação dos valores dos níveis de IL-1β nos grupos experimentais 70

Gráfico 12. Média e variação dos valores dos níveis de IL-6 nos grupos experimentais 70

Gráfico 13. Média e variação dos valores dos níveis de TNF-α nos grupos experimentais 71

LISTA DE TABELAS

Tabela 1 – Parâmetros utilizados para aquisição dos estudos da RM experimental 41

Tabela 2 – Análise estatística da diferença do ganho de peso entre os grupos experimentais, mostrando os limites inferior e superior do intervalo de confiança de 95% nos períodos P7-P14 e P14-P21 51

Tabela 3 – Médias do intervalo de tempo necessário para atingir a plataforma do labirinto aquático dos diferentes grupos experimentais 53

Tabela 4 – Comparação estatística, dentro de um mesmo grupo, do desempenho dos animais no labirinto aquático no período matutino e vespertino do P10 e P11 (M1 e T1; M2 e T2, respectivamente). Apenas os animais do grupo controle apresentaram melhora do desempenho entre M2-T1 e T1-T2. 54

Tabela 5 – Comparação estatística do desempenho no teste do labirinto aquático entre os diferentes grupos 55

Tabela 6 – Valores das taxas de transferência de magnetização nas regiões dorsal e ventral do ventrículo lateral e do encéfalo total 58

Tabela 7 – Comparação, por meio do teste t de Student, dos valores das taxas de transferência de magnetização nas regiões dorsal e ventral do ventrículo lateral e do encéfalo total dos ratos hidrocefálicos tratados (grupo HTDVS pós-derivação) com os animais do grupo controle (C) 60

Tabela 8 – Média e desvio padrão do número de astrócitos reativos encontrados nas regiões cerebrais estudadas nos diferentes grupos experimentais 64

Tabela 9 – Resultados da análise estatística da comparação grupo a grupo dos números de astrócitos reativos, por método imuno-histoquímico de GFAP 66

Tabela 10 – Média e desvio padrão do número de células mitóticas encontradas nas amostras dos diferentes grupos experimentais 68

Tabela 11 – Resultados da análise estatística da comparação grupo a grupo dos números de células mitóticas, pelo método de Ki67 69

Tabela 12 – Razão de prevalências, em relação ao grupo HTDVS, da presença de níveis elevados de IL-1β, IL-6 e TNF-α nos grupos experimentais 72

ABREVIATURAS E SIGLAS

Abreviatura	Significado
BSA	Albumina sérica bovina
C	Grupo controle de animais
CETEA	Comissão de Ética em Experimentação Animal da Faculdade de Medicina de Ribeirão Preto da Universidade de São Paulo
COBEA	Colégio Brasileiro de Experimentação Animal
CSF	Fator estimulador de colônias
CSPG	Sulfato de condroitina
DP	Desvio padrão
DNPM	Desenvolvimento neuropsicomotor
DVSC	Derivação ventrículo-subcutânea
DVP	Derivação ventrículo-peritoneal
ELISA	Ensaio imunoenzimático
ET	Encéfalo total
GFAP	Proteína ácida fibrilar glial
HC-FMRP-USP	Hospital das Clínicas da Faculdade de Medicina de Ribeirão Preto da Universidade de São Paulo
HGF	Fator de crescimento de hepatócitos
HNT	Grupo de animais hidrocefálicos não tratados
HTDVS	Grupo de animais tratados com a derivação ventrículo-subcutânea
HNT	Grupo hidrocefálico não tratado
HPN	Hidrocefalia de pressão normal
HSA	Hemorragia subaracnóide
HTDVS	Grupo hidrocefálico tratado com derivação ventrículo-subcutânea
IC	Intervalo de confiança
IFN	Interferon

IGF-1	Fator de crescimento insulina-símile tipo 1
IL	Interleucina
LCR	Líquido cefalorraquidiano
LI	Limite inferior
LS	Limite superior
MBP	Proteína básica da mielina
MHC	Complexo de histocompatibilidade principal
MT	Transferência de magnetização
n/a	Não se aplica
NSE	Enolase neuronal específica
PBS	Tampão fostato (*Phosphate Buffer Solution*)
PIC	Pressão intracraniana
RM	Ressonância magnética
RNA	Ácido ribonucleico
RV	Razão ventricular
RSD	Região dorsal do ventrículo lateral
RSV	Região ventral do ventrículo lateral
SBCAL	Sociedade Brasileira de Ciência em Animais de Laboratório
SNC	Sistema nervoso central
T	Tesla
TC	Tomografia computadorizada
TGF	Fator transformador de crescimento
TMB	Tetrametilbenzidina
TNF-α	Fator de necrose tumoral alfa
TNF-β	Fator de necrose tumoral beta
UST	Ultrassonografia transfontanelar
VEGF	Fator de crescimento endotelial

SUMÁRIO

1 INTRODUÇÃO 16
1.1 Hidrocefalia 16
1.1.1 Epidemiologia, fisiopatogênese, aspectos etiológicos e clínicos 16
1.1.2 Classificação da Hidrocefalia 18
1.2 As Citocinas e os biomarcadores na hidrocefalia 19
1.2.1 Definição e aspectos biológicos das citocinas 19
1.2.2 Biomarcadores na hidrocefalia 21
1.3 Modelo de hidrocefalia induzida por caulim em ratos 26
1.3.1 Tratamento da hidrocefalia por derivação ventrículo-subcutânea 27
1.3.2 Ressonância Magnética (RM) 28
1.4 Hipóteses 30
1.5 Relevância do Estudo / Justificativa 31

2 OBJETIVOS 32
2.1 Objetivos gerais 32
2.2 Objetivos específicos 32

3 MATERIAIS E MÉTODOS 33
3.1 Desenho do estudo 33
3.2 Amostragem 33
3.3 Grupos experimentais 34
3.4 Indução da hidrocefalia 35
3.5 Implante da derivação liquórica ventrículo-subcutânea (DVSC) (SANTOS et al., 2016). 37
3.6 Estudos comportamentais 39
3.7 Estudos de ressonância magnética 41
3.8 Técnica de coleta e preparação do tecido cerebral 43
3.9 Histologia e imuno-histoquímica 45
3.10 Dosagem das interleucinas 47
3.11 Análise estatística 48

4 RESULTADOS 49
4.1 Avaliação do peso corporal 49

4.2 Avaliação comportamental 52
4.2.1 Teste de campo aberto (Open Field) 52
4.2.2 Labirinto aquático de Morris 53
4.3 Avaliação por Ressonância Magnética 56
4.3.1 Razão ventricular 56
4.3.2 Transferência de magnetização 57
4.4 Avaliações histológicas 60
4.5 Avaliações imuno-histoquímicas 62
4.5.1 Estudo imuno-histoquímico do GFAP 62
4.5.2 Estudo imuno-histoquímico do Ki67 66
4.6 Dosagem das citocinas inflamatórias no líquor 69

5 DISCUSSÃO 73
5.1 Limitações 90

6 CONCLUSÕES 91

7 REFERÊNCIAS 92

8 APÊNDICES 104
8.1 Tabelas de peso dos animais (gramas) 104
8.2 Notas teste *Open Field* 106
8.3 Tempos Labirinto Aquático (segundos) 109
8.4 Razão Ventricular 110
8.5 Taxas de transferência de magnetização 111
8.6 Contagens dos astrócitos 112
8.7 Contagens das células mitóticas (Ki67) 115
8.8 Dosagens das interleucinas (pg/ml) 116

9 ANEXOS 118
9.1 Ofício de aprovação pelo Comitê de Ética em Pesquisa 118
9.2 Artigo sobre a técnica da DVSC publicado na revista Child's Nervous System 119

1 INTRODUÇÃO

1.1 Hidrocefalia

1.1.1 Epidemiologia, fisiopatogênese, aspectos etiológicos e clínicos

A hidrocefalia é uma das doenças que mais comumente acometem o sistema nervoso central (SNC) durante o período neonatal e infância. Apresenta incidência estimada de 1:2000 nascidos vivos e está associada a um terço de todas malformações congênitas do SNC. Nos Estados Unidos, há registro de 69.000 casos/ano (BONDURANT et al., 1995; LAM et al., 2014).

Williams et al. (2007), definiram-na como um aumento do volume dos ventrículos cerebrais secundário à alteração da secreção, circulação ou reabsorção liquórica, resultando no aumento da pressão intracraniana (PIC) e surgimento de sintomas / sinais clínicos.

Difere da hidrocefalia "ex-vácuo", que é caracterizada pela dilatação do sistema ventricular decorrente de atrofia cerebral e geralmente sem repercussões clínicas, bem como da hidranencefalia, quadro grave em que há ausência, parcial ou total, de formação dos hemisférios cerebrais, que são substituídos por líquido cefalorraquidiano (LCR), devido a obstrução precoce das artérias carótidas nos estágios iniciais da embriogênese (PAVONE et al., 2014).

Mais comumente reconhecida como uma condição típica da faixa etária pediátrica, a hidrocefalia também ocorre em adolescentes, adultos e idosos (WILLIAMS et al., 2007).

A hidrocefalia está relacionada a diversas etiologias tais como: malformações congênitas, hemorragias, infecções do SNC, traumatismo crânio-encefálico, dentre outros. Independentemente da causa, a dilatação ventricular culmina em mecanismos de lesão

cerebral secundária, incluindo morte neuronal e de células da glia, além de degeneração axonal e dendrítica, astrogliose e ativação da microglia com consequente diminuição do fluxo sanguíneo cerebral e alteração do metabolismo celular (DEL BIGIO, 2010). No entanto, ainda não está totalmente esclarecida a fisiopatologia da disfunção neuronal, vascular e da glia relacionada à instalação da hidrocefalia e também como estas lesões são revertidas após o tratamento (WILLIAMS et al., 2007).

O diagnóstico de hidrocefalia baseia-se em aspectos clínicos e radiológicos. Na faixa etária pediátrica, os sintomas mais relatados são irritabilidade, cefaleia e vômitos. Os sinais mais frequentes são atraso do desenvolvimento neuropsicomotor (DNPM), aumento do perímetro craniano e aumento da fontanela anterior em lactentes (DRAKE et al., 2000).

Quanto à investigação radiológica, os principais métodos são a ultrassonografia transfontanelar (UST), a tomografia de crânio (TC) e a ressonância magnética (RM) (DRAKE et al., 2000).

A UST é um método útil, de fácil aplicabilidade e que permite estudar, à beira do leito, pacientes com fontanela patente (lactentes). A associação da tecnologia do *ecodoppler* transcraniano estabelece parâmetros funcionais importantes na avaliação da hidrocefalia (OLIVEIRA et al., 2003).

Os sinais radiológicos característicos são aumento do índice ventricular, dilatação do corno temporal, dilatação do terceiro ventrículo e edema transependimário (DRAKE et al., 2000).

A RM com estudo de fluxo permite o detalhamento das características anatômicas da obstrução do fluxo liquórico; além disso, pode ser associada à TC, particularmente em casos de lesões cálcicas, hidrocefalias complexas, neoplasias, entre outros (DRAKE et al., 2000). No entanto, a desvantagem destes métodos em neurocirurgia pediátrica consiste na

necessidade de remover do ambiente de terapia intensiva, por vezes, crianças prematuras e criticamente enfermas, além da dose de radiação pela TC (OLIVEIRA et al., 2003).

1.1.2 Classificação da Hidrocefalia

A dinâmica de fluxo do líquido cefalorraquiano tem sido estudada há mais de um século tanto em ensaios clínicos quanto em pesquisas da área básica (OI et al., 2006).

A hidrocefalia foi definida como uma alteração da dinâmica do fluxo liquórico e classificada pela primeira vez por Dandy e Blackfan em 1914 (DRAKE et al., 2000) em "comunicante ou não comunicante". A comunicação do fluxo liquórico ocorre entre os ventrículos laterais e o terceiro ventrículo através do forame interventricular (de Monro), entre o terceiro e quarto ventrículos pelo aqueduto mesencefálico (de Sylvius) e do quarto ventrículo para o espaço subaracnoideo espinal, podendo ser confirmada pela injeção de corantes no ventrículo lateral e detecção deste por punção lombar (OI et al., 2006).

A terminologia de hidrocefalia obstrutiva e não obstrutiva difere quanto à interpretação prática. A obstrução do fluxo pode ocorrer em qualquer ponto de passagem do líquor, incluindo o sistema ventricular, cisternas e espaço subaracnoideo. Portanto, a condição de hidrocefalia não obstrutiva estaria limitada a duas condições: hiperprodução de líquor por neoplasias do plexo coroide ou falha da absorção liquórica (OI et al., 2006). Esta falha de reabsorção surge devido a processos obstrutivos no nível das granulações aracnoides (de Pacchioni), o que faz com que esta classificação continue a ser discutida nos dias atuais, e considera-se que mesmo hidrocefalias comunicantes também têm componente obstrutivo (REKATE et al., 2011).

Um dos aspectos mais controversos quanto às classificações da hidrocefalia refere-se ao fato da dinâmica de fluxo liquórico no período fetal, neonatal e durante a primeira infância ser ainda pouco conhecida e diferir do adulto (WILLIAMS et al., 2007; OI et al., 2006).

Oi e Di Rocco (2006) propuseram uma nova classificação baseada na fisiologia da dinâmica de fluxo liquórico desde o desenvolvimento embriológico do sistema nervoso até a idade adulta. Relatam que existem dois caminhos para o a absorção liquórica: a via maior (clássica) e a via menor (fluxo ocorreria através do epêndima ventricular, plexo coroide com drenagem para o sistema venoso profundo e espaço perineural para as vias linfáticas). Acreditam que a via maior, cuja absorção liquórica se faz pelas granulações aracnoideas (de Pacchioni), passe a ser dominante no fim do primeiro ano de vida (OI e Di ROCCO, 2006; TURNER, 1961).

1.2 As Citocinas e os biomarcadores na hidrocefalia

1.2.1 Definição e aspectos biológicos das citocinas

As citocinas formam um grupo diversificado de proteínas de sinalização intercelular, secretadas pelo sistema imunológico (inato e adquirido) que regulam não apenas as respostas inflamatórias e imunológicas locais e sistêmicas, como também a cicatrização de feridas, a hematopoese e muitos outros processos biológicos (BEEMS et al., 2003; ZHANG et al., 2007) (Figura 1).

São produzidas predominantemente por linfócitos T auxiliares e macrófagos, em resposta a diferentes microrganismos e outros antígenos (por exemplo, a proteínas ou substratos exógenos e endógenos, ativação de moléculas de adesão e co-estimulatórias), além

de estimular respostas diversas das células envolvidas na imunidade e na inflamação (KONDZIELLA et al., 2002).

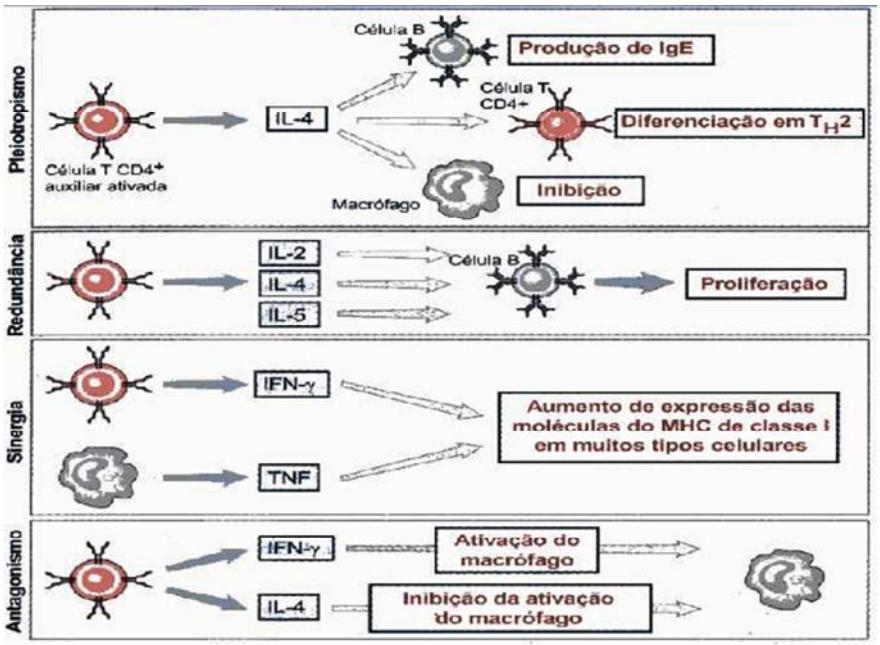

Figura 1 - Ilustração demonstrando as propriedades e funções biológicas de algumas das principais citocinas humanas (ABBAS et al., 2011).

A ação das citocinas pode ser autócrina ou parácrina, podendo ainda participar de algumas fases do desenvolvimento durante a embriogênese (ZHANG et al., 2007).

As diferentes citocinas podem ser enquadradas em diversas categorias: interferons (IFN), interleucinas (IL), fator estimulador de colônias (CSF), fator de necrose tumoral (TNF-α e TNF-β), e fator de transformação de crescimento (TGF) (JANEWAY, 1999).

Na fase de ativação das respostas imunes adquiridas, as citocinas estimulam o crescimento e a diferenciação de linfócitos e nas fases efetoras da imunidade inata e adquirida, elas ativam diferentes células efetoras para a eliminação de componentes estimulantes não próprios (ABBAS et al., 2011).

Além disso, são capazes de participar ativamente na hematopoese, atuam de forma importante na intervenção terapêutica e podem ser consideradas alvo para antagonistas

específicos em numerosas doenças imunológicas inflamatórias. Desse modo, essas proteínas podem ser capazes de estimular, proliferar, maturar, recrutar e induzir retroalimentação negativa celular (ROITT, 1999).

Alguns estudos avaliaram a possibilidade de ocorrência da cascata de inflamação no tecido nervoso e a função das citocinas na hidrocefalia clínica e experimental. Muitas destas citocinas tornam-se potenciais biomarcadores, por serem passíveis de dosagem e refletirem a progressão e a resposta a determinados tratamentos, e serão apresentadas a seguir.

1.2.2 Biomarcadores na hidrocefalia

Marcadores biológicos são substâncias que podem ser usadas para indicar o início, a presença ou a progressão de determinada condição clínica, podendo estar intimamente relacionados à sua fisiopatologia (TARNARIS et al., 2006).

O termo biomarcador, ou marcador biológico, foi definido pela Organização Mundial de Saúde em 2001 como "qualquer substância, estrutura, ou processo que pode ser mensurado no organismo ou seus produtos (secreções) e influencia ou prediz a incidência ou desfecho de certa doença (STRIMBU e TAVEL, 2014). Deste modo, os biomarcadores agem como indicadores de um processo biológico normal ou patológico, ou da resposta farmacológica do organismo a determinada intervenção terapêutica.

De maneira geral, no contexto da hidrocefalia, os biomarcadores podem ser divididos em quatro categorias principais: marcadores de atividade do colágeno e matriz extracelular, marcadores de fibrinólise e coagulação (mais importantes nos casos de hidrocefalia pós-hemorrágica), marcadores de hipóxia e morte celular e marcadores inflamatórios (MERHAR, 2011).

O fator transformador de crescimento β_1 (TGF- β_1) e o sulfato de condroitina (CSPG) constituem dois marcadores de atividade do colágeno e matriz extracelular já estudados na literatura médica (WHITELAW, 2001). O TGF- β_1 é conhecido por promover a expressão de genes que regulam a produção de proteínas da matriz extracelular, como a fibronectina, e o segundo é componente dos mecanismos cicatriciais do SNC (MERHAR, 2012). No entanto, não ha diferença nas concentrações liquóricas de TGF- β_1 entre indivíduos normais e hidrocefálicos (HEEP et al., 2004). Por sua vez, as concentrações de CSPG no LCR aumentam com a ocorrência de hidrocefalia, e parecem estar relacionados a dano da substância branca periventricular, havendo correlação inversa entre os níveis deste proteoglicano e a evolução clínica dos pacientes estudados (CHOW et al., 2005).

Tarnaris et al. (2006), identificaram apenas quatro estudos para avaliação de biomarcadores séricos em pacientes com hidrocefalia de pressão normal (HPN). Nestas séries foram analisadas a vasopressina, a gligoproteína D2 e a melatonina, porém não foi relacionada a atividade dos marcadores com exames de imagem e evolução clínica dos pacientes.

A partir da década de 1990, algumas proteínas marcadoras específicas de dano cerebral têm sido investigadas (DEL BIGIO et al., 2010). Em casos de traumatismo cranioencefálico grave e acidente vascular cerebral os níveis séricos de proteína S-100b e de enolase neuronal específica (NSE) estão elevados e relacionam-se com o grau de injúria cerebral (BEEMS et al., 2003).

Wikkelso et al. (1982), avaliaram as características do LCR em pacientes com hidrocefalia de pressão normal (HPN), tratados com derivação ventriculoperitoneal (DVP) e postularam que a avaliação deveria ser realizada antes e após o tratamento da hidrocefalia devido a mudanças na composição do LCR. Do mesmo modo, níveis liquóricos aumentados

de IL-1β em crianças com hidrocefalia retornam à normalidade após DVP (SCHMITZ et al., 2007).

A proteína ácida fibrilar glial (GFAP), considerada uma proteína monomérica de filamento intermediário, encontrada no esqueleto astroglial, foi descrita pela primeira vez em 1971 por Eng e colaboradores (1971). É regulada fortemente durante a astrogliose, e é encontrada tanto na substância branca quanto na cinzenta (PELINKA et al., 2004).

Beems et al. (2003), relataram que níveis de citocinas como a GFAP e proteína S100b estão aumentados no LCR de pacientes com hidrocefalia, denotando atividade astrocitária em resposta ao aumento da pressão intracraniana.

Os marcadores de lesão neuronal NSE (enolase neuronal específica) e MBP (proteína básica da mielina) também estão aumentadas nestes pacientes e correlacionam-se com a gravidade da lesão neuronal, porém não com a evolução neurológica dos pacientes.

Atualmente, está bem estabelecido que a resposta imune e inflamatória ocorre no SNC decorrente de afecções como infecção, doenças neurodegenerativas, trauma, hemorragia e hipoxia (SCHMITZ et al., 2007).

A resposta inflamatória cerebral é caracterizada pela infiltração e ativação de células circulantes e da microglia. A IL-1ß tem sido uma das citocinas proinflamatórias mais amplamente estudadas no SNC (SCHMITZ et al., 2007).

Há evidência de envolvimento direto desta interleucina em processos de lesão do tecido cerebral, tanto em adultos quanto em crianças (SCHMITZ et al., 2007).

A avaliação histológica por GFAP e de genes da via de interação dos receptores citocina-citocina por *Western blot*, em ratos com hidrocefalia induzida por caulim, sugere que há uma “up-regulation” da resposta inflamatória (DEREN et al., 2010). Aumento da interleucina-1β, interleucina-6 e interleucina-10 foi observado em 20 pacientes com hidrocefalia de pressão normal (SOSVOROVA et al., 2014).

Alguns autores encontraram aumento da IL18 e IFN-γ no líquor de pacientes com hidrocefalia neonatal, e levantaram a hipótese de que há lesão inflamatória da substância branca nestes casos (SIVAL et al., 2008). A ativação dos mecanismos anti-apoptóticos e inflamatórios em casos de hidrocefalia neonatal é demostrada pelo aumento nos níveis liquóricos do fator de crescimento endotelial (VEGF), fator de crescimento insulina-símile tipo 1 (IGF-1) e fator de crescimento de hepatócitos (HGF), além dos marcadores inflamatórios IL-6 e TNF-α (NAUREEN at al., 2014).

O IFN-γ é um importante regulador da resposta imune e inflamatória que ativa células "natural Killer" e T-citotóxicas e estimula macrófagos a produzir uma infinidade de substâncias tóxicas como os ROI (radicais livres) (SCHMITZ et al., 2007).

Heep et al. (2004), identificaram que as IL-6 e IL-10 agem na cascata de resposta à infecção e inflamação no SNC. A indução de citocinas proinflamatórias no cérebro foi demonstrada in vitro e em modelo animal.

Baumeister et al. (2000), relacionaram altos níveis liquóricos de IL-6 com diagnóstico precoce de ventriculite em recém-nascidos pré-termo, observando sensibilidade e especificidade de 80% e 98%, respectivamente. A expressão do RNAm da IL-6 induzida por isquemia cerebral em modelo animal demonstrou o importante papel desta interleucina na fisiopatologia da cascata inflamatória cerebral. A IL-10 apresenta função de inibição da síntese de citocinas pro inflamatórias como TNF-alfa, IL-1 e IL6.

Koehne et al. (2002), avaliaram a atividade do fator de crescimento endotelial vascular (VEGF) em crianças com hidrocefalia e observaram que em resposta à hipoxia, neurônios, astrócitos e micróglia aumentam expressivamente a secreção desta citocina. As principais ações do VEGF são angiogênese e aumento da permeabilidade vascular, ambos observados no parênquima cerebral desses pacientes.

Esta atividade pode levar à edema causado pela quebra da barreira hematoencefálica. Portanto, ao antagonizar a atividade do VEGF pode-se observar redução do edema tecidual e de dano após evento de isquemia e reperfusão, inclusive no parênquima cerebral (KOEHNE et al., 2002; HEEP et al., 2004).

Heep et al. (2004), estudaram a função da concentração liquórica do VEGF em crianças prematuras com hidrocefalia. Relataram que esta citocina tem papel importante no desenvolvimento cerebral e que estudos de imuno-histoquimica revelaram expressão deste marcador no córtex, leptomeninges e camada subependimária. Níveis aumentados de VEGF foram encontrados no líquor de crianças com hidrocefalia, infecção e hipertensão intracraniana.

Portanto, a identificação de mecanismos, mediadores e marcadores da hidrocefalia pode contribuir para a melhor compreensão de sua fisiopatogênese, bem como otimizar os resultados do tratamento e prevenção de sequela neurológica (SCHMITZ et al., 2007; WILLIAMS et al., 2007). Os estudos sobre os biomarcadores abrem uma perspectiva interessante na compreensão da hidrocefalia e de possíveis fatores relacionados ao resultado do tratamento cirúrgico nos pacientes portadores de hidrocefalia.

Os marcadores séricos têm papel importante na avaliação e seguimento de outras doenças do SNC devido à relativa facilidade de coleta da amostra. Entretanto, a dosagem de marcadores no LCR constitui uma ferramenta muito útil para o diagnóstico e acompanhamento das doenças que afetam o SNC (BEEMS et al., 2003). No entanto, frequentemente o aumento na concentração liquórica de marcadores específicos não é suficiente para proporcionar aumento dos níveis séricos (TARNARIS et al., 2006). Outros fatores que dificultam esta análise são a deficiência da reabsorção liquórica e a integridade da barreira hematoencefálica (BEEMS et al., 2003). Estes mesmos autores concluem que

marcadores liquóricos apresentam potencialmente maior utilidade que os marcadores séricos, pois propiciam avaliação intrínseca do comportamento do tecido cerebral.

1.3 Modelo de hidrocefalia induzida por caulim em ratos

A indução experimental de hidrocefalia vem sendo praticada há várias décadas, tendo-se utilizado, no passado, algodão, sangue, glicerina e outras substâncias com o intuito de causar hidrocefalia em modelo animal (CARDOSO et al., 2011). O uso do caulim tem sido preferido devido às vantagens que oferece, como alto índice de indução de hidrocefalia, baixo custo e facilidade de uso (LOPES et al., 1998).

A injeção intracisternal suboccipital de caulim alumínio-silicato leva a obstrução mecânica das vias liquóricas na fossa posterior além de diversas reações imuno-mediadas em várias áreas especificas do encéfalo, como corpo caloso, substância branca periventricular, pedúnculos cerebrais e núcleos vestibulares (DARDER et al., 1984).

Shinoda et al. (1997), demonstraram a agregação de altos números de linfócitos T e macrófagos OX42 e ED1 positivos no espaço subaracnóideo e terceiro e quarto ventrículos em ratos injetados com caulim intracisternal.

Lopes et al. (2009), comprovaram a eficácia deste modelo ao demonstrarem a presença de dilatação ventricular com estudos de RM em animais submetidos à injeção intracisternal de caulim (Figura 2).

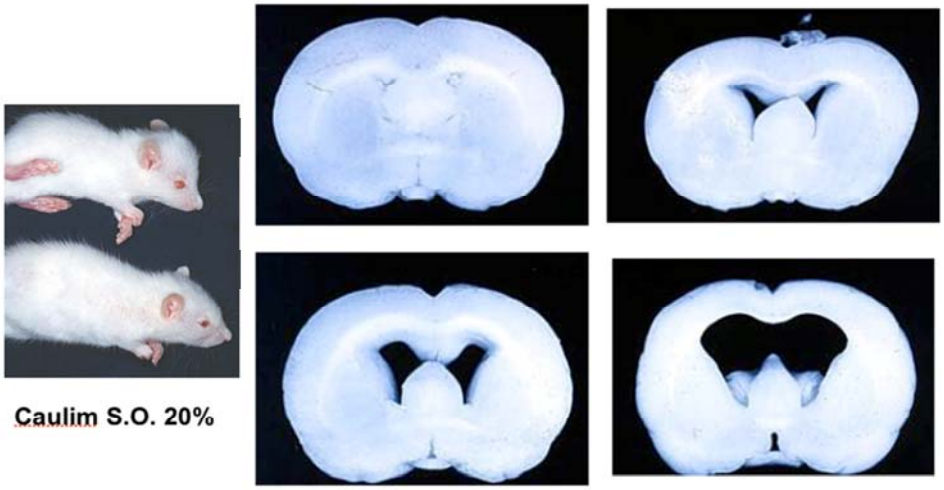

Figura 2 - Modelo experimental de hidrocefalia em ratos por injeção intracisternal de caulim. (A) Animal antes (1) e depois (2) da injeção de caulim e indução da hidrocefalia; nota-se o formato globoso do crânio, sinal típico de ratos hidrocefálicos; (B) Cortes de encéfalo de rato que evidenciam a dilatação ventricular progressiva induzida pela injeção de caulim. (Extraído de Lopes LS, Machado HR, Oliveira RS et al: Neonatal model of chronic experimental hydrocephalus in rats. *Brazilian Journal of Morphological Sciences* 14: 151 – 152, 1997).

1.3.1 Tratamento da hidrocefalia por derivação ventrículo-subcutânea

O principal tratamento definitivo da hidrocefalia é ainda geralmente feito por meio de derivações entre os ventrículos e determinadas cavidades ou espaços intra-corpóreos, como a cavidade peritoneal, o espaço pleural e o átrio cardíaco direito, cujas capacidades absortivas permitem recirculação e excreção do excesso de LCR (DRAKE et al., 2000).

Em humanos, a hidrocefalia também pode ser tratada estabelecendo-se uma comunicação entre os ventrículos e o espaço subgaleal – derivação ventrículo-subgaleal, usada como uma alternativa, principalmente em neonatos, que não têm ainda condições de serem submetidos a derivação definitiva (NAGY et al., 2013). Trata-se de técnica fisiológica e menos invasiva, com morbidade relativamente pequena (NAGY et al., 2013).

Em ratos, esta técnica foi modificada para uma derivação ventrículo-espaço subcutâneo dorsal, e vem sendo utilizada para tratamento da hidrocefalia há vários anos (LOPES et al., 1998). No caso da hidrocefalia experimental, as derivações liquóricas ainda constituem a única opção de tratamento, por questões de ordem prática, ainda que apresentem riscos não desprezíveis de funcionamento inadequado e complicações (MILLER et al., 2007). Até o presente momento, não há alternativa terapêutica clínica para a hidrocefalia (YU et al., 2011). Surpreendentemente, considerando o número crescente de estudos relacionados à hidrocefalia experimental nos últimos anos, há poucas descrições publicadas de derivações experimentais (MILLER et al., 2007; ESKANDARI et al., 2012; CASTRO et al., 2012; CATALÃO et al., 2014). A técnica utilizada neste trabalho envolveu uma derivação entre os ventrículos laterais do animal e o espaço subcutâneo criado próximo a sua cauda, que se mostrou simples e confiável (SANTOS et al., 2016).

Ainda não está definitivamente esclarecido se a derivação liquórica promove a recuperação de estruturas cerebrais que sofreram injúria pelo quadro da hidrocefalia. Aparentemente, embora as conexões neuronais aferentes e eferentes melhorem após a derivação, o restabelecimento completo dos circuitos córtico-subcorticais não ocorre (ESKANDARI et al., 2004). Por outro lado, Catalão e colaboradores mostraram que o tratamento precoce da hidrocefalia evitou a ocorrência de dano estrutural e restaurou a mielinização axonal em ratos submetidos à derivação sete dias após a indução de hidrocefalia (CATALÃO et al., 2014).

1.3.2 Ressonância Magnética (RM)

A ressonância magnética é um exame utilizado para fins diagnósticos que produz imagens de alta definição dos órgãos por meio dos campos magnéticos. Os primeiros estudos

sobre esse equipamento surgiram na década de 1920, contudo os primeiros experimentos não tiveram um resultado satisfatório. Após várias tentativas, em 1953 surgiram os primeiros espectrômetros de RM no mercado, já com uma elevada resolução e grande sensibilidade (SOUZA et al., 2002).

Embora, como já mencionado, a hidrocefalia possa ser diagnosticada e avaliada por outros métodos, notadamente a ultrassonografia transfontanelar (UST) e a tomografia computadorizada (TC), a ressonância magnética ainda fornece as imagens de melhor resolução anatômica (KIM et al., 2011). Conforme as técnicas de RM se foram aperfeiçoando, métodos de avaliação funcional do cérebro foram desenvolvidos de maneira a prover maior volume de informações sobre a dinâmica cerebral e do fluxo liquórico (MARTIN-FIORI et al., 2005).

O principio básico da formação de imagens por RM consiste na medida da magnetização total dos núcleos atômicos que são submetidos a um campo magnético e estimulados por um pulso curto de radiofrequência exatamente em ressonância com seu predecessor, de modo que um sinal ressonante resultante possa ser observado (HÜPPI et al., 2005). De fato, estes sinais variam de acordo com a localização dos núcleos dentro das diferentes moléculas, e portanto diferentes tecidos produzem variados sinais, cujo processamento resultará na imagem de RM propriamente dita (DOSHI et al., 2011).

Com a evolução dos métodos de RM, tornou-se possível analisar também a movimentação e o deslocamento das moléculas nos tecidos, bem como a difusão de moléculas de água. Assim, surgiram as técnicas avançadas de difusão, perfusão, tratografia e espectroscopia por RM (MARTIN-FIORI et al., 2005).

As inovações continuaram, e atualmente existem no mercado equipamentos de RM capazes de criar imagens por transferência de magnetização (MT); esta técnica tem a finalidade de analisar a interação entre prótons de hidrogênio não aquoso com prótons de hidrogênio móveis em água, comumente imperceptível para a ressonância magnética

convencional. Ela utiliza a troca de magnetização entre esses prótons, através de processos químicos, como difusão e relaxamento (VAVASOUR at al., 2011).

Esta técnica permite localizar com maior precisão, nos casos de hidrocefalia, a presença de fluxo liquórico, sua obstrução, e a presença de área de injúria (direta ou isquêmica) nos tecido neuronal (VAVASOUR et al., 2011). Embora a mielina seja o alvo principal do processo de transferência de magnetização, o aumento de mediadores inflamatórios e metabólicos também pode ser detectado, razão pela qual este método é particularmente útil para a avaliação do impacto destes mecanismos fisiopatológicos no tecido cerebral (HARRISON et al., 2015).

1.4 Hipóteses

Nossas hipóteses foram:

1. A hidrocefalia induzida por caulim promove, em ratos Wistar jovens:

   dificuldade de ganho de peso (inapetência);

   distúrbios de comportamento e de memória;

   redução de mielinização cerebral à analise indireta por ressonância magnética;

   alterações destrutivas do parênquima cerebral e revestimento ependimário dos ventrículos;

   aumento de processos reparativos neuronais com aumento de astrócitos reativos;

   redução da replicação celular na matriz germinativa ainda presente nestes animais;

   aumento de citocinas inflamatórias no líquido cefalorraquidiano.

2. O tratamento desta condição, por meio de derivação ventrículo-subcutânea, promove a reversão parcial ou completa destes processos patológicos supracitados.

1.5 Relevância do Estudo / Justificativa

O uso de biomarcadores como ferramentas de diagnóstico e avaliação da resposta ao tratamento da hidrocefalia tem grande potencial devido à relativa facilidade da coleta de líquor.

Os estudos existentes que correlacionaram biomarcadores séricos e liquóricos com a ocorrência de hidrocefalia utilizaram pacientes portadores de hidrocefalia de pressão normal (HPN), entidade predominante em idosos e que podem não se relacionar com os demais tipos de hidrocefalia supradescritos. Há uma paucidade ainda maior de estudos em indivíduos jovens.

Este trabalho visou a contribuir para melhor compreensão dos fenômenos celulares e bioquímicos associados à hidrocefalia experimental induzida em ratos.

2 OBJETIVOS

2.1 Objetivos gerais

- Induzir a hidrocefalia em ratos Wistar com 7 dias de vida, através do modelo experimental da injeção intracisternal de caulim;
- Submeter estes animais a tratamento da hidrocefalia por meio da instalação de cateter comunicando as cavidades ventriculares com o espaço subcutâneo criado junto à cauda do animal (derivação ventrículo-subcutânea);
- Comparar os resultados obtidos nos grupos de animais hidrocéfalos submetidos e não submetidos ao tratamento com derivação ventrículo-subgaleal com grupo controle de ratos sem hidrocefalia.

2.2 Objetivos específicos

- Estudar os efeitos da hidrocefalia experimental antes e após o tratamento com derivação ventrículo-subcutânea na maturação e mielinização do encéfalo através da transferência de magnetização por imagem de ressonância magnética, testes de comportamento do animal, histopatologia com hematoxilina-eosina e solocromo-cianina e imuno-histoquímica por Ki67 e GFAP;
- Avaliar e quantificar, durante a fase aguda da hidrocefalia, as concentrações liquóricas das interleucinas 1β, 6 e TNF-α;
- Comparar estes valores com as concentrações liquóricas das interleucinas 1β, 6 e TNF-α obtidas após o tratamento da hidrocefalia.

3 MATERIAIS E MÉTODOS

3.1 Desenho do estudo

Trata-se de estudo experimental animal com modelo induzido controlado.

3.2 Amostragem

Todos os procedimentos envolvendo os animais estiveram de acordo com as diretrizes estabelecidas pelo Sociedade Brasileira de Ciência em Animais de Laboratório / Colégio Brasileiro de Experimentação Animal (SBCAL/COBEA) e aprovados pela Comissão de Ética em Experimentação Animal (CETEA) da Faculdade de Medicina de Ribeirão Preto da Universidade de São Paulo (FMRP-USP). Todos os esforços foram feitos a fim de minimizar o sofrimento e a quantidade de animais usados nesta pesquisa.

Utilizaram-se ninhadas de ratos machos da linhagem Wistar, com sete dias de vida, oriundas do Serviço de Biotério da Prefeitura do Campus Administrativo de Ribeirão Preto, em número suficiente para composição dos grupos experimentais.

Cada ninhada era constituída pela rata-mãe e 8 a 10 filhotes, transportados em uma única caixa alojamento, no dia do nascimento, para o Biotério da Cirurgia Experimental do Departamento de Cirurgia e Anatomia da Faculdade de Medicina de Ribeirão Preto. Durante a permanência dos animais no Biotério, dieta padrão de laboratório para roedores e água foram oferecidas *ad libitum* às mães. Os filhotes em fase de desmame também tinham acesso à dieta e à água.

Devido às perdas que ocorreram no desenrolar dos experimentos, foram utilizados no total 80 animais neste estudo.

3.3 Grupos experimentais

- Grupo Hidrocefálico (HNT) (N=17): os animais foram sacrificados 14 dias após a injeção de caulim (21 dias de vida).
- Grupo Hidrocefálico tratado (HTDVS) (N=24): os animais que receberam o tratamento com o sistema de DVSC no sétimo dia de evolução da hidrocefalia foram sacrificados 14 dias após a injeção de caulim (21 dias de vida).
- Grupo Controle (C) (N=5): os animais foram sacrificados com 21 dias de vida.

Todos os animais injetados foram observados diariamente quanto a possíveis alterações clínicas, tais como: perda de peso e desidratação, alterações da marcha e da consciência, negligência com a higiene).

A sequência de etapas utilizada para a realização dos experimentos encontra-se representada no fluxograma abaixo (Figura 3).

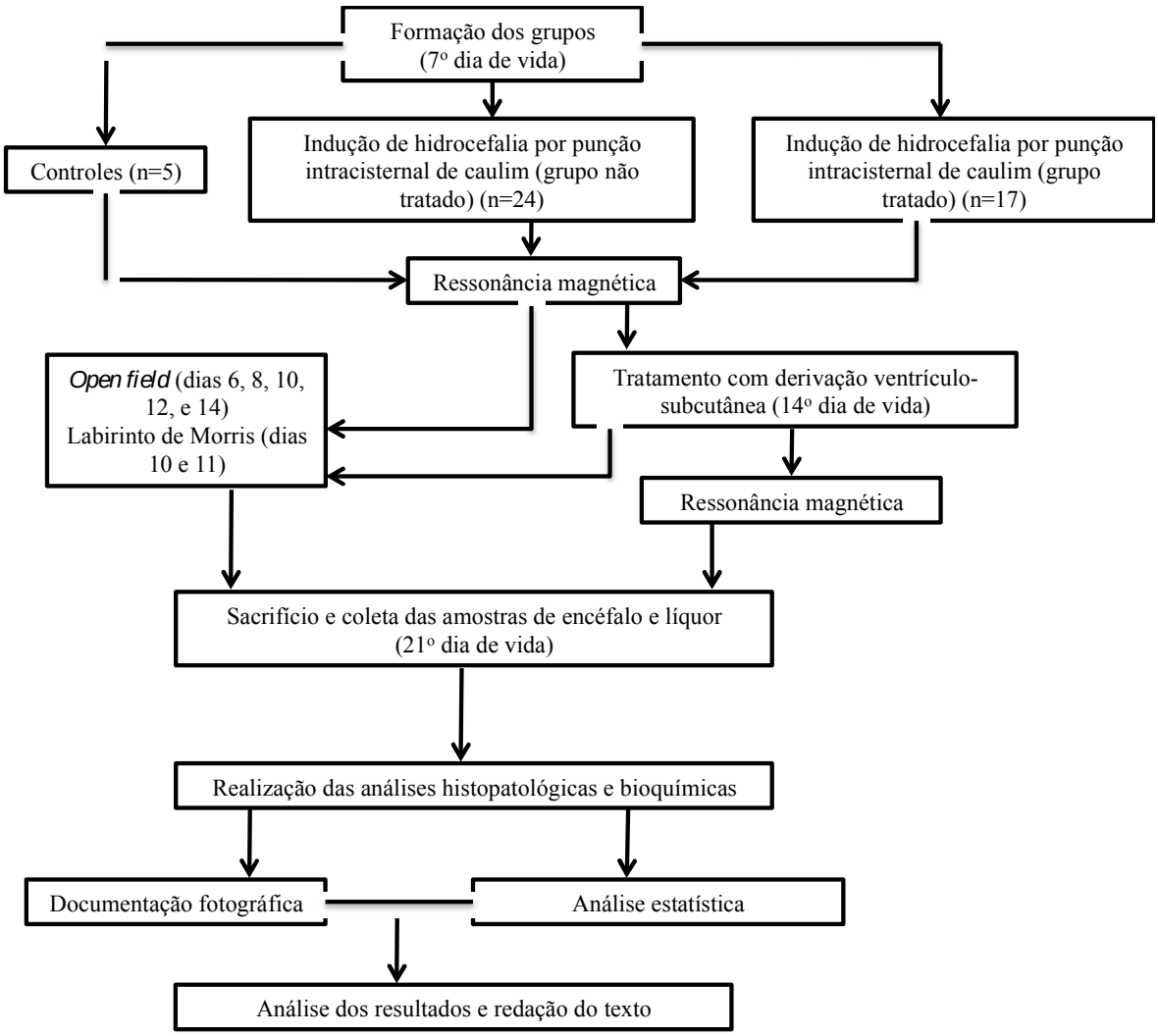

Figura 3 - Fluxograma da sequência de etapas do estudo.

3.4 Indução da hidrocefalia

Com sete dias de idade, os filhotes foram escolhidos aleatoriamente e submetidos à indução da hidrocefalia pelo método da injeção intracisternal de caulim conforme descrito anteriormente (LOPES et al., 1998).

Neste método, cada animal é posicionado por um auxiliar, que segura a cabeça com uma mão e o corpo com a outra mão, flexionando o pescoço do animal, e deixando livre a região cervical dorsal. Através da palpação, identifica-se o espaço entre a margem posterior do forame magno, no osso occipital, e a borda cranial do arco dorsal da primeira vértebra cervical.

Com uma agulha odontológica Mise 0,3, de bisel curto, realiza-se uma punção suboccipital percutânea, e injeta-se, por injeção lenta, 0,04 ml de uma suspensão de caulim (Merck®) a 15% em água destilada, esterilizada em autoclave (60°C) (Figura 4).

Um rato de cada ninhada não era puncionado, sendo identificado para ser usado como animal controle. A seguir, os animais eram recolocados em sua caixa alojamento de origem, retornando ao Biotério.

Figura 4 - Técnica da indução de hidrocefalia em ratos jovens. (A) agulha de Mise 0,3 mm utilizada para a punção suboccipital; (B) método utilizado para preensão do animal e injeção intracisternal de solução de caulim a 0,04 ml a 15% diluída em água destilada; (C) Representação esquemática da punção da cisterna suboccipital no rato.

3.5 Implante da derivação liquórica ventrículo-subcutânea (DVSC) (SANTOS et al., 2016)

Após a determinação, clínica e/ou por RM de encéfalo, do sucesso na produção da hidrocefalia e do grau de dilatação ventricular, os ratos eram anestesiados com associação de quetamina 10% e xilasina 10% (Dopaser®) intraperitoneal (nas doses de 0,1 e 0,05 mg/100g de peso corporal), e posicionados em decúbito ventral.

Após administração de antibioticoterapia profilática (Cefalotina 50mg/Kg, intraperitoneal), tricotomia da cabeça, antissepsia da pele da cabeça e do dorso, utilizando uma solução de iodopolividona, e colocação de campos operatórios, uma pequena incisão era realizada na cabeça 3 mm à direita da linha média e 2 mm da sutura coronal, envolvendo todos os planos do tegumento, para exposição óssea.

Com auxílio de um perfurador elétrico rotativo com ponta delicada, era feito um orifício no crânio, e aberta a dura-máter. O ventrículo lateral direito era puncionado com cateter de polipropileno de 0,7 mm de diâmetro e 8 mm de extensão, angulado em 90º, cuja extensão posterior de 8-10 cm constituía o cateter distal que, após passagem pelo subcutâneo do pescoço e do dorso, era sepultado no subcutâneo do dorso, próximo à raiz da cauda.

O sistema de derivação era esterilizado em óxido de etileno e todos os outros materiais eram estéreis. Após sutura da incisão cutânea, com mononylon 4.0 e recuperação anestésica, os animais retornavam à caixa-alojamento de origem. Quando possível, uma semana após a implantação do sistema de DVSC, outra RM era realizada demonstrando a diminuição ou não da área ventricular.

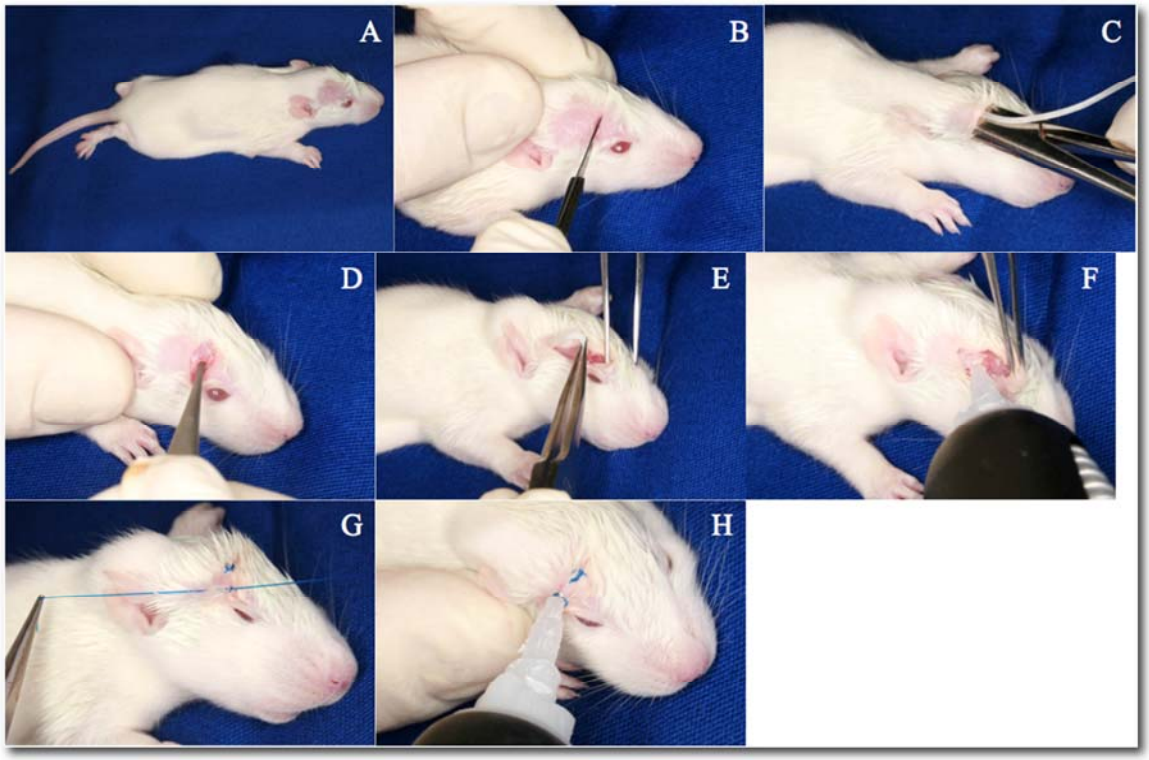

Figura 5 - Representação iconográfica sequencial da técnica de derivação ventrículo-subcutânea num rato Wistar de sete dias de vida. (A) Preparação e raspagem dos pelos da cabeça; (B) Incisão cutânea com pequeno bisturi número 15; (C) Tunelização do cateter distal; (D) *Burr-hole* com *drill* de 1mm de diâmetro; (E) Punção ventricular; (F) Uma gota de cola de cianoacrilato é colocada para selar a perfuração craniana e evitar migração do cateter; (G) Síntese da pele; (H) Outra gota de cola de cianoacrilato é colocada sobre a incisão cutânea.

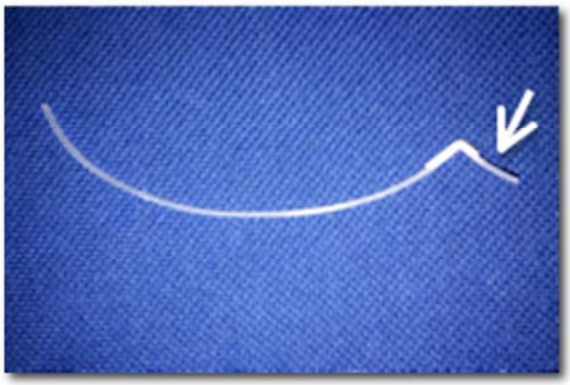

Figura 6 - Cateter de polipropileno de 0.7 mm de diâmetro usado na derivação ventrículo-subcutânea. Nota-se o angulo reto do cateter (*seta*).

3.6 Estudos comportamentais

Após indução da hidrocefalia, os animais foram pesados diariamente. Para estudo do desenvolvimento sensório-motor, o comportamento deambulatório foi avaliado pelo teste do "*Open Field*" a cada 2 dias, a partir do dia 6 após a injeção (BRENES SÁENZ et al., 2006) (Figura 5).

Cada animal foi observado individualmente em uma arena de acrílico transparente de 60 cm de lado e 45 cm de altura, por 2 minutos, sendo avaliados cuidados de higiene, exploração do ambiente e marcha, de acordo com a escala: 4 = alerta, com exploração e marcha normais; 3 = discretamente letárgico, com atividade reduzida, mas com marcha normal quando estimulado; 2 = cifótico, caminha, mas a marcha tem base alargada, instável ou atáxica; 1 = mal consegue andar, mas ainda se alimenta; 0 = próximo da morte ou eutanasiado.

Para a realização dos testes de comportamento foram utilizados cronômetros a partir do início dos movimentos no *Open Field*. As arenas eram limpas com solução de álcool a 70% após a observação de cada animal.

Figura 7 - Animal sendo avaliado no teste de *open field*. Observa-se individualmente cada animal na caixa transparente por 2 minutos; ao término deste período, o animal é classificado de acordo com sua capacidade de movimentação e exploração do ambiente.

Para o estudo da memória e aprendizagem espacial, os ratos foram submetidos ao teste com labirinto Aquático de Morris modificado *(water maze)*. O aparelho é composto por uma piscina circular (100 cm de diâmetro, 50 cm de altura) e uma plataforma transparente (34 cm de altura, 8 cm de diâmetro) posicionada 2 cm abaixo da superfície da água.

A temperatura da água da piscina foi controlada em aproximadamente 22°C, sendo dividido em duas fases (adaptação e aprendizagem espacial). A fase de adaptação e treinamento foi realizada no dia correspondente ao 9° dia pós-indução da hidrocefalia (P09), no qual os ratos tinham 60 segundos livres para nadar na piscina, sem a plataforma. A seguir, a plataforma foi introduzida no tanque, posicionada em um quadrante (o tanque é dividido aleatoriamente em 4 quadrantes).

O treinamento era feito em quatro séries, sendo que em cada uma o animal era colocado na água voltado para um dos 4 pontos cardeais. Esse cuidado era feito para que o rato memorizasse a parede iluminada como ponto de referência para localizar a plataforma camuflada sob a superfície aquática, e não o encontro ao acaso da mesma pela natação em linha reta.

A sala que abriga o tanque é totalmente escura, exceto por uma pequena fonte luminosa fixada próxima a um dos lados externos do tanque (norte), para que o animal identifique o ponto de referência a ser memorizado. O teste foi então, aplicado nos dias P10 e P11 pós-indução, com o animal sendo posicionado em cada sessão, voltado para um dos pontos cardeais (com 4 sessões sequenciais), em 2 turnos em um mesmo dia.

O tempo limite para o animal alcançar a plataforma e ser considerado um acerto é de 60 segundos. No final de cada sessão o animal foi colocado na plataforma para descanso de 15 segundos, após foi recolocado junto à parede da piscina, para iniciar uma nova sessão. Foi cronometrado o tempo gasto do ponto de partida até o encontro da plataforma de descanso. O tempo médio de cada turno diário, foi calculado pela média do tempo gasto para o encontro da

plataforma em cada uma das 4 sessões. Se o animal não encontrasse a plataforma até um tempo limite de 60 segundos, seria colocado na plataforma para descanso de 30 segundos, e o tempo considerado para execução da tarefa naquela sessão seria de 60 segundos. No final do teste, o animal foi seco com uma toalha macia e mantido em uma caixa aquecida, e então, recolocado junto a mãe e os outros filhotes da ninhada. Entre cada animal examinado, foi recolhida com uma peneira toda sujeira (dejetos animais sólidos e partículas da cama de maravalha) visível na água da arena.

3.7 Estudos de ressonância magnética

Os animais com hidrocefalia e seus controles, eram encaminhados para aquisição de imagens por RM do encéfalo, sob anestesia com quetamina 10% e xilasina 10% intraperitoneal (nas doses de 0,1 e 0,05 mg/100g de peso corporal), em aparelho com campo de 3T. Os animais do grupo HTDVS foram submetidos ao exame no 6º e 13º dia pós-indução (antes e depois da derivação), ao passo que os animais do grupo HNT e os controles foram submetidos à RM apenas no 13º dia pós-indução.

O protocolo de RM utilizado para a aquisição das imagens era constituído pelas sequências obtidas por transferência de magnetização (3D MTR) e em T2 (3D T2), de acordo com os parâmetros abaixo:

Tabela 1 - Parâmetros utilizados para aquisição dos estudos da RM experimental.

Sequências	3D T2	3D MTR
Tempo do echo	60ms	11ms
Tempo de repetição	1500ms	23ms
Plano	Sagital	Sagital
Dimensões do voxel	0.3mm x 0.3mm x 0.3mm	0.3mm x 0.3mm x 0.3mm
Espessura	0.3mm	0.3mm

A aquisição de MR foi realizada em um scanner 3T (Philips Achieva®, Rotterdam, The Netherlands) usando uma bobina indicada somente para pequenos roedores. O protocolo incluiu uma imagem 3D ponderada em T2 e duas sequências de MTR/3D quase idênticas (figura 8). A sequência T2 A- 3D ponderada foi escolhida para aumentar o contraste entre o fluido cerebrospinal e tecido cerebral, com alta resolução espacial. Usamos a transferência de magnetização pré-pulso definido como padrão do pulso no scanner MR Philips (composto de 121 pulsos de radiofrequência com 90 ° e 4 elementos retangulares com uma duração de 275 milissegundos cada). A partir de ambas as imagens, o valor MT em cada pixel foi calculado usando a seguinte expressão:

MTR [%] = (PIwoMT - PIwMT) x 100 / PiwoMT; em que PIwMT e PIwoMT representam a intensidade dos pixels na imagem com a transferência de magnetização pré-pulso.

Ademais, o MT foi obtido no plano coronal médio usando-se a imagem do cérebro total gerado na segmentação e o mapa MT. Os dados de transferência de magnetização foram obtidos através de demarcações de áreas de interesse (ROI), uma na região dorsal e a outra na região ventral do ventrículo lateral esquerdo, por convenção (figura 8).

A segmentação manual dos ventrículos laterais e total do cérebro foi realizada no plano coronal em imagem 3D- T2W usando o STARTX *software for* Linux CYGWIN 4.1.10 *version*. Por fim, a razão ventricular (RV) foi calculada dividindo-se a área dos ventrículos laterais pela a área total do cérebro, como se segue:

RV = AVL/AVL+AC, onde: AVL = área do ventrículo lateral (colorido em vermelho, na figura 8) AC = área do cérebro (colorido em verde, na figura 8)

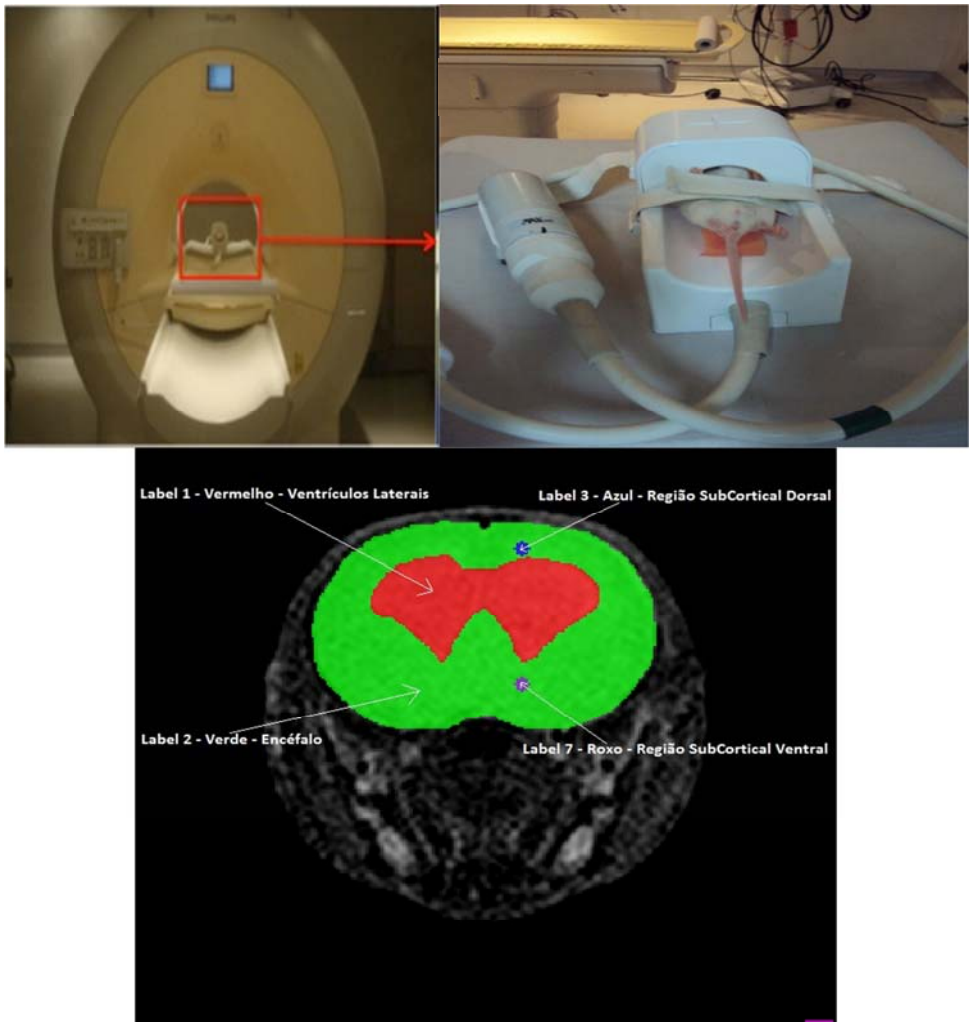

Figura 8 - A e B Técnica de realização de exame de RM em animal do grupo hidrocefálico controle. Nota-se que o animal está devidamente anestesiado e acondicionado em estrutura apropriada para obtenção das imagens. C Imagem obtida através de RM, em sequência ponderada em T2 em corte coronal, em animal do grupo hidrocefálico controle. Nota-se presença de dilatação das cavidades ventriculares (vermelho). As regiões subcorticais dorsal e ventral (pontos azul e lilás) constituíam as áreas de interesse para análise da transferência de magnetização.

3.8 Técnica de coleta e preparação do tecido cerebral

Ao final dos tempos experimentais, os animais de cada grupo eram profundamente anestesiados com injeção intraperitoneal de quetamina 10% e xilasina 10% (nas doses de 0,1 e 0,05 mg/100g de peso corporal).

Após posicionamento na mesa cirúrgica, em decúbito dorsal, realizou-se uma ampla incisão em “Y” em cada animal, no tórax, das duas clavículas até o apêndice xifóide, e, no

abdome, incisão mediana, xifo-púbica. Com uma agulha BD 20G (Becton Dickinson, New Jersey, US), puncionava-se a ponta do ventrículo cardíaco esquerdo, introduzindo-se a mesma até a raiz da aorta.

Após uma pequena incisão na aurícula direita, iniciava-se a perfusão cardíaca com solução salina, usando os mesmos parâmetros da retirada do sangue, agora com uma agulha BD 21 G1 25x0,80 (Becton Dickinson, New Jersey, US), até o clareamento do líquido de saída (cerca de 1 ml/g de peso do animal), com auxílio de uma bomba de perfusão peristáltica (*Fisher Scientific* ®).

A seguir, os animais tinham seus encéfalos retirados em bloco através de uma craniectomia de vértex. Os encéfalos foram divididos na linha mediana e as metades esquerdas subdivididas em 3 amostras: córtex frontal, temporal e parieto-occipital, que são imediatamente congeladas em nitrogênio líquido e mantidas em freezer -80ºC para posteriores análises.

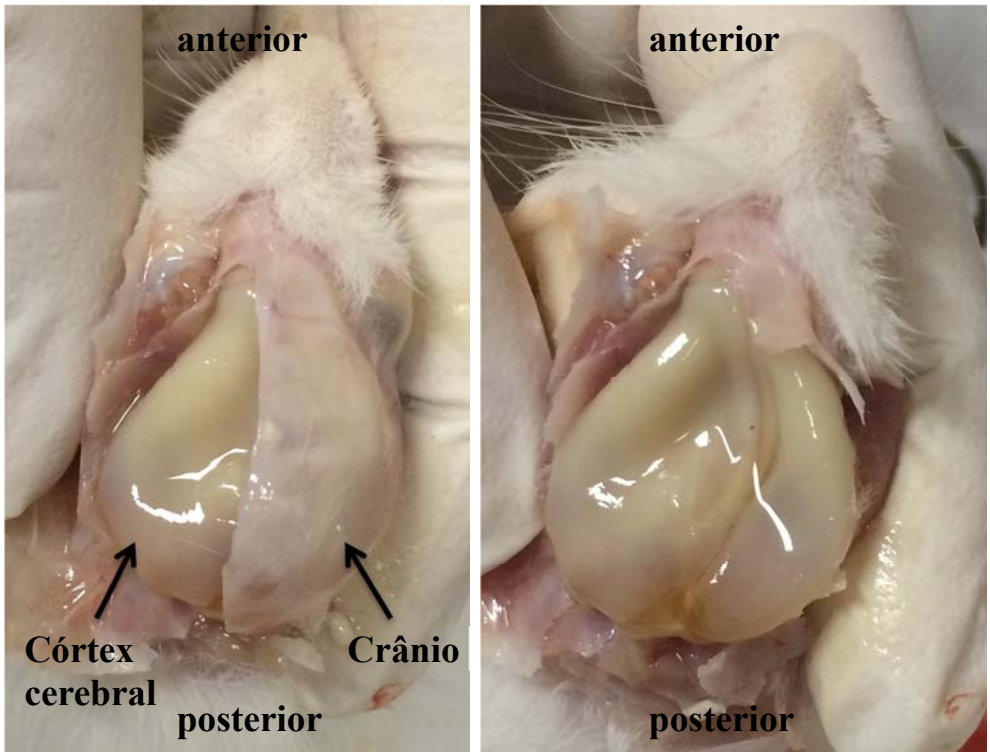

Figura 9 - Aspecto macroscópico de cérebro hidrocefálico após craniectomia do vértex.

As metades direitas dos encéfalos eram então imersas em uma solução fixadora de diluído em tampão fosfato (PBS) 0,1M (pH 7,3 – 7,4) por 24 horas à temperatura de 4°C, subdividas no plano coronal, em uma porção anterior (frontal) e outra posterior (parietal), tomando-se como referencial o quiasma óptico, sendo posteriormente mantidas em uma nova solução de paraformaldeído 3% fresca, permanecendo nesta solução fixadora por mais sete dias à mesma temperatura.

A seguir, eram desidratadas em soluções crescentes de álcool (50% a 100%) diafanizadas em xilol e emblocadas em parafina. Eram, então, cortadas coronalmente em micrótomo rotativo em secções de 5µm de espessura e os cortes estendidos em lâminas histológicas. As amostras de tecido encefálico previamente congeladas eram maceradas e homogenizadas com o homogenizador de tecidos PowerGen 125 (*Fisher Scientific*®).

3.9 Histologia e imuno-histoquímica

Para análise histológica, as lâminas foram mantidas em estufa (60°C) por uma hora para derretimento da parafina. A seguir, os cortes foram submetidos ao processo de desparafinização, seguidos de banhos sequenciais de xilol, álcool em concentrações decrescentes e água; posteriormente, foram corados com hematoxilina e eosina e solocromo-cianina (cada amostra era corada com ambas as colorações).

Foram observadas (hematoxilina e eosina) a citoarquitetura geral, distribuição das estruturas e densidade celular. O grau de mielinização da substância branca periventricular e a espessura do corpo caloso foram avaliados subjetivamente com a coloração por solocromo-cianina.

Para o método de imuno-histoquímica, as lâminas foram mantidas em estufa a 60°C, por 30 min, e desparafinizadas em banhos sequenciais de xilol e álcool. Foram realizados

estudos por imuno-histoquímica para GFAP *(glial fibrillary acidic protein)*, para avaliação da distribuição e aspecto morfológico da astroglia, além de Ki67 para estudo da frequência de mitoses no tecido cerebral.

O bloqueio da peroxidase endógena foi feito com peróxido de hidrogênio a 3% em metanol. Posteriormente foi feito o bloqueio com soro de cabra 10% em PBS, por 30 minutos em câmara úmida. Logo após, os cortes foram incubados de um dia para o outro à temperatura de 4°C com o anticorpo primário [de coelho anti-GFAP (DAKO Z0334, Dinamarca), diluído 1:6000 (GFAP) ou 1:400 (Ki67) em BSA.

Retirado o anticorpo primário, adicionou-se o anticorpo secundário apropriado (anticorpo biotinilado de cabra anti-coelho - Santa Cruz Biotechnology SC-2040, ou anti-camundongo - Santa Cruz Biotechnology SC-2039) diluído 1:300 em BSA. Posteriormente, foram incubados com o anticorpo terciário estreptavidina conjugada com HRP (*Thermo Scientific* JG 122591) diluído 1:400 em PBS.

A seguir, foram revelados com DAB (3,3´- diaminobenzidina - Sigma®). Por fim, as lâminas foram submetidas à contracoloração com hematoxilina, lavadas em água corrente, desidratadas por uma série sequencial de banhos crescentes de alcoóis e xilol, e recobertas por lamínulas montadas com Permount®. Para a imuno-histoquímica, os cortes foram estendidos em lâminas histológicas gelatinizadas.

A documentação fotográfica das lâminas histológicas foi realizada no laboratório de Neurologia Aplicada e Experimental do Departamento de Neurociências e Ciências do Comportamento da Faculdade de Medicina de Ribeirão Preto – USP, através de um microscópio de luz AxiosKop2 plus (Carl Zeiss) e uma câmera digital AxioCam Hrc (Carl Zeiss) acoplados à um computador Pentium II equipado com o software Axio Vision 3.1, utilizando a objetiva de 40x. Para as lâminas coradas com solocromo-cianina, obtiveram-se fotografias da região do corpo caloso e realizou-se a medição da sua espessura. Nas lâminas

marcadas por GFAP, foram feitas as contagens das células marcadas diretamente no córtex cerebral, utilizando-se o programa de computador IMAGEJ versão 1.42q, distribuído pelo National Institutes of Health (NIH), USA.

3.10 Dosagem das interleucinas

Após a craniectomia do vértex, logo antes da retirada dos encéfalos, realizou-se coleta do líquor via punção ventricular direta transcortical, com agulha reta número 23G e seringa de policarbonato descartável estéril de 1ml com bico Luer-Lock (Becton Dickinson, New Jersey, US). O volume coletado era apenas o suficiente para análise (cerca de 0,25 ml).

Em placas de 96 poços (NUNC 442404, Sigma Aldrich, Missouri, US), 50 µl de anticorpo específico para a citocina em estudo (IL-1β, Il-6 e TNF-α), eram adicionados, diluídos em PBS e incubados por um período noturno de 12 horas a 4°C. As placas foram então lavadas três vezes com solução de lavagem constituída de PBS e 0,05% de detergente não iônico polietilenoglicol monolaurato de sorbitan (Tween 20, Sigma Aldrich, Missouri, US). Em seguida eram adicionados 100 µl de tampão de bloqueio (PBS + 1% de BSA) (Thermo Fisher Scientific, Massachusetts, US) para que as placas fossem incubadas por 2 horas em temperatura ambiente. Nova tripla lavagem com PBS + Tween 20 era realizada. As placas eram então novamente incubadas por um período noturno de 12 horas a 4°C. Posteriormente, 50 µl de anticorpo de detecção eram adicionados e incubados em temperatura ambiente. Nova tripla lavagem com PBS + Tween 20 era realizada, e procedia-se à adição de 50 µl de avidina peroxidase (diluição de acordo com o fabricante) e incubação por 30 minutos em temperatura ambiente. Nova tripla lavagem com PBS + Tween 20 era realizada. Finalmente, a reação dos poços com 50 µl de substrato cromógeno tetrametilbenzidina (TMB) protegido da luz era observada por aproximadamente 10 minutos até o desenvolvimento da

cor azulada. A solução era então interrompida com 50 µl de ácido sulfúrico para leitura da densidade óptica em espectrofotômetro com comprimento de onda a 450 nm. Os resultados foram expressos em picogramas por ml para cada citocina.

3.11 Análise estatística

Os dados com distribuição normal foram expressos em média e desvio padrão (±desvio padrão) e os dados com distribuição não normal, em mediana (variação). As variáveis categóricas foram descritas por meio de suas frequências relativas em porcentagem e números absolutos. As comparações entre os grupos foram feitas utilizando-se, no caso das variáveis contínuas: teste de ANOVA para a análise do ganho de peso, modelo linear de efeitos mistos para a avaliação da memória pelo labirinto de Morris, teste t de Student para a razão ventricular e a quantificação da transferência de magnetização. Para as dosagens das interleucinas inflamatórias no líquor, utilizaram-se teste de Kruskal-Wallis com pós-teste de Dunn e modelo Log-binomial sob o enfoque Bayesiano. No caso das variáveis categóricas, utilizou-se o teste exato de Fisher para as notas conferidas no desempenho do *Open Field* e o modelo de regressão Poisson dupla para as contagens de astrócitos reativos e células mitóticas marcadas por GFAP e Ki67, respectivamente. Foram utilizados os programas estatísticos SAS 9.2, R 2.15.1 (*SAS/STAT® User's Guide, Version 9.2*, Cary, NC: SAS Institute Inc., 2008) e Graphpad Prism® 6.0 (Graphpad Software, La Jolla, CA, USA). Foram considerados significantes os resultados quando $p<0,05$.

4 RESULTADOS

4.1 Avaliação do peso corporal

Todos os animais foram pesados diariamente, desde o P0 (7 dias de vida), até o final do experimento no P14 (21 dias de vida). As tabelas contendo os dados totais de ganho mínimo, máximo e os quartis e medianas, bem como a análise estatística, encontram-se nos apêndices.

No dia inicial (P0) não houve diferença significativa de peso entre os vários grupos experimentais. O ganho de peso dos animais foi dividido em dois períodos, para efeito de comparação: entre o P7 e o P14 (ou seja, na semana logo antes à derivação no grupo hidrocefálico tratado) e entre o P14 e o P21.

Entre o P7 e o P14, encontraram-se os seguintes valores de ganho de peso: o grupo tratado (HTDVS) ganhou em média 168,9 g (DP=30,3); o grupo não tratado (HTN) ganhou em média 142,4 g (DP=17,3); e o grupo controle ganhou em média 203,1 g (DP=8,4) (Gráfico 1). Comparativamente, o ganho de peso do grupo controle, nesta primeira semana, foi significativamente maior em relação aos grupos HTDVS ($p<0,01$) e HTN ($p<0,01$).

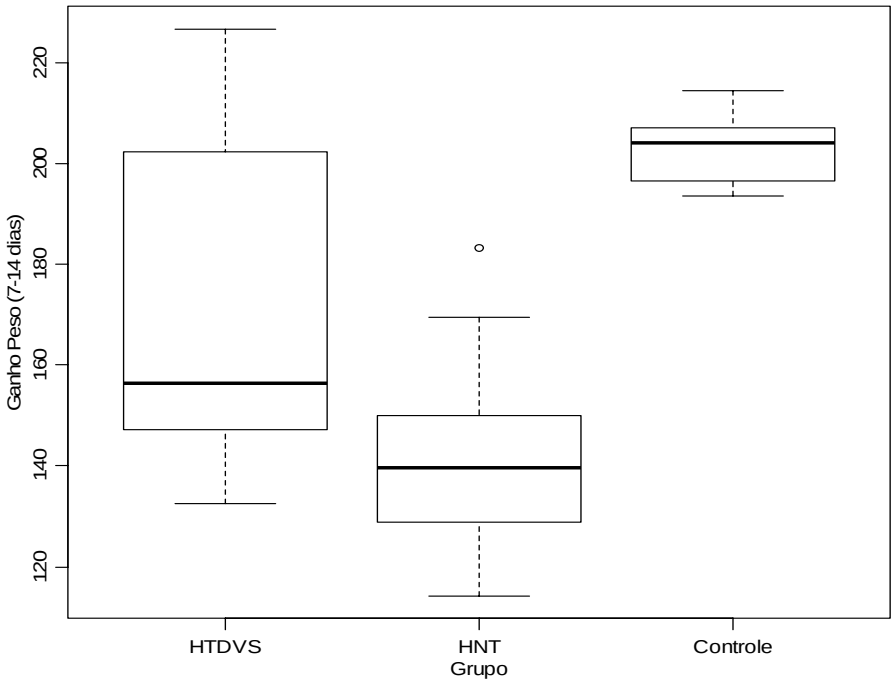

Gráfico 1 - Gráfico representativo das médias dos pesos diários, entre o 7º e o 14º dia de experimento, dos ratos dos diferentes grupos experimentais. Grupos: C controle, HNT hidrocefálico sem tratamento e HTDVS hidrocefálico tratado com DVSC. Houve diferença estatística entre todos os grupos (p<0,01).

Já entre o P14 e o P21, ou seja, após a derivação cirúrgica no grupo HTDVS, os ganhos médios de peso foram, respectivamente, 160,5 g (DP=19,6) no grupo HTDVS, 168,3 g (DP=34,4) no grupo HNT e 156,6 g (DP=5,9) no grupo C (Gráfico 2). Desse modo, não houve diferença estatisticamente significativa entre os grupos (p=034, 0,88 e 0,46 para a comparação entre os grupos HTDVS e HNT e entre os grupos HTDVS e HNT e o grupo controle, respectivamente (vide tabela 2).

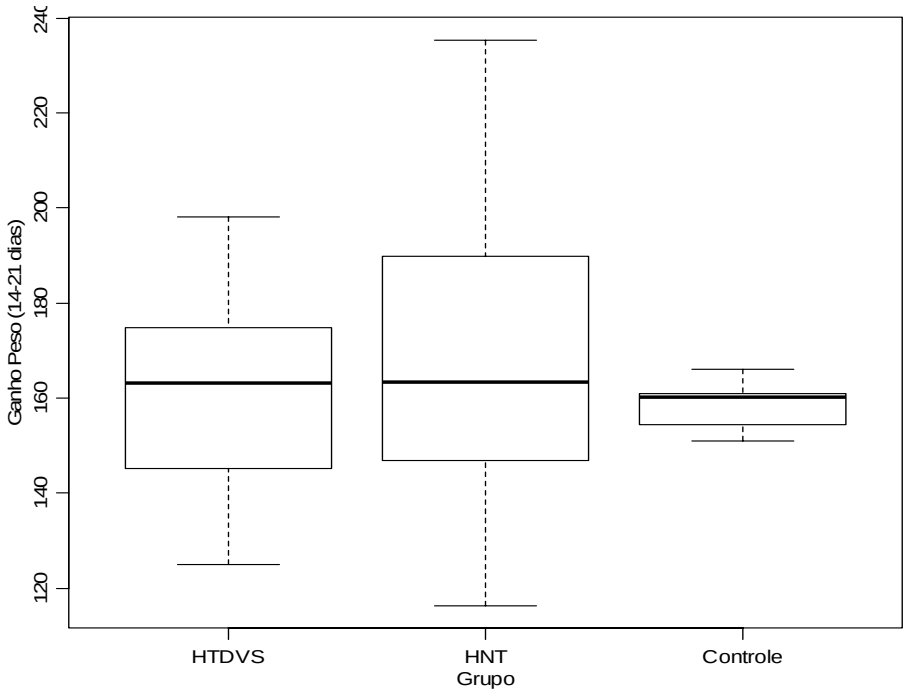

Gráfico 2 - Gráfico representativo das médias dos pesos diários, entre o 14º e o 21º dia de experimento, dos ratos dos diferentes grupos experimentais. Grupos: C controle, HNT hidrocefálico sem tratamento e HTDVS hidrocefálico tratado com DVSC. Não houve diferença estatisticamente significativa (p=0,34 entre os grupos HTDVS e HNT; 0,88 entre os grupos HTDVS e controle; 0,46 entre os grupos HNT e controle.

Tabela 2 - Análise estatística da diferença do ganho de peso entre os grupos experimentais, mostrando os limites inferior e superior do intervalo de confiança de 95% nos períodos P7-P14 e P14-P21

Ganho P14/P7				
			IC95%	
Comparações	**Estimativa**	**p-valor**	**LI**	**LS**
HTDVS - HNT	-26,47	< 0,01	-42,25	-10,69
HTDVS - C	34,22	< 0,01	9,75	58,69
HNT - C	60,68	< 0,01	35,36	86,01

Ganho P21/P14				
			IC95%	
Comparações	**Estimativa**	**p-valor**	**LI**	**LS**
HTDVS - HNT	7,80	0,34	-8,48	24,08
HTDVS - C	-1,91	0,88	-27,16	23,33
HNT - C	-9,71	0,46	-35,84	16,42

4.2 Avaliação comportamental

4.2.1 Teste de campo aberto (Open Field)

Não foram detectadas diferenças estatisticamente significativas no desempenho final dos animais, tanto hidrocefálicos quando tratados, antes e depois do tratamento, em relação aos controles no teste *Open Field*.

Os animais foram então divididos em três grupos, de acordo com o ganho de pontos na nota atribuída a seu desempenho no teste: 0, 1 ou 2 pontos. No grupo HTDVS, 3 animais não ganharam nenhum ponto de desempenho mesmo após a derivação, e 7 animais ganharam um ponto após o tratamento. O grupo HNT apresentou 15 animais ganhando um ponto e 4 animais com 2 pontos. Todos os animais do grupo controle ganharam 2 pontos entre os dias inicial e final do experimento. Utilizando-se o teste exato de Fisher, observou-se que o grupo controle apresentou melhor desempenho ($p<0,01$) e que não houve diferença significativa entre os demais grupos experimentais.

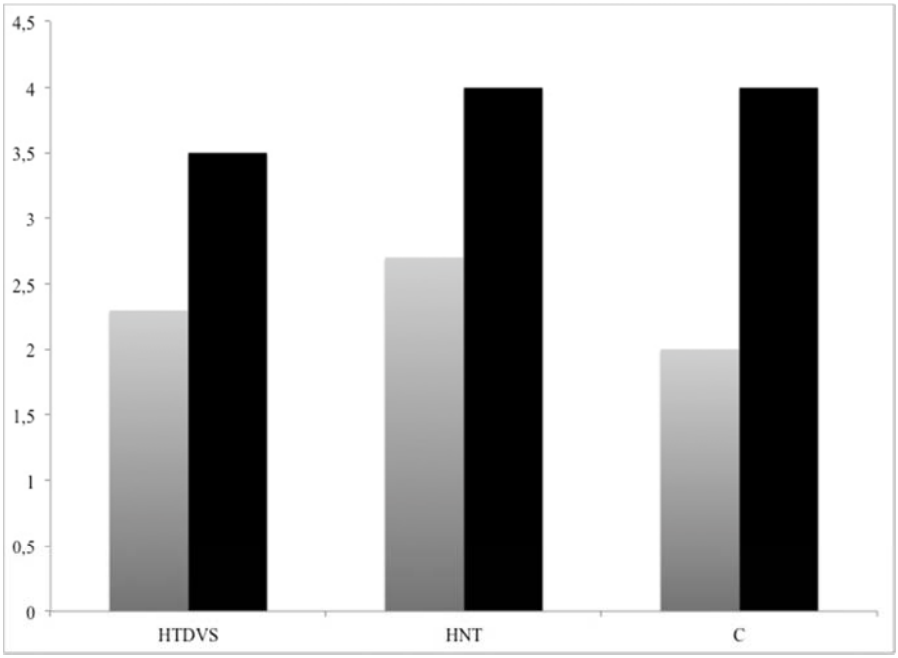

Gráfico 3 - Representação gráfica da nota média dos animais no teste *Open Field* ($p<0,01$ na comparação entre o grupo C e os demais).

4.2.2 Labirinto aquático de Morris

Os animais foram submetidos a teste de memória no labirinto aquático no 10º e 11º dia após a indução da hidrocefalia, ou seja, após a derivação nos animais do grupo HTDVS. Os tempos médios necessários para atingir a plataforma, no período da manhã (M1) e tarde (T1) do P10 e no período da manhã (M2) e tarde (T2) do P11, encontram-se sumarizados na tabela 3.

Tabela 3 - Médias do intervalo de tempo (segundos) necessário para atingir a plataforma do labirinto aquático dos diferentes grupos experimentais

Grupo	Tempo	Média	DP
HTDVS	M1	41,6	8,9
	T1	38,8	13,2
	M2	38,6	13,0
	T2	36,1	12,1
HNT	M1	47,5	9,8
	T1	53,2	8,4
	M2	51,6	6,0
	T2	43,1	15,5
Controle	M1	44,3	12,1
	T1	51,6	5,1
	M2	34,3	12,4
	T2	34,7	12,6

O grupo tratado (HTDVS) não apresentou redução do tempo de chegada à plataforma, quando comparados os tempos nos diferentes períodos estudados. O grupo hidrocefálico não tratado (HNT) tampouco apresentou melhora no desempenho de memória. Já o grupo controle apresentou diferença estatisticamente significativa quando comparados os tempos no período M2-T1 e T1-T2. A tabela 4 mostra as comparações entre o desempenho dos animais nos diferentes períodos dentro do mesmo grupo.

Tabela 4 - Comparação estatística, dentro de um mesmo grupo, do desempenho dos animais no labirinto aquático no período matutino e vespertino do P10 e P11 (M1 e T1; M2 e T2, respectivamente). Apenas os animais do grupo controle apresentaram melhora do desempenho entre M2-T1 e T1-T2.

		IC95%	
Comparações	**p-valor**	**LI**	**LS**
(M1-T1) HTDVS	0,54	-6,30	11,97
(M1-M2) HTDVS	0,51	-6,13	12,13
(M1-T2) HTDVS	0,23	-3,63	14,63
(T1-M2) HTDVS	0,97	-8,97	9,30
(T1-T2) HTDVS	0,56	-6,47	11,80
(M2-T2) HTDVS	0,59	-6,63	11,63
(M1-T1) HNT	0,19	-14,36	2,96
(M1-M2) HNT	0,35	-12,79	4,54
(M1-T2) HNT	0,31	-4,26	13,06
(T1-M2) HNT	0,72	-7,09	10,24
(T1-T2) HNT	0,02	1,44	18,76
(M2-T2) HNT	0,05	-0,14	17,19
(M1-T1) Controle	0,24	-19,55	4,95
(M1-M2) Controle	0,11	-2,20	22,30
(M1-T2) Controle	0,12	-2,65	21,85
(T1-M2) Controle	0,01	5,10	29,60
(T1-T2) Controle	0,01	4,65	29,15
(M2-T2) Controle	0,94	-12,70	11,80

A comparação entre o desempenho dos diferentes grupos, entretanto, mostrou que os ratos do grupo HTDVS apresentaram desempenho melhor (menor tempo para atingir a plataforma) em relação ao grupo HNT nos períodos T1 e M2. Além disso, no período M2, o grupo HNT apresentou desempenho significativamente inferior ao grupo controle; já os animais do grupo HTDVS apresentaram desempenho semelhante (Tabela 5) (Gráfico 4).

Tabela 5 - Comparação estatística do desempenho no teste do labirinto aquático entre os diferentes grupos

			IC95%	
Comparações	**Estimativa**	**p-valor**	**LI**	**LS**
(HTDVS - HNT) M1	-5,84	0,26	-16,07	4,40
(HTDVS - Controle) M1	-2,66	0,67	-15,08	9,76
(HNT - Controle) M1	3,18	0,60	-9,02	15,37
(HTDVS - HNT) T1	-14,37	0,01	-24,60	-4,14
(HTDVS - Controle) T1	-12,79	0,04	-25,22	-0,37
(HNT - Controle) T1	1,58	0,80	-10,62	13,77
(HTDVS - HNT) M2	-12,96	0,01	-23,19	-2,73
(HTDVS - Controle) M2	4,39	0,48	-8,03	16,81
(HNT - Controle) M2	17,35	0,01	5,15	29,55
(HTDVS - HNT) T2	-6,94	0,18	-17,17	3,30
(HTDVS - Controle) T2	1,44	0,82	-10,98	13,86
(HNT - Controle) T2	8,38	0,17	-3,82	20,57

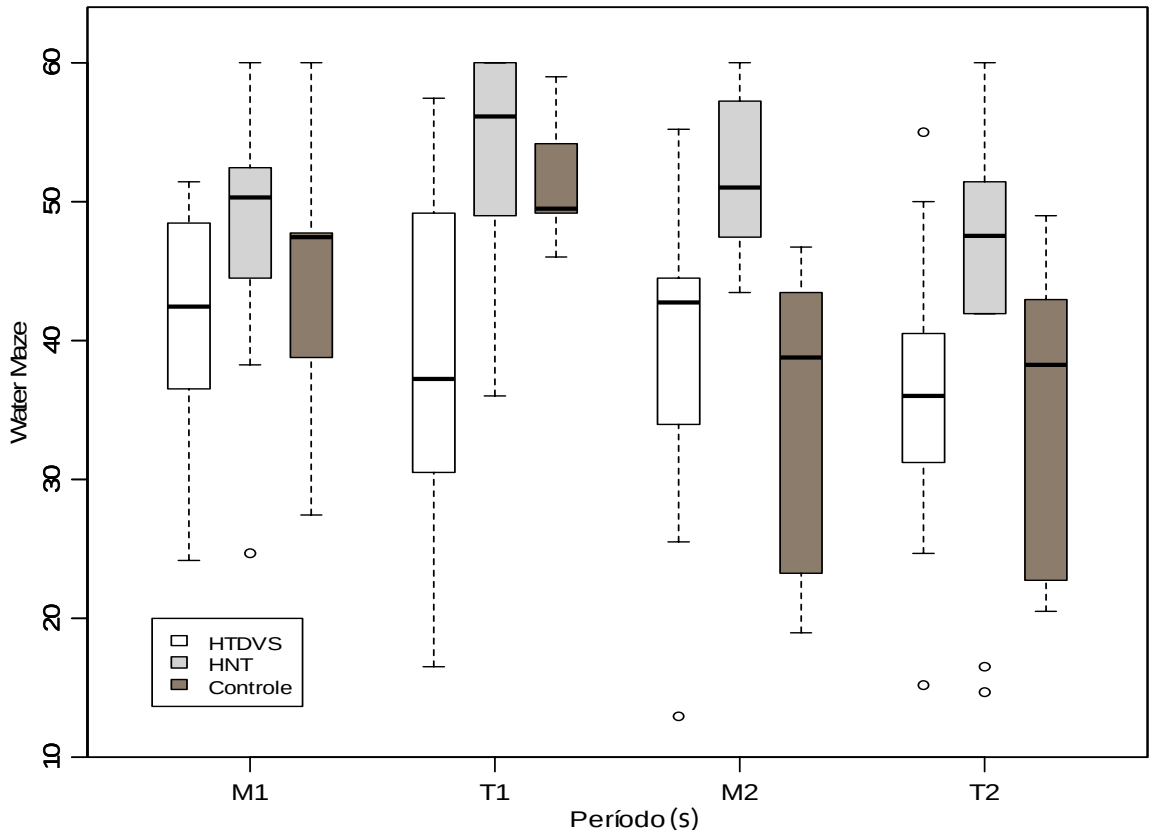

Gráfico 4 - Médias e dispersão dos tempos necessários para se atingir a plataforma do teste do labirinto aquático. Os animais do grupo HTDVS apresentaram melhor desempenho que os animais do grupo HNT nos períodos T1 e M2 ($p<0,01$).

4.3 Avaliação por Ressonância Magnética

4.3.1 Razão ventricular

Nos exames de ressonância magnética do encéfalo com incidência em T2, a razão ventricular (RV) foi calculada a partir da divisão (ou razão) entre a área do ventrículo lateral no corte coronal médio e a área total do encéfalo no mesmo corte (Figura 14).

A RV média antes da derivação no grupo HTDVS foi de 0,68 (variação 0,55-0,85 com DP 0,09). Após a derivação, a RV média passou a 0,5 (variação 0,29-0,62 com DP 0,12). Análise pelo teste t de Student demostrou que esta redução foi estatisticamente significativa ($p<0,01$; LI 0,07 LS0,29 com IC 95%) (Gráfico 5).

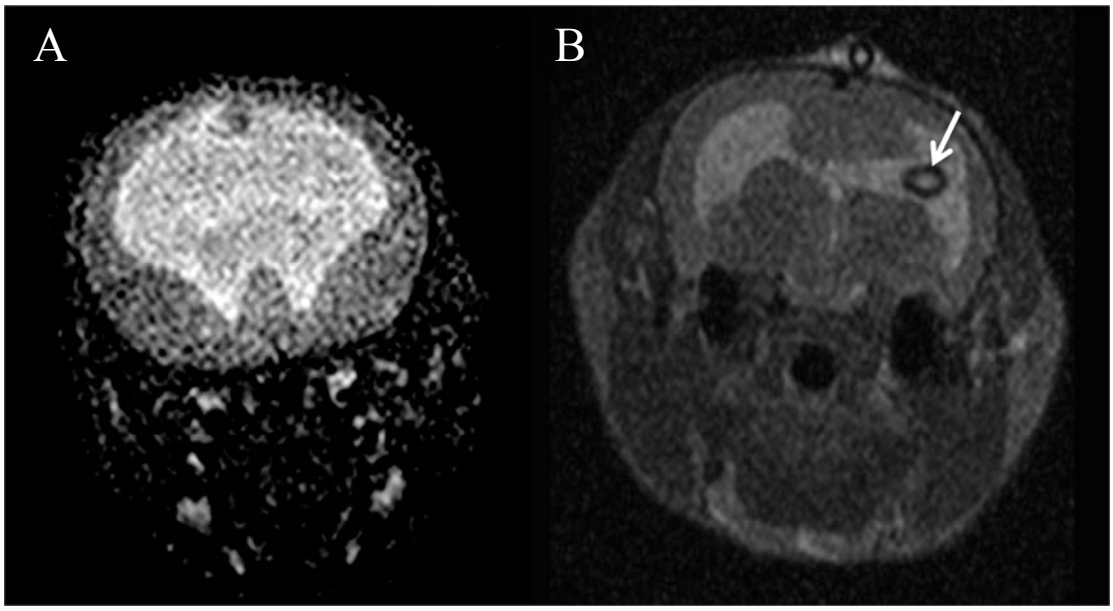

Figura 10 - Imagens de RM ponderada em T2 de animais antes (A) e depois (B) da derivação (seta), confirmando a redução acentuada das dimensões ventriculares. Note a ponta do cateter ventricular localizada no corno anterior do ventrículo lateral esquerdo.

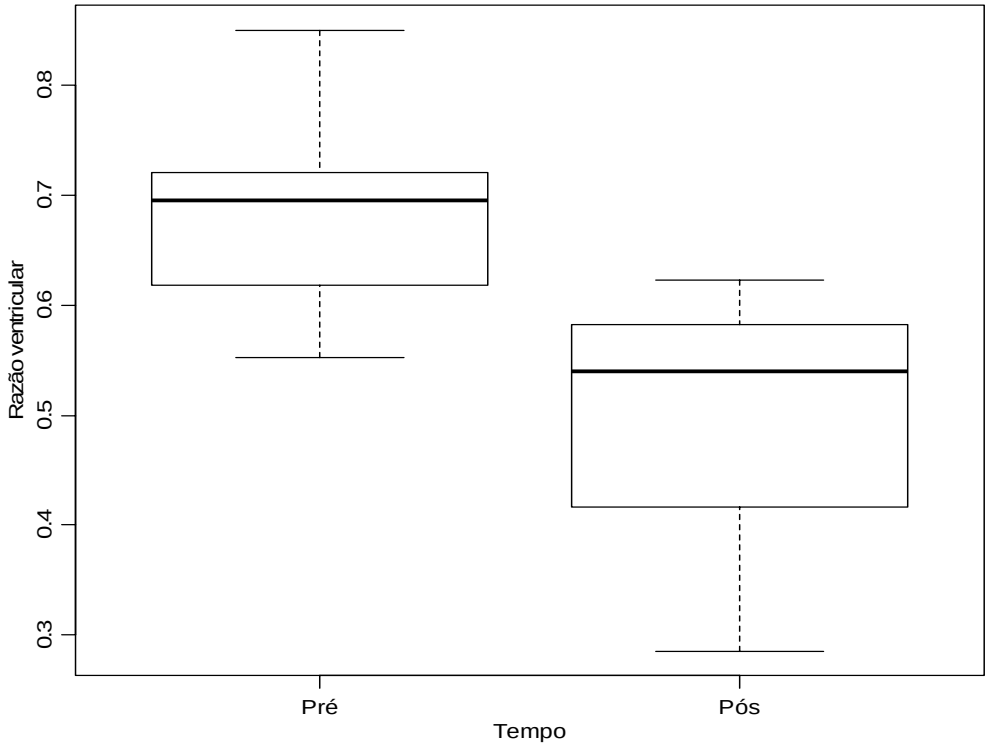

Gráfico 5 - Média e variação da razão ventricular antes e depois da derivação ventrículo-subcutânea ($p<0,01$).

4.3.2 Transferência de magnetização

A taxa de transferência de magnetização foi avaliada em duas regiões de interesse (regiões dorsal – RSD e ventral - RSV do ventrículo lateral) e no encéfalo total. Nesta etapa foram utilizados apenas os animais do grupo HTDVS (total de 8 ratos), que possuíam RM pré e pós-derivação, e que foram comparados ao grupo C.

As taxas médias encontram-se descritas na tabela 6. Não foram encontradas diferenças estatisticamente significativas nos animais com hidrocefalia antes e após a derivação (Gráficos 6, 7 e 8).

Tabela 6 - Valores das taxas de transferência de magnetização nas regiões dorsal e ventral do ventrículo lateral e do encéfalo total

Tempo	Variável	Média	DP
Pré	ET	37,21	1,82
	RSD	41,07	5,9
	RSV	37,06	1,48
Pós	ET	33,76	10,06
	RSD	26,26	14,77
	RSV	33,36	6,92

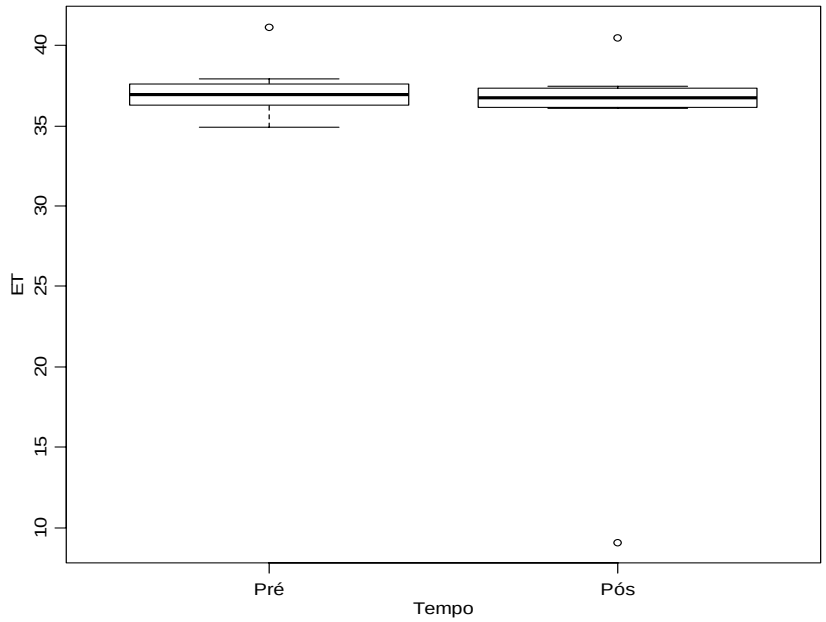

Gráfico 6 - Média e variação da taxa de transferência de magnetização pré e pós-derivação no encéfalo total dos animais submetidos a DVSC (p=0,17).

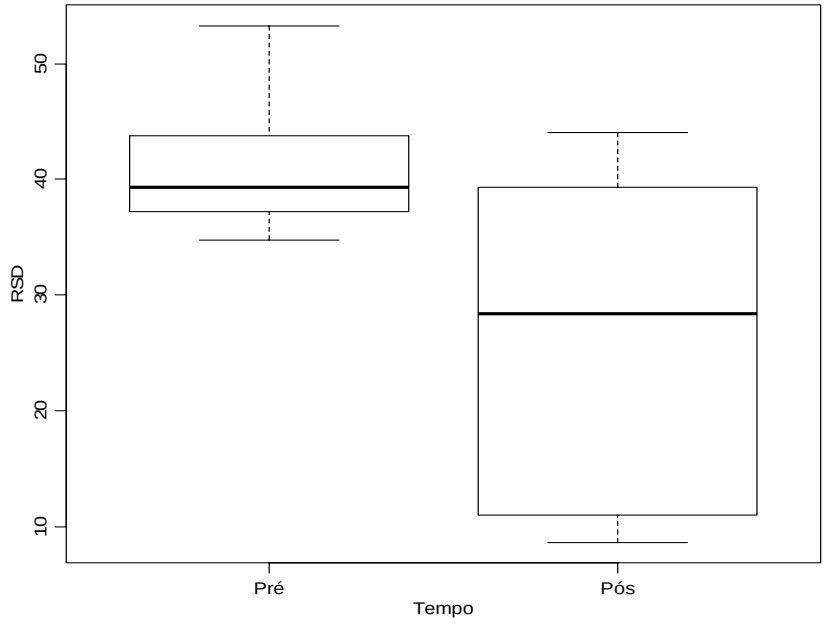

Gráfico 7 - Média e variação da taxa de transferência de magnetização pré e pós-derivação na região dorsal do ventrículo lateral dos animais submetidos a DVSC (p=0,02).

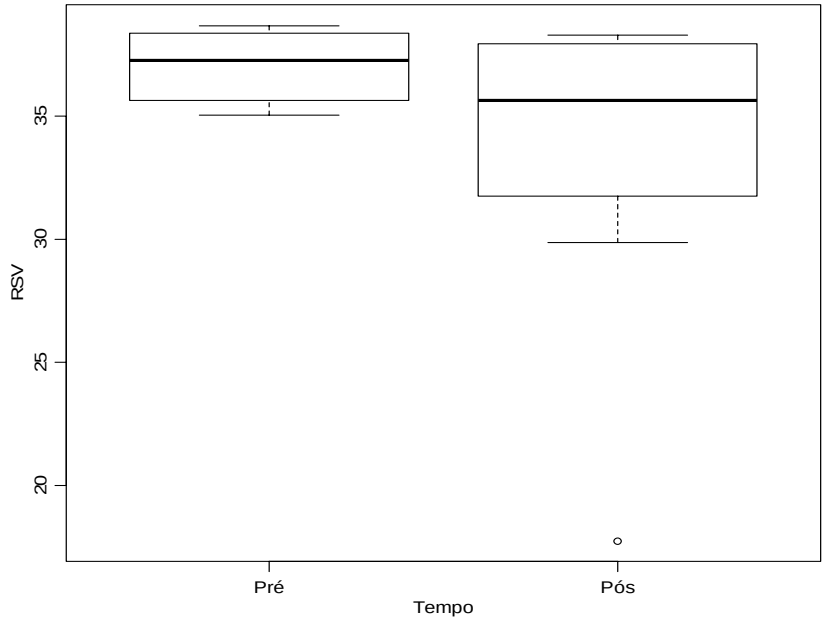

Gráfico 8 - Média e variação da taxa de transferência de magnetização pré e pós-derivação na região ventral do ventrículo lateral dos animais submetidos a DVSC (p=0,18).

A comparação entre os valores das taxas de transferência de magnetização pré e pós-derivação com os controles também não mostrou diferença estatisticamente significativa, embora tenha havido uma tendência a maior mielinização do encéfalo total dos animais hidrocefálicos tratados (grupo HTDVS) em relação ao grupo controle (P=0,02) (Tabela 7).

Tabela 7 - Comparação, por meio do teste t de Student, dos valores das taxas de transferência de magnetização nas regiões dorsal e ventral do ventrículo lateral e do encéfalo total dos ratos hidrocefálicos tratados (grupo HTDVS pós-derivação) com os animais do grupo controle (C)

		IC95%	
Variável	**p-valor**	**LI**	**LS**
ET	0,34	-0,21	0,55
RSD	0,02	0,09	1,14
RSV	0,18	-0,06	0,32

4.4 Avaliações histológicas

Analisou-se, basicamente, a citoaquitetura geral em duas regiões cerebrais ao redor dos ventrículos laterais, a matriz germinativa e o corpo caloso. Em animais normais (controles), a coloração por hematoxilina-eosina revelou que o revestimento ependimário é continuo, constituído de epitélio cúbico simples cujas células tem núcleo central. O corpo caloso mostrou-se íntegro. Os animais hidrocefálicos, por sua vez, mostraram grave comprometimento ependimário (maior quanto mais acentuada fosse a hidrocefalia), que apresentava células achatadas e com pontos de ruptura intercelular. Nestes espécimes, o corpo caloso encontrava-se comprimido e estirado, com sinais de edema e nítidas áreas de destruição da continuidade celular. O tratamento com a derivação, nos animais do grupo HTDVS, resultou em melhora dos sinais de estiramento do corpo caloso e achatamento

celular, embora ainda persistissem sinais de perda da continuidade celular do epêndima na maioria das laminas estudadas (Figura 19).

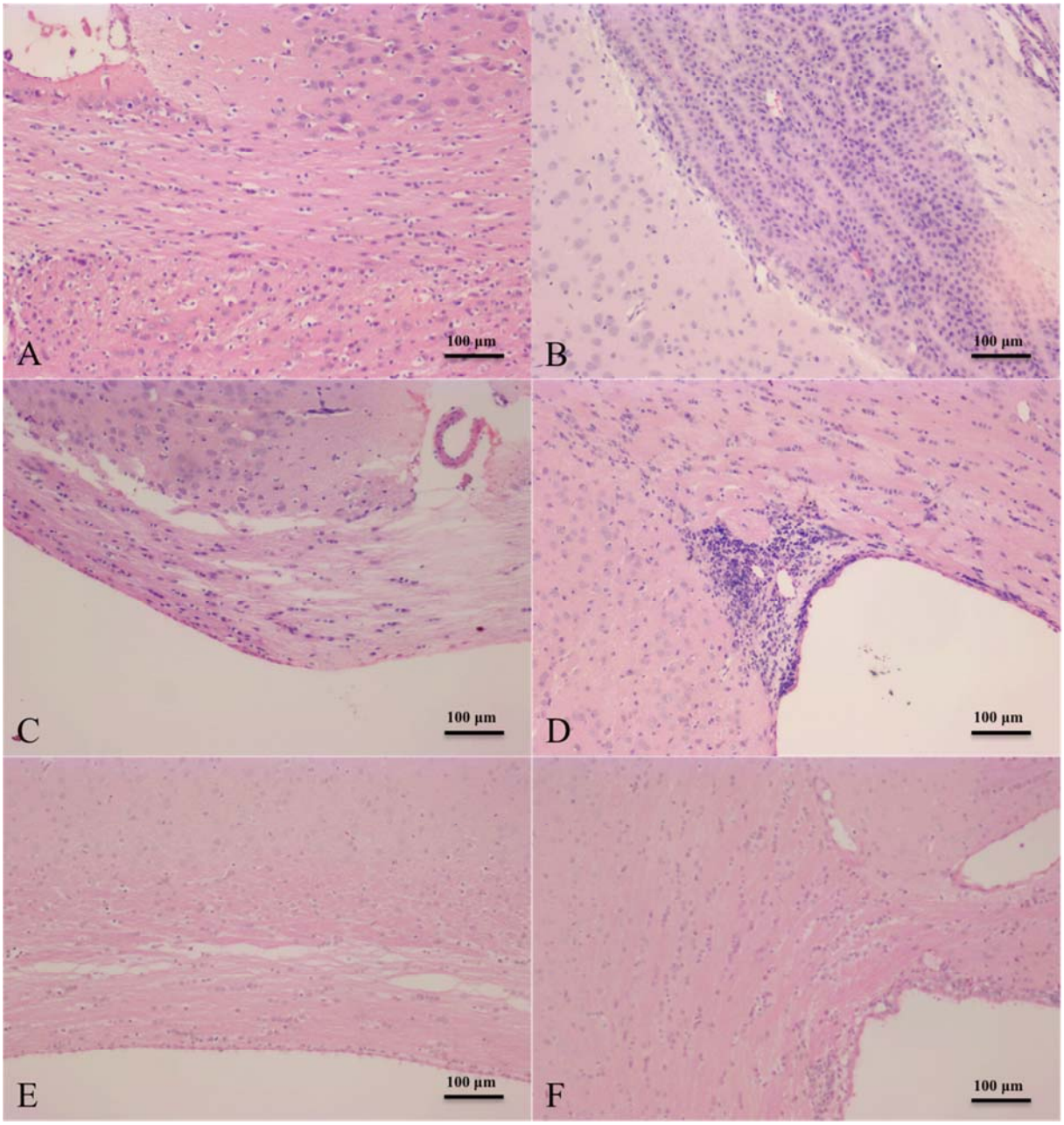

Figura 11 - Fotomicrografias do encéfalo de rato controle (A corpo caloso, B matriz germinativa), hidrocefálico não tratado (C corpo caloso, D matriz germinativa) e hidrocefálico tratado (E corpo caloso, F matriz germinativa), corados com hematoxilina-eosina. Magnificação de 40X.

A apreciação das lâminas coradas por solocromo-cianina mostrou que o corpo caloso dos animais hidrocefálicos era claramente mais fino que os dos animais controles, e que nos animais tratados a espessura desta estrutura aproximava-se dos normais. Ainda notamos uma tendência a maior intensidade da tonalidade azul da coloração no grupo HTDVS em comparação ao grupo HNT, sugerindo que aqueles encontravam-se mais mielinizados (Figura 12).

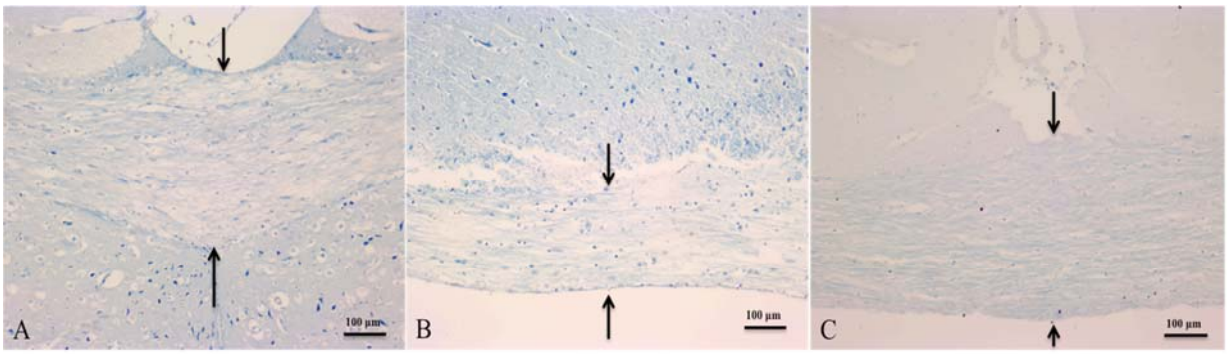

Figura 12 - Fotomicrografias do corpo caloso dos animais experimentais (A) controle (B) hidrocefálico não tratado (C) hidrocefálico tratado com DVSC, mostrando menor espessura (setas) do corpo caloso no grupo hidrocefálico. Coloração: solocromo-cianina. Magnificação de 10X.

4.5 Avaliações imuno-histoquímicas

4.5.1 Estudo imuno-histoquímico do GFAP

Do ponto de vista qualitativo, a análise das lâminas em que realizou-se estudo imuno-histoquímico por GFAP demostrou diferenças significativas entre os três grupos. Os animais do grupo HNT apresentavam astrócitos intensamente marcados (reativos), com prolongamentos grosseiros e irregulares, enquanto que os animais do grupo HTDVS, embora também apresentassem certo numero de astrócitos marcados, nestes os prolongamentos eram

mais finos e delicados (Figura 13). Os poucos astrócitos vistos nas amostras do grupo controles não apresentavam hipertrofia nem marcação intensa, e tampouco seus prolongamentos eram claramente visíveis.

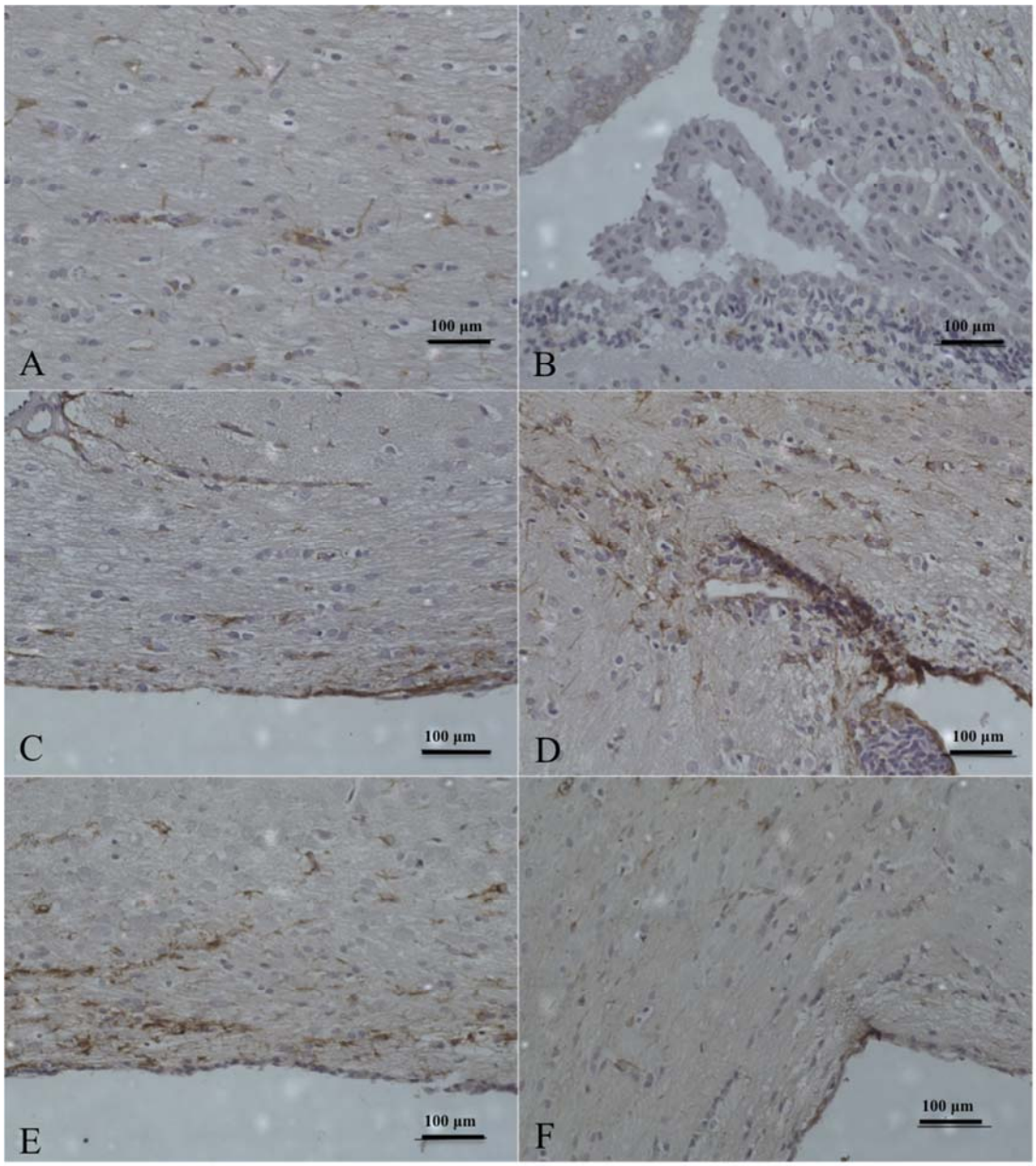

Figura 13 - Fotomicrografias do encéfalo de rato controle (A corpo caloso, B matriz germinativa), hidrocefálico não tratado (C corpo caloso, D matriz germinativa) e hidrocefálico tratado (E corpo caloso, F matriz germinativa), imunomarcados para GFAP. Observa-se que o grupo hidrocefálico não tratado apresenta astrócitos intensamente marcados, quando comparados com os outros grupos experimentais. Magnificação de 40X.

A pesquisa de astrócitos reativos foi feita em duas regiões: no corpo caloso e na matriz germinativa. As médias e desvios padrões da quantidade de astrócitos reativos encontrados nas amostras dos diferentes grupos experimentais encontram-se dispostas na Tabela 8 e apresentadas no Gráfico 9 (abaixo):

Tabela 8 - Média e desvio padrão do número de astrócitos reativos encontrados nas regiões cerebrais estudadas nos diferentes grupos experimentais

Grupo	**Variável**	**Média**	**DP**
HTDVS	Corpo caloso	4.80	4.80
	Matriz germinativa	6.10	5.88
HNT	Corpo caloso	2.75	2.01
	Matriz germinativa	2.58	2.15
Controle	Corpo caloso	0.40	0.55
	Matriz germinativa	0.20	0.45

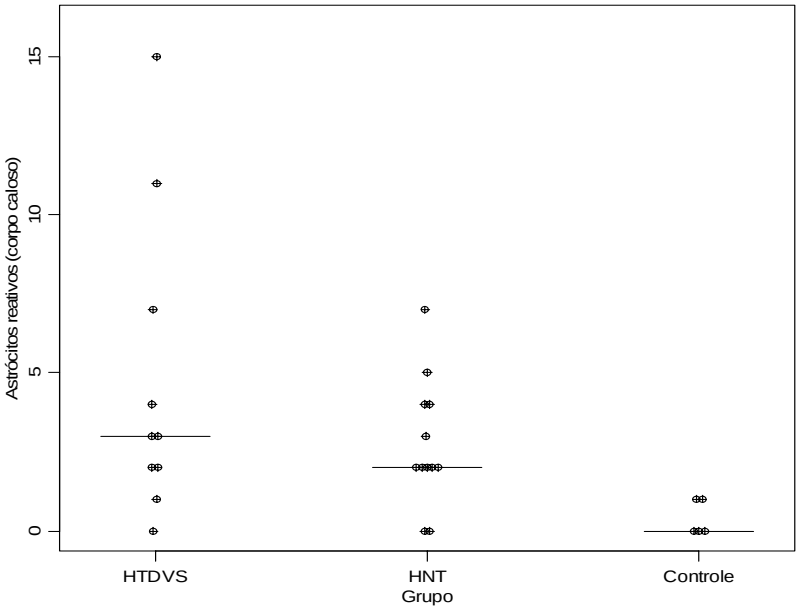

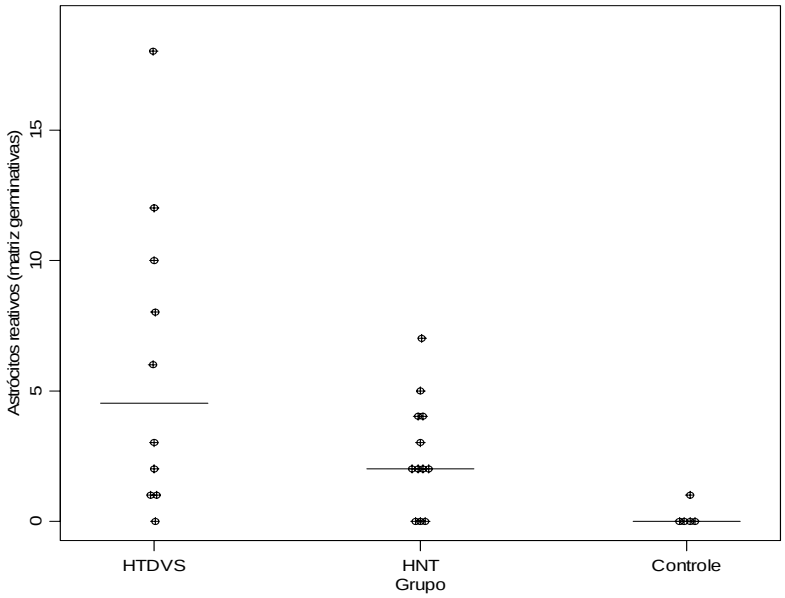

Gráfico 9 - Distribuição da quantidade de astrócitos reativos e as médias, respectivamente no corpo caloso e na matriz germinativa, dos grupos experimentais.

Foi utilizado, para análise estatística destes dados, modelo de regressão Poisson Dupla. Com isso, foi possível comprovar que havia diferença significativa entre os três grupos, exceto pela comparação da quantidade de astrócitos reativos no corpo caloso entre os grupos HTDVS e HNT, em que houve apenas tendência a maior número no grupo HTDVS

(p=0,02), conforme mostra abaixo a tabela 9. Assim, observou-se que não houve redução da quantidade de astrócitos reativos após o tratamento; pelo contrário, os animais tratados apresentaram maior quantidade de astrócitos reativos em relação aos não tratados. Comparativamente, ainda houve maior astrocitose reativa nos animais derivados e não derivados em relação aos controles.

Tabela 9 - Resultados da análise estatística da comparação grupo a grupo dos números de astrócitos reativos, por método imuno-histoquímico de GFAP

Corpo Caloso			
		IC95%	
Comparações - Grupos	**p-valor**	**LI**	**LS**
HTDVS - HNT	0.02	0.32	3.78
HTDVS - Controle	< 0,01	2.86	5.93
HNT - Controle	< 0,01	1.21	3.50

Matriz Germinativa			
		IC95%	
Comparações - Grupos	**p-valor**	**LI**	**LS**
HTDVS - HNT	< 0,01	1.65	5.38
HTDVS - Controle	< 0,01	4.24	7.55
HNT - Controle	< 0,01	1.35	3.42

4.5.2 Estudo imuno-histoquímico do Ki67

A análise imuno-histoquimica com anticorpo Ki-67 teve como objetivo contabilizar as células em divisão mitótica marcadas na região da matriz germinativa, localizada no ângulo externo dos ventrículos laterais cerebrais (Figura 14). As médias e desvios padrões do número de células mitóticas nos três grupos experimentais encontram-se sumarizadas na tabela 10 e representados no Gráfico 10.

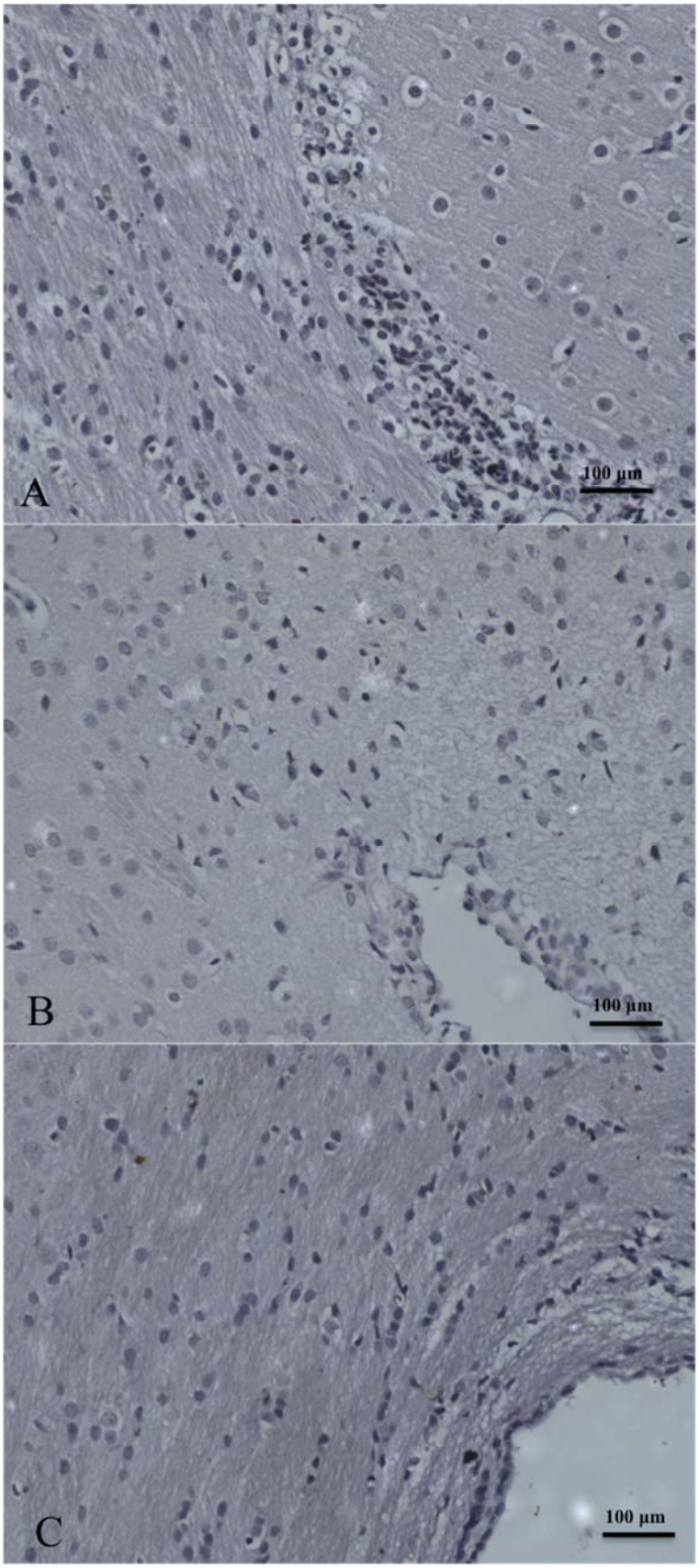

Figura 14 - Fotomicrografias da matriz germinativa dos animais experimentais (A) controle (B) hidrocefálico não tratado (C) hidrocefálico tratado com DVSC, com imunomarcação para Ki67, mostrando maior proliferação celular nos grupos controles. Magnificação de 40X.

Tabela 10 - Média e desvio padrão do número de células mitóticas encontradas nas amostras dos diferentes grupos experimentais

Grupo	Média	DP
HTDVS	2.45	3.7
HNT	1.36	2.24
Controle	90.5	22.23

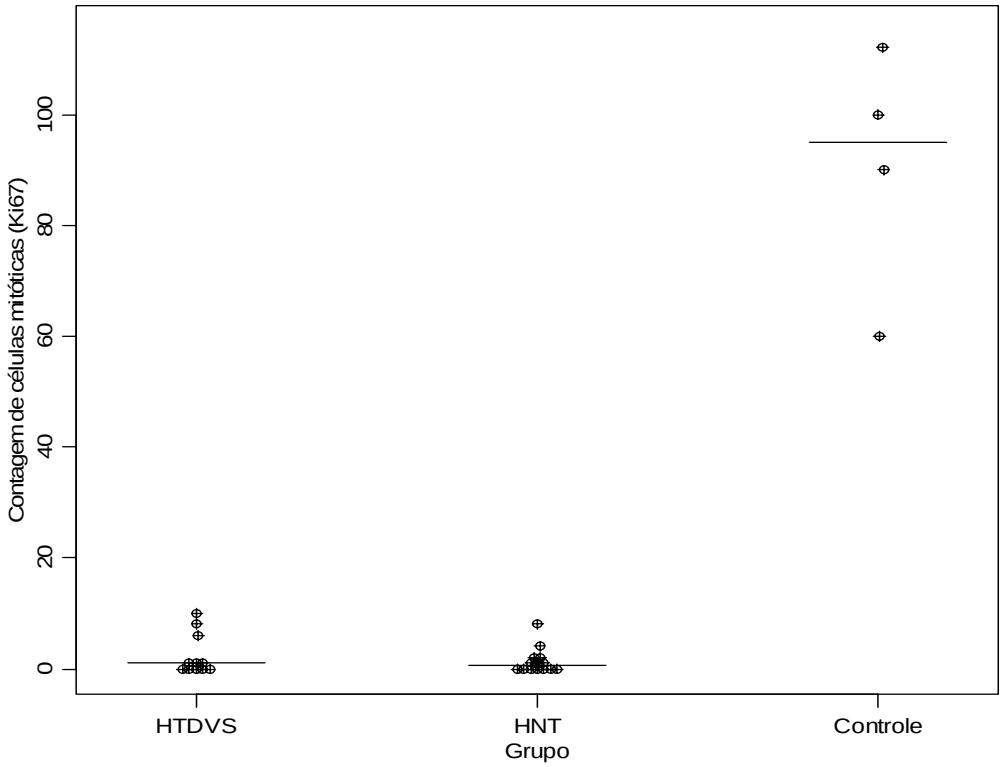

Gráfico 10 - Distribuição e média do número de células mitóticas.

Utilizando também modelo de regressão de Poisson Dupla, verificou-se que houve diferença estatisticamente significativa entre os grupos HTDVS e HNT e o grupo controle, mas não entre si, ou seja, neste estudo, a hidrocefalia reduziu a frequência de células em mitose na matriz germinativa; entretanto, o tratamento com a DVSC não trouxe melhora significativa neste aspecto, embora a média de células mitóticas no grupo derivado tenha sido maior que no grupo não tratado (2,45 versus 1,36, com desvio padrão 3,7 versus 2,24, respectivamente).

Tabela 11 - Resultados da análise estatística da comparação grupo a grupo dos números de células mitóticas, pelo método de Ki67

			IC95%	
Comparações	**Estimativa**	**p-valor**	**LI**	**LS**
HTDVS - HNT	0,84	0,35	-0,95	2,63
HTDVS - Controle	-87,70	< 0,01	-103,04	-72,36
HNT - Controle	-88,54	< 0,01	-103,84	-73,24

4.6 Dosagem das citocinas inflamatórias no líquor

As citocinas IL-1β, IL-6 e TNF-α foram dosadas no líquor colhido por punção ventricular direta apos a craniectomia do vértex. Foi possível a obtenção de amostras de 8 animais do grupo HTDVS, 11 amostras do grupo HNT e 4 amostras de animais do grupo C. As dosagens foram expressas em picogramas/ml. Todas as amostras do grupo controle apresentaram valores de zero para as dosagens de IL-1β, IL-6 e TNF-α, ou seja, em ratos normais, não encontramos expressão destas interleucinas.

Nos ratos do grupo hidrocefálico tratado (HTDVS), o valor médio da IL-1β no líquor foi 62,3 pg/ml (variação 0-249 pg/ml). Já nos animais do grupo hidrocefálico não tratado (HNT), o valor médio foi 249,6 pg/ml (variação 0-1076,5 pg/ml).

Quanto à IL-6, nos ratos do grupo HTDVS, o valor médio foi 104,2 pg/ml (variação 0-431,2 pg/ml). Já nos animais do grupo HNT, o valor médio foi 364,7 pg/ml (variação 0-984,8 pg/ml).

O nível médio do TNF-α, por sua vez, foi de 4,9 pg/ml no grupo HTDVS e 170,5 pg/ml no grupo HNT.

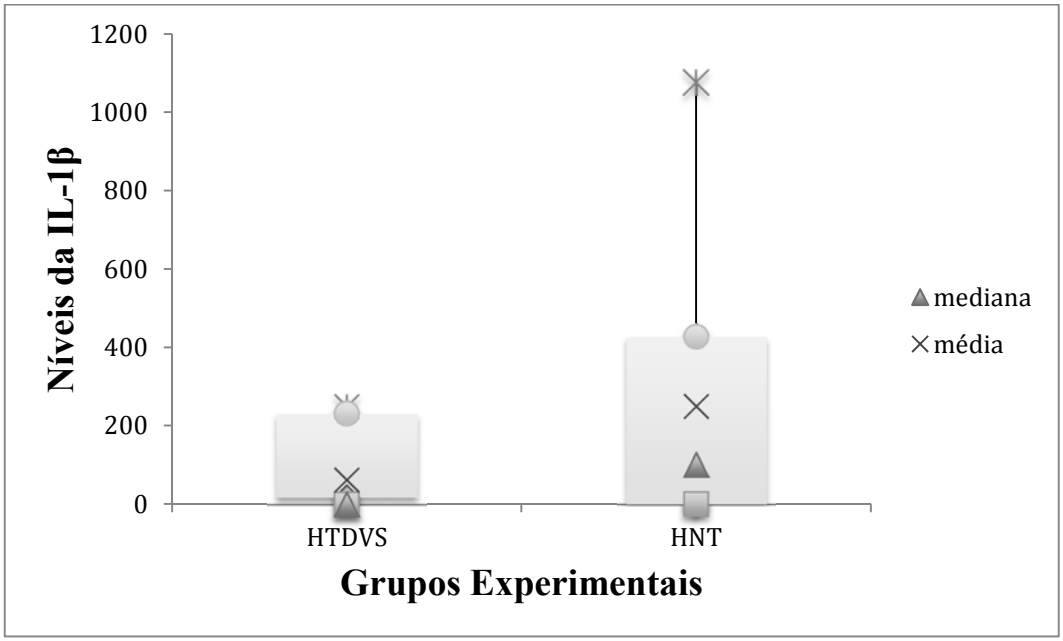

Gráfico 11 - Média e variação dos valores dos níveis de IL-1β nos grupos experimentais.

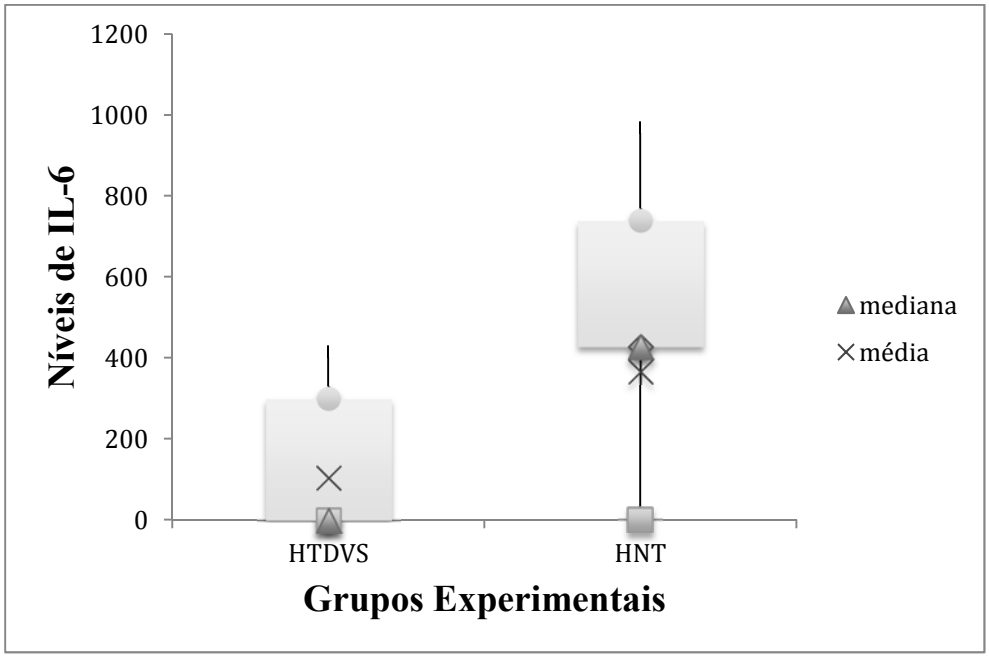

Gráfico 12 - Média e variação dos valores dos níveis de IL-6 nos grupos experimentais.

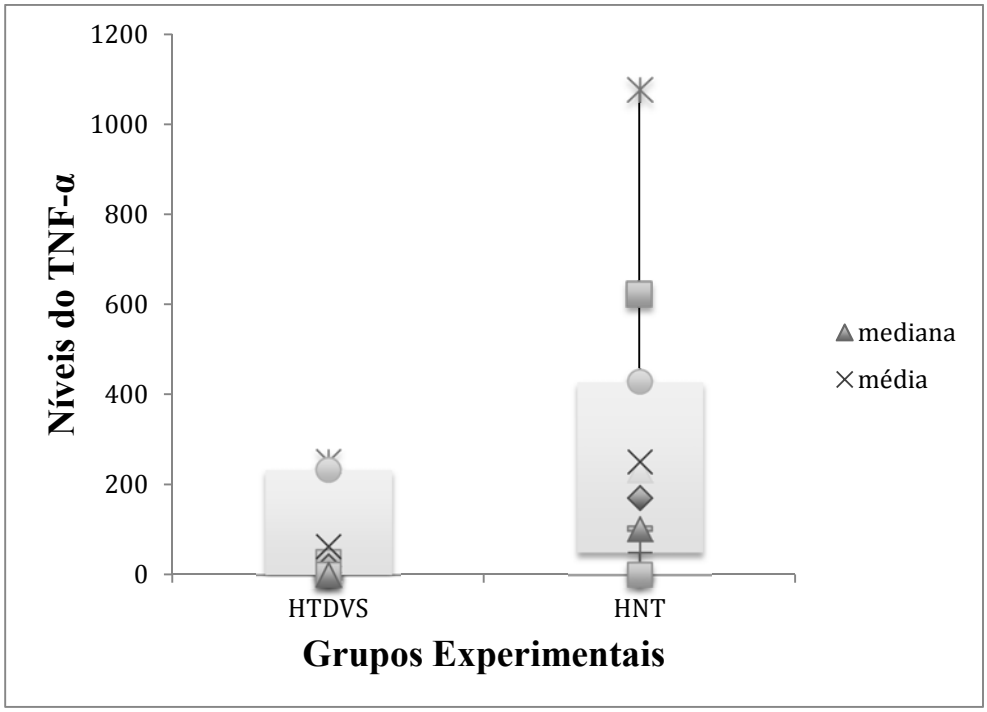

Gráfico 13 - Média e variação dos valores dos níveis de TNF-α nos grupos experimentais.

A comparação direta entre os grupos dos níveis das três interleucinas foi feita por teste de Kruskal-Wallis com pós-teste de Dunn; esta análise mostrou que havia diferença significativa entre os grupos, sendo que o grupo HNT apresentou os níveis mais altos, estatisticamente maiores que os grupos HTDVS e C ($p<0,01$) que, por sua vez, não apresentaram diferença entre si. Entretanto, 5 dos 8 animais do grupo HTDVS e 5 dos 11 animais do grupo HNT apresentavam níveis indetectáveis de IL-1β e IL-6 no líquor. Outrossim, apenas 2 animais derivados apresentavam níveis positivos de TNF-α, enquanto 9 ratos do grupo HNT apresentavam elevação do TNF-α liquórico. Deste modo, optou-se por realizar também uma avaliação por meio de modelo Log binomial e análise da razão de prevalências, cujos resultados encontram-se na Tabela 12.

Tabela 12 - Razão de prevalências, em relação ao grupo HTDVS, da presença de níveis elevados de IL-1β, IL-6 e TNF-α nos grupos experimentais

	Grupo		
	HTDVS	**HNT**	**Razão de Prevalências (IC95%)**
IL1β			
0	7(87.50)	5(45.45)	Referência: HTDVS
1	1(12.50)	6(54.55)	4,36 (0,65-29,50)
IL6			
0	5(71.43)	5(50.00)	Referência: HTDVS
1	2(28.57)	5(50.00)	1,75 (0,47-6,59)
TNFa			
0	6(75.00)	2(22.22)	Referência: HTDVS
1	2(25.00)	7(77.78)	3,11 (0,89-10,86)

Portanto, observou-se que, embora a prevalência de níveis aumentados de IL-1β nos animais do grupo HTDVS foi menor que nos animais do grupo HNT, não foi possível concluir se havia diferença estatística, uma vez que o intervalo de confiança para 95% contém o número 1. O mesmo se aplica à IL-6 e TNF-α.

5 DISCUSSÃO

A fisiopatologia da hidrocefalia, especialmente em crianças, ainda permanece desconhecida em vários aspectos, a despeitos dos avanços obtidos nas duas últimas décadas por grupos que se dedicam aos estudo da hidrocefalia experimental. Obviamente, este conhecimento é fundamental para a compreensão dos fenômenos clínicos que ocorrem em crianças hidrocefálicas e, principalmente, tem implicações terapêuticas. O desenvolvimento de novos métodos de tratamento deve ter como alvo os mecanismos fisiopatológicos iniciais, em nível celular e bioquímico.

Deste modo, o presente trabalho objetivou analisar e correlacionar as alterações clínicas, radiológicas, celulares e bioquímicas da indução de hidrocefalia pelo método da injeção cisternal de caulim em ratos de 7 dias de vida. Clinicamente, os animais foram avaliados com testes específicos para avaliar capacidade de aprendizagem, memória e desenvolvimento sensório-motor. Avaliação anatômica, da citoarquitetura geral e do grau de mielinização cerebral foram obtidos por métodos de ressonância magnética (transferência de mielinização) e histopatologia. Além disso, foram realizadas análises imuno-histoquímicas para constatar o grau de astrogliose e o número de células em divisão mitótica na matriz germinativa, assim como dosagens de interleucinas no líquor a fim de investigar a participação de mecanismos inflamatórios na patogênese desta doença.

Estudaram-se as lesões do parênquima cerebral resultantes da hidrocefalia, que foram comparadas com animais controles sem a patologia; contudo, o segundo e principal foco deste trabalho foi analisar o efeito do tratamento da hidrocefalia, por meio de derivação ventrículo-subcutânea, nestes mesmos pontos, com ênfase na reversibilidade a curto prazo dos danos provocados pela hidrocefalia.

A injeção de solução de caulim na cisterna suboccipital sabidamente produz obstrução mecânica bem como reação inflamatória local, culminando com obstrução dos forames de saída do IV ventrículo e hidrocefalia proeminente (KHAN et al., 2006). A escolha de ratos Wistar deveu-se ao fato de sua ampla utilização em modelos de hidrocefalia experimental; ademais, um rato Wistar de 21 dias corresponde, no que se refere a mielinização e desenvolvimento cerebral, a uma criança de 6 meses de idade (ROMJIN et al., 1991). Há descrições na literatura de modelos felinos e caninos para hidrocefalia experimental (BAYSTON et al., 2008; ESKANDARI et al., 2011), que, embora também sejam confiáveis, tem a inconveniência de trabalhar com animais maiores e, em algumas universidades e centros de pesquisa (como é o nosso caso), seu uso atualmente encontra-se bastante restrito.

Escolheu-se como tratamento a derivação ventrículo-subcutânea por ser de fácil instalação e compatível com ratos de pequeno tamanho, em que derivações para outras cavidades corpóreas poderiam predispor a migração do cateter e outras complicações. Estudo de Eskandari et al. (2012), utilizaram drenagem ventricular intermitente através do implante de reservatório subgaleal, que era puncionando de acordo com a necessidade clínica. Demonstrou-se que a drenagem intermitente não impediu a ocorrência de dilatação ventricular progressiva, diferentemente do presente estudo, em que o aumento ventricular não só foi interrompido como também o diâmetro ventricular reduziu-se drasticamente, como discutiremos adiante.

A avaliação do ganho ponderal fornece dados relevantes em relação à progressão da doença e nível de desidratação dos animais com hidrocefalia. Ratos hidrocefálicos ganham menos peso que controles (DI CURZIO et al., 2014). Em estudo com 24 ratos “imaturos” (de 3 semanas de vida) hidrocefálicos, derivados ou não, e 16 controles, Del Bigio et al. (1997), observaram que o tratamento com a derivação precoce (uma semana pós-indução) estava relacionada a padrão normal de ganho de peso, enquanto que a derivação 4 semanas pós-

indução propiciava manutenção das taxas de ganho de peso, embora o peso total permanecesse sempre menor que os controles. Observaram também que o peso dos animais não tratados era significativamente menor após 4 semanas de hidrocefalia.

Catalão et al. (2014), encontraram, em 37 ratos de 7 dias de vida distribuídos em grupos semelhantes ao presente estudo, que os grupos controle e hidrocefálico ganhavam mais peso que os animais tratados, com derivação funcionante ou não. Os animais foram pesados por 14 dias, e a diferença tornou-se significativa após o oitavo dia pós-indução. Resultados semelhantes foram descritos por Garcia (2013).

No presente trabalho, o ganho de peso foi dividido em 2 períodos: entre o 7º e o 14º dia (semana anterior à DVSC no grupo tratado) e entre o 14º e 21º dia (semana posterior a DVSC). Não houve diferença significativa do ganho de peso na primeira semana do experimento. Portanto, nesta fase aguda, o desenvolvimento de hidrocefalia levou a menor ganho de peso e inapetência.

No segundo período, entre o 14º e o 21º dia, o ganho de peso foi estatisticamente semelhante nos três grupos. Assim, observa-se que o tratamento com a DVSC não interferiu no ganho de peso, sendo possível que, após o estresse inicial, os animais entraram num estado "compensado", uma vez que também não houve diferença entre os grupos HTDVS e HNT e o grupo controle. É provável ainda que o período em que o ganho ponderal foi estudado tenha sido curto; Del Bigio et al. (2003), avaliaram ratos hidrocefálicos 9 meses após a indução da doença com caulim e mostraram que havia nítido atraso de ganho ponderal nos ratos induzidos, embora não tenha analisado animais após tratamento.

A avaliação clínica dos animais foi feita por meio de testes de aferição das habilidades motoras: o teste de campo aberto (*Open Field*) e o teste do labirinto aquático de Morris. Esta abordagem é amplamente utilizada em modelos experimentais de doenças neuropsicológicas descritas na literatura (VORHEES et al., 2006; TATEM et al., 2014), e é

bastante útil para avaliar a progressão da doença e eficácia terapêutica. Outras testes para avaliação motora incluem o *rotarod* (cilindro rotatório) e os testes com barras horizontais (DEACON et al., 2013), mas estes testes não são particularmente adequados para ratos pequenos pois exigem graus maiores de habilidade motora, geralmente desenvolvidos apenas em animais adultos. De maneira geral, o teste *Open Field* traz as vantagens de ser de fácil execução, de evitar manuseio dos animais durante o teste, de não ser invasivo e de poder ser repetido varias vezes durante o período experimental (TATEM et al., 2014). Por outro lado, consiste em teste semi-quantitativo, que pode incluir erros de julgamento do observador, pois a cada animal observado é atribuído um escore subjetivo.

Os animais foram submetidos ao teste de campo aberto nos dias experimentais 06, 08, 10, 12 e 14. Inicialmente, todos os animais, incluindo os controles, apresentavam certa dificuldade na execução da marcha, exibindo curvatura cifótica dorsal, marcha com desequilíbrio e base alargada. Estes sinais são considerados dentro dos padrões em ratos com essa idade, pois o encéfalo do animal ainda não completou seu desenvolvimento e maturação (TATEM et al., 2014). Analisando-se os desempenhos de cada grupo em cada um dos dias supracitados, principalmente no 6º e no 14º dia (*start* e *endpoint*) através da nota media obtida, não se encontrou quaisquer diferenças entre os grupos. Entretanto, ao comparar o ganho de desempenho, ou seja, a diferença entre a nota final e a inicial, percebeu-se que o grupo controle apresentou melhor desempenho que os grupos HTDVS e HNT, que, por sua vez, não apresentaram diferença significativa entre si. Estes achados sugerem que de fato houve piora logo após o início do curso da hidrocefalia, mas que o tratamento com a derivação não foi suficiente para normalizar a performance motora dos animais.

Eskandari et al. (2012), utilizaram métodos semelhantes, em que os animais eram colocados para andar numa plataforma, observaram que os animais controles tinham desempenho nitidamente superior ao grupo hidrocefálico; em seu estudo, porem, os animais

não eram tratados definitivamente, mas sim com punçoes ventriculares intermitentes. Nesse caso, também, o desempenho dos animais puncionados não foi superior aos dos animais não tratados. Estes autores argumentaram que muitos de seus animais tinham hidrocefalia muito grave e portanto não conseguiram completar o experimento.

Catalão et al. (2014), encontraram resultados mais favoráveis. Empregando também o teste *Open Field*, o autor notou que, após 5 dias de tratamento, o escore dos animais derivados era semelhante aos do grupo controle. Animais com derivação não funcionante, no entanto, mantinham desempenho significativamente inferior. Já Khan et al. (2006), não encontraram diferenças entre ratos normais e hidrocefálicos mesmo após 20 dias de experimento no que se refere ao comportamento deambulatório na caixa ou em cilindro rotatório.

O teste do labirinto aquático (MORRIS, 1984) tem como objetivo avaliar a habilidade natatória e portanto motora do rato, assim como estudar sua capacidade de localização espacial, o que fornece informações sobre memória espacial associativa. É também procedimento de fácil realização, cuja maior virtude é a rápida possibilidade de treinamento (MORRIS, 1984). Como desvantagens, o teste não é capaz de permitir variações motivacionais e é totalmente manual, o que torna os experimentos mais longos, além do fato de que a imersão na agua pode causar efeitos endocrinológicos e/ou de estresse (VORHEES et al., 2006).

No presente estudo, os grupos HTDVS e HNT, quando avaliados individualmente, não apresentaram melhora progressiva após o treinamento e as etapas do procedimento no labirinto aquático, diferentemente do grupo C, que apresentou tempos significativamente menores quando comparadas as performances do 2º dia com as do 1º dia. Ao realizarem-se as comparações entre os grupos, observou-se que os grupo HTDVS teve desempenho claramente superior ao grupo HNT no período vespertino do 1º dia do labirinto aquático e no período

matutino do 2º dia, além de haver tendência a melhor desempenho no período vespertino do 2º dia também (p=0,18). Ademais, no período matutino do 2º dia, os animais do grupo HTDVS tiveram desempenho muito próximo dos animais do grupo controle. Em suma, os animais tratados memorizaram mais facilmente o caminho à plataforma que os não tratados e apresentaram desempenho semelhante aos normais. Isso indica que houve restabelecimento da memoria espacial nos ratos derivados.

Del Bigio et al. (1997), encontraram resultados bastante semelhantes, inclusive ressaltando que os ratos derivados 7 dias após a indução da hidrocefalia tinham desempenho levemente melhor que aqueles derivados 4 semanas após. Já Catalão et al. (2014), não encontraram diferenças no tempo de chegada à plataforma entre animais derivados ou não, mas referem que o tempo entre a instalação do tratamento e o teste do labirinto foi pequeno, e que provavelmente foi insuficiente para recuperação da memória. Williams et al. (2014), estudaram 28 ratos Sprague-Dawley com hidrocefalia induzida por caulim e compararam-nos com 28 controles; suas conclusões foram que ratos hidrocefálicos tem maiores tempos de chegada à plataforma 28 dias após indução da hidrocefalia, embora sua velocidade de natação seja semelhante aos controles, e que há relação linear entre a gravidade da hidrocefalia (de acordo com as dimensões ventriculares) e a piora do desempenho no teste do labirinto aquático.

A avaliação da hidrocefalia por meio de RM constitui o padrão de análise radiológica do encéfalo, tanto na prática clínica quanto nos estudos experimentais encontrados na literatura (DEL BIGIO et al., 1997; DRAKE et al., 2006; GARNE et al., 2010; HU at al., 2011; MILLER et al., 2007). O primeiro parâmetro avaliado neste trabalho foi a razão ventricular, aqui calculada a partir da divisão (ou razão) entre a área do ventrículo lateral no corte coronal médio e a área total do encéfalo no mesmo corte, com o objetivo de comprovar a redução das dimensões ventriculares apos a derivação. Embora já tenha sido estabelecido

que em certos casos de ventriculomegalia hipertensiva não haja diminuição significativa dos ventrículos mesmo após tratamento (especialmente na hidrocefalia crônica), a redução das dimensões ventriculares ainda representa parâmetro utilizado para comprovação do sucesso do tratamento (DEL BIGIO et al., 2003; DRAKE, 2006).

Foi encontrada drástica redução da razão ventricular na comparação entre animais hidrocefálicos tratados e não tratados, sendo a RV média dos animais do grupo HTDVS antes a DVSC de 0,68 e após de 0,5, respectivamente, com $p<0,01$.Todos os animais tinham hidrocefalia moderada ou grave antes da DVSC, ou seja, o tratamento cirúrgico foi bastante eficaz. Resultados semelhantes foram encontrados por Del Bigio et al. (1997), Catalão et al. (2014), Castro et al. (2012) e Harrison et al. (2015). A drenagem intermitente, por outro lado, não foi suficiente para evitar a progressão da ventriculomegalia, sendo encontrada também correlação direta entre a gravidade da ventriculomegalia e sinais clínicos de deterioração neurológica (ESKANDARI et al., 2012).

A quantificação da taxa de transferência de magnetização (MTR) foi o segundo aspecto radiológico avaliado neste estudo, com o objetivo de quantificar a mielina e avaliar a concentração dos metabólitos resultantes da degradação do tecido. Esta técnica vem sendo usada para quantificar a mielina presente em determinadas áreas do cérebro para diferentes patologias do SNC, como esclerose múltipla, neurite óptica, degenerações wallerianas, hemorragias e infecções, além da própria hidrocefalia (CORKILL *et al.*, 2003; GROSSMAN et al., 1994; HENKELMAN et al., 2001; YAMADA *et al.*, 1992). Sua análise é baseada na troca de magnetização entre os prótons que estão vinculados a grandes moléculas de baixa mobilidade (no caso, a mielina) e os prótons móveis em água livre (GOZZI et al., 2012; GROSSMAN et al., 1994; HENKELMAN et al., 2001). A MTR é utilizada para investigar o grau de destruição tissular do sistema nervoso central, já que as reduções nos valores de MTR são imputadas à diminuição da integridade de macromoléculas, e refletem os danos da mielina

(NEWBOULD et al., 2014), da membrana axonal, ou diluição de macromoléculas em edema inflamatório (GROSSMAN et al., 1994).

Quantificou-se a taxa de transferência de magnetização em 3 regiões de interesse: encéfalo total e regiões dorsal e ventral do ventrículo lateral esquerdo, estas últimas mais suscetíveis às forças de estiramento ocasionadas pelo surgimento de dilatação ventricular. Em nenhuma das regiões diferença estatisticamente significativa foi encontrada nas comparações entre os dados pré e pós-derivação. A comparação da MT entre os animais pós-DVSC e controles também não trouxe diferença estatística. Postula-se que o tempo de progressão da hidrocefalia neste experimento tenha sido insuficiente para produzir lesão detectável da mielina pela MT na substância branca peri-ventricular, e que novos estudos, com maiores períodos, sejam necessários. Desse modo, para os tempos deste estudo, a MT não se mostrou adequada para avaliação da destruição do parênquima cerebral e do resultado pós-operatório.

Estudos publicados na literatura médica, no entanto, mostram resultados discrepantes. Hähnel at al. (1999), estudando as taxas de MT em 5 diferentes regiões do cérebro (substância branca peri-ventricular dorsal e ventral, joelho e esplênio do corpo caloso e tálamo) de 12 pacientes com hidrocefalia crônica e comparando-as com 16 controles saudáveis, encontraram taxas significativamente menores nos pacientes doentes em todas as regiões exceto tálamo. Concluíram que as medidas de MT fornecem informação adicional não dada pelas técnicas de RM tradicionais (T2) e que há de fato lesão mielínica da substância branca. Harrison et al. (2015) também mostraram que há correlação entre a ocorrência de inflamação sistêmica e alterações na microestrutura cerebral e redução das taxas de MT, em 20 pacientes com inflamação induzida por vacinação para tifo.

Outro estudo avaliou a presença de hipersinal T2 peri-ventricular pré e pós-derivação em 12 ratos Sprague-Dawley hidrocefálicos tratados uma semana após indução com caulim e 7 animais tratados 4 semanas após a indução (DEL BIGIO et al., 1997). Animais com

hipersinal T2 pré-derivação exibiam ventrículos 38% maiores que aqueles sem hipersinal. Houve regressão deste hipersinal após o tratamento em todos os animais, mesmo nos que mantinham ventrículos dilatados. Não foi aferida a taxa de MT neste estudo.

Catalão et al. (2014), também relacionaram a MT à lesão da substância branca periventricular, com valores reduzidos nos animais hidrocefálicos em relação aos controles normais. Quando os ratos hidrocefálicos eram tratados com derivação liquórica e esta estava funcionante, os valores de MTR voltavam a se aproximar daqueles obtidos nos encéfalos de ratos normais.

A apreciação histológica das amostras com a coloração de hematoxilina-eosina teve como objetivo observar a citoarquitetura geral e suas alterações em duas regiões cerebrais peri-ventriculares (corpo caloso e matriz germinativa), além de descartar outras alterações estruturais grosseiras que pudessem interferir com os resultados. Estas áreas foram escolhidas por estarem logo adjacentes aos ventrículos laterais e destarte serem mais suscetíveis a lesões por forças de estiramento causadas pela dilatação destas estruturas.

Os animais controles apresentavam estruturas microscopicamente normais, com laminação preservada do epêndima e corpo caloso. Por sua vez, os animais hidrocefálicos apresentavam corpo caloso estirado, edemaciado, e com estiramento das fibras nervosas (menos coradas). O epêndima perdeu sua integridade, com células achatadas e pontos de ruptura, em maior ou menor grau de acordo com a gravidade da hidrocefalia. Nos animais tratados com a DVSC, observou-se que as células ependimárias encontravam-se menos achatadas e que as fibras do corpo caloso mostravam-se mais coradas; no entanto, persistiam pontos de ruptura e destruição celular ependimária, ou seja, algumas lesões eram definitivas, enquanto que outras foram parcialmente revertidas.

A coloração por solocromo-cianina foi também utilizada principalmente para análise da espessura do corpo caloso e sua mielinização consoante a intensidade da coloração. Neste

aspecto, percebeu-se que os animais do grupo HTDVS apresentavam corpo caloso mais espesso e mais intensamente azul que os animais do grupo HNT, aproximando-se do grupo C, embora houve leve diferença em favor deste último, cujos corpos calosos eram algo mais espessos.

Estes resultados encontram-se em conformidade com uma série de análises histológicas sobre hidrocefalia experimental encontradas na literatura médica. Uma análise de ratos hidrocefálicos 7 dias após indução demonstrou que a coloração da mielina na substância branca era desprezível; o corpo caloso mostrou-se edemaciado com grandes espaços extracelulares peri-axonais; havia ainda grave perda do epêndima com *clusters* de hemossiderina e núcleos apoptóticos (KHAN et al., 2006).

O trabalho de Lopes et al. (2009), caracterizou com precisão os achados histológicos em ratos jovens com hidrocefalia induzida por caulim. Foram estudados animais na fase de mielinização intensa (7-21 dias de vida); segundo os autores, em ratos normais, a coloração por solocromo-cianina na substância branca é desprezível aos 14 dias de vida, mas bastante intensa aos 21 dias.

Seus equivalentes hidrocefálicos, porém, apresentam corpo caloso muito afilado após 7 dias da indução. O epêndima foi perdido e o estiramento foi grave. Poupando apenas estruturas de substância cinzenta como o hipocampo e o núcleo caudado. Descreve-se também a rarefação da substância branca peri-ventricular e corpo caloso por edema, núcleos apoptóticos, e redução da coloração por mielina. Resultados semelhantes foram publicados por DI Curzio et al. (2013), em furões e McMullen et al. (2012), em camundongos.

Outros dois artigos descrevem resultados semelhantes àqueles do presente estudo sobre os achados histopatológicos pós-derivação (CATALÃO et al., 2014; DEL BIGIO et al., 1997). Nestes trabalhos, a derivação mostrou-se capaz de preservar o corpo caloso de lesões

mais graves; os sinais de edema eram mais sutis e sua espessura e mielinização eram maiores que os controles e comparáveis aos controles.

Astrócitos são células da neuroglia amplamente distribuídas por todo o sistema nervoso central, tanto na substância branca como na cinzenta. Desempenham funções importantes, tais como a sustentação e a nutrição dos neurônios, além de serem reguladores das funções neuronais (BEN HAIM et al., 2015).

Os astrócitos são ativados em situações de agressão ao sistema nervoso central, em resposta defensiva, limitando e reparando os danos ao tecido, e restaurando a homeostase. Uma das características observadas durante a ativação glial é a expressão aumentada do GFAP, em um processo chamado astrogliose reativa, que ocorre em situações como trauma, desordens genéticas, insultos químicos e doenças neurodegenerativas (EDDLESTON; MUCKE, 1993; PEKNY; PEKNA, 2014; SOFRONIEW, 2009).

A análise histopatológica das amostras cerebrais por imunoistoquímica para o GFAP demonstrou que os astrócitos imunomarcados, nas diferentes regiões estudadas nos ratos com hidrocefalia sem tratamento, apresentavam-se intensamente marcados e com prolongamentos espessos. Já nos animais hidrocefálicos tratados com DVSC, os astrócitos eram mais delicados com prolongamentos mais finos, apesar de ter sido observada imunomarcação astrocitária mais intensa que nos ratos controles. Este aspecto mais grosseiro dos astrócitos deve-se justamente ao fato dessas células estarem ativadas para realizarem a reparação e a cicatrização do sistema nervoso central, nos mais diferentes tipos de agressão.

Entretanto, além da análise qualitativa, foi feita a contagem e o cálculo da densidade dos astrócitos reativos no corpo caloso e na matriz germinativa, áreas escolhidas porque apresentaram astrogliose mais evidente. Nesse aspecto, encontramos resultados interessantes: os grupos HTDVS e HNT apresentavam nítido aumento do número de astrócitos reativos em relação ao grupo C em ambas as regiões estudadas, ou seja, a ocorrência de hidrocefalia

claramente leva a maior astrocitose e conseguintemente ativação dos processos reparatórios da glia. Surpreendentemente, quando comparados os animais dos grupos tratado e não tratado, percebemos que os animais do grupo HTDVS também apresentavam maior astrocitose que o grupo HNT na região da matriz germinativa e tendência a aumento deste processo no corpo caloso (p=0,02). Isso sugere que os processos reparatórios de defesa no parênquima cerebral continuaram ativos mesmo após o tratamento com a derivação; além disso, acreditamos também que a instalação e a presença do cateter de derivação (material estranho) potencializou os mecanismos celulares de defesa cerebral.

A aumento do número e da densidade de astrócitos reativos em variadas regiões da substância branca peri-ventricular de animais hidrocefálicos é um fenômeno já bem estabelecido descrito por Lopes et al. (2009) e Del Bigio et al. (1998), além de vários outros autores (DEREN et al., 2010; DI CURZIO et al., 2013; YOSHIDA et al., 1990), especialmente em hidrocefalia grave (YOSHIDA et al., 1990) e após 3-4 semanas da indução da patologia (DEL BIGIO et al., 1998). Na literatura, há três outros trabalhos que analisaram o efeito do tratamento com derivação na ocorrência de astrocitose reativa. Catalão et al. (2014), encontraram que o número de astrócitos reativos era maior no corpo caloso, cápsula externa e matriz germinativa dos animais hidrocefálicos, mas este número diminuía significativamente após tratamento (com p<0,05).

Miller et al. (2007), estudaram o perfil de GFAP em ratos H-Tx hidrocefálicos antes e após tratamento com derivação ventrículo-subcutânea. Esta é uma linhagem de hidrocefalia genética de herança desconhecida, e portanto sem necessidade de intervenção para produzir a doença. Os autores quantificaram o GFAP tanto por imuno-histoquímica como por *Western blot,* e avaliaram os resultados após 6 ou 21 dias.

Após o tratamento, nos animais sacrificados com 6 dias pós-derivação, encontraram redução de 18% e 23% da expressão do GFAP no córtex parietal e occipital, respectivamente,

pelo método do *Western blot*, além de redução de 18,3% na astrocitose reativa da região periaquedutal. Entretanto, todos estes resultados não tiveram significância estatística quando comparados com controles.

Nos animais sacrificados após 21 dias, entretanto, houve redução significativa da astrocitose na substância branca periaquedutal e lobos parietal e temporal, por ambos os métodos. Portanto, com seus resultados, conseguiram comprovar que há astrocitose não só na substância branca peri-ventricular, mas também à distância, nos lobos parietal e occipital, e que sua redução ocorre lenta e gradualmente. No caso do presente trabalho, é provável que a análise tenha sido precoce e portanto não se observou este mesmo efeito. Outra diferença possível é que a injeção de caulim é traumática e também pode levar a maior reação astrocitária.

Similarmente, Eskandari et al. (2011), quantificaram a expressão de GFAP, por meio de *Western blot* e *Northern blot*, em gatos de 10 dias, derivados após 10 dias da indução de hidrocefalia com caulim e sacrificados 60 dias após. Seus resultados indicaram que a resposta astrocitária, tanto no que se refere ao RNA quanto à densidade proteica do GFAP, mantém-se mesmo após períodos maiores de tratamento, e que a derivação melhora parcialmente mas não reverte tal processo.

Ainda com relação às alterações celulares promovidas pela hidrocefalia, foi utilizada também a marcação por Ki67 para avaliação da proliferação celular na matriz germinativa (localizada no ângulo externo dos ventrículos laterais, região de intensa proliferação celular, que ainda está presente em ratos jovens).

A proteína Ki67 é expressa em todas as fases do ciclo mitótico, porém está ausente em células que não estão em processo de replicação (G0), sendo excelente marcador para especificar a fração em crescimento de determinado tecido (JALAVA et al., 2006; POLLEY et al., 2015). Observou-se que os animais do grupo controle apresentavam intensa

celularidade nesta região, com grande número de células imunomarcadas pelo Ki-67. Já os animais hidrocefálicos, tratados e não tratados com a DVSC, apresentaram imunomarcação menos evidente, com celularidade reduzida na região estudada, e, após a contagem das células imunomarcadas, não foi estabelecida diferença significativa entre esses dois grupos hidrocefálicos.

Na literatura médica, não há nenhum estudo, experimental ou clínico, que utilizasse este marcador para avaliação da hidrocefalia pós-derivação. Há, porém, vários estudos, que demostram diminuição das células imunomarcadas em animais hidrocefálicos em comparação a controles (DEL BIGIO et al., 1998; DI CURZIO et al., 2013; KHAN et al., 2006; LOPES et al., 2009). Alguns poucos estudos analisaram o efeito de fármacos anti-oxidantes neste contexto. O Edaravone, quando administrado em ratos hidrocefálicos via intraperitoneal, não se mostrou eficaz (GARCIA, 2014); já a quercetina parece ter aumentado a quantidade de células em proliferação na matriz germinativa (ZARGAR et al., 2016).

No presente trabalho, observou-se que os grupos HTDVS e HNT apresentaram nítida e significativa redução do índice de células mitóticas marcadas pelo Ki67. Embora o número médio de células em divisão tenha sido maior no grupo tratado em relação ao não tratado (2,45 versus 1,36, respectivamente), não houve diferença estatisticamente significativa (p=0,35). Depreende-se, assim, que a indução de hidrocefalia reduz a proliferação celular na matriz germinativa, mas que o tratamento com DVSC não resultou em recuperação das taxas de mitose.

A análise da presença de interleucinas no líquor dos três grupos como forma de investigar o papel de mecanismos inflamatórios na fisiopatologia da hidrocefalia constitui outro aspecto deste trabalho. Como descrito previamente, as interleucinas perfazem um grupo de citocinas que desencadeiam reações inflamatórias e mediadoras entre vários tipos de células (ABBAS et al., 2011). Podem ser liberadas em resposta a antígenos porém sua composição química não é determinada pelo antígeno estimulador (MALKOVSKY et al., 1988).

O sistema nervoso central imaturo é particularmente vulnerável a injuria secundaria à inflamação (SIVAL et al., 2008). Citocinas pró-inflamatórias são produzidas por linfócitos T; ao serem liberadas, promovem a migração de células do sistema imune para o cérebro e ativação astrocitária e microglial (SIVAL et al., 2008). Embora o nível de determinadas interleucinas como IGF-1, HGF, VEGF, IFNγ e IL-18 sabidamente encontra-se aumentado em pacientes com hidrocefalia neonatal, não foi elucidado completamente o papel destas proteínas na patogênese da hidrocefalia (NAUREEN et al., 2014; SCHMITZ et al., 2007; SIVAL et al., 2008).

O pouco enfoque que foi dado a este aspecto da fisiopatologia da hidrocefalia pode ser encontrado majoritariamente em trabalhos sobre hidrocefalia de pressão normal (HPN), que é entidade bastante específica e afeta exclusivamente indivíduos idosos (LEINONEN et al., 2011; PYYKKÖ et al., 2014; SCOLLATO et al., 2010; SOSVOROVA et al., 2014; TARKOWSKI et al., 2003; TARNARIS et al., 2009).

Além disso, há escassas informações na literatura sobre os efeitos do tratamento com derivações. Embora o aumento da perfusão cerebral e a redução dos mecanismos de injúria direta do parênquima cerebral ocasionados pelo tratamento possam evitar a progressão da reação inflamatória, a derivação em si não interrompe especificamente os mecanismos inflamatórios, e, portanto, a lesão microglial cerebral pode se manter mesmo após a intervenção (SIVAL et al., 2008). Por serem biomarcadores e portanto passíveis de dosagem, as interleucinas também podem ser empregadas no diagnóstico e avaliação da eficácia do tratamento (TARNARIS et al., 2006).

Com base nestes estudos publicados e nas características individuais de cada interleucina, foram selecionadas três delas para análise: IL-1β, IL-6 e TNF-α. A IL-1β aumenta a proliferação, diferenciação e produção de anticorpos de linfócitos B (MALKOVSKY et al., 1988), e é conhecida por suas ações pró-inflamatórias no tecido

nervoso, como indução de febre e exacerbação de neurodegeneração (SCHMITZ et al., 2007). A IL-6 é produzida por linfócitos T em resposta a estimulo antigênico e atua nos estágios tardios da diferenciação de células B (SÄVMAN et al., 2002). Apresenta funções importantes na reação neuronal à injuria inflamatória; seu bloqueio leva a redução dos mecanismos de regeneração neuronal (ZHANG et al., 2009). O TNF-α é a chave de início da inflamação imuno-mediada no cérebro (SOSVOROVA et al, 2014) e sua expressão encontra-se aumentada em uma série de doenças neurodegenerativas, como esclerose múltipla, doença de Alzheimer e demência vascular (TARKOWSKI et al., 2003). Vários estudos correlacionaram a IL-1β, a IL-6 e o TNF-α com injúria cerebral inflamatória (ALLAN et al., 2005; MERHAR, 2012; SÄVMAN et al., 2002; SCHMITZ et al., 2007; TARKOWSKI et al., 2003).

Os resultados do presente estudo mostram que há aumento das interleucinas em questão na hidrocefalia induzida por caulim e que a DVSC reduz os níveis destas proteínas. Sugere-se, deste modo, que a reação inflamatória tecidual tem participação na fisiopatologia da doença e que a DVSC reverte este processo.

A análise estatística dos valores individuais dos grupos e suas médias mostrou diferenças significativas entre eles, sendo o nível de IL-1β, IL-6 e TNF-α maiores no grupo HNT do que nos grupos HTDVS e C, que não tiveram diferença entre si. Não foi possível estabelecer um *cut-off* de valor normal para nenhuma delas. Entretanto, como foram encontrados resultados indetectáveis em todos os grupos para todas as citocinas testadas, optou-se por fazer também uma análise das prevalências dos valores elevados, que não mostrou diferença significativa entre os grupos. Com isso, torna-se imperativa a realização de novos estudos com amostragens maiores.

Na literatura médica, encontramos alguns trabalhos que exploram a relação entre estas interleucinas e a ocorrência de hidrocefalia, tanto experimental quanto clínica; não obstante, encontra-se uma única publicação analisando também o tratamento com derivação.

O trabalho de Wostrack et al. (2014), dosou, no líquor de 82 pacientes com hidrocefalia secundária a hemorragia subaracnóide (HSA), a concentração de IL-6 somente, e concluiu que níveis muito elevados de IL-6 relacionavam-se a dependência de derivação. Os autores concluíram também que a reação inflamatória desencadeada pela HSA culminou com o surgimento e a progressão da hidrocefalia, e que valores altos desta citocina podem predizer a necessidade de tratamento com derivações.

Merhar (2012), em uma meta-análise dos biomarcadores inflamatórios estudados ate então no contexto da hidrocefalia neonatal, cita dois trabalhos: o de Savman et al. (2002), que encontrou altos níveis de entre os IL-1β, IL-6, IL-8 e TNF-α em crianças pré-termo com hemorragia da matriz germinativa, e o de Schmitz et al (2007), que encontraram níveis elevados destas mesmas interleucinas e também de IFN-γ. Este último grupo encontrou também correlação entre aumento das interleucinas e lesão de substância branca na análise por ultrassonografia transfontanelar.

Jimenez et al. (2014), encontraram níveis elevados de TNF-α mas não de TGFβ1 num modelo experimental de hidrocefalia genética em camundongos (hyh), havendo ainda associação entre este marcador e a gravidade da hidrocefalia, provavelmente por meio da mediação de reação astrocitária, processos neurodegenerativos e isquemia.

Botfield et al. (2013), descobriram que a instilação intratecal de decorina, um proteoglicano inibidor do TNF-β, evita o surgimento de hidrocefalia em ratos submetidos a injeção suboccipital cistenal de caulim, e concluíram que este fármaco e a via de ativação do TNF-β configuram potenciais alvos de novas estratégias terapêuticas.

Segundo Naureen et al. (2014), na hidrocefalia neonatal clínica, há aumento de VEGF, IGF-1 e HGF, além de IL-6 e TNF-α. Os primeiros indicam que ativam-se mecanismos anti-apoptóticos e de reparo neuronal; já os últimos comprovam a ocorrência de processos inflamatórios cerebrais. Os autores recomendam tratamentos adicionais às

derivações devido à fisiopatologia multifatorial da doença. Achados semelhantes foram publicados por Heep et al. (2004), que demonstraram aumento do VEGF e TGF-β1 em crianças com hidrocefalia pós-hemorragia da prematuridade. Curiosamente, Sival et al. (2008), haviam descrito que a hidrocefalia neonatal traz ativação das citocinas pró-inflamatórias IL-18 e IFN- γ no líquor, mas não de biomarcadores de apoptose, e sugerem tratamento anti-inflamatório em conjunto com a derivação liquórica.

De maneira geral, há um número cada vez maior de evidências confirmando a ocorrência de inflamação com consequente aumento de interleucinas no líquor na hidrocefalia experimental. O presente estudo objetivou trazer uma contribuição adicional ao entendimento desta complexa fisiopatologia, além de melhor esclarecimento dos efeitos do tratamento com derivação, que ainda eram amplamente desconhecidos. Estudos com maior numero de animais serão certamente necessários, bem como sua correlação clínica em humanos. A possibilidade de dosagem destes marcadores no sangue, por sua relativa facilidade de coleta, também é um potencial alvo diagnóstico e terapêutico para o futuro.

5.1 Limitações

As limitações encontradas neste estudo incluem pequeno tempo de seguimento dos animais após a indução da hidrocefalia, dificuldade de detecção dos níveis de interleucinas em vários animais e dificuldades técnicas na realização de alguns métodos. Os animais controles e os tratados têm ventrículos muito pequenos ou virtuais, o que dificulta bastante a coleta de líquor. A coleta via suboccipital ou lombar é igualmente difícil. Do mesmo modo, as ratas-mãe frequentemente devoravam seus filhotes após a derivação, devido ao odor característico do sangue, mesmo após limpeza vigorosa da pelagem dos animais.

6 CONCLUSÕES

A análise dos efeitos da derivação ventrículo-subcutânea na hidrocefalia induzida por caulim em ratos permitiu-nos concluir que, nos intervalos de tempo experimentais:

o ganho de peso foi semelhante entre animais tratados e não tratados e controles;

as habilidades de marcha e mobilidade não melhoraram com o tratamento e mantiveram-se inferiores aos controles;

os testes de memória foram nitidamente melhores nos animais tratados, que se assemelhavam aos controles;

a DVSC foi efetiva na redução das dimensões ventriculares;

a mielinização da substância branca peri-ventricular, medida pela técnica de transferência de magnetização, é comprometida pela hidrocefalia e não se reverte com a derivação;

houve recuperação parcial da citoarquitetura após a DVSC;

o aumento da astrocitose reativa e a redução do índice de proliferação celular na matriz germinativa ocasionados pela indução de hidrocefalia não foram revertidos pelo tratamento com a derivação;

houve aumento das interleucinas inflamatórias IL-1β, IL-6 e TNF-α na hidrocefalia induzida por caulim e a DVSC reduziu os níveis destas proteínas, deduzindo-se que há participação de reação inflamatória tecidual na fisiopatologia desta condição.

7 REFERÊNCIAS

ABBAS, A.; LICHTMAN, A.; PILLAI, S. **Imunologia celular e molecular**. 7th Ed. Rio de Janeiro: Elsevier, 2011. 560.

ALLAN, S. M.; TYRRELL, P. J.; ROTHWELL, N. J. Interleukin-1 and neuronal injury. **Nat Rev Immunol,** v. 5, n. 8, p. 629-40, Aug 2005.

AMADOR, E.; DORFMAN, L. E.; WACKER, W. E. SERUM LACTIC DEHYDROGENASE ACTIVITY: AN ANALYTICAL ASSESSMENT OF CURRENT ASSAYS. **Clin Chem,** v. 12, p. 391-9, Aug 1963.

BARAT, C.; SIMPSON, L.; BRESLOW, E. Properties of human vasopressin precursor constructs: inefficient monomer folding in the absence of copeptin as a potential contributor to diabetes insipidus. **Biochemistry,** v. 43, n. 25, p. 8191-203, Jun 2004.

BAUMEISTER, F. A. et al. IL-6 in CSF during ventriculitis in preterm infants with posthemorrhagic hydrocephalus. **Infection,** v. 28, n. 4, p. 234-6, 2000 Jul-Aug 2000.

BAYSTON, R. et al. An experimental in-vivo canine model for adult shunt infection. **Cerebrospinal Fluid Res,** v. 5, p. 17, 2008.

BEEMS, T. et al. Serum- and CSF-concentrations of brain specific proteins in hydrocephalus. **Acta Neurochir (Wien),** v. 145, n. 1, p. 37-43, Jan 2003.

BEERS, S. R.; BERGER, R. P.; ADELSON, P. D. Neurocognitive outcome and serum biomarkers in inflicted versus non-inflicted traumatic brain injury in young children. **J Neurotrauma,** v. 24, n. 1, p. 97-105, Jan 2007.

BEN HAIM, L. et al. Elusive roles for reactive astrocytes in neurodegenerative diseases. **Front Cell Neurosci,** v. 9, p. 278, 2015.

BERGER, R. P. et al. Serum neuron-specific enolase, S100B, and myelin basic protein concentrations after inflicted and noninflicted traumatic brain injury in children. **J Neurosurg,** v. 103, n. 1 Suppl, p. 61-8, Jul 2005.

BONDURANT, C. P.; JIMENEZ, D. F. Epidemiology of cerebrospinal fluid shunting. **Pediatr Neurosurg,** v. 23, n. 5, p. 254-8; discussion 259, 1995.

BOTFIELD, H. et al. Decorin prevents the development of juvenile communicating hydrocephalus. **Brain,** v. 136, n. Pt 9, p. 2842-58, Sep 2013a.

BRENES SÁENZ, J. C.; VILLAGRA, O. R.; FORNAGUERA TRÍAS, J. Factor analysis of Forced Swimming test, Sucrose Preference test and Open Field test on enriched, social and isolated reared rats. **Behav Brain Res,** v. 169, n. 1, p. 57-65, Apr 2006.

CARDOSO, E. J. et al. Changes caused by hydrocephalus, induced by kaolin, in the corpus callosum of adult dogs. **Acta Cir Bras,** v. 26 Suppl 2, p. 8-14, 2011.

CASTRO, S. **Avaliação da Ressonância Magnetica de 1,0 T como método de imagem in vivo da hidrocefalia experimental. Aplicação do método na avaliação do tamanho dos ventrículos em ratos submetidos à derivação liquórica**. 2003. (Doutorado). Clínica Cirúrgica, Universidade de São Paulo, Faculdade de Medicina de Ribeirão Preto, Ribeirão Preto.

CASTRO, S. C. et al. 0.1T magnetic resonance image in the study of experimental hydrocephalus in rats. Accuracy of the method in the measurements of the ventricular size. **Acta Cir Bras,** v. 27, n. 11, p. 768-72, Nov 2012.

CAVALCANTI, D. P.; SALOMÃO, M. A. [Incidence of congenital hydrocephalus and the role of the prenatal diagnosis]. **J Pediatr (Rio J),** v. 79, n. 2, p. 135-40, 2003 Mar-Apr 2003.

CHOW, L. C. et al. Accumulation of transforming growth factor-beta2 and nitrated chondroitin sulfate proteoglycans in cerebrospinal fluid correlates with poor neurologic outcome in preterm hydrocephalus. **Biol Neonate,** v. 88, n. 1, p. 1-11, 2005.

CHUSID, J. **Neuroanatomia corrrelativa e neurologia funcional**. 18a. Rio de Janeiro: Guanabara Koogan, 1985.

COCHRANE, D. et al. Model for the cost analysis of shunted hydrocephalic children. **Pediatr Neurosurg,** v. 23, n. 1, p. 14-9, 1995.

CORKILL, R. G. et al. Multi-modal MRI in normal pressure hydrocephalus identifies pre-operative haemodynamic and diffusion coefficient changes in normal appearing white matter correlating with surgical outcome. **Clin Neurol Neurosurg,** v. 105, n. 3, p. 193-202, Jul 2003.

CRAWFORD, F. et al. Identification of plasma biomarkers of TBI outcome using proteomic approaches in an APOE mouse model. **J Neurotrauma,** v. 29, n. 2, p. 246-60, Jan 2012.

DANDY, W. E. THE OPERATIVE TREATMENT OF COMMUNICATING HYDROCEPHALUS. **Ann Surg,** v. 108, n. 2, p. 194-202, Aug 1938.

DE OLIVEIRA, R. S.; MACHADO, H. R. Transcranial color-coded Doppler ultrasonography for evaluation of children with hydrocephalus. **Neurosurg Focus,** v. 15, n. 4, p. ECP3, Oct 2003.

DEACON, R. M. Measuring motor coordination in mice. **J Vis Exp**, n. 75, p. e2609, 2013.

DEL BIGIO, M.; MCALLISTER, J. N. **Hydrocephalus pathology**. 1st. London: Churchill Livingstone, 1999.

DEL BIGIO, M. R. Neuropathology and structural changes in hydrocephalus. **Dev Disabil Res Rev,** v. 16, n. 1, p. 16-22, 2010.

DEL BIGIO, M. R.; CROOK, C. R.; BUIST, R. Magnetic resonance imaging and behavioral analysis of immature rats with kaolin-induced hydrocephalus: pre- and postshunting observations. **Exp Neurol,** v. 148, n. 1, p. 256-64, Nov 1997.

DEL BIGIO, M. R.; WILSON, M. J.; ENNO, T. Chronic hydrocephalus in rats and humans: white matter loss and behavior changes. **Ann Neurol,** v. 53, n. 3, p. 337-46, Mar 2003.

DEL BIGIO, M. R.; ZHANG, Y. W. Cell death, axonal damage, and cell birth in the immature rat brain following induction of hydrocephalus. **Exp Neurol,** v. 154, n. 1, p. 157-69, Nov 1998.

DEREN, K. E. et al. Reactive astrocytosis, microgliosis and inflammation in rats with neonatal hydrocephalus. **Exp Neurol,** v. 226, n. 1, p. 110-9, Nov 2010.

DI CURZIO, D. L.; BUIST, R. J.; DEL BIGIO, M. R. Reduced subventricular zone proliferation and white matter damage in juvenile ferrets with kaolin-induced hydrocephalus. **Exp Neurol,** v. 248, p. 112-28, Oct 2013.

DI CURZIO, D. L.; TURNER-BRANNEN, E.; DEL BIGIO, M. R. Oral antioxidant therapy for juvenile rats with kaolin-induced hydrocephalus. **Fluids Barriers CNS,** v. 11, p. 23, 2014.

DONG, X. Q. et al. Change in plasma copeptin level after acute spontaneous basal ganglia hemorrhage. **Peptides,** v. 32, n. 2, p. 253-7, Feb 2011.

DOSHI, A.; BOU-HAIDAR, P.; DELMAN, B. Physiologic Evaluation of the Brain with Magnetic Resonance Imaging. In: WINN, H. R. (Ed.). **Youmans Neurological Surgery**. Philadelphia: Elsevier Saunders, 2011. cap. 19, p.355-375.

DRAKE, J. **Current systems for cerebrospinal fluid shunting and Management of Pediatric Hydrocephalus: Endoscopic and Image-Guided Surgery in Hydrocephalus**. Philadelphia: Saunders, 2006.

EDDLESTON, M.; MUCKE, L. Molecular profile of reactive astrocytes--implications for their role in neurologic disease. **Neuroscience,** v. 54, n. 1, p. 15-36, May 1993.

ENG, L. F. et al. An acidic protein isolated from fibrous astrocytes. **Brain Res,** v. 28, n. 2, p. 351-4, May 1971.

ESKANDARI, R.; HARRIS, C. A.; MCALLISTER, J. P. Reactive astrocytosis in feline neonatal hydrocephalus: acute, chronic, and shunt-induced changes. **Childs Nerv Syst,** v. 27, n. 12, p. 2067-76, Dec 2011.

ESKANDARI, R. et al. Effect of delayed intermittent ventricular drainage on ventriculomegaly and neurological deficits in experimental neonatal hydrocephalus. **Childs Nerv Syst,** v. 28, n. 11, p. 1849-61, Nov 2012.

FRIED, A.; SHAPIRO, K. Subtle deterioration in shunted childhood hydrocephalus. A biomechanical and clinical profile. **J Neurosurg,** v. 65, n. 2, p. 211-6, Aug 1986.

GARCIA, C. **Efeitos Neuroprotetores do Edaravone na Hidrocefalia Experimental Induzida em Ratos Wistar**. 2013. (Mestrado). Clínica Cirúrgica, Universidade de São Paulo, Faculdade de Medicina de Ribeirão Preto, Ribeirão Preto.

GARDNER, P.; LEIPZIG, T.; PHILLIPS, P. Infections of central nervous system shunts. **Med Clin North Am,** v. 69, n. 2, p. 297-314, Mar 1985.

GARNE, E. et al. Congenital hydrocephalus--prevalence, prenatal diagnosis and outcome of pregnancy in four European regions. **Eur J Paediatr Neurol,** v. 14, n. 2, p. 150-5, Mar 2010.

GONZALEZ-DARDER, J. et al. Sequential morphological and functional changes in kaolin-induced hydrocephalus. **J Neurosurg,** v. 61, n. 5, p. 918-24, Nov 1984.

GOZZI, M. et al. A magnetization transfer imaging study of corpus callosum myelination in young children with autism. **Biol Psychiatry,** v. 72, n. 3, p. 215-20, Aug 2012.

GROSSMAN, R. I. et al. Magnetization transfer: theory and clinical applications in neuroradiology. **Radiographics,** v. 14, n. 2, p. 279-90, Mar 1994.

HARRISON, N. A. et al. Quantitative Magnetization Transfer Imaging as a Biomarker for Effects of Systemic Inflammation on the Brain. **Biol Psychiatry,** v. 78, n. 1, p. 49-57, Jul 2015.

HEEP, A. et al. Vascular endothelial growth factor and transforming growth factor-beta1 are highly expressed in the cerebrospinal fluid of premature infants with posthemorrhagic hydrocephalus. **Pediatr Res,** v. 56, n. 5, p. 768-74, Nov 2004.

HEMMATI, F.; PISHVA, N. C-reactive protein as an indicator of aqueductal gliosis and hydrocephaly in neonatal meningitis. **Singapore Med J,** v. 49, n. 6, p. e163-5, Jun 2008.

HENKELMAN, R. M.; STANISZ, G. J.; GRAHAM, S. J. Magnetization transfer in MRI: a review. **NMR Biomed,** v. 14, n. 2, p. 57-64, Apr 2001.

HOLWERDA, D. A. A glycopeptide from the posterior lobe of pig pituitaries. 2. Primary structure. **Eur J Biochem,** v. 28, n. 3, p. 340-6, Jul 1972a.

_____. A glycopeptide from the posterior lobe of pig pituitaries. I. Isolation and characterization. **Eur J Biochem,** v. 28, n. 3, p. 334-9, Jul 1972b.

HU, Y.; CHOWDHRY, S.; ROBINSON, S. Infantile Posthemorrhagic Hydrocephalus. In: WINN, H. R. (Ed.). **Youmans Neurological Surgery**. 6th. Philadelphia: Elsevier Saunders, 2011. cap. 187, p.1987-1992.

HÄHNEL, S. et al. Magnetization transfer measurements in normal-appearing cerebral white matter in patients with chronic obstructive hydrocephalus. **J Comput Assist Tomogr,** v. 23, n. 4, p. 516-20, 1999 Jul-Aug 1999.

HÜPPI, P. S.; LAZEYRAS, F. MR Spectroscopy. In: TORTORI-DONATI, P. (Ed.). **Pediatric Neuroradiology**. Berlin: Springer, 2005. cap. 23, p.1049-1072.

JALAVA, P. et al. Ki67 immunohistochemistry: a valuable marker in prognostication but with a risk of misclassification: proliferation subgroups formed based on Ki67 immunoreactivity and standardized mitotic index. **Histopathology,** v. 48, n. 6, p. 674-82, May 2006.

JANEWAY, C. **Immunobiology**. 8th Ed. New York: Garland, 1999.

JIMÉNEZ, A. J. et al. Increased levels of tumour necrosis factor alpha (TNFα) but not transforming growth factor-beta 1 (TGFβ1) are associated with the severity of congenital hydrocephalus in the hyh mouse. **Neuropathol Appl Neurobiol,** v. 40, n. 7, p. 911-32, Dec 2014.

JUCÁ, C. et al. Treatment of hydrocephalus by ventriculoperitoneal shunt: analysis of 150 consecutive cases in the Hospital of the Faculty of Medicine of Ribeirão Preto. **Acta Cirurgica Brasileira,** v. 17, n. 3, p. 4, 2002.

JULIAN-REYNIER, C. et al. Impact of prenatal diagnosis by ultrasound on the prevalence of congenital anomalies at birth in southern France. **J Epidemiol Community Health,** v. 48, n. 3, p. 290-6, Jun 1994.

KATAN, M.; CHRIST-CRAIN, M. The stress hormone copeptin: a new prognostic biomarker in acute illness. **Swiss Med Wkly,** v. 140, p. w13101, 2010.

KHAN, O. H.; ENNO, T. L.; DEL BIGIO, M. R. Brain damage in neonatal rats following kaolin induction of hydrocephalus. **Exp Neurol,** v. 200, n. 2, p. 311-20, Aug 2006.

KIM, T. A.; KALNINS, A. U.; PROST, R. W. Computed Tomography and Magnetic Resonance Imaging of the Brain. In: WINN, H. R. (Ed.). **Youmans Neurological Surgery**. Philadelphia: Elsevier Saunders, 2011. cap. 17, p.277-310.

KOEHNE, P. et al. Vascular endothelial growth factor and erythropoietin concentrations in cerebrospinal fluid of children with hydrocephalus. **Childs Nerv Syst,** v. 18, n. 3-4, p. 137-41, Apr 2002.

KONDZIELLA, D. et al. Alterations in brain metabolism, CNS morphology and CSF dynamics in adult rats with kaolin-induced hydrocephalus. **Brain Res,** v. 927, n. 1, p. 35-41, Feb 2002.

LADUE, J. S.; WROBLEWSKI, F.; KARMEN, A. Serum glutamic oxaloacetic transaminase activity in human acute transmural myocardial infarction. **Science,** v. 120, n. 3117, p. 497-9, Sep 1954.

LAM, S. et al. Pediatric endoscopic third ventriculostomy: a population-based study. **J Neurosurg Pediatr,** v. 14, n. 5, p. 455-64, Nov 2014.

LARSSON, A.; STEPHENSEN, H.; WIKKELSØ, C. Adult patients with "asymptomatic" and "compensated" hydrocephalus benefit from surgery. **Acta Neurol Scand,** v. 99, n. 2, p. 81-90, Feb 1999.

LEINONEN, V. et al. Cerebrospinal fluid biomarkers in idiopathic normal pressure hydrocephalus. **Int J Alzheimers Dis,** v. 2011, p. 312526, 2011.

LIMA, J. E. et al. Use of neuron-specific enolase for assessing the severity and outcome in patients with neurological disorders. **Braz J Med Biol Res,** v. 37, n. 1, p. 19-26, Jan 2004.

LOPES, L. A. S.; SLOBODIAN, I.; DEL BIGIO, M. R. Characterization of juvenile and young adult mice following induction of hydrocephalus with kaolin. **Exp Neurol,** v. 219, n. 1, p. 187-96, Sep 2009.

LOPES L.S., L.; MACHADO, H.R., M.; LACHAT, J.J. **Hidrocefalia experimental**. São Paulo: Robe Editorial, 1998.

MALE, D. et al. **Immunology**. London: Mosby International Limited, 1999.

MALKOVSKÝ, M. et al. The interleukins in acquired disease. **Clin Exp Immunol,** v. 74, n. 2, p. 151-61, Nov 1988.

MARTIN-FIORI, E.; HUISMAN, T. A. G. M. Diffusion-Weighted, Perfusion-Weighted, and functional MR Imaging. In: TORTORI-DONATI, P. (Ed.). **Pediatric Neuroradiology**. Berlin: Springer, 2005. cap. 24, p.1073-1114.

MCALLISTER, J. P. Pathophysiology of congenital and neonatal hydrocephalus. **Semin Fetal Neonatal Med,** v. 17, n. 5, p. 285-94, Oct 2012.

MCALLISTER, J. P. et al. An update on research priorities in hydrocephalus: overview of the third National Institutes of Health-sponsored symposium "Opportunities for Hydrocephalus Research: Pathways to Better Outcomes". **J Neurosurg,** v. 123, n. 6, p. 1427-38, Dec 2015.

MCMULLEN, A. B.; BAIDWAN, G. S.; MCCARTHY, K. D. Morphological and behavioral changes in the pathogenesis of a novel mouse model of communicating hydrocephalus. **PLoS One,** v. 7, n. 1, p. e30159, 2012.

MERHAR, S. Biomarkers in neonatal posthemorrhagic hydrocephalus. **Neonatology,** v. 101, n. 1, p. 1-7, 2012.

MILLER, J. M.; MCALLISTER, J. P. Reduction of astrogliosis and microgliosis by cerebrospinal fluid shunting in experimental hydrocephalus. **Cerebrospinal Fluid Res,** v. 4, p. 5, 2007.

MOLNÁR, A. H. et al. Inhibitory effect of vasopressin receptor antagonist OPC-31260 on experimental brain oedema induced by global cerebral ischaemia. **Acta Neurochir (Wien),** v. 150, n. 3, p. 265-71, Mar 2008.

MOORE, B. W.; PEREZ, V. J.; GEHRING, M. Assay and regional distribution of a soluble protein characteristic of the nervous system. **J Neurochem,** v. 15, n. 4, p. 265-72, Apr 1968.

MORGENTHALER, N. G. et al. Copeptin: clinical use of a new biomarker. **Trends Endocrinol Metab,** v. 19, n. 2, p. 43-9, Mar 2008.

MORRIS, R. Developments of a water-maze procedure for studying spatial learning in the rat. **J Neurosci Methods,** v. 11, n. 1, p. 47-60, May 1984.

MUKHERJEE, S. et al. Early TBI-Induced Cytokine Alterations are Similarly Detected by Two Distinct Methods of Multiplex Assay. **Front Mol Neurosci,** v. 4, p. 21, 2011.

NAGY, A. et al. Ventriculosubgaleal shunt in the treatment of posthemorrhagic and postinfectious hydrocephalus of premature infants. **Childs Nerv Syst,** v. 29, n. 3, p. 413-8, Mar 2013.

NAUREEN, I. et al. Fingerprint changes in CSF composition associated with different aetiologies in human neonatal hydrocephalus: inflammatory cytokines. **Childs Nerv Syst,** v. 30, n. 7, p. 1155-64, Jul 2014.

NEWBOULD, R. D. et al. Age independently affects myelin integrity as detected by magnetization transfer magnetic resonance imaging in multiple sclerosis. **Neuroimage Clin,** v. 4, p. 641-8, 2014.

OI, S.; DI ROCCO, C. Proposal of "evolution theory in cerebrospinal fluid dynamics" and minor pathway hydrocephalus in developing immature brain. **Childs Nerv Syst,** v. 22, n. 7, p. 662-9, Jul 2006.

PAPA, L. et al. Ubiquitin C-terminal hydrolase is a novel biomarker in humans for severe traumatic brain injury. **Crit Care Med,** v. 38, n. 1, p. 138-44, Jan 2010.

PAPPIUS, H. **Cerebral edema and the blood-brain barrier**. New York: Plenum Medical Book Company, 1989.

PARODI, A. J. Protein glucosylation and its role in protein folding. **Annu Rev Biochem,** v. 69, p. 69-93, 2000.

PAVONE, P. et al. Hydranencephaly: cerebral spinal fluid instead of cerebral mantles. **Ital J Pediatr,** v. 40, p. 79, 2014.

PEKNY, M.; PEKNA, M. Astrocyte reactivity and reactive astrogliosis: costs and benefits. **Physiol Rev,** v. 94, n. 4, p. 1077-98, Oct 2014.

PELINKA, L. E. et al. GFAP versus S100B in serum after traumatic brain injury: relationship to brain damage and outcome. **J Neurotrauma,** v. 21, n. 11, p. 1553-61, Nov 2004.

PETZOLD, A. et al. Role of serum S100B as an early predictor of high intracranial pressure and mortality in brain injury: a pilot study. **Crit Care Med,** v. 30, n. 12, p. 2705-10, Dec 2002.

POLLEY, M. Y. et al. An international study to increase concordance in Ki67 scoring. **Mod Pathol,** v. 28, n. 6, p. 778-86, Jun 2015.

PUTNAM, T. J. Surgical treatment of infantile hydrocephalus. **Calif Med,** v. 78, n. 1, p. 29-32, Jan 1953.

PYYKKÖ, O. T. et al. Cerebrospinal fluid biomarker and brain biopsy findings in idiopathic normal pressure hydrocephalus. **PLoS One,** v. 9, n. 3, p. e91974, 2014.

REKATE, H. L. A consensus on the classification of hydrocephalus: its utility in the assessment of abnormalities of cerebrospinal fluid dynamics. **Childs Nerv Syst,** v. 27, n. 10, p. 1535-41, Oct 2011.

ROMIJN, H. J.; HOFMAN, M. A.; GRAMSBERGEN, A. At what age is the developing cerebral cortex of the rat comparable to that of the full-term newborn human baby? **Early Hum Dev,** v. 26, n. 1, p. 61-7, Jul 1991.

ROYDS, J. A.; TIMPERLEY, W. R.; TAYLOR, C. B. Levels of enolase and other enzymes in the cerebrospinal fluid as indices of pathological change. **J Neurol Neurosurg Psychiatry,** v. 44, n. 12, p. 1129-35, Dec 1981.

SANTOS, M. V. et al. Ventricular-subcutaneous shunt for the treatment of experimental hydrocephalus in young rats: technical note. **Childs Nerv Syst**, Feb 2016.

SCHMITZ, T. et al. Interleukin-1beta, interleukin-18, and interferon-gamma expression in the cerebrospinal fluid of premature infants with posthemorrhagic hydrocephalus--markers of white matter damage? **Pediatr Res,** v. 61, n. 6, p. 722-6, Jun 2007a.

SCHRAG, J. D. et al. Lectin control of protein folding and sorting in the secretory pathway. **Trends Biochem Sci,** v. 28, n. 1, p. 49-57, Jan 2003.

SCOLLATO, A. et al. CSF proteomic analysis in patients with normal pressure hydrocephalus selected for the shunt: CSF biomarkers of response to surgical treatment. **Neurol Sci,** v. 31, n. 3, p. 283-91, Jun 2010a.

SHANNON, C. N. et al. The economic impact of ventriculoperitoneal shunt failure. **J Neurosurg Pediatr,** v. 8, n. 6, p. 593-9, Dec 2011.

SHINODA, M.; OLSON, L. Immunological aspects of kaolin-induced hydrocephalus. **Int J Neurosci,** v. 92, n. 1-2, p. 9-28, Nov 1997.

SIMON, T. D. et al. Hospital care for children with hydrocephalus in the United States: utilization, charges, comorbidities, and deaths. **J Neurosurg Pediatr,** v. 1, n. 2, p. 131-7, Feb 2008.

SIVAL, D. A. et al. Neonatal high pressure hydrocephalus is associated with elevation of pro-inflammatory cytokines IL-18 and IFNgamma in cerebrospinal fluid. **Cerebrospinal Fluid Res,** v. 5, p. 21, 2008.

SOFRONIEW, M. V. Molecular dissection of reactive astrogliosis and glial scar formation. **Trends Neurosci,** v. 32, n. 12, p. 638-47, Dec 2009.

SOSVOROVA, L. et al. Selected pro- and anti-inflammatory cytokines in cerebrospinal fluid in normal pressure hydrocephalus. **Neuro Endocrinol Lett,** v. 35, n. 7, p. 586-93, 2014.

SPINELLA, P. C. et al. S-100beta protein-serum levels in healthy children and its association with outcome in pediatric traumatic brain injury. **Crit Care Med,** v. 31, n. 3, p. 939-45, Mar 2003.

SÄVMAN, K. et al. Cytokine response in cerebrospinal fluid from preterm infants with posthaemorrhagic ventricular dilatation. **Acta Paediatr,** v. 91, n. 12, p. 1357-63, 2002.

STRIMBU, K.; TAVEL, J. A. What are biomarkers? **Curr Opin HIV AIDS,** v. 5, n. 6, p. 463-6, Nov 2010.

TAKAHASHI, M. et al. Rapid and sensitive immunoassay for the measurement of serum S100B using isoform-specific monoclonal antibody. **Clin Chem,** v. 45, n. 8 Pt 1, p. 1307-11, Aug 1999.

TARKOWSKI, E. et al. Normal pressure hydrocephalus triggers intrathecal production of TNF-alpha. **Neurobiol Aging,** v. 24, n. 5, p. 707-14, Sep 2003.

TARNARIS, A. et al. The longitudinal profile of CSF markers during external lumbar drainage. **J Neurol Neurosurg Psychiatry,** v. 80, n. 10, p. 1130-3, Oct 2009.

TARNARIS, A.; WATKINS, L. D.; KITCHEN, N. D. Biomarkers in chronic adult hydrocephalus. **Cerebrospinal Fluid Res,** v. 3, p. 11, 2006.

TATEM, K. S. et al. Behavioral and locomotor measurements using an open field activity monitoring system for skeletal muscle diseases. **J Vis Exp**, n. 91, p. 51785, 2014.

TORTORI-DONATI, P.; ROSSI, A. J.; BIANCHERI, R. **Pediatric neuroradiology**. Berlin ; [Great Britain]: Springer, 2005.

TURNER, L. The structure of arachnoid granulations with observations on their physiological and pathological significance. **Ann R Coll Surg Engl,** v. 29, p. 237-64, Oct 1961.

VAKILI, A.; KATAOKA, H.; PLESNILA, N. Role of arginine vasopressin V1 and V2 receptors for brain damage after transient focal cerebral ischemia. **J Cereb Blood Flow Metab,** v. 25, n. 8, p. 1012-9, Aug 2005.

VAN ENGELEN, B. G. et al. Age-related changes of neuron-specific enolase, S-100 protein, and myelin basic protein concentrations in cerebrospinal fluid. **Clin Chem,** v. 38, n. 6, p. 813-6, Jun 1992.

VAVASOUR, I. M. et al. Is the magnetization transfer ratio a marker for myelin in multiple sclerosis? **J Magn Reson Imaging,** v. 33, n. 3, p. 713-8, Mar 2011.

VORHEES, C. V.; WILLIAMS, M. T. Morris water maze: procedures for assessing spatial and related forms of learning and memory. **Nat Protoc,** v. 1, n. 2, p. 848-58, 2006.

WAYBRIGHT, T. et al. Characterization of the human ventricular cerebrospinal fluid proteome obtained from hydrocephalic patients. **J Proteomics,** v. 73, n. 6, p. 1156-62, Apr 2010.

WHITELAW, A. **Neonatal hydrocephalus: clinical assessment and non-surgical treatment**. 2nd. London: Churchill Livingstone, 1995.

_____. Intraventricular haemorrhage and posthaemorrhagic hydrocephalus: pathogenesis, prevention and future interventions. **Semin Neonatol,** v. 6, n. 2, p. 135-46, Apr 2001.

WIKKELSØ, C.; BLOMSTRAND, C. Cerebrospinal fluid proteins and cells in normal-pressure hydrocephalus. **J Neurol,** v. 228, n. 3, p. 171-80, 1982.

WILLIAMS, M. A. et al. Priorities for hydrocephalus research: report from a National Institutes of Health-sponsored workshop. **J Neurosurg,** v. 107, n. 5 Suppl, p. 345-57, Nov 2007.

WILLIAMS, M. T. et al. Kaolin-induced ventriculomegaly at weaning produces long-term learning, memory, and motor deficits in rats. **Int J Dev Neurosci,** v. 35, p. 7-15, Jun 2014.

WINN, H. R.; YOUMANS, J. R. **Youmans neurological surgery**. 5th ed. / [edited by] H. Richard Winn. Philadelphia; W. B. Saunders, 2004.

YAMADA, H. et al. Reconstitution of shunted mantle in experimental hydrocephalus. **J Neurosurg,** v. 76, n. 5, p. 856-62, May 1992.

YOSHIDA, Y. et al. Development of GFAP-positive cells and reactive changes associated with cystic lesions in HTX rat brain. **Neurol Med Chir (Tokyo),** v. 30, n. 7, p. 445-50, Jul 1990.

ZARGAR, S. et al. Therapeutic role of quercetin on oxidative damage induced by acrylamide in rat brain. **Pharm Biol**, p. 1-5, Jan 2016.

ZHANG, J. M.; AN, J. Cytokines, inflammation, and pain. **Int Anesthesiol Clin,** v. 45, n. 2, p. 27-37, 2007.

ZWEIFEL, C. et al. Copeptin is associated with mortality and outcome in patients with acute intracerebral hemorrhage. **BMC Neurol,** v. 10, p. 34, 2010.

ŽUREK, J.; FEDORA, M. The usefulness of S100B, NSE, GFAP, NF-H, secretagogin and Hsp70 as a predictive biomarker of outcome in children with traumatic brain injury. **Acta Neurochir (Wien),** v. 154, n. 1, p. 93-103; discussion 103, Jan 2012.

8 APÊNDICES

8.1 Tabelas de peso dos animais (gramas)

Grupo HTDVS

An.	P 0	P 01	P 02	P 03	P 04	P 05	P 06	P 07	P 08	P 09	P 10	P 11	P 12	P 13	P 14
1	11.00	12.10	13.15	14.90	16.25	18.95	20.90	23.05	21.90	22.40	24.00	24.40	24.80	29.25	32.05
2	14.15	15.25	16.75	18.20	19.70	22.70	24.05	25.20	28.60	30.35	33.05	35.90	38.70	41.65	44.90
3	12.25	13.95	15.55	17.35	19.00	27.75	25.00	26.40	30.85	33.65	36.40	39.75	42.65	45.70	50.70
4	13.70	15.85	17.60	19.25	21.50	24.10	26.00	27.75	32.25	34.40	36.80	40.20	43.00	45.80	50.10
5	11.05	12.75	14.55	16.00	18.15	20.50	22.40	23.75	28.40	30.70	32.80	35.65	38.80	42.00	47.05
6	11.10	12.40	13.30	14.05	15.00	16.60	17.20	17.40	16.50	17.70	19.40	21.40	22.50	23.65	23.55
7	11.60	12.45	14.10	15.70	16.90	20.00	22.25	23.45	24.30	26.70	28.60	31.40	33.70	36.00	38.25
8	17.10	17.10	18.26	19.00	22.11	24.17	26.24	26.00	29.62	31.89	34.13	36.30	39.55	41.40	44.90
9	17.05	18.40	19.76	20.10	24.00	26.45	28.90	28.00	31.82	33.43	35.88	39.10	42.60	44.50	47.10
10	18.70	20.00	22.15	23.10	25.00	27.29	29.61	28.00	31.85	33.64	36.55	36.60	40.40	44.70	50.30
11	17.70	18.00	20.32	21.00	23.89	25.60	27.32	26.00	30.58	33.54	35.94	38.15	41.15	42.40	46.00
12	17.30	17.10	19.21	20.00	22.60	24.51	26.43	26.00	29.06	30.65	32.41	34.20	36.75	38.30	40.00
13	21.96	22.00	22.84	25.95	28.27	30.39	31.68	31.50	30.67	33.64	36.19	40.61	43.25	46.47	49.68
14	22.08	22.00	24.20	26.36	28.40	31.00	32.85	35.60	35.98	38.06	38.47	40.09	42.61	44.62	46.53
15	22.68	21.00	25.47	27.55	30.62	33.30	35.41	34.24	38.59	42.13	44.22	49.06	51.73	54.88	57.64
16	18.57	19.50	18.40	20.13	19.35	23.56	25.43	26.00	28.63	29.46	31.98	34.70	32.94	34.39	37.22
17	15.00	16.00	18.50	21.00	27.50	30.00	32.00	34.00	37.50	37.50	39.50	40.50	47.00	52.50	58.50
18	20.50	20.00	22.00	23.50	24.00	25.50	27.00	28.50	30.50	31.50	31.50	32.00	35.50	37.00	38.00
19	22.65	21.00	22.00	23.50	24.00	27.50	29.00	30.00	31.50	33.50	34.50	35.50	40.00	45.00	49.50
20	14.00	14.50	16.50	19.00	21.00	23.50	28.00	30.00	33.50	31.50	31.50	32.50	37.50	42.00	49.00
21	20.50	22.00	23.50	26.00	28.50	29.50	31.00	32.00	34.00	37.50	41.00	41.00	43.00	45.00	51.00
22	19.00	19.00	20.00	22.00	23.00	26.00	27.50	28.00	30.00	28.00	25.50	25.50	31.00	33.50	35.00
23	21.00	21.00	22.00	24.00	23.00	23.50	27.00	28.50	30.50	30.50	31.00	34.00	37.00	40.50	42.00
24	20.50	22.50	24.50	26.00	28.50	30.00	31.50	33.50	35.50	36.00	37.00	40.00	44.50	48.00	50.00

Grupo HNT

An.	P 0	P 01	P 02	P 03	P 04	P 05	P 06	P 07	P 08	P 09	P 10	P 11	P 12	P 13	P 14
25	18.00	18.00	19.00	20.00	23.00	25.50	26.00	27.00	28.50	31.00	33.00	35.50	41.00	49.00	55.00
26	18.00	18.50	18.50	20.00	21.50	24.00	29.00	33.00	33.50	29.00	31.00	33.00	37.50	43.50	48.50
27	19.50	19.50	21.00	23.00	24.50	26.50	28.50	29.00	30.00	32.00	35.50	40.00	39.00	43.50	48.50
28	19.50	18.50	20.00	21.00	23.00	24.50	26.50	28.00	29.50	31.00	35.00	37.00	39.00	45.00	49.00
29	21.00	21.50	23.50	25.50	27.00	28.00	30.50	33.50	35.00	35.50	38.00	40.50	35.00	36.00	39.00
30	20.50	20.50	21.00	23.00	25.00	27.50	29.00	30.00	30.50	32.00	34.00	38.00	36.00	42.50	48.00
31	18.00	21.00	22.50	24.00	25.50	26.50	29.00	30.50	31.50	33.00	36.00	39.50	32.50	35.00	38.00
32	22.50	24.50	25.50	27.00	29.50	30.00	31.50	34.00	35.00	37.00	38.00	40.00	33.00	38.50	43.50
33	22.50	22.00	23.00	24.00	24.50	26.50	28.00	31.00	33.00	35.00	37.00	40.50	37.50	41.50	45.50
34	22.50	22.00	22.00	23.00	24.00	26.00	27.50	29.00	31.00	32.00	34.00	36.00	36.50	41.50	43.00
35	22.00	21.00	21.50	24.00	24.50	26.50	28.00	30.00	33.00	33.50	36.50	37.50	45.00	52.00	57.00
36	23.50	24.50	25.00	26.50	28.50	28.50	29.00	30.00	32.00	34.00	36.00	39.00	44.50	47.50	49.50
37	21.00	21.00	21.50	23.00	23.00	24.50	26.50	27.00	29.00	30.50	32.00	33.50	44.00	50.50	55.00
38	23.00	23.00	23.50	25.00	25.50	26.00	28.50	30.00	32.00	34.00	36.00	38.50	38.50	44.00	47.50
39	21.50	22.00	22.00	23.50	25.00	26.50	29.50	30.00	32.00	34.00	36.00	37.50	39.00	44.50	49.00
40	21.00	19.50	18.00	18.00	19.00	20.00	21.50	24.00	26.50	28.00	29.50	31.00	43.50	50.50	56.50
41	19.50	18.00	17.00	18.50	19.50	20.50	22.00	24.50	26.50	28.00	30.00	31.00	45.00	52.00	56.00

Grupo C

An.	P 0	P 01	P 02	P 03	P 04	P 05	P 06	P 07	P 08	P 09	P 10	P 11	P 12	P 13	P 14
42	12.60	14.20	16.45	18.30	21.55	23.30	25.32	27.01	29.35	30.70	32.50	34.75	36.90	40.15	43.50
43	19.25	22.85	25.50	27.95	31.70	34.10	36.30	37.27	40.80	41.46	44.20	47.40	53.80	58.50	61.90
44	12.50	14.50	16.50	18.00	20.00	21.50	23.50	25.50	27.00	28.00	29.50	31.00	36.00	38.00	38.50
45	14.00	16.00	18.00	20.00	22.00	26.00	27.50	29.00	31.00	32.00	33.50	35.50	41.50	44.00	46.50
46	14.00	16.50	18.50	20.50	21.50	24.00	26.00	27.50	29.50	31.00	32.00	33.00	39.50	42.50	42.50

8.2 Notas teste *Open Field*

Grupo HTDVS

Animal	P6	P8	P10	P12	P14
1	2	2	3	3	3
2	2	3	3	3	3
3	2	2	4	3	3
4	2	3	3	3	3
5	2	3	3	3	3
6	2	2	2	2	3
7	2	2	2	3	3
8	2	2	2	3	3
9	2	2	2	3	3
10	2	2	2	3	3

Grupo HNT

Animal	**P6**	**P8**	**P10**	**P12**	**P14**
11	2	3	4	4	4
12	2	3	4	4	4
13	2	2	3	4	4
14	3	3	4	4	4
15	3	3	4	4	4
16	2	2	3	4	4
17	2	2	4	4	4
18	2	2	4	4	4
19	3	3	4	4	4
20	3	3	4	4	4
21	3	3	4	4	4
22	2	3	4	4	4
23	3	3	3	4	4
24	2	3	3	4	4
25	1	3	4	4	4
26	2	3	3	4	4
27	2	3	4	4	4
28	2	3	4	4	4
29	2	3	4	4	4

Grupo C

Animal	**P6**	**P8**	**P10**	**P12**	**P14**
30	2	2	3	4	4
31	2	2	4	4	4
32	2	2	2	4	4
33	2	2	3	4	4
34	2	2	3	4	4

8.3 Tempos Labirinto Aquático (segundos)

Grupo HTDVS

	P10 M/N	P10 M/S	P10 M/L	P10 M/O	P10 T/N	P10 T/S	P10 T/L	P10 T/O	P11 M/N	P11 M/S	P11 M/L	P11 M/O	P11 T/N	P11 T/S	P11 T/L	P11 T/O
1	45	60	30	60	60	60	60	60	60	20	60	36	60	18	60	60
2	60	13	60	20	60	60	16	60	60	17	60	60	60	60	9	60
3	6	52	60	60	60	60	60	19	60	60	27	60	60	29	60	57
4	30	60	60	60	41	60	40	38	45	9	60	60	60	60	24	24
5	60	35	60	60	60	60	60	60	60	60	60	60	60	60	12	60
6	60	60	60	60	60	60	60	60	60	30	60	60	60	49	60	60
7	18	12	60	9	18	60	30	36	60	60	10	60	22	18	10	9
8	20	60	60	60	60	60	60	60	49	60	60	60	60	60	60	60
9	60	43	60	43	60	60	60	60	60	60	46	35	37	60	29	50
10	60	43	40	60	60	60	29	60	60	60	60	60	14	26	20	6

Grupo HNT

	P10 M/N	P10 M/S	P10 M/L	P10 M/O	P10 T/N	P10 T/S	P10 T/L	P10 T/O	P11 M/N	P11 M/S	P11 M/L	P11 M/O	P11 T/N	P11 T/S	P11 T/L	P11 T/O
11	34	22	60	54	60	5	60	24	35	34	24	60	40	60	60	60
12	46	60	60	40	7	60	13	60	45	51	53	29	50	60	32	20
13	4	22	60	60	60	35	60	60	60	17	58	36	60	23	42	30
14	37	12	19	29	57	53	60	60	60	60	41	60	20	60	60	60
15	60	60	60	24	25	52	60	60	27	29	60	60	60	12	12	60
16	60	5	58	60	60	60	20	26	60	60	4	12	14	15	10	60
17	40	34	60	60	24	60	8	20	60	22	60	60	19	18	6	18
18	37	48	14	60	40	2	60	20	11	45	22	24	16	60	7	42
19	27	60	17	36	21	16	4	25	21	5	12	14	47	34	18	36

Grupo C

	P10 M/N	P10 M/S	P10 M/L	P10 M/O	P10 T/N	P10 T/S	P10 T/L	P10 T/O	P11 M/N	P11 M/S	P11 M/L	P11 M/O	P11 T/N	P11 T/S	P11 T/L	P11 T/O
20	60	60	60	60	60	4	60	60	15	60	6	12	60	40	60	12
21	13	17	60	20	60	18	60	60	9	60	60	45	14	18	7	43
22	60	11	60	60	60	60	37	60	15	52	60	60	16	60	60	60
23	60	25	60	10	56	60	60	60	29	27	6	14	38	9	4	40
24	60	10	60	60	60	60	60	17	60	33	2	60	60	7	60	26

8.4 Razão Ventricular

	Pré-DVSC	Pós-DVSC
1	0,58	0,58
2	0,66	0,48
3	0,85	0,62
4	0,73	0,54
5	0,68	0,35
6	0,71	0,59
7	0,72	0,54
8	0,55	0,29

8.5 Taxas de transferência de magnetização

Hidrocefalia tratada com DVSC
PRÉ-INTERVENÇÃO

	ET	RSD	RSV
1,00	34,92	36,25	35,06
2,00	41,14	53,28	38,71
3,00	36,73	38,20	38,54
4,00	37,91	43,43	36,89
5,00	37,21	44,05	37,69
6,00	36,25	34,71	38,27
7,00	37,17	40,41	35,16
8,00	36,34	38,21	36,15

Hidrocefalia tratada com DVSC
PÓS-INTERVENÇÃO

	ET	RSD	RSV
1,00	9,10	10,00	17,74
2,00	37,43	12,02	33,68
3,00	40,44	22,03	38,32
4,00	36,10	8,64	29,87
5,00	37,21	44,05	37,69
6,00	36,25	34,71	38,27
7,00	37,17	40,41	35,16
8,00	36,34	38,21	36,15

Controle

	ET	RSD	RSV
19,00	39.3	20.55	40.49
20,00	54.68	28.07	76.78
21,00	32.96	31.59	37.62
22,00	32.15	30.17	32.79
23,00	33.01	33.25	33.04

8.6 Contagens dos astrócitos

Grupo HTDVS

1	Células	3
	Área	0,022
	Densidade	136,3636364
2	Células	0
	Área	0,016
	Densidade	0
3	Células	3
	Área	0,015
	Densidade	200
4	Células	4
	Área	0,015
	Densidade	266,6666667
5	Células	2
	Área	0,018
	Densidade	111,1111111
6	Células	11
	Área	0,008
	Densidade	1375
7	Células	2
	Área	0,008
	Densidade	250
8	Células	1
	Área	0,017
	Densidade	58,82352941
9	Células	15
	Área	0,016
	Densidade	937,5
10	Células	7
	Área	0,002
	Densidade	3500

Grupo HNT

11	Células	2
	Área	0,006
	Densidade	333,3333333
12	Células	0
	Área	0,011
	Densidade	0
13	Células	5
	Área	0,008
	Densidade	625
14	Células	0
	Área	0,008
	Densidade	0
15	Células	2
	Área	0,015
	Densidade	133,3333333
16	Células	2
	Área	0,014
	Densidade	142,8571429
17	Células	7
	Área	0,019
	Densidade	368,4210526
18	Células	4
	Área	0,014
	Densidade	285,7142857
19	Células	3
	Área	0,009
	Densidade	333,3333333
20	Células	4
	Área	0,012
	Densidade	333,3333333
21	Células	2
	Área	0,022
	Densidade	90,90909091
22	Células	2
	Área	0,019
	Densidade	105,2631579

Grupo C

23	Células	1
	Área	0,003
	Densidade	333,3333333
24	Células	1
	Área	0,004
	Densidade	250
25	Células	0
	Área	0,003
	Densidade	0
25	Células	0
	Área	0,002
	Densidade	0
27	Células	0
	Área	0,002
	Densidade	0

8.7 Contagens das células mitóticas (Ki67)

Grupo HTDVS		Grupo HNT		Grupo C	
1	8	12	0	27	3
2	1	13	2	28	18
3	6	14	0	29	22
4	0	15	0	30	9
5	0	16	0	31	14
6	1	17	1	32	16
7	10	18	0	33	5
8	1	19	1		
9	0	20	2		
10	0	21	8		
11	0	22	4		
		23	0		
		24	0		
		25	1		
		26	18		

8.8 Dosagens das interleucinas (pg/ml)

IL-1β

Grupo HTDVS		Grupo HNT		Grupo C	
1	18,39	9	618,67	20	0
2	0	10	1076,52	21	0
3	0	11	0	22	0
4	0	12	426,83	23	0
5	0	13	0		
6	0	14	0		
7	230,94	15	102,32		
8	249,09	16	0		
		17	420,27		
		18	0		
		19	101,22		

IL-6

Grupo HTDVS		Grupo HNT		Grupo C	
1	0	8	648,81	18	0
2	0	9	0	19	0
3	0	10	426,45	20	0
4	431,22	11	0	21	0
5	0	12	0		
6	298,71	13	0		
7	0	14	984,89		
		15	737,54		
		16	0		
		17	849,4		

TNF-α

Grupo HTDVS		**Grupo HNT**		**Grupo C**	
1	0	8	396,72	17	0
2	0	9	0	18	0
3	27,91	10	0	19	0
4	0	11	231,68	20	0
5	0	12	27,91		
6	0	13	621,86		
7	0	14	105,01		
		15	49,42		
		16	101,92		

9 ANEXOS

9.1 Ofício de aprovação pelo Comitê de Ética em Pesquisa

UNIVERSIDADE DE SÃO PAULO
FACULDADE DE MEDICINA DE RIBEIRÃO PRETO

Comissão de Ética em Experimentação Animal

3602-3301

CERTIFICADO

Certificamos que o Protocolo para Uso de Animais em Experimentação **nº 069/2012**, sobre a aula *"Utilização de um painel de biomarcadores sanguíneos e da medida minimamente invasiva da pressão intracraniana na hidrocefalia induzida por caulim em ratos."*, sob a responsabilidade da **Professora Doutora Luiza da Silva Lopes** está de acordo com os Princípios Éticos na Experimentação Animal adotado pelo Colégio Brasileiro de Experimentação Animal (COBEA) e foi **APROVADO** em reunião de 27 de agosto de 2012.

(We certify that the protocol ***n° 069/2012***, about ***"Using a panel of blood biomarkers and a minimally invasive measurement of the intracranial pressure in hydrocephalus kaolin induced rats"***, agrees with the ETHICAL PRINCIPLES IN ANIMAL RESEARCH adopted by Brazilian College of Animal Experimentation (COBEA) and was approved by the College of Medicine of Ribeirão Preto of the University of São Paulo – Ethical Commission of Ethics in Animal Research (CETEA) in ***08/27/2012.***

Ribeirão Preto, 27 de agosto de 2012.

Prof. Dr. Omero Benedicto Poli-Neto
Presidente da Comissão de Ética em Experimentação Animal

9.2 Artigo sobre a técnica da DVSC publicado na revista Child's Nervous System

Childs Nerv Syst
DOI 10.1007/s00381-016-3042-1

TECHNICAL NOTE

Ventricular-subcutaneous shunt for the treatment of experimental hydrocephalus in young rats: technical note

Marcelo Volpon Santos[1,2] · Camila Araujo Bernardino Garcia[2] · Evelise Oliveira Jardini[2] · Thais Helena Romeiro[2] · Luiza da Silva Lopes[2] · Hélio Rubens Machado[1,2] · Ricardo Santos de Oliveira[1,2]

Received: 26 September 2015 / Accepted: 11 February 2016
© Springer-Verlag Berlin Heidelberg 2016

Abstract
Background Hydrocephalus is a complex disease that affects cerebrospinal fluid (CSF) dynamics and is very common in children. To this date, CSF shunting is still the standard treatment for childhood hydrocephalus, but, nevertheless, the effects of such an operation on the developing brain are widely unknown. To help overcome this, experimental models of CSF shunts are surely very useful tools.
Objective The objective of this study was to describe a feasible and reliable technique of an adapted ventricular-subcutaneous shunt for the treatment of kaolin-induced hydrocephalus in young rats.
Methods We developed a ventricular-subcutaneous shunt (VSCS) technique which was used in 31 Wistar young rats with kaolin-induced hydrocephalus. Hydrocephalus was induced at 7 days of age, and shunt implantation was performed 7 days later. Our technique used a 0.7-mm gauge polypropylene catheter tunneled to a subcutaneous pocket created over the animal's back and inserted into the right lateral ventricle. All animals were sacrificed 14 days after shunt insertion.
Results Twenty-four rats survived and remained well until the study was ended. No major complications were seen. Their weight gain went back to normal. They all underwent ambulatory behavioral testing prior and after VSCS, which showed improvement in their motor skills. We have also obtained magnetic resonance (MR) scans of 16 pups confirming reduction of ventricular size after shunting and indicating effective treatment. Histopathological analysis of brain samples before and after shunting showed reversion of ependymal and corpus callosum disruption, as well as fewer reactive astrocytes in shunted animals.
Conclusions An experimental CSF shunt technique was devised. Excessive CSF of hydrocephalic rats is diverted into the subcutaneous space where it can be resorbed. This technique has a low complication rate and is effective. It might be applied to various types of experimental studies involving induction and treatment of hydrocephalus.

Keywords Cerebrospinal fluid · CSF shunting · Experimental hydrocephalus · Kaolin-induced hydrocephalus

✉ Marcelo Volpon Santos
marcelovolpon@yahoo.com

[1] Division of Pediatric Neurosurgery, Department of Surgery and Anatomy, Ribeirão Preto Medical School, University of São Paulo, Av. Bandeirantes, 3900, Campus Universitário, Ribeirão Preto, SP 14049-900, Brazil

[2] Behavioral Neuropathology and Pediatric Neurosurgery Laboratory, Ribeirão Preto Medical School, University of São Paulo, Ribeirão Preto, SP, Brazil

Introduction

Hydrocephalus is a complex disease that affects cerebrospinal fluid (CSF) dynamics and has a multifactorial pathophysiology. It is characterized by dilation of the cerebral ventricles, usually caused by obstruction of CSF flow or impaired CSF reabsorption [1]. Hydrocephalus-induced brain damage occurs due to gradual physical stretching and compression forces, ischemia with calcium-mediated axoskeletal damage, and possible accumulation of metabolic waste products [2, 3]. Ultimately, therapeutic modalities are directed at avoiding such injury or restoring neuronal structures after it.

To this date, CSF shunting is still the standard treatment for childhood hydrocephalus, even with the advent of endoscopic techniques [2, 4]. Although CSF shunts carry high risks of failure and complications, they are the only treatment option for

Published online: 23 February 2016

hydrocephalus in experimental models of childhood hydrocephalus, for practical reasons. Surprisingly, given the bulk of studies concerning experimental hydrocephalus in recent years, very few descriptions of experimental shunts have been published, especially in young rats [5–10]. Therefore, we have aimed to develop a novel technique of an adapted ventricular-subcutaneous shunt for the treatment of kaolin-induced hydrocephalus in young rats which is both feasible and reliable.

Material and methods

Thirty-one young Wistar rats were selected for shunt implantation. Twenty-four of them survived. Seven animals died after shunt implantation; three of them died shortly after the operation. The other four were either devoured by their mother, or found dead in their cage a few days following surgery. All procedures were undertaken in accordance with the guidelines of the Brazilian College of Animal Experimentation (SBCAL/COBEA) and approved by our institution's ethics committee. They were weighed daily and kept in a fully accredited animal care facility at Ribeirao Preto Medical School, University of Sao Paulo (FMRP-USP). Water and food were offered ad libitum.

Surgical technique

Hydrocephalus was induced by intracisternal kaolin injection at 7 days of age, as previously described [11]. Briefly, after palpation and identification of the space between the dorsal rim of the foramen magnum and the first cervical vertebra, a suboccipital percutaneous injection was performed, and 0.04 ml of kaolin (aluminum silicate; Sigma, St. Louis, MO) diluted to 20 % in distilled water was slowly administered.

Seven days later, animals underwent shunt surgery (Fig. 1). We have used a 0.7-mm polypropylene transparent catheter commercially available in Brazil. Prior to surgery, to make ventricular puncturing easier, the proximal end of the catheter was bent at a right angle; this angle was secured with cyanoacrylate glue. The catheter was sterilized with ethylene oxide (Fig. 2).

Anesthesia was obtained with an intraperitoneal injection of 10 % ketamine and 10 % xylazine (0.1 and 0.05 mg per 100 g of body weight). After a tiny head shave, the skin was prepped with chlorhexidine solutions. A 2-mm-wide skin incision was performed, down to the pericranium, exposing the cranial bone 2 mm anterior to the coronal suture. The distal end of the catheter was tunneled over the rat's back until the proximal end of the tail, where a subcutaneous pocket had already been created with a blunt instrument. This step was usually straightforward and did not require another skin incision distally.

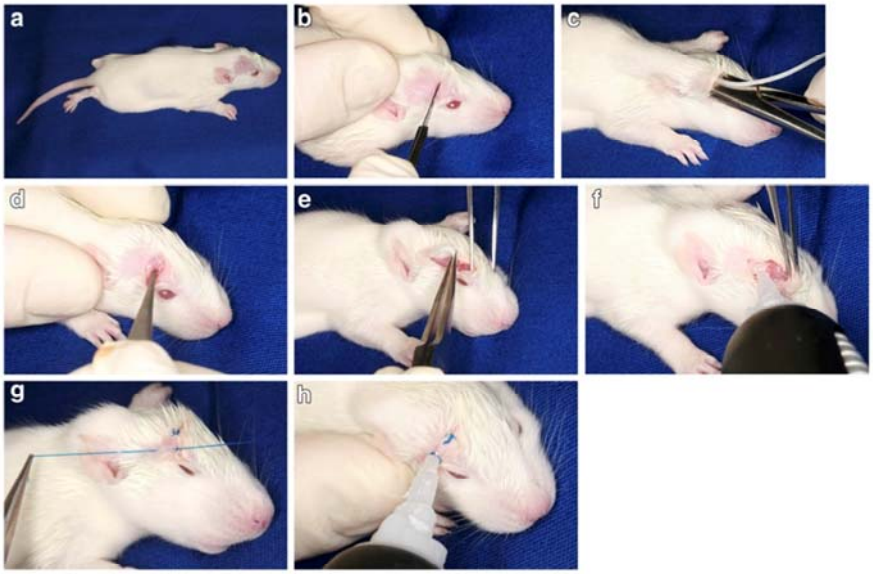

Fig. 1 Stepwise demonstration of the ventricular-subcutaneous shunt technique in a young Wistar rat. **a** Head shaved and prepped. **b** Skin incision with a small scalpel. **c** Tunneling of the distal catheter. **d** Burr hole with a 1-mm twist drill. **e** Ventricular puncture. **f** A drop of cyanoacrylate glue to seal the burr hole and help prevent migration of the catheter. **g** Skin closure. **h** Another driblet of glue is put over the incision

Fig. 2 Zero point seven millimeter polypropylene catheter used in the ventricular-subcutaneous shunt. The right angle of the ventricular catheter (*arrow*)

Subsequently, a small burr hole (around 1 mm in diameter) was performed with a high-speed drill, and the dura mater was coagulated and pricked. Then, the right ventricle was punctured with the right angled proximal catheter. At this point, most often, CSF could be seen flowing into the catheter. The burr hole was occluded with a drop of cyanoacrylate glue, which also helped securing it in place. The skin was then closed in a single layer with separate 5.0 Nylon stitches. A last driblet of cyanoacrylate glue was placed over the skin incision. Animals were sacrificed 14 days after the operation.

All animals were weighed daily, and their ambulatory behavior was assessed on the day before shunt insertion and on post-op days 7 and 14 (just before sacrifice), by the open field test. Each pup was observed individually in a wide transparent box and timed for 2 min; we analyzed self-hygiene, exploration of the surrounding area, and gait according to the following score: 4 = alert, normal exploration and gait; 3 = slightly lethargic, reduced activity, but with normal gait when stimulated; 2 = kyphotic, able to walk, but with spreading legs, unstable or ataxic gait; 1 = can barely walk, but still feeding; and 0 = close to death or euthanized.

Magnetic resonance (MR) scans were obtained 1 day before and 7 days after shunt insertion. Animals were put under anesthesia using the aforementioned protocol. T2-weighted images were obtained in a 3-T scanner (Achieva Philips™, Eindhoven, The Netherlands), using an animal-specific coil (Fig. 3).

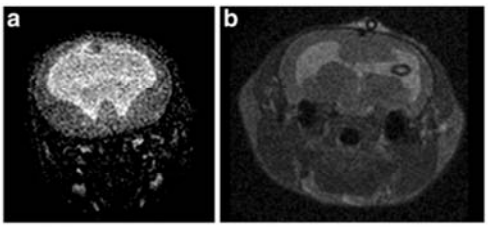

Fig. 3 Magnetic resonance scans **a** before and **b** after VSC shunt implantation, showing considerable reduction in the size of the ventricles

Histology/immunohistochemistry

Five-micrometer slices of pre-chiasmatic brain sections were obtained on the coronal plane. They were prepared on microscopic slides and stained with hematoxylin-eosin (H&E), in order to evaluate general cellular architecture patterns, distribution of structures, and cellular density. On the solochrome cyanine-stained cuts, we looked for the degree of myelinization of periventricular white matter through analysis of blue color intensity over the rats' corpus callosum.

Glial fibrillary acidic protein (GFAP) assays were performed to assess the distribution and morphological aspects of astroglia, as follows: after antigenic recovery, when needed, blockage of endogenous peroxidase was carried out by the acidification and warming technique, with methanol-diluted 3 % hydrogen peroxide. Thereafter, blockage was also performed with adequate serum in 10 % phosphate-buffered saline (PBS), for 30 min, in a wet chamber. Soon afterwards, these slices were incubated overnight at 4 °C with the respective primary anti-GFAP antibody 1:300 (DAKO Z0334, Denmark), diluted in bovine serum albumin (BSA). Then, the primary antibody was withdrawn, and the appropriate secondary antibody was added (biotin-labelled goat anti-rabbit antibody, Santa Cruz Biotechnology SC-2040), diluted 1:300 in BSA. At this point, the assays were incubated with tertiary antibody streptavidin conjugated with horseradish peroxidase (HRP, BioLegend cat.405210), diluted 1:400 in PBS. They were revealed with 3,3′- diaminobenzidine (DAB, Sigma).

Statistical analysis

Statistical analysis was performed for data assessment using the SPSS software package (Chicago, IL, USA). A paired *T* test was used for the ordinal variable (weight), and ANOVA was used for comparison of the behavioral results. A level of $p < 0.05$ was deemed significant.

Results

Seven animals died after shunt implantation; three of them died shortly after the operation. The other four were either devoured by their mother, or found dead in their cage a few days following surgery. The surviving 24 did not experience any major complications. No infections were seen. All wounds healed well.

Prior to surgery, the average daily weight gain per animal was 1.54 mg/day; after the shunt operation, it was 2.65 ($p < 0.01$). Also, before surgery, pups had an average score on the open field behavior test of 2; on the 14th day after shunting, average score became 2.91, and on day 14 post-op, it was 3.8 ($p < 0.03$).

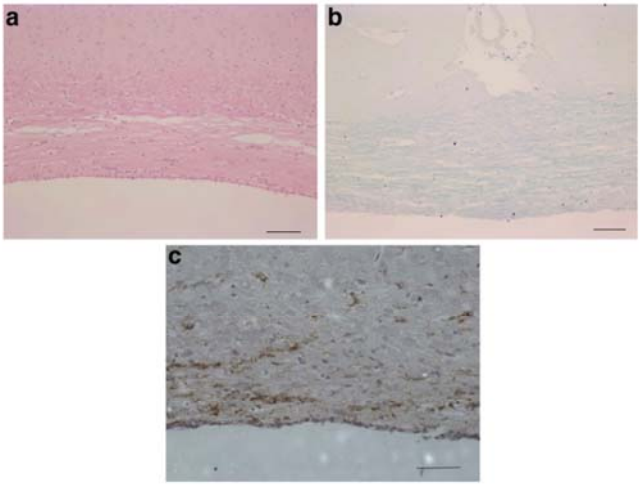

Fig. 4 Histopathological microphotographs of brain slices stained with **a** hematoxylin-eosin, **b** solochrome-cyanine, and **c** GFAP. Magnification ×40

We were able to obtain MR scans in 16 of the 31 pups. In 12 cases (75 %), the catheter was well placed and the ventricular size was clearly reduced. The remaining four catheters (25 %) were placed outside the ventricles; therefore, ventricles became larger.

Histopathological analysis using hematoxylin-eosin and solochrome cyanine staining was performed, as well as immunohistochemistry for glial fibrillary acidic protein (GFAP). Improvement of corpus callosum stretching and normal ependymal cell layer were seen (Fig. 4). In addition, reactive astrocytes were rare and not intensely marked by GFAP; they also had thin and delicate projections, similar to normal astrocytes.

Discussion

Kaolin models of experimentally induced hydrocephalus are commonly used [5]. Kaolin is known to produce mechanical obstruction as well as local inflammatory reaction, leading to blockage of the fourth ventricular outlet foramina and ultimately prominent hydrocephalus [1]. While many experimental studies have focused on the pathological condition itself, few have addressed its treatment. CSF shunts are still considered standard treatment of hydrocephalus, in spite of the advent of modern neuroendoscopy. Thus, we have devised an adapted ventricular-subcutaneous shunt technique to be used in studies looking for the effects of kaolin-induced hydrocephalus treatment. We believe that this technique could also be used in other models of experimental hydrocephalus.

We have chosen Wistar young rats since they have been widely used as an experimental animal model of childhood hydrocephalus and the postnatal 21-day rat corresponds roughly to a 6-month-old human infant [12]. There are descriptions of feline and canine models of experimental hydrocephalus, but even though these seem to be as reliable as the young rat model [13, 14], they carry the inconvenience of dealing with larger animals, and in some countries (including ours), their use is currently prohibited.

This technique has proven to be a good experimental representation of the treatment of childhood hydrocephalus. Animals have resumed growth after shunting, as shown by comparison of their weight gain before and after surgery, and a normalization in their ambulatory behavior ensued. Also, a reduction in ventricular size was seen in MRI scans, which is a strong indication of effective ventricular drainage.

Histopathological analysis was performed, and we have not observed flattening of the cubic ependymal cells nor the corpus callosum was disrupted, which are typical features of untreated hydrocephalus [1, 10, 15–18]. Conversely, the cytoarchitecture of structures surrounding the ventricles appeared to be fairly normal. This has also been confirmed by previous studies [5, 7, 19]. In accordance with the literature, also, we found few reactive astrocytes, with delicate projections and no hypertrophy [5], which is similar to normal pups.

Eskandari et al. [6] have published a study in which intermittent ventricular drainage was used by implanting a reservoir which was tapped according to clinical criteria. They have demonstrated that tapping of the reservoirs in these neonatal hydrocephalic animals did not halt the progressive ventricular enlargement. Our model, on the other hand, resembles more closely the clinical conditions of ventriculoperitoneal shunts; and as mentioned, ventricular enlargement could be interrupted.

There are also descriptions of experimental ventriculoperitoneal shunts [20, 21], which seem reliable and representative of clinical ones. Nevertheless, they seem more appropriate for adult rats; in pups, the possibility of catheter migration into the abdominal cavity is significant; also, it would be very difficult to tack up the catheter with hitch stitches, given its reduced diameter, increasing the risks of catheter bending or rupture.

In conclusion, the ventricular-subcutaneous shunt technique described herein is a safe and useful method to treat experimental kaolin-induced ventriculomegaly in rats.

Compliance with ethical standards All procedures were undertaken in accordance with the guidelines of the Brazilian College of Animal Experimentation (SBCAL/COBEA) and approved by our institution's ethics committee.

Funding No funding was received for this article.

References

1. Khan OH, Enno TL, Del Bigio MR (2006) Brain damage in neonatal rats following kaolin induction of hydrocephalus. Exp Neurol 200(2):311–320
2. McAllister JP 2nd, Chovan P (1998) Neonatal hydrocephalus. Mechanisms and consequences. Neurosurg Clin N Am 9(1):73–93
3. Marinkovic I, Strbian D, Mattila OS, Abo-Ramadan U, Tatlisumak T (2014) A novel combined model of intracerebral and intraventricular hemorrhage using autologous blood-injection in rats. Neuroscience 11(272):286–294
4. Drake JM, Kestle JR, Tuli S (2000) Cerebrospinal fluid shunt technology. Clin Neurosurg 47:336–345
5. Miller JM, McAllister JP 2nd (2007) Reduction of astrogliosis and microgliosis by cerebrospinal fluid shunting in experimental hydrocephalus. Cerebrospinal Fluid Res 7(4):5
6. Eskandari R, Packer M, Burdett EC, McAllister JP 2nd (2012) Effect of delayed intermittent ventricular drainage on ventriculomegaly and neurological deficits in experimental neonatal hydrocephalus. Childs Nerv Syst 28(11):1849–1861
7. Castro SC, Machado HR, Catalão CH, Siqueira BA, Simões AL, Lachat JJ, Lopes Lda S (2012) 0.1T magnetic resonance image in the study of experimental hydrocephalus in rats. Accuracy of the method in the measurements of the ventricular size. Acta Cir Bras 27(11):768–772
8. Hazer DB, Mut M, Dinçer N, Saribas Z, Hazer B, Ozgen T (2012) The efficacy of silver-embedded polypropylene-grafted polyethylene glycol-coated ventricular catheters on prevention of shunt catheter infection in rats. Childs Nerv Syst 28(6):839–846
9. Kim DS, Oi S, Hidaka M, Sato O, Choi JU (1999) A new experimental model of obstructive hydrocephalus in the rat: the microballoon technique. Childs Nerv Syst 15(5):250–255
10. Aoyama Y, Kinoshita Y, Yokota A, Hamada T (2006) Neuronal damage in hydrocephalus and its restoration by shunt insertion in experimental hydrocephalus: a study involving the neurofilament-immunostaining method. J Neurosurg 104(5 Suppl):332–339
11. Lopes LS, Slobodian I, Del Bigio MR (2009) Characterization of juvenile and young adult mice following induction of hydrocephalus with kaolin. Exp Neurol 219:187–196
12. Romijn HJ, Hofman MA, Gramsbergen A (1991) At what age is the developing cerebral cortex of the rat comparable to that of the full-term newborn human baby? Early Hum Dev 26:61–67
13. Bayston R, Brant C, Dombrowski SM, Hall G, Tuohy M, Procop G, Luciano MG (2008) An experimental in-vivo canine model for adult shunt infection. Cerebrospinal Fluid Res 24:5–17
14. Eskandari R, Mcallister JP 2nd, Miller JM, Ding Y, Ham SD, Shearer DM, Way JS (2004) Effects of hydrocephalus and ventriculoperitoneal shunt therapy on afferent and efferent connections in the feline sensorimotor cortex. J Neurosurg 101(2 Suppl): 196–210
15. Basati S, Desai B, Alaraj A, Charbel F, Linninger A (2012) Cerebrospinal fluid volume measurements in hydrocephalic rats. J Neurosurg Pediatr 10(4):347–354
16. Khan OH, Enno T, Del Bigio MR (2003) Tacrolimus and cyclosporine A are of no benefit to young rats with kaolin-induced hydrocephalus. Pediatr Neurosurg 39(6):309–313
17. Oi S, Yamada H, Sato O, Matsumoto S (1996) Experimental models of congenital hydrocephalus and comparable clinical problems in the fetal and neonatal periods. Childs Nerv Syst 12(6):292–302
18. Cosan TE, Guner AI, Akcar N, Uzuner K, Tel E (2002) Progressive ventricular enlargement in the absence of high ventricular pressure in an experimental neonatal rat model. Childs Nerv Syst 18(1–2): 10–14
19. Rocha Catalão CH, Leme Correa DA, Bernardino Garcia CA, dos Santos AC, Garrido Salmon CE, Alves Rocha MJ, da Silva LL (2014) Pre- and postshunting magnetization transfer ratios are in accordance with neurological and behavioral changes in hydrocephalic immature rats. Dev Neurosci 36(6):520–531
20. Aydoseli A, Tahta A, Aras Y, Sabancı A, Keskin M, Balik E, Onder S, Sencer A, Izgi N (2015) Use of antifibrotics to prevent ventriculoperitoneal shunt complications due to intra-abdominal fibrosis: experimental study in a rat model. J Neurol Surg A Cent Eur Neurosurg 76(3):219–223
21. Yamada Y, Ito H, Watanabe Y (1997) Changes in brain glutamine synthetase activity in congenital hydrocephalic rats (LEW-HYR) after ventriculoperitoneal shunt. Neurol Med Chir (Tokyo) 37(9): 663–667 discussion 667-8