UNIVERSIDADE DE SÃO PAULO
CAMPUS DE RIBEIRÃO PRETO
FACULDADE DE MEDICINA DE RIBEIRÃO PRETO
DEPARTAMENTO DE FISIOLOGIA

EFEITO DA CASTRAÇÃO QUÍMICA E CASTRAÇÃO CIRÚRGICA NA CONCENTRAÇÃO DE HISTAMINA EM RATOS MACHOS PRÉ-PÚBERES E ADULTOS

Cleuzenir Toschi Gomes Barbieri

Ribeirão Preto
Estado de São Paulo
2002

UNIVERSIDADE DE SÃO PAULO
CAMPUS DE RIBEIRÃO PRETO
FACULDADE DE MEDICINA DE RIBEIRÃO PRETO
DEPARTAMENTO DE FISIOLOGIA

EFEITO DA CASTRAÇÃO QUÍMICA E CASTRAÇÃO CIRÚRGICA NA CONCENTRAÇÃO DE HISTAMINA EM RATOS MACHOS PRÉ-PÚBERES E ADULTOS

Dissertação apresentada na Faculdade de Medicina de Ribeirão Preto- USP para obtenção do grau de mestre em Ciências (Fisiologia)

Aluna: Cleuzenir Toschi Gomes Barbieri
Orientadora: Prof[a] Dr[a] Alzira A. Martins Rosa e Silva

Ribeirão Preto
Estado de São Paulo
2002

Alguns homens vêem as coisas como elas são

E se perguntam por quê.

Outros sonham com coisas que nunca existiram

E se perguntam por quê não...

George Bernard Shaw

Dedico este trabalho ao

LUIZ e ao MATHEUS que com amor

sempre compreenderam minha ausência.

AGRADECIMENTOS

- A **Deus** que guiou meus passos em todos os momentos.

- À **Profª Drª Alzira Amélia Martins Rosa e Silva**, pelo constante incentivo ao trabalho e compreensão diante das dificuldades.

- Ao **Prof. Dr. José Carlos Gomes**, do Departamento de Farmacologia do Instituto de Biociências da UNESP de Botucatu, por ter cedido seu laboratório para as dosagens de histamina.

- À **Elza Maria Castilho**, pela amizade e incentivo de valor inestimável.

- A **Luiz Onivaldo Bizuti e Júlio Sérgio da Silva** (FAMERP), pela amizade e colaboração na realização dos experimentos.

- Ao técnico **Rogério Rosário de Azevedo**, pela colaboração na realização dos experimentos e dosagens hormonais.

- À **Kátia e Marcos Fernando** pela amizade e por estarem sempre prontos a ajudar.

- A **Theresa, Danielle e Ana Paula** pela amizade e os bons momentos de alegria.

- Aos colegas da pós-graduação: **Andréa, Carla, Luis Henrique, Cristhianna, Alessandra, Telma, Rosangela, Adriana, Jérri e Rildo** pela amizade e companheirismo.

- Aos meus pais e meus irmãos pelo incentivo e apoio constante.

- A todas as pessoa que direta ou indiretamente estiveram presentes durante a realização deste trabalho, muito obrigada!.

INDICE

I- ***Introdução*** *01*

II- ***Objetivos*** *15*

III- ***Material e métodos*** *17*

IV- ***Resultados***

- *Peso corporal* *23*
- *Peso relativo da próstata* *25*
- *Peso relativo da vesícula seminal* *27*
- *Peso relativo do testículo* *29*
- *Concentração plasmática de testosterona* *31*
- *Concentração intratesticular de histamina* *33*
- *Peso relativo do timo* *35*
- *Concentração de histamina no timo* *37*
- *Concentração de histamina no pulmão* *39*

V- ***Discussão*** *40*

- *Relação histamina, LH-RH e testosterona* *46*

VI- ***Conclusões*** *54*

VII- ***Resumo*** *56*

VIII- ***Summary*** *58*

IX- ***Referências Bibliográficas*** *60*

ÍNDICE DAS TABELAS

***Tabela I**. Peso corporal (g) em ratos machos pré-púberes e adultos submetidos à castração química e cirúrgica, com ou sem reposição com propionato de testosterona.....23*

***Tabela II**. Peso relativo da próstata (mg/100g) em ratos machos pré-púberes e adultos submetidos à castração química e cirúrgica, com ou sem reposição com propionato de testosterona.....25*

***Tabela III**. Peso relativo da vesícula seminal (mg/100g) em ratos machos pré-púberes e adultos submetidos à castração química e cirúrgica, com ou sem reposição com propionato de testosterona.....27*

***Tabela IV**. Peso relativo do testículo (mg/100g) em ratos machos pré-púberes e adultos submetidos à castração química e cirúrgica, com ou sem reposição com propionato de testosterona.....29*

***Tabela V**. Concentração de testosterona plasmática em ratos machos pré-púberes e adultos submetidos à castração química e cirúrgica, com ou sem reposição com propionato de testosterona.....31*

***Tabela VI**. Concentração de histamina intratesticular em ratos machos pré-púberes e adultos submetidos à castração química e cirúrgica, com ou sem reposição com propionato de testosterona.....33*

***Tabela VII**. Peso relativo do timo (mg/100g) em ratos machos pré-púberes e adultos submetidos à castração química e cirúrgica, com ou sem reposição com propionato de testosterona.....35*

***Tabela VIII**. Concentração de histamina no timo em ratos machos pré-púberes e adultos submetidos à castração química e cirúrgica, com ou sem reposição com propionato de testosterona.....37*

***Tabela IX**. Concentração de histamina no pulmão em ratos machos pré-púberes e adultos submetidos à castração química e cirúrgica, com ou sem reposição com propionato de testosterona.....39*

ÍNDICE DAS FIGURAS

***Figura 1**. Peso corporal (g) em ratos machos pré-púberes submetidos à castração química e cirúrgica, com ou sem reposição com propionato de testosterona*.....**24**

***Figura 2**. Peso corporal (g) em ratos machos adultos submetidos à castração química e cirúrgica, com ou sem reposição com propionato de testosterona*.....**24**

***Figura 3**. Peso relativo da próstata (mg/100g) em ratos machos pré-púberes submetidos à castração química e cirúrgica, com ou sem reposição com propionato de testosterona*.....**26**

***Figura 4**. Peso relativo da próstata (mg/100g) em ratos machos adultos submetidos à castração química e cirúrgica, com ou sem reposição com propionato de testosterona*.....**26**

***Figura 5**. Peso relativo da vesícula seminal (mg/100g) em ratos machos pré-púberes submetidos à castração química e cirúrgica, com ou sem reposição com propionato de testosterona*.....**28**

***Figura 6**. Peso relativo da vesícula seminal (mg/100g) em ratos machos adultos submetidos à castração química e cirúrgica, com ou sem reposição com propionato de testosterona*.....**28**

***Figura 7**. Peso relativo do testículo (mg/100g) em ratos machos pré-púberes submetidos à castração química e cirúrgica, com ou sem reposição com propionato de testosterona*.....**30**

***Figura 8**. Peso relativo do testículo (mg/100g) em ratos machos adultos submetidos à castração química e cirúrgica, com ou sem reposição com propionato de testosterona*.....**30**

***Figura 9**. Concentração de testosterona plasmática em ratos machos pré-púberes submetidos à castração química e cirúrgica, com ou sem reposição com propionato de testosterona*.....**32**

***Figura 10**. Concentração de testosterona plasmática em ratos machos adultos submetidos à castração química e cirúrgica, com ou sem reposição com propionato de testosterona*.....**32**

***Figura 11**. Concentração de histamina intratesticular em ratos machos pré-púberes submetidos à castração química e cirúrgica, com ou sem reposição com propionato de testosterona*.....**34**

Figura 12. *Concentração de histamina intratesticular em ratos machos adultos submetidos à castração química e cirúrgica, com ou sem reposição com propionato de testosterona*.....**34**

Figura 13. *Peso relativo do timo (mg/100g) em ratos machos pré-púberes submetidos à castração química e cirúrgica, com ou sem reposição com propionato de testosterona*.....**36**

Figura 14. *Peso relativo do timo (mg/100g) em ratos machos adultos submetidos à castração química e cirúrgica, com ou sem reposição com propionato de testosterona*.....**36**

Figura 15. *Concentração de histamina no timo em ratos machos pré-púberes submetidos à castração química e cirúrgica, com ou sem reposição com propionato de testosterona*.....**38**

Figura 16. *Concentração de histamina no timo em ratos machos adultos submetidos à castração química e cirúrgica, com ou sem reposição com propionato de testosterona*.....**38**

Figura 17. *Concentração de histamina no pulmão em ratos machos pré-púberes submetidos à castração química e cirúrgica, com ou sem reposição com propionato de testosterona*.....**40**

Figura 18. *Concentração de histamina no pulmão em ratos machos adultos submetidos à castração química e cirúrgica, com ou sem reposição com propionato de testosterona*.....**40**

ABREVIATURAS USADAS NO TEXTO

CTMC	Mastócito de tecido conjuntivo
EDS	*Ethane Dimethane Sulfonate*
EHRF	Fator liberador de histamina derivado do embrião
FSH	Hormônio folículo estimulante
GnRH	Hormônio liberador das gonadotrofinas hipofisárias
hCG	Gonadotrofina coriônica humana
LH	Hormônio luteinizante
LH-RH-A	Análogo agonista do LH-RH
LH-RH- Ant.	LH-RH antagonista
LH-RH	Hormônio liberador do hormônio luteinizante
MMC	Mastócito de mucosa
NGF	Fator de crescimento dos nervos
SCF	Fator estimulante de colônias

INTRODUÇÃO

O desenvolvimento sexual é um fenômeno complexo que engloba alterações morfológicas e funcionais do eixo hipotálamo-hipófise-gônadas, as quais resultam de processos maturacionais que ocorrem durante o crescimento (ODELL et al., 1990). Em machos, essas alterações são nítidas e acentuadas nos testículos, os quais são responsáveis primariamente pela produção de espermatozóides e pela síntese de andrógenos, entre eles, a testosterona e androstenediona (GONDOS & KOGAN, 1990). A espermatogênese e a secreção de andrógenos são eventos que decorrem da estimulação adequada dos testículos pelas gonadotrofinas hipofisárias: o hormônio folículo-estimulante (FSH) e o hormônio luteinizante (LH) (GONDOS & KOGAN, 1990). Além do próprio andrógeno, a liberação dos hormônios pela hipófise anterior é controlada pela secreção intermitente do hormônio hipotalâmico de liberação das gonadotrofinas hipofisárias (GnRH), também denominado de hormônio liberador do hormônio luteinizante (LH-RH). Dessa forma, a estimulação dos testículos pelo eixo hipotálamo-hipófise resulta na secreção dos hormônios andrógenos. Estes por sua vez, atuam sobre os tecidos andrógeno-dependentes e concomitantemente, afetam a secreção hipotalâmica e/ou hipofisária por mecanismo de feedback negativo e/ou positivo (GONDOS & KOGAN, 1990).

A maturação sexual em ratos é caracterizada por um significativo aumento da resposta hipofisária ao LH-RH e, paralelamente, por uma modulação da resposta gonadal as gonadotrofinas hipofisárias (LH e FSH). Estes fatores, associados a alterações morfo-funcionais nas gônadas, causam modificações no perfil de secreção dos esteróides sexuais ao longo do desenvolvimento (ODELL et al., 1990). A idade juvenil (de 7 a 30 dias) (ODELL et al., 1990; LAMANO-CARVALHO et al., 1994), corresponde ao período em que o animal ainda não iniciou a maturação sexual. Neste período a produção de

testosterona é baixa e os testículos secretam principalmente androstenediol, estimulados por altas concentrações do hormônio folículo-estimulante e concentrações moderadas do hormônio luteinizante (ODELL et al., 1990). Fatores produzidos localmente inibem a resposta testicular as gonadotrofinas hipofisárias, contribuindo assim, para a manutenção do padrão juvenil de secreção de esteróides (ODELL et al., 1990). A maturidade sexual é atingida quando o animal apresenta o máximo de produção de espermatozóides pelos testículos e as maiores reservas de esperma no epidídimo. Entretanto, a síntese de testosterona começa a declinar a partir deste período. Paralelamente, a concentração plasmática de FSH é significativamente reduzida em comparação ao padrão pré-púbere. Em contraste, a concentração plasmática de LH encontra-se ligeiramente elevada em relação ao período juvenil (LAMANO-CARVALHO et al., 1994).

O desenvolvimento pulmonar é um processo complexo e apresenta dois processos, o crescimento pulmonar e a maturação pulmonar. Os dois processos são relacionados, mas controlados separadamente. O crescimento pulmonar é influenciado primariamente por fatores físicos, como por exemplo, o espaço intratorácico. A maturação pulmonar parece ser regulada por hormônios de vários órgãos endócrinos (DiFIORE, 1994).

O timo é um importante órgão durante o desenvolvimento, mas gradualmente atrofia após a puberdade, e é considerado ter pouco ou nenhum papel durante a vida adulta. A causa da involução é desconhecida, mas existem muitas evidências de que os esteróides gonadais e da adrenal estão envolvidos na involução do timo (GREENSTEIN et al, 1986).

A função reprodutiva é regulada por um intrincado sistema de peptídeos, esteróides e aminas, interagindo dentro do cérebro, pituitária e gônadas. O papel do LH-RH como um fator parácrino da regulação da função testicular tem sido intensamente investigado por muitos autores, entre eles HSUEH (1981) e SHARPE (1984).

Após a elucidação da estrutura do LH-RH e a substituição na posição 6, 10 , os análogos desenvolvidos se mostraram muito mais ativos, de atividade mais prolongada e mais resistente à degradação enzimática que o hormônio endógeno. Análogos agonistas do LH-RH (LH-RH-A) foram originalmente desenvolvidos como agentes terapêuticos de longa duração para tratar pacientes com deficiência de GnRH. Atualmente várias aplicações clínicas em ginecologia, medicina reprodutiva e oncologia têm sido estabelecidas para estes análogos. A administração crônica destes análogos agonistas do LH-RH, após um breve período de estimulação, leva a inibição da função gonadal. O efeito paradoxal do LH-RH-A é visto em tratamentos crônicos com altas doses de LH-RH ou seus análogos agonistas, que causam um declínio na esteroidogênese testicular e no número de receptores testiculares para LH/hCG (hormômio luteinizante/gonadotrofina coriônica humana) e também causam um decréscimo no peso do testículo, vesícula seminal e próstata. Possivelmente o LH-RH e seus análogos agonistas atuem através de três mecanismos de inibição: a nível pituitário, a prolongada ação do LH-RH ou seus análogos pode tornar a pituitária refratária a uma nova estimulação pelo LH-RH, com um decréscimo nas gonadotrofinas séricas e subseqüente atrofia dos órgãos reprodutivos masculinos. Também é possível que doses farmacológicas de LH-RH estimulem a liberação de grandes quantidades de LH, o que por sua vez 'dessensibiliza' o testículo para responder ao LH adicional (AUCLAIR, et al., 1977; HSUEH, 1979; VICKERY et al., 1987 e SAEZ, 1994).Uma outra possibilidade investigada por HSUEH (1979) mostra que o LH-RH e seus análogos agonistas causam um decréscimo no número de receptores testiculares para LH/hCG e inibem a esteroidogênese testicular em ratos machos hipofisectomizados, indicando um efeito direto nas células de Leydig.

Antagonistas do LH-RH (LH-RH-Ant), diferente dos análogos agonistas, suprimem as gonodotrofinas e a secreção de esteróides sexuais imediatamente após a administração,

sem os efeitos estimulantes iniciais. O tratamento por 60 dias, com 50 μg de um antagonista, causou um decréscimo significante no peso dos testículos, vesícula seminal e próstata, reduziu os níveis séricos de LH, testosterona e causou supressão da espermatogênese. Após 90 dias do término do tratamento com LH-RH–Ant, houve uma completa recuperação do peso dos órgãos, o LH e a testosterona retornaram ao nível do controle. Após o término do tratamento com o antagonista, ocorreu uma completa recuperação da espermatogênese e a reversão do fenômeno de "down-regulation" dos receptores de LH-RH da pituitária (SANDOW et al, 1980; BOKSER et al, 1991).

Estudos feitos com cultura de células testiculares por HSUEH et al (1983), mostraram que o LH-RH e seus análogos exercem ações diretas nas células testiculares. Os efeitos inibitórios do LH-RH na produção testicular de andrógenos, ocorrem em sítios distais da formação de cAMP e pregnenolona e pode ser devido ao decréscimo na atividade das enzimas 17 alfa-hidroxilase e 17-20 desmolase (HSUEH et al, 1983). Em cães, a perda da atividade testicular esteroidogênica induzida pela administração de LH-RH-A, é devido a total inibição da secreção de Δ-4-andrógeno, acompanhada por um decréscimo dos precursores da progestina testicular e dos metabólitos dos 5-α andrógenos (TREMBLAY et al, 1984). O tratamento com LH-RH mostra que as atividades da 5 alfa-redutase e 3 alfa-hidroxiesteróide oxidoredutase são aumentadas durante a dessensibilização testicular (CARMICHAEL et al, 1980; TREMBLAY te al, 1984). Após 5 meses de tratamento com doses diárias de 1μg do análogo [D-Ser (TBU)6, des-Gly-NH_2 (10)] LH-RH, ratos adultos apresentaram níveis basais diminuídos de pregnenolona, progesterona, 17-OH-progesterona, androstenediona, testosterona, 3-β androstano, 17 beta-diol e androst-5-ene-3β, e um aumento na DHT, 3α-diol e androstano-3β, 17-β-estradiol. Mudanças degenerativas foram observadas nos túbulos seminíferos após 5 meses de tratamento com

LH-RH-A (LEFEBVRE et al, 1984). CARMICHAEL et al (1982) mostraram que a administração de um análogo agonista do LH-RH, resulta em um decréscimo marcante no número de receptores de LH, acompanhado por um bloqueio na atividade da 17-hidroxilase.

Alguns trabalhos, como o realizado por BERGH & DAMBER (1993) demostraram que o tratamento com LH-RH-A causa uma alteração da vascularização testicular, efeito este não relacionado com o LH. De acordo com a concentração local de LH-RH, pode ocorrer aumento ou diminuição do fluxo sanguíneo testicular. Esse tratamento com LH-RH-A também resulta em vasoconstrição e aumento da permeabilidade capilar em hamsters (HABENICHT, 1988). Foi também observado que o LH-RH-A pode induzir uma reação inflamatória de característica transitória com acúmulo de líquido no interstício testicular (BERGH et al., 1987; MAYERHOFER & DUBÉ, 1989). O análogo do LH-RH também exerce algum efeito direto sobre a próstata (HIEROWISK et al., 1983).

O timo é um órgão multicelular e multifuncional, cuja estrutura/função é controlada tanto pelo sistema nervoso central como pelo sistema endócrino. Sua atividade está ligada tanto à função gonadal, como sob controle primário da glândula pituitária (MARCHETTI et al, 1989_a). É conhecido que a castração leva a um aumento no peso do timo e que a administração de andrógeno reverte este efeito. MARCHETTI et al (1989_a), mostraram que o timo contém sítios de ligação para o LH-RH, portanto, o tratamento com LH-RH-A *in vivo* previne atrofia do timo e estimula sua atividade blastogênica. Estes dados sugerem que o LH-RH e seu análogo agonista podem exercer uma modulação direta na função imune.

O uso desses análogos em animais pré-púberes inibe a maturação gonadal, atrasa o desenvolvimento do testículo e órgãos andrógeno-dependentes. As mudanças relacionadas à maturação incluem redução do peso da próstata, vesícula seminal e testículo, baixos

níveis de testosterona sérica e intratesticular e inibição da espermatogênese. Com base nestes efeitos os análogos do LH-RH são usados no tratamento de crianças com puberdade precoce verdadeira, dependente de LH-RH. A administração crônica desse agente, após uma breve estimulação, suprime a liberação pulsátil de LH e FSH, a produção gonadal de esteróides e a gametogênese. Esse procedimento induz a uma gonadectomia reversível. Quando o tratamento é interrompido, a supressão gonadal é revertida dentro de poucas semanas com um aumento nos níveis plasmáticos de esteróides gonadais e progressão da maturação (GRUMBACH, 1998).

Em virtude destes efeitos inibitórios, esses análogos mais potentes do LH-RH passaram a ser usados no tratamento de doenças andrógeno-dependentes, especialmente o câncer de próstata. Novos tratamentos de tumores endócrino-dependentes e hormônio-sensíveis foram baseados no uso de análogos agonistas do LH-RH. A inibição do eixo pituitário–gonadal é a base para a utilização oncológica do LH-RH-A. Análogos agonistas e antagonistas do LH-RH têm sido usados em pacientes com câncer de próstata e podem ser também benéficos para o tratamento de câncer de mama e ovário, carcinomas pancreático e endometrial. Alguns dos efeitos dos análogos de LH-RH podem ser devido a sua ação direta em receptores presentes nestes tumores (SCHALLY et al, 1990).

O LR-RH atua como imunomodulador. É produzido e processado em linfócitos humanos e de ratos. Muitos estudos demonstram que o LH-RH têm um efeito estimulador significante na capacidade proliferativa das células T e em outros aspectos da função imune (MARCHETTI et al, 1998). Estudos realizados com antagonistas do LH-RH mostraram que o peptídeo se liga a receptores de membrana no mastócito, causando liberação de histamina e, portanto, levando a suspeita de um provável receptor de membrana para o LH-RH no mastócito. Estes estudos mostram que o LH-RH possui ação

direta sobre o mastócito e seu mecanismo de desgranulação, além de modular mecanismos da cascata inflamatória durante o processo de inflamação (MORGAN et al, 1986; SUNDARAN et al., 1988).

Está bem estabelecido que existem interações complexas entre o sistema endócrino e o sistema imune. BLALOCK & SMITH (1985), mostraram a existência de um completo circuito regulatório entre os sistemas imune e o neuroendócrino, que opera via peptídeos comuns a ambos os sistemas. Diversos hormônios e secreções neuronais influenciam virtualmente todos os aspectos da imunidade natural. Estes efeitos incluem modificações do número total de células imunocompetentes, como os mastócitos, e modulação da resposta celular a antígenos exógenos, da função fagocítica e de eventos da cascata inflamatória (REICHLIN et al., 1993). Relacionado a este aspecto, a regulação endócrina dos mastócitos, células envolvidas na resposta inflamatória despertaram muito interesse.

Os mastócitos apresentam muitas características, e uma população heterogênea de células (METCALFE et al, 1997; BEIL et al, 2000). Os precursores dos mastócitos, ainda bastante indiferenciados, entram na circulação em pequenas quantidades e antes que possam ser morfologicamente identificados. Nos tecidos periféricos podem proliferar e ou diferenciar-se sob a influência de fatores ambientais, do SCF (fator estimulante de colônias) e outras citocinas produzidas localmente. Mastócitos maduros e diferenciados existem exclusivamente em tecidos sem patologias. Esta característica o distingue de outras células derivadas hematopoiéticamente (METCALFE et al, 1997)

Os mastócitos são encontrados normalmente ao redor dos nervos, nos espaços extravasculares sangüíneos e linfáticos de uma maneira notavelmente consistente. O fenótipo do mastócito também varia com sua distribuição, sendo que a distribuição e heterogeneidade destas células estão relacionadas com a função biológica da célula. A aparente comunicação entre os mastócitos e as células do tecido conjuntivo adjacente,

nervos e células inflamatórias sugerem mais uma complexidade na função dos mastócitos (METCALFE et al, 1997). A propriedade histoquímica característica dos mastócitos é a presença de numerosos grânulos citoplasmáticos, os quais exibem metacromasia quando corados com uma variedade de produtos catiônicos, incluindo o corante azul de toluidina (BARRET & PEARCE, 1993; BEIL et al, 2000). Os mastócitos apresentam em seu citoplasma um grande número de produtos biológicamente ativos, entre os quais: heparina e histamina (DVORAK et al,1993), bradicinina (LOGIN et al., 1987), enzinas lisossomais (JAMUR & VUGMAN, 1988), óxido nítrico (HUANG et al.,1995) e em algumas espécies , serotonina (DVORAK et al., 1991). Além disso, estas células são exemplos de secreção regulada, um processo não citolítico que exige metabolismo ativo por parte da célula. Esse processo se inicia com a interação de um agente estimulador com receptores específicos presentes na membrana do mastócito, resultando na liberação de seus grânulos e, por conseguinte, de seus mediadores químicos (SERAFIN et al., 1987). Para liberação de seus mediadores, os principais agentes estimuladores são a IgE (imunoglobulina E) ou anti-IgE (através do receptor FcεRI) (SERAFIN et al., 1987). A liberação de mediadores pelos mastócitos também ocorre em resposta a outros agentes, entre os quais: composto 48/80 (VLIAGOFTIS et al., 1990), somatostatina (THEOHARIDES et al., 1978), substância P (FEWTRELL et al., 1982) e EHRF (fator liberador de histamina derivado do embrião) (COCCHIARA et al., 1992). Dependendo da natureza do agente estimulador, os mediadores químicos podem ser liberarados por diferentes mecanismos. O mecanismo exocitótico em mastócitos revela dois tipos básicos de processos denoninados como *"piecemeal degranulation" e "anaphylactic degranulation"* (DVORAK et al., 1991 e 1993). O primeiro processo é descrito como um transporte vesicular entre os grânulos secretores e a membrana plasmática, com liberação de pequena quantidade do conteúdo granular e é característico para mastócitos em tecidos cronicamente inflamados. O segundo

processo consiste no mecanismo exocitótico clássico, com fusão das membranas citoplasmática e granular, com conseqüente liberação explosiva e rápida de todo o conteúdo granular. Este padrão é visto nas reações mediadas por IgE, com opióides, composto 48/80 e Ca^{++} ionoforo. Em resumo, os mastócitos podem ser considerados uma unidade secretora exógena, tendo capacidade para responder à interação de receptores situados na membrana celular, com agentes estimuladores específicos.

O conceito de heterogeneidade dos mastócitos é bem conhecido em várias espécies, incluindo em humanos. O rato adulto é provavelmente o modelo mais bem definido e mais freqüentemente usado. A classificação dos subtipos de mastócitos em roedores foi baseada nas diferenças fenotípicas entre mastócitos de tecido conjuntivo (CTMC), presente na pele e cavidade peritoneal e mastócitos da mucosa (MMC), presente na lâmina própria intestinal. Existem diferenças fenotípicas entre estas duas populações, incluindo tamanho e conteúdo de histamina, bem como proteoglicanos e composição de proteases neutras, que define suas características de coloração. Portanto estes subtipos mostram diferenças em função, incluindo respostas a vários secretagogos e inibição por drogas (METCALFE et al, 1997).

Várias citocinas e fatores de crescimento afetam o crescimento e diferenciação dos mastócitos incluindo interleucinas (IL-3, IL-4, IL-9 e IL-10), SCF (fator estimulante de colônias e NGF (fator de crescimento dos nervos) (METCALFE et al, 1997)).

Os mastócitos liberam e geram um grupo heterogêneo de mediadores que diferem quanto à potência e atividades biológicas: histamina, proteoglicanos, proteases neutras, mediadores derivados de lipídeos, citocinas e quimocinas. Os mediadores podem ser divididos em mediadores pré-formados e mediadores formados durante o estímulo da célula. Os mediadores pré-formados são armazenados nos grânulos secretores e liberados com a ativação celular, incluem a histamina, proteoglicanos e as proteases neutras. Os

mediadores formados durante o estímulo celular, são tipicamente produzidos durante a ativação mediada pela IgE , consiste de metabólitos do ácido araquidônico (leucotrienos, prostaglandinas e citocinas) (METCALFE et al, 1997).

Os mastócitos são considerados células efetoras típicas na reação inflamatória, fundamental na hipersensibilidade imediata. Estas células podem participar ativamente e contribuir para o desenvolvimento e modulação de muitos outros processos inflamatórios e fisiológicos. Mudanças no número de mastócitos em vários sítios anatômicos e/ou evidências de desgranulação tem sido observado em um grande espectro de respostas imunes próprias, adaptativa e patológica em um número amplo de doenças ou processos relacionados a doenças, incluindo reações de hipersensibilidade tardia, fibrose tecidual, patologia auto imune, neoplasia e doenças inflamatórias do intestino (METCALFE et al., 1997).

Apesar de ser bastante conhecido o papel fisiológico na inflamação e em reações alérgicas, a regulação endócrina dos mastócitos ainda não foi esclarecida. Os trabalhos da literatura que enfatizam este tema investigam a influência dos hormônios esteróides sobre a proliferação celular e o processo secretor. Em geral, os estudos realizados com esteróides sexuais abrangem a população de mastócitos presentes na glândula Harderiana, no peritônio, no útero, no ovário e interstício testicular de roedores.

É consenso na literatura que os estrógenos estimulam a atividade secretora dos mastócitos, potencializando a ação de agentes indutores da desgranulação, tais como IgE, composto 48/80, EHRF (fator liberador de histamina derivado do embrião) e substância P (VLIAGOFTIS et al.,1992; THEOHARIDES et al.,1993). Similarmente, antagonistas do hormônio liberador do hormônio luteinizante (LH-RH) induzem desgranulação dos mastócitos em ratos, tanto *in vivo* como *in vitro* (MORGAN et al., 1986; NEKOLA et al,1987; SUNDARAM et al.,1988). Recentemente foi demonstrado que a testosterona

induz desgranulação de mastócitos da glândula Harderiana de hamsters, diretamente através de seu receptor, tanto *in vivo* como *in vitro* (MAYO et al., 1997).

Evidências experimentais e clínicas mostram que os esteróides gonadais regulam a função imune, pois ocorre dimorfismo sexual na resposta imune, a resposta imune é alterada pela gonadectomia e reposição hormonal e os órgãos responsáveis pela resposta imune contém receptores específicos para esteróides gonadais (GROSSMAN, 1985). Em geral, parece que os estrógenos e a testosterona exercem efeitos opostos sobre a população de mastócitos. Enquanto os estrógenos estimulam a proliferação celular e a desgranulação, os trabalhos realizados em machos indicam a testosterona como agente inibidor da proliferação de mastócitos (SHIRAMA et al., 1988; PAYNE et al,1982).

A glândula Harderiana é uma grande glândula localizada na órbita, presente em muitos mamíferos. Sua função precisa é ainda desconhecida. A glândula Harderiana de roedores recebe particular atenção por apresentar marcado dimorfismo sexual, com as fêmeas tendo um maior número de mastócitos que os machos (SHIRAMA et al., 1988; PAYNE et al,1982; MENENDEZ-PELAEZ et al., 1992). O conteúdo de mastócitos na glândula dos machos aumenta grandemente após a castração associada com a adrenalectomia, este aumento no número de mastócitos é completamente prevenido pela administração de andrógenos (SHIRAMA et al., 1988; PAYNE et al,1982). Também foi observado que o implante subcutâneo de testosterona em fêmeas adultas de hamsters leva a uma drástica redução do número de mastócitos na glândula Harderiana (MENENDEZ-PELAEZ et al., 1992). Por outro lado, já foi observado que a castração produz uma significativa redução do número de mastócitos tímicos em ratos, sendo este efeito revertido pela administração de testosterona (BARBINI et al., 1981).

A população de mastócitos no interstício testicular também é afetada sob diferentes condições experimentais. Em ratos machos adultos tratados com estrógenos durante o

período neonatal, o número de mastócitos do interstício testicular é significativamente maior que o encontrado em animais controles (GAYTAN et al., 1989; LIMA, 1999). Entretanto o tratamento com andrógeno durante o período neonatal não altera a população de mastócitos no interstício testicular. O tratamento com EDS (*ethane dimethane sulfonate*), uma citotoxina que destrói seletivamente as células de Leydig, é efetivo em induzir aumento da população intratesticular de mastócitos, em ratos adultos (GAYTAN et al., 1990). Resultados semelhantes foram obtidos por WANG et al. (1994), que observou aumento do número de mastócitos em ratos tratados com EDS, sendo este aumento inibido em animais submetidos ao implante subcutâneo de testosterona. Dessa forma, é muito provável a existência de fatores inibidores de mastócitos relacionados às células de Leydig. Em contrapartida, a histamina, um dos principais mediadores armazenados pelos mastócitos, afeta a esteroidogênese testicular. Já foi demonstrada que a histamina estimula a produção de testosterona de uma maneira dose-dependente em incubações de testículos atrofiados de hamsters, mas não tem efeito estimulador em testículos de animais com o eixo gonadal intacto (MAYERHOFER et al., 1989).

Observou-se, recentemente em nosso laboratório, que a reposição de testosterona em animais castrados cirurgicamente aumenta a concentração de histamina em vários tecidos de ratos machos pré-púberes (ROSA e SILVA, LIMA e LUNARDI, trabalho em publicação). Os mesmos autores observaram que a população de mastócitos do mesentério aumenta durante a pré-puberdade, em ratos machos, associada com o aumento na produção de testosterona. A análise do efeito da castração, feita por esses autores, mostrou que o número de mastócitos, bem como a histamina tecidual, em animais púbere foi drasticamente reduzidas no mesentério de animais castradas, indicando que para manter a população de mastócitos do mesentério fatores produzidos nos testículos são importantes.

De acordo com os relatos da literatura, existe uma inter-relação entre o sistema endócrino-mastócito e histamina. Os mastócitos são afetados por hormônios sexuais e, é provável que a histamina liberada pelos mastócitos tenha participação na regulação da função testicular. A função reprodutiva também é regulada por uma série de substâncias que interagem no cérebro-pituitária-gônadas, entre elas peptídeos como o LH-RH. Estas interações entre LH-RH/testosterona e histamina abrem muitas possibilidades para estudos comparativos dos efeitos desses hormônios sobre a concentração de histamina tecidual.

OBJETIVOS

O objetivo geral do nosso trabalho foi investigar os efeitos da castração cirúrgica e da "castração química" com um análogo agonista do LH-RH, seguida ou não do tratamento com propionato de testosterona, sobre a concentração de histamina no testículo, timo e pulmão, no período pré-púbere e na vida adulta.

MATERIAL E MÉTODOS

I - PLANEJAMENTO EXPERIMENTAL

Dois grupos de ratos machos albinos variedade Wistar foram utilizados:

I – Após o desmame aos 21 dias (grupo PRÉ-PÚBERE);

II – Aos 91 dias de idade (grupo ADULTO).

Os grupos I e II foram subdivididos nos cinco grupos experimentais:

1. **Controles** – Os animais receberam salina e óleo de milho por 21 dias.
2. **Castrados quimicamente sem reposição hormonal** – administração do análogo do LH-RH por 21 dias.
3. **Castrados quimicamente com reposição hormonal androgênica –** Administração do análogo do LH-RH por 21 dias e propionato de testosterona por 10 dias
4. **Castração cirúrgica com ou sem reposição hormonal** – Os animais foram submetidos à castração bilateral aos 21 dias e aos 91 dias.
5. **Castração cirúrgica com ou sem reposição hormonal** – Os animais foram submetidos à castração bilateral aos 21 dias e aos 91 dias e receberam propionato testosterona por 10 dias.

Na "castração química" foi usado o análogo agonista des-Gly^{10}, [DTrp^{6}]- LH-RH ethilamide, administrado dos 21 dias aos 41 dias (Grupo I_2 e I_3) e dos 91 dias aos 111 dias (Grupo II_2 e II_3), diariamente por via subcutânea. A concentração utilizada foi de 100 μg/100 g de peso.

A reposição hormonal foi feita pela administração de propionato de testosterona (PT), à base de injeções subcutâneas diárias. A concentração utilizada foi de 300 μg/100 g

de peso, durante 10 dias, do 31° dia ao 40° dia, nos animais pré-púberes e do 101° dia ao 110° dia, nos animais adultos. O propionato de testosterona foi diluído em óleo de milho.

Após 20 dias os animais foram sacrificados por decapitação, ou seja, aos 41 dias (grupo I) e aos 111 dias (grupo II). Foram utilizados entre 8 e 10 animais por grupo. De cada animal foram coletados:

- Sangue: para dosagem de testosterona
- Testículo direito: para pesagem e dosagem de histamina.
- Timo: para pesagem e dosagem de histamina.
- Pulmão esquerdo: para pesagem e dosagem de histamina

II - PROCEDIMENTO EXPERIMENTAL

Próstata e vesícula seminal

A próstata e a vesícula seminal, após serem dissecadas, foram pesadas e a seguir, descartadas. Estas estruturas serviram de marcadores para os procedimentos de "castração química" (LH-RH), e da reposição hormonal.

Testículo

O testículo direito, após ser dissecado, foi pesado e imerso em 3 ml de ácido perclórico 0,4 N, sendo mantido em geladeira até a homogeneização. Após a homogeneização em ácido perclórico, o homogeneizado foi centrifugado por 20 min a 2500 rpm. Para dosagem de histamina foi retirado todo o sobrenadante, sendo o precipitado desprezado.

Timo

O timo após ser dissecado, foi pesado e imerso em 4 ml de ácido perclórico 0,4 N. Posteriormente foi homogeneizado, retirado o sobrenadante e estocado a -20°C para dosagem de histamina.

Pulmão esquerdo

O pulmão após ser dissecado, foi pesado e imerso em 6 ml de ácido perclórico 0,4 N. Posteriormente foi homogeneizado, retirado o sobrenadante e estocado a -20°C para dosagem de histamina.

Sangue

O sangue foi coletado logo após a decapitação e centrifugado a 2500 rpm durante 20 minutos a 4°C. O plasma foi separado e estocado a -20°C para dosagem de testosterona.

III – METODOLOGIA

Dosagem de Testosterona

A testosterona foi dosada no plasma pelo método de radioimunoensaio descrito por ROSA E SILVA et al. (1996) com hormônios marcados com I^{125}.

Dosagem de Histamina

O método de extração para dosagem da quantidade de histamina foi o descrito pelo método fluorimétrico de SHORE et al. (1959), com extração e dosagem feitas através de processo automático descrito por SIRABANIAM (1974).

Análise estatística

A análise estatística utilizada foi ANOVA seguida pelo teste de Tukey-Kramer e o teste não-paramétrico de Kruskal-Wallis seguido pelo teste de Dunn's. Valores de $p < 0.05$ foram considerados significantes.

RESULTADOS

Peso Corporal

Todos os animais do grupo I (Pré-púberes), no sacrifício, apresentaram pesos corporais semelhantes. Todos os animais do grupo II (Adultos), no sacrifício, apresentaram pesos corporais semelhantes, exceto o grupo II_4 (castrado cirúrgico) cujo peso corporal foi menor do que os outros.

A média e o erro padrão da média (EPM) do peso corporal de ratos machos controles, castrados química e cirurgicamente, submetidos ou não ao tratamento de reposição hormonal, estão representados na tabela I e nas figuras 1e 2.

Tabela I – Peso corporal de ratos machos controles, castrados química (LH-RH) e cirurgicamente, submetidos ou não ao tratamento de reposição hormonal (PT). ANOVA, seguido pelo teste de Tukey-Kramer, onde letras diferentes significam diferenças estatisticamente significantes. $P < 0,05$.

	Grupos	**Controle intacto**	**LH-RH**	**LH-RH+PT**	**Castrado**	**Castr.+PT**
GRUPO I	Média (g)	^{a}196,8	^{a}179,4	^{a}192,4	^{a}172,4	^{a}178
	EPM	6,1	4,9	5,7	7,9	4,1
	N	9	10	10	8	8
GRUPO II	Média (g)	^{a}444,8	^{ab}410,5	^{a}429,2	^{b}350,3	^{a}441
	EPM	19,1	16,1	11,4	7,4	25,6
	N	10	9	10	10	10

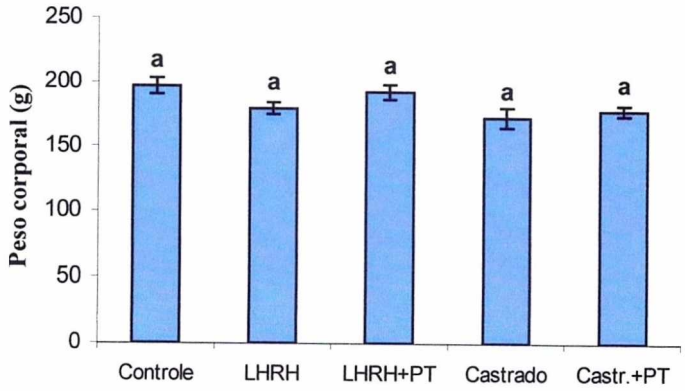

Figura 1- Peso corporal de ratos machos pré-púberes, controles, castrados química (LH-RH) e cirurgicamente, submetidos ou não ao tratamento de reposição hormonal (PT). Resultados expressos em média e erro padrão da média. ANOVA, seguido pelo teste de Tukey-Kramer, onde letras diferentes significam diferenças estatisticamente significantes. P< 0,05.

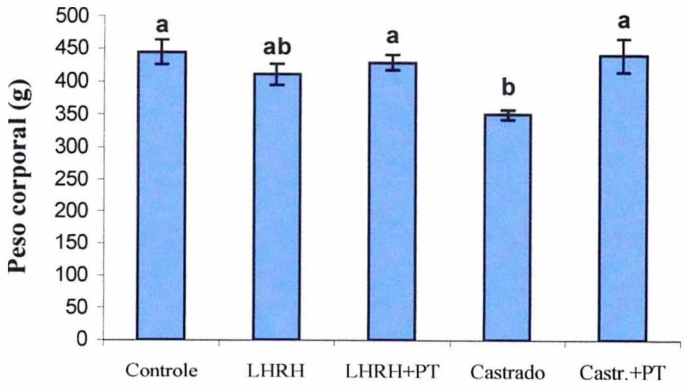

Figura 2- Peso corporal de ratos machos adultos controles, castrados química e cirurgicamente (LH-RH), submetidos ou não ao tratamento de reposição hormonal (PT). Resultados expressos em média e erro padrão da média. ANOVA, seguido pelo teste de Tukey-Kramer, onde letras diferentes significam diferenças estatisticamente significantes. P< 0,05.

Peso relativo da próstata

Os pesos relativos (mg/100g) da próstata são menores tanto nos animais pré-púberes como nos animais adultos, após a administração de LH-RH na castração química ou após a castração cirúrgica. A reposição hormonal com propionato de testosterona (PT), eleva significativamente o peso prostático nos animais pré-púberes, em relação ao controle intacto. Nos adultos a reposição hormonal aumentou o peso relativo da próstata na castração cirúrgica em relação ao controle castrado.

A média e o erro padrão da média (EPM) do peso relativo da próstata, estão representados na tabela II e nas figuras 3 e 4.

Tabela II – Efeito da castração química e cirúrgica e do tratamento de reposição hormonal, sobre o peso relativo (mg/100g) da próstata em animais pré-púberes e adultos. ANOVA, seguido pelo teste de Tukey-Kramer, onde letras diferentes significam diferenças estatisticamente significantes. $P < 0,05$.

	Grupos	**Controle intacto**	**LH-RH**	**LH-RH+PT**	**Castrado**	**Castr.+PT**
GRUPO I	Média (mg/100g)	$^{b}55,1$	$^{c}36,1$	$^{a}98,6$	$^{d}5,7$	$^{a}99,2$
	EPM	7,1	2,9	4,8	0,6	5,6
	N	9	10	10	8	8
GRUPO II	Média (mg/100g)	$^{a}108,3$	$^{b}67,9$	$^{ab}99,7$	$^{c}12,8$	$^{b}49,6$
	EPM	5,4	5,6	8,6	0,7	8,4
	N	10	9	10	10	10

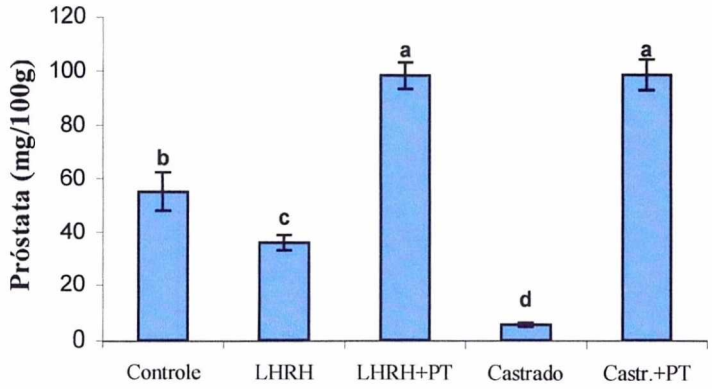

Figura 3 – Peso relativo das próstatas de animais pré-púberes submetidos à castração química (LH_RH) e cirúrgica, sem reposição e com reposição de propionato de testosterona (PT). Resultados expressos em média e erro padrão da média. ANOVA, seguido pelo teste de Tukey-Kramer, onde letras diferentes significam diferenças estatisticamente significantes. P< 0,05.

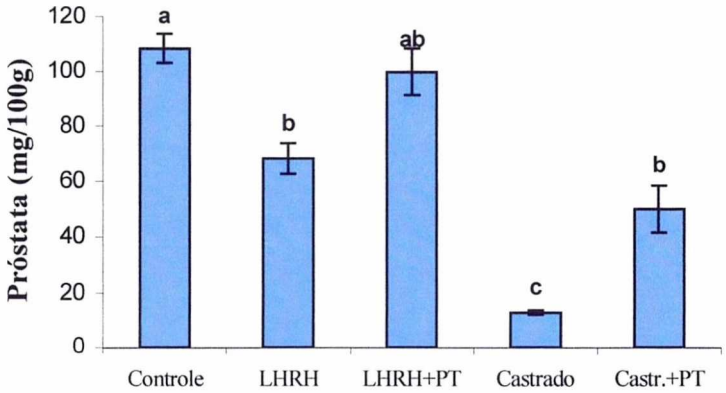

Figura 4 – Peso relativo das próstatas de animais adultos submetidos à castração química (LH-RH)e cirúrgica, sem reposição e com reposição de propionato de testosterona (PT). Resultados expressos em média e erro padrão da média. ANOVA, seguido pelo teste de Tukey-Kramer, onde letras diferentes significam diferenças estatisticamente significantes. P< 0,05.

Peso relativo da vesícula seminal

Nos animais pré-púberes e adultos, houve diferença significativa no peso relativo (mg/100g), desta estrutura nos grupos castrados química e cirurgicamente, em relação aos demais grupos. Sendo que a diminuição do peso da vesícula foi mais acentuada no grupo castrado cirurgicamente. Nos animais pré-púberes a reposição hormonal, nos grupos castrados, aumentou significativamente o peso relativo da vesícula seminal em relação ao controle intacto. Nos animais adultos a média do grupo castrado quimicamente com reposição hormonal, se igualou à do grupo controle intacto.

A média e o erro padrão da média (EPM) do peso relativo da vesícula seminal, estão representados na tabela III a nas figuras 5 e 6.

Tabela III – Efeito da castração química (LH-RH) e cirúrgica e do tratamento de reposição hormonal (PT), sobre o peso relativo (mg/100g) da vesícula seminal em animais pré-púberes e adultos. ANOVA, seguido pelo teste de Tukey-Kramer, onde letras diferentes significam diferenças estatisticamente significantes. P< 0,05.

	Grupos	**Controle intacto**	**LH-RH**	**LH-RH+PT**	**Castrado**	**Castr.+PT**
Grupo I	Média (mg/100g)	^{b}49,9	^{c}16,8	^{d}122,5	^{c}5,8	^{a}176,6
	EPM	3,8	0,4	6,9	0,6	11,1
	N	9	10	10	8	8
GRUPO II	Média (mg/100g)	^{ab}170,6	^{bc}103,8	^{a}194,7	^{c}52,0	^{bc}112,4
	EPM	12,2	6,3	8,8	2,9	11,1
	N	10	9	10	10	10

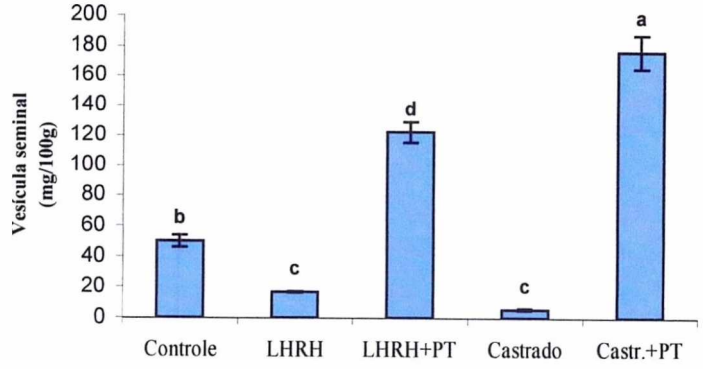

Figura 5– Peso relativo das vesículas seminais de animais pré-púberes submetidos à castração química (LH-RH) e cirúrgica, sem reposição e com reposição de propionato de testosterona (PT). Resultados expressos em média e erro padrão da média. ANOVA, seguido do teste de Tukey-Kramer, onde letras diferentes significam diferenças estatisticamente significantes. P< 0,05.

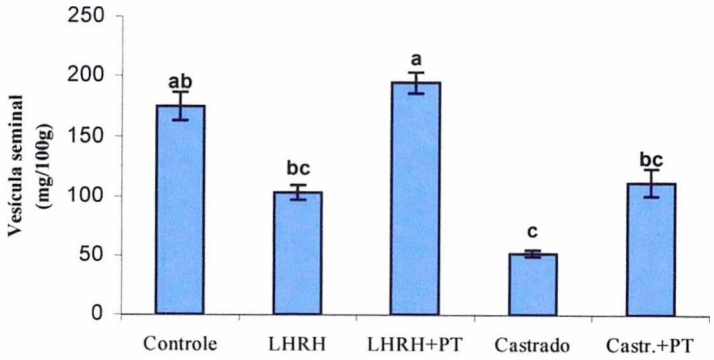

Figura 6– Peso relativo das vesículas seminais de animais adultos submetidos à castração química (LH-RH) e cirúrgica, sem reposição e com reposição de propionato de testosterona. Resultados expressos em média e erro padrão da média. ANOVA, seguido do teste de Tukey-Kramer, onde letras diferentes significam diferenças estatisticamente significantes. P< 0,05.

Peso testicular

Os resultados mostram que o peso testicular dos animais tratados com LH-RH-A diminui significativamente em relação aos animais controle, comprovando o efeito da "castração química", nos grupos pré-púbere e adulto. Não houve diferença significativa entre o grupo tratado com LH-RH-A e LH-RH+PT, nos animais pré-púberes. Nos adultos a terapia de reposição acentuou a diminuição do peso testicular.

A média e o erro padrão da média (EPM) do peso relativo dos testículos, estão representados na tabela IV e nas figuras 7 e 8.

Tabela IV – Efeito da castração química (LH-RH) e do tratamento de reposição hormonal (PT), sobre o peso relativo (mg/100g) do testículo em animais pré-púberes e adultos. ANOVA, seguido do teste de Tukey-Kramer, onde letras diferentes significam diferenças estatisticamente significantes. $P < 0,05$.

	Grupos	**Controle intacto**	**LH-RH**	**LH-RH+PT**
GRUPO I	Média (mg/100g)	[a]504	[b]244	[b]212
	EPM	22,8	15,2	16,5
	N	9	10	10
GRUPO II	Média (mg/100g)	[a]432	[b]334	[c]254
	EPM	18,7	27,2	18,8
	N	10	9	10

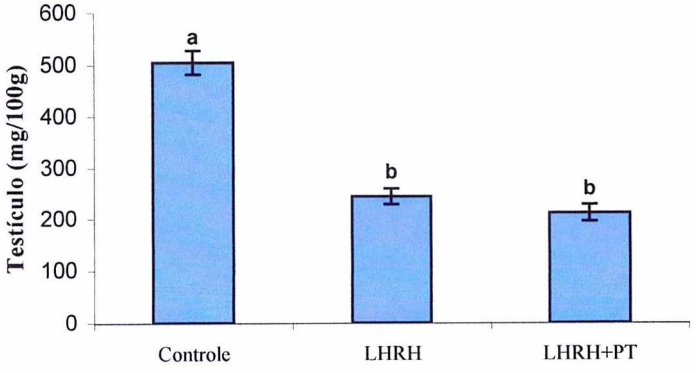

Figura 7 – Peso relativo dos testículos de animais pré-púberes submetidos à castração química (LH-RH) e cirúrgica, sem reposição e com reposição de propionato de testosterona (PT). Resultados expressos em média e erro padrão da média . ANOVA, seguido do teste de Tukey-Kramer, onde letras diferentes significam diferenças estatisticamente significantes. P< 0,05.

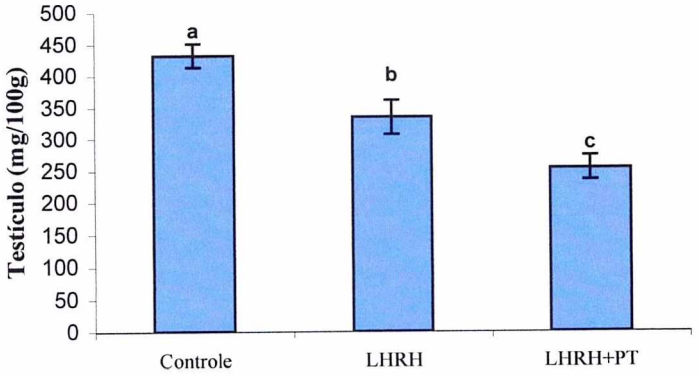

Figura 8 – Peso relativo dos testículos de animais adultos submetidos à castração química (LH-RH) e cirúrgica, sem reposição e com reposição de propionato de testosterona (PT). Resultados expressos em média e erro padrão da média. ANOVA, seguido do teste de Tukey-Kramer, onde letras diferentes significam diferenças estatisticamente significantes. P< 0,05.

Concentração de testosterona plasmática

Nos animais pré-púberes, observamos que não houve redução efetiva na concentração plasmática de testosterona, após a castração química (LH-RH) e cirúrgica. Após a reposição hormonal com propionato de testosterona (PT), nos animais pré-púberes, o grupo castrado cirurgicamente apresenta aumento significativo na concentração plasmática de testosterona, em relação aos animais controles intactos. Observa-se que nos animais adultos houve uma diminuição significativa na concentração plasmática da testosterona nos animais castrados cirurgicamente, em relação ao grupo controle intacto, sendo que esta diminuição não foi verificada na castração química. Nos animais adultos castrados cirurgicamente a reposição hormonal promoveu um aumento da testosterona que se igualou às concentrações do grupo controle.

A média e o erro padrão da média (EPM) da concentração plasmática de testosterona, estão representados na tabela V e nas figuras 9 e 10.

Tabela V – Efeito da castração química (LH-RH) e cirúrgica e do tratamento de reposição hormonal (PT), sobre a concentração plasmática de testosterona em animais pré-púberes e adultos. Teste de Kruskal- Wallis, seguido do teste de Dunn's, onde letras diferentes significam diferenças estatisticamente significantes. $P < 0,05$.

	Grupos	**Controle intacto**	**LH-RH**	**LH-RH+PT**	**Castrado**	**Castr.+PT**
GRUPO I	Média (ng/ml)	^{ac}1,9	^{ac}1,2	^{ab}6,4	^{ac}0,4	^{b}55,3
	EPM	0,6	0,2	3,0	0,1	4,7
	N	9	10	10	8	8
GRUPO II	Média (ng/ml)	^{ac}3,4	^{ab}2,8	^{c}4,9	^{b}2,3	^{c}5,1
	EPM	0,1	0,1	0,4	0,1	0,4
	N	10	9	10	10	10

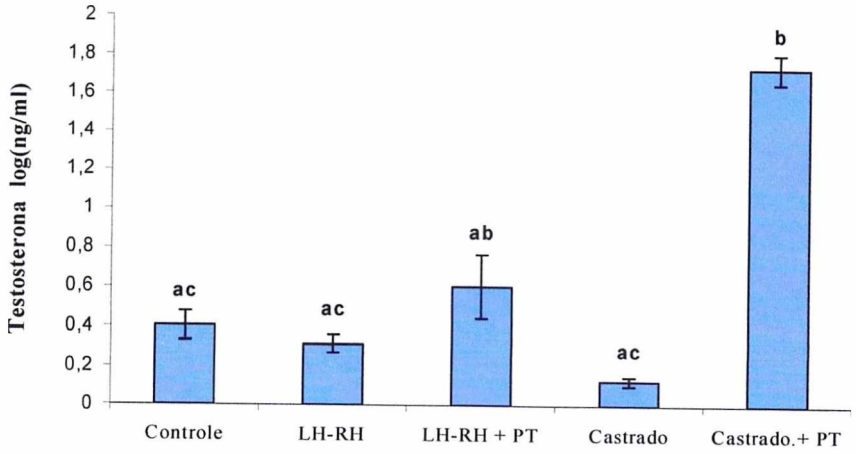

Figura 9 – Concentração plasmática de testosterona em animais pré-púberes submetidos à castração química (LH-RH) e cirúrgica, sem reposição e com reposição de propionato de testosterona (PT). Resultados expressos em média e erro padrão da média. Teste de Kruskal- Wallis, seguido do teste de Dunn's, onde letras diferentes significam diferenças estatisticamente significantes. P< 0,05.

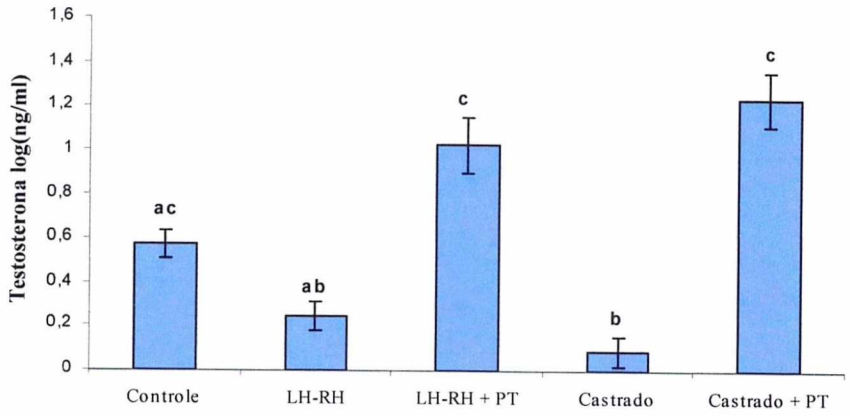

Figura 10 – Concentração plasmática de testosterona em animais adultos submetidos à castração química (LH-RH) e cirúrgica, sem reposição e com reposição de propionato de testosterona (PT). Resultados expressos em média e erro padrão da média. Teste de Kruskal- Wallis, seguido do teste de Dunn's, onde letras diferentes significam diferenças estatisticamente significantes. P< 0,05.

Concentração de histamina no testículo

Os animais pré-púberes apresentam concentração 20 vezes maior de histamina intratesticular que os adultos Observa-se que a castração química acompanhada ou não de terapia substitutiva (PT), causa aumento significativo na concentração de histamina nos testículos de animais pré-púberes, em relação ao grupo controle intacto. Nos animais adultos a castração química eleva as concentrações intratesticulares de histamina e a terapia de reposição (PT) não altera significativamente a concentração intratesticular de histamina.

A média e o erro padrão da média (EPM) da concentração de histamina no testículo, estão representados na tabela VI e nas figuras 11 e 12.

Tabela VI – Efeito da castração química (LH-RH) e cirúrgica e do tratamento de reposição hormonal (PT), sobre a concentração de histamina no testículo, em animais pré-púberes e adultos. ANOVA, seguido do teste de Tukey-Kramer, onde letras diferentes significam diferenças estatisticamente significantes. P< 0,05.

	Grupos	**Controle intacto**	**LH-RH**	**LH-RH+PT**
GRUPO I	Média (ng/g tecido)	[b]426,6	[a]12020,2	[a]13482,1
	EPM	44,8	2709,3	1351,6
	N	9	10	10
GRUPO II	Média (ng/g tecido)	[b]32,4	[a]78,8	[ab]68,8
	EPM	2,1	14,5	17,5
	N	10	9	10

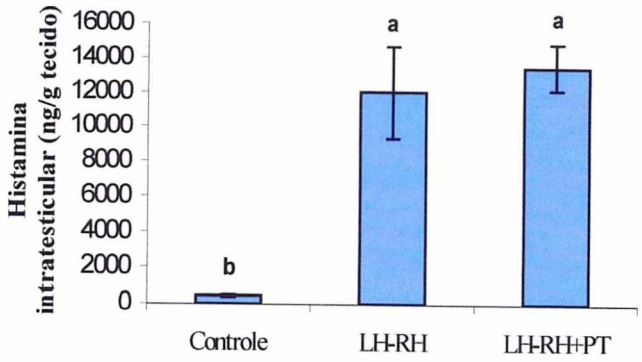

Figura 11 – Concentração de histamina no testículo de ratos machos controles pré-púberes, castrados química (LH-RH)e cirurgicamente, submetidos ou não ao tratamento de reposição hormonal (PT). Resultados expressos em média e erro padrão da média. ANOVA, seguido do teste de Tukey-Kramer, onde letras diferentes significam diferenças estatisticamente significantes. P< 0,05.

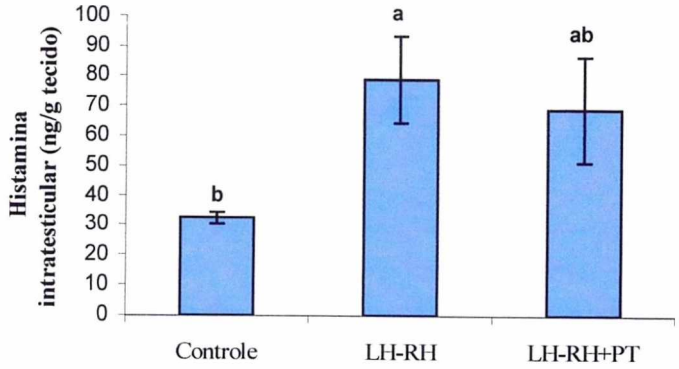

Figura 12 – Concentração de histamina no testículo de ratos machos controles adultos, castrados química e cirurgicamente, submetidos ou não ao tratamento de reposição hormonal. Resultados expressos em média e erro padrão da média. ANOVA, seguido do teste de Tukey-Kramer, onde letras diferentes significam diferenças estatisticamente significantes. P< 0,05.

Peso relativo do timo

O peso relativo do timo (mg/100g) é menor na vida adulta do que na pré-púbere. Nos animais pré-púberes castrados química ou cirurgicamente não houve diferença significativa no peso relativo do timo, em relação ao grupo controle intacto. No grupo castrado cirurgicamente com reposição hormonal (PT), houve uma diminuição no peso do timo em relação aos grupos controle intacto e castrado. Nos animais adultos não houve diferença significativa no peso deste órgão, nos diferentes grupos.

A média e o erro padrão da média (EPM) do peso relativo do timo, estão representados na tabela VII nas figuras 13 e 14.

Tabela VII – Efeito da castração química (LH-RH) e cirúrgica e do tratamento de reposição hormonal (PT), sobre o peso relativo (mg/100g) do timo em animais pré-púberes e adultos. ANOVA, seguido do teste de Tukey-Kramer, onde letras diferentes significam diferenças estatisticamente significantes. $P < 0,05$.

	Grupos	**Controle intacto**	**LH-RH**	**LH-RH+PT**	**Castrado**	**Castr.+PT**
GRUPO I	Média (mg/100g)	$^{a}270$	$^{ac}324$	$^{ab}233$	$^{ac}341$	$^{b}190$
	EPM	12,2	17,1	12,0	32,9	11,6
	N	9	10	10	8	8
GRUPO II	Média (mg/100g)	$^{a}117$	$^{a}123$	$^{a}103$	$^{a}116$	$^{a}135$
	EPM	9,6	10,2	6,1	6	12,7
	N	10	9	10	10	10

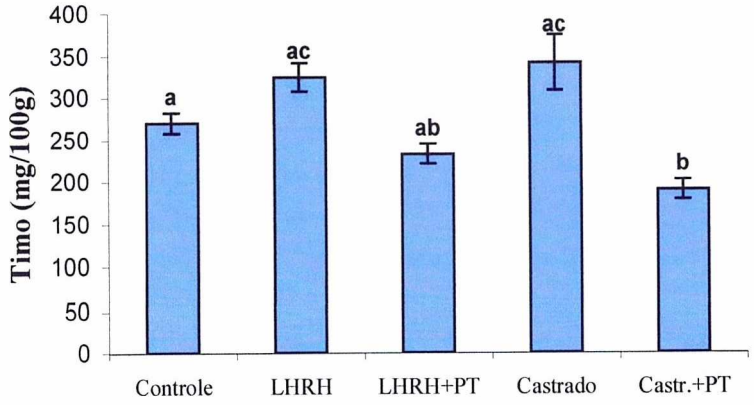

Figura 13 – Peso relativo do timo de animais pré-púberes submetidos à castração química (LH-RH) e cirúrgica, sem reposição e com reposição de propionato de testosterona (PT). Resultados expressos em média e erro padrão da média. ANOVA, seguido do teste de Tukey-Kramer, onde letras diferentes significam diferenças estatisticamente significantes. P< 0,05.

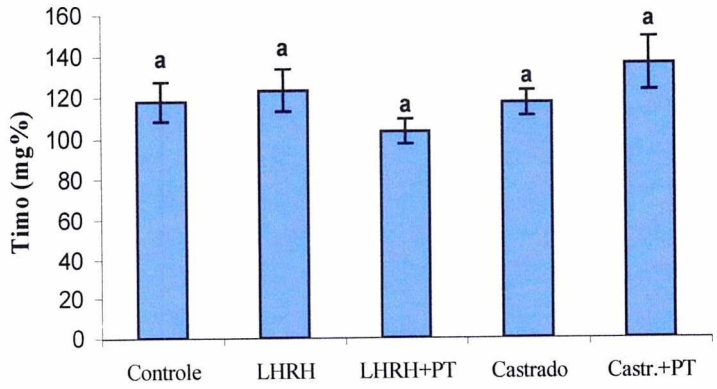

Figura 14 – Peso relativo do timo de animais adultos submetidos à castração química (LH-RH) e cirúrgica, sem reposição e com reposição de propionato de testosterona (PT). Resultados expressos em média e erro padrão da média. ANOVA, seguido do teste de Tukey-Kramer, onde letras diferentes significam diferenças estatisticamente significantes. P< 0,05.

Concentração de histamina no timo

Observa-se que nos animais pré-púberes a castração química e a cirúrgica, causa uma acentuada diminuição da concentração de histamina em relação aos controles intactos. No grupo castrado quimicamente a testosterona reverte parcialmente a diminuição da concentração de histamina, enquanto na castração cirúrgica a testosterona diminui ainda mais a já diminuída concentração de histamina, observada no castrado. Estes resultados indicam efeitos independentes do LH_RH e da testosterona. Nos animais adultos não houve diferença significativa na concentração de histamina em relação aos controles intactos.

A média e o erro padrão da média (EPM) da concentração de histamina no timo estão representados na tabela VIII e nas figuras 15 e 16.

Tabela VIII – Efeito da castração química (LH-RH) e cirúrgica e do tratamento de reposição hormonal (PT), sobre a concentração de histamina no timo, em animais pré-púberes e adultos. ANOVA, seguido do teste de Tukey-Kramer, onde letras diferentes significam diferenças estatisticamente significantes. P< 0,05.

	Grupos	**Controle intacto**	**LH-RH**	**LH-RH+PT**	**Castrado**	**Castr.+PT**
GRUPO I	Média (ng/g tecido)	[a]9273,1	[b]1386,2	[c]2656,0	[c]3064,9	[b]1860,6
	EPM	402,9	106,2	185,2	373,6	187,1
	N	9	10	10	8	8
GRUPO II	Média (ng/g tecido)	[a]2724,5	[a]2478,2	[a]2482,5	[a]2468,4	[a]2210,9
	EPM	190,7	207,5	210,2	142,5	225,7
	N	10	9	10	10	10

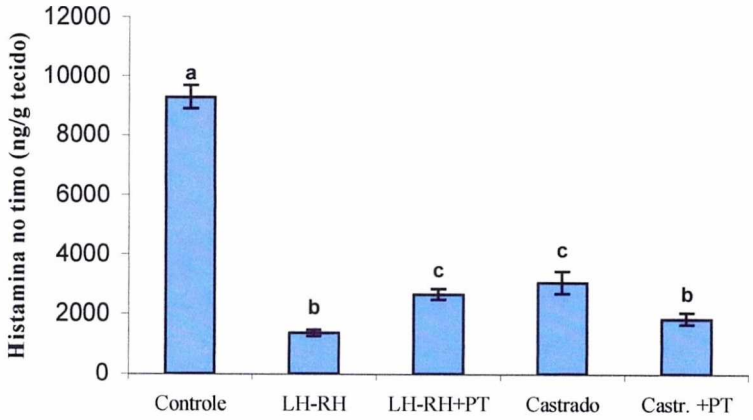

Figura 15 – Concentração de histamina no timo de ratos machos controles pré-púberes, castrados química (LH-RH) e cirurgicamente, submetidos ou não ao tratamento de reposição hormonal (PT). Resultados expressos em média e erro padrão da média. ANOVA, seguido do teste de Tukey-Kramer, onde letras diferentes significam diferenças estatisticamente significantes. P< 0,05.

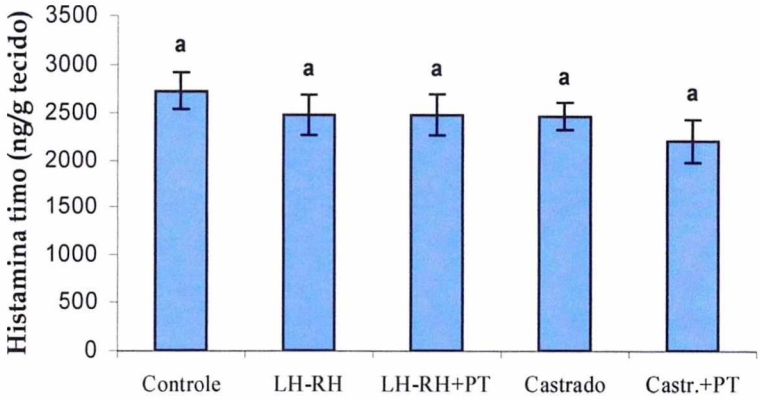

Figura 16 – Concentração de histamina no timo de ratos machos controles adultos, castrados química (LH-RH) e cirurgicamente, submetidos ou não ao tratamento de reposição hormonal (PT). Resultados expressos em média e erro padrão da média. ANOVA, seguido do teste de Tukey-Kramer, onde letras diferentes significam diferenças estatisticamente significantes. P< 0,05.

Concentração de histamina no pulmão

Os animais pré-púberes apresentam concentração pulmonar de histamina maior que os animais adultos. Não há diferença significativa na concentração de histamina nos pulmões dos animais pré-púberes e adultos, em relação aos controles intactos. Nos animais pré-púberes castrados cirúrgicamente, houve tendência à um aumento na concentração de histamina no órgão, porém não foi estatisticamente significante.

A média e o erro padrão da média (EPM) da concentração de histamina no pulmão, estão representados na tabela IX e nas figuras 17 e 18.

Tabela IX – Efeito da castração química (LH-RH) e cirúrgica e do tratamento de reposição hormonal (PT), sobre a concentração de histamina no pulmão, em animais pré-púberes e adultos. ANOVA, seguida do teste de Tukey-Kramer, onde letras diferentes significam diferenças estatisticamente significantes. $P < 0,05$.

	Grupos	**Controle intacto**	**LH-RH**	**LH-RH+PT**	**Castrado**	**Castr.+PT**
GRUPO I	Média (ng/g tecido)	[a]4385,4	[a]4389,4	[a]4960,7	[a]6164,5	[a]4961,4
	EPM	410,6	430,7	458,1	1436,9	704,1
	N	9	10	10	8	8
GRUPO II	Média (ng/g tecido)	[a]1476,3	[a]1501,6	[a]1309,5	[a]1522,5	[a]1111,1
	EPM	86,0	143,9	233,0	130,8	182,4
	N	10	9	10	10	10

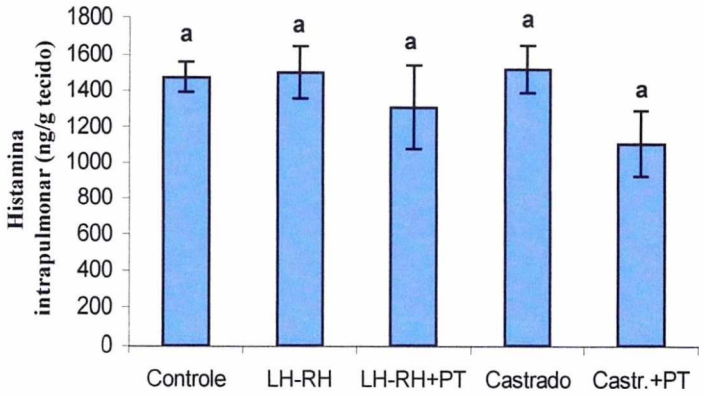

Figura 17 – Concentração de histamina no pulmão de ratos machos controles pré-púberes, castrados química (LH-RH) e cirurgicamente, submetidos ou não ao tratamento de reposição hormonal (PT). Resultados expressos em média e erro padrão da média. ANOVA, seguida do teste de Tukey-Kramer, onde letras diferentes significam diferenças estatisticamente significantes. $P < 0,05$.

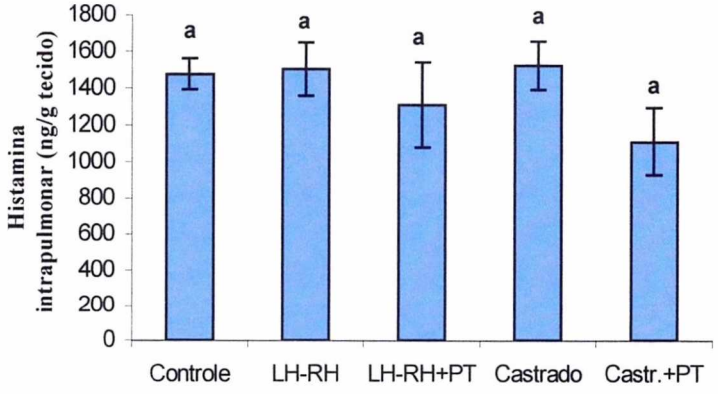

Figura 18 – Concentração de histamina no pulmão de ratos machos controles adultos, castrados química (LH-RH) e cirurgicamente, submetidos ou não ao tratamento de reposição hormonal (PT). Resultados expressos em média e erro padrão da média. ANOVA, seguida do teste de Tukey-Kramer, onde letras diferentes significam diferenças estatisticamente significantes. $P < 0,05$.

DISCUSSÃO

Neste trabalho utilizamos dois modelos experimentais, analisados em duas idades. A castração química, com administração de doses suprafisiológicas do análogo agonista do LH-RH, e a castração cirúrgica bilateral, em animais pré-púberes e adultos. Nosso objetivo foi verificar a concentração de histamina em diferentes tecidos, na presença ou não de testosterona, testículo e do LH-RH. Nossos resultados mostram que a castração química aumenta a concentração de histamina intratesticular nos animais pré-púberes e adultos e diminui significativamente a concentração de histamina no timo dos animais pré-púberes. A castração cirúrgica diminui significativamente a concentração de histamina no timo dos animais pré-púberes, não alterando a histamina intratímica nos animais adultos.

De acordo com nosso conhecimento estes são os primeiros relatos de literatura que abordam a relação testículo/ testosterona/ LH-RH e histamina, no testículo, timo e pulmão em animais pré-púberes e adultos. Estes tecidos apresentaram diferentes comportamentos em relação à concentração de histamina nas duas idades. O testículo mostra o mesmo padrão de resposta nas duas idades estudadas. O timo apresenta alteração na concentração de histamina com os dois modelos experimentais, apenas no animal pré-púbere. E no pulmão a concentração de histamina não se altera nos diferentes experimentos e nas diferentes idades.

A castração cirúrgica foi efetiva em diminuir o peso da próstata e da vesícula seminal nos animais pré-púberes e adultos, e também da testosterona nos animais adultos.

Os andrógenos têm importante papel nas alterações morfológicas e fisiológicas características da puberdade do macho, e na manutenção de tecidos andrógenos dependentes nos adultos. Com a castração cirúrgica ocorre uma queda da testosterona, uma vez que os testículos constituem a fonte primária de testosterona em machos. Consequentemente, a próstata e a vesícula seminal sofrem um processo de involução, com

atrofia celular e apoptose (WRIGHT et al, 1996). Ocorrendo, assim a redução do tamanho e da atividade do órgão. O desenvolvimento do trato reprodutivo em ratos machos é controlado por andrógenos. O andrógeno exerce seus efeitos biológicos através da ligação com o receptor nuclear na célula alvo. Na próstata a testosterona é convertida para diidrotestosterona pela enzina 5α-redutase, onde estimula a proliferação e atividade celular secretória e inibe a morte celular (WRIGHT et al, 1996; STEERS, 2001).Como mostra nossos resultados, após a castração cirúrgica ocorre uma significativa diminuição no peso relativo da próstata e vesícula seminal nos animais pré-púberes e adultos. Com a privação de andrógenos o parênquima epitelial da próstata e vesícula seminal regride por morte celular, e o conteúdo epitelial é reduzido, isso mostra que os andrógenos são necessários para o desenvolvimento dos órgãos sexuais acessórios dos machos e consequentemente para manter sua estrutura tecidual e função secretória. (THOMSON et al, 1997). Durante a vida adulta esses órgãos contribuem com proteínas para o fluido seminal e sem andrógenos a síntese dessas proteínas é reduzida. A castração cirúrgica também causa um significativo aumento nas concentrações de LH e FSH, tanto em ratos pré-púberes como nos adultos, este efeito é verificado pela retirada da inibição dos esteróides gonadais sobre o eixo hipotálamo-hipófise (AMATAYAKEL et al, 1971; GRUPTA et al, 1975). A administração adequada de andrógenos, após a castração, reverte os seus efeitos reduzindo os níveis de LH e FSH, aumentando a concentração de testosterona plasmática e também recupera a estrutura tecidual e atividade secretória das glândulas acessórias. Com a reposição hormonal a concentração de testosterona plasmática nos animais pré-púberes aumentou significativamente em relação ao grupo controle, enquanto nos animais adultos a testosterona retornou aos valores do controle. Estes efeitos são mostrados em nossos resultados, onde verificamos um aumento significativo do peso relativo da próstata e vesícula seminal, nos grupos de animais castrados que receberam reposição hormonal com

propionato de testosterona. A dose de 300 μg/100 g de peso, utilizada para a reposição hormonal, foi adequada em reverter os efeitos da castração cirúrgica, nos animais pré-púberes, onde verificamos o aumento significativo do peso dos órgãos, em relação aos controles intactos. Nos adultos o aumento dos órgãos, com a reposição hormonal, foi significativo em relação aos animais castrados. Assim, nossos dados são compatíveis com a literatura, que mostram que prostáta e vesícula seminal são andrógenos-dependentes.

Após a elucidação da estrutura e subsequente síntese do LH-RH, um grande número de análogos foram sintetizados. Estes análogos superativos, dependendo da dose e duração do tratamento, estimulam e inibem a função gonadal em homens e animais de laboratórios. Em animais machos o efeito inibitório do eixo pituitário-gonadal, com a administração crônica do análogo agonista do LH-RH, é manifestado por um marcado decréscimo na secreção de LH e FSH, supressão da esteroidogênese testicular, redução na concentração de testosterona plasmática e uma diminuição no peso da próstata, vesícula seminal e testículo (SCHALLY et al, 1987). O LH-RH e seus análogos agonistas exercem múltiplas ações extrapituitárias em vários tecidos alvos, incluindo inibição direta das funções gonadais. Vários estudos mostram que a administração crônica dos análogos agonistas do LH-RH, após um breve período inicial de estimulação, leva a uma inibição paradoxal da função gonadal em roedores, primatas e humanos, efeitos que caracterizam a "castração química". Os animais tratados com o análogo do LH-RH mostraram uma diminuição significativa no peso da próstata, vesícula seminal e no peso testicular, resultados compatíveis com o quadro de castração química, como mostrado por HSUEH et al (1979). Os efeitos inibitórios dos agonistas do LH-RH, dependem da sua ligação à receptores específicos na hipófise e/ou gônadas (HSUEH et al, 1983). No homem, após o tratamento crônico com LH-RH-A, a inibição da esteroidogênese testicular se dá como

conseqüência da dessensibilização da hipófise (FAURE et al, 1985), assim como no cão (BÉLANGER et al, 1985). No rato o sítio preferencial de ação do análogo é a gônada. AUCLAIR et al (1977), mostraram que o tratamento de ratos machos adultos com um potente análogo agonista do LH-RH pode levar a uma grande perda de receptores testiculares para o LH, reduzindo em longo prazo o peso testicular e a concentração de testosterona plasmática. Nossos resultados mostrando redução significativa no peso relativo da próstata e da vesícula seminal são compatíveis com estes resultados. A redução não significativa da concentração de testosterona, em relação aos animais controles está de acordo com os trabalhos que mostram que o tratamento com LH-RH-A induz aumento na atividade da 5α-redutase, que estimula a produção da diidrotestosterona. Este tratamento nos ratos causa uma alteração na via esteroidogênica testicular explicando a falta da total inibição da formação da testosterona (LEFEBVRE et al, 1984; BÉLANGER et al, 1985). Como observado em nossos resultados, apesar da diminuição não significativa da concentração plasmática da testosterona, a diminuição foi suficiente para induzir a diminuição das glândulas acessórias. Os efeitos inibitórios do análogo do LH-RH na próstata e vesícula seminal são revertidos com a reposição hormonal com propionato de testosterona nos animais pré-púberes e adultos.

Embora a testosterona seja necessária para o desenvolvimento sexual dos machos, a elevação suprafisiológica de sua concentração causa inibição da espermatogênese. Isso se deve ao fato do aumento da testosterona plasmática inibir a produção de FSH por "feed-back" negativo, inibindo conseqüentemente o início da espermatogênese, diminuindo, portanto o peso testicular. Como mostra nossos resultados a castração química diminuiu o peso do testículo nas duas idades e a reposição hormonal não reverteu esta diminuição. Em testículo de ratos o LH-RH e seus análogos agonistas inibem diretamente *in vivo* e *in vitro*

a produção testicular de andrógenos e a quantidade de receptores de LH, em ratos imaturos e adultos hipofisectomizados (BAMBINO et al, 1980). O efeito inibitório do LH-RH-A pode ser mediado por um aumento nas gonadotrofinas séricas que causam "dow-regulation" dos receptores testiculares para gonadotrofinas e dessensibilização da responsividade esteroidogênica. (HSUEH, 1981; BHASIN, 1986). CARMICHAEL et al (1982), demonstraram que a administração do análogo agonista do LH-RH resulta em marcado decréscimo do número de receptores para LH nos testículos, acompanhado pelo bloqueio dos níveis da atividade da 17- hidroxilase. Sítios específicos de ligação para o LH-RH estão presentes nas células de Leydig do rato. O efeito inibidor do análogo agonista, ocorre em sítios distais para a formação do AMPc e da pregnenolona e pode ser devido a diminuição da atividade das enzimas 17α-hidroxilase e 17-20 desmolase (HSUEH et al, 1983). CARMICHAEL et al (1980), mostraram que em ratos adultos intactos tratados com análogos agonistas do LH-RH ocorre um decréscimo da concentração da testosterona associada ao aumento da atividade da 5α-redutase e 3α-hidroxiesteróide oxidoredutase, durante a dessensibilização testicular induzida pelo tratamento com o análogo. Assim o tratamento com o LH-RH-A induz lesão nas enzinas envolvidas na formação da testosterona, causando um decréscimo na concentração sérica e testicular do hormônio e um aumento na produção de andrógenos reduzidos (HSUEH, 1981).

O peso corporal dos ratos castrados cirúrgicamente e quimicamente, com ou sem reposição hormonal, não apresentou alteração, o que difere dos dados da literatura que indicam um efeito estimulador no peso corporal. De acordo com o trabalho de LABRIE et al (1984), que verificaram que pacientes, com câncer de próstata, tratados durante 30 dias com um análogo agonista do LH-RH apresentaram além da melhora dos sintomas clínicos, melhora do peso corporal.

RELAÇÃO HISTAMINA, LH-RH E TESTOSTERONA

A histamina é um dos principais mediadores biológicos sintetizados pelos mastócitos. Pode-se considerar que os mastócitos constituem a principal fonte de histamina nos tecidos. Os mastócitos estão presentes nos testículos e são regulados pela concentração de andrógenos. Em humanos esta população aumenta durante a puberdade (NISTAL et al, 1984). Experimentos em nosso laboratório mostram que em ratos, a concentração testicular de histamina é consideravelmente maior nas gônadas imaturas que nas adultas (LIMA, 1999). Nossos resultados estão de acordo com esse dado, mostrando altos valores de histamina nas gônadas imaturas. Com a reposição hormonal estes valores não são alterados. A mudança no número de mastócitos pode estar relacionada às mudanças observadas no desenvolvimento do tecido conjuntivo testicular que ocorre primariamente durante a infância e a puberdade (NISTAL et al, 1984). GAYTAN et al (1990), utilizando ratos tratados neonatalmente com estrógenos, identificaram os primeiros mastócitos nos testículos na idade de 17-21 dias. A densidade dos mastócitos aumentou na idade de 45 dias, mostrando um pequeno decréscimo da idade de 45 dias para 90 dias de idade. NISTAL et al (1984), mostraram que a população de mastócitos no tecido conjuntivo dos testículos e epidídimo varia com o desenvolvimento testicular, o que sugere que os mastócitos podem estar envolvidos no desenvolvimento testicular.

Freqüentemente, os mastócitos são encontrados em testículos de ratos que se recuperam de danos na função testicular, o que mostra uma provável interação local entre mastócitos e células de Leydig (MAYERHOFER et al, 1989; GAYTAN et al,1990; GAYTAN et al,1992; WANG et al, 1994) . A presença de células de Leydig maduras no testículo parece manter uma baixa proliferação de seus precursores, bem como dos precursores dos mastócitos, através do mecanismo de feedback negativo (GAYTAN et al,

1992). A hiperestimulação das células de Leydig com hCG ou LH-RH resulta em uma resposta inflamatória no testículo de ratos , envolvendo a secreção de mastócitos, aumento do fluxo sangüíneo testicular, permeabilidade capilar e acúmulo de fluido intersticial (SHARPE, 1986; MAYERHOFER & DUBÉ, 1989; HEDGER et al, 1990). Também é conhecido que a histamina liberada dos mastócitos testiculares estimula a produção de testosterona pelas células de Leydig (MAYERHOFER et al, 1989). Estudos em pacientes com infertilidade mostraram que nos testículos destes pacientes ocorre mastocitose, com a atividade secretória dos mastócitos aumentada (MASEKI et al, 1981). Este dado pode sugerir que os produtos liberados pelos mastócitos estão envolvidos nas mudanças que ocorrem em testículos inférteis.

Estudando a concentração de histamina intratesticular observamos que nossos dados estão de acordo com a literatura. Estes dados mostram que os índices de histamina intratesticulares em animais pré-púberes são bem maiores que nos animais adultos. Uma variedade de peptídeos causa liberação de histamina dos mastócitos, incluindo nesta categoria análogos agonistas e antagonistas do LH-RH, que alteram a resposta imune e liberam histamina (HOOK et al,1985; MORGAN et al, 1986). Nosso estudo mostrou que o LH-RH produz aumento da concentração de histamina intratesticular em ambas as idades. Estudos feitos por SUNDARAM et al (1988), concluiram que a histamina liberada dos mastócitos de ratos, induzida pelos análogos do LH-RH, é mediada por ligações específicas dos peptídeos ativos na membrana celular. Os análogos agonistas são geralmente considerados Ter baixa atividade na liberação de mediadores dos mastócitos (NEKOLA et al, 1987). Recentemente, ROSA e SILVA, LIMA, LUNARDI (trabalho em publicação), mostraram um efeito estimulatório do LH-RH-A nos mastócitos dos testículos de ratos machos pré-púberes, que é potencializado pela testosterona. Estes dados estão de acordo com relatos da literatura, realizados na glândula Harderiana de hamsters, que

demostram o papel estimulador da testosterona na desgranulação do mastócito, e, portanto, na liberação de histamina (MAYO et al, 1997). Os dados do nosso experimento diferem dos dados citados acima, uma vez que a reposição hormonal em animais pré-púberes não alterou a concentração de histamina e nos animais adultos a reposição hormonal diminuiu a concentração de histamina aos índices do controle. Este resultado pode indicar um efeito inibidor da testosterona na concentração de histamina no testículo de animais adultos. Nada consta na literatura em relação à regulação da histamina pelo LH-RH.

Desde a elucidação da estrutura do LH-RH vários análogos foram sintetizados e aplicados clinicamente em ginecologia, medicina reprodutiva e oncologia. Os efeitos inibitórios dos análogos agonistas do LH-RH, em homens, têm sido utilizados para induzir castração para uma variedade manifestações clínicas hormonalmente responsivas, incluindo puberdade precoce, tumores dependentes de hormônios, endometriose e como contraceptivos masculinos e femininos (SCHALLY et al, 1987; BHASIN et al, 1986 e 1987; SCHALLY et al, 1999). Os análogos agonistas do LH-RH são usados com sucesso para o tratamento de tumores esteróides dependentes, causando supressão da função gonadal. Os antagonistas do LH-RH evitam a estimulação transitória de gonadotrofinas e testosterona que ocorre com o uso dos análogos agonistas, mas causa alguns efeitos locais como edema, eritema e liberação de histamina (SUNDARAM et al, 1988; MORGAN et al, 1986). Os análogos do LH-RH são também indicados no tratamento de crianças com puberdade precoce, onde o procedimento induz a uma gonadectomia reversível. Durante o tratamento observa-se um bloqueio da progressão dos caracteres puberais, com retorno do padrão hormonal pré-púbere. Após o término do tratamento, a supressão gonadal é revertida, apresentando um aumento plasmático dos esteróides gonadais, progressão dos caracteres sexuais e retorno da menstruação (GRUMBACK, 1998). Em alguns pacientes o

uso do análogo do LH-RH produz reações adversas como, reações alérgicas locais e sistêmicas, incluindo episódios asmáticos (GRUMBACK, 1998).

O timo é um importante órgão durante o desenvolvimento, participa do desenvolvimento imunológico antes da puberdade, mas gradualmente atrofia com a idade. E é considerado ter pouco ou nenhum papel durante a vida adulta. O processo de involução é acelerado depois da puberdade, provavelmente devido ao aumento da concentração dos esteróides sexuais no sangue periférico. A involução tímica é caracterizada por uma diminuição no peso do órgão, primariamente devido a depleção dos timócitos corticais, deposição de gorduras e perda de uma definição clara entre córtex e medula (KENDALL et al,1990; KARAPETROVIC et al, 1995; WINDMILL, 1998). O timo é um tecido responsivo aos andrógenos. O timo sofre involução durante o envelhecimento em animais e humanos. Os declínios da função imunes com a idade têm sido relacionados com a produção insuficiente de hormônios peptídeos. O fato de a involução começar mais ou menos no tempo da puberdade pode ser relacionada à mudanças na produção de hormônios sexuais (KUMAR et al, 1995). Os hormônios sexuais inibem marcadamente a produção e expressão dos fatores tímicos, causam mudanças nas subpopulações das células T no timo e modulam a proliferação e maturação das células tímicas epiteliais (SEIKI/SAKABE, 1997). Nem a castração química nem a castração cirúrgica foram efetivas em aumentar significativamente o peso relativo do timo nos animais pré-púberes, em nosso experimento. A reposição com propionato de testosterona nos animais castrados quimicamente não diminuiu significativamente o peso do timo em relação ao grupo controle. Este fato pode ser devido ao aumento não significativo da testosterona nestes animais. Na castração cirúrgica, a reposição hormonal diminui consideravelmente o peso do timo. Nos animais adultos não houve alteração do peso tímico com os dois modelos experimentais. O

aumento do timo após a castração e uma regressão em resposta ao tratamento com andrógenos indica um significativo papel para o andrógeno na modulação imune (KUMAR et al, 1995). O timo contém receptores específicos para andrógenos, sendo que os efeitos timolíticos são mediados por esses receptores. As células epiteliais possuem os maiores níveis de receptores, podendo ser o maior sítio de ação dos andrógenos no timo (PEARCE et al, 1984; KUMAR et al, 1995). O sinal para involução tímica parece não requerer timócitos andrógenos-sensíveis, mas somente epitélio tímico andrógeno-sensível (OLSEN et al, 2001). GROSSMAN (1985), demonstrou que a castração antes da puberdade atrasa a involução tímica e produz hipertrofia tímica. Enquanto que a castração após a puberdade reverte a involução e também resulta em hipertrofia. Experimentos realizados com idosos mostram que após a orquidectomia ou tratamento com LH-RH-A, o tamanho do timo aumenta e recupera as características histológicas de animais jovens e mostra grande imunoreatividade (GREENSTEIN et al, 1985, 1986; MARCHETTI et al, $1989_{b;}$ KENDALL et al, 1990). Neste estudo o uso do LH-RH-A foi mais eficiente em aumentar o timo. Este efeito pode ser explicado pela redução na concentração de testosterona, ou também devido à ação do análogo na dessensibilização da glândula pituitária ao LH-RH hipotalâmico, uma ação direta no timo ou uma ação através de outros hormônios pituitários (GREENSTEIN et al, 1985; MARCHETTI et al, 1989_a). A presença de receptores para LH-RH nos linfócitos têm sido relatada para várias espécies (MARCHETTI et al, 1989_a).

O desenvolvimento de mastócitos em roedores têm sido extensivamente estudado em diferentes tecidos. Também a correlação entre o número de mastócitos e o estatus androgênico é freqüentemente relatado, principalmente na glândula Harderiana e no interstício testicular. O número de mastócitos na glândula Harderiana de camundongos machos, aumenta significativamente após a castração, sendo este aumento completamente prevenido com a administração de andrógenos (SHIRAMA et al, 1988). Em relação à

concentração de histamina no timo nossos resultados mostram que ocorre uma diminuição significativa na concentração de histamina com a castração cirúrgica e química, com ou sem propionato de testosterona, nos animais pré-púberes. Estes resultados estão de acordo com os resultados encontrados por BARBINI et al (1981), mostrando que o número de mastócitos é significativamente reduzido nos animais pós-puberais castrados. A reposição hormonal no grupo castrado quimicamente reverte à concentração de histamina em relação ao grupo sem reposição. Na castração cirúrgica a reposição acentua a diminuição da histamina. Estes resultados sugerem que a testosterona, bem como outros fatores testiculares, podem estar envolvidos na regulação dos mastócitos do timo de animais pré-púberes. Nos animais adultos não encontramos alteração no conteúdo de histamina nos diferentes grupos.

Nossos experimentos mostram que a castração química e cirúrgica, com ou sem reposição hormonal, não alteram a concentração de histamina intrapulmonar nos animais pré-púberes e adultos, sendo que os animais pré-púberes apresentam maiores níveis de histamina intrapulmonar que os animais adultos. Isso está de acordo com o relato recente de LIMA (1999), mostrando que a concentração de histamina intrapulmonar têm um aumento significativo na idade pré-púbere, sofre uma redução na idade adulta e volta a ficar elevada na senilidade. Nem a castração química nem a castração cirúrgica, com ou sem reposição hormonal com propionato de testosterona, interferiram na concentração de histamina. Evidências experimentais mostram que o pulmão normal de ratos contém receptores para andrógenos e estrógenos, sendo que o número destes receptores varia com a idade, sexo e condições hormonais (MORISHIGE et al, 1978; NIELSEN, 1992). Estudos *in vitro* mostraram que o desenvolvimento do pulmão fetal de ratos é atrasado estrutural e funcionalmente, sendo que alguns desses efeitos são especificamente devido aos

andrógenos. Estes hormônios atrasam a produção e síntese de fosfolipídeos da surfactante e antagonizam a maturação dos fibroblastos pulmonares (STORDAY, 1990; DAMMANN et al, 2000). A supressão do andrógeno por métodos cirúrgicos e farmacológicos provoca significantes alterações no pulmão, em parte relacionadas à alterações na composição química das membranas celulares e surfactante. A reposição hormonal com testosterona não reverte os efeitos da castração quando administrada em estágios avançados dos danos pulmonares (OJEDA et al, 2000).

A histamina é amplamente distribuída durante o desenvolvimento fetal em diferentes tipos células nos ratos, como pulmão, mucosa gástrica, células musculares lisas e tecidos subcutâneos (NISSINEN et al, 1991). Os mastócitos tem papel central na fisiopatologia de uma variedade de doenças alérgicas e do trato respiratório. Dada a significância clínica dessas doenças, é de interesse contínuo o estudo da freqüência e distribuição dos mastócitos dentro do trato respiratório em várias espécies, incluindo humanos e roedores. É reconhecido que a população de mastócitos apresenta uma notável heterogeneidade em espécies como ratos, camundongos, primatas e humanos. Em ratos são encontrados ao nascimento mastócitos de mucosa (MMC) e mastócitos de tecido conjuntivo (CTMC), em localizações distintas através do trato respiratório (WILKES et al, 1992). BACHELET et al (1988), distinguiu três tipos de mastócitos histoquimicamente diferentes no pulmão de ratos adultos. O número total de mastócitos aumenta com a idade. O período pós-natal foi identificado como um período de alto risco para a sensibilização inicial a antígenos que provocam reações inflamatórias mediadas por mastócitos, além disso, é um tempo de importantes mudanças maturacionais no sistema imune mucoso respiratório (WILKES et al, 1992). A expressão de receptores para estrógenos e progesterona pelos mastócitos, mas não por outras células imunes, sugere que os mastócitos pulmonares podem ser o alvo primário responsável pelos efeitos dos hormônios

sexuais nas vias aéreas (ZAO et al, 2001). TOMIOKA et al, 1989, mostrou que a fibrose pulmonar é acompanhada por um grande aumento no número de mastócitos e no conteúdo de histamina, no tecido pulmonar. Em humanos, a quantidade de histamina nos mastócitos pulmonares é bem menor que a quantidade de histamina, encontrada nos mastócitos peritoneais de ratos, e que a liberação de histamina frente a diferentes compostos difere acentuadamente dos mastócitos peritoneais dos ratos (ENNIS, 1982). Apesar das relações entre mastócitos e histamina encontradas no pulmão, em nossos resultados não verificamos nem efeito estimulador, nem inibidor dos andrógenos, em relação à concentração de histamina pulmonar. Evidências indicam que a heterogeneidade dos mastócitos pode ser influenciada por fatores teciduais locais ou seus produtos, causando diferenciação de um grupo particular de mastócitos, sugerindo que os mastócitos de diferentes espécies, e de diferentes sítios da mesma espécie, diferem marcadamente em sua responsividade a liberadores de histamina e a inibidores da liberação de histamina.

CONCLUSÕES

Testículo

- LH-RH-A aumenta a concentração de histamina intratesticular, mostrando seu efeito estimulante sobre os mastócitos, neste órgão. A interação do LH-RH-A com a testosterona mostra diferentes efeitos nas duas idades estudadas, sugerindo que ambos os hormônios atuam no mastócito, provavelmente, através de mecanismos diferentes.

Timo

- A castração química e a castração cirúrgica diminuem a concentração de histamina no timo de animais pré-púberes. A reposição com testosterona revela efeitos opostos nas castrações química e cirúrgica, mostrando que na castração cirúrgica a interação do LH-RH e da testosterona acentua a diminuição da histamina, promovida pelo LH_RH. Estes fatos podem sugerir que a interação dos hormônios, associada com a retirada do testículo, provavelmente mantêm diminuído algum fator de proliferação dos mastócitos no timo.

Pulmão

- A castração química ou cirúrgica, com ou sem reposição hormonal, não afeta a concentração de histamina no pulmão de animais pré-púberes e adultos. Estes resultados indicam que os mastócitos pulmonares respondem de modo diferente de outros tecidos, na presença dos hormônios utilizados. Possivelmente algum fator parácrino atue nos mastócitos pulmonares, alterando sua resposta.

RESUMO

O papel do LH-RH na regulação da função testicular tem sido intensamente estudado. Vários análogos superagonistas do LH-RH foram desenvolvidos. A administração crônica destes agonistas leva a inibição da função gonadal, resultando na chamada castração química.

Os mastócitos têm sido estudados principalmente por seu envolvimento em reações alérgicas e inflamatórias. Estas células secretoras constituem a principal fonte de histamina. Dados da literatura mostram que análogos do LH-RH atuam sobre o mastócito causando sua desgranulação e, portanto a liberação de histamina. Além disso, os mastócitos são afetados pelos esteróides sexuais. Desse modo estudamos a interação entre LH-RH e a testosterona na concentração de histamina tecidual em animais pré-púberes e adultos. Nossos resultados mostram que a concentração de histamina intratesticular aumenta significativamente com a castração química, acompanhada de testosterona, nas duas idades. Nossos resultados mostram que a castração diminui a concentração de histamina no timo de animais pré-púberes, sendo que a administração da testosterona na castração química tem efeito estimulador, tendo efeito oposto na castração cirúrgica. Observamos que nem a castração química, nem a castração cirúrgica com ou sem reposição de testosterona, afetam a concentração de histamina no pulmão dos animais estudados. Os animais pré-púberes apresentam maiores níveis de histamina no pulmão, que os animais adultos. Estes resultados nos mostram a diversidade dos mastócitos, indicando que os mastócitos de diferentes tecidos podem responder de modo diferente aos mesmos fatores, e que diferentes fatores podem estar atuando nos mastócitos modulando a liberação de seus mediadores, nas diferentes fases do desenvolvimento.

SUMMARY

The physiological roles of LH-RH in testicular function and regulation have been extensively investigated. Many superagonistc analogs of LH-RH were developing. Chronic administration of these agonists determines gonadal function inhibition, resulting in chemical castration.

Mast cells have been studied mainly for their involvement in allergic and inflammatory reactions. These secretory cells are the main source of histamine. Literature data indicate that LH-RH analogs elicit mast cell degranulation and so, histamine release Moreover, mast cells are significantly affected by sex steroids. Regarding of this, we study the effects of LH-RH and testosterone interaction over tecidual histamine concentration in prepuberal and adult rats. Our results show an important increase in intratesticular histamine concentration after chemical castration, accompanied by testosterone. Our results demonstrated that the castration decreased the histamine concentration in the thymus in prepuberal rats, of which, testosterone administration in chemical castration have stimulatory effect, on the other hand, no affected cirurgical castration. We observed that neither chemical castration nor cirurgical castration with or without testosterona replacement affect pulmonary histamine concentration in the studied animals. The prepuberal animals showed highest pulmonary histamine levels, them the adults rats. These results show us to the diversity of the mast cells, indicating that the mast cells of peculiar tissues can answer of different way to the same factors, and that different factors can be acting in the mast cells modulating the release of its mediators, in the different phases of the development.

REFERÊNCIAS BIBLIOGRÁFICAS

AMATAYAKUL, K.; RYAN, R.; UOZUMI, T.; ALBERT, A. 1971. A reinvestigation of testicular-anterior pituitary relationships in the rat: I. Effects of castration and cryptorchidism. **Endocrinology,** v. 88 April, p: 872-880.

AUCLAIR, C., KELLY, P.A., LABRIE, F., COY, D.H., SCHALLY, A.V. 1977 Inhibition of testicular luteinizing hormone receptor level by treatment whih a potent luteinizing hormone- releasing hormone agonist or human chorionic gonadotropin. **Biochem. Biophys. Res. Commun**, v. 76 (3), p: 855 – 862.

BACHELET, C-M.; BERNAUDIN, J-F.; FLEURY-FEITH, J. 1988. Distribution and histochemical characterization of pulmonary mast cells in the rat and guinea pig. **Int. Arch. Allergy Appl. Immunol.,** v. 87, p: 225-229.

BAMBINO, T.H.; SCHREIBER, J.R.; HSUEH, A.J.W. 1980 Gonadotropin-releasing hormone and its agonist inhibit testicular luteinizing hormone receptor and steroidogenesis in immature and adult hypophysectomized rats. **Endocrinology**, v.107 (4), p: 908- 917.

BARBINI, A; GHERI BRYK, S.; BALBONI, G.C. 1981 Behavior of thymus mast cells in the rat under various experimental conditions. **Boll Soc Ital Biol Sper ,** v.57(6), p: 645-650.

BARRETT, K.E. & METCALFE, D.D. 1987. Heterogeneity of mast cells in the tissues of the respiratory tract and organ systems. **Am. Rev. Respir. Dis.,** v.135, p:1190- 1195.

BARRETT, K.E. & PEARCE, F. L. 1993. Mast cell heterogeneity. In: Foreman, J.C. (ed). **Immunopharmacology of Mast Cells and Basophils.,** London, Academic Press, p: 29-39.

BEIL, W.J.; SCHULZ, M.; WEFELMEYER, U. 2000. Mast cell granule composition and tissue location - a close correlation. **Histol. Histopathol.**, v.15, p: 937-946.

BÉLANGER, A.; TREMBLAY, Y.; LACOSTE, D.; GIASSON, M.; DUPONT, A.; LABRIE, F., 1985. The dog, a good model for the study of LH-RH agonists as blockers of androgen secretion and potencial contraceptives. In: Labrie, F. and Wendetoth, U.K. (eds). **A New approach to the treatment of prostatic cancer: Buserelin (Suprefact) – Excerta Médica**, p: 01-15.

BERGH, A. & DAMBER, J.E. 1987. Vascular and inflammation controls in testicular physiology . **Molecular Biology of the male reproductive system.**, v. 13, p: 419-420.

BHASIN, S. & SWERDLOFF, R.S. 1986. Mechanisms of gonadotropin-releasing hormone agonist action in the human male. **Endocrine Reviews,** v. 7(1), p: 106-114.

BLALOCK, J.E. & SMITH, E.M. 1985 A complete regulatory loop between the immune and neuroendocrine systems. **Fed. Proc.**, v 44 (1) Jan, p: 108 – 111.

BOKSER, L.; SRKALOVIC, G.; SZEPESHAZI, K.; SCHALLY, A.V. 1991. Recovery of pituitary-gonadal function in male and female rats after prolonged administration of a potent antagonist of luteinizing hormone-releasing hormone (SB-75). **Neuroendocrinology,** v. 54 (2), p: 136-145.

CARMICHAEL, R., BÉLANGER, A., CARON, S., LABRIE, F., SAIRAM, M.R. 1982 Comparative effects of LH-RH agonist and ovine LH administration on testicular steroidogenesis in intact adult rat. **Steroids,** v 40 (6) Dec., p: 641 – 9.

CARMICHAEL, R., BÉLANGER, A., CUSAN, L., SÉGUIN, C., CARON, S., LABRIE, F. 1980. Increased testicular 5α-androstane-3α, 17β-diol formation induced by treatment with [D-Ser $(TBU)^6$, des-Gly-NH_2 (10)] LH-RH ethylamide in the rat. **Steroids,** v.36 (4) Oct, p: 383 – 91.

COCCHIARA, R.; ALBEGGIANI, G.; DI TRAPANI, G.; AZZOLINA, A.; LAMPIASE, N.; RIZZO, F.; DIOTALLEVI, L.; GIANAROLI, L.; GERACI, D. 1992. Oestradiol enhances in vitro the histamine release induced by embrionic histamine-releasing factor (EHRF) from mast cells. **Hum. Reprod.**, v. 7 (8), Sep, p: 1036-1041.

DAMMANN, C.E.L.; RAMADURAI, S.M.; McCANTS, D.D.; PHAM, L.D.; NIELSEN, H.C. 2000. Androgen regulation of signaling pathways in late fetal mouse lung development. **Endocrinology,** v.141 (8), p:2923- 2929.

DiFIORE, J.W.; WILSON, J.M. 1994. Lung development. **Semin. Pediatr. Surg.,** v.3 (4), Nov, p: 221-232.

DVORAK, A.M. 1991. Blood cell biochemistry: Basophil and Mast cell degranulation and recovery. New York: Plenum Press.

DVORAK, A.M; MORGAN, E.; SCHLEIMER, R.P.; LICHTENSTEIN, L.M. 1993. Diamine oxidase-gold labels histamine in human mast cell granules: A new enzyme-affinity ultrastrutural method. **Journal of Histochem. and Cytochem.**, v. 41 (6), p: 787-800.

ENNIS, M. 1982. Histamine release from human pulmonary mast cells. **Agents and Actions,** v. 12,1/2, p: 60- 65.

FAURE, N.; LEMAY, A.; LAROCHE, B.; ROBERT, G.; PLANTE, R.; THABET, M.; ROY, R.; JEAN, C.; FOREST, J.C.; FAZEKAS, A.T.A. 1985. Clinical response and safety of LH-RH agonist treatment in prostatic carcinoma. In: Labrie, F. and Wendetoth, U.K. (eds). **A New approach to the treatment of prostatic cancer: Buserelin (Suprefact) – Excerta Médica**, p: 17-33.

FEWTRELL, C.M.S.; FOREMAN, J.C.; JORDAN, C.C.; OEHME, P.; RENNER, H.; STEWART, J.M. 1982. The effects of substance P on histamine and 5-hydroxytryptamine release in the rat. **J. Physiol.,** v.330, p: 393-411.

GAYTAN, F., BELLIDO, C., ACEITERO, J., AGUILAR, E., SANCHEZ-CRIADO, J.E. 1990$_{a.}$ Leydig cell involvement in the paracrine regulation of mast cells in the testicular interstitium of the rat. **Biology of Reproduction,** v 43, p: 665 – 71.

GAYTAN, F., BELLIDO, C., ACEITERO, J.; LUCENA, C.; AGUILAR, R.; PINILLA, L.; GARNELO, P.; BELLIDO, C. 1992. Simultaneous proliferation and differentiation of mast cells and Leydig cells in the rat testis. Are common regulatory factors involved?. **J. of Andrology**, v.13 (5), p: 387- 397.

GAYTAN, F; BELLIDO, C.; CARRERA, G.; AGUILAR, E. 1990_b. Differentiation of mast cell during postnatal development of neonatally estrogen-treated rats. **Cel. Tissue Res.**, v.259 (1) Jan, p: 25-31.

GAYTAN, F; CARRERA, G.; PINILLA, L.; AGUILAR, R.; BELLIDO, C. 1989. Mast cell in the testis, epididymis and accessory glands of the rat: effects of neonatal steroid treatment. **J. Androl.,** v.10 (5), p: 351-358.

GONDOS, B. & KOGAN, S.J. 1990 Testicular Development during Puberty. In: Grumbach, M.D. (ed.). **Control of the onset of Puberty.** Willians & Wilkins, Baltimore, p: 387-398.

GREENSTEIN, B.D.; FITZPATRICK, F.T.A.; ADCOCK, I.M.; KENDALL, M.D.; WHEELER, M.J. 1986. Reappearance of the thymus in old rats after orchidectomy: inhibition of regeneration by testosterone. **J. Endocr.,** v.110, p: 417-422.

GREENSTEIN, B.D.; FITZPATRICK, F.T.A.; KENDALL, M.D.; WHEELER, M.J. 1987. Regeneration of the thymus in old male rats treated with a stable analogue of LH-RH. **J. Endocr.,** v.112, p: 345-350.

GROSSMAN, C.J. 1985 Interations between the gonadal steroids and the immune system. **Science**, v 227 Jan , p: 257 – 61.

GRUMBACH, M.M.; STYNE,D.M. 1998. Puberty: Ontogeny, Neuroendocrinology, Physiology and Disorders. In: **Williams Textbook Of Endocrinology.,** eds. Wilson, J.D.; Foster, D.W.; Kronenberg, H.M.; Larsen, P.R, 9th ed., W.B. Saunders Company, p: 1509-1625.

GUPTA, D.; RAGER, K.; ZARZYCKI, J.; EICHNER, M. 1975. Levels of luteinizing hormone, follicle-stimulating hormone, testosterone and dihydrotestosterone in the circulation of sexually maturing intact male rats and after orchidectomy and experimental bilateral cryptochidism. **J. Endocr,** v.66, p: 183-193.

HABENICHT, M. 1988. Vascular controls in testicular physiology. **Molecular Biology of the male reproductive system,** v. 13, p: 458-459.

HEDGER, M.P.; QIN, J-X; ROBERTSON, D.M.; KRETSER, D.M. 1990. Intragonadal regulation of immune system functions. **Reprod. Fertil. Dev.**, v.2, p: 263- 280.

HOOK, W.A., KARTEN, M., SIRAGANIAN, R.P. 1985 Histamine release by structural analogs of LHRH. **Fed. Proc.**, v. 44 , p: 1323.

HSUEH, A.J.W.; BAMBINO, TH.; ZHUANG, L-Z.; WELSH, TH.; LING, NC. 1983 Mechanism of the direct action of gonadotropin-releasing hormone and its antagonist on androgen biosynthesis by cultured rat testicular cells. **Endocrinology,** v 112 (5), p: 1653-1661.

HSUEH, A.J.W. & ERICKSON, G.F 1979 Extra-pituitary inhibition of testicular function by luteinising hormone releasing hormone. **Nature,** v 281 (6) Sept, p: 66 –67.

HSUEH, A.J.W. & JONES, P.B.C. 1981 Extrapituitary actions of gonadotropin-releasing hormone. **Endocrine Reviews,** v. 2 (4), p: 437- 461.

HUANG, J.; ROBY, K.F.; PACE, J.L.; RUSSEL, S.W.; HUNT, J.S. 1995. Cellular localization and hormonal regulation of inducible nitric oxide syntetase in cycling mouse uterus. **Journal of Leukocyte Biology,** v. 57, p: 27-35.

JAMUR, M.C. & VUGMAN, I. 1988. Cytochemical demonstration of basic protein in mast cell maturation. **Cellular e molecular Biology,** v. 34 (1), p: 27-31.

KARAPETROVIC, B.; MICIC, M.; LEPOSAVIC, G. 1995. Stereological analysis of the sexually mature rats thymus after orchidectomy. **Indian J. Med. Res.,** v. 102 , July, p: 42-48

KENDALL, M.D.; FENELLA, T.A.; FITZPATRICK, F.T.A.; GREENSTEIN, B.D.; KHOYLOU, F.; SAFIEH, B.; HAMBLIN, A. 1990. Reversal of ageing changes in the thymus of rats by chemical or surgical castration. **Cell Tissue Res.**, v.261, p: 555-564.

KUMAR, N.; SHAN, L-X.; HARDY, M.P.; BARDIN, C.W.; SUNDARAN, K. 1995. Mechanism of androgen-induced thymolysis in rats. **Endocrinology,** v.139 (11), p: 4887-4893.

LABRIE, F.; BELANGER, A; DUPONT, A; EMOND, J.; LACOURSIERE, Y.; MONFETTE, G. 1984. Combined treatment with LH-RH agonist and pure antiandrogen in advanced carcinoma of prostate. **Lancet,** v.2 (8411), Nov., p:1090.

LAMANO-CARVALHO, T.L.; ZANATO, V.F.; MARTINS, M.P.; ANSELMO-FRANCI, J.A.; PETENUSCI, S.O. 1994 Sexual development of male Wistar rats. **Brazilian J Med Biol Res** , v. 27, p: 1273-1280.

LEFEBVRE, F.A.; BÉLANGER, A.; PELLETIER, G.; LABRIE, F. 1984 Recovery of gonadal functions in the adult male rat following cessation of five-month daily treatment with an LH-RH agonist. **J Androl,** v 5 (3) May, p: 181 – 92.

LIMA, A.P. Mastócitos e histamina associados a esteroidogênese gonadal durante o desenvolvimento sexual e senilidade em ratos machos: efeito da castração e reposição com testosterona. Ribeirão Preto, 1999, pgs: 119. Dissertação (Mestrado) – Faculdade de Medicina de Ribeirão Preto, USP.

LIMA, A.P, LUNARDI, L.O., ROSA e SILVA, A A.M. 2000. Effects of castration and testosterone replacement on peritoneal histamine concentration and lung histamine concentration in pubertal male rats. **J. Endocrinology** , v.167 (1), p: 71-5.

LOGIN, G.R.; GALLI, S.J.; MORGAN, E.; ARIZONO, N.; SCHWARTZ, L.B.; DVORAK. A.M. 1987. Rapid microwave fixation of rat mast cells. **I.** Localization of granule chymase with an ultrastructural postembbeding immunogold technique. **Laboratory Investigation,** v. 57 (5), p: 592-599.

MARCHETTI, B.; GALLO, F.; FARINELLA, Z.; TIROLO, C.; TESTA, N.; ROMEO, C.; MORALE, M.C. 1998. Luteinizing hormone-releasing hormone is a primary signaling molecule in the neuroimmune network. **Annals of the New York Academy of Sciences,** v. 840, p: 205- 248.

MARCHETTI, B.; GUARCELLO, V.; MORALE, M.C.; BARTOLONI, G.; FARINELLA, Z.; CORDARO, S.; SCAPAGNINI, U. 1989_a. Luteinizing hormone-releasing hormone-binding sites in the rat thymus: characteristics and biological function. **Endocrinology**, 125 (2), p: 1025- 1036.

MARCHETTI, B.; GUARCELLO, V.; MORALE, M.C.; BARTOLONI, G.; RAITI, F.; PALUMBO, Jr., G.; FARINELLA, Z.; CORDARO, S.; SCAPAGNINI, U. 1989_b. Luteinizing hormone-releasing hormone (LH-RH) agonist restoration of age-associated decline of thymus weight, thymic LH-RH receptors, and thymocyte proliferative capacity. **Endocrinology**, 125 (2), p: 1037- 1045.

MASEKI, Y.; MIYAKE, K.; MITSUYA, H.; KITAMURA, H.; YAMADA, K. 1981. Mastocytosis occurring in the testes from patients with idiopathic male infertility. **Fert. Steril.,** v. 36 (6), Dec, p: 814- 817.

MAYERHOFER, A.; BARTKE, A.; AMADOR, A.G.; BEGAN, T. 1989 Histamine affects testicular steroid production in the golden hamster. **Endocrinology,** v.125 (4), p: 2212- 2214.

MAYERHOFER, A.; DUBÉ, D. 1989. Chronic administration of a gonadotropin-releasing hormone (GnRH) agonist affectes testicular mocrovasculature. **Acta Endocrinologica** (Copenh), v.120, p: 75- 80.

MAYO, J.C.; SÁINZ, R.M.; ANTOLÍN, I.; URÍA, H.; MENENDEZ-PELAEZ, A.; RODRIGUEZ, C. 1997. Androgen-dependent mast cell degranulation in the Harderian gland of female Syriam hamsters: in vivo and organ culture evidence. **Anat. Embryol.,** v. 196, p: 133-140.

MENENDEZ-PELAEZ, A; MAYO, J.C.; SAINZ, R.M.; PEREZ, M.; ANTOLIN, I.; TOLIVIA, D. 1992 Development and hormonal regulation of mast cells in the Harderian gland of Syrian hamsters. **Anat Embryol,** v.186 (1), p: 91-97.

METCALFE, D.D.; BARAM, D.; MEKORI, Y.A 1997 Mast cells. **Physiological Reviews,** v.77 (4), p: 1033-1079.

MORGAN, J.E.; O'NEIL, C.E.; COY, D.H.; HOCART, S.J.; NEKOLA, M.V. 1986. Antagonistic analogs of luteinizing hormone–releasing hormone are mast cell secretagogues. **Int. Archs. Allergy appl. Immun.,** v. 80, p: 70-75.

MORISHIGE, W.K. & UETAKE, C- A. 1978. Receptors for androgen and estrogen in the rat lung. **Endocrinology**, v.102 (6), p: 1827- 1837.

NEKOLA, M.V.; MORGAN, J.E.; O'NEIL, C.E.; HOCART, S.J.; COY, D.H. 1987. Use of the cutaneous anaphylactoid test to detect differences in mast cell mediador-releasing activity among LH-RH peptides. **Int. Archs Allergy Appl. Immun**., v. 84, p: 316-320.

NIELSEN, H.C. 1992. Testosterone regulation of sex differences in fetal lung development. **Proc. Soc. Exp. Biol. Med.**, v.199, p: 446- 452.

NISSINEN, M.J. & PANULA, P. 1991. Distribuition of histamine in developing rat tissues. **Agents and Actions,** v. 33,1/2, p:177-180

NISTAL, M.; SANTAMARÍA, L.; PANIAGUA, R. 1984. Mast cell in the human testis and epididymis from birth to adulthood. **Acta Anat.,** v. 119, p: 155-160.

ODELL, W.D. 1990. Sexual maturation in the rat . In: Grumback, M.D. (ed) **Control of the Onset of Puberty,** Willians & Willians, Baltimore, p: 183-210.

OJEDA, M.S.; SCARDAPANE, E.G.; GIMENEZ, M.S. 2000. Morphologic and biochemical changes in male rat lung after surgical and pharmacological castration. **Braz J Med Biol Res**, v.33 (3), p: 279- 285.

OLSEN, N.J.; OLSON, G.; VISELLI, S.M.; GU, X.; KOVACS, W.J. 2001. Androgen receptors in thymic epithelium modulate thymus size and thymocyte development. **Endocrinology**, v.142 (3), p: 1278- 1283.

PAYNE, A.P.; McGADEY, J.; JOHNSTON, H.S., MOORE, M.R., THOMPSON, G.G. 1982. Mast cells in the hamster Harderian gland: Sex differences, hormonal control and relationship to porphyrin. **J. Anat.,** v.135 (3), p: 451-461.

PEARCE, P.; KHALID, B.A.K.; FUNDER, J.W. 1981. Androgens and the thymus. **Endocrinology,** v.109 (4), p: 1073-1077.

REICHLIN, S. 1993. Neuroendocrine-immune interations. **N. Engl. J. Med,** v.329 (17), p: 1246-1253.

ROSA E SILVA, A.A. M.; GUIMARÃES, M.A.; AZEVEDO, L.M.A. 1996 Setting-up and validation of the radioimmunoassay method for determination of plasma, testis and seminal fluid testosterone concentration. ARS **Veterinaria** 12, p:000 – 000.

ROSA E SILVA, A.A. M.; LIMA, A.P.; LUNARDI, L.O. LH-RH-A stimulates mast cells from testis in pubertal male rats and testosterone potencializes this effect. (trabalho em publicação).

SAEZ, J.M. 1994 Leydig cells: endocrine, paracrine, and autocrine regulation. **Endocrine Reviews,** v 15 (5) Oct, p: 574 –626.

SANDOW, J.; von RECHENBERG, W.; ENGELBART, K.; STOLL, W.; KLANTE, G. 1985. Inhibitory effects of acute gonadotrophin stimulation on the reproductive system of male rats. **Acta Endocrinol.** Suppl. 267, p:183, Abstr.

SEIKI, K. & SAKABE, K. 1997. Sex hormones and the thymus in relation to thymocyte proliferation and maturation. **Arch. Histol. Cytol.**, v.60 (1), p: 29- 38

SERAFIN, W.E. & AUSTEN, K.F.1987. Mediadors of immediate hypersensitivity reactions. **N.Engl.J.Med.,** v. 317 (1), p:30-34.

SCHALLY, AV. 1999. LH-RH analogues: I. Their impact on reproductive medicine. **Gynecol. Endocrinol.**, v. 13 (6), Dec, p: 401-9.

SCHALLY, A.V.; COMARU-SCHALLY, A.M. 1987 Use of luteinizing hormone-releasing hormone analogs in the treatment of hormone-dependent tumors. **Seminars in reproductive endocrinology,** v 5 (4) Nov, p: 389 - 398.

SCHALLY, A.V.; SRKALOVIC, G.; SZENDE, B.; REDDING, T.W.; JANAKY, T.; JUHASZ, A.; KORKUT, E.; CAI, R.Z.; SZEPESHAZI, K.; RADULOVIC, S.; BOKSER, L.; GROOT, K.; SERFOZO, P.; COMARU-SCHALLY, A.M. 1990 Antitumor effects of analogs of LH-RH and somatostatin: experimental and clinical studies. **J Steroid Biochem Mol Biol.**, v 37 (6) Dec, p: 1061 – 1067.

SHARPE, R.M. 1984. Intratesticular factors controlling testicular function. **Biol. Reprod.,** v. 30, p 29-49.

SHARPE, R.M. 1986. Paracrine control of the testis. **Clinics in Endocrinol and Metabolism**, v.15 (1), p: 185- 207.

SHARPE, R.M., FRASER, H.M., SANDOW, J. 1979. Effect of treatment with an agonist of luteinizing hormone releasing hormone on early maturacional changes in pituitary and testicular function in the rat. **J Endocrinol.**, v 80 (2) Feb., p: 249 – 57.

SHIRAMA, K.; KOHDA, M.; HOKANO, M. 1988. Effects of endocrine glands and hormone replacement on mast cell count of the Harderian gland of mice. **Acta anat,** v.131 (4), p: 327-331.

SHORE, P.A.; BURKHALTER, A.; COHN, V.H. 1959. A method for the fluorometric assay of histamine in tissues. **J. Pharmacol. Exper Ther.**, v.127, p: 182- 186.

SIRAGANIAN, R.P. 1974. An automated continuous-flow system for the extraction and fluorometric analysis of histamine. **Anal Biochem,** v.57, p: 383.

STEERS, W.D. 2001. 5α-reductase activity in the prostate. **Urology**, v.58 (Suppl 6A), p:17- 24

SUNDARAM, K.; DIDOLKAR, A.; THAU, R.; CHAUDHURI, M.; SCHMIDT, F. 1988. Antagonists of luteinizing hormone releasing hormone bind to rat mast cells and induce histamine release. **Agents and Actions,** v. 25, 3/4, p: 307- 313.

THEOHARIDES, T.C. & DOUGLAS, W.W. 1978. Somatostatin induces histamine secretion from rat peritoneal mast cell. **Endocrinology,** v.102 (5), p:1637-1640.

THOMSON, A.A; FOSTER, A.B.; CUNHA, G.R. 1997. Analysis of growth factor and receptor mRNA levels during development of the rat seminal vesicle and prostate. **Development,** v. 124, p: 2431-2439.

TOMIOKA, M.; GOTO, T.; LEE, D.G.; BIENENSTOCK, J.; BEFUS, A.D. 1989. Isolation and characterization of lung mast cells from rats with bleomycin-induced pulmonary fibrosis. **Immunology,** v. 66, p: 439-444.

TORDAY, J.S. 1990. Androgens delay human fetal lung maturation *in vitro*. **Endocrinology**, v.126 (6), p: 3240- 3244.

TREMBLAY, Y.; BÉLANGER, A.; LABRIE, F.; FRENETTE, G.; DUBÉ, J.Y.; TREMBLAY, R.R. 1984 Characteristcs of the inhibitory effect of chronic treatment with an LH-RH agonist on testicular steroidogenesis in the dog. **Prostate,** v 5 (6), p: 631- 8.

VICKERY, BH. & NESTOR Jr., JJ. 1987 Luteinizing hormone-releasing hormone analogs: developments and mechanism of action. **Seminars in Reprod Endocrinol,** v 5 (4) Nov, p: 353 – 69.

VLIAGOFTIS, H.; DIMITRIADOU, V.; THEOHARIDES, T.C. 1990. Progesterone triggers selective mast cell secretion of 5-hydroxytryptamine. **Int Arch Allergy Appl. Immunol.,** v. 93 (2-3), p: 113-119.

WANG, J.; WREFORD, N.G.; LAN, H.Y.; ATKINS, R.; HEDGER, M.P. 1994. Leukocyte populations of the adult rats testis following removal of the Leydig cells by treatment with ethane dimethane sulfonate and subcutaneous testosterone implants. **Biol.Reprod.,** v.51 (3), p: 551-561.

WILKES, L.K.; MCMENAMIN, C.; HOLT, P.G. 1992. Posnatal maturation of mast cell subpopulations in the rat respiratory tract. **Immunology**, v. 75 (3), p:535- 541.

WINDMILL, K.F.; LEE, V.W.K. 1998. Effects of castration on the lymphocytes of the thymus, spleen and lymph nodes. **Tissue & Cell,** v. 30 (1), p: 104-111.

WRIGHT, A.S.; THOMAS, L.N.; DOUGLAS, R.C.; LAZIER, C.B.; RITTMASTER, R.S. 1996. Relative potency of testosterone and dihydrotestosterone in preventing atrophy and apoptosis in the prostate of the castrated rat. **J. Clin. Invest.,** v.98 (11) Dec., p: 2558-2563.

ZAO, X.J.; McKERR, G.; DONG, Z.; HIGGINS, C.A.; CARSON, J.; YANG, Z.Q.; HANNIGAN, B.M. 2001. Expression of oestrogen and progesterone receptors by mast cells alone, but not lymphocytes, macrophages or other immune cells in human upper airways. **Thorax**, v.56, p: 205- 211.