MICHELLE BARBOZA PEREIRA BRAGA SÁ

Avaliação da retina de cães diabéticos pela retinografia e tomografia de coerência óptica

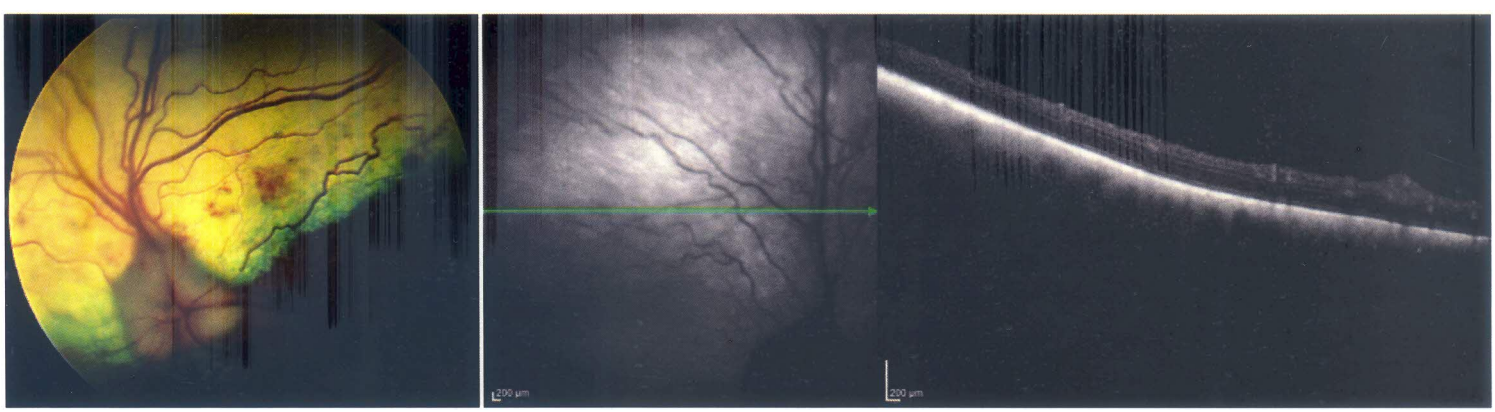

São Paulo
2015

MICHELLE BARBOZA PEREIRA BRAGA SÁ

Avaliação da retina de cães diabéticos pela retinografia e tomografia de coerência óptica

Tese apresentada ao Programa de Pós-Graduação em Clínica Cirúrgica Veterinária da Faculdade de Medicina Veterinária e Zootecnia da Universidade de São Paulo para obtenção do Título de Doutor em Ciências

Departamento:
Cirurgia

Área de Concentração:
Clínica Cirúrgica

Orientador:
Prof. Dr. Paulo Sergio de Moraes Barros

São Paulo
2015

Autorizo a reprodução parcial ou total desta obra, para fins acadêmicos, desde que citada a fonte.

DADOS INTERNACIONAIS DE CATALOGAÇÃO-NA-PUBLICAÇÃO

(Biblioteca Virginie Buff D'Ápice da Faculdade de Medicina Veterinária e Zootecnia da Universidade de São Paulo)

T.3164
FMVZ

Sá, Michelle Barboza Pereira Braga
Avaliação da retina de cães diabéticos pela retinografia e tomografia de coerência óptica / Michelle Barboza Pereira Braga Sá. -- 2015.
128 f. : il.

Tese (Doutorado) - Universidade de São Paulo. Faculdade de Medicina Veterinária e Zootecnia. Departamento de Cirurgia, São Paulo, 2015.

Programa de Pós-Graduação: Clínica Cirúrgica.

Área de concentração: Clínica Cirúrgica.

Orientador: Prof. Dr. Paulo Sergio de Moraes Barros.

1. Diabete melito. 2. Catarata. 3. Retinopatia diabética. 4. Tomografia de coerência óptica. I. Título.

UNIVERSIDADE DE SÃO PAULO

FACULDADE DE MEDICINA VETERINÁRIA E ZOOTECNIA

Comissão de Ética no Uso de Animais

CERTIFICADO

Certificamos que o Projeto intitulado "Avaliação da retina de cães diabéticos pela retinografia e tomografia de coerência óptica", protocolado sob o nº 3015/2013, utilizando 35 (trinta e cinco) cães, sob a responsabilidade do(a) Prof. Dr. Paulo Sergio de Moraes Barros, foi aprovado em reunião de 16/10/2013 e está de acordo com os princípios éticos de experimentação animal da Comissão de Ética no Uso de Animais da Faculdade de Medicina Veterinária e Zootecnia da Universidade de São Paulo.

We certify that the Research "Assessment of diabetic dogs retina by retinography and optical coherence tomography", protocol number 3015/2013, utilizing 35 (thirty five) dogs, under the responsibility Prof. Dr. Paulo Sergio de Moraes Barros, was approved in the meeting of day 16/10/2013 and agree with Ethical Principles in Animal Research adopted by Ethic Committee in the Use of Animals of the School of Veterinary Medicine and Animal Science of University of São Paulo.

São Paulo, 17 de outubro de 2013.

Alice Maria Melville Paiva Della Libera
Vice-Presidente no exercício

Av. Prof. Dr. Orlando Marques de Paiva, nº87
Cidade Universitária "Armando de Salles Oliveira"
São Paulo/SP – Brasil
05508-270

Fone: + 55 11 3091-7671/7676
Fax: +55 11 3032-2224
E-mail: ceuavet@usp.br
http://www.fmvz.usp.br

FOLHA DE AVALIAÇÃO

Autor: SÁ, Michelle Barboza Pereira Braga
Título: Avaliação da retina de cães diabéticos pela retinografia e tomografia de coerência óptica

Tese apresentada ao Programa de Pós-Graduação em Clínica Cirúrgica Veterinária da Faculdade de Medicina Veterinária e Zootecnia da Universidade de São Paulo para obtenção do Título de Doutor em Ciências

Data: ___/___/___

BANCA EXAMINADORA

Prof. Dr. _____

Instituição: _____ Julgamento: _____

Prof. Dr. _____

Instituição: _____ Julgamento: _____

Prof. Dr. _____

Instituição: _____ Julgamento: _____

Prof. Dr. _____

Instituição: _____ Julgamento: _____

Prof. Dr. _____

Instituição: _____ Julgamento: _____

AGRADECIMENTOS

Ao meu orientador **Dr. Paulo Sérgio de Moraes Barros** pela oportunidade em abrir as portas do Serviço de Oftalmologia da FMVZUSP, e agradeço pela confiança e ensinamentos obtidos durante o doutorado, meu muito obrigado.

Á **Dra. Angélica de Mendonça Vaz Safatle**, pela confiança depositada em mim, agradeço pela oportunidade desde o primeiro projeto, e serei eternamente grata por todas as oportunidades que me fizeram e fazem ser uma profissional melhor. Muito obrigada.

Á Professora **Dra. Aline Adriana Bolzan,** que em nenhum momento deixou de estender as mãos em me apoiar durante todo o doutorado. Agradeço por toda experiência.

Aos meus colegas, **Eduardo Perlmann** e **Ana Carolina de Almeida Góes,** por todo apoio, amizade e crescimento profissional que obtive ao lado de vocês e, **Débora Gomes, Ana Paula Franco do Amaral Hvenegaard,** e colegas de pós-graduação, **Pamela Dongo, Ana Rodrigues Eyherabide, Ricardo Pecora** e **Flávio Trigueiros Lins Roncatti,** obrigado pelo apoio e colaboração desde o início, amizade, carinho, e por fazerem parte de uma realização tão importante.

Às Médicas Veterinárias e amigas **Juliana de Souza Jorge** e **Emily Amin Khayat Rodriguez,** pelo companheirismo, incentivo, crescimento profissional, com vocês aprendo a ser uma pessoa melhor. E a Médica Veterinária **Aline Ceschin Ernandes da Silva**, pela amizade e por permitir ensinar e aprender.

Aos secretários do Departamento de Cirurgia, **Lívia** e **Ney**, muito obrigado pela força.

Á Médica Veterinária **Dra. Denise Otsuki,** pelo companheirismo, amizade e pelos esclarecimentos em relação aos dados obtidos neste estudo.

À Professora **Dra. Vera Regina Cardoso Castanheira,** pela oportunidade em me receber no Serviço de Ecografia Ocular do HCFMUSP, agradeço por todos os ensinamentos, e toda ajuda quando mais precisei. Não há palavras que definam toda minha gratidão.

À Professora **Dra. Sung Eun Song Watanabe,** pela disponibilidade, apoio, dedicação em sempre nos ajudar nos exames da OCT. Muito obrigada por contribuir com nosso crescimento.

A toda equipe do centro cirúrgico, **Dra. Paula Finkensieper, Dra. Geni Cristina Fonseca Patricio** e **Dra. Patrícia Bonifácio Flôr,** e aos enfermeiros **Jesus, Otávio** e **José Mirron** pela disposição em nos ajudar em todas as cirurgias de facoemulsificação e exames de OCT. Muito obrigado.

Á todos os **proprietários** que disponibilizaram seu tempo e seus companheiros peludos durante todo acompanhamento deste estudo. Sem vocês este estudo teria sido realizado. Sou e sempre serei grata.

À Professora **Dra. Clair de Matos Oliveira,** pela dedicação nos cuidados da Madona, durante sua fase adulta, e por disponibilizá-la para as retinografias e para nosso primeiro OCT em diabéticos. Nunca me esquecerei da Madona. E agradeço a vocês pela contribuição dada a este estudo.

À **Coordenação de Aperfeiçoamento de Pessoal de Nível Superior** (CAPES), pela bolsa concedida, que possibilitou o desenvolvimento desta pesquisa.

Á **Fundação de Amparo a Pesquisa do Estado de São Paulo** (FAPESP), processos n° 2011/07791-8 e 2011/24039-8, pelo auxílio à pesquisa concedida. Esse auxílio financeiro permitiu que os experimentos vinculados a essa tese pudessem ser desenvolvidos.

Ao meu esposo, companheiro, amigo e grande amor **Ricardo**, por todo seu amor e eterno incentivo a minha carreira. E a meu filho que aqui, ainda dentro de mim, é minha inspiração de cada dia.

À minha **família,** pelo amor, compreensão, dedicação e incentivo aos meus estudos. À **Deus**, por todas as realizações.

RESUMO

SÁ, M. B. P. B. **Avaliação da retina de cães diabéticos pela retinografia e tomografia de coerência óptica**. [Assessment of diabetic dogs retina by retinography and optical coherence tomography]. 2015. 128 f. Tese (Doutorado em Ciências) – Faculdade de Medicina Veterinária e Zootecnia, Universidade de São Paulo, São Paulo, 2015.

Diabete melito é umas das principais endocrinopatias, caracterizada pela deficiência relativa ou absoluta de insulina, que pode resultar em diversas manifestações oculares, sendo as mais frequentes a retinopatia diabética e a catarata. Retinopatia diabética (RD) é uma microangiopatia que afeta primeiramente as arteríolas pré-capilares, capilares, vênulas pós-capilares e vasos de maior calibre, causando incompetência funcional e anatômica dos vasos retinianos. A hiperglicemia pode ser a causa mais provável da lesão retiniana, interferindo nas vias de metabolismo celular e no processo de transdução. Os achados fundoscópicos incluem: microaneurismas, dilatação e tortuosidade das vênulas retinianas, hiper-refletividade da área tapetal e exsudatos coriorretinianos. Como a catarata impossibilita a fundoscopia, a prevalência da retinopatia diabética nos cães não esta totalmente esclarecida, sugerindo que esta seja na forma não proliferativa. Objetivou-se neste estudo, determinar a prevalência das alterações fundoscópicas relacionadas à retinopatia diabética em cães, com auxílio de documentação fotográfica (retinografia) e tomografia de coerência óptica (OCT). Vinte e dois cães diabéticos, 18 fêmeas e quatro machos, com idade variando de seis a 15 anos, provenientes do Serviço de Oftalmologia da Faculdade de Medicina Veterinária e Zootecnia da Universidade de São Paulo, foram submetidos a acompanhamento por meio da retinografia durante o período de 12 meses. Para realização do exame de OCT foram selecionados oito cães dos 22 animais avaliados, quatro fêmeas e quatro machos, com idades variando de seis a 15 anos para compor o grupo diabete melito (GDM), e nove cães sendo cinco fêmeas e quatro machos, com idades entre quatro e 15 anos, sem quaisquer alterações oculares e não diabéticos formaram o grupo controle (GCO). Os cães diabéticos acompanhados durante 12 meses apresentaram alteração vascular, microaneurismas e hemorragias, e alterações na coloração

e refletividade da área tapetal. Sendo que dois cães, dos 22 animais avaliados, apresentaram hemorragia em mancha no último período de avaliação, e um cão apresentou focos hemorrágicos durante todo o período de avaliação. A espessura e arquitetura retiniana realizada pela OCT nos cães diabéticos, demonstrou afinamento das camadas da retina e perda da estratificação em comparação com os animais controle (198 µm versus 219 µm, respectivamente), sendo esta redução estatisticamente significante. Com os achados retinográficos deste estudo podemos confirmar que as lesões são compatíveis com a RD não proliferativa sem comprometimento visual, e baseado nas imagens da OCT pode-se sugerir que a diabete melito, no cão, cause neuropatia retiniana como descrito em humanos diabéticos.

Palavras-chave: Diabete melito. Catarata. Retinopatia diabética. Tomografia de coerência óptica.

ABSTRACT

SÁ, M. B. P. B. **Assessment of the retina of diabetic dogs by retinography and optical coherence tomography**. [Avaliação da retina de cães diabéticos pela retinografia e tomografia de coerência óptica]. 2015. 128 f. Tese (Doutorado em Ciências) – Faculdade de Medicina Veterinária e Zootecnia, Universidade de São Paulo, São Paulo, 2015.

Diabetes mellitus is one of the most frequent endocrine disorders, characterized by relative or absolute deficiency of insulin, which can induces several ocular manifestations, among them diabetic retinopathy and cataract. Diabetic Retinopathy is a microangiopathy that affects the precapillary, arterioles, capillaries, postcapillary venules, and the large vessels, causing them to be functionally and anatomically incompetent. Hyperglycemia seems to be the most probably cause of retinal damage, interfering in the cellular metabolism process and in transduction process. The fundoscopic findings are microaneurysm, retinal venular dilatation and tortuosity, hyperreflectivity of tapetal area and chorioretinal exsudates. Because the cataract precludes fundoscopic examination, the diagnosis of diabetic retinopathy in dogs is not completely elucidated, but suggests that disease is nonproliferative form. The aim of this study was to determine the prevalence of fundus changes related to diabetic retinopathy in dogs, with photography documentation (fundus camera) and optical coherence tomography (OCT). Twenty-two diabetic dogs, 18 females and four males, from six to 15 years, from Serviço de Oftalmologia da Faculdade de Medicina Veterinária e Zootecnia da Universidade de São Paulo, underwent monitoring by retinography during the period 12 months. For the OCT examination were selected eight dogs of the 22 evaluated animals, four females and four males, from six to 15 years formed the group diabetes mellitus (GDM), and nine dogs with five females and four males, from 4 to 15 years, with no ocular alterations and non-diabetic formed the control group (GC). Diabetic dogs followed for 12 months showed vascular changes, microaneurisms and hemorrhage, and changes in colour and reflections of tapetal area. Two dogs, among the 22 animals studied, presented hemorrhage stain in the last period, and one dog presented hemorrhage focus throughout the evaluation period. The thickness and retinal architecture performed by OCT in diabetic dogs

showed thinning of the retinal layers with loss of stratification compared to control animals (198 µm versus 219 µm, respectively), with a statistically significant difference. Based on fundus findings of this study we can confirm that the lesions are compatible with DR nonproliferative without visual impairment. The OCT images may suggest that diabetes mellitus in the dog causes retinal neuropathy as described in diabetic humans.

Key-words: Diabetes mellitus. Cataract. Diabetic retinopathy. Optical coherence tomography.

LISTA DE FIGURAS

Figura 1 – Ilustração da retinopatia diabética não proliferativa no cão, que tem como principal consequência hemorragia retiniana 38

Figura 2 – Imagem da OCT de cão do grupo controle (esquerda) e corte histológico de cão normal (direita), ilustrando as camadas da retina observadas pelo exame de OCT. Legenda: CFN (camada de fibras nervosas); CPI (camada plexiforme interna); CNI (camada nuclear interna); CPE (camada plexiforme externa); CNE (camada nuclear externa); SI/SE (segmento interno e segmento externo); EPR (epitélio pigmentado da retina)..... 45

Figura 3 – Posicionamento do animal durante a obtenção da imagem de fundo de olho..... 50

Figura 4 – Animal submetido à anestesia geral e posicionado no aparelho de OCT..... 51

Figura 5 – Animal 1: Olho esquerdo: região central. Papila triangular em região de transição entre área tapetal e não tapetal. A, B e C correspondem ao T0. Observa-se tortuosidade arterial (setas) e alterações na coloração e refletividade da área tapetal (asterisco). D, E e F correspondem ao T1. Notam-se as mesmas alterações no T0. As figuras G e H correspondem ao T2 e as figuras I e J ao T3, não foram notadas alterações comparadas ao T0 64

Figura 6 – Animal 2: Olho esquerdo: região central. Papila irregular em região de transição entre área tapetal e não tapetal. T0 - A, observa-se congestão venosa da veia dorsal, leve tortuosidade vascular (seta), mudança na coloração na área tapetal, aspecto granular da área tapetal e não tapetal (asterisco). Nos períodos T1 (figura B), T2 (figura C) e T3 (figura D), não houve alteração quando comparado ao T0, porém nota-se diminuição de detalhes em razão da opacificação da cápsula posterior (OCP)... 67

Figura 7 – Animal 3: Olho direito: região central. Papila triangular em área tapetal. T0 - A, nota-se área tapetal com aspecto granular (asterisco). Pequeno ponto que pode ser interpretado como microaneurismas no trajeto arterial na porção nasal (seta). Nota-se diminuição de detalhes em razão da OCP nos períodos, com piora na figura D, entretanto não se observou no T1 (figura B), T2 (figura C) e T3 (figura D) alterações quando comparado ao T0. Nota-se diminuição de detalhes em razão da OCP no último atendimento..... 68

Figura 8 – Animal 4: Olho esquerdo: região central. Papila irregular em região de transição entre área tapetal e não tapetal. T0 - A, observa-se uma descoloração da área tapetal (asterisco), e aspecto estriado na porção temporal (setas) que sugere um DR. Dilatação da veia dorsal e seus ramos, e ligeira tortuosidade (asterisco). Não se observou no T1 (B), T2 (C) e T3 (D) alterações quando comparado ao T0, porém nota-se diminuição de detalhes em razão da OCP 69

Figura 9 – Animal 5: Olho direito: região central. Papila triangular em área tapetal. T0 - A, observa-se leve tortuosidade (seta). B, corresponde ao período T1, não havendo alteração quando comparado ao A. Em C (período T2) e D (período T3), a intensa OCP que impediu a realização da retinografia de forma adequada 70

Figura 10 – Animal 6: Olho direito: Região central e paracentral. Papila irregular em área não tapetal. T0 – A, observa-se descoloração da área tapetal (asteriscos). B, microaneurismas e/ou hemorragia (setas). C, tortuosidade vascular (seta). Nos período T1 (figura D), T2 (figura E), T3 (figura F), não se observou alteração em comparação com T0, porém nota-se diminuição de detalhes em razão da OCP 71

Figura 11 – Animal 7 –. Olho direito (A) e olho esquerdo (B), período T0: Região central e paracentral. Papila em área não tapetal. Nota-se ligeira tortuosidade vascular nas arteríolas (setas). Nos períodos T1 (figuras C – OD e D – OE) e T2 (figuras E – OD e F – OE) não se observou alteração em comparação com T0. Em T3, a figura G correspondendo ao OD nota-se moderada diminuição de detalhes em virtude da OCP e na figura H correspondendo ao OE, tal diminuição de detalhes se deu em razão de opacidade profunda de córnea secundária ao glaucoma 72

Figura 12 – Animal 8: Olho esquerdo: Região central e paracentral. Papila circular em área tapetal. T0 – figuras A e B, Descoloração da área tapetal com hiper-reflexia (asterisco); marcada tortuosidade vascular na área não tapetal (setas). Figuras C (T1), D e E (T2) e F (T3), não se observou alteração em comparação com o primeiro atendimento (T0) 74

Figura 13 – Animal 9: Olho direito: Região central, paracentral e nasal. Papila irregular em área não tapetal. T0 – A, Tortuosidade vascular (setas) e descoloração da área tapetal (asterisco). B, Tortuosidade vascular na porção periférica das arteríolas e notam-se pontos circunscritos que podem corresponder a microaneurismas e/ou hemorragias (setas). T1 (C e D), T2 (E e F), T3 (G e H), não houve alteração quando comparado ao T0.... 75

Figura 14 – Animal 10: Olho direito: região central e dorsal. Papila triangular em região de transição. T0 – A, Alteração na coloração da área tapetal (asterisco). B, Microaneurismas e/ou hemorragia (setas), leve tortuosidade vascular. Não foi observada alterações nos T1 (figuras C e D) e T2 (figuras E e F). No período T3 (figura G e H), observou-se foco hemorrágico (seta) em porção temporal (figura H) 77

Figura 15 – Animal 11- Olho direito (A e B) Olho esquerdo (C e D): região central e paracentral. Papila irregular em região de transição. Em T0 nota-se descoloração da área tapetal (asterisco); marcada tortuosidade vascular (setas). Nos períodos T1 – E (OD) e F (OE), T2 – G (OD) e H (OE) e T3 – I (OD) e J (OE), não se observou alteração em comparação com T0, porém nota-se diminuição de detalhes em razão da formação de catarata incipiente 79

Figura 16 – Animal 12: Olho direito: região central e dorsal. Papila irregular em região de transição. T0 – A e B, observa-se tortuosidade vascular (seta). Nos períodos T1 (figura C) e T2 (figura D) não foi observada alterações em comparação com o T0. Porém, no período T3 (figura E e F), observou-se foco hemorrágico (figura F) em porção nasal (seta), com diminuição de detalhes pela OCP 81

Figura 17 – Animal 13: Olho direito: região central. Papila circular em área tapetal. No período T0 (figura A), hiper-reflexia, alteração na coloração da área tapetal de aspecto granular (asterisco) e atenuação vascular. Pequeno ponto que pode ser interpretado como hemorragia (seta). Nos períodos T1 (figura B), T2 (figura C) e T3 (figura D), não houve alteração em relação ao primeiro atendimento..... 82

Figura 18 – Animal 14: Olho direito: região central e paracentral. Papila irregular em área de transição. T0 – A, alteração da coloração da área tapetal e hiper-reflexia (asterisco), foco hemorrágico adjacente a ramificação da veia dorsal (seta), associada à tortuosidade vascular. Nas avaliações seguintes, T1 (figura B), T2 (figura C) e T3 (figura D), não houve alteração em relação ao T0. Nota-se diminuição de detalhes em razão da OCP, nos períodos T2 e T3 83

Figura 19 – Animal 15: Olho esquerdo: região central. Papila irregular em área não tapetal. T0 – A, intensa descoloração da área tapetal e hiper-reflexia (asterisco). Figura A com filtro amarelo. Em T1 (figura B), não houve alteração em comparação do T0. Apesar de não observar alterações vasculares em T2 (figura C) e T3 (figura D), nota-se diminuição dos detalhes em razão da OCP..... 84

Figura 20 – Animal 16: Olho direito: região central. Papila triangular em área de transição. T0 – A, nota-se pequena região de hiper-reflexia da área tapetal (asterisco) e leve tortuosidade vascular (setas). Nos período T1 (figura B), T2 (figura C), T3 (figura D), não se observou alteração em comparação com T0 85

Figura 21 – Animal 17: Olho direito: região central. Papila irregular em área não tapetal. T0 – A, descoloração da área tapetal (asterisco), leve tortuosidade (seta) e atenuação vascular. Nos períodos T1 (C e D), T2 (E e F), T3 (G e H), não houve alteração quando comparado ao T0 86

Figura 22 – Animal 18: Olho direito: região central. Papila triangular em área tapetal. A. Na primeira avaliação (T0) observaram-se focos hemorrágicos (seta) na porção temporal e nasal próximo a papila e moderada tortuosidade e congestão vascular. B. Após 4 meses (T1) nota-se piora dos focos hemorrágicos (seta) com edema subretiniano (asterisco). Em T2 (figura C) nota-se piora do quadro foco hemorrágico (setas), e surgimento de um capilar profundo (asterisco), o qual foi mantido na avaliação subsequente em T8 (figura D) 87

Figura 23 – Animal 19: Olho esquerdo: região central. Papila irregular em área não tapetal. T0 – A, alteração da coloração da área tapetal (asterisco), leve tortuosidade vascular (seta). Nos períodos T1 (B), T2 (C), T3 (D), não houve alteração quando comparado ao T0 88

Figura 24 – Animal 20: Olho direito: região central. Papila triangular em área de transição. T0 – A, tortuosidade vascular na porção periférica das arteríolas (seta). Nos períodos T1 (B) e T2 (C), manteve-se sem alterações em comparação do T0. Em T3, nota-se ponto circunscrito que pode corresponder a microaneurisma e/ou hemorragia (seta) 89

Figura 25 – Animal 21: Olho direito: região central. Papila irregular em área de não tapetal. T0 – A, alteração da coloração da área tapetal (asterisco) e atenuação vascular. Nos períodos T1 (B), T2 (C), T3 (D), manteve-se sem alterações em comparação do T0. Nota-se diminuição de detalhes pela OCP 90

Figura 26 – Animal 22: Olho direito: região central. Papila triangular em área de transição. T0 – A, alteração da coloração da área tapetal, com hiper-reflexia (asterisco) e leve tortuosidade (seta). T1 – B, manteve-se sem alterações em comparação do T0. Entretanto, nota-se diminuição dos detalhes em razão da OCP. Não foram possíveis as avaliações subsequentes em razão da piora no quadro clínico 91

Figura 27 – Imagem *infrared* e de OCT da retina normal do animal 2 do grupo controle, com espessura total de 203 µm 93

Figura 28 – A. Retinografia correspondente à área avaliada pela OCT. B. Imagem *infrared* e de OCT da retina do animal 12, com corte linear em região temporal superior. E possível notar a estratificação da camada interna preservada, com espessura total de 214 µm..... 95

Figura 29 – A. Retinografia correspondente à área avaliada pela OCT. B. Imagem *infrared* e de OCT, em corte linear, da retina do animal 13, da região medial superior. Observa-se afinamento da retina neurossensorial sem perda da estratificação da camada interna, com espessura total de 181 µm 96

Figura 30 – A. Retinografia correspondente à área avaliada pela OCT. B. Imagem *infrared* de OCT do animal 14, utilizando corte linear da região medial superior da retina. E possível notar afinamento difuso da espessura retiniana total, com identificação das camadas da retina, com espessura total de 186 µm..... 97

Figura 31 – A. Retinografia correspondente à área avaliada pela OCT. B. Imagem *infrared* e de OCT da retina do animal 16, em corte linear da região peripapilar superior. Nota-se estratificação da camada interna preservada, com espessura total de 227 µm..... 98

Figura 32 – A. Retinografia correspondente à área avaliada pela OCT. B. Imagem *infrared* e de OCT da retina do animal 19 em cortes radiais da região periférica. É possível notar a estratificação das camadas a retina na área tapetal e retina neurossensorial com redução difusa. Espessura retiniana total de 180 µm 99

Figura 33 – A. Retinografia correspondente à área avaliada pela OCT. B. Imagem *infrared* e de OCT da retina do animal 20, em corte linear em região medial superior. E possível notar a identificação das estratificações, mesmo com diminuição dos detalhes em razão da OCP. Espessura retiniana total de 204 µm 100

Figura 34 – A. Retinografia acima corresponde à área avaliada pela OCT. B. Imagem *infrared* e de OCT, em corte linear, da retina do animal 21, da região central superior. E possível notar a estratificação da camada interna preservada. Espessura retiniana total de 201 µm 101

Figura 35 – A. Retinografia correspondente à área avaliada pela OCT. B. Imagem *infrared* e de OCT da retina do animal 22, em corte linear da região superior. E possível notar estratificação da camada interna preservada e diminuição difusa retina neurossensorial, com espessura total de 191 µm 102

Figura 36 – A. Retinografia correspondente à área avaliada, o qual nota-se uma área de hiper-reflexia. B. Imagem *infrared* e de OCT da retina do animal 22, em corte radiais da região superior. Observa-se acentuado afinamento e desorganização da arquitetura interna, sem identificação das estratificações (seta). 103

LISTA DE TABELAS

Tabela 1 – Raça, sexo, idade, tempo de progressão do diabete melito, glicemia e frutosamina dos animais diabéticos no primeiro atendimento (T0) – São Paulo – 2015..... 56

Tabela 2 – Tempo de progressão do diabete melito, glicemia e frutosamina dos animais diabéticos acompanhados após 4 meses (T1) – São Paulo – 2015 57

Tabela 3 – Tempo de progressão do diabete melito, glicemia e frutosamina dos animais diabéticos acompanhados após 8 meses (T2) – São Paulo – 2015 58

Tabela 4 – Tempo de progressão do diabete melito, glicemia e frutosamina dos animais diabéticos acompanhados após 12 meses (T3) – São Paulo – 2015..... 59

Tabela 5 – Resultados dos achados da retinografia no primeiro atendimento (T0) e após 4 meses (T1), 8 meses (T2) e 12 meses (T3) de acompanhamento – São Paulo – 2015 62

Tabela 6 – Correlações de Spearman entre idade, tempo de diabete melito (DM) e lesões avaliadas pela retinografia – São Paulo - 2015..... 64

Tabela 7 – Raça, sexo e idade dos cães do grupo controle – São Paulo – 2015 92

Tabela 8 – Raça, sexo e idade dos cães do grupo diabete melito – São Paulo – 2015 94

LISTA DE GRÁFICOS

Gráfico 1 – Representação gráfica com a média dos valores para glicemia (mg/dl) e frutosamina (µmol/l) dos períodos T0, T1, T2 e T3 55

Gráfico 2 – Representação gráfica do escore das lesões: alterações vasculares; microaneurismas/hemorragias; alteração na coloração e refletividade e exsudatos, nos períodos T0, T1, T2 e T3 61

Gráfico 3 – Representação gráfica da correlação entre idade e lesões de microaneurismas/hemorragias. 64

Gráfico 4 – Representação gráfica com os valores da espessura retiniana total para o grupo diabete melito (GDM) e grupo controle (GCO) 104

LISTA DE ABREVIATURAS E SIGLAS

µm	Micrômetro
AMIR	anomalias microcirculatórias intra-retinianas
DM	Diabete melito
DMID	Diabete melito insulinodependente
DMNID	Diabete melito não insulinodependente
DMRI	Degeneração macular relacionada à idade
ETDRS	*Early Treatment Diabetic Retinopathy Study*
EPR	Epitélio pigmentado da retina
GDM	Grupo diabete melito
GC	Grupo controle
Laser	*Light Amplification by Stimulated Emission of Radiation*
mg/dl	Miligramas por decilitro
mg/kg	Miligramas por kilo
PKC	Proteína cinase C
OCT	*Optical Coherence Tomography*
RD	Retinopatia diabética
RDNP	Retinopatia diabética não proliferativa
RDP	Retinopatia diabética proliferativa
RDPP	Retinopatia diabética pré-proliferativa
T0	Primeiro atendimento
T1	Segundo atendimento após 4 meses
T2	Terceiro atendimento após 8 meses
T3	Quarto atendimento após 12 meses

LISTA DE SÍMBOLOS

β	beta
μ	mícron
%	porcento
=	igual

SUMÁRIO

1 **INTRODUÇÃO** 24

2 **REVISÃO DE LITERATURA** 27

2.1 **Diabete Melito no Cão** 27

2.2 **Lente** 29
2.2.1 Catarata e Catarata Diabética no Cão 30

2.3 **Retina** 31
2.3.1 Fisiopatogenia da Retinopatia Diabética 33
2.3.2 Retinopatia diabética no cão 36

2.4 **Retinografia** 40

2.5 **Tomografia de Coerência Óptica (OCT)** 41

3 **OBJETIVO** 47

4 **MATERIAL E MÉTODO** 48

4.1 **Animais** 48
4.2 **Retinografia** 49
4.3 **OCT** 50

5 **RESULTADOS** 54

5.1 **Avaliação da Retinografia** 60

5.3 **Avaliação da Tomografia de Coerência Óptica** 92
5.3.1 Medidas da espessura retiniana nos animais do grupo controle (GC) 92
5.3.2 Medidas da espessura retiniana nos animais do grupo diabete melito (GDM) 94
5.3.3 Análise estatística da Tomografia de Coerência Óptica 104

6 **DISCUSSÃO** 105

7 **CONCLUSÃO** 118

REFERÊNCIAS 119

1 **INTRODUÇÃO**

Diabete melito (DM) é uma doença complexa, multifatorial, caracterizada pela ausência absoluta ou relativa de insulina (BEAM et al., 1999) e diagnosticada em várias espécies, inclusive nos cães e gatos (RAND et al., 2004).

A classificação do diabete para humanos baseia-se nos mecanismos fisiopatológicos e nas alterações patogênicas que afetam as células β, podendo ser classificado como tipo 1 e tipo 2. O diabete melito tipo 1 caracteriza-se pela combinação de susceptibilidade genética e destruição imunológica das células β, associada a insuficiência progressiva e, eventualmente, completa ausência da insulina (NELSON, 2004; FELDMAN; NELSON, 2004), no qual a hiperglicemia é devido à hipoinsulinemia (CATCHPOLE et al., 2005). O diabete melito tipo 2 caracteriza-se pela resistência insulínica ou produção inadequada da mesma. Defeitos que se acredita ser de origem genética, evidenciado por uma década ou mais de hiperglicemia e sinais clínicos do desenvolvimento do diabete, e com os efeitos deletérios que podem ser acentuados por fatores ambientais, como a obesidade (NELSON, 2004; FELDMAN; NELSON, 2004).

No entanto, ao contrário do diabete em humanos, não há critérios internacionais aceitos para a classificação do diabete em cães (CATCHPOLE et al., 2008). Uma classificação do diabete em cães e gatos mais relevante clinicamente seria em diabete melito insulinodependente (DMID) e diabete melito não insulinodependente (DMNID) (FELDMAN; NELSON, 2004; CATCHPOLE et al., 2008), embora essa classificação não seja particularmente útil, pois todos os cães diabéticos necessitam de terapia com insulina (CATCHPOLE et al., 2008).

O DM pode provocar várias oftalmopatias, sendo as mais frequentes a retinopatia e a catarata. A incidência da catarata no cão diabético é alta e geralmente resulta em cegueira. Entretanto, no homem, a principal causa de cegueira é a retinopatia diabética (LANDRY et al., 2004).

Retinopatia diabética (RD) é uma microangiopatia que afeta primariamente as arteríolas pré-capilares, capilares, vênulas pós-capilares e vasos de maior calibre, sendo mais frequente na do tipo I (40%) do que na do tipo II (20%) (BOSCO et al.,

2005). Assim sendo que todos os pacientes diabéticos são predispostos à complicações retinianas (CRAWFORD et al., 2009).

Em pacientes com DM tipo I, a retinopatia sem sintomas clínicos significantes pode ser observada nos primeiros cinco anos após o diagnóstico do diabete. Entretanto, 25% a 50% dos pacientes demonstram algum sinal de retinopatia após 10 a 15 anos. Esta prevalência aumenta para 75% a 95% após 15 anos, e alcança 100% após 30 anos do diabete (CRAWFORD et al., 2009).

Na fisiopatogenia da retinopatia diabética, os fatores de riscos para progressão da doença incluem: duração do diabete, hipertensão, hiperlipidemia, e principalmente, hiperglicemia (CRAWFORD et al., 2009).

As alterações retinianas presentes no DM podem ser classificadas em diferentes estágios: retinopatia diabética não proliferativa, retinopatia diabética pré-proliferativa e retinopatia diabética proliferativa (VILELA et al., 1998).

Histologicamente, a retinopatia diabética no cão assemelha-se à forma não proliferativa do homem, com microaneurismas, perda das células murais, presença de células murais fantasmas e dilatação dos capilares retinianos (LANDRY et al., 2004).

Como a catarata é uma oftalmopatia frequente no cão diabético, podendo inclusive ser um dos primeiros sinais da doença (LANDRY et al., 2004), o exame oftalmoscópico torna-se inviável para avaliar alterações retinianas secundárias à DM. São necessários, portanto, outros meios de diagnóstico, como o Eletrorretinograma de Campo Total (ERG). O ERG, além de objetivo (TZEKOV; ARDEN, 1999) e não invasivo (SAFATLE et al., 2005), é capaz de avaliar a função retiniana, detectando precocemente lesões em suas camadas mais externas e precedendo as alterações na fundoscopia (KOMAROMY et al., 1998).

Com o objetivo de restabelecer a visão nos pacientes diabéticos portadores de catarata, realiza-se a facoemulsificação, obtendo-se bons resultados. Alguns estudos em humanos sugerem que a facoemulsificação pode acelerar a retinopatia diabética, interferindo na visão (MITTRA et al., 2000), contudo, o risco da progressão da doença é menor quando comparado com técnicas cirúrgicas mais antigas (HONG et al., 2009).

O tratamento da retinopatia diabética, contudo, é baseado em uma avaliação clínica adequada, fotocoagulação com laser e vitrectomia (NEHEMY et al., 2001). Como a aplicação de laser não garante a melhora da visão recomenda-se iniciar o

tratamento anteriormente ao surgimento de déficit visual. Embora a baixa acuidade visual seja considerada uma manifestação tardia da RD, muitos pacientes permanecem sem diagnóstico, embora a doença se encontre em fase avançada. Assim sendo, preconiza-se que todo paciente deve ser submetido à oftalmoscopia tão logo tenha sido diagnosticado DM (NEHEMY et al., 2001).

Segundo Kristinsson et al. (1995), baseados nas diretrizes estabelecidas pela Retinopathy Working Party (1991) na Europa, o acompanhamento oftalmológico deve ser realizado bianualmente em todos os pacientes diabéticos que não apresentem retinopatia, e anualmente naqueles pacientes portadores de retinopatia diabética.

Sendo a retinografia um método de imagem que registra áreas do fundo de olho, como a retina, coroide, nervo óptico e vasos sanguíneos, é um exame extremamente útil na avaliação e acompanhamento de pacientes diabéticos portadores de algum grau de RD, representando avanço considerável no cuidado ao paciente (ANDONEGUI et al., 2012). Na medicina veterinária, a documentação fotográfica de doenças do segmento posterior, contribui significantemente para a melhoria da oftalmologia veterinária (KÄLLBERG, 2007).

Recentemente desenvolveu-se uma nova técnica de imagem, a Tomografia de Coerência Óptica ou OCT, usada tanto em pesquisa quanto na prática clínica para examinar a estrutura retiniana. É uma técnica de microscopia *in vivo* que permite avaliação da constituição da retina e sua integridade estrutural (NARFSTRÖM; PETERSEN-JONES, 2013).

Deste modo, a OCT é capaz de avaliar a retina em perfil, com resolução microscópica, enriquecendo o estudo de várias doenças retinianas e auxiliando no diagnóstico e na monitoração de várias afecções oculares, dentre elas, a retinopatia diabética (GUEDES; YAMANE, 2003; GOUVEIA et al., 2006; BORDON et al., 2008; SONG; AGGIO; FARAH, 2010).

2 **REVISÃO DE LITERATURA**

2.1 **Diabete Melito no Cão**

Diabete Melito (DM) é uma doença complexa, multifatorial, caracterizada pela ausência absoluta ou relativa de insulina, de gravidade variável (KANSKY, 2005), diagnosticada em várias espécies, inclusive nos cães e gatos (RAND et al., 2004; CULLEN; WEBB, 2013). Considerada uma das principais endocrinopatias, promove alterações metabólicas caracterizadas por hiperglicemia crônica, com valores acima de 250mg/dL (BEAM et al., 1999).

De acordo com Marmor et al. (1982), acredita-se que a incidência do diabete em cães seja de 1 para 500 a 1 para 100. Tem sido sugerido que o diabete em cães e gatos pode ser divido em diabete melito insulinodependente (DMID) e diabete melito não insulinodependente (DMNID) (FELDMAN; NELSON, 2004; CATCHPOLE et al., 2008). As fêmeas ocasionalmente desenvolvem o diabete durante a gestação ou diestro, semelhante ao diabete gestacional em humanos (RAND et al., 2004). Este é definido como um grau variável de intolerância à glicose, que se inicia ou é reconhecido pela primeira vez durante a gestação (FLEEMAN; RAND, 2001). Influências genéticas e ambientais podem contribuir para a doença nas duas espécies mencionadas (RAND et al., 2004).

De acordo com a classificação do diabete em humanos, DM tipo I é caracterizada pela deficiência de insulina resultante da destruição ou perda das células β das Ilhotas de Langerhans, enquanto que o DM tipo II é resultante da resistência - associada ou não a produção - ou secreção inadequada pelas células β das Ilhotas de Langerhans (GUPTILL et al., 2003, CULLEN; WEBB, 2013).

Catarata secundária é muito frequente no cão diabético, resultando em cegueira, diferentemente do homem, onde a principal causa de cegueira é a retinopatia diabética (LANDRY et al., 2004).

A etiologia do DM nos cães é provavelmente multifatorial. Fatores incluindo obesidade, dieta, exposição a substâncias tóxicas ou drogas que causam resistência à insulina e destruição (imunomediada ou secundária à pancreatite) das células das ilhotas, podem ser responsáveis pela doença. Fatores genéticos podem também,

contribuir para o desenvolvimento do diabete, mas, diferentemente do homem, tal suspeita ainda não foi confirmada em cães (GUPTILL et al., 2003).

Catchpole et al. (2008), determinaram a susceptibilidade genética em diversas raças estudadas. Esses resultados explicam a base genética para o diabete em raças predispostas. No entanto, é preciso determinar quais os fatores de risco ambientais estão envolvidos na progressão clínica da doença em indivíduos geneticamente suscetíveis.

Estudos epidemiológicos realizados por Marmor et al. em 1982 e por Feldman e Nelson em 2004 concluíram que, na maioria dos cães diabéticos, a idade variava entre 4 e 14 anos. Observaram ainda que as fêmeas eram mais suscetíveis que os machos. As raças mais predispostas (em ordem decrescente), de acordo com estes estudos, foram: Keeshond, Malamute do Alasca, Puli, Cairn Terrier, Fox Terrier, Manchester Terrier, Pinscher Miniatura, Poodle Miniatura, Spitz, Schipperke, Schnauzer Miniatura, Pequinês, Pastor Alemão, Collie e Boxer. Em estudo realizado por Davison et al. (2005) no Reino Unido, as raças mais predispostas foram Labrador, mestiços, Collie e Yorkshire.

Rand et al. em 2004 e Davison et al. em 2005 observaram que no alto inverno, o diagnóstico do DM tipo I nos cães era muito maior, sugerindo que fatores ambientais influenciavam na progressão desta endocrinopatia. Rand et al. (2004) concluíram ainda que, a obesidade não resulta em DM tipo II nos cães, porém predispõe à pancreatite, que é um frequente fator etiológico desta doença no cão.

Os sinais clássicos do DM no cão são: poliúria, polidipsia, polifagia e perda de peso. Poliúria e polidipsia só se manifestam uma vez que a hiperglicemia resulta em glucosúria (FELDMAN; NELSON, 2004). O diagnóstico do diabete melito requer a presença dos sinais clínicos adequados e a comprovação da hiperglicemia e da glicosúria persistentes em jejum (NELSON, 2004). A glicosúria resultante da hiperglicemia, em cães, normalmente ocorre sempre que a concentração de glicose sanguínea excede 180 a 220 mg/dl. Assim, a severidade dos sinais clínicos está diretamente relacionada com a severidade da hiperglicemia (FELDMAN; NELSON, 2004).

Alguns testes bioquímicos são indicados para avaliação do controle glicêmico em pacientes diabéticos, como a frutosamina, uma proteína sérica formada por meio de reações não enzimáticas irreversíveis com a glicose, que reflete a concentração glicêmica durante duas semanas precedentes (LOSTE; MARCA, 2001). Valores

abaixo 400 µmol/l indicam excelente controle glicêmico e, acima de 550 µmol/l indicam controle ruim (NELSON, 2004).

2.2 **Lente**

É uma estrutura lentiforme, transparente, avascular, elástica e biconvexa, responsável pela acomodação visual (OFRI, 2008), e está localizada entre a face posterior da íris e a face anterior do corpo vítreo (REZENDE FILHO; REZENDE, 2000). É constituído por cápsula, epitélio anterior e fibras da lente, sendo dividido em região cortical - correspondente à área periférica - e nuclear, que corresponde a sua área central (DAVIDSON; NELMS, 2013).

É a única estrutura que possui apenas um tipo celular, em vários estágios de cito-diferenciação, retendo em seu interior todas as células formadas durante a vida. As mais antigas perdem suas organelas e se depositam no centro da lente, enquanto que as demais se acumulam perifericamente em camadas concêntricas (MARTIN, 2005).

A lente é mantida em posição por ligamentos zonulares formados por fibras colágenas, os quais unem a zona equatorial da lente ao processo ciliar, mantendo-a suspensa. Alterações na tensão destas fibras modificam o poder de refração da lente (OFRI, 2008).

Sua transparência é mantida por fatores complexos tais como: citoplasma de baixa densidade com ausência de organelas intracelulares e de núcleo celular nas fibras da lente, pequenas flutuações espaciais no índice de refração do citoplasma e principalmente pelo arranjo altamente organizado das lamelas de células das fibras lenticulares (MARTIN, 2005).

Por ser avascular, seu metabolismo depende do humor aquoso. Sua principal fonte de energia provém da glicose contida no humor aquoso, a qual adentra a lente por meio de simples difusão ou transporte ativo. Assim sendo, alterações no humor aquoso afetam o metabolismo e transparência da lente (OFRI, 2008).

2.2.1 Catarata e Catarata Diabética no Cão

Define-se como catarata qualquer opacidade da lente ou da sua cápsula, independentemente do déficit visual que resulta (DAVIDSON; NELMS, 2013), e correspondem a uma das causas mais frequentes de cegueira em cães, juntamente com retinopatia, glaucoma e ceratopatia (MARTIN, 2005). Pode ser classificada de acordo com o estágio de desenvolvimento, localização, idade do surgimento e etiologia (OFRI, 2008).

Quanto ao estágio de desenvolvimento da catarata, pode-se dividir em quatro diferentes fases: incipiente, imatura, madura e hipermadura (BARROS, 1989).

Na catarata incipiente, tal opacidade ocupa menos de 10 a 15% da lente e não interfere no reflexo tapetal (OFRI, 2008; DAVIDSON; NELMS, 2013).

Na catarata imatura, esta opacidade compromete parcialmente o reflexo tapetal, dificultando a fundoscopia e interferindo na visão (OFRI, 2008; DAVIDSON; NELMS, 2013).

Na catarata madura há opacidade total, a qual bloqueia o reflexo de fundo e impede a visão, enquanto que na hipermadura em reabsorção, possui aspecto cintilante e pode ser observado ainda, aumento da câmara anterior (OFRI, 2008; DAVIDSON; NELMS, 2013;).

No cão, a catarata pode estar associada à raça ou ser secundária ao DM, trauma, uveíte crônica, degeneração retiniana, alterações nutricionais, dentre outras (OFRI, 2008).

A catarata diabética tem surgimento abrupto, com progressão rápida, bilateral e simétrica (DAVIDSON; NELMS, 2013). As anormalidades oculares do diabete resultam do aumento da concentração da glicose que atinge o olho. A nutrição e a remoção de metabólitos da lente necessitam em grande parte do humor aquoso, e em menor grau do humor vítreo. As células epiteliais e fibras da lente dependem quase que totalmente do metabolismo da glicose para produção de energia. A glicose entra na lente através do humor aquoso por difusão assistida por meio de um processo de transferência mediada. Conforme as células epiteliais se tornam fibras, as organelas intracelulares são perdidas, incluindo-se a mitocôndria. Sendo assim, mais de 70% da energia da lente provém da glicólise anaeróbica (BASHER; ROBERTS, 1995).

Com a hiperglicemia, os níveis de glicose na lente aumentam e metabolismo anaeróbico se torna saturado, causando um desvio para uma via alternativa, envolvendo a enzima aldose redutase, chamada de via sorbitol (ou poliol), que corresponde a somente 5% do metabolismo da lente (BASHER; ROBERTS, 1995; DAVIDSON; NELMS, 2013).

O excesso de glicose por essa via promove acúmulo de produtos do metabolismo na lente. O sorbitol não se difunde através da membrana celular, promovendo um gradiente osmótico que atrai água para as fibras lenticulares (BASHER; ROBERTS, 1995).

A água do humor aquoso é atraída para o interior da lente em consequência das forças osmóticas, causando mudanças na arquitetura da lente, incluindo inchaço e ruptura de suas fibras, formação de vacúolos, causando a opacificação lenticular (DAVIDSON; NELMS, 2013).

2.3 **Retina**

A retina corresponde à túnica nervosa do bulbo ocular e está localizada no segmento posterior. Sua superfície interna mantém contato com o humor vítreo, e sua face externa é adjacente à coroide. É responsável por captar o estímulo luminoso e transformá-lo em elétrico, o qual será conduzido ao córtex cerebral e posteriormente interpretado.

Basicamente, a retina se divide em dois componentes: o epitélio pigmentado, originado a partir da camada externa da vesícula óptica embrionária, e a retina neurossensorial, que advém da camada interna. Esta última, por sua vez, é composta por nove camadas identificadas histologicamente, sendo elas: Camada de Fotorreceptores, Membrana Limitante Externa, Camada Nuclear Externa, Camada Plexiforme Externa, Camada Nuclear Interna, Camada Plexiforme Interna, Camada de Células Ganglionares, Camada de Fibras Nervosas e Membrana Limitante Interna.

A Camada de Fotorreceptores apresenta dois tipos de células: cones e bastonetes. Os cones atuam em condições fotópicas, e os bastonetes em condições escotópicas (DANTAS, 1995).

A maioria dos vertebrados possui um tipo de bastonete e três tipos de cones (vermelhos, verdes e azuis), de acordo com os pigmentos visuais encontrados em seus segmentos externos (DANTAS, 1995). Os cães apresentam dois tipos de cones, com pico de absorbância espectral 429-435nm (violeta para humanos, correspondente ao cone azul) e 555nm (verde-amarelo para humanos), com extensão na extremidade vermelha do espectro de cor (que corresponde ao cone vermelho) e por isso possuem visão dicromática (PETERSEN-JONES et al., 2006; MILLER, 2008). Cones constituem menos de 10% dos fotorreceptores no cão, enquanto que ocupam quase 100% da fóvea humana (MILLER, 2008).

Cães não têm, ou não usam cones verdes e parecem confundir as cores vermelho e verde (daltonismo vermelho-verde, ou deuteranopia). Isto significa que os cães são incapazes de diferenciar comprimentos de ondas de luz, que aparecem para pessoas como verde, amarelo-verde, amarelo, laranja ou vermelho (MILLER, 2008).

A relação cone/bastonete depende da região da retina a ser estudada. Na retina central, a relação é de 11:1, enquanto na retina periférica é de 1:65 a 1:100 (MARTIN, 2005).

Primatas, a maioria das aves e algumas espécies de répteis possuem uma região da retina com alta concentração de cones e ausência de bastonetes, denominada fóvea. Tal estrutura tem como função a percepção de várias cores com alta resolução e a fixação binocular (SAMUELSON, 2013).

Nos animais domésticos, a ausência da fóvea é compensada pela *area centralis retinae*, região localizada 3 a 4 mm dorso-temporal ao disco, onde se encontra uma maior concentração de cones (SAMUELSON, 2013). Petersen-Jones et al. (2006) afirmam que a *area centralis retinae* contém grande concentração de células ganglionares da retina, sendo utilizada para obter uma visão mais detalhada.

A retina é um tecido neural que possui metabolismo extremamente ativo, com grande consumo de oxigênio, e a sua vasculatura pode ser classificada como holangiótica (bem vascularizada), merangiótica (parte da retina é vascularizada), paurangiótica (pouco vascularizada, sendo a vascularização peripapilar) e anangiótica (ausência de vascularização) (FORRESTER et al., 2002; SAMUELSON, 2013). Nos animais domésticos, inclusive no cão, é classificada como holangiótica (GELATT, 2003; SAMUELSON, 2013).

Os capilares retinianos são normalmente constituídos por células endoteliais, que os revestem, e células murais (pericitos) que se localizam na membrana basal perivascular. Os pericitos são capazes de se contrair, regulando desta forma o calibre vascular e o fluxo da microcirculação retiniana (CORRÊA, EAGLE JR, 2005).

2.3.1 Fisiopatogenia da Retinopatia Diabética

Retinopatia diabética (RD) é uma microangiopatia comum no homem que afeta primariamente as arteríolas pré-capilares, capilares, vênulas pós-capilares e vasos de maior calibre, causando incompetência funcional e anatômica (CRAWFORD, 2009; ABRAMS, 2011). Os primeiros relatos datam de 1940, quando foram observados microaneurismas em capilares retinianos (TZECOV; ARDEN, 1999).

Alguns pontos principais da fisiologia retiniana podem predispor ao dano causado pelo diabete. Primeiro, os axônios da retina não possuem bainha de mielina, necessitando de mais energia para manterem suas funções. Segundo, a quantidade de vasos sanguíneos que poderiam absorver luz é relativamente baixa, no entanto, os vasos internos da retina são hipóxicos. E terceiro, a retina interna possui menos mitocôndrias que as camadas mais externas. Estas características de alta demanda metabólica e baixo suprimento vascular pode limitar a retina interna em se adaptar ao estresse metabólico do diabete (SERRARBASSA et al., 2008).

Alterações na vascularização retiniana e aparecimento de catarata acometem o homem e o cão, porém de forma diferente. Enquanto no homem a principal responsável pela cegueira é a retinopatia diabética, no cão é a catarata. Frequentemente, a catarata pode ser o primeiro sinal clínico de que o animal está com diabete, uma vez que seu desenvolvimento geralmente se dá na fase inicial da doença (NARFSTRÖM; PETERSEN-JONES, 2013).

O aumento dos níveis séricos de glicose pode ser a causa mais provável da lesão retiniana, pois a hiperglicemia pode interferir nas vias do metabolismo celular (CRAWFORD, 2009). Várias observações indicam que os processos degenerativos iniciam na retina neural, logo após o inicio do diabete e precedem as alterações vasculares características que alertam para a retinopatia (LIETH et al., 1998).

Portanto, no DM há redução da função retiniana, sendo observada diminuição das respostas na eletrorretinografia (ERG), logo no início da doença (SERRARBASSA et al., 2008).

A retinopatia diabética pode ser classificada de acordo com a sua evolução, segundo o proposto pelo ETDRS (*Early Treatment Diabetic Retinopathy Study*):

- Retinopatia Diabética não proliferativa leve (RDNP) ou de fundo: quase sempre bilateral, concentrando-se sobre o pólo posterior. São observados micro-hemorragias puntiformes, microaneurismas e exsudatos, refletindo a quebra da barreira hemato-retiniana, a qual possui importância similar à barreira hemato-encefálica. Tal alteração é considerada uma das lesões funcionais mais precoces em olhos diabéticos (CORRÊA; EAGLE JR., 2005). Esta falência na barreira hemato-retiniana ocasiona entrada de líquido rico em lipídeos e proteína no parênquima retiniano, produzindo edema e exsudação dura (coleção eosinofílica de fluido proteico) ou algodonosos (bloqueio focal de fluxo axoplasmático).

- Retinopatia Diabética não proliferativa moderada-grave ou Retinopatia Diabética pré-proliferativa (RDPP): são observados exsudatos algodonosos, anomalias vasculares (alças e “ensalsichamentos” venosos, fluxo arterial turbulento), anomalias microcirculatórias intra-retinianas (AMIR) e zonas de não perfusão capilar.

- Retinopatia Diabética proliferativa (RDP): surgimento de novos vasos sobre disco, retina e íris, podendo desencadear complicações como hemorragia vítrea e descolamento tracional da retina e resultar em cegueira (VILELA et al., 1998).

Edema, exsudato e hemorragia retiniana estão presentes na retinopatia diabética que é uma manifestação de uma microangiopatia sistêmica generalizada (CORRÊA; EAGLE JR., 2005).

As hemorragias retinianas apresentam formato e aspecto diferentes em decorrência da localização variada do extravasamento sanguíneo. Pacientes com formas mais avançadas de retinopatia costumam apresentar hemorragia em formato escafoide ou em meia-lua. Quando o sangue se deposita no trajeto dos axônios da camada de fibras nervosas que se curvam em arcos superior e inferiormente à fóvea, paralelos à membrana limitante externa observa-se aspecto de chama de vela ou farpa. Quando a hemorragia é mais profunda, apresenta aspecto arredondado e borrado. Hemorragias maciças que se misturam ao vítreo costumam ocorrer nos estágios mais avançados da doença e é uma importante causa de baixa visual (CORRÊA; EAGLE JR., 2005).

A perda dos pericitos, que ocorre principalmente nas fases iniciais da retinopatia diabética, não tem uma verdadeira explicação. Alguns autores sugerem que a causa desta perda seja o acúmulo intraocular de sorbitol produzido pela enzima aldose redutase na transformação de polióis, uma vez que este é incapaz de atravessar as membranas celulares, permanecendo represado dentro da célula (CORRÊA; EAGLE JR., 2005).

Esta perda tem consequências importantes, pois a falta das propriedades contráteis dos pericitos desregula os capilares retinianos, alterando o fluxo sanguíneo. A ausência de pericitos também ocasiona proliferação das células endoteliais e neovascularização, devido à perda do seu efeito inibitório, que por sua vez é mediado pela transformação do fator de crescimento β (CORRÊA; EAGLE JR., 2005).

Na retinopatia diabética proliferativa, os vasos crescem no interior e sobre a retina, atingindo também a face posterior do vítreo descolado. Sabe-se que o estímulo para esta neovascularização vítreo-retiniana é a liberação de fatores angiogênicos produzidos pela retina isquêmica, sendo o mais importante o Fator de Crescimento Endotelial Vascular (*vascular endothelial growth factor* – VEGF), cuja síntese é regulada pelos níveis de oxigênio no microambiente celular (CORRÊA; EAGLE JR., 2005). Portanto, a hiperglicemia induz a hipóxia da retina, promovendo a produção do VEFG (CRAWFORD et al., 2009).

Outro fator de crescimento responsável pela neovascularização retiniana é o Fator Básico de Crescimento de Fibroblasto (*basic fibrobast growth factor* - bFGF) cuja liberação ocorre secundariamente à lesão celular induzida pela isquemia prolongada (CORRÊA; EAGLE JR., 2005).

Estudos sugerem que a hiperglicemia no diabete leva a um aumento da proteína cinase C (PKC), especialmente nas formas beta e delta, as quais são responsáveis por disfunções vasculares associadas à doença (NEHEMY et al., 2001).

O tratamento da retinopatia diabética se baseia em um bom controle clínico, fotocoagulação com laser e vitrectomia (NEHEMY et al., 2001). Como a aplicação de laser não restaura a visão, o melhor momento para se iniciar o tratamento é antes que o paciente apresente baixa acuidade visual. Porém, o déficit visual é um sintoma tardio da RD e muitos pacientes permanecem sem diagnóstico, mesmo quando a doença se encontra em fase avançada. Assim sendo, todo paciente deve ser

submetido à oftalmoscopia tão logo tenha sido diagnosticado DM (NEHEMY et al., 2001).

2.3.2 Retinopatia diabética no cão

Retinopatia diabética no cão (espontânea ou induzida) é caracterizada por aumento da espessura da membrana basal vascular, perda de pericitos, formação de microaneurismas, obstrução de capilares e lesão das células da musculatura lisa das arteríolas retinianas. Estudos conduzidos em gatos, nos quais o diabete foi induzido experimentalmente, mostram que estes também apresentam retinopatia diabética, com espessamento da membrana basal dos capilares, dilatação dos vasos retinianos, microaneurismas e hemorragia retiniana. Não foi observada retinopatia em gatos com diabete espontânea (MUÑANA, 1995; CULLEN; WEBB, 2013).

A fisiopatologia das alterações microvasculares do tecido retiniano está relacionada à hiperglicemia crônica, que provoca alterações circulatórias como a perda do tônus vascular, alteração do fluxo sanguíneo, aumento da permeabilidade vascular, extravasamentos, edemas e, consequentemente, obstrução vascular, que por sua vez leva à neovascularização com vasos frágeis que se rompem, ocasionando hemorragias e descolamento da retina (BOSCO et al., 2005).

As primeiras lesões microvasculares só se tornam visíveis, tanto no paciente humano quanto no cão diabético, após alguns anos do início da doença (KERN; ENGERMAN, 1995; CULLEN; WEBB, 2013), independentemente de o paciente estar ou não sendo tratado. Nos cães portadores de DM espontânea, a RD demora de três a cinco anos para se desenvolver, enquanto que nos cães com DM induzida desenvolve em aproximadamente 2,3 anos (CULLEN; WEBB, 2013).

No homem, a primeira alteração retiniana encontrada é a formação de microaneurismas oriundos de pequenas saculações da parede capilar que podem romper-se, resultando em pontos hemorrágicos com ou sem exsudação. A vascularização retiniana pode ter a forma de espiral, sendo então denominada de “background” ou não proliferativa. Alterações proliferativas, incluindo neovascularização pré-retiniana e vítrea, presença de tecido conjuntivo em vítreo,

hemorragia vítrea importante e descolamento de retina não regmatogênico são frequentes. Em cães com diabete, a retinopatia não proliferativa ou “background” ocorre, mas não com as alterações proliferativas que desenvolvem no homem (NARFSTRÖM; PETERSEN-JONES, 2013).

Os achados oftalmoscópicos incluem microaneurismas, hemorragia retiniana, dilatação e tortuosidade das vênulas retinianas, hiper-refletividade da área tapetal e exsudatos coriorretinianos (Figura 1), ou seja, alterações vasculares similares às que ocorrem na retinopatia diabética humana em sua fase inicial (MONTI et al., 1976; MUÑANA, 1995).

Histologicamente, a retinopatia diabética no cão assemelha-se à forma não proliferativa do homem, com microaneurismas, perda das células murais, células murais fantasmas e dilatação dos capilares retinianos (LANDRY et al., 2004). De acordo com Kern e Engerman (1995), as lesões microvasculares em cães diabéticos não são uniformemente distribuídas na retina. Microaneurismas e capilares acelulares são mais prevalentes no quadrante temporal superior que no quadrante nasal inferior. Já a presença dos pericitos fantasmas se dá de forma homogênea em todos os quadrantes.

Como a maioria dos casos de retinopatia diabética em cães é sub-clínica, não há relatos de cegueira oriundos destas complicações (MUÑANA, 1995).

Figura 1 – Ilustração da retinopatia diabética não proliferativa no cão, que tem como principal consequência hemorragia retiniana

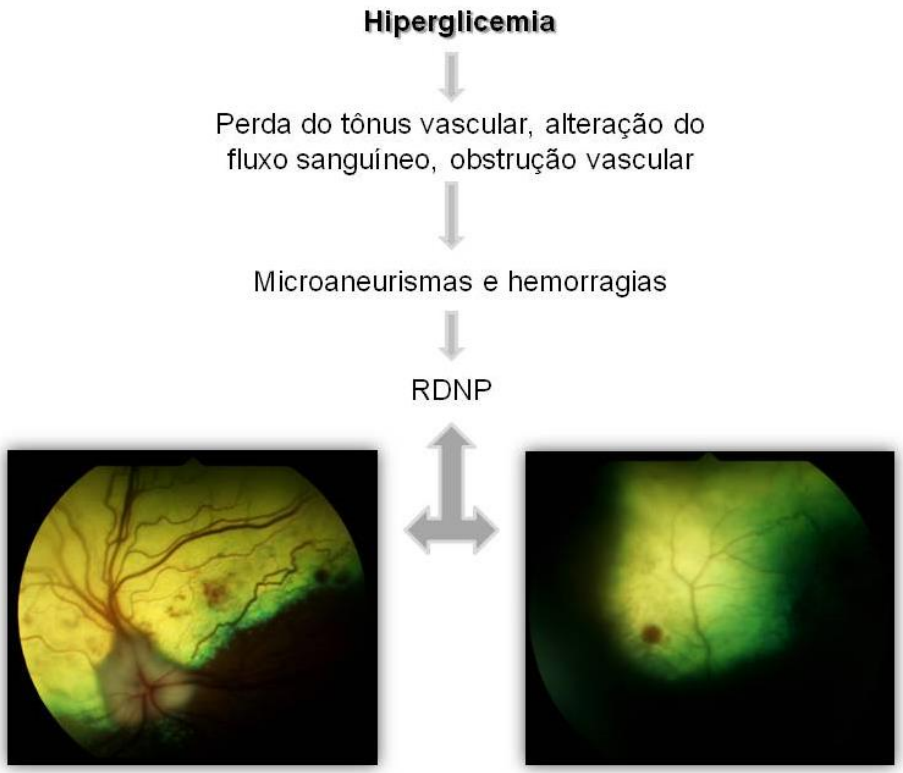

Fonte: LIOC – FMVZ/USP

Fatores de risco para o desenvolvimento da RD no DM espontâneo no cão não foram bem estudados. Como já mencionado, para o homem, a duração da doença é o fator de risco mais importante.

A duração do DM não foi responsável pela RD no estudo feito por Landry et al. (2004). Os autores sugerem que o tempo de seguimento dos pacientes, equivalente há 2,1 anos, foi insuficiente para comprovar tal afirmação.

Estudos experimentais mostram que a retinopatia diabética manifesta-se de dois a cinco anos após indução do diabete melito com aloxano, entretanto, a indução com dieta galactosêmica ocorre de forma rápida, após 33 meses. Outros estudos apontam que, ao comparar cães com controle glicêmico adequado e cães com controle glicêmico inadequado, estes últimos apresentaram progressão da RD após 2,5 anos (LANDRY et al., 2004).

A resposta da vascularização retiniana para um adequado controle glicêmico tende a ser fortemente influenciado pelo histórico prévio do controle glicêmico (ENGERMAN; KERN, 1987).

Estudo em humanos submetidos à cirurgia de catarata revelou que pacientes com controle glicêmico inadequado, apresentaram progressão da RD, sendo este um fator de risco importante (HENRICSSON et al., 1996).

A progressão da RD após a remoção da catarata por facoemulsificação não foi perfeitamente estudada nos cães, mas estudos recentes mostram que esta não ocorre como no homem (LANDRY et al., 2004).

Estudo realizado por Gomes (2013) teve como objetivo avaliar a retinopatia diabética em cães portadores de catarata submetidos à facoemulsificação, pela eletrorretinografia (ERG). Este estudo avaliou o perfil eletrorretinográfico no período pré e pós-cirúrgico, com intervalo de seis meses, e concluiu que a cirurgia não apresentou impacto sobre a retinopatia, sendo a facoemulsificação indicada nestes casos.

A progressão da retinopatia diabética e diminuição da acuidade visual após facoemulsificação foram observadas em pacientes humanos portadores de retinopatia diabética prévia (MITTRA et al., 2000). Segundo estudo realizado por Squirrell et al. (2002), que avaliou 50 pacientes diabéticos tipo II submetidos a cirurgias de facoemulsificação, sugeriu que a cirurgia não está associada a progressão da retinopatia diabética, ou seja, a progressão pode estar relacionada com o curso natural da doença.

De acordo com Beam et al. (1999), 50% dos cães portadores do diabete desenvolvem catarata em aproximadamente 6 meses após o diagnóstico, 75% em aproximadamente 12 meses e 80% após 16 meses do diagnóstico, resultando, na maioria dos casos, em cegueira.

Estudos mostram que há predisposição racial no cão diabético, com relação ao desenvolvimento de catarata. As raças mais predispostas são as não esportivas, como braquicefálicos e Shar Peis, devido à severidade da doença ou à pouca habilidade em regular os níveis séricos de glicose com uso da insulinoterapia (BEAM et al., 1999).

Inicialmente, a lente do animal diabético apresenta vacúolos no córtex equatorial, que se estendem para córtex anterior e posterior. A sutura cortical se

acentua e o córtex se opacifica completa e rapidamente (DAVIDSON; NELMS, 2013).

Sabe-se que o tratamento para a catarata, diabética ou não, é cirúrgico, apresentando a mesma taxa de sucesso entre os dois grupos (BAGLEY; LAVACH, 1994). Reabsorção espontânea da catarata diabética é rara e, quando acontece, pode resultar em iridociclite importante não responsiva ao tratamento, evoluindo para glaucoma ou *phthisis bulbi*. Gonzáles-Alonso-Alegre e Rodrigues-Alvaro (2005) relataram um caso de reabsorção completa unilateral do material cristaliniano em um cão da raça Cocker, com 10 anos de idade, que recuperou a visão.

Cães diabéticos não desenvolvem um grau severo da RD comparado a pacientes humanos em razão da menor expectativa de vida, portanto, não há tempo suficiente para as lesões retinianas desenvolverem e progredirem como em humanos diabéticos com maior expectativa de vida (ABRAMS et al., 2011).

2.4 **Retinografia**

Aquisição fotográfica do fundo do olho tem sido de grande valia na documentação de doenças do segmento posterior do bulbo ocular, contribuindo significantemente também para a evolução da oftalmologia veterinária. Além da documentação fotográfica do fundo de olho, particularmente para os modelos portáteis, pode-se incluir obtenção de imagens do ângulo iridocorneano, fenda ciliar, íris, câmara posterior, lente e vítreo (KÄLLBERG, 2007).

A introdução da retinografia não-midriática (sem a necessidade de dilatação pupilar) como método de triagem confiável na RD, representa um avanço considerável no cuidado com o paciente. A habilidade para o uso do método no diagnóstico da RD é consideravelmente comparável à oftalmoscopia direta, desta forma a interpretação da imagem digital tem trazido resultados satisfatórios (ANDONEGUI et al., 2012). Sendo assim, a triagem da RD pela retinografia não-midriática facilita o acesso ao diagnóstico precoce de umas das complicações microvasculares mais debilitantes em pacientes diabéticos, como é a RD (GIBELALDE, 2010).

A maioria das imagens de fundo de olho realizado na oftalmologia veterinária é obtida por meio de câmeras de fundo de olho especializadas (MCMULLEN; MILLICHAMP; PIRIE, 2013).

Uma das grandes desvantagens associados com as câmeras de fundo digitais é a baixa qualidade de imagem quando comparado com as imagens do adaptador de câmera dSLR (sistema composto por um adaptador montado entre o corpo da câmera e uma lente macro de comprimento focal fixo). Entretanto, este é extremamente difícil, quando não impossível, capturar imagens da porção exata do fundo de olho que se quer examinar. A inerente dificuldade associada à técnica, em adição a resultados relativamente imprevisíveis, gerados por poucas imagens de fundo de olho obtidas por esse método (MCMULLEN; MILLICHAMP; PIRIE, 2013).

Atualmente a tecnologia disponível de câmeras portáteis de fundo de olho, como a Kowa Genesis, com dois megapixels, vem montada e pronta para usar (MCMULLEN; MILLICHAMP; PIRIE, 2013), é citada como sendo aparelho portátil, de fácil manuseio e ergonômico (KÄLLBERG, 2007). Como acorre com qualquer método, o uso regular e avaliação da técnica são necessários para obter imagens do fundo de olho de qualidade (MCMULLEN; MILLICHAMP; PIRIE, 2013).

Esta por sua vez, deve ser focada, iniciando-se com flash de iluminação de média a alta intensidade para cães e cavalos, e, para gatos o nível de intensidade deve ser baixo para começar. A cabeça do nervo óptico deve aparecer no centro da imagem (MCMULLEN; MILLICHAMP; PIRIE, 2013).

Na oftalmologia veterinária, as imagens de fundo de olhos são obtidas com as pupilas dilatadas, e os olhos são abertos manualmente. Se o animal for sedado, um blefarostato pode ser utilizado, contudo, sobre essas condições, a córnea deve ser lubrificada intermitentemente, a fim de evitar artefatos (KÄLLBERG, 2007).

2.5 **Tomografia de Coerência Óptica (OCT)**

Recentemente desenvolveu-se uma nova técnica de imagem, a Tomografia de Coerência Óptica ou OCT, usada tanto em pesquisa quanto na prática clínica para examinar a estrutura retiniana. É uma técnica de microscopia *in vivo* que permite

avaliação da constituição da retina e sua integridade estrutural (NARFSTRÖM; PETERSEN-JONES, 2013).

OCT é um exame não invasivo, de alta resolução e não contato, que utiliza luz próxima ao infravermelho, em um sistema de interferometria, que produz imagens seccionais da retina (SCHUMAN, 1997; KLOIZMAN et al., 1998).

O mecanismo de operação da OCT é semelhante ao do ultrassom (US) no modo B, com exceção da utilização de luz ao invés de onda sonora e pelas imagens produzidas terem resolução aproximadamente 10 vezes maior que no US. A principal desvantagem da técnica óptica é que a luz é altamente refletida ou absorvida pelos tecidos biológicos, o que restringe sua aplicabilidade a tecidos opticamente acessíveis (coeficiente de absorção), diretamente ou por via endoscópica (MALERBI; ANDRADE; FARAH, 2010).

A luz, ao atingir uma determinada interface ou estrutura anatômica, pode ser reabsorvida, transmitida ou refletida. A luz refletida pelos tecidos é captada pelo aparelho e a informação é processada por um sistema computadorizado, gerando uma imagem (SARAIVA et al., 2010).

As diversas estruturas presentes na imagem da OCT são evidenciadas por escala de tons de cinza ou uma escala colorida artificial, que é mais comumente utilizada, por facilitar sua identificação. A escala colorida varia de tons quentes a frios que representam diferentes graus de refletividade luminosa. Cores como vermelho e branco correspondem a estruturas de alta refletividade, como a camada de fibras nervosas e o EPR (epitélio pigmentário da retina). Cores frias, como azul e preto, representam estruturas de baixa refletividade, como os fotorreceptores e a coroide. Estruturas localizadas posteriormente às áreas de alta refletividade têm seu estudo prejudicado devido ao fenômeno de sombreamento, similar ao que ocorre na ultrassonografia (SARAIVA et al., 2010).

Na OCT, é possível diferenciar a luz refletida nas diferentes profundidades retinianas. A localização da interface vitreorretiniana e do EPR define as margens interna e externa da retina, respectivamente. Estas duas margens têm um maior grau de definição das bordas de cada *scan*. O EPR e a coriocapilar são delineados por uma camada vermelha de alta refletividade que corresponde ao limite posterior da retina. A camada de fotorreceptores aparece anteriormente à faixa de EPR/coriocapilar e corresponde à camada escura indicativa de baixa refletividade. As camadas intermediárias, anteriores à camada de fotorreceptores, revelam

reflexão moderada. A margem interna da retina mostra-se altamente reflexível pela camada vermelha, que corresponde à camada de fibras nervosas (UNO; NARDELLI; FARAH, 2000).

A OCT traz informações sobre a anatomia retiniana macular e pode auxiliar no tratamento da degeneração macular relacionada à idade (DMRI) exsudativa no homem, que é caracterizada por alteração morfológica difusa do EPR, resultando em descolamento seroso e/ou hemorrágico da retina sensorial e do EPR, causado pela neovascularização da coroide (BORDON et al., 2008).

Deste modo, a OCT é capaz de avaliar a retina em perfil, com resolução microscópica, enriquecendo o estudo de várias doenças retinianas e auxiliando no diagnóstico e na monitoração de várias afecções oculares, principalmente das maculopatias, no homem, tais como: edema cistoide de mácula, retinopatia diabética, buraco macular e DMRI (GUEDES; YAMANE, 2003; GOUVEIA et al., 2006; BORDON et al., 2008; SONG; AGGIO; FARAH, 2010).

Outra aplicabilidade do exame é avaliar e quantificar a espessura retiniana e da camada de fibras nervosas (CFN), em olhos glaucomatosos (GUEDES; YAMANE, 2003), possibilitando detectar precocemente o glaucoma, antes do início dos sinais convencionais como: perda de campo visual, escavação da cabeça do nervo óptico e defeitos na CFN. Pacientes glaucomatosos apresentam diminuição significativa da espessura da CFN nos quadrantes superior e inferior observados pela OCT. Diminuição da espessura macular também é observada devido à atrofia das células ganglionares e da CFN (GUEDES; YAMANE, 2003).

No segmento posterior, com auxílio da OCT, além da retina, podem ser estudados o vítreo, nervo óptico e coroide (SARAIVA et al., 2010). A técnica também pode ser empregada para avaliar o segmento anterior (córnea, íris e ângulo irido-corneal) e diagnosticar e acompanhar a presença de neoplasias intraoculares (GUEDES; YAMANE, 2003).

Ao se analisar o exame de OCT, é necessário considerar os seguintes aspectos: localização, forma, refletividade e correlação histológica da estrutura. É importante evidenciar que estruturas não diretamente estudadas podem afetar o sinal luminoso refletido (opacidade de meios), assim como alinhamento inadequado do aparelho ou pupila pequena podem causar atenuação do sinal gerado e interpretação diagnóstica equivocada (SARAIVA et al., 2010).

Diversas são as vantagens da OCT como técnica de diagnóstico por imagem, pois, como já mencionado, trata-se de exame não invasivo, com boa tolerabilidade pelo paciente e que dispensa o uso de corante como ocorre na angiografia fluoresceínica. Como desvantagens, incluem-se: o valor do aparelho, a necessidade de um profissional especializado e diminuição da qualidade da imagem na presença de opacidade de meios (JAFFE; CAPRIOLI, 2004).

OCT é um exame recente, tanto na oftalmologia humana como na veterinária, e seu uso não está difundido na maioria dos laboratórios veterinários. Entretanto, como é um exame não invasivo, de não contato e alta resolução, o mesmo tem importância ímpar no diagnóstico de doenças retinianas e do nervo óptico (PUGLIESE et al., 2006).

Como se trata de um aparelho desenvolvido para o homem, adaptações devem ser feitas quando se almeja utilizá-lo na Medicina Veterinária. Cada espécie necessita de alterações específicas para obter imagens reprodutíveis e de alta resolução (MCLELLAN; RASMUSSEN, 2012).

Há diversos estudos em animais utilizando OCT com a finalidade de pesquisa e diagnóstico. Estes já foram realizados em ratos (FISHER et al., 2009; HUBER et al., 2009; HUBER et al., 2010; CHEN; YUAN, 2011; GADJANSKI et al., 2011; HALON; PATEL; BURNS, 2011), pássaros (RUGERRI et al., 2008; RUGERRI et al., 2010), macacos (STROUTHIDIS et al., 2010), cobras (TUSLER et al., 2015), cavalos (PINTO; GILGER, 2014), gatos (PUGLIESE et al., 2006; GEKELER et al., 2007), e cães (KIJAS et al., 2002; PANZAN et al., 2004; LE MEUR et al., 2006; GROZDANIC et al., 2007; GRAHN; SANDMEYER; BREAUX, 2008; HERNANDES-MERINO et al., 2011; SAFATLE; BRAGA-SÁ; BARROS, 2015).

Hernandes-Merino et al. (2011) padronizaram a técnica em cães, avaliando a retina e o nervo óptico. Cães da raça Beagle isentos de oftalmopatias, foram submetidos ao OCT com o objetivo de analisar a espessura da retina e das camadas de fibras nervosas, fotorreceptores e camada nuclear externa. Observou-se que a espessura retiniana, nas camadas de fotorreceptores e fibras nervosas, era maior na área tapetal relativamente a não tapetal e que não havia diferença na camada nuclear externa, nestas duas áreas.

A maioria das camadas retinianas e do nervo óptico, incluindo camadas de fibras nervosas e fotorreceptores, EPR, papila óptica e coriocapilares, podem ser visibilizadas em cão, gato e coelho, pela OCT. Estudos recentes evidenciaram que o

rim ventral da papila óptica do cão é mais espesso que o dorsal (PUGLIESE et al., 2006; KÄLLBERG, 2007).

OCT permite estratificar estruturalmente as camadas retinianas (Figura 2). No cão e no gato a camada de fibras nervosas, EPR e camada coriocapilar tem alta refletividade na área tapetal. Na área não tapetal, a região correspondente ao EPR e complexo coriocapilar apresenta hiporrefletividade. Camada plexiforme interna e externa são mais hiper-refletivas que as camadas nuclear interna e externa. Camada de fotorreceptores apresenta baixa refletividade. Vasos retinianos são identificados pelo aumento da refletividade da área vascular com diminuição da refletividade do EPR subjacente e da camada coriocapilar. Vasos coroidianos apresentam espaços ópticos vazios. A espessura retiniana varia de 150 a 170 µ (mícrons), sendo mais espessa na região tapetal que na não tapetal, não variando na área central da retina como ocorre no homem (PUGLIESE et al., 2006).

Figura 2 – Imagem da OCT de cão do grupo controle (esquerda) e corte histológico de cão normal (direita), ilustrando as camadas da retina observadas pelo exame de OCT. Legenda: CFN (camada de fibras nervosas); CPI (camada plexiforme interna); CNI (camada nuclear interna); CPE (camada plexiforme externa); CNE (camada nuclear externa); SI/SE (segmento interno e segmento externo); EPR (epitélio pigmentado da retina)

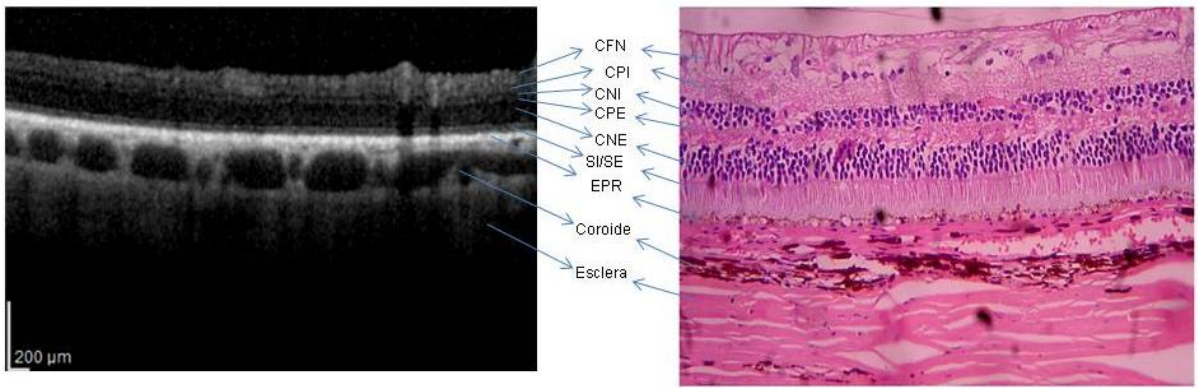

Fonte: LIOC – FMVZ/USP

Animais com lesão retiniana apresentam diminuição da espessura retiniana neurossensorial nas áreas acometidas com alteração estrutural além de hiper-refletividade das camadas EPR e coriocapilar em decorrência da pigmentação cicatricial (PUGLIESE et al., 2006).

A principal diferença na obtenção das imagens entre o homem e o cão é o posicionamento da cabeça, resultando em desafio para conseguir imagens de qualidade, principalmente em dolicocefálicos. Tal constatação reforça a necessidade de anestesiar os animais em estudo (HERNANDES-MERINO et al., 2011).

Estudo realizado em cães da raça Coton de Tulear, com intuito de avaliar descolamento retiniano seroso multifocal, utilizou OCT, obtendo imagens de boa qualidade, sem que se empregasse uso de sedativos ou analgésicos, pois os animais eram extremamente calmos e permitiram a realização dos exames (GRAHN; SANDMEYER; BREAUX, 2008).

3 **OBJETIVO**

Determinar a prevalência das alterações fundoscópicas relacionadas à retinopatia diabética em cães, com auxílio da retinografia e tomografia de coerência óptica (OCT).

4 **MATERIAL E MÉTODO**

Este estudo recebeu aprovação da Comissão de Bioética da Faculdade de Medicina Veterinária e Zootecnia da Universidade de São Paulo sob o número 3015/2013. O trabalho foi desenvolvido no Laboratório de Investigação em Oftalmologia Comparada e no Serviço de Oftalmologia da Faculdade de Medicina Veterinária e Zootecnia da Universidade de São Paulo.

4.1 **Animais**

Compuseram este estudo 22 cães diabéticos, 18 fêmeas e quatro machos, com idade variando de seis a 15 anos. Dentre estes, 20 eram afácicos, os quais haviam sido submetidos à cirurgia de catarata, um cão pesudofácico, e um cão sem catarata, encaminhados ao Serviço de Oftalmologia da Faculdade de Medicina Veterinária e Zootecnia da Universidade de São Paulo.

Os cães foram submetidos a exames oftálmico geral, o qual incluiu: teste de produção lágrima de Schirmer (Schirmer tear test®, Ophthalmos, São Paulo, Brasil); teste da fluoresceína (Fluoresceína strips®, Ophthalmos, São Paulo, Brasil); tonometria (Tono-Pen XL®, Bio-Rad X, California, USA), e avaliação do segmento anterior (Kowa portable slit lamp, Tokyo, Japan). Oftalmoscopia indireta (Binocular indirect ophthalmoscope IO-H®, Neitz Instruments, Tokyo, Japan) foi realizada após dilatação pupilar com colírio de tropicamida 1% (Ciclomidrin, Latinofarma, São Paulo, Brasil).

Foram descartados os animais que apresentaram hipertensão intraocular, hipertensão arterial sistêmica, portadores de hemoparasitose, e que faziam uso de drogas anti-inflamatórias não esteroidais.

4.2 **Retinografia**

Os vintes e dois animais foram submetidos à retinografia utilizando-se retinógrafo (Kowa Genesis Df, Tokyo, Japan) nos períodos: T0, no momento inicial e T1, T2 e T3 nos momentos subsequentes, com intervalo de quatro meses entre os períodos. Em todos os momentos da aquisição das imagens, foram mensurados os níveis sanguíneos de glicose e frutosamina.

Os animais foram mantidos em sala silenciosa, com dilatação pupilar com colírio de tropicamida 1% (Ciclomidrin, Latinofarma, São Paulo, Brasil), e, após 30 minutos foram obtidas as retinografias (Figura 3).

A qualidade das imagens era verificada a cada fotografia, com intuito de avaliar a presença de artefatos que poderiam interferir com a interpretação do exame, tais como, iluminação inadequada, em razão da presença do *tapetum lucidum*; foco da imagem; opacidade corneana ou de cápsula posterior da lente, sendo necessário transpor tais opacidades a fim de capturar as imagens de maneira conveniente. Foram obtidas inúmeras imagens em diversos pontos da retina.

Após a obtenção das imagens, as retinografias eram transferidas a um computador para análise e descrição dos achados fundoscópicos. A avaliação dos achados compatíveis com retinopatia diabética foi categorizada com a presença ou não de alterações vasculares, microaneurismas ou hemorragias, alteração na coloração e refletividade da área tapetal e não tapetal e, a presença de exsudatos. Tais lesões foram graduadas em: Ausente (-); Leve (+/++); Moderada (+++); Intensa (++++).

Figura 3 – Posicionamento do animal durante a obtenção da imagem de fundo de olho

Fonte: LIOC – FMVZ/USP

4.3 **OCT**

Oito cães dos 22 animais avaliados, quatro fêmeas e quatro machos, com idades variando de seis a 15 anos compuseram o grupo diabete melito (GDM). Nove cães, sendo cinco fêmeas e quatro machos, com idades entre quatro e 15 anos, sem quaisquer alterações oculares e não diabéticos formaram o grupo controle (GCO). Para realização da OCT foi utilizado aparelho Spectralis OCT (Spectral Domain Optical Coherence Tomography – Heidelberg Engineering Spectralis OCT; Heidelberg Engineering, Califórnia, USA).

As pupilas de ambos os olhos foram dilatadas previamente ao exame com colírio de tropicamida 1% (Ciclomidrin, Latinofarma, São Paulo, Brasil). Para realização do exame, os animais foram submetidos à anestesia geral a fim de obter imagens de boa qualidade. Somente dois animais foram contidos durante o exame, em razão de seu comportamento dócil.

O procedimento anestésico foi iniciado com a administração da medicação pré-anestésica com 0,05 mg/kg de acepromazina (Univet, São Paulo, Brasil) e 3

mg/kg de meperidina (Cristália, São Paulo, Brasil) pela via intramuscular. Após 10 minutos a região da veia safena foi tricotomizada e canulada com cateter apropriado. Instituiu-se fluidoterapia com Ringer lactato (Equiplex, Góias, Brasil) no volume de 5 ml/kg/hora. A indução anestésica foi realizada com 5 mg/kg de propofol (Cristália, São Paulo, Brasil) pela via intravenosa e a manutenção com isofluorano (Abbott, São Paulo, Brasil) em oxigênio a 100% por meio de circuito circular (Aespire 7900, GE Healthcare, São Paulo, Brasil). As variáveis fisiológicas, frequência e ritmo cardíacos, saturação da oxihemoglobina periférica, frequência respiratória, concentração de dióxido de carbono ao final da expiração, concentração de isofluorano inspirado e expirado, pressão arterial não invasiva e temperatura foram monitoradas. Para execução do exame, os animais foram posicionados em uma mesa pantográfica em decúbito esternal na frente do aparelho de OCT e a cabeça foi posicionada sobre o suporte do equipamento (Figura 4).

Figura 4 – Animal submetido à anestesia geral e posicionado no aparelho de OCT

Fonte: LIOC – FMVZ/USP

Em alguns animais foram utilizadas pinças atraumáticas e blefaróstato sob anestesia tópica (Anestalcon, Alcon Labs, São Paulo, Brasil) com o propósito de estabilizar o olho e mantê-los abertos para evitar artefatos na imagem em razão da movimentação palpebral e ocular. As córneas foram umedecidas constantemente, utilizando lubrificantes artificiais (Systane, Alcon Labs, São Paulo, Brasil) e solução fisiológica 0.9%, para prevenir o ressecamento e a diminuição na qualidade das imagens.

Para obtenção das imagens, o aparelho foi colocado próximo ao olho, com auxílio do *joystick*, em seguida as imagens eram focalizadas por meio do botão de ajuste. Em razão dos animais serem afácicos, o foco foi ajustado de maneira que as imagens pudessem ser armazenadas. Apenas um cão, era pseudofácico, o que neste caso facilitou o ajuste. A presença do *tapetum lucidum* nesta espécie requereu ajustes no aparelho, como a escolha do parâmetro de iluminação e foco.

Uma vez captado o exame, as imagens foram selecionadas de acordo com a qualidade e mensuradas manualmente. Para a medida de espessura total da retina, o feixe de luz foi posicionado adequadamente para obtenção da imagem do OCT. As medidas foram obtidas pelo protocolo *Lines*, *Raster Lines* e *Radial Lines*, que captura uma série imagens, igualmente espaçadas, sendo que seu ajuste pode ser alterado. Em face de o equipamento ser desenvolvido para retinas humanas, a espessura da retina total foi definida manualmente, com auxílio do *caliper*, pela distância entre a superfície da retina (camada de fibras nervosas) e a primeira camada refletiva visualmente, neste caso o EPR.

A escolha do protocolo variou de acordo com diâmetro pupilar (por exemplo, sinéquias posteriores que pudessem impedir a dilatação pupilar adequada) e/ou opacidade da cápsula posterior. A escala de cores cinza foi utilizada para maior compreensão das imagens.

4.4 **Análise Estatística**

Foi realizada uma análise descritiva das características dos animais estudados. As variáveis, glicemia e frutosamina, foram analisadas ao longo do estudo por meio do teste de análise de variância para medidas repetidas, seguido

pelo teste de Tukey, quando adequado. Os escores de lesão foram analisados por meio do teste de Friedman seguido pelo teste de Dunn, quando necessário. A variável OCT foi comparada entre os grupos DM e Controle por meio do teste t não pareado.

Foram calculadas as correlações de Spearman (coeficiente r) entre idade, tempo de DM e os escores de lesões, com o objetivo de verificar a existência de correlação entre essas variáveis. Os testes foram realizados com nível de significância de 5%.

5 **RESULTADOS**

A idade dos animais variou entre seis e 15 anos, e a média de idade foi 10 ± 2,6 anos. Foram acompanhados cães de várias raças, dentre elas incluem-se sem raça definida (SRD) (6), Poodle (5), Dachshund (2), Labrador (2), Maltês (2), Pinscher (2), Pug (2), Rottweiler (1) (Tabela 1).

Dentre os 22 animais apresentados neste estudo, 21 haviam sido submetidos à cirurgia de catarata, pela técnica de facoemulsificação, no Serviço de Oftalmologia da Faculdade de Medicina Veterinária e Zootecnia da Universidade de São Paulo.

Dos 22 animais, 21 cães completaram o projeto com quatro visitas cada. Um cão não completou a avaliação proposta em razão da piora no quadro do diabete.

Entre os 22 animais avaliados, oito pacientes foram selecionados para o exame de tomografia de coerência óptica (OCT), formando assim o grupo diabete (GDM). Foram escolhidos aqueles que tiveram menor opacidade de meios, decorrentes da facoemulsificação, com o objetivo de não haver diminuição na qualidade das imagens. No grupo controle (GC), a idade variou entre quatro e 15 anos, e a média de idade foi 6,9 ± 3,8 anos.

No primeiro atendimento (T0), a duração do diabete melito variou entre 2 e 32 meses, e a média da duração da doença foi 11 ± 7 meses. A glicemia variou entre 21 e 448 mg/dl, e a média foi 222 ± 102 mg/dl. A frutosamina variou entre 291 e 689 µmol/l, e a média foi 539 ± 104 µmol/l (Tabela 2). No segundo atendimento, após quatro meses (T1), a glicemia variou entre 72 e 500 mg/dl, e a média foi 188 ± 100 mg/dl. A frutosamina variou entre 367 e 737 µmol/l, e a média foi 569 ± 94 µmol/l.

No terceiro atendimento, após oito meses (T2), a glicemia variou entre 44 e 399 mg/dl, e a média foi 175 ± 107 mg/dl. A frutosamina variou entre 402 e 787 µmol/l, e a média foi 578 ± 114 µmol/l (Tabela 3). No quarto e último atendimento, após 12 meses (T3), a glicemia variou entre 28 e 500 mg/dl, e a média foi 179 ± 131 mg/dl. A frutosamina variou entre 362 e 850 µmol/l, e a média foi 572 ± 148 µmol/l (Tabela 4).

Não foram observadas diferenças estatísticas significativas entre os diferentes tempos de avaliação da glicemia e frutosamina (Gráfico 1).

Gráfico 1 – Representação gráfica com a média dos valores para glicemia (mg/dl) e frutosamina (µmol/l) dos períodos T0, T1, T2 e T3

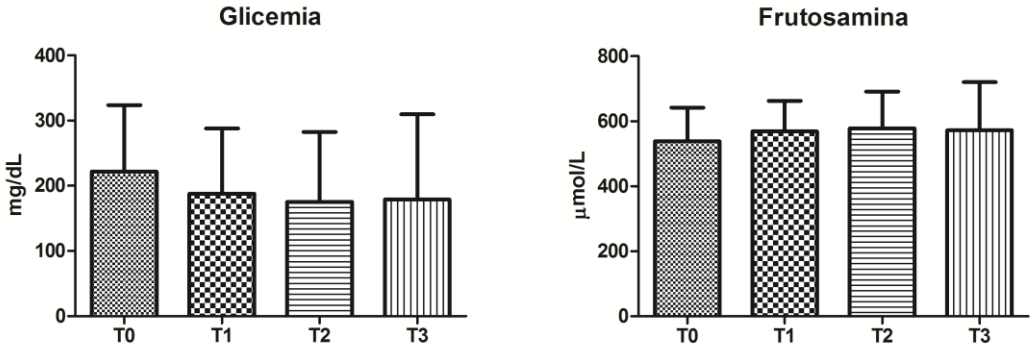

Fonte: LIOC – FMVZ/USP

Tabela 1 – Raça, sexo, idade, tempo de progressão do diabete melito, glicemia e frutosamina dos animais diabéticos no primeiro atendimento (T0) – São Paulo – 2015

Animal	Raça	Sexo	Idade (anos)	Tempo DM (meses)	Glicemia (mg/dl)	Frutosamina (µmol/l)
1	Poodle	F	12	16	57	540
2	SRD	F	7	19	238	633
3	SRD	F	13	23	165	469
4	Poodle	F	10	12	225	575
5	Rottweiler	F	9	3	348	475
6	SRD	F	12	10	205	649
7	Dachshund	F	10	2	165	689
8	Poodle	F	9	19	304	656
9	SRD	F	13	7	224	517
10	SRD	F	12	9	286	520
11*	Pinscher	F	7	6	159	591
12	SRD	F	15	4	232	358
13	Maltês	M	11	10	217	544
14	Poodle	F	10	5	157	677
15	Pug	M	6	9	21	557
16	Poodle	M	8	7	346	512
17	Pinscher	F	13	9	91	645
18	Labrador	M	10	6	335	511
19	Maltês	F	8	32	171	378
20	Labrador	M	7	12	312	568
21	Pug	M	6	11	448	494
22	Dachshund	F	13	12	172	291

Fonte: LIOC – FMVZ/USP

* Fácico
SRD = Sem Raça Definida

Tabela 2 – Tempo de progressão do diabete melito, glicemia e frutosamina dos animais diabéticos acompanhados após 4 meses (T1) – São Paulo – 2015

Animal	Raça	Tempo DM (meses)	Glicemia (mg/dl)	Frutosamina (µmol/l)
1	Poodle	20	142	618
2	SRD	23	124	622
3	SRD	27	500	497
4	Poodle	16	97	511
5	Rottweiler	7	189	667
6	SRD	14	138	586
7	Dachshund	6	214	680
8	Poodle	23	138	696
9	SRD	11	137	542
10	SRD	13	208	593
11*	Pinscher	10	143	612
12	SRD	8	301	516
13	Maltês	14	221	700
14	Poodle	9	261	737
15	Pug	13	87	613
16	Poodle	11	72	497
17	Pinscher	13	214	511
18	Labrador	10	93	479
19	Maltês	36	119	469
20	Labrador	16	167	468
21	Pug	15	359	539
22	Dachshund	16	209	367

Fonte: LIOC – FMVZ/USP

* Fácico
SRD = Sem Raça Definida

Tabela 3 – Tempo de progressão do diabete melito, glicemia e frutosamina dos animais diabéticos acompanhados após 8 meses (T2) – São Paulo – 2015

Animal	Raça	Tempo DM (meses)	Glicemia (mg/dl)	Frutosamina (µmol/l)
1	Poodle	24	109	615
2	SRD	27	268	517
3	SRD	31	62	528
4	Poodle	20	198	415
5	Rottweiler	11	271	787
6	SRD	18	90	724
7	Dachshund	10	44	645
8	Poodle	27	200	741
9	SRD	15	361	591
10	SRD	17	221	707
11*	Pinscher	14	52	551
12	SRD	12	336	456
13	Maltês	18	259	766
14	Poodle	13	122	476
15	Pug	17	50	518
16	Poodle	15	75	402
17	Pinscher	17	155	571
18	Labrador	14	153	536
19	Maltês	40	112	590
20	Labrador	20	142	463
21	Pug	19	399	585
22	Dachshund	-	-	-

Fonte: LIOC – FMVZ/USP

* Fácico
SRD = Sem Raça Definida

Tabela 4 – Tempo de progressão do diabete melito, glicemia e frutosamina dos animais diabéticos acompanhados após 12 meses (T3) – São Paulo – 2015

Animal	Raça	Tempo DM (meses)	Glicemia (mg/dl)	Frutosamina (µmol/l)
1	Poodle	28	31	424
2	SRD	19	202	613
3	SRD	35	255	544
4	Poodle	24	98	544
5	Rottweiler	15	437	644
6	SRD	22	117	844
7	Dachshund	14	143	629
8	Poodle	31	202	815
9	SRD	19	396	607
10	SRD	21	227	850
11*	Pinscher	18	99	568
12	SRD	16	159	390
13	Maltês	22	252	737
14	Poodle	17	156	476
15	Pug	21	61	366
16	Poodle	19	53	470
17	Pinscher	21	28	362
18	Labrador	18	89	479
19	Maltês	44	74	513
20	Labrador	24	176	517
21	Pug	23	500	521
22	Dachshund	-	-	-

Fonte: LIOC – FMVZ/USP

* Fácico
SRD = Sem Raça Definida

5.1 **Avaliação da Retinografia**

A avaliação dos achados compatíveis com retinopatia diabética por meio do retinográfo procurou identificar a presença ou não de alterações vasculares, microaneurismas ou hemorragias, alteração na coloração e refletividade da área tapetal e não tapetal e, a presença de exsudatos. Tais lesões foram graduadas em: Ausente (-); Leve (+/++); Moderada (+++); Intensa (++++), conforme tabela 5.

As alterações vasculares foram classificadas como: tortuosidade vascular, congestão vascular e atenuação vascular. A tortuosidade vascular foi determinada pela alteração no trajeto dos vasos sanguíneos, que foram de leve a moderado, sendo observado em 17 cães. A congestão vascular foi aplicada nos casos os quais apresentaram dilatação das veias, observado em três cães (animal 2, 4, 18). Os vasos, veias e arteríolas, com menor calibre foram classificados como atenuação vascular, observado em quatro cães (animal 13, 15, 17, 21). Assim sendo, a alteração vascular foi observada em 20 dos 22 animais avaliados.

Outro ponto avaliado foi o aparecimento de microaneurisma ou hemorragia, que foram de leve a moderado. Estes foram definidos como pontos circunscritos que podem ser interpretados como microaneurismas ou hemorragia puntiforme, neste caso, tal alteração foi observada em seis cães (animal 3, 6, 9, 10, 13, 20). Foi notado também focos de hemorragia, em quatro cães (10, 12, 14, 18), dos quais, um cão (animal 14) o foco hemorrágico manteve durante todas as avaliações. Dois cães (animal 10 e 12) houve o aparecimento do foco no último momento da avaliação, e um cão (animal 18) os focos hemorrágicos foram numerosos desde a primeira avaliação. Desta forma, nove dos 22 animais deste estudo foram diagnosticados com microanerismas ou hemorragia.

Alterações na coloração ou refletividade do fundo de olho foram observadas, e classificadas em leve e moderada. A presença do *tapetum lucidum*, confere as características da coloração do fundo de olho, o qual pode ser amarelo, verde, laranja, e em várias combinações predominantes, sendo assim possível determinar a presença de alterações. Dezessete cães dos 22 avaliados, sendo que sete cães (animal 1, 8, 13, 14, 15, 16, 22) apresentaram hiper-reflexia da área tapetal; Seis (animal 1, 2, 3, 13, 15, 21) apresentaram aspecto granular da área tapetal; e oito cães (animal 4, 6, 8, 9, 10, 11, 17, 19) apresentaram descoloração da área tapetal.

Em destaque ao animal 22, a hiper-reflexia na área tapetal observada foi focal e circunscrita sugerindo atrofia retiniana.

A presença de exsudatos foi observada apenas no animal 18, em razão da presença de vários focos hemorrágicos, determinando assim edema subretiniano. Sua presença foi claramente demonstrada pela alteração causada na área tapetal, promovendo indefinição, escurecimento em diversos tamanhos e confluentes.

As lesões observadas durante a retinografia nos momentos propostos estão dispostas nas figuras 5 a 27 de cada animal avaliado deste estudo.

Estatisticamente, não houve diferenças significativas das lesões entre os diferentes tempos de avaliação (Gráfico 2). Foi observada uma correlação positiva moderada entre idade e a presença de microaneurismas/hemorragias (Gráfico 3) e entre a presença de exsudatos e alterações vasculares, e a presença de exsudatos e microaneurismas/hemorragias. Observou-se ainda uma correlação fraca entre tempo de DM e presença de alterações de coloração e refletividade (Tabela 6).

Gráfico 2 – Representação gráfica do escore das lesões: alterações vasculares; microaneurismas/hemorragias; alteração na coloração e refletividade e exsudatos, nos períodos T0, T1, T2 e T3

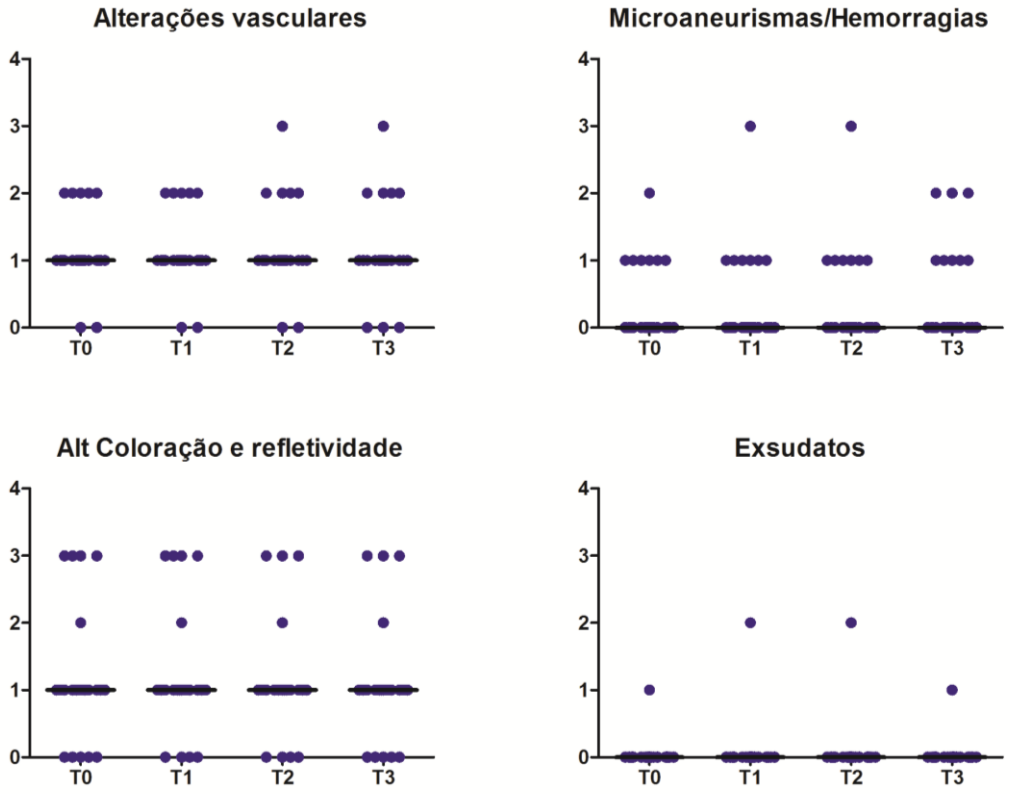

Fonte: LIOC – FMVZ/USP

Tabela 5 – Resultados dos achados da retinografia no primeiro atendimento (T0) e após 4 meses (T1), 8 meses (T2) e 12 meses (T3) de acompanhamento – São Paulo – 2015

(Continua)

Animal	Alterações Vasculares				Microaneurisma/ Hemorragia				Alteração na coloração e refletividade				Exsudatos			
	T0	**T1**	**T2**	**T3**	**T0**	**T1**	**T2**	**T3**	**T0**	**T1**	**T2**	**T3**	**T0**	**T1**	**T2**	**T3**
1	2+	2+	2+	2+	-	-	-	-	1+	1+	1+	1+	-	-	-	-
2	1+	1+	1+	1+	-	-	-	-	1+	1+	1+	1+	-	-	-	-
3	-	-	-	-	1+	1+	1+	1+	1+	1+	1+	1+	-	-	-	-
4	2+	2+	2+	2+	-	-	-	-	3+	3+	3+	3+	-	-	-	-
5	1+	1+	1+	1+	-	-	-	-	-	-	-	-	-	-	-	-
6	1+	1+	1+	-	1+	1+	1+	-	1+	1+	1+	-	-	-	-	-
7	1+	1+	1+	1+	-	-	-	-	-	-	-	-	-	-	-	-
8	2+	2+	2+	2+	-	-	-	-	3+	3+	3+	3+	-	-	-	-
9	1+	1+	1+	1+	1+	1+	1+	1+	1+	1+	1+	1+	-	-	-	-
10	1+	1+	1+	1+	1+	1+	1+	2+	1+	1+	1+	1+	-	-	-	-
11*	2+	2+	2+	2+	-	-	-	-	1+	1+	1+	1+	-	-	-	-
12	1+	1+	1+	1+	-	-	-	2+	-	-	-	-	-	-	-	-
13	1+	1+	1+	1+	1+	1+	1+	1+	1+	1+	1+	1+	-	-	-	-
14	1+	1+	1+	1+	1+	1+	1+	1+	2+	2+	2+	2+	-	-	-	-

(Conclusão)

Animal	Alterações Vasculares				Microaneurisma/ Hemorragia				Alteração na coloração e refletividade				Exsudatos			
	T0	T1	T2	T3	T0	T1	T2	T3	T0	T1	T2	T3	T0	T1	T2	T3
15	-	-	-	-	-	-	-	-	3+	3+	3+	3+	-	-	-	-
16	1+	1+	1+	1+	-	-	-	-	1+	1+	1+	1+	-	-	-	-
17	1+	1+	1+	1+	-	-	-	-	1+	1+	1+	1+	-	-	-	-
18	3+	3+	3+	3+	2+	3+	3+	2+	-	1+	1+	1+	1+	2+	2+	1+
19	1+	1+	1+	1+	-	-	-	-	1+	1+	1+	1+	-	-	-	-
20	1+	1+	1+	1+	-	-	-	1+	-	-	-	-	-	-	-	-
21	1+	1+	1+	1+	-	-	-	-	-	-	-	-	-	-	-	-
22	1+	1+	-	-	-	-	-	-	3+	3+	-	-	-	-	-	-

Fonte: LIOC – FMVZ/USP

Legenda: - Ausente
+/++ Leve
+++ Moderada
++++ Intensa

* Fácico
SRD = Sem Raça Definida

Tabela 6 – Correlações de Spearman entre idade, tempo de diabete melito (DM) e lesões avaliadas pela retinografia – São Paulo - 2015

	Idade	Tempo DM	Alterações vasculares	Microaneurisma/ Hemorragia	Alterações na coloração e refletividade
Tempo DM	0,002 (0,981)				
Alterações Vasculares	-0,060 (0,581)	0,018 (0,868)			
Microaneurisma/ Hemorragia	**0,437 (<0,001)**	-0,025 (0,819)	-0,075 (0,488)		
Alteração na coloração e refletividade	0,107 (0,328)	0,166 (0,127)	0,149 (0,169)	0,029 (0,79)	
Exsudatos	0,008 (0,934)	-0,041 (0,707)	**0,394 (0,001)**	**0,434 (<0,001)**	-0,083 (0,447)

Fonte: LIOC – FMVZ/USP

Gráfico 3 – Representação gráfica da correlação entre idade e lesões de microaneurismas/hemorragias.

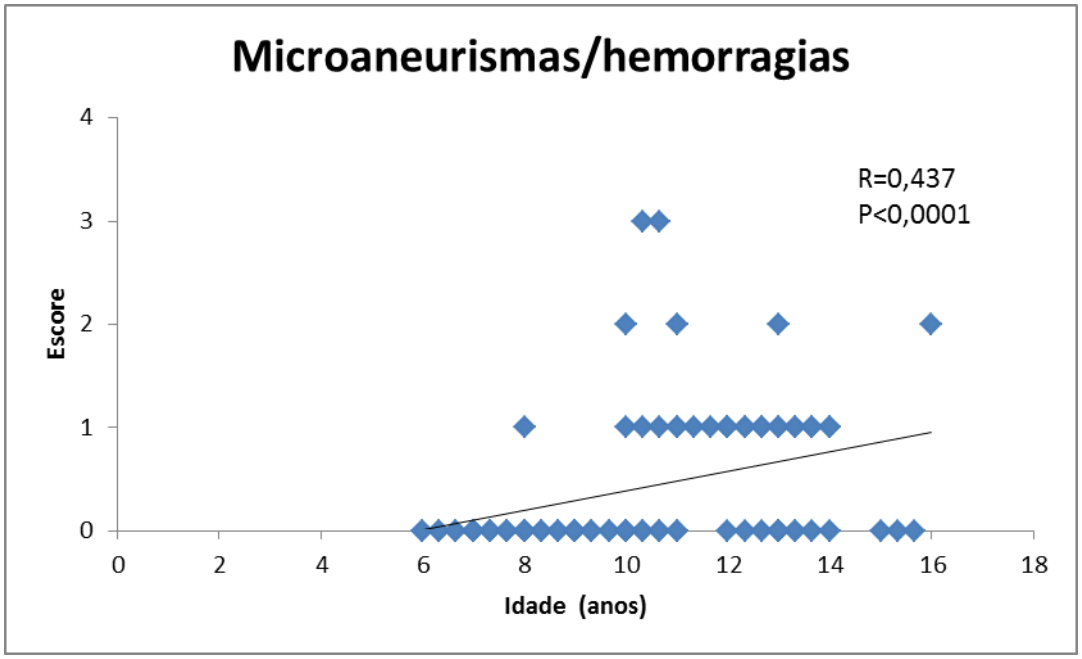

Fonte: LIOC – FMVZ/USP

Figura 5 – Animal 1: Olho esquerdo: região central. Papila triangular em região de transição entre área tapetal e não tapetal. A, B e C correspondem ao T0. Observa-se tortuosidade arterial (setas) e alterações na coloração e refletividade da área tapetal (asterisco). D, E e F correspondem ao T1. Notam-se as mesmas alterações no T0. As figuras G e H correspondem ao T2 e as figuras I e J ao T3, não foram notadas alterações comparadas ao T0

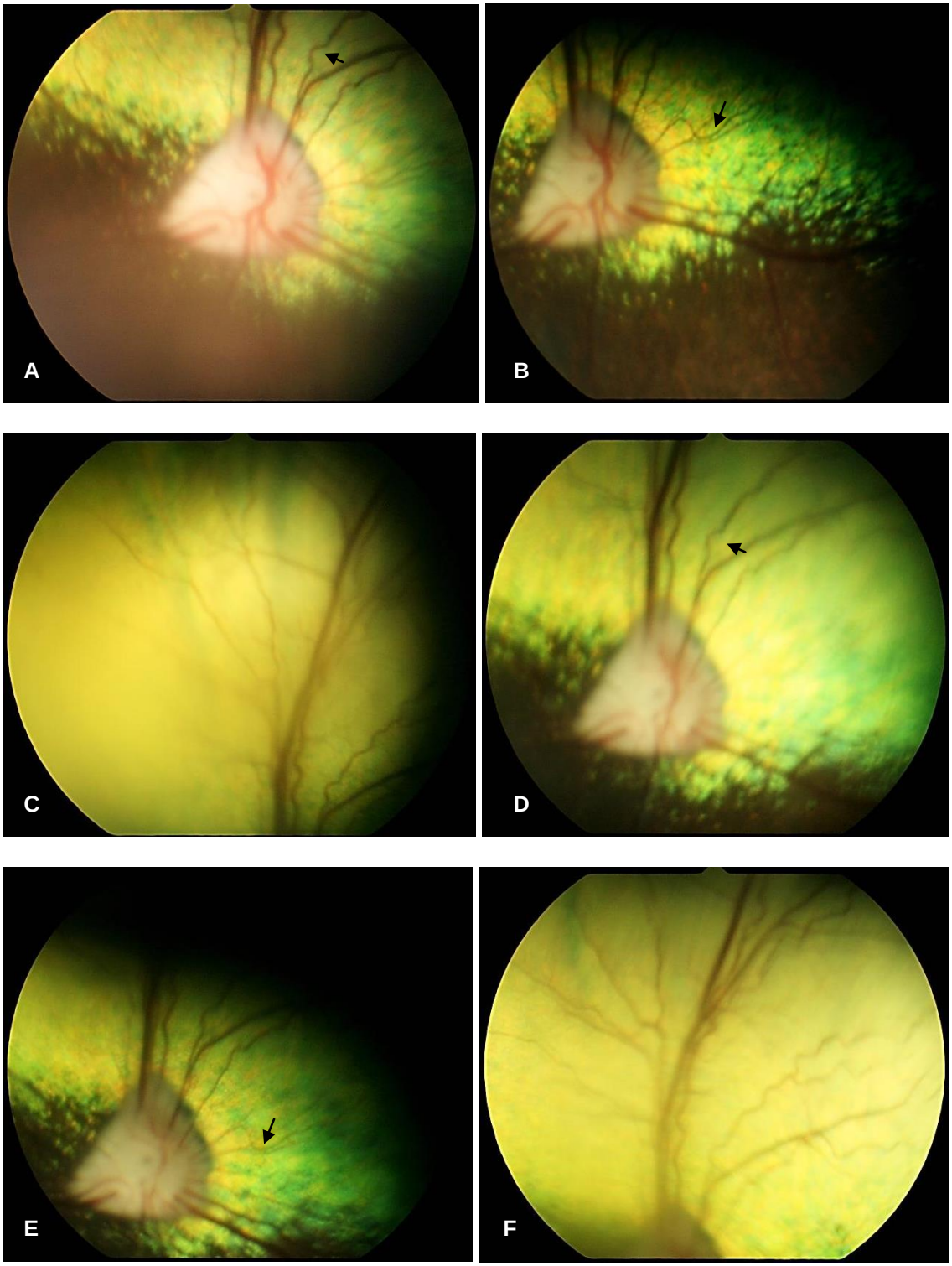

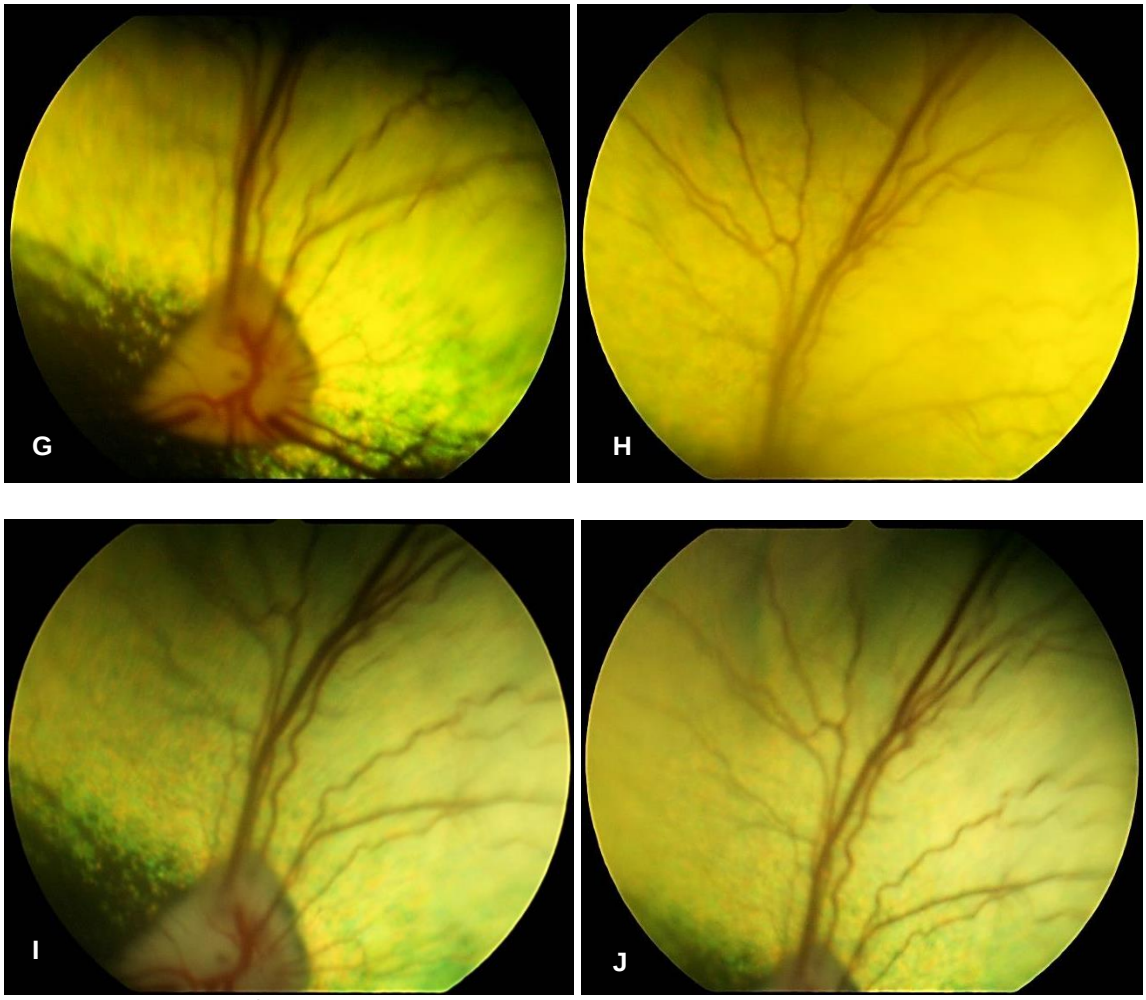

Fonte: LIOC – FMVZ/USP

Figura 6 – Animal 2: Olho esquerdo: região central. Papila irregular em região de transição entre área tapetal e não tapetal. T0 - A, observa-se congestão venosa da veia dorsal, leve tortuosidade vascular (seta), mudança na coloração na área tapetal, aspecto granular da área tapetal e não tapetal (asterisco). Nos períodos T1 (figura B), T2 (figura C) e T3 (figura D), não houve alteração quando comparado ao T0, porém nota-se diminuição de detalhes em razão da opacificação da cápsula posterior (OCP)

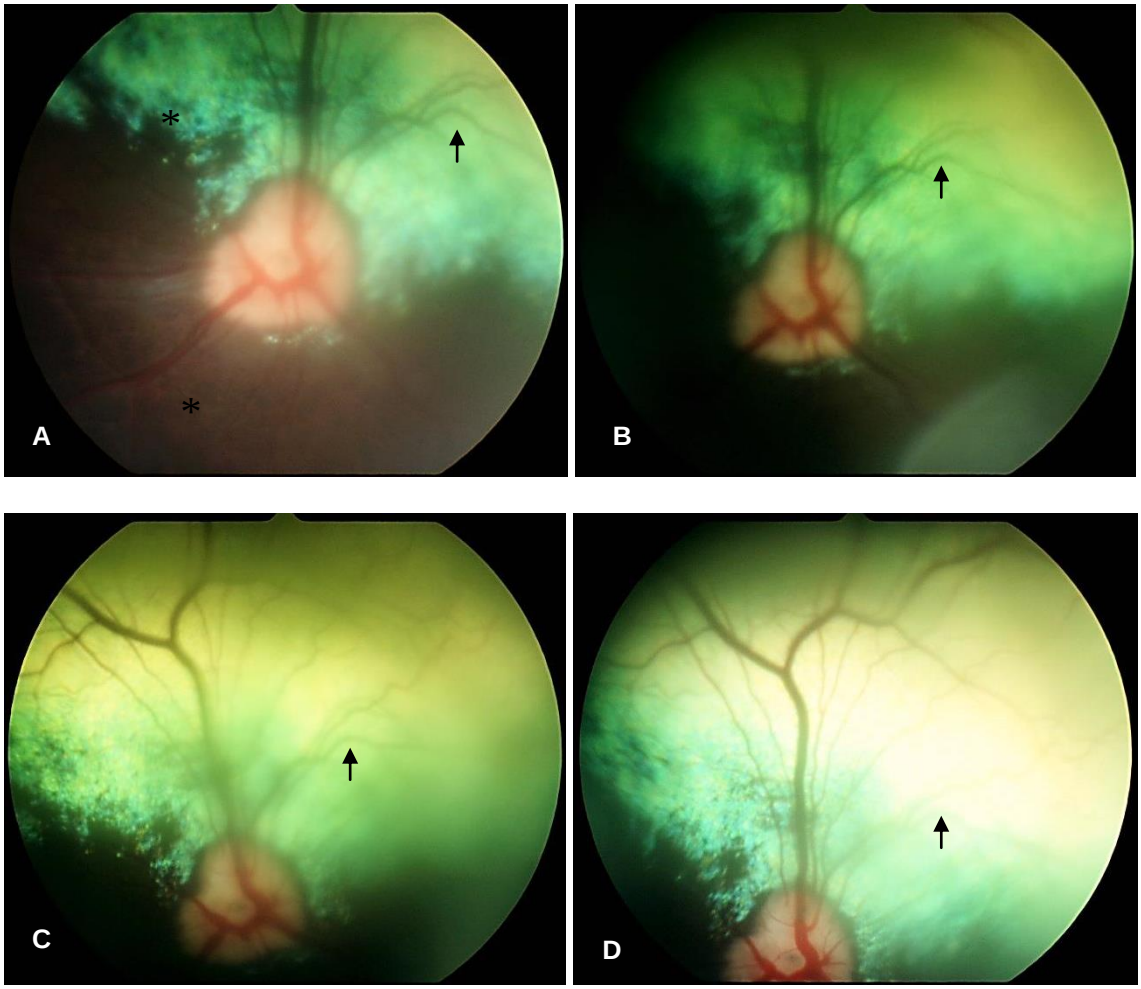

Fonte: LIOC – FMVZ/USP

Figura 7 – Animal 3: Olho direito: região central. Papila triangular em área tapetal. T0 - A, nota-se área tapetal com aspecto granular (asterisco). Pequeno ponto que pode ser interpretado como microaneurismas no trajeto arterial na porção nasal (seta). Nota-se diminuição de detalhes em razão da OCP nos períodos, com piora na figura D, entretanto não se observou no T1 (figura B), T2 (figura C) e T3 (figura D) alterações quando comparado ao T0. Nota-se diminuição de detalhes em razão da OCP no último atendimento

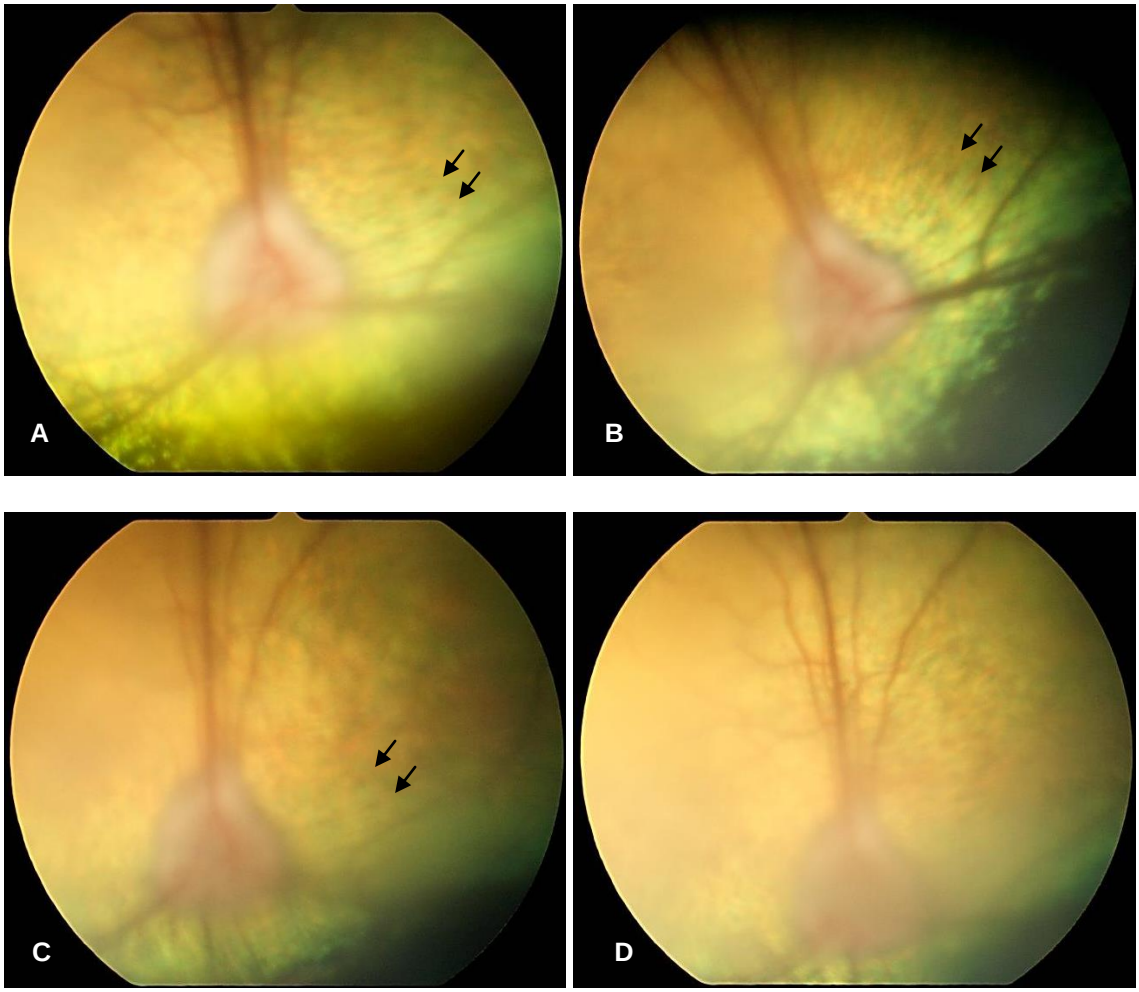

Fonte: LIOC – FMVZ/USP

Figura 8 – Animal 4: Olho esquerdo: região central. Papila irregular em região de transição entre área tapetal e não tapetal. T0 - A, observa-se uma descoloração da área tapetal (asterisco), e aspecto estriado na porção temporal (setas) que sugere um DR. Dilatação da veia dorsal e seus ramos, e ligeira tortuosidade (asterisco). Não se observou no T1 (B), T2 (C) e T3 (D) alterações quando comparado ao T0, porém nota-se diminuição de detalhes em razão da OCP

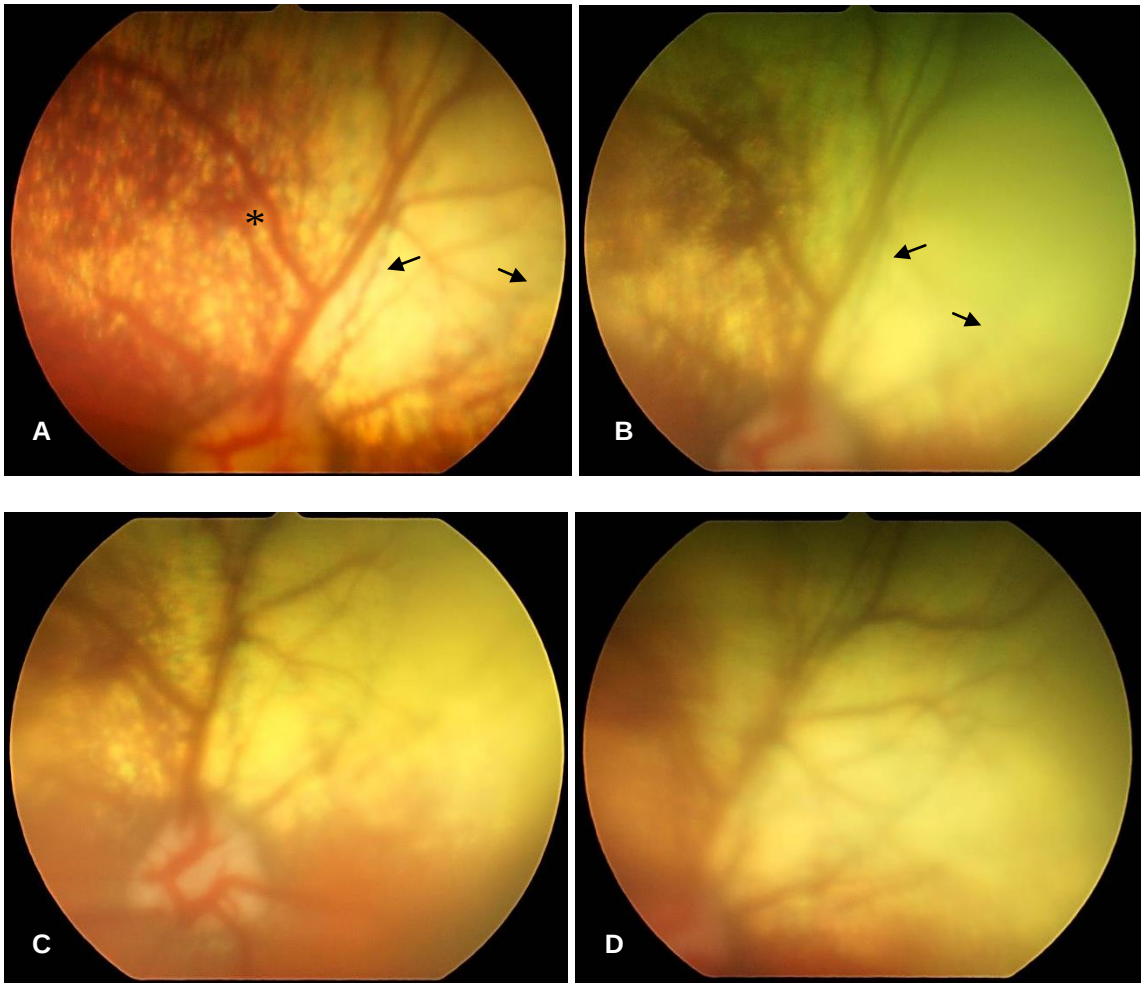

Fonte: LIOC – FMVZ/USP

Figura 9 – Animal 5: Olho direito: região central. Papila triangular em área tapetal. T0 - A, observa-se leve tortuosidade (seta). B, corresponde ao período T1, não havendo alteração quando comparado ao A. Em C (período T2) e D (período T3), a intensa OCP que impediu a realização da retinografia de forma adequada

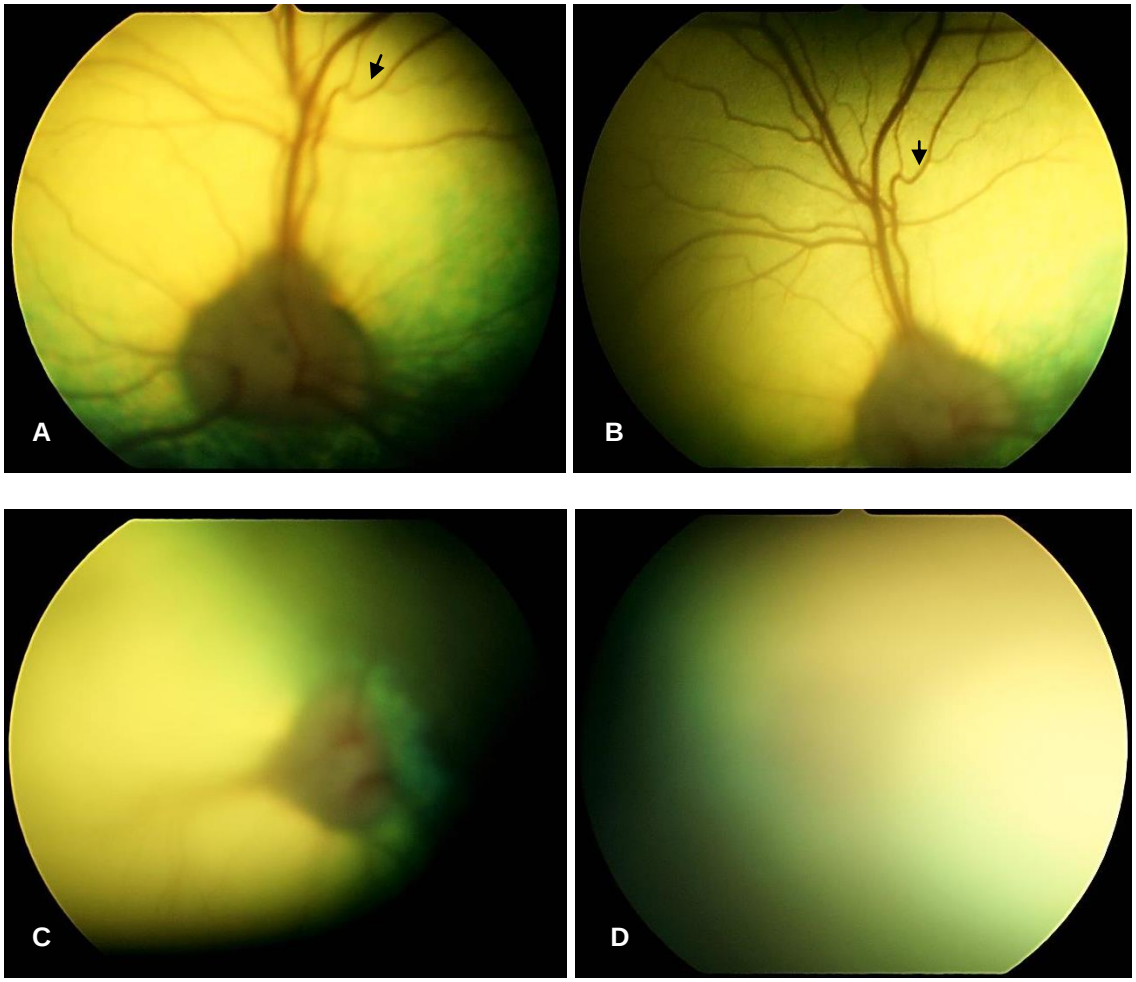

Fonte: LIOC – FMVZ/USP

Figura 10 – Animal 6: Olho direito: Região central e paracentral. Papila irregular em área não tapetal. T0 – A, observa-se descoloração da área tapetal (asteriscos). B, microaneurismas e/ou hemorragia (setas). C, tortuosidade vascular (seta). Nos período T1 (figura D), T2 (figura E), T3 (figura F), não se observou alteração em comparação com T0, porém nota-se diminuição de detalhes em razão da OCP

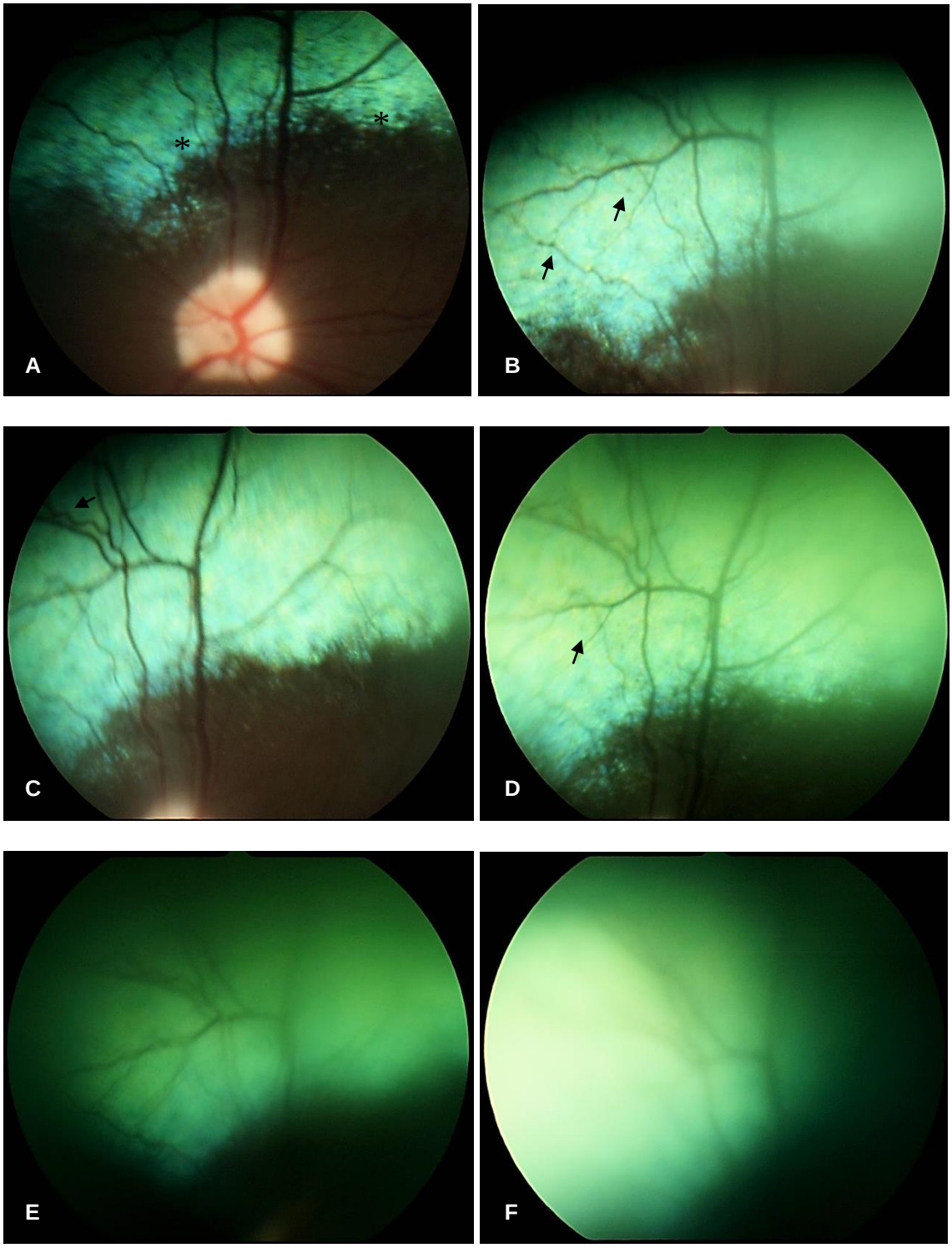

Fonte: LIOC – FMVZ/USP

Figura 11 – Animal 7 –. Olho direito (A) e olho esquerdo (B), período T0: Região central e paracentral. Papila em área não tapetal. Nota-se ligeira tortuosidade vascular nas arteríolas (setas). Nos períodos T1 (figuras C – OD e D – OE) e T2 (figuras E – OD e F – OE) não se observou alteração em comparação com T0. Em T3, a figura G correspondendo ao OD nota-se moderada diminuição de detalhes em virtude da OCP e na figura H correspondendo ao OE, tal diminuição de detalhes se deu em razão de opacidade profunda de córnea secundária ao glaucoma

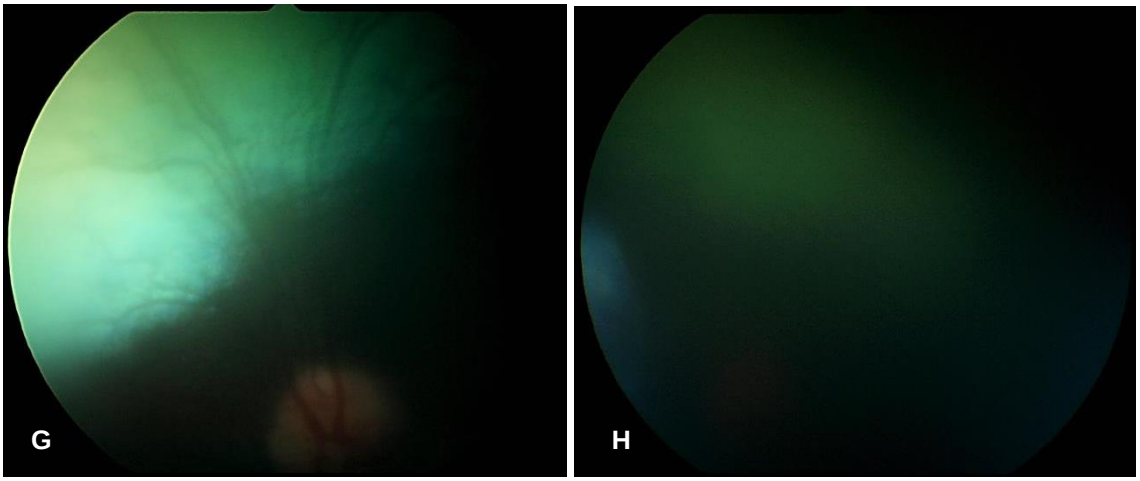

Fonte: LIOC – FMVZ/USP

Figura 12 – Animal 8: Olho esquerdo: Região central e paracentral. Papila circular em área tapetal. T0 – figuras A e B, Descoloração da área tapetal com hiper-reflexia (asterisco); marcada tortuosidade vascular na área não tapetal (setas). Figuras C (T1), D e E (T2) e F (T3), não se observou alteração em comparação com o primeiro atendimento (T0)

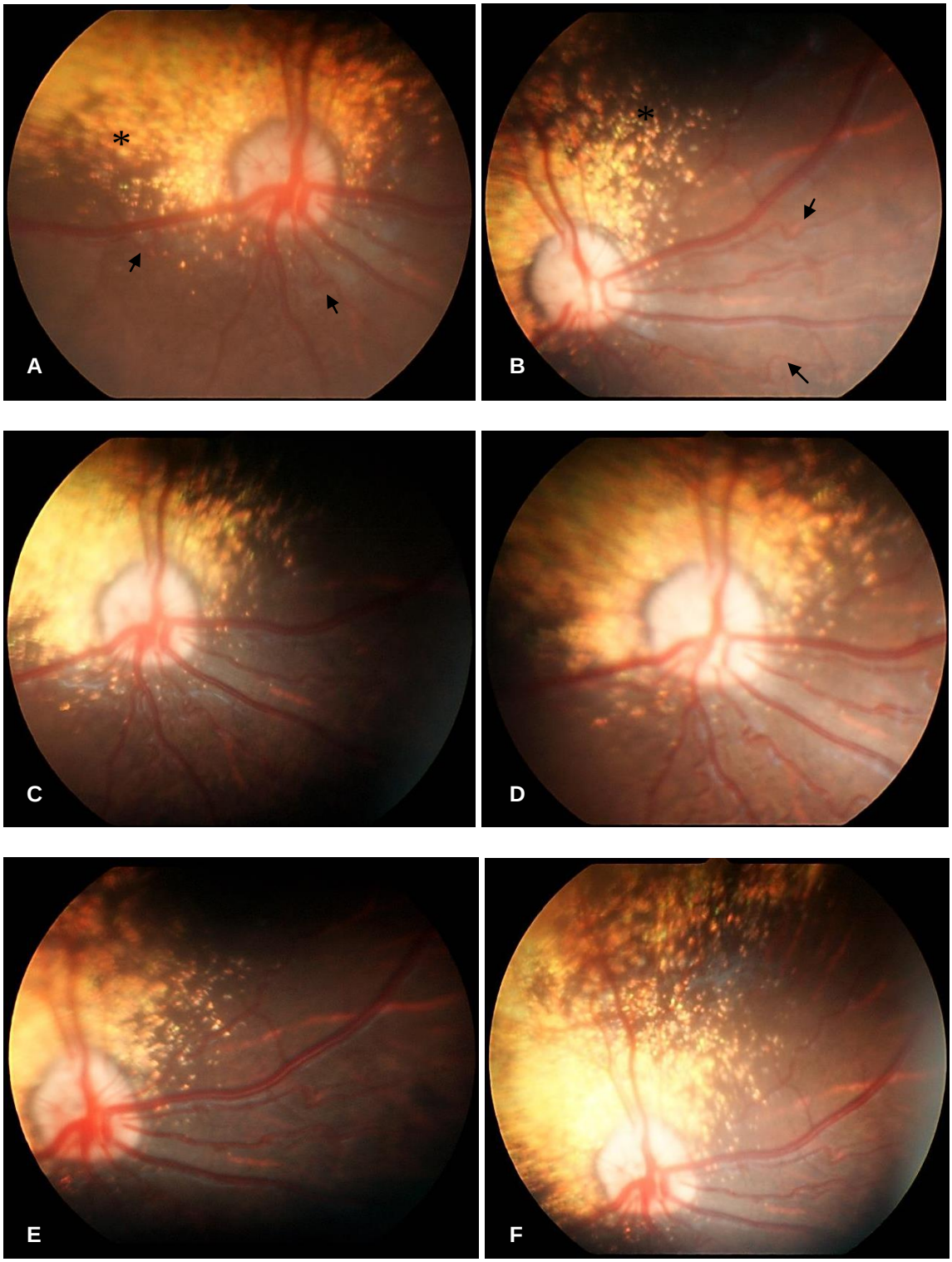

Fonte: LIOC – FMVZ/USP

Figura 13 – Animal 9: Olho direito: Região central, paracentral e nasal. Papila irregular em área não tapetal. T0 – A, Tortuosidade vascular (setas) e descoloração da área tapetal (asterisco). B, Tortuosidade vascular na porção periférica das arteríolas e notam-se pontos circunscritos que podem corresponder a microaneurismas e/ou hemorragias (setas). T1 (C e D), T2 (E e F), T3 (G e H), não houve alteração quando comparado ao T0

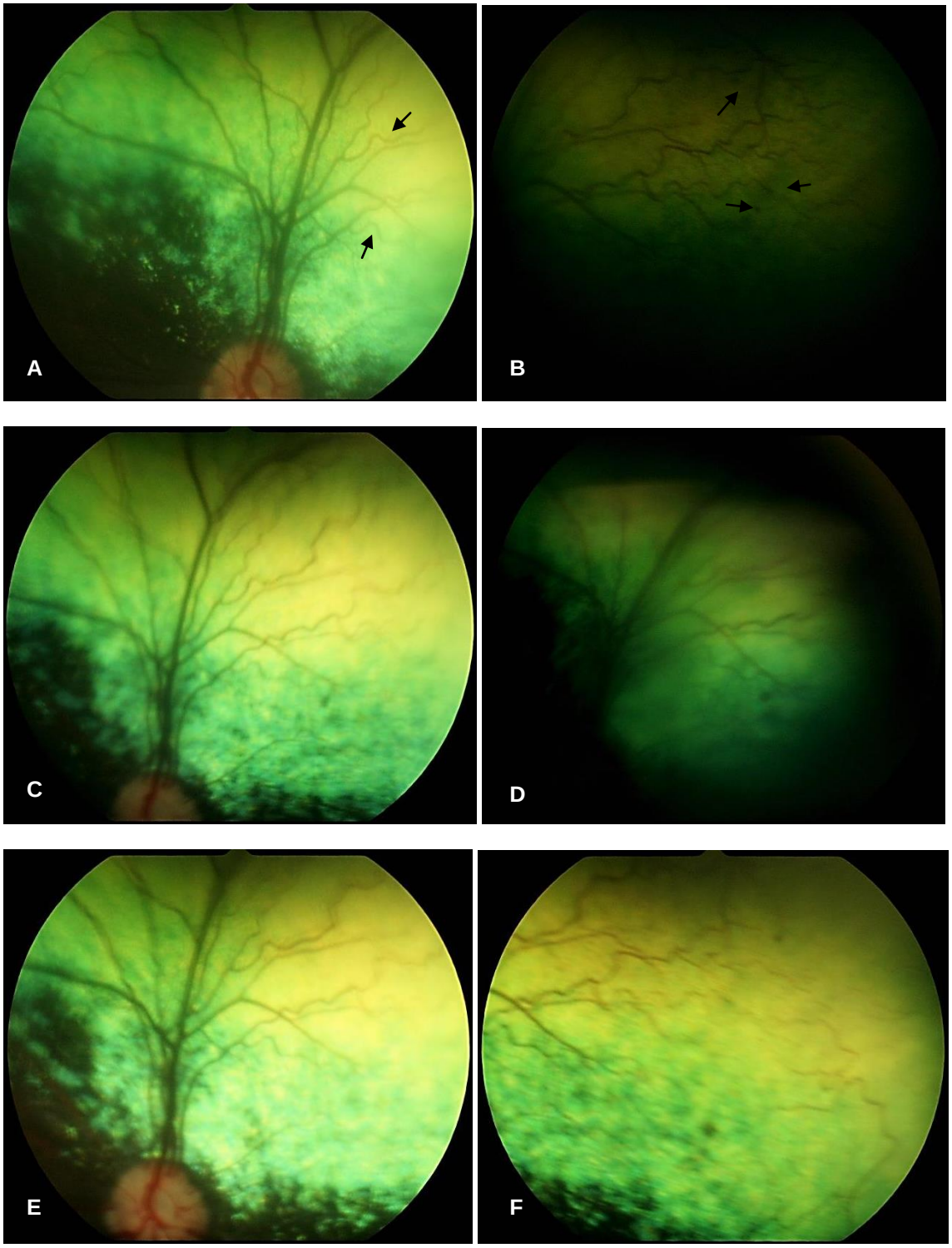

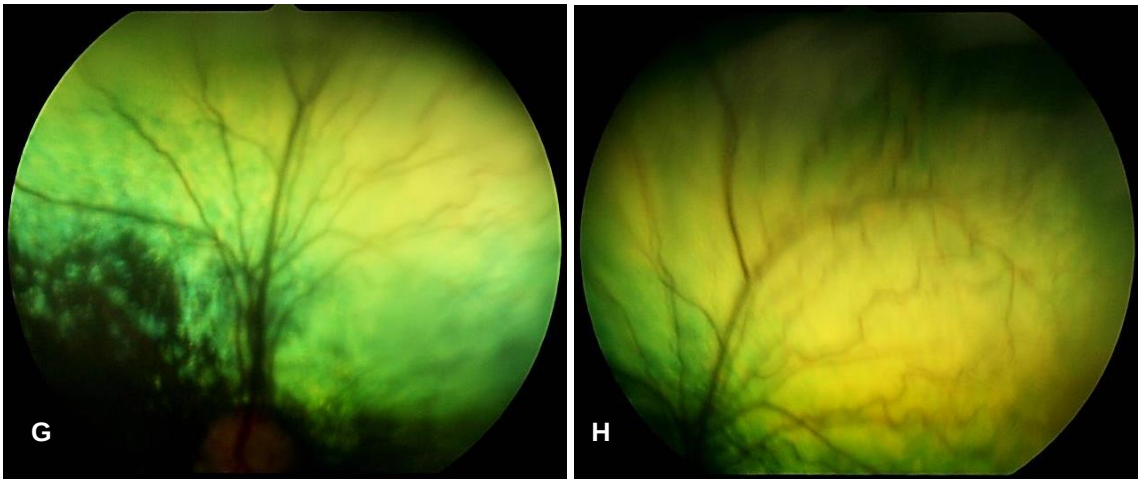

Fonte: LIOC – FMVZ/USP

Figura 14 – Animal 10: Olho direito: região central e dorsal. Papila triangular em região de transição. T0 – A, Alteração na coloração da área tapetal (asterisco). B, Microaneurismas e/ou hemorragia (setas), leve tortuosidade vascular. Não foi observada alterações nos T1 (figuras C e D) e T2 (figuras E e F). No período T3 (figura G e H), observou-se foco hemorrágico (seta) em porção temporal (figura H)

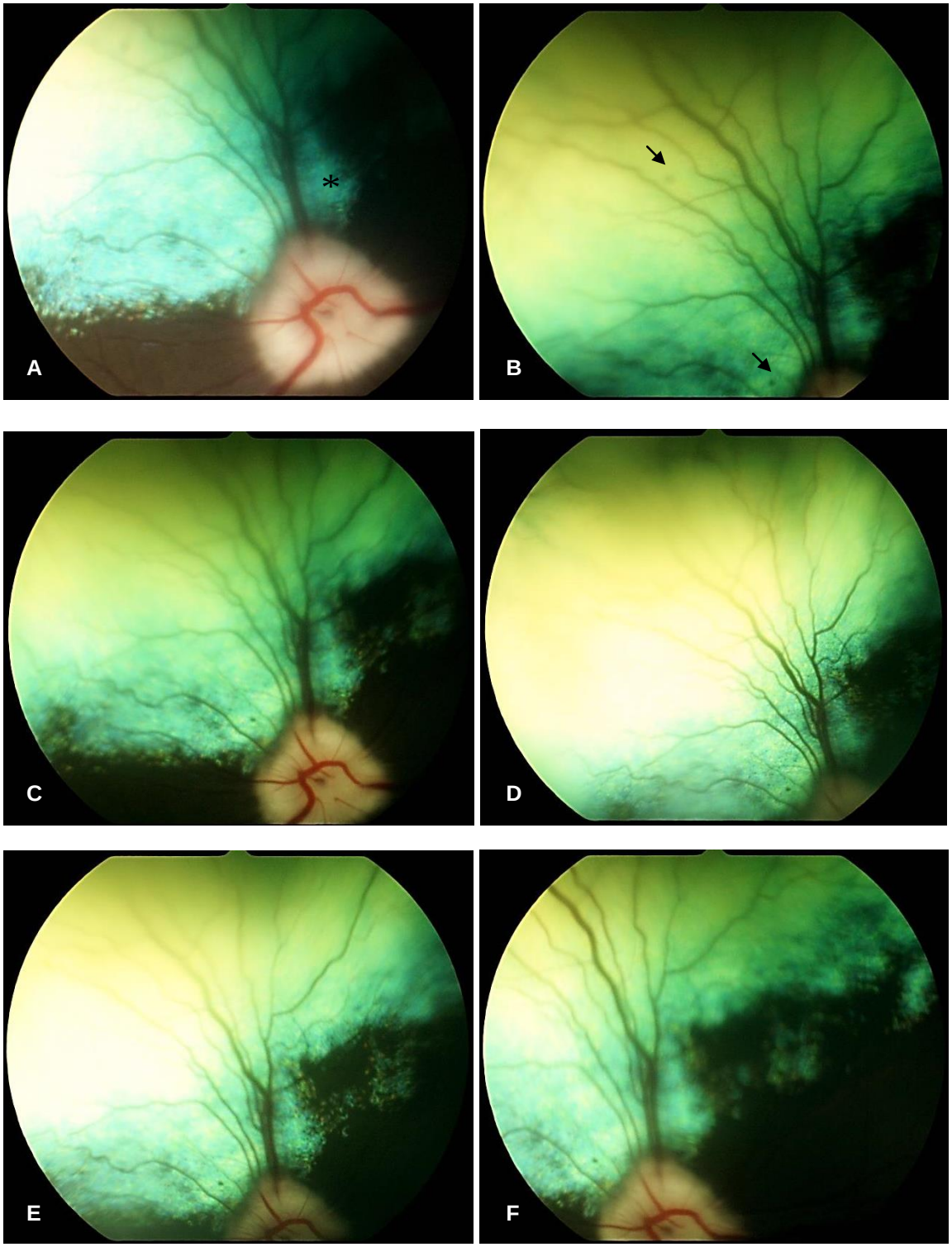

Fonte: LIOC – FMVZ/USP

Figura 15 – Animal 11- Olho direito (A e B) Olho esquerdo (C e D): região central e paracentral. Papila irregular em região de transição. Em T0 nota-se descoloração da área tapetal (asterisco); marcada tortuosidade vascular (setas). Nos períodos T1 – E (OD) e F (OE), T2 – G (OD) e H (OE) e T3 – I (OD) e J (OE), não se observou alteração em comparação com T0, porém nota-se diminuição de detalhes em razão da formação de catarata incipiente

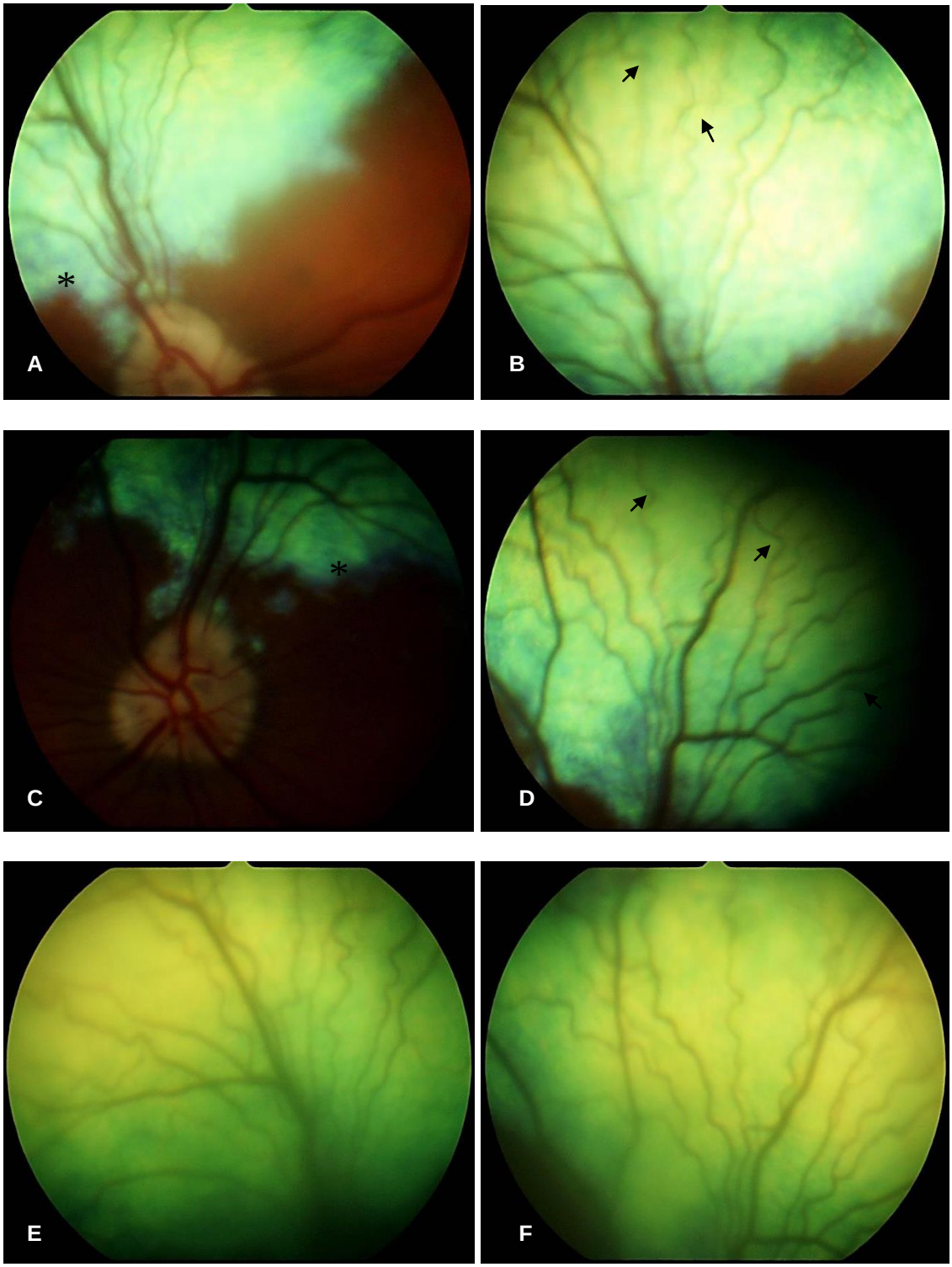

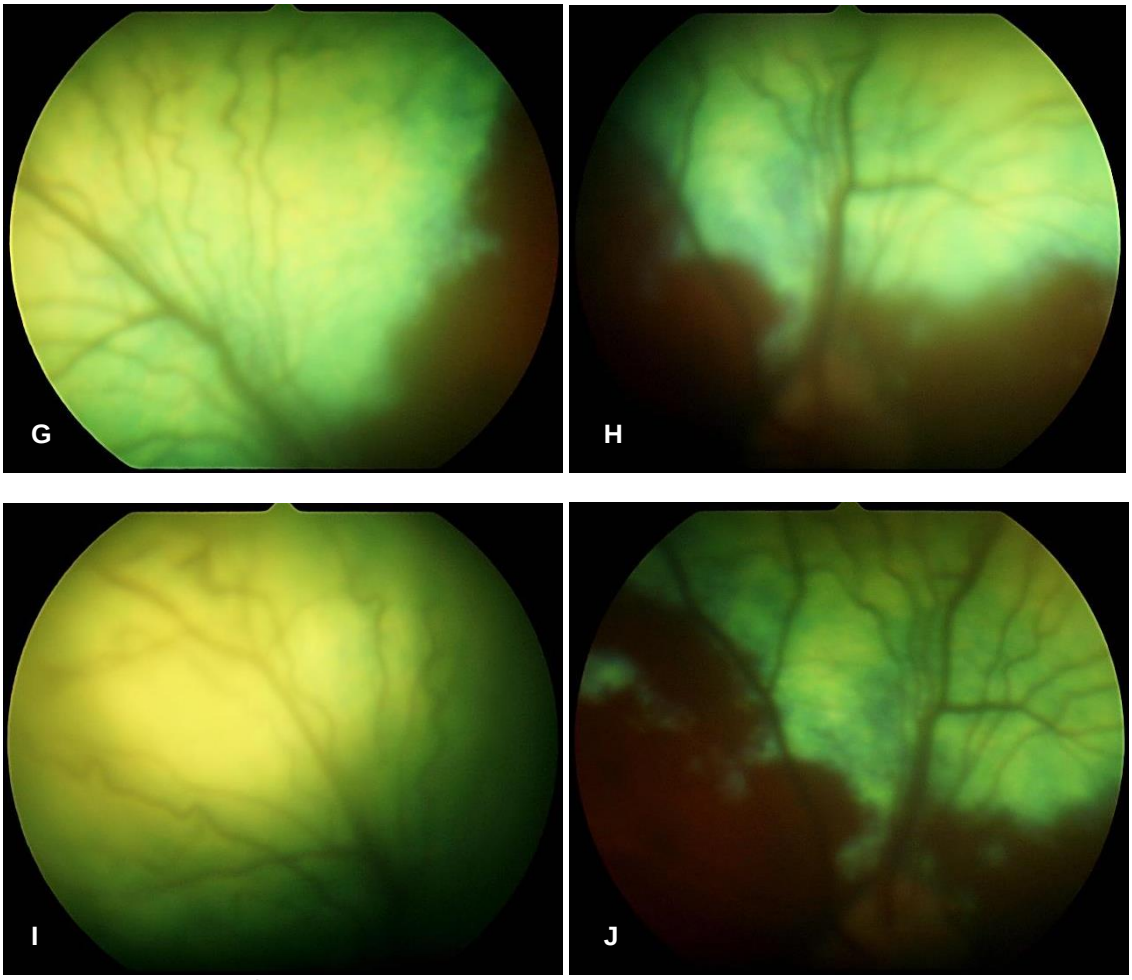

Fonte: LIOC – FMVZ/USP

Figura 16 – Animal 12: Olho direito: região central e dorsal. Papila irregular em região de transição. T0 – A e B, observa-se tortuosidade vascular (seta). Nos períodos T1 (figura C) e T2 (figura D) não foi observada alterações em comparação com o T0. Porém, no período T3 (figura E e F), observou-se foco hemorrágico (figura F) em porção nasal (seta), com diminuição de detalhes pela OCP

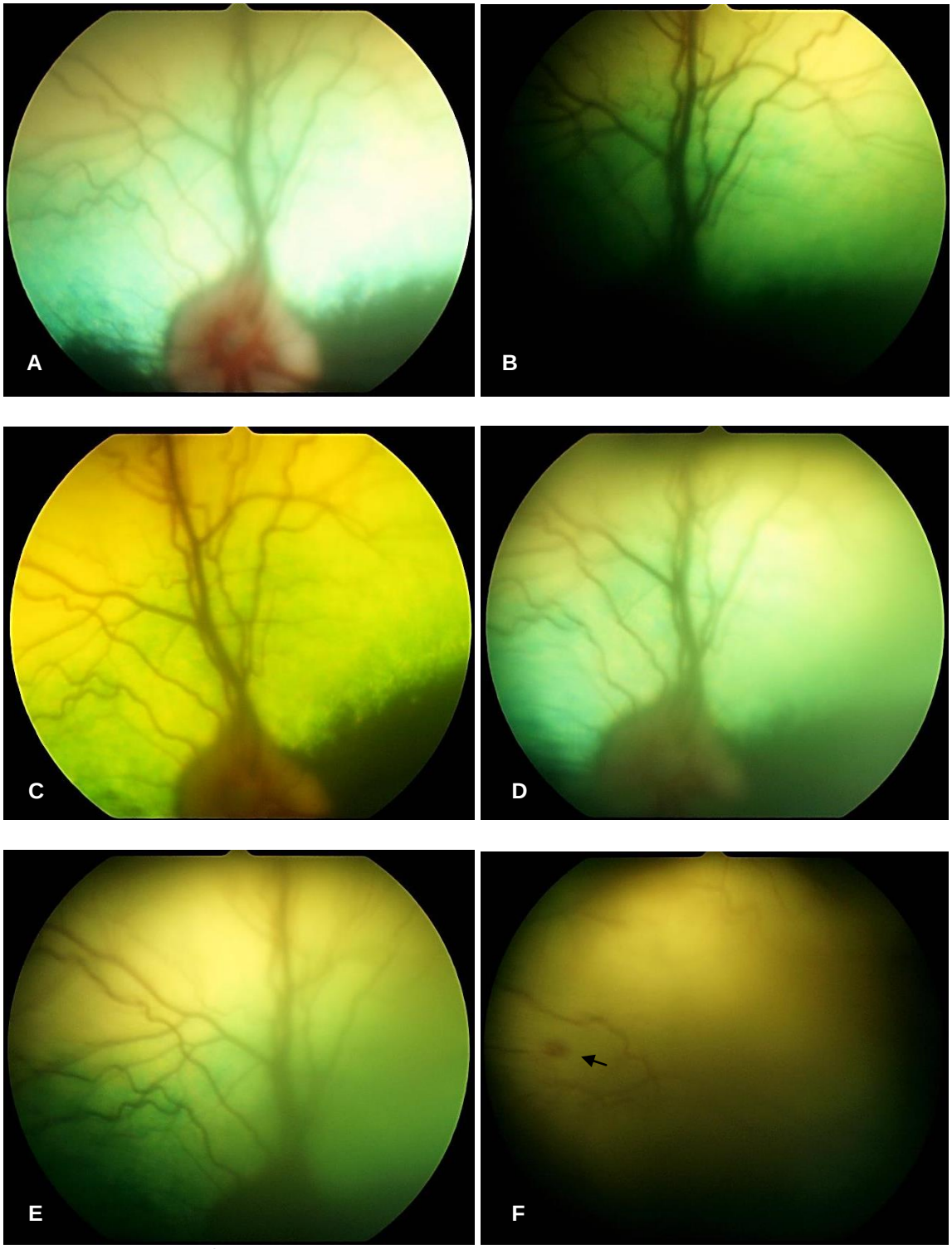

Fonte: LIOC – FMVZ/USP

Figura 17 – Animal 13: Olho direito: região central. Papila circular em área tapetal. No período T0 (figura A), hiper-reflexia, alteração na coloração da área tapetal de aspecto granular (asterisco) e atenuação vascular. Pequeno ponto que pode ser interpretado como hemorragia (seta). Nos períodos T1 (figura B), T2 (figura C) e T3 (figura D), não houve alteração em relação ao primeiro atendimento

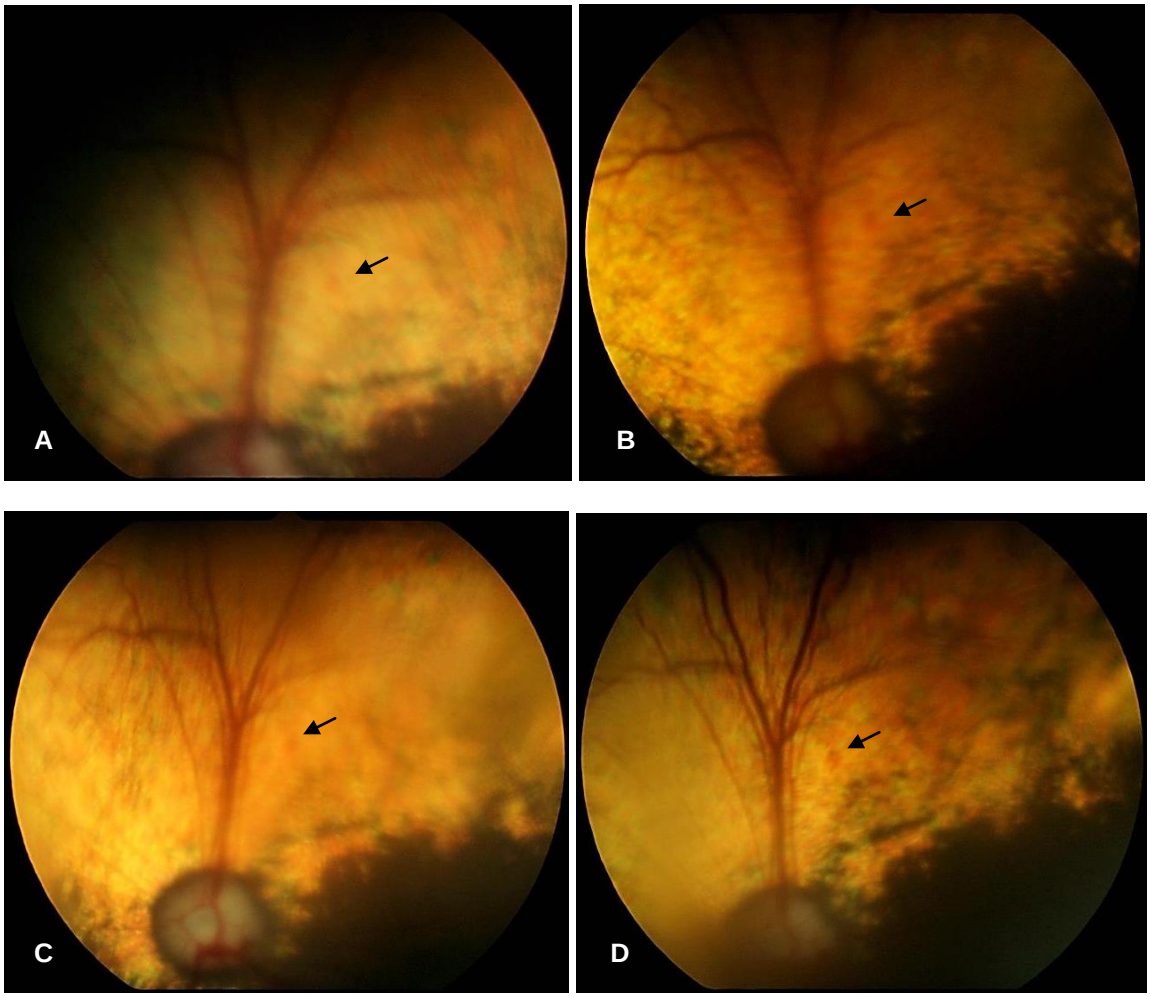

Fonte: LIOC – FMVZ/USP

Figura 18 – Animal 14: Olho direito: região central e paracentral. Papila irregular em área de transição. T0 – A, alteração da coloração da área tapetal e hiper-reflexia (asterisco), foco hemorrágico adjacente a ramificação da veia dorsal (seta), associada à tortuosidade vascular. Nas avaliações seguintes, T1 (figura B), T2 (figura C) e T3 (figura D), não houve alteração em relação ao T0. Nota-se diminuição de detalhes em razão da OCP, nos períodos T2 e T3

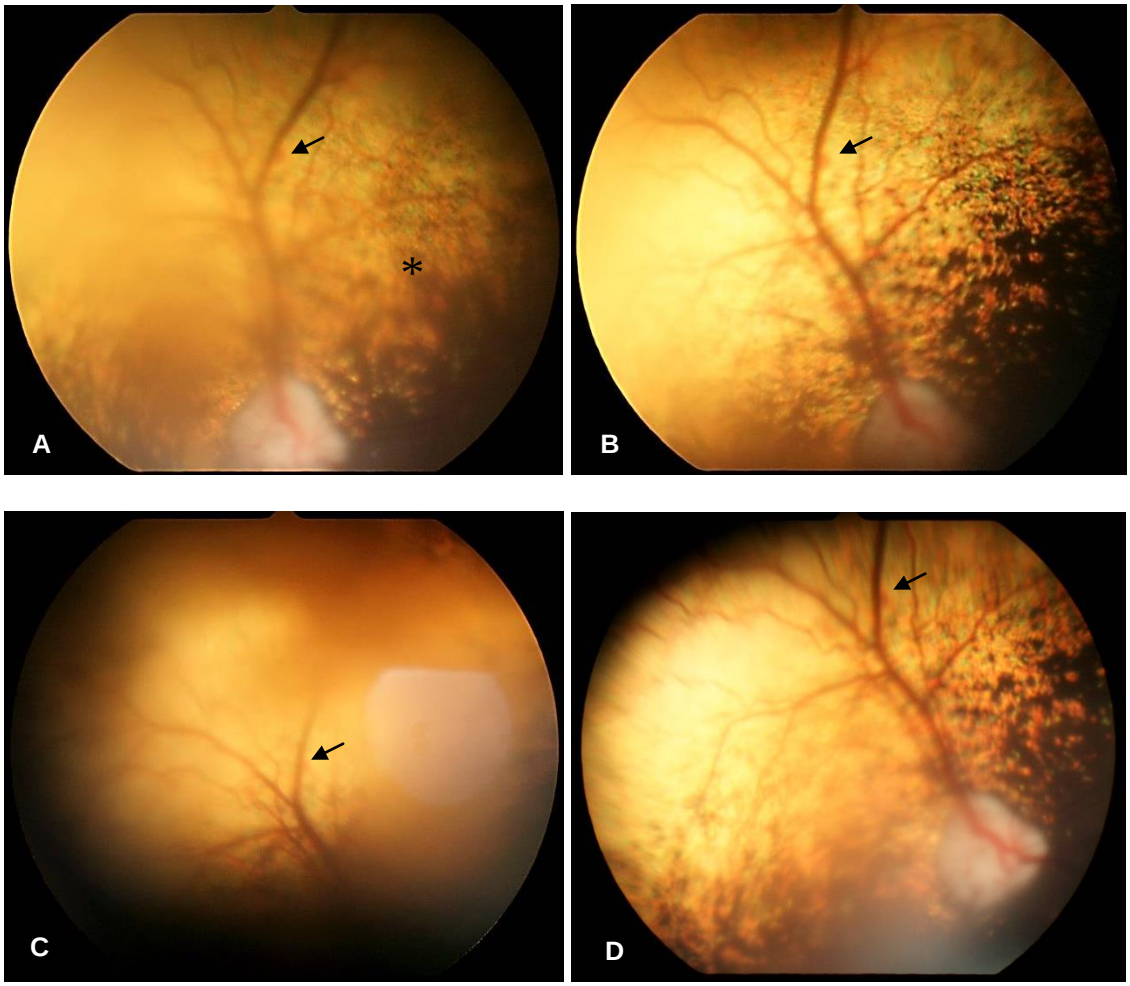

Fonte: LIOC – FMVZ/USP

Figura 19 – Animal 15: Olho esquerdo: região central. Papila irregular em área não tapetal. T0 – A, intensa descoloração da área tapetal e hiper-reflexia (asterisco). Figura A com filtro amarelo. Em T1 (figura B), não houve alteração em comparação do T0. Apesar de não observar alterações vasculares em T2 (figura C) e T3 (figura D), nota-se diminuição dos detalhes em razão da OCP

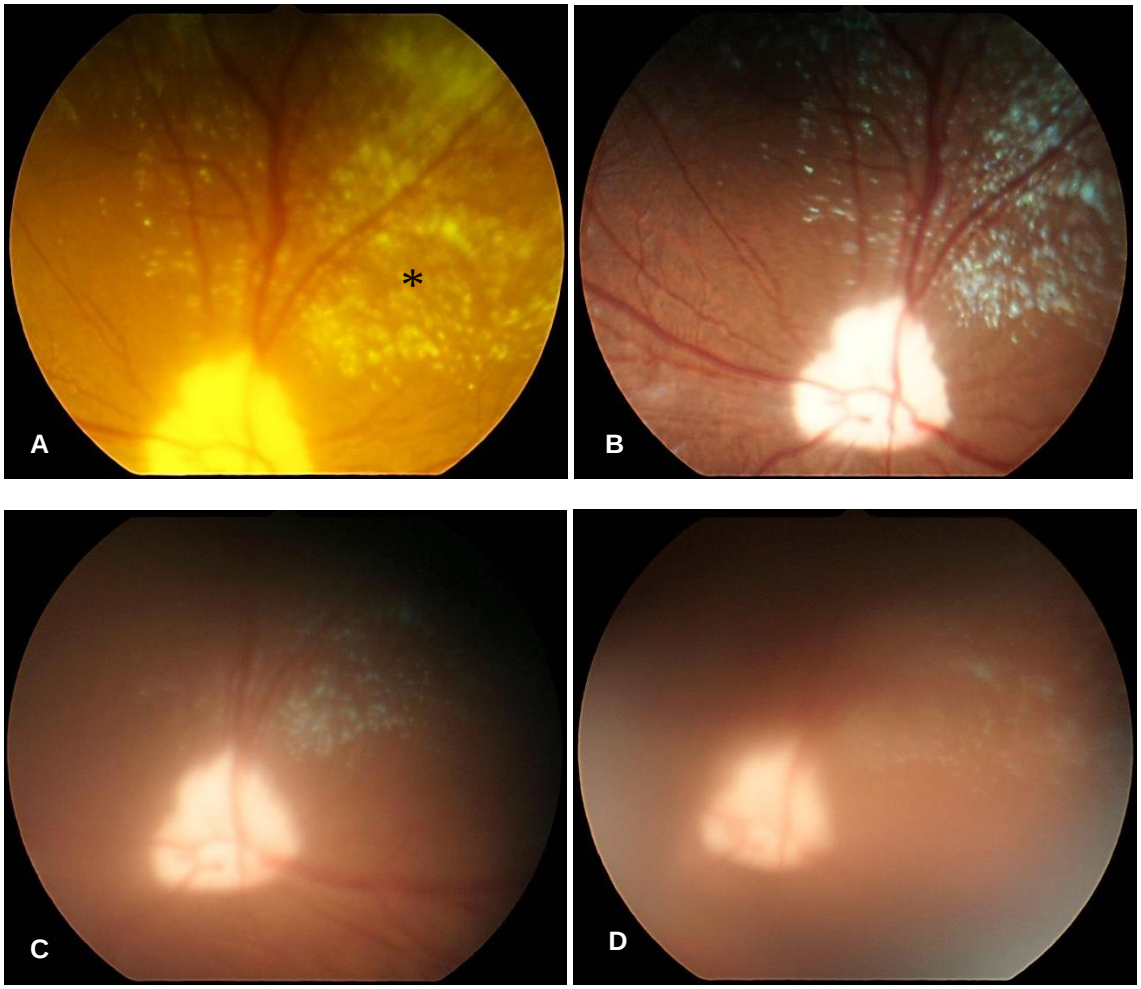

Fonte: LIOC – FMVZ/USP

Figura 20 – Animal 16: Olho direito: região central. Papila triangular em área de transição. T0 – A, nota-se pequena região de hiper-reflexia da área tapetal (asterisco) e leve tortuosidade vascular (setas). Nos período T1 (figura B), T2 (figura C), T3 (figura D), não se observou alteração em comparação com T0

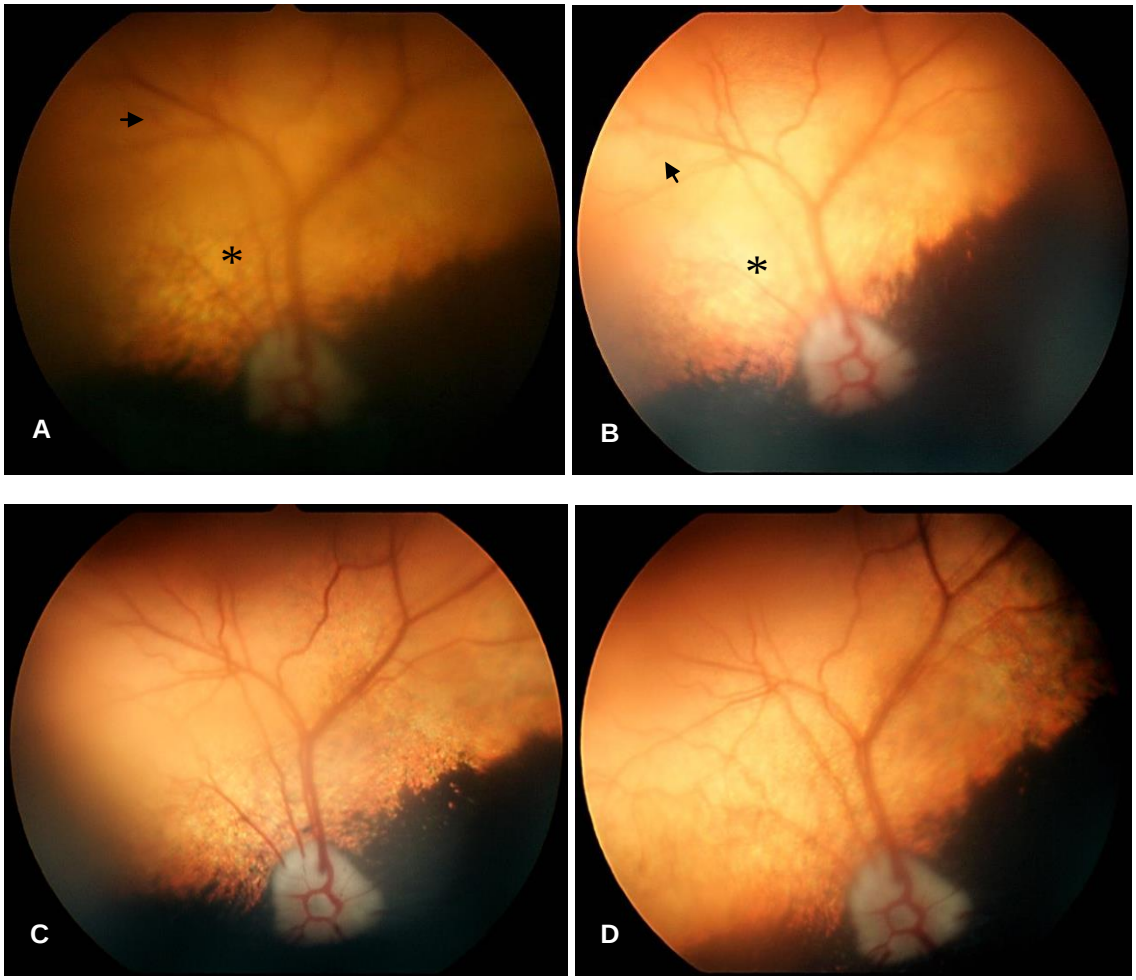

Fonte: LIOC – FMVZ/USP

Figura 21 – Animal 17: Olho direito: região central. Papila irregular em área não tapetal. T0 – A, descoloração da área tapetal (asterisco), leve tortuosidade (seta) e atenuação vascular. Nos períodos T1 (C e D), T2 (E e F), T3 (G e H), não houve alteração quando comparado ao T0

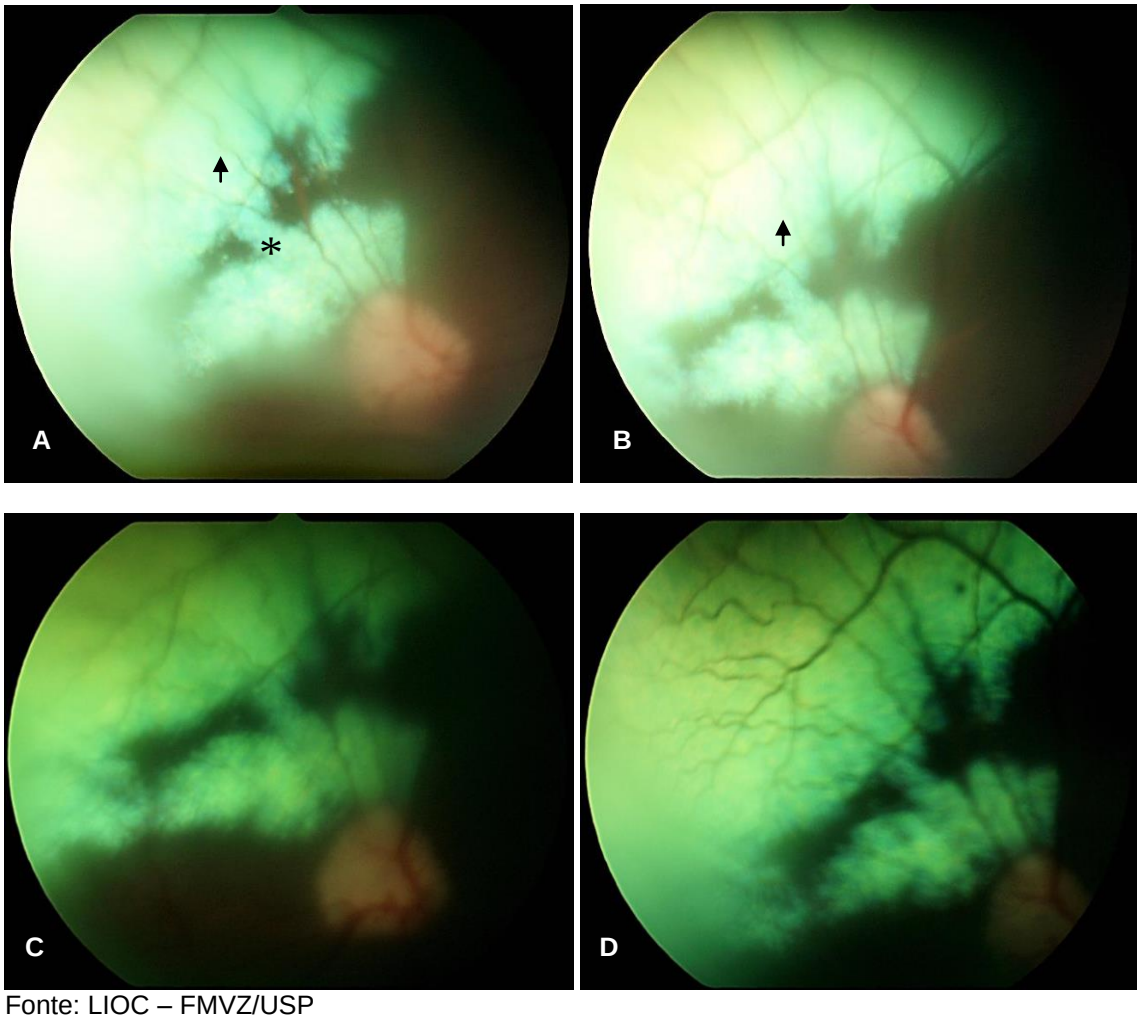

Fonte: LIOC – FMVZ/USP

Figura 22 – Animal 18: Olho direito: região central. Papila triangular em área tapetal. A. Na primeira avaliação (T0) observaram-se focos hemorrágicos (seta) na porção temporal e nasal próximo a papila e moderada tortuosidade e congestão vascular. B. Após 4 meses (T1) nota-se piora dos focos hemorrágicos (seta) com edema subretiniano (asterisco). Em T2 (figura C) nota-se piora do quadro foco hemorrágico (setas), e surgimento de um capilar profundo (asterisco), o qual foi mantido na avaliação subsequente em T8 (figura D)

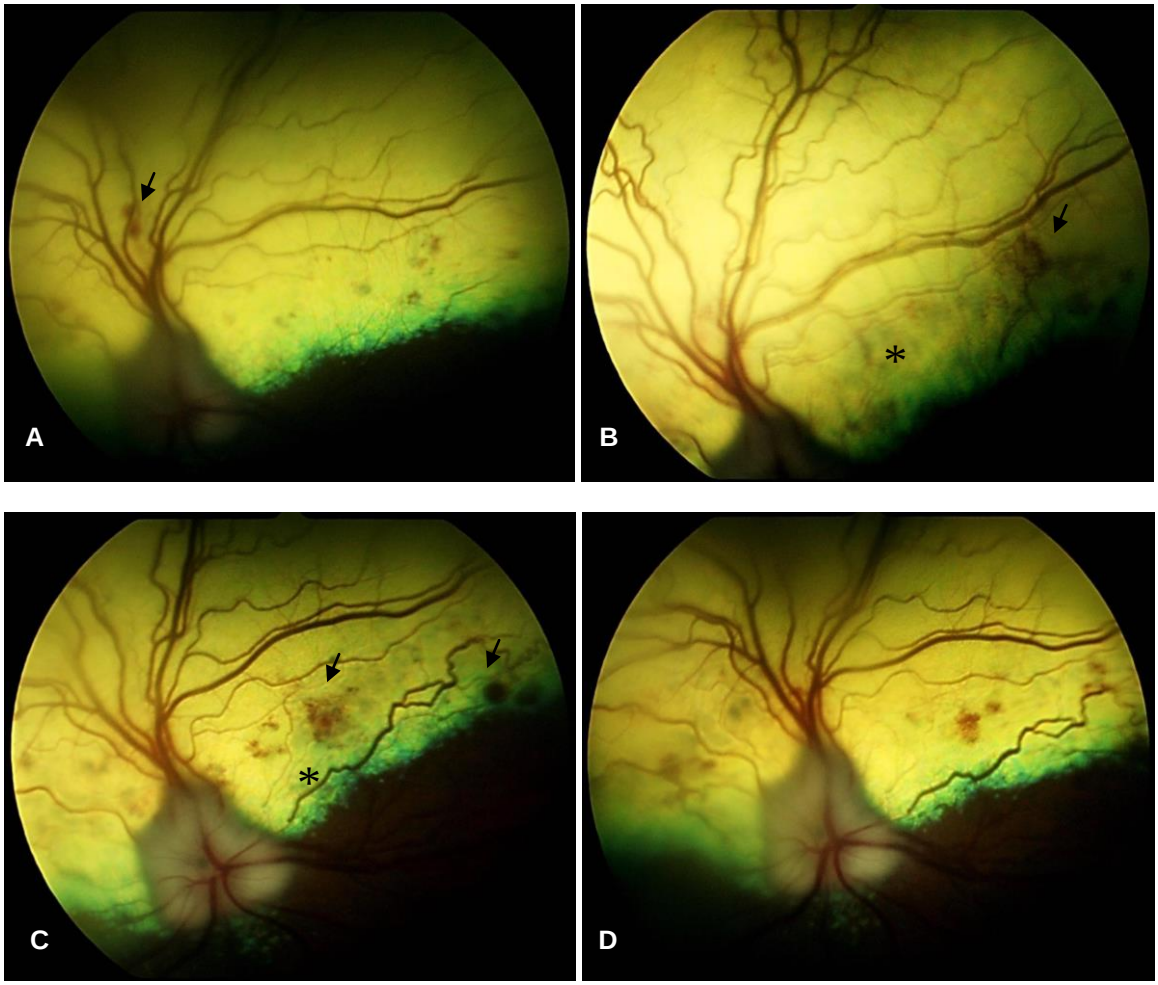

Fonte: LIOC – FMVZ/USP

Figura 23 – Animal 19: Olho esquerdo: região central. Papila irregular em área não tapetal. T0 – A, alteração da coloração da área tapetal (asterisco), leve tortuosidade vascular (seta). Nos períodos T1 (B), T2 (C), T3 (D), não houve alteração quando comparado ao T0

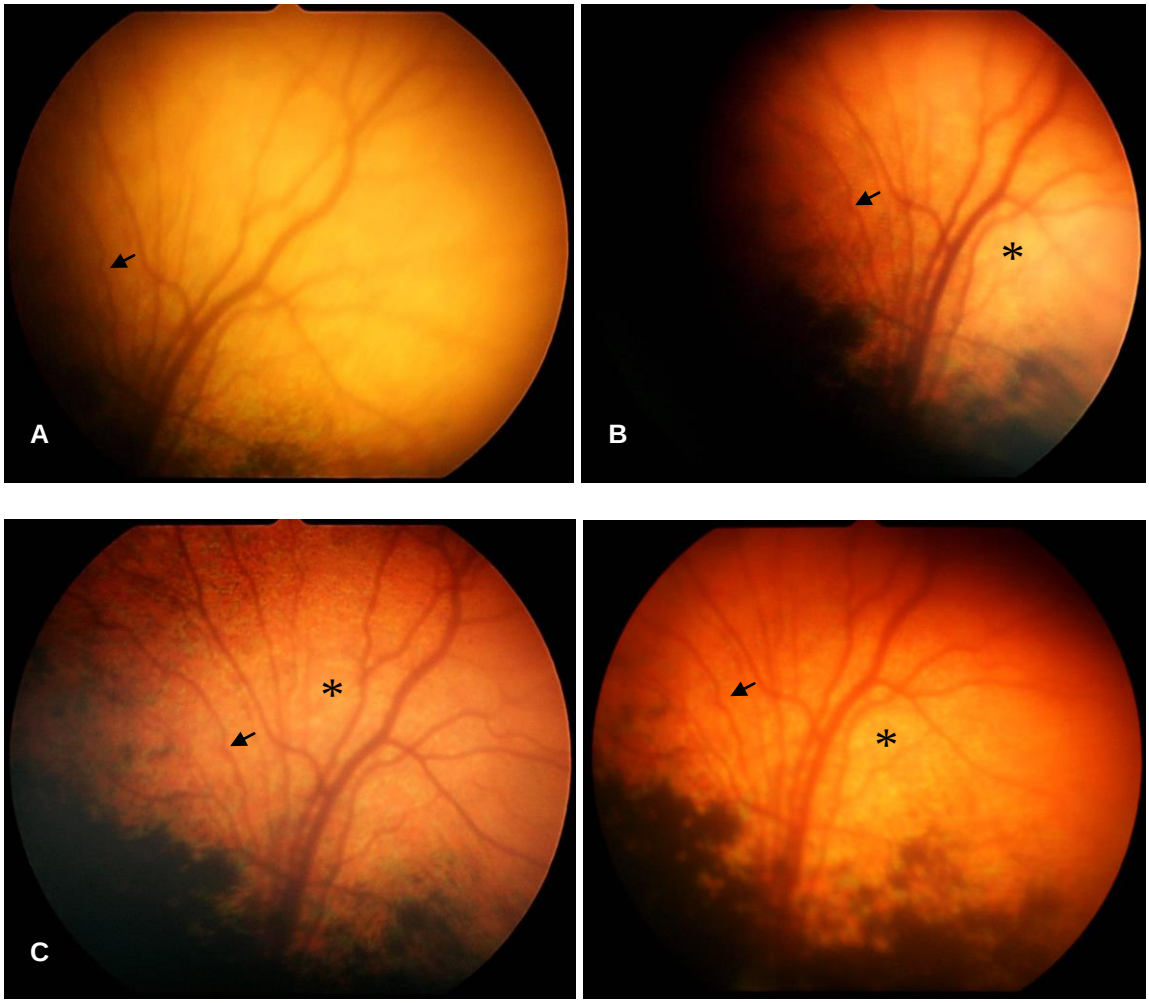

Fonte: LIOC – FMVZ/USP

Figura 24 – Animal 20: Olho direito: região central. Papila triangular em área de transição. T0 – A, tortuosidade vascular na porção periférica das arteríolas (seta). Nos períodos T1 (B) e T2 (C), manteve-se sem alterações em comparação do T0. Em T3, nota-se ponto circunscrito que pode corresponder a microaneurisma e/ou hemorragia (seta)

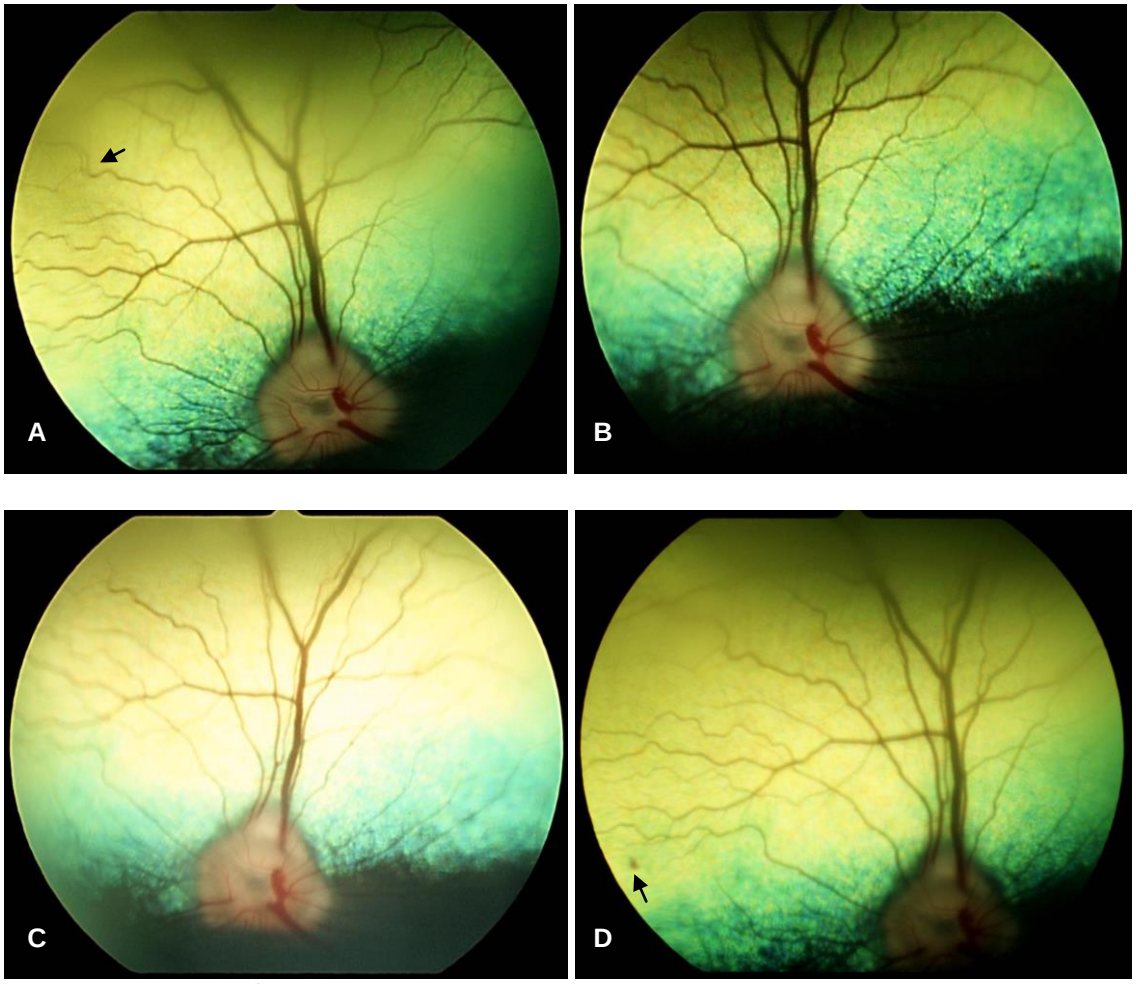

Fonte: LIOC – FMVZ/USP

Figura 25 – Animal 21: Olho direito: região central. Papila irregular em área de não tapetal. T0 – A, alteração da coloração da área tapetal (asterisco) e atenuação vascular. Nos períodos T1 (B), T2 (C), T3 (D), manteve-se sem alterações em comparação do T0. Nota-se diminuição de detalhes pela OCP

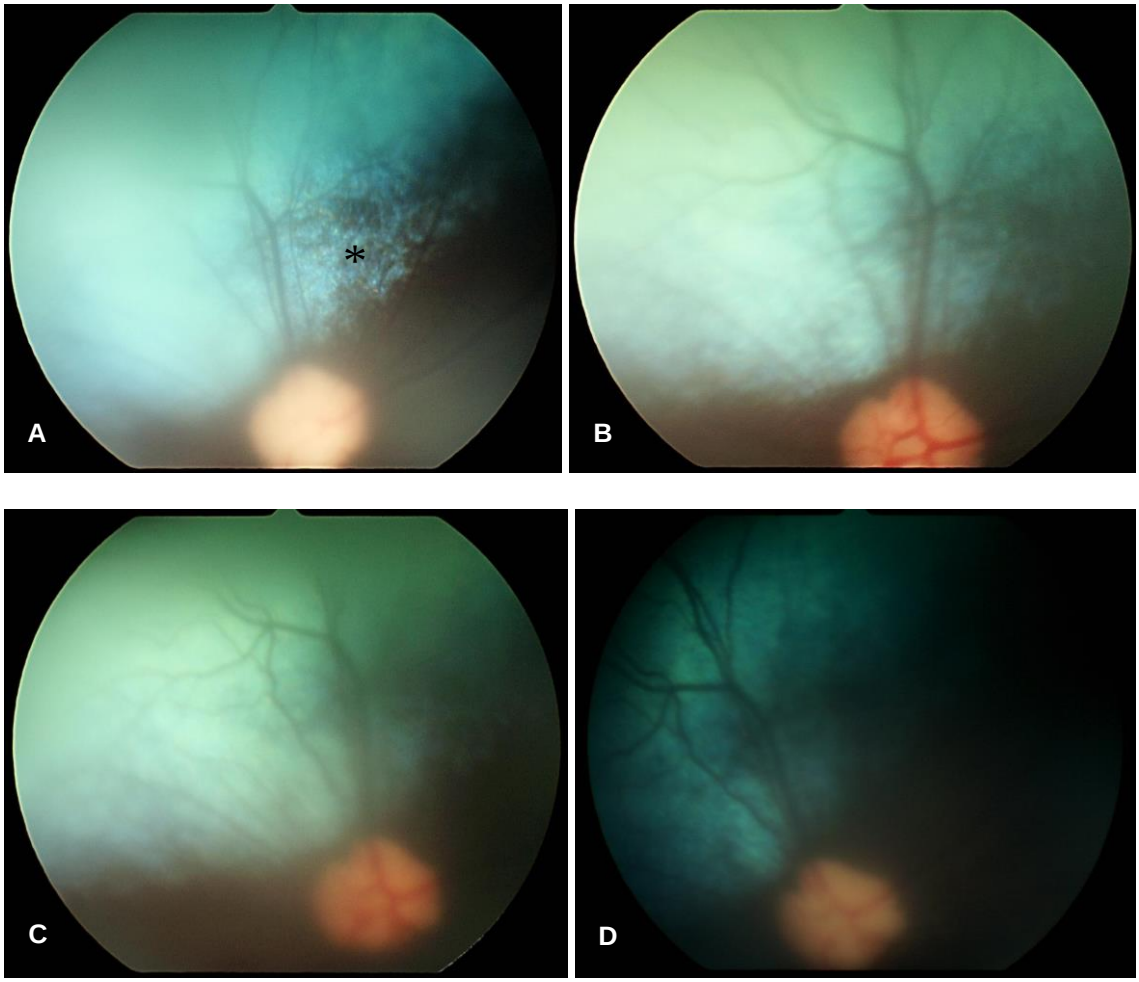

Fonte: LIOC – FMVZ/USP

Figura 26 – Animal 22: Olho direito: região central. Papila triangular em área de transição. T0 – A, alteração da coloração da área tapetal, com hiper-reflexia (asterisco) e leve tortuosidade (seta). T1 – B, manteve-se sem alterações em comparação do T0. Entretanto, nota-se diminuição dos detalhes em razão da OCP. Não foram possíveis as avaliações subsequentes em razão da piora no quadro clínico

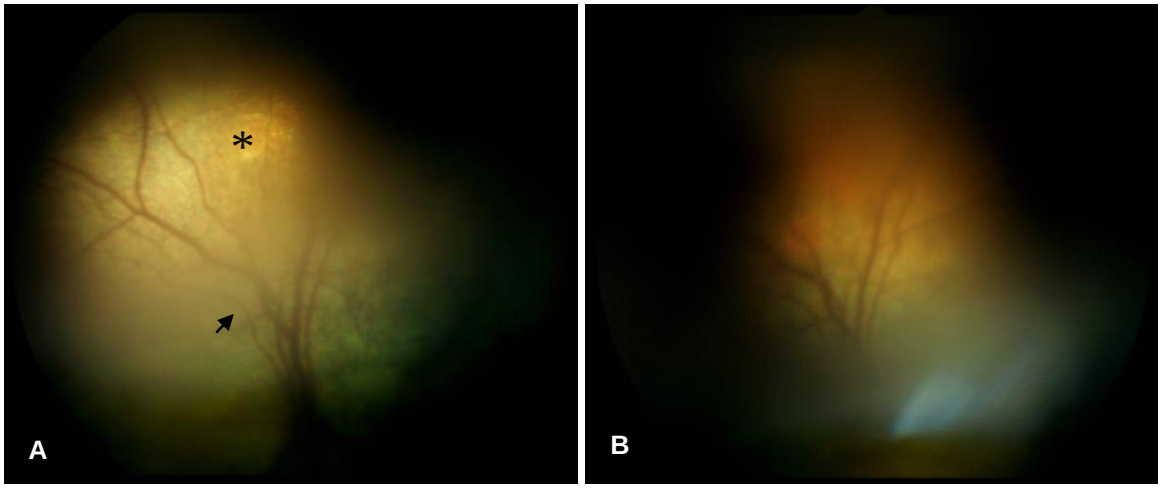

Fonte: LIOC – FMVZ/USP

5.3 **Avaliação da Tomografia de Coerência Óptica**

5.3.1 Medidas da espessura retiniana nos animais do grupo controle (GC)

A tabela 7 ilustra os animais do grupo controle (GC) submetidos ao exame de OCT e mensuração da espessura retiniana total em cada animal avaliado. A idade dos animais variou entre quatro e 15 anos, e a média de idade foi 6,9 ± 3,8 anos. A figura 27 corresponde ao animal 2 do grupo controle, no qual é possível observar a disposição das camadas da retina.

Tabela 7 – Raça, sexo e idade dos cães do grupo controle – São Paulo – 2015

Animal	Raça	Sexo	Idade	Espessura Retiniana Total (µm)
1	Cocker Spaniel	F	10 anos	220
2	Poodle	F	9 anos	203
3	SRD	F	15 anos	209
4	Lhasa Apso	M	4 anos	219
5	Pinscher	F	4 anos	230
6	Shih Tzu	F	6 anos	238
7	Maltês	M	5 anos	212
8	Poodle	M	4 anos	219
9	Poodle	M	5 anos	217

Fonte: LIOC – FMVZ/USP

Figura 27 – Imagem *infrared* e de OCT da retina normal do animal 2 do grupo controle, com espessura total de 203 µm

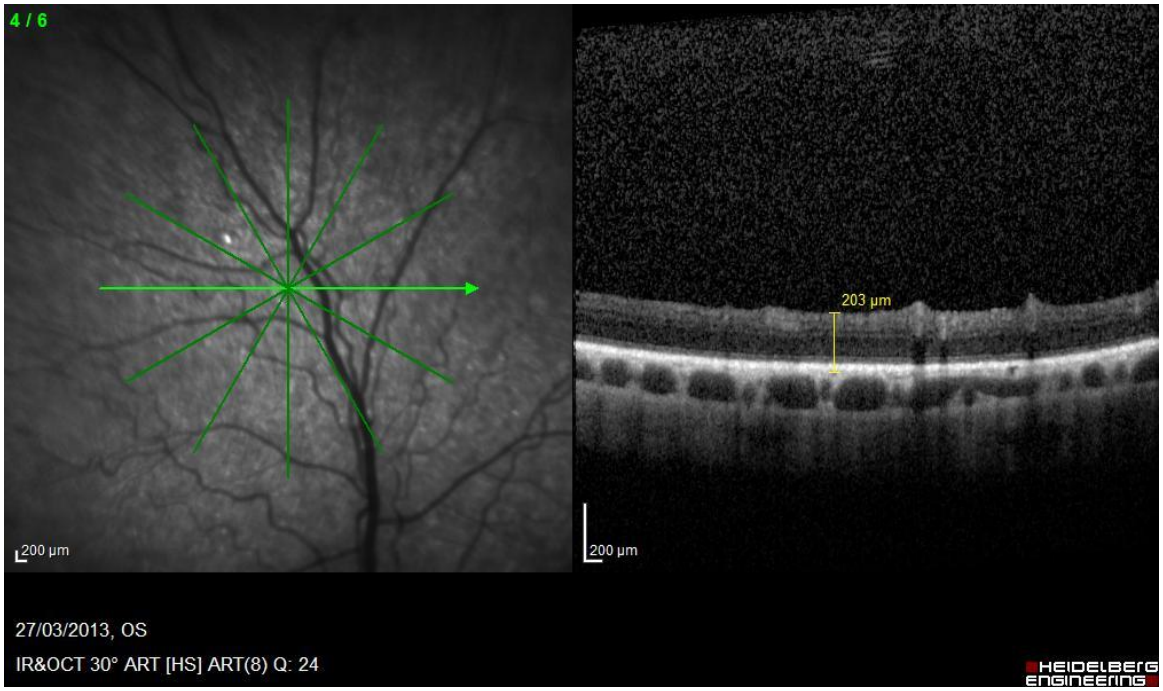

Fonte: LIOC – FMVZ/USP

5.3.2 Medidas da espessura retiniana nos animais do grupo diabete melito (GDM)

A tabela 8 ilustra os oito animais do grupo diabete melito (GDM) submetidos ao exame de OCT e mensuração da espessura retiniana total em cada caso avaliado. A idade dos animais variou entre seis e 15 anos, e a média de idade foi 10,3 ± 3,2 anos. As imagens obtidas pela OCT nos animais diabéticos estão apresentadas nas figuras 29 a 37.

Tabela 8 – Raça, sexo e idade dos cães do grupo diabete melito – São Paulo – 2015

Animal	Raça	Sexo	Idade	Espessura Retiniana Total (µm)
12	SRD	F	15 anos	214
13	Maltês	M	13 anos	181
14	Poodle	F	10 anos	186
16	Poodle	M	10 anos	227
19	Maltês	F	8 anos	180
20	Labrador	M	7 anos	204
21	Pug	M	6 anos	201
22	Dachshund	F	13 anos	191

Fonte: LIOC – FMVZ/USP

A avaliação por meio da OCT teve como objetivo avaliar a espessura retiniana e arquitetura das camadas da retina em cães diabéticos sugerindo relação com a retinopatia diabética.

Dos oito cães submetidos ao exame, quatro cães (animal 12, 16, 20 e 21) apresentaram normalidade na espessura e estratificação das camadas. Quatro cães (animal 13, 14, 19 e 22) apresentaram redução ou afinamento da espessura retiniana total. Entretanto, um cão (animal 19) além da redução difusa da retina neurossensorial, apresentou perda da estratificação.

Um cão (animal 22) apresentou redução acentuada de uma pequena área com distorção da arquitetura retiniana, o qual foi confrontado com a retinografia, que apresentou hiper-reflexia no mesmo local avaliado pela OCT, reforçando a atrofia retiniana focal.

Figura 28 – A. Retinografia correspondente à área avaliada pela OCT. B. Imagem *infrared* e de OCT da retina do animal 12, com corte linear em região temporal superior. E possível notar a estratificação da camada interna preservada, com espessura total de 214 µm

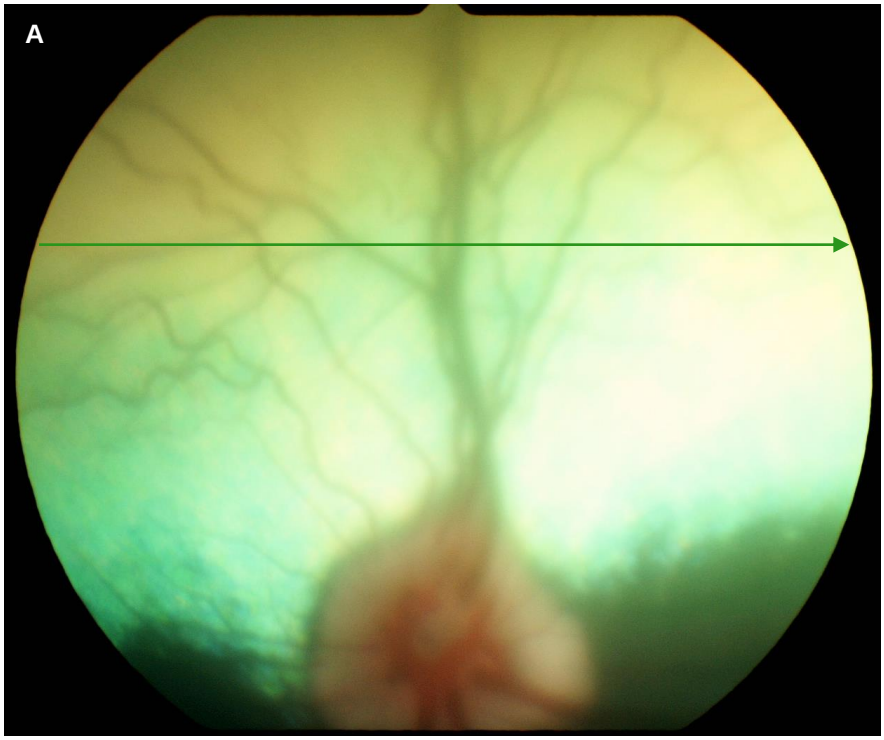

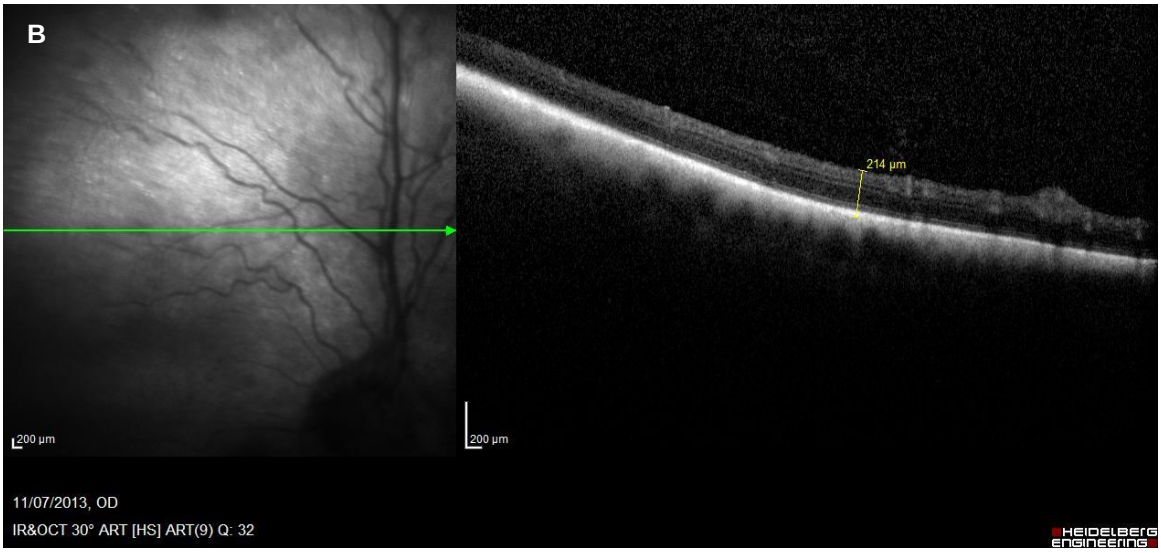

Fonte: LIOC – FMVZ/USP

Figura 29 – A. Retinografia correspondente à área avaliada pela OCT. B. Imagem *infrared* e de OCT, em corte linear, da retina do animal 13, da região medial superior. Observa-se afinamento da retina neurossensorial sem perda da estratificação da camada interna, com espessura total de 181 µm

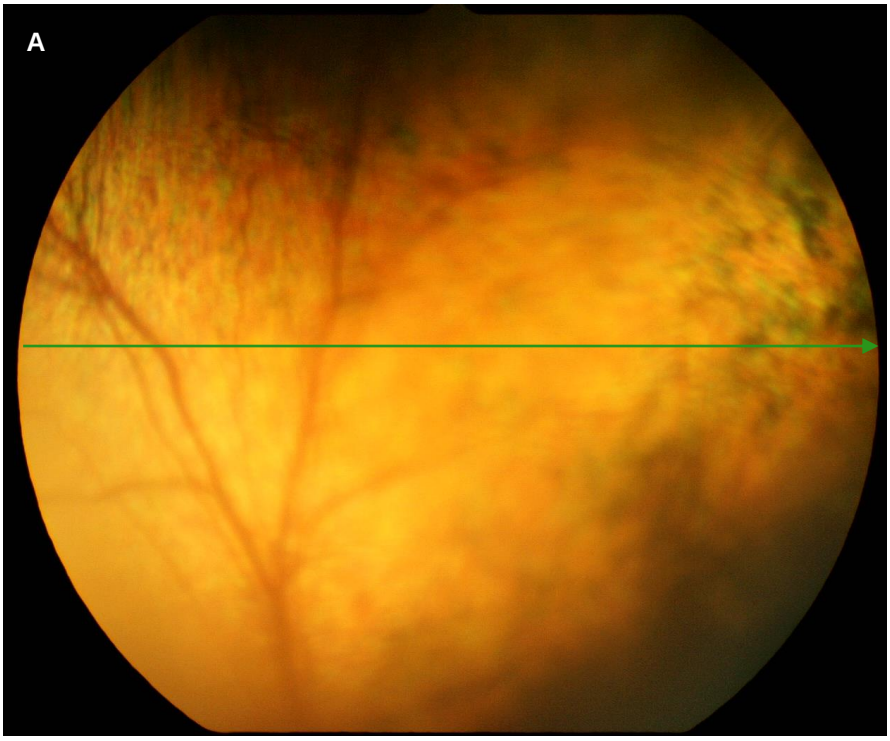

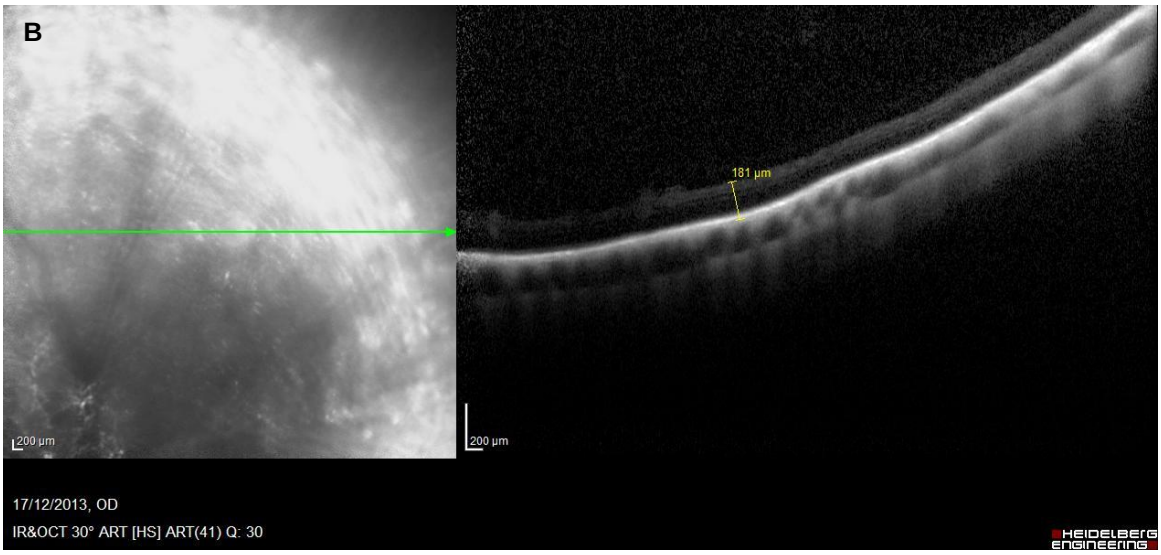

Fonte: LIOC – FMVZ/USP

Figura 30 – A. Retinografia correspondente à área avaliada pela OCT. B. Imagem *infrared* de OCT do animal 14, utilizando corte linear da região medial superior da retina. E possível notar afinamento difuso da espessura retiniana total, com identificação das camadas da retina, com espessura total de 186 µm

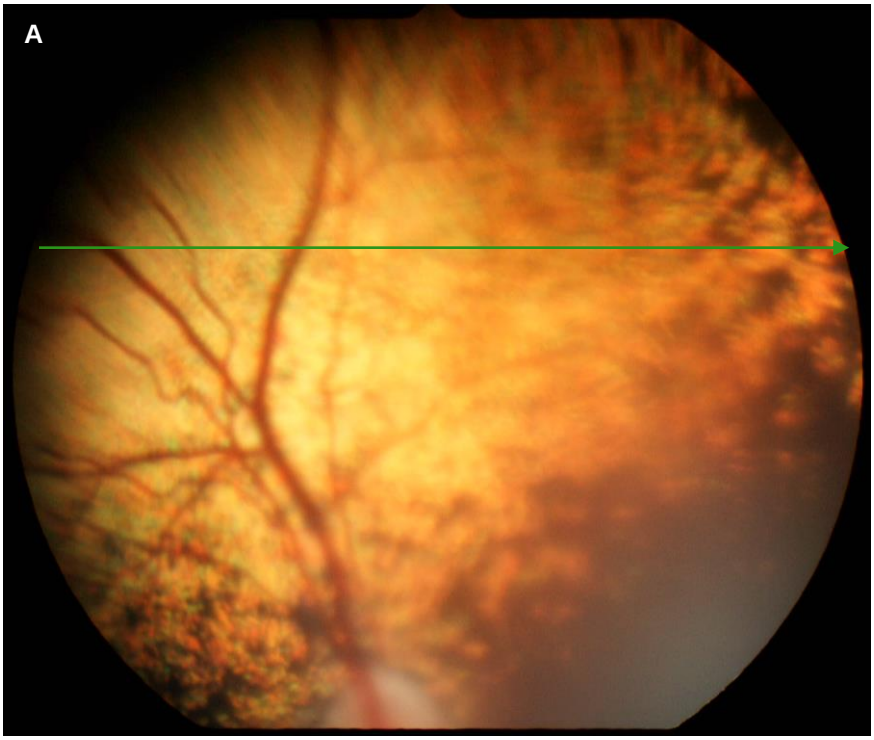

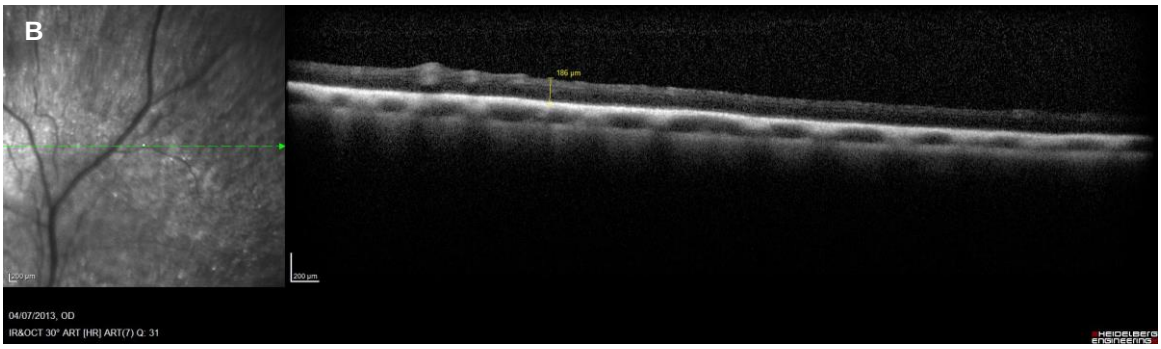

Fonte: LIOC – FMVZ/USP

Figura 31 – A. Retinografia correspondente à área avaliada pela OCT. B. Imagem *infrared* e de OCT da retina do animal 16, em corte linear da região peripapilar superior. Nota-se estratificação da camada interna preservada, com espessura total de 227 µm

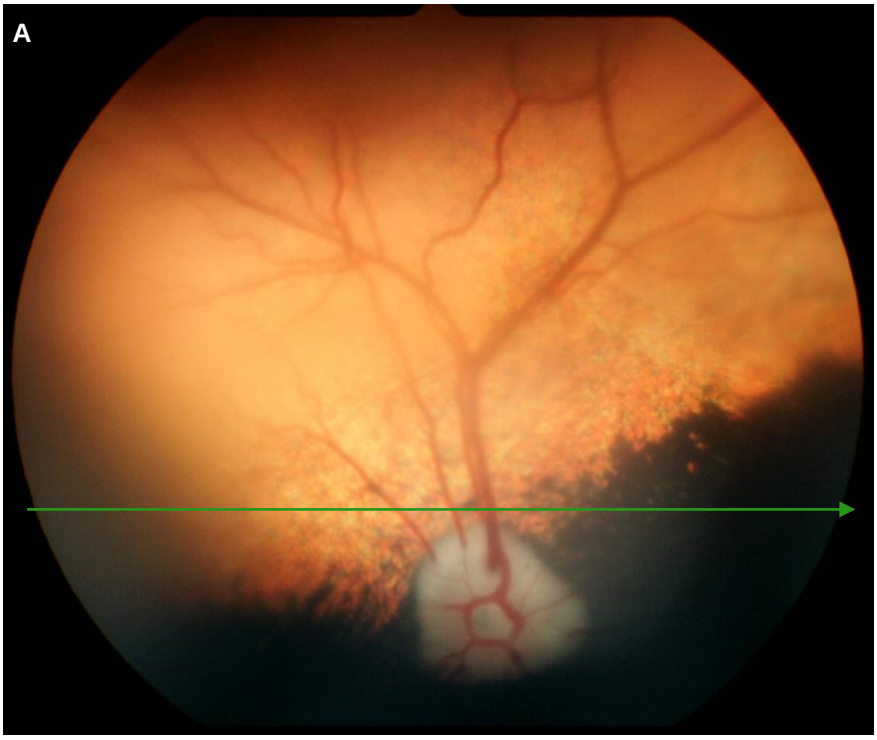

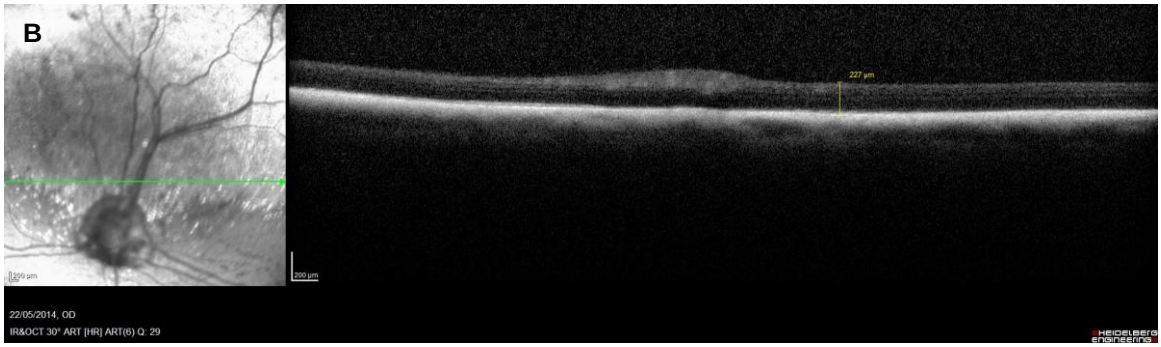

Fonte: LIOC – FMVZ/USP

Figura 32 – A. Retinografia correspondente à área avaliada pela OCT. B. Imagem *infrared* e de OCT da retina do animal 19 em cortes radiais da região periférica. É possível notar a estratificação das camadas a retina na área tapetal e retina neurossensorial com redução difusa. Espessura retiniana total de 180 µm

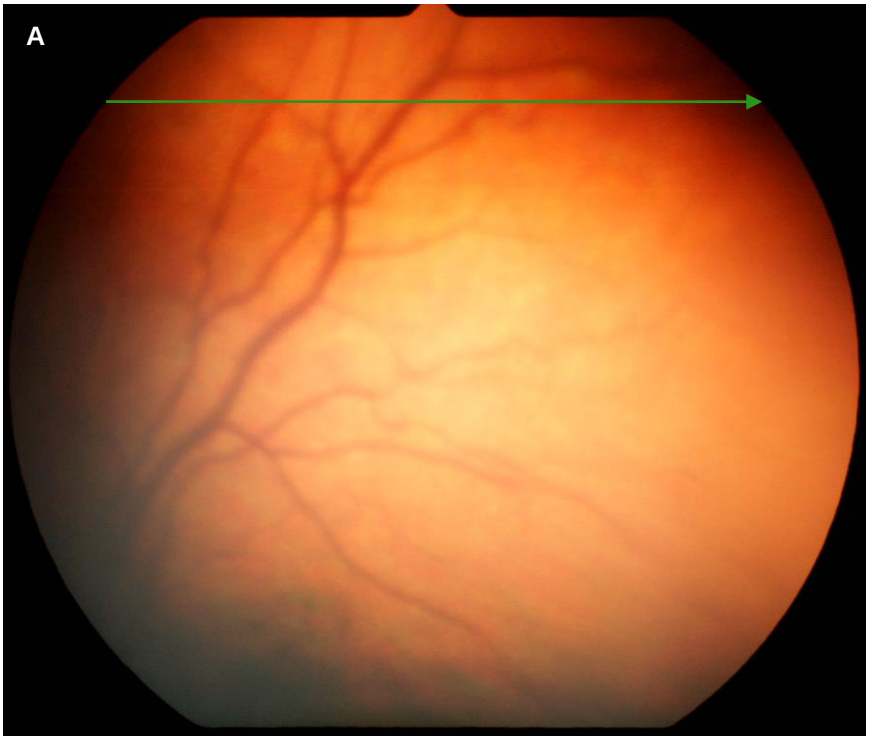

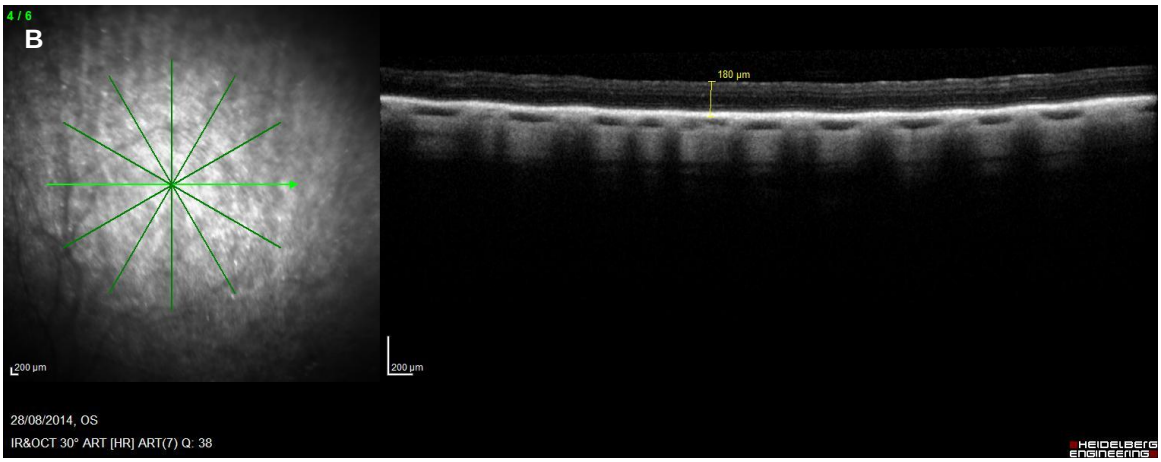

Fonte: LIOC – FMVZ/USP

Figura 33 – A. Retinografia correspondente à área avaliada pela OCT. B. Imagem *infrared* e de OCT da retina do animal 20, em corte linear em região medial superior. E possível notar a identificação das estratificações, mesmo com diminuição dos detalhes em razão da OCP. Espessura retiniana total de 204 µm

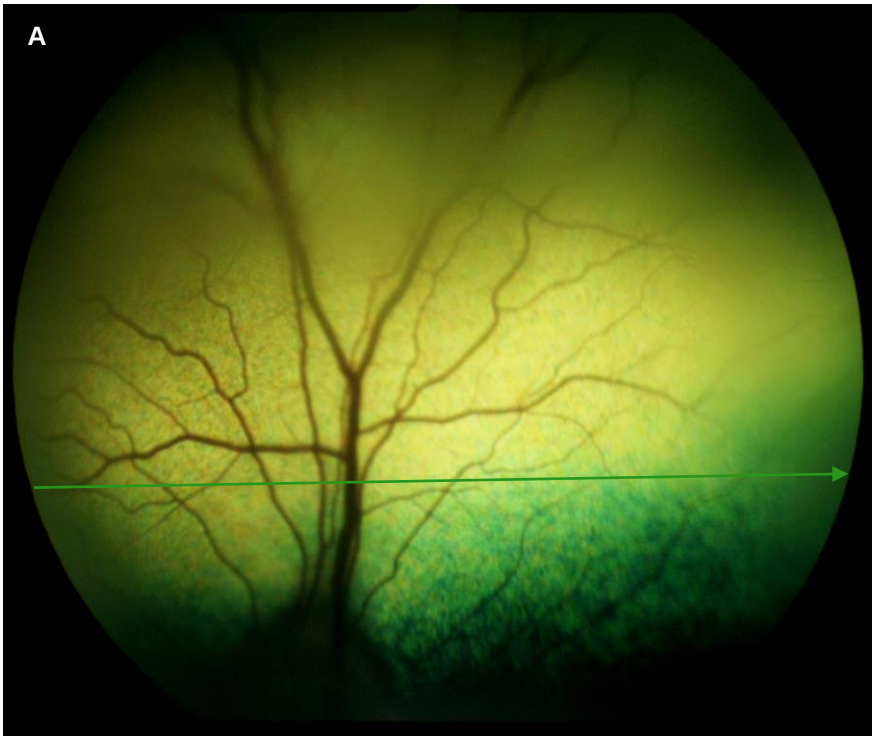

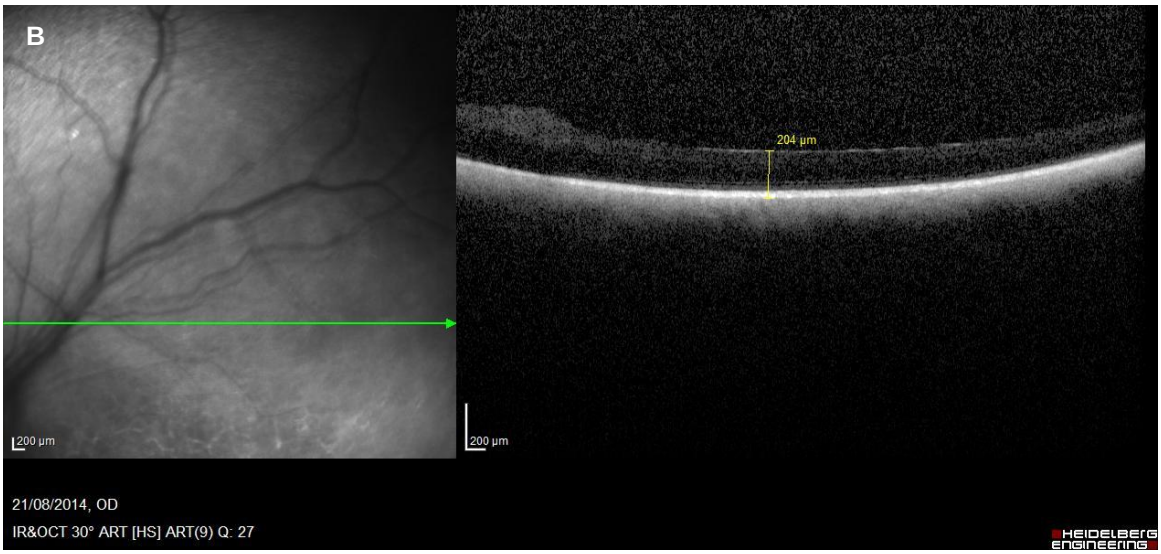

Fonte: LIOC – FMVZ/USP

Figura 34 – A. Retinografia acima corresponde à área avaliada pela OCT. B. Imagem *infrared* e de OCT, em corte linear, da retina do animal 21, da região central superior. E possível notar a estratificação da camada interna preservada. Espessura retiniana total de 201 µm

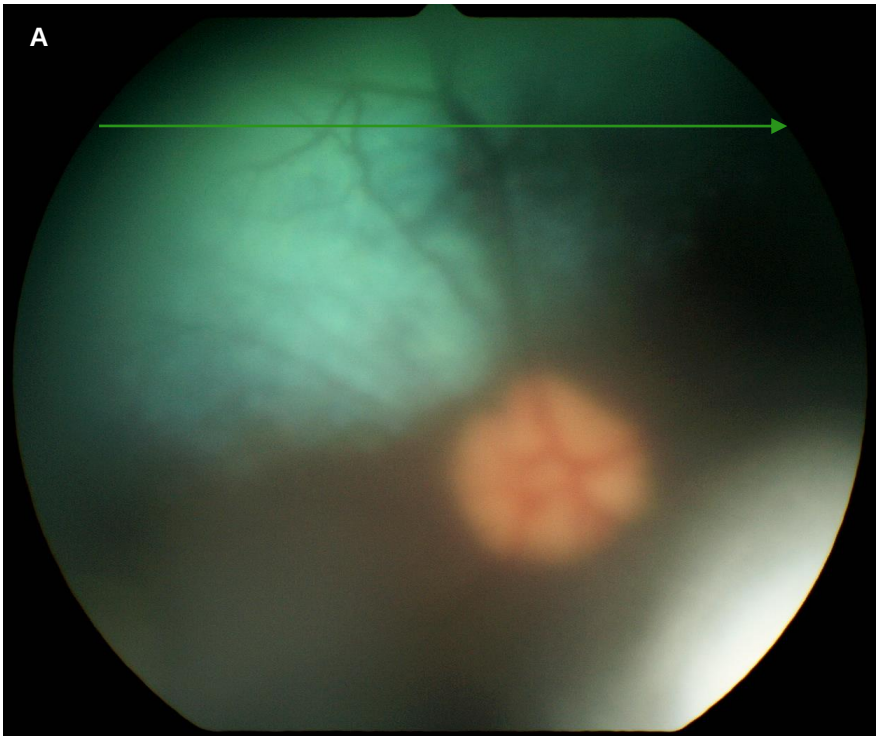

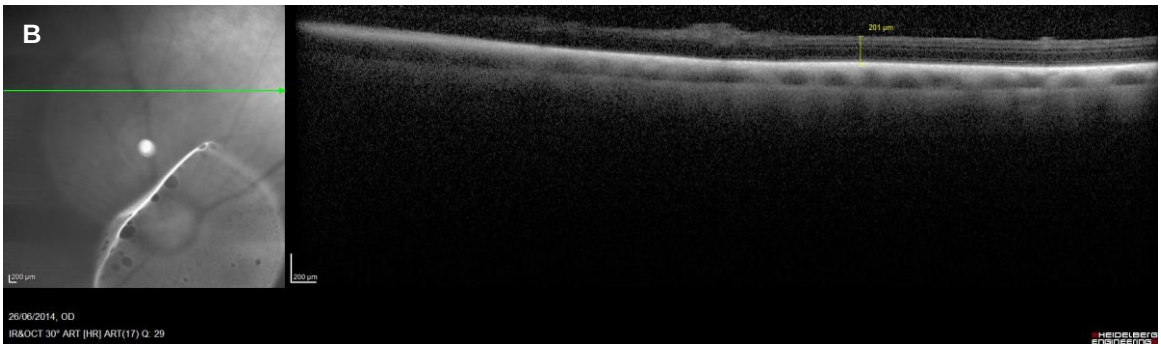

Fonte: LIOC – FMVZ/USP

Figura 35 – A. Retinografia correspondente à área avaliada pela OCT. B. Imagem *infrared* e de OCT da retina do animal 22, em corte linear da região superior. E possível notar estratificação da camada interna preservada e diminuição difusa retina neurossensorial, com espessura total de 191 µm

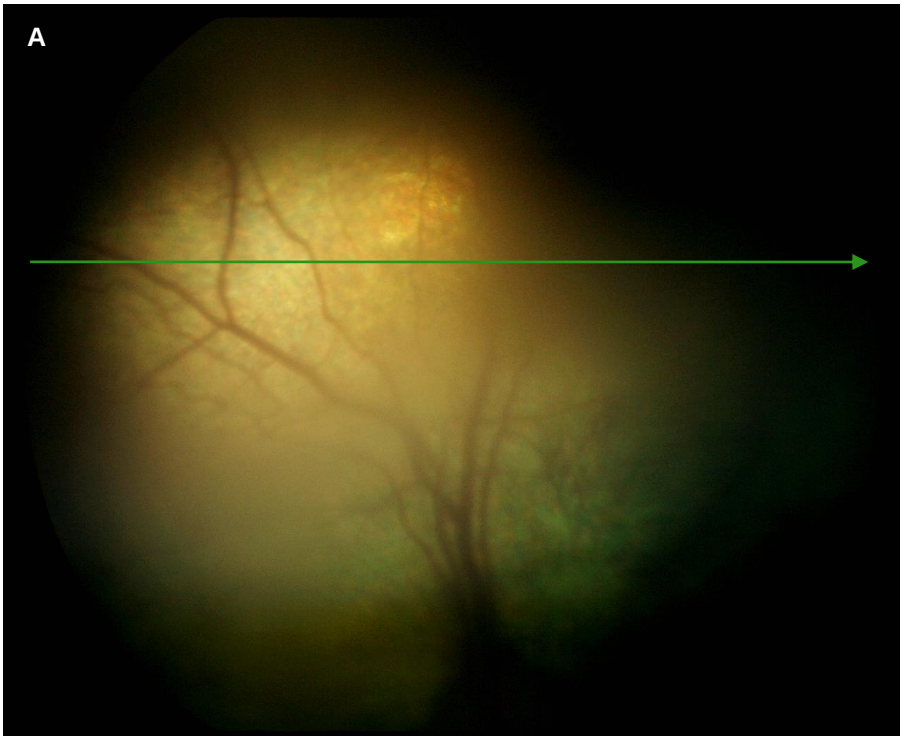

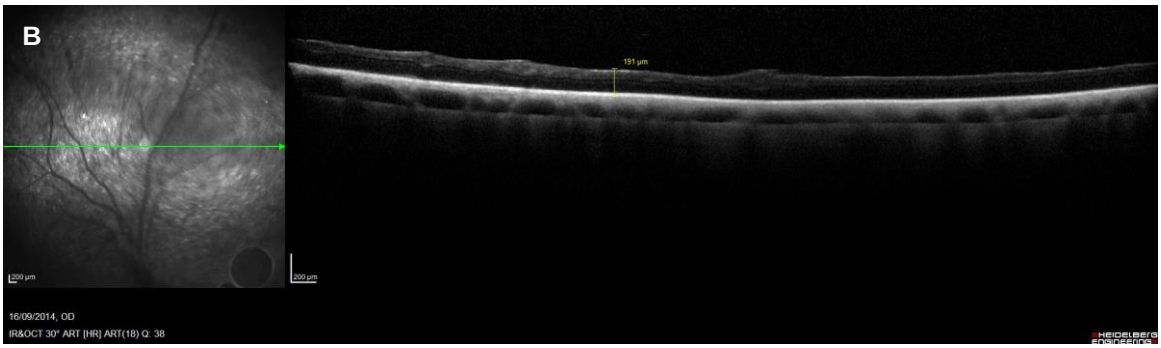

Fonte: LIOC – FMVZ/USP

Figura 36 – A. Retinografia correspondente à área avaliada, o qual nota-se uma área de hiper-reflexia. B. Imagem *infrared* e de OCT da retina do animal 22, em corte radiais da região superior. Observa-se acentuado afinamento e desorganização da arquitetura interna, sem identificação das estratificações (seta)

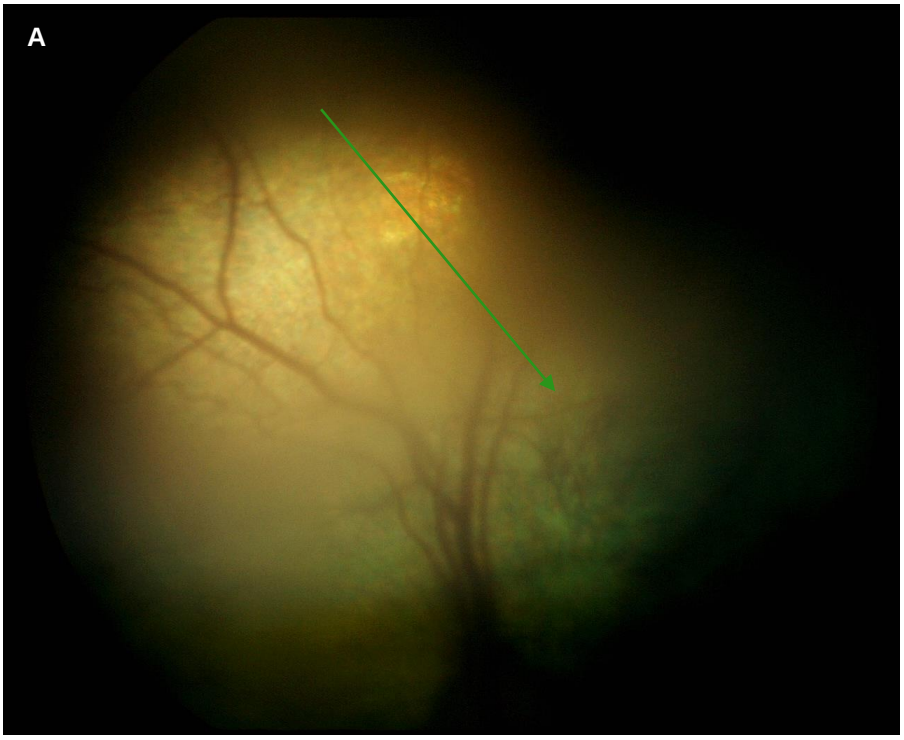

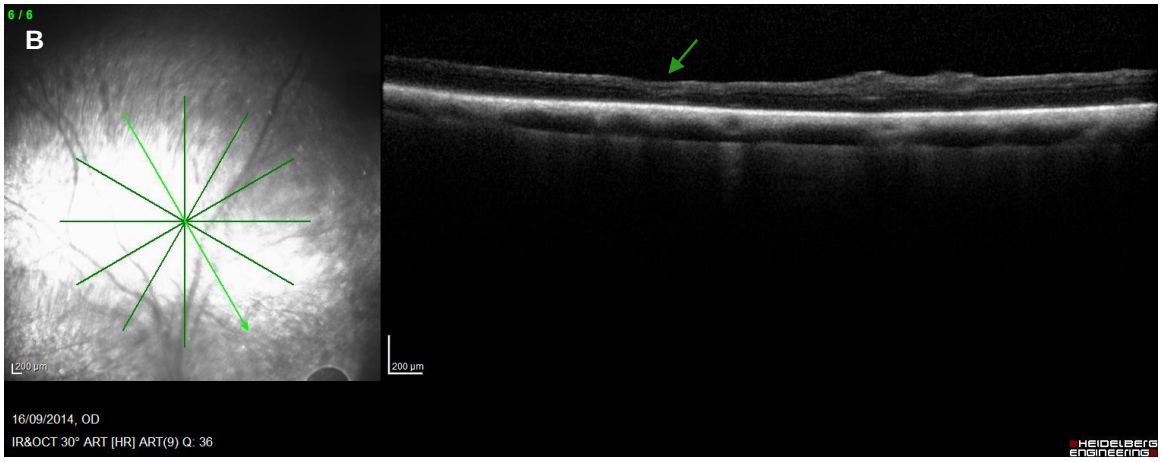

Fonte: LIOC – FMVZ/USP

5.3.3 Análise estatística da Tomografia de Coerência Óptica

Diante da análise estatística, observou-se diferença estatisticamente significante entre os valores de OCT do grupo diabete melito (GDM) e grupo controle (GCO), com valores de 198 ± 17μm e 219 ± 11μm (p=0,008) respectivamente (Gráfico 4).

Gráfico 4 – Representação gráfica com os valores da espessura retiniana total para o grupo diabete melito (GDM) e grupo controle (GCO)

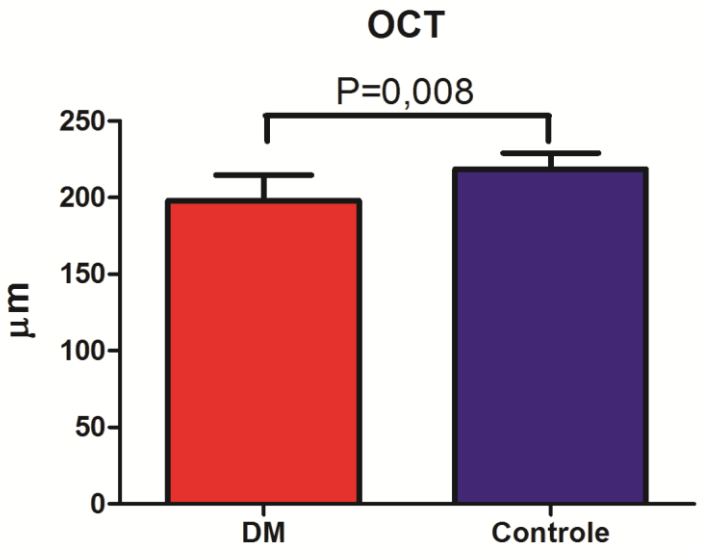

Fonte: LIOC – FMVZ/USP

6 **DISCUSSÃO**

O diabete melito é caracterizado pela deficiência relativa ou absoluta de insulina. Sendo uma das mais frequentes doenças endócrinas que afetam cães idosos e de meia idade (FLEEMAN; RAND, 2001; FELDMAN; NELSON, 2004).

Fatores como obesidade, exposição às toxinas ou fármacos que causem resistência insulínica, destruição imuno-mediada das ilhotas de Langerhans, ou destruição das ilhotas secundária a pancreatite podem ser responsáveis para o desenvolvimento da doença. Todos esses aspectos corroboram para que a doença seja considerada como multifatorial (GUPTILL; GLICKMAN; GLICKMAN, 2003).

Esta afecção é diagnosticada em cães com idade entre quatro e 14 anos, com prevalência em sete e 10 anos de idade (FELDMAN; NELSON, 2004). A média de idade de cães acometidos pelo diabete foi de 8,9 e 9 em diferentes estudos (BEAM et al., 1999; DAVISON, et al., 2005). Guptill et al. (2003) estudando cães diabéticos atendidos durante 30 anos, demonstraram que a idade de maior prevalência do diabete foi entre 10 e 15 anos. A média da idade encontrada em nosso estudo foi de 10 anos, corroborando com os dados da literatura.

Certas raças de cães apresentam predisposição ao diabete, tais como: Samoieda, Terrier Tibetano e Cair Terrier, enquanto que, raças como o Boxer, Pastor Alemão e Golden Retriever, apresentam menor risco para doença (CATCHPOLE et al., 2005). Outros estudos demonstraram que raças mestiças apresentam risco maior de serem acometidos quando comparadas com cães de raça pura (GUPTILL; GLICKMAN; GLICKMAN, 2003). Estudo desenvolvido por Beam et al. (1999) com 200 cães diabéticos, identificou que cães mestiços e Poodles corresponderam a 25,5% e 20,5% dos casos respectivamente. Resultado semelhante foi obtido neste estudo, no qual cães SRD (sem raça definida) corresponderam a 27% do total de cães atendidos, sendo Poodle a segunda raça mais frequente (23%).

As fêmeas, ocasionalmente, desenvolvem diabete durante o diestro ou gestação, como resultado da ação antagonista que a progesterona gera sobre a insulina (FELDMAN; NELSON, 2004). Neste estudo, as fêmeas foram

pronunciadamente mais acometidas em relação aos machos, o que está de acordo com a literatura.

O diagnóstico do diabete melito requer a presença dos sinais clínicos adequados e a comprovação da hiperglicemia e da glicosúria persistentes em jejum (NELSON, 2004), sendo que a severidade dos sinais clínicos está diretamente relacionada com a severidade da hiperglicemia (FELDMAN; NELSON, 2004).

Alguns testes bioquímicos são indicados para avaliação do controle glicêmico em pacientes diabéticos, como a frutosamina, uma proteína sérica formada por meio de reações não enzimáticas irreversíveis com a glicose, que reflete a concentração glicêmica durante duas semanas precedentes (LOSTE; MARCA, 2001). Valores abaixo 400 µmol/l indica excelente controle glicêmico e, acima de 550 µmol/l indica controle ruim (NELSON, 2004). Os níveis médios de frutosamina dos pacientes deste estudo apresentaram controle ruim em todos os períodos de avaliação. Este dado corrobora com estudo realizado por Davison et al. (2005), que encontraram valores médios altos em cães diabéticos submetidos a diferentes tipos de insulina.

A principal manifestação ocular do diabete melito no cão é o desenvolvimento da catarata, que pode variar de acordo com a raça, individualidade, idade de início da doença, duração da doença e severidade da hiperglicemia (CULLEN; WEBB, 2013). Geralmente está associada a um desenvolvimento rápido, bilateral e simétrico em razão das alterações das vias metabólicas da lente (DAVIDSON; NELMS, 2013).

A espécie canina é altamente susceptível ao desenvolvimento da catarata diabética. Essa susceptibilidade é em razão da dificuldade do controle glicêmico nesta espécie, resultando em hiperglicemia crônica. Alguns cães diabéticos, a despeito de uma boa resposta à insulinoterapia e controle glicêmico adequado, também desenvolvem catarata (DAVIDSON; NELMS, 2013).

Resultados de um estudo que avaliou e estimou o tempo médio para a formação da catarata em cães diabéticos, mostraram que metade dos cães desenvolveu catarata com cinco e seis meses após o diagnóstico, e cerca de 80% apresentaram catarata ao longo do tempo, com aproximadamente 16 após ter sido diagnosticada a diabete (BEAM et al., 1999).

Todos os animais do estudo foram acometidos pela catarata diabética em diferentes estágios de progressão, contudo, somente um cão não desenvolveu a doença durante o período de acompanhamento, apresentando apenas, sinais do estágio inicial do desenvolvimento da catarata, não resultando em déficit visual. Este dado corrobora com os dados obtidos por Beam et al. (1999), no qual um cão desenvolveu catarata após 70 meses do diagnóstico do diabete melito.

Uma vez que a catarata impossibilita o exame fundoscópico e inviabiliza a observação das alterações retinianas, é necessário submeter os pacientes ao exame de eletrorretinografia de campo total (ERG), com o intuito de avaliar a integridade funcional da retina, tornando-se assim indispensável na avaliação pré-cirúrgica de catarata (SAFATLE et al., 2010a). Sabe-se que algumas doenças retinianas, como a atrofia progressiva da retina, precedem a formação da catarata, e que as raças Poodle e Cocker Spaniel Inglês possuem predisposição genética para a doença (SAFATLE et al., 2010a; SAFATLE et al., 2010c). Os cães portadores de catarata deste estudo foram submetidos ao exame de ERG antecedendo a facoemulsificação. Cães que apresentaram ERG extinto ou compatível com atrofia progressiva da retina foram excluídos deste estudo.

Como o ERG avalia a função retiniana, este exame também pode ser utilizado na avaliação da retina de cães diabéticos sugerindo uma possível alteração neurorretiniana que esses pacientes possam apresentar (SAFATLE, 2010b).

De acordo com Crawford et al. (2009), a retinopatia diabética (RD) é uma complicação microvascular secundária ao diabete melito. Alguns autores caracterizam a RD como consequência de processo neurodegenerativo associado a complicações vasculares (GARDNER et al., 2002), sendo a principal causa de cegueira e limitação visual no mundo (CORRÊA; EAGLE JR, 2005; CRAWFORD et al., 2009).

A causa da RD não está bem elucidada, mas acredita-se que seja multifatorial. Propõe-se que mudanças bioquímicas secundárias à hiperglicemia crônica e aumento da atividade da aldose redutase, produtos finais da glicação avançada, alterações na hemodinâmica, e perda de células endoteliais e pericitos estão relacionadas com a etiologia da doença (LANDRY et al., 2004).

A disfunção microvascular retiniana em humanos portadores de diabete melito é caracterizada clinicamente por hemorragias, microaneurismas, exsudatos algodonosos, exsudatos lipídicos, edema macular, oclusão de capilares e por fim, neovascularização (GARDNER et al., 2002). Desses achados clínicos, o edema macular é o mais correlacionado com o grau de perda visual (SERRARBASSA et al., 2008).

Embora a RD ocorra no cão, a evolução e severidade das lesões retinianas são menores em comparação com o desenvolvimento da doença em humanos diabéticos. Em cães diabéticos, as lesões oculares incluem alterações na vasculatura retiniana e formação de catarata, assim como os humanos (NARFSTRÖM; PETERSEN-JONES, 2013).

Ao passo que as alterações vasculares na retina são mais graves e contribuem para cegueira no homem, essas são menos severas e de importância clínica menor no cão com diabete de ocorrência espontânea. Por outro lado, a formação da catarata é o primeiro achado inicial do diabete no cão (NARFSTRÖM; PETERSEN-JONES, 2013).

De fato, a maioria dos animais avaliados neste estudo foi acometida com o desenvolvimento da catarata diabética. Uma vez que catarata impede a avaliação da retina, impossibilitando o exame fundoscópico, este tem sido o maior impedimento ao estudo da RD em cães (LANDRY et al., 2004). Os cães diabéticos avaliados neste estudo portadores de catarata foram submetidos à facoemulsificação para que a retinografia pudesse ser realizada nos tempos pré-determinados.

O desenvolvimento e/ou progressão da RD após a cirurgia de catarata com técnicas antigas, como a facectomia intracapsular e extracapsular convencional, tem sido documentado em humanos diabéticos (MITTRA et al., 2000). Atualmente, a facectomia extracapsular por facoemulsificação, é muito menos traumática e desde que não apresente complicações pós-operatórias, parece não estar associada à progressão da retinopatia diabética. Caso ocorra progressão da RD, este deve estar relacionada com o curso natural da doença (MITTRA et al., 2000; SQUIRRELL et al., 2002).

Os cães submetidos à remoção da catarata pela técnica de facoemulsificação não apresentaram complicações intra ou pós-cirúrgicas no período avaliado. Dois animais apresentaram piora na retinografia após 12

meses de avaliação, mostrando que a RD progrediu. Este fato pode estar relacionado à progressão da doença. Contudo, todos recuperaram a visão após a cirurgia, mostrando que a lesão retiniana observada não foi intensa e que a procedimento cirúrgico não provocou piora na retinopatia, corroborando com os dados obtidos na literatura.

Apenas um paciente apresentou lesão retiniana, como hemorragia, microaneurismas, edemas, desde o primeiro atendimento, com piora das lesões nas avaliações subsequentes. Este havia sido submetido à facoemulsificação, e iniciou-se o acompanhamento fundoscópico após alta da cirurgia.

Durante a avaliação retinográfica nenhum paciente fez uso de anti-inflamatórios não esteroidais, uma vez que o uso destes anti-inflamatórios, como o cetoprofeno, promove trombocitopatia causando uma redução na agregação plaquetária, predispondo a hemorragia retiniana (LANDRY et al., 2004).

Neste estudo os cães diabéticos não apresentaram achados clínicos compatíveis com doenças que pudessem causar alterações retinianas como: hipertensão sistêmica, síndrome da hiperviscosidade, doenças imunomediadas, trombocitopenia, coagulopatias, doenças infecciosas e policitemia (NARFSTRÖM; PETERSEN-JONES, 2013). Todos os cães foram avaliados previamente e aqueles que apresentaram quaisquer doenças como as citadas acima foram excluídos deste estudo.

A fisiopatogenia das alterações microvasculares do tecido retiniano está relacionado à hiperglicemia crônica, que promove alterações circulatórias como a perda do tônus vascular, alterações do fluxo sanguíneo, aumento da permeabilidade vascular e consequentemente extravasamento e edema e, por fim, obstrução vascular que leva à neovascularização, com vasos frágeis que se rompem, levando a hemorragias e descolamento da retina (BOSCO et al., 2005).

Os animais do nosso estudo tiveram os valores glicêmicos e de frutosamina avaliados em todos os quatro períodos e todos os pacientes demonstraram um controle inadequado. Em humanos, o mau controle glicêmico é o principal fator de risco para progressão da RD, associado à duração do DM. A hiperglicemia é um fator de risco modificável, existindo inúmeras evidências que demonstram a importância do bom controle glicêmico para prevenção da RD (ESTEVES et al., 2008).

A RD em humanos é dividida clinicamente em retinopatia de fundo ou não proliferativa, pré-proliferativa e proliferativa. A retinopatia de fundo ou não proliferativa, é caracterizada por edema retiniano, microaneurismas, hemorragias e exsudatos. A fase pré-proliferativa, caracterizada por exsudatos algodonosos ou áreas de infarto retiniano com isquemia progressiva. A fase proliferativa é caracterizada por neovascularização da retina, disco óptico e íris (CORRÊA; EAGLE JR, 2005). No cão diabético ocorre apenas a fase da RD de fundo ou não proliferativa (NARFSTRÖM; PETERSEN-JONES, 2013). Com os achados retinográficos deste estudo podemos reafirmar que as lesões são compatíveis com a RD não proliferativa, apresentando edema retiniano, microaneurismas, hemorragia e exsudato, sem comprometimento visual.

Os cães diabéticos deste estudo avaliados durante 12 meses apresentaram alteração vascular em 91% (20/22) animais do estudo, microaneurismas e hemorragias em 41% (9/22) dos casos, alterações na coloração e refletividade da área tapetal em 77% (17/22) dos casos. Em alguns casos foi possível observar piora das lesões com o tempo de avaliação em dois pacientes, com o aparecimento de foco hemorrágico em área tapetal.

A prevalência de hemorragia retiniana e microaneurismas em estudo com 52 cães diabéticos realizado por Landry et al. (2004) foi de 21%. Sendo que em nosso estudo foram de 41% que comparativamente com os dados de Landry e colaboradores foi maior.

A maioria das lesões fundoscópicas observadas estavam localizadas na área tapetal, principalmente os microaneurismas e hemorragia, e estes foram encontradas em nove casos no presente estudo. Landry et al. (2004) identificaram microaneurismas ou hemorragia em 11 pacientes e as descreveram como lesões em pontos focais, petéquias ou manchas, sendo que somente quatro cães deste estudo apresentou foco hemorrágico em mancha. No nosso estudo dois cães, dos 22 animais avaliados, apresentaram hemorragia em mancha no último período de avaliação, e um cão apresentou focos hemorrágicos durante todo o período de avaliação.

Na avaliação estatística, observou-se correlação positiva entre idade e a presença de microaneurisma e ou hemorragia. Uma explicação para este achado pode ter relação com a fragilidade capilar em razão do avanço da idade nos animais avaliados neste estudo associada à presença da DM. Outra

explicação pode estar relacionada com a perda dos pericitos, células responsáveis pela regulação do fluxo vascular retiniano, sendo este um pré-requisito para formação de microaneurismas (HAMMES et al., 2002; GARDNER et al., 2002).

E ainda, nesta avaliação, notou-se correlação positiva entre a presença de exsudatos e alterações vasculares, e entre a presença de exsudatos e microaneurisma e ou hemorragia. De fato, a RD é uma microangiopatia, e nas fases iniciais da doença, como a RD não proliferativa ou de fundo em humanos, as alterações vasculares e exsudatos podem estar presentes, refletindo a quebra da barreira hemato-retiniana.

Outra correlação observada foi entre tempo de DM e presença de alterações de coloração e refletividade, contudo, essa correlação foi fraca. Monti et al. (1976), descrevem que alterações na refletividade pode estar relacionada com a RD em cães, não sendo uma particularidade da doença.

Barnett (1981) relatou lesões retinianas em Poodle diabético com evolução há mais de sete anos. Durante oftalmoscopia de rotina observou-se microaneurismas, hemorragias, áreas de degeneração, com aumento da refletividade da área tapetal, sem presença de exsudatos, não interferindo na visão. Entretanto, dois meses depois, os focos de hemorragia se tornaram maiores e numerosos. As lesões descritas são semelhantes às obtidas neste estudo, com a presença de pontos que sugeriu microaneurismas ou hemorragias e focos hemorrágicos em nove animais, sendo que um animal os focos hemorrágicos foram profusos durante toda avaliação com a presença de exsudatos, e de fato, tais lesões não promoveram déficit visual.

Apesar da maioria das lesões retinianas citadas em cães diabéticos não comprometerem a visão, Halenda e Moore (1998) relataram baixa de visão em cão diabético com evolução de um ano, que foi submetido à facoemulsificação em razão da catarata. Na avaliação fundoscópica observaram dilatação e tortuosidade dos vasos retinianos, papiledema e focos de hemorragia associado a depósito esbranquiçado. Tal achado estava associado à hiperlipidemia, o que presumiram tratar-se de xantoma, achado comum em pacientes com doença endócrina como o diabete melito.

Nos cães portadores de DM espontânea, o desenvolvimento da RD pode levar de três a cinco anos, enquanto que nos cães com DM induzida

experimentalmente pode levar dois anos (ENGERMAN; KERN, 1986; CULLEN; WEBB, 2013). Kobayashi et al. (1998) induziram o diabete em cães, por meio de dieta galactosêmica por 41 meses, e detectaram a primeira lesão retiniana aos 28 meses de avaliação, relacionando que as lesões estão diretamente associadas com o tempo de evolução da doença.

Desta forma, a baixa prevalência e leve severidade da RD têm sido atribuídas ao tempo de evolução da doença associado à menor expectativa de vida dos cães, em comparação aos humanos (MONTI et al., 1976; LANDRY et al., 2004). Contudo, até o momento, o cão experimentalmente induzido ao diabete melito é o único modelo animal que desenvolve lesões retinianas que são clinicamente e histologicamente semelhantes às desenvolvidas por humanos diabéticos em todas as fases da retinopatia (KADOR et al., 2007).

Alguns pontos principais da fisiologia retiniana dos humanos podem predispor ao dano causado pelo diabete. Primeiro, os axônios da retina não possuem bainha de mielina, necessitando de mais energia para manterem suas funções. Segundo, a quantidade de vasos sanguíneos que poderiam absorver luz é relativamente baixa, no entanto, os vasos internos da retina são hipóxicos. Terceiro, a camada interna da retina possui menos mitocôndrias que as camadas mais externas. Estas características de alta demanda metabólica e baixo suprimento vascular pode limitar a retina interna em se adaptar ao estresse metabólico do diabete (SERRARBASSA et al., 2008).

RD inclui tanto uma neurodegeneração da retina como complicações microvasculares e quatro classes celulares são descritas como as principais células afetadas pelo diabete: células vasculares e pericitos; células gliais, neuronais e microgliais (GARDNER et al., 2002). Assim, a visão normal depende de uma comunicação intacta entre elas (SERRARBASSA et al., 2008).

Os vasos sanguíneos da retina consistem em células endoteliais e pericitos. Os pericitos são células modificadas da musculatura lisa de capilares que regulam o fluxo vascular retiniano. As células endoteliais regulam as funções hemostáticas e constitui a barreira hemato-retiniana (GARDNER et al., 2002). Ambas promovem suporte nutricional e removem produtos indesejáveis da retina (SERRARBASSA et al., 2008) e as protegem da circulação de células inflamatórias e seus produtos citotóxicos, permitindo que a retina regule a

composição química intracelular, particularmente de íons importantes para atividade neuronal (GARDNER et al., 2002).

Os pericitos, também chamados de células murais, envolvem os capilares e são vitais na arquitetura vascular da retina (HAMMES et al., 2002; EJAZ et al., 2008). Na RD há perda dos pericitos, mas a causa desta perda é incerta. Acúmulo de produtos tóxicos como sorbitol e produto final de glicação avançada é uma hipótese relacionada a esta perda. A perda dos pericitos é um pré-requisito para formação de microaneurismas, possivelmente por enfraquecimento e posterior evaginação da parede capilar (HAMMES et al., 2002). No cão, a perda de pericitos é citada em cães experimentalmente induzidos ao DM (MONTI et al., 1976; ENGERMAN; KERN, 1995). Estudo realizado por Kador et al. (2007) em cães galactosêmicos demonstrou o decréscimo dos pericitos e proliferação endotelial associado a formação de microaneurismas.

O exame oftalmológico incluindo oftalmoscopia direta ou indireta e biomicroscopia da retina sob midríase medicamentosa é fundamental para a detecção e estadiamento de diversas retinopatias, incluindo a RD. A documentação fotográfica (retinografia) é também fundamental para a detecção e avaliação da progressão e dos resultados do tratamento das retinopatias (BOSCO et al., 2005).

Aquisição fotográfica do fundo do olho tem sido de grande valia na documentação de doenças do segmento posterior do bulbo ocular, contribuindo significantemente também para o avanço da oftalmologia veterinária (KÄLLBERG, 2007). Por se tratar de técnica de fácil manuseio em cães (HOANG et al., 2001), e capaz de detectar algumas lesões retinianas como hemorragias e microaneurismas, esta torna-se superior a oftalmoscopia indireta (LANDRY et al., 2004).

Neste estudo, a documentação fotográfica dos animais avaliados e acompanhados foi realizada por meio do retinógrafo Kowa Handheld Digital Retinal Camera, modelo Genesis-Df, que é citada como sendo aparelho portátil, de fácil manuseio e ergonômico (KÄLLBERG, 2007). Este equipamento foi ideal para aquisição das imagens da retina e das lesões encontradas com excelente qualidade de imagem. Como acorre com qualquer método, o uso regular e avaliação da técnica são necessários para obter imagens do fundo de olho de

qualidade (MCMULLEN; MILLICHAMP; PIRIE, 2013). Para treinamento e captura das imagens foram fotografados diversos animais, com diversas oftalmopatias, com intuito de se obter as melhores imagens fundoscópicas para este estudo.

Outra técnica utilizada na detecção da RD é a angiografia fluoresceínica (IVANISEVIC; STANIC, 1990), o qual permite avaliar a vasculatura da retina e coroide (PIRIE et al., 2012). Esta técnica é citada como de grande valia, em razão da alta sensibilidade na detecção da fase de pré-retinopatia diabética visando o tratamento precoce (IVANISEVIC; STANIC, 1990). Entretanto, o uso e disponibilidade na medicina veterinária são limitados, principalmente no âmbito da pesquisa clínica (PIRIE, 2012).

A limitação encontrada neste estudo foi falta de colaboração dos proprietários e/ou responsáveis pelos cães, e tempo da doença imprecisa. Outra limitação importante cita-se a opacidade da cápsula posterior da lente, o qual impediu avaliar adequadamente o fundo de olho em alguns animais, porém não se observou baixa visual nos cães afetados no período de avaliação. Os pacientes diabéticos após a cirurgia de catarata tendem a ter mais inflamação no período pós-cirúrgico imediato, além de frequentes episódios inflamatórios após a cirurgia (BRAS et al., 2006). Em humanos diabéticos, a reação inflamatória após a cirurgia de catarata é mais intensa em relação aos não diabéticos (ZACZEK; ZETTERSTROM, 1998).

Estudo realizado por Bras et al. (2006) demonstrou alta prevalência da opacidade da cápsula posterior em cães diabéticos após a facoemulsificação. Esta opacificação é causada pela proliferação e migração de células epiteliais residuais da lente, após a cirurgia de catarata, e também, por fibroblastos, macrófagos e células pigmentares derivados da íris na cápsula posterior.

A OCT é uma técnica de imagem de alta resolução, não invasiva e de não contato utilizada para estudar alterações estruturais da retina e nervo óptico. É amplamente utilizada na oftalmologia humana pelos clínicos especialistas em vítreo e retina na avaliação do edema macular, das membranas epiretinianas, da tração vítreo-macular, dos buracos maculares, do fluído subretinianos, alterações das camadas de fotorreceptores e/ou do EPR, bem como de membranas neovasculares na coroide. Também auxilia na detecção de

alterações na camada interna da retina e cabeça do nervo óptico em pacientes com glaucoma e outras neuropatias ópticas (MCLELLAN; RASMUSSEM, 2012).

Assim, a OCT é o método mais sensível, clinicamente disponível, não invasivo para medir mensurar a espessura retiniana, capaz de detectar até mesmo pequenas alterações nas camadas da retina (BIALLOSTERSKI et al., 2007). A alta resolução da OCT *spectral domain* permite mensurar a espessura das camadas da retina individualmente em razão da segmentação tridimensional automatizada (VAN DJIK et al., 2012).

Desta forma, a identificação das camadas da retina que são afetadas pelo diabete pode ajudar a elucidar o mecanismo do dano à retina e orientar o desenvolvimento de estratégias terapêuticas neuroprotetoras (VAN DJIK et al., 2010).

Conforme já descrito, a RD é uma complicação comum da DM, o qual promove cegueira (GAUCHER, et al., 2006). O aparecimento clinicamente visível da RD com microaneurismas, não perfusão capilar, hemorragias, exsudatos lipoproteicos reforça a hipótese que a RD é primariamente uma doença microvascular (VAN DIJK et al., 2010).

Inúmeros estudos têm mostrado apoptose neural, perda de corpos das células ganglionares, reativação glial e redução na espessura das camadas da retina interna nos estágios iniciais da RD. Propõe-se que a diabete cause neuropatia retiniana em razão do mecanismo microvascular (VAN DIJK et al., 2010). Não somente em humanos, mas estudos experimentais em animais descrevem apoptose das células neurais e gliais em estágios iniciais da RD (BIALLOSTERSKI et al., 2007).

Em estudo com OCT realizado por Rakoczy et al. (2010) com camundongos que são modelos para RD em humanos, verificaram alterações retinianas de forma mais progressiva em uma raça de camundongos, com a presença de neovasos e perda total da camada de fotorreceptores associada a grande quantidade de tecido fibrótico, reforçando o dano neuronal causado pela RD.

Outro estudo, avaliando a retina de ratos diabéticos induzidos experimentalmente, observou redução na espessura da camada plexiforme e na camada nuclear interna, indicando que a neurodegeneração é um importante componente na RD (BARBER et al., 1998).

Vários estudos demonstram diminuição da espessura retiniana total em pacientes com RD ou não comparado com pacientes não diabéticos (VANDIJK et al., 2010).

Biallosterski et al. (2007) compararam a espessura retinana de humanos diabéticos tipo 1 com retinopatia diabética leve, com a presença de dois ou mais microanuerismas, com humanos saudáveis, verificaram que a espessura retiniana na região pericentral ao redor da fóvea em pacientes diabéticos foi menor, com média espessura de 267 µm versus 281 µm, respectivamente, reforçando a hipótese de perda neuroglial no inicio da RD.

Estudo realizado por Van Dijk et al. (2010), selecionam pacientes diabéticos tipo 1 sem lesões e com lesões mínimas de retinopatia, que foi definido pela presença de pelo menos um micoraneurisma ou hemorragia na região central da retina e ausência de lesões na periferia. Determinaram que, os diabéticos com lesão mínima, a camadas de células glanglionares da região pericentral e camada de fibras nervosas na periferia da mácula apresentaram-se afinamento em comparação com o grupo controle.

Os resultados deste autor indicam o efeito neurodegenerativo inicial na retina no diabete, o qual ocorre, mesmo que o componente vascular da RD permaneça mínimo.

Ainda neste estudo, realizado por Van Dijk et al. (2010), correlacionaram o tempo de duração do diabete e a espessura da camadas de células ganglionares, nos pacientes com RD leve, que eram portadores de DM há mais tempo que os pacientes sem RD. Tal correlação foi estatisticamente significante, indicando que a neurodegeneração é causada principalmente pela perturbação prolongada do metabolismo da glicose, independentemente da presença de vasculopatia.

Em outro estudo realizado por Van Dijk et al. (2012), avaliaram por meio da OCT, a retina de diabéticos tipo 2, com ou sem lesões mínimas da RD. Observaram que as camada de fibras nervosas, a camada de células ganglionares e a camada plexiforme interna apresentaram afinamento importante em pacientes diabéticos com RD leve em comparação com o grupo controle, reforçando o conceito da neurodegeneração na RD em estágios iniciais. Enquanto que os diabéticos sem RD não apresentaram diferença

significativa na espessura das camadas em ambas as áreas comparada com grupo controle.

O autor ainda conclui que objetivo do estudo foi determinar a espessura retiniana neste grupo, já que as diferenças de mecanismo e manejo do diabete tipo 1 e 2, podem resultar na diferença de desenvolvimento de neuropatia nestes pacientes. E a correlação da duração do diabete e a camada de células ganglionares, avaliado pelo autor com pacientes diabéticos tipo 1 em 2010, não foi possível, pois o metabolismo do diabete tipo 2 pode estar alterado anos antes do diagnóstico ser feito. A duração do processo da doença é incerta nos diabéticos tipo 2, e a avaliação da possível correlação da entre o afinamento da camadas da retina interna e duração da doença é, portanto, menos precisa (VAN DJIK et al., 2012).

Nos cães diabéticos deste estudo, os valores encontrados na mensuração da espessura retiniana variaram entre 180 µm e 227 µm (média de 198 µm), e nos animais do grupo controle variaram entre 203 µm e 238 µm (média de 219 µm). Estes valores foram estatisticamente significantes, corroborando com os dados da literatura em humanos e ratos em estágios iniciais da RD.

Neste estudo, um animal apresentou afinamento acentuado com desorganização da arquitetura interna da retina, indicando atrofia focal, o qual pode ser confrontado com retinografia, apresentando hiper-reflexia focal na área tapetal. De acordo com Monti et al. (1976), a hiper-reflexia pode indicar recente atividade de lesão na retina ou caracterizar a passagem de uma fase progressiva para fase inativa degenerativa. Entretanto, este achado não é patognomônico do diabete, sendo apenas indicativo de lesão retiniana.

Acreditamos que este seja o primeiro estudo com OCT em cães diabéticos submetidos à facoemulsificação.

Desta forma, os resultados encontrados neste estudo e confrontados com a literatura, sugerem que a RD em cães, em fases mais iniciais, possui o componente neurodegenerativo, assim como em humanos diabéticos.

7 **CONCLUSÃO**

Baseado nos resultados obtidos pode concluir que:

- RD acomete os cães de forma leve e progressiva, assemelhando-se com a RD não proliferativa ou de fundo em humanos;
- Todos os cães avaliados não apresentaram déficit visual;
- Houve diminuição da espessura retiniana total em animais diabéticos, indicando neurodegeneração retiniana;
- Técnicas de imagem como a retinografia e OCT devem ser instituídas como parte do exame oftalmológico em animais diabéticos.

REFERÊNCIAS

ABRAMS, K. L.; STABILA, P. F.; KAUPER, K.; ELLIOTT, S. Vascular endothelial growth factor in diabetic nondiabetic canine cataracts patients. **Veterinary Ophthalmology**, v. 14, n. 2, p. 93-99, 2011.

ANDONEGUI, J.; ZURUTUZA, A.; ARCELUS, M. P.; SERRANO, L.; EGUZKIZA, A.; AUZMENDI, M.; GAMINDE, I.; ALISEDA, D. Diabetic retinopathy screening with non-mydriatic retinography by general practitioners: 2-year results. **Primary Care Diabetes**, v. 6, n. 3, p. 201-205, 2012

BAGLEY, L. H.; LAVACH, J. D. Comparison of postoperative phacoemulsification results in dogs with and without diabetes mellitus. **Journal of American Veterinary Medical Association**, v. 205, n. 8, p.1165-1169, 1994.

BARROS, P. S. M. Aspectos clínicos da catarata no cão. **Brazilian Journal of Veterinary Research and Animal Science**, v. 26, n. 2, p. 199-206, 1989.

BARBER, A. J.; LIETH, E.; KHIN, S. A.; ANTONETTI, D. A.; BUCHANAN, A. G.; GARDNER, T. W.; The penn state retina research group. Neural apoptosis in the retina during experimental and human diabetes – Early onset and effect of insulin. **Journal of Clinical Investigation**, v. 102, n. 4, p. 783-791, 1998.

BASHER, A. W. P.; ROBERTS, S. M. Ocular manifestations of diabetes mellitus: diabetic cataract in dogs. **Veterinary Clinics of North America:** small animal practice, v. 25, n. 3, p. 661-676, 1995.

BEAM, S.; CORREA, M.T.; DAVIDSON, M. G. A retrospective-cohort study on the development of cataracts in dogs with diabetes melittus: 200 cases. **Veterinary Ophthalmology**, v. 2, n. 3, p. 169-172, 1999

BIALLOSTERSKI, C.; VAN VELTHOVEN, M. E. J.; MICHELS, R. P.J.; SCHLINGEMANN, R. O.; DeVRIES, J. H.; VERBRAAK, F. D. Decreased optical coherence tomography- measured pericentral retinal thickness in patients with diabetes mellitus type 1 with minimal diabetic retinopathy. **British Journal of Ophthalmology**, v. 91, n. 9, p. 1135-1138, 2007.

BORDON A. F.; OSHIMA, A.; GUIA, T. A.; CALUCCI, D.; SALLUM J.M.; FARAH M. E. Ocular coherence tomography in age-related macular degeneration patients treated with photodynamic therapy with verteporforin. **Arquivos Brasileiros de Oftalmologia**, v. 71, n. 6, p. 799-804, 2008.

BOSCO, A.; LERÁRIO, A .C.; SORIANO, D.; SANTOS, R. F.; MASSOTE, P.; GALVÃO, D.; FRANCO, A . C. H. M.; PURISH, S.; FERREIRA, A. R. Retinopatia diabética. **Arquivos Brasileiros de Endocrinologia & Metabologia**, v. 49, n. 2, p. 217-227, 2005.

BRAS, I. D.; COLITZ, C. M. H.; SAVILLE, W. J. A.; GEMENSKY-METZLER, A. J.; Posterior capsula opacification in diabetic dogs and nondiabetic canine patients following cataract surgery. **Veterinary Ophthalmology**, v. 9, n. 5, p. 317-327, 2006.

CATCHPOLE, B.; RISTIC, J. M.; FLEEMAN, L. M.; DAVISON, L. J. Canine diabetes mellitus: can old dogs teach us new tricks?. **Diabetologia**, v. 48, n. 10, p. 1948-1956, 2005.

CATCHPOLE, B.; KENNEDY, L. J.; DAVISON, L. J.; OLLIER, W. E. R. Canine diabetes mellitus: from phenotype to genotype. **Journal of Small Animal Practice**, v. 49, n. 1, p. 4-10, 2008.

CHEN, X.; YUAN, F. Cirrus high-definition optical coherence tomography (OCT) imaging in normal retina and laser-induced choroidal neovascularization in rats. **Spectrum Augenheilkd**, v. 25, n. 3, p. 220-224, 2011.

CORRÊA, Z. M. S.; EAGLE JR., R. Aspectos patológicos da retinopatia diabética. **Arquivos Brasileiros de Oftalmologia**, v. 68, n. 3, p. 410-414, 2005.

CRAWFORD, T. N.; ALFARO, D. V.; KERRISON, J. B.; JABLON, E. P. Diabetic retinopathy and angiogenesis. **Current Diabetes Reviews**, v. 5, n. 1, p. 8-13, 2009.

CULLEN, C. L.; WEBB, A, A. Ocular manifestations of systemic disease Part 1: the dog. In: GELATT, K. N.; GILGER, B. C.; KERN, T. J. **Veterinary ophthalmology**. 5. ed. Iowa: Blackwell Publishing, 2013. p.1897-1977.

DANTAS, A. M. Eletrorretinografia. In: DANTAS, A. M.; COSTA, J. G. C.; NETO, L. P.; YAMANE, R.; ELIAS, C. A. **Eletrofisiologia ocular**. Rio de Janeiro: Editora Cultura Médica, 1995. p. 141-225.

DAVIDSON, M. G.; NELMS, S. R. Diseases of the canine lens and cataract formation. In: GELATT, K. N.; GILGER, B. C.; KERN, T. J. **Veterinary ophthalmology**. 5. ed. Iowa: Blackwell Publishing, 2013. p. 1199-1233.

DAVISON, L. J.; HERRTAGE, M. E.; CATCHPOLE, B. Study of 253 dogs in United Kingdom with diabetes mellitus. **The Veterinary Record**, v. 156, p. 467-471, 2005.

EJAZ, S.; CHEKAROVA, I.; EJAZ, A.; SOHAIL, A.; LIN, C. W. Importance of pericytes and mechanisms of pericyte loss during diabetic retinopathy. **Diabetes, Obesity and Metabolism**, v. 10, n. 1, p. 53-63, 2008.

ENGERMAN, R. L.; KERN, T. S. Hyperglycemia as a cause of diabetic. **Metabolism**, v. 35, n. 4, p. 20-23, 1986.

ENGERMAN, R. L.; KERN, T. S. Retinopathy in animal models of diabetes. **Diabetes/Metabolism Reviews**, v. 11, n. 2, p. 109-120, 1995.

ESTEVES, J.; LARANJEIRA, A. F.; ROGGIA, M. F.; DALPIZOL, M.; SCOCCO, C.; KRAMER, C. K.; AZEVEDO, M. J.; CANANI, L. H. Fatores de risco para retinopatia diabética. **Arquivos Brasileiros de Endocrinologia & Metabologia**, v. 53, n. 3, p. 431-441, 2008.

FELDMAN, E. C.; NELSON, R. W. Canine diabetes mellitus In: FELDMAN, E. C.; NELSON, R. W. **Canine and feline endocrinology and reproduction.** 4. ed. St. Louis: Saunders, 2004. p.486-538.

FISHER, M. D.; HUBER, G.; BECK, S. C.; TANIMOTO, N.; MUEHFRIEDEL, R.; FAHL, E.; GRIMM, C.; WENZEL, A.; REME, C. E.; VAN DE PAVERT, S.; WIJNHOLDS, J.; PACAL, M.; BREMMER, R.; SEELIGER, M. W. Noninvasive, *in vivo* assessment of mouse retinal structure using optical coherence tomography. **Public Library of Science**, v. 4, n. 10, p. 1-7, 2009.

FLEEMAN, L. M.; RAND, J. S. Management of canine diabetes. **Veterinary Clinics of North America**: small animal practice, v. 31, n. 5, p. 855-880, 2001.

FORRESTER, J. V.; ANDREW, D. D.; McMENAMIN, P. G.; LEE, W.R. Anatomy of the eye and orbit In: **The eye basic sciences and practice**. 2. ed. London: W. B. Saunders, 2002. p. 1-98.

GADJANSKI, I.; WILLIAMS, S. R.; HEIN, K.; SATTLER, M. B.; BAHR, M., DIEM, R. Correlation of optical coherence tomography with clinical histopathological findings in experimental autoimmune uveoretinitis. **Experimental Eye Research**, v. 93, p. 82-90, 2011.

GARDNER, T. W.; ANTONETTI, D. A.; BARBER, J. A.; LANOUE, K. F.; LEVISON, S. W. Diabetic retinopathy: more than meets the eye. **Survey of Ophthalmology** , v. 47, p. 253-262, 2002. Supplement , 2.

GAUCHER, D.; CHIAPPORE, J. A.; PÂQUES, M.; SIMONUTTI, M.; BOITARD, C.; SAHEL, J. A.; MASSIN, P.; PICAUD, S. Microglial changes occur without neural cell death in diabetic retinopathy. **Vision Research**, v. 47, n. 5, p. 612-623, 2006.

GEKELER, F.; GMEINER, H.; VOLKER, M.; SACHS, H.; MESSIAS, A.; EULE, C.; BARTZ-SCHMIDT, K. U.; ZRENNER, E.; SHINODA, K. Assessment of the posterior segment of the cat eye by optical coherence tomography (OCT). **Veterinary Ophthalmology**, v. 10, n. 3, p. 173-8, 2007.

GELATT, K. N. Doenças e cirurgia do segmento posterior In: GELATT, K. N. **Manual de oftalmologia veterinária**. São Paulo: Editora Manole, 2003. p. 253-294.

GOMES, D. **Avaliação eletrorretinográfica pré e pós-operatória em cães diabéticos submetidos à facoemulsificação**. 2013. 129 p. Dissertação (Mestrado em Ciências) – Faculdade de Medicina Veterinária e Zootecnia, Universidade de São Paulo, São Paulo, 2013.

GONZALEZ-ALONSO-ALEGRE, E.; RODRIGUEZ-ALVARO, A. Spontaneous resorption of a diabetic cataract in a geriatric dog. **Journal of Small Animal Practice**, v. 46, n. 8, p. 406-408, 2005.

GOUVEIA, E. B.; MORALES, M. S. A.; ALLEMANN, N.; MATTE, G.; BEREZOVSKY, A.; SALLUM, J. M. F. Aspectos da tomografia de coerência óptica na doença de Stargardt: relato de caso. **Arquivos Brasileiros de Oftalmologia**, v. 69, n. 4, p. 589-592, 2006.

GRAHN, B. H.; SANDMEYER, L. L.; BREAUX, C. Retinopathy of coton de tulear dogs: clinical manifestations, electroretinographic, ultrasonographic, fluorescein and indocyanine green angiographic, and optical coherence tomographic findings. **Veterinary Ophthalmology**, v. 11, n. 4, p. 242-249, 2008.

GROZDANIC, S. D.; MATIC, M.; BETTES, D. M.; SAKAGUCHI, D. S.; KARDON, R. H. Recovery of canine retina and optic nerve function after acute elevate of intraocular pressure: implications of canine glaucoma treatment. **Veterinary Ophthalmology**, n. 10, p. 101-107, 2007. Supplement ,1.

GUEDES, V.; YAMANE, R. Tomografia de coerência óptica. In: YAMANE, R. **Semiologia ocular**. 2. ed. Rio de Janeiro: Cultura Medica, 2003. p. 225-236.

GUPTILL, L.; GLICKMAN, L.; GLICKMAN, N. Time trends and risk factors for diabetes mellitus in dogs: analysis of veterinary medical data base. **The Veterinary Journal**, v. 165, n. 3, p. 240-247, 2003.

HALON, S. D.; PATEL, N. B.; BURNS, A. R. Assessment of postnatal corneal development in the C57BL/6 mouse using spectral domain optical coherence tomography and microwave assisted histology. **Experimental Eye Research**, v. 93, n. 4, p. 363-370, 2011.

HAMMES, H. P.; LIN, J.; RENNER, O.; SHANI, M.; LUNDQVIST, A.; BETSHOLTZ, C.; BROWNLEE, M.; DEUTSCH, U. Pericytes and the pathogenesis of diabetic retinopathy. **Diabetes**, v. 51, n. 10, p. 3107-3112, 2002.

HENRICSSON, M.; HEIJL, A.; JANZON, L. Diabetic retinopathy before and after cataract surgery. **British Journal of Ophthalmology**, v. 80, p. 789-793, 1996.

HERNADES-MERINO, E.; KECOVA, H.; JACOBSON, S. J.; HAMOUCHE, K. N.; NZOKWE, R. N.; GROZDANIC, S. D. Spectral domain optical coherence tomography (SD-OCT) assessment of healthy female canine retina and optic nerve. **Veterinary Ophthalmology**, v. 14, n. 6, p. 400-405, 2011.

HOANG, H. D.; BRANT, L. M.; JAKSETIC, M. D.; LAKE, S. G.; STUART, B. P. Electronic imaging system incorporating a hand-held fundus camera for canine ophthalmology. **Contemporary Topics**, v. 40, n. 6, p. 41-41, 2001.

HONG, T.; MITCHELL, P.; LORYN, T.; ROCHTCHINA, E.; CUGATI, S.; WANG, J. J. Development and progression of diabetic retinopathy 12 months after phacoemulsification cataract surgery. **Ophthalmology**, v. 116, n. 8, p. 1510-1514, 2009.

HUBER, G. BECK, S. C.; GRIMM, C.; SAHABOGLU-TEKGOZ, A.; PAQUET-DURAND, F.; WENZEL, A.; HUMPHRIES, P.; REDMOND, T. M.; SEELIGER, M. W.; FISCHER, M. D. Spectral coherence tomography in mouse model of retinal degeneration. **Investigative Ophthalmology & Visual Science**, v. 50, n. 12, p. 5888-5895, 2009.

HUBER, G.; HEYNEN, S.; IMSAND, C.; VOM HAGEN, F.; MUEHLFRIEDEL, R.; TANIMOTO, N.; FENG, Y.; HAMES, H. P.; GRIMM, C.; PEICHL, L.; SEELIGER, M. W.; BECK, S. C. Novel rodent models for macular research. **Public Library of Science**, v. 5, n. 10, p. 1-10, 2010.

IVANISEVIC, M.; STANIC, R. Importance of fluorescein angiography in the early detection an therapy of diabetic retinopathy. **Ophthalmologica**, v. 201, n.1, p. 9-13, 1990.

JAFFE, G. J.; CAPRIOLI, J. Optical coherence tomography to detect and manage retinal disease and glaucoma. **American Journal Ophthalmology**, v. 137, n. 1, p. 156-169, 2004.

KADOR, P. F.; TAKAHASHI, Y.; AKAGI, Y.; BLESSING, K.; RANDAZZO, J.; WYMAN, M. Age-dependent retinal capillary perycite degeneration in galactose-fed dogs. **Journal of Ocular Pharmacology and Therapeutics**, v. 23, n. 1, p. 63-69, 2007.

KÄLBERG, M. E. Ophthalmic examination and diagnostics. In: GELATT, K. N.; GILGER, B. C.; KERN, T. J. **Veterinary ophthalmology**. 5. ed. Iowa: Blackwell Publishing, 2007, v. 2, p. 484-506.

KANSKY, J. J. Doenças vasculares retinianas In: KANSKY, J. J.; BOWLING, B. **Oftalmologia clínica uma abordagem sistemática**. 5. ed. Rio de Janeiro: Elsevier, 2005. p.439-486.

KERN, T. S.; ENGERMAN, R. L. Vascular lesions in diabetes are distributed non-uniformly within the retina. **Experimental Eye Research**, v. 60, n. 5, p. 545-549, 1995.

KIJAS, J. W.; CIDECIYAN A. V.; ALEMAN, T. S.; PIANTA, M. J.; PEARCE-KELLING, S. E.; MILLER, B. J.; JACOBSON, S. G.; AGUIRRE, G. D.; ACLAND, G. M. Naturally occurring *rhodopsin* mutation in the dogs causes retinal dysfunction and degeneration mimicking human dominant retinitis pigmentosa. **Proceedings of the National Academy of Sciences**, v. 99, n. 9, p. 6328-6333, 2002.

KLOIZMAN, T.P.; PAKTER, H. M.; SCHUMAN, J.S.; SZWARTZ, J. C.; HEE, M. R. Ophthalmic diagnosis using optical coherence tomography. **Ophthalmology Clinics of North America**, v. 11, n. 3, p. 465-486, 1998.

KOBAYASHI, T.; KUBO, E.; TAKAHASHI, Y.; KASAHARA, T.; YONEZAWA, H.; AKAGI, Y. Retinal vessel changes in galactose-fed dogs. **Archives of Ophthalmology**, v. 116, n. 6, p. 785-789, 1998.

KOMAROMY, A. M.; SMITH, P. J.; BROOKS, D. E. Electroretinography in dogs and cats. Part I. Retinal morphology and physiology. **The Compendium on Continuing Education**, v. 20, n. 3, p. 343-354, 1998.

KRISTINSSON, J.K.; GUDMUNDSSON, J.R.; STEFÁNSSON, E.; JÓNASSON, F.; GÍSLASON, I.; THÓRSSON, A.V. Screening for diabetic retinopathy. **Acta Ophthalmologica Scandinavica**, v. 73, n. 6, p. 525-528, 1995.

LANDRY, M. P.; HERRING, I. P.; PANCIERA, D. L. Fundoscopic findings following cataract extraction by means of phacoemulsification in diabetic dogs: 52 cases (1993-2003). **Journal of the American Veterinary Medical Association**, v. 225, n. 5, p. 709-716, 2004.

LE MEUR, G.; STIEGER, K.; SMITH, A. J.; WEBER, M.; DESCHAMPS, J. Y.; NIVARD, D.; MENDES-MADEIRA, A.; PROVOST, N.; PEREON, Y.; CHEREL, Y.; ALI, R. R.; HAMEL, C.; MOULLIER, P.; ROLLING, F. Restoration of vision in RPE65-deficient Briard dogs using an AAV serotype 4 vector that specifically targets the retinal pigments epithelium. **Gene Therapy**, v. 14, p. 292-303, 2007.

LIETH E.; BARBER, A. J.; XU, B.; DICE, C.; RATZ, M. J.; TANASE, D.; STROTHER, J.M. Glial reactivity and impaired glutamate metabolism in short-term experimental diabetic retinopathy. Penn State Retina Research Group. **Diabetes**, v. 47, n. 5, p. 815-820, 1998.

LOSTE, A.; MARCA, M. C. Fructosamine and glycated hemoglobin in the assessment of glycemic control in dogs. **Veterinary Research**, v. 32, n. 1, p. 5-62, 2001.

MALERBI, F. K.; ANDRADE, R. E. A.; FARAH, M. E. OCT no diagnóstico por imagem. In: FARAH, M. E. **Tomografia de coerência óptica**: OCT. 2 ed. Rio de Janeiro: Cultura Medica: Guanabara Koogan, 2010.

MARMOR M.; WILLEBERG P.; GLIKMAN L. T.; PRIESTER, W. A.; CYPESS, R. H.; HURVITZ, A. I. Epizootiologic patters of diabetes mellitus in dogs. **American Journal of Veterinary Research**, v. 43, n. 3, p. 465-470, 1982.

MARTIN, C.L. Vitreous and ocular fundus. In: MARTIN, C. L. **Ophthalmic disease in veterinary medicine**. London: Manson Publishing, 2005. p. 401-470.

MCLELLAN, G. J.; RASMUSSEN, C. A; Optical coherence tomography for the evaluation of retinal and optic nerve morphology in animal subjects: practical

considerations. **Veterinary Ophthalmology**, v. 15, p. 13-28, 2012. Supplement, 2.

MCMULLEN JR, R. J.; MILLICHAMP, N. J.; PIRIE, C. G. Ophthalmic photography. In: GELATT, K. N.; GILGER, B. C.; KERN, T. J. **Veterinary ophthalmology**. 5. ed. Iowa: Blackwell Publishing, 2013, v. 2, p. 729-789.

MILLER, P. E. Structure and function of the eye. In: MAGGS, D. J.; MILLER, P. E.; OFRI, R. **Slatter's fundamentals of veterinary ophthalmology**. 4. ed. St Louis: Saunders Elsevier, 2008. p. 1-19.

MITTRA, R. A.; BORRILLO, J. L.; DEV, S.; MIELER, W. F.; KOENIG, S.B. Retinopathy progression and visual outcomes after phacoemulsification in patients with diabetes mellitus. **Archieves of Ophthalmology**, v. 118, n. 7, p. 912-917, 2000.

MUÑANA, K. R. Long-term complications of diabetes mellitus, part I: retinopathy, nephropathy, neuropathy. **The Veterinary Clinics of North America**: small animal practice, v. 25, n. 3, p. 715-730, 1995.

NARFSTRÖM, K.; PETERSEN-JONES, S. Disease of the canine ocular fundus. In: GELATT, K. N.; GILGER, B. C.; KERN, T. J. **Veterinary ophthalmology**. 5. ed. Iowa: Blackwell Publishing, 2013. p. 1303-1392.

NEHEMY, M. B.; CAMPOS, W. R.; OREFICE, F.; PARANHOS, F. R. L. Manifestações oftalmológicas de doenças sistêmicas In: KARA-JOSE, N.; ALMEIDA, G. A. **Senilidade ocular**. São Paulo: Roca, 2001. p.1-9.

NELSON, R. W. Diabete melito. In: ETTINGER, S. J.; FELDMAN, E. C. **Tratado de medicina interna veterinária.** 5. ed. Rio de Janeiro: Guanabara Koogan, 2004. v. 2, p. 1516-1539.

OFRI, R. Lens. In: MAGGS, D. J.; MILLER, P. E.; OFRI, R. **Slatter's fundamentals of veterinary ophthalmology**. 4. ed. St Louis: Saunders Elsevier, 2008. p. 258-276.

PANZAN, C. Q.; GUVEN, D.; WEILAND, J. D.; LAKHANPAL, R. R.; JAVAHERI, M. J.; DE JUAN, E.; HUMAYUN, M. S. Retinal thickness in normal and RCD1 dogs using optical coherence tomography. **Ophthalmic Surgery, Lasers & Imaging**, v. 35, n. 6, p. 485-493, 2004.

PETERSEN-JONES, S.; TUNTIVANICH, N.; MONTIANI-FERREIRA, F.; KHAN, N. Electroretinograms of dog and chicken. In: HECKENLIVELY, J. R.; ARDEN, G. A. **Principles and practice of clinical electrophysiology of vision**. 2. ed. Cambridge: The MIT Press, 2006. p. 911-921.

PINTO, N. I.; GILGER, B. C. Spectral-domain optical coherence tomography evaluation of the cornea, retina and optic nerve in normal horses. **Veterinary Opthalmology**, v. 17, p. 140-148, 2014. Supplement, 1.

PIRIE C. G.; COOPER, J.; PIZZIRANI, S. Fluorescein angiography of the canine posterior segment using a dSLR camera adaptor. **Veterinary Ophthalmology**, v. 15, p. 116-122, 2012. Supplement, 2.

PUGLIESE, A.; TROMBETTA, C.J.; BONANNO, G. FRENO, M.C.; NASSO,S.; DI PIETRO, S. OCT in the dog and cat: morpho-structural patterns and clinical features of the fundus. **Veterinary Research Comunications**, v. 30, p. 313-315. 2006. Supplement, 2.

RAKOCZY, E. P.; RAHAMAN, I. S. A.; BINZ, N.; LI, C. R.; VAGAJA, N. N.; PINHO, M. LAI, C. M. Characterization of a mouse model of hyperglycemia and retinal neovascularization. **The American Journal of Pathology**, v. 177, n. 5, p. 2659-2670, 2010.

RAND, J. S.; FLEEMAN, L. M.; FARROW, H. A.; APPLETON, D. J.; LEDERER, R. Canine and feline diabetes mellitus: nature or nurture?. **Journal of Nutrition**, v. 134, p. 2072-2080, 2004. Supplement, 8.

REZENDE, F. F.; REZENDE, F. Anatomia cirúrgica. In: REZENDE, F. **Cirurgia de catarata**. Rio de Janeiro: Editora Cultura Médica, 2000. p.9-16.

RUGGERI, M.; WEHBE, H.; JIAO, S.; WANG, J.; JOCKOVICH, M. E.; ROSENFELD, P. J.; JR, J. M. C.; MCKEOWN, C.; PULIAFITO, C. A. Ultra high-resolution optical coherence tomography for non-contact ocular imaging of small animals. **Biomedical Optics**, p. 16-19, 2008.

RUGGERI, M.; JR, J. C. M.; MCKEOWN, C.; KNIGHTON, R. W.; PULIAFITO, C. A.; JIAO, S. Retinal structure of birds of prey revealed by ultra-high resolution spectral-domain optical coherence tomography. **Investigative Ophthalmology & Visual Science**, v. 51, n. 11, p. 5789-5795, 2010.

SAFATLE, A. M. V.; BRAGA-SÁ, M. B. P.; BARROS, P. S. M. Aspectos da tomografia de coerência óptica em cães com retinopatia. **Pesquisa Veterinária Brasileira**, v. 35, n. 2, p. 153-159.

SAFATLE, A. M. V.; SALOMÃO, S.; BEREZOVSKY, A.; SACAI, P.; FANTONI, D.; YASBEK, K.; BARROS, P. S. M. Retinal degeneration in a Pit Bull dog: electroretinographic findings. **Archieves of Veterinary Science**, v. 10, n. 2, p. 119-124, 2005.

SAFATLE, A. M. V.; HVENEGAARD, A. P.; GOMES, D. LEANDRO, D. C.; OTSUKI, D.; LISAK, R. Importância do eletrorretinograma de campo total (Full field ERG) em cães da raça Cocker Spaniel Inglês portadores de catarata. **Pesquisa Veterinária Brasileira**, v. 30, n. 2, p. 149-154, 2010a.

SAFATLE, A. M. V.; HVENEGAARD, A. P.; OTSUKI, D.; MARTINS, T. L.; KAHVEGIAN, M.; BEREZOVSKY, A.; SALOMÃO, S. R.; BARROS, P. S. M. Comparison of full-field electroretinogram in diabetic and non diabetic dogs with cataracts. **Pesquisa Veterinária Brasileira**, v. 30, n. 12, p. 1071-1076, 2010b.

SAFATLE, A. M. V; LISAK, R.; OTSUKI, D. A.; GOMES, D. Determinação dos valores normais do eletrorretinograma de campo total em cães da raça Poodle portadores de catarata de acordo com a faixa etária. **Ciência Rural**, Santa Maria, v. 40, n. 3, p. 587-593, 2010c.

SAMUELSON, D. A. Ophthalmic Anatomy. In: GELATT, K. N.; GILGER, B. C.; KERN, T. J. **Veterinary ophthalmology**. 5. ed. Iowa: Blackwell Publishing, 2013. p. 37-148.

SARAIVA, V. D. S.; AGGIO, F. B.; JR, M. N. B.; FARAH, M. E. Correlação Anatômica. In: FARAH, M. E. **Tomografia de coerência óptica**: OCT. 2. ed. Rio de Janeiro: Cultura Medica; Guanabara Koogan, 2010. p. 45-8.

SERRARBASSA, P. D.; DIAS, A. F. G.; VIEIRA, M. F. Novos conceitos em retinopatia diabética: dano neurológico versus dano vascular. **Arquivo Brasileiro de Oftalmologia**, v. 71, n. 3, p. 459-463, 2008.

SCHUMAN, J. S. Imaging in glaucoma. In: SCHUMAN, J. S. **Optical coherence tomography for imaging and quantitation of nerve fiber label layer thickness**. Thorofare: Slack; 1997. p. 95-130.

SONG, S. E.; AGGIO, F. B.; FARAH, M. E. Distrofias maculares. In: FARAH, M. E. **Tomografia de coerencia óptica**: OCT. 2. ed. Rio de Janeiro: Cultura Medica, Guanabara Koogan: 2010. p. 285-288.

SQUIRRELL, D.; BHOLA, R.; BUSH, J. A Prospective, case controlled study of natural history of diabetic retinopathy and maculopathy after uncomplicated phacoemulsification cataract surgery in patients with type 2 diabetes. **British Journal of Ophthalmology**, v. 86, n. 5, p. 565-571, 2002.

STROUTHIDIS, N. G.; GRIMM, J.; WILLIAMS, G. A.; CULL, G. A.; WILSON, D. J.; BURGOYNE, C. F. A comparison of optic nerve head morphology viewed by spectral domain optical coherence tomography and by serial histology. **Investigative Ophthalmology & Visual Science**, v. 51, n. 3, p. 1464-1474, 2010.

TUSLER, C. A.; MAGGS, D. J.; KASS, P. H.; PAUL-MURPHY, J. R.; SCHWAB, I. R.; MURPHY, C. J. Spectral domain optical coherence tomography imaging of spectacular ecdysis in the royal python (*Python regius*). **Veterinary Ophthalmology**, v. 18, p. 1-7, 2015. Supplement, 1.

TZECOV, R.; ARDEN, G. B. The electroretinogram in diabetic retinopathy. **Survey of Ophthalmology**, v. 44, n. 1, p. 53-60, 1999.

UNO, F.; NARDELLI, R. M.; FARAH, M. E. Tomografia de coerência óptica. In: ABUJAMRA, S.; ÁVILA, M.; BARSANTE, C.; FARAH, M. E.; GONÇALVES, J. O. R.; LAVINSKY, J.; MOREIRA JR, C. A.; NEHEMY, M. B.; SUZUKI, H. **Retina e vítreo –** clínica e cirurgia. São Paulo: Roca, 2000. p. 126-137.

VAN DIJK, H. W.; VERBRAAK, F. D.; KOK, P. H. B.; GARVIN, M. K.; SONKA, M.; LEE, K.; DeVRIES, H. J.; MICHELS, R. P. J.; VAN VELTHOVEN, M. E. J.; SCHLINGERMANN, R. O.; ABRÀMOFF, M. D. Decreased retinal ganglion cell layer thickness in patients with type 1 diabetes. **Investigative Ophthalmology & Visual Science**, v. 51, n. 7, p. 3660-3665, 2010.

VAN DIJK, H. W.; VERBRAAK, F. D.; KOK, P. H. B.; STEHOUWER, M.; GARVIN, M. K.; SONKA, M.; LEE, K.; DeVRIES, H. J.; SCHLINGERMANN, R. O.; ABRÀMOFF, M. D. Early neurodegeneration in the retina of type 2 diabetic patients. **Investigative Ophthalmology & Visual Science**, v. 53, n. 6, p. 2715-2719, 2012.

VILELA, M.; FERREIRA, P.; DE MENEGHI, M. R. Retina e Vítreo In: VILELA, M. **Condutas em oftalmologia ambulatoriais e emergenciais**. Rio de Janeiro: Cultura Médica, 1998. p.190–220.

ZACZEK, A.; ZETTERSTROM, C. Aqueous flare intensity after phacoemulsification in patients with diabetes mellitus. **Journal of Cataract and Refractive Surgery**, v. 24, n. 8, p. 1099-1104, 1998.