THALES BREGADIOLI

Comparação biomecânica e da redução óssea do *Clamp and Rod Internal Fixation* e placa de reconstrução bloqueada em fraturas de acetábulo

São Paulo
2017

THALES BREGADIOLI

Comparação biomecânica e da redução óssea do *Clamp and Rod Internal Fixation* e placa de reconstrução bloqueada em fraturas de acetábulo

Dissertação apresentada ao Programa de Pós- Graduação em Clínica Cirúrgica Veterinária da Faculdade de Medicina Veterinária e Zootecnia da Universidade de São Paulo para obtenção de título de Mestre em Ciências

Departamento:
Cirurgia

Área de concentração:
Clínica Cirúrgica Veterinária

Orientador:
Prof. Dr. Cássio Ricardo Auada Ferrigno

São Paulo

2017

Autorizo a reprodução parcial ou total desta obra, para fins acadêmicos, desde que citada a fonte.

DADOS INTERNACIONAIS DE CATALOGAÇÃO NA PUBLICAÇÃO

(Biblioteca Virginie Buff D'Ápice da Faculdade de Medicina Veterinária e Zootecnia da Universidade de São Paulo)

T. 3491
FMVZ

Bregadioli, Thales
Comparação biomecânica e da redução óssea do *Clamp and Rod Internal Fixation* e placa de reconstrução bloqueada em fraturas de acetábulo / Thales Bregadioli. -- 2017.
96 p. : il.

Dissertação (Mestrado) - Universidade de São Paulo. Faculdade de Medicina Veterinária e Zootecnia. Departamento de Cirurgia, São Paulo, 2017.

Programa de Pós-Graduação: Clínica Cirúrgica Veterinária.

Área de concentração: Clínica Cirúrgica Veterinária.

Orientador: Prof. Dr. Cássio Ricardo Auada Ferrigno.

1. Fixação interna de fraturas. 2. Consolidação da Fratura. 3. Bioengenharia. 4. Cartilagem articular. 5. Cães. I. Título.

Comissão ética

UNIVERSIDADE DE SÃO PAULO

FACULDADE DE MEDICINA VETERINÁRIA E ZOOTECNIA

Comissão de Ética no Uso de Animais

CERTIFICADO

Certificamos que o Projeto intitulado "Análise biomecânica e de redutibilidade da fixação de fraturas acetabulares em cães com Clamp and Rod Internal fixation (CRIF) 2,7mm versus Placa acetabular veterinária 2.7mm ", protocolado sob o CEUA nº 4460091214, sob a responsabilidade de **Cássio Ricardo Auada Ferrigno** *e equipe; Thales Bregadioli* - que envolve a produção, manutenção e/ou utilização de animais pertencentes ao filo Chordata, subfilo Vertebrata (exceto o homem), para fins de pesquisa científica (ou ensino) - encontra-se de acordo com os preceitos da Lei 11.794, de 8 de outubro de 2008, com o Decreto 6.899, de 15 de julho de 2009, com as normas editadas pelo Conselho Nacional de Controle da Experimentação Animal (CONCEA), e foi **aprovado** pela Comissão de Ética no Uso de Animais da Faculdade de Medicina Veterinária e Zootecnia da Universidade de São Paulo (CEUA/FMZV) em reunião de 07/01/2016.

We certify that the proposal "Biomechanical and reducibility analysis setting acetabular fractures in dogs with Clamp and Rod Internal Fixation (CRIF) 2.7mm versus veterinary acetabular plate 2.7mm", utilizing 13 Dogs (13 males), protocol number CEUA 4460091214, under the responsibility of **Cássio Ricardo Auada Ferrigno** *and team; Thales Bregadioli* - which involves the production, maintenance and/or use of animals belonging to the phylum Chordata, subphylum Vertebrata (except human beings), for scientific research purposes (or teaching) - it's in accordance with Law 11.794, of October 8 2008, Decree 6899, of July 15, 2009, with the rules issued by the National Council for Control of Animal Experimentation (CONCEA), and was **approved** by the Ethic Committee on Animal Use of the University of São Paulo (CEUA/FMZV) in the meeting of 01/07/2016.

Vigência da Proposta: de mar?o/ a dez/201 Área: Vci/lotc

Procedência:	Animais provenientes do setor de PATOLOGIA ANIMAL						
Espécie:	Cães	sexo:	Machos	idade:	2 a 7 anos	N:	13
Linhagem:	SRD e/ou raças definidas			Peso:	20 a 30kg		

Resumo: Serão coletadas treze pelves de cães entre 20 a 30 kg a serem testados em máquina de teste eletro hidráulico biaxial pelo tipo de força (flexão). Será realizada uma osteotomia para simular a linha de fratura em região central do acetábulo. Uma hemipelve de cada par será fixada com CRIF e a contralateral com placa acetabular veterinária, posteriormente a precisão da redução será aferida qualitativamente e por medição das incongruências articulares formadas através de impressão em polivinilsiloxano.

São Paulo, 05 de fevereiro de 2016

Profa. Dra. Denise Tabacchi Fantoni
Presidente da Comissão de Ética no Uso de Animais
Faculdade de Medicina Veterinária e Zootecnia da Universidade de São Paulo

Roseli da Costa Gomes
Secretaria Executiva da Comissão de Ética no Uso de Animais
Faculdade de Medicina Veterinária e Zootecnia da Universidade de São Paulo

Av. Prof. Dr. Orlando Marques de Paiva, 87, Cidade Universitária: Armando de Salles Oliveira CEP 05508-270 São Paulo/SP - Brasil - tel: 55 (11) 3091-7676/0904 / fax: 55 (11) 3032-2224
Horário de atendimento: 2ª a 6ª das 8h as 17h : e-mail: ceuavet@usp.br
CEUA N 4460091214

São Paulo, 27 de março de 2017
CEUA N 4460091214

Ilmo(a). Sr(a).
Responsável: Cássio Ricardo Auada Ferrigno
Área: 0
Cássio Ricardo Auada Ferrigno (orientador)

Título da proposta: "Comparação biomecânica e da redução óssea do Clamp and Rod Internal Fixation e placa de reconstrução bloqueada em fraturas de acetábulo ".

Parecer Consubstanciado da Comissão de Ética no Uso de Animais FMVZ/USP

A Comissão de Ética no Uso de Animais da Faculdade de Medicina Veterinária e Zootecnia da Universidade de São Paulo, no cumprimento das suas atribuições, analisou e **APROVOU** a Alteração do cadastro (versão de 14/março/2017) da proposta acima referenciada.

Resumo apresentado pelo pesquisador: "Solicito a alteração do Titulo do projeto, conforme preenchido acima, pois acredito que este novo titulo represente verdadeiramente o conteúdo de minha dissertação. certo de sua atenção, agradeço antecipadamente.".

Comentário da CEUA: "Alteração de título aprovada.".

Profa. Dra. Denise Tabacchi Fantoni
Presidente da Comissão de Ética no Uso de Animais
Faculdade de Medicina Veterinária e Zootecnia da Universidade de São Paulo

Roseli da Costa Gomes
Secretaria Executiva da Comissão de Ética no Uso de Animais
Faculdade de Medicina Veterinária e Zootecnia da Universidade de São Paulo

FOLHA AVALIAÇÃO

Autor: BREGADIOLI, Thales

Título: COMPARAÇÃO BIOMECÂNICA E DA REDUÇÃO ÓSSEA DE *CLAMP AND ROD INTERNAL FIXATION E* PLACA DE RECONSTRUÇÃO BLOQUEADA EM FRATURAS DE ACETÁBULO

Dissertação apresentada ao Programa de Pós- Graduação em Clínica Cirúrgica Veterinária da Faculdade de Medicina Veterinária e Zootecnia da Universidade de São Paulo para obtenção de título de Mestre em Ciências

Data: ____/ _____/ _____

Banca Examinadora

Prof.
Dr.:_____
Instituição:_____
Julgamento:_____

Prof.
Dr.:_____
Instituição:_____
Julgamento:_____

Prof.
Dr.:_____
Instituição:_____
Julgamento:_____

Dedicatória

Ao meu melhor amigo, por ser a semente, deste sonho que hoje gera outro valioso fruto. Obrigado por sua agradável companhia, saudade Thor!

AGRADECIMENTOS

À Deus, pois nada somos e nada conseguimos senão através Dele. “O que nós somos é o presente de Deus a nós. O que nós nos tornamos é o nosso presente a Deus.” (Eleanor Powell)

Aos meus pais, por tornarem seus próprios sonhos, a realização dos meus. Agradeço as pegadas deixadas para que eu possa seguir o melhor caminho. Por constituírem meu lar, para o qual sempre voltarei nas horas em que a paz se fizer necessária.

Mãe, seus sacrifícios estão guardados em meu coração, sua concepção de família também, obrigado por tornar claro, com atitudes, o significado do amor.

As minhas irmãs, Thais, pelo exemplo de que um caráter firme que não se curva ao maior vento; e Thaiane pelo amor e abraço apertado mais sincero e puro que conheço.

Ao meu orientador, Cássio Ricardo Auada Ferrigno, pelo oportunidade de estar aqui, por todo conhecimento transmitido, por ser alicerce em minha formação como ortopedista, pessoas como você são especiais, mudam pra melhor tudo que tocam e idealizam, com você aprendi a buscar a excelência em tudo que faço, espero te orgulhar no futuro.

Ao tecnólogo em saúde e especialista em biomecânica do aparelho locomotor do Hospital das Clínicas da Faculdade de Medicina da Universidade de São Paulo, Sr. César Augusto Martins Pereira, sua paciência é um dom, sua criatividade inspiradora, muito obrigado, você foi essencial para realização deste trabalho.

A Professora Silvia Renata Gaido Cortopassi pela maneira sincera com que pratica o bem, obrigado, pelo auxílio no texto e principalmente pelo ombro amigo.

Aos membros do LOTC, Jaqueline França pelo apoio em minha chegada e todo conhecimento compartilhado, serei sempre grato à você.
Ísis Dál-Bó pelos ensinamentos com os "Mimos" e as boas risadas partilhadas.
Viviane Galeazzi, pelo exemplo de que o tempo e a rotina árdua de um hospital não são fortes o suficiente para enfraquecer nosso dever como médico veterinário.

Aline Macedo, obrigado por alegrar meus dias, sua história de vida nos ensina como o amor por aquilo que fazemos nos faz renascer e vencer!

Gabriel Diamante, pelas risadas, companheirismo, tenho certeza que nossa amizade perdurará.

Bianca Fiuza, agradeço a oportunidade de trabalhar ao seu lado, pelos conhecimentos e experiências partilhadas.

Ao demais integrantes, com menor convívio mas igual importância, obrigado Leandro Santos Lopes, Renato Cavalcanti.

Ao Paulo Marinho, por me mostrar como Deus abençoa aqueles que honram as portas por ele abertas, sua disciplina e dedicação inspiram, tenho a certeza de ter ganho um amigo pra toda vida, sentirei falta de você e da Carol Zani em meu convívio diário.

Por fim, Fernanda Paes, por tudo; você resume o que de melhor vivi nesse mestrado.

Ao Ministério da Ciência, Tecnologia, Inovações e Comunicações (CNPq) pelo apoio à realização deste trabalho, além da concessão de bolsa de Mestrado.

Aos funcionários, representados aqui por Jésus dos Anjos Vieira, Cledson Lélis dos Santos, Otávio Rodrigues dos Santos, José Miron, Lívia dos Santos Gimenes e Belarmino Ney Pereira, obrigado por todo esforço e ótimo trabalho prestado à rotina do HOVET, obrigado pela amizade sincera de cada um de vocês.

À equipe de anestesiologia, representadas por Patrícia Bonifácio Flôr, Geni Cristina Fonseca Patrício, Denise Tabacchi Fantoni e Aline Magalhães Ambrósio.

À Universidade de São Paulo, FMVZ- VCI, pela oportunidade de realização de importante parte do meu planejamento profissional.

RESUMO

BREGADIOLI, T. **Comparação biomecânica e da redução óssea de Clamp and Rod Internal Fixation e placa de reconstrução bloqueada em fraturas de acetábulo** [Biomechanical and bone reduction comparison of clamp and rod internal fixation (Crif) and reconstruction locking plate in acetabular fractures]. 2017. 117 f. Dissertação(Mestrado em Ciências) – Faculdade de Medicina Veterinária e Zootecnia, Universidade de São Paulo, São Paulo, 2017.

Este estudo objetivou comparar, biomecanicamente, por meio dos ensaios de flexão destrutível e ciclagem, bem como a qualidade da redução óssea, após avaliação do molde da superfície articular de osteotomias centrais do acetábulo de cão fixadas com *Clamp and Rod Internal Fixation* (CRIF) 2,7 mm ou placa de reconstrução bloqueada 2,7 mm. Os implantes foram divididos em dois grupos, denominados grupo CRIF (GC) e grupo Placa (GP). Foram utilizadas nove pelves de cadáveres de cão com peso corporal entre 15 e 35 kg, posteriormente as pelves foram subdivididas em 18 hemipelves e distribuídas aleatoriamente para testar os dois implantes, um contralateral ao outro em uma mesma pelve. Para realização dos testes, foi simulado uma fratura central no acetábulo, por meio de osteotomia linear, realizada com auxílio de serra oscilatória e em seguida, fixadas segundo os padrões AO/SIF, sendo utilizados três parafusos craniais e dois caudais a osteotomia. Após comparação biomecânica de resistência máxima à flexão o GP (22,38±8,44 N.m) demonstrou superioridade estatística em relação ao GC (15,60±5,76 N.m), (p=0,02408). Na comparação do molde da superfície articular após 30 ciclos o GP (0,27 ± 0,24mm) demonstrou valores menores para lacuna da linha articular que o GC (0,49 ± 0,29mm), sendo o GP estatisticamente superior, (p=0,04784). Em conclusão, a aplicação da placa de reconstrução bloqueada é simples e deve ser considerada para redução de fraturas do acetábulo que necessitem de reconstrução anatômica.

Palavras-chave: Fixação interna de fraturas, Bioengenharia, Cartilagem articular, Consolidação da Fratura, Cães.

ABSTRACT

BREGADIOLI, T. **Comparação biomecânica e da redução óssea de Clamp and Rod Internal Fixation (CRIF) e placa de reconstrução bloqueada em fraturas de acetábulo** [Biomechanical comparison and bone reduction assessment of acetabular fractures fixed with clamp and rod internal fixation (CRIF) or locking reconstruction plate]. 2017. 108 f. Dissertação (Mestrado em Ciências) – Faculdade de Medicina Veterinária e Zootecnia, Universidade de São Paulo, São Paulo, 2017. The aim of this study was to compare the accuracy of reduction and biomechanical characteristics of acetabular osteotomies repaired with 2.7-mm Clamp and Rod Internal Fixation (CRIF) constructs or 2.7-mm locking reconstruction plates in cyclic and load to failure flexion tests. Nine dog cadavers with body weight between 15 and 35 kg were included in this study. All 18 hemipelves were randomly assigned into two groups named after the implants tested, group CRIF (GC) and group Plate (GP). All pelves were used to test both groups with each hemipelvis belonging to a different implant group. Acetabular osteotomies were created with an oscillatory saw and then fixed according to the AO/ASIF standards, using either 5-hole, 2.7-mm locking reconstruction plates with three locked screws cranial and two caudal to the osteotomy line, or CRIF constructs with 5 clamps, three located cranial and two caudal to the osteotomy line. Load to failure at GP (22.38 ± 8.44N.m) was significantly higher than GC (15.60 ± 5.76N.m), (p = 0.02408). Imprinted cast of acetabular reduction gap after 30 cycles was statistically smaller at GP (0.27 ± 0.24mm) than GC (0.49 ± 0.29mm) (p = 0.04784). We concluded that the appliance of locking reconstruction plates is simple and should be considered for acetabular fractures, that require perfect anatomical reconstruction.

Key-words: Fracture Fixation Internal, Bioengineering, Cartilage Articular, Fracture Healing, Dogs.

LISTA DE FIGURAS

Figura 1 - Hemipelve esquerda de cão demonstrando limite cranial, caudal, central e medial (pontos pretos) da cúpula acetabular para orientação da linha de osteotomia – São Paulo –2017. 43

Figura 2 - Hemipelve esquerda de cão demonstrando posicionamento da serra na face medial do acetábulo em direção a borda dorso lateral acetabular– São Paulo –2017.. 43

Figura 3 – Osteotomia acetabular fixada por meio de placa de reconstrução bloqueada com 3 parafusos bloqueados craniais e dois distais– São Paulo –2017. 44

Figura 4 – Instrumental utilizado para implantação da placa de reconstrução bloqueada Focus.– São Paulo –2017 45

Figura 5 - Osteotomia acetabular fixada por meio de Clamp and rod internal fixation com três parafusos craniais e dois distais, notar disposição de todos clamps dorsais a barra – São Paulo –2017 46

Figura 6 - Preenchimento da superfície articular do acetábulo com Polivinilsiloxano para confecção do molde acetabular – São Paulo –2017. 47

Figura 7 - Molde da superfície articular do acetábulo em Polivinilsiloxano após osteossíntese com CRIF, atentar para impressão da linha de osteotomia (seta preta) – São Paulo – 2017..... 48

Figura 8 - Esquema do ensaio de flexão de três pontos, onde A-viga, B e C-apoio ajustável, D- peça anatômica, E-esfera, F-haste do atuador, G-célula de carga, P-força medida pela célula de carga e a,b,c e distâncias entre os apoios. 49

Figura 9 - Base plana de metal com friso lateral e longitudinal para acomodação e apoio da asa do ílio, já equipada com acessório para apoio da base do ísquio - São Paulo – 2017. 51

Figura 10 - Cutelo para apoio da base do ísquio – A- Vista frontal, demonstrando possibilidade de ajuste vertical, B – Vista lateral, mostrando possibilidade de ajuste lateral - São Paulo – 2017. 51

Figura 11 - Esquematização do posicionamento da hemipelve do grupo CRIF no dispositivo para ensaio de ciclagem e destrutível. - São Paulo – 2017. 52

Figura 12 - Esferas de diferentes diâmetros, confeccionadas para mimetizar a cabeça femoral e transmitir a carga ao acetábulo. - São Paulo – 2017. 52

Figura 13 - Diagrama de uma estrutura submetida a flexão a três pontos - São Paulo 2017 53

LISTA DE TABELAS

Tabela 1 – Valores médios e respectivos desvios-padrão referentes a Energia (mJ), Rigidez estrutural à flexão (N/mm) e Resistência estrutural à flexão (N.m) para os grupos CRIF e Placa 58

Tabela 2 – Valores médios e respectivos desvios-padrão em milímetros (mm) dos valores referentes à Lacuna e Degrau para GP e GC nos momentos pós osteossíntese e pós ciclagem.....59

LISTA DE GRÁFICOS

Gráfico 1 - Valores das médias e respectivo desvio padrão da Energia (mJ) nos dois grupos estudados - São Paulo - 2016/2017 59

Gráfico 2 - Valores das medianas e respectivos intervalos interquartis da Energia (mJ) nos dois grupos estudados - São Paulo - 2016/2017 60

Gráfico 3 - Valores das médias e respectivo desvio padrão da Rigidez estrutural a flexão (N/mm) nos dois grupos estudados - São Paulo - 2016/2017 60

Gráfico 4 - Valores das medianas e respectivos intervalos interquartis da Rigidez estrutural a flexão (N/mm) nos dois grupos estudados - São Paulo - 2016/2017 61

Gráfico 5 - Valores das médias e respectivo desvio padrão do Momento (N.m) nos dois grupos estudados - São Paulo - 2016/2017 61

Gráfico 6 - Valores das medianas e respectivos intervalos interquartis do Momento (N.m) nos dois grupos estudados - São Paulo - 2016/2017 62

Gráfico 7 - Valores de média das variáveis Lacuna e Degrau do grupo Placa de reconstrução bloqueada com desvio padrão, nos momentos pós osteossíntese e pós ciclagem 62

Gráfico 8 - Valores de média das variáveis Lacuna e Degrau (mm) do grupo CRIF com desvio padrão, nos momentos pós osteossíntese e pós ciclagem 63

Gráfico 9 - Valores das médias e respectivo desvio padrão para Lacuna e Degrau (mm) do GC e GP no momento Pós Osteossíntese - São Paulo - 2016/2017 63

Gráfico 10 - Valores das medianas e respectivos intervalos interquartis de Lacuna e Degrau (mm) do GC e GP no momento Pós Osteossíntese - São Paulo - 2016/2017 . 64

Gráfico 11 - Valores das médias e respectivo desvio padrão para Lacuna e Degrau (mm) do GC e GP no momento Pós Ciclagem - São Paulo - 2016/2017..... 64

Gráfico 12 - Valores das medianas e respectivos intervalos interquartis de Lacuna e Degrau (mm) do GC e GP no momento Pós Ciclagem - São Paulo - 2016/2017..... 65

LISTA DE ABREVIATURAS

Cm	Centímetros
CRIF	Clamp and rod internal fixation
Mm	Milímetros
Kg	Quilograma
Kgf	Quilograma - força
Kv	Quilovolt
Min	Minuto
M	Momento fletor
PAV	Placa acetabular veterinária
Y	Eixo ou linha neutra
I_a	Momento de inércia da área
AO	Arbeitsgemeinschaft für Osteosynthesefragen
%	Percentual
N.mm	Newton milímetro
σ	Tensão
nº	Número
sem	Semestre

Sumário

1 INTRODUÇÃO 18
2 REVISÃO DE LITERATURA 20
2.1 FRATURA ACETABULAR 20
2.1.1 Anatomia e Epidemiologia 20
2.1.2. Diagnóstico Clínico 22
2.1.3. Diagnóstico por imagem e classificação 23
2.1.4 Tratamentos 24
2.1.5 Prognóstico e Complicações 28
2.2 PLACA DE RECONSTRUÇÃO BLOQUEADA 29
2.3 CLAMP AND ROD INTERNAL FIXATION (CRIF) 32
2.4 BIOMECÂNICA E ENSAIO DE FLEXÃO 34
3 OBJETIVOS 37
4 HIPÓTESE 38
5 SIGNIFICÂNCIA CLÍNICA 39
6 LIMITAÇÕES DO ESTUDO 40
7 MATERIAL E MÉTODO 41
7.1 CORPOS DE PROVA 41
7.1.1 Critérios de inclusão 41
7.1.2 Critérios de não inclusão 42
7.2 DELINEAMENTO EXPERIMENTAL 42
7.3 O PROCEDIMENTO DE OSTEOTOMIA ACETABULAR 42
7.4 FIXAÇÃO DOS IMPLANTES 44
7.4.1 Grupo placa de reconstrução bloqueada (GP) 44
7.4.2 Grupo *Clamp and rod internal fixation* (GC) 45
7.5 AVALIAÇÃO DA PRECISÃO DE REDUÇÃO DA OSTEOTOMIA 47
7.6 ENSAIOS BIOMECÂNICOS 48
7.6.1 Ensaio biomecânico de ciclagem e destrutível 48
7.6.2 Descrição do dispositivo mecânico de flexão 50
7.7 PARÂMETROS ANALISADOS 53
7.7.1 Ensaio cíclico 53
7.7.2 Ensaio destrutivo 53

8 RESULTADOS..... 56
9 DISCUSSÃO..... 66
10 CONCLUSÃO..... 78
11 REFERÊNCIAS..... 79

1 INTRODUÇÃO

As fraturas do acetábulo são frequentes na rotina clínica de pequenos animais e representam 12 a 30% das fraturas da pelve em cães (DENNY, 1978; BRADEN; PRIEUR, 1986; MESSMER; MONTAVON, 2004; DeCAMP, 2005)e 7% em gatos (DeCAMP, 2005).

O tratamento cirúrgico, tido como padrão ouro no tratamento das fraturas desviadas do acetábulo (DIAS et al., 2010), baseia-se no emprego de redução anatômica e estabilização rígida por meio de implantes metálicos como pinos, placas de compressão, placas de reconstrução convencionais ou bloqueadas, parafusos, fios de cerclagem associados ou não a cimento ósseo e ainda placas acetabulares veterinárias(BRADEN; PRIEUR, 1986; SCHWARZ, 1996; STUBBS et al., 1998; BRINKER, 1999;ANDERSON; CROSS; LEWIS, 2002; CABASSU, 2005; DENNY; BUTTERWORTH, 2006; MATIS; KÖSTLIN; BRUNNBERG, 2007; TOMLINSON, 2007; AMATO et al., 2008; ROEHSIG et al., 2008; JOHNSON, 2013).

Diversos estudos clínicos e biomecânicos *in vitro* têm sido realizados para avaliar a estabilidade dos implantes citados (WHEATON; HOHN; HARRISON, 1973; HULSE; ROOT, 1980; BRADEN; PRIEUR, 1986; OST; KADERLY, 1986; ANDERSON; CROSS; LEWIS, 2002), no entanto, dificuldades e limitações inerentes a estas técnicas tem sido identificadas (WHEATON; HOHN; HARRISON, 1973; HULSE; ROOT, 1980; BRADEN; PRIEUR, 1986; OST; KADERLY, 1986; BUTTERWORTH et al., 1994; LEWIS; STUBBS; NEUWIRTH,1997; ROUSH; MANLEY, 1992; HAERDIE et al., 1999).

O principal desafio consiste em contornar a placa à superfície dorsal irregular do acetábulo e, em seguida, manter a redução da fratura durante a aplicação do implante.

Outros implantes têm sido desenvolvidos, dentre eles se destacam o CRIF e as placas de reconstrução bloqueada, implantes versáteis, com boa capacidade de moldagem, de fácil aplicação, mínima instrumentação e mínimo contato ósseo (JOHNSON; HOULTON; VANINI 2005). Além disso, as placas bloqueadas conferem estabilidade angular (STOFFEL et al., 2003; CRONIER et al., 2010).

Diante dos desafios inerentes à perfeita redução anatômica da fratura acetabular, bem como as dificuldades relatadas com os implantes convencionais, a aplicabilidade do CRIF e placa de reconstrução bloqueada foi investigada em condições cíclicas e

força máxima até a falha no teste de flexão em três pontos. Objetivou-se, portanto, comparar a precisão e manutenção da redução e as propriedades biomecânicas das osteotomias acetabulares caninas estabilizadas por meio de placa de reconstrução bloqueadas versus fixação com *Clamp and Rod Internal Fixation*.

2 REVISÃO DE LITERATURA

A revisão de literatura encontra-se dividida conforme se segue:

2.1 FRATURA ACETABULAR

2.1.1 Anatomia e Epidemiologia

O acetábulo faz parte da articulação do quadril, cercada por ligamentos, músculos, vasos e nervos. Apresenta características anatômicas individuais complexas, sendo seu acesso cirúrgico considerado difícil para os cirurgiões ortopedistas menos experientes (BEAULÉ; DOREY; MATTA, 2003).

O acetábulo corresponde à cavidade hemisférica incompleta, formada pela união dos três ossos pélvicos, ílio, púbis e ísquio, unidos durante a fase embrionária, pela cartilagem trirradiada, os quais se fundem em aproximadamente três meses de vida, sendo responsável pela distribuição do peso corpóreo da coluna vertebral aos membros pélvicos (SCHWARZ, 1996; LIEBICH; KONIG, 2002; TOMLINSON, 2007; SCHULZ; DEJARDIN, 2007; GIORDANO; GIORDANO, 2011).

Apresenta superfície articular em forma de ferradura (“U” invertido), recoberta por cartilagem hialina, circundando parte central sem cartilagem, a fossa cotiloide. A superfície articular cartilaginosa possui área mais superior, denominada de teto ou abóbada, uma área mais cranial e outra mais caudal na ferradura, denominadas, respectivamente, de borda cranial e borda caudal, e uma área mais medial, denominada de fundo (OLIVEIRA JUNIOR, 1969; GIORDANO; GIORDANO, 2011)

Epidemiologicamente, fraturas pélvicas são lesões frequentes no cão e no gato. Geralmente resultam de acidentes automobilísticos de alta energia cinética e em virtude da inter-relação, ílio, ísquio e púbis e o formato estrutural da pelve em forma de caixa, torna-se incomum, fratura isolada da pelve, assim sendo, invariavelmente haverá

outros locais de fratura pélvica para que exista deslocamento, sendo comum fratura em ao menos dois pontos (DENNY; BUTTERWORTH, 2006; TOMLINSON, 2007).

No pronto atendimento ao paciente acometido por trauma de alta energia, preconiza-se exame físico geral minucioso, já que lesões em órgãos parenquimatosos, em um primeiro momento, são mais significativas do que as fraturas, podendo levar o paciente ao óbito (SCHWARZ, 1996; CABASSU, 2005; DENNY; BUTTERWORTH, 2006; HARASEN, 2007; PIRAS, 2007; TOMLINSON, 2007; KEMPER et al., 2008; ROEHSIG et al., 2008; JOHNSON, 2013).

Dados de trabalhos da medicina, corroborando com o acima exposto, também citam a importância de um exame minucioso do paciente politraumatizado recém atendido já que lesões não ortopédicas são comuns nestes pacientes, onde, 56% dos pacientes com fratura acetabular apresentam ao menos uma lesão associada sendo, 19% trauma crânioencefálico, 18% lesão torácica, 8% lesão abdominal e 6% lesão genitourinária (PORTER et al., 2008).

Após certificar-se da inexistência de lesões em tecidos moles, especial atenção deverá ser dada à articulação coxofemoral, classificada como do tipo esferoide, compreendida pela cabeça femoral e o acetábulo, pois, sabe-se que fraturas de cabeça femoral e/ou acetábulo, abordadas inadequadamente podem ter resultados catastróficos, levando à impotência funcional do membro acometido além do estabelecimento de doença articular degenerativa e dor crônica (JOHNSON, 2013).

A intensidade, a localização do trauma inicial e a posição do quadril no momento do acidente são decisivos na determinação do padrão de fratura e ocorrência de lesões associadas (PORTER et al., 2008). No momento do impacto, o vetor de força exercido sobre o quadril transforma a cabeça femoral em um martelo dentro do acetábulo, resultando no tipo de fratura, seu grau de fragmentação e os desvios observados (GIORDANO; GIORDANO,2011).

Excluindo o trauma automobilístico como etiologia da fratura acetabular, classifica-se as demais causas como incomuns, sendo geralmente consequência da concentração de estresse gerado pelos músculos e tendões, em cães de corrida (MATIS; KÖSTLIN; BRUNNBERG, 2007; PIRAS, 2007; JOHNSON, 2013).

2.1.2. Diagnóstico Clínico

Para o diagnóstico, a inspeção pode trazer indícios de fratura pélvica e/ou acetabular. A sintomatologia depende da magnitude do trauma, localização da fratura, deslocamento ósseo e dimensão das lesões em tecidos moles (DeCAMP, 1992; BONATH; PRIEUR, 1998). Posteriormente ao exame físico geral do paciente, exame ortopédico completo deve ser realizado (OLMSTEAD; MATIS, 1998).

Para orientação à palpação, podem ser utilizadas as proeminências ósseas, como asa do ílio, trocânter maior e tuberosidade isquiática, por meio da palpação verifica-se simetria pélvica, tolerância à amplitude articular, presença ou ausência de crepitação durante rotação e extensão da articulação coxofemoral, áreas edemaciadas e/ou resposta álgica (BONATH; PRIEUR, 1998). Posteriormente, o exame digital retal cuidadoso poderá trazer informações referentes ao estreitamento do canal pélvico (HENRY, 1985; DeCAMP, 1992; BONATH; PRIEUR, 1998; OLMSTEAD; MATIS, 1998; HARASEN, 2007).

A presença de fratura do acetábulo é geralmente acompanhada de extremo quadro doloroso e incapacidade de apoio do membro afetado ao solo, caracterizando impotência funcional. Em menor ocorrência, nos quadros de fratura mínima do acetábulo, o paciente poderá apresentar se apto a suportar o peso com o membro afetado, dificultando o diagnóstico clínico. Comumente a extremidade lesionada pode adotar uma posição viciosa em consequência do sintoma álgico ou de uma luxação do quadril associada. (HENRY, 1985; MANLEY,1998; GIORDANO; GIORDANO, 2011).

A força necessária para produzir uma fraturado acetábulo é frequentemente transmitida ao quadril pela extremidade do membro pélvico, joelho ou face lateral da coxa ipsilateral. Portanto,é fundamental que se faça exame completo de todo o membro acometido, incluindo a avaliação do *status* neurovascular, já que tais fraturas podem lacerar os nervos isquiático e femoral (WALKER; PRIEUR, 1987; YANG et al., 1991; BRAUND, 2003; FORTERRE et al., 2007; PORTER et al., 2008) ou ainda causar compressão nervosa progressiva devido à proliferação de tecido fibroso peri-acetabular em fraturas crônicas ou tratadas conservadoramente (FEARNSIDE ; BLACK, 1999; DEWEY, 2006)

Em humanos, aproximadamente 35% dos pacientes apresentam outra lesão na extremidade traumatizada, 35% a 39% luxação do quadril ipsilateral e 12% lesão traumática do nervo isquiático, ou ainda, fratura vertebral e lesão raquimedular em 4% dos pacientes com fratura do acetábulo (YANG et al., 1991; PORTER et al., 2008; GIORDANO; GIORDANO, 2011).

2.1.3. Diagnóstico por imagem e classificação

As fraturas acetabulares podem ser classificadas em craniais, centrais, caudais e cominutivas (TOMLINSON, 2007; JOHNSON, 2013).

O diagnóstico deve basear-se também em exames de imagem, já que cães que possuem fratura mínima do acetábulo podem estar aptos a suportar o peso com o membro afetado tornando o diagnóstico clínico mais difícil (HENRY, 1985). Ou ainda para descartar afecções de apresentação clínica semelhante, como luxação coxofemoral associadas à fratura de cabeça e colo femorais, ou mesmo a união de todas essas afecções (BRINKER, 1999).

Radiografias de pelve nas projeções ventro-dorsal (VD) e latero-lateral (LL) são indispensáveis para avaliar o plano de fratura acetabular, já radiografias médio-laterais ou oblíquas ajudam a melhor delinear a fratura (DENNY ; BUTTERWORTH, 2006; HARASEN, 2007).

Na interpretação das radiografias simples é fundamental o conhecimento da anatomia óssea e sua correspondência em todas incidências realizadas (GIORDANO; GIORDANO, 2011).

Em medicina, desde 1964 são publicados estudos que correlacionam as características anatômicas com os aspectos radiográficos e os achados intra operatórios, elaborando uma classificação topográfica capaz de orientar a via de acesso, tornando o entendimento dessas lesões mais lógico(JUDET; JUDET; LETOURNEL, 1964).

A tomografia axial computadorizada, também conhecida como tomografia convencional ou simplesmente tomografia computadorizada. É método diagnóstico que faz uso de feixes muito finos de raio-x associados a tecnologia de computador,

determinando a absorção dos múltiplos feixes de radiação pelos tecidos. Assim, a TC produz imagens em cortes transversais ou fatias das estruturas anatômicas sem superposição de tecidos, o que permite identificar as diferentes características teciduais dentro de órgãos sólidos, facilitando a obtenção de imagens mais detalhadas dos segmentos corporais a serem estudados (JUCHEM, 2005).

Trabalhos da área humana e veterinária citam a utilização da tomografia computadorizada, simples e precisa, como ferramenta indispensável ao melhor planejamento, compreensão e preparação cirúrgica de afecções do quadril (BROWN et al., 2000; MURRAY; CRIM, 2001; GINJA et al., 2007; DRAFFAN et al., 2009).

Sadan, Amort e Kramer (2015) têm demonstrado melhores resultados quanto ao delineamento da fratura acetabular, ao comparar tomografia computadorizada (TC) com radiografias simples, onde a TC mostra-se mais sensível a detecção de diferentes tipos de fratura na pelve canina.

O uso cada vez mais frequente da tomografia computadorizada (TC) em medicina veterinária tornou a avaliação das afecções do quadril, por essa técnica, uma opção viável para o desenvolvimento de métodos objetivos e versáteis para a avaliação e planejamento cirúrgico da articulação coxofemoral (KISHIMOTO et al., 2009). Em medicina, observou-se que a tomografia é de extrema importância para a programação e o bom andamento da cirurgia, já que fraturas acetabulares tratadas sem prévio diagnóstico e planejamento por TC, apresentam maiores tempos cirúrgicos, sendo estes estatisticamente significativos, dessa maneira, cita-se que a TC facilita a abordagem e deve ser utilizada como rotina (CRAWFORD; MANLEY; ADAMS, 2003;ZENG et al., 2016; WANG et al., 2016)

2.1.4 Tratamentos

Existem dois tratamentos possíveis para fraturas de pelve e/ou acetábulo; o tratamento conservador e o cirúrgico (SCHWARZ, 1996; CABASSU, 2005; CARMICHAEL, 2005; DENNY; BUTTERWORTH, 2006; HARASEN, 2007; MATIS; KÖSTLIN; BRUNNBERG, 2007; PIRAS, 2007; TOMLINSON, 2007; KEMPER et al., 2008; ROEHSIG et al., 2008; JOHNSON, 2013).

Cabassu (2005) relata que o tratamento conservador exige um tempo prolongado de recuperação e possibilita o surgimento de sequelas devido à redução do tamanho do canal pélvico e desalinhamento coxofemoral em casos de fraturas múltiplas de pelve. De maneira semelhante, Bonath e Prieur (1998) relatam que maior ênfase deve ser dada as fraturas que envolvam a articulação sacroilíaca, ílio e acetábulo, por fazerem parte do eixo de transmissão das forças do membro posterior ao esqueleto axial.

Durante décadas, por acreditarem que a porção articular caudal do acetábulo recebia menos carga à deambulação, algumas fraturas no terço caudal da superfície articular, eram tratadas de modo conservador (PRIEUR, 1980;BOUDRIEAU; KLEINE, 1988;WHITTICK, 1990; DYCE;HOULTON, 1993; BUTTERWORTH et al., 1994), porém, diferentes autores, com avaliações a longo prazo apontaram que esses pacientes exibem dor, sendo possível no estudo radiográfico a visualização de osteoartrose (HARASEN, 2007; JOHNSON, 2013).

Além disso, Beck, Pead e Draper (2005), em estudo biomecânico, primeiramente em gatos, demonstraram que maior descarregamento de peso está concentrado no terço central e caudal da superfície articular acetabular desta espécie. Posteriormente, de maneira semelhante, porém em cães, demonstrou se que os terços cranial e caudal do acetábulo são mais propensos a receber carga do que o terço central do acetábulo, contrariando a teoria acima citada de que fraturas no terço caudal do acetábulo canino possam ser tratadas conservadoramente (MOORES et al., 2007).

Em conformidade, alguns autores citam o tratamento conservador como alternativa para poucas situações, por exemplo, pacientes com co-morbidades que impeçam intervenção cirúrgica precoce, ou fraturas com mais de dez dias de evolução, já que após esse período, devido à fibrose inicial na fratura e contração dos músculos associados, considera-se quase impossível a redução precisa sem risco de causar dano aos tecidos moles adjacentes, ou ainda, fraturas cominutivas que não possam ser reconstruídas, ou em casos raros de fraturas não deslocadas com fissura (DENNY; BUTTERWORTH, 2006; HARASEN, 2007; TOMLINSON, 2007). Corroborando com tais citações, médicos ortopedistas afirmam que o tratamento cirúrgico deve ser considerado em todas as fraturas desviadas do acetábulo que não preenchem os

critérios de tratamento não cirúrgico (ALONSO et al., 2000; MCMASTER; POWELL, 2005; ROMMENS, 2007; ALI, 2015). O tratamento cirúrgico das fraturas do acetábulo é tecnicamente exigente e requer uma longa curva de experiência e treinamento, devendo ser preferencialmente realizadas em centros específicos de trauma (GIORDANO; GIORDANO, 2011).

Nos últimos anos, com a evolução da ortopedia, médicos veterinários tem se encorajado a oferecer aos seus pacientes a opção de tratamento cirúrgico para fraturas acetabulares, de maneira semelhante ao acontecido na medicina, onde nos últimos 40 anos, o tratamento das fraturas desviadas do acetábulo passou de não-cirúrgico para abordagem preferencialmente cirúrgica, com redução anatômica aberta, seguida de fixação interna rígida, sendo considerada como padrão ouro no tratamento das fraturas desviadas do acetábulo (TOMLINSON, 2007; DIAS et al., 2010).

Várias são as técnicas de acesso cirúrgico para a exposição do acetábulo, porém a abordagem dorsal por meio da osteotomia do trocânter maior do fêmur e a abordagem caudal são as mais utilizadas (DENNY; BUTTERWORTH, 2006; TOMLINSON, 2007; JOHNSON, 2013).

Schulz e Dejardin (2007) ainda descrevem a abordagem ventral como opção para visualizar o acetábulo, sendo esta abordagem preferida para pacientes humanos (LETOUMEL, 1993).

Acesso dorsal por divulsão muscular foi anteriormente descrito (HENRY, 1985) e recentemente citado como boa opção para cães, possivelmente com menores chances de complicação se comparado à osteotomia do trocânter maior (McCARTNEY; GARVAN, 2007).

Para a estabilização de fraturas acetabulares, tem-se usado placas acetabulares veterinárias curvas (PAV), polimetilmetacrilato (PMMA) associado a fios de Kirchner e cerclagem para banda de tensão, criando assim um fixador interno, pinos de Steinmann e parafusos compressivos, ou ainda placas de reconstrução convencionais ou bloqueadas (SCHWARZ, 1996; BRINKER, 1999;CABASSU, 2005; DENNY; BUTTERWORTH, 2006; MATIS; KÖSTLIN; BRUNNBERG, 2007; TOMLINSON, 2007; AMATO et al., 2008; KEMPER et al., 2008; ROEHSIG et al., 2008; JOHNSON, 2013).

Muito embora resultados satisfatórios sejam descritoscom os diferentes implantes citados, a placa acetabular veterinária (PAV) destacou-se por muito tempo como implante superior aos demais, teoricamente por facilitar a moldagem da placa à superfície dorsal do acetábulo, permitindo redução mais precisa da linha de fratura. No entanto, apesar deste pré-contorno, frequentemente perde-se a redução no momento em que se promove torque final aos parafusos (perda de redução primária)(ANSON et al., 1988; STUBBS et al., 1998; LANZ et al.,1999 BOSWELL; BOONE; BOUDRIEAU, 2001).

Além disso, existe potencial falha de fixação ao longo do tempo (perda de redução secundária) devido ao tamanho limitado dos implantes disponíveis e disponibilidade limitada de osso caudal ao local da fratura, permitindo numero insuficiente de parafusos em algumas configurações de fratura. (ANSON et al., 1988; OST; KADERLY, 1986; DYCE; HOULTON, 1993).

Tais dificuldades em se conseguir a redução anatômica podem explicar parcialmente a presença de doença articular degenerativa em 8 dos 11 cães que tiveram fraturas do acetábulo estabilizado com PAV (STUBBS et al., 1998; LANZ et al.,1999.

Frente a tais dificuldades de reparo preciso da linha articular, suscitando frequente debate sobre o tema, novos trabalhos tem surgido, e são ainda necessários, afim de estudar as características desse grupo de fraturas frente ao uso de diferentes e mais modernos implantes disponíveis, como placas de reconstrução bloqueadas (AMATO et al., 2008).

Como opção estritamente de salvamento, para aqueles casos de fraturas irredutíveis e/ou com mau resultado após tratamento conservador cita-se a colocefalectomia, já que há tendência de abuso do procedimento para condições passiveis de reparo. Os resultados da colocefalectomia variam consideravelmente, sendo achado frequente, claudicação persistente, dor, dificuldade em saltar e subir escadas, instabilidade patelar e encurtamento do membro (MONTGOMERY et al., 1987; LEWIS, 1992). Citam-se ainda dados referentes à analise em placa de força de cães submetidos à colocefalectomia, onde mesmo após 120 dias de acompanhamento

demonstravam incapacidade de recuperar a função normal e a massa muscular do membro operado (PLANTE et al., 1997; GRISNEAUX et al., 2003).

Como alternativa à colocefalectomia e também como possibilidade de tratamento a determinadas fraturas acetabulares, a artroplastia total de quadril (prótese de quadril) tem demonstrado resultados clínicos e em placa de força satisfatórios, encorajando sua utilização como há muito tempo tem sido feito em pacientes humanos (OLMSTEAD; HOHN; TURNER, 1983; BUDSBERG et al., 1996; ; LISKA; DOYLE; SCHWARTZ, 2010;GIORDANO; GIORDANO, 2011; De BELLIS; LEGNANI; CALORI, 2013).

2.1.5 Prognóstico e Complicações

Complicações estão normalmente relacionadas ao trauma inicial, pelo dano à cartilagem articular ou à vascularização da cabeça femoral, ou ao tratamento efetuado, podendo ser agudas ou crônicas. As mais comuns são a osteoartrite pós-traumática e a lesão neurológica, que é uma complicação potencialmente devastadora, vista em até 20% dos pacientes humanos (STUBBS et al., 1998; LANZ et al., 1999; TOMLINSON, 2007; ROEHSIG et al., 2008; GIORDANO; GIORDANO, 2011).

O prognóstico é muito variável, de acordo com a gravidade da lesão, condições próprias do paciente e escolha adequada do tratamento, sendo o resultado final conhecido meses ou anos após o tratamento inicial (GIORDANO; GIORDANO, 2011).

O prognóstico para redução cirúrgica da fratura acetabular é determinado de acordo com a estabilidade que se adquire após a osteossíntese e com o intervalo de tempo entre a fratura e sua redução. Casos com resolução precoce e estabilidade adequada têm bom prognóstico(ROEHSIG et al., 2008; JOHNSON, 2013).

2.2 PLACA DE RECONSTRUÇÃO BLOQUEADA

Foram propostos vários métodos de fixação interna para estabilizar fraturas do acetábulo em cães (RENEGAR; GRIFFITHS, 1977; HENRY, 1985; McCARTNEY; GARVAN, 2007). Placas ósseas são mais comumente usadas por proporcionarem a estabilidade necessária e assim permitirem a consolidação de fraturas por união óssea primária, minimizando o desenvolvimento de osteoartrite pós-traumática (WHEATON et al., 1973; HULSE, 1990; HENRY, 1985; BRADEN; PRIEUR, 1986; HULSE, 1990;BETTS, 1993).

Diferentes tipos de placa óssea têm sido utilizadas para estabilizar fraturas do acetábulo, incluindo placas de pequenos fragmentos. Por muito tempo, destacou-se a placa acetabular veterinária PAV (AO / ASIF; Synthes, Wayne PA) um implante de aço inoxidável, com formato semicircular curvilíneo, projetado especificamente para reparação de fraturas do acetábulo em cães.

A forma semicircular facilita o contorno da placa à superfície dorsal do acetábulo e em avaliação retrospectiva de fraturas do acetábulo estabilizados com PAV revelou uma evolução clínica satisfatória na maioria dos cães tratados (BRADEN; PRIEUR, 1986; DeCAMP, 1992). Porém, redução anatômica é muitas vezes difícil de se conseguir ou então será perdida no momento em que se promove o torque dos parafusos contra a placa (LEWIS; STUBBS; NEUWIRTH,1997). Além disso, a aplicação da placa é especialmente difícil quando fraturas envolvem o acetábulo caudal, local em que a exposição cirúrgica é limitada e a superfície isquiática adjacente tem formato irregular (CHALMAN; LAYTON, 1990)

Essas dificuldades em se conseguir redução anatômica perfeita, pode explicar parcialmente a presença de doença articular degenerativa em 8 dos 11 cães que tiveram fraturas do acetábulo estabilizadas com PAV (ANSON et al., 1988).

Os autores e outros cirurgiões têm tido dificuldade de contornar precisamente PAV à superfície dorsal do acetábulo (HULSE, 1990; STUBBS et. al., 1998).

Recentemente, como alternativa viável, tem-se popularizado o uso de placas de reconstrução bloqueada, por sua ótima aplicação às fraturas de ossos com grande curvatura, uma vez que são mais maleáveis que as placas convencionais, pois

chanfraduras entre os orifícios dos parafusos permitem que a placa seja moldada em até três planos (ZAHN; MATIS, 2004), e ainda por criarem um ângulo fixo entre parafuso e placa (estabilidade angular), com princípios mecânicos semelhantes aos de um mini-fixador interno. As vantagens teóricas da tecnologia de placas bloqueadas incluem a diminuição da necessidade de contorno preciso da placa, preservação da redução, primária e secundária, após a aplicação do implante, ausência de compressão da placa contra o periósteo, com consequente preservação do suprimento sanguíneo periosteal, bem como o potencial aumento da estabilidade em ossos de baixa qualidade, altamente cominuídos ou osteopênicos (STOFFEL et al., 2003).

Osteotomias acetabulares transversas em hemipélve de cadáveres caninos, foram estabilizadas, por Amato et al. (2008), com placas bloqueadas de reconstrução 2,4 mm da Unilock® (cinco furos), usando parafusos unicorticais bloqueados ou parafusos tradicionais bicorticais (Synthes® Maxilofacial). Nas diferentes montagens foram comparadas a precisão de redução, direta e indiretamente, e as características biomecânicas por testes de fadiga, seguidos por ensaios destrutivos agudos. Não houveram diferenças com respeito à congruência articular, bem como o deslocamento da osteotomia após a carga cíclica, rigidez da construção ou última carga a falência. De acordo com os autores, não houve vantagem aparente no uso da placa bloqueada com parafuso bloqueado unicortical em relação à fixação com parafuso convencional bicortical.

Mehin et al. (2009) compararam a força biomecânica da placa de reconstrução convencional em associação a um parafuso interfragmentário, versus a placa de reconstrução bloqueada na fixação de fraturas acetabulares transversas, induzidas em cadáveres humanos. As osteossínteses foram submetidas à força compressiva cíclica de até 500 ciclos, e depois à força compressiva até a falha. Frente aos resultados de resistência similares entre as duas montagens, os autores sugeriram que a placa de reconstrução bloqueada poderia melhorar o manejo de fraturas acetabulares eliminado o uso do parafuso interfragmentar.

A utilização da placa de reconstrução bloqueada e parafusos unicorticais bloqueados (Synthes) para tratar fraturas acetabulares da parede posterior marginal em três pacientes humanos também foi relatada. Essa técnica, segundo os autores,

evitou o risco da penetração intra-articular, que pode ocorrer quando se aplica parafuso interfragmentar compressivo, além de ter evitado o uso prolongado de fluoroscopia. Em todos pacientes a consolidação ocorreu com preservação dos fragmentos fraturados (TADROS; O'BRIEN; GUY,2010).

Zhang et al. (2013) comparando a força de fixação estática de três construções (dois parafusos interfragmentários sozinhos; dois parafusos interfragmentários e uma placa de reconstrução convencional; dois parafusos interfragmentários e uma placa de reconstrução bloqueada) para fratura posterior instável do acetábulo, em pélvis de cadáveres humanos. Não observaram diferenças estatísticas entre os métodos de fixação.

Com o intuito de investigar o grau de adaptação da placa e os efeitos do bloqueio no comportamento mecânico do sistema substrato/parafuso/placa, Haug, Street e Goltz (2002) utilizaram 130 mandíbulas sintéticas de poliuretano, aplicando placas de borda superior unicortical (bloqueadas e não bloqueadas) e placas de reconstrução (bloqueadas e não bloqueadas) sob condições ideais, ou seja, precisa adaptação à superfície óssea e diferentes graus de adaptação (1 mm e 2 mm de afastamento da superfície). Foram avaliadas carga, deslocamento e rigidez. Segundo os autores, o grau de adaptação interferiu no comportamento mecânico do sistema não bloqueado e não influenciou no sistema bloqueado. A falha ocorreu como padrão “tudo ou nada” tendo ocorrido no substrato ou interface substrato/parafuso. Ainda de acordo com os autores, como a placa e a interface placa/parafuso não foram os locais de falha, isto pode sugerir que os implantes excederam os requerimentos clínicos e estavam excessivos em tamanho.

A maior flexibilidade das placas de reconstrução, uma vantagem sob o aspecto de facilitar sua moldagem e contorno à superfícies ósseas irregulares, tem a desvantagem de diminuir sua rigidez de flexão (ROBERTSON et al., 2009), não apresentando a resistência da placa convencional, poderá dobrar ou quebrar mais facilmente se submetida a cargas excessivas (LEWIS; VANEE; OAKES,1993; LIDBETTER; GLYDE, 2000; HARASEN, 2002).

Assim sendo, a reconstrução óssea tem de ser suficiente para permitir a propagação de forças entre o implante e o osso. Pequenos defeitos no tecido ósseo

sob a placa são tolerados, especialmente em animais de pequeno porte. Entretanto, fraturas na cortical oposta a placa forçará a placa de reconstrução a agir como placa de apoio, função a qual não é adequada (LEWIS; VANEE; OAKES,1993; HAERDI-LANDERER et al., 2002; JOHNSTON et al., 2012).

2.3 CLAMP AND ROD INTERNAL FIXATION (CRIF)

O Clamp and Rod Internal Fixation (CRIF), inicialmente chamado de VetFix, foi desenvolvido pela*Arbeitsgemeinschaft für Osteosynthesefragen* (AO) *Development Institute*em Davos, Suíça, como sistema de osteossíntese exequível para cirurgia ortopédica veterinária(SCHWANDT, 2001).

É um sistema versátil composto por haste, parafuso padrão e braçadeiras para fixar os parafusos à haste. Ele está disponível para uso com parafusos de 2.0, 2.7 e 3.5 mm e pode ser usado para fraturas diafisárias e metafisárias em cães e gatos de qualquer tamanho (JOHNSON; HOULTON; VANINI, 2005).

O sistema consiste em braçadeiras que deslizam por uma haste cilíndrica de aço inoxidável 316L e que podem ser posicionadas em qualquer posição exigida. As braçadeiras são comprimidas ao prover torque aos parafusos, fixando-os firmemente a barra e o sistema todo ao osso. A aplicação do implante CRIF tem sido testada *ex vivo* e em modelos de ossos. (SCHWANDT, 2001; ZAHN; MATIS, 2004; MITKOVIC et al., 2005; GAMPER et al., 2006; FIGUEIREDO,2013; BONIN et al., 2014; PAES, 2016).

As braçadeiras utilizadas são disponíveis em três tamanhos 2.0, 2.7 ou 3.5, podem ser nomeadas como braçadeira padrão, originalmente chamadas de *standard clamps*, as quais podem deslizar por toda a barra, ou braçadeira de finalização, do inglês, *end clamps*, estas ultimas possuem uma de suas extremidades afunilada, com a função de fixar a braçadeira a extremidade da barra (SYNTHES, 2013). As braçadeiras podem ser utilizadas em barras de fixação com diâmetros de 2, 3 ou 5 mm respectivamente, podem ser dispostas ao longo da haste em qualquer posição (ZAHN; MATIS, 2004). Suas propriedades incluem excelente versatilidade, boa capacidade de contorno (retorcimento), facilidade de aplicação, mínima instrumentação, e mínimo

contato ósseo. Ele é financeiramente acessível e de força suficiente para permitir carga de peso imediata (JOHNSON; HOULTON; VANINI, 2005).

O mínimo contato entre o osso e os locais de fixação (nas braçadeiras) favorece a vascularização e a rápida cicatrização óssea indireta. A possibilidade de posicionar as braçadeiras em qualquer lado da haste favorece uma fixação sólida mesmo em fragmentos pequenos (JOHNSON; HOULTON; VANINI, 2005; GAMPER et al., 2006).

Estudos biomecânicos realizados com CRIF em pequenos animais tem mostrado que propriedades mecânicas desse sistema de implante são semelhantes as placas ósseas convencionais DCP, LCP da AO (ZAHN; MATIS, 2002; ZAHN; MATIS, 2004). Em razão da possibilidade de distribuir os orifícios dos parafusos em diferentes planos, ou seja, de maneira não alinhada, acredita-se que o risco de fratura do osso abaixo do implante, principalmente nos orifícios dos parafusos, seja reduzido (HAERDI et al., 2003).

Embora o CRIF não seja capaz realizar por si só, compressão axial do foco de fratura, desejável para reparação de fraturas transversas, não existem recomendações precisas em relação a força e rigidez requeridas por um implante para que este controle a mobilidade relativa da fratura durante o processo de consolidação. Um dispositivo de fixação com resistência mecânica comparável as placas ósseas em pacientes ortopédicos, pode ser considerado como método de fixação adequado (ZAHN et al., 2008).

Trabalhos de acompanhamento clínico em 120 cães e gatos, descrito por Zahn e Matis (2004), sobre a utilização do CRIF como implante para osteossíntese de diferentes fraturas do esqueleto apendicular e axial, demonstraram 95% de sucesso, tendo como resultado a consolidação das fraturas.

Em 2008, Zahn et al. avaliaram as propriedades mecânicas de 18 diferentes tipos de placas ósseas e o CRIF in vitro utilizando um modelo com falha em um corpo de prova semelhante ao osso, em conclusão afirmaram haver menor resistência à torção das construções CRIF em comparação com as construções DCP.

O sistema CRIF com barra de 5.0 mm (que aceita parafusos corticais 3.5 mm) teve resistência a arqueamento maior (0.85 N m/º) quando comparado a placas de compressão dinâmica (DCP) 3.5 mm (0.71 N m/º)(BONIN et al., 2014).

2.4 BIOMECÂNICA E ENSAIO DE FLEXÃO

Biomecânica é o ramo da ciência responsável por elucidar a estrutura e função dos organismos vivos através da ótica mecânica, atualmente, busca-se utilizá-la cada vez mais como ferramenta clínica, tornando-se indispensável em ortopedia, elucidando a função normal dos tecidos e articulações (ETHIER; SIMMONS, 2007).

Por meio da biomecânica, informações elementares são determinadas, proporcionando conhecimento necessário para o entendimento das influências mecânicas sobre os processos de reparação óssea (SCHMAEDECKE, 2007). O entendimento básico da biomecânica, propriedades estruturais e materiais do osso, além dos efeitos que as forças apresentam nos ossos, permitem ao ortopedista tomar decisões racionais na escolha do método mais adequado para fixação das fraturas (RADASCH,1999).

O tecido ósseo, além de importante função como órgão fisiológico, promove sustentação e estruturação ao corpo, sendo considerada função primordial o suporte de cargas (SOUZA et al., 2009). Portanto, o comportamento das fraturas depende em grande parte das propriedades materiais do tecido ósseo (DALMOLIN et al., 2013).

Os ossos são objetos físicos que têm comportamento, em situações normais e patológicas, semelhantes ao de outros objetos. A lei da elasticidade de materiais sólidos descrita por Robert Hooke demonstrou que existe uma relação linear entre força aplicada e deformação do objeto sólido (GURGEL,2002). Materiais cujas características de tensão-deformação e de resistência dependem da velocidade de deformação aplicada, assim como o osso, são considerados viscoelásticos (HUISKES; VAN RIETBERGEN, 2005).

O osso não é completamente dúctil nem frágil, mas uma combinação dessas duas características(DINIZ et al., 2009). A porção orgânica corresponde a 35% da matriz extracelular, sendo responsável pela resistência à fratura, compressão e tração, conferindo maleabilidade tecidual sem que ele perca clinicamente sua dureza. Já a resistência à deformação deve-se aos componentes inorgânicos que constituem 65% da matriz (CASTRO JR et al., 2008), assim sendo, o osso deve ser suficientemente

duro para resistir a forças de compressão e elástico para suportar as forças de tração(NORDIN; FRANKEL, 2016).

Ossos corticais e esponjosos possuem composição semelhante com diferentes configurações estruturais; no osso cortical, os canais de Harvers estão presentes e o tecido ósseo é depositado em camadas cilíndricas em torno destes. No osso esponjoso (ou trabecular), não existem canais harvesianos, sendo o tecido depositado em camadas longitudinais. Essa diferença micro estrutural, aliada ao pequeno tamanho das trabéculas, resulta em menor rigidez e resistência do osso esponjoso (HUISKES; VAN RIETBERGEN,2005). Tais particularidades estruturais conferem ao tecido ósseo maior resistência na direção longitudinal que em direções tangenciais e radiais, resistência essa conferida pela orientação dos ósteons ao longo do eixo longitudinal (LIRANI, 2004; DALMOLIN et al., 2013; ÖZKAYA; LEGER, 2016).

Os ensaios mecânicos utilizados comumente para determinação das propriedades mecânicas do osso ou de implantes são o ensaio de tração, compressão, flexão em 3 ou 4 pontos, torção, cisalhamento puro, fadiga, dentre outros (RITCHIE et al., 2006; MELO FILHO et al., 2012).

Por definição, a força causa aceleração ou movimento de um corpo, ou, quando este é bloqueado, provoca sua deformação. O momento de uma força é o resultado da aplicação de determinada força com um braço de alavanca, que produz assim tensões de flexão, no sentido longitudinal, provocando o encurvamento (CORDEY, 2000). Sabendo que a energia absorvida por toda a diáfise do osso íntegro é maior que a absorvida somente pelo centro da diáfise, quanto maior o braço de força, maior a dissipação de energia, estando portando dissipação de energia e braço de alavanca correlacionados (MARKEL et al., 1994). Em resumo, quando uma força é aplicada a um objeto estático, este se deforma. Se a deformação é de tal magnitude, que ao ser removida permita que o objeto reassuma a posição e conformação original, denomina-se “deformação elástica”. Quando a carga é aplicada até o ponto em que o objeto não é mais capaz de reverter sua forma original, têm-se o “ponto de quiescência”. A deformação permanente é denominada “deformação plástica” e, por fim, com a continuidade da aplicação da carga, obtém-se o “ponto de fratura” (SCHWARZ, 1996).

Conceitualmente, deformação pode ser definida como a mudança geométrica de um corpo após a aplicação de carga. A composição e microestrutura deste corpo, incluindo, densidade, porosidade, conteúdo mineral, orientação das fibras colágenas e tipo histológico desse tecido ósseo, definirá sua resposta frente aos esforços mecânicos e aos ensaios biomecânicos (DALMOLIN et al., 2013; ÖZKAYA; LEGER, 2016).

O teste de flexão é importante para mensurar as propriedades mecânicas dos ossos, implantes ou a união destes, sendo aplicado uma força até a deformação e ruptura. As tensões geradas pela deformação são calculadas por fórmulas baseadas na simetria da secção transversal do osso (LEVENSTON, 1995), sendo necessários para o cálculo, os valores do momento fletor (M) na secção, distância do ponto de aplicação da carga até a linha neutra (Y) e o momento de inércia (I_a) (LIRANI, 2004).

Sendo assim, o valor do momento fletor é o produto de uma força e uma distância. No centro do corpo de prova cilíndrico se encontra a superfície neutra, que na flexão, não será deformada pela compressão e tração. O momento de inércia é portanto, uma propriedade geométrica que expressa a distribuição de área em relação à linha neutra e depende da forma da secção transversa, o que caracteriza o conceito mais importante para avaliar a resistência de uma amostra (LIRANI, 2004; ÖZKAYA; LEGER, 2016).

Para materiais biológicos ainda não se dispõe de normas específicas que determinem a dimensão e forma do corpo de prova (PENHA, 2004), podendo os ensaios biomecânicos com materiais biológicos serem classificados em não destrutivos (exames radiográficos, ultrassonográficos) e destrutivos, se promoverem rupturas ou inutilização do material ensaiado (LIRANI, 2004).

3 OBJETIVOS

Os objetivos desse projeto são comparar as propriedades biomecânicas da placa de reconstrução bloqueada e do CRIF em osteotomias do acetábulo de cães, bem como sua influencia na capacidade de redução e manutenção anatômica da linha de osteotomia.

4 HIPÓTESE

A hipótese do estudo é que existe diferença significativa quanto a resistência à flexão dos implantes na fixação de osteotomias acetabulares do cão, sendo a placa de reconstrução bloqueada a mais resistente; e ainda, que o CRIF, por sua facilidade de implantação e moldagem,permitirá redução da osteotomia semelhante à da placa de reconstrução bloqueada.

5 SIGNIFICÂNCIA CLÍNICA

Frente ao contorno singular do acetábulo, que restringe o melhor uso de muitos tipos de implantes, bem como a necessidade de redução primária e preservação do suprimento vascular no local da fratura, avaliar biomecanicamente a resistência dos implantes, bem como a capacidade destes em manter a redução da osteotomia, trará subsídios biomecânicos aplicáveis a clínica ortopédica, de modo a implementar o uso de outros implantes além das placas acetabulares veterinárias, tidas hoje como padrão ouro para fixação de fraturas acetabulares de cães.

6 LIMITAÇÕES DO ESTUDO

Por se tratar de um estudo *ex vivo* não é possível avaliar na máquina de ensaios Kratos, utilizada nesse estudo, todas forças atuantes sobre a articulação coxofemoral do cão.

Maior facilidade de aplicação dos implantes bem como da redução da osteotomia é esperada no paciente ex vivo esqueletizado.

Os dados biomecânicos *in vitro* podem não refletir o comportamento *in-vivo.*

7 MATERIAL E MÉTODO

Este trabalho foi desenvolvido após aprovação da Comissão de Ética no uso de animais da Faculdade de Medicina Veterinária e Zootecnia da Universidade de São Paulo (FMVZ-USP), com protocolo n° 4460091214. Os ensaios biomecânicos foram realizados no Setor de Biomecânica do Laboratório de Ortopedia e Traumatologia Comparada do Departamento de Cirurgia da FMVZ-USP

7.1 CORPOS DE PROVA

Foram utilizados nove cadáveres de cães provenientes do Serviço de Patologia da FMVZ-USP, cuja causa morte não esteve vinculada a este projeto. Destes, foram colhidas nove pelves, posteriormente subdivididas em 18 hemipelves.

As amostras foram colhidas, removidas a pele e musculatura remanescente (esqueletização). As peças foram coletadas imediatamente após a morte dos animais por desarticulação ílio-sacral e coxofemoral. Após remoção de tecidos moles, as pelves foram armazenados em freezer convencional, com temperatura de -20° Celsius (PARK et al., 2009; GOH et al., 2010; JUNG et al., 2011). As peças foram armazenadas em embalagens plásticas com dimensões de 50 centímetros de altura e 30 centímetros de largura. Em cada embalagem foi acondicionado uma pelve envolta por sacos plásticos idênticos transparentes com identificação da idade, sexo, raça, peso do cão, feita com caneta permanente resistente a água.

7.1.1 Critérios de inclusão

Cães de raça ou sem raça definida, de porte médio ou grande, com massa corporal entre 15 e 35 kg, machos ou fêmeas e com idade superior a 2 anos, sem alterações radiográficas ou clínicas que pudessem sugerir doença óssea, neoplásica, traumática ou nutricional em pelve.

7.1.2 Critérios de não inclusão

Cães que apresentassem afecções ortopédicas macroscópicas ou radiográficas que pudessem sugerir doença óssea, neoplásicas, traumáticas ou nutricional, envolvendo a pelve.

7.2 DELINEAMENTO EXPERIMENTAL

Este estudo foi realizado de forma prospectiva, comparativa e randomizado. Para o primeiro teste, foi realizado sorteio para a escolha do tipo de implante a ser empregado na primeira hemipelve, definindo em qual dos lados, direito ou esquerdo, seria aplicado CRIF ou placa de reconstrução bloqueada. As demais hemipelves seguiram de forma alternada, de modo que ao final do experimento houvesse número igual de hemipelves para cada tipo de tratamento, CRIF ou Placa de reconstrução bloqueada. Desta maneira, obteve-se dois grupos, cada um composto por nove hemipelves:

- Grupo CRIF (GC)
- Grupo PRB (GP)

7.3 O PROCEDIMENTO DE OSTEOTOMIA ACETABULAR

As pelves eram retiradas do freezer e posteriormente divididas,com auxílio de uma serra sagital oscilatória na sínfise púbica, em duas hemipelves direita e esquerda. Uma das duas hemipelves de cada pelve foi utilizada para o ensaio com CRIF, a respectiva hemipelve contralateral, utilizada para o ensaio com placa.

As hemipelves foram mantidas úmidas com soro fisiológico durante o procedimento de osteotomia e aplicação da fixação.

A osteotomia acetabular central foi feita com a sua extensão ventral localizando-se caudalmente a confluência do ramo púbico com o acetábulo (figura 1).

Figura 1 - Hemipelve esquerda de cão demonstrando limite cranial, caudal, central e medial (pontos pretos) da cúpula acetabular para orientação da linha de osteotomia – São Paulo –2017.

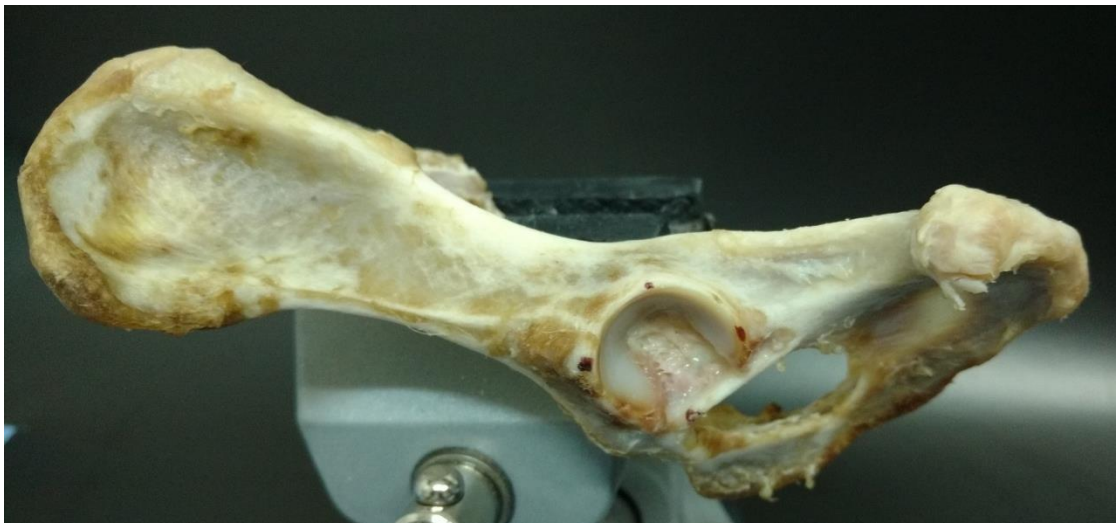

Fonte: (BREGADIOLI, T., 2017)

A serra oscilatória foi utilizada para iniciar a osteotomia, começando na face medial do acetábulo e estendendo-se atéa borda dorso lateral acetabular. De maneira a padronizar o local e sentido de todas osteotomias. (figura 2)

Figura 2 - Hemipelve esquerda de cão demonstrando posicionamento da serra na face medial do acetábulo em direção a borda dorso lateral acetabular– São Paulo –2017.

Fonte: (BREGADIOLI, T., 2017)

7.4 FIXAÇÃO DOS IMPLANTES

Todas as osteotomias acetabulares foram anatomicamente reduzidas. A redução foi mantida durante a aplicação do implante usando pinça de redução ponta a ponta AO. Para simular condição clínica real, os implantes foram contornados à superfície dorsal do acetábulo após a realização da osteotomia.

Todas osteossínteses realizadas foram aplicadas de acordo com as recomendações AO / ASIF.

Nove hemipelves de cada par combinado foi estabilizada utilizando a técnica de fixação por CRIF; e suas hemipelves contralaterais correspondentes (n = 9)foram estabilizadas através da PRB respectivamente, como se segue:

7.4.1 Grupo placa de reconstrução bloqueada (GP)

Todas as nove hemipelves foram testadas utilizando-se placas de reconstrução bloqueadas Focus®[1] 2,7 mm, sendo fixados três parafusos craniais e dois caudais a osteotomia do acetábulo (Figura 3).

Figura 3 – Osteotomia acetabular fixada por meio de placa de reconstrução bloqueada com 3 parafusos bloqueados craniais e dois distais– São Paulo –2017.

Fonte: (BREGADIOLI, T., 2017)

[1] Focus Produtos Ortopédicos LTDA, Indaiatuba, SP, Brasil

A perfuração dos orifícios para colocação dos parafusos foi realizada com broca 2,0mm e guia de bloqueio 2,0mm, realizada medição bicortical, seguido de macheamento com guia apropriado e então inseridos os parafusos 2,7mm com o comprimento preterido. Todos parafusos foram inseridos com auxilio de chave sextavada e torque manual (Figura 4),

Figura 4 – Instrumental utilizado para implantação da placa de reconstrução bloqueada Focus.– São Paulo –2017

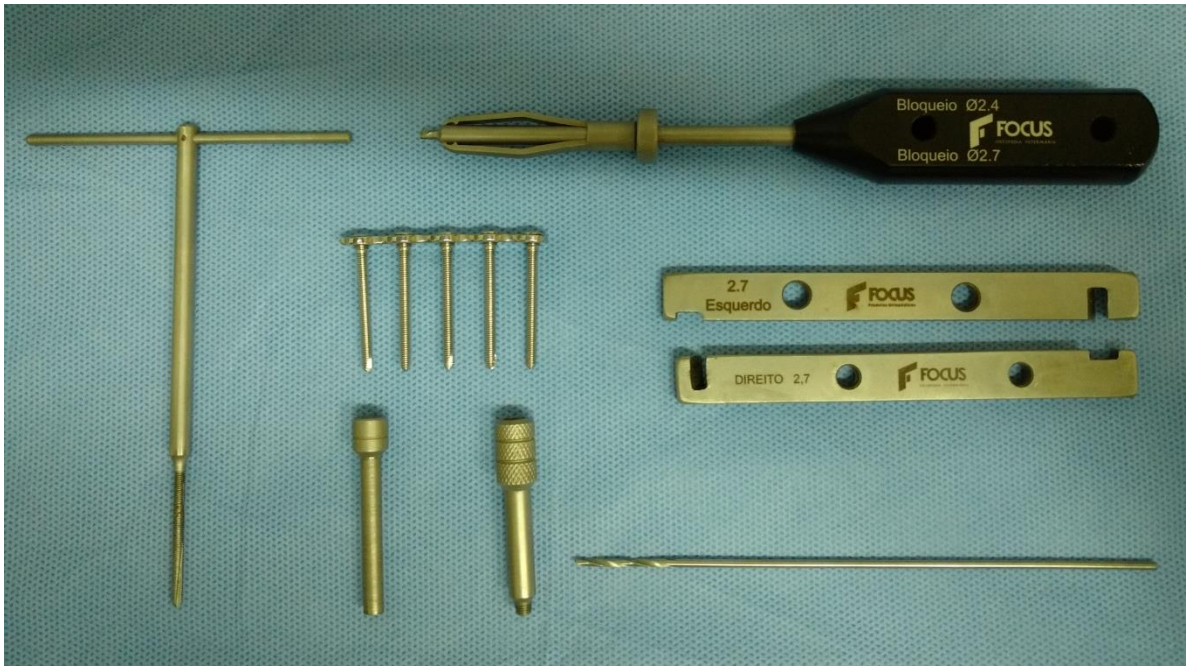

Fonte: (BREGADIOLI, T., 2017)

7.4.2 Grupo *Clamp and rod internal fixation* (GC)

As nove hemipelves foram testadas utilizando-se CRIF Synthes®[2] 2,7 mm, sendo fixados dois parafusos caudais e três craniais a osteotomia acetabular (Figura 5).

[2] Depuy Synthes – Companies of Johnson&Johnson - Davos - Switzerland

Figura 5 - Osteotomia acetabular fixada por meio de Clamp and rod internal fixation com três parafusos craniais e dois distais, notar disposição de todos clamps dorsais a barra – São Paulo –2017

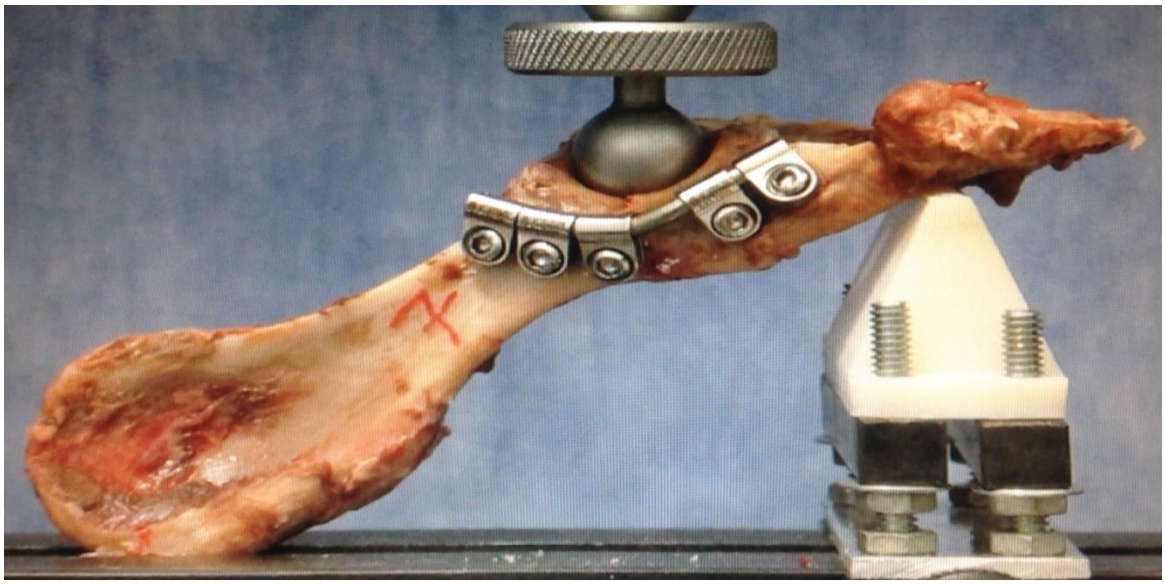

Fonte: (BREGADIOLI, T., 2017)

A perfuração dos orifícios para colocação dos parafusos foi realizada com broca 2,0mm e guia 2,0mm, realizada medição bicortical, seguido de macheamento com guia apropriado e então inseridos os parafusos 2,7mm com o comprimento preterido. A barra do CRIF foi moldada seguindo conformação anatômica da borda dorsal do acetábulo. Em seguida todos os *clamps* acoplados a barra foram direcionados dorso-medialmente a ela (figura 5), os parafusos foram inseridos com auxilio de chave sextavada e torque manual.

7.5 AVALIAÇÃO DA PRECISÃO DE REDUÇÃO DA OSTEOTOMIA

Todas osteotomias acetabulares tiveram suas superfícies articulares preenchidas por polivinilsiloxano [3] em dois momentos, o primeiro momento imediatamente após fixação do implante (pós osteossíntese), simulando a redução pós operatória imediata da linha de fratura, e o segundo momento, imediatamente após o teste de flexão em ciclos (30 ciclos), simulando a redução da linha de fratura após carga precoce sobre a osteossíntese (pós ciclagem).

O preenchimento da osteotomia com polivinilsiloxano produziu um molde da superfície articular, dessa forma, incongruências por consequência de má redução ou compressão inadequada da fratura, ficaram fundidas no molde após este solidificar-se (Figura 6 e 7). Todas imperfeições, caracterizadas por "lacuna" (desalinhamento horizontal) ou "degrau" (desalinhamento vertical) na linha de fratura foram medidas três vezes com auxilio de um paquímetro, sendo o valor médio dessas medições atribuído a cada molde acetabular.

Figura 6 - Preenchimento da superfície articular do acetábulo com Polivinilsiloxano para confecção do molde acetabular – São Paulo –2017.

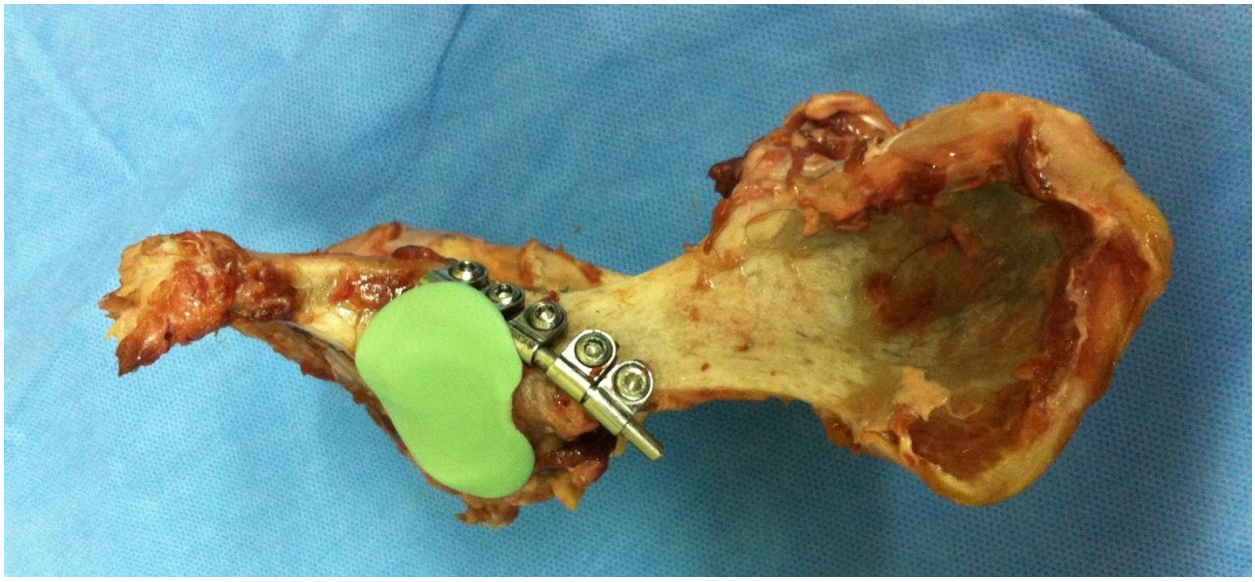

Fonte: (BREGADIOLI, T., 2017)

[3] Zetaplus - Zhermack, New Jersey, Estados Unidos da América

Figura 7 - Molde da superfície articular do acetábulo em Polivinilsiloxano após osteossíntese com CRIF, atentar para impressão da linha de osteotomia (seta preta) – São Paulo – 2017

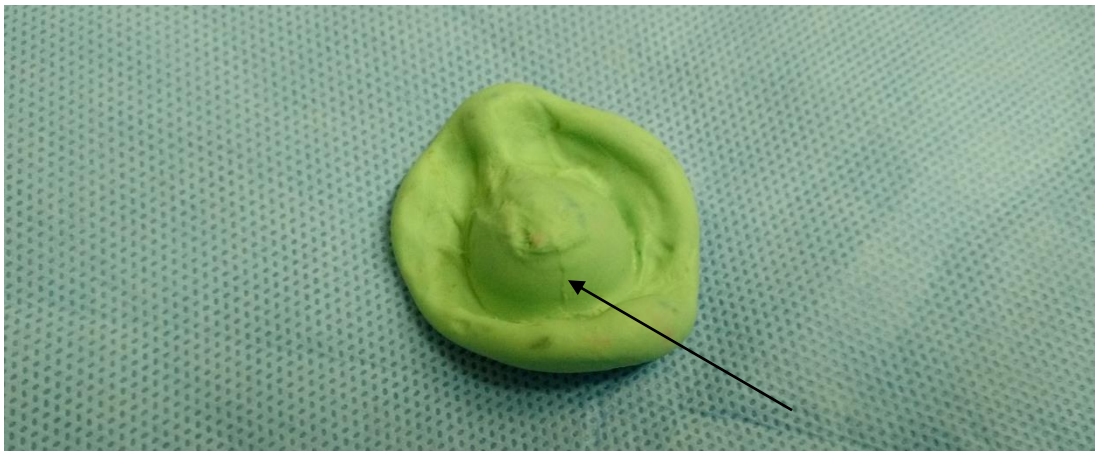

Fonte: (BREGADIOLI, T., 2017)

7.6 ENSAIOS BIOMECÂNICOS

Os ensaios biomecânicos foram realizados utilizando-se máquina universal de ensaios mecânicos Kratos® [4] modelo KE 3000. Os ensaios biomecânicos foram realizados no Setor de Biomecânica do Laboratório de Ortopedia e Traumatologia Comparada do Departamento de Cirurgia da FMVZ-USP

7.6.1 Ensaio biomecânico de ciclagem e destrutível

Cada corpo de prova foi submetido a um ensaio de flexão de três pontos, primeiramente, executado com cargas cíclicas e posteriormente, com a aplicação de carga lenta e progressiva até o seu limite de resistência máxima.

Foi utilizada uma máquina universal de ensaios mecânicos Kratos®, modelo KE 3000 dotada de célula de carga (dinamômetro) de 3000kgf. A aquisição dos dados provenientes da máquina (força e deslocamento) foi feita em um computador pessoal através do programa de aquisição e controle TRACOMP-W95 (TRCV61285) da Kratos®.

[4] KRATOS® modelo KE 3000, São Paulo, Brasil

O dispositivo mecânico (Figura 8) para ensaio de flexão de três pontos foi adaptado de um dispositivo de flexão de quatro pontos (CAVALCANTI, 2014).

Figura 8 - Esquema do ensaio de flexão de três pontos, onde A-viga, B e C-apoio ajustável, D- peça anatômica, E-esfera, F-haste do atuador, G-célula de carga, P-força medida pela célula de carga e a,b,c e distâncias entre os apoios.

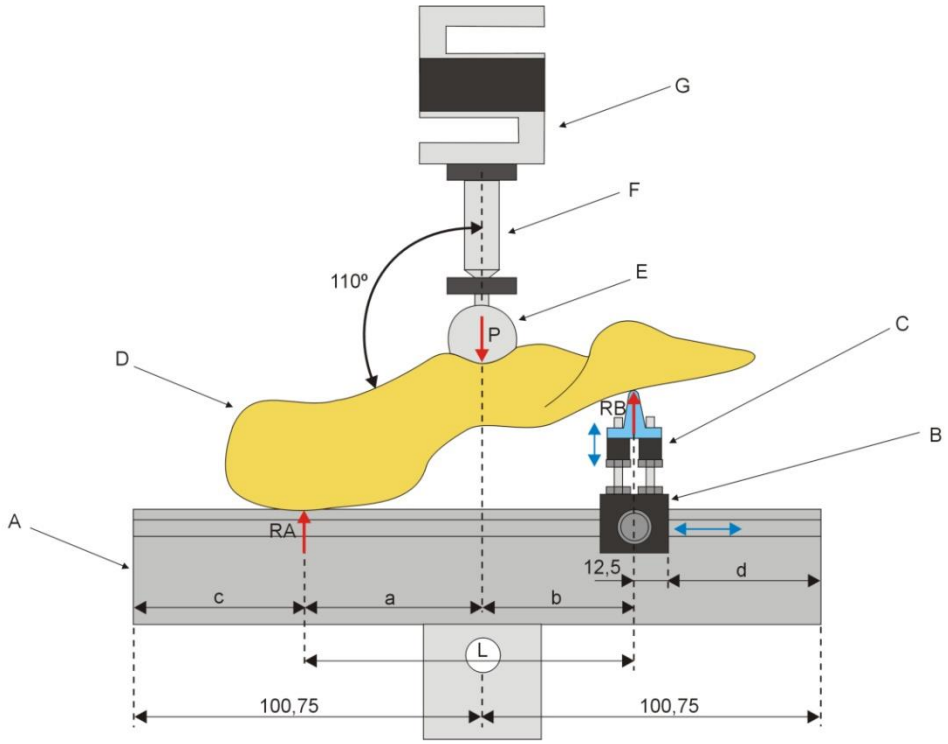

Fonte: (PEREIRA, C.A.M., 2016)

No ensaio cíclico, optou-se por submeter cada corpo de prova a 30 ciclos de carga que variou de 10% a 100 % do peso *pos mortem* do animal a uma velocidade de 50 mm/min.

Foi realizado ensaio cíclico em todas hemipelves do grupo CRIF assim como do grupo PRB, sendo seus dados e gráficos registrados para posterior análise.

Após o ensaio cíclico, foi realizado ensaio destrutível da totalidade das amostras para ambos os grupos, os dados e gráficos gerados também foram armazenados para posterior análise e interpretação.

7.6.2 Descrição do dispositivo mecânico de flexão

O dispositivo era composto por uma viga de aço presa à base da máquina de ensaios, com um friso central e longitudinal, para acomodação e apoio da asa do ílio e frisos laterais que possibilitavam o deslizamento de um apoio ajustável, para esquerda ou direita, permitindo desta maneira, centralizar o eixo do atuador esférico (simulando a cabeça femoral) e o centro do acetábulo(figura 9). O apoio ajustável, constituía se de um cutelo(figura 10) para apoio da base do ísquio, sendo ele capaz de aumentar ou diminuir a distancia entre a base do ísquio e a base plana da viga, permitindo desta maneira o ajuste em 110º entre o eixo da superfície dorsal do acetábulo e o eixo do atuador esférico.

O atuador tinha uma haste cilíndrica que era presa a célula de carga (parte móvel da máquina) e na sua outra extremidade era acoplada uma esfera metálica que entrava em contato com o acetábulo, fazendo com que a transferência de carga fosse distribuída em toda a superfície articular do acetábulo, mimetizando a cabeça do fêmur (Figura 11). Para melhor adaptação aos diferentes diâmetros acetabulares, foram confeccionadas duas esferas, uma de 19mm e outra de 21mm de diâmetro(Figura 12).

Figura 9 - Base plana de metal com friso lateral e longitudinal para acomodação e apoio da asa do ílio, já equipada com acessório para apoio da base do ísquio - São Paulo – 2017.



Fonte: (BREGADIOLI, T., 2017)

Figura 10 - Cutelo para apoio da base do ísquio – A- Vista frontal, demonstrando possibilidade de ajuste vertical, B – Vista lateral, mostrando possibilidade de ajuste lateral - São Paulo – 2017.



Fonte: (BREGADIOLI, T., 2017)

Figura 11 - Esquematização do posicionamento da hemipelve do grupo CRIF no dispositivo para ensaio de ciclagem e destrutível. - São Paulo – 2017.

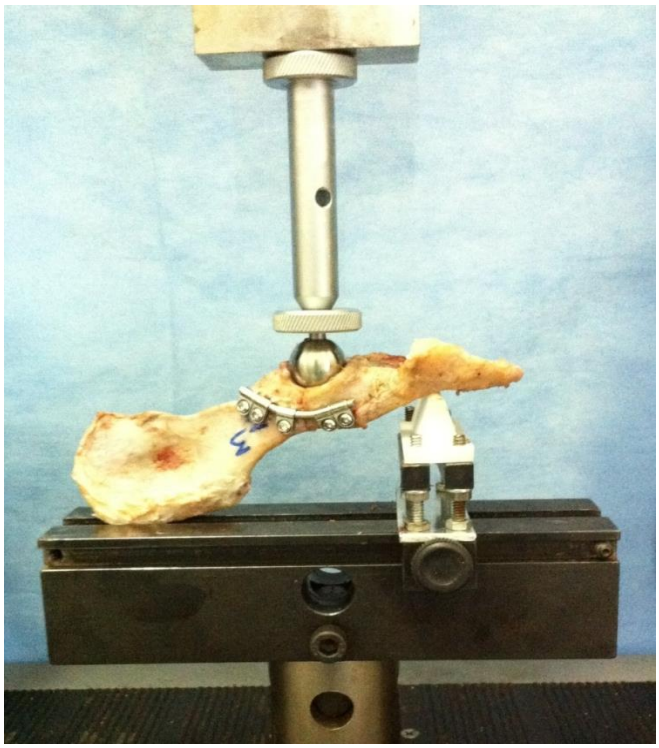

Fonte: (BREGADIOLI, T., 2017)

Figura 12 - Esferas de diferentes diâmetros, confeccionadas para mimetizar a cabeça femoral e transmitir a carga ao acetábulo. - São Paulo – 2017.

Fonte: (BREGADIOLI, T., 2017)

7.7 PARÂMETROS ANALISADOS

7.7.1 Ensaio cíclico

Baseado no gráfico força versus deformação de cada ensaio, foi determinada a energia (representada pela área abaixo do gráfico)para cada ciclo de carga (10% a 100% do peso corpóreo). Como no primeiro ciclo, a carga variou de 0 a 100% do peso corpóreo, foi utilizado somente os dados do ciclo numero 2 e 30 para calcular a energia entre as deformações destes dois ciclos.

7.7.2 Ensaio destrutivo

Utilizando os gráficos de força e deslocamento e as distancias entre os apoios do dispositivo de flexão a três pontos (Figura 12) foi possível calcular a resistência e rigidez estrutural à flexão.

Figura 13 - Diagrama de uma estrutura submetida a flexão a três pontos - São Paulo 2017

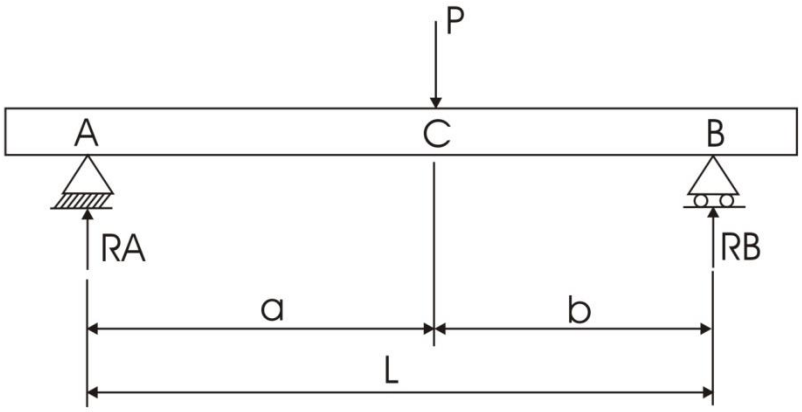

Fonte: (PEREIRA, C.A.M., 2016)

A resistência à flexão foi calculada utilizando os conceitos da mecânica estática de um corpo em equilíbrio:

$$RA + RB = P$$

$$\sum MA = 0 \rightarrow P.a = RB.L \ \rightarrow RB = \frac{P.a}{L}$$

$$\sum MB = 0 \rightarrow P.b = RA.L \ \rightarrow RA = \frac{P.b}{L}$$

$$\sum MC = 0 \rightarrow RA.a = RB.b$$

$$\therefore$$

$$MC = RB.b = \frac{P.a.b}{L} \ \rightarrow MC = \frac{P.a.b}{L} \ (equação\ 1)$$

Onde:
RA- força de reação na região da asa do ílio (N)
RB - força de reação na região do isquio (N)
P - força máxima atuante na região do acetábulo e medida pela célula de carga (N)
MA, MB e MC- momento aplicado nos pontos A,B e C respectivamente (N.mm)
a - distancia entre o apoio do Ilio e o atuador esférico (mm)
b - distancia entre o apoio do isquio e o atuador esférico (mm)
L- distancia entre os apoios do isquio e ilio (mm)

Portanto, o momento máximo (resistência à flexão) atuante na região do atuador foi calculado utilizando a equação 1 com os parâmetros força máxima (P), distancias dos apoios em relação ao atuador (a e b) e distancia entre os apoios (L), onde L, a e b foram determinados de acordo com o tamanho da hemipelve de cada animal.

Para estrutura submetida a flexão a três pontos, a força aplicada pelo atuador e o deslocamento medido pela máquina (flecha) são variáveis dependentes do módulo de elasticidade do material (E), do momento de inércia (I) e das distancias dos apoios em relação ao atuador (a,b, e L). A flecha pode ser relacionada como as outras variáveis pela seguinte equação:

$$f = \frac{P.a^2.b^2}{3.E.I.L} \ (Gieck, K. 1990)$$

O módulo de elasticidade e o momento de inércia não foram determinados devido aos diferentes materiais envolvidos (osso e metal) e a complexidade geométrica da hemipelve, no entanto, as outras variáveis foram medidas, portanto o produto do

módulo de elasticidade (E) pelo momento de inércia (I) pode ser determinado da seguinte forma:

$$EI = \frac{P.a^2.b^2}{3.f.L} \ (equação\ 2)$$

O produto E.I também é conhecido como rigidez estrutural a flexão, ou seja, é uma rigidez que leva em consideração a força (P) e a flecha (f) medida pela máquina e as distancias dos apoios (a,b e L). No entanto, se levarmos em conta somente os parâmetros força (P) e flecha (f), a relação entre elas é conhecida como rigidez a flexão:

$$K = \frac{\Delta P}{\Delta f} \ (equação\ 3)$$

Onde:
K - rigidez a flexão (N/mm)
P - diferença da força medida entre dois pontos na região linear do gráfico(N)
f - diferença da flecha medida entre dois pontos na região linear do gráfico(mm)

Para facilitar o cálculo da rigidez estrutural à flexão, foi utilizado a rigidez a flexão (K) que é facilmente determinada a partir do gráfico de força versus deslocamento fornecida pela máquina de ensaios. Portanto a rigidez estrutural à flexão pode ser calculada substituindo $P.f^{-1}$ da equação 2 por K:

$$EI = \frac{K.a^2.b^2}{3.L} \ (equação\ 4)$$

A rigidez estrutural à flexão é expressa em $N.mm^2$.

Os parâmetros, do ensaio de ciclagem e destrutível, força e deslocamento do atenuador foram enviados ao computador IBM®-PC através de um sistema de aquisição analógica TRACOMP-W95 (TRCV61285) permitindo a gravação dos parâmetros e gráficos para posterior análise.

8 RESULTADOS

Os dados foram abordados como texto e no formato de tabelas e gráficos. As variáveis analisadas nos ensaios biomecânicos e na redução anatômica das osteotomias acetabulares foram:

- Energia em mili Joules(mJ)
- Rigidez estrutural à flexão em Newtons/mm (N/mm)
- Resistência estrutural à flexão, pelo Momento em Newtons x metro(N.m)
- Lacuna em milímetros (mm)
- Degrau em milímetros (mm)

Foram descritas as variáveis pela média, desvio padrão, mediana, mínimo e máximo e comparados os grupos CRIF (GC) e placa (GP), realizados para os dados de Energia, proveniente do ensaio cíclico, bem como Rigidez e o Momento, provenientes do ensaio destrutivo,sendo a média e o desvio padrão descritos na tabela 1. Com auxílio do teste de Shapiro-Wilk foi possível identificar que todos dados apresentaram distribuição normal. Assim, foi utilizado o Teste t-pareado para identificar em quais parâmetros houve diferença estatística significativa. Foi considerado estatisticamente diferente valores com $p < 0,05$.

Os resultados provenientes dos testes biomecânicos cíclicos demonstraram valores superiores para o grupo CRIF (GC) em relação ao grupo Placa (GC), ou seja valor de Energia maior para GC (17,52±8,07) em comparação ao GP (14,02 ± 9,25), entretanto sem diferença significativa (P= 0,09329) (Gráficos 1 e 2).

Nos resultados dos testes biomecânicos destrutivos foi possível observar valores maiores no GP em relação ao GC, nas variáveis Rigidez e Momento. Ou seja, valor de Rigidez menor para o GC (197,98±102,06) quando comparado ao GP (229,90±44,56), entretanto sem diferença significativa (P=0,3549)(Gráficos 3 e 4) e quanto ao Momento, valores do GP maiores (22,38±8,44) quando comparados ao GC (15,60±5,76), sendo este, estatisticamente significativo(P=0,02408) (Gráficos 5 e 6).

Os resultados referentes ao molde da superfície articular acetabular também foram descritos pela média, desvio padrão, mediana, mínimo e máximo e comparados

os grupos CRIF (GC) e grupo placa (GP) entre si e entre o mesmo grupo nos dois momentos (pós osteossíntese e pós ensaio cíclico), sendo a média e o desvio padrão descritos na tabela 2.

Os dados foram analisados com auxílio do Teste de Shapiro-Wilk para identificar se seguiam ou não distribuição normal. Para os parâmetros que apresentavam normalidade foi utilizado o Teste T pareado e para os dados que não seguiam a distribuição normal foi utilizado o teste de Wilcoxon para amostras pareadas. Todos os parâmetros referentes a lacuna articular, tanto do grupo placa como do grupo CRIF, apresentaram distribuição normal, sendo utilizado o Teste T pareado.

Os parâmetros referentes ao degrau articular, do grupo placa e do grupo CRIF, não apresentaram distribuição normal, sendo utilizado o Teste de Wilcoxon. Valores de $p < 0,05$ foram considerados estatisticamente diferentes.

Os resultados referentes a lacuna e degrau do GP foram maiores pós osteossíntese quando comparados a lacuna e degrau pós ensaio cíclico, ou seja lacuna GP pós osteossíntese (0,31 ± 0,27) maior que o lacuna GP pós ensaio cíclico (0,27 ± 0,24), entretanto sem diferença significativa (P=0,08052) e degrau GP pós osteossíntese (0,21 ± 0,28) maior que o degrau GP pós ensaio cíclico (0,19 ± 0,28), também sem diferença estatística significativa (P=1)(Gráfico 7).

Diferente dos resultados do GC, onde os resultados para lacuna e degrau foram menores pós osteossíntese em relação aos valores pós ensaio cíclico, ou seja, lacuna GC pós osteossíntese (0,47 ± 0,33) menor que o lacuna GC após ensaio cíclico (0,49 ± 0,29), embora menor, não houve diferença significativa (P=0,5121), para o degrau do GC pós osteossíntese (0,3 ± 0,38) menor que degrau GC após ensaio cíclico (0,4 ± 0,41), sendo este estatisticamente significativo (P=0,03501)(Gráfico 8).

Quando comparado lacuna e degrau do GP com o GC, tanto pós osteossíntese como após ensaio cíclico, obteve-se valores superiores para o grupo CRIF, ou seja lacuna GC pós osteossíntese (0,47 ± 0,33) maior que lacuna GP pós osteossíntese (0,31 ± 0,27), sem diferença significativa (P=0,1487). Lacuna GC após ensaio cíclico (0,49 ± 0,29) maior que lacuna GP após ensaio cíclico (0,27 ± 0,24), sendo essa diferença estatisticamente significativa (P=0,04784) (Gráficos 9 e 10).

Valores de degrau GC pós osteossíntese (0,3 ± 0,38) maior que degrau GP pós osteossíntese (0,21 ± 0,28), sem diferença significativa (P=0,4618). E para degrau GC após ensaio cíclico (0,4 ± 0,41) maior que degrau GP após ensaio cíclico (0,19 ± 0,28), sem diferença estatisticamente significativa (P=0,3621)(Gráficos 11 e 12).

Tabela 1 - Valores médios e respectivos desvios-padrão referentes a Energia (mJ), Rigidez estrutural à flexão (N/mm) e Resistência estrutural à flexão (N.m) para os grupos CRIF e Placa

Grupos	Energia	Rigidez	Resistência
GC	17,52 ± 8,0718	197,98 ± 102,06	15,60 ± 5,76*
GP	14,02 ± 9,2536	229,90 ± 44,56	22,38 ± 8,44*

* diferença estatística significativa entre os grupos

Fonte: (FERRARO, M., 2016

Tabela 2 - Valores médios e respectivos desvios-padrão em milímetros (mm) dos valores referentes à Lacuna e Degrau para GP e GC nos momentos pós osteossíntese e pós ciclagem

Grupos	LACUNA		DEGRAU	
	Pós Osteossíntese	Pós Ciclagem	Pós Osteossíntese	Pós Ciclagem
GC	0,47 ± 0,33	0,49 ± 0,29[a]	0,3 ± 0,38*	0,4 ± 0,41*
GP	0,31 ± 0,27	0,27 ± 0,24[a]	0,21 ± 0,28	0,19 ± 0,28

* diferença estatística significativa no degrau entre os momentos pós osteossíntese e pós ciclagem para o GC
[a] diferença estatística significativa na lacuna entre os GC e GP no momento pós ciclagem
Fonte: (FERRARO, M., 2016

Gráfico 1 - Valores das médias e respectivo desvio padrão da Energia (mJ) nos dois grupos estudados - São Paulo - 2016/2017

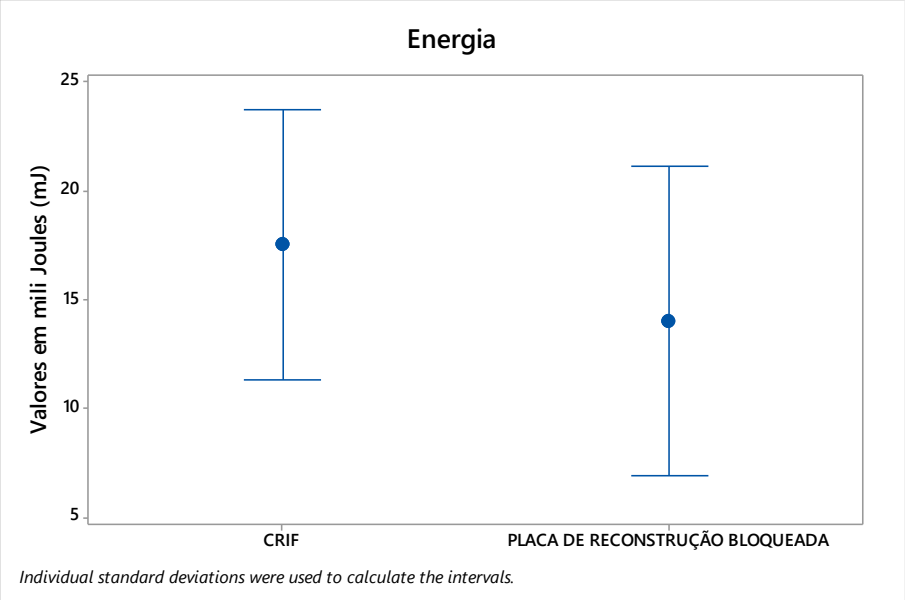

Fonte: (FERRARO, M., 2016

Gráfico 2 - Valores das medianas e respectivos intervalos interquartis da Energia (mJ) nos dois grupos estudados - São Paulo - 2016/2017

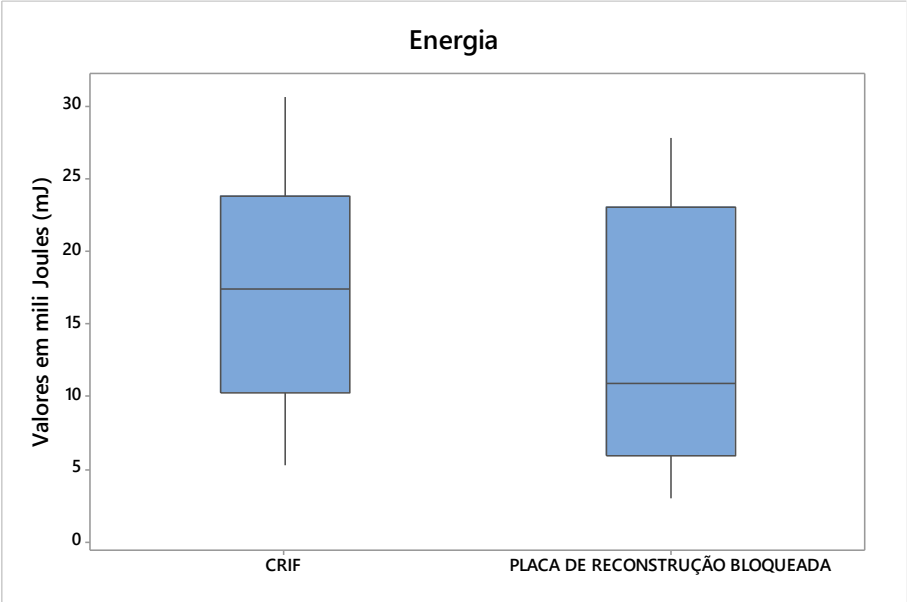

Fonte: (FERRARO, M., 2016

Gráfico 3 - Valores das médias e respectivo desvio padrão da Rigidez estrutural a flexão (N/mm) nos dois grupos estudados - São Paulo - 2016/2017

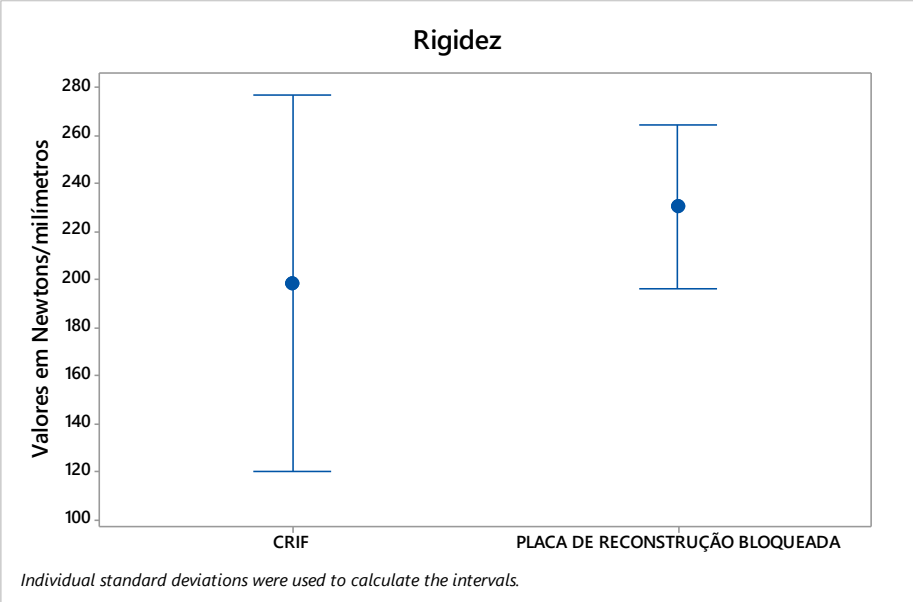

Fonte: (FERRARO, M., 2016

Gráfico 4 - Valores das medianas e respectivos intervalos interquartis da Rigidez estrutural a flexão (N/mm) nos dois grupos estudados - São Paulo - 2016/2017

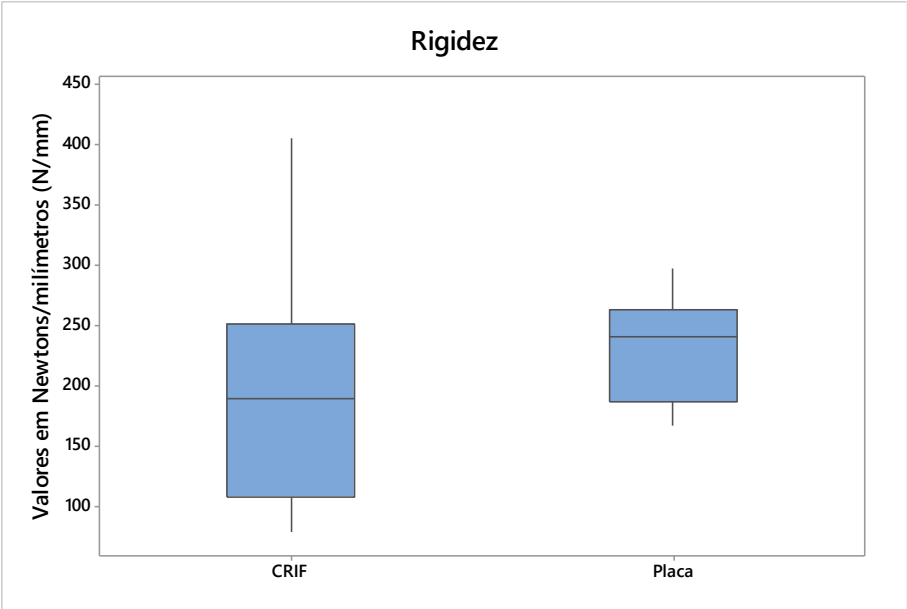

Fonte: (FERRARO, M., 2016

Gráfico 5 - Valores das médias e respectivo desvio padrão do Momento (N.m) nos dois grupos estudados - São Paulo - 2016/2017

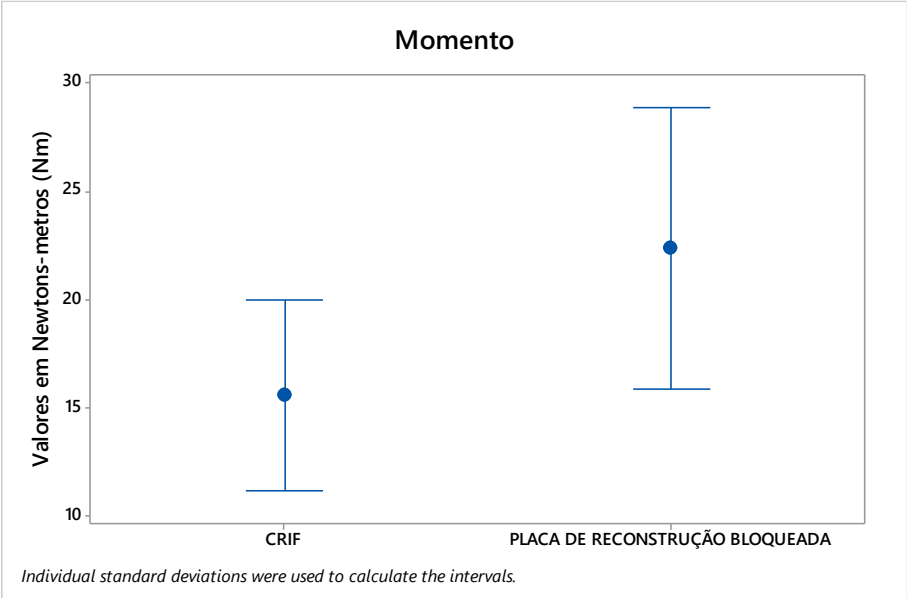

Fonte: (FERRARO, M., 2016

Gráfico 6 - Valores das medianas e respectivos intervalos interquartis do Momento (N.m) nos dois grupos estudados - São Paulo - 2016/2017

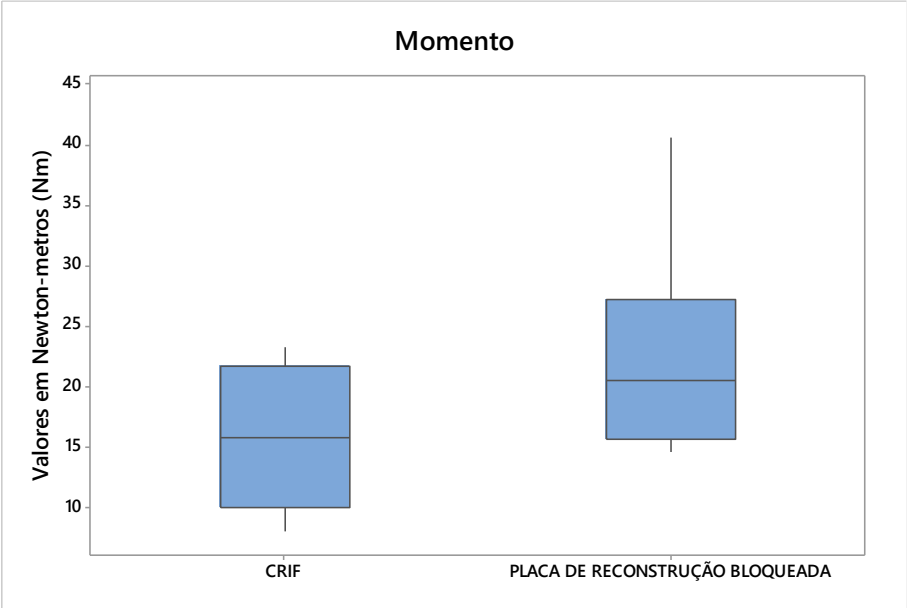

Fonte: (FERRARO, M., 2016

Gráfico 7 - Valores de média das variáveis Lacuna e Degrau do grupo Placa de reconstrução bloqueada com desvio padrão, nos momentos pós osteossíntese e pós ciclagem

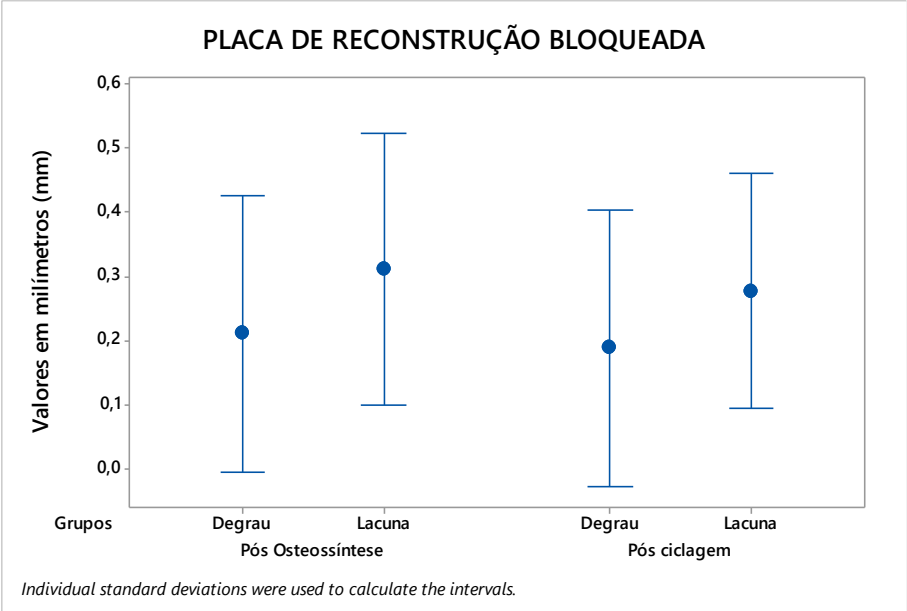

Fonte: (FERRARO, M., 2016

Gráfico 8 - Valores de média das variáveis Lacuna e Degrau (mm) do grupo CRIF com desvio padrão, nos momentos pós osteossíntese e pós ciclagem

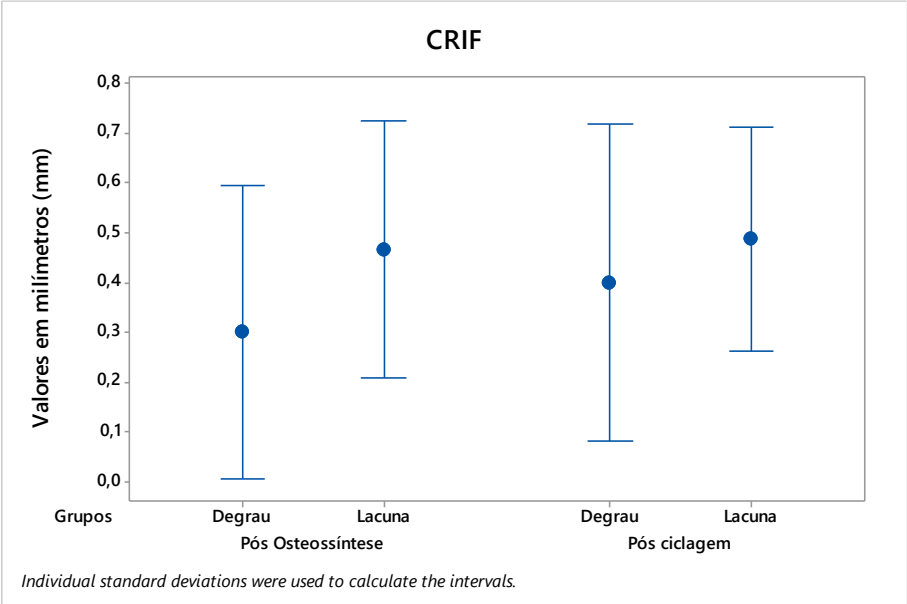

Fonte: (FERRARO, M., 2016

Gráfico 9 - Valores das médias e respectivo desvio padrão para Lacuna e Degrau (mm) do GC e GP no momento Pós Osteossíntese - São Paulo - 2016/2017

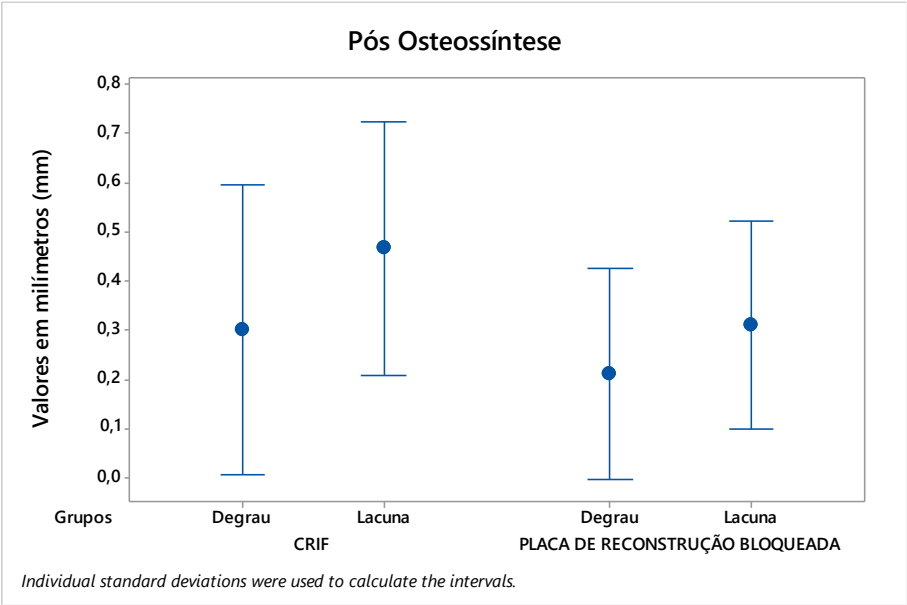

Fonte: (FERRARO, M., 2016

Gráfico 10 - Valores das medianas e respectivos intervalos interquartis de Lacuna e Degrau (mm) do GC e GP no momento Pós Osteossíntese - São Paulo - 2016/2017

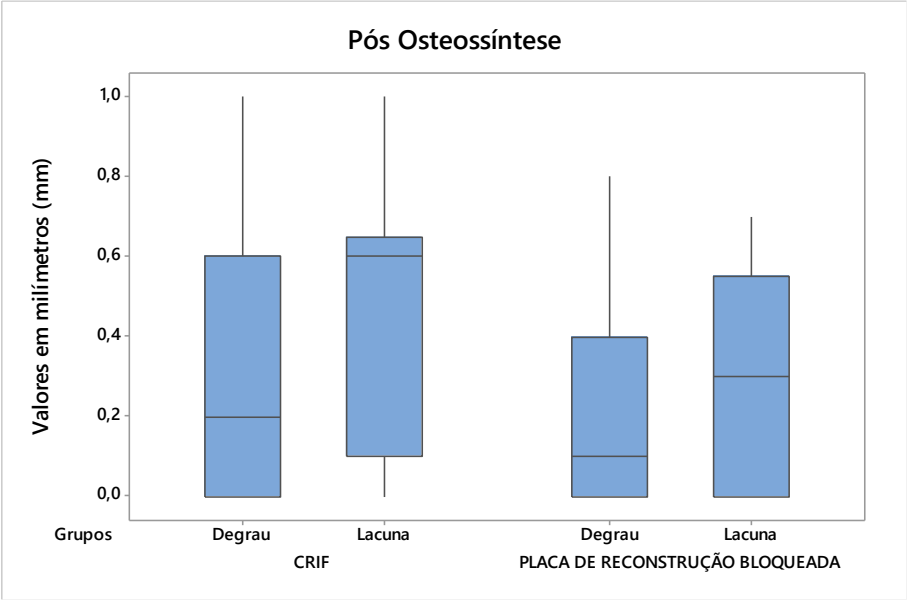

Fonte: (FERRARO, M., 2016

Gráfico 11 - Valores das médias e respectivo desvio padrão para Lacuna e Degrau (mm) do GC e GP no momento Pós Ciclagem - São Paulo - 2016/2017

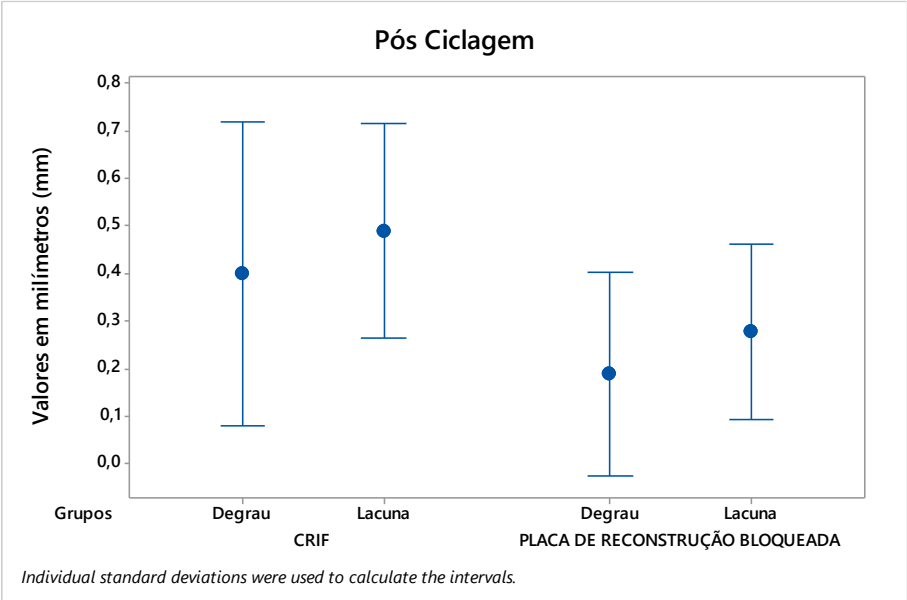

Fonte: (FERRARO, M., 2016

Gráfico 12 - Valores das medianas e respectivos intervalos interquartis de Lacuna e Degrau (mm) do GC e GP no momento Pós Ciclagem - São Paulo - 2016/2017

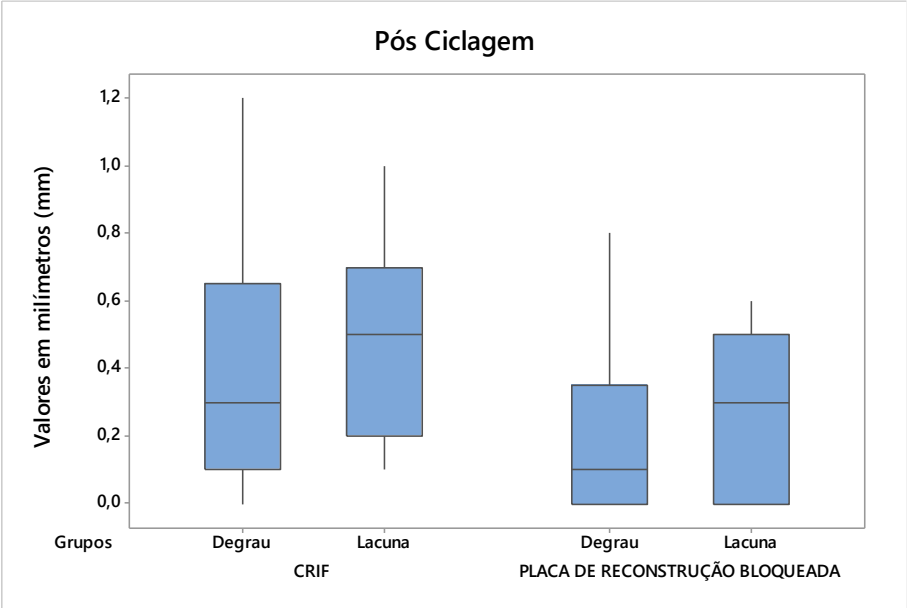

Fonte: (FERRARO, M., 2016

9 DISCUSSÃO

As fraturas acetabulares, de pacientes veterinários ou humanos, assim como qualquer outra fratura articular, requerem redução anatômica da linha de fratura, seguido de estabilização rígida, para promover consolidação óssea primária, afim de minimizar o desenvolvimento de doença articular degenerativa, bem como para fornecer mobilidade articular precoce (LETOUMEL; JUDET, 1993;LEWIS; STUBBS; NEUWIRTH,1997). Mesmo atualmente, cirurgiões experientes relatam taxas de 20 a 60% de osteoartrite após osteossíntese de fratura acetabular. Tais altas taxas podem também se relacionar ao trauma inicial à cartilagem no momento da fratura, onde com o passar do tempo, a osteoartrite irá se instalar em maior ou menor magnitude na dependência de um tratamento adequado (MATTA, 1996; LEWIS; STUBBS; NEUWIRTH,1997; KREDER et al., 2006; ZHANG et al., 2013).

Diante da necessidade de estabilização rígida e manutenção da congruência articular, diversas técnicas foram descritas na literatura para estabilização das fraturas acetabulares, incluindo o uso de placas acetabulares veterinárias (BRADEN; PRIEUR, 1986; BOSWELL; BOONE; BOUDRIEAU, 2001), placas de reconstrução com ou sem a adição de polimetilmetacrilato (ANDERSON; CROSS; LEWIS, 2002), fixação com parafusos, pinos e polimetilmetacrilato (RENEGAR; GRIFFITHS, 1977; LEWIS; STUBBS; NEUWIRTH,1997) mini-placas (ROBINS; DINGWALL; SUMNER-SMITH, 1973; ROUSH; MANLEY, 1992) e placa de reconstrução com parafusos bloqueados unicorticais (AMATO et al., 2008).

Estudos biomecânicos e clínicos com *Clamp and rod internail fixation* (CRIF) têm sido efetuados, desde seu desenvolvimento, sendo descrito, sua utilização para fraturas localizadas no esqueleto apendicular e axial de pequenos e grandes animais, afim de comprovar sua efetividade na traumatologia veterinária, bem como compará-lo biomecanicamente aos implantes tradicionais, principalmente as placas (ZAHN; MATIS, 2002; HAERDI et al., 2003; ZAHN; MATIS, 2004; JOHNSON; HOULTON; VANINI, 2005; GAMPER et al., 2006; ZAHN et al., 2008; FIGUEIREDO et al., 2013; BONIN et al., 2014; PAES et al., 2016; PAES, 2016).

De maneira semelhante, placas de reconstrução, após o advento da possibilidade de bloqueio angular de seus parafusos, também suscitam interesse científico quanto ao seu comportamento clínico e/ou biomecânico no tratamento de fraturas, incluindo fraturas acetabulares de humanos (MEHIN et al., 2009; ZHANG et al., 2013) ou pequenos animais (AMATO et al., 2008). Fato é, que faltam na literatura, análises biomecânicas e da capacidade de redução tanto do CRIF como da placa de reconstrução bloqueada com parafusos bicorticais em fraturas acetabulares redutíveis de pequenos animais, como realizado neste estudo.

Em concordância com Stubbs et al.(1998), a técnica de osteotomia padronizada por tais autores, utilizada em nosso estudo, mostra-se eficaz, sendo possível reproduzir osteotomias acetabulares centrais com relativa facilidade e pouca perda óssea, corroborando com Amato et al. (2008). Essa configuração de osteotomia busca mimetizar fraturas acetabulares centrais, já que, fraturas da região central possuem maior ocorrência em cães (HULSE; ROOT, 1980; ANSON et al., 1988;HULSE, 1990; DYCE; HOULTON, 1993).

Diversas metodologias foram descritas para avaliação da estabilidade conferida por diferentes implantes para o tratamento de osteotomias acetabulares (LEWIS; STUBBS; NEUWIRTH,1997; STUBBS et al., 1998; LANZ et al., 1999; ANDERSON; CROSS; LEWIS, 2002; AMATO et al., 2008). Diferente do que foi realizado nos trabalhos anteriormente citados, onde ílio ou ílio e ísquio mantinham se estáticos, em nossa metodologia, avaliamos os corpos de prova por meio de teste inédito de flexão de três pontos, atentando à simular a principal força (flexão) que atua no paciente *in vivo* no momento em que ocorre descarga de peso sobre o acetábulo reconstruído anatomicamente (STUBBS et al., 1998; AMATO et al., 2008). Para isso, desenvolveu-se um aparato que permitiu o livre deslocamento no eixo horizontal, do ísquio e púbis, bem como do ílio, uma vez que, no momento de apoio do membro ao solo, essas estruturas se comportam de maneira dinâmica, permitindo algum grau de movimentação. Ademais, diante da necessidade de manutenção da perfeita redução na linha de fratura, e ainda, o fato de que a perda de redução primária da osteotomia geralmente se dá anteriormente a falha catastrófica da construção, teste cíclicos preliminares ao ensaio destrutivo foram realizados a fim de avaliar qualquer

deslocamento entre os fragmentos ósseos. No entanto, além de o padrão de fratura e modo de carga serem frequentemente mais complexos no ambiente clínico, não avaliamos qualquer efeito sobre a consolidação. Apesar disso, os implantes testados demonstram características similares quanto a preservação da vascularização do periosteal, o que pode ter significativo efeito benéfico na consolidação (JOHNSON; HOULTON; VANINI, 2005; CRONIER et al., 2010; SCOLARO; AHN, 2011; CHAO et al., 2012).

Após a fixação das osteotomias com CRIF (GC) e placa de reconstrução bloqueada (GP), nossos resultados comprovaram em parte nossas hipóteses; O GP foi significativamente mais resistente que o GC no ensaio destrutível de flexão em três pontos, confirmando nossa primeira hipótese.

Parcialmente de acordo com nossa segunda hipótese, o teste de molde da superfície acetabular com polivinilsiloxano mostrou-nos resultados sem diferença estatística quando comparados GC e GP imediatamente após a osteossíntese, sendo ambos considerados efetivos em manter a redução primaria da fratura. Porém no segundo momento avaliado, os resultados após o teste cíclico, relacionados a manter redução anatômica, foram significativamente melhores para o GP em relação ao GC, rejeitando nossa segunda hipótese.

Embora não tenhamos encontrado, na literatura consultada até o presente momento, nenhum trabalho comparando o uso de placas de reconstrução bloqueada versus CRIF para fraturas acetabulares, com cunho comparativo, pode-se citar o trabalho de Florin et al.(2005), que comparou biomecanicamente placas de compressão dinâmica (DCP), placas de compressão dinâmica de baixo contato (LC-DCP), placas de compressão bloqueada (LCP) e CRIF em substitutos ósseos, tendo seus resultados, informações semelhantes às de nosso trabalho, onde as placas LCP mostraram-se superiores ao CRIF quanto à estabilidade da construção quando submetidos à altas cargas no teste de flexão em 4 pontos, a placa DCP mostrou-se também significativamente mais rígida e mais estável que o CRIF.

A resistência à flexão do CRIF em relação às placas não é um consenso, o CRIF mostrou claras desvantagens relacionadas à resistência à flexão em comparação a placa DCP no estudo de Haerdi-Landerer et al., (2002), em contraste a este estudo,

Bonin et al.(2014), afirmam não haver diferença significativa na rigidez à flexão, resistência ou ângulo de flexão na falha para os grupos de tratamento LC-DCP/pino intramedular ou CRIF/pino intramedular, tais resultados foram parcialmente explicados com base nas propriedades estruturais, da barra em forma de um cilindro do CRIF de 5 mm de diâmetro e de uma placa LC-DCP de 3,5 mm, prevê-se que a forma cilíndrica da barra do CRIF resista à carga mais do que uma placa prismática quando avaliada em flexão por seu maior momento área de inércia (BONIN et al., 2014; NORDIN; FRANKEL, 2016). De maneira semelhante, a comparação biomecânica da resistência entre as fixações de fraturas distais de fêmur de cães com placa de reconstrução convencional versus o CRIF de 5 mm, não demonstrou diferença estatisticamente significativa. Conclui-se que os dois implantes demonstram boa rigidez e resistência, além de opções possíveis a tais fixações sem prejuízos biomecânicos previamente tidos como comuns a fixações com CRIF (PAES, 2016).

Resultados semelhantes aos nossos foram reportados para fixações da coluna vertebral de cães ex-vivo em estudo biomecânico, onde o CRIF promoveu boa rigidez e estabilidade, sendo inferior apenas a placa bloqueada(LCP) (FIGUEIREDO, 2013). Sustentando a teoria de suficiente estabilidade promovida pelo CRIF,foi relatado seu uso com sucesso na estabilização pedicular da coluna lombossacra de um felino (PAES et al., 2016).

Em relação à estabilidade torsional do CRIF, comparado a placas DCP, foi relatada inferioridade do CRIF, provavelmente pela capacidade de retenção das braçadeiras do CRIF aos ossos estar relacionada ao torque aplicado no parafuso (ZAHN et al., 2008). A interface braçadeira - barra, é tida como problemática no CRIF, por se tratarem de duas superfícies lisas (HAERDI et al., 2003), onde a força de atrito gerada estará sempre intimamente ligada ao torque atribuído ao parafuso, já que pela fórmula matemática para determinação da força de atrito final; $F_{at} = \mu . N$ (força de atrito = coeficiente de atrito do material x Força Normal), o coeficiente de atrito do material será sempre constante. No caso do CRIF é baixo, por se tratar de um material de superfície lisa, assim sendo, a única variável é o torque atribuído ao parafuso, ossos osteoporóticos ou esponjosos sabidamente suportam menos torque, tornando a estabilidade do sistema como um todo frágil.

Tal complicação também foi relatada por Haerdi et al, 2003, ao comparar o uso das braçadeiras do CRIF com uma barra rugosa ou barra lisa convencional; a montagem com a barra rugosa aumentou o atrito e consequentemente a estabilidade do sistema no teste de compressão axial e torsional, sendo os valores estatisticamente significativos. Além do atrito, sabe-se que a resistência ao torque entre duas estruturas em contato (braçadeira - barra) está diretamente relacionada a área de trabalho em que estas se inter-relacionam (MILLER; GOSWAMI, 2007; OZKAYA; LEGER, 2016), área essa, que no CRIF 2,7mm nos parece limitada.

Embora a rigidez ótima para a cicatrização óssea não tenha sido determinada (WU; SHYR; CHAO, 1984), o conhecimento da rigidez dos implantes individualmente é muito importante para avaliarmos seus efeitos na cicatrização óssea. Assim, os implantes com resistência reduzida são mais susceptíveis a falhar em qualquer modo e, portanto, têm de ser julgados inferiores. Contudo, deve-se evitar uma construção excessivamente rígida, visto que a falta de movimentação absoluta do local da fratura pode impedir a consolidação óssea (SCOLARO; AHN, 2011).

As fraturas acetabulares possuem dificuldades inerentes; a exposição à fratura pode ser difícil e a redução perfeita da linha de fratura muitas vezes é o maior desafio, uma vez que se alcance redução satisfatória, mantê-la enquanto se aplica a fixação interna pode ser problemático. A moldagem imperfeita da placa, torque excessivo em um parafuso ou ainda, um parafuso compressivo mal posicionado, promoverão forças que desalinharão a fratura, perdendo-se a redução anatômica da linha articular (LEWIS; STUBBS; NEUWIRTH,1997; STUBBS et al., 1998; MEHIN et al., 2009). As placas de reconstrução bloqueadas podem, portanto, oferecer uma solução.

A placa de reconstrução bloqueada não deve atuar como força de deformação à linha de fratura, sua adaptação perfeita à superfície óssea não é requerida, já que o contato próximo ou a fricção entre o osso e o implante não são necessários para a estabilização da montagem (WAGNER, 2003; MILLER; GOSWAMI, 2007; SZYPRYT; FORWARD, 2009; CRONIER et al., 2010; SCOLARO; AHN, 2011; CHAO et al., 2012).

Placas de reconstrução bloqueadas, por suas características biomecânicas de estabilidade angular, fornecem grande estabilidade. Em estudo biomecânico, foram consideradas tão estáveis quanto construção com placa convencional e parafuso

compressivo em fraturas acetabulares transversas (MEHIN et. al 2009). Em estudo clínico, Tadros, O'Brien e Guy (2010) utilizaram a placa de reconstrução bloqueada (Synthes) para tratar fraturas acetabulares da parede posterior marginal em três pacientes humanos. De acordo com os autores, a técnica, evitou o risco da penetração intra-articular, que pode ocorrer quando se aplica parafusos compressivos para aumentar a estabilidade da placa convencional, além de evitar o uso prolongado de fluoroscópia. Em todos pacientes a consolidação ocorreu com manutenção dos fragmentos estáveis, corroborando com as afirmações de Mehin et al. (2009).

Semelhante ao nosso estudo, osteotomias transversas acetabulares induzidas em hemipélves de cadáveres caninos, foram estabilizadas por Amato et al. (2008), com placas de reconstrução bloqueada de 2,4 mm da Unilock, também com cinco orifícios e também com dois parafusos caudais e três craniais à osteotomia, porém usando parafusos unicorticais bloqueados ou parafusos tradicionais bicorticais (Synthes Maxilofacial). Nos dois sistemas foram comparadas a precisão de redução e as características biomecânicas por testes em fadiga, seguidos por ensaios destrutivos. Não houveram diferenças quanto à congruência articular, ou quanto ao deslocamento da lacuna de osteotomia após a carga cíclica, rigidez da construção ou última carga a falência. Os autores afirmaram não haver vantagem aparente no uso da placa bloqueada com parafuso unicortical com relação à fixação com placa padrão. Diante dessa afirmação, é prudente ao nosso ver, a utilização de ao menos um parafuso bloqueado bicortical, quando somente dois puderem ser inseridos, afim de respeitar o limite mínimo de três corticais incluídas por parafuso em cada fragmento principal da fratura, já que a disponibilidade de osso esponjoso peri-acetabular muitas vezes é escassa, principalmente no fragmento caudal, permitindo número insuficiente de parafusos em algumas configurações de fratura (OST; KADERLY, 1986; ANSON et al., 1988; DYCE; HOULTON, 1993). Ademais, a espessura do osso cortical e o comprimento do parafuso, são importantes para determinar a área de trabalho do parafuso unicortical em uma montagem bloqueada (GAUTIER; SOMMER, 2003; MILLER; GOSWAMI, 2007;EDDIE et al., 2013; SANTOS et al., 2016). Se a cortical óssea é de boa qualidade a força de retirada do parafuso unicortical bloqueado se iguala a força de retirada do parafuso bicortical convencional (HAIDUKEWYCH, 2004).

Entretanto, no mínimo três corticais devem ser incluídas em cada fragmento principal da fratura (SCHÜTZ; SÜDKAMP, 2003; WAGNER, 2003; MILLER; GOSWAMI, 2007).

Contudo, deve ser considerado que a fixação unicortical pode ser insuficiente no osso metafiseal com escassa cortical; ou em osso osteopênico, especialmente naqueles em que há predominância da carga de torção (GAUTIER; SOMMER, 2003; EGOL et al., 2004). Isto se deve ao comprimento de trabalho diminuído no osso osteoporótico, ou seja, o comprimento do parafuso em contato com o osso (GAUTIER; SOMMER, 2003; MILLER; GOSWAMI, 2007). Situação semelhante é vista no osso esponjoso peri-acetabular, principalmente no fragmento caudal à osteotomia.

Amato et al. (2008) citaram a possibilidade de penetração no espaço intra articular acetabular com a utilização de parafusos bloqueados bicorticais, contrariamente a esta citação, em nossos corpos de prova, após moldagem adequada da placa, direcionando os dois parafusos centrais dorso-medialamente à cúpula acetabular, não houve penetração intra-articular, o que demonstra a adição de características positivas da placa de reconstrução bloqueada, ou seja, versatilidade em seu retorcimento, aliada a estabilidade angular dos parafusos bloqueados, que dispensam a necessidade de íntimo contato entre placa e superfície óssea. De fato tais características da placa de reconstrução bloqueada mostraram-se vantajosas, sendo também demonstradas por Haug, Street e Goltz (2002) que utilizaram mandíbulas sintéticas de poliuretano, nas quais aplicaram placas de reconstrução (bloqueadas e não bloqueadas) sob condições ideais (precisa adaptação) e diferentes graus de adaptação (1 mm e 2 mm acima do periósteo) e placas convencionais. O grau de adaptação afetou o comportamento mecânico do sistema não bloqueado, mas não interferiu no bloqueado, demonstrando a capacidade de adaptação das placas de reconstrução bloqueadas a superfícies ósseas irregulares.

Ainda neste trabalho (HAUG; STREET; GOLTZ, 2002), o modo de falha ocorreu no padrão “tudo ou nada”, sempre no substrato ou interface substrato/parafuso. De acordo com os autores, como a placa e a interface placa/parafuso não foram os locais de falha, isto pode sugerir que os implantes excederam os requerimentos clínicos e estão excessivos em tamanho (HAUG; STREET; GOLTZ, 2002). O padrão "tudo ou nada" também foi visto em nossos corpos de prova no GP, sugerindo provavelmente

estabilidade superior da placa bloqueada às cargas suportadas pelos fragmentos ósseos. De maneira repetitiva, o local de falha foi sempre o fragmento caudal, onde menor comprimento de placa (braço de alavanca), bem como menor número de parafusos bloqueados (dois) estavam presentes, concentrando maior carga, em uma menor área de trabalho durante o ensaio destrutível (KUBIAK et al., 2006; SZYPRYT; FORWARD, 2009; CRONIER et al., 2010), levando ao colapso catastrófico do fragmento ósseo caudal, antes mesmo que o implante sofresse deformação macroscópica permanente.

Os resultados do molde acetabular para o momento imediatamente pós osteossíntese para lacuna e degrau no GP versus GC não demonstrou diferença estatística, sendo as médias para os dois grupos inferiores à 1mm, tido como redução anatômica por diversos autores (LEWIS; STUBBS; NEUWIRTH,1997; STUBBS et al., 1998; BOSWELL; BOONE; BOUDRIEAU, 2001; ANDERSON; CROSS; LEWIS, 2002; AMATO et al., 2008).

Nossos resultados demonstram boa capacidade tanto do CRIF como da placa de reconstrução bloqueada em manter a redução primária da fratura no intra operatório e/ou pós operatório imediato, com potencial para redução da osteoartrite secundária ao trauma. Acreditamos que a redução anatômica neste momento esteja também diretamente relacionada a destreza do cirurgião, o mesmo (Bregadioli, T.) em todas osteossínteses, bem como pela maior facilidade na moldagem e aplicação dos implantes *ex vivo* após esqueletização (AMATO et al., 2008), e ainda pela compressão realizada por pinça ponta a ponta para grandes fragmentos AO (OLMSTEAD, 1990; LEWIS; STUBBS; NEUWIRTH,1997; AMATO et al., 2008), diferente do relatado por Boswell, Boone e Boudrieau (2001) que citaram em seu trabalho dificuldade para posicionar a pinça ponta a ponta AO, perdendo geralmente a redução adequada da fratura, e como alternativa, mostrou bons resultados em casos clínicos, utilizando uma pinça de redução mandibular para humanos em fraturas acetabulares de cães com peso entre 10 e 39,5 kg. Outros autores citam ainda a utilização de fios de Kirschner cruzados como boa opção para manter a redução (BRADEN; PRIEUR, 1986; LEWIS; STUBBS; NEUWIRTH,1997) e adicionar estabilidade à construção (WHEATON; HOHN; HARRISON, 1973).

Os resultados de lacuna dentro do GC no momento pós osteossíntese e pós ensaio cíclico aumentaram, porém sem diferença estatística, sugerindo resistência suficiente do CRIF em manter boa redução pós operatória primária, ou após apoio total de peso no pós operatório imediato (manter redução secundária), tal resistência se deve provavelmente à característica da barra cilíndrica, que possuí momento área de inércia homogêneo, não sendo portando as cargas de flexão impostas em nosso trabalho, suficientes para deformar-la(BONIN et al., 2014; NORDIN; FRANKEL, 2016; PAES, 2016).

Já os resultados após ensaio cíclico para lacuna, quando comparados GP e GC, mostram diferença estatística significativa que pode ser atribuída em menor parte, a menor estabilidade do CRIF em relação a placa de reconstrução bloqueada, principalmente por deslizamento das braçadeiras (HAERDIE et al., 2003; GAMPER et al., 2006; ZAHN et al., 2008; BONIN et al., 2014), mesmo quando submetidos a cargas cíclicas proporcionais ao peso *in vivo* do paciente, em maior parte, atribuída ao fato de que no GP notou-se tendência à diminuição da lacuna após os ciclos, provavelmente pelo fato da placa estar fixa na superfície de tração do acetábulo (dorsal ao acetábulo) dessa maneira a força de flexão ao qual foi submetida converteu-se em força de compressão na linha de osteotomia, tendo a placa atuado como uma banda de tensão(HAERDIE et al., 1999; NORDIN; FRANKEL, 2016).

Da mesma forma, os resultados significativamente maiores do GC em relação ao GP para degrau, são explicados pela maior estabilidade proporcionada pela fixação angular das placas bloqueadas, tidas como muito resistentes à flexão e torção, bem como a fragilidade ao deslizamento da braçadeira do CRIF na barra quando submetido à forças de flexão ou torção (HAERDIE et al., 2003; ZAHN et al., 2008; BONIN et al., 2014), já que para alterar o alinhamento das superfícies da osteotomia, transversa e linear, seria necessário o deslocamento do implante.

Embora o CRIF tenha mostrado-se de fácil moldagem à superfície irregular e desafiadora do acetábulo, ficou claro durante sua aplicação que algum grau de desalinhamento poderia ser visto se o torque aos parafusos não fosse feito alternadamente e de maneira gradual, fato este semelhante ao relatado com placas

acetabulares veterinárias (HERRON, 1977; HENRY, 1985; BRADEN; PRIEUR, 1986; STUBBS et al., 1998; BOSWELL; BOONE; BOUDRIEAU, 2001).

Como anteriormente citado por outros autores, a somatória de implantes e técnicas cirúrgicas, parafuso e fio de aço em figura de oito para banda de tensão e/ou fios de Kirschner ou ainda polimetilmetacrilato, pode ser apropriada e necessária para adicionar estabilidade aos implantes utilizados no acetábulo (WHEATON; HOHN; HARRISON, 1973; BRADEN; PRIEUR, 1986; LEWIS; STUBBS; NEUWIRTH,1997; STUBBS et al., 1998), assim sendo, parece-nos factível a utilização de uma banda de tensão em figura de oito junto ao CRIF, sendo o fio de aço ancorado ao redor do parafuso imediatamente cranial e caudal à osteotomia, o que promoveria compressão interfragmentar e maior estabilidade à construção(BRINKER et al., 1984; STUBBS et al., 1998), ademais, a adição de um ou dois fios de Kirschner cruzando a linha de osteotomia (WHEATON; HOHN; HARRISON, 1973), provavelmente também traria maior estabilidade ao CRIF quando utilizado em fraturas acetabulares transversas.

Em coelhos, sabe-se que na presença de redução anatômica, estabilização rígida e compressão interfragmentar o tecido cicatricial se assemelhará à cartilagem hialina e que na ausência da compressão haverá formação de fibrocartilagem (MITCHELL; SHEPARD, 1989).

A cartilagem articular tem habilidade, embora limitada, para responder a alterações de estresse intra-articular, conforme documentado por resultados clinicamente satisfatórios em humanos com fraturas acetabulares que tiveram redução imperfeita com pequenas incongruências articulares (MATTA; MEHNE; ROFFI, 1986; MATTA; MERRITT, 1988). A severa incongruência articular causa acentuadas alterações no estresse aplicado através da articulação e resulta em rápida degeneração da cartilagem articular (MATTA; MEHNE; ROFFI, 1986; MATTA; MERRITT, 1988).

O sucesso relatado em humanos, mesmo diante de pequenas incongruências na cartilagem articular em fraturas intra-articulares (incluindo fraturas acetabulares), levou a um sistema de classificação na maioria das publicações, e também incluiu uma definição de redução anatômica (JUDET; JUDET; LETOURNEL, 1964; MATTA; MEHNE; ROFFI, 1986; LETOUMEL, JUDET, 1993; de RIDDER et al., 1994). Todas

essas publicações definem como uma reparação satisfatória, incongruência da cartilagem articular de 2-3mm e definem uma redução anatômica como, 1mm de incongruência (MATTA; MEHNE; ROFFI, 1986; MATTA; MERRITT, 1988; MAYO , 1994; de RIDDER et al., 1994; OLSON et al., 2004).

A extrapolação dessas diretrizes da literatura humana pode ser apropriada ao cão; No entanto, a direção do deslocamento pode ser de maior importância em cães. Em um estudo experimental de um modelo de osteotomia acetabular em cães, examinou-se a incongruência residual e o subsequente desenvolvimento de osteoartrite (FINKERBERG et al., 1976). Deslocamentos verticais (degrau) relativamente pequenos da cúpula dorsal de 1mm resultaram no desenvolvimento de osteoartrite, ao passo que os deslocamentos horizontais (lacuna) de até 3mm foram bem tolerados e resultaram em osteoartrite mínima (FINKERBERG et al., 1976).

Vale salientar que em nossos resultados, embora diferença estatística tenha sido encontrada, os valores do GC para lacuna (0,49 ± 0,29 mm)e degrau (0,4 ± 0,41mm) são considerados baixos quando comparados com a literatura consultada (LEWIS; STUBBS; NEUWIRTH,1997; STUBBS et al., 1998; ANDERSON; CROSS; LEWIS, 2002; AMATO et al., 2008).

Com os resultados do teste cíclico, calculamos a energia, que pôde ser calculada pelo produto da força pela distância de deslocamento da construção, o peso atribuído a cada par de hemipelve foi sempre o mesmo (10 e 100% do peso *in-vivo*) assim sendo, a única variável era o deslocamento da construção, que quanto maior, mais elevada a absorção de energia por cada construção implante/osso.

A energia absorvida, representada pela área entre as curvas do gráfico, durante a falha ou ciclo (ou o trabalho da falha) é usada geralmente em análises de engenharia da falha material e estrutural. Trata-se de uma medida no ambiente biológico, porque a absorção de energia é importante para a função esquelética e está sujeita a cargas variáveis e oscilantes durante a locomoção. A absorção de energia indica a "tenacidade" da estrutura, que é um critério de falha importante que muitas vezes não está relacionado com a força final. Para que a falha ocorra no nível local, a energia disponível deve criar novas superfícies, causar extração de fibras e deformar componentes menores do sistema. Um sistema que requer grandes quantidades de

energia para superar esses processos é considerado difícil. Há muitas circunstâncias nas quais um sistema com maior resistência e rigidez é mais frágil do que sistemas menos resistentes (HAERDIE et al., 1999).

A energia absorvida não diferiu entre as duas construções. Embora não significativo, os maiores valores de energia no grupo CRIF, provavelmente, representam o critério de falha mecânica mais relacionado à falha de fadiga acumulada *in vivo* (HAERDIE et al., 1999).

10 CONCLUSÃO

Em conclusão, a placa de reconstrução bloqueada mostrou-se aproximadamente 30% mais resistente que o CRIF no teste de flexão destrutível, promovendo excelente redução e manutenção da osteotomia acetabular de cães *ex vivo* após trinta ciclos de carga. Sua aplicação é simples e deve ser considerada para fraturas do acetábulo que necessitem de reconstrução anatômica.

Clamp and rod internal fixation (CRIF) 2,7mm mostrou-se de fácil aplicação ao acetábulo de cães, sendo efetivo para redução óssea anatômica imediata da linha de osteotomia acetabular de cães ex vivo, no entanto, a manutenção da redução anatômica mostrou-se inferior à placa de reconstrução bloqueada após trinta ciclos de carga.

11 REFERÊNCIAS

ALI, E. Acetabular fractures - A review of their management. **Journal of Trauma &Treatment,**v.4, p. 278, 2015.

ALONSO, J.E.; VOLGAS, D.A.; GIORDANO, V.; STANNARD, J.P. A review of the treatment of hip dislocations associated with acetabular fractures. **Clinical Orthopaedics & Related Research,** v. 377, p. 32-43, 2000.

AMATO, N.S.; RICHARDS, A.; KNIGHT, T.A.; SPECTOR, D.; BOUDRIEAU, R.J.; BELKOFF, S. Ex vivo biomechanical comparison of the 2.4 mm uniLOCK reconstruction plate using 2.4 mm locking versus standard screws for fixation of acetabular osteotomy in dogs. **Veterinary Surgery**, v.37, n.8, p.741-748, 2008.

ANDERSON, G.M.; CROSS, A.R.; LEWIS, D.D. The effect of plate luting on reduction accuracy and biomechanics of acetabular osteotomies stabilized with 2.7-mm reconstruction plates. **Veterinary Surgery,**v.31, p. 3–9, 2002.

ANSON, L. W.; DEYOUNG, D. J.; RICHARDSON, D. C.; BETTS, C. W. Clinical evaluation of canine acetabular fractures stabilized with an acetabular plate. **Veterinary Surgery**,v.17, p. 220-225, 1988.

BEAULÉ, P.E.; DOREY, F.J; MATTA, J.M. Letournel classification for acetabular fractures. Assesment of inter observer and intra observer reliability. **Journal ofbone and joint Surgery**, v. 85, n. 9, p. 1704-1709,2003.

BECK, A.L.; PEAD, M.J.; DRAPER, E. Regional load bearing of the feline acetabulum. **Journal of Biomechanics,** v. 38, p. 427–432, 2005.

BETTS, C.W. Pelvic fractures. In: SLATTER, D. (Ed.).**Textbook of small animal surgery.**2nd ed. Philadelphia: Saunders, 1993. p. 1769-1786.

BONATH, K.H.; PRIEUR, W. D. **Kleintier Krankheiten: Orthopadische chirurgie und traumatology**. Stuttgard: Ulmer, 1998. p. 576-588.

BONIN, G. A.; BAKER, S. T.; DAVIS, C. A.; BERGERSON, C. M.; HILDEBRANDT, A. A.; HULSE, D. A.; KERWIN, S. C.; MORENO, M. R.; SAUNDERS, W. B. In vitro biomechanical comparison of 3.5 mm LC-DCP/intramedullary rod and 5 mm clamp-rod internal fixator (CRIF)/intramedullary rod fixation in a canine femoral gap model. **Veterinary Surgery**, v. 43, n. 7, p. 860–868, out. 2014.

BOSWELL, K.A.; BOONE, E.G.; BOUDRIEAU, R.J. Reduction and temporary stabilization of acetabular fractures using ASIF mandibular reduction forceps: technique and operative results using plate fixation in 25 dogs. **Veterinary Surgery**,v. 30, p. 1–10, 2001.

BOUDRIEAU, R.S.; KLEINE, L.J. Non surgically managed caudal acetabular fractures in dogs: 15 cases (1979–1984). **Journal of the American Veterinary Medical Association,**v. 193, p. 701–705, 1988.

BRADEN, T. D.; PRIEUR, W. D. New plate for acetabular fractures: Technique of application and long-term followup evaluation. **Journal of the American Veterinary Medical Association**, v.188, p. 1183-1186, 1986.

BRAUND, K.G. Traumatic Neurophaty. In: Braund's Clinical Neurology in Small Animals: Localization, Diagnosis and Treatment, Vite, C. H., **International Veterinary Information Service**, Ithaca, NY, 2003.

BRINKER, W. O. Fractures. In: **Canine surgery.** 2nd ed. Santa Barbara: American Veterinary Publications, 1999. p. 949-1048.

BROWN, G.A.; WILLIS, M.C.; FIROOZBAKHSH, K.; BARMADA, A.; TESSMAN, C.L.; MONTGOMERY,A. Computed tomography image-guided surgery in complex acetabular fractures. **Clin Orthop Relat Res**,v. 370, p. 219-226, 2000.

BUDSBERG, S.; CHAMBERS, J.; VAN LUE, S.; FOUTZ, T.; ANDREECE, L. Prospective evaluation of ground reaction forces in dogs undergoing unilateral total hip replacement. **American Journal of Veterinary Research**, v. 57, p. 1781-1785, 1996.

CABASSU, J.P. Pelvic Fractures – Sacroiliac – Fractures / Luxations. **Proceeding of the NAVC North American Veterinary Conference**. Florida: p. 758-759. 2005.

CARMICHAEL, S. Orthopaedic problems in cats. In: **Proceeding of the NAVC North American Veterinary Conference**. Florida:, p. 768-769. 2005.

CASTRO JR, A.F. Embriologia e histofisiologia do tecido ósseo: revisão de literatura e bases histofisiológicas das principais doenças ósseas metabólicas. **Boletim do Centro de Biologia da Reprodução**, v.27, n.1/2, p.27-32, 2008.

CAVALCANTI, R.A.O. **Estudo biomecânico comparativo entre novo sistema de bloqueio (PAX) e sistema convencional de bloqueio (Synthes) em ensaios de arrancamento e teste de quatro pontos.** 2014, f 114. Dissertação (Mestrado em ciências) – Faculdade de Medicina Veterinária e Zootecnia, Universidade de São Paulo, São Paulo, 2014.

CHALMAN, J. A.; LAYTON, C. E. Osteotomy of the ischial tuberosity to provide surgical access to the ischium and caudal acetabulum in the dog. **Journal of the American Animal Hospital Association.** v. 26, p. 505- 514, 1990.

CHAO, P.; LEWIS, D.D.; KOWALESKI, M.P. Biomechanical concepts applicable to minimally invasive fracture repair in small animals. **Vet Clin North Am, Small Anim Pract**,v. 42, p. 853–872, 2012.

CORDEY, J. Introduction: basic concepts and definitions in mechanics. **Injury, International Journal of the Care of the Injured,** v.31, n.2, p.1-13, 2000.

CRAWFORD, J.T.; MANLEY, P.A.; ADAMS, W.M. Comparison of computed tomography, tangential view radiography, and conventional radiography in evaluation of canine pelvic trauma. **Veterinary Radiology & Ultrasound**, v. 44, p. 619-628, 2003.

CRONIER, P.; PIETU, G.; DUJARDIN, C.; BIGORRE, N.; DUCELLIER, F.; GERARD, R. The concept of locking plates. **Orthopaedics & Traumatology: Surgery & Research**, v.96S, p.S17-S36, 2010.

DALMOLIN, F.; PINTO-FILHO, S. T. L.; CORTES, A. M.; BRUN, M. V.; CAUDURO, C. R.; SCHOSSLER, J. E. W. Biomecânica óssea e ensaios biomecânicos - fundamentos teóricos. **Ciência Rural**, v. 43, n. 9, p. 1675–1682, 2013.

De BELLIS, U.G.; LEGNANI, C.; CALORI, G.M. Acute total hip replacement for acetabular fractures: a systematic review of the literature. **Injury**, v. 45, n. 2, p. 356-361, 2013.

DECAMP, C. E. Principles of pelvic fracture management. **Seminars in veterinary medicine and surgery,**v. 7, p. 63-70, 1992.

DECAMP, C.E. Fractures of the pelvis. In: JOHNSON, A.L.;HOULTON, J.E.F.; VANNINI, R. (Eds.).**AO Principles of fracture management in the dog and cat.** New York: Thieme, 2005. p. 161-199.

DENNY, H. R. Pelvic fractures in the dog: A review of123 cases. **Journal of Small Animal Practice,**v.19, p. 151-166, 1978.

DENNY, H.R.; BUTTERWORTH, S.J. Pelve. In: DENNY, H.R.; BUTTERWORTH **Cirurgia ortopédica em cães e gatos**. 4. ed. São Paulo: Roca, 2006.p. 341-351.

DEWEY, C.W. Doenças do sistema nervoso periférico: mononeuropatias e polineuropatias. In: DEWEY, C. W. **Neurologia de cães e gatos**. São Paulo: Roca, 2006. p.215-239.

DIAS, M.V.F.; GOLDSZTAGEN, F.; GUIMARÃES, J.M.; GRIZENDI, J.A.; CORREIA, M.; ROCHA, T.H. Epidemiologia das fraturas de acetábulo tratadas no instituto nacional de traumatologia e ortopedia (INTO). **Revista Brasileirade Ortopedia**, v. 45, n. 5, p. 474-477, 2010.

DINIZ, J.S. Propriedades mecânicas do tecido ósseo: uma revisão bibliográfica. In: ENCONTRO LATINO AMERICANO DE INICIAÇÃO CIENTÍFICA, 9.; ENCONTRO LATINO AMERICANO DE PÓS-GRADUAÇÃO, 5., 2009, São José dos Campos,SP. **Anais**... São José dos Campos: Universidade do Vale do Paraíba, 2009. 3p.

DRAFFAN, A.; CLEMENTS, D.; FARRELL, M.; HELLER, J.; BENNETT, D.; CARMICHAEL, S. The role of computed tomography in the classification and management of pelvic fractures. **Veterinary and Comparative Orthopaedics and Traumatology,** v. 3, p. 190-197, 2009.

DYCE, J.; HOULTON, J.E.F: Use of reconstruction plates for repair of acetabular fractures in 16 dogs. **Journal of Small Animal Practice**, v. 34, n. 11, p.547-553, 1993.

EDDIE, Y. L.O.; SUSAN, S. T.; BLAINE, A. C.; MARK, A. L.; BRADY, J. Y. Locking versus non locking construct in an osteoporotic, segmental fibula defect model. **Orthopedics,** v.36, n.10, p. 1262-1268, 2013.

EGOL, K.A.; KUBIAK, E.N. FULKERSON, E. Biomechanics of locked plates and screws. **Journal of Orthopaedics Trauma, v.**18, p. 488-493, 2004.

ETHIER, C. R.; SIMMONS, C. A. Introduction. In: **Introductory biomechanics - from cells to organisms.** Cambridge: Cambridge University Press,2007. p. 1–17.

EVANS, H.E. **Anatomy of the dog**. 3rd ed. Philadelphia: Saunders, 1993. p.1113.

FEARNSIDE, S.M.; BLACK, A.P. Delayed on set of sciatic neuropathy following coxofemoral joint fracture. **Australian Veterinary Journal,** v.29, n.2, p.63-68, 1999.

FLORIN, M.; ARZDORF, M.; LINKE, B.; AUER, J. A. Assessment of stiffness and strength of 4 different implants long-bone fracture model using a bone substitute. **Veterinary Surgery,** v. 34, n.3, p. 231–238, 2005.

FORTERRE, F.; TOMEK, A.; RYTZ, U.; BRUNNBERG, L.; JAGGY, A.; SPRENG, D. Iatrogenic sciatic nerve injury in eighteen dogs and nine cats (1997-2006). **Veterinary Surgery**, v.36, p. 464-471, 2007.

GAMPER, S.; STEINER, A.; NUSS, K.; OHLERTH, S.; FÜRST, A.; FERGUSON, J.G.; AUER, J.A.; LISCHER, C. Clinical evaluation of the CRIF 4.5/5.5 system for long-bone fracture repair in cattle. **Veterinary Surgery**, v. 35, p.361-368, 2006.

GAUTIER, E.; SOMMER, C. Guidelines for the clinical application of the LCP. **Injury**, v.34, p.S-B63–S-B76, 2003.

GIECK, K. **Manual de fórmulas técnicas**. São Paulo: Hemus. Vol. único 3 ex. | 51+53/54 | G454m, 2001.

GINJA, M.M.D; GONZALO-ORDEN,J.M.; JESUS, S. S ; SILVESTRE, A.M.; LLORENS-PENA, M.P; FERREIRA,A.J.A. Measurement of the femoral neck anteversion angle in the dog using computed tomography. **The Veterinary Journal**, v.174, p.378–383, 2007.

GIORDANO, V.; GIORDANO, M. Fraturas do acetábulo, **Manual de trauma ortopédico / SBOT - Sociedade Brasileira de Ortopedia e Traumatologia** ; coordenadora, Isabel Pozzi- São Paulo : SBOT - Sociedade Brasileira de Ortopedia e Traumatologia, 2011.

GRISNEAUX, E.; DUPUI,S. J.; PIBAROT, P. Effects of post operative administration of ketoprofen or carprofen on short- and long-term results of femoral head and neck excision in dogs. **Journal of the American Veterinary Medical Association**, v.223, n. 7, p. 1006-1012, 2003.

GURGEL, J.L. **Respostas ósseas a cargas mecânicas**. 2002. 103f. Memória de licenciatura apresentada ao Instituto de Educação Física e Desportos da Universidade do Estado do Rio de Janeiro, 2002.

HAERDI, C.; DALLA COSTA, R.; AUER, J.A.; LINKE, B.; STEINER, A. Mechanical comparison of 3 different clamp and 2 different rod types of a new veterinary internal fixation system, 4.5/5.5-mm VetFix. **Veterinary Surgery,**v. 32, p.431-438, 2003.

HAERDI-LANDERER, C.; STEINER, A.; LINKE,B.; WAHL, D.; SCHNEIDER; HEHLI, M.;FREI, R.; AUER, J. A. Comparison of double dynamic compression plating versus two configurations of an internal veterinary fixation device: results of in vitro mechanical testing using a bone substitute. **Veterinary Surgery,** v. 31, n. 6, p. 582-588,2002.

HARASEN, G. Fractures involving the distal extremity of the femur: Part 2 — The mature patient. **Canadian Veterinary Journal**, v. 43,p. 131-132,2002.

HARASEN, G. Pelvic fractures. **Canadian Veterinary Journal,** v.48, n. 4, p.427–428, 2007.

HAUG, R.H.; STREET, C.C.; GOLTZ, M. Does plate adaptation affect stability? A biomechanical comparison of locking and non locking plate. **Journal of Oral and Maxillofacial Surgery**, v.60, n.11, p.1319-1326, 2002.

HENRY, W.B. A method of bone plating for repairing iliac and acetabular fractures. **Compendium on Continuing Education for the Practising Veterinarian,**v. 11, p. 924-939, 1985.

HUISKES, R.; VAN RIETBERGEN, B. Biomechanics of bone. In: MOW, V.C.; HUISKES, R. **Basic orthopaedic biomechanics and mechanobiology**. Philadelphia: Lippincott Williams & Wilkins, 2005. Cap.4, p.123-180.

HULSE, D. A.; ROOT,C. R. Management of acetabular fractures: Long term evaluation. **Compendium on Continuing Education for the Practising Veterinarian,**v. 3, p.189-199, 1980.

HULSE, D.A. Pelvis fractures: Conservative and surgical management. **Veterinary Medicine,**v. 2, p. 267-278, 1990.

JOHNSON, A.L. Tratamento de fraturas específicas. In: FOSSUM, T. W.**Cirurgia de pequenos animais**. 3. ed. Rio de Janeiro:2013. p.1015-1142.

JOHNSON, A.L.; HOULTON, J.E.F.; VANINI, R. **AO principles of fracture management in the dog and cat**.,v.1: 2005 p. 296-303.

JOHNSTON, S.A.; VON PFEIL, D.J.; DÉJARDIN, L.M.; WEH, M.; ROE, S. Internal fracture fixation. In: TOBIAS, K. M.; JOHNSTON,S. **Veterinary surgery: small animal**. St. Louis: Elsevier Saunders, 2012. p. 576-607.

JUCHEM, B. C. **Contraste Iodado em Tomografia Computadorizada: Reações adversas imediatas em pacientes hospitalizados**. 2005. 119 f. Dissertação (Mestrado em Enfermagem)- Escola de Enfermagem da Universidade Federal de Porto Alegre, Porto Alegre, 2005.

JUDET, R.; JUDET, J.; LETOURNEL, E. Fractures of the acetabulum: classification and surgical approaches for open reduction. Preliminary Report. **Journal of bone and joint surgery,**v.46, p.1615-1646,1964.

KEMPER, B. Fixação percutânea externa complementar na osteossíntese de fratura pélvica cominutiva bilateral – relato de caso em um cão. **Clínica Veterinária,**v. 13, n.74, p.40-44, 2008.

KREDER,H.J.; AGEL, J.; MCKEE, M.D.; SCHEMITSCH,E.H.; STEPHEN,D.D.; HANEL,D.P. A randomized, controlled trial of distal radius fractures with metaphyseal displacement but without joint incongruity: closed reduction and casting versus closed

reduction, spanning external fixation, and optional percutaneous K-wires. **Journalof Orthopaedic Trauma,**v. 20, n. 2, p. 115-121, 2006.

KUBIAK, E. N.; FULKERSON, E.; STRAUSS, E. The evolution of locked plates. **Journal of bone and joint surgery,** v. 88, p. 189-200, 2006.

KISHIMOTO, M.; YAMADA, K.; PAE, Sa-HUN; MUROYA, N.; WATARAI , H.; ANZAI, H.; SHIMIZU, J.; IWASAKI, T.; MIYAKE, YOH-ICHI.; WISNER, E. R. Quantitative evaluation of hip joint laxity in 22 border collies using computed tomography. **Journal of Veterinary Medicine Science**, v. 71, p. 247–250, 2009.

LANZ, O.; LEWIS, D.; MADISON, J. A biomechanical comparison of screw and wire fixation with and without polymethyl methacrylate re-enforcement for acetabular osteotomy stabilization in dogs. **Veterinary Surgery**, v. 28, p.161–170, 1999.

LETOUMEL, E. The treatment of acetabular fractures throught the ilion inguinal approach. **Clinical Orthopaedics**,v. 292, p. 62-76, 1993

LETOUMEL, E.; JUDET, R. **Fractures of the acetabulum**.2nded. New York: Springer-Verlag, 1993.

LEVENSTON, M. E. Periosteal bone formation stimulated by externally induced bending strains. **Journal of Bone and Mineral Research**, v. 10, n. 4, p. 671, 1995.

LEWIS, D. D. Femoral head and neck excision and the controversy concern in gad junctive soft tissue interposition. **Compendium on Continuing Education for the Practising Veterinarian**, v. 14, n. 11, p. 1463-1470, 1992.

LEWIS, D.D.; STUBBS, W.P.; NEUWIRTH, L. Results of screw/ wire/ polymethylmethacrylate composite fixation for acetabular fracture repair in 14 dogs. **Veterinary Surgery**,v. 26, p.223–234, 1997.

LEWIS, D.D.; VANEE, R.T.; OAKES, M.G. Use of reconstruction plates for stabilization of fractures and osteotomies involving the supracondylar region of the femur. **Journal of the American Animal Hospital Association,**v. 29, p. 171–178, 1993.

LIDBETTER, D.A.; GLYDE, M.R. Supracondylar femoral fractures in adult animals. **Compendium on Continuing Education for the Practising Veterinarian,**v. 22, p. 1041–1055, 2000.

LIEBICH, H.G.; KONIG, H. E. Membros posteriores ou pélvicos. In:KONIG, H. E.;LIEBICH, H.G. **Anatomia dos animais domésticos: texto e atlas colorido**. Porto Alegre: Artmed, 2002. p.203-263.

LIRANI, A. P. R. **Estudo comparativo dos efeitos do ultra- som e do laser de baixa intensidade**. 2004. 94 f. Dissertação (Mestrado em Bioengenharia) Escola de Engenharia de São Carlos, Faculdade de Medicina de Ribeirão Preto e Instituto de Química de São Carlos, 2004.

LISKA, W. D.; DOYLE, N. D.; SCHWARTZ, A. Successful revision of a femoral head ostectomy (complicated by post operative sciatic neurapraxia to a total hip replacement in a cat. **Veterinary Comparative Orthopaedics Traumatology**, v. 23, p.119-123, 2010.

LITTLE FM, HILL CM, KAGEYAMA T et al. Bending properties of stainless steel dynamic compression plates and limited contact dynamic compression plates. **Veterinary Comparative Orthopaedics Traumatology,**v. 14, p. 64–68, 2001.

MANLEY, P.A. Articulação coxofemoral. In: SLATTER, D. **Manual de cirurgia de pequenos animais**. 2.ed. São Paulo: Manole, 1998. p.2113-2133.

MARKEL, M.D.; SIELMAN, E.; RAPOFF, A. J.; KOHLES, S. S. Mechanical properties of long bones in dogs. **American Journal of Veterinary Research**, v.55, n.8, p.1178-1183, 1994.

MATTA, J.M.; MEHNE, D.K.; ROFFI, R. Fractures of the acetabulum. Early results of a prospective study. **Clinical Orthopaedics,** v.205, p. 241-250, 1986.

MATTA, J.M. Fractures of the acetabulum: accuracy of reduction and clinical results in patients managed operatively within three weeks after the injury. **Journal of Bone Joint Surgery,**v. 78, p.1632-1645, 1996.

MATTA, J.M.; MERRITT, P.O. Displaced acetabular fracture. **Clinical Orthopaedics,** v. 230, p. 83-97, 1988.

MAYO, K.A. Open reduction and internal fixation of fractures of the acetabulum. Results in 163 fractures. **Clinical Orthopaedics and Related Research,**v. 305, p. 31-37, 1994.

MATIS, U.; KÖSTLIN, R. G.; BRUNNBERG, L. Fehler bei der Frakturbe handlung beim Kleintier und derem Folgen. **Berlinerund Münchener Tierärztliche Wochensschrift,**v. 98, p. 173–180, 2007.

McCARTNEY, W.T.; GARVAN, C.B. Repair of acetabular fractures in 20 dogs using a dorsal muscle separation approach. **The Veterinary Record,** v.160, p.842-844, 2007.

MCMASTER, J.; POWELL, J. Acetabular fractures. **Current Orthopaedics,**v.19, n.2, p. 140–154, 2005.

MELO FILHO, E.V.; COSTA, L. A. V. S.; FREITAS, P. M. C.; OLIVEIRA, D.C.; TEIXEIRA, M. W.; COSTA, F. S. Utilização da tomografia computadorizada quantitativa como teste de resistência para avaliação de placas ósseas. **Arquivo Brasileiro de Medicina Veterinária e Zootecnia**, v.64, n.3, p.766- 768, 2012.

MEHIN, R.; JONES, B.; ZHU, Q.; BROEKHUYSE, H.A biomechanical study of conventional acetabular internal fracture fixation versus locking plate fixation. **Canadian Journal Surgery**, v.52, n.3, p.221-228, 2009.

MESSMER, M.;MONTAVON, P. M. Pelvic fractures in the dog and cat: a classification system and review of 556 cases. **Veterinary Comparative Orthopaedics Traumatology**, v. 17, p. 167-181.2004.

MONTGOMERY, R.D.; MILTON, J.L.; HORNE, R.D.; COBLE, R. H.; WILLIAMS, J. C. A retrospective comparison of three techniques for femoral head and neck excision in dogs. **Veterinary Surgery**,v. 16,n. 6, p. 423-426, 1987.

MOORES, A. L.; MOORES, A. P.; BRODBELT, D. C.; OWEN, M. R.; DRAPER, E. R. Regional load bearing of the canine acetabulum. **Journal of Biomechanics**, v. 40, p. 3732-3737, 2007.

MILLER, D.L.; GOSWAMI, T. A review of locking compression plate biomechanics and their advantages as internal fixators in fracture healing. **Clinical Biomechanics**, v.22, n.10, p.1049-1062, 2007.

MITCHELL, N.; SHEPARD, N. Healing of articular cartilage in intra-articular fractures in rabbits. **Journal Bone Joint Surgery**,v.62, p. 628-634, 1980.

MURRAY, K. A.; CRIM, J.R. Radiographic imaging for treatment and follow-up of developmental dysplasia of the hip. **Seminars in Ultrasound, CT, and MRI**, v.22, p. 306-340, 2001.

NORDIN, M.; FRANKEL, V. H. **Biomecânica básica do sistema musculo esquelético**. 3. ed. Rio de Janeiro: Guanabara Koogan, 2016. p. 1-85.

OLIVEIRA JUNIOR, H. F. Anatomia radiológica normal da pelve na espécie canina. **Revista da Faculdade de Medicina Veterinária de São Paulo**, v. 8, n. 1, p. 317-335, 1969.

OLMSTEAD, M.L.; HOHN, R.B.; TURNER, T.M.A five-year study of 221 total hip replacements in the dog. **Journal America Veterinary Medical Association**, v.183,p. 191-194,1983.

OLMSTEAD, M. L.; MATIS, U. Fractures of the pelvis. In: BRINKER, W. O.; OLMSTEAD, M. L.; SUMNER-SMITH, G.; PRIEUR, W. D. **Manual of internal fixation in small animal**. Berlim: Springer, 1998. p.148-154.

OLSON, S. A.; CONNOLLY, E.A.; SMITH, S. Development of an animal model of acetabular fractures. **Clinical Orthopaedics and Related Research,** v.423, p. 64–73, 2004.

OST, P. C.; KADERLY, R. E. Use of reconstruction plates for the repair of segmental ilia1 fractures involving acetabular comminution in four dogs. **Veterinary Surgery,**v. 15, p. 259-264, 1986.

ÖZKAYA, N.; LEGER, D. Introdução à biomecânica: terminologia básica e conceitos. In: NORDIN, M.; FRANKEL, V. H. **Biomecânica básica do sistema musculo esquelético**. 3. ed. Rio de Janeiro: Guanabara Koogan, 2016. p. 1-85.

PAES, F. **Comparação biomecânica entre CRIF e placa de reconstrução utilizadas para estabilização de fraturas distais de fêmur de cães.** 2016. 95 f. Dissertação (Mestrado em ciências) – Faculdade de Medicina Veterinária e Zootecnia, Universidade de São Paulo, São Paulo, 2016.

PAES, F.; FERRIGNO, C.R.A.; MARINHO, P.V.T.; DAL-BÓ, Í.S.; SANTOS, J.F.; KOMORIZONO, D.T.; GALEAZZI, V.S.; BREGADIOLI, T. Uso do Clamp and Rod Internal Fixation pedicular na estabilização da coluna lombossacra em felino: relato de caso. **Arq. Bras. Med. Vet. Zootec.** v. 68, p. 1557-1562, 2016.

PENHA, V. T. B. B. **Efeitos do congelamento e descongelamento sucessivos nas propriedades dos ossos corticais**. 2004. 127 f. Dissertação (Mestrado em Bioengenharia) – Escola de Engenharia de São Carlos, Faculdade de Medicina de Ribeirão Preto, Instituto de Química de São Carlos, Universidade de São Paulo, São Carlos, 2004.

PIERMATTEI, D. L.; FLO, G. L.; DECAMP,C. E. **Ortopedia e tratamento de fraturas de pequenos animais**. 4. ed. São Paulo: Manole, 2009. p. 622–631.

PIRAS, A. **Stress fractures in racing dogs: why they occur, how to treat and preventthem**. Disponível em: http: www.ivis.org/proceedings/navc/ 2007/SAE/474.asp?LA=1. Acesso em: 6 out. 2014.

PLANTE, J.; DUPUIS, J.; BEAUREGARD, G. Long-term results of conservative treatment, excision arthroplasty and triple pelvic osteotomy for the treatment of hip dysplasia in the immature dog. **Veterinary Comparative Orthopaedics Traumatology**, v. 54, p. 130-135, 1997.

PORTER, S.E; SCHROEDER, A.C.; DZUGAN, S.S; GRAVES, M.L; ZHANG, L.; RUSSELL,G.V. Acetabular fracture patterns and their associated injuries. **Journal of Orthopaedic Trauma**,v. 22, p. 165-170, 2008.

PRIEUR, W. D. Coxarthrosis in the dog. Part 1: Normal and abnormal biomechanics of the hip joint. **Veterinary Surgery,**v. 9, p. 145-149. 1980.

RADASCH, R.M. Biomechanics of bone and fractures. **Veterinary Clinics of North American Small Animal Practice**, v.29, n.5, p.1045-1082, 1999.

RENEGAR, W.R.; GRIFFITHS, R.C. The use of methylmethacrylate bone cement in the repair of acetabular fractures. **Journal of the American Animal Hospital Association**, v. 13, p. 582-588, 1977.

RITCHIE, R.O.; KINNEY, J.H.; KRUZIC, J.J.; NALLA, R.K. Cortical bone fracture. **Wiley Encyclopedia of Biomedical Engineering,**v.1 p. 1-18, 2006.

ROBERTSON, C.; CELESTRE, P.; MAHAR, A.; SCHWARTZ, A. Reconstruction plates for stabilization of mid-shaft clavicle fractures: Differences between nonlocked and locked plates in two different positions. **Journal of Shoulder and Elbow Surgery**, v.18, p.204-209, 2009.

ROBINS, G.M,; DINGWALL, J.S.; SUMNER-SMITH, G: The plating of pelvic fractures in the dog. **Veterinary Record**,v. 93, p. 550–554, 1973.

SANTOS, R.R.; RAHAL, S.C.; NETO, C.M.; RIBEIRO, C.R.; SOUSA, E.A.C.; FOSCHINI, C.R.; AGOSTINHO, F.S.; MESQUITA, L.R. Biomechanical analysis of locking reconstruction plate using mono or bicortical screws. **Materials Research,** v.19, p. 588-593, 2016.

ROEHSIG, C.; ROCHA, L. B.; BARAUNA JR, D.; CHIORATTO, R.; MELO E SILVA, S. R. A.; KEMPER, B.; ARAÚJO, F. P.; ALMEIDA, A. C. M.; TUDURI, E. A.Fixação de fraturas ilíacas em cães com parafusos, fios de aço e cimento ósseo de polimetilmetacrilato. **Ciência Rural**, v.38, n.6, p.1675-1681, 2008.

ROMMENS, P. M. Is there a role for percutaneous pelvic and acetabular reconstruction. **Injury,**v.38, n. 4, p. 463–477, 2007.

ROUSH, J.K.; MANLEY, P.A. Mini plate failure after repair of ilial and acetabular fractures in nine small dogs and one cat. **Journal of the American Animal Hospital Association,**v. 28, p.112–118, 1992.

SADAN, M.A.; AMORT, K.; KRAMER, M. Imaging of acetabular fractures in 14 dogs: a comparison of plain radiography and CT scan. **Indian Jounal Veterinary Surgery**, v.36, n.1, p. 37-40, 2015.

SCHWARZ,P. D. Biomecânica das fraturas do esqueleto apendicular: causas e avaliação. In: BOJRAB, M. J. **Mecanismos da moléstia da cirurgia nos pequenos animais.** 2. ed. São Paulo: Manole, 1996.p. 1161-1181.

SCHMAEDECKE, A. **Avaliação biomecânica de diferentes bloqueios transcorticais de *interlockingnail* em relação as forças de torção, encurvamento e axiais atuantes em fraturas diafisárias de fêmur de cães – estudo *in vitro***. 2007. 144f. Tese (Doutorado em Medicina Veterinária) –Faculdade de Medicina Veterinária e Zootecnia, Universidade de São Paulo, São Paulo, 2007.

SCHULZ, K.S; DEJARDIN,L.M. Surgical treatment of canine hip dysplasia. In: SLATTER, D.H. (Ed.). **Textbook of small animal surgery**. 3rd ed. Philadelphia: Saunders Company, 2007.p. 2029- 2059.

SCHÜTZ, M.; SÜDKAMP, N.P. Revolution in plate osteosynthesis: new internal fixator systems. **Journal of Orthopaedic Science**, v. 8, p. 252-258, 2003.

SCHWANDT,C.S. **User manual for the 4.5/5.5 mm VetFix: Developement of a new veterinary internal fixation system, from the prototype to the final version.** 2001. f. Thesis - University of Bern, Switzerland, 2001.

SCOLARO, J.A.; AHN, J. Locked plating in practice: indications and current concepts. **University of Pennsylvania Orthopaedic Journal**, v.21, p.18-22, 2011.

STOFFEL, K.; DIETER, U.; STACHOWIAK, G.; GACHTER, A.; KUSTER, M.S. Biomechanical testing of the LCP – how can stability in locked internal fixators be controlled? **Injury**, v.34, suppl.2, p.B11-B19, 2003.

SOUZA, R.A. Propriedades mecânicas do tecido ósseo e risco de fraturas. In: ENCONTRO LATINO AMERICANO DE INICIAÇÃO CIENTÍFICA, 9.; ENCONTRO LATINO AMERICANO DE PÓS- GRADUAÇÃO, 5., 2009, São José dos Campos. **Anais**... São José dos Campos: Universidade do Vale do Paraíba, 2009. 3p.

STUBBS, W.P.; LEWIS, D.D.; GARY, J. M.; QUARTERMAN, C.; HOSGOOD, G. A biomechanical evaluation and assessment of the accuracy of reduction of two methods of acetabular osteotomy fixation in dogs. **Veterinary Surgery**, v. 27, p. 429–437, 1998.

SYNTHES. Clamp and rod internal fixation (CRIF) system - **Surgical technique**. p. 01-21, 2013.

SZYPRYT, P.; FORWARD, D. The use and abuse of locking plates. **Journal of Orthopaedic Trauma**, v.23, n.4, p.281-290, 2009.

TADROS, A.M.; O'BRIEN, P.; GUY, P. Fixation of marginal posterior acetabular wall fractures using locking reconstruction plates and monocortical screws. **Journal of Trauma**, v.68. n.2, p.478-480, 2010.

TOMLINSON, J. L. Fraturas pélvicas. In: SLATTER, D. **Manual de cirurgia de pequenos animais.** 3. ed. São Paulo: Manole, 2007.p. 1989-2001.

ZAHN, K.; FREI, R.; WUNDERLE, D.; LINKE, B.; SCHWIEGER, K.; GUERGUIEV, B.; POHLER, O.; MATIS,U. Mechanical properties of 18 different AO bone plates and the clamp-rod internal fixation system tested on a lacuna model construct.**Veterinary and Comparative Orthopaedics and Traumatology,** v. 21, n. 3, p. 185–194, 2008.

ZAHN, K.; MATIS,U. Biomechanical comparison of the VetFix system and commonly used AO bone plates. 1stWorld Orthopedic Veterinary Congress, Munich **Anais...** Munich:ESVOT-VOS, 2002.

WAGNER, M. General principles for the clinical use of the LCP. **Injury**, n.34, p.S-B31-42, 2003.

WALKER, T.L.; PRIEUR, W.D. Intertrochanteric femoral osteotomy. **Seminars in veterinary medicine and surgery**(SmallAnim),v. 2, p. 117-130, 1987.

WHEATON, L. G.; HOHN, R. B.;HARRISON, J. W. Surgical treatment of acetabular fractures in the dog. **Journal of the American Veterinary Medical Association,**v. 162, p. 385-392, 1973.

WHITTICK, W. G.The pelvis and pelvic limb. In: **Canine orthopaedics**. 2nded.London: Lea & Febiger, 1990. p. 395-399.

YANG, R.S.; YANG, H.T.; HANG, Y.S.; LIU, T.K. Traumatic dislocation of the hip. **Clinical Orthopaedics & Related Research,**v. 265, p. 218-227, 1991.

WANG, H.; WANG, F.; NEWMAN, S.; LIN, Y.; CHEN, X.; XU, L.; WANG, Q. Application of an innovative computerized virtual planning system in acetabular fractures surgery. A feasibility study. **Injury**, v. 47, p. 1698-1701, 2016.

WU, J.J.; SHYR, H.S.; CHAO, E.Y. Comparison of osteotomy healing under external fixation devices with different stifflness characteristics. **Journal of bone and joint surgery,**v.66, p.1258-1264, 1984.

ZAHN, K.; MATIS, U. The clamp rod internal fixator – application and results in 120 small animal fracture patients. **Veterinary and Comparative Orthopaedics and Traumatology**, v. 17, n. 3, p. 110–120, 2004.

ZHANG, Y.; TANG, Y.; WANG, P.; ZHAO, X.; XU, S.; ZHANG, C. Biomechanical comparison of different stabilization constructs for unstable posterior wall fractures of acetabulum. A cadaveric study. **Plos One**, v.8, n.12, p.1-8, 2013.

ZENG, C.; XING, W.; WU, Z.; HUANG, H.; HUANG, W. A combination of tree-dimensional printing and computer-assisted virtual surgical procedure for preoperative planning of acetabular fracture reduction. **Injury,** v. 47, p. 2223-2227, 2016.