ÍSIS DOS SANTOS DAL-BÓ

Estudo biomecânico comparativo entre parafusos associados a fio de aço e polimetilmetacrilato, dois tipos de placas bloqueadas e *clamp and rod internal fixation* (CRIF) para estabilização de osteotomias de acetábulo em gatos domésticos

São Paulo

2019

ÍSIS DOS SANTOS DAL-BÓ

Estudo biomecânico comparativo entre parafusos associados a fio de aço e polimetilmetacrilato, dois tipos de placas bloqueadas e *clamp and rod internal fixation* (CRIF) para estabilização de osteotomias de acetábulo em gatos domésticos

Tese apresentada ao Programa de Pós-Graduação em Clínica Cirúrgica Veterinária da Faculdade de Medicina Veterinária e Zootecnia da Universidade de São Paulo.

Departamento:

Cirurgia

Área de concentração:

Clínica Cirúrgica Veterinária

Orientador:

Prof. Dr. Cássio Ricardo Auada Ferrigno

Co-orientador:

Prof. Dr. André Luis do Valle de Zoppa

São Paulo

2019

Autorizo a reprodução parcial ou total desta obra, para fins acadêmicos, desde que citada a fonte.

DADOS INTERNACIONAIS DE CATALOGAÇÃO NA PUBLICAÇÃO

(Biblioteca Virginie Buff D'Ápice da Faculdade de Medicina Veterinária e Zootecnia da Universidade de São Paulo)

T. 3787
FMVZ

Dal-Bó, Ísis dos Santos
Estudo biomecânico comparativo entre parafusos associados a fio de aço e polimetilmetacrilato, dois tipos de placas bloqueadas e *clamp and rod internal fixation* (CRIF) para estabilização de osteotomias de acetábulo em gatos domésticos / Ísis dos Santos Dal-Bó. – 2019.
123 f. : il.

Tese (Doutorado) – Universidade de São Paulo. Faculdade de Medicina Veterinária e Zootecnia. Departamento de Cirurgia, São Paulo, 2019.

Programa de Pós-Graduação: Clínica Cirúrgica Veterinária.

Área de concentração: Clínica Cirúrgica Veterinária.

Orientador: Prof. Dr. Cássio Ricardo Auada Ferrigno.
Coorientador: Prof. Dr. André Luis do Valle de Zoppa.

1. Ortopedia. 2. Gatos. 3. Pelve. 4. Acetábulo. I. Título.

Ficha catalográfica elaborada pela bibliotecária Maria Aparecida Laet, CRB 5673-8, da FMVZ/USP.

CERTIFICADO

Certificamos que o Projeto intitulado "Estudo biomecânico de quatro sistemas de estabilização de fraturas acetabulares emfelinos domésticos", protocolado sob o CEUA nº 2506060515, sob a responsabilidade de **Cássio Ricardo Auada Ferrigno** *eequipe; Ísis dos Santos Dal-Bó; Márcio Poletto Ferreira* - que envolve a produção, manutenção e/ou utilização de animaispertencentes ao filo Chordata, subfilo Vertebrata (exceto o homem), para fins de pesquisa científica ou ensino - está de acordo com os preceitos da Lei 11.794 de 8 de outubro de 2008, com o Decreto 6.899 de 15 de julho de 2009, bem como com as normas editadas pelo Conselho Nacional de Controle da Experimentação Animal (CONCEA), e foi **aprovado** pela Comissão de Ética no Uso de Animais da Faculdade de Medicina Veterinária e Zootecnia da Universidade de São Paulo (CEUA/FMVZ) na reunião de 03/08/2016.

We certify that the proposal "Biomechanical study of four acetabular fractures stabilization systems in domestic cats", utilizing 28 Cats (28 males), protocol number CEUA 2506060515, under the responsibility of **Cássio Ricardo Auada Ferrigno** *and team; Ísis dos Santos Dal-Bó; Márcio Poletto Ferreira* - which involves the production, maintenance and/or use of animals belonging to thephylum Chordata, subphylum Vertebrata (except human beings), for scientific research purposes or teaching - is in accordancewith Law 11.794 of October 8, 2008, Decree 6899 of July 15, 2009, as well as with the rules issued by the National Council for Control of Animal Experimentation (CONCEA), and was **approved** by the Ethic Committee on Animal Use of the University of São Paulo (CEUA/FMVZ) in the meeting of 08/03/2016.

Finalidade da Proposta: Pesquisa

Vigência da Proposta: de 07/2015 a 07/2017 Área: Vci/lotc

Procedência:
HOVET/FMVZ/USP Espécie: sexo: Machos idade: a N: 28
Linhagem: Peso: a

Resumo: O objetivo deste estudo será comparar biomecanicamente por meio de ensaio de flexão em três pontos modificado a associação de parafusos com cimento ósseo, placas bloqueadas, sistema bloqueado UniLock® e clamp rod internal fixation (CRIF®) na estabilização de fraturas acetabulares em felinos domésticos. Serão utilizados 28 cadáveres (56 hemipelves) de gatos provenientes do HOVET-FMVZ/USP e cujo óbito tenha ocorrido por causa não relacionada ao projeto. O estudo será realizado de forma prospectiva, comparativa e aleatória. Os animais incluídos na pesquisa serão distribuídos, aleatoriamente, em grupos. Cada par de hemipelves, do mesmo animal, receberá um tratamento (estabilização), sendo um lado tratado e o contralateral o seu controle. Serão formados oito grupos, cada um composto por 7 hemipelves: grupo parafusos cerclagem e polimetilmetacrilato (G1), grupo placa bloqueada (G2), grupo UniLock (G3), grupo clamp rod internal fixation (CRIF) (G4), grupo controle parafusos, cerclagem e polimetilmetacrilato (G5), grupo controle placa bloqueada (G6), grupo controle UniLock (G7) e grupo controle clamp rod internal fixation (CRIF) (G8). Serão realizadas comparações entre o lado submetido ao tratamento e o seu controle (lado contralateral) e entre os grupos (diferentes tratamentos e entre os controles).

Local do experimento:

São Paulo, 04 de agosto de 2016

Profa. Dra. Denise Tabacchi Fantoni
Presidente da Comissão de Ética no Uso de Animais
Faculdade de Medicina Veterinária e Zootecnia da Universidade de São Paulo

Roseli da Costa Gomes
Secretaria Executiva da Comissão de Ética no Uso de Animais
Faculdade de Medicina Veterinária e Zootecnia da Universidade de São Paulo

São Paulo, 15 de agosto de 2018
CEUA N 2506060515

Ilmo(a). Sr(a).
Responsável: Cássio Ricardo Auada Ferrigno
Área: 0

Título da proposta: "Estudo biomecânico comparativo entre parafusos associados a fio de aço e polimetilmetacrilato, dois tipos de placas bloqueadas e clamp and rod internal fixation (CRIF) para estabilização de osteotomias de acetábulo em gatos domésticos".

Parecer Consubstanciado da Comissão de Ética no Uso de Animais FMVZ (ID 003635)

A Comissão de Ética no Uso de Animais da Faculdade de Medicina Veterinária e Zootecnia da Universidade de São Paulo, no cumprimento das suas atribuições, analisou e **APROVOU** a Alteração do cadastro (versão de 20/junho/2018) da proposta acima referenciada.

Resumo apresentado pelo pesquisador: "Solicito alteração do título do projeto. O novo título foi sugerido após o exame de qualificação. Também gostaria de solicitar que o Prof. Dr. Márcio Poletto Ferreira fosse excluído do cargo de co-orientador. A co-orientação do mesmo foi negada pelo VCI. Att, Ísis Dal-Bó".

Comentário da CEUA: " Mudança de título sem implicações éticas .".

Profa. Dra. Anneliese de Souza Traldi
Presidente da Comissão de Ética no Uso de Animais
Faculdade de Medicina Veterinária e Zootecnia da Universidade de São Paulo

Roseli da Costa Gomes
Secretária
Faculdade de Medicina Veterinária e Zootecnia da Universidade de São Paulo

FOLHA DE AVALIAÇÃO

Autor: DAL-BÓ, Ísis dos Santos

Título: Estudo biomecânico comparativo entre parafusos associados a fio de aço e polimetilmetacrilato, dois tipos de placas bloqueadas e *clamp and rod internal fixation* (CRIF) para estabilização de osteotomias de acetábulo em gatos domésticos

Tese apresentada ao Programa de Pós-Graduação em Clínica Cirúrgica Veterinária da Faculdade de Medicina Veterinária e Zootecnia da Universidade de São Paulo para obtenção do título de Doutor em Ciências

Data: _____/_____/_____

Banca Examinadora

Prof. Dr._____

Instituição:_____ Julgamento:_____

Prof. Dr._____

Instituição:_____ Julgamento:_____

Prof. Dr._____

Instituição:_____ Julgamento:_____

Prof. Dr._____

Instituição:_____ Julgamento:_____

Prof. Dr._____

Instituição:_____ Julgamento:_____

DEDICATÓRIA

Aos meus pais Joares Dal-Bó e

Eva dos Santos Dal-Bó.

AGRADECIMENTOS

Agradeço aos meus pais, Joares Dal-Bó e Eva dos Santos Dal-Bó, que sempre me apoiaram e entenderam minhas escolhas e, consequentes ausências. Mesmo à distância estão sempre comigo. Amo vocês! Obrigada por participarem de mais uma conquista.

Ao Departamento de Cirurgia da Faculdade de Medicina Veterinária e Zootecnia da Universidade de São Paulo pela oportunidade e incentivo no desenvolvimento deste trabalho.

Ao Hospital Veterinário da Faculdade de Medicina Veterinária e Zootecnia da Universidade de São Paulo (HOVET) e ao Laboratório de Ortopedia e Traumatologia Comparada do Departamento de Cirurgia da (LOTC – FMVZ/USP).

Ao Conselho Nacional de Desenvolvimento Científico e Tecnológico (CNPq) pela bolsa concedida.

Ao Prof. Dr. Stefano Carlo Filippo Hagen, pelo empréstimo do penetrômetro de alumínio para a densitometria óptica radiográfica.

À Strix Clínica Veterinária Especializada e à amigas e colegas, Vanessa Couto de Magalhães Ferraz e Paula Abreu Villela, pela realização dos exames radiográficos.

Ao Prof. Dr. Cássio Ricardo Auada Ferrigno, pela oportunidade do doutorado e diversas outras que surgiram a partir de então. Pela sua dedicação no ensino da ortopedia veterinária e por estar sempre buscando novas técnica cirúrgicas e implantes ortopédicos.

Ao Prof. Dr. André Luis do Valle de Zoppa, que passou a ser nosso co-orientador desde o segundo semestre de 2018 e esteve sempre presente e disposto a nos orientar.

Ao Prof. Dr. Márcio Poletto Ferreira, meu grande amigo e colega, que me orienta desde que eu era estagiária, lá em 2004... Muito obrigada pelas tuas contribuições para este trabalho.

Agradeço imensamente ao amigo César Augusto Martins Pereira, tecnólogo em saúde e especialista em biomecânica do aparelho locomotor do Instituto de Ortopedia e Traumatologia da Faculdade de Medicina da Universidade de São Paulo, que desenvolveu o dispositivo biomecânico especialmente para esse trabalho e

auxiliou na realização dos pilotos e interpretação dos dados obtidos a partir dos ensaios.

À amiga e colega, Aline Schafrum Macedo, mais conhecida como “Filho”, por toda paciência, incentivo e apoio durante o desenvolvimento desse projeto em que trabalhamos e moramos juntas! Por ter fotografado e realizado algumas ilustrações para essa tese. Pela parceria em diversas publicações e pelas inúmeras traduções! Pelo companheirismo para escrever de madrugada ao som de David Guetta...

Aos amigos e colegas Leonardo Oliveira de Castro Prado, Bianca Fiuza Monteiro e Leandro Santos Lopes por terem sido os avaliadores da redução das osteotomias.

À aluna Camila Candello Notaro, bolsista de Iniciação Científica, pela disponibilidade e ajuda para coleta dos corpos de prova, realização dos procedimentos cirúrgicos e ensaios biomecânicos.

Aos todos os colegas do LOTC–FMVZ/USP, desde a época do metrado, pelo auxílio e aprendizado. Em especial aos que já eram e aos que se tornaram amigos: Aline Schafrum Macedo, Fernanda Paes (Nêne), Leonardo Oliveira de Castro Prado e Leandro Santos Lopes por todos os momentos bons e ruins que passamos juntos. Mesmo as situações mais difíceis nos serviram de aprendizado. Agradeço por todos os momentos de descontração proporcionados seja no ambulatório, centro cirúrgico, ou fora do HOVET. Nêne, Léo e Leandro, vocês são o estímulo quando penso em desistir.

Aos enfermeiros do Serviço de Cirurgia de Pequenos Animais do HOVET – FMVZ-USP, sempre de muito bom humor, Cledson Lelis dos Santos, Jesus dos Anjos Vieira, Otávio Rodrigues dos Santos e José Miron Oliveira da Silva pela amizade, dedicação e auxílio.

Aos secretários do Departamento de Cirurgia, Belarmino Ney Pereira, e Livia Gimenes pela ajuda e disponibilidade constante.

Aos meus gatos, Tietê, Pinheiros e Filha, que me acompanharam e, de certa forma incentivaram a redação da tese. Foram meus companheiros seja dormindo sobre as referências ou caminhando sobre o teclado do computador desconfigurando o texto...Teria sido muito mais chato sem vocês!!!

Aos animais, que são o verdadeiro estímulo para nossas pesquisas.

A todos que, direta ou indiretamente, colaboraram para a realização deste trabalho.

RESUMO

DAL-BÓ, Í.S. **Estudo biomecânico comparativo entre parafusos associados a fio de aço e polimetilmetacrilato, dois tipos de placas bloqueadas e *clamp and rod internal fixation* (CRIF) para estabilização de osteotomias de acetábulo em gatos domésticos.** [Biomechanical comparison of screw/wire/polymethylmethacrylate, two types of locking plates and clamp and rod internal fixation (CRIF) for stabilization of feline acetabular osteotomies]. 2019. 123f. Tese (Doutorado em Ciências) – Faculdade de Medicina Veterinária e Zootecnia, Universidade de São Paulo, São Paulo, 2019.

O objetivo deste trabalho foi comparar a resistência de parafusos associados a fio de aço e polimetilmetacrilato (PMMA), placas bloqueadas de bloqueio convencional, placas bloqueadas de bloqueio cônico e *clamp and rod internal fixation* (CRIF) para estabilização de osteotomias de acetábulo em gatos domésticos por meio do ensaio de flexão em três pontos. Também foi avaliado qual método apresentou melhor redução das osteotomias. Foi definida como hipótese que as placas de bloqueio convencional seriam mais resistentes do que os demais implantes. Foram realizadas osteotomias transversas, na porção central de 32 hemipelves felinas separadas em quatro grupos, compostos por oito hemipelves cada: grupo parafuso (parafusos associados à cerclagem e PMMA), grupo bloqueio convencional (placas bloqueadas de bloqueio convencional), grupo CRIF (*clamp and rod internal fixation)* e grupo bloqueio cônico (placas bloqueadas de bloqueio cônico). A partir dos ensaios de flexão em três pontos foram obtidos os maiores valores de pico 1, momento 1, deformação para pico 1, momento máximo, deformação para pico máximo para o grupo bloqueio cônico, seguido pelos grupos bloqueio convencional, parafusos e CRIF. Já os valores de rigidez e rigidez estrutural foram maiores para o grupo boqueio cônico, seguido pelos grupos CRIF, parafuso e bloqueio convencional. O grupo que a presentou a melhor redução das osteotomias foi o grupo parafuso, enquanto a pior foi observada no grupo CRIF. Conclui-se que o o grupo bloqueio cônico foi o mais resistente aos testes biomecânicos, porém a utilização da associação de parafusos, fio de aço e PMMA foi uma técnica de fácil execução e tamanho adequado para os corpos de prova avaliados, promovendo resultados satisfatórios para redução da osteotomia e ensaio de flexão em três pontos.

Palavras-chave: Ortopedia. Gatos. Pelve. Acetábulo.

ABSTRACT

DAL-BÓ, Í.S. **Biomechanical comparison of screw/wire/polymethylmethacrylate, two types of locking plates and clamp and rod internal fixation (CRIF) for stabilization of feline acetabular osteotomies.** [Estudo biomecânico comparativo entre parafusos associados a fio de aço e polimetilmetacrilato, dois tipos de placas bloqueadas e *clamp and rod internal fixation* (CRIF) para estabilização de osteotomias de acetábulo em gatos domésticos]. 2019. 123f. Tese (Doutorado em Ciências) – Faculdade de Medicina Veterinária e Zootecnia, Universidade de São Paulo, São Paulo, 2019.

The purpose of this study was to assess and compare accuracy of reduction and the resistance to failure of four methods of acetabular osteotomy fixation in domestic cats (screw/wire/polymethylmethacrylate composite fixation, two different locking plates and clamp and rod internal fixator - CRIF) using the three-point bending technique. The hypothesis was that the conventional locking plates would be more resistant to bending forces and would have better accuracy of reduction than the other constructs. Transverse acetabular osteotomies were created in 32 feline hemipelvis and the specimens were distributed into four groups of eight hemipelvis each: SWP group (associated with screw/wire/polymethylmethacrylate), conventional locking plate group, CRIF group (clamp and rod internal fixation) and conical locking plate group. Based on the three-point bending tests, the conical locking plate group has the highest values of peak 1, moment 1, deformation for peak 1, maximum moment and maximum peak deformation, followed by the conventional locking plate, SWP and CRIF groups. Values of structural rigidity and stiffness were higher for the conical locking plate, followed by CRIF, SWP and conventional locking plate groups. SWP group displayed more accuracy of acetabular reduction than the other groups, and the worst reductions were accounted for the CRIF group. In conclusion, the group treated with conical locking plates was biomechanically superior in resisting bending forces than the other groups, even though the association of screws/wire/ polymethylmethacrylate proved to be a feasible technique easily applied on the specimens, resulting in satisfactory outcomes for either acetabular reduction and three-point bending tests.

Keywords: Orthopedics. Cats. Pelvis. Acetabulum.

LISTA DE SIGLAS E SÍMBOLOS

cm	centímetro
CRIF	*clamp and rod internal fixation*
DAD	doença articular degenerativa
defo pico 1	deformação para pico 1
defo pico 2	deformação para piso 2
defo pico max	deformação para pico máximo
DOR	densitometria óptica radiográfica
FMVZ/USP	Faculdade de Medicina Veterinária e Zootecnia da Universidade de São Paulo
kg	quilograma
kgf	quilograma-força
kV	quilovolt
kW	quilowatt
mA	miliampère
mAs	miliampère segundo
mm	milímetro
mmAl	milímetros de alumínio
mm/min	milímetros por minuto
p	intervalo de confiança
PMMA	polimetilmetacrilato
° C	grau Celsius

SUMÁRIO

1 INTRODUÇÃO 16
2 REVISÃO DE LITERATURA 19
2.1 FRATURAS EM GATOS 19
2.1.1 Fraturas de pelve 21
2.1.2 Fraturas do acetábulo 23
2.2 MÉTODOS DE FIXAÇÃO 26
2.2.1 Parafusos associados à cerclagem e polimetilmetacrilato (PMMA) 26
2.2.2 Placas bloqueadas de bloqueio convencional 28
2.2.3 Placas bloqueadas de bloqueio cônico 32
2.2.4 *Clamp and rod internal fixation* (CRIF) 34
2.3 DENSITOMETRIA ÓPTICA RADIOGRÁFICA 36
2.4 BIOMECÂNICA E ENSAIO DE FLEXÃO EM TRÊS PONTOS 37
3 OBJETIVOS 41
4 JUSTIFICATIVA 43
5 RELEVÂNCIA CLÍNICA 45
6 HIPÓTESE 47
7 MATERIAL E MÉTODO 49
7.1 CORPOS DE PROVA 49
7.1.1 Critérios de inclusão 49
7.1.2 Critérios de não inclusão 50
7.1.3 Critérios de exclusão 50
7.2 COLETA E PREPARO DOS CORPOS DE PROVA 51
7.3 EXAMES RADIOGRÁFICOS 52
7.4 DENSITOMETRIA ÓPTICA RADIOGRÁFICA 53
7.5 DELINEAMENTO EXPERIMENTAL 54
7.5.1 Procedimentos realizados em todos os grupos 55
7.5.2 Parafusos associados à cerclagem e polimetilmetacrilato (PMMA) 57
7.5.3 Placa bloqueada de bloqueio convencional 59
7.5.4 *Clamp and rod internal fixation* (CRIF) 60
7.5.5 Placas bloqueadas de bloqueio cônico 61
7.5.6 Avaliação da redução da osteotomia 62

7.6 TESTE DE FLEXÃO EM TRÊS PONTOS 64
7.7 ANÁLISE ESTATÍSTICA.....71
8 RESULTADOS.....73
8.2 DENSITOMETRIA ÓPTICA RADIOGRÁFICA 74
8.3 AVALIAÇÃO DA REDUÇÃO DA OSTEOTOMIA.....75
8.4 TESTE DE FLEXÃO EM TRÊS PONTOS 78
9 DISCUSSÃO 90
9.1 ASPECTOS GERAIS 90
9.2 COLHEITA E PREPARO DAS AMOSTRAS.....91
9.3 EXAMES RADIOGRÁFICOS E DENSITOMETRIA ÓPTICA RADIOGRÁFICA...91
9.4 ESTABILIZAÇÃO OSTEOTOMIA.....93
9.4.1 Grupo parafuso.....95
9.4.2 Grupos bloqueio convencional e cônico 96
9.4.3 Grupo CRIF 98
9.5 REDUÇÃO DA OSTEOTOMIA.....99
9.6 TESTES BIOMECÂNICOS.....102
10 LIMITAÇÕES DO ESTUDO 107
11 CONCLUSÕES 109
REFERÊNCIAS.....111
APÊNDICE A 121
APÊNDICE B 122
APÊNDICE C: 123

Introdução

1 INTRODUÇÃO

As fraturas de pelve em gatos domésticos (*Felis catus* - Linnaeus, 1758) representam, aproximadamente 22 a 32% das fraturas nesta espécie. Com frequência resultam de acidentes automobilísticos e quedas. São mais comuns em pacientes jovens e, geralmente, acometem dois ou mais ossos da pelve, levando ao deslocamento dos fragmentos e estreitamento do canal pélvico (VOSS et al., 2009a). A redução do diâmetro do canal pélvico pode resultar em constipação, obstipação e megacólon se não for tratada adequadamente (LANGLEY-HOBBS et al., 2007).

Nos gatos, as fraturas acetabulares representam 17,5% das fraturas de pelve e são, geralmente, unilaterais e simples (BECK et al., 2005, SCOTT; MCLAUGHLIN, 2007). O tratamento é cirúrgico e tem como objetivo redução anatômica e estabilização rígida, promovendo consolidação óssea primária e retorno precoce à função, minimizando o desenvolvimento de doença articular degenerativa (DAD) (LEWIS et al., 1997).

Dentre os métodos de osteossíntese de acetábulo descritos em gatos estão associação de fios de Kirschner, parafusos, fio de aço e cimento ósseo, placas de compressão dinâmica (SCOTT; MCLAUGHLIN, 2007) e de reconstrução, bem como placas bloqueadas (VOSS et al., 2009a).

A osteossíntese com parafusos, fio de aço e cimento ósseo é considerada de fácil execução e baixo custo (STUBBS et al., 1998) e foi utilizada com sucesso, em gatos filhotes por Langley-Hobbs et al. (2007).

As placas bloqueadas são implantes relativamente novos na Veterinária (BARNHART et al., 2012), podendo ser utilizadas em osteossínteses com redução aberta da fratura ou procedimentos minimamente invasivos (HUDSON et al., 2009; FERRIGNO et al., 2011). Os primeiros modelos de placas bloqueadas utilizam fixação da cabeça do parafuso ao orifício da placa por meio de rosca. O encaixe da cabeça rosqueada do parafuso ao orifício também rosqueado da placa resulta em menores danos ao suporte vascular periosteal e a interface parafuso/placa impede a movimentação entre as partes individuais do sistema conferindo estabilidade angular, onde os parafusos, por estarem presos à placa, não alteram a relação em ângulo com a placa (HAALAND et al., 2009; FERRIGNO et al., 2011).

Posteriormente, foram desenvolvidas placas com sistema cônico de bloqueio. Esse sistema é baseado no encaixe cônico entre a cabeça do parafuso e um dispositivo intermediário (“bucha”) que reveste o orifício da placa. Os parafusos e as buchas são manufaturados em titânio, e as placas em aço, o que evita a fusão a frio durante o aperto dos parafusos. Esse tipo de sistema também promove estabilidade angular (PETAZZONI et al., 2010).

O *clamp and rod internal fixation* (CRIF) consiste em uma barra cilíndrica de aço, que pode ser moldável de acordo com o formato do osso e de presilhas que deslizam nessa barra, sendo que estas podem ser posicionadas ao redor da mesma em variadas posições, permitindo excelente adaptação a ossos irregulares como a pelve. Essas presilhas são comprimidas por meio do aperto de parafusos corticais, os quais as fixam firmemente à barra e o sistema ao osso (ZAHN; MATIS, 2004,). Há relatos da utilização de CRIF para estabilização de fratura acetabular em cão (ZAHN, MATIS, 2004; BREGADIOLI, 2017), mas essa técnica ainda não foi descrita em gatos.

O presente trabalho visa comparar biomecanicamente, por meio do ensaio de flexão em três pontos, acetábulos de gatos osteotomizados e estabilizados com associação de parafusos, fio de aço e cimento ósseo, dois tipos de placas bloqueadas (bloqueio convencional e bloqueio cônico) e CRIF.

Revisão de literatura

2 REVISÃO DE LITERATURA

A revisão de literatura encontra-se dividida como se segue:

2.1 FRATURAS EM GATOS

A população de gatos domésticos vem aumentando consideravelmente nas últimas décadas. Em países como Estados Unidos, França e Alemanha o número de gatos supera o de cães. No Brasil, há estimativas de que isso ocorra nos próximos anos (JUSTEN, 2014; FAVARO et al. 2015). Características como independência, autossuficiência, desobrigação de passeios diários e banhos semanais, facilidade de limpeza dos dejetos assim como boa adaptação a habitações menores com aproveitamento do espaço vertical fazem com que essa espécie esteja cada vez mais presente como animal de estimação (MORAES et al., 2010; JUSTEN, 2014).

Cães e gatos são expostos a riscos ambientais semelhantes, contudo, diferenças de comportamento dos felinos, como o hábito de escalar e preferência por lugares altos, fazem com que esses animais estejam mais susceptíveis a traumas decorrentes de quedas (VNUK et al., 2004). Além disso, a gravidade do trauma tende a ser maior nos gatos, quando comparados aos cães, em virtude de possuírem maior área de superfície corpórea em relação ao peso (MORAES et al., 2010). Outras características comportamentais felinas são independência, territorialidade não-hierárquica e disputas entre machos por fêmeas no período de reprodução, as quais os tornam altamente expostos a eventos que provoquem politrauma (TELLO, 2008).

A frase “gatos não são cães pequenos” pode parecer antiquada, contudo apesar de existirem semelhanças entre o reparo de fraturas em cães e gatos é preciso admitir que é necessário conhecimento de algumas particularidades anatômicas, fisiológicas e farmacológicas para obter sucesso no tratamento (HARARI, 2002; SCOTT; MCLAUGHLIN, 2007). Logo, assim como o número de gatos vem aumentando ao longo dos anos, o número de profissionais especializados no

tratamento desses animais também está em crescimento (JUSTEN, 2014; BRAGA, 2017).

Até meados da década de 1970, havia a crença de que as fraturas de gatos consolidavam facilmente e se dizia que “se dois fragmentos ósseos de gato fossem colocados em uma sala, os mesmos consolidariam sem nenhuma intervenção cirúrgica”, por isso, a maioria das fraturas era tratada de maneira não cirúrgica. Esta afirmação não é verdadeira e os gatos apresentam as mesmas complicações que os cães como união retardada e não união óssea (SCOTT; MCLAUGHLIN, 2007, VOSS et al., 2009a).

O sistema musculoesquelético dos gatos é adaptado para ser leve e flexível, tornando-os ágeis e velozes para a caça. Os ossos longos apresentam conformação quase reta com cortical delgada e ampla cavidade medular. Os ossos chatos, como a pelve e as escápulas, possuem poucos milímetros de espessura (SCOTT; MCLAUGHLIN, 2007). O tamanho pequeno desses animais representa desafio cirúrgico uma vez que, frequentemente, requer técnica cirúrgica meticulosa principalmente quando se trabalha com os ossos das extremidades. Além disso, há dificuldade para encontrar implantes adaptados para determinados ossos (SCOTT; MCLAUGHLIN, 2007). A pequena variação entre as raças felinas, contudo, facilita a curva de aprendizado do cirurgião ortopedista, bem como diminui custos com aquisição do instrumental cirúrgico e implantes ortopédicos (VOSS et al., 2009a).

Assim como nos cães, o atendimento inicial do gato que sofreu trauma deve levar em consideração a avaliação do estado geral do paciente, como investigação da integridade da função cardiopulmonar, oxigenioterapia e administração de fluidos e analgésicos (TELLO, 2008; MEESON; CORR, 2011). A correção da hipotermia é fundamental e, nos felinos caquéticos ou com histórico de desparecimento por vários dias, a reposição energética deve ser realizada (MORAES et al., 2010; MEESON; CORR, 2011). Após estabilização do quadro clínico, o paciente deve ser submetido a exame radiográfico de tórax para pesquisa de contusão pulmonar, pneumotórax ou ruptura diafragmática. Também devem ser realizadas avaliação radiográfica (simples ou contrastada) e ultrassonográfica abdominal para investigar integridade vesical/uretral e intestinal (HARARI, 2002; COSTA; NORSWORTHY, 2012). Além disso, devem ser colhidas amostras de sangue para hemograma, contagem de

plaquetas, bioquímica sérica e provas de coagulação (HARARI, 2002; TELLO, 2008; MEESON; CORR, 2011).

Após exclusão ou tratamento de lesões concomitantes que coloquem a vida do paciente em risco, os membros acometidos por fraturas/luxações são submetidos a exame radiográfico. Para pelve são indicadas projeções ventrodorsal (VD), laterolateral (LL) e oblíquas, preferencialmente realizadas com o paciente sob anestesia (DRAFFAN et al., 2009; MEESON; CORR, 2011). Pode ser necessária tomografia computadorizada para melhor avaliação de estruturas sobrepostas e planejamento cirúrgico, principalmente nas fraturas sacrais e acetabulares (MATIS, 2005; DRAFFAN et al., 2009; HAINE et al., 2018). A tomografia permite avaliar a relação especial entre os fragmentos e o grau de cominução bem como reconstrução em modelo tridimensional (DRAFFAN et al., 2009, MEESON; CORR, 2011).

O exame neurológico é mandatório uma vez que podem estar presentes lesões em nervos que comprometam a função da vesícula urinária e ânus, predominantemente encontradas nas fraturas de sacro e luxações sacro-ilíacas (DECAMP, 2011; MEESON; CORR, 2011; HAINE et al., 2018).

2.1.1 Fraturas de pelve

As fraturas da pelve em felinos são, relativamente comuns, representando, aproximadamente 22 a 32% das fraturas e, na maioria, resultam de acidentes automobilísticos e quedas (BOOKBINDER; FLANDERS, 1992; VNUK et al., 2004; SCOTT; MCLAUGHLIN, 2007; VOSS et al., 2009a; MEESON; CORR, 2011). São mais frequentes em pacientes jovens e, geralmente, acometem dois ou mais ossos da pelve em cerca de 76% dos casos levando ao deslocamento dos fragmentos e estreitamento do canal pélvico. Se apenas um osso estiver fraturado, o deslocamento observado é mínimo e o desvio é incomum (SCOTT; MCLAUGHLIN, 2007, VOSS et al., 2009a). São frequentes traumatismos concomitantes como fraturas sacrais, luxação coxofemoral, fratura de cabeça e colo femorais, além de lesões em tecidos moles envolvendo tórax e abdômen (SCOTT; MCLAUGHLIN, 2007; MEESON; CORR, 2011). Lesões nos nervos do plexo lombossacro e “aprisionamento” do nervo

isquiático pelos fragmentos ósseos são observadas em cerca de 13,9% dos casos e, geralmente, são reversíveis (MEESON; CORR, 2011).

Durante o apoio dos membros pélvicos, as cargas são transmitidas à coluna vertebral a partir da cabeça femoral seguindo para o acetábulo, corpo do ílio e junção sacro-ilíaca. Esse trajeto forma o eixo de sustentação do peso (SCOTT; MCLAUGHLIN, 2007).

O tratamento das fraturas pélvicas pode ser conservador quando não envolver o eixo de sustentação do peso do membro, houver mínimo deslocamento dos fragmentos ósseos e mínimo estreitamento do canal pélvico. O paciente deve ser mantido em repouso, em local restrito, acolchoado e com piso antiderrapante, além de cuidados de enfermagem e administração de analgésicos, anti-inflamatórios. Para facilitar a defecação, recomenda-se ração pastosa e emolientes fecais ou laxantes (SCOTT; MCLAUGHLIN, 2007). O tratamento conservador também é indicado em pacientes que não podem ser submetidos à intervenção cirúrgica devido a lesões concomitantes ou doenças sistêmicas.

O tratamento cirúrgico é recomendado quando as fraturas envolvem o eixo de sustentação do peso, se existe estreitamento do canal pélvico, quando a fratura envolve o acetábulo, na presença de fraturas em outros ossos do mesmo membro ou quando são identificados dor e déficit neurológico, indicativos de lesão neurológica. As fraturas de ílio que não apresentam desvio também têm indicação de estabilização cirúrgica (VOSS et al., 2009a; MEESON; CORR, 2011; MEESON, GEDDES, 2015). A intervenção cirúrgica deve ser realizada o mais breve possível, devendo ser evitada após 5 dias de evolução devido à dificuldade de redução dos fragmentos que ocorre por contratura muscular e à possibilidade de lesão neurológica iatrogênica durante o ato cirúrgico (SCOTT; MCLAUGHLIN, 2007; FORTERRE et al., 2007).

Os cuidados pós-operatórios incluem administração de analgésico, anti-inflamatório e antibiótico, manutenção do animal em local limpo, restrito, acolchoado e com piso antiderrapante. Caso o paciente não seja capaz de se manter em estação e deambular, recomenda-se estimulá-lo a andar com auxílio de toalha ou suporte específico para sustentar os membros pélvicos. Para facilitar a defecação, recomenda-se ração pastosa e emolientes fecais ou laxantes. Além disso, cuidados de enfermagem como troca de decúbito, compressão vesical e manutenção do paciente limpo são essenciais (DECAMP, 2011; MEESON; CORR, 2011). Avaliação

radiográfica mensal é recomendada a fim de avaliar consolidação óssea, estreitamento do canal pélvico e comportamento dos implantes.

As fraturas de pelve têm como complicações, independentemente do tipo de tratamento, má-união e estreitamento do canal pélvico que podem levar à constipação, obstipação e megacólon (BERTOY, 2002; WHITE, 2002; COLOPY-POULSEN et al., 2005; LANGLEY-HOBBS et al., 2007). Nas fêmeas, é recomendada ovariosalpingohisterectomia uma vez que há possibilidade de distocia. Nas fêmeas gestantes com histórico de fraturas pélvicas, pode ser necessária cesariana (DECAMP, 2011).

2.1.2 Fraturas do acetábulo

As fraturas acetabulares representam cerca de 17,5% das fraturas de pelve em gatos e são, geralmente, unilaterais e simples (dois fragmentos) em cerca de 70% dos casos (BOOKBINDER; FLANDERS, 1992, BECK et al., 2005, SCOTT; MCLAUGHLIN, 2007; MEESON; CORR, 2011). São classificadas em transversas, oblíquas e cominutivas de acordo com o traço, podendo ser nomeadas como fraturas craniais, centrais (médias) e caudais de acordo com a localização (MATIS, 2005; DECAMP, 2011).

Bookbinder e Flanders (1992) caracterizaram as fraturas de pelve em gatos em estudo retrospectivo de 10 anos onde compilaram os dados de 103 pacientes e correlacionaram as fraturas de pelve e lesões concomitantes. Os mesmos autores classificaram as fraturas de acetábulo apenas em fraturas com dois fragmentos e cominutivas, não informando em qual região a fratura ocorreu, ou qual a região foi mais acometida. Haine et al. (2018) realizaram estudo retrospectivo em 16 gatos que apresentavam 17 fraturas de acetábulo tratadas cirurgicamente. No estudo referido, treze fraturas foram classificadas como cominutivas e quatro como simples. Assim como Bookbinder e Flanders (1992), não foi mencionada em que região do acetábulo a fratura estava localizada. Logo, a localização e o tipo de fratura mais comum do acetábulo de gatos ainda são desconhecidos.

Subluxação da cabeça do fêmur para o canal pélvico é frequentemente associada às fraturas que envolvem a porção média do acetábulo. O ligamento da cabeça do fêmur, em geral, está intacto e ligado ao fragmento caudal, por isso, a tração lateral do fêmur auxilia a redução (DECAMP, 2011). Abordagem cirúrgica dorsal ao acetábulo por meio da osteotomia do trocânter maior do fêmur ou da tenotomia dos músculos glúteos é preconizada. A exposição da porção caudal do acetábulo, contudo, é maior quando se realiza osteotomia do trocânter. A redução das fraturas é facilitada pela tração lateral do fêmur, utilização de pinça ponta-ponta e movimentação da tuberosidade isquiática. Em determinadas situações, pode ser necessário novo acesso cirúrgico para manipulação da tuberosidade isquiática (PIERMATTEI, 2004, MATIS, 2005; MEESON; CORR, 2011).

Nos gatos, as áreas do acetábulo que mais recebem carga durante o apoio do membro são os terços médio e caudal, de acordo com estudo que realizou avaliação cinemática de cinco gatos saudáveis para verificar o ângulo de apoio dos membros pélvicos e a orientação da pelve e fêmures (BECK et al., 2005). No mesmo estudo, as áreas de apoio acetabular foram mensuradas em dez pares de fêmures e hemipelves, onde foi inserido material para moldagem odontológica na articulação coxofemoral e aplicada carga em ensaio biomecânico mimetizado o apoio do membro (BECK et al., 2005).

Estudos das décadas de 1980 e 1990 sugeriram que os dois terços craniais eram responsáveis por suportar a maior parte da carga durante o apoio do membro nos cães. Por essa ração, alguns autores recomendavam tratamento conservador para as fraturas caudais (MOORES et al., 2007). Moores et al. (2007), realizaram estudo com o mesmo delineamento experimental de Beck et al. (2005), porém com cães e, demonstraram que todas as áreas do acetábulo foram parcial ou totalmente preenchidas pelo material para moldagem odontológica durante o apoio. Apesar de o tratamento conservador apresentar resultados satisfatórios, em longo prazo os cães e gatos demonstraram claudicação, atrofia muscular e dor. Portanto, o tratamento cirúrgico é recomendado para cães e gatos independentemente da localização da fratura (BECK et al., 2005; MOORES et al., 2007; DECAMP, 2011; MEESON; CORR, 2011; HAINE et al., 2018).

O tratamento cirúrgico tem como objetivo redução anatômica, estabilização interna rígida e compressão interfragmentária, promovendo consolidação óssea

primária visando retorno precoce à função a fim de minimizar o desenvolvimento de DAD (LEWIS et al., 1997; MEESON; CORR, 2011; HAINE et al., 2018). O deslocamento da fratura é descrito com base no fragmento caudal, que geralmente é o segmento mais móvel. Na maioria das vezes, o deslocamento é medial e com rotação dorsal da superfície articular. A cartilagem articular apresenta formato de “C”, com a abertura do “C” voltada ventralmente. A redução da fratura deve reconstruir a superfície articular e os implantes para fixação devem ser aplicados na porção dorsal do acetábulo (face de tensão) (MATIS, 2005; DECAMP, 2011; MEESON; CORR, 2011). O planejamento cirúrgico é facilitado após avaliação tomográfica, principalmente na determinação se a fratura é redutível ou não (MESSON; CORR, 2011).

Diversos implantes ortopédicos têm sido empregados para o tratamento das fraturas acetabulares em gatos domésticos como, por exemplo, placas (miniplacas de compressão dinâmica, placas para mini fragmentos, placas de reconstrução e placas bloqueadas), pino e banda de tensão (SCOTT; MCLAUGHLIN, 2007, VOSS et al., 2009a), parafusos e banda de tensão com ou sem polimetilmetacrilato (LANGLEY-HOBBS et al., 2007, HAINE et al., 2018).

O tratamento conservador só é indicado em pacientes muito jovens com abertura fisária sem deslocamento dos fragmentos. Para adultos, todavia, não é recomendado devido ao desenvolvimento de DAD e perda da função articular (MATIS, 2005). Nos casos em que a osteossíntese acetabular não pode ser realizada, como trauma concomitante que impeça realização de procedimento cirúrgico e fraturas antigas, a remoção da cabeça e colo femorais é alternativa de salvamento (VOSS et al., 2009a; DECAMP, 2011).

A remoção da cabeça e colo femorais também é opção de tratamento para fraturas não redutíveis, uma vez que nesses casos não é possível a reconstrução da superfície articular. No entanto, Haine et al. (2018) relataram retorno satisfatório à função do membro após osteossíntese de treze fraturas cominutivas em gatos.

Os cuidados pós-operatórios e as complicações são as mesmas para as fraturas de pelve. Contudo, déficit neurológico é achado comum em gatos com fratura de acetábulo e a neuropraxia do isquiático é a causa mais comum. O nervo isquiático é vulnerável à movimentação dos fragmentos ósseos fraturados e, mesmo nos casos em que se obtém boa visibilização do mesmo durante a intervenção cirúrgica, a

redução das fratura requer manipulação desse nervo. Haine et al. (2018) relataram 17 osteossínteses de acetábulo em 16 gatos e encontraram déficits neurológicos na avaliação pré-operatória em nove pacientes. Porém, após o procedimento cirúrgico, dois gatos neurologicamente hígidos apresentaram neuropraxia pós-operatória. Em longo prazo, três pacientes se recuperaram completamente e treze apresentaram retorno satisfatório à função do membro.

2.2 MÉTODOS DE FIXAÇÃO

A seguir serão descritos os métodos de osteossíntese acetabular utilizados nesse estudo.

2.2.1 Parafusos associados à cerclagem e polimetilmetacrilato (PMMA)

Esta técnica é bastante conhecida e vem sendo utilizada, em cães, desde a década de 1970 (WHEATON et al., 1973).

A osteossíntese acetabular utilizando associação de parafusos, cerclagem e PMMA consiste em reduzir a fratura com o auxílio de pinça óssea atraumática ou fio de Kirschner e inserir dois parafusos, um no segmento cranial e outro no caudal (LANZ et al., 1999). Deve-se utilizar parafusos de 1,5 ou 2,0 mm de diâmetro com cerca de 4 mm a mais de comprimento do que foi medido após a perfuração. O comprimento excessivo é proposital com a finalidade de acomodação do fio de aço. A seguir é colocado fio de aço ao redor da cabeça dos parafusos formando cerclagem em figura de “8” que mantém a tensão entre os fragmentos. A cerclagem é então finalizada com nó torcido (*twist*). Neste momento pode-se ajustar a redução da fratura por meio do aperto dos parafusos (LEWIS et al., 1997; STUBBS et al., 1998).

Os implantes aplicados na superfície dorsal do acetábulo atuam como banda de tensão convertendo as forças de tração na região da rima acetabular dorsal em

forças de compressão na linha de osteotomia (LANZ et al., 1999; BEAVER et al., 2000).

Após a estabilização primária da fratura com os implantes metálicos, é preparado o cimento ósseo cirúrgico estéril a base de PMMA e o mesmo é depositado e gentilmente moldado ao redor dos parafusos e cerclagem quando está na fase pastosa (Figura 1). Nessa etapa é mandatório proteger os tecidos adjacentes da reação exotérmica proveniente da polimerização do cimento, pois há aumento significativo da temperatura e possibilidade de lesão aos tecidos moles. Outro cuidado a ser observado é a quantidade de cimento a ser empregada, de forma que permita adequada oclusão da ferida cirúrgica (LEWIS et al., 1997)

Figura 1 - Desenho esquemático da técnica de parafusos associados à cerclagem com fio de aço e PMMA para estabilização de fratura de acetábulo em hemipelve de gato (vista lateral).

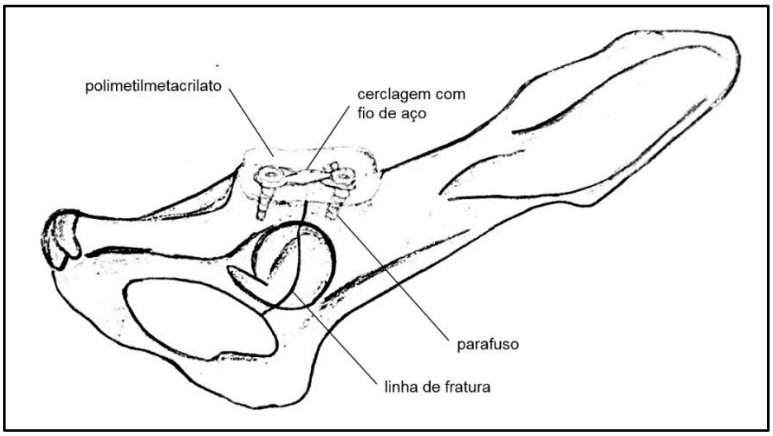

Fonte: MACEDO, A.S. (2018).

Esse método de osteossíntese apresenta baixo custo é facilmente executável em comparação às placas de reconstrução e placas acetabulares convencionais ou bloqueadas (STUBBS et al., 1998).

O fio de Kirschner usado para reduzir a fratura pode ser mantido como método de fixação auxiliar. Beaver et al. (2000) compararam estabilização de osteotomias acetabulares de cães com parafusos, fio de aço e PMMA e nenhum fio de Kirschner e associados a um ou dois fios de Kirschner em diferentes configurações (cruzados e paralelos). Foi observado aumento da rigidez com o emprego de um e dois fios de Kirschner. Embora não tenha sido observada diferença significativa entre o uso de um e dois fios, a localização e a configuração da fratura podem demandar o uso de um segundo fio para facilitar a redução e aplicação do PMMA (BEAVER et al., 2000).

As desvantagens desse método incluem lesão térmica dos tecidos durante a polimerização do PMMA e infecção associada ao uso do cimento, havendo portanto, necessidade de remoção dos implantes. Há relatos da diminuição da amplitude de movimento à abdução da articulação coxofemoral atribuída ao contato entre o fêmur e o PMMA em cães (LANZ et al, 1999).

Lanz et al. (1999) compararam a estabilização de osteotomias transversas centrais em hemipelves de cães utilizando parafusos e fio de aço com e sem PMMA por meio de teste de flexão. O PMMA conferiu maior estabilidade e neutralizou as forças de rotação e distração durante os testes biomecânicos.

Langley-Hobbs et al. (2007) utilizaram esse método de osteossíntese em quatro filhotes de gatos, que apresentavam fraturas fisárias acetabulares e idades variando entre 8 e 16 semanas. O PMMA foi empregado apenas em dois animais. Todos apresentaram excelentes resultados. Não foram encontrados outros relatos dessa técnica em gatos.

2.2.2 Placas bloqueadas de bloqueio convencional

Os primeiros conceitos da Fundação AO (*Arbeitsgemeinschaft für Osteosynthesefragen* (*Association for the Study of Internal Fixation* – Associação para o Estudo da Fixação Interna) foram baseados na reconstrução anatômica e estabilidade absoluta utilizando compressão interfragmentária para promover consolidação óssea primária, retorno precoce à função do membro e reabilitação (PERREN et al., 2002; BLAKE et al., 2011). Os avanços na fixação interna em Medicina Veterinária seguiram os da Medicina.

Após pesquisas, no início dos anos 2000 (CABASSU et al., 2011), houve entendimento da biologia da fratura e consolidação óssea levando a mudanças dos princípios. A osteossíntese biológica evita necessidade de redução óssea e promove melhores condições para consolidação a partir da preservação do envelope muscular e, consequentemente, da irrigação (TAN; BALOGH, 2009; BLAKE et al., 2011).

As primeiras placas desenvolvidas para estabilização de fraturas foram as do tipo DCP (*Dynamic Compression Plate* – placas de compressão dinâmica), são

manufaturadas em aço cirúrgico e promovem estabilidade por meio do atrito gerado pela compressão da placa ao osso. Para garantir a fricção entre placa/osso é necessária moldagem perfeita da placa para adaptação da mesma à superfície óssea. O íntimo contato do implante com o periósteo, contudo, leva à lesão da irrigação (PERREN et al., 2001; KUBIAK et al., 2006; BLAKE et al., 2011, CABASSU et al., 2011).

Com o intuito de minimizar lesão periosteal, foram desenvolvidas placas do tipo LC-DCP (*Limited Contact Dynamic Compression Plate* – placas de compressão dinâmica de baixo contato), que possuem chanfraduras na face de contato com o osso, o que reduz a lesão periosteal (PERREN et al., 2001; BLAKE et al., 2011).

Posteriormente, foram criadas as primeiras placas bloqueadas PC-Fix (*Point Contact Fixator*) e LISS (*Less Invasive Stabilization System*) com objetivo de minimizar a compressão da placa ao periósteo, porém esses implantes só permitem a aplicação de parafusos perpendicularmente à placa. Esses implantes foram mais utilizados em Medicina (BLAKE et al., 2011). As placas bloqueadas são também classificadas como fixadores internos e são implantes relativamente novos em Medicina Veterinária (BARNHART et al., 2012).

Foram, então, desenvolvidas as LCP (*Locking Compression Plate* – placas bloqueadas de compressão), que possuem orifícios combinados que comportam tanto parafusos corticais (os quais são usados para promover compressão dos fragmentos ósseos) quanto parafusos bloqueados que apresentam roscas em suas cabeças (PERREN, 1991, TAN; BALOGH, 2009; FERRIGNO et al., 2011).

O encaixe da cabeça rosqueada do parafuso ao orifício também rosqueado da placa resulta em menores danos ao suporte vascular periosteal, pois permite que a placa fique alguns milímetros afastada do periósteo. O bloqueio do parafuso em relação à placa impede a movimentação entre as partes individuais do sistema, ou seja, todos os parafusos de um segmento devem se soltar para a estabilidade ser perdida. Este é o conceito de estabilidade angular, onde os parafusos, por estarem presos à placa, não mudam a relação de ângulo com a placa (HAALAND et al., 2009; FERRIGNO et al., 2011).

As placas bloqueadas possuem vantagens quando comparadas às convencionais, ou seja, atuam como apoio não necessitando reconstrução anatômica da coluna óssea. Além disso, não há necessidade de retorcimento perfeito uma vez

que a resistência do sistema não se dá pelo atrito da placa com o periósteo e sim pelo contato da placa com a cabeça do parafuso (RUTHERFORD; NESS, 2012). As LCP também possuem chanfraduras na face de contato com a superfície óssea. Esse tipo de implante, em geral, é utilizado em humanos que apresentam fragilidade óssea (osteoporose) (TAN; BALOGH, 2009) ou para tratamento de fraturas cominutivas diafisárias, metafisárias e articulares (GREIWE; ARCHDEACON, 2007).

Diversos tipos de placas bloqueadas com variados sistemas de bloqueio vem sendo utilizados em Veterinária, como os sistemas UniLock (KELLER et al., 2005; VOSS et al., 2009b), ALPS (*Advanced Locking Plate System*) (INAUEN et al., 2009; GUERRERO et al., 2014), PAX (*Polyaxial Locking Plate System*) (BARNHART et al., 2012), *Fixin System* (PETAZZONI et al., 2010; NICETTO et al., 2013) e SOP (*String of Pearls*) (NESS 2009; HURT et al., 2014).

Para osteossíntese de acetábulo, há inúmeros tipos de placas em Veterinária. São exemplos: placa acetabular veterinária (ANSON et al., 1988; LANZ et al., 1998; HARDIE et al., 1999), que é considerada padrão-ouro para estabilização em cães, placa de reconstrução não bloqueada (DYCE et al., 1993; HARDIE et al., 1999; ANDERSON et al., 2002) e placa de reconstrução bloqueada (AMATO et al., 2008; BREGADIOLI, 2017).

No Brasil, estão disponíveis diversas marcas de placas bloqueadas veterinárias. As placas bloqueadas usadas nesse trabalho foram as de bloqueio convencional da marca SurgicalVet[1]. Esse sistema de implantes apresenta placas dedicadas a diferentes ossos e são manufaturadas em titânio (ASTM F-67), no tamanho de 2,0 mm, mas que acomodam parafusos bloqueados de 2,0 e 2,3 mm, e parafusos corticais nas mesmas medidas, sendo todos de titânio (ASTM F-136) e auto-rosqueantes (Figuras 2 e 3). Não foram encontrados estudos biomecânicos veterinários referentes às marcas nacionais.

[1], SurgicalVet, Implantes para mini fragmentos, Brasil.

Figura 2 - Placa bloqueada acetabular SurgicalVet de 2,0 mm com quatro orifícios e parafusos bloqueados de 2,0 mm.



Fonte: Dal-Bó, Í. S. (2016).

Figura 3 - Materiais para colocação da placa da SurgicalVet. 1: retorcedores de placa, 2: brocas de 1,6 mm com diferentes tamanhos de *stop*, 3: medidor de profundidade, 4: cabo de encaixe rápido e macho de 2 mm, 5: cabo de encaixe rápido, chave cruciforme e pinça para parafusos, 6: guias de perfuração para parafusos bloqueados e 7: guia de perfuração para parafusos não bloqueados. Esse sistema não possui restritor de torque.

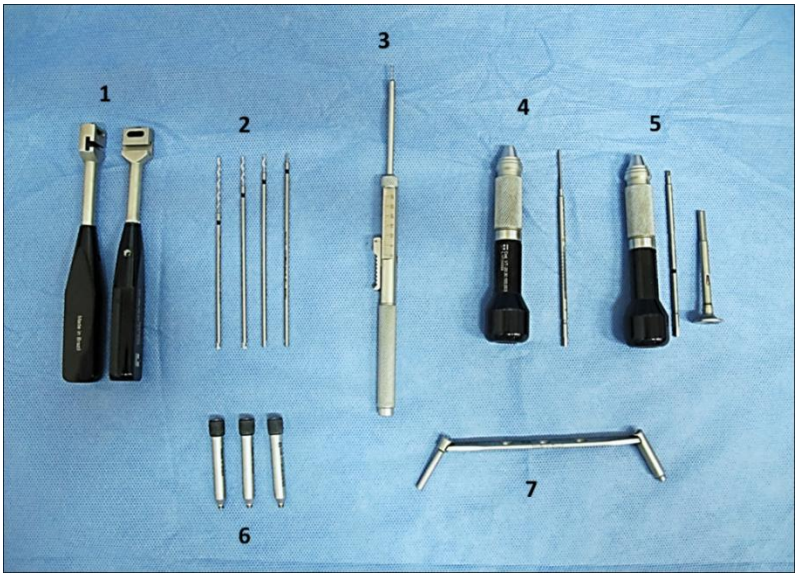

Fonte: Dal-Bó, Í. S. (2016).

2.2.3 Placas bloqueadas de bloqueio cônico

O sistema Fixin[2] é baseado no engate cônico entre a cabeça do parafuso e um dispositivo intermediário, denominado de bucha, que reveste o orifício da placa (PETAZZONI et al., 2010). As placas são manufaturadas em aço (AISI 316LVM) e os orifícios são rosqueados. As buchas são produzidas em liga de titânio (Ti-6Al-4V), a superfície interna apresenta formato cônico para acomodação da cabeça dos parafusos e a externa é rosqueada para fixação na placa. Os parafusos também são fabricados em liga de titânio (Ti-6Al-4V), são auto-rosqueantes e possuem a cabeça em formato cônico para encaixe nas buchas (PETAZZONI et al., 2010, NICETTO et al., 2013) (Figuras 4 e 5).

Figura 4 - Placa bloqueada de reconstrução cortada do sistema micro de 1,7 mm, buchas e parafusos bloqueados de 1,7 mm.



Fonte: Dal-Bó, Í. S. (2018).

[2], Intrauma, Fixin, Italy.

Figura 5 - Materiais para colocação do sistema micro da Fixin. 1: retorcedor/manopla/dispositivo para colocação das buchas na placa, 2: broca de 1,3 mm, 3: guia de broca para parafusos bloqueados com marcação para mensurar a profundidade da perfuração, 4: placa de reconstrução cortável de 1,2 mm de espessura e 26 orifícios, 5: buchas, 6: parafusos bloqueados de 1,7 mm, 7: chave estrelada. Esse sistema não possui restritor de torque nem medidor de profundidade.

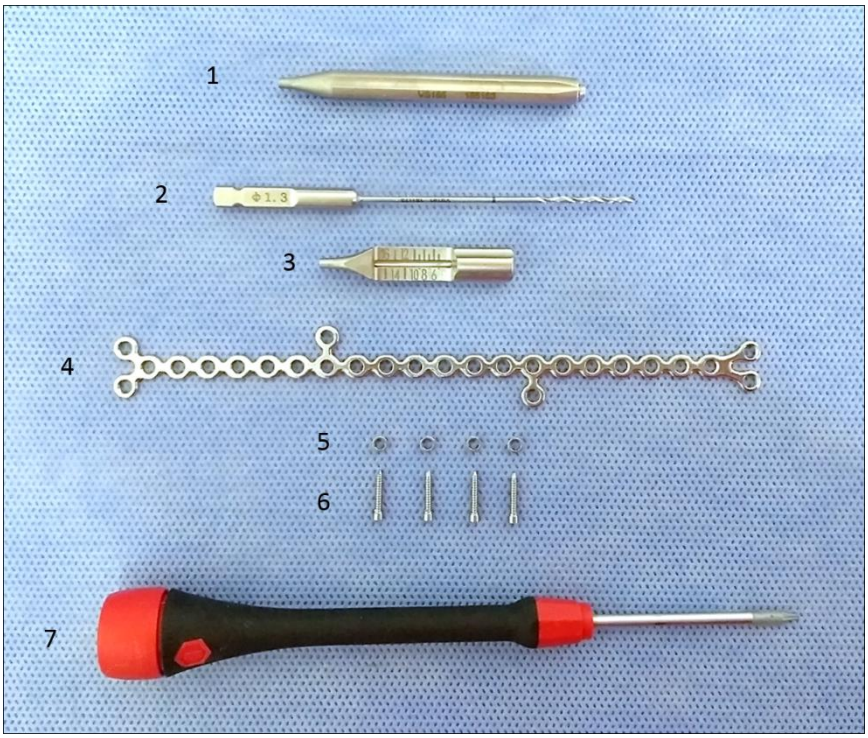

Fonte: Dal-Bó, Í. S. (2018).

A diferença de composição entre os componentes do sistema (aço/titânio) evita a fusão a frio durante o aperto dos parafusos. O bloqueio é dado pela deformação elástica entre as superfícies da cabeça do parafuso e a bucha. Esse mecanismo facilita a remoção dos implantes. Assim com as placas de bloqueio convencional, esse sistema também promove estabilidade angular (PETAZZONI et al., 2010).

Estão disponíveis placas e parafusos de diversos tamanhos e dedicadas para diferentes regiões e técnicas como osteotomias corretivas e artrodeses (COSENZA et al., 2015).

2.2.4 Clamp and rod internal fixation (CRIF)

Assim como as placas bloqueadas, o sistema CRIF[3] também é denominado de fixador interno, no entanto, esse implante não permite a compressão dos fragmentos da fratura. O CRIF consiste em uma barra cilíndrica, que pode ser moldada de acordo com o formato do osso e de presilhas que deslizam nessa barra, podendo ser posicionadas ao redor da mesma em variadas posições. Essas presilhas são comprimidas por meio do aperto de parafusos corticais, os quais as fixam firmemente à barra e o sistema ao osso (ZAHN; MATIS, 2004) (Figuras 6 e 7).

Figura 6 - A – Materiais necessários para a colocação de CRIF 2,0 mm (sistema mini). 1: guia de perfuração, 2: broca de 1,5 mm, 3: medidor de profundidade, 4: barra de 2,0 mm, 5: presilhas, 6: parafusos de 2,0 mm, 7: chave cruciforme. B e C – Barra e presilhas. * presilhas para as extremidades da barra, ou seja, terminais (*end clamp*) e # presilhas padrão (*standard clamp*).

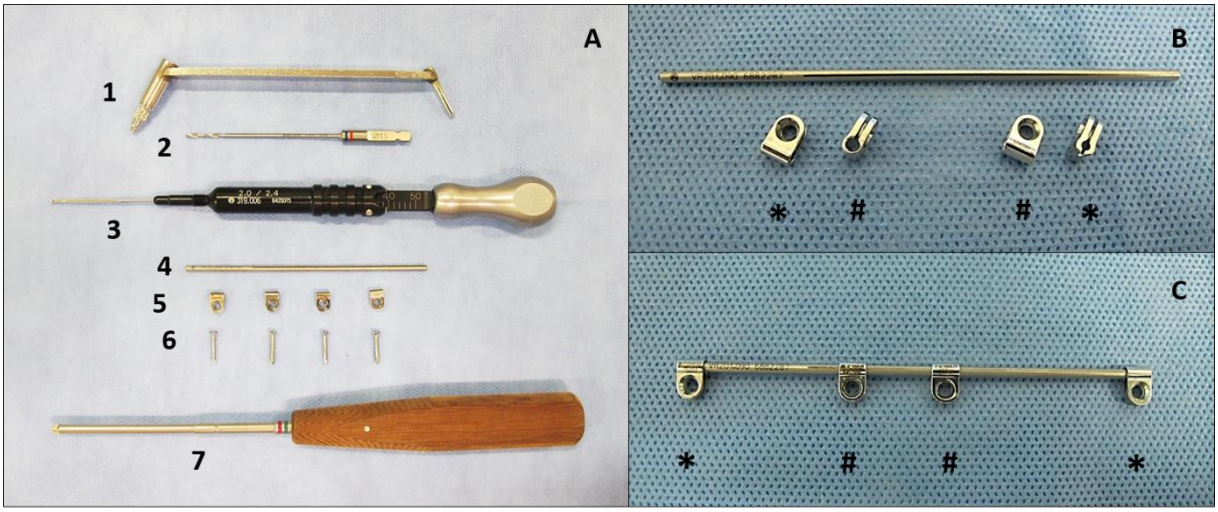

Fonte: Dal-Bó, Í. S. (2016).

[3] DePuy Synthes, CRIF, USA.

Figura 7 - Materiais específicos para CRIF. A – Pinça para apreensão da barra. B – Retorcedores para barras menores. C – Pinça para apreensão e abertura das presilhas (*clamps*).

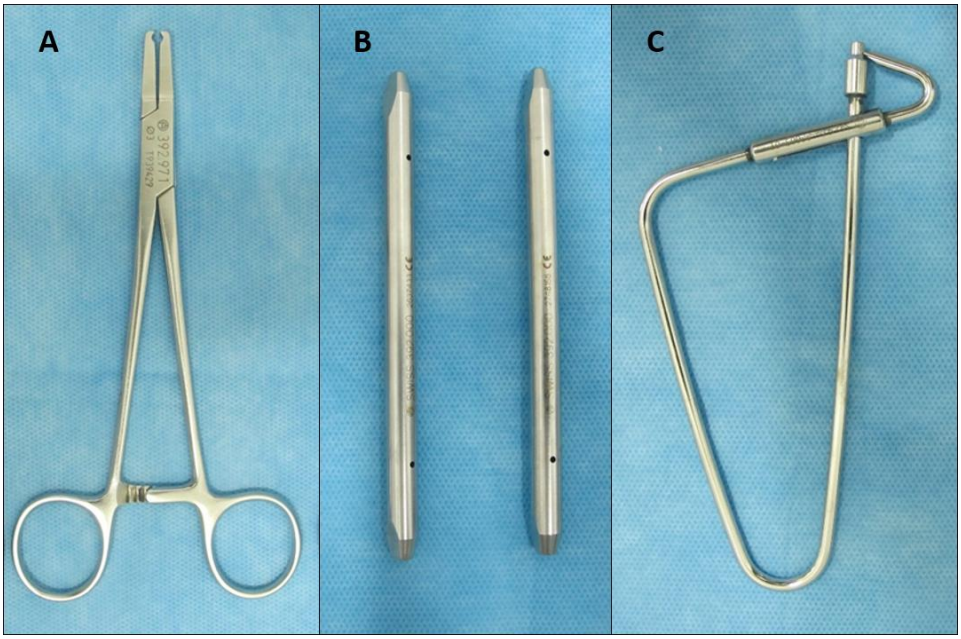

Fonte: Dal-Bó, Í. S. (2016).

O CRIF é a versão simplificada de implantes similares usados para cirurgias de coluna em humanos (RICHTER et al., 2000). Da mesma maneira que as placas bloqueadas, esse dispositivo não necessita de adaptação perfeita ao osso, uma vez que as presilhas se movimentam livremente ao redor da barra, o que compensa alguma falha no retorcimento (BONIN et al., 2014). Além disso, o CRIF permite o tratamento de fraturas dos ossos longos pela abordagem minimamente invasiva, através de pequenas incisões nas porções proximal e distal, sendo a barra inserida em túnel sob a musculatura, sem a necessidade de abertura do foco da fratura (ZAHN; MATIS, 2004).

A disposição das presilhas em qualquer parte da circunferência da barra permite que sejam colocados parafusos quase a 90° entre um e outro, o que proporciona a fixação de fragmentos mesmo em áreas com fissura, redistribuindo assim, as forças na diáfise. Isto não é possível com placas convencionais ou mesmo com placas bloqueadas, (NYE et al., 1996; ZAHN; MATIS, 2004). Todas essas vantagens fazem com que esse sistema possa ser usado em pequenos fragmentos ósseos proximais ou distais, podendo ser utilizado ainda, como método de estabilização primário ou secundário da fratura (ZAHN et al., 2008; DAL-BÓ et al., 2014).

No Brasil, há relatos do emprego do CRIF em gatos para osteossíntese de fêmur em associação com LCP (DAL-BÓ et al., 2014) e estabilização da região lombossacra da coluna vertebral (PAES et al., 2016). Também foram realizadas pesquisas *ex vivo* em cães sobre a utilização do CRIF em osteossínteses vertebrais (FIGUEIREDO, 2013), de fêmur (PAES, 2016) e de acetábulo (BREGADIOLI, 2017).

2.3 DENSITOMETRIA ÓPTICA RADIOGRÁFICA

A densitometria óptica radiográfica (DOR) ou fotodensitometria é um ramo da sensitometria, a qual estuda a ação fotoquímica da luz sobre as emulsões sensíveis, por exemplo em filmes fotográficos, determinando a relação existente entre a quantidade de luz recebida por película sensível à luminosidade e a quantidade de sal de prata que se reduzirá por enegrecimento direto ou por um revelador (LOUZADA, 1994).

A DOR é uma técnica radiográfica não invasiva, precisa, de fácil execução e de baixo custo que avalia a variação da densidade mineral óssea por meio de imagens radiográficas (LOUZADA, 1994; MURAMOTO, 2003; LOUZADA et al., 2006). A avaliação da densidade do tecido ósseo possibilita detectar precocemente lesões locais ou doenças sistêmicas, além de ser possível, quantitativamente, acompanhar o efeito de fármacos e o processo de evolução ou reparação do tecido ósseo (FONSECA, 2007; VULCANO et al., 2008).

A mensuração da densidade óptica das imagens radiográficas consiste em método relativo que fornece valores de densidade mineral em milímetros de alumínio, por meio da comparação da imagem radiográfica da região óssea de interesse a um padrão pré-determinado (VULCANO et al., 2008).

O penetrômetro de alumínio é uma escala graduada de características conhecidas que, por ser exposta à radiação simultaneamente ao osso, serve como padrão referencial densitométrico, permitindo estabelecer calibração pelo sistema computacional por comparação das tonalidades de cinza, minimizando possíveis alterações que a imagem possa apresentar em decorrência de variáveis radiológicas e gerando valores densitométricos expressos em equivalentes a milímetros de alumínio (ALVES; STERMAN, 2010). A utilização do alumínio como material para a

confecção do penetrômetro padrão deve-se ao fato deste material possuir coeficiente de absorção à radiação semelhante ao do tecido ósseo (LOUZADA, 1994; LOUZADA et al., 1998; MURAMOTO et al., 2005).

A avaliação radiográfica simples não é eficiente na detecção de alterações do processo de mineralização óssea quando há reabsorção inferior a 30% do conteúdo mineral (GARTON et al., 1994; MURAMOTO et al., 2005; ROBSON et al., 2006). A densitometria óptica radiográfica é indicada para transpor as limitações visuais e a subjetividade da interpretação radiográfica simples (LOUZADA et al., 1998). A metodologia desse exame, entretanto, requer padronização precisa da técnica radiográfica e dos processos de digitalização das imagens para minimizar as variações dos valores obtidos (LOUZADA et al., 2006).

A DOR foi utilizada como método de triagem para inclusão dos corpos de prova em estudo que comparou biomecanicamente a resistência de segmentos ósseos de rádios de cães autoclavados ou desvitalizados em nitrogênio líquido (DAL-BÓ, 2015; DAL-BÓ et al., 2016).

2.4 BIOMECÂNICA E ENSAIO DE FLEXÃO EM TRÊS PONTOS

A biomecânica é o ramo da biologia que se ocupa da aplicação das leis da mecânica às estruturas orgânicas vivas. Destaca-se o sistema músculo-esquelético por dar sustentação estática e dinâmica aos tecidos adjacentes e resistência mecânica à fadiga e ao choque (DALMOLIN et al., 2013). A biomecânica é ferramenta essencial em ortopedia auxiliando a compreensão das funções normais dos tecidos e articulações (PAES, 2016).

A lei de Wolff define as relações entre estrutura e função, determinando que há correlação entre os padrões de alinhamento trabecular e as direções das principais tensões que ocorrem durante a função normal. Ou seja, de acordo com a lei, os ossos respondem dinamicamente à presença ou ausência de tensão com mudanças de tamanho, forma e densidade. (PENHA, 2004; LIRANI, 2004; ÖZKAYA; LEGER, 2006; DAL-BÓ, 2015).

O osso cortical é material heterogêneo e anisotrópico, ou seja, as propriedades mecânicas variam de acordo com a direção das forças aplicadas. A composição e microestrutura incluindo densidade, porosidade, conteúdo mineral, orientação das fibras colágenas e tipo histológico definem a resposta frente a esforços mecânicos e aos ensaios biomecânicos (ÖZKAYA; LEGER, 2006; DALMOLIN et al., 2013; DAL-BÓ, 2015). O tecido ósseo é mais resistente na orientação longitudinal do que nas direções tangenciais ou radiais, devido à orientação dos ósteons ao longo do eixo longitudinal. A orientação das direções anisotrópicas se relaciona com sua adaptação a cargas fisiológicas, caracterizando o efeito da lei de Wolff no osso cortical (LIRANI, 2004; DALMOLIN et al., 2013; DAL-BÓ, 2015).

O efeito piezoelétrico é a troca de cargas positivas e negativas entre a superfície e a parte interna do osso, sendo determinante na fixação do cálcio. O efeito piezoelétrico é caracterizado por aumento da atividade osteoclástica nos pontos de tração (positivos) e aumento da atividade osteoblástica nos pontos de compressão (negativos). Pode ser gerado através de exercício de impacto ou pela simples compressão óssea, como acontece com os exercícios de fortalecimento muscular (DALMOLIN et al., 2013; PAES, 2016)

O tecido ósseo é considerado material viscoelástico pois seu comportamento mecânico varia com a velocidade de aplicação da carga, apresentando portanto, características mecânicas de deformação elástica e viscosa. A elástica ocorre quando há relação proporcional entre tensão e deformação e a deformação gerada não é permanente, uma vez que retirada a carga aplicada, o material retorna imediatamente à sua forma original (SHIMANO, 2001; PENHA, 2004). Já a deformação viscosa é caracterizada por retardos, ou seja, demora um certo tempo para iniciar após a aplicação da carga e igualmente para retornar ao formato original quando a carga é removida. Em função da imediata apresentação de comportamento elástico seguido pelo viscoso, o osso é considerado material viscoelástico (AUTEFAGE, 2000; LIRANI, 2004; ÖZKAYA; LEGER, 2006).

A aplicação de força externa (carga) em um material biológico gera efeitos internos como a mudança na forma do corpo que, geralmente, está associada à produção de forças internas. Tensão e deformação são alguns fenômenos físicos que ocorrem em sólidos sob cargas aplicadas em tração, compressão, flexão e torção (ÖZKAYA; LEGER, 2006; DAL-BÓ, 2015).

Os ensaios biomecânicos podem ser destrutivos quando promovem rupturas ou inutilização do material (ensaios de tração, compressão, flexão, torção, impacto e fadiga) ou não destrutivos (exames radiográficos e ultrassonográfico) (SHIMANO, 2001; PENHA, 2004). As ferramentas básicas de ensaio biomecânico incluem máquina mecânica de ensaio, transdutores para medição de tensão e sistema para gravação dos dados de estresse e tração. As máquinas de ensaio permitem aplicação de cargas em uma variedade de taxas e magnitudes, sendo equipadas com célula de carga, a qual mede a carga aplicada que é lida em computador, assim como a leitura da deformação. A partir de programa específico, obtém-se a curva de tensão versus deformação. Pela inclinação da curva, identifica-se, na porção linear da região elástica, o módulo de Young, enquanto, na região plástica, observa-se a energia total absorvida durante o teste e a resistência final (DALMOLIN 2013).

Em biomecânica, os estudos da força de flexão atuantes sobre a diáfise dos ossos longos podem ser realizados mediante o ensaio de três pontos (ATHANASIOU et al., 2000; KUPCZIK, 2008) que consiste em apoiar o corpo de prova sob dois apoios (atuadores) com distância determinada, sendo a carga de flexão aplicada no centro do corpo de prova, à distância que corresponda à metade do apoio.

O propósito dos testes de flexão é estabelecer a resistência do osso quando forças são aplicadas sobre um eixo. Para a maioria dos casos, o osso contralateral serve como controle. O osso quebra primeiro em tração e a fratura se propaga para o lado da compressão abrindo uma esquírola com formato de “borboleta” nos ossos longos (ATHANASIOU et al., 2000; KUPCZIK, 2008). Para materiais biológicos ainda não se dispõe de normas específicas que determinem a dimensão e forma do corpo de prova (PENHA, 2004)

Objetivos

3 OBJETIVOS

- Avaliar a resistência da associação de parafusos, fio de aço e polimetilmetacrilato, placas bloqueadas de bloqueio convencional, placas bloqueadas de bloqueio cônico ou *clamp and rod internal fixation* (CRIF) na estabilização de osteotomias de acetábulo em gatos domésticos por meio do ensaio de flexão em três pontos.

- Averiguar qual dos implantes empregados na estabilização das osteotomias de acetábulo conferiu melhor redução mediante mensuração da impressão da superfície articular do acetábulo criada a partir de silicone de condensação odontológico.

Justificativa

4 JUSTIFICATIVA

As fraturas do acetábulo são frequentes em gatos, no entanto, ainda não foi estabelecida técnica "padrão ouro" para sua estabilização. Além disso, em virtude do tamanho desses pacientes, há poucos implantes ortopédicos que permitem osteossíntese acetabular, sendo fundamental determinar qual pode ser melhor adaptado à superfície deste osso e promovendo melhor redução da fratura e qual possibilita maior resistência às cargas aplicadas nessa região.

Relevância clínica

5 RELEVÂNCIA CLÍNICA

O aumento da população de gatos domésticos justifica a busca por conhecimentos clínico e cirúrgico sobre a espécie. De acordo com suas particularidades, novas técnicas cirúrgicas devem ser desenvolvidas bem como implantes ortopédicos. E novos implantes necessitam de testes biomecânicos para serem validados.

Hipótese

6 HIPÓTESE

As placas bloqueadas de bloqueio convencional serão mais resistentes que parafusos associados a fio de aço e polimetilmetacrilato, placas bloqueadas de bloqueio cônico e *clamp and rod internal fixation* (CRIF) para estabilização de osteotomias de acetábulo em gatos domésticos, ao teste de flexão em três pontos. Além disso, as placas bloqueadas de bloqueio convencional porporcionarão melhor redução das osteotomias de acetábulo em relação aos demais implantes empregados nesse estudo.

Material e método

7 MATERIAL E MÉTODO

Este estudo foi desenvolvido após aprovação da Comissão de Ética no Uso de Animais (CEUA) da Faculdade de Medicina Veterinária e Zootecnia da Universidade de São Paulo (FMVZ-USP), com protocolo CEUA nº 2506060515. Os ensaios biomecânicos foram realizados no Laboratório de Biomecânica vinculado ao Laboratório de Ortopedia e Traumatologia Comparada do Departamento de Cirurgia da FMVZ-USP.

7.1 CORPOS DE PROVA

Foram utilizados 32 cadáveres – 32 hemipelves – de gatos domésticos (*Felis catus* - Linnaeus, 1758) provenientes dos Serviços de Patologia Animal do Hospital Veterinário (HOVET) da Faculdade de Medicina Veterinária e Zootecnia da Universidade de São Paulo (FMVZ/USP), cujo óbito não esteve vinculado a esse projeto.

7.1.1 Critérios de inclusão

Gatos adultos com ou sem raça definida, machos e fêmeas, maduros radiograficamente (centros de ossificação fechados) e que não apresentavam afecções ortopédicas, traumáticas, degenerativas ou neoplásicas envolvendo as regiões de ílio, ísquio, púbis, acetábulo ou fêmures direito e esquerdo.

7.1.2 Critérios de não inclusão

Gatos com alterações macroscópicas e radiográficas nos ílios, ísquios, púbis, acetábulos ou fêmures sendo uni ou bilaterais. Além disso, não foram incluídos no estudo, gatos imaturos radiograficamente, ou seja, com os centros de ossificação abertos.

7.1.3 Critérios de exclusão

Hemipelve que apresentasse diminuição da densidade óssea ou alterações durante a realização da estabilização da osteotomia que impedisse o ensaio biomecânico.

O experimento foi realizado segundo o fluxograma a seguir que consta desde a coleta dos espécimes até a realização dos testes biomecânicos (Figura 8).

Figura 8 - Fluxograma utilizado para a realização do referido projeto de pesquisa, demonstrando a sequência desde a coleta dos corpos de prova até a análise dos dados.

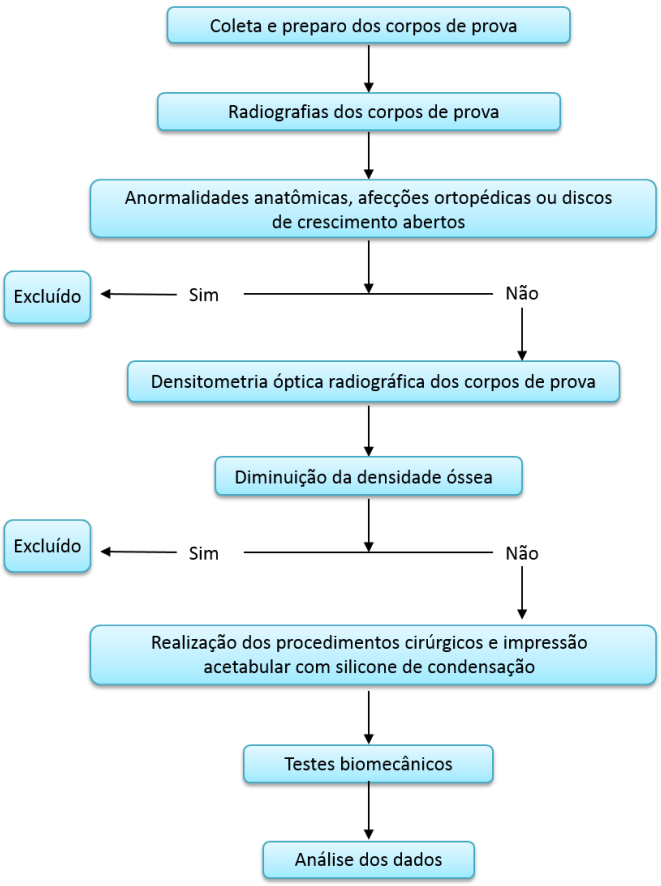

Fonte: Dal-Bó, Í. S. (2018).

7.2 COLETA E PREPARO DOS CORPOS DE PROVA

As pelves foram colhidas em até três horas após o óbito dos animais. Foi realizada desarticulação sacro-ilíaca e coxofemoral. Em seguida, os tecidos moles incluindo cápsula articular, lábio acetabular e ligamento redondo da cabeça do fêmur foram removidos (Figura 9). Após essa etapa, os corpos de prova foram radiografados conforme descrito a seguir e, porteriormente, envolvidos por compressa de gaze embebida em solução de NaCl a 0,9% e acondicionados em sacos plásticos devidamente identificados. Ao final do preparo, foram congelados à temperatura de -20 °C.

Figura 9 - Corpo de prova (hemipelve esquerda) após remoção dos tecidos moles e abertura da sínfise púbica (vista lateroventral).

Fonte: Dal-Bó, Í. S. (2016).

7.3 EXAMES RADIOGRÁFICOS

Todos os corpos de prova foram radiografados com tecnologia computadorizada na Strix Clínica Veterinária Especializada. O aparelho utilizado foi de 600 mA, 125 kV e 30/50 kW[4]. O regime utilizado foi de 100 mA e 45 kV, foco grosso e tempo de exposição de 2 mAs. O cassete/IP (*image plate*) possuía dimensões de 35 x 43 cm, com 10 pixels/mm [5] e o exame foi realizado diretamente sobre a mesa, com a pelve posicionada sobre o cassete/IP.

Foram realizados exames radiográficos de cada corpo de prova com a finalidade de excluir os animais imaturos e que apresentassem alterações ósseas que pudessem comprometer as propriedades biomecânicas do osso. As radiografias foram realizadas na projeção ventrodorsal (VD). A separação das hemipelves pela abertura da sínfise púbica foi procedida após a realização das radiografias para DOR.

Junto ao cassete e, paralelamente ao eixo longitudinal da pelve, foi posicionado penetrômetro de alumínio usado como referência densitométrica (LOUZADA et al., 1998). A escala de referência era constituída de 20 degraus, sendo o primeiro degrau

[4] Raicenter Equipamentos Radiológicos Ltda, Aparelho Fixo para RX RC 600 Plus, Brasil.

[5] Agfa HealthCare, CR MD 1.0 Radiologia Geral, Bélgica.

com 1 milímetro (mm) de espessura, variando a seguir de 1 em 1 mm até o vigésimo degrau (Figura 10).

Figura 10 – Imagem radiográfica de pelve de gato doméstico, na projeção ventrodorsal e penetrômetro de alumínio, utilizada para densitometria óptica radiográfica.

Fonte: Dal-Bó, Í. S. (2016).

7.4 DENSITOMETRIA ÓPTICA RADIOGRÁFICA

A densitometria óptica radiográfica (DOR) foi realizada com base nos métodos utilizados por Selim (2013), Dal-Bó (2015) e Dal-Bó et al. (2016). As imagens radiográficas foram salvas em formato JPEG e analisadas em computador com auxílio do programa ImageJ 1.47t®[6] para determinação da DOR em pixels.

Com a ferramenta de seleção de “área retangular” do programa, selecionou-se a área central de cada degrau da escala de alumínio, sendo aferida nesta região a

[6] National Institutes of Health, ImageJ 1.47t®, USA

tonalidade média de cinza, que poderia variar de 0 (totalmente negro) a 235 (totalmente branco). A sequência de medidas seguiu do 1º degrau, mais fino (menos radiopaco), para o 20º, mais espesso (mais radiopaco).

Estes valores foram armazenados sob a forma de tabelas para cada imagem, assim foi obtida escala padrão para cada corpo de prova. Foram utilizadas escalas individuais com o intuito de eliminar possíveis erros de medida decorrentes da não uniformidade das radiografias.

Foi utilizada, posteriormente, a ferramenta de seleção de área “ponto” para selecionar um ponto na região média da asa do ílio, um na região acetabular e outro na porção caudal do ísquio do lado direito de cada imagem e medir a sua tonalidade de cinza nesses pontos.

Os valores médios de cada pelve foram registrados nas tabelas juntamente com as informações das respectivas escalas de alumínio, para então serem convertidos à unidade de mmAl, mediante à utilização da função “tendência” do *software* Microsoft Office Excel 2013®.

7.5 DELINEAMENTO EXPERIMENTAL

O estudo foi realizado de forma prospectiva e comparativa. Cada hemipelve pertencia a um tratamento, ou seja, método de fixação. Foram utilizadas 32 hemipelves provenientes de 32 cadáveres. Foram obtidos quatro grupos, cada um composto por oito hemipelves:

- GRUPO PARAFUSO: parafusos associados à cerclagem e PMMA
- GRUPO BLOQUEIO CONVENCIONAL: placas bloqueadas de bloqueio convencional
- GRUPO CRIF: *clamp and rod internal fixation*
- GRUPO BLOQUEIO CÔNICO: placas bloqueadas de bloqueio cônico

Os procedimentos cirúrgicos foram realizados mediante à disponibilidade dos implantes. Inicialmente, foram realizados os grupos parafuso, bloqueio convencional e CRIF. Os implantes do grupo bloqueio cônico só foram adquiridos no final do experimento. Tal intercorrência se deu em função de dificuldade para importação dos

mesmos. Antes da aquisição desse sistema, foram cogitados outros dois tipos de placas bloqueadas nacionais, porém, os mesmos apresentavam dimensões incompatíveis com o tamanho da pelve de gatos domésticos.

A escolha de qual lado da seria utilizado para o teste foi feita a partir de sorteio (amostragem aleatória simples). A hemipelve não sorteada foi descartada.

Os testes biomecânicos foram realizados ao término dos procedimentos cirúrgicos.

7.5.1 Procedimentos realizados em todos os grupos

Todos os procedimentos cirúrgicos foram realizados em ambiente de temperatura controlada (23°C) e foi instilada solução de NaCl a 0,9%, durante a execução dos mesmos, com finalidade de evitar o ressecamento dos corpos de prova.

Cada hemipelve foi retirada do *freezer* e descongelada à temperatura ambiente, dentro do mesmo saco plástico em que foi congelada por duas horas. Após o descongelamento, foi presa a um mini torno de bancada articulado. Foi realizada osteotomia acetabular transversa na região central com serra manual de 0,6 mm de espessura. Os pontos de referência utilizados foram o ponto médio entre as bordas acetabulares cranial e caudal e ramo horizontal do púbis (Figura 11).

Figura 11 - Desenho esquemático da pelve de um gato doméstico. Vistas dorsoventral e lateral (lado direito).

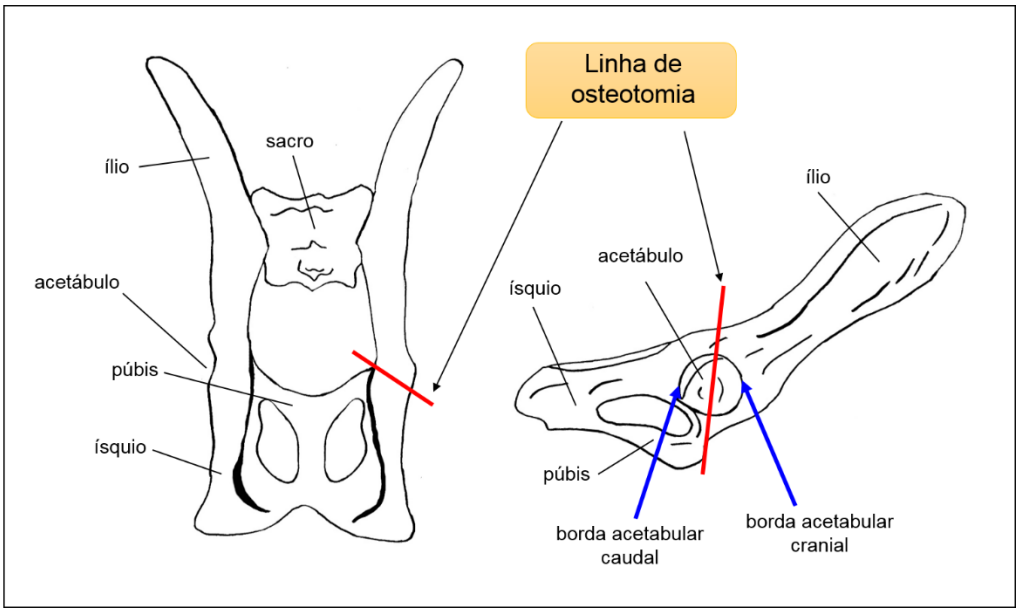

Fonte: Dal-Bó, Í. S. (2018).

A osteotomia foi reduzida com auxílio de pinça óssea atraumática ponta-ponta posicionada a 90° em relação à linha de osteotomia. Foi inserido um fio de Kirschner de 1,0 mm de diâmetro de maneira oblíqua à osteotomia, de cranial para caudal, para auxiliar a redução (Figura 12).

Figura 12 – Sequência de procedimentos realizados em todas as hemipelves para redução da osteotomia de acetábulo. A – acetábulo íntegro. Os pontos roxos marcam onde a osteotomia foi realizada. B – Osteotomia. C – redução da osteotomia com fio de Kirschner.

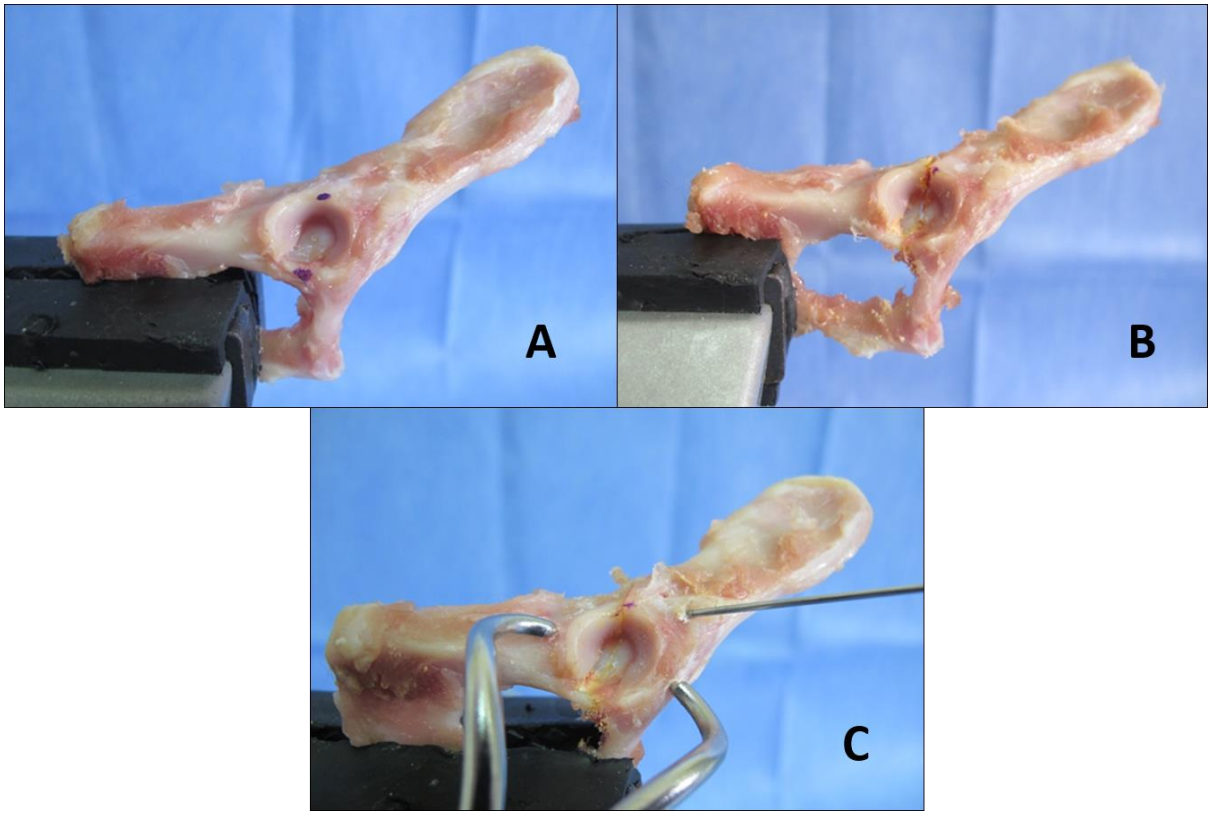

Fonte: Dal-Bó, Í. S. (2016).

7.5.2 Parafusos associados à cerclagem e polimetilmetacrilato (PMMA)7

Procedeu-se a perfuração de um orifício na porção dorsal do fragmento cranial e outro na porção dorsal do fragmento caudal. A perfuração foi realizada com broca de 1,5 mm de diâmetro e com guia de perfuração de 1,5 mm.

Foram aplicados dois parafusos auto-rosqueantes de 2,0 mm de diâmetro e 12 mm de comprimento, um em cada orifício, deixando aproximadamente 3 a 4 mm de comprimento a mais sem rosquear. Ao redor da cabeça dos parafusos foi aplicada

[7] Clássico, Jet Acrílico auto polimerizante pó e líquido, Brasil.

cerclagem com fio de aço número zero[8] em formato de “8” com quatro voltas e finalizada com nó torcido (*twist*).

Nesse momento, o fio de Kirschner foi removido e a redução da fratura pode ser ajustada, caso fosse necessário, pelo aperto parcial dos parafusos.

Foi preparado o PMMA utilizando a proporção de 2:1 de pó e líquido. O PMMA foi aplicado, na fase pastosa de polimerização, sobre a cabeça dos parafusos e fio de aço. O excesso foi removido até que o material ficasse no nível da cabeça dos parafusos (Figura 13).

Figura 13 – Sequência da estabilização da osteotomia de acetabulo da hemipelve direita com parafusos associados à cerclagem e PMMA. Os implantes foram colocados na região dorsal do acetábulo. A – Aplicação de um parafuso auto-rosqueante no fragmento cranial e outro no caudal parcialmente apertados. B – Cerclagem com fio de aço em formato de “8”. C – PMMA sobre cerclagem e cabeças dos parafusos. D – Detalhe da redução da osteotomia.

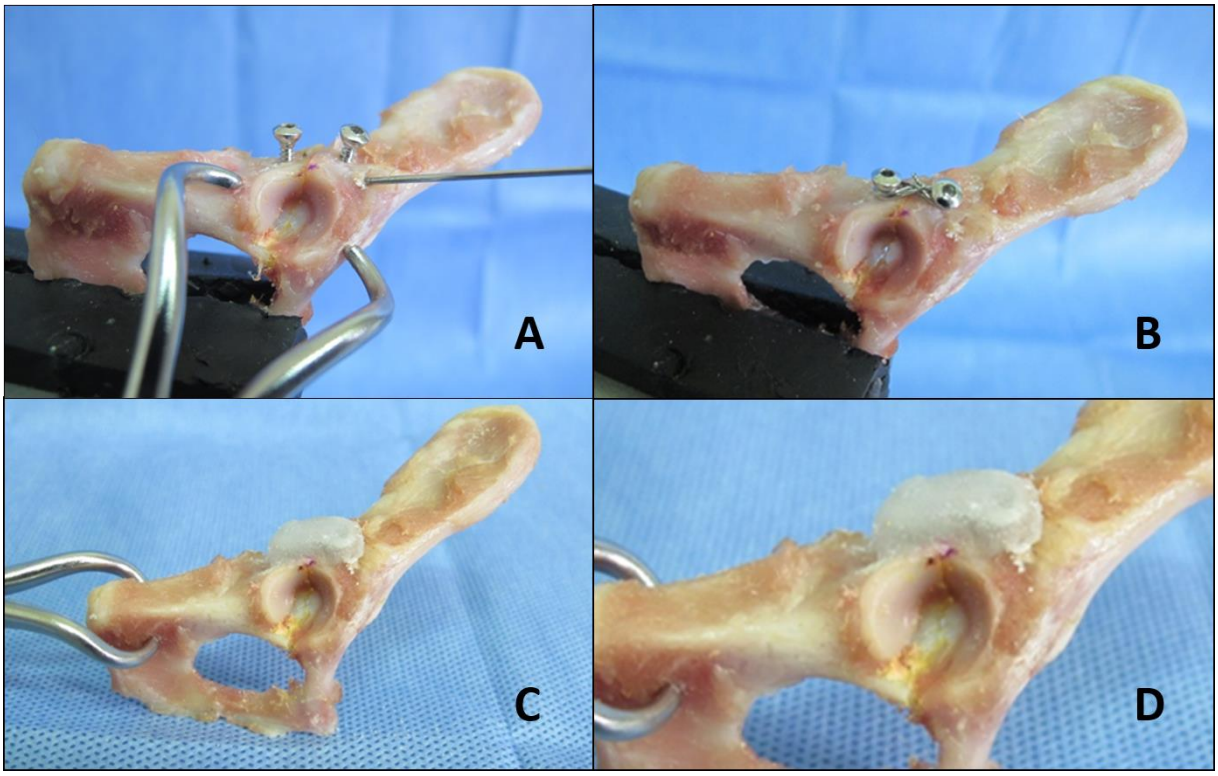

Fonte: Dal-Bó, Í. S. (2016).

[8] Ethicon, Aciflex, USA.

7.5.3 Placa bloqueada de bloqueio convencional[9]

Foram utilizadas placas e parafusos de 2,0 mm, manufaturados em titânio. As placas apresentavam quatro orifícios e formato semicircular. As mesmas foram moldadas com auxílio de retorcedores manuais.

A placa foi aplicada na porção dorsal do acetábulo. A colocação dos parafusos obedeceu a seguinte ordem: parafuso cranial mais próximo à linha de fratura, parafuso caudal mais próximo à linha de fratura, parafusos das extremidades. A perfuração dos orifícios foi realizada com broca de 1,6 mm e guia de broca bloqueado (Figura 14).

Figura 14 – A – Estabilização de osteotomia de acetábulo com placa bloqueada de bloqueio convencional com quatro orifícios e formato semicircular aplicada na região dorsal do acetábulo da hemipelve direita, com dois parafusos craniais e dois caudais. B – Detalhe da redução da osteotomia.

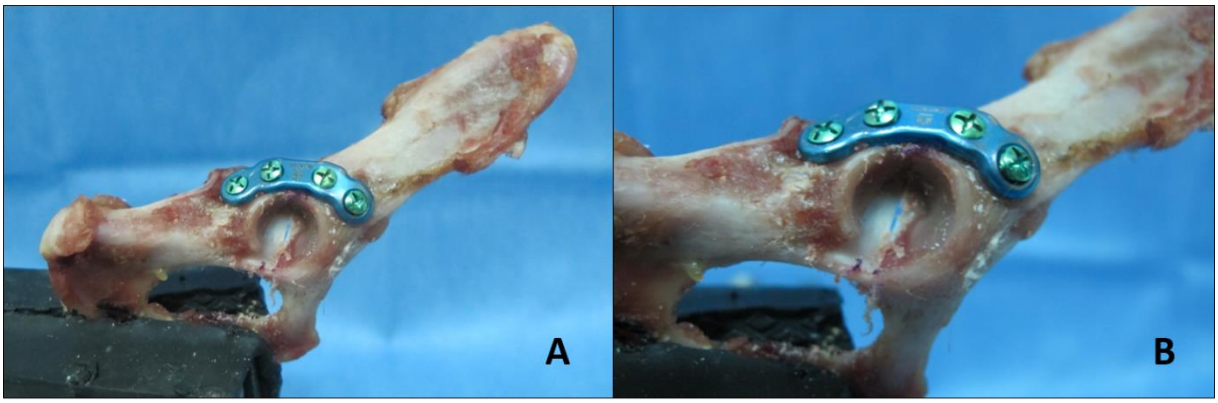

Fonte: Dal-Bó, Í. S. (2016).

[9] SurgicalVet, SurgicalVet, Implantes para mini fragmentos, Brasil .

7.5.4 *Clamp and rod internal fixation* (CRIF)[10]

Foi utilizado sistema de CRIF, de tamanho mini, com barra de 2,0 mm e 20 mm de comprimento, parafusos auto-rosqueantes de 2,0 mm e presilhas padrão e terminais que acomodassem esse tamanho de parafuso.

A barra foi retorcida em formato próximo ao semicircular utilizando os retorcedores específicos para CRIF. Duas presilhas padrão foram posicionados próximos à linha de fratura e duas presilhas terminais nas extremidades da barra. As perfurações foram realizadas com guia de broca 1,5 mm e broca de 1,5 mm (Figura 15).

Figura 15 - A – Estabilização de ostetomia de acetabulo com sistema CRIF mini com dois parafusos craniais e dois caudais aplicados na região dorsal de acetábulo da hemipelve direita. B – Detalhe da redução da osteotomia.

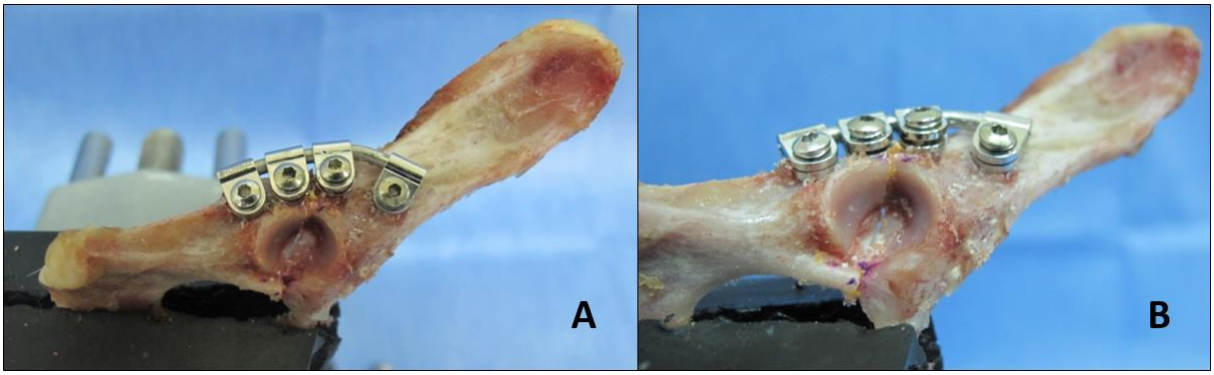

Fonte: Dal-Bó, Í. S. (2016).

[10] DePuy Synthes, CRIF, USA.

7.5.5 Placas bloqueadas de bloqueio cônico[11]

Para estabilização das osteotomias de acetábulo desse grupo, foram empregadas placas de reconstrução bloqueadas cortáveis de bloqueio cônico e parafusos do sistema micro de 1,7 mm. Incialmente, as placas possuíam 26 orifícios. As mesmas foram cortadas em segmentos de 4 orifícios.

Foi procedida moldagem com auxílio de retorcedores manuais e colocação das buchas nos orifícios. A placa foi aplicada na porção dorsal do acetábulo. A colocação dos parafusos obedeceu a seguinte ordem: parafuso cranial mais próximo à linha de fratura, parafuso caudal mais próximo à linha de fratura, parafusos das extremidades. A perfuração dos orifícios foi realizada com broca de 1,3 mm e guia de broca bloqueado (Figura 16).

Figura 16 – A – Estabilização de osteotomia de acetábulo com placa bloqueada de reconstrução de bloqueio cônico com quatro orifícios região dorsal do acetábulo da hemipelve esquerda, com dois parafusos craniais e dois caudais. B – Detalhe da redução da osteotomia.

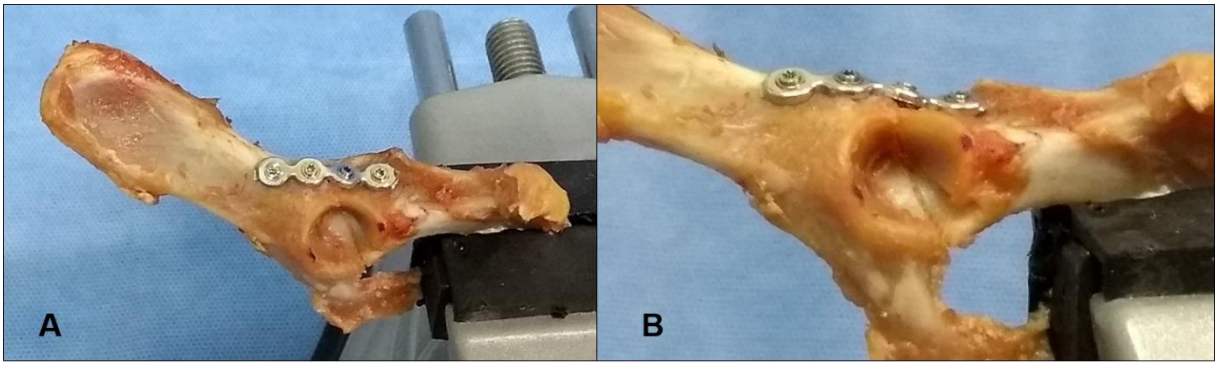

Fonte: Dal-Bó, Í. S. (2018).

[11] Intrauma, Fixin, Italy.

7.5.6 Avaliação da redução da osteotomia

A redução da osteotomia foi avaliada por meio de molde da superfície articular acetabular. A metodologia utilizada foi semelhante à realizada por Stubbs et al. (1998), Lanz et al. (1999), Beaver et al. (2000) e Amato et al. (2008).

Foi utilizado silicone de condensação, material para moldagem odontológica, composto por polidimetilsiloxano[12]. A preparação foi feita de acordo com as instruções do fabricante. O material foi depositado na região acetabular, após estabilização com o implante de cada grupo. Foi realizada pressão digital leve e aguardou-se até a secagem do mesmo. O espaço entre os fragmentos ou desnível entre eles foi preenchido pelo silicone durante o endurecimento formando uma impressão fidedigna à superfície articular acetabular. Uma vez seco, o silicone foi removido do acetábulo e realizada mensuração do defeito.

A análise das impressões de silicone de condensação foi realizada por três avaliadores cegos, desconhecedores a qual grupo pertencia cada impressão avaliada. Cada avaliador realizou três mensurações com paquímetro digital e, então, realizou-se a média entre elas.

A redução foi classificada como (Figura 17):

- Grau I: redução anatômica perfeita, ausência de espaço e de degrau entre os fragmentos ósseos.
- Grau II: presença de espaço entre os fragmentos ósseos com bom alinhamento da superfície articular.
- Grau III: presença de degrau entre os fragmentos ósseos com discreto mal alinhamento da superfície articular.
- Grau IV: presença de espaço e degrau entre os fragmentos ósseos com alinhamento grosseiro da superfície articular.

[12] Zhermack, Kit Silicone de Condensação Zetaplus, Italy.

Figura 17 - A – Confecção de molde da superfície articular com silicone de condensação. B e C – Vistas lateral e dorsal, respectivamente, da redução grau I. D e E – Vistas lateral e dorsal da redução grau II. E e G – Vistas lateral e dorsal da redução grau III. H e I – Vistas lateral e dorsal da redução grau IV. As setas indicam a linha de osteotomia.

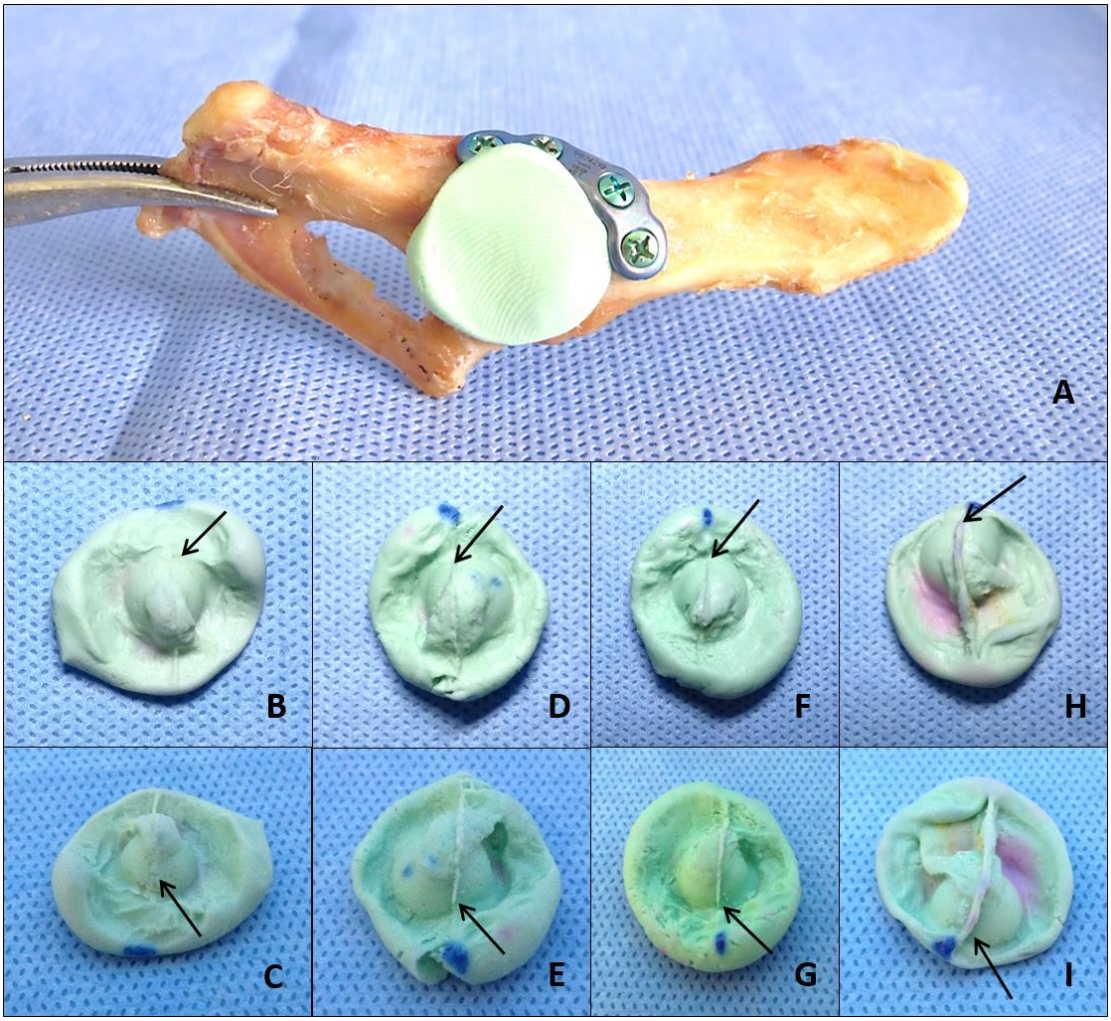

Fonte: Dal-Bó, Í. S. (2016).

7.6 TESTE DE FLEXÃO EM TRÊS PONTOS

Durante a realização dos ensaios biomecânicos, foi instilada solução de NaCl a 0,9% com finalidade de evitar o ressecamento dos corpos de prova. Os mesmos foram realizados em ambiente com temperatura controlada (23°C) logo após os procedimentos cirúrgicos.

O dispositivo para o ensaio de flexão em três pontos foi desenvolvido para o presente estudo pelo tecnólogo em saúde César Augusto Martins Pereira do Laboratório de Investigação Médica do Sistema Musculoesquelético (LIM-41) do Instituto de Ortopedia e Traumatologia do Hospital das Clínicas da Faculdade de Medicina da Universidade de São Paulo.

O dispositivo era composto por uma base de aço em formato retangular presa à máquina de ensaios, com dois frisos longitudinais laterais. A base suportava dois atuadores, um para acomodar o ílio e outro para o ísquio (atuadores inferiores). Os atuadores inferiores eram compostos por uma porção de metal e uma outra impressa por meio de prototipagem. Os mesmos foram acoplados à base de metal para que pudessem deslizar nos frisos para esquerda ou direita, permitindo centralização do acetábulo em relação ao atuador superior. Os atuadores inferiores também eram perfurados, sendo possível ajustar a altura por meio do aperto de parafusos localizados nas perfurações. Além disso, era possível movimentar a hemipelve para frente e para trás pois a porção prototipada de cada atuador deslizava na respectiva base de metal.

A hemipelve foi posicionada com a concavidade do acetábulo voltada para cima e a aplicação da carga ocorreu no sentido ventral para dorsal do acetábulo. A angulação entre o atuador superior e o ílio foi de 110°. Essa medida foi baseada em estudo semelhante realizados em cães, que simulavam angulação entre a diáfise femoral e o acetábulo durante o apoio do membro (HARDIE et al., 1999). Não foram encontrados estudos similares em gatos.

O atuador superior era composto de uma haste cilíndrica que era presa à célula de carga (parte móvel da máquina) por meio de rosca. Na outra extremidade, era acoplada uma esfera metálica que entrava em contato com o acetábulo fazendo com que a transferência de carga fosse distribuída em toda sua superfície articular,

mimetizando a cabeça do fêmur. O atuador superior de deslocava para baixo aplicando a força no acetábulo. Para melhor adaptação aos diferentes diâmetros acetabulares, foram confeccionadas três esferas, de 6, 8 e 10 mm de diâmetro (Figuras 18 e 19).

Figura 18 – Posicionamento da hemipelve do grupo bloqueio convencional durante o ensaio de flexão em três pontos. No detalhe: encaixe do dispositivo simulando a cabeça do fêmur no acetábulo.



Fonte: Dal-Bó, Í. S. (2017)

Figura 19 - Desenho esquemático do dispositivo para ensaio de flexão em três pontos.

A: Base do dispositivo que apóia a porção móvel dos atuadores inferiores.
B: Porção de metal do atuador/base para tuberosidade isquiática.
C: Porção impressa por prototipagem do atuador/base para tuberosidade isquiática.
D: Porção de metal do atuador/base para crista do ílio.
E: Porção impressa por prototipagem do atuador/base crista do ílio.
F: Corpo de prova: hemipelve esquerda.
G: Atuador superior em formato de cabeça femoral.
H: Base para o atuador superior. Conecta o dispositivo à celula de carga.
I: Célula de carga de 30000 N.

a, b: distâncias entre os centros dos atuadores e o eixo do atuador superior
c, d: distâncias entre a extremidade lateral dos atuadores inferiores e a extremidade da base do dispositivo.

RA: centro do apoio para a crista do ílio.
RB: centro do apoio para a tuberosidade isquiática.
P: eixo do atuador superior.
L: centro da base do dispositivo.

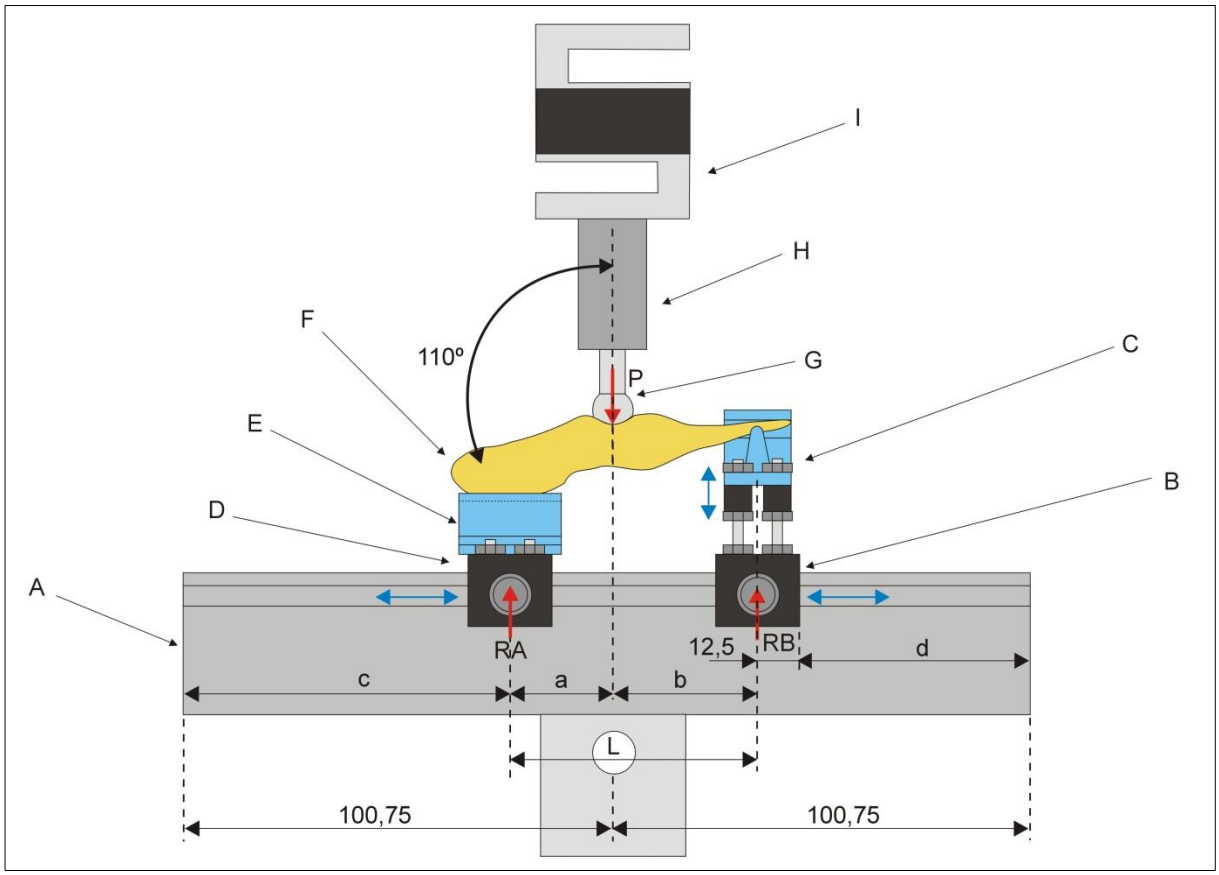

Fonte: Pereira, C. A. M. (2017).

Cada hemipelve foi submetida ao ensaio de flexão em três pontos destrutivo com aplicação de carga lenta e progressiva até o limite de resistência máxima, ou seja, falha catastrófica da fixação.

Os ensaios foram realizados na máquina de ensaios universal Kratos[13], com célula de carga de 3000 kgf (3000 kg ou 30000 N). A carga máxima prevista para o ensaio foi de 2500 N (250 kg), com ruptura (% da carga máxima prevista) de 20% e velocidade de deslocamento de 5 mm/min.

Os dados referentes à força e deslocamento do atenuador foram enviados ao computador IBM®-PC através de um sistema de aquisição analógica TRACOMP-W95 (TRCV61285) da Kratos® permitindo a gravação dos parâmetros e gráficos para posterior análise. A partir dos ensaios biomecânicos foram obtidos os valores de pico 1, momento 1, deformação para pico 1 (defo pico 1), pico 2, momento 2, deformação para pico 2 (defo pico 2), momento máximo, deformação para pico máximo (defo pico max), rigidez e rigidez estrutural.

A seguir, encontram-se as definições simplificadas e como foram calculadas as variáveis:

Em alguns ensaios, ocorreram dois picos, onde o primeiro foi menor que o segundo e, em alguns casos, o contrário. Por essa razão, esses pontos foram chamados de pico 1 e pico 2. Então em cada ponto referente ao dois picos do gráfico, é possível determinar, a força, a deformação e o momento de flexão:

- Pico (N) - força máxima defo pico (mm) - é o quanto a região do cutelo se deslocou, também chamada de flecha.
- Momento (N.mm) - é o momento de flexão calculado por uma fórmula que leva em conta as distancias entre os apoios e o cutelo. A fórmula é Momento = P (força) x a x b / L, onde a e b são as distancias dos apoios em relação ao cutelo e L é a soma de a + b.
- Momento e deformação para pico máximo - são os valores calculados para o pico de maior valor.

[13] Kratos®, modelo KE 3000, São Paulo, Brasil.

- Rigidez - a rigidez à flexão é a relação entre a força medida pela máquina e a deformação sofrida pelo corpo de prova/implante, essa variável não leva em conta o material que ele é feito, a distância entre os apoios e também a geometria do corpo de prova (momento de inérica). Mas é o valor mais encontrado na literatura em relação a ensaios de flexão.
- Rigidez estrutural - rigidez à flexão do material levando em conta o módulo de elasticidade e o momento de inércia, que pode ser constante se for uma estrutura de um material homogêneo com geometria constante (tubo ou um cilindro de aço, por exemplo), ou variável, se for uma estrutura com geometria diferente ao longo de seu eixo. No caso da pelve, além da geometria ser variável, o módulo de elasticidade é diferente para cada material do corpo de prova (osso e material de implante).

Utilizando os gráficos de força e deslocamento gerados pela máquina Kratos e as distancias entre os apoios do dispositivo de flexão a três pontos (Figura 20) foi possível calcular a resistência e rigidez estrutural à flexão.

Figura 20 – Diagrama de uma estrutura submetida a flexão a três pontos.

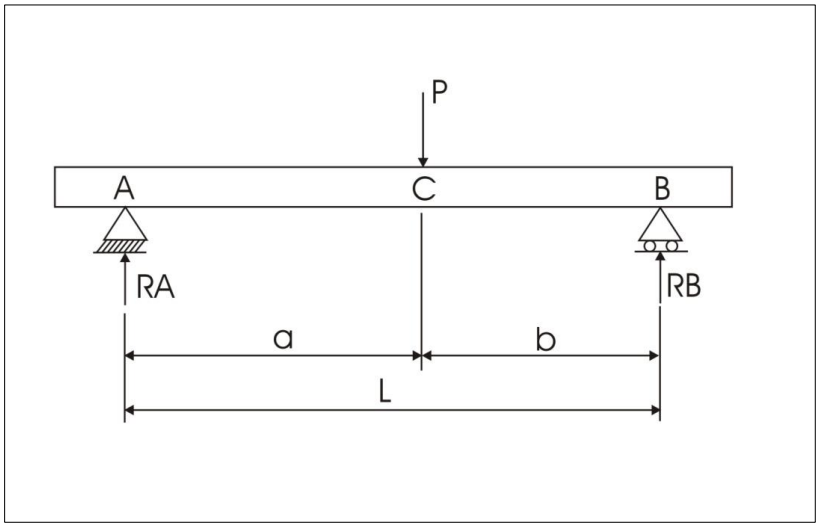

Fonte: Pereira, C. A. M. (2018).

A resistência à flexão foi calculada utilizando os conceitos da mecânica estática de um corpo em equilíbrio:

$$RA + RB = P$$

$$\sum MA = 0 \rightarrow P.a = RB.L \rightarrow RB = \frac{P.a}{L}$$

$$\sum MB = 0 \rightarrow P.b = RA.L \rightarrow RA = \frac{P.b}{L}$$

$$\sum MC = 0 \rightarrow RA.a = RB.b$$

$$\therefore$$

$$MC = RB.b = \frac{P.a.b}{L} \rightarrow MC = \frac{P.a.b}{L} \ (equação\ 1)$$

Onde:
RA- força de reação na região da asa do ílio (N)
RB - força de reação na região do ísquio (N)
P - força máxima atuante na região do acetábulo e medida pela célula de carga (N)
MA, MB e MC- momento aplicado nos pontos A, B e C respectivamente (N.mm)
a - distância entre o apoio do ílio e o atuador esférico (mm)
b - distância entre o apoio do ísquio e o atuador esférico (mm)
L - distância entre os apoios do ísquio e ílio (mm)

Portanto, o momento máximo (resistência à flexão) atuante na região do atuador foi calculado utilizando a equação 1 com os parâmetros força máxima (P), distancias dos apoios em relação ao atuador (a e b) e distancia entre os apoios (L), onde L, a e b foram determinados de acordo com o tamanho da hemipelve de cada animal.

Para uma estrutura submetida a flexão a três pontos, a força aplicada pelo atuador e o deslocamento medido pela máquina (flecha) são variáveis dependentes do módulo de elasticidade do material (E), do momento de inércia (I) e das distâncias dos apoios em relação ao atuador (a,b, e L). A flecha pode ser relacionada como as outras variáveis pela seguinte equação:

$$f = \frac{P.a^2.b^2}{3.E.I.L} \ (Gieck, K. 1990)$$

O módulo de elasticidade e o momento de inércia não foram determinados devido aos diferentes materiais envolvidos (osso e metal) e a complexidade geométrica da hemipelve, no entanto, as outras variáveis foram medidas, portanto o produto do módulo de elasticidade (E) pelo momento de inércia (I) pode ser determinado da seguinte forma:

$$EI = \frac{P.a^2.b^2}{3.f.L} \ (equação\ 2)$$

O produto E.I também é conhecido como rigidez estrutural a flexão, ou seja, é uma rigidez que leva em consideração a força (P) e a flecha (f) medida pela máquina e as distancias dos apoios (a,b e L). No entanto, se levarmos em conta somente os parâmetros força (P) e flecha (f), a relação entre elas é conhecida como rigidez a flexão:

$$K = \frac{\Delta P}{\Delta f} \ (equação\ 3)$$

Onde:
K - rigidez a flexão (N/mm)
ΔP - diferença da força medida entre dois pontos na região linear do gráfico (N)
Δf - diferença da flecha medida entre dois pontos na região linear do gráfico (mm)

Para facilitar o cálculo da rigidez estrutural à flexão, foi utilizado a rigidez a flexão (K) que é facilmente determinada a partir do gráfico de força versus deslocamento fornecida pela máquina de ensaios. Portanto a rigidez estrutural à flexão pode ser calculada substituindo $P.f^{-1}$ da equação 2 por K:

$$EI = \frac{K.a^2.b^2}{3.L} \ (equação\ 4)$$

A rigidez estrutural à flexão é expressa em $N.mm^2$.

7.7 ANÁLISE ESTATÍSTICA

Foram digitados os dados no programa Excel e posteriormente exportados para o programa SPSS v. 20.0 para análise estatística. Foram descritas as variáveis categóricas por frequências e percentuais. Foram descritas as variáveis quantitativas pela média e desvio padrão. Foram comparadas as variáveis categóricas pelo teste de Qui-quadrado ou teste Exato de Fisher. As variáveis quantitativas foram comparadas pelo teste t de Student para amostras independentes quando a comparação foi realizada entre duas categorias, ou teste de Análise de Variância (ANOVA) seguido do teste post hoc de Tukey quando a comparação foi realizada entre mais de duas categorias. Variáveis quantitativas foram correlacionadas pelo coeficiente de correlação de Pearson r. Foi considerado um nível de significância de 5%.

Resultados

8 RESULTADOS

Os resultados serão abordados conforme os tópicos abaixo.

8.1 CORPOS DE PROVA

Foram utilizadas 32 hemipelves provenientes de 32 cadáveres de gatos adultos, sendo 17 fêmeas e 15 machos, 18 gatos eram sem raça definida (SRD) e 4 eram siameses. Nenhum corpo de prova foi excluído. As médias dos pesos são apresentadas nas tabelas 1 e 2.

Tabela 1 – Pesos dos cadáveres de gatos.

	Todos peso (kg)	Fêmeas peso (kg)	Machos peso (kg)
Média	3,66	3,31	4,06
DP	1,10	1,06	1,02
Mediana	3,70	3,00	4,10
Mínimo	2,05	2,05	2,05
Máximo	5,60	5,60	5,60

Fonte: Da-Bó, Í. S. (2018)
Nota: a tabela com os dados de todos os animais encontra-se no apêndice A.

Foi encontrada diferença significativa entre os pesos dos machos e das fêmeas (p=0,049).

Tabela 2 – Pesos dos cadáveres de gatos divididos por grupos.

	Parafuso peso (kg)	Bloqueio convencional peso (kg)	CRIF peso (kg)	Bloqueio cônico peso (kg)
Média	3,74	3,59	3,16	4,15
DP	1,09	1,25	0,88	1,11
Mediana	3,70	3,73	3,03	4,20
Mínimo	2,20	2,05	2,05	2,50
Máximo	5,60	5,60	5,00	5,40

Fonte: Da-Bó, Í. S. (2018)
Nota: a tabela com os dados de todos os animais encontra-se no apêndice B.

8.2 DENSITOMETRIA ÓPTICA RADIOGRÁFICA

Comparando-se os dados de:

- Densitometria x sexo: A média de densitometria (mmAl) dos machos foi 11,53 mm (desvio padrão de 2,12) e a média das fêmeas é de 11,94 (desvio padrão de 1,73), não havendo diferença estatisticamente significativa entre estes (*p*=0,550).
- Densitometria x peso: Quando avaliada a correlação entre a densitometria e o peso dos animais, não houve correlação estatisticamente significativa (r= -0,18, *p*=0,316).
- Densitometria x animais de cada grupo: Os grupos parafuso, bloqueio convencional e CRIF apresentaram valores maiores de densitometria em relação ao grupo bloqueio cônico. Foi observada diferença estatisticamente significativa (*p*=0,011). As diferenças foram localizadas entre os grupos bloqueio cônico e parafuso (*p*=0,022) e entre os grupos bloqueio cônico e CRIF (*p*=0,017) (Tabela 3 e Gráfico 1).

Tabela 3 – Tabela comparativa da densitometria entre os grupos.

	Parafuso n=8	Bloqueio convencional n=8	CRIF n=8	Bloqueio cônico n=8	*p*
Densitometria (mm Al)	12,49±2,10[a]	11,99±1,13[a,b]	12,57±2,13[a]	9,95±0,76[b]	**0,011**

Dados apresentados pela média±desvio padrão e comparados pelo teste ANOVA seguido de Tukey. A,b: letras diferentes representam diferenças estatisticamente significativas.

Nota: Os resultados da densitometria óptica radiográfica se encontram no Anexo C.

Fonte: Da-Bó, Í. S. (2018)

Gráfico 1 – Comparação das médias da densitometria óptica radiográfica entre os grupos.

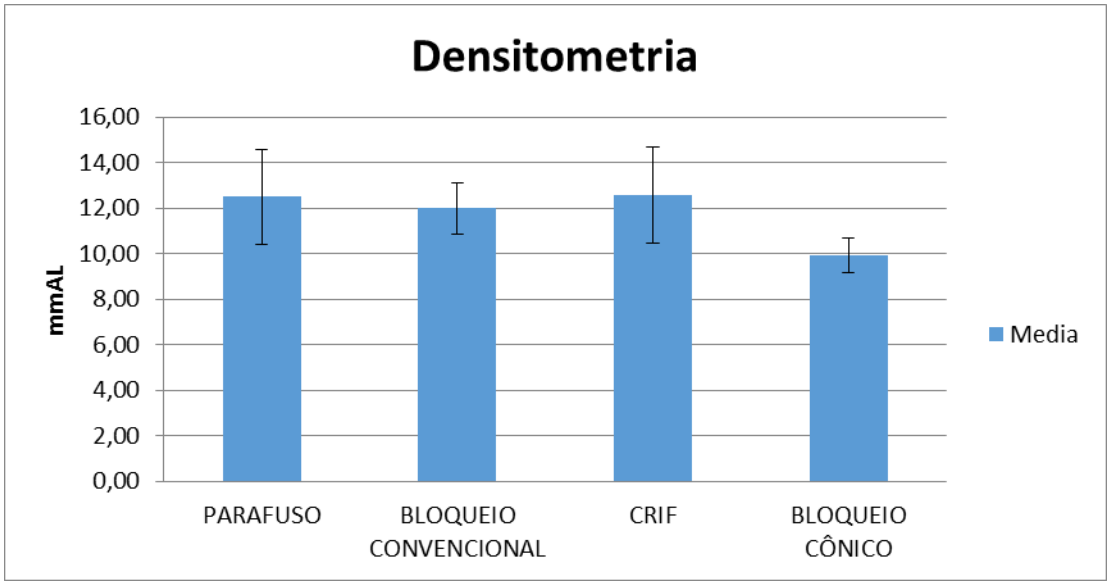

Fonte: Da-Bó, Í. S. (2018)

8.3 AVALIAÇÃO DA REDUÇÃO DA OSTEOTOMIA

Os dados referentes à redução da osteotomia encontram-se no apêndice C. O gráfico 2 evidencia quantos corpos de prova apresentaram cada grau de redução da osteotomia em relação a todos os corpos de prova. O gráfico 3, mostra quantos animais de cada grupo foram classificados em cada grau de redução da osteotomia.

Gráfico 2 – Graus de redução da osteotomia em relação a todos os corpos de prova.

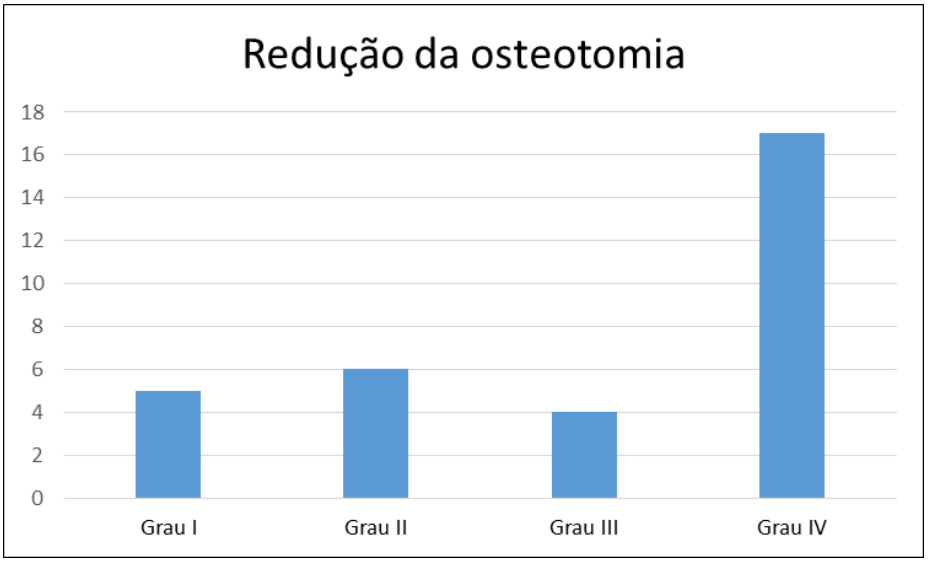

Fonte: Da-Bó, Í. S. (2018)

Gráfico 3 – Graus de redução das osteotomias de acordo com o grupo.

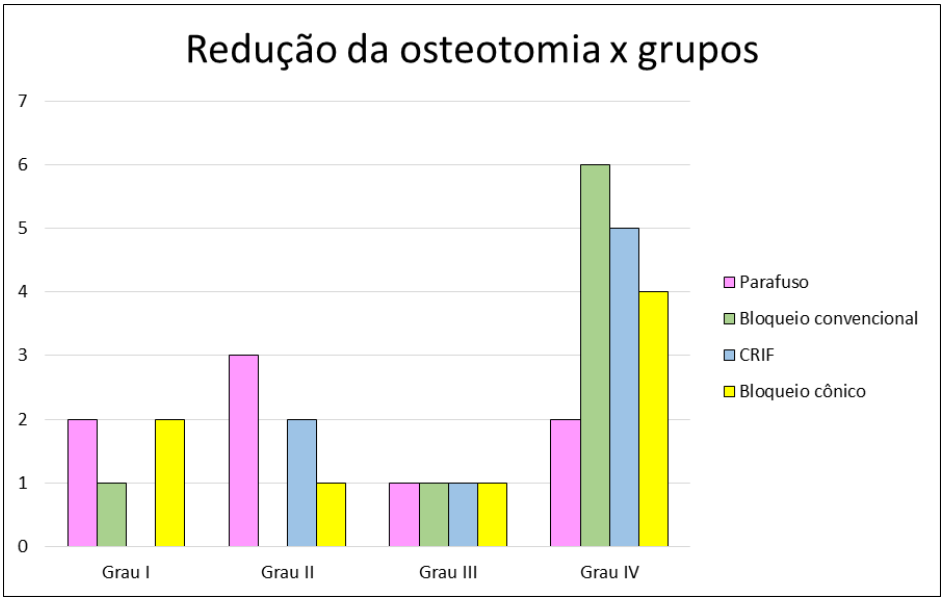

Fonte: Da-Bó, Í. S. (2018)

Os menores graus de redução da osteotomia, ou seja, melhor redução, foram encontrados nos grupos parafuso e bloqueio cônico. Já os piores resultados foram encontrados nos grupos bloqueio convencional e CRIF. Quando comparados os dados da redução da osteotomia entre os grupos é possível observar diferença para a média da presença do degrau, localizando-se esta diferença entre os grupos CRIF e bloqueio cônico (p=0,028), e os grupos CRIF e parafuso (p=0,013) (Tabela 4).

Tabela 4 –Tabela comparativa dos dados da redução da osteotomia entre os grupos.

Grupo	Parafuso n=8		Bloqueio convencional n=8		CRIF n=8		Bloqueio cônico n=8		*p*
Classificação Grau	N	%	N	%	n	%	n	%	
I	2	25,0	1	12,5	-	-	2	25,0	0,576
II	3	37,5	-	-	2	25,0	1	12,5	
III	1	12,5	1	12,5	1	12,5	1	12,5	
IV	2	25,0	6	75,0	5	62,5	4	50,0	
	Média	DP	Média	DP	Média	DP	Média	DP	
Média espação (mm)	0,26	0,26	0,43	0,36	0,48	0,27	0,23	0,27	0,327
Média degrau (mm)	0,13[b]	0,16	0,22[a,b]	0,12	0,56[a]	0,43	0,17[b]	0,20	**0,013**

Variaveis categóricas descritas pelo n(%) e comparadas pelo teste de Qui-quadrado. Variaveis quantitativas descritas pela média±desvio padrão e comparadas pelo teste ANOVA. [a,b]: letras diferentes representam medias diferentes estatisticamente.

Fonte: Da-Bó, Í. S. (2018)

Foram calculados os coeficientes de correlação intraclasse para avaliar a concordância entre as medidas avaliadas pelos três avaliadores. Estes coeficientes foram descritos na tabela 6, e é possível observar que a melhor concordância para a média do espaço foi entre os avaliadores 1 e 2, sendo esta muito boa. Os avaliadores 1 e 3 concordaram pouco assim como os avaliadores 2 e 3. Para o degrau, a concordância foi boa entre todos os avaliadores (Tabela 5).

Tabela 5 – Tabela descritiva do coeficiente de correlação intraclasse entre os avaliadores para as medidas de osteotomia

Média espaço	CCI (IC95%)	*P*
Avaliador 1 versus avaliador 2	0,84 (0,68-0,92)	<0,001
Avaliador 1 versus avaliador 3	0,43 (0,08-0,68)	0,009
Avaliador 2 versus avaliador 3	0,38 (0,05-0,79)	0,018
Média degrau		
Avaliador 1 versus avaliador 2	0,77 (0,57-0,88)	<0,001
Avaliador 1 versus avaliador 3	0,86 (0,72-0,93)	<0,001
Avaliador 2 versus avaliador 3	0,67 (0,41-0,83)	<0,001

CCI: coeficiente de correlação intraclasse; IC95%: intervalo de 95% de confiança.

Fonte: Da-Bó, Í. S. (2018)

8.4 TESTE DE FLEXÃO EM TRÊS PONTOS

Os gráficos 4, 5 e 6 representam as varáveis momento máximo, deformação para pico máximo e rigidez estrutural de acordo com os grupos.

Gráfico 4 – Comparação das médias para variável momento máximo entre os grupos.

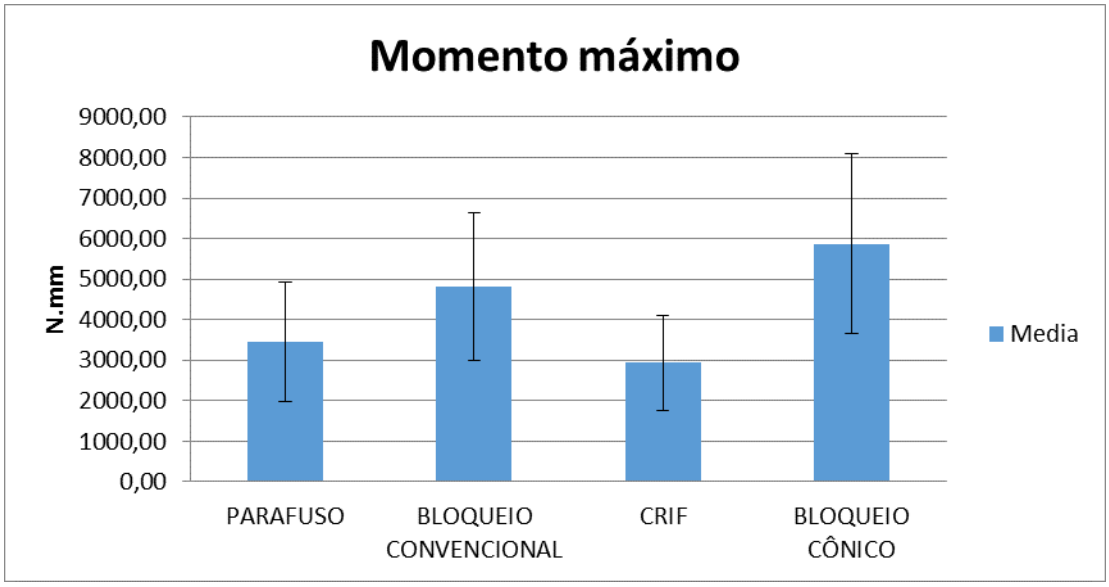

Fonte: Da-Bó, Í. S. (2018)

Gráfico 5 – Comparação das médias para variável deformação para pico máximo entre os grupos.

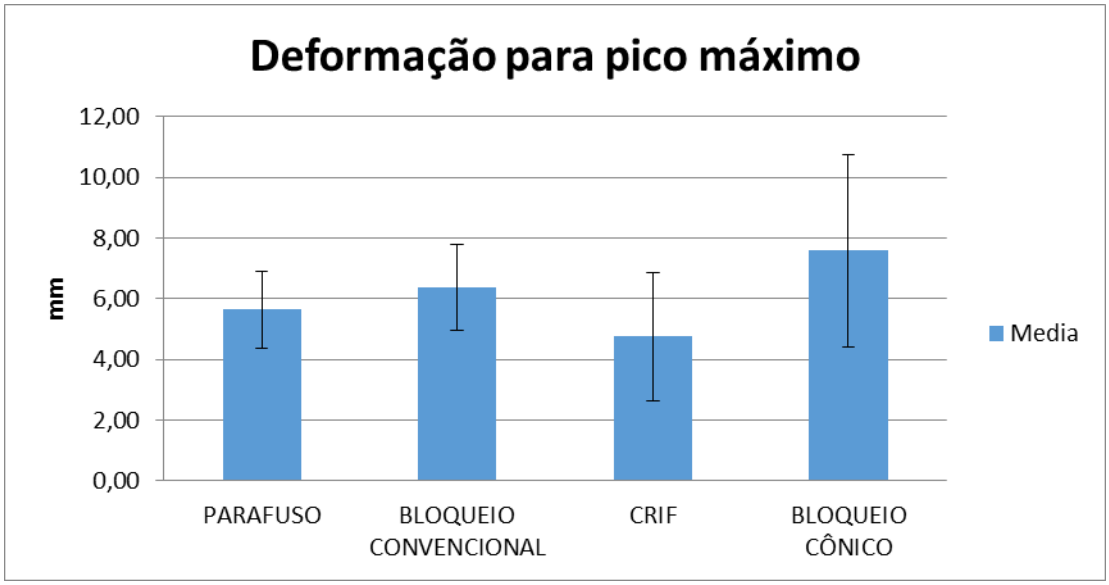

Fonte: Da-Bó, Í. S. (2018)

Gráfico 6 - Comparação das médias para variável rigidez estrutural entre os grupos.

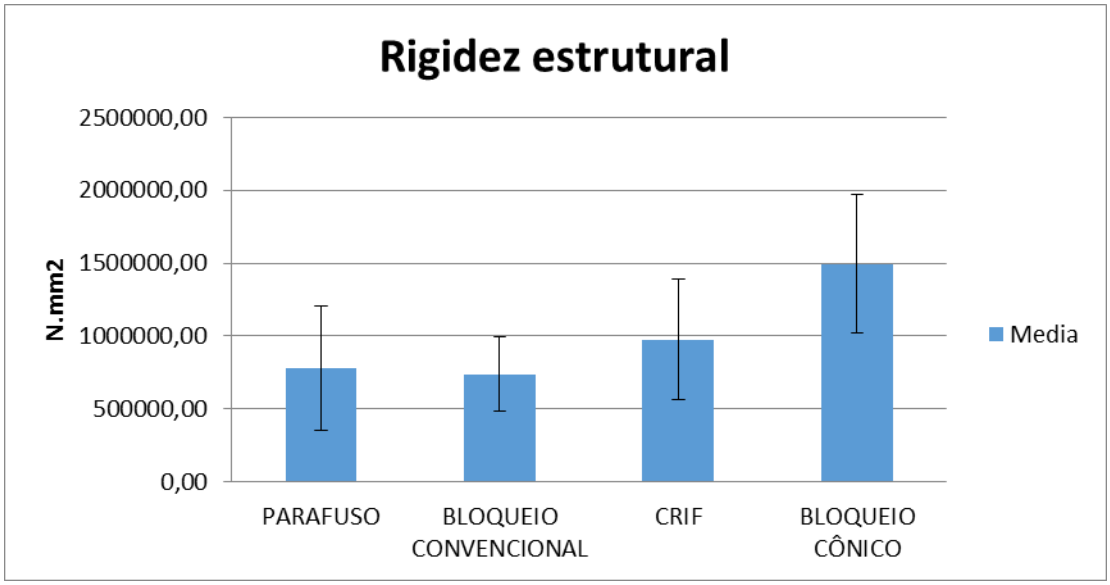

Fonte: Da-Bó, Í. S. (2018)

Os maiores valores de pico 1, momento 1, deformação para pico 1, momento máximo, deformação para pico máximo foram os do grupo bloqueio cônico, seguido pelos grupos bloqueio convencional, parafusos e CRIF. Os valores de rigidez e rigidez estrutural foram maiores para o grupo boqueio cônico, seguido pelos grupos CRIF, parafuso e bloqueio convencional.

Os dados dos testes biomecânicos encontram-se no apêndice B.

Foram comparados os dados dos ensaios biomecânicos entre machos e fêmeas, e houve diferença estatisticamente significativa para o diâmetro da cabeça do fêmur (atuador superior), havendo mais machos que usaram cabeça do fêmur de 10 mm (46,7%) comparados com as fêmeas (11,8%) (p=0,049). Não houve outras diferenças estatisticamente significativas (Tabela 6).

Tabela 6 – Tabela comparativa dos dados dos ensaios biomecânicos entre os machos e as fêmeas.

Sexo	Feminino			Masculino			*P*
Diâmetro cabeça fêmur	n avaliado	N	%	n avaliado	N	%	
	17			15			**0,049**
8 mm		15	88,2		8	53,3	
10 mm		2	11,8		7	46,7	
	n avaliado	Média	DP	n avaliado	Média	DP	
pico 1 (N)	17	177,51	99,11	15	168,38	74,59	0,773
momento 1 (N.mm)	17	4267,59	2319,10	15	4155,01	1821,84	0,881
defo pico 1 (mm)	17	5,66	2,52	15	5,16	1,97	0,544
pico 2 (N)	5	105,82	38,69	3	179,47	88,60	0,144
momento 2 (N.mm)	5	2526,36	885,99	3	4522,15	1884,84	0,081
defo pico 2 (mm)	5	5,69	2,15	3	7,96	2,02	0,192
momento max (N.mm)	17	4369,11	2217,53	15	4155,01	1821,84	0,769
defo pico max (mm)	17	6,38	2,22	15	5,76	2,38	0,448
rigidez (N/mm)	17	44,32	17,23	15	54,55	25,26	0,186
rigidez estrutural [E.I] (N.mm2)	17	871218,34	351281,28	15	1137979,39	591624,55	0,126

Variaveis categóricas descritas pelo n(%) e comparadas pelo teste Exato de Fisher. Variaveis quantitativas descritas pela média±desvio padrão e comparadas pelo teste t de Student para amostras independentes.

Fonte: Da-Bó, Í. S. (2018)

Foram comparados os dados provenientes dos ensaios biomecânicos x peso: A média de peso dos animais que usaram da cabeça do femur de 8 mm de diâmetro foi de 3,40 kg (desvio padrão de 1,06 kg) e daqueles animais cujo diâmetro foi 10 mm foi 4,32 (desvio padrão de 0,95), sendo esta diferença estatisticamente significativa (*p*=0,031). Na tabela abaixo são apresentadas as correlações do peso com as variáveis quantitativas dos ensaios biomecânicos. Houve uma correlação moderada, direta e estatisticamente significativa do peso com o pico 1, com o momento 1 e com o momento máximo. A deformação para pico 2 se correlacionou de forma estatisticamente significativa, direta e forte com o peso (Tabela 7).

Tabela 7.- Tabela da correlação entre o peso e as variáveis dos ensaios biomecânicos.

		Peso (kg)
pico 1 (N)	r	0,36
	p	**0,046**
momento 1 (N.mm)	r	0,38
	p	**0,032**
defo pico 1 (mm)	r	0,26
	p	0,144
pico 2 (N)	r	0,40
	p	0,328
momento 2 (N.mm)	r	0,49
	p	0,217
defo pico 2 (mm)	r	0,75
	p	**0,031**
momento MAX (N.mm)	r	0,37
	p	**0,039**
defo pico MAX (mm)	r	0,24
	p	0,178
rigidez (N/mm)	r	0,17
	p	0,347
rigidez estrutural [E.I] (N.mm2)	r	0,21
	p	0,241

r: coeficiente de correlação de Pearson

Fonte: Da-Bó, Í. S. (2018)

Quando comparados os dados dos ensaios biomecânicos entre os grupos houve diferenças estatisticamente significativas.

- As variáveis do momento 2 não foram comparadas em função do tamanho de amostra pequeno para cada grupo e dados faltantes, uma vez que nem todos os corpos de prova apresentaram o segundo pico.
- Houve diferença para o pico 1, sendo que o grupo CRIF foi diferente estatisticamente do grupo bloqueio cônico (p=0,012).
- Para o momento 1, a diferença localizou-se entre os grupos parafuso e bloqueio cônico (p=0,046), e entre os grupos CRIF e bloqueio cônico (p= 0,007).
- Para a variável deformação para pico 1 a diferença localizou se entre os grupos CRIF e bloqueio cônico (p=0,013) e entre os grupos CRIF e bloqueio convencional (p=0,046).
- Na variável momento máximo a diferença esteve entre os grupos parafuso e bloqueio cônico (p=0,041) e entre os grupos CRIF e bloqueio cônico (p=0,010).
- Na variável rigidez a diferença esteve localizada entre os grupos parafuso e bloqueio cônico (p=0,002) e entre os grupos bloqueio convencional e bloqueio cônico (p=0,002).
- Na variável rigidez estrutural a diferença esteve localizada entre os grupos parafuso e bloqueio cônico (p=0,007) e entre os grupos bloqueio convencional e bloqueio cônico (p=0,004) (Tabela 8).

Tabela 8 – Tabela comparativa dos dados dos ensaios biomecânicos entre os grupos.

Grupo	Parafuso n=8		Bloqueio convencional n=8		CRIF n=8		Bloqueio cônico n=8		*p*
	N	%	n	%	n	%	n	%	
Diâmetro cabeça fêmur									0,637
8 mm	5	62,5	5	62,5	7	87,5	6	75,0	
10 mm	3	37,5	3	37,5	1	12,5	2	25,0	
	Média	DP	Média	DP	Média	DP	Média	DP	
pico 1 (N)	140,18[a,b]	57,36	194,91[a,b]	71,95	115,78[a]	57,93	242,06[b]	104,30	**0,011**
momento 1 (N.mm)	3450,60[a]	1468,98	4775,36[a,b]	1863,00	2755,99[a]	1319,89	5877,33[b]	2226,50	**0,007**
defo pico 1 (mm)	5,42[a,b]	1,01	6,16 [b]	1,82	3,43[a]	0,88	6,70[b]	3,23	**0,014**
momento max (N.mm)	3450,60[a]	1468,98	4815,88[a,b]	1820,76	2931,18[a]	1179,36	5877,33[b]	2226,50	**0,008**
defo pico max (mm)	5,64	1,26	6,38	1,43	4,75	2,12	7,59	3,16	0,076
rigidez (N/mm)	37,39[a]	19,59	36,66[a]	12,67	51,05[a,b]	22,67	71,35[b]	10,57	**0,001**
rigidez estrutural [E.I] (N.mm2)	779273,99[a]	427372,34	736011,90[a]	254901,03	975576,15[a,b]	415043,61	1494188,29[b]	477666,91	**0,003**

Variaveis categóricas descritas pelo n(%) e comparadas pelo teste de Qui-quadrado. Variaveis quantitativas descritas pela média±desvio padrão e comparadas pelo teste ANOVA. [a,b]: letras diferentes representam medias diferentes estatisticamente.

Fonte: Da-Bó, Í. S. (2018)

Na tabela 9 encontram-se listadas as dificuldades para realização da estabilização da osteotomia de acetábulo bem como observações após os ensaios biomecânicos.

Tabela 9: Observações/dificuldades encontradas durante estabilização da osteotomia e observações após o ensaio de flexão em três pontos de acordo com os grupos. A tabela continua nas próximas duas páginas.

Gato	Grupo	Observações /dificuldades durante estabilização da osteotomia	Observações pós ensaio de flexão em três pontos
1	parafuso	--	abertura *gap* e soltura paraf cranial com deslocamento pmma
2	parafuso	paraf caudal na linha de osteotomia	abertura *gap*, fratura ao redor paraf caudal, deslocamento pmma, girou
3	parafuso	--	abertura *gap*, fratura sobre paraf cranial, deslocamento pmma, flexionou muito antes da falha
4	parafuso	paraf caudal na linha de osteotomia	abertura *gap*, flexionou muito antes da falha
5	parafuso	--	abertura *gap*, fratura fragmento caudal na sua região dorsal
6	parafuso	paraf caudal muito próximo à linha de osteotomia	abertura *gap*, fratura região ventral acetábulo sem deslocamento
7	parafuso	paraf caudal na linha de ostomia	abertura *gap*, deslocamento pmma, girou após falha
27	parafuso	--	abertura *gap*
8	bloqueio convencional	1° paraf caudal muito próximo à linha de osteotomia	abertura *gap*, fratura fragmento caudal
9	bloqueio convencional	1° paraf caudal na linha de osteotomia	abertura *gap*
10	bloqueio convencional	--	abertura *gap*
11	bloqueio convencional	--	abertura *gap*, fratura na porção dorsal dos parafusos craniais
14	bloqueio convencional	1° paraf caudal na linha da osteotomia	abertura *gap*, fratura púbis
15	bloqueio convencional	2° paraf cranial e 1° caudal na linha de osteotomia	abertura *gap*, fratura região 1° paraf caudal

Gato	Grupo	Observações /dificuldades durante estabilização da osteotomia	Observações pós ensaio de flexão em três pontos
16	bloqueio convencional	--	pequena abertura do *gap*
23	bloqueio convencional	--	abertura *gap*, fratura região 2° paraf cranial
13	CRIF	--	abertura *gap*, soltura do 2° paraf cranial
17	CRIF	--	abertura *gap*, fratura região 1° paraf caudal
18	CRIF	--	abertura *gap*, fratura região 1° paraf caudal
20	CRIF	--	abertura *gap*, fratura região 1° paraf caudal
21	CRIF	--	abertura *gap*, fratura região 1° paraf caudal
22	CRIF	--	abertura *gap*, fratura região 1° paraf caudal
24	CRIF	--	fratura região 2° paraf cranial, deslizamento barra do *end clamp*
25	CRIF	--	abertura *gap*
28	bloqueio cônico	1° paraf caudal na linha de fratura	abertura *gap*
29	bloqueio cônico	--	fratura região 2° paraf caudal
30	bloqueio cônico	bucha 1° paraf caudal espanou, mas parafuso firme. 2° paraf caudal não bloqueou	abertura *gap*, fratura região 2° paraf caudal
31	bloqueio cônico	1° paraf caudal na linha de fratura. 1° paraf cranial e 2° paraf caudal não bloquearam	abertura *gap* antes de falhar no gráfico, fratura fragmento cranial
32	bloqueio cônico	1° paraf caudal na linha de fratura. Todos altos. Colocação 1° paraf cranial e 2° paraf caudal difícil	abertura *gap*, fratura ílio sobre os parafusos craniais
33	bloqueio cônico	1° paraf caudal na linha. Mantidos pino e pinça para não perder redução	fratura fragmento caudal

Gato	Grupo	Observações /dificuldades durante estabilização da osteotomia	Observações pós ensaio de flexão em três pontos
34	bloqueio cônico	1° paraf caudal na linha de fratura. Perfuração: 2° paraf cranial, 2° caudal, 1° caudal, 1° cranial. Pino removido durante colocação 2° paraf caudal	abertura *gap*, fissura fragmento caudal
35	bloqueio cônico	--	abertura *gap*, fratura fragmento caudal e fissura púbis

paraf: parafuso, pmma: polimetilmetacrilato

Fonte: Da-Bó, Í. S. (2018)

Durante a realização dos procedimentos cirúrgicos para estabilização da osteotomia de acetábulo no grupo parafuso foram observados:

- Após passagem dos parafusos e cerclagem, a fratura se manteve reduzida. O aperto dos parafusos/cerclagens auxiliou a redução após a remoção do fio de Kirschner.
- Houve necessidade de aperto dos parafusos após a colocação da cerclagem para melhorar a redução/compressão da osteotomia em alguns corpos de prova.

Durante os procedimentos no grupo bloqueio convencional observou-se:

- Em alguns corpos de prova houve perda da redução quando os parafusos foram apertados. Foi possível realizar ajustes na redução soltando e apertando novamente os parafusos.
- Os implantes foram considerados grandes para os gatos avaliados.

Foram observados, durante os procedimentos cirúrgicos do grupo CRIF:

- Foi possível realizar a perfuração para colocação dos parafusos de maneira angulada, a fim de evitar a linha de osteotomia.
- Foi preciso aplicação de muita força durante a moldagem da barra devido ao seu pequeno comprimento havendo necessidade de usar alicate de pressão em alternativa aos retorcedores específicos para esse tipo de implante.
- Após o retorcimento da barra, o deslizamento das presilhas não foi adequado nas regiões mais anguladas da barra.
- Perda da redução da osteotomia quando os parafusos foram aplicados e mais ainda quando foram apertados. Em alguns corpos de prova, a pinça de redução e o fio de Kirschner precisaram ser mantidos durante a colocação do CRIF.
- Esse tipo de implante foi considerado grande para os gatos avaliados.

Durante a realização da estabilização da osteotomia de acetábulo no grupo bloqueio cônico foram observados:

- Dificuldade para moldar a placa e encaixar as buchas após o seu retorcimento. Não foi possível o retorcimento de nenhuma das placas em formato semicircular para sua adequação à região dorsal do acetábulo.
- Perda da redução durante aperto dos parafusos: necessidade de manter o fio de Kirschner e pinça de redução.
- Material da chave *star drive* muito frágil: houve desgaste das ranhuras da chave (a chave “espanou”) durante o aperto dos parafusos.

Em nenhum dos grupos houve lesão da superfície articular durante a perfuração para inserção dos parafusos.

Discussão

9 DISCUSSÃO

A discussão foi realizada em tópicos conforme segue abaixo.

9.1 ASPECTOS GERAIS

Há poucos estudos sobre fraturas de pelve em gatos (MEESON; CORR, 2011; MEESON; GEDDES, 2015). Bookbinder e Flanders em 1992, contudo, caracterizaram as fraturas de pelve em gatos em estudo retrospectivo de dez anos e esta descrição tem sido usada como referência das publicações sobre o tema. Apesar desses autores terem verificado os registros de 103 gatos, poucos detalhes foram descritos sobre as fraturas de acetábulo. Destaca-se também Beck et al. (2005) que caracterizaram a distribuição de carga no acetábulo de gatos durante o apoio do membro, Langley-Hobbs et al. (2006) que descreveram osteossíntese de acetábulo com parafusos e fio de aço com ou sem PMMA em quatro filhotes e Haine et al. (2018) que relataram os resultados de osteossínteses de acetábulo empregando DCP reta, placa bloqueada e associação de parafusos, fio de aço e PMMA em 16 gatos. Tendo em vista a escassez de informações sobre este tema, especialmente em biomecânica, justifica-se realização do presente projeto de pesquisa bem como futuros estudos nessa espécie.

Em cães, no entanto, foram encontrados diversos estudos sobre osteossíntese de acetábulo, entre eles Wheaton et al (1973), Anson et al. (1988), Dyce et al. (1993), Lewis et al. (1997), Stubbs et al. (1998), Lanz et al. (1998), Lanz et al. (1999), Hardie et al. (1999), Beaver et al. (2000), Anderson et al. (2002) e Amato et al. (2008), que foram utilizados como base para metodologia empregada nessa pesquisa e para comparação de resultados.

9.2 COLHEITA E PREPARO DAS AMOSTRAS

O intervalo estabelecido de, no máximo, três horas entre o óbito dos gatos e a coleta das pelves se mostrou satisfatório, uma vez que não foram observadas alterações macroscópicas de decomposição nos tecidos moles e ossos, assim como observado por Dal-Bó (2015) em estudo que utilizou o mesmo intervalo de tempo para coleta de corpos de prova de cadáveres de cães. Optou-se pela definição desse período uma vez que o óbito dos gatos não estava vinculado à pesquisa, portanto, havia necessidade de padronizar o tipo de cadáver adequado para coleta.

A fim de mimetizar as propriedades biomecânicas ósseas *in vivo*, a coleta dos corpos de prova, bem como a realização dos ensaios biomecânicos deveria ser realizada imediatamente após o óbito. Como alternativa, optou-se pelo congelamento a – 20°C como método de preservação, que mesmo quando utilizado por longos períodos, não altera as propriedades físicas dos ossos de acordo com Penha (2004). Não foram observadas alterações que pudessem comprometer os procedimentos de estabilização das osteotomias acetabulares bem como os ensaios biomecânicos após o descongelamento das amostras.

9.3 EXAMES RADIOGRÁFICOS E DENSITOMETRIA ÓPTICA RADIOGRÁFICA

A avaliação do *status* do esqueleto pode ser feita por meio de medidas de densidade mineral óssea, as quais podem auxiliar na determinação do diagnóstico de osteopenia bem como no monitoramento seriado do osso em resposta a afecções, intervenções cirúrgicas ou terapêuticas e em estratégias preventivas relacionadas ao metabolismo ósseo (MURAMOTO et al., 2005). Por ser tecido constituído por porção mineral e orgânica, o osso pode ser avaliado não só por métodos de imagem, que quantificam indiretamente o conteúdo mineral, como também por métodos que envolvam ensaios mecânicos (LOUZADA et al., 2006).

Os exames radiográficos foram utilizados como critério de inclusão, ou seja, os gatos que apresentassem alterações radiográficas nos ossos da pelve ou fêmures,

bem como animais imaturos radiograficamente não foram incluídos. Apenas um animal não foi selecionado para o estudo devido à fratura de ílio consolidada em má união. Sabe-se que apesar da rigorosa padronização da técnica radiográfica, não é possível a obtenção de imagens idênticas em relação à variação de tonalidades de cinza (MURAMOTO et al., 2005). Portanto, a DOR foi empregada como método de inclusão com a finalidade de homogeneizar e diminuir a possibilidade de manter corpos de prova osteopênicos na amostra. Sendo assim, a análise biomecânica foi realizada focada apenas na resistência dos implantes ao ensaio de flexão em três pontos, uma vez que a densidade mineral óssea já havia sido analisada previamente. Não houve necessidade de excluir corpo de prova mediante esse critério. A DOR se mostrou ferramenta simples, prática com valor acessível e foi utilizada como método de comparação em relação ao sexo, peso e entre os grupos conforme Dal-Bó (2015).

No presente estudo, as médias de peso foram maiores nos animais dos grupos parafuso e bloqueio cônico e nos cadáveres do sexo masculino. Quando foi avaliada a correlação entre a densitometria e o peso dos animais, contudo, não houve correlação estatisticamente significativa. No entanto, Muramoto et al. (2005), mencionaram que a variável peso pode influenciar a densidade mineral óssea apresentando correlação positiva quando analisaram e estabeleceram valores de densidade em rádios de cães da raça Poodle por meio da DOR. Não foi observada diferença estatística significativa entre a média da DOR dos gatos machos e fêmeas utilizados nesse trabalho. Muramoto et al. (2005) relataram ainda, fraca correlação entre a idade e densidade mineral óssea. Nesse projeto de pesquisa, não foi avaliada a influência da idade na DOR, uma vez que todos os animais utilizados foram padronizados como adultos.

Foi observada diferença estatisticamente significativa quando foram comparados os valores da DOR entre os grupos bloqueio cônico e parafuso e entre os grupos bloqueio cônico e CRIF, todavia esse achado não comprometeu os testes biomecânicos. Os valores de DOR encontrados no grupo bloqueio cônico foram menores em relação aos demiais grupos, mesmo apresentando média de peso superior a todos os outros.

9.4 ESTABILIZAÇÃO OSTEOTOMIA

Não foi estabelecido método de osteossíntese padrão nesse experimento para a partir dele realizar comparações. Em gatos, apesar da recomendação de tratamento cirúrgico visando redução anatômica, estabilização interna rígida e compressão interfragmentária, ainda não foi definido o implante padrão para osteossíntese acetabular (HAINE et al., 2018), diferentemente dos cães, em que o uso placas está consolidado (WHEATON et al., 1973; ANSON et al., 1988; DYCE et al., 1993; BOSWELL et al., 2001; MATIS, 2005).

Não foi possível intercalar os técnicas de estabilização, pois os procedimentos cirúrgicos foram realizados mediante à disponibilidade dos implantes. Inicialmente, foram realizados os grupos parafuso, bloqueio convencional e CRIF. Os implantes do grupo bloqueio cônico foram adquiridos somente ao final do experimento. Tal intercorrência se deu em função de dificuldade de importação dos mesmos. Antes da aquisição desse sistema, foram cogitados outros dois tipos de placas bloqueadas nacionais (placa de reconstrução cortável e placa específica para osteossíntese de acetábulo, ambas de 2,0 mm), porém, esses sistemas apresentavam dimensões incompatíveis com o tamanho da pelve de gatos domésticos. Idealmente, os procedimentos para estabilização da osteotomia de acetábulo deveriam ter sido realizados aleatoriamente a fim de evitar influência da curva de aprendizado e no resultado final da cirurgia.

A escolha de qual lado da seria utilizado para o teste foi feita a partir de sorteio. A hemipelve não sorteada foi descartada. Optou-se por usar 32 animais para obter 32 hemipelves em vez de 16 cadáveres com intuito de poder realizar comparação mais fidedigna entre os grupos, evitando assim que fossem alocados os mesmos animais em diferentes grupos.

As osteotomias de acetábulo foram realizadas com serra manual de 0,6 mm de espessura, semelhante à espessura das serras oscilatórias disponíveis para uso em Veterinária como as utilizadas por Stubbs et al. (1998) e Lanz et al. (1999) que possuíam menos que 1 mm de espessura. O emprego da serra manual proporcionou mínima perda óssea, que não influenciou na redução da osteotomia. Dessa forma, foi possível realização da osteotomia de maneira mais delicada em comparação às

serras oscilatórias, que devido ao movimento, podem resultar em cortes de maior espessura do que a serra, o que é prejudicial, principalmente em regiões muito pequenas.

Assim como realizado por Lanz et al. (1999) e recomendado por Matis (2005), a redução da osteotomia foi realizada com pinça ortopédica atraumática ponta-ponta. As pontas da pinça foram colocadas na porção cranial e caudal do acetábulo. Após a colocação da pinça, a redução foi mantida por meio da inserção de fio de Kirschner de 1 mm em sentido craniolateral ao caudomedial, obliquamente através da osteotomia. A presença do fio não dificultou o posicionamento dos demais implantes. Esse fio pode ser mantido com a finalidade de aumentar a estabilidade da osteossíntese conforme observado por Beaver et al. (2000) em estudo que comparou estabilização de osteotomias acetabulares de cães com parafusos, fio de aço e PMMA, e nenhum, um ou dois fios de Kirschner em diferentes configurações. Embora Beaver et al. (2000) não tenham observado diferença significativa entre o uso de um ou dois fios, a localização e a configuração da fratura podem demandar o uso do segundo fio para facilitar a redução e aplicação do PMMA (BEAVER et al., 2000).

A redução e a passagem do fio de Kirschner foram consideradas manobras de fácil execução assim como observado por Beaver et al. (2000). É importante, ressaltar, todavia, que o estudo foi realizado em hemipelves de gatos com osteotomia transversa na região central do acetábulo e que as hemipelves estavam presas em mini torno de mesa articulado e os tecidos moles haviam sido previamente removidos, anulando as forças exercidas pela musculatura, assim como descrito por Beaver et al. (2000). O fio de Kirschner interfragmentário também foi utilizado por Lewis et al. (1997) em osteossíntese com associação de parafusos, fio de aço e PMMA em 14 cães. Esses autores não mencionaram se houve dificuldade para passagem do fio e utilizaram essa técnica em fraturas craniais, centrais e caudais do acetabulo. A redução da fratura bem como a manutenção para a colocação dos implantes pode ser dificultada em função do tipo de fratura (BOSWELL et al., 2001).

Em medicina, existem pinças de redução desenvolvidas especialmente para região da pelve (*pelvic reduction set*), contudo, esse tipo de material é grande demais para que possa ser adaptado para cirurgias em cães e gatos (BOSWELL et al., 2001). Foi descrita utilização de pinça de redução utilizada para osteossíntese mandibular em humanos (*ASIF mandibular reduction forceps*), por Boswell et al. (2001), na

osteossíntese de acetábulo em 25 cães com peso entre 10 a 39 kg. Os autores observaram que esse instrumento pode ser usado para redução e estabilização temporária da fratura até aplicação de placa, não sendo possível a utilização em apenas um paciente (n=24) de pequeno porte.

9.4.1 Grupo parafuso

Durante a realização dos procedimentos cirúrgicos do grupo parafuso observou-se que após inserção dos parafusos e aplicação da cerclagem em formato de oito, a osteotomia se manteve reduzida. O aperto dos parafusos/cerclagens auxiliou e, em alguns casos, melhorou a manutenção da redução após a remoção do fio de Kirschner corroborando com a metodologia empregada por Stubbs et al. (1998) em cães.

Em osteossíntese de acetábulo em gato *in vivo*, haveria possibilidade de utilização de parafusos de 1,5 mm, assim como o descrito por Langley-Hobbs et al. (2006) o que diminuiria a quantidade de PMMA empregada, reduzindo assim os riscos de necrose térmica e compressão/irritação do nervo isquiático. Optou-se pela utilização de parafusos de 2,0 mm de diâmetro, com o intuito de padronizar a técnica, já que os parafusos também foram de 2,0 mm nos grupos bloqueio convencional e CRIF. Foram usados parafusos de 1,7 mm no grupo bloqueio cônico devido à recomendação do fabricante para o sistema mini. O diâmetro do parafuso tem relação direta com a resistencia do implante, ou seja, parafusos com maior diâmetro são mais resistentes pois quanto maior a secção útil da peça, maior será o torque para fraturar. (LANGLEY-HOBBS et al., 2009; ELIAS et al., 2011), contudo, não foram encontrados estudos biomecânicos testando essa técnica com parafusos de 2,0 ou 1,5 mm.

Lanz et al. (1999) utilizaram metodologia semelhante a desse trabalho em estudo em cães e observaram que o PMMA permitiu moldagem sobre os parafusos/cerclagem e manteve a redução da osteotomia conferindo maior estabilidade em relação aos corpos de prova nos quais o PMMA não foi usado. Os autores também observaram fratura do PMMA quando aumentou o grau de distração da osteotomia nos testes biomecânicos. Não foi registrada fratura do PMMA nos

testes realizados nessa pesquisa, sendo esse material capaz de neutralizar as forças de rotação e distração da ostetomia durante os testes biomecânicos da mesma maneira que relatado por Lanz et al. (1999).

A associação de parafusos, fio de aço e PMMA para osteossíntese de acetábulo em gatos foi considerada de fácil aplicação exigindo menor curva de aprendizado em relação à utilização das placas. Além disso, promoveu boa estabilidade em resposta aos ensaios biomecânicos. Existem escassos dados na literatura sobre sua utilização em gatos bem como resultados em longo prazo. Lewis et al. (1997) relataram o emprego em 14 cães, citando as mesmas vantagens na redução das fraturas e execução da técnica, além de resultados clínicos satisfatórios.

9.4.2 Grupos bloqueio convencional e cônico

Durante a realização dos procedimentos cirúrgicos do grupo bloqueio convencional foi observada dificuldade para manutenção da redução anatômica da osteotomia mesmo com a colocação do fio de Kirschner, havendo deslocamento dos fragmentos ósseos durante o aperto dos parafusos. Em alguns casos, foram realizados ajustes na redução por meio de soltura parcial do parafuso seguida pelo aperto após reposicionamento da osteotomia. No entanto, nem sempre é possível proceder esse tipo de manobra durante o ato cirúrgico. Lanz et al., 1998 usaram placa acetabular veterinária não bloqueada de 2,0 mm e seis orfifícios para estabilização de osteotomia de acetábulo em hemipelves de cães de 25 a 30 kg e também encontraram dificuldades na aplicação, não obtiveram compressão da osteotomia e houve perda de redução durante aperto dos parafusos. Apesar de realizarem o retorcimento das placas com base na hemipelve íntegra, esses autores também relataram dificuldades para realizar a moldagem da placa.

Com o intuito de mimetizar falhas no retorcimento da placa e, consequentemente, perda da redução da osteotomia durante o aperto do parafusos, Hardie et al., 1999, moldaram as placas e aplicaram as mesmas nos acetábulos íntegros. Em seguida, removeram os implantes, procederam a osteotomia e recolocaram os mesmos em estudo que comparou biomecanicamente placas

acetabulares de 2,7 mm e placas de reconstrução de 3,5mm ambas não bloqueadas e com 5 orifícios em cães.

Anderson et al (2002) atribuíram parte da dificuldade da aplicação de placas não bloqueadas na porção dorsal do acetábulo à conformação irregular dessa região, o que requer retorcimento acurado para evitar perda da redução durante o aperto dos parafusos. Em alternativa, descreveram a técnica *plate luting* que é a colocação de PMMA entre o osso e a placa, preenchendo os espaços vazios e criando superfície mais regular. Os autores observaram que tal artifício aumentou a resistência biomecânica quando compararam o uso placa de reconstrução de 2,7 mm e 6 orifícios com e sem associação do PMMA em cães. O uso de placa e PMMA em gatos, contudo, acaba ocupando maior espaço em relação a outros implantes além da possibilidade de lesão de nervo isquiático, termonecrose e injúria periosteal (ANDERSON et al., 2002).

Os implantes usados, no presente estudo, no grupo loqueio convencional foram placas bloqueadas de 2,0 mm com quatro orifícios, que mesmo sendo desenvolvidas para osteossíntese acetabular em cães pequenos e gatos foram consideradas grandes para os gatos avaliados. As osteotomias mimetizaram fraturas centrais de acetábulo e foram estabilizadas com dois parafusos craniais e dois caudais. Se as mesmas fossem realizadas na porção caudal, por exemplo, haveria maior possibilidade de lesão de nervo isquiático devido à aplicação dos implantes. O mesmo foi observado no grupo bloqueio cônico.

No grupo bloqueio cônico, foram empregadas placas de reconstrução bloqueadas com quatro orifícios e parafusos de 1,7 mm, que apesar de serem manufaturadas com formato que visa facilitar moldagem em superfícies curvas, não foi observada esta vantagem. Mesmo utilizando o material adequado para moldagem, houve dificuldade de retorcimento das mesmas para adequação à superfície dorsal do acetábulo bem como deformação dos orifícios, o que prejudicou o encaixe da buchas e o bloqueio dos parafusos. Uma das vantagens do uso de placas bloqueadas é que esse tipo de implante não requer retorcimento perfeito já que sua estabilidade não é conferida pelo atrito entre a placa e o periósteo (PERREN, 2002; AMATO et al., 2008; TAN; BALOGH, 2009). No entanto, assim, como visto no grupo bloqueio convencional, houve perda da redução durante o aperto dos parafusos, mesmo na presença do fio de Kirschner.

Amato et al. (2008), entretanto, ressaltaram a facilidade de aplicação dos implantes quando compararam, biomecanicamente, o uso de placas de reconstrução bloqueadas de 2,4 mm e 5 orifícios com parafusos bloqueados não corticais e parafusos corticais bicorticais em cães. Não encontraram diferenças significativas ao teste de flexão em três pontos ou na avaliação da redução da osteotomia.

Dyce et al. (1993) usaram placas de reconstrução não bloqueadas para estabilizar fraturas de acetábulo craniais, centrais, caudais e cominutivas em 16 cães com peso entre 6 a 49 kg. Observaram, contudo, que as ranhuras/recortes desse tipo de implante facilitaram o retorcimento e adaptação à superfície dorsal do acetábulo. É importante destacar que como foram usadas placas não bloqueadas, não havia preocupação com deformação dos orifícios durante o retorcimento.

9.4.3 Grupo CRIF

Uma das principais vantagens constatadas durante os procedimentos cirúrgicos do grupo CRIF foi a possibilidade de angulação durante a perfuração para colocação dos parafusos, evitando a linha de osteotomia diferentemente das placas bloqueadas, em que a perfuração deve ser feira a 90° em relação à placa (ZAHN; MATIS, 2004).

Várias características que são descritas por outros autores, como retorcimento da barra e adequação a locais curvos, com possibilidade de deslizamento das presilhas ao longo da barra (ZAHN; MATIS, 2004; ZAHN et al., 2008; BONIN et al., 2014) não foram verificadas nesse trabalho, uma vez que houve necessidade de aplicação de muita força durante o retorcimento da barra. Isto, provavelmente, ocorreu devido ao pequeno comprimento, o que também dificultou o uso dos retorcedores específicos para CRIF (ZAHN; MATIS, 2004; ZAHN et al., 2008) conforme orientado nos manuais técnicos disponibilizados pelo fabricante (SYNTHES, 2007; SYNTHES, 2013). Além disso, após moldagem da barra, as presilhas não deslizaram adequadamente nas regiões mais anguladas. Mesmo sendo sistema de 2,0 mm, todavia, foi considerado grande para os gatos avaliados. Assim como observado nos grupos bloqueio convencional e cônico, houve perda da redução da osteotomia

quando os parafusos foram aplicados e, de forma mais intensa, quando foram apertados. Em alguns corpos de prova, foi preciso manter a pinça de redução juntamente com o fio de Kirschner durante a colocação do CRIF.

9.5 REDUÇÃO DA OSTEOTOMIA

O emprego do silicone de condensação de uso odontológico foi satisfatório para criar a impressão após redução da osteotomia assim como descrito por Lanz et al. (1998), Stubbs et al. (1998), Lanz et al. (1999) Anderson et al. (2002) e Amato et al. (2008) em estudos biomecânicos. Esses autores usaram classificação baseada em três graus para avaliar a redução de osteotomia de acetábulo em cães, onde:

- Grau I ou redução anatômica: realinhamento perfeito da superfície articular dorsal do acetábulo ou discreto deslocamento horizontal menor que 1 mm (espaço). Não há deslocamento vertical dos fragmentos ósseos.
- Grau II ou redução próxima da anatômica: deslocamento horizontal maior que 1 e menor que 2 mm e deslocamento vertical menor que 1 mm (degrau) da superfície articular dorsal do acetábulo.
- Grau III ou redução não anatômica: deslocamento horizontal maior que 2 mm e deslocamento vertical maior que 1 mm (perda da congruência) da superfície articular dorsal do acetábulo.

Lanz et al. (1999), Amato el al. (2008) e Anderson et al. (2002) realizaram avaliação subjetiva dos moldes de silicone de condensação. Já Stubbs et al. (1998) empregaram programas computacionais para avaliar as impressões acetabulares previamente escaneadas.

Ao comparar emprego de placa acetabular não bloqueada de 2,0 mm e associação de parafusos, fio de aço e PMMA em cães de 25 a 30 kg, Stubbs et al. (1998) e Lanz et al. (1998) observaram melhores resultados para redução da osteotomia para o grupo que usou parafusos, fio de aço e PMMA, além de maior facilidade para aplicação dessa técnica.

Boswell et al. (2001), contudo, avaliaram e redução de fraturas acetabulares em 25 cães durante o ato cirúrgico por meio de inspeção visual e usaram a mesma

escala para classificá-las. Após fixação das fraturas, foram encontrados 17 pacientes com redução anatômica, seis apresentando próxima da anatômica e, um cão com redução não anatômica.

A cartilagem articular possui limitada capacidade de responder a lesões e alterações na congruência articular evoluindo frequentemente para osteoartrose. Boswell et al. (2001) referiram que a incongruência muda os pontos de contato articular, resultando em lesão da cartilagem. Em humanos, considera-se redução anatômica quando se obtém menos que 1 mm de defeito após fixação da fratura e é considerada satisfatória quando se mantém a congruência articular com defeito menor que 3 mm (BOSWELL et al. 2001; ZHA et al., 2012). Se esses dados forem extrapolados para cães, deslocamentos menores passam a ter maior importância (BOSWELL et al., 2001). Proporcionalmente, tem ainda mais importância quando se pensa em gatos devido ao tamanho do acetábulo.

No presente estudo, objetivou-se classificar a redução da osteotomia de acetábulo de maneira mais detalhada em relação à escala que foi usada como base - Lanz et al. (1998), Stubbs et al. (1998), Lanz et al. (1999), Anderson et al. (2002) e Amato et al. (2008), onde:

- Grau I: redução anatômica perfeita, ausência de espaço e de degrau entre os fragmentos ósseos.
- Grau II: presença de espaço entre os fragmentos ósseos com bom alinhamento da superfície articular.
- Grau III: presença de degrau entre os fragmentos ósseos com discreto mal alinhamento da superfície articular.
- Grau IV: presença de espaço e degrau entre os fragmentos ósseos com alinhamento grosseiro da superfície articular.

Os deslocamentos horizontal e vertical foram mensurados com auxílio de paquímetro digital e foram realizados por três avaliadores cegos. Foi utilizada a média das três mensurações para classificar as impressões de silicone de condensação e, nenhum dos valores das médias foi maior que 1 mm, por isso, optou-se por não determinar intervalo numérico para classificar as reduções como é realizado nos cães. Foi estabelecido, então, que a presença de qualquer grau de deslocamento horizontal ou vertical presente já faz com que a redução não seja mais considerada anatômica. Sendo assim, dos 32 corpos de prova, foram obtidas apenas cinco reduções

classificadas como grau I e seis como grau II, quatro como grau III e 17 como grau IV. Se esses valores fossem obtidos a partir de intervenções cirúrgicas *in vivo*, acredita-se que 27 animais desenvolveriam DAD.

Em relação aos métodos de estabilização, os grupos parafuso e bloqueio cônico apresentaram 2 corpos de prova com redução grau I cada e o grupo bloqueio convencional apenas um. O grau I não foi observado em nenhum dos corpos de prova do grupo bloqueio convencional. Já o grau IV foi observado em dois espécimes do grupo parafuso, seis do grupo bloqueio convencional, cinco do CRIF e quatro do bloqueio cônico. Bregadioli (2017) também encontrou resultados desfavoráveis para redução da osteotomia quando foi utilizado CRIF em cães, comparando placas de reconstrução bloqueadas e CRIF. Apesar das dificuldades encontradas para manutenção da redução da osteotomia durante a aplicação dos implantes nos grupos em que foram usadas placas, o grupo bloqueio cônico apresentou melhor redução da osteotomia do que o bloqueio convencional.

Além disso, hipotetizou-se que o grupo que apresentaria a melhor redução das osteotomias seria o bloqueio convencional. Essa hiótese não foi confirmada uma vez que o grupo que apresentou os melhores valores para redução foi o grupo parafuso (com dois corpos de prova do gra I e três do grau II).

Como não existem trabalhos biomecânicos em gatos ou documentação de qualidade da redução a partir de estudos *in vivo* nessa espécie, como o estudo de Boswell et al. (2001) em cães, não sabe-se qual o significado clínico dessas medidas (espaço e degrau menores que 1 mm). São necessárias pesquisas futuras a respeito correlacionando os resultados *in vitro* e *in vivo*.

Entretanto, Haine et al. (2018) em estudo retrospectivo sobre osteossíntese de acetábulo em 16 gatos, não realizaram a classificação da redução das fraturas, porém estabilizaram 13 fraturas cominutivas e relataram bons resultados pós-operatórios. Talvez a escala proposta no presente estudo esteja sendo rígida demais quanto à mensuração e os resultados obtidos por meio da mesma acabaram por depreciar os métodos de estabilização utilizados nesse estudo. Acredita-se que a avaliação da redução da fratura de acetábulo em gatos, durante a intervenção cirúrgica, seja dificultada em função do tamanho. Sugere-se avaliação por meio de tomografia e reconstrução das imagens no pós-operatório imediato e tardio a fim de determinar o grau de osteoartrose correlacionando com os achados clínicos.

9.6 TESTES BIOMECÂNICOS

O posicionamento das hemipelves no dispositivo para ensaio de flexão em três pontos foi de 110° entre a crista do ílio e atuador superior mimetizando o apoio do membro. Essa medida foi baseada nos estudos de Hardie et al (1999) e Amato et al. (2008) em cães. Essa medida não foi encontrada para gatos e também não houve consenso entre os autores pesquisados já que Anderson et al. (2002) e Lanz et al. (1998) usaram angulação de 90° e Stubbs et al. (1998) e Lanz et al. (1999), por sua vez, usaram o ângulo de 108° entre o eixo longitudinal da pelve e o atuador superior também em cães. Hardie et al., (1999), porém, utilizaram atuador superior de formato cilíndrico diferentemente dos demais trabalhos em que foi reproduzida a cabeça do fêmur usando uma esfera na extremidade do atuador superior (LANZ et al., 1998; STUBBS et al., 1998; LANZ et al., (1999); BEAVER et al., 2000, ANDERSON et al., 2002). Amato et al. (2008) foram os únicos autores que empregaram o fêmur ipsilateral à hemipelve como atuador superior.

Quando foram comparados os dados provenientes dos ensaios biomecânicos e o sexo dos animais, foi encontrada diferença estatisticamente significativa para o diâmetro da extremidade do atuador superior que mimetizava cabeça do fêmur, havendo mais machos que utilizaram a “cabeça do fêmur” de 10 mm comparados com as fêmeas. Além disso, foi encontrada diferença estatisticamente significativa entre a média de peso dos animais em que foi usada “cabeça do fêmur de 10 mm” foi maior do daqueles em que foi usada “cabeça do fêmur de 8 mm”. Esses fatos podem ser atribuídos ao porte dos animais, ou seja, animais maiores utilizaram atuador superior maior e, em muitas espécies, os machos são maiores que as fêmeas. Foi necessário manter diferenças de tamanho entre “as cabeças de fêmur” para que fosse possível a distribuição uniforme da carga na superfície do acetábulo de animais de diferentes tamanhos. Não houve outras diferenças estatisticamente significativas.

Houve correlação moderada, direta e estatisticamente significativa do peso com os valores de pico 1, momento 1 e momento máximo. Já entre os valores de deformação para pico 2 e peso, foi observada correlação direta e forte e estatisticamente significativa. Essas variáveis são relacionadas à carga aplicada ao corpo de prova. Não se pode, no entanto, inferir que os animais mais pesados foram

mais resistentes ao ensaio de flexão em três pontos porque não foi avaliada a resistência dos acetábulos íntegros e sim o comportamento dos implantes para estabilizar acetábulos osteotomizados. Nos testes preliminares a esse trabalho (pilotos), houve a tentativa de comparar a resistência dos acetábulos osteotomizados e estabilizados com um dos métodos de osteossíntese propostos ao seu lado contralateral íntegro à flexão em três pontos. Observou-se, entretanto, que não era possível fraturar o acetábulo íntegro por meio do ensaio de flexão destrutivo, mesmo após o desenvolvimento de diferentes dispositivos para esse tipo de teste, resultando em fratura de púbis ou ísquio antes de causar lesão ao acetábulo.

O grupo bloqueio cônico apresentou os maiores valores para todas as variáveis obtidas a partir dos ensaios biomecânicos. A partir desses resultados, pode-se inferir que esse tipo de implante foi o mais resistente para estabilização de osteotomia de acetábulo ao teste de flexão em três pontos.

O grupo CRIF, entretanto, apresentou os menores valores para as variáveis pico 1, momento 1, deformação para pico 1, momento máximo e deformação para pico máximo. Sendo, portanto, o implante que pior estabilizou as osteotomias acetabulares. Esse fato pode ser atribuído ao deslocamento das presilhas na barra e, consequente, afastamento dos fragmentos ósseos, que ocorreu em alguns corpos de prova, assim como descrito por Bregadioli (2017) durante comparação biomecânica placa de reconstrução bloqueada e CRIF para fixação de osteotomia acetabular em cães. A interface presilha-barra do CRIF é tida como crítica, uma vez que a estabilidade desse sistema é gerada pelo atrito obtido após aperto dos parafusos e, ambos os componentes (presilha e barra) possuem superfícies lisas. Haerdi et al. (2003) comparam biomecanicamente três tipos de presilhas e dois tipos de barra (lisa e rugosa) à compressão e torção e obtiveram melhores resultados na montagem com a barra rugosa, que aumentou o atrito e, consequentemente, a estabilidade do sistema.

O sistema CRIF foi desenvolvido para ter o momento de inércia semelhante ao das placas do tipo DCP à secção transversa. Portanto, espera-se que as propriedades biomecânicas também sejam, semelhantes. Zahn et al. (2008) comparam diversos tamanhos de CRIF e placas não bloqueadas à flexão em três pontos e à torção e observaram que o CRIF foi menos resistente que as placas não bloqueadas à torção. Bonin et al. (2014), todavia, compararam placas LC-DCP 3,5 mm e CRIF em fêmures

de cães também à flexão e torção e não encontraram diferenças estatísticas. Já Florin et al. (2005), comparam placas DCP, LC-DCP, LCP e CRIF ao ensaio de flexão em três pontos, para osteossíntese em equinos e não observaram diferenças significativas entre as placas, mas sim em comparação ao CRIF, que obteve os menores valores. O deslizamento das presilhas, no entanto, não foi relatado por Florin et al. (2005), Zahn et al. (2008) ou Florin et al. (2014).

Os menores valores para as medidas de rigidez e rigidez estrutural foram observados nos acetábulos do grupo bloqueio convencional. Provavelmente, isso se deve ao fato dos implantes desse grupo serem manufaturados em liga de titânio, sendo então, mais maleáveis em relação aos de aço cirúrgico. Blake et al. (2011) e Cabassu et al. (2011) encontraram resultados semelhantes quando compararam placas de aço e de titânio de diferentes fabricantes aos ensaios de flexão em três pontos e torção, respectivamente. As placas usadas nesses estudos possuíam sistemas de bloqueio convencional e cônico.

O teste de flexão em três pontos, segundo Lanz et al (1998), pode não ser ideal para mimetizar as forças que atuam na pelve isoladamente, mas é bem utilizado para comparação entre métodos de osteossíntese. Lanz et al. (1998) compararam, por meio desse ensaio, emprego de placa acetabular veterinária não bloqueada de 2,0 mm com seis orifícios e associação de parasfusos, fio de aço e PMMA na estabilização de osteotomia de acetábulo em cães de 25 a 30 kg. Não encontraram diferenças significativas entre os grupos, porém, o grupo que usou parafusos, fio de aço e PMMA apresentou melhor redução. Esses autores relataram fratura do PMMA durante o teste, porém não observaram fratura ou arrancamento (*pullout*) dos parafusos. Assim como descrito no presente trabalho, placas e associação de parafusos, fio de aço e PMMA apresentaram estabilização semelhantes , mas a última técnica é mais fácil e promove melhor redução.

Durante o ensaio de flexão em três pontos, a carga é aplicada de maneira aguda. Sabe-se, no entanto, que para que haja falha dos implantes cargas cíclicas, ou seja, várias cargas de pequenas intensidades devem ser aplicadas (HARDIE et al., 1999; AMATO et al., 2008). Os ensaios cíclicos assemelham-se ao comportamento dos implantes *in vivo* e foram utilizados por Amato et al. (2008) para comparar placas de reconstrução com parafusos corticais e bloqueados e por Bregadioli (2017) para comparar placas de reconstrução bloqueadas e CRIF em estudo em cães.

Hardie et al. (1999) compararam biomecanicamente placa acetabular de 2,7 mm e placa de reconstrução de 3,5 mm ambos os tipos com 5 orifícios e não bloqueados. Usaram cães de 29 a 35 kg e não descreveram diferenças estatísticas, mas as placas de 2,7 mm foram mais fáceis de retorcer.

Stubbs et al. (1998) não encontraram diferenças estatísticas durante a comparação de parafusos associados ao fio de aço e PMMA e placas acetabulares não bloqueadas de 2,0 mm em cães de 25 a 30 kg ao teste de flexão em três pontos. E, assim, como no presente estudo, observaram que a rigidez da estabilização com placas ou parafusos, fio de aço e PMMA foi semelhante, porém, a ultima técnica foi mais fácil de ser realizada.

Acreditava-se que apesar das placas de bloqueio convencional serem feitas de titânio e, por isso, são mais maleáveis, ainda assim seriam mais resistentes do que as de bloqueio cônico. Observou-se, contudo, o contrário, e o sistema de bloqueio cônico se mostrou satisfatório uma vez que não houve arrancamento (*pullout*) dos parafusos ou quebra dos mesmos aos ensaios biomecânicos.

Limitações do estudo

10 LIMITAÇÕES DO ESTUDO

Como limitações do estudo foram encontradas:

- Não há método de osteossíntese acetabular padrão para gatos, logo nesse experimento, não foi definido implante padrão para a partir dele realizar comparações.
- Os procedimentos cirúrgicos foram realizados mediante à disponibilidade dos implantes. Os implantes do grupo bloqueio cônico só foram adquiridos no final do experimento.
- A realização dos procedimentos cirúrgicos nas hemipelves reflete parcialmente as dificuldades encontradas em uma situação real devido à ausência dos tecidos moles adjacentes e da cabeça do fêmur.
- Testes biomecânicos *in vitro* não reproduzem, de forma fidedigna, o comportamento dos implantes *in vivo*.
- Não foi avaliada a resistência dos implantes em testes de fadiga (ensaios cíclicos).

Conclusões

11 CONCLUSÕES

Com base nos resultados encontrados no referido estudo, conclui-se que:

- Os métodos de fixação das osteotomias de acetábulo empregados nos grupos parafuso, bloqueio convencional e bloqueio cônico são adequados para osteossíntese de acetábulo em gatos e apresentam resistência semelhante ao ensaio de flexão em três pontos.
- A utilização da associação de parafusos, fio de aço e PMMA foi técnica de fácil execução e tamanho adequado para os corpos de prova avaliados, promovendo boa redução.
- Os implantes usados no grupo CRIF não são recomendados para osteossíntese de acetábulo em gatos.
- A escala desenvolvida, baseada em valores numéricos, não é adequada para avaliação das ostetomias de acetábulo em gatos.

Referências

REFERÊNCIAS

AUTEFAGE, A. The point of view of the veterinary surgeon: bone and fracture. **Injury – International Journal of the Care of the Injured**, v. 31, p. S-C50-55, 2000.

ALVES, J. D. S., STERMAN, F. A. Determinação da densidade mineral óssea da extremidade distal do rádio de cães da raça Rottweiler, por meio da densitometria óptica radiográfica. **Veterinária e Zootecnia**, v.17, n.1, p. 229-237, 2010.

AMATO, N. S., RICHARDS, A., KNIGHT, T. A., SPECTOR, D., BOUDRIEAU, R. J., BELKOFF, S. Ex vivo biomechanical comparison of the 2.4 mm UniLock® reconstruction plate using 2.4 locking versus standard screws for fixation of acetabular osteotomy in dogs. **Veterinary Surgery**. v.37, p. 741-748, 2008.

ANDERSON, G. M., CROSS, A. R., LEWIS, D. D., LANZ, O. I. The effect of plate luting on reduction accuracy and biomechanics of acetabular osteotomies stabilized with 2.7-mm reconstruction plates. **Veterinary Surgery**, v. 31, p.3-9, 2002.

ANSON, L. W., DEYOUNG, D. J., RICHARDSON, D. C., BETTS, C. W. Clinical evaluation of canine acetabular fractures stabilized with an acetabular plate. **Veterinary Surgery**, v. 17, n. 4, p.220-225, 1988.

ATHANASIOU, K. A., ZHU, C. F., LANCTOT, D. R., AGRAWAL, C. M., WANG, X. Fundamentals of biomechanics in tissue engineering of bone. **Tissue Engineering**, v. 6, n. 4, p. 361-381, 2000.

BARNHART, M. D., RIDES, C. F., KENNEDY, S. C., AIKEN, S. W., WALLS, C. M., HORSTMAN, C. L., MASON, D., CHANDLER, J. C., BROURMAN, J. D., MURPHY, S. M., PIKE, F.,NABER, S. J. Fracture repair using a polyaxial locking plate system (PAX). **Veterinary Surgery**. v. 42, p. 60-66, 2012.

BEAVER, D.P., LEWIS, D. D., LANZ, O. I., MADISON, J. B., KUBILIS, P. S. Evaluation of four interfragmentary Kirschner wire configurations as a component of screw/wire/polymethylmethacrylate fixation for acetabular fractures in dogs. **Journal of the American Animal Hospital Association**, v. 36, p. 456-462, 2000.

BECK, A. L., PEAD, M. J., DRAPER, E. Regional load bearing of the feline acetabulum. **Journal of Biomechanics**. v. 38, p. 427-432, 2005.

BERTOY, R. W. Megacolon in the cat. **Veterinary Clinics: Small Animal Practice**, v. 32, p. 901-915, 2002.

BLAKE, C. A., BOUDRIEAU, R. J., TORRANCE, B. S., TACVORIAN, E. K., CABASSU, J. B., GAUDETTE, G. R., KOWALESKI, M. P. Single cycle to failure in bending of three standard and five locking plates constructs. **Veterinary and Comparative Orthopaedics and Traumatology**, v. 24, p. 408-417, 2011.

BONIN, G. A., BAKER, S. T., DAVIS, C. A., BERGERSON, C. M., HILDEBRANDT, A. A., HULSE, D. A., KERWIN, S. C., MORENO, M. R., SAUNDERS, W. B. *In vitro* biomechanical comparison of 3.5 mm LC-DCP/intramedullary rod and 5 mm clamp-rod internal fixator (CRIF)/intramedullary rod fixation in a canine femoral gap model. **Veterinary Surgery**, v. 43, p. 860-868, 2014.

BOOKBINDER, P. F., FLANDERS, J. A. Characteristics of pelvic fracture in the cat. A 10-year retrospective study. **Veterinary and Comparative Orthopaedics and Traumatology**. v. 5, n. 3, p. 37-42, 1992.

BOSWELL, K. A., BOONE, E. G., BOUDRIEAU, R. J. Reduction and temporary stabilization of acetabular fractures using ASIF mandibular reduction forceps: technique and results using plate fixation in 25 dogs. **Veterinary Surgery**, v. 30, n. 1, p. 1-10, 2001.

BRAGA, R. S. Mercado *pet* e o *marketing* de relacionamento. **Revista CFMV**, v. 75, p. 41-46, 2017.

BREGADIOLI, T. **Comparação biomecânica e da redução óssea do *Clamp and Rod Internal Fixation* e placa de reconstrução bloqueada em fraturas de acetábulo**. 2017. 93 f. Dissertação (Mestrado em Ciências) – Faculdade de Medicina Veterinária e Zootecnia, Universidade de São Paulo, São Paulo, 2017.

CABASSU, J. B., KOWALESKI, M. P., SHORINKO, J. K., BLAKE, G. R., GAUDETTE, G. R., BOUDRIEAU, R. J. Single cycle to failure in torsion of three standard and five locking plate constructs. **Veterinary and Comparative Orthopaedics and Traumatology**, v. 24, p. 418-425, 2011.

COLOPY-POULSEN, S. A., DANOVA, N. A., HARDIE, R. J., MUIR, P. Managing feline obstipation secondary to pelvic fracture. **Compendium**, v. 27, n. 7, p. 662-670, 2005.

COSENZA, G., REIF, U., MARTINI, F. M. Tibial plateau leveling osteotomy in 69 small breed dogs using conically coupled 1.9/2.5 mm locking plates. A clinical and radiographic retrospective assessment. **Veterinary and Comparative Orthopaedics and Traumatology**, v. 28, n. 5, p. 347-354, 2015.

COSTA, F. V. A.; NORSWORTHY, G. D. Considerações especiais em felinos. In: RABELO, R.C. **Emergências de pequenos animais:** condutas clínicas e cirúrgicas no paciente grave. Rio de Janeiro: Elsevier, 2012. p. 577-582.

DAL-BÓ, Í. S. **Estudo biomecânico da resistência de segmentos ósseos de rádios de cães autoclavados e desvitalizados em nitrogênio líquido**. 2015. 94 f. Dissertação (Mestrado em Ciências) – Faculdade de Medicina Veterinária e Zootecnia, Universidade de São Paulo, São Paulo, 2015.

DAL-BÓ, Í. S., FERRIGNO, C. R. A., FERREIRA, M. P., SANTOS, J. F., CAVALCANTI, R. A. O., PAES, F. Osteossíntese de fêmur com placa bloqueada e *clamp rod internal fixation* (CRIF) em felino doméstico. **Clínica Veterinária**, v. XIX, p. 74-82, 2014.

DAL-BÓ, Í. S., FERRIGNO, C. R. A., PEREIRA, C. A. M. Estudo biomecânico comparativo da resistência de segmentos ósseos de rádios de cães autoclavados ou desvitalizados em nitrogênio líquido. **Arquivo Brasileiro de Medicina Veterinária e Zootecnia**. v. 68, n. 3, p. 673-682, 2016.

DALMOLIN, F., PINTO FILHO, S. T. L., CORTES, A. M., BRUN, M. V., CAUDURO, C. R., SCHOSSLER, J. E. W. Biomecânica óssea e ensaios biomecânicos – fundamentos teóricos. **Ciência rural**, v. 43, n. 9, p. 1675-1682, 2013.

DECAMP, C. **Fractures of the pelvis**. In: TOBIAS, K. M.; JOHNSTON, S. A. Veterinary Surgery Small Animal. Ontario: Elsevier Saunders. 2011. p.801-815.

DRAFFAN, D; CLEMENTS, D., FARRELL, M., HELLER, J., BENNETT, D., CARMICHAEL, S. The role of computed tomography in the classification and management of pelvic fractures. **Veterinary and Comparative Orthopaedics and Traumatology**, v. 22, p. 190-197, 2009.

DYCE, J., HOULTON, J. E. F. Use of reconstruction plates of repair of acetabular fractures in 16 dog. **Journal of Small Animal Practice**, v. 34, p. 547-553, 1993.

ELIAS, C. N., RUELLAS, A. C. O., MARINS, E. C.. Resistência mecânica e aplicações clínicas de mini-implantes ortodônticos. **Revista Brasileira de Odontologia**, v. 68, n. 1, p. 95-100, 2011.

FAVARO, A. B. B. B. C., COSTA, R. V., MARTINS, C. M., BIONDO, A. W. IBGE realiza a primeira pesquisa amostral da população de cães e gatos do Brasil. **Clínica Veterinária**. Ano XX, n.118, p. 42-45, 2015.

FERRIGNO, C. R. A., CUNHA, O., CAQUIAS, D. F. I., ITO, K. C., DELLA NINA, M. I., MARIANI, T. C., FERRAZ, V. C. M. Resultados clínicos e radiográficos de placas ósseas bloqueadas em 13 casos. **Brazilian Journal of Veterinary Research and Animal Science**. v. 48, n. 6, p. 512-518, 2011.

FIGUEIREDO, A. V. 2013. **Estudo biomecânico ex vivo em coluna tóraco-lombar de cães com técnicas de estabilização utilizando placa bloqueada, clamp rod internal fixation, pino com cimento ósseo e técnica segmentar modificada**. 119 f. Dissertação (Mestrado em Ciências) – Faculdade de Medicina Veterinária e Zootecnia, Universidade de São Paulo, São Paulo, 2013.

FLORIN, M., ARZDORF, M., LINKE, B., AUER, J.A. Assessment of stiffness and strength of 4 different implants available for equine fracture treatment: a study on a 20° oblique long-bone fracture model using a bone substitute. **Veterinary Surgery**, v. 34, p.231-238, 2005.

FONSECA, A. A. R. **Avaliação do efeito da formalina na descalcificação de espécimes anatômicos, por meio da densidade radiográfica e concentração de cálcio**. 98 p. Tese (Doutorado) – Faculdade de Odontologia, Pontifícia Universidade Católica do Rio Grande do Sul, Porto Alegre, 2007.

FORTERRE, F., TOMEK, A., RYTS, U., BRUNNBERG, L., JAGGY, A., SPRENG, D. Iatrogenic sciatic nerve injury in eighteen dog and nine cats (1997-2006). **Veterinary Surgery**, v. 36, p. 464-471, 2007.

GARTON, M. J., ROBERTSON, E. M., GILBERT, F. J., GOMERSSAL, L., REID, D. M. Can radiologists detect osteopenia on plain radiographs? **Clinical Radiology**, v. 49, n. 2, p. 118-122, 1994.

GIECK, K. **Manual de Fórmulas Técnicas**. Curitiba: Hemus, 4ª ed, 1990, 328p.

GREIWE, R. M.; ARCHDEACON, M. T. Locking plate technology: current concepts. **Journal of Knee Surgery**. v. 20, p. 50-55, 2007.

GUERRERO, T. G., KALCHOFNER, K., SCHERRER, N., KIRCHER, P. The advanced locking plate system (ALPS): a retrospective evaluation in 71 small animal patients. **Veterinary Surgery**, v. 43, p. 127-135, 2014.

HAALAND, P. J., SJÖSTRÖM, L., DEVOR, M., HAUG, A. Appendicular fracture repair in dogs using the locking compression plate system: 47 cases. **Veterinary and Comparative Orthopaedics and Traumatology**. v. 22, p. 309-315, 2009.

HAERDI, C., DALLA COSTA, R., AUER, J. A., LINKE, B., STEINER, A. Mechanical comparison of 3 different clamp and 2 different rod types of a new veterinary internal fixation system, 4.5/5.5-mm VetFix. **Veterinary Surgery**, v. 32, p. 431-438, 2003.

HAINE, D. L., PARSONS, K., BARTHELEMY, N., BURTON, N. LANGLEY-HOBBS, S. L. Outcome of surgical stabilization of acetabular fractures in 16 cats. **Journal of Feline Medicine and Surgery**, August 3, p. 1-9, 2018.

HARARI, J. Treatments for feline long bones fractures. **Veterinary Clinics of Small Animal Practice**, n. 32, p. 927-947, 2002.

HARDIE, R. J., BERTRAM, J. E. A., TODHUNTER, R. J., TROTTER, E. J. Biomechanical comparison of two plating techniques for fixation of acetabular osteotomies in dogs. **Veterinary Surgery**, v. 28, p. 148-153, 1999.

HUDSON, C. C., POZZI, A., LEWIS, D. D. Minimally invasive plate osteosynthesis: applications and techniques in dogs and cats. **Veterinary and Comparative Orthopaedics and Traumatology**. v. 22, p. 175-182, 2009.

HURT, R. J., SYRCLE, J. A., ELDER, S., MCLAUGHLIN, R. A biomechanical comparison of unilateral and bilateral String-of-Pearls™ locking plates in a canine distal humeral metaphyseal gap model. **Veterinary and Comparative Orthopaedics and Traumatology**, v. 27, p. 186-191, 2014.

INAUEN, R., KOCH, D., BASS, M. Arthrodesis of the tarsometatarsal joints in a cat with two hole advanced locking plate system. **Veterinary and Comparative Orthopaedics and Traumatology**, v. 22, p. 166-169, 2009.

JUSTEN, H. Clínica veterinária amiga do gato. **Revista CFMV.** v. 62, p. 27-35, 2014.

KELLER, M. A., VOSS, K., MONTAVON, P. M. The ComPact UniLock 2.0/2.4 system and its clinical application in small animal orthopedics. **Veterinary and Comparative Orthopaedics and Traumatology**. v. 18, p. 83-93, 2005.

KUBIAK, E. N., FULKERSON, E., STRAUSS, E., EGOL, K. A. The evolution of locked plates. **The Journal of Bone & Joint Surgery**, v. 88, p. 189-200, 2006.

KUPCZIK, F. **Influência da ciprofloxacina na resistência do calo ósseo de fraturas padronizadas em fêmures de ratos**. 2008. 61 f. Dissertação (Mestrado em Clínica Cirúrgica) – Centro de Ciências Biológicas e da Saúde, Pontifícia Universidade Católica do Paraná, Curitiba, 2008.

LANGLEY-HOBBS, S. J., SISSENER, T. R., SHALES, C. J. Tension band stabilization of acetabular physeal fractures in four kittens. **Journal of Feline Medicine and Surgery.** v. 9, p.177-187, 2006.

LANGLEY-HOBBS, S. J., VOSS, K., LAPISH, J. P., MONTAVON, P., M. **Orthopedic implants.** In: VOSS, K.; LANGLEY-HOBBS, S. J.; MONTAVON, P. M. Feline Orthopedic surgery and musculoskeletal disease. London: Saunders Elsevier, 2009. p. 423-441.

LANZ, O., LEWIS, D. D., MADISON, J. B., BLAESER, L. L. A biomechanical comparison of composite fixation and veterinary acetabular plate for stabilization of acetabular osteotomies in dogs loaded in three-point-bending fashion. **Veterinary and Comparative Orthopaedics and Traumatology**, v. 11, p. 152-157, 1998.

LANZ, O. I., LEWIS, D. D., MADISON, J. B., MILLER, G. J., MARTIN, D. E. A biomechanical comparison of screws and wire fixation with or without polymethylmethacrylate re-enforcement for acetabular osteotomy stabilization in dogs. **Veterinary Surgery**. v. 28, p. 161-170, 1999.

LEWIS, D. D., STUBBS, W.VP., NEUWIRTH, L., BERTRAND, S. G., PARKER, R. B., STALLINGS, J. T., MURPHY, S. T. Results of screw/wire/polymethylmethacrylate composite fixation for acetabular fracture repair in 14 dogs. **Veterinary Surgery**. v. 26, p. 223-234, 1997.

LIRANI, A. P. R. **Estudo comparativo dos efeitos do ultra-som e do laser de baixa intensidade no reparo ósseo de tíbia de rato**. 2004. 94 f. Dissertação (Mestrado em Bioengenharia) – Faculdade de Medicina de Ribeirão Preto, Instituto de Química de São Carlos, Universidade de São Paulo, São Carlos, 2004.

LOUZADA, M. J. Q. **Otimização da técnica de densitometria óptica em imagens radiográficas de peças ósseas. Estudo "in vitro"**. 1994. 191 f. Tese (Doutorado em Engenharia Elétrica) – Faculdade de Engenharia Elétrica, UNICAMP, Campinas, 1994.

LOUZADA, M. J. Q., BELANGERO, W. D., MARTINS, L. E. B. Avaliação de parâmetros biomecânicos pela densitometria radiográfica. Estudo "in vitro" em osso

cortical de tíbias de carneiros. **Revista brasileira de Biomecânica**, v. 7, n. 12, p. 33-38, 2006.

LOUZADA, M. J. Q., PELÁ, C. A., BELANGERO, W. D., SANTOS-PINTO, R. Metodologia para avaliação de densidade em imagem radiográfica. **RBE- Caderno de Engenharia Biomédica**, v. 14, n. 2, p. 37-47, 1998.

MATIS, U. **Fractures of the acetabulum**. In: JOHNSON, A, L., HOULTON, J.E.F., VANNINI, R. AO Principles of Fracture Management in the Dog and Cat. Davos Platz: Thieme, 2005, p. 178-191.

MEESON, R., CORR, S. Management of pelvic trauma: neurological damage, urinary tract disruption and pelvic fractures. **Journal of Feline Medicine and Surgery**, v. 13, p. 347–361, 2011.

MEESON, R. L.;GEDDES, A. T. Management and long-term outcome of pelvic fractures: a retrospective study of 43 cats. **Journal of Feline Medicine and Surgery**, p. 1-6, 2015.

MORAES, L. P., CORRÊA, M. A., MARUCIO, R. L., PIMENTA, M. M., RABELO, R. C. Abordagem emergencial otimizada do felino politraumatizado. **Revista Científica de Medicina Veterinária – Pequenos Animais e Animais de Estimação**, v. 8, n. 26, p. 416-423, 2010.

MOORES, A. L., MOORES, A. P., BRODBELT, D. C., OWEN, M. R., DRAPER, E. R. C. Regional load bearing of the canine acetabulum. **Journal of Biomechanics**. v. 40, p. 3732-3737, 2007.

MURAMOTO, C. **Estabelecimento de valores de densidade mineral óssea (DMO) das regiões metafisárias e diafisárias do rádio em cães da raça Poodle por meio da densitometria óptica radiográfica**. 2003. 125 f. Dissertação (Mestrado em Medicina Veterinária) – Faculdade de Medicina Veterinária e Zootecnia, Universidade de São Paulo, São Paulo, 2003.

MURAMOTO, C., STERMAN, F. A., PINTO, A. C. B. F. Estabelecimento de valores de densidade mineral óssea (DMO) das regiões metafisária e diafisária do rádio de cães da raça Poodle por meio da densitometria óptica radiográfica. **Brazilian Journal of Research and Animal Science**, v. 42, n. 2, p. 89-97, 2005.

NESS, M. G. Repair of Y-T humeral fractures in the dog using paired ‘String of Pearls’ locking plates. **Veterinary and Comparative Orthopaedics and Traumatology**, v. 22, p. 492-497, 2009.

NICETTO, T., PETAZZONI, M., URIZZI, A., ISOLA, M. Experiences using the Fixin locking system for the stabilization of appendicular Fractures in dogs. **Veterinary and Comparative Orthopaedics and Traumatology**, v. 26, p. 61-68, 2013.

NYE, R., EGGER, E., HUHTA, J., HISTAND, M., MALLINCKRODT, C. Acute failure characteristics of six methods for internal fixation of canine femoral oblique fractures.

Veterinary and Comparative Orthopaedics and Traumatology. v. 9, n. 3, p. 16-20, 1996.

ÖZKAYA, N., LEGER, D. Introdução à biomecânica: terminologia básica e conceitos. In: NORDIN, M., FRANKEL, V. H. **Biomecânica básica do sistema musculoesquelético**. 3. Ed. Rio de Janeiro: Guanabara Koogan, 2006. p. 1-85.

PAES, F. **Comparação biomecânica entre CRIF e placa de reconstrução utilizadas para estabilização de fraturas distais de fêmur de cães.** 2016. 95 f. Dissertação (Mestrado em Ciências) – Faculdade de Medicina Veterinária e Zootecnia, Universidade de São Paulo, São Paulo, 2016.

PAES, F., FERRIGNO, C. R. A., MARINHO, P. V. T., DAL-BÓ, Í. S., SANTOS, J. F., KOMORIZONO, D. T., GALEAZZI, V. S., BREGADIOLI, T. Uso do *Clamp and Rod Internal Fixation* pedicular na estabilização da coluna lombossacra em felino: relato de caso. **Arquivo Brasileiro de Medicina Veterinária e Zootecnia**, v. 68, n. 6, p. 1557-1562, 2016.

PENHA, V. T. B. B. **Efeitos do congelamento e descongelamento sucessivos nas propriedades dos ossos corticais**. 2004. 127 f. Dissertação (Mestrado em Bioengenharia) – Escola de Engenharia de São Carlos, Faculdade de Medicina de Ribeirão Preto, Instituto de Química de São Carlos, Universidade de São Paulo, São Carlos, 2004.

PERREN, S. M. Evolution of the internal fixation of long bones fractures. The scientific basis of biological internal fixation: choosing a new balance between stability and biology. **The Journal of Bone & Joint Surgery (Br)**, v. 84-B, p. 1093-1110, 2002.

PERREN, S. M. The concept of biological plating using the limited contact - dynamic compression plate (LC-DCP). **Injury – International Journal of the Care of the Injured**, v. 22, n. 1, p.1-4, 1991.

PETAZZONI, M., URIZZI, A., VERDONCK, B., JAEGER, G. Fixin internal fixator: Concept and technique. **Veterinary and Comparative Orthopaedics and Traumatology**, v. 23, p. 250-253, 2010.

PIERMATTEI, D. L. **An atlas of surgical approaches to the bones and joints of the dog and cat**. Philadelphia: Saunders, 2004. 400 p.

RICHTER, M., WILKE, H. J., KLUGER, P., NELLER, S., CLAES, L., PUHL, W. Biomechanical evaluation of a new modular rod-screw implant system for posterior instrumentation of the occipito-cervical spine: in vitro comparison with two established implant systems. **European Spine Journal**. v. 9, n. 5, p. 417-425, 2000.

ROBSON, G. F., BALIEIRO, J. C. C., STERMAN, F. A., PINTO, A. C. B. C. F., MIGLINO, M. A., ZATZ, M., FERRIGNO, C. R. A. Estudo longitudinal da densidade mineral óssea em cães jovens da raça Golden Retriever: correlações com idade e peso corpóreo. **Brazilian Journal of Veterinary Research and Animal Science**, v. 43, n. 5, p. 681-687, 2006.

RUTHERFORD, S., NESS, M. G. Effect of contouring on bending structural stiffness and bending strength of the 3.5 titanium SOP implant. **Veterinary Surgery**. v. 41, p. 983-987, 2012.

SCOTT, H. W., MCLAUGHLIN, R. **Feline Orthopedics**. London: Manson Publishing, 2007, 400 p.

SELIM, M. B. **Avaliação estrutural do osso terceiro metacarpiano equino frente à implantação do biopolímero à base de mamona**. 2013. 124 f. Dissertação (Mestrado em Ciências) – Faculdade de Medicina Veterinária e Zootecnia, Universidade de São Paulo, São Paulo, 2013.

SHIMANO, M. M. **Histerese de fêmures de ratas submetidos a ensaio de flexão, em diferentes faixas etárias**. 2001. 99 f. Dissertação (Mestrado em Bioengenharia) – Escola de Engenharia de São Carlos, Faculdade de Medicina de Ribeirão Preto, Instituto de Química de São Carlos, Universidade de São Paulo, São Carlos, 2001.

SYNTHES. Clamp and rod internal fixation (CRIF) system. Modular implant system for orthopaedic conditions. Technique guide. 2007. Disponível em: https://emea.depuysynthes.com/binary/org/DPY_SYN_EMEA/HCP/Veterinary/CRIF/036.000.550.pdf. Acesso em 09 de abril de 2009.

SYNTHES. Clamp and rod internal fixation (CRIF) system. Modular implant system for orthopaedic conditions. Surgical technique. 2013. Disponível em: http://synthes.vo.llnwd.net/o16/LLNWMB8/US%20Mobile/Synthes%20North%20America/Product%20Support%20Materials/Technique%20Guides/SUTGCRIFJ7322C.pdf .Acesso em 09 de abril de 2009.

STUBBS, W. P., LEWIS, D. D., MILLER, G. J., QUATERMAN, C., HOSGOOD, G. A biomechanical evaluation and assessment of the accuracy of reduction of two methods of acetabular osteotomy fixation in dogs. **Veterinary Surgery**. v. 27, p. 429-437, 1998.

TAN, E. S. L., BALOGH, Z. J. Indications and limitations of locked plating. **Injury – International Journal of the Care of the Injured**. v. 40, 683-691, 2009.

TELLO, L. H. **O paciente felino na emergência**. In: _____ Trauma em cães e gatos. São Paulo: MedVet Livros, 2007. p. 209-216.

VNUK, D., PIRKIC, B., MATICIC, D., RADISIC, B., STEJSKAL, M., BABIC, T., KRESZINGER, M., LEMO, N. Feline high-rise syndrome: 119 cases (1998-2001). **Journal of Feline Medicine and Surgery**, v. 6, p. 305-312, 2004.

VOSS, K., LANGLEY-HOBBS, S. J., BORER, L., MONTAVON, P. M. **Pelvis**. In: VOSS, K., LANGLEY-HOBBS, S. J., MONTAVON, P. M. Feline Orthopedic surgery and musculoskeletal disease. London: Saunders Elsevier, 2009a. p. 423-441.

VOSS, K., KULL, M. A., HAESSIG, M., MONTAVON, P. M. Repair of long-bone fractures in cats and small dogs with the UniLock mandible locking plate system.

Veterinary and Comparative Orthopaedics and Traumatology. v. 22, p. 398-405, 2009b.

VULCANO, L. C., SANTOS, F. A. M., GODOY, C. L. B. Determinação da densidade mineral óssea da extremidade distal do rádio-ulna em gatos: correlação entre peso, sexo e idade. **Ciência Rural**, v.38, n.1, p.124-128, 2008.

WHEATON, L. G., HOHN, R. B., HARRISON, J. W. Surgical treatment of acetabular fractures in the dog. **Journal of the American Veterinary Medical Association**. v. 162, p. 385- 392, 1973.

WHITE, R. N. Surgical management of constipation. **Journal of Feline Medicine and Surgery**, v. 4, p. 129-138, 2002.

ZAHN K., MATIS, U. The clamp rod internal fixator – application and results in 120 small animal fracture patients. **Veterinary and Comparative Orthopaedics and Traumatology**. v. 17, p. 110-120, 2004

ZAHN, K., FREI, R., WUNDERLE, D., LINKE, B., SCHWIEGER, K., GUERGUIEV, B., POHLER, O., MATIS, U. Mechanical properties of 18 different AO bone plates and clamp-rod internal fixation system tested on a gap model construct. **Veterinary and Comparative Orthopaedics and Traumatology**. v. 21, p. 185-194, 2008.

ZHA, G. C., SUN, J. Y., DONG, S. J. Predictors of clinical outcomes after surgical treatment of displaced acetabular fractures in the elderly. **Journal of Orthopaedic Research**, v. 31, n. 4, p. 588-95, 2013.

Apêndices

APÊNDICE A

Qadro 1 – Identificação, sexo, peso e raça dos animais de acordo com os grupos. Da esquerda para direita: todos os animais, fêmeas e machos.

Número	Sexo	Peso (kg)	Idade	Raça	Grupo
1	M	3,70	adulto	SRD	parafuso
2	M	5,60	adulto	SRD	parafuso
3	F	3,80	adulto	SRD	parafuso
4	M	3,70	adulto	SRD	parafuso
5	F	2,20	adulto	SRD	parafuso
6	F	3,20	adulto	SRD	parafuso
7	M	4,90	adulto	SRD	parafuso
27	F	2,85	adulto	SRD	parafuso
8	F	5,60	adulto	SRD	bloqueio convencional
9	F	4,30	adulto	Siamês	bloqueio convencional
10	M	4,50	adulto	SRD	bloqueio convencional
11	F	2,65	adulto	SRD	bloqueio convencional
14	M	2,05	adulto	SRD	bloqueio convencional
15	F	2,20	adulto	SRD	bloqueio convencional
16	F	3,35	adulto	SRD	bloqueio convencional
23	M	4,10	adulto	SRD	bloqueio convencional
13	F	2,85	adulto	SRD	CRIF
17	F	3,70	adulto	SRD	CRIF
18	M	5,00	adulto	SRD	CRIF
20	F	2,05	adulto	SRD	CRIF
21	F	2,50	adulto	SRD	CRIF
22	M	3,05	adulto	SRD	CRIF
24	F	3,00	adulto	SRD	CRIF
25	M	3,15	adulto	Siamês	CRIF
28	M	4,30	adulto	SRD	bloqueio cônico
29	M	2,80	adulto	SRD	bloqueio cônico
30	F	4,10	adulto	SRD	bloqueio cônico
31	F	5,40	adulto	SRD	bloqueio cônico
32	F	2,50	adulto	SRD	bloqueio cônico
33	M	3,70	adulto	Siamês	bloqueio cônico
34	M	5,30	adulto	SRD	bloqueio cônico
35	M	5,10	adulto	Siamês	bloqueio cônico
	média	3,66			n = 32
	mediana	3,70			
	mínimo	2,05			
	máximo	5,60			
	DP	1,10			

Número	Sexo	Peso (kg)	Idade	Raça	Grupo
3	F	3,80	adulto	SRD	parafuso
5	F	2,20	adulto	SRD	parafuso
6	F	3,20	adulto	SRD	parafuso
27	F	2,80	adulto	SRD	parafuso
8	F	5,60	adulto	SRD	bloqueio convencional
9	F	4,30	adulto	Siamês	bloqueio convencional
11	F	2,65	adulto	SRD	bloqueio convencional
15	F	2,20	adulto	SRD	bloqueio convencional
16	F	3,35	adulto	SRD	bloqueio convencional
13	F	2,85	adulto	SRD	CRIF
17	F	3,70	adulto	SRD	CRIF
20	F	2,05	adulto	SRD	CRIF
21	F	2,50	adulto	SRD	CRIF
24	F	3,00	adulto	SRD	CRIF
30	F	4,10	adulto	SRD	bloqueio cônico
31	F	5,40	adulto	SRD	bloqueio cônico
32	F	2,50	adulto	SRD	bloqueio cônico
	média	3,31			n = 17
	mediana	3,00			
	mínimo	2,05			
	máximo	5,60			
	DP	1,06			

Número	Sexo	Peso (kg)	Idade	Raça	Grupo
1	M	3,70	adulto	SRD	parafuso
2	M	5,60	adulto	SRD	parafuso
4	M	3,70	adulto	SRD	parafuso
7	M	4,90	adulto	SRD	parafuso
10	M	4,50	adulto	SRD	bloqueio convencional
14	M	2,05	adulto	SRD	bloqueio convencional
23	M	4,10	adulto	SRD	bloqueio convencional
18	M	5,00	adulto	SRD	CRIF
22	M	3,05	adulto	SRD	CRIF
25	M	3,15	adulto	Siamês	CRIF
28	M	4,30	adulto	SRD	bloqueio cônico
29	M	2,80	adulto	SRD	bloqueio cônico
33	M	3,70	adulto	Siamês	bloqueio cônico
34	M	5,30	adulto	SRD	bloqueio cônico
35	M	5,10	adulto	Siamês	bloqueio cônico
	média	4,06			n =15
	mediana	4,10			
	mínimo	2,05			
	máximo	5,60			
	DP	1,02			

APÊNDICE B

Quadro 2 – Dados obtidos a partir dos testes biomecânicos e grau de redução da osteotomia de acordo com os grupos.

Número	Sexo	Peso (kg)	Idade	Raça	Grupo	Lado	Diâmetro cabeça fêmur (mm)	Densitometria (mmAl)	Média da distância D	Média da distância E	Pico 1 (N)	Momento 1 (N.mm)	Defo pico 1 (mm)	Pico 2 (N)	Momento 2 (N.mm)	Defo pico 2 (mm)	Momento MAX (N.mm)	Defo pico MAX (mm)	Rigidez (N/mm)	Rigidez Estrutural [E.I] (N.mm2)	média espaço (mm)	média degrau (mm)	classificação
1	M	3,70	adulto	SRD	parafuso	direito	10	15,63	58,90	46,53	223,60	5812,41	5,76	117,68	3059,05	7,55	5812,41	7,55	47,27	1122527,10	0,48	0,00	GII
2	M	5,60	adulto	SRD	parafuso	esquerdo	10	12,20	56,00	50,07	22,07	583,41	7,30				583,41	7,30	2,67	65967,29	0,53	0,40	GII
3	F	3,80	adulto	SRD	parafuso	direito	8	15,61	63,27	40,27	111,80	2751,14	5,03				2751,14	5,03	32,92	688001,43	0,00	0,34	GIII
4	M	3,70	adulto	SRD	parafuso	esquerdo	10	10,34	61,82	39,60	161,81	3905,76	4,45				3905,76	4,45	70,73	1393179,80	0,00	0,00	GI
5	F	2,20	adulto	SRD	parafuso	direito	8	12,56	65,03	37,22	166,23	3934,92	6,09				3934,92	6,09	26,38	503814,27	0,20	0,18	GIV
6	F	3,20	adulto	SRD	parafuso	esquerdo	8	10,86	61,63	40,43	142,69	3483,64	5,78				3483,64	5,78	36,01	730193,77	0,24	0,10	GIV
7	M	4,90	adulto	SRD	parafuso	esquerdo	8	12,25	60,00	46,00	152,99	3983,51	4,40				3983,51	4,40	48,42	1159887,40	0,00	0,00	GI
27	F	2,85	adulto	SDR	parafuso	direito	8	10,50	62,70	35,00	140,24	3150,02	4,54				3150,02	4,54	34,73	570620,84	0,65	0,00	GII
	média	3,74					média	12,49	61,17	41,89	média	3450,60	5,42	117,68	3059,05	7,55	3450,60	5,64	37,39	779273,99			
	mediana	3,70					mediana	12,23	61,73	40,35	mediana	3694,70	5,40	117,68	3059,05	7,55	3694,70	5,41	35,37	709097,60			
	mínimo	2,20					mínimo	10,34	56,00	35,00	mínimo	583,41	4,40	117,68	3059,05	7,55	583,41	4,40	2,67	65967,29			
	máximo	5,60					máximo	15,63	65,03	50,07	máximo	5812,41	7,30	117,68	3059,05	7,55	5812,41	7,55	70,73	1393179,80			
	DP	1,09					DP	2,10	2,82	5,14	DP	1468,98	1,01	#DIV/0!	#DIV/0!	#DIV/0!	1468,98	1,26	19,59	427372,34			
	CV(%)	29,03					CV(%)	16,84	4,60	12,26	CV(%)	42,57	18,63	#DIV/0!	#DIV/0!	#DIV/0!	42,57	22,38	52,39	54,84			
8	F	5,60	adulto	SRD	bloqueio convencional	esquerdo	10	12,08	59,00	43,10	326,57	8133,54	7,66				8133,54	7,66	51,98	1097356,76	0,39	0,12	GIV
9	F	4,30	adulto	siamês	bloqueio convencional	direito	10	11,40	61,00	41,73	185,35	4592,76	5,39				4592,76	5,39	30,82	647993,32	0,61	0,16	GIV
10	M	4,50	adulto	SRD	bloqueio convencional	direito	10	12,35	61,80	47,43	219,18	5881,67	8,38				5881,67	8,38	22,73	595963,20	0,28	0,31	GIV
11	F	2,65	adulto	SRD	bloqueio convencional	direito	8	13,05	65,47	40,00	204,47	5076,95	6,73				5076,95	6,73	24,82	537967,75	0,80	0,21	GIV
14	M	2,05	adulto	SRD	bloqueio convencional	direito	8	10,32	67,42	33,33	86,79	1935,75	7,28				1935,75	7,28	24,02	401286,75	0,00	0,00	GI
15	F	2,20	adulto	SRD	bloqueio convencional	direito	8	12,61	65,80	39,00	120,62	2953,58	2,85	133,86	3277,78	4,62	3277,78	4,62	53,12	1112644,77	0,00	0,25	GIII
16	F	3,35	adulto	SRD	bloqueio convencional	esquerdo	8	10,64	61,25	37,00	225,07	5191,50	6,50				5191,50	6,50	40,49	705520,43	0,35	0,33	GIV
23	M	4,10	adulto	SRD	bloqueio convencional	direito	8	13,50	58,70	38,37	191,23	4437,12	4,47				4437,12	4,47	45,31	789362,21	0,99	0,35	GIV
	média	3,59					média	11,99	62,56	40,00	média	4775,36	6,16	133,86	3277,78	4,62	4815,88	6,38	36,66	736011,90			
	mediana	3,73					mediana	12,22	61,53	39,50	mediana	4834,85	6,62	133,86	3277,78	4,62	4834,85	6,62	35,66	676756,88			
	mínimo	2,05					mínimo	10,32	58,70	33,33	mínimo	1935,75	2,85	133,86	3277,78	4,62	1935,75	4,47	22,73	401286,75			
	máximo	5,60					máximo	13,50	67,42	47,43	máximo	8133,54	8,38	133,86	3277,78	4,62	8133,54	8,38	53,12	1112644,77			
	DP	1,25					DP	1,13	3,27	4,22	DP	1863,00	1,82	#DIV/0!	#DIV/0!	#DIV/0!	1820,76	1,43	12,67	254901,03			
	CV(%)	34,69					CV(%)	9,39	5,23	10,56	CV(%)	39,01	29,62	#DIV/0!	#DIV/0!	#DIV/0!	37,81	22,42	34,55	34,63			
13	F	2,85	adulto	SRD	CRIF	direito	8	11,16	62,43	34,00	56,88	1252,04	2,7	111,31	2450,16	9,13	2450,16	9,13	40,44	629828,38	0,00	1,03	GIII
17	F	3,70	adulto	SRD	CRIF	direito	8	14,44	65,00	39,47	135,33	3323,40	4,69	126,51	3106,80	6,39	3323,40	6,39	39,13	821784,54	X	X	GII
18	M	5,00	adulto	SRD	CRIF	esquerdo	10	10,83	57,87	37,68	226,54	5169,86	4,13				5169,86	4,13	73,88	1225472,85	X	X	GII
20	F	2,05	adulto	SRD	CRIF	esquerdo	8	13,86	59,30	51,00	41,19	1129,38	2,66	38,25	1048,77	3,71	1129,38	3,71	16,39	452974,37	0,47	0,12	GIV
21	F	2,50	adulto	SRD	CRIF	direito	8	10,08	64,03	39,07	151,52	3676,53	3,37				3676,53	3,37	80,36	1625974,89	0,67	0,18	GIV
22	M	3,05	adulto	SRD	CRIF	esquerdo	8	15,95	66,13	37,80	94,15	2264,49	2,29				2264,49	2,29	70,90	1420823,71	0,39	0,21	GIV
24	F	3,00	adulto	SRD	CRIF	direito	8	13,47	64,20	36,00	110,33	2544,86	3,24	119,15	2748,30	4,62	2748,30	4,62	55,01	977453,59	0,55	0,85	GIV
25	M	3,15	adulto	siamês	CRIF	direito	8	10,79	61,57	40,30	110,33	2687,33	4,37				2687,33	4,37	32,28	650296,89	0,77	0,95	GIV
	média	3,16					média	12,57	62,57	39,42	média	2755,99	3,43	98,81	2338,51	5,96	2931,18	4,75	51,05	975576,15			
	mediana	3,03					mediana	12,32	63,23	38,44	mediana	2616,10	3,31	115,23	2599,23	5,51	2717,82	4,25	47,72	899619,06			
	mínimo	2,05					mínimo	10,08	57,87	34,00	mínimo	1129,38	2,29	38,25	1048,77	3,71	1129,38	2,29	16,39	452974,37			
	máximo	5,00					máximo	15,95	66,13	51,00	máximo	5169,86	4,69	126,51	3106,80	9,13	5169,86	9,13	80,36	1625974,89			
	DP	0,88					DP	2,13	2,86	5,10	DP	1319,89	0,88	40,84	900,76	2,39	1179,36	2,12	22,67	415043,61			
	CV(%)	27,97					CV(%)	16,95	4,57	12,93	CV(%)	47,89	25,66	41,34	38,52	40,03	40,24	44,62	44,41	42,54			
28	M	4,30	adulto	SRD	bloqueio cônico	direito	8	9,96	58,80	48,30	136,80	3627,61	2,72				3627,61	2,72	91,60	2299501,31	0,08	0,00	GII
29	M	2,80	adulto	SRD	bloqueio cônico	esquerdo	10	10,23	46,50	49,80	298,62	7180,83	8,94				7180,83	8,94	64,91	1204838,01	0,17	0,24	GIV
30	F	4,10	adulto	SRD	bloqueio cônico	direito	8	9,39	62,10	41,50	217,71	5415,75	10,48				5415,75	10,48	68,07	1454656,71	0,62	0,18	GIV
31	F	5,40	adulto	SRD	bloqueio cônico	esquerdo	8	9,94	46,70	44,40	456,02	10379,24	11,19				10379,24	11,19	56,73	892427,31	0,65	0,29	GIV
32	F	2,50	adulto	SRD	bloqueio cônico	direito	8	11,41	60,40	41,60	225,70	5559,83	7,31				5559,83	7,31	65,99	1361498,73	0,00	0,00	GI
33	M	3,70	adulto	siamês	bloqueio cônico	esquerdo	10	9,74	44,30	50,80	282,44	6683,64	4,49	280,98	6649,09	6,17	6683,64	6,17	79,13	1404669,88	0,33	0,08	GIV
34	M	5,30	adulto	SRD	bloqueio cônico	direito	8	10,16	61,20	50,30	161,81	4467,35	4,7	139,75	3858,30	10,15	4467,35	10,15	74,96	2123597,82	0,00	0,57	GIII
35	M	5,10	adulto	siamês	bloqueio cônico	esquerdo	8	8,76	44,00	50,60	157,40	3704,39	3,77				3704,39	3,77	69,41	1212316,57	0,00	0,00	GI
	média	4,15					média	9,95	53,00	47,16	média	5877,33	6,70	210,37	5253,70	8,16	5877,33	7,59	71,35	1494188,29			
	mediana	4,20					mediana	9,95	52,75	49,05	mediana	5487,79	6,01	210,37	5253,70	8,16	5487,79	8,13	68,74	1383084,31			
	mínimo	2,50					mínimo	8,76	44,00	41,50	mínimo	3627,61	2,72	139,75	3858,30	6,17	3627,61	2,72	56,73	892427,31			
	máximo	5,40					máximo	11,41	62,10	50,80	máximo	10379,24	11,19	280,98	6649,09	10,15	10379,24	11,19	91,60	2299501,31			
	DP	1,11					DP	0,76	8,26	4,03	DP	2226,50	3,23	99,86	1973,39	2,81	2226,50	3,16	10,57	477666,91			
	CV(%)	26,65					CV(%)	7,62	15,58	8,55	CV(%)	37,88	48,25	47,47	37,56	34,49	37,88	41,68	14,81	31,97			

APÊNDICE C:

Quadro 3 – Dados da redução da osteotomia de cada grupo de acordo com os avaliadores e suas médias.

redução da osteotomia

	parafuso								bloqueio convencional								CRIF								bloqueio cônico							
número do gato	1	2	3	4	5	6	7	27	8	9	10	11	14	15	16	23	13	17	18	20	21	22	24	25	28	29	30	31	32	33	34	35
medida espaço avaliador 1 (mm)	0,41	0,46	0,00	0,00	0,19	0,35	0,00	0,44	0,32	0,42	0,00	0,74	0,00	0,00	0,00	0,92	0,00	X	X	0,39	0,59	0,36	0,00	0,54	0,25	0,00	0,37	0,38	0,00	0,37	0,00	0,00
medida espaço avaliador 2 (mm)	0,55	0,42	0,00	0,00	0,41	0,38	0,00	0,00	0,48	0,56	0,00	0,77	0,00	0,00	0,37	0,95	0,00	X	X	0,41	0,67	0,47	0,00	0,65	0,00	0,00	0,61	0,88	0,00	0,33	0,00	0,00
medida espaço avaliador 3 (mm)	0,48	0,72	0,00	0,00	0,00	0,00	0,00	1,50	0,38	0,86	0,85	0,90	0,00	0,00	0,67	1,10	0,00	X	X	0,62	0,75	0,35	1,66	1,12	0,00	0,50	0,87	0,68	0,00	0,28	0,00	0,00
média	0,48	0,53	0,00	0,00	0,20	0,24	0,00	0,65	0,39	0,61	0,28	0,80	0,00	0,00	0,35	0,99	0,00	X	X	0,47	0,67	0,39	0,55	0,77	0,08	0,17	0,62	0,65	0,00	0,33	0,00	0,00

	parafusos								placa tóride								CRIF								placa fixin							
número do gato	1	2	3	4	5	6	7	27	8	9	10	11	14	15	16	23	13	17	18	20	21	22	24	25	28	29	30	31	32	33	34	35
medida degrau avaliador 1 (mm)	0,00	0,36	0,31	0,00	0,24	0,00	0,00	0,00	0,00	0,12	0,35	0,13	0,00	0,17	0,16	0,28	0,86	X	X	0,00	0,18	0,00	0,83	1,04	0,00	0,10	0,25	0,29	0,00	0,07	0,32	0,00
medida degrau avaliador 2 (mm)	0,00	0,54	0,31	0,00	0,31	0,29	0,00	0,00	0,35	0,16	0,58	0,06	0,00	0,18	0,50	0,47	1,13	X	X	0,20	0,35	0,37	0,75	0,60	0,00	0,21	0,09	0,02	0,00	0,17	0,69	0,00
medida degrau avaliador 3 (mm)	0,00	0,30	0,39	0,00	0,00	0,00	0,00	0,00	0,00	0,20	0,00	0,44	0,00	0,41	RA	0,31	1,11	X	X	0,16	0,00	0,26	0,97	1,22	0,00	0,42	0,20	0,56	0,00	0,00	0,69	0,00
média	0,00	0,40	0,34	0,00	0,18	0,10	0,00	0,00	0,12	0,16	0,31	0,21	0,00	0,25	0,33	0,35	1,03	X	X	0,12	0,18	0,21	0,85	0,95	0,00	0,24	0,18	0,29	0,00	0,08	0,57	0,00

	parafuso								placa tóride								CRIF								placa fixin							
número do gato	1	2	3	4	5	6	7	27	8	9	10	11	14	15	16	23	13	17	18	20	21	22	24	25	28	29	30	31	32	33	34	35
média espaço (mm)	0,48	0,53	0,00	0,00	0,20	0,24	0,00	0,65	0,39	0,61	0,28	0,80	0,00	0,00	0,35	0,99	0,00	X	X	0,47	0,67	0,39	0,55	0,77	0,08	0,17	0,62	0,65	0,00	0,33	0,00	0,00
média degrau (mm)	0,00	0,40	0,34	0,00	0,18	0,10	0,00	0,00	0,12	0,16	0,31	0,21	0,00	0,25	0,33	0,35	1,03	X	X	0,12	0,18	0,21	0,85	0,95	0,00	0,24	0,18	0,29	0,00	0,08	0,57	0,00
classificação	GII	GII	GIII	GI	GIV	GIV	GI	GII	GIV	GIV	GIV	GIV	GI	GIII	GIV	GIV	GIII	GII	GII	GIV	GIV	GIV	GIV	GIV	GII	GIV	GIV	GIV	GI	GIV	GIII	GI

escala redução osteotomia

grau I	redução anatômica perfeita, ausência de espaço ou degrau	n=5
grau II	só espaço	n=6
grau III	só degrau	n=4
grau IV	espaço e degrau	n=17

	Grau I	Grau II	Grau III	Grau IV
Parafuso	2	3	1	2
Bloqueio convencional	1	0	1	6
CRIF	0	2	1	5
Bloqueio cônico	2	1	1	4