BRUNA DE CASTRO MIRANDA

Quimioterapia metronômica como tratamento adjuvante para o mastocitoma cutâneo em cães

SÃO PAULO

2017

BRUNA DE CASTRO MIRANDA

Quimioterapia metronômica como tratamento adjuvante para o mastocitoma cutâneo em cães

Dissertação apresentada ao Programa Pós-Graduação em Clínica Cirúrgica Veterinária da Faculdade de Medicina Veterinária e Zootecnia da Universidade de São Paulo para obtenção do título de Mestre em Ciências

Departamento:

Cirurgia

Área de Concentração:

Clínica Cirúrgica Veterinária

Orientador:

Prof.ª Dr.ª Julia Maria Matera

SÃO PAULO

2017

Autorizo a reprodução parcial ou total desta obra, para fins acadêmicos, desde que citada a fonte.

DADOS INTERNACIONAIS DE CATALOGAÇÃO NA PUBLICAÇÃO

(Biblioteca Virginie Buff D'Ápice da Faculdade de Medicina Veterinária e Zootecnia da Universidade de São Paulo)

T. 3503
FMVZ

Miranda, Bruna de Castro
Quimioterapia metronômica como tratamento adjuvante para o mastocitoma cutâneo em cães. / Bruna de Castro Miranda. -- 2017.
103 f. : il.

Dissertação (Mestrado) - Universidade de São Paulo. Faculdade de Medicina Veterinária e Zootecnia. Departamento de Cirurgia, São Paulo, 2017.

Programa de Pós-Graduação: Clínica Cirúrgica Veterinária.

Área de concentração: Clínica Cirúrgica Veterinária.

Orientador: Profa. Dra. Julia Maria Matera .

1. Lomustina. 2. Mastócito. 3. Toxicidade. 4. Oncologia veterinária. I. Título.

CERTIFICADO

Certificamos que o Projeto intitulado "Quimioterapia metronômica como tratamento adjuvante para o mastocitoma cutâneo em cães ", protocolado sob o CEUA nº 2486060215, sob a responsabilidade de **Prof Dr Julia Maria Matera** *e equipe; Bruna de Castro Miranda* - que envolve a produção, manutenção e/ou utilização de animais pertencentes ao filo Chordata, subfilo Vertebrata (exceto o homem), para fins de pesquisa científica (ou ensino) - encontra-se de acordo com os preceitos da Lei 11.794, de 8 de outubro de 2008, com o Decreto 6.899, de 15 de julho de 2009, com as normas editadas pelo Conselho Nacional de Controle da Experimentação Animal (CONCEA), e foi **aprovado** pela Comissão de Ética no Uso de Animais da Faculdade de Medicina Veterinária e Zootecnia da Universidade de São Paulo (CEUA/FMZV) em reunião de 08/04/2015.

We certify that the proposal "Metronomic chemotherapy as adjuvant treatment for cutaneous mast cell tumors in dogs ", utilizing 20 Dogs (20 males), protocol number CEUA 2486060215, under the responsibility of **Prof Dr Julia Maria Matera** *and team; Bruna de Castro Miranda* - which involves the production, maintenance and/or use of animals belonging to the phylum Chordata, subphylum Vertebrata (except human beings), for scientific research purposes (or teaching) - it's in accordance with Law 11.794, of October 8 2008, Decree 6899, of July 15, 2009, with the rules issued by the National Council for Control of Animal Experimentation (CONCEA), and was **approved** by the Ethic Committee on Animal Use of the School of Veterinary Medicine and Animal Science of São Paulo University (CEUA/FMZV) in the meeting of 04/08/2015.

Vigência da Proposta: de fev/2015 a jan/2017 Área: Departamento De Cirurgia

Procedência: Pacientes atendidos na rotina do Departamento de Cirurgia de Pequenos Animais do HOVET/USP

Espécie: Cão Gênero: Machos e Fêmeas idade: todas as faixas etárias

N: 20 Linhagem: não se aplica Peso: não é relevante

São Paulo, 13 de novembro de 2015

Profa. Dra. Denise Tabacchi Fantoni
Presidente da Comissão de Ética no Uso de Animais
Faculdade de Medicina Veterinária e Zootecnia
Universidade de São Paulo

São Paulo, 03 de agosto de 2016
CEUA N 2486060215

Ilmo(a). Sr(a).
Responsável: Julia Maria Matera
Área: Cirurgia
Prof Dr Julia Maria Matera (orientador)

Título da proposta: "Quimioterapia metronômica como tratamento adjuvante para o mastocitoma cutâneo em cães ".

Parecer Consubstanciado da Comissão de Ética no Uso de Animais FMVZ/USP

A Comissão de Ética no Uso de Animais da Faculdade de Medicina Veterinária e Zootecnia da Universidade de São Paulo, no cumprimento das suas atribuições, analisou e **APROVOU** a Notificação (versão de 03/maio/2016) da proposta acima referenciada.

Resumo apresentado pelo pesquisador: "Gostaria de solicitar o aumento do N amostral de 20 para 40 animais para que o projeto tenha maior relevância estatística e clínica. A especificação do sexo também necessita de mudança, serão utilizados animais de ambos os sexos, machos e fêmeas. ".

Comentário da CEUA: "Solicitação aprovada. ".

Profa. Dra. Denise Tabacchi Fantoni
Presidente da Comissão de Ética no Uso de Animais
Faculdade de Medicina Veterinária e Zootecnia da Universidade de São Paulo

Roseli da Costa Gomes
Secretaria Executiva da Comissão de Ética no Uso de Animais
Faculdade de Medicina Veterinária e Zootecnia da Universidade de São Paulo

São Paulo, 27 de outubro de 2016
CEUA N 2486060215

Ilmo(a). Sr(a).
Responsável: Julia Maria Matera
Área: Clínica Cirúrgica Veterinária
Prof Dr Julia Maria Matera (orientador)

Título da proposta: "Quimioterapia metronômica como tratamento adjuvante para o mastocitoma cutâneo em cães ".

Parecer Consubstanciado da Comissão de Ética no Uso de Animais FMVZ/USP

A Comissão de Ética no Uso de Animais da Faculdade de Medicina Veterinária e Zootecnia da Universidade de São Paulo, no cumprimento das suas atribuições, analisou e **APROVOU** a Alteração do cadastro (versão de 30/setembro/2016) da proposta acima referenciada.

Resumo apresentado pelo pesquisador: "Gostaria de solicitar a inclusão deste questionário em anexo no projeto de pesquisa (Questionário de qualidade de vida) . Se trata da avaliação da qualidade de vida dos pacientes submetido à quimioterapia, através de pontuação por score, onde o proprietário responde um questionário de múltipla escolha com 10 questões para tentarmos quantificar a qualidade de vida dos nossos pacientes. ".

Comentário da CEUA: "".

Profa. Dra. Denise Tabacchi Fantoni
Presidente da Comissão de Ética no Uso de Animais
Faculdade de Medicina Veterinária e Zootecnia da Universidade de São Paulo

Roseli da Costa Gomes
Secretaria Executiva da Comissão de Ética no Uso de Animais
Faculdade de Medicina Veterinária e Zootecnia da Universidade de São Paulo

FOLHA DE AVALIAÇÃO

Autor: MIRANDA, Bruna de Castro

Título**:** Quimioterapia metronômica como tratamento adjuvante para o mastocitoma cutâneo em cães.

Dissertação apresentada ao Programa de Pós-Graduação em Clínica Cirúrgica Veterinária da Faculdade de Medicina Veterinária e Zootecnia da Universidade de São Paulo para obtenção do título de Mestre em Ciências.

Data: _____/_____/_____

BANCA EXAMINADORA

Prof. Dr. _____

Instituição: _____

Prof. Dr. _____

Instituição: _____

Prof. Dr. _____

Instituição: _____

DEDICATÓRIA

Ao meu amor, amigo, companheiro de todos as horas, Rogério, obrigada por me inspirar, me ensinar, por sonhar os mesmos sonhos, por fazer parte da minha vida que com você é muito mais feliz.

A minha querida mãe Waldira e minha irmã Camila, obrigada por serem a voz da minha consciência, obrigada por fazerem parte da minha formação como ser humano, obrigada por serem o esteio quando desacredito da minha capacidade, amo vocês.

Ao meu pai, Odorico, obrigada por ainda estar conosco pai quando tudo levaria a crer que você não mais estaria, te amo.

As minhas amadas e eternas Princesa, Panda, Pantera, Miuxa e Sandy, por vocês eu tentei buscar e fazer o melhor, por vocês não desisto de outros...sei que as verei novamente.

A minha doce e querida Bela, um coraçãozinho que bate fora do peito, o ser de quatro patas que me acompanha e torna minha vida mais feliz.

AGRADECIMENTOS

A Deus em primeiro lugar...Deus não colocaria em nossos corações um desejo que não fosse possível de ser realizado.

A minha orientadora Prof. Julia Maria Matera, pela confiança depositada para a realização deste trabalho, por compartilhar comigo seus conhecimentos e pela oportunidade de me permitir ser aluna desta Instituição, fazendo com que eu concretizasse um sonho de vida, muito obrigada.

Aos amigos que fiz nesta jornada, os pós-graduandos Samanta, Eric e Erika, obrigada por toda a ajuda em realizar esta pesquisa, pelas conversas, pelas risadas, pelo carinho, pelos desabafos e por estender aquela mão quando tudo parecia perdido.

A Mariana Matera pela realização das marcações imunohistoquímicas.

A Jaqueline Yaeko, por toda a ajuda no Serviço de Cirurgia com os animais do nosso projeto e por tornar nossos dias muito mais engraçados.

Aos pós graduandos, amigos de jornada, todos competentes no que fazem e colegas de profissão que têm meu respeito e admiração: Paulo Marinho, Thales Bregadioli, Fernanda Auler, Cláuda Inglez, Fernanda Paes, Paula Finkensieper, Luís, Gabriel Diamante, Ísis, Aline, Jaqueline França, Luanna Gomes, Igor Santos, Bruno, Mario Ferraro , Marco Pereira, Cintia Souto, Sebastian Aristzabal

A Prof. Angélica Miglino pelo uso do laboratório de microscopia eletrônica para a captura das imagens das lâminas de imuno-histoquímica e a Rose técnica do laboratório por auxiliar na captura das imagens.

A todos do Laboratório de Vídeocirurgia e Endoscopia da Faculdade de Medicina pelos treinamentos em vídeocirurgia, pela oportunidade de conhecer a casa de Arnaldo e me ofertar conhecimentos nesta área tão fascinante da cirurgia.

As médicas veterinárias do Serviço de Cirurgia, Anestesiologia e Serviço de Imagem do HOVET-USP, Andressa Nitrini, Patrícia Ferreira de Castro, Sandra Rosner, Patrícia Flor, Geni Cristina Patrício, Luciane Maria Kanayama, Viviane Galeazzi, Silvana, pelo auxílio, pelos ensinamentos.

Aos enfermeiros do Serviço de Cirurgia Otávio, Lelis e Jesus, com amigos que com um jeito simples passam ensinamentos de uma vida inteira, meu muito abrigada por compartilharem comigo seus ensinamentos.

As professoras Silvia Cortopassi, Denise Fantoni e Aline Ambrósio por todos os ensinamentos e pelo suporte aos nossos pacientes.

A Lívia e ao Ney, secretários da pós-graduação, por toda a amizade, os lembretes, a ajuda, os cafés e a dedicação com o programa de pós-graduação.

Aos amigos de desde sempre Tatiane, Michelli, André, Maurício, Silvana, Maísa, Maria Augusta, desculpem pela ausência...amigos, são aqueles que podem ficar anos sem se ver mas quando se reencontram parece que foi ontem.

A todos os colegas veterinários, estagiários e residentes que trabalharam comigo até hoje, com toda certeza vocês levaram um pouquinho de mim mas restou um pouco de vocês.

A todos os professores que passaram pelo meu caminho desde o ensino fundamental até os dias de hoje, cada um de vocês foi essencial para a minha formação, agradeço e respeito a todos do fundo do meu coração!

A todos os proprietários e aos pacientes pertencentes a este estudo e tantos outros atendidos, vocês foram essenciais nesta caminhada, muito obrigada!

Ao Conselho Nacional de Pesquisa e Desenvolvimento Científico (CNPq) pela concessão da bolsa de auxílio à pesquisa que tornou possível o desenvolvimento deste estudo.

“Se enxerguei mais longe foi porque me apoiei sobre o ombro de gigantes”

Isaac Newton

RESUMO

MIRANDA, B.C. **Quimioterapia metronômica como tratamento adjuvante para o mastocitoma cutâneo em cães** [Metronomic chemotherapy as adjuvant treatment for cutaneous mast cell tumor in dogs]. 2017. 103p. Dissertação de Mestrado (Mestrado em Ciências)- Faculdade de Medicina Veterinária e Zootecnia, Universidade de São Paulo, São Paulo, 2017.

A quimioterapia metronômica é uma modalidade terapêutica onde o agente quimioterápico é administrado em baixas doses, em curtos intervalos e continuamente, diferente da quimioterapia em dose máxima tolerada. Dirigida contra células tumorais e outros tipos de células, como as endoteliais e do sistema imunológico, a metronômica altera o microambiente tumoral e suprime características inatas que apoiam o crescimento dos tumores. O objetivo deste trabalho foi analisar prospectivamente o uso da quimioterapia metronômica com lomustina em pacientes com mastocitoma cutâneo, seus efeitos adversos e comparar com o protocolo de vimblastina e prednisona. Para tanto foram incluídos neste estudo 40 neoplasias obtidas de 32 cães de ambos os sexos e idades variadas, com o diagnóstico citológico e histopatológico de mastocitoma cutâneo, os mesmos foram divididos em dois grupos de forma randomizada. O grupo VP foi tratado com vimblastina na dose de 2mg/m² e prednisona por 12 sessões e o grupo LP foi tratado a metronômica com lomustina na dose de 2,84mg/m²/VO por 4 meses. Quanto à classificação histopatológica dos tumores estudados 67,5% (27/40) das formações mostrou graduação intermediária, correspondendo a grau II/baixo grau. Os efeitos adversos foram avaliados de acordo com os critérios do VCOG. Dos pacientes pertencentes ao grupo VP 62,5% (5/16) apresentaram algum tipo de efeito adverso, sendo os mais frequente os efeitos sob o trato gastrointestinal como: disorexia, anorexia, êmese e diarreia ocorrendo em cinco pacientes (5/16), seguido de leucopenia em três animais (3/16). No grupo LP 50% (8/16) dos pacientes tiveram algum tipo de efeito adverso, o mais comum foi êmese, sendo que apenas um cão apresentou efeito adverso classificado em grau III. Os dois protocolos foram bem tolerados pelos pacientes e não houve significância estatística sobre os efeitos adversos de ambos os grupos (p=0,715). A trombocitose foi a síndrome paraneoplásica mais observada, acometendo 25% de todos os animais (8/32), apresentando significância estatística em relação ao temo de sobrevida global (p=0,000049). A média de sobrevida do grupo VP foi de 404,25 dias (104-815dias) enquanto que do grupo LP foi de 320,25 dias (83-669). Não houve diferença estatística entre os grupos de acordo com o tempo de sobrevida (p=0,662) e o tempo livre de recorrência (p=1). A quimioterapia metronômica com lomustina teve boa aceitação junto aos proprietários dos animais, já que é administrada por via oral e os efeitos adversos foram toleráveis e pouco frequentes.

Palavras-chave: lomustina, mastócito, toxicidade, oncologia veterinária

ABSTRACT

MIRANDA, B.C. **Metronomic chemotherapy as adjuvant treatment for cutaneous mast cell tumor in dogs** [Quimioterapia metronômica como tratamento adjuvante para o mastocitoma cutâneo em cães]. 2017. 103p. Dissertação de Mestrado (Mestrado em Ciências)- Faculdade de Medicina Veterinária e Zootecnia, Universidade de São Paulo, São Paulo, 2017.

Metronomic chemotherapy is a therapeutic modality where the chemotherapeutic agent is administered in low doses, continuously for short and regular periods, as opposed to the chemotherapy in maximum tolerated dose. Directed against tumor cells and other cell types, such as endothelial cells and immune system cells, the metronomic chemotherapy alters the tumor microenvironment and suppresses innate features that support the growth of tumors. The aim of this study is to prospectively analyze the use of metronomic chemotherapy with lomustine in patients with mast cell tumors, evaluate the therapeutic action and adverse effects and compare with the chemotherapy protocol with vinblastine and prednisone. For this, 40 neoplasms obtained from 32 dogs of both sexes and varied ages, with cytological and histopathological diagnosis of mast cell tumor, were divided into two groups in a randomized fashion. The VP group was treated with vinblastine at a dose of 2mg/m² and prednisone for 12 sessions and the LP group was treated with metronomic chemotherapy with lomustine at a dose of 2.84mg/m²/ VO for 4 months. Regarding the histopathological classification of the studied tumors, 67.5% (27/40) of the formations showed an intermediate degree, corresponding to grade II / low grade. Adverse effects were assessed according to the VCOG criteria. Of the patients belonging to the VP group 62.5% (5/16) presented some type of adverse effect, being the most frequent the effects under the gastrointestinal tract as: dysorexia, anorexia, emesis and diarrhea occurring in five patients (5/16), Followed by leukopenia in three animals (3/16). In the LP group 50% (8/16) of the patients had some type of adverse effect, the most common was emesis, and only one dog presented grade III adverse effect. The two chemotherapeutic protocols were well tolerated by the patients and there was no statistical significance regarding the adverse effects of both groups ($p = 0.715$). Thrombocytosis was the most observed paraneoplastic syndrome, affecting 25% of all animals (8/32), presenting statistical significance in relation to the overall survival rate ($p = 0.000049$). The mean survival time of the PV group was 404.25 days (104-815 days) while the LP group was 320.25 days (83-669). There was no statistical difference between the groups according to the survival time ($p = 0.662$) and the free time of recurrence ($p = 1$). Metronomic chemotherapy with lomustine was well accepted by animal owners, since it is administered orally and the adverse effects were tolerable and infrequent.

Keywords: lomustine, mast cell, toxicity, veterinary oncology

LISTA DE ABREVIATURAS E SIGLAS

CAAF	Citologia aspirativa por agulha fina
IV	Intravenoso/Via intravenoso
HPT	Histopatológico
TC	Tomografia computadorizada
OMS	Organização mundial da saúde
EPCs	Células endoteliais progenitoras
RTK	Receptor de tirosina-quinase
TPS-1	Trombospodina-1
NK	Célula *natural killer*
VEGF	Fator de crescimento endotelial vascular
PCNA	Antígeno nuclear de proliferação
AgNOR	Região organizadora nuclear com afinidade pela prata
IM	Índice mitótico
DMT	Quimioterapia em dose máxima tolerada
VBL	Vimblastina
DNA	Ácido desoxirribonucleico
RNA	Ácido ribonucleico
PCR	*Polymerase chain reaction*- reação em cadeia da polimerase
VP	Grupo tratado com vimblastina e prednisona
LP	Grupo tratado com lomustina metronômica e prednisona
VCOG-CTCAE	Veterinary Co-operative Oncology Group (*Common Terminology Criteria for Adverse Events*)
VCI	Departamento de Cirurgia
FMVZ/USP	Faculdade de Medicina Veterinária e Zootecnia da Universidade de São Paulo
HOVET/USP	Hospital Veterinário da Universidade de São Paulo

MPD	Membro pélvico direito
MPE	Membro pélvico esquerdo
MTD	Membro torácico direito
MTE	Membro torácico esquerdo
FA	Fosfatase Alcalina
ALT-	Alanina transferase
Sid	*Semel in die*- uma vez ao dia
Bid	*Bis in die*- duas vezes ao dia
IHQ	Imunohistoquímica
PBS	*Phosphate buffer saline sem tween*

LISTA DE SÍMBOLOS

mg	Miligrama
m²	Metro quadrado
kg	Quilograma
cm	Centímetro
g	Grama
%	Porcentagem
℃	Grau *Celsisus*
p	Desvio padrão-valor de p
+	Positivo e/ou mais
-	Negativo e/ou menos
>	Maior
<	Menor
®	Marca registrada

SUMÁRIO

1 INTRODUÇÃO 19

2 OBJETIVOS 22

3 REVISÃO DA LITERATURA 24

3.1 Patogenia do mastocitoma 24

3.2 Apresentação e Manifestações Clínicas 25

3.3 Diagnóstico 26

3.3.1 Citologia aspirativa por agulha fina (CAAF) 26

3.3.2 Exame Histopatológico 27

3.3.3 Exames laboratoriais 28

3.3.4 Exames de imagem 29

3.4 ESTADIAMENTO CLÍNICO 30

3.5 FATORES PROGNÓSTICOS 31

3.6. TRATAMENTO 34

3.6.1 Cirurgia 34

3.6.2 Quimioterapia em Dose Máxima Tolerada 36

3.6.3 Vimblastina 36

3.6.4 Lomustina 38

3.6.5 Quimioterapia Metronômica 40

4 MATERIAL E MÉTODOS 45

4.1 ESTUDO CLÍNICO 45

4.2 EXAMES DE IMAGEM 48

4.3. EXAME HISTOPATOLÓGICO 50

4.4 IMUNOHISTOQUÍMICA 50

4.4.1 VEGF, KIT E Ki-67 50

4.4.2 AVALIAÇÃO DA EXPRESSÃO DO VEGF **51**

4.4.3 AVALIAÇÃO DA EXPRESSÃO DO Ki-67 51

4.4.4 AVALIAÇÃO DA EXPRESSÃO DO KIT 52

4.5 QUIMIOTERAPIA ADJUVANTE 52

4.6 AVALIAÇÃO DA TOXICIDADE QUIMIOTERÁPICA 53

4.7 AVALIAÇÃO DA QUALIDADE DE VIDA 53

4.8 AVALIAÇÃO DOS RESULTADOS 54

5 RESULTADOS 57

5.1 ESTUDO CLÍNICO 57

5.2 CLASSIFICAÇÃO HISTOPATLÓGICA E ÍNDICE MITÓTICO 60

5.3 SOBREVIDA, TEMPO LIVRE DE RECOORÊNCIA E SCORE DE FATORES PROGNÓSTICOS 63

5.4 IMUNOHISTOQUÍMICA -VEGF, KIT e Ki-67 66

5.5 SÍNDROMES PARANEOPLÁSICAS 69

5.6 AVALIAÇÃO TOXICIDADE QUIMIOTERÁPICA 70

5.7 QUALIDADE DE VIDA 71

6 DISCUSSÃO 74

6.1 ESTUDO CLÍNICO 74

6.2 CLASSIFICAÇÃO HISTOPATOLÓGICA E ÍNDICE MITÓTICO 76

6.3 AVALIAÇÃO IMUNOHISTOQUÍMICA 77

6.4 QUIMIOTERAPIA ADJUVANTE 78

6.5 SOBREVIDA, TEMPO LIVRE DE RECORRÊNCIA E *SCORE* DE FATORES PROGNÓSTICOS NEGATIVOS 79

6.6 SÍNDROMES PARANEOPLÁSICAS 81

6.7 AVALIAÇÃO DA QUALIDADE DE VIDA 82

7 CONCLUSÃO 85

8 REFERÊNCIAS 87

9 ANEXOS 96

1 INTRODUÇÃO

1 INTRODUÇÃO

A quimioterapia metronômica é uma modalidade terapêutica onde a administração do quimioterápico é realizada em baixas doses diariamente por longos períodos (LOVEN et al., 2013; SCHREMPP et al., 2013; MAITI, 2014). Os mecanismos da quimioterapia metronômica na Medicina Veterinária ainda não estão completamente esclarecidos. Acredita-se que ela atua sobre a angiogênese tumoral de forma direta inibindo células endoteliais progenitoras e de forma indireta promovendo a apoptose de células neoplásicas. A ciclofosfamida foi o quimioterápico mais estudado e atualmente o mais utilizado para esta terapia, estudos comprovam sua ação de inibição da angiogênese tumoral em ratos e humanos (TRIPP et al., 2011; SCHREMPP et al., 2013)

O mastocitoma é a neoplasia cutânea maligna mais comum em cães (KRICK et al., 2009; CASTRO et al., 2012), sua completa etiologia ainda é desconhecida. (THAMM & VAIL, 2007; WELLE et al., 2008; DALECK et al., 2009; COUTO, 2010). Ocorre principalmente em animais sem raça definida de acordo com a literatura nacional (COSTA-CASAGRANDE, 2008; MELO, 2013), porém diversos autores relatam o desenvolvimento desta neoplasia em pacientes com raça definida como: Boxer, Pug, Boston Terrier, Bulldog Inglês, Labrador Retriever, Golden Retriever, Schnauzer, Teckel, Cocker Spaniel, Shar-pei, Bulldog Francês, dentre outras (PINCZOWSKY et al., 2008; DALECK et al., 2009; COUTO, 2010).

As manifestações clínicas geralmente decorrem da degranulação e liberação de histamina, heparina e outras aminas vasoativas. Com isso o paciente pode apresentar êmese, diarreia, ulceração gástrica, hematêmese, dor abdominal, cicatrização retardada, melena além de anorexia e prostração (LONDON; THAMM, 2013).

A excisão cirúrgica é considerada a principal opção terapêutica para os mastocitomas cutâneos. Também são descritas na literatura a quimioterapia, a radioterapia e a eletroquimioterapia associadas ou não ao tratamento cirúrgico (THAMM & VAIL, 2007; VICKERY et al., 2008; DALECK et al., 2009).

A quimioterapia em dose máxima tolerada (DMT) em pacientes com mastocitoma, pode ser utilizada de forma neoadjuvante, ou seja, pré-operatória ou ainda de forma adjuvante, ou seja, após a eliminação loco-regional do tumor pela cirurgia. Os agentes mais comumente administrados em DMT são: a vimblastina associada a prednisona, lomustina

isoladamente e a ciclofosfamida também associada a prednisona e a lomustina (VICKERY et al., 2008; COOPER et al., 2009; RASSNICK et al., 2010).

A lomustina foi avaliada como terapia metronômica de forma retrospectiva no tratamento de neoplasias malignas no cão em apenas um estudo, sendo empregada no tratamento de hemangiossarcoma, melanoma oral, carcinoma de tireoide, sarcoma anaplásico, fibrossarcoma, mastocitoma, carcinoma de glândulas do saco anal, mieloma múltiplo, quimiodectoma, carcinoma nasal, carcinoma basocelular, osteossarcoma e condossarcoma (TRIPP et al., 2011). Até o momento, não existem trabalhos prospectivos de casuística nacional e internacionail com o uso de quimioterapia metronômica com lomustina para pacientes portadores de mastocitoma cutâneo.

2 OBJETIVOS

2 OBJETIVOS

Objetivo principal:

Analisar prospectivamente o uso da quimioterapia metronômica com lomustina comparada ao protocolo de quimioterapia com vimblastina e prednisona, ambas como terapia adjuvante em pacientes com mastocitoma cutâneo.

Objetivos específicos:

1. Analisar prospectivamente os efeitos adversos causados com o uso da quimioterapia metronômica com lomustina em pacientes com mastocitoma cutâneo e compará-los aos efeitos adversos obtidos com o protocolo com vimblastina e prednisona;

2. Comparar o tempo de sobrevida global e o tempo livre de recorrência dos pacientes submetidos à quimioterapia metronômica com os pacientes submetidos à quimioterapia com vimblastina e prednisona.

3. Quantificar os fatores prognósticos negativos de cada paciente na forma de um *score* (pontuação de 0-13) e correlacioná-los com a expressão imunohistoquímica dos marcadores tumorais Ki-67, Fator de crescimento do endotélio vascular (VEGF), antígeno nuclear de proliferação celular (PCNA) e KIT

3 REVISÃO DA LITERATURA

3 REVISÃO DA LITERATURA

Os mastócitos são células do tecido conjuntivo que participam da resposta imune, são encontrados principalmente nos tecidos subcutâneos e em mucosas (CASTRO et al., 2012). Acredita-se que são células derivadas de células tronco hematopoiéticas, sendo assim, deixam a medula óssea como células indiferenciadas e assumem sua função após o transporte e chegada ao tecido alvo, principalmente na pele (LONDON; SEGUIN, 2003). Essas células desempenham um papel fundamental na expressão da resistência do hospedeiro a parasitas, além de serem essenciais para as respostas cutâneas dependentes de imunoglobulina E (IgE) (COUTO, 2010).

As células mastocitárias são reconhecidas por seus grânulos citoplasmáticos, estes contêm mediadores inflamatórios como a histamina, proteases, fatores quimiotáticos, citocinas e metabólitos do ácido araquidônico, conferindo assim um papel muito importante também nos processos inflamatórios (DALECK et al., 2009).

O mastocitoma é a neoplasia cutânea mais comum em cães (KRICK et al., 2009; CASTRO et al., 2012), representando 11 a 27% de todos os tumores cutâneos malignos (WELLE et al., 2008), sua etiologia ainda é desconhecida, porém, assim como a maioria das neoplasias provavelmente é multifatorial (THAMM & VAIL, 2007; WELLE et al., 2008; DALECK et al., 2009; COUTO, 2010).

A maioria dos tumores se desenvolve em animais de meia idade a idosos, porém alguns autores relatam o aparecimento em animais de até 3 semanas de idade (RODRIGHERI et al., 2008). Quanto à predisposição sexual a maior parte dos estudos refere não haver predisposição sexual (PINCZOWSKY et al., 2008; DALECK et al., 2009).

3.1 Patogenia do mastocitoma

As reações alérgicas da pele são as manifestações mais frequentes atribuídas aos mastócitos. Quando o paciente é exposto a uma estrutura estranha à pele, os linfócitos passam a produzir imunoglobulina E que se liga a superfície dos mastócitos, após isso, o antígeno pode se ligar a IgE e desencadear o mecanismo de degranulação mastocitária (AMORIM, 2008).

A liberação extracelular dos grânulos de mastócitos pode ser desencadeada por fatores físicos ou químicos como calor e traumas diversos como a citologia aspirativa e/ou a própria intervenção cirúrgica (THOMPSON et al., 2011).

3.2 Apresentação e Manifestações Clínicas

Os mastocitomas podem se apresentar nas formas, cutânea e extra cutânea (DALECK et al., 2009). O mastocitoma cutâneo na maioria das vezes manifesta-se como um nódulo único, embora 11 a 14% dos pacientes podem apresentar múltiplas formações. As regiões mais comuns de seu aparecimento são: tronco, região perineal, região genital e inguinal, cabeça e pescoço (THAMM & VAIL, 2007). Apenas 10% das formações tendem a surgir nos membros. Outros locais atípicos também são descritos por diversos autores, como por exemplo: glândula salivar, glândulas mamárias, nasofaringe, laringe, cavidade oral, trato gastrointestinal, ureter e coluna (COSTA-CASAGRANDE et al., 2008; COUTO, 2010; RASSNICK et al., 2010; SFACTERIA et al., 2011).

Os mastocitomas cutâneos têm uma aparência bem variável e possuem duas formas de apresentação, os dérmicos e os subcutâneos. Os dérmicos apresentam-se com aspecto nodular de tamanho variável, geralmente são eritematosos e alopécicos, podendo ser ulcerados ou não de acordo com o tamanho, sua localidade e seu grau histopatológico (MAGLENNON et al., 2008; KRICK et al., 2009; CASTRO et al., 2012). Os mastocitomas subcutâneos são pouco circunscritos, elevados e moles, sem eritema, alopecia e ulceração (THOMPSON et al., 2012). Apesar de a literatura relatar que seu prognóstico é favorável e melhor em relação ao mastocitoma cutâneo, alguns autores mostraram que seu prognóstico pode ser reservado e inclusive pode causar metástases a distância, assim como os mastocitomas cutâneos de alto grau (MELO, 2013).

A forma extra cutânea ou visceral do mastocitoma é incomum e normalmente é precedida de uma formação cutânea, também é conhecida como mastocitose sistêmica. As manifestações clínicas mais comuns são hepatomegalia e esplenomegalia, linfoadenopatia, efusão pleural ou peritoneal (COUTO, 2010).

A manipulação da formação cutânea e a realização da citologia aspirativa pode também causar a liberação desses grânulos resultando em eritema e formação de pápulas, esse

fenômeno é conhecido clinicamente como sinal de Darier e é patognomônico do mastocitoma cutâneo (DALECK et al., 2009).

A degranulação de aminas vasoativas, principalmente a histamina, estimulam as células parietais gástricas, desencadeando assim o mecanismo de ulceração gástrica. Os níveis altos de histamina estimulam os receptores H2, causando produção excessiva de ácido gástrico e aumento da motilidade gástrica, com isso os pacientes portadores de mastocitoma cutâneo, independentemente do tamanho do tumor primário podem apresentar ulcerações gástricas, êmese e sangramento do trato gastrointestinal (FOX et al., 1990; BLACKWOOD et al., 2012)

3.3 DIAGNÓSTICO

3.3.1 Citologia aspirativa por agulha fina (CAAF)

A citologia aspirativa por agulha fina (CAAF) é o método diagnóstico mais simples e menos invasivo para o diagnóstico pré-operatório do mastocitoma, deve ser feita em todos os casos, auxiliando no planejamento da excisão cirúrgica (LONDON; SEGUIN, 2003; WELLE et al., 2008).

A CAAF pode ter uma precisão diagnóstica entre 92 a 96% dos casos (THAMM & VAIL, 2007; KRICK et al.; 2009), porém, ela não gradua o mastocitoma cutâneo, fornece apenas informações sobre o grau de diferenciação celular (LAVALLE et al., 2003; SCARPA et al, 2012)

O mastocitoma é considerado um tumor de células redondas muito esfoliativo e de fácil identificação, principalmente pela presença de seus grânulos intracitoplasmáticos, com isso a maioria das colorações hematológicas de rotina podem ser usadas como por exemplo a coloração de Romanowsky que cora os grânulos de vermelho púrpura (LONDON; THAMM, 2013). Tumores pouco diferenciados ou indiferenciados apresentam mastócitos com poucos grânulos, com isso, outros tipos de colorações mais específicas, como por exemplo: Wright-

Giemsa, Giemsa e Azul de Toluidina que coram os grânulos de azul podem ser necessárias (BLACKWOOD et al, 2012).

Casos onde a CAAF é considerada inconclusiva a biópsia incisional com *punch* ou agulha *tru-cut* pode ser considerada para a realização do exame histopatológico, porém a biópsia incisional por ser um método mais invasivo pode levar a sangramentos intensos, não cicatrização da ferida cirúrgica e desencadear o crescimento tumoral (MACEDO, 2014).

A CAAF é indicada por diversos autores como método diagnóstico eficaz para avaliação de metástases em linfonodos regionais, deve ser realizada sempre que houver aumento do linfonodo ou mesmo quando estiver em tamanho anatômico normal (LAVALLE et al., 2003). Apenas a presença de mastócitos em aspirado citológico de linfonodos não é suficiente para o diagnóstico, Bookbinder et al. (1992) demostraram que 24% dos aspirados de linfonodos de Beagles saudáveis apresentavam mastócitos.

Krick et al, 2009 propuseram um método de avaliação dos linfonodos através da citologia com 96% de especificidade, onde os linfonodos foram classificados em metastáticos quando eram visualizados entre dois a cinco agregados com mais de três mastócitos. Os pacientes que apresentaram metástase em linfonodo regional tiveram sobrevida inferior aos que não apresentaram metástase, com isso concluiu-se que a citologia de linfonodo contribui para o estadiamento clínico do paciente.

3.3.2 Exame Histopatológico

A classificação histopatológica é o método de eleição utilizado para a predizer o prognóstico do mastocitoma cutâneo (KIUPEL et al., 2004). Apesar do grau histopatológico ser correlacionado com o tempo de sobrevida dos pacientes esse critério não permite estimar o comportamento tumoral em todos os casos (KIUPEL et al., 2011; THOMPSON et al., 2011).

O exame histopatológico é realizado a partir de fragmentos da neoplasia obtidos por biópsia incisional ou após a excisão cirúrgica completa da formação, sendo após a excisão fundamental não apenas para a determinação da graduação tumoral como também para a avaliação das margens cirúrgicas (DOBSON; SCASE, 2007; LONDON; THAMM, 2013).

Os mastocitomas geralmente apresentam-se como formações dérmicas e/ou subcutâneas

não encapsuladas, com crescimento infiltrativo e composto de células redondas. Os mastócitos neoplásicos mostram uma membrana celular distinta, núcleo esférico e central com número variável de grânulos citoplasmáticos que se coram de cinza azulado com Hematoxilina-Eosina ou roxo com colorações metacromáticas como por exemplo o Azul de Toluidina (WELLE et al., 2008).

O sistema de graduação histopatológica de Patnaik et al. (1984) é o mais utilizado na rotina oncológica, classificando os tumores em grau I, II e III. Classifica-se como grau I ou bem diferenciado os tumores confinados a derme, grau II ou moderadamente diferenciado e III ou pouco diferenciado para tumores estendidos até abaixo da derme e que se distinguem pelo grau de diferenciação celular, entre outras alterações celulares como pleomorfismo, presença ou não de grânulos no citoplasma, presença de nucléolose índice mitótico (PATNAIK et al., 1984; PINCZOWSKY et al., 2008; KIUPEL et al., 2011). Essas características são subjetivas o que pode gerar variações intra e interobservadores (STREFEZZI; XAVIER; CATÃO-DIAS, 2003).

Para fornecer melhor significância prognóstica, outro sistema de classificação foi desenvolvido por Kiupell et al. (2011), dividindo os mastocitomas em alto e baixo grau, sendo que o diagnóstico de mastocitoma de alto grau é dado apenas as neoplasias que apresentem pelo menos 7 figuras de mitose em 10 campos de alta definição, pelo menos 3 células multinucleadas em cada 10 campos de alta definição, pelo menos 3 núcleos bizarros e cariomegalia (o diâmetro nuclear de pelo menos 10% das células neoplásicas variam com o aumento de pelo menos duas vezes). Essa classificação mostrou uma concordância entre patologistas de 96,8%, já que critérios subjetivos como reação estromal, invasão tumoral e granulação citoplasmática não foram incluídos na avaliação.

3.3.3 Exames laboratoriais

Os exames de hemograma, bioquímica sérica e urinálise são importantes para estabelecer o estadiamento clínico do mastocitoma. Auxiliam na detecção de síndromes paraneoplásicas que podem ocorrer concomitantemente a neoplasia, também devem ser realizados previamente a terapia estabelecida (LONDON; THAMM, 2013).

A eosinofilia é uma alteração que pode se fazer presente no hemograma, em decorrência da produção de fatores quimiotáxicos e interleucina-5 (IL-5) pelos mastócitos. A anemia também é frequente e pode ocorrer secundariamente à esplenomegalia ou sangramento gastrointestinal ou a perda hemorrágica por formações ulceradas ou diminuição da meia vida circulante dos eritrócitos(DALECK et al., 2009).

Pacientes que apresentam mastocitose sistêmica com infiltração em medula óssea (MO) podem apresentar alterações do hemograma como anemia, trombocitopenia, leucocitose, leucopenia, eosinofilia e basofilia, o que está associado a um mau prognóstico. (AUBRY et al., 2014).

A trombocitose não é uma síndrome paraneoplásica frequentemente relatada em pacientes com mastocitoma, porém, todo paciente com câncer pode desenvolver trombocitose e evoluir para um quadro silencioso de coagulação intravascular disseminada (CIVD) ().

3.3.4 Exames de imagem

Os exames de imagem (radiografias torácicas, ultrassonografia abdominal e tomografia computadorizada) auxiliam no estadiamento clínico da doença (RODRIGHERI et al., 2008; WELLE et al., 2008).

A radiografia torácica é utilizada principalmente para avaliação de campos pulmonares quanto à presença de metástases, sendo essas de baixa ocorrência nos pacientes que possuem mastocitoma (LONDON; THAMM, 2013). Quando as metástases pulmonares ocorrem há prevalência do padrão intersticial ao padrão nodular. As radiografias torácicas também contribuem para a avaliação dos linfonodos mediastinal, esternal e hilar além de pesquisar afecções concomitantes (LONDON; SEGUIN, 2003).

A ultrassonografia abdominal é de grande importância para a avaliação dos linfonodos abdominais, já que observa-se que a principal via de metástases abdominais do mastocitoma é desencadeada através da via linfática. Lesões focais em baço e fígado são facilmente identificadas à ultrassonografia abdominal, porém o diagnóstico definitivo é restrito uma vez que hematomas esplênicos, nódulos hiperplásicos , necroses vasculares e neoplasias primárias

e/ou metástases podem produzir imagens ultrassonográficas similares. (CANOLA & MEDEIROS, 2008)

A tomografia computadorizada (TC) tem assumido grande importância não só no diagnóstico como também no estadiamento, monitoramento e planejamento cirúrgico dos mastocitomas cutâneos, promovendo mensurações tumorais mais precisas e mostrando o grau de invasão dos tecidos adjacentes (MACEDO, 2014). Quanto à atenuação, essas neoplasias se mostram em geral como lesões homogêneas ou heterogêneas com tendência a limites definidos e contornos regulares, apresentando realce moderado após a administração do contraste iodado intravenoso (LORIGADOS et al, 2013).

Com a aquisição de softwares mais sofisticados para a reconstrução das imagens tomográficas em 3 dimensões, a mensuração volumétrica dos tumores passou a ser realizada e considerada na avaliação da resposta terapêutica não só dos mastocitomas, mas como de outras neoplasias (SOHAIB et al., 2000).

Como a metástase abdominal pela via linfática é mais frequente em pacientes portadores de mastocitomas grau III/ alto grau, a avaliação dos linfonodos da cavidade abdominal através da TC é mais fidedigna quando comparada à ultrassonografia pois não há a sobreposição dos ossos da pelve (LORIGADOS et al., 2013).

3.4 ESTADIAMENTO CLÍNICO

O estadiamento clínico do mastocitoma cutâneo é realizado de forma subjetiva, foi instituído pela Organização Mundial de Saúde (OMS) com o intuito de determinar o envolvimento local e/ou sistêmico, auxiliando na tomada de decisão do tratamento e influenciando no prognóstico da neoplasia (Quadro1).

Quadro 1- Estadiamento clínico dos mastocitomas, segundo a OMS

Estadiamento	Características
0	Tumores incompletamente excisados, restritos a derme, sem envolvimento de linfonodo regional
I	Tumores confinados a derme, sem envolvimento de linfonodo regional
II	Tumores confinados a derme com envolvimento de linfonodo regional
III	Múltiplos tumores, ou tumor grande e infiltrado, com ou sem envolvimento do linfonodo regional.
IV	Qualquer tumor com presença de metástase distantes, incluindo infiltração em MO e mastocitemia, ou recorrência com metástase
A	Ausência de sinais sistêmicos
B	Presença de sinais sistêmicos

Fonte: (LONDON; THAMM, 2013)

O estadiamento clínico auxilia na tomada de decisão do tratamento, estabelecimento do prognóstico e da resposta ao tratamento. Quanto mais avançado é o estadiamento clínico pior é o prognóstico do paciente. Animais com metástase em linfonodo regional no momento do diagnóstico apresentam maior incidência de metástases à distância e menor tempo de sobrevida (WARLAND; DOBSON, 2013).

3.5 FATORES PROGNÓSTICO

Além do grau histopatológico outros fatores como: localização, aparência clínica da neoplasia, velocidade de crescimento, tamanho tumoral, presença de síndromes paraneoplásicas, raça e estadiamento clínico, margens cirúrgicas, atividade mitótica, morfometria molecular, densidade vascular e grau de expressão de marcadores de ciclo celular influenciam no prognóstico dos mastocitomas cutâneos (LONDON; SEGUIN, 2003; STREFEZZI et al., 2010; BLACKWOOD et al., 2012; MELO et al., 2015).

Quanto à localização anatômica, mastocitomas que envolvem cavidade oral, leito ungueal, região inguinal, prepucial e bolsa escrotal apresentam comportamento agressivo independente do grau histopatológico (CAHALANE et al., 2004).

Pacientes que apresentam manifestações clínicas sistêmicas como anorexia, êmese, diarreia com melena ou hematoquesia, eritema e edema associado com substâncias vasoativas decorrentes da degranulação mastocitária estão comumente associados a forma visceral da doença apresentando um mau prognóstico (DALECK et al.,2009).

A raça é um fator prognóstico importante a ser considerado, animais braquicefálicos como os Boxers, Pugs e Bulldogs franceses e ingleses têm alta incidência da neoplasia, porém, tendem a ser de baixo grau o que é associado a um bom prognóstico (LONDON; THAMM, 2013). Em contrapartida pacientes das raças Shar-pei, Labrador Retriver e Golden Retriver apresentam um maior risco de apresentarem nódulos múltiplos e tendem a desenvolver formas mais agressivas do mastocitoma (MURPHY et al., 2006; BLACKWOOD et al., 2012).

A determinação do prognóstico e a escolha da modalidade terapêutica adjuvante é baseada principalmente no grau histopatológico (PATNAIK et al., 1984; WEBSTER et al., 2007; KIUPEL et al., 2011), porém a graduação histopatológica, apenas, não consegue predizer o comportamento biológico de todos os mastocitomas, sendo necessários outros métodos de avaliação, como por exemplo os marcadores moleculares, incluindo marcadores de imunohistoquímica para proliferação celular como o Ki-67, PCNA, a determinação da frequência de regiões organizadoras nucleares com afinidade pela prata (AgNOR) e padrão de marcação imunohistoquímica do KIT e do VEGF (THOMPSON et al., 2011; SABATTINI et al., 2015). As mutações no gene *c-kit* também têm correlação com o prognóstico (STREFEZZI et al., 2010; THOMPSON et al., 2011).

O índice mitótico é uma medida indireta da proliferação celular, baseado na quantidade de figuras de mitose na amostra histopatológica, também é um indicativo do prognóstico, sendo uma técnica de fácil execução, já que não necessita de corantes específicos. É utilizada para a avaliação da atividade de proliferativa de sarcomas, tumores mamários e melanomas da cavidade oral no cão. Sua técnica apresenta algumas limitações como a subjetividade da avaliação entre observadores, a necessidade do uso de tamanhos variados de objetivas e a dificuldade de se avaliar núcleos em divisão celular em mastócitos com muitos grânulos.

Em cães com mastocitoma o índice mitótico tem sido observado como fator prognóstico independete de outros fatores histológicos, sendo que pacientes com um índice mitótico maior do que 5 em 10 campos sob uma objetiva de 40x (alto índice mitótico) apresentam uma redução significativa na sobrevida (BLACKWOOD et al., 2012).

A proteína tirosina kinase (KIT) é sintetizada pelo proto-oncogene *c-kit,* esta proteína tem uma função de induzir a transdução, com isso uma vez mutada, a célula tumoral não entra em apoptose, pois o estimulo de transdução permanece em um estado permanentemente ativado. Sabe-se que os mastocitomas cutâneos caninos podem expressão receptores de KIT em células, e dependendo de onde estes receptores são expressos (núcleo ou citoplasma) o paciente pode ter um bom ou um mau prognóstico, segundo alguns autores, pois mutações do gene *c-kit* podem ser encontrados em até 15 a 40% dos pacientes. (BLAKWOOD et al., 2012; SAILASUTA et al., 2014)

Marcadores do ciclo celular

Marcadores de proliferação do ciclo celular podem predizer a resposta a terapia instituída, comportamento tumoral e indicar-nos índices prognósticos. São de suma importância além do exame histopatológico, pois ele muitas vezes sozinho não consegue nos predizer todas estas informações (BLACKWOOD et al., 20012)

O Ki-67 é uma proteína nuclear, composta de 2 subunidades, é considerada a melhor ferramenta para a avaliação da fração de crescimento de células tumorais pois está ativa em todas as fases do ciclo celular (G1, S, G2 e mitose) e ausente em células em repouso (G0). A alta expressão de Ki-67 em mastocitomas está associada ao alto índice de mortalidade, recorrência e metástase. É um importante indicador prognóstico, independentemente da graduação histopatológica, principalmente na classificação do comportamento tumoral do mastocitoma grau II (SCASE et al., 2006; THOMPSON et al., 2012)

A contagem de regiões organizadoras nucleolares argirofilicas (AgNOR) é uma técnica útil para marcar o DNA ribossomal e seus níveis de transcrição, permitindo visualizar os nucléolos e estudar a variação dos seus tamanhos e o número de pontos corados pela prata (RECH et al., 2004). A contagem de AgNOR pode estar correlacionada a um menor tempo de sobrevida quando elevada, dessa forma quanto maior a contagem de AgNOR pior é o

prognóstico pois contagens elevadas deste marcador de ciclo celular estão correlacionadas com maior grau histopatológico (DOBSON; SCASE, 2007; MAGLENNON et al., 2008).

A etiologia do mastocitoma ainda não é completamente elucidada, porém sabe-se que foram encontradas mutações no proto-oncogene c-kit que codifica a proteína KIT, um receptor transmembrânico de atividade da tirosina-quinase (RIVA et al., 2005; COSTA-CASAGRANDE, 2013). Há interação entre fatores de crescimento de mastócitos (*stem cell fator*- SCF) com receptores específicos da proteína KIT, o que estimula maturação, proliferação e ativação de mastócitos (CASTRO; POGGIANI; GALERA, 2012). Costa-Casagrande et al. (2013) observaram o aumento da expressão do gene c-kit e do ligante do KIT em mastocitomas cutâneos caninos, sendo que a expressão do ligante do KIT apresentou associação com o tempo livre de recorrência e o tempo de sobrevida dos animais.

3.6 TRATAMENTO

A decisão do tratamento baseia-se na presença ou ausência de fatores prognósticos negativos e do estadiamento clínico. As opções terapêuticas para o mastocitoma cutâneo são basicamente: a cirurgia, a quimioterapia, a radioterapia ou a combinação de mais de uma destas técnicas (LONDON; THAMM, 2013).

3.6.1 Cirurgia

A intervenção cirúrgica é a melhor opção terapêutica para os mastocitomas (RASSNICK et al., 2010). Embora sejam tumores macroscopicamente delimitados, microscopicamente a maioria deles estendem-se além das margens palpáveis, com isso sua margem cirúrgica deve ser de no mínimo 3 cm em todas as direções e pelo menos um plano de fáscia muscular (LONDON et al., 2003). Quando a formação é localizada na região dos membros essa margem provavelmente não será obtida, sendo algumas vezes necessária a amputação do membro em formações muito extensas (THAMM & VAIL, 2007; DALECK et al., 2009).

Michels et al. (2002) avaliaram a excisão e as margens cirúrgicas de 30 cães com mastocitoma cutâneo. Neste estudo todos os tumores que foram completamente excisados (margens livres) não apresentaram recorrência ou metástase, independentemente do grau histológico. Sendo assim, a ampla excisão foi preditiva na sobrevida desses animais. A cirurgia pode ser contraindicada nos casos de mastocitomas extensos quando é impossível a obtenção de margens cirúrgicas.

A evolução das técnicas reconstrutivas proporcionou novas opções no recrutamento de tecidos distantes, indispensáveis para o fechamento de defeitos de tamanho moderado e grande. A fase de reconstrução dentro do procedimento cirúrgico é utilizada para obliterar o espaço morto, permitir neovascularização, restabelecer a função e promover o fechamento livre de tensão. Ainda fica estabelecido que, após a ressecção da formação, a instrumentação cirúrgica, luvas, panos de campo, fios e etc. devem ser trocados antes da finalização da cirurgia. Dessa forma o cirurgião deve passar para a fase reconstrutora com novos materiais, para evitar semeadura direta do tumor ao tecido adjacente intacto (SZENTIMREY, 1998).

A progressão do mastocitoma canino de grau II tratado apenas com excisão cirúrgica foi avaliada em um estudo retrospectivo de 55 casos (entre 1996 e 1999). O total de 70 tumores foram incluídos no estudo, e os resultados mostram que a média do tempo de sobrevida após a excisão do tumor é de 540 dias. Apenas 5% dos cães desenvolveram metástases em média em 158 dias, e outros 5% tiveram recidiva local em tempo médio de 62 dias. Como 84% dos cães ficaram livres de mastocitomas durante o período estudado, este estudo sugere que a inclusão de um tratamento local adjuvante não seria necessário se a excisão do tumor for realizada com a obtenção de margens livres, e que dessa forma, a maioria dos cães não necessitaria de tratamento sistêmico (SÉGUIN et al., 2001).

Outro estudo retrospectivo de casos entre 1998 e 2004, com 54 animais buscou avaliar os fatores prognósticos associados a conclusão de casos de cães com múltiplos mastocitomas cutâneos retirados cirurgicamente, aliada ou não a tratamento coadjuvante. Foram avaliados 54 animais, obtendo-se um total de 153 tumores. Os resultados indicaram que o tempo médio de sobrevida foi de 658 dias. O índice de metástase foi de 15%. Fatores que influenciaram negativamente o tempo de sobrevida nas análises incluíam: a excisão cirúrgica incompleta, recidiva local, tumores maiores que 3 cm, sinais clínicos no momento do diagnóstico e o uso de tratamento adjuvante. Os resultados sugerem que mastocitomas caninos cutâneos múltiplos são associados com um baixo índice de metástases e um bom prognóstico está relacionado com a excisão cirúrgica completa (MULLINS et al., 2006).

3.6.2 Quimioterapia em dose máxima tolerada

A quimioterapia convencional ou DMT baseia-se no uso da maior dose possível do quimioterápico sem causar efeitos adversos irreversíveis ou graves ao paciente. Seu uso causa a morte de células neoplásicas e também a morte de células com alto potencial de replicação como as células do trato gastrointestinal e as células da linhagem granulocítica da medula óssea (MARCHETTI et al., 2012).

A repetição dos ciclos da quimioterapia acontece dentro de um intervalo de dias ou semanas para que o organismo se recupere dos possíveis efeitos adversos, esse intervalo varia de acordo com o quimioterápico utilizado (RODASKI & DE NARDI, 2008).

A quimioterapia em DMT em pacientes com mastocitoma, pode ser utilizada de forma neoadjuvante, ou seja, pré-operatória ou ainda de forma adjuvante, ou seja, após a eliminação loco-regional do tumor pela cirurgia. Além disso, podemos utilizar a quimioterapia de forma paliativa nos pacientes que tem contraindicação cirúrgica ou pacientes com estágios avançados da doença onde a neoplasia é considerada inoperável (CAHALANE et al., 2004; CAMPS-PALAU et al., 2007).

Os agentes mais comumente administrados são a vimblastina associada a prednisona, lomustina isoladamente e a ciclofosfamida também associada a prednisona e a lomustina (VICKERY et al., 2008; COOPER et al., 2009; RASSNICK et al., 2010). Também é descrito por alguns autores o protocolo que associa vimblastina, ciclofosfamida e doxorrubicina (THAMM & VAIL, 2007; DALECK et al., 2009).

3.6.3 Vimblastina

A vimblastina é um alcaloide extraído da *Vinca Rosea*, é um quimioterápico ciclo celular específico, atuando na fase M, ligando-se a tubulina e inibindo a polimerização dos microtúbulos, impedindo assim a metáfase e mitose celular (RODASKI & DE NARDI, 2008).

Sua administração é realizada por via endovenosa e atinge sua concentração tissular em até uma hora. Em cães sua meia vida plasmática inicial é de 15 minutos e a meia vida plasmática de eliminação é de três a cinco horas. Sofre metabolização hepática e é excretada principalmente pela bile, uma discreta quantidade é excretada pela urina (LONDON; THAMM, 2013).

É utilizada principalmente no tratamento dos mastocitomas cutâneos em cães, associada a outros quimioterápicos, como por exemplo a ciclofosfamida e/ou adjuvantes ao tratamento, como por exemplo a prednisona. Outros autores ainda referem seu uso para o tratamento de carcinomas mamários e tumores esplênicos, linfomas e leucemias em poliquimioterapia (DALECK et al., 2009).

A dose preconizada para cães é de 2 a 3 mg/m², a frequência de administração e a dose variam de acordo com a neoplasia envolvida e o protocolo quimioterápico instituído (COOPER; TSAI; BENNET, 2009).

Os principais efeitos adversos decorrentes do uso são (RODASKI; DE NARDI, 2008):

- Hematológicos: Por ter afinidade à tubulina a vimblastina age rapidamente sobre os leucócitos e plaquetas, podendo causar leucopenia e trombocitopenia, sendo que a anemia é menos frequente. O nadir deste quimioterápico ocorre entre o quarto e o sétimo dia após a administração e a recuperação medular ocorre geralmente entre 7 a 17 dias.

- Gastrointestinais: Anorexia, náusea, êmese, estomatite, diarreia com ou sem hematoquesia são as principais alterações gastrointestinais associadas ao seu uso. Pacientes com hepatopatias podem eventualmente ter a dose reduzida em 20 a 30 %.

- Neurológicos: Em cães a administração de vimblastina pode desencadear uma neuropatia periférica, não é uma complicação observada com frequência, porém em humanos a neurotoxicidade é bem observada, podendo levar há parestesias, perda dos reflexos tendíneos profundos, neuropatia periférica, tontura e em casos mais graves podemos observar convulsões, depressão do sistema nervoso e retenção urinária.

- Dermatológicos: Alopecia, flebite no local da aplicação, dermatite e necrose tecidual caso ocorra extravasamento de quimioterápico para o subcutâneo, são as principais complicações, já que a vimblastina é um fármaco altamente vesicante.

- Outros: Tipos incomuns de complicações causadas pela vimblastina compreendem a disfunção pulmonar aguda ou crônica, hipertensão, secreção inadequada do hormônio antidiurético (ADH), reação anafilática por broncoespasmo e mialgias.

O uso da vimblastina associada à prednisona é descrito por diversos autores como a terapia adjuvante de escolha para o tratamento do mastocitoma cutâneo em cães (VICKERY et al., 2008; RODASKI; DE NARDI, 2008; DALECK et al., 2009; LONDON; THAMM, 2013.

Vickery et al., (2008) realizaram o protocolo quimioterápico de vimblastina em dose escalonada, ou seja, a dose inicial tratava-se de 2mg/m² na primeira semana e após isso semanalmente a dose era elevada para 2, 33mg/m²; 2,67mg/m² até atingir 3mg/m² por 12 sessões de quimioterapia, sendo 4 sessões semanais e 8 sessões a cada 15 dias.

Outros autores descrevem ainda a associação da vimblastina com prednisona à outros fármacos antiblásticos como a lomustina (COOPER; TSAI; BENNET, 2009; RASSNICK et al, 2010) ou a ciclofosfamida (CAMPS-PALAU et al, 2007).

Hayes et al., (2007) em seu estudo, propuseram o tratamento com vimblastina e prednisona para pacientes submetidos à cirurgia e diagnosticados com mastocitoma grau III. Com isso, foram tratados 14 pacientes com média de idade de 7,9 anos (1-13.5) onde o tempo de sobrevida após a cirurgia até a última sessão de quimioterapia foi em média de 491 dias (223-1373).

3.6.4 Lomustina

A lomustina (1- (2-chloroethyl)3-ciclohexyl -1-nitrosureia: CCNU) é uma nitrosuréia com propriedades alquilantes, este fármaco inibe a síntese de DNA e RNA em qualquer fase do ciclo celular, por isso, considerado ciclo celular não específico. É altamente solúvel em

lipídeos, sendo altamente lipofílica e completamente absorvida por via oral. A excreção deste quimioterápico ocorre principalmente por via renal e uma pequena porção pelos ácidos biliares e circulação entero-hepática, com isso 85% do fármaco é excretado dentro de 24 horas (RODASKI; DE NARDI, 2008).

Possui grande facilidade em transpor a barreira hemato-encefálica, por isso é altamente empregada no tratamento de neoplasias do sistema nervoso central. Sua meia vida no plasma, quando aplicada por via intravenosa é de 15 minutos, sendo detectada no fluido cérebro-espinhal em aproximadamente 10 minutos (COOPER; TSAI; BENNET, 2009).

As principais indicações do seu uso além dos tumores do sistema nervoso são: os linfomas epiteliotrópicos, sarcomas histiocíticos, recidiva dos linfomas multicêntricos, carcinomas de glândulas do saco anal e mastocitomas cutâneos em cães. Em felinos também pode ser empregada para o tratamento do mieloma múltiplo, fibrossarcomas e mastocitomas (RODASKI; DE NARDI, 2008).

A dose máxima utilizada em cães é de 90mg/m² a cada 4 semanas, podendo ser reduzida até 60mg/m² caso haja intensa leucopenia (menos de 500 neutrófilos/µl). Em pacientes da espécie felina a dose preconizada é de 50 a 60mg/m² por via oral a cada 5 a 6 semanas. Os principais efeitos adversos são: êmese, diarreia, anorexia e estomatite, devido à toxicidade gastrointestinal e efeitos secundários à toxicidade hematológica como: anemia, leucopenia por neutropenia, trombocitopenia e hipoplasia de medula óssea (KRISTAL, 2004).

A hepatotoxicidade é um grave efeito adverso, sendo necessário o controle das funções hepáticas com os exames de bioquímica sérica. Pode ocorrer em até 1 mês mesmo após a suspensão do medicamento sendo que os valores séricos de alanina transferase (ALT) podem levar até 63 a 70 dias para voltar aos níveis normais (RASSNICK et al, 2010).

Em um estudo retrospectivo realizado com 185 pacientes com diversas neoplasias malignas tratados com lomustina, 84 deles tiveram algum grau de hepatotoxicidade (*score* de 0-4), considerando a ALT um valor normal ≤ 90UI/L (HEADING; BROCKLEY; BENNET, 2011).

Segundo Heading et al, 2011 os principais sinais de insuficiência hepática causados pela lomustina são: perda de peso, inapetência, vomito, ataxia, letargia e valores de ALT acima de 462 UI/L.

A toxicidade renal é descrita nos primatas, porém rara em cães. De acordo com este estudo em humanos a alteração da função renal é observada em doses cumulativas superiores a 1500mg/m² (KRISTAL, 2004).

Cooper et al, 2009 associaram a lomustina à vimblastina no tratamento de mastocitomas grau II e III em 56 pacientes da espécie canina, onde 54% apresentaram algum tipo de efeito adverso, sendo principalmente mielossupressão e toxicidade gastrointestinal os efeitos mais observados, porém, segundo os autores sem grandes relevâncias clínicas. A dose média de lomustina utilizada foi 59mg/m² (27-90mg/m²) e a dose de vimblastina 2mg/m², o tratamento foi composto por 4 a 6 ciclos a cada 2 semanas. Além disso, este estudo conclui que o protocolo de lomustina associada a prednisona é mais eficaz do que a lomustina como único agente (57% contra 43%).

3.6.5 QUIMIOTERAPIA METRONÔMICA

A quimioterapia metronômica é definida como a administração do quimioterápico em baixas doses de forma contínua com intervalos curtos e regulares (MARCHETTI et al., 2012; LOVEN et al., 2013; MAITI, 2014). É um conceito emergente de quimioterapia empregado na Medicina para carcinomas ovarianos, cólon-retais, prostáticos, mamários dentre outros.

O termo metronômica foi empregado pela primeira vez por Hanahan et al. 2000 e seu conceito surgiu inspirado no metrônomo, instrumento musical que mede a emissão de pulsos contínuos com duração regular. Sendo assim sua principal indicação é ser realizada por via oral diariamente ou com a menor frequência possível dependendo do quimioterápico escolhido e da dose empregada (HANAHAN et al., 2000; MARCHETTI et al., 2012).

<u>Mecanismo de ação</u>

Dirigida contra células tumorais e outros tipos de células, como endoteliais e do sistema imunológico, este tipo de terapia altera o microambiente tumoral e suprime características inatas que apoiam o crescimento dos tumores (LOVEN et al, 2013).

Acredita-se que a metronômica atue de forma direta e indireta sobre a angiogênese tumoral (KERBEL et al, 2004). A forma direta está correlacionada com a inibição das células

endoteliais progenitoras (EPCs) na medula óssea e indução da apoptose das células endoteliais dos vasos neoformados. Sua forma indireta está correlacionada com o aumento da concentração sérica de trombospodina-1 (TPS-1), um fator antiangiogênico existente na circulação, com isso há novamente a diminuição da mobilização das EPCs na medula óssea e apoptose de células endoteliais oriundas da neoangiogênese tumoral (BAHLI; BAKHSKI, 2012).

Durante anos, acreditou-se que a destruição das células tumorais estaria correlacionada apenas com a administração de elevadas doses de quimioterápicos, porém, uma vez que os protocolos de quimioterapia em DMT são utilizados é necessário um período de descanso de forma a minimizar os efeitos adversos. Esta forma de regime terapêutico é eficaz inicialmente, porém, as respostas podem ser pouco duradoras dependendo do grau de malignidade de cada neoplasia. Além disso, após alguns períodos de exposição à agentes quimioterápicos citotóxicos as células tumorais podem desenvolver resistência aos quimioterápicos, decorrente de uma série de mecanismos de escape, como por exemplo a resistência a múltiplas drogas por alteração nos mecanismos de reparo celular e por alterações de genes e proteínas envolvidos no controle da apoptose (HANAHAN &WEINBER, 2011).

O uso contínuo de agentes antineoplásicos em doses mínimas, porém efetivas, administradas em curtos intervalos, como por exemplo a cada 24 a 48 horas, proporciona baixos e contínuos níveis séricos, garantindo baixos índices de resistência aos quimioterápicos. Desta maneira a quimioterapia metronômica pode garantir em alguns tipos de neoplasias a estabilização da doença.

Acredita-se que a quimioterapia metronômica cause menos efeitos adversos hematológicos, gastrointestinais, urológicos e etc., o que proporciona uma maior qualidade de vida aos pacientes e uma melhor adesão ao tratamento. Em pacientes humanos, alguns autores comprovam que a quimioterapia metronômica possui efeitos adversos mais brandos que a DMT, sendo que a mielossupressão não é significativa, assim como a neutropenia, (LIEN et al., 2013; ROMITI et al., 2013). Estudos realizados na Medicina Veterinária classificam os efeitos adversos deste tipo de terapia como grau I e II, (LANA et al, 2007; ELMSLIE et al., 2008) de acordo com a classificação do VCOG-CTCAE. Êmese, anorexia, náusea e diarreia, assim como o aumento das enzimas hepáticas FA e ALT, são relatados como complicações decorrentes do uso da lomustina em quimioterapia metronômica (TRIPP et al., 2011). As principais diferenças entre a quimioterapia metronômica e a convencional em dose máxima tolerada encontram-se no Quadro 2.

Quadro 2: Principais diferenças entre a quimioterapia convencional (DMT) e a quimioterapia metronômica.

Parâmetro	Convencional (DMT)	Metronômica
Dose do quimioterápico	Média a Alta	Pequena
Frequência de administração	Intervalos maiores (na dependência do fármaco)	Intervalos pequenos (administração diária ou em dias alternados)
Via de administração	Diversas vias (oral, endovenosa, subcutânea, etc.)	Via oral
Mecanismo de ação principal	Citotoxicidade	Efeito antiangiogênico e imunoestimulatório
Efeitos colaterais	Moderado a intenso	Leve
Custo	Médio a elevado (na dependência do fármaco)	Baixo
Praticidade	Pouco prático (na maioria das vezes administração realizada em clínica ou hospital veterinário)	Muito prático (o tutor consegue administrar em casa)

Fonte: Modificado de Garcia, 2014.

Outra possibilidade de ação da metronômica é a promoção da quiescência tumoral, ou seja, manter a neoplasia sob um estado de "dormência" causando a morte das células tronco neoplásicas, aumentando a função dos linfóticos T citotóxicos e das células natural killer (NK) (FINN, 2012).

Os mecanismos da quimioterapia metronômica na Medicina Veterinária ainda não estão completamente esclarecidos. A ciclofosfamida foi o quimioterápico mais estudado e atualmente o mais utilizado para esta terapia, estudos comprovam sua ação de inibição da angiogênese tumoral em ratos e humanos (TRIPP et al., 2011; SCHREMPP et al., 2013). Em seu estudo Burton et al., 2011 realizaram biópsias seriadas de cães com sarcomas de tecidos moles em terapia metronômica com ciclofosfamida, onde foi observada diminuição acentuada do calibre dos vasos da neoplasia com a administração do quimioterápico.

A ciclofosfamida na dose de 25mg/m²/sid também associada ao celecoxibe na dose de 2mg/kg/sid foi utilizada no tratamento de diversos tipos de tumores metastáticos como por exemplo: melanoma oral, adenocarcinoma pulmonar, carcinoma adrenocortical, mastocitoma adenocarcinoma mamário entre outros.

A lomustina também foi avaliada como terapia metronômica, em um único estudo desenvolvido por Tripp et al., 2011 na dose de 2.84 mg/m² no tratamento de 13 tipos de

tumores malignos em cães, por um período médio de 4 meses, sendo: hemangiossarcoma, melanoma oral, carcinoma de tireoide, sarcoma anaplásico, fibrossarcoma, mastocitoma, carcinoma de glândulas do saco anal, mieloma múltiplo, quimiodectoma, carcinoma nasal, carcinoma basocelular, osteossarcoma e condossarcoma. De todas estas neoplasias tratadas apenas um único paciente apresentava mastocitoma cutâneo.

O clorambucil foi empregado como terapia metronômica na Medicina Veterinária em estudo com mais de 30 pacientes com carcinoma de células de transição em bexiga, com a dose de 4mg/m²/sid em média por 221 dias, onde 70% dos pacientes apresentaram doença estável ou remissão parcial da neoplasia (SCHREMPP et al., 2013).

Em um estudo proposto por Mitchell et al. 2012 o toceranib, medicamento considerado um inibidor de receptores da tirosinaquinase também foi proposto como quimioterapia metronômica na dose de 2,75mg/m²/VO/EDA, tanto utilizado isoladamente quanto associado à ciclofosfamida também em dose metronômica de 15mg/m²/VO/SID por 2 meses.

4 MATERIAL E MÉTODOS

4 MATERIAL E MÉTODOS

O presente projeto foi aprovado CEUA da FMVZ/USP em 08 de abril de 2015, recebendo o número de protocolo 2486060215. A inclusão dos pacientes neste trabalho foi autorizada pelos proprietários através do termo de consentimento livre e esclarecido (Anexo A).

4.1 ESTUDO CLÍNICO

Foram incluídos neste estudo animais atendidos no Serviço de Cirurgia de Pequenos Animais – Departamento de Cirurgia junto ao HOVET – FMVZ/USP durante o período de agosto/2014 a agosto/2016.

O grupo de estudo foi constituído de 32 cães de ambos os sexos e idades variadas, com ou sem definição racial. Os animais foram divididos em dois grupos de forma randomizada:

Grupo VP: constituído por 16 animais que foram submetidos a excisão cirúrgica e quimioterapia adjuvante com vimblastina e prednisona no total de 12 sessões, totalizando 4 meses de tratamento.

Grupo LP: constituído por 16 animais que foram submetidos a excisão cirúrgica e quimioterapia adjuvante com lomustina em dose metronômica associada a prednisona, totalizando 4 meses de tratamento.

Critérios de inclusão

i. Cães com um uma ou mais formações com diagnóstico citológico de mastocitoma passíveis de excisão cirúrgica da formação.

ii. Cães com mastocitoma grau II e III (baixo e alto grau) com confirmação do diagnóstico através do exame histopatológico que tenham *score* de fatores prognósticos negativos a partir de 3 (0-13).

iii. Cães com mastocitoma subcutâneo (circunscrito, infiltrativo ou combinado) com confirmação do diagnóstico através do exame histopatológico que tenham *score* de fatores prognósticos negativos a partir de 3 (0-13).

Critérios de exclusão

i. Doenças pré-existentes que impeçam a realização do procedimento cirúrgico para excisão da formação e/ou impeçam o uso de quimioterapia adjuvante.
ii. Animais que já estejam em tratamento quimioterápico instituído por colega ou que necessitem de quimioterapia neoadjuvante.
iii. Pacientes com alterações laboratoriais graves que impeçam o uso de quimioterapia adjuvante.
iv. Fêmeas ou machos utilizados para finalidade reprodutiva, incluindo fêmeas gestantes.
v. Pacientes que apresentarem metástases a distância confirmados pelos exames de imagem pré cirúrgico.
vi. Mastocitose sistêmica e/ou cutânea ou cães que tenham envolvimento de mais de um linfonodo regional
vii. Pacientes que por qualquer motivo não completaram o tratamento quimioterápico por um período mínimo de 4 meses.

Não foi criado um grupo controle, já que se trata de uma neoplasia com caráter agressivo, que pode causar metástases à distância ou até mesmo levar o paciente a óbito.

Os dados dos pacientes foram coletados no momento do atendimento inicial em uma ficha clínica incluindo: sexo, idade, raça, peso corpóreo, evolução, localização tamanho e características visuais da formação e estadiamento clínico. O estadiamento clínico dos pacientes foi realizado conforme os parâmetros propostos pela OMS.

Os pacientes foram submetidos à intervenção cirúrgica para a retirada da neoplasia com os princípios da cirurgia oncológica. Dados histológicos de cada tumor foram registrados após exame histopatológico: graduação da formação segundo Patnaik et al. (1984) e Kiupel et al. (2011) e avaliação de margens cirúrgicas laterais e profundas foram obtidas.

A determinação de fatores prognósticos negativos foi estabelecida de acordo com a classificação de MELO et al. (2015) criando-se um *score* de 0 a 13, onde quantifica-se 1 ponto para cada características observada ao exame físico, ao resultado da análise histopatológica e ao estadiamento tumoral como por exemplo: grau histopatológico, tamanho primário do tumor, recidiva tumoral após tratamento considerado adequado, presença de ulceração, presença de metástases regionais ou à distância dentre outros. O Quadro 4 descreve os 13 fatores prognósticos avaliados neste *score*.

Quadro 4: Treze fatores que foram considerados no estudo para classificação dos cães quanto a presença de fatores prognósticos negativos.

Fatores prognósticos negativos
➢ Grau histológico: fator preditivo negativo (quanto mais indiferenciado pior o prognóstico) ➢ Estadiamento clínico ➢ Localização: prepúcio/ escroto/ vulva/ subungueal/ oral/ face/ aural/ junções muco-cutâneas/ visceral/ envolvimento da Medula óssea- prognóstico ruim ➢ Tamanho do tumor primário ➢ Presença de ulceração ➢ Edema/ eritema/ aumento de temperatura local ➢ Rapidez de crescimento geral e rápido crescimento recente ➢ Grau de infiltração nos tecidos periféricos ➢ Presença de metástases, regionais ou distantes ➢ Recidiva local após tratamento adequado ➢ Desenvolvimento de um novo tumor primário em localização diferente ➢ Presença de síndromes paraneoplásicas ➢ Raças braquicefálicas melhor prognóstico; Shar-pei mau prognóstico

Fonte: MELO et al., 2015.

Os exames laboratoriais complementares realizados foram: citologia aspirativa por agulha fina (CAAF), hemograma, bioquímica sérica, citologia dos linfonodos regionais quando aumentados, análise histopatológica pós excisão cirúrgica.

Os pacientes foram avaliados por um período mínimo de 6 meses após a excisão cirúrgica e término do tratamento quimioterápico. Os segmentos de pesquisa de metástase

foram realizados a cada 2 a 3 meses à princípio, com isso, informações como tempo livre de recorrência, tempo de sobrevida e possível causa da morte foram obtidos. Recorrência foi admitida como qualquer caso de surgimento de nova formação local ou distante.

As síndromes paraneoplásicas mais frequentes foram quantificadas e correlacionadas com o tempo de sobrevida global dos pacientes de ambos os grupos.

4.2 EXAMES DE IMAGEM

Os cães que apresentaram formações de grande volume foram submetidos à radiografias da área de interesse para avaliação da integridade do tecido ósseo. Além disso pacientes com formações em face e em região cervical, quando julgou-se necessário foram submetidos a radiografias torácicas em três projeções para pesquisa de metástase.

Todos os pacientes foram submetidos à ultrassonografia abdominal como parte do estadiamento clínico, para a avaliação de linfonodos da cavidade abdominal, fígado, baço

Quando possível os animais também foram submetidos à tomografia computadorizada da área de interesse e também da cavidade abdominal para melhor planejamento cirúrgico e estadiamento da doença. Para o exame tomográfico os mesmos foram submetidos a anestesia geral de acordo com a conduta anestésica determinada pelo Serviço de Anestesiologia do Departamento de Cirurgia, junto ao Hospital Veterinário da Faculdade de Medicina Veterinária e Zootecnia da Universidade de São Paulo.

O exame tomográfico foi realizado em um equipamento helicoidal de 16 canais da marca Philips (Philips Mx 8000[1]). O ajuste da técnica foi realizado pelo aparelho de acordo com a região estudada, sendo preconizado 120 kV e 30 mA, utilizando-se os filtros para avaliação de partes moles e para avaliação óssea. A espessura do corte é determinada de acordo com a região avaliada e as dimensões da massa, variando entre 2,0 a 3,0 mm, com incremento variando entre 1,0 a 1,5 mm entre os cortes. Os pacientes foram posicionados conforme o protocolo da região estudada.

Após a primeira aquisição de imagens, administrou-se o meio de contraste iodado

iônico hidrossolúvel[2], na dose de 450 mg/kg (1,5ml/kg) EV e realizamos uma nova aquisição de imagens mantendo os mesmos parâmetros da imagem pré-contraste.

As imagens transversais adquiridas foram transportadas para o *software* de processamento de imagens- Osirix® (Figura 1)

Figura 1: Imagens tomográficas do cão A15VP portador de mastocitoma cutâneo

Legenda - Cão A15VP - A) Imagem tomográfica da área de estudo e suas respectivas áreas de cortes transversais referentes ao mastocitoma. B-)Região lateral do tórax direito pré-contraste. C) Região lateral de tórax direito pós-contraste. D) Região lateral do tórax direito pós-contraste tardio. Fonte: Serviço de Diagnóstico por Imagem do Departamento de Cirurgia- FMVZ-USP, 2017.

1-Modelo Mx8000 IDT 16 CT Scanner, Philips.
2- Ominipaque 300mg®- GE Health do Brasil.

4.3 EXAME HISTOPATOLÓGICO

As amostras das neoplasias removidas foram encaminhadas para o Centro Veterinário de Anatomia Patológica (CVAP) para realização da graduação histopatológica. As lâminas foram confeccionadas com cortes de 5µm de espessura e submetidas a coloração por Hematoxilina -Eosina. As neoplasias foram classificadas segundo os critérios propostos por Patnaik et al. (1984) em grau I, II ou III e também pelos critérios de Kiupel et al. (2011) em alto e baixo grau, sendo a classificação de cada autor determinada pelos critérios já descriminados anteriormente. As margens cirúrgicas de cada neoplasia também foram avaliadas. O índice mitótico (IM) de cada neoplasia foi avaliado para correlacionarmos com o tempo de sobrevida global.

4.4 IMUNOHISTOQUÍMICA

O processamento imunohistoquímico dos marcadores tumorais VEGF, KIT e Ki-67 foram realizados no Laboratório de Poluição do Ar da Faculdade de Medicina da USP.

4.4.1 VEGF-A, KIT e Ki-67

Para a confecção das lâminas foram realizados cortes de 5 µm de espessura, o tecido foi aderido a lâminas silanizadas, desparafinados e rehidratados. A recuperação dos antígenos VEGF-A e KIT foi realizada por aquecimento dos cortes histológicos em solução tampão de citrato a 1%, pH 6,0, por 5 minutos em panela de pressão e tampão EDTA, já para o Ki-67 realizada por 20 minutos. Após o resfriamento as lâminas foram tratadas para bloqueio de peroxidase endógena, por 30 minutos, em solução de peróxido de hidrogênio a 6%, realizou-se as lavagens das lâminas em água corrente por 10 minutos e água destilada por 5 minutos, foram realizados 5 banhos de PBS de 5 minutos cada. Os cortes histológicos foram submetidos a incubação com anticorpos primários anti-KIT (Dako 1:100), anti VEGF-A

(Santa Cruz SC-152, 1:100) e anti Ki-67 (Dako, 1:200) diluídos em tampão PBS (phosphate buffer saline sem tween) contendo albumina bovina 1%(BSA; Sigma A9647) e azida sódica 0,1% (NaN3) por 30 minutos a 37°C em estufa, seguidos de 18 horas a 4°C em câmara úmida (*over night*), na sequência foram realizadas lavagens com PBS e incubação com polímero Super Picture SuperPicture Poly HRP conjugate durante 30 minutos em estufa à 37°C. A revelação foi realizada através de solução contendo diaminobenzina . A contra coloração foi realizada a desidratação em banhos de álcool graduado (70%, 95% e álcool absoluto duas vezes, com 5 minutos cada), seguida pela diafanização com solução de álcool misturado a xilol e dois banhos de xilol com 10 minutos e montagem em resina sintética e lamínula.

4.4.2 Avaliação da expressão do VEGF

De acordo com a expressão de VEGF foram consideradas positivas as células que tiveram seu citoplasma corado em marrom, como trata-se de uma avaliação quantitativa e subjetiva, essas foram classificadas de acordo com a intensidade de marcação em: fraca (+), moderada (++) e intensa (+++). Sendo consideradas a marcação predominante da lâmina.

4.4.3 Avaliação da expressão do índice de proliferação celular Ki-67

A avaliação do índice de proliferação celular Ki-67 foi realizada através da contagem manual, com o auxílio do software Image Pro Plus 6.3, objetiva de 40x, onde se determinou a porcentagem de núcleos positivos em um mínimo de 1000 núcleos de mastócitos ao acaso, em 10 ou mais campos randomizados. Mesmo os núcleos com marcações fracas foram considerados positivos. Utilizou-se o linfonodo canino hiperplásico como controle positivo.

4.4.6 Avaliação da expressão do KIT

A avaliação da expressão do KIT foi realizada de acordo com a localização na célula neoplásica, sendo: KIT-I: membranosa, KIT-II: citoplasmática focal, KIT-III: citoplasmática difusa. Esses padrões foram correlacionados com o prognóstico.

4.5 QUIMIOTERAPIA ADJUVANTE

Os animais de ambos os grupos iniciaram o tratamento quimioterápico cerca de 21 dias após o procedimento cirúrgico aproximadamente. Os pacientes do grupo VP foram tratados com a vimblastina[3] IV na dose de 2mg/m², uma vez por semana por 8 semanas e após isso mais 4 aplicações a cada 15 dias, totalizando 12 sessões e a prednisona[4] na dose de 2mg/kg /Sid/VO na primeira semana; na 2ª e 3ª semana 1mg/kg/Sid/VO e a partir da 4ª semana foi mantida na dose de 0,5mg/kg/VO em dias alternados até o fim do protocolo com duração de 4 meses.

Os pacientes do grupo LP receberam lomustina[5], na dose metrônomica de 2,84mg/m²/Sid/VO por 4 meses e a prednisona por via oral na dose de 0,5 mg/kg/SID em dias alternados até o fim do protocolo. Para minimizar os efeitos adversos do trato gastrointestinal foi prescrito omeprazol[6] 0,7mg/kg/SID/VO à todos os pacientes e ondansetrona[7] 0,5mg/kg/SID/VO aos pacientes que apresentaram êmese mesmo com o omeprazol e desenvolveram toxicidade gastrointestinal.

3- Faulblastina10mg/10ml®-Libbs

4- Meticorten 5mg ou 20mg®- Schering-Plough S.A

5- Citostal10mg ou 40mg®- Bristol-Myers Squiib

6-Gaviz V 10mg ou 20mg®- Agener União

7-Vonau flash 4mg/8mg®- Biolab Sanus

4.6 AVALIAÇÃO DA TOXICIDADE QUIMIOTERÁPICA

A toxicidade quimioterápica foi classificada em: I leve, II moderada, III grave, IV com risco de óbito, V óbito. Esta classificação foi instituída e realizada de acordo com os critérios de avaliação da toxicidade comum adaptada para cães – Common Terminology Criteria for Adverses Events (VCOG- Veterinary Cooperative Oncology Group, 2011).

Os pacientes do grupo VP foram avaliados a cada sessão de quimioterapia e a toxicidade hematológica avaliada a cada 7 dias com a contagem de leucócitos e neutrófilos segmentados e a cada 30 dias com um hemograma completo. As toxicidades hepática e renal foram avaliadas com a dosagem sérica de ureia, creatinina, albumina, fosfatase alcalina (FA) e alanina transferase (ALT) a cada 30 dias.

Os pacientes do grupo LP foram avaliados com 7, 15 e 30 dias após o início da quimioterapia por via oral e após isso foram avaliados mensalmente. Para a avaliação da toxicidade hematológica, hepática e renal foram realizados hemograma completo, dosagens séricas de ureia, creatinina, albumina, FA e ALT no 7^0, 15^0 e 30^0 dias após o início da quimioterapia e após isso a cada 30 dias ou antes, caso o paciente apresente qualquer efeito adverso classificado como moderado.

Com o intuito de avaliar a toxicidade do trato gastrointestinal sob a visão dos tutores dos pacientes e obter informações mais fidedignas, foi entregue um questionário (modificado de MALONE, et al., 2011) sendo respondido pelos mesmos a partir de 7 dias do início da quimioterapia (Anexo A).

4.7 AVALIAÇÃO DA QUALIDADE DE VIDA

A avaliação da qualidade de vida dos pacientes de ambos os grupos foi realizada ao final do tratamento quimioterápico, com um questionário respondido pelo proprietário responsável em vir com o animal ao hospital e que acompanhou o tratamento por todo o período (Questionário Modificado de Yasbek & Fantoni, 2005), o questionário foi contido de 10 questões com 4 opções de resposta, cada opção sendo pontuada de 0 a 3 (Anexo D). Com isso cada paciente teve um *score* pontuado de 0- 30, sendo assim, foram classificados de acordo com suas pontuações em 0-10 (qualidade de vida ruim), 11-20 (regular), 21-30 (boa qualidade de vida).

A resposta a terapia entre os dois grupos foi avaliada de acordo com o tempo livre de recorrência da neoplasia, o tempo de sobrevida e o *score* de qualidade de vida realizado pelos proprietários.

4.8 AVALIAÇÃO DOS RESULTADOS

Os dados clínicos de cada animal, o estadiamento, os fatores prognósticos, a graduação histológica, a evolução cirúrgica e o tipo de quimioterapia adjuvante, o *score* de fatores prognósticos negativos e o *score* de qualidade de vida foram correlacionados estatisticamente, com intuito de avaliar se estes dados podem agregar valores à indicação do tratamento do mastocitoma cutâneo em cães com a quimioterapia com lomustina em dose metronômica.

Foram descritas as características dos cães como sexo, idade, manifestações clínicas e tipo histológico com uso de medidas resumo (média e desvio padrão) para as variáveis quantitativas e frequências absolutas e relativas para as variáveis qualitativas (KIKIWOOD; STERNE, 2006).

Para a comparação dos efeitos adversos entre os dois grupos utilizou-se o teste estatístico de Qui-quadrado. Já para a avaliação do *score* de qualidade entre os grupos foi utilizado o teste de Mann-Whitney.

Para a comparação do *score* de fatores prognósticos de ambos os grupos, utilizou-se o teste de Wilcoxon para amostras independentes.

Para comparar o tempo de sobrevida e o tempo livre de recorrência entre os grupos foram estimados os tempos medianos segundo as características de interesse com uso da função Kaplan-Meier (KLEINBAUM, 1996). Para correlacionar o tempo de sobrevida e a presença de metástases regionais entre os grupos assim como a sobrevida correlacionada ao grau histopatológico, foi utilizado o teste Exato de Fisher.

Para correlacionar o tempo de sobrevida dos pacientes de ambos os grupos com as síndromes paraneoplásicas apresentadas por cada animal utilizou-se a análise de regressão de Cox.

Foram considerados estatisticamente significantes valores de $p < 5\%$ (0,05).

5 RESULTADOS

5 RESULTADOS

5.1 ESTUDO CLÍNICO

Durante o período de agosto de 2014 a dezembro de 2016 foram atendidos 186 cães com diagnóstico de mastocitoma cutâneo, sendo selecionados 32 animais para a inclusão neste estudo. Os animais foram atendidos no Serviço de Cirurgia de Pequenos Animais do Departamento de Cirurgia (VCI)) junto ao HOVET-FMVZ/USP.

A média de idade dos pacientes de ambos os grupos foi de 9,3 anos (mínimo de 3 e máximo de 14 anos), sendo 17 machos e 15 fêmeas com e sem raça definida (SRD). O grupo VP foi constituído por 16 animais da espécie canina, sendo 9 fêmeas e 7 machos, as raças prevalentes deste grupo foram o Labrador Retriever (3/16) e o SRD (3/16) seguido do Pinscher (2/16), Pug (1/16), Poodle (1/8), American Pit Bull (1/16), Golden Retriever (1/16), Bernese Mountain Dog (1/16), Terrier Brasileiro (1/16), Lhasa Apso (1/16) e o Boxer (1/16).

O grupo LP foi composto por 16 animais, sendo 6 fêmeas e 10 machos. A prevalência foi dos pacientes SRD (4/16) e American Pit Bull (4/8) seguidos do Boxer (2/16), Poodle (1/8), Fila Brasileiro (1/8), Yorkshire Terrier (1/8), Terrier Brasileiro (1/16), Daschund (1/16), Labrador Retriever (1/16) (Quadro 5).

Dos 32 pacientes atendidos, obtivemos 40 mastocitomas. De acordo com a localização anatômica das formações dos pacientes dos dois grupos, os locais mais comuns de apresentação foram:

i. Membros= 32,5% (13/40)
ii. Tronco= 27,5% (11/40)
iii. Região gênito-perineal = 27,5% (11/40)
iv. Cabeça e região cervical= 10 % (4/40)
v. Cauda= 2,5% (1/40).

Quadro 5- Caracterização quanto ao grupo, sexo idade, peso, raça e lesões alvo dos animais portadores de mastocitoma cutâneo.

Animal/Grupo/ Prontuário	Sexo	Idade (anos)	Peso (Kg)	Raça	Localização da neoplasia	Número de formações
A1VP (240792)	M	7	40	Golden Retrivier	Tronco	1
A3VP (241903)	M	11	31	American Pit Bull	Genito-perineal	1
A5VP (239045)	F	11	4,6	Poodle	Genito-perineal	1
A7VP (207738)	M	7	11,3	Pug	Cauda/Genito -perineal	2
A9VP (224458)	M	8	38,4	Labrador Retrivier	MPE	1
A11VP (215228)	M	10	14.2	SRD	Tronco	1
A13VP (245809)	F	10	26,2	Boxer	Tronco	1
A15VP (223476)	F	6	40,5	Bernese Mountain Dog	Tronco	1
A17VP (248253)	F	5	5,3	SRD	Tronco	1
A19VP (250097)	F	10	36,5	Labrador	Tronco	1
A21VP (248905)	M	13	2,3	Pinscher	Tronco	1
A23VP (250592)	F	8	38	Labrador Retrivier	Tronco/Cervical ventral	2
A25VP (250736)	F	11	10,2	SRD	Cabeça	1
A27VP (250922)	F	9	9,1	Terrier Brasileiro	MPE	1
A29VP (252142)	M	3	9,5	Lhasa apso	MPE	1
A31VP (192358)	M	13	4	Pinscher	Genito-perineal	1
A2LP (242962)	F	11	6,3	Poodle	MPD	1
A4LP (243068)	F	9	9,1	SRD	MTD	2
A6LP (234196)	M	12	46,3	Boxer	Tronco	1
A8LP (245808)	M	7	66,3	Fila Brasileiro	Genito-perineal	1
A10LP (245739)	M	14	2,4	Yorkshire	MTD	1
A12LP (237262)	F	12	10	SRD	Genito-perineal	1
A14LP (246045)	F	7	27,8	American Pit Bull	Tronco	1
A16LP (247558)	M	10	15,5	SRD	MPE	1
A18LP (248435)	M	10	29	SRD	MPE/Genito-perineal	2
A20LP (247195)	M	10	40,5	American Pit Bull	MPE/Tronco/MTE	3
A22LP (251752)	M	12	29	American Pit Bull	Genito-perineal/cabeça	2
A24LP (246665)	F	10	27	Labrador Retrivier	MTE	1

A26LP (251266)	F	6	22	American Pit Bull	Genito-perineal	1
A28LP (243632)	M	11	11,4	Terrier Brasileiro	Genito-perineal	1
A30LP (251825)	M	8	31,5	Boxer	MTD/MPE/genito-perineal	3
A32LP (251634)	M	8	7	Teckel	Cervical ventral	1

M: macho; F: fêmea; MTD: membro torácico direito; MTE: membro torácico esquerdo; MPD: membro pélvico direito; MPE: membro pélvico esquerdo. Fonte: Serviço de Cirurgia de Pequenos Animais-VCI-HOVET-FMVZ/USP. São Paulo, 2017.

A CAAF mostrou grande precisão diagnóstica, sendo compatível com o histopatológico em 97,5% (39/40) foi inconclusiva em apenas em um caso (5,27%), sendo sugestiva de neoplasia mesenquimal, porém, o exame histopatológico revelou um mastocitoma subcutâneo circunscrito.

Quanto ao número de formações 7 pacientes (21,8%) foram diagnosticados com mais de uma formação, enquanto que 25 animais (78,2%) chegaram ao hospital para o primeiro atendimento com apenas uma única formação (Quadro 5)

A localização primária da neoplasia e o estadiamento clínico da doença não apresentaram significância estatísticas sobre o tempo de sobrevida dos pacientes de ambos os grupos. Todas estas variáveis foram analisadas e encontrou-se o valor de p >0,05 (p-localização primária = 0.2193/ p- estadiamento clínico= 0.436).

Segundo o Estadiamento Clínico para os Mastocitomas Caninos proposto pela OMS (Quadro 6). Do total de pacientes, 50 % (16/32) foram classificados com estadiamento I, 9,3% (3/32) apenas classificados como estadiamento II e 40,7% dos animais (13/32) como estadiamento III. Em relação ao subestágio, apenas um único animal chegou em subestágio b (3 %) com manifestações clínicas de êmese, diarreia e hipotensão no momento do primeiro atendimento (Quadro 6).

5.2 CLASSIFICAÇÃO HISTOPATLÓGICA E ÍNDICE MITÓTICO

Segundo o grau histopatológico, a prevalência foi dos mastocitomas de grau II/baixo, sendo representados por 67,5% (27/40) de todas as neoplasias removidas dos pacientes dos dois grupos. Apenas 7,5% (3/40) das neoplasias excisadas foram classificadas como mastocitoma de grau III/alto grau. Dez pacientes apresentaram mastocitoma do subcutâneo de acordo com a classificação de Thompson et al. (2012) representando 25% do total de pacientes. Mostraram-se com margens comprometidas em ambos os grupos o total de 9 neoplasias removidas (9/40-22,5%) de 9 pacientes (9/32- 28%) onde um paciente possuía mastocitoma de grau III, seis pacientes mastocitoma de grau II e dois pacientes apresentaram mastocitoma subcutâneo infiltrativo (Quadro 6) (Figura 2-A e B).

Figura 2: Pacientes A24LP e A27VP portadores de mastocitoma em membros

A)Animal A24LP com mastocitoma grau III/alto grau de acordo com o histopatológico em membro torácico esquerdo, medindo 8x6x3cm. B) Animal A27VP com mastocitoma subcutâneo infiltrativo em membro pélvico esquerdo, medindo 4x3x3,5cm. Fonte: Serviço de Cirurgia de Pequenos Animais-VCI-HOVET-FMVZ/USP. São Paulo, 2017.

Os resultados histopatológicos (Patnaik/Kiupel) não apresentaram significância estatística com relação ao tempo de sobrevida ($p = 0.8298$).

O índice mitótico (IM) dos pacientes foi classificado em baixo, moderado e elevado de acordo com o número de mitoses por campo ou a cada 10 campos em objetivas de 40x de

acordo com cada neoplasia de cada paciente. Do total de IM avaliados 86,6% (26/30) dos pacientes tiveram suas neoplasias com IM considerado baixo, 10 % (3/30) foram classificadas como IM elevado e apenas 3,4 % (1/30) foram classificadas como baixo IM. Apenas dois pacientes não tiveram o IM das neoplasias avaliado por fatores inerentes ao exame histopatológico (Quadro 6).

Não houve diferença estatística significativa no IM dos dois grupos (p=1). Apenas três animais tiveram o IM considerado elevado (Quadro 6). O IM também não apresentou significância estatística sob o tempo de sobrevida de ambos os grupos (p= 0,88).

QUADRO 6- Caracterização dos cães portadores de mastocitoma cutâneo, quanto ao grupo, sexo idade, peso, raça, lesões alvo, estadiamento, margens cirúrgicas, presença de metástase regional, classificação histopatológica, índice mitótico e *score* de fatores prognósticos negativos, condição e score de qualidade de vida - pertencentes ao Grupo VP (grupo tratado com vimblastina e prednisona) e LP (grupo tratado com lomustina metronômica e prednisona)

Animal/Grupo/ Prontuário	**Sexo**	**Idade (anos)**	**Peso (Kg)**	**Raça**	**Localização da neoplasia**	**Número de formações**	**Estadiamento (OMS)**	**Margens cirúrgicas**	**Metástase regional**	**Histopatológico (Paitnaik/Kiupel/Thompson)**	**IM (Baixo/Moderado/Elevado) (campo/40x)**	***Score* prognóstico (0-13)**	**Condição**	**Qualidade de vida (0-30)**
A1VP(240792)	M	7	40	Golden Retrivier	Tronco	1	Ia	Livres	Ausente	II/baixo grau	.	3	Vivo	30
A3VP(241903)	M	11	31	American Pit Bull	Genito-perineal	1	IIIa	Livres	Ausente	III/alto grau	Elevado- 26/10c	8	eutanásia	23
A5VP(239045)	F	11	4,6	Poodle	Genito-perineal	1	Ia	Livres	Ausente	II/baixo grau	Baixo-3/10c	3	vivo	29
A7VP(207738)	M	7	11,3	Pug	Cauda/Genito - perineal	2	Ia	Comprometidas/Livres	Ausente	II/baixo grau	Baixo-1/10c	4	vivo	.
A9VP(224458)	M	8	38,4	Labrador Retrivier	MPE	1	Ia	Livres	Ausente	Subcutâneo infiltrativo	Baixo-2/10c	3	vivo	29
A11VP(215228)	M	10	14.2	SRD	Tronco	1	Ia	Livres	Ausente	Subcutâneo circunscrito	.	3	vivo	29
A13VP(245809)	F	10	26,2	Boxer	Tronco	1	IIIa	Livres	Ausente	II/baixo grau	Baixo -2/10c	4	óbito	27
A15VP(223476)	F	6	40,5	Bernese Mountain Dog	Tronco	1	IIIa	Livres	Ausente	Subcutâneo infiltrativo	Baixo-3/10c	3	vivo	27
A17VP(248253)	F	5	5,3	SRD	Tronco	1	Ia	Livres	Ausente	II/baixo grau	Baixo- 1/10c	4	vivo	29
A19VP(250097)	F	10	36,5	Labrador	Tronco	1	Ia	Livres	Ausente	II/baixo grau	.	4	óbito	26
A21VP(248905)	M	13	2,3	Pinscher	Tronco	1	Ia	Livres	Ausente	III/alto grau	Elevado- 9/10c	5	óbito	27
A23VP(250592)	F	8	38	Labrador Retrivier	Tronco/Cervical ventral	2	IIIa	Livres	Ausente	1-II/baixo grau/2-Subcutâneo combinado	Baixo-2/10c	3	vivo	27
A25VP(250736)	F	11	10,2	SRD	Cabeça	1	IIa	Comprometidas	Linf cervical superficial E	II/baixo grau	Baixo-1/10c	8	eutanásia	30
A27VP(250922)	F	9	9,1	Terrier Brasileiro	MPE	1	IIIa	Livres	Ausente	Subcutâneo infiltrativo	Baixo-3/10c	4	óbito	14
A29VP(252142)	M	3	9,5	Lhasa apso	MPE	1	Ia	Livres	Ausente	Subcutâneo combinado	Baixo-1/10c	3	vivo	22
] A31VP(192358)	M	13	4	Pinscher	Genito-perineal	1	Ia	Livres	Ausente	Subcutâneo infiltrativo	Elevado- 1/por campo	3	vivo	19
A2LP(242962)	F	11	6,3	Poodle	MPD	1	Ia	Comprometidas	Ausente	II/baixo grau	Baixo- 2/10c	3	vivo	30
A4LP(243068)	F	9	9,1	SRD	MTD	2	IIIa	Livres	Ausente	II/baixo grau	Baixo-2/10 c	3	vivo	24
A6LP(234196)	M	12	46,3	Boxer	Tronco	1	Ia	Livres	Ausente	II/baixo grau	Baixo-1/10 c	5	eutanásia	19

Continua no verso

A8LP(245808)	M	7	66,3	Fila Brasileiro	Genito-perineal	1	Ia	Livres	Ausente	II/baixo grau	Baixo- 1/10 c	4	vivo	28
A10LP(245739)	M	14	2,4	Yorkshire	MTD	1	IIa	Livres	Linf. axilar D	I I/baixo grau	Baixo-1/10 c	9	óbito	21
A12LP(237262)	F	12	10	SRD	Genito-perineal	1	Ia	Comprometidas	Ausente	III/alto grau	Moderado >2 /5 c	7	óbito	.
A14LP(246045)	F	7	27,8	American Pit Bull	Tronco	1	Ia	Livres	Ausente	II/baixo grau	Baixo <1 /10 c	3	vivo	26
A16LP(247558)	M	10	15,5	SRD	MPE	1	Ia	Comprometidas	Ausente	Subcutâneo Infiltrativo	Baixo -1/10 c	3	vivo	27
A18LP(248435)	M	10	29	SRD	MPE/Genito-perineal	2	IIIa	Livres	Ausente	II/baixo grau	Baixo -5/10 c	4	vivo	30
A20LP(247195)	M	10	40,5	American Pit Bull	MPE/Tronco/MTE	3	IIIa	Comprometidas	Ausente	1-II/baixo grau/2- Subcutâneo infiltrativo	Baixo-2/10 c	5	eutanásia	24
A22LP(251752)	M	12	29	American Pit Bull	Genito-perineal/cabeça	2	IIIb	Livres	Ausente	II/baixo grau	Baixo -2/10 c	3	vivo	26
A24LP(246665)	F	10	27	Labrador Retrivier	MTE	1	IIIa	Livres	Linf.cervical superficial E	III/alto grau	Baixo-5/10 c	7	eutanásia	25
A26LP(251266)	F	6	22	American Pit Bull	Genito-perineal	1	IIIa	Comprometidas	Ausente	II/baixo grau	Baixo-3/10 c	8	óbito	27
A28LP(243632)	M	11	11,4	Terrier Brasileiro	Genito-perineal	1	IIIa	Livres	Ausente	Subcutâneo infiltrativo	Baixo-3/10 c	6	vivo	19
A30LP(251825)	M	8	31,5	Boxer	MTD/MPE/genito-perineal	3	IIIa	Livres	Ausente	1e2- II/baixo grau/3- Subcutâneo combinado	Baixo-2/10 c	5	vivo	27
A32LP(251634)	M	8	7	Teckel	Cervical ventral	1	IIa	Comprometidas	Linfonodo retrofaríngeo	II/baixo grau	Baixo-2/10 c	5	vivo	29

M: macho; F: fêmea; MTD: membro torácico direito; MTE: membro torácico esquerdo; MPD: membro pélvico direito; MPE: membro pélvico esquerdo. E: esquerdo; D: direito; a: ausência de sinais clínicos; b:presença de sinais clínicos; 1-: formação número um; 2 formação número dois; 3-: formação número três; >: maior; <: menor; 10c: em 10 campos de 40x; 40x objetiva de 40. Fonte: Serviço de Cirurgia de Pequenos Animais-VCI-HOVET-FMVZ/USP. São Paulo, 2017

5.3 SOBREVIDA, TEMPO LIVRE DE RECORRÊNCIA E *SCORE* DE FATORES PROGNÓSTICOS NEGATIVOS

A média de sobrevida do grupo VP foi de 404,25 dias (104-815dias) enquanto que a média de sobrevida do grupo LP foi de 320,25 dias (83-669). Não houve diferença estatística sobre o tempo de sobrevida de ambos os grupos, (teste de Kaplan-Meier/valor de p= 0.662)

Gráfico 1: Estimativa do tempo de sobrevida em relação aos grupos VP e LP segundo Kaplan-Meier

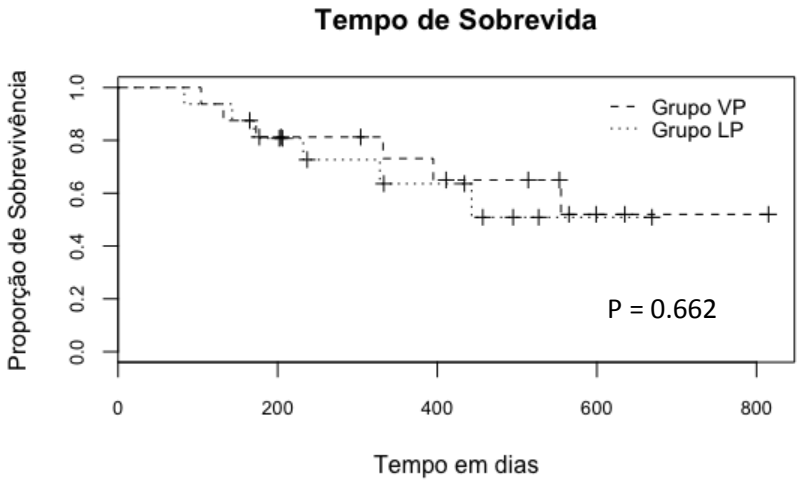

Fonte: Serviço de Cirurgia de Pequenos Animais-VCI-HOVET-FMVZ/USP. São Paulo, 2017.

Do total de animais, apenas quatro (12,5%) apresentaram metástase em linfonodo regional, sendo eles dois pacientes em linfonodo cervical superficial, um em linfonodo axilar e um paciente em linfonodo retrofaríngeo. A presença de metástases regionais não mostrou significância estatística sobre o tempo de sobrevida dos pacientes de ambos os grupos (valor de p = 0.5996).

A média do tempo livre de recorrência foi superior no grupo VP (216,86 dias ±172,20), sendo que 7 dos 16 pacientes apresentaram recorrência da doença (novo nódulo e/ou metástase). No grupo LP a média do tempo livre de recorrência foi menor (165,38 dias ± 165,23), sendo que 8 dos 16 animais apresentaram recorrência. Não houve diferença estatística entre os grupos de acordo com o tempo livre de recorrência e o tempo de sobrevida (p=1). O gráfico 2 mostra a curva de Kaplan Meier do tempo livre de recorrência entre os grupos.

Gráfico 2: Estimativa do tempo livre de recorrência tumoral entre os Grupos VP e LP segundo Kaplan-Meier:

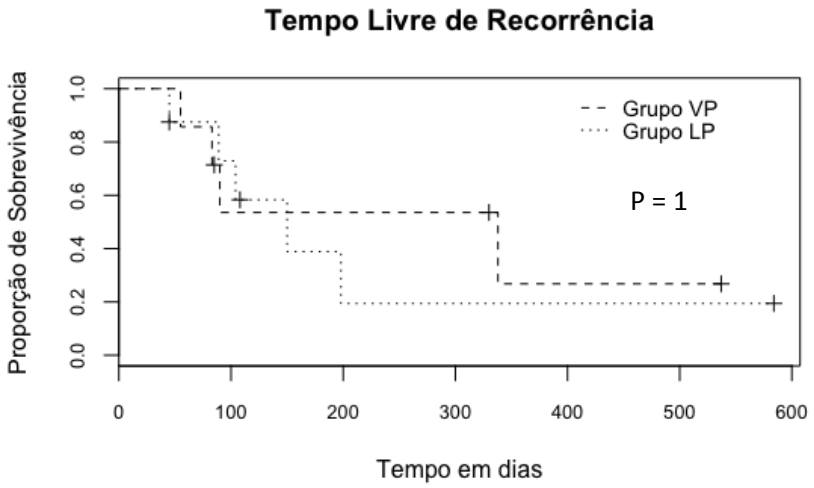

Legenda: Fonte: Serviço de Cirurgia de Pequenos Animais-VCI-HOVET-FMVZ/USP. São Paulo, 2017.

Ao todo 11 pacientes vieram à óbito, em 5 destes, o proprietário optou pela eutanásia, já que apresentavam um mau prognóstico. Clinicamente foi observado que todos os pacientes com *score* prognóstico a partir de 5 vieram à óbito exceto por 2 animais, ambos com mastocitoma subcutâneo (A30LP e A28LP).

A média do *score* de fatores prognósticos do Grupo VP foi de 3,94 (DP±1,75) enquanto que a média do *score* de fatores prognósticos negativos do grupo LP foi de 5 (DP± 1,87). Não foram incluídos no estudo pacientes com fatores prognósticos negativos menores do que 3 e nenhum paciente apresentou *score* negativo de 11 em diante. Não houve significância estatística entre os grupos de acordo com o *score* de fatores prognósticos negativos e o tempo de sobrevida dos pacientes (p=0,1012). O gráfico 3 mostra a correlação do tempo de sobrevida com o *score* prognóstico.

Gráfico 3: Representação gráfica do tempo de sobrevida correlacionado com o *score* de fatores prognósticos negativos dos animais do grupo VP e LP

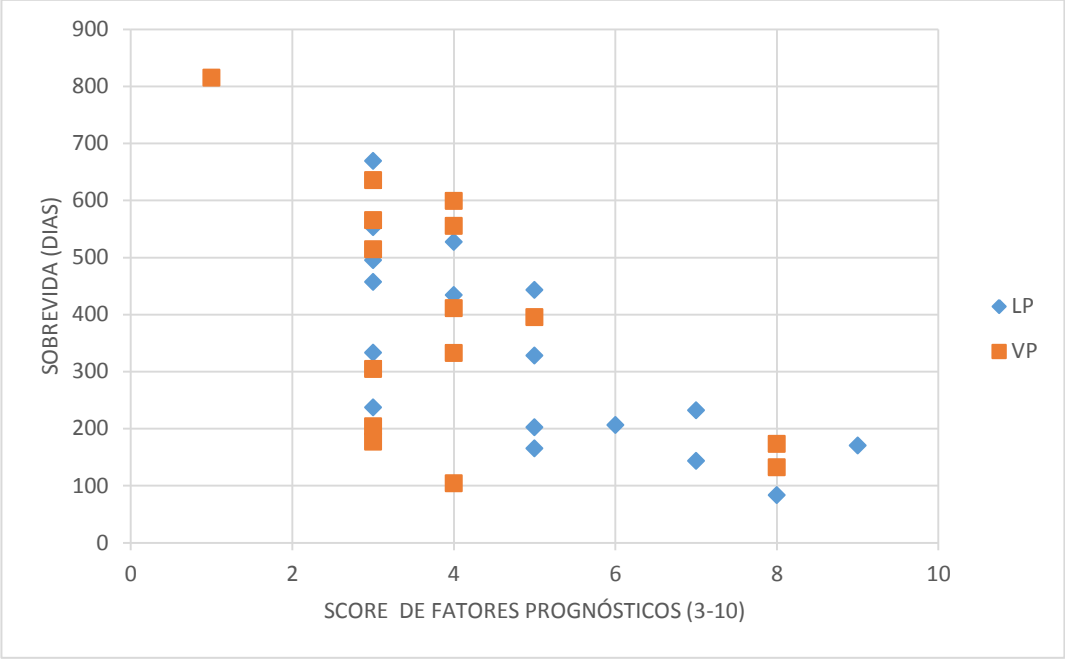

Fonte: Serviço de Cirurgia de Pequenos Animais-VCI-HOVET-FMVZ/USP. São Paulo, 2017.

5.4. IMUNOHISTOQUÍMICA -VEGF, KIT e Ki-67

5.4.1 Avaliação da expressão do VEGF

A avaliação imuno-histoquímica do VEGF foi possível em 13 animais, em todas as lâminas foi possível observar marcação. % (7/13) das amostras apresentaram padrão de marcação de intensidade leve (+), % (5/13) como intensidade moderada e % (1/13) como marcação forte (+++) (Figura 3). Não foi observada diferença estatística na quantificação do VEGF nos dois grupos (p=0,775), não houve significância entre a expressão do VEGF e o score de fatores prognósticos negativos (p= 1) e a expressão do VEGF e o tempo de sobrevida nos grupos de estudo (p=0,993).

Figura 3: Padrões de marcação imuno-histoquímica do VEGF

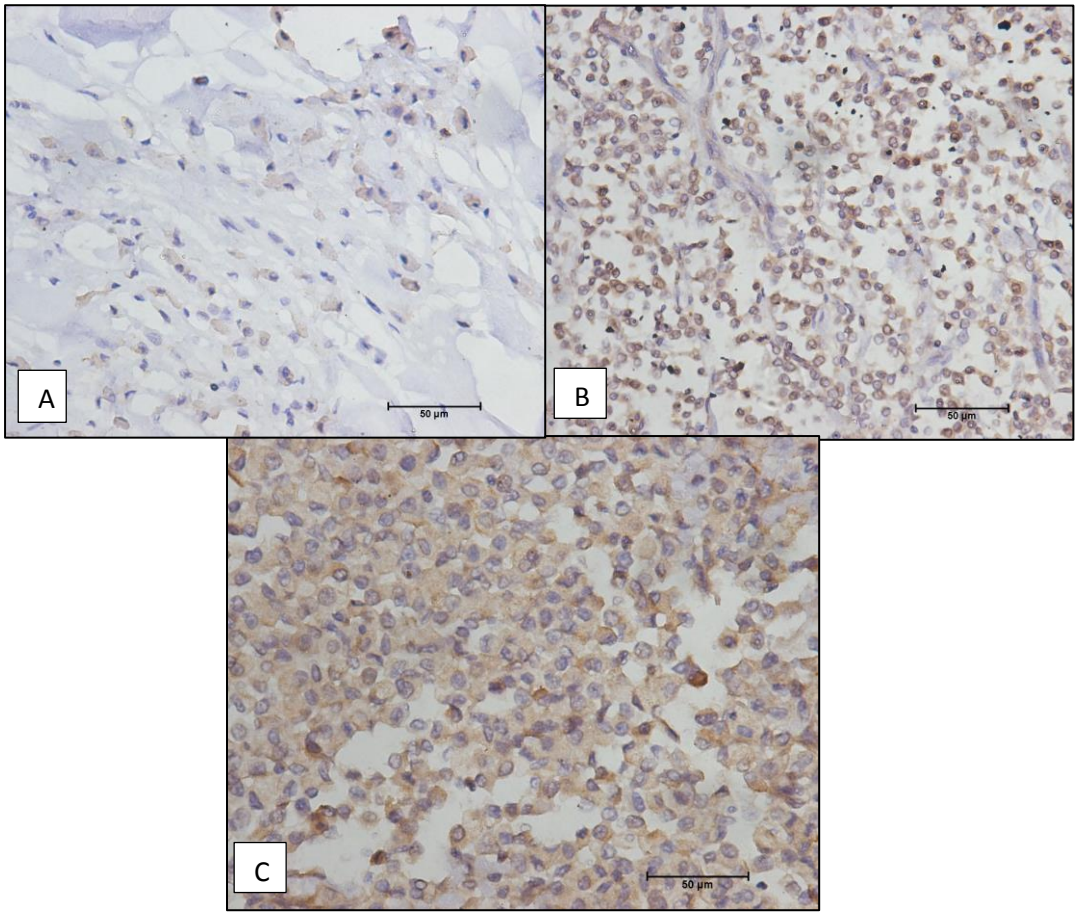

Legenda: Fotomicrografias da marcação imuno-histoquímica do receptor VEGF-A em mastocitomas cutâneos caninos com contra-coloração por hematoxilina. A- Padrão de marcação de intensidade fraca (+). B- Padrão de marcação de intensidade moderada (++). C- Padrão de marcação de intensidade forte (+++). Objetiva de 40x. Fonte: MIRANDA, B.C. Departamento de Cirurgia -VCI, 2017.

5.4.2 Avaliação da expressão do receptor KIT

A marcação imuno-histoquímica para a quantificação do KIT foi possível de ser realizada nas amostras tumorais de 19 animais, destes 15,7% foram classificados como KIT I (3/19), 58% (11/19) como KIT II e 26,3% (5/19) como KIT III (Figura 4). Não foi observada significância estatística na quantificação da expressão do KIT nos grupos de estudo (p=0,966). Não foi observada significância estatística entre a expressão do KIT e o grau histopatológico dos tumores, entre a expressão do KIT e o score de fatores prognósticos negativos e a expressão do KIT e o tempo de sobrevida nos grupos de estudo (p=0,577; p=0,966).

Figura 4: Padrões de coloração por imuno-histoquímica do receptor KIT

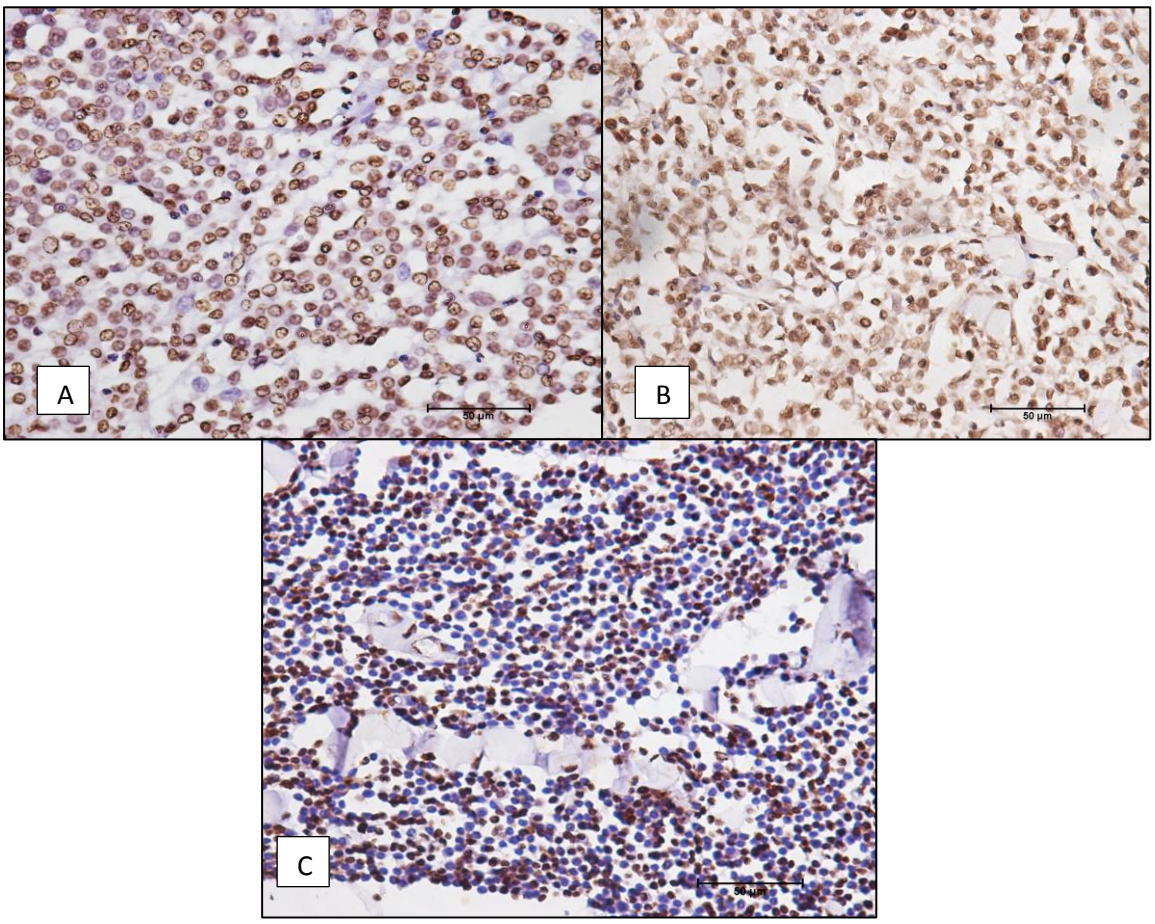

Legenda: Fotomicrografias da marcação imuno-histoquímica do receptor KIT com contra-coloração por hematoxilina, em mastocitomas cutâneos caninos. A- Padrão KIT I: marcações predominantemente em membrana celular. B- Padrão KIT II: Marcação pontilhada ou em focos no citoplasma. C- Padrão KIT III: marcação citoplasmática difusa. Objetiva de 40x. Fonte: MIRANDA, B.C. Departamento de Cirurgia- VCI, 2017.

5.4.3 Avaliação do índice de proliferação celular Ki-67

O índice de proliferação do Ki-67 foi realizado em 16animais. Os pacientes foram divididos em dois grupos com base no score de ki-67 ≤ 1,8% de núcleos positivos (MAGLENNON et al., 2008). 37,5% (6/16) apresentaram Ki-67 ≥ 1,8% e 62,5% (10/16) apresentaram Ki-67≤ 1,8% (Figura 5).

Não foi observada significância estatística na avaliação do Ki-67 entre os dois grupos e entre o grau histopatológico dos tumores e a marcação de Ki-67 e o tempo de sobrevida nos grupos de estudo (p=0,463; p=0,844). Também não diferença estatística de acordo com a expressão do Ki-67 e o score de fatores prognósticos negativos

Figura 5: Padrões de coloração por imuno-histoquímica do índice de proliferação celular Ki-67

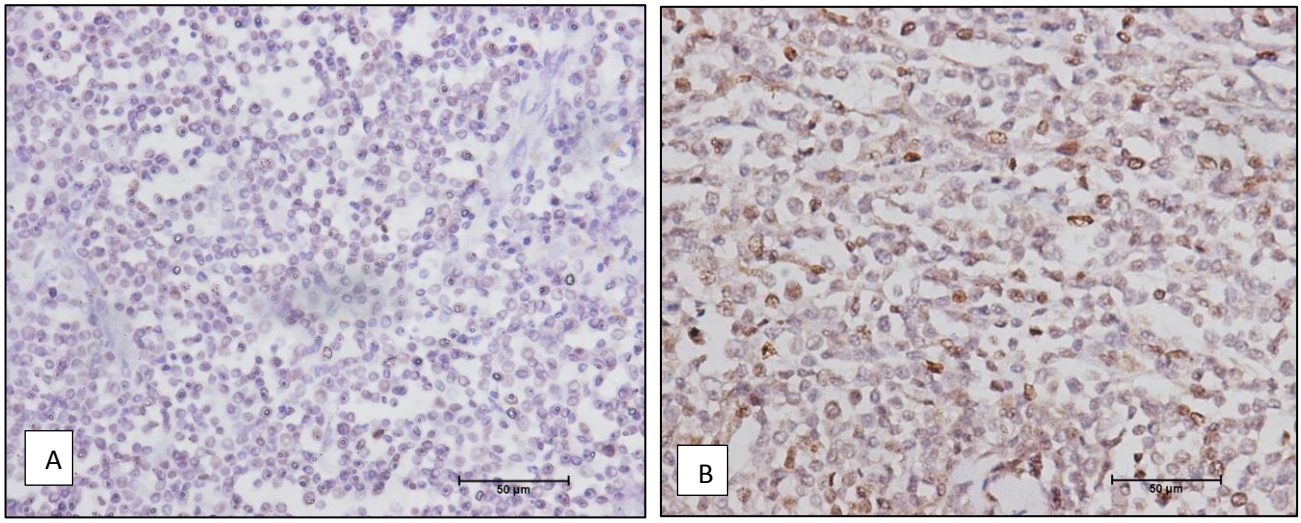

Legenda: Fotomicrografia da marcação imunohistouímica com Ki-67, com contra coloração por hematoxilina em mastocitomas cutâneos caninos. A- com núcleos marcados em menos de 1,8% das células. B- com núcleos marcados em mais de 1,8% das células. Objetiva de 40x. Fonte: MIRANDA, B.C. Departamento de Cirurgia- VCI, 2017.

5.5 SÍNDROMES PARANEOPLÁSICAS

A trombocitose foi a síndrome paraneoplásica mais observada, acometendo 25 % de todos os pacientes (8/32), seguida da degranulação mastocitária, observada em aproximadamente 22% dos pacientes (7/32). A anemia (4/32) e a trombocitopenia (2/32) também foram observadas em um número pequenos de pacientes. Do total de animais, 72% (22/32) não desenvolveram nenhum tipo de síndrome paraneoplásica, 9,5% (3/32) desenvolveram apenas uma síndrome e 18,5% dos pacientes (6/32) desenvolveram duas ou mais síndromes paraneoplásicas concomitantemente.

Foi observado clinicamente que todos os pacientes que desenvolveram trombocitose moderada à severa como síndrome paraneoplásica vieram à óbito.

Houve significância estatística com relação à trombocitose e o tempo de sobrevida (teste de Wilcoxon/ p= 0.0004989) e também sob a degranulação mastocitária e o tempo de sobrevida, ou seja, os pacientes de ambos os grupos que apresentaram degranulação mastocitária ou trombocitose paraneoplásica em alguma fase do tratamento realmente tiveram uma sobrevida menor (análise de regressão de Cox /p=0.0021**)** (Gráfico 4)**.**

Gráfico 4: Representação gráfica do tempo de sobrevida de todos os pacientes do estudo portadores de mastocitoma com trombocitose paraneoplásica presente e ausente.

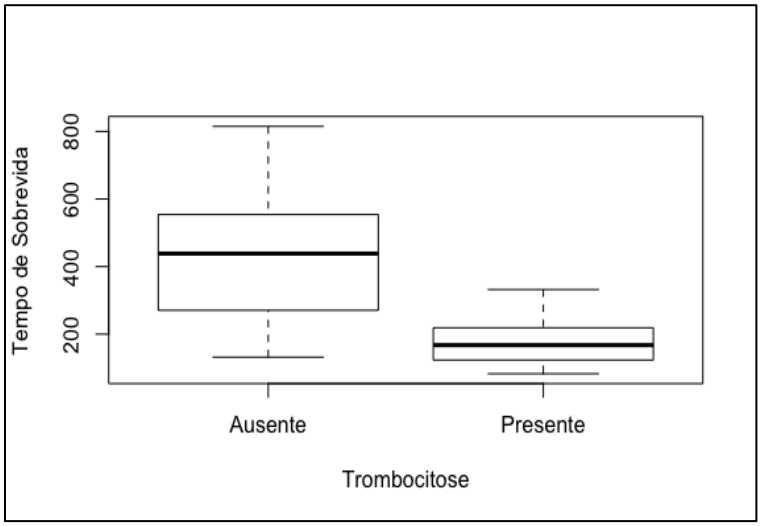

Fonte: Serviço de Cirurgia de Pequenos Animais-VCI-HOVET-FMVZ/USP. São Paulo, 2017

5.6 AVALIAÇÃO DA TOXICIDADE QUIMIOTERÁPICA

Os efeitos adversos observados ao longo de todo o tratamento foram: efeitos sob o trato gastrointestinal como anorexia e/ou disorexia, diarreia e êmese, leucopenia, toxicidade renal e hepática e toxicidade dermatológica.

Dos pacientes pertencentes ao grupo VP 62,5% (5/16) apresentaram algum tipo de efeito adverso. Os efeitos adversos mais frequentes foram sob o trato gastrointestinal sendo a disorexia ou anorexia, diarreia e vomito, que ocorreu em cinco pacientes (5/16) seguido da leucopenia ocorrendo em três animais (3/16).

No grupo LP 50% (8/16) dos pacientes apresentaram algum tipo de efeito adverso, sendo o mais comum o vômito, apenas um paciente apresentou efeitos adversos classificados em grau III. Nenhum paciente desenvolveu leucopenia.

Quanto a toxicidade hepática, apenas um animal do grupo VP (6,25%) desenvolveu toxicidade hepática grau III com o aumento da ALT maior do que 3 vezes o valor máximo de referência, porém, foi constatado à necropsia que este paciente apresentava metástase hepática oriunda do mastocitoma. Também apenas um único paciente do grupo LP (6,25%) desenvolveu toxicidade hepática de grau I (ALT 224) que foi resolvida após o término da quimioterapia.

O efeito adverso dermatológico foi observado em apenas dois animais do grupo VP (2/16- 12,5%), e classificado como grau I onde houve apenas alopecia em região de membro torácico, local onde foi realizada a aplicação IV do quimioterápico. No grupo LP não foi observado nenhum tipo de efeito adverso dermatológico.

Em ambos os grupos apenas um paciente (1/32- 3%) desenvolveu toxicidade renal (A31VP). Em ambos os grupos, nenhum paciente apresentou efeitos adversos grau IV e também nenhum paciente veio à óbito decorrente dos efeitos adversos causados pela quimioterapia. Em relação a todos os efeitos adversos não houve diferença significativa entre os grupos VP e LP ($p = 0,715$). A Tabela 2 resume a incidência dos graus dos efeitos adversos observados nos grupos VP e LP.

Tabela 2 -Incidência dos efeitos adversos à administração dos quimioterápicos nos grupos VP e LP de acordo com os critérios de avaliação da toxicidade comum adaptada para cães (Veterinary Cooperative Oncology Group- VCOG-CTCA- 2011).

	Grau I		**Grau II**		**Grau III**		**Grau IV**		**Grau V**	
Efeito Adverso	VP	LP	VP	LP	VP	LP	VP	LP	VP	LP
Leucopenia[a]	3/16	----	----	----	-----	------	----	----	----	----
Diarreia[b]	5/16	8/16	1/16	1/16	----	----	----	----	----	----
Emese [b]	5/16	8/16	----	----	1/16	1/16	----	----	----	----
Disorexia/Anorexia[b]	5/16	8/16	----	----	1/16	1/16	----	----	----	----
Toxicidade hepática[c]	-----	1/16	----	-----	1/16	----	----	----	----	----
Toxicidade renal[d]	----	----	----	----	----	----	----	----	----	----
Dermatológico[e]	2/16	----	----	----	----	----	----	----	----	----

[a] Critérios de toxicidade hematológica, [b] critérios de toxicidade gastrointestinal, [c] critérios de toxicidade hepática, [d] critérios da toxicidade renal, [e] critérios de toxicidade dermatológica (Anexo E). Fonte: Serviço de Cirurgia de Pequenos Animais- VCI- HOVET – FMVZ/USP. São Paulo, 2016.

5.7 QUALIDADE DE VIDA

Apenas dois, dos responsáveis pelos pacientes não responderam o questionário de *score* de qualidade de vida ao final do tratamento quimioterápico, todos os outros responsáveis preencheram as 10 questões com 4 opções de respostas cada, totalizando 30 questionários respondidos (Questionário em anexo D).

Quanto a pontuação do *score* de qualidade de vida nenhum dos 30 proprietários classificaram a qualidade de vida do seu animal durante o processo de quimioterapia como ruim. (0-10), apenas 4 (13, 4%) responsáveis classificaram a qualidade de vida do seu animal como regular (11-20) e 26 (86,6%) responsáveis classificaram como boa a qualidade de vida de seus animais durante o tratamento quimioterápico (21-30). Não houve diferença estatística sob o *score* de qualidade de vida de ambos os grupos (Teste de Mann Whitney/p=0,476).

Quando comparado o *score* de qualidade de vida e o *score* de fatores prognósticos negativos, não houve significância estatística entre grupos VP e LP (p=0.1012).

6 DISCUSSÃO

6 DISCUSSÃO

6.1 ESTUDO CLÍNICO

A realização deste trabalho teve como principal objetivo é analisar prospectivamente o uso da quimioterapia metronômica com lomustina em pacientes com mastocitoma cutâneo, avaliar seus efeitos adversos, avaliar o tempo de sobrevida e o tempo livre de recorrência e compará-la a quimioterapia com vimblastina e prednisona mais comumente selecionada para o tratamento do mastocitoma cutâneo.

Com base nos critérios descritos, foram incluídos neste estudo 40 mastocitomas de 32 cães. Nossos resultados clínicos são compatíveis com dados de literatura. Foi observada uma pequena predisposição sexual entre os machos, representando 51% dos animais do estudo, (17 machos e 15 fêmeas) o que corrobora com muitos estudos, incluindo estudos de casuística nacional (WELLE et al., 2008; LONDON; SEGUIN, 2003; COSTA-CASAGRANDE, 2008; MELO, 2013). A idade média dos pacientes é de 9, 5 anos variando de 6 a 14 anos, indo de encontro com o descrito em literatura (LONDON; THAMM, 2013).

Dê acordo com o padrão racial, a prevalência dos SRD, representados por 21,8% (7/32) do total de indivíduos como já observado em outros estudos (COSTA-CASAGRANDE et al., 2008; MELO et al., 2012), seguido pelo American Pit Bull com 15,6% (5/32), Labrador Retriever 15,6% (5/32), Boxer 9,3%(3/32), Pinscher com 6,25% (2/32) e Terrier Brasileiro 6,25% (2/32) e Poodle com 6,25% (2/32).Pacientes das raças Golden Retriever, Bernese Mountain Dog, Pug, Fila Brasileiro e Yorkshire Terrier, Teckel e Lhasa Apso representam 3, 1% cada (1/16). Pode-se atribuir esse resultado ao baixo número de animais incluídos no estudo.

Quanto a localização das neoplasias 32,5% foram encontradas em região de membros, o que a princípio corresponde com estudos anteriores cuja amostra foi proveniente da mesma Instituição, onde a prevalência da origem dos mastocitomas foi em membros pélvicos (COSTA-CASAGRANDE, 2010; MELO, 2013; MACEDO, 2014).

A citologia aspirativa mostrou grande precisão diagnóstica, sendo compatível com o histopatológico em 97,5% (39/40), foi inconclusiva em apenas um caso (2,5%), sendo sugestiva de neoplasia mesenquimal, porém o exame histopatológico revelou um mastocitoma grau III pouco diferenciado. Apesar de ter boa precisão, a citologia aspirativa não é recomendada para a determinação do grau histológico do mastocitoma como já mencionado anteriormente e afirmado por diversos autores (WELLE et al., 2008; LONDON; THAMM, 2013).

A maioria dos pacientes teve excisão cirúrgica da formação realizada com pelo menos 3 cm de margens laterais e um plano profundo, como sugere a literatura (SZENTIMREY, 1998; WEISSE et al., 2002; SIMPSON et al., 2004; DOBSON et al., 2007). Na maior parte dos casos (87,5%) foram obtidas margens cirúrgicas livres, o que está de acordo com os índices encontrados (WEISSE et.al, 2002; SIMPSON et.al, 2004).

Quanto à recidiva local, nenhum paciente teve recidiva local da neoplasia, mesmo mostrando margens cirúrgicas comprometidas ao exame histopatológico. O resultado obtido pode se dar ainda pelo pequeno número de pacientes incluídos no estudo. Em seu estudo retrospectivo Séguin et al., (2001) trataram cirurgicamente 55 cães, removendo 60 mastocitoma, todos os animais selecionados eram portadores de mastocitoma grau II, 30 % das formações foram removidas com margens cirúrgicas comprometidas, porém apenas 5 % dos tumores tiveram recorrência local.

Em um estudo prospectivo 59 animais de um total de 280 pacientes apresentaram múltiplos tumores ou seja aproximadamente 21% dos pacientes, o que corrobora perfeitamente com os nossos dados, neste estudo ainda, afirma-se que goldens retrievers e labradores tem um pior prognóstico. (MURPHY et al., 2006). Em nosso estudo apenas um único animal da raça labrador veio à óbito por mastocitoma grau III/alto grau de um total 5 pacientes pertencentes ao estudo, isso se deve provavelmente ao baixo número de pacientes incluídos no estudo.

6.2 AVALIAÇÃO HISTOPATOLÓGICA E ÍNDICE MITÓTICO (IM)

Quanto à classificação histopatológica dos tumores estudados a maioria das formações apresentou uma graduação intermediária: 67,5% (27/40) como grau II/baixo grau (Patnaik/Kiupel) o que também está caracterizado em literatura, onde a maior parte dos mastocitomas estudados é caracterizado como de graduação intermediária (ZEMNKE et al., 2002; STREFEZZI et al., 2003; SIMPSON et al., 2004; WEBSTER et al, 2008).

Segundo London & Thamm (2013) 20 a 30% dos mastocitomas são grau III/alto grau. Em nosso estudo encontramos apenas 7,5% das neoplasias possuíam esta classificação histopatológica, indo de encontro com o mesmo encontrado por outros autores (SCHULTHEISS et al., 2011), isso provavelmente se deve ao número de pacientes incluídos neste estudo. Dez pacientes apresentaram mastocitoma do subcutâneo de acordo com a classificação de Thompson et al. (2012) representando 25% do total de pacientes.

Esses achados reforçam a necessidade de utilização de outros marcadores como Ki-67 e KIT na avaliação e determinação do prognóstico desses pacientes (COSTA-CASAGRANDE, 2010; MACEDO, 2014).

O IM é considerado um fator prognóstico, de acordo com alguns autores, pacientes que apresentem índice mitótico maior ou igual a 5, tem um prognóstico reservado e menor tempo de sobrevida, independente do grau histopatológico e pacientes que apresentem IM maior ou igual a 7 são pacientes candidatos a apresentarem recorrência da neoplasia (KIUPEL et al., 2011; BLACKWOOD et al., 2012). Em nosso estudo dos 11 pacientes que vieram à óbito, 8 foram decorrentes de efeitos sistêmicos do mastocitoma e suas metástases, todos os pacientes que apresentaram IM moderado (>2/5campos) e elevado (1 a 9 por campo ou mais) vieram à óbito, o que corrobora com os dados encontrados por também por outros autores (ROMANSKI et al., 2007; KIUPEL, et al., 2011)

6.3 AVALIAÇÃO IMUNOHISTOQUÍMICA: QUANTIFICAÇÃO DO VEGF, KIT e Ki-67

O VEGF é uma molécula pró angiogênica, ou seja, é ela que inicia o processo de neoangiogênese. Em neoplasias malignas, as células tumorais podem apresentam receptores de VEGF, tendo seu aporte vascular garantido para o crescimento e evasão tumoral. Alguns autores já relataram a expressão do VEGF aumentada em mastocitoma cutâneos, correlacionando a marcação imuno-histoquímica com o prognóstico (Amorim et al.; 2009). Em nosso estudo, não encontramos essa correlação estatística entre prognóstico e expressão do VEGF, isso pode ter se apresentado devido ao pequeno número de neoplasias envolvidas.

Apesar de a avaliação da marcação do índice de proliferação celular Ki-67 não ter apresentado significância estatística em nosso estudo outros autores já comprovaram sua relevância sobre o prognóstico (MAGLENNON et al., 2008). Provavelmente obtivemos estes resultados devido ao pequeno número de pacientes. Dividimos a avaliação do Ki-67 em dois grupos, pacientes com marcação menor do que 1,8% de células por campo (40x) e animais com marcação maior do que 1,8% de células por campo (40x), porém outros autores também classificam estes animais em grupos de pacientes com menos de 23 células marcadas em até 10 campos e mais de 23 células em até 10 campos de 40x, correlacionando esta infomação com o prognóstico desses pacientes, sendo assim animais com mais de 23 células marcadas por campo tem um mau prognóstico, mesmo tratando-se de pacientes portadores de mastocitoma grau II/baixo grau (WEBSTER et al, 2007).

Segundo Salasuta et al. (2014) a marcação do KIT I foi a mais encontrada representando 92% do total de todas as marcações do KIT em 16 pacientes e a marcação do padrão KIT III não foi encontrada em nenhum paciente deste estudo. Em nosso estudo encontramos proporções bem diferentes já que a marcação predominante foi a de KIT padrão II representando 58% (11/19) do total de pacientes, como KIT III 26,3% (5/19) e KIT I 15,7% (3/19). Estes dados podem ter sido influenciados pelo número de pacientes inclusos neste estudo, porém corrobora com os dados de outro estudo da mesma instituição (MACEDO, 2014).

6.4 QUIMIOTERAPIA ADJUVANTE

O protocolo de quimioterapia metronômica instituído foi baseado em um único estudo realizado em literatura por Tripp et al. (2011) na dose de 2,84 mg/m² no tratamento de 13 tipos de neoplasias malignas em cães, porém apenas um paciente era portador de mastocitoma cutâneo. No momento não existem trabalhos nacionais e internacionais com o uso deste protocolo para pacientes portadores de mastocitoma cutâneo ou outras neoplasias, para que possamos comparar nossos dados com relação ao tempo de sobrevida e tempo livre de recorrência.

Bracha et al. (2014) fizeram uso da quimioterapia metronômica com ciclofosfamida associada a quimioterapia em DMT com doxorrubicina em 14 cães com osteossarcoma axial. O grupo submetido a quimioterapia metronômica associada à doxorrubicina, apresentou tempo de recorrência e tempo de sobrevida maior que o grupo submetido apenas à quimioterapia em DMT com doxorrubicina e carboplatina. Isso nos faz pensar que a associação da quimioterapia metronômica à quimioterapia DMT pode trazer ao paciente um maior controle das metástases à distância, principalmente para pacientes que não tem indicação de serem submetidos a outro procedimento cirúrgico. Até o momento não possuímos estudos de casuísta nacional e internacional associando a quimioterapia metronômica com lomustina à quimioterapia em DMT para pacientes com mastocitoma cutâneo.

Devemos considerar que a quimioterapia metronômica causou pouquíssimos efeitos hepatotóxicos quando comparada aos efeitos de hepatotoxicidade obtidos por outros autores com a quimioterapia com lomustina em DMT (KRISTAL et al., 2004; HEADING; BROCKLEY; BENNET, 2011). Com isso a quimioterapia metronômica com lomustina pode ser uma nova opção terapêutica para pacientes que não têm possibilidade de receber a terapia com lomustina em DMT.

Em nosso estudo, foram encontrados tanto para a quimioterapia em DMT com vimblastina quanto para a quimioterapia metronômica, resultados similares aos já reportado por outros autores. A quimioterapia metronômica apresentou principalmente efeitos adversos

classificados como grau I e II (LANA et al, 2007; ELMSLIE et al, 2008; LEACH et al., 2011).

CAHALENE et al. (2004) sugerem que a quimioterapia com lomustina em DMT seja feita exclusivamente para pacientes com mastocitoma grau III, apesar de a lomustina ter oferecido uma resposta terapêutica de 42%, isso se deve a sua hepatotoxicidade. A quimioterapia metronômica com lomustina pode ser uma opção para a hepatotoxicidade, já que observamos que apenas um paciente desenvolveu hepatotoxicidade de grau I com uso da terapia metronêmica, que após o término voltou a ter índices normais de ALT.

Blackwood et al., 2012 referem que animais portadores de mastocitoma grau II/baixo grau com margens cirúrgicas comprometidas devem ser submetidos a uma nova cirurgia e encaminhados a quimioterapia adjuvante ou radioterapia, quando o linfonodo regional do paciente está acometido a quimioterapia deve sempre ser considerada. A quimioterapia isolada deve sempre ser considerada quando ainda há doença microscópica residual e uma nova cirurgia e a radioterapia não são possíveis.

6.5 SOBREVIDA, TEMPO LIVRE DE RECORRÊNCIA E *SCORE* DE FATORES PROGNÓSTICOS NEGATIVOS

Não houve diferença estatística entre os grupos com relação ao tempo de sobrevida, infelizmente não possuímos outros estudos prospectivos com uso da quimioterapia metronômica com lomustina em cães com mastocitoma, com os quais podemos comparar estas informações, porém estes dados podem ter sido obtidos devido ao pequeno número de pacientes inclusos neste estudo. Além disso, mesmo tentando randomizar os grupos, o grupo LP teve mais pacientes com fatores prognósticos negativos e mais pacientes com estadiamento III e menor tempo de sobrevida, o que pode ter contribuído para uma sobrevida global menor do grupo LP em relação ao grupo VP. A sobrevida de ambos os grupos foi muito semelhante à encontrada por outros autores, (CAMPS-PALAU, et al., 2007; VICKERY et al., 2008; COOPER; TSAI; BENETT, 2009; RASSINICK et al., 2010).

A presença de metástases regionais não mostrou significância estatística sobre o tempo de sobrevida dos pacientes, provavelmente pelo número de animais inclusos no estudo.

Segundo outros estudos realizados, metástases em linfonodos regionais mesmo com quimioterapia e radioterapia adjuvante ao procedimento cirúrgico podem diminuir drasticamente o tempo de sobrevida (SCHULTHEISS et al., 2011; BLACKWOOD et al., 2012). Clinicamente todos os pacientes que desenvolveram metástases regionais em nosso estudo vieram à óbito.

Quanto ao tempo livre de recorrência, em nosso estudo nenhum paciente apresentou recorrência da neoplasia no mesmo local de origem, porém apresentaram metástases à distância, metástases regionais ou até mesmo o surgimento de novo mastocitoma cutâneo em em outra localização, tudo dependendo do estadiamento de cada paciente, com isso o tempo livre de recorrência do grupo VP foi próximo de 216 dias e do grupo LP de 165 dias. Segundo SCARPA et al. (2012) o tempo livre de recorrência de pacientes com mastocitomas excisados com margens livre pode chegar à 429 dias e neoplasias excisadas sem margens livres pode chegar a 285 dias.

Quanto ao score de fatores prognósticos negativos, foi observado clinicamente que todos os pacientes com score a partir de 5 vieram à óbito, apesar de não ter havido significância estatística do score prognóstico com o tempo de sobrevida, provavelmente devido ao pequeno número de animais incluídos em nosso estudo. Isso nos leva a pensar que clinicamente, pacientes com esse score tenham indicação de realizar a quimioterapia. Esse fato nos mostrando como realmente o mastocitoma grau II pode ter um comportamento clínico imprevisível, fazendo-se necessário o uso de meios além do exame histopatológico, como por exemplo a imuno-histoquímica, o IM e até mesmo o score de fatores prognósticos para predizer seu comportamento clínico. Segundo SEGUÍN et al. (2001) pacientes com mastocitoma grau II com margens livres não tem obrigatoriedade de realizar quimioterapia.

A retirada com margens livres de mastocitomas localizados em região perianal e inguinal não é um indicador de bom prognóstico e pode fazer metástases regionais e à distância segundo CAHALANE et al. (2004), apesar de termos um pequeno número de animais incluídos em nosso estudo, isto também foi observado, por isso a localização primária da neoplasia foi considerada um dos pontos do score prognóstico.

6.7 SÍNDROMES PARANEOPLÁSICAS

A trombocitose foi a síndrome paraneoplásica mais frequente, apresentou boa significância estatística em relação ao tempo de sobrevida de ambos os grupos (p= 0.0004989). Os pacientes que apresentaram trombocitose moderada (a partir de 750.000) à severa (acima de 900.000) tiveram um mau prognóstico e todos vieram à óbito em decorrência dos efeitos sistêmicos do mastocitoma. As síndromes paraneoplásicas já foram descritas como contribuintes de um prognóstico reservado, porém a anemia e a degranulação mastocitária sempre foram as síndromes mais evidentes em outros estudos prospectivos e retrospectivos.

A trombocitose pode desencadear um quadro de hipercoagulabilidade levando à coagulação intravascular disseminada (CIVD), que também é uma síndrome paraneoplásica. A CIVD é relatada em casos de hemangiossarcoma esplênico, carcinoma mamário inflamatório e carcinoma de tireóide, infelizmente não conseguimos comprovar ao exame *pós mortem* achados compatíveis com CIVD decorrente dos efeitos sistêmicos do mastocitoma, porém, isto pode ter se apresentado devido ao pequeno número de pacientes inclusos neste estudo e também por que alguns animais não foram destinados à necropsia, por motivos inerentes ao proprietário.

A degranulação mastocitária foi observada também com certa frequência, 22% de todos os pacientes à desenvolveram em alguma fase do tratamento, influenciando significativamente sobre o tempo de sobrevida, dados que corroboram com outros estudos, já que é sabido que a ação das aminas vasoativas pode levar a choque hipotensivo, broncoespasmos, êmese e diarreia profusas com intensa perda de eletrólitos (FOX, et al., 1990)

A anemia ocorreu em poucos pacientes e geralmente associada à uma segunda síndrome paraneoplásica. Pacientes que apresentam anemia e câncer possuem prognóstico reservado. A anemia pode ter várias origens também é denominada síndrome anêmica associada à citocinas ou anemia do câncer, com isso um único paciente pode ter mais de uma forma de anemia envolvida, que pode ser por sequestro de ferro, diminuição da meia vida dos eritrócitos, deficiência de produção de eritropoetina pela ação de citocinas (IL-1, IL-6 e TNF-alfa).

6.8 AVALIAÇÃO DA QUALIDADE DE VIDA

O questionário de qualidade de vida modificado de YASBEK & FANTONI, 2005 teve o intuito de mensurar a qualidade de vida dos pacientes durante o processo de quimioterapia. O questionário original de YASBEK & FANTONI (2005) tem o intuito de mensurar a qualidade de vida principalmente avaliando a dor causada pela evolução do câncer, principalmente formações inoperáveis, com isso avaliação dos efeitos adversos causados pela quimioterapia e o comportamento do paciente durante a quimioterapia não eram avaliados, por isso observamos a necessidade de fazer os questionários voltados para este fim.

Vimos que é importante mensurar, mesmo que de forma subjetiva a qualidade de vida do paciente submetido à quimioterapia, em forma de score essa mensuração se torna mais visível ao proprietário, passando uma conotação positiva a respeito da quimioterapia e que é possível ter uma boa qualidade de vida em tratamento. Do total de todos os proprietários responsáveis pelo tratamento de seus animais 30 (93,7%) responderam ao questionário modificado de qualidade de vida para pacientes submetidos à quimioterapia para mastocitoma, destes, aproximadamente 86% (26/30) consideraram a qualidade de vida do seu animal como boa durante o período de quimioterapia. Com isso conseguimos avaliar que o proprietário não associou a quimioterapia à uma piora da qualidade de vida do seu animal,

Não houve diferença estatística sobre os dados do questionário de qualidade de vida dos grupos LP e VP. Infelizmente, até o momento não possuímos estudos realizados exclusivamente com pacientes portadores de mastocitoma para a comparação destes dados.

O protocolo de quimioterapia metronômica teve boa adesão dos proprietários, devido a praticidade de administração, baixo custo de adesão e maior tempo de intervalo entre os exames complementares de hemograma e bioquímica sérica. O protocolo de quimioterapia com vimblastina em DMT também teve boa adesão dos proprietários apesar de necessitar de uma maior frequência ao hospital devido a forma de administração da medicação, maior custo do tratamento e menor intervalo entre os exames complementares de hemograma e bioquímica sérica.

Até o momento não foram publicados estudos que se referissem única e exclusivamente à qualidade de vida dos pacientes portadores de mastocitoma, porém, assim como pacientes portadores de outras neoplasias inoperáveis, animais com mastocitoma em

estadiamentos avançados, podem ter indicação de eutanásia devido as metástases causando disfunção orgânica ou síndromes paraneoplásicas graves (BLACKWOOD et al., 2012).

Podemos supor que o questionário de qualidade de vida fez com que a maioria dos responsáveis pelos animais conseguiram distinguir os efeitos da quimioterapia da evolução natural da neoplasia e de suas metástases, já que apenas % optaram por não realizar quimioterapia em seu animal se fosse necessário.

7 CONCLUSÕES

7 CONCLUSÕES

Diante dos resultados obtidos podemos concluir que:

- A quimioterapia metronômica com lomustina e prednisona não proporcionou superioridade do tempo de sobrevida e do tempo livre de recorrência tumoral comparada aos animais tratados com vimblastina e prednisona. O estadiamento tumoral e o número de pacientes tratados neste estudo pode ter influenciado este resultado.

- A quimioterapia metronômica foi bem tolerada pelos pacientes e foi considerada de fácil adesão do proprietário.

- A trombocitose foi a síndrome paraneoplásica mais frequente, e sua presença acarretou em mau prognóstico e menor tempo de sobrevida nos pacientes que à desenvolveram.

- A quantificação do receptor KIT, do índice de proliferação celular Ki-67 e do VEGF, por imuno-histoquímica não mostrou associação com o grau histopatológico dos tumores e com o tempo de sobrevida dos pacientes.

8 REFERÊNCIAS

8 REFERÊNCIAS

AMORIM, R.L.; PINCZOWSKI, P.; NETO, R.T.; RAHAL, S.C. Immunohistochemical evaluation of prostaglandin E2 and vascular endothelial growth factor in canine cutaneous mast cell tumors. **Veterinary and Comparative Oncology**, v.8, n.1, p.23-27, 2010.

AUBRY, O.A.; SPANGLER, E.A.; SCHELEIS, S.E.; SMITH, A.N. Evaluation of bone marrow aspirates from multiple sites for staging of canine lymphoma and mast cell tumors. **Veterinary and Comparative Oncology**, v.12, n.1, p.58-66, 2014.

BAHL, A.; BAKSHI, S. Metronomic chemotherapy in progressive pediatric malignancies: old drugs in new package. **Indian Journal Pediatr**., v.79, n.12, p. 1617-1622, 2012.

BLACKWOOD, L.; MURPHY, S.; BURACCO, P.; DE VOS, J.P.; DE FORNEL, F.; THIBAUD, P.; HIRSCHBERGER, J.; KESSLER, M.; PASTOR, J.; PONCE, F.; SAVARY-BATAILLE, K.; ARGYLE, D. European consensus document on mast cell tumors in dogs and cats. **Veterinary Comparative Oncology**, v.10, n.3, p.1-29, 2012.

BOOKBINDER, P.F.; BUTT, M.T.; HARVEY, H.J. Determination of the number of mast cell in lymph node, bone marrow and buffy coat cytologic specimens from dogs. **Journal of the American Veterinary Medical Association**, v.200, n.11, p.1648-1650, 1992.

BRACHA, S.; WALSHAW, R.; HOLLAND, S.; RUAUX, C.; OBRADOVICH, J. Evaluation of toxicities from combined metronomic and maximal-tolerated dose chemotherapy in dogs with osteosarcoma. **Journal of Small Animal Pratice**, v. 55, p.369-374, 2014.

BURTON, J.H.; MITCHELL, L.; THAMM, D.H.; DOW, S.W.; BILLER, B.J. Low-dose cyclophosphamide selectively decreases regulatory T cells and inhibits angiogenesis in dogs with soft tissue sarcoma. **Journal of Veterinary Internal Medicine**, v. 25, p. 920-926, 2011.

CAHALANE, A.K.; PAYNE, S.; BARBER, L.G.; DUDA, L.E.; HENRY, J.C.; MAUDLIN, G.E.; FRIMBERGER, A.E.; COTTER, S.M.; MOORE, A.S. Prognostic factors for survival of dogs with inguinal and perineal mast cell tumors treated surgically with ou without adjunctive treatment: 68 cases (1994-2002). **Journal American Veterinary Medical Association**, v.225, n.3, p.401-408, 2004.

CAMPS-PALAU, M.A.; LEIBMAN, N.F.; ELMSLIE, R.; LANA, S.E.; PLAZA, S.; McKNIGHT, RISBON, R.; BERGMAN, P.J. Treatment of canine mast cell tumours with vinblastine, cyclophosphamide and prednisone: 35 cases (1997-2004). **Veterinary and Comparative Oncology**, v.5, n.3, p.156-167, 2007.

CANOLA, J.C.; MEDEIROS, F.P. Radiografia convencional e ultrassonografia no diagnóstico das neoplasias, Inn DALECK, C.R.; DENARDI, A.B; RODASKI, S. **Oncologia em cães e gatos**. 1.ed. Editora Roca, cap. 5, p.93-114, 2008

CASTRO, T.C.B.; POGGIANI, S.S.C.; GALERA, P.D. Fatores prognósticos no mastocitoma cutâneo canino- revisão da literatura. **Clínica Veterinária**, ano XVII, n. 100, p. 62-70, 2012.

COOPER, M.; TSAI, X.; BENNETT, P. Combination CCNU and vinblastine chemotherapy for canine mast cell tumors: 57 cases. **Veterinary and Comparative Oncology**, v.7, n.3, p. 196-206, 2009.

COSTA-CASAGRANDE, T. A. Avaliação de indicadores de prognóstico para mastocitoma canino: estudo clínico-cirúrgico, histológico, imunohistoquímico, estereológico e de expressão gênica. 2010. 179 f. Tese (Doutorado em Clínica Cirúrgica) – Faculdade de Medicina Veterinária e Zootecnia da Universidade de São Paulo, São Paulo, 2010.

COSTA-CASAGRANDE, T. A.; ELIAS, D.S.; MELO, S. R.; MATERA, J. M. Estudo retrospectivo do mastocitoma canino no serviço de cirurgia de pequenos animais- Hospital Veterinário da Faculdade de Medicina Veterinária e Zootecnia da Universidade de São Paulo. **Archives of Veterinary Science**, v. 13, n. 3, p. 176-183, 2008.

COSTA-CASAGRANDE, T.A.; OLIVEIRA BARROS, L.M.; FUKUMASU, H.; COGLIATI, B.; CHAIBLE, L.M.; DAGLI, M.L.Z.; MATERA, J.M. The value of molecular expression.of KIT and KIT ligand analysed using real-time polymerase chain reaction and immunohistochemistry as a prognostic indicator for canine cutaneous mast cell tumours. **Veterinary and Comparative Oncology**, p.1-10, 2013.

COUTO, C. G. Neoplasias selecionadas em cães e gatos. In: NELSON, R.W; COUTO, C.G. **Medicina Interna de Pequenos Animais**. 4.ed. Rio de Janeiro. Elsevier. p. 11971205, 2010.

DALECK, C.R.; ROCHA, N.S; FURLANI, J.M.; CESAR, J. R. F. Mastocitoma In: DALECK, C.R.; DENARDI, A.B; RODASKI, S. **Oncologia em cães e gatos**. 1.ed. Editora Roca, cap. 16, p. 282-289, 2009.

DOBSON, J.M.; SCASE, T.J. Advances in the diagnosis and management of cutaneous mast cell tumors in dogs. **Journal of Small Animal Practice**, v.48, p.424-431, 2007.

ELMSLIE, R.E.; GLAWE, P.; DOW, S.E. Metronomic therapy with cyclophosphamide and piroxicam effectively delas tumor recurrence in dogs with incompletely resected soft tissue sarcomas**. Journal of Veterinary Internal Medicine**, v.22, p.1373-1379, 2008.

FOX, L.E.; ROSENTHAL, R.C.; TWEDT, D.; DUBIELZIG, R.R.; MACEWEN, E.G.; GRAUER, G.F. Plasma histamine and gastrin concentrations in 17 dogs with mast cell tumors. **Journal of Veterinary Internal Medicine**, v.4, p. 242-246, 1990.

*GARCIA

HANAHAN, D.; BERGERS, G.; BERGSLAND, E. Less is more, regulary: metronomic dosing of cytotoxic drugs can target tumor angiogenesis in a mice. **The Journal of Clinical Investigation**, v.105, p. 1045-1047, 2000.

HANAHAN, D.; WEINBER, R. A. Hallmarks of cancer: the next generation. **Cell,** v.144, n.5, p. 646-674, 2011.

HAYES, A. ADAMS, V.; SMITH, S.; MAGLENNON, G.; MURPHY, S. Vinblastine and prednisolone chemotherapy for surgically excised grade III canine cutaneous mast cell tumours. **Veterinary Comparative Oncology**, v.5, n.3, p.168-176, 2007.

HEADING, K.L.; BROCKLEY, L.K.; BENNET, P.F. CCNU (lomustine) toxicity in dogs: a retrospective study (2002-07). **Australian Veterinary Journal**, v.89, n.4, p. 109-115, 2011.

KERBEL, R.S.; KLEMENT, G.; PRITCHARD, K.I.; KAMEN, B. Continuous Low-doses anti-angiogenic/metronomic chemotherapy: from the research laboratory into the clinic. **Annals of Oncology**, v.13, n.1, p.12-15, 2002.

KERBEL, R.S.; KAMEN, B.A. The anti-angiogenic basis of metronomic chemotherapy. **Nature Reviews Cancer**, v.4, p.423-436, 2004.

KLEINBAUM, KLEINBAUM, D. G. **Survival analysis: a self-learning text.** 1 ed. New York: Springer, p. 324 1996.

KIKIWOOD; B.R.; STERNE, J.C.A. **Essential medical statistics**. 2nd ed. Massachussets: Blackwell Science, 2006.p502.

KIUPELL, M.; WEBSTER, J.D.; BAILEY, K.L.; BEST, S.; DELAY, J.; DETRISAC,C.J.; FITZGERALD, S.D.; GAMBLE,D.; GINN, P.E.; GOLDSCHMIDT, M.H.; HENDRICK, M.J.; HOWERTH, E.W.; JANOVITZ, E.B.; LANGOHR, I.; LENZ,S.D.; LIPSCOMB, T.P.; MILLER, M.A.; MISDORP,W.; MOROFF, S.; MULLANEY,T.P.; NEYENS, I.; O'TOOLE, D.; RAMOS-VARA, J.; SCASE, T.J.; SCHULMAN, F.Y.; SLEDGE, D.; SMEDLEY, R.C.; SMITH, K.W.; SNYDER, P.; SOUTHORN, E.; STEDMAN, N.L.; STEIFICEK, B.A.; STROMBERG, P.C.; VALLI, V.E.; WEISBRODE, S.E.; YAGER, J.; HELLER, J.; MILLER,R. Proposal of a 2-tier histologic grading system for canine cutaneous mast cell tumors to more accurately predict biological behavior. **Veterinary Pathology**, v.8, n.1, p. 147-155, 2011.

KIUPELL, M.; WEBSTER, J.D.; KANEENE, J.B.; MILLER, R.; YUZBASIYANGURKAN, V. The use of KIT and tryptase expression patterns as prognostic tools for canine cutaneous mast cell tumors. **Veterinary Pathology**, v. 41, p. 371-377, 2004.

KRICK, E.L.; BILLLINGS, A.P.; SHOFER, F.S.; WATANABE, S.; SORENMO, U. Cytological lymph node evaluation in dogs with mast cell tumors: association with grade and survival. **Veterinary and Comparative Oncology**, v. 7, n.2, p.130-138, 2009.

KRISTAL, O.; RASSNICK, K.M.; GLIATTO, J.M.; NORTHRUP, N.C.; CHRETIN, J.D.; MORRISON-COLLISTER, K.; COTTER, S.M.; MOORE, A.S. Hepatotoxicity associated with CCNU (lomustine) in dogs. **Journal of Veterinary Internal Medicine**, v.18, n.1, p. 75-80, 2004

LANA, S.; U`REN, L.; PLAZA, S.; ELMSLIE, R.; GUSTAFSON, D.; MORLEY, P.; DOW, S. Continous low-dose oral chemotherapy for adjuvante therapy for splenic hemangiosarcoma in dogs. **Journal of Veterinary Internal Medicine**, v.2, p.764-769, 2007.

LAVALLE, G.E.; CARNEIRO, R.A.; HORIZONTE, B. Punção aspirativa por agulha fina para diagnóstico de mastocitoma em cães. **Arquivo Brasileiro de Medicina Veterinária e Zootecnia**, v.55, n.4, p.500-502, 2003.

LEACH T., N.; CHILDRESS, M.O.; GREENE, S.N.; MOHAMED, A.S.; MOORE, G.E.; SCHREMPP, D.R.; LAHRMAN, S.R.; KNAPP, D.W. Prospective trial of metronomic chlorambucil chemotherapy in dogs with naturally occurring cancer. **Veterinary and Comparative Oncology**, v.10, n.2, p. 102-112, 2011

LIEN, K.; GEORGSDOTTIR, S.; SIVANATHAN, L.; CHAN, K.; EMMENEGGER, U. Low-dose metronomic chemotherapy: a sistematic literature analysis. **European Journal of Cancer**, v.49, p.3387-3395, 2013.

LONDON, C.A.; SEGUIN, B. Mast cell tumors in the dog. **Veterinary Clinics of North America Small Animal Practice**, v.33, n.3, p.473-489, 2003.

LONDON, C.A.; THAMM, H.D. Mast Cell Tumors. In: WITHROW, S.J.; MACEVEN, E. G. **Small Animal Clinical Oncology**. 5e.d. Missouri: Elsevier, 2013. P.335-355.

LORIGADOS, C.A.B.; MATERA, J.M.; COPPI, A.A.; MACEDO, T.R.; LADD, F.V.L.; SOUZA, V.A.F. Tomografia computadorizada de mastocitomas em cães: avaliação pré e pós-tratamento quimioterápico. **Pesquisa Veterinária Brasileira**, v.33, n.11, p.1349-1356, 2013.

LOVEN, D.; HASNIS, E.; BERTOLINI, F.; SHAKED, Y. Low- dose metronomic chemotherapy: from past experience to new paradigms in the treatment of cancer. **Drug Discovery Today**, v.18, n.3/4, p.193-201, 2013.

MACEDO, T.R. Comparação da eficácia dos protocolos com mesilato de imatinib, vimblastina com prednisona e vimblastina, prednisona e mesilato de imatinib no tratamento do mastocitoma canino- estudo clínico-cirúrgico, histopatológico, imunohistoquímico e molecular. 2014. Tese (Doutorado em Clínica Cirúrgica) – Faculdade de Medicina Veterinária e Zootecnia da Universidade de São Paulo, 2014.

MAGLENNON, G.A.; MURPHY, S.; ADAMS, V.; MILLER, J.; SMITH, K.; BLUNDEN, A.; SCASE, T.J. Association of Ki67 index with prognosis for intermediate-grade canine cutaneous mast cell tumors.**Veterinary and Comparative Oncology**, v.6, n. 4, p. 268-274, 2008.

MAITI, R. Metronomic chemotherapy. **Journal of Pharmacology and Pharmacotherapy**, v.5, n.3, p. 186192, 2014.

MALONE, E.K.; RASSNICK, K.M.; BAILEY, D.B.; KISELOW, M.A.; ERB, H.N. Comparison of two questionnaires to assess gastrointestinal toxicity in dogs and cats treated with chemotherapy. **Veterinary and Comparative Oncology**, v. 9, n. 3, p. 225-231, 2011.

MARCHETTI, V.; GIORGI, M.; FIORAVANTI, A.; FINOTELLO, R.; CITI, S.; CANU, B.; ORLANDI, P.; DESIDERO, T.; DANESI, R.; BOCCI, G. First-line metronomic chemotherapy in a metastatic model of spontaneous canine tumors: a pilot study. **Invest New Drugs**, v.30, p. 1725-1730, 2012.

MARCONATO, L.; ZORZAN, E.; GIANTIN, M.; DI PALMA, S.; CANCEDDA, S.; DACASTO, M. Concordance of c-kit mutation status in matched primary and metastatic cutaneous canine mast cell tumors at baseline. **Journal of Veterinary Internal Medicine**, v. 28, p. 547-553, 2014.

MELO, S.R. Fatores prognósticos em mastocitoma canino: correlação entre parâmetros clínicos, histológicos, marcadores de proliferação e análise termográfica. 2013. 95f. Tese (Mestrado em Clínica Cirúrgica) – Faculdade de Medicina Veterinária e Zootecnia da Universidade de São Paulo, 2013.

MELO, S.R.; MACEDO, T.R.; COGLIATI, B.; FERRIGNO, C.R.; MATERA, J.M. Thermographic Assessment of Canine Mast Cell Tumours**. Indian Journal of Applied Research**, v.5, p.47-51, 2015.

MICHELS, G.M.; KNAPP, D.W.; DENICOLA, D.B.; GLICKMAN, N.; BONNEY, P. Prognosis following surgical excision of canine cutaneous mast cell tumors with histopathologically tumor-free versus nontumor-free margins: A retrospective study of 31 cases. **Journal of American Animal Hospital Association**, v.38, p. 458–466, 2002.

MICHELL, L.; THAMM, D.H.; BILLER, B.J. Clinical and immunomodulatory effects of toceranib combined with low-dose cyclophosphamide in dogs with cancer. **Journal of Veterinary Internal Medicine**, v.26, n.2.p.355-362, 2012.

MULLINS, M. N.; DERNELL, W. S.; WITHROW, S. J.; EHRHART, E. J.; THAMM, D. H.; LANA, S. E. Evaluation of prognostic factors associated with outcome in dogs with multiple cutaneous mast cell tumors treated with surgery with and without adjuvant treatment: 54 cases (1998-2004). **Journal of American Veterinary Medical Association**, v. 228, n. 1, p. 91-95, 2006.

MURPHY, S.; SPAKERS, A.H.; BLUNDEN, A.S.; BREARLEY, M.J.; SMITH, K.C. Effects of stage and number of tumors on prognosis of dogs with cutaneous mast cell tumours. **The Veterinary Records**, v.158, p.287-291, 2006.

PATNAIK, A.K.; EHLER, W.J.; MACEWEN, E.G. Canine mast cell tumor: morphologic grading and survival time in 83 dogs. **Veterinary Pathology**, v. 21, n. 5, p. 469-474, 1984.

PINCZOWSKY, P.; NETO, R.T.; FABRIS, V.E.; LAUFER-AMORIM, R. Mastocitoma cutâneo canino: variação da graduação histopatológica entre patologistas. **Clínica Veterinária**, n.77, p.76-78, 2008.

RASSNICK, K.M.; BAILEY, D.B.; RUSSELL, D.S.; FLORY, A.B.; KISELOW, M.A.; INTILE, J.L.; MALONE, E.K.; BALKMAN, C.E.; BARNARD, S.M. A phase II study to evaluation the toxicity and efficacy of alternating CCNU and high-dose vinblastine and prednisone (CVP) for treatment of dogs with high-grade, metastatic or nonresectable mast cell

tumors. **Veterinary and Comparative Oncology**, v.8, n.2, p.138-152, 2010

RECH, R.R.; GRAÇA, D.I.; KOMMERS, G.D.; SALLIS E.S.V.; RAFFI, M.B.; GARMATZ, S.L. Mastocitoma cutâneo canino: estudo de 45 casos. **Arquivo Brasileiro de Medicina Veterinária e Zootecnia**, v.56, n.4, p.441-448, 2004.

RODASKI, S.; DE NARDI, A.B. **Quimioterapia Antineoplásica em Cães e Gatos**, 3ªe.d. São Paulo, Med.Vet Livros, p.57-101, 2008.

RODRIGHERI, S.M.; DALECK, C.R.; CALAZANS, S.G.; FERNANDES, S.C.; DE NARDI, A.B; CESAR, J.R.F.; CASTRO, J.H.T. Neuropatia paraneoplásica associada ao mastocitoma canino. **Ciência Rural**, v.8, n.3, p. 819-822, 2008.

ROMANSKI, E.M.; REILLY, C.M.; MOORE, P.F.; LONDON, A. Mitotic index is predictive for survival for canine cutaneous mast cell tumors. **Veterinary Pathology**, v.44, p.335-341, 2007.

ROMITI, A.; COX, M.C.; SARCINA, I.; ROCCO, R.; BARUCCA, C.D.V.; MARCHETTI, P. Metronomic chemotherapy for câncer treatment: a decade of clinical studies. **Cancer Chemotherapy and Pharmacology**, v.72, p.13-33, 2013.

SABATTINI, S.; SCARPA, F.; BERLATO, D.; BETTINI, G. Histologic grading of canine mast cell tumor: is 2 better than 3?. **Veterinary Pathology**, v.52, n. 1, p. 70-73, 2015

SAILASUTA, A.; KETPUN, D.; PIYAVIRIYAKUL, P.; THEERAWATANASIRIKUL, S. The relevanace of CD-117 immunocytochemistry staining patterns to mutational exon-11 in c-kit detected by PCR from fine-needle aspirated canine mast cell tumor cells. **Veterinary Medicine International**, v. 2014, p. 2-8, 2014

SÉGUIN, B.; LEIBMAN, N. F.; BREGAZZI, V.S.; OGILVIE, G. K.; POWERS, B. E.; DERNELL, W. S.; FETTMAN, M. J.; WITHROW, S. J. Clinical outcome of dogs with grade II mast cell tumors treated with surgery alone: 55 cases (1996-1999). **Journal of the Veterinary Medical Association**, v. 218, n. 7, p. 1120-1123, 2001.

SCARPA, F.; SABATTINI, S.; MARCONATO, L.; CAPITANI, O.; MORINI, M.; BETTINI, G. Use of histologic margin evaluation to predict recurrence of cutaneous malignant tumors in dogs and cats after surgical excision. **Journal of the American Veterinary Medical Association**, v.240, n.10, p.1181-7, 2012.

SCASE, T.J.; EDWARDS, D.; MILLER, J.; HENLEY, W.; SMITH, K.; BLUNDEN, A.; MURPHY, S. Canine mast cell tumors: correlation of apoptosis and proliferation markers with prognosis. **Journal of Veterinary Internal Medicine**, v.20, n.1, p.151-8, 2006.

SCHREMPP, D.; CHILDRESS, M.O.; STEWART, J.C.; LEACH, T.N.; TAN, K.M.; ABBO, A.H.; GORTARI, A.E.; BONNEY, P.L.; KNAPP, D.W. Metronomic administration of chlorambucil for treatment of dogs with urinary bladder transitional cell carcinoma. **Journal of the American Veterinary Medical Association**, v.242, n.11, p.1534-1538, 2013.

SCHULTHEISS, P. C.; GARDINER, D.W.; RAO, S.; OLEAO-POPELKA, F.; TUOHY, J.L. Association of histologic tumor characteristics and size of surgical margins with clinical

outcome after surgical removal of cutaneous mast cell tumors in dogs. **Journal of American Veterinary Medical Association**, v.238, n.11, p.1464-1469, 2011

SFACTERIA, A.; LANTERI, G.; GRASSO, G.; MACRI, B.; MAZULLO, G. Mast cell in canine mammary gland tumor: number, distribution and EPOR positivity. **Veterinary and Comparative Oncology**, v. 9, n.4, p.310-315,2011.

SIMOES, J.P.; SCHONING, P.; BUTINE, M. Prognosis of canine mast cell tumors: a comparison of three methods. **Veterinary Pathology**, v. 31, n. 6, p. 637-647, 1994.

SIMPSON, A.M.; LUDWIG, L.L.; NEWMAN, S.J.; BERGMAN, P.J.; HOTTINGER, H.A.; PATNAIK, A.K. **Journal of American Veterinary Medical Association**, v. 224, n.2, p. 236-240, 2004.

SOHAIB, S.A.; TURNER, B.; HANSON, J.A.; FARQUHARSON, M.; OLIVER, R.T.D.; REZNEK, R.H. CT assessment of tumour response to treatment: comparation of linear, cross-sectional and volumetric measuresof tumor size. **British Journal of Radiology**, v.73, p.1178-1184, 2000.

STREFEZZI, R. F.; XAVIER, G. J.; CATÃO-DIAS, J. L. Morphometry of canine cutaneous mast cell tumors. **Veterinary Pathology**, v. 40, p. 268-275, 2003.

STREFEZZI, R.F.; KLEEB, S.R.; XAVIER, J.G.; DIAS, J.L.C. Avaliação da proliferação celular como indicador prognóstico para os mastocitomas cutâneos caninos. **Pesquisa Veterinária Brasileira**, v.30, n.7, p.559-565, 2010.

SZENTIMREY, D. Reconstructive surgery for the tumor patient. **Clinical Techniques in Small Animal Practice**, v.13, n.1, p. 70-76, 1998.

THAMM, D.H; VAIL, D.M.G. Mast cell tumors. In: WITHROW, S.J.; MACEWEN, E.G. Small Animal Clinical Oncology. 4. ed. Philadelphia:W.B. Saunders, p. 402-424, 2007.
THOMPSON, J.J.; PEARL, D.L.; YAGER, J.A.; BEST, S.J.; COOMBER, B.L.; FOSTER, R.A. Canine cutaneous mast cell tumor: characterization and prognostic indices. **Veterinary Pathology**, v.48, n.1, p.156-168. 2011

THOMPSON, J.J.; YAGER, J.A.; BEST, S.J.; PEARL, D.L.; COOMBER, B.L.; TORRES, R.N.; KIUPEL, M.; FOSTER, R.A. Canine subcutaneous mast cell tumours: cellular proliferation and Kit Expression as prognostic indices. **Veterinary Pathology**, v.48, n.1, p.169-181, 2012

TRIPP, C.D.; FIDEL, J.; ANDERSON, C.L.; PATRICK, M.; PRATT, C.; BRYAN, J.N. Tolerability of metronomic administration of lomustine in dogs with cancer. **Journal of Veterinary Internal Medicine**, v.25, p. 278-284, 2011.

VETERINARY CO-OPERATIVE ONCOLOGY GROUP (VCOG). Common Terminology Criteria for Adverse Events (CTCAE) following chemotherapy or biological antineoplasic therapy in dogs and cats. **Veterinary and Comparative Oncology**, v.1, n.2, p195-213, 2004.

VICKERY, K.R.; WILSON, H.; VAIL, D.M.; THAMM, D.H. Dose escalating vinblastine for the treatment of canine mast cell tumor. **Veterinary and Comparative Oncology**, v.6, n.2, p.111-119, 2008.

WARLAND, M. A.; DOBSON, J. A novel approach to treatment of lymphangiosarcoma in a boxer dog. **Journal of Small Animal Practice**, v.54, n.6, p. 334-7, 2013.

WEBSTER, J.D.; YUZBASIYAN-GURKAN, V.; MILLER, R.A.; KANEENE, J.B.; KIUPEL, M. Cellular proliferation in canine cutaneous mast cell tumors: association with c-KIT and its role in prognostication. **Veterinary Pathology**, v. 44, p. 298-308, 2007.

WELLE, M.M.; BLEY, C.R.; HOWARD, J.; RUFENACHT, S. Canine mast cell tumor: a review of the pathogenesis, clinical features, pathology and treatment. **Veterinary Dermatology**, v. 19, n. 6, p. 321-339, 2008.

WEISSE, C.; SHOFER, F.S.; SORENMO, K. et.al, 2002 Recurrence rates and sites for grade II canine cutaneous mast cell tumors following complete surgical excision. **Journal of American Animal Hospital Association**, v.38, n.1, p.71-73, 2002.

YASBEK, K.V.; FANTONI, D.T. Validity of a health-related quality-of-life scale for dogs with signs of pain secondary to cancer. **Journal of American Veterinary Medicine Association**, v.226, n.8, p.1354-1358, 2005.

ZEMKE, D.; YAMINI, B.; YUZBASIYAN-GURKAN, V. Mutations in the juxtamembrane domain of c-Kit are associated with higher grade mast cell tumor. **Veterinary Pathology**, v.39, n.5, p. 529-535, 2002.

9 ANEXOS

9 ANEXOS

Anexo A: Termo de consentimento livre e esclarecido. Serviço de Cirurgia de Pequenos Animais -VCI-HOVET-FMVZ/USP, 2016.

DADOS DE IDENTIFICAÇÃO DO PROPRIETÁRIO

1.NOME: .....

DOCUMENTO DE IDENTIDADE N: .....SEX: M □ F □

DATA DE NASCIMENTO: ...../...../.....

ENDEREÇO: .....

BAIRRO..... CIDADE: .....

CEP: ..... TELEFONE:(.....) .....

DADOS DE IDENTIFICAÇÃO DO ANIMAL

2. NOME DO ANIMAL E/OU NÚMERO DE REGISTRO (TATUAGEM, MICROSHIP, BRINCO)

.....

ESPÉCIE: ..... RAÇA: ..... PELAGEM: .....

SEXO: ..... DATA DE NASCIMENTO: .....

DADOS SOBRE A PESQUISA

3. TÍTULO DO PROTOCOLO DE PESQUISA

Quimioterapia metrônomica como tratamento adjuvante para o mastocitoma cutâneo em cães

Pesquisador: M.V. Bruna de Castro Miranda Cargo/Função: Mestranda CRMV-SP:25.293

4. DEPARTAMENTO DE CIRURGIA -Serviço de Cirurgia de Pequenos Animais

5. AVALIAÇÃO DO RISCO DA PESQUISA:

RISCO MÍNIMO X RISCO MÉDIO□

RISCO BAIXO □ RISCO MAIOR□

6. DURAÇÃO DA PESQUISA: Até dezembro de 2016

FACULDADE DE MEDICINA VETERINÁRIA E ZOOTECNIA DA UNIVERSIDADE DE SÃO PAULO

Nosso estudo tem como objetivo analisar prospectivamente o uso da quimioterapia metronômica (em subdoses) com lomustina em pacientes com mastocitoma cutâneo em uma fase pós operatória e avaliar seus efeitos adversos e sua ação terapêutica, comparando sua eficácia ao protocolo convencional com vimblastina e prednisona.

A administração de lomustina em subdoses por via oral tem o intuito de ser um protocolo quimioterápico de fácil execução e com poucos efeitos adversos, oferecendo um risco mínimo ao paciente. O mastocitoma cutâneo em cães pode causar metástases regionais e a distância, com isso a quimioterapia é rotineiramente utilizada para a tentativa do controle destas metástases, conferindo aos pacientes um maior tempo de sobrevida.

Os procedimentos que serão realizados no seu animal serão coletas de sangue e a administração da quimioterapia por via endovenosa (com vimblastina) ou por via oral (com lomustina) além de a administração de um antiinflamatório esteroidal (prednisona). Exames de imagem também serão solicitados para pesquisa de metástase (ultrassonografia abdominal e radiografias torácicas quando necessário) a cada 2 a 3 meses à princípio, podendo ser estendidos a cada 6 meses dependendo da evolução clínica do paciente.

Em qualquer etapa do estudo, você terá acesso aos profissionais responsáveis pela pesquisa ou mesmo à profissionais do Serviço de Cirurgia para esclarecimento de eventuais dúvidas e auxílio se necessário. O principal pesquisador é a Dr. Bruna de Castro Miranda que pode ser encontrada no Hospital Veterinário da Faculdade de Medicina Veterinária, Departamento de Cirurgia. Telefone: 3091-1229.

É garantida a liberdade da retirada do consentimento a qualquer momento e deixar de participar do estudo, sem qualquer prejuízo a continuidade do tratamento do animal na Instituição.

As informações obtidas (relativas tanto ao proprietário quanto ao animal) serão analisadas em conjunto com outros pacientes, não sendo divulgado a identificação de nenhum animal ou proprietário.

O Pesquisador se compromete a utilizar os dados e material coletado somente para esta pesquisa ou após a aprovação da CEUAVET.

Acredito ter sido suficientemente informado a respeito de tudo que li ou que foi lido para mim, descrevendo a “Quimioterapia metrônomica como tratamento adjuvante para o mastocitoma cutâneo em cães”.

Eu declaro que discuti com a Dr. Bruna de Castro Miranda sobre a minha decisão em incluir meu animal nesse estudo. Ficaram claros para mim quais são os propósitos do estudo, os procedimentos a serem realizados em meu animal, seus desconfortos e riscos, as garantias de confidencialidade e de esclarecimento permanentes. Concordo voluntariamente que meu animal participe deste estudo e poderei retirar o meu consentimento a qualquer momento,

antes ou durante o mesmo, sem penalidades ou prejuízo ou perda de qualquer benefício que meu animal possa ter adquirido, ou no meu atendimento neste Serviço.

_____ Data ____/____/____

Nome e assinatura do proprietário ou responsável

(caso seja o responsável, descrever o vínculo)

_____ Data ____/___/____

Nome e Assinatura da Testemunha

para casos de proprietários analfabetos, semi-analfabetos ou portadores de deficiência auditiva ou visual.

(Somente para o responsável do projeto)

Declaro que obtive de forma apropriada e voluntária o Consentimento Livre e Esclarecido deste proprietário para a participação de seu animal neste estudo.

_____ Data____/____/_____

Nome e assinatura do responsável pelo estudo

Anexo B- Questionário de efeitos adversos modificado de Manole et al., 2011.

UNIVERSIDADE DE SÃO PAULO

FACULDADE DE MEDICINA VETERINÁRIA E ZOOTECNIA

DEPARTAMENTO DE CIRURGIA

SERVIÇO DE CIRURGIA DE PEQUENOS ANIMAIS-HOVET

Nome do animal _____ Nº de registro_____

Protocolo de quimioterapia utilizado: _____

Questionário de avaliação da toxicidade gastrointestinal em cães submetidos à quimioterapia como tratamento adjuvante do mastocitoma canino

(modificado de Malone et al., 2011)

Assinale a alternativa que melhor descreve e aponte se necessário as alterações que seu animal apresentou pós tratamento quimioterápico:

1- Como está o apetite do seu animal desde a última sessão?
   a) Normal (vá direto para a questão 3)
   b) Aumentado
   c) Come normalmente, porém é preciso incentivá-lo a comer ou mudar a dieta
   d) Diminuído por 1-2 dias
   e) Diminuído por 3-5 dias
   f) Diminuído por 6 dias ou mais

2- Se o seu animal teve o apetite diminuído:

   a- Como foi tratado?
   _____
   _____

   b- Por quanto tempo foi necessário o tratamento?
   _____

3 O seu animal teve algum episódio de vômito desde a última sessão?
   a) Não (vá direto para a questão 9)
   b) Sim
   c) Não sei

4 Quantas vezes ele vomitou?
   a) 1-2 vezes
   b) 3-5 vezes
   c) 6 vezes ou mais

5 Se o seu animal teve vômito:
   a) Como foi tratado?
   _____
   _____
   _____

   b) Por quanto tempo foi necessário o tratamento?
   _____

6 Por quanto tempo o vômito persistiu?
   a) 1 dia
   b) 2-4 dias
   c) 5 dias ou mais

7 Se o seu animal vomitou mais de 1 vez, qual foi o intervalo de tempo entre os vômitos?
   a) Menor ou igual a 15 minutos de intervalo
   b) Mais de 15 minutos de intervalo
   c) Com uma hora ou mais de intervalo

8 Quanto tempo após a última sessão começou o vômito?
   a) Horas
   b) 1 dia
   c) 2-3 dias
   d) 4 dias ou mais

9 Descreva as fezes do seu animal desde a última sessão
   a) Normais
   b) Amolecidas
   c) Diarreia

10 Se o seu animal teve diarreia:
   a) Como foi tratada?
   _____
   _____

   b) Por quanto tempo foi necessário o tratamento?
   _____

11 Quantas vezes ao dia seu animal teve diarreia?
   a) Uma
   b) Duas
   c) 3-6 vezes ao dia
   d) 7 vezes ao dia ou mais

12 Quanto tempo após a última sessão começou a diarreia?
   a) Horas
   b) 1 dia
   c) 2-3 dias
   d) 4 dias ou mais

Anexo C- Questionário para a avaliação da qualidade de vida dos animais do Grupo VP e LP.

UNIVERSIDADE DE SÃO PAULO

FACULDADE DE MEDICINA VETERINÁRIA E ZOOTECNIA

DEPARTAMENTO DE CIRURGIA

SERVIÇO DE CIRURGIA DE PEQUENOS ANIMAIS-HOVET

Nome do animal _____ Nº de registro_____

Protocolo de quimioterapia utilizado: _____

Questionário para avaliação da qualidade de vida em cães submetidos à quimioterapia como tratamento adjuvante do mastocitoma canino (Modificado de Yasbek & Fantoni, 2005)

1- Você acha que o câncer atrapalhou a qualidade de vida do seu animal?
0 ( ) muitíssimo
1 ( ) muito
2 ( ) um pouco
3 ( ) não

2- Como ficou o comportamento do seu animal durante a quimioterapia
0 ( ) totalmente alterado/sinais de agressividade
1 ( ) totalmente alterado/assustado todo o tempo
2 ( ) pouco alterado
3 ( ) normal

3- Como ficou o apetite do seu animal durante a quimioterapia
0 ( ) não comeu
1 ( ) só comeu forçado/só o que gosta
2 ( ) comeu sozinho mas comeu pouco
3 ( ) Normal

4- O seu animal teve vômitos durante a quimioterapia?
0 ( ) por todo o tratamento
1 ( ) frequentemente
2 ( ) raramente
3 ( ) não

5- Como ficaram as fezes do seu animal durante a quimioterapia?
0 ( ) diarreia constante
1 ( ) diarreia esporádica
2 ( ) fezes pastosas
3 ( ) normal

6- O seu animal continuou fazendo as coisas que gosta durante a quimioterapia (brincar, passear?)
0 ( ) não
1 ( ) raramente
2 ( ) frequentemente
3 ( ) normalmente

7- Como ficou o sono do seu animal durante a quimioterapia
0 ( ) muito sonolento
1 ( ) ruim/não dormia
2 ( ) bom
3 ( )normal

8- Quanta atenção seu animal deu à família enquanto estava sendo tratado com quimioterapia?
0 ( ) estava indiferente
1 ( ) deu pouca atenção
2 ( ) aumentou muito (carência)
3 ( ) não mudou /ficou normal

9- Quanto você acha que a quimioterapia atrapalhou a qualidade de vida do seu animal?
0 ( ) muitíssimo
1 ( ) muito
2 ( ) pouco
3 ( ) não atrapalhou

10- Se fosse necessário você submeteria seu animal novamente ao tratamento com quimioterapia?
0 ( ) não
1 ( ) não sei
2 ( ) talvez
3 ( ) sim

Anexo D- Critérios de avaliação da toxicidade comum adaptada para cães (Veterinary Cooperative Oncology Group- VCOG-CTCA- 2011).

[a]Neutrofilia-grau I (1.500 -2.999 neutrófilos/µL); grau II (1.000-1.499 neutrófilos/µL); grau III (500-999 neutrófilos/µL); grau IV (<500 neutrófilos/µL).

Trombocitopenia- grau I (< 100.000 plaquetas/µL); grau II (50.000- 99.000 plaquetas/µL); grau III (25.000- 49.000 plaquetas µ/L); grau IV (< 25.000 plaquetas µ/L); grau V (óbito).

[b] Critérios de toxicidade gastrointestinal: grau I (necessidade de dieta palatável para manter o apetite; episódios <3 vômitos em 24 horas; duas defecações a mais que o normal/dia); grau II (disorexia > 3 dias; 3-5 episódios de vômito em 24 horas ou > 3 episódios/dia por 2 mas > 5 dias; 2-6 defecações a mais/dia); grau III (anorexia 3-5 dias com perda de peso, >5 episódios de vômito em 24 horas ou vômito > 4 dias; mais de 6 defecações a mais que o normal/dia); grau IV (anorexia > 5 dias; vomito ou diarreia profusos); grau V (óbito).

[c] Critérios de toxicidade hepática: grau I (aumento de 1,5x o limite normal de ALT); grau II (aumento de 1,5-4x o valor normal de ALT); grau III (4.0 -10x o valor normal de ALT); grau IV (> 10x o valor normal de ALT).

[d] Critérios da toxicidade renal: creatinina- grau I (aumento de 1,5 x o limite normal); grau II (aumento de 1,5-2 x o limite normal); grau III (aumento de 2-3x o limite normal); grau IV (aumento > 3x o limite normal); grau V (óbito).

[e] Critérios de toxicidade dermatológica: Alopecia grau I (aumento do eflúvio, hipotricose/alopecia focais) grau II (hipotricose/alopecia generalizada).