KELLY CRISTIANE ITO

Estudo biomecânico de tração (ex - vivo) em osteotomia da tuberosidade tibial de cães estabilizada com placa fixa por « garfo » ou parafuso

São Paulo

2012

KELLY CRISTIANE ITO

Estudo biomecânico de tração (*ex-vivo)* em osteotomia da tuberosidade tibial de cães estabilizada com placa fixa por “garfo“ ou parafuso

São Paulo

2012

KELLY CRISTIANE ITO

Estudo biomecânico de tração (*ex-vivo)* em osteotomia da tuberosidade tibial de cães estabilizada com placa fixa por "garfo" ou parafuso

Tese apresentada ao Programa de Pós-Graduação em Clínica Cirúrgica Veterinária da Faculdade de Medicina Veterinária e Zootecnia da Universidade de São Paulo para obtenção do título de Doutor em Ciências

Departamento:
Cirurgia

Área de concentração:
Clínica Cirúrgica Veterinária

Orientador:
Prof. Dr. Cássio Ricardo Auada Ferrigno

São Paulo
2012

Autorizo a reprodução parcial ou total desta obra, para fins acadêmicos, desde que citada a fonte.

BIBLIOTECA VIRGINIE BUFF D'ÁPICE
FACULDADE DE MEDICINA VETERINÁRIA
E ZOOTECNIA DA USP
27/9/12

DADOS INTERNACIONAIS DE CATALOGAÇÃO-NA-PUBLICAÇÃO

(Biblioteca Virginie Buff D'Ápice da Faculdade de Medicina Veterinária e Zootecnia da Universidade de São Paulo)

T.2647
FMVZ

Ito, Kelly Cristiane
Estudo biomecânico de tração *(ex-vivo)* em osteotomia da tuberosidade tibial de cães estabilizada com placa fixa por "garfo" ou parafuso / Kelly Cristiane Ito. -- 2012.
116 f.

Tese (Doutorado) - Universidade de São Paulo. Faculdade de Medicina Veterinária e Zootecnia. Departamento de Cirurgia, São Paulo, 2012.

Programa de Pós-Graduação: Clínica Cirúrgica Veterinária.

Área de concentração: Clínica Cirúrgica Veterinária.

Orientador: Prof. Dr. Cássio Ricardo Auada Ferrigno.

1. Cão. 2. Avanço da tuberosidade tibial. 3. Ensaio biomecânico. 4. Tração. 5. Resistência. 6. Ruptura do ligamento cruzado cranial. I. Título.

UNIVERSIDADE DE SÃO PAULO

FACULDADE DE MEDICINA VETERINÁRIA E ZOOTECNIA

Comissão de Ética no uso de animais

CERTIFICADO

Certificamos que o Projeto intitulado "Estudo biomecânico de tração (*ex-vivo*) em osteotomia da tuberosidade tibial de cães estabilizada com placa fixa por 'garfo' ou parafuso", protocolado sob o nº 1933/2010, utilizando 10 (dez) pares de membros pélvicos de cães, sob a responsabilidade do Prof. Dr. Cássio Ricardo Auada Ferrigno, está de acordo com os princípios éticos de experimentação animal da "Comissão de Ética no uso de animais" da Faculdade de Medicina Veterinária e Zootecnia da Universidade de São Paulo e foi aprovado "ad referendum".

We certify that the Research "Biomechanical study of the tensile strength (*ex-vivo*) of osteotomy of the tibial tuberosity of dogs stabilized with plates attached by 'fork' or screw", protocol number 1933/2010, under the responsibility Prof. Dr. Cássio Ricardo Auada Ferrigno, agree with Ethical Principles in Animal Research adopted by "Ethic Committee in the use of animals" of the School of Veterinary Medicine and Animal Science of University of São Paulo and was approved "ad referendum"

São Paulo, 6 de agosto de 2012.

Denise Tabacchi Fantoni
Presidente

Av. Prof. Dr. Orlando Marques de Paiva, nº87
Cidade Universitária "Armando de Salles Oliveira"
São Paulo/SP – Brasil
05508-270

Fone: + 55 11 3091-7671/7676
Fax: +55 11 3032-2224
E-mail: fmvz@usp.br
http://www.fmvz.usp.br

FOLHA DE AVALIAÇÃO

Nome: ITO, Kelly Cristiane

Título: Estudo biomecânico de tração (*ex-vivo)* em osteotomia da tuberosidade tibial de cães estabilizada com placa fixa por “garfo“ ou parafuso

Tese apresentada ao Programa de Pós-Graduação em Clínica Cirúrgica Veterinária da Faculdade de Medicina Veterinária e Zootecnia da Universidade de São Paulo para obtenção do título de Doutor em Ciências

Data:____/____/____

Banca Examinadora

Prof. Dr._____

Instituição_____Assinatura_____

Prof. Dr._____

Instituição_____Assinatura_____

Prof. Dr._____

Instituição_____Assinatura_____

Prof. Dr._____

Instituição_____Assinatura_____

Prof. Dr._____

Instituição_____Assinatura_____

Dedicatórias

Uma noite tive um sonho... sonhei que estava andando na praia
com o Senhor e no céu passavam cenas da minha vida.
Para cada cena que passava, percebi que eram deixados dois pares
de pegadas na areia: um era meu e o outro do Senhor.
Quando a última cena da minha vida passou diante de nós,
olhei para trás, para as pegadas na areia e notei que muitas vezes,
no caminho da minha vida, havia apenas um par de pegadas
na areia. Notei também que isso aconteceu nos momentos mais difíceis
e angustiantes da minha vida.
Isso aborreceu-me deveras e então perguntei ao Senhor:
-Senhor, tu não me disseste que, tendo eu resolvido te seguir, tu andarias
sempre comigo em todo caminho? Contudo notei que durante as maiores
tribulações do meu viver, havia apenas um par de pegadas na areia.
Não compreendo por que nas horas em que eu mais necessitava de ti,
tu me deixaste sozinho. O Senhor me respondeu:
-Meu querido filho. Jamais te deixaria nas horas de prova e de sofrimento.
Quando viste na areia, apenas um par de pegadas, eram as minhas.
Foi exatamente ai que te carreguei nos braços
(Mary Stevenson, 1936)

À Deus

Por guiar e iluminar
minha vida e por todas
as conquistas concedidas

A jornada pareceu árdua e difícil...

O desânimo tentou se apossar por vezes...

Entretanto, o lembrar de suas faces preocupadas

e tanto envelhecidas no correr destes anos,

de seu trabalho, de suas orações, de seu apoio incondicional para nos dar o melhor,

me impulsionou deveras para a luta.

Obrigada, muito obrigada pelo silêncio,

quando eu reclamava e,

obrigada também pelas suas palavras de estímulo quando eu me calava.

Nessa nossa grande batalha, creiam-nos a vitória também é de vocês...

Continuaremos até o dia em que possamos,

juntos, de mãos dadas, sermos ao mesmo tempo

pais e filhos dos nossos sonhos,

de nossas realizações, do que sentimos.

À minha família

José Mutuo Ito, Rosa Sanae Ito,

Edson Massao Ito e Katiuscia

Namie Ito Hiroto

Pelos ensinamentos e apoio

nos momentos mais difíceis

De tudo ao meu amor serei atento

Antes, e com tal zelo, e sempre, e tanto

Quem esmo em face do maior encanto

Dele se encante mais meu pensamento

Quero vivê-lo em cada vão momento

E em seu louvor hei de espalhar meu canto

E rir meu riso e derramar meu pranto

Ao seu pesar ou seu contentamento

E assim, quando mais tarde me procure

Quem sabe a morte, angústia de quem vive

Quem sabe a solidão, fim de quem ama

Eu possa me dizer do amor (que tive):

Que não seja imortal, posto que é chama

Mas que seja infinito enquanto dure.

(Vinicius de Moraes)

Ao meu querido

Leonardo SeizenYamauchi

Pelo amor, companheirismo, paciência

e por fazer parte da minha vida

"A maior habilidade de um líder é
desenvolver habilidades extraordinárias
em pessoas comuns."
(Abraham Lincoln)

Ao

Professor Cassio Ricardo Auada Ferrigno

Pela oportunidade de

realizar este sonho

Agradecimentos

AGRADECIMENTOS

Agradeço a Deus por minha vida e por mais esta conquista alcançada.

Agradeço ao meu orientador, Professor Cassio Ricardo Auada Ferrigno, a quem devo este trabalho. Palavras não são suficientes para agradecer os últimos 6 anos que passaram. Foram 6 anos de muito trabalho, conquistas e oportunidades em minha vida; ingressar na pós-graduação da Universidade de São Paulo era um sonho muito muito distante que pôde se tornar realidade. Obrigada professor Cassio por ter me aceito como orientada, por tudo que fez por mim, pelos ensinamentos profissionais e pessoais, aprendi tudo que sei dentro da ortopedia veterinária com o senhor e espero não tê-lo decepcionado. Obrigada pela confiança e por permitir que possa ter a honra de dizer daqui para frente que fui sua orientada.

Obrigada a meus pais José Mutuo Ito e Rosa Sanae Ito por todo apoio em todos os momentos e por terem feito de mim uma pessoa de caráter.

Obrigada a meus irmãos Edson Massao Ito, Katiuscia Namie Ito Hiroto e seus familiares por estarem presentes na minha vida e pelo apoio nos momentos que precisei.

Ao meu noivo Leonardo Seizen Yamauchi e sua família agradeço pelo amor, companheirismo e muita paciência que teve durante este período.

Ao amigo César Augusto Martins Pereira pelos desenhos dos dispositivos, pela prontidão nos momentos de dificuldade e pela ajuda incondicional na realização dos ensaios biomecânicos sem a qual não teria conseguido.

Aos meus queridos amigos de trabalho... dos anciãos para os mais novos: Marcos Della Nina, Vanessa Ferraz, Daniela Izquierdo, Olicies da Cunha, Marcio Ferreira, Jaqueline França, Adriana Valente, Renato Cavalcanti, Alexandre Navarro nem sei o que dizer... vou sentir muita falta de vocês e muita saudade!!!! Foram anos de convívio e bons momentos... quando ainda éramos somente quatro... almoço na

casa do professor Cássio, ueba, ninguém perdia! A agenda era vazia vazia... 2 casos novos por dia... TPLO com serra de gesso... a primeira TTA na Cherry!!! E claro, muitos proprietários um tanto quanto... esquisitos... proprietário fazendo ioga no consultório... ai meu Deus! A família foi crescendo chegaram os novos membros do Laboratório de ortopedia os instrumentais evoluindo... quanta risada, cantoria no centro cirúrgico, aventais impermeáveis para o Olicies, café na copa, a agenda aumentando, pizzada na casa do professor, Wet'n wild final do ano!!!! Ixii a Jaque não vai... Eba esse ano o professor vai sortear a Colibri no Natal!! E os proprietários ainda esquisitos... proprietária sem as calças no consultório mostrando a cicatriz na virilha... só o Marcos para lidar com isso... Quanta falta vou sentir... até das broncas do professor quando faltavam materiais para cirurgia... isso não pode acontecer pessoal! Saudades...

Aos professores Angelo Stopiglia e Bruno Lins agradeço pelas sugestões no exame de qualificação.

Ainda ao professor Angelo Stopiglia, professora Silvia Cortopassi, professora Denise Fantoni, professor Marco Gioso, professor Andre Zoppa e professora Julia Matera gostaria de agradecer pelo imenso carinho e atenção dadas. É uma honra ter tido a oportunidade de conhecer os ícones da medicina veterinária brasileira que anteriormente só conhecia em autoria de livros e trabalhos.

Aos funcionários, enfermeiros e veterinários contratados do Hospital Veterinário da Faculdade de Medicina Veterinária e Zootecnia da Universidade de São Paulo que sempre estavam prontos e dispostos a me ajudar a toda hora a todo momento. Obrigada pela paciência, ensinamentos e as boas conversas na copinha.

Ao amigo José Miron Oliveira da Silva pelo auxílio na prática do experimento.

Ao programa de Pós Graduação em Clínica Cirúrgica Veterinária do Departamento de Cirurgia da Faculdade de Medicina Veterinária e Zootecnia da Universidade de São Paulo pela oportunidade concedida.

A Coordenação de Aperfeiçoamento de Pessoal de Nível Superior (CAPES) pela bolsa de estudo concedida durante o doutorado.

A Fundação de Amparo a Pesquisa do Estado de São Paulo (FAPESP) pelo auxílio financeiro para execução do experimento.

Ao serviço de Biblioteca e Documentação da Faculdade de Medicina Veterinária e Zootecnia da Universidade de São Paulo em especial a Sra. Neusa Kazue Habe no auxílio da normatização da tese.

Finalmente não poderia deixar de agradecer aos pacientes doadores dos membros. Espero que os frutos deste trabalho auxiliem no tratamento de animais em uma compensação concreta.

Epígrafe

"A tarefa não é tanto ver aquilo que ninguém viu, mas pensar
no que ninguém ainda pensou sobre aquilo
que todo mundo vê"

(Arthur Schopenhauer)

RESUMO

ITO, K. C. **Estudo biomecânico de tração (*ex-vivo)* em osteotomia da tuberosidade tibial de cães estabilizada com placa fixa por "garfo" ou parafuso.** [Biomechanical study of traction (ex-vivo) on the tibial tuberosity osteotomy in dogs stabilized with plates fixed by "fork" or screws]. 2012.116 f. Tese (Doutorado em Ciências) – Faculdade de Medicina Veterinária e Zootecnia, Universidade de São Paulo, São Paulo, 2012.

Avanço da tuberosidade tibial (ATT) é uma das técnicas para tratamento da ruptura do ligamento cruzado em cães desenvolvida por Montavon, Damur e Tepic (2002). O sucesso da técnica em reduzir ou eliminar as forças de deslocamento cranial da tíbia em joelhos com ruptura do ligamento cruzado cranial tem sido documentado em estudos experimentais e clínicos. No período pós-operatório a técnica, a falha do implante é relatada em 1 a 5% dos membros pélvicos operados. Este número foi atribuído a erro de técnica ou desenho inicial do implante que foi considerado insuficiente. Com objetivo de comparar a resistência biomecânica entre duas diferentes placas de ATT e minimizar a incidência de falhas de implante, foram realizados ensaios biomecânicos em 10 pares de membros pélvicos de cadáveres cães, no membro pélvico direito placa fixa por garfo e no membro pélvico esquerdo placa fixa por parafusos. Os ensaios foram realizados utilizando-se máquina universal de ensaios mecânicos Kratos® modelo 5002, dotada de célula de carga de 3000N com uma velocidade de ensaio de 20 mm/min. O parâmetro força e os gráficos gerados foram gravados por meio de sistema de aquisição analógica TRACOMP-W95 (TRCV61285). A média da carga máxima até a falha foi de 128,70 Kg/F (mínimo 104,55 Kg/F e máximo 151,80 Kg/F) e de 141,99 Kg/F (mínimo 111,60 Kg/F e máximo 169,65 Kg/F) no grupo utilizando "garfo" e parafusos respectivamente. O desvio padrão dos grupos "garfo" e parafuso foi baixo, 12,99 e 17,21 respectivamente. Foi encontrada diferença significativa ($p = 0,0309$) entre as médias dos grupos.

Palavras-chave: Cão. Avanço da tuberosidade tibial. Ensaio biomecânico. Tração. Resistência. Ruptura do ligamento cruzado cranial.

ABSTRACT

ITO, K. C. **Biomechanical study of traction (*ex-vivo)* on the tibial tuberosity osteotomy in dogs stabilized with plates fixed by "fork" or screws.** [Estudo biomecânico de tração (*ex-vivo)* em osteotomia da tuberosidade tibial de cães estabilizada com placa fixa por “garfo“ ou parafuso.]. 2012.116 f. Tese (Doutorado em Ciências) - Faculdade de Medicina Veterinária e Zootecnia, Universidade de São Paulo, São Paulo, 2012.

Tibial tuberosity advancement (TTA) is one of the techniques for treatment of cruciate ligament rupture in dogs developed by Montavon, Damur and Tepic (2002). The success of the technique in reducing or eliminating the forces of cranial tibial displacement in knees with ruptured cranial cruciate ligament has been documented in experimental and clinical studies. In the post-operative technique, implant failure is reported in 1-5% of hindlimbs operated. This number was attributed to technical error or the initial design of the implant that was considered insufficient. To compare the biomechanical strength between two different plates ATT and minimize the incidence of implant failures, biomechanical tests were performed on 10 pairs of hindlimbs cadaver dogs, the right hindlimb fixed plate and a fork in the left pelvic limb plate fixed by screws. Assays were performed using a universal mechanical testing Kratos ® model 5002, equipped with a load cell of 3000N with a test speed of 20 mm / min. The strength parameter and graphs generated were recorded via analog acquisition system TRACOMP-W95 (TRCV61285). The mean load to failure was 128.70 kg/F (minimum 104.55 Kg and maximum 151.80 Kg/F) and 141.99 Kg/F (minimum 111.60 Kg/F and maximum 169.65 Kg/F) in the group using "fork" and screws respectively. The standard deviation of the groups "fork" and bolt was low, 12.99 and 17.21 respectively. Significant difference (p = 0.0309) between the means of the groups.

Keywords: Dog. Advancement of the tibial tuberosity. Biomechanical test. Traction. Resistance. Rupture of the cranial cruciate ligament.

LISTA DE ILUSTRAÇÕES

Figura 1 - Técnica cirúrgica de Avanço da Tuberosidade Tibial (A) Acesso caniomedial do joelho com elevação do periósteo da tuberosidade tibial e marcação do posicionamento da placa convencional de ATT com bisturi elétrico. (B) Marcação dos orifícios do “garfo“ e da osteotomia na tuberosidade tibial (C) Travas na guia de perfuração dos orifícios do “garfo“ na tuberosidade tibial. (D) Osteotomia parcial com início na região distal da tuberosidade tibial. (E) Fixação da placa com “garfo“ na tuberosidade tibial com auxílio de recalcador. (F) Placa fixa na tuberosidade tibial. (G) Após completar osteotomia proximal da tuberosidade tibial, insere-se manopla de avanço da tuberosidade tibial. (H) Espaçador posicionado na região proximal da osteotomia e fixação da placa convencional de ATT na região diafisária tibial (I) Aspecto final da cirurgia com enxerto esponjoso autólogo na região da osteotomia. 46

Figura 2 - Cálculo do ângulo do platô tibial segundo Slocum e Devine (1983). (A) Linha reta do centro do tarso até a eminência intercondílea (eixo mecânico). (B) Extremidade cranial a extremidade caudal da superfície articular proximal da tíbia. (C) Linha sobre a superfície articular proximal da tíbia (D) Linha perpendicular ao eixo mecânico da tíbia no ponto de transecção com o platô tibial. O ângulo do platô tibial é formado com a junção das linhas B e C..... 57

Figura 3 - Placa convencional de ATT[1] - Securos® (esquerda) e placa de ATT fixa por parafusos - X-Gen[2] - Securos® (direita)..... 59

Figura 4 - Corpos de prova preparados para ensaio sendo a esquerda com placa fixa por parafusos e a direita com placa fixa por “garfo“..... 62

Figura 5 - Material específico necessário para colocação de placa convencional na técnica de avanço da tuberosidade tibial..... 62

Figura 6 - Máquina universal de ensaios mecânicos Kratos® modelo 5002, dotada de célula de carga de 3000 N..... 64

[1] Securos®, Fiskdale, MA
[2] Securos®, Fiskdale, MA

Figura 7 - Desenho esquemático do dispositivo planejado para ensaios de tração..... 65

Figura 8 - Dispositivo utilizado para ensaios de tração após usinagem..... 66

Figura 9 - Garra conectada a parte móvel da máquina de ensaio e a quatro cabos de aço de 1mm fixos ao ligamento patelar. (A) Vista de cima. (B) Vista de baixo. (C). Vista lateral já acoplada a máquina de ensaios e aos cabos de aço..... 66

Figura 10 - Corpo de prova fixo a máquina em ângulo fixo de 135°..... 68

Figura 11 - Imagem detalhada do método de fixação dos 4 cabos de aço na região do ligamento patelar..... 69

Figura 12 - Falhas observadas após ensaios de tração. (A) Soltura do “garfo“ na tuberosidade tibial. (B) Quebra da tuberosidade tibial na região da inserção do garfo. (C) Quebra transversal da tuberosidade tibial. (D) Quebra da cabeça do parafuso proximal e soltura do parafuso distal. (E) Quebra da cabeça do parafuso proximal e soltura do parafuso distal. (F) Soltura do parafuso proximal e quebra da tuberosidade no parafuso distal..... 73

LISTA DE QUADROS

Quadro 1 Raça. sexo, peso e idade dos animais doadores dos membros e força máxima de tração aplicada no segmento tuberosidade/ligamento patelar das tíbias direita e esquerda em cada ensaio..... 72

Quadro 2 - Número de amostras, força média de cada grupo, diferença entre médias, força mínima e máxima registrada em cada grupo, desvio padrão e valor de p..... 73

LISTA DE APÊNDICES

Apêndice A - Relatório de ensaio do paciente 1 membro pélvico direito (placa convencional de ATT)..... 97

Apêndice B - Relatório de ensaio do paciente 1 membro pélvico esquerdo (placa de ATT fixa por parafusos)..... 98

Apêndice C - Relatório de ensaio do paciente 2 membro pélvico direito (placa convencional de ATT)..... 99

Apêndice D - Relatório de ensaio do paciente 2 membro pélvico esquerdo (placa de ATT fixa por parafusos)..... 100

Apêndice E - Relatório de ensaio do paciente 3 membro pélvico direito (placa convencional de ATT)..... 101

Apêndice F - Relatório de ensaio do paciente 3 membro pélvico esquerdo (placa de ATT fixa por parafusos)..... 102

Apêndice G - Relatório de ensaio do paciente 4 membro pélvico direito (placa convencional de ATT)..... 103

Apêndice H - Relatório de ensaio do paciente 4 membro pélvico esquerdo (placa de ATT fixa por parafusos)..... 104

Apêndice I - Relatório de ensaio do paciente 5 membro pélvico direito (placa convencional de ATT)..... 105

Apêndice J - Relatório de ensaio do paciente 5 membro pélvico esquerdo (placa de ATT fixa por parafusos)..... 106

Apêndice K - Relatório de ensaio do paciente 6 membro pélvico direito (placa convencional de ATT)..... 107

Apêndice L - Relatório de ensaio do paciente 6 membro pélvico esquerdo (placa de ATT fixa por parafusos)..... 108

Apêndice M - Relatório de ensaio do paciente 7 membro pélvico direito (placa convencional de ATT)..... 109

Apêndice N - Relatório de ensaio do paciente 7 membro pélvico esquerdo (placa de ATT fixa por parafusos)..... 110

Apêndice O - Relatório de ensaio do paciente 8 membro pélvico direito (placa convencional de ATT)..... 111

Apêndice P - Relatório de ensaio do paciente 8 membro pélvico esquerdo (placa de ATT fixa por parafusos)..... 112

Apêndice Q - Relatório de ensaio do paciente 9 membro pélvico direito (placa convencional de ATT)..... 113

Apêndice R - Relatório de ensaio do paciente 9 membro pélvico esquerdo (placa de ATT fixa por parafusos)..... 114

Apêndice S - Relatório de ensaio do paciente 10 membro pélvico direito (placa convencional de ATT)..... 115

Apêndice T - Relatório de ensaio do paciente 10 membro pélvico esquerdo (placa de ATT fixa por parafusos)..... 116

SUMÁRIO

1 INTRODUÇÃO 27

2 REVISÃO DE LITERATURA..... 30

2.1 MORFOLOGIA E FUNÇÃO DO LIGAMENTO CRUZADO CRANIAL..... 30

2.2 BIOMECÂNICA DO LIGAMENTO CRUZADO CRANIAL..... 32

2.3 ETIOPATOGENIA DA RUPTURA DO LIGAMENTO CRUZADO CRANIAL..... 33

2.4 DIAGNÓSTICO DA RUPTURA DO LIGAMENTO CRUZADO CRANIAL..... 36

2.5 TRATAMENTO DA RUPTURA DO LIGAMENTO CRUZADO CRANIAL..... 38

2.6 TÉCNICA DE AVANÇO DA TUBEROSIDADE DA TÍBIA (ATT)... 41

2.6.1 Indicações da técnica de avanço da tuberosidade tibial..... 42

2.6.2 Implantes utilizados na técnica de avanço da tuberosidade tibial..... 43

2.6.3 Planejamento cirúrgico pré-operatório da técnica de avanço da tuberosidade tibial..... 44

2.6.4 Técnica cirúrgica de ATT..... 45

2.6.5 Complicações inerentes a técnica de avanço da tuberosidade tibial..... 47

2.6.6 Resultados clínicos da técnica de avanço da tuberosidade tibial 49

3 OBJETIVO..... 51

4 JUSTIFICATIVA..... 52

5 HIPÓTESE..... 53

6 LIMITAÇÕES DO ESTUDO..... 54

7 MATERIAL E MÉTODO..... 56

7.1 CRITÉRIOS DE INCLUSÃO..... 56

7.2 CORPOS DE PROVA..... 56

7.2.1 Preparo dos corpos de prova..... 58

7.3 IMPLANTES UTILIZADOS NA TÉCNICA DE AVANÇO DA TUBEROSIDADE TIBIAL..... 58

7.4 PLANEJAMENTO CIRÚRGICO PRÉ-OPERATÓRIO DA TÉCNICA DE AVANÇO DA TUBEROSIDADE TIBIAL 59

7.5 TÉCNICA CIRÚRGICA DE AVANÇO DA TUBEROSIDADE TIBIAL..... 60

7.6 ENSAIOS BIOMECÂNICOS..... 63

7.6.1 Dispositivo para corpo de prova..... 64

7.6.2 Descrição do ensaio biomecânico..... 67

8 RESULTADOS..... 71

8.1 ANÁLISE ESTATÍSTICA 71

9 DISCUSSÃO..... 75

10 CONCLUSÃO..... 83

REFERÊNCIAS..... 85

APÊNDICES..... 97

Introdução

1 INTRODUÇÃO

Ruptura do ligamento cruzado cranial (RLCCr) é a causa mais comum de claudicação em cães (JOHNSON; AUSTIN; BREUR, 1994; CONZEMIUS et al., 2005), a mais comum afecção ortopédica do joelho canino (INNES et al., 2000; ARAGON; BUDSBERG, 2005) e a maior causa de doença articular degenerativa no joelho de cães (PIERMATTEI; FLO; DeCAMP, 2006).

Numerosas técnicas têm sido desenvolvidas para estabilizar joelhos de cães com RLCCr. Essas técnicas podem ser extra ou intracapsulares nas quais o ligamento é substituído ou a função do ligamento cruzado cranial é próxima ao normal com uso de implantes femorotibiais que restringem as forças de deslocamento cranial da tíbia que resulta no movimento de gaveta (MOORE; READ, 1996). As técnicas mais recentes são as osteotomias corretivas que promovem a estabilidade do joelho alterando a biomecânica de apoio (SLOCUM; SLOCUM, 1993; MONTAVON; DAMUR; TEPIC, 2002)

Avanço da tuberosidade tibial (ATT) é uma das técnicas para correção da RLCCr em cães desenvolvida por Montavon, Damur e Tepic (2002) que consiste no avanço cranial da tuberosidade tibial e deslocamento cranial do ligamento patelar. Foi proposta teoria biomecânica de que a somatória das forças na articulação femorotibial está direcionada paralela ao ligamento patelar. De acordo com esta teoria, o deslocamento tibial cranial depende do ângulo entre o platô tibial e o ligamento patelar (MONTAVON; DAMUR; TEPIC, 2002). Ainda segundo a teoria, a resultante das forças articulares está paralela ao ligamento patelar. Portanto se o ligamento patelar estiver perpendicular ao platô tibial, não há força resultante na articulação. Esta técnica modifica a geometria da articulação femorotibial e reduz os efeitos das forças de deslocamento cranial da tíbia (HOFFMANN et al., 2006).

O sucesso da técnica de ATT em reduzir ou eliminar as forças de deslocamento cranial da tíbia em joelhos de cães com RLCCr tem sido documentada em estudos experimentais (APELT; KOWALESKI; BOUDRIEAU, 2007; KIM et al., 2008, 2009; GUERRERO et al., 2009) e em estudos clínicos publicados recentemente

(HOFFMANN et al., 2006; LAFAVER et al., 2007; VOSS et al., 2008; KEMPER, et al., 2011; STEINBER et al., 2011; WOLF et al., 2012). Uma descrição retrospectiva dos estudos tem relatado bons resultados clínicos baseados na avaliação da satisfação do proprietário (HOFFMANN et al., 2006; LAFAVER et al., 2007), 83% dos proprietários relataram um notável aumento ou o retorno completo da função do membro (HOFFMANN et al., 2006) e 90% dos proprietários julgaram os resultados clínicos como bons ou excelentes (LAFAVER et al., 2007).

No pós-operatório da cirurgia de ATT, a falha do implante é relatada em 1 a 5% dos membros operados, esse número foi atribuído a erro de técnica ou desenho inicial do implante que foi considerado fraco, por isso o implante tem sido modificado (LAFAVER et al., 2007).

Os implantes utilizados para a técnica de ATT consistem na placa em banda de tensão, espaçador e “garfo” de fixação (modelo convencional) para a região da tuberosidade da tíbia. Foi desenvolvida recentemente, placa com método de fixação por meio de parafusos na tuberosidade da tíbia (modelo X-Gen[1]). Os implantes apresentam diferentes tamanhos podendo ser utilizados em animais de diferentes portes (BISGARD et al., 2011).

Técnica cirúrgica de avanço da tuberosidade da tíbia, por apresentar excelentes resultados clínicos nos leva a avaliar comparativamente, por meio de ensaio biomecânico, a resistência da osteotomia da tuberosidade da tíbia a tração, fixa por dois diferentes tipos de placas após procedimento de avanço da tuberosidade tibial e assim verificar se há diferença na resistência promovida por cada um deles.

X-Gen Securos®, Fiskdale, MA

Revisão de Literatura

2 REVISÃO DE LITERATURA

O escopo da revisão abrange descrição com base em literatura atualizada, da morfologia, função e etiopatogenia da ruptura do ligamento cruzado cranial (RLCCr), bem como sinais clínicos, diagnóstico e tratamento com ênfase na técnica de avanço da tuberosidade da tíbia.

2.1 MORFOLOGIA E FUNÇÃO DO LIGAMENTO CRUZADO CRANIAL

O ligamento cruzado cranial (LCCr) está localizado no interior da articulação do joelho e é composto de duas bandas funcionais, o feixe craniomedial e o feixe caudolateral (ARNOCZKY; WARREN, 1988). É responsável por três funções na articulação do joelho canino, limitar a hiperextensão, a rotação interna excessiva da tíbia e o deslocamento cranial da tíbia em relação ao fêmur (ARNOCZKY; MARSHALL, 1977; ARNOCZKY, 1996; ROMANO et al., 2006; ROOSTER; BRUIN; BREE, 2010).

Ligamentos se compõe de tecido conjuntivo denso e conectam osso a osso nas articulações ou ao redor delas. Estes são tecidos visco elásticos que se tornam mais resistentes e rígidos conforme o aumento da velocidade de aplicação de carga. Ligamentos são compostos principalmente de água, colágeno, proteoglicanos, fibrócitos e elastina em pequena quantidade. As fibras individuais do ligamento são compostas de fibrilas de colágeno que ficam imersas em um gel de proteoglicanos. Ligamentos macroscópicos são comumente divididos em feixes (PAYNE; TONLINSON, 1996)

Ligamentos cruzados ou cruciais, como eram chamados antigamente, são assim denominados devido seus pontos de origem e inserção (VASSEUR, 2003; ROMANO et al., 2006). O ligamento cruzado cranial percorre a porção caudomedial do côndilo lateral do fêmur, atravessa em diagonal a fossa intercondilar até se inserir na região intercondilar cranial da tíbia (EVANS, 1993). Um LCCr anômalo com duas origens do côndilo lateral do fêmur foi descrito por Dueland, Sisson e Evans (2005).

O ligamento cruzado caudal (LCCa) segue da superfície lateral do côndilo femoral medial caudodistalmente para a margem lateral da fossa do poplíteo na tíbia. O LCCa é mais forte e mais longo que o LCCr. Localizados no interior da articulação, são cobertos por membrana sinovial que, de fato, forma um septo sagital imperfeito na articulação. Entretanto esse septo é incompleto permitindo a comunicação do lado esquerdo e direito (EVANS, 1993).

O LCCr é composto por vários feixes de fibras com largura de 20 micrometros separados por colunas de células em cápsulas fibrosas. Esses feixes são agrupados em fascículos de diversos diâmetros envolvidos por bainhas membranosas. Vasos e nervos são encontrados no interior dessas bainhas membranosas (VASSEUR, 2003).

O ligamento sofre uma torção de 90° entre os pontos de origem e inserção resultando em duas faixas distintas macroscopicamente, especialmente em flexão. Deste modo o LCCr é funcionalmente dividido em duas bandas, a craniomedial e a caudolateral. A banda craniomedial é helicoidal e permanece tensa durante a flexão da articulação femorotibiopatelar, sendo a principal estrutura a restringir o movimento cranial da tíbia em relação aos côndilos femorais. Já a banda caudolateral apresenta-se mais curta e menos espiralada, mantendo-se tensa durante a extensão e relaxada durante a flexão do joelho (HARARI, 1993; ARIAS et al., 2003; ROOSTER; BRUIN; BREE, 2010).

Nos pontos de inserção óssea existe uma região de transição composta de cartilagem mineralizada que diminui a pressão imposta na região, possibilitando a mudança gradual da tensão. O interior do ligamento alberga várias fibras nervosas aferentes e mecanoreceptores que possuem importante função sensorial e proprioceptiva (BONFIM; PACCOLA, 2000; VASSEUR, 2003). Uma das funções dos mecanoreceptores encontrados no LCCr é fornecer informações do posicionamento do joelho ao sistema nervoso central (BONFIM; PACCOLA, 2000).

O terço médio dos ligamentos cruzados são menos vascularizados que suas porções proximal e distal (ARNOCZKY, 1985; SANDMAN; HARARI, 2001; MUZZI, 2003; VASSEUR, 2003; ROOSTER; BRUIN; BREE, 2010). O suprimento sanguíneo para esses ligamentos é proveniente dos tecidos sinoviais que os embainham e do corpo adiposo infrapatelar (SHIRES, 1993; VASSEUR, 2003) e o líquido sinovial

contribui para nutrição do ligamento cruzado (MURAKAMI et al., 1996; DYCE, 1997; MUZZI et al., 2003).

2.2 BIOMECÂNICA DO LIGAMENTO CRUZADO CRANIAL

Mecanismos de RLCCr estão diretamente relacionados a função de retentores dos movimentos articulares (ARNOCZKY; MARSHALL, 1977). Durante o movimento de hiperextensão do joelho, o LCCr é o primeiro a ser submetido a tensão. A tensão cranial no movimento da tíbia será mais intensa quanto maior for o ângulo do platô tibial (KIM et al., 2008).

Na dinâmica do LCCr durante o movimento da articulação, ocorre tensão de alguns fascículos e relaxamento de outros, o que mantém constante a estabilidade da articulação durante toda a amplitude do movimento (ARNOCZKY, 1993; VASSEUR, 2003). Os ligamentos cruzados são estruturas dinâmicas portanto a anatomia e arranjo especial estão diretamente relacionados ao seu funcionamento, restringindo o movimento articular (ARNOCZKY, 1993).

Em estudo em cadáveres, Arnoczky e Marshall (1977) demonstraram que o LCCr contribui na restrição passiva limitando translação cranial da tíbia em relação ao fêmur, rotação interna excessiva da tíbia e hiperextensão do joelho. Outras estruturas que promovem restrição passiva do joelho canino incluem LCCa, ligamentos colaterais (LCo), meniscos (VASSEUR; ARNOCZKY, 1981; POZZI et al., 2006) e musculatura adjacente (BULL; AMIS; 1998, KIM et al., 2008). A falha de uma das estruturas de restrição passiva sobre o conjunto pode aumentar a frouxidão da articulação do joelho, mas não necessariamente resultar em instabilidade clinicamente relevante (BULL; AMIS, 1998; KIM et al., 2008).

A magnitude das forças aplicadas a um conjunto para demonstrar e quantificar frouxidão articular *ex vivo* pode ser consideravelmente diferente das cargas fisiológicas aplicadas *in vivo*. Portanto, resultados de experiências em cadáveres, tais como os relatados por Arnoczky e Marshall (1977) podem não definir

completamente se o LCCr é ou não um estabilizador primário do joelho canino (KIM et al., 2008).

2.3 ETIOPATOGENIA DA RUPTURA DO LIGAMENTO CRUZADO CRANIAL

A etiopatogenia da RLCCr é desconhecida, entretanto, parece ser condição multifatorial (COOK, 2010; COMERFORD; SMITH; HAYASHI, 2011). O processo da doença leva a anormalidades biológicas e biomecânicas na articulação do joelho que podem iniciar e exacerbar um ciclo vicioso, levando a um quadro de osteoartrose e sinais clínicos de claudicação, dor e perda da função (COOK, 2010).

A patogênese desta afecção não está completamente definida podendo ser de origem traumática se a resistência do ligamento à tensão é excedida, normalmente associada a hiperextensão e rotação interna excessiva da articulação do joelho ou queda após salto (BRINKER; PIERMATEI; FLO, 1990; VEZZONI et al., 2008), ou em decorrência de alterações degenerativas (VASSEUR; BERRY, 1992) observada em cães com mais de cinco anos de idade e mais severa naqueles com peso acima de 15 quilos (VASSEUR et al., 1985).

Somente 20% das RLCCr em cães tem sido atribuída a trauma (JOHNSON; JOHNSON, 1993; MOORE; READ, 1996). Entretanto, a maioria dos cães apresenta ruptura do LCCr em atividades normais do dia a dia, de forma secundária a degeneração progressiva e irreversível do LCCr (ARNOCZKY; MARSHALL, 1977; MOORE; READ, 1996; DOOM et al., 2008). Dessa forma a ruptura não traumática é clinicamente denominada de ruptura espontânea (DOOM et al., 2008). Vários fatores de risco contribuem para degeneração do LCCr e tem sido descritos, incluindo degeneração associada a idade do paciente (JOHNSON; JOHNSON, 1993), peso corporal (DUVAL et al., 1999), raça (WHITEHAIR; VASSEUR; WILLITS, 1993), anormalidades conformacionais (SELMI; PADILHA, 2001) e artropatias imunomediadas (LAWRENCE et al., 1998). Fatores genéticos que desencadeiam osteoartrose (OA) como lesão primária tem sido sugeridos (HULSE; ARON, 1994). Um ou a combinação desses fatores pode enfraquecer o ligamento e levar a falha mecânica (DENNLER et al., 2006). Tem sido relatado que a falha mecânica do LCCr

é causada por cargas repetidas associado com avanço cranial da tíbia (SLOCUM; DEVINE, 1983; SLOCUM; SLOCUM, 1993).

Vários estudos tem tentado comprovar a associação da inclinação do platô tibial com a RLCCr (MORRIS; LIPOWITZ, 2001; WILKE et al., 2002; ZELTZMAN et al., 2005). Foi demonstrado que o ângulo de inclinação do platô tibial está associado à ruptura do ligamento cruzado cranial (SLOCUM; DEVINE, 1983; LAZAR, et al., 2005). A média de inclinação do platô tibial em cães normais, segundo Slocum e Devine (1983) é de 22,6°. Outros estudos demonstram que o APT é considerado normal em cães com valores que variam de 18 a 24 graus (MORRIS; LIPOWITZ, 2001; WILKE et al., 2002; REIF; PROBST, 2003)

Carlin[3] (1926 apud VAUGHAN, 2010, p. 80) relatava pela primeira vez a RLCCr em dois cães e descreveu a anatomia e fisiologia da articulação do joelho. Então, em 1932, Brook relatou um caso de RLCCr em um Scottish Terrier de 9 anos que iniciou quadro de claudicação aguda após trauma. A palpação notou avanço da tuberosidade tibial em relação ao fêmur que foi confirmado radiograficamente. Esta foi provavelmente a primeira conexão feita entre deslocamento cranial da tuberosidade tibial e RLCCr Brook[4], (1932 apud VAUGHAN, 2010, p. 80).

Paatsama[5] (1952 apud VASSEUR et al.,1985, p. 1842) descreveu resultados que indicaram que o LCCr sofre alterações degenerativas que resultam em deterioração estrutural e funcional progressivas. Descreve também que condição corporal pode ser um fator que acelera a degeneração do LCCr, confirmado novamente em 1999 por Duval et al. (1999).

A RLCCr pode ser completa levando a instabilidade grave do joelho ou incompleta levando a menor instabilidade e tem sido identificada em cães de todas as raças, idades e tamanhos (TIRGARI, 1978; ELKINS, 1991; ROMANO et al., 2006). As rupturas parciais são atribuídas a degeneração crônica do ligamento cruzado que eventualmente tornam-se completas como resultado de processo traumático (SLOCUM; SLOCUM, 1993). O tratamento para ruptura de ligamento cruzado cranial

---

[3] CARLIN, I. Rupture des ligamentum cruciatum anterrius im Kniegelenk beim Hund. **Arch f. Wissenench u. Prakt Tierheilk**, v. 54, p. 420, 1926

[4] BROOK, G. B. Rupture of the anterior cruciate ligament in the dog. **Veterinary Records**, v. 12, p. 240, 1932

[5] PAATSAMA, S. Ligament injuries in the canine stifle joint – a clinical and experimental study. Thesis – **Royal Veterinay College, Stockholm**, 1952

incompleta é controverso. Alguns cirurgiões removem o LCCr danificado parcialmente com base no argumento de que a ruptura parcial irá progredir para a ruptura total por causa das alterações degenerativas do LCCr e a osteoartrose progressiva. Outros cirurgiões mantem o LCCr rompido parcialmente, com argumento de que a alteração da biomecânica após a ATT diminui a carga incidente no ligamento e prevene a ruptura completa. Assim, algumas funções do LCCr pode ser preservadas o que protege o joelho de lesão meniscal tardia (STEIN; SCHMOEKEL, 2008).

Em ambos os casos, os animais não tratados desenvolvem lesões degenerativas da articulação em poucas semanas e alterações graves em poucos meses (PIERMATTEI; FLO; DeCAMP, 2006).

Cães de qualquer idade, sexo e raça, com ou sem excesso de peso, podem ser afetados (JOHNSON; HULSE, 2002). Raças de grande porte são mais predispostos à RLCCr (VASSEUR, 1993). Em cães de raças pequenas, a ruptura pode ocorrer pela instabilidade articular resultante de luxação da paleta (PIEMATTEI; FLO; DeCAMP, 2006). Em vários estudos, as fêmeas apresentam maior incidência da afecção (WHITEHAIR; VASSEUR; WILLITS, 1993; LAMPMAN; LUND; LIPOWITZ, 2003; TARTARUNAS et al., 2007). A RLCCr é frequentemente observada no cão de meia idade a idoso, especialmente naqueles com excesso de peso (VASSEUR et al., 1985; DUVAL, et al., 1999). Essa afecção é de ocorrência rara em gatos (HULSE; JOHNSON, 2002; PERRY; FITZPATRICK, 2010). Em humanos, a RLCCr é frequentemente associada com trauma direto, como lesões causadas por futebol ou esqui (SLOCUM; SLOCUM, 1993).

Alterações estruturais e histológicas que degeneram o ligamento acontecem à medida que o animal envelhece (HULSE; JOHNSON, 2002). Essa degeneração é devido à desorganização dos feixes de fibras que formam o ligamento e as alterações metaplásicas de elementos celulares (VASSEUR et al., 1985).

Suprimento sanguíneo pouco abundante no segmento médio do ligamento cruzado tem sido relatado como um fator que contribui para degeneração do ligamento segundo Paatsama[6], (1952 apud TIRGARI, 1978, p. 19). Alterações conformacionais

---

[6] PAATSAMA, S. Ligament injuries in the canine stifle joint – a clinical and experimental study. Thesis – **Royal Veterinay College, Stockholm**, 1952

como a luxação medial de patela (BRINKER; PIERMATEI; FLO 1990), inclinação caudal excessiva do platô tibial (READ; ROBINS, 1982) e doença articular imunomediada, como a sinovite linfocítica plasmocítica (PEDERSEN et al., 1989; DOOM et al., 2008), podem agravar o processo degenerativo e predispor a ruptura precoce do ligamento. Entre 20 e 61% dos cães que apresentam ruptura unilateral podem sofrer ruptura do ligamento contralateral (DOVERSPIKE et al., 1993; CABRERA; OWEN; MUELLERM, 2008; GRIERSON; ASHER; GRAINGER, 2011).

A RLCCr em humanos vem sendo associada a processo degenerativo do próprio ligamento, podendo ocorrer relação similar no cão (WHITEHAIR; VASSEUR; WILLITS, 1993).

As lesões de menisco secundárias a RLCCr são bastante comuns (VASSEUR, 2003; KOCABEY et al., 2004). Segundo Flo (1993), ocorrem lesões do menisco medial em 50% dos cães com RLCCr após seis meses de pós operatório.

2.4 DIAGNÓSTICO DA RUPTURA DO LIGAMENTO CRUZADO CRANIAL

O diagnóstico da RLCCr é feito por meio da anamnese, observação dos sinais clínicos, do exame ortopédico (teste de gaveta e compressão tibial) e radiográfico. É importante avaliar o animal durante a locomoção, forçando-o a caminhar e a trotar (VASSEUR, 1993). Lesão aguda, crônica e parcial são as três formas de apresentações clínicas associadas à RLCCr (FOSSUM, 1997).

Nos casos de RLCCr aguda, observa-se geralmente claudicação ou impotência funcional do membro afetado. Após a dor inicial causada pela inflamação e instabilidade articular, o paciente inicia apoio gradual e redução da claudicação em torno de três a cinco semanas após a lesão, isto ocorre pois a inflamação diminui e a estabilidade articular aumenta resultado de fibrose periarticular (MOORE; READ, 1995). Em casos de RLCCr crônica, a articulação afetada encontra-se espessada principalmente na região medial e apresenta evidência radiográfica de doença articular degenerativa (VASSEUR, 2003). A ruptura parcial ou completa do ligamento

cruzado cranial causa instabilidade e inflamação da articulação, levando a várias alterações patológicas que incluem osteoartrose, sinovite e lesões de menisco. A RLCCr é considerada a maior causa de doença articular degenerativa no joelho em cães (ZAMPROGNO, 2007).

O teste de gaveta cranial é o mais utilizado dentre médicos veterinários para diagnóstico da RLCCr. Observa-se o deslocamento caudo cranial da tíbia em relação ao fêmur como resultado de lesão ligamentar. É considerado um teste estático (KORVICK; JOHNSON; SCHAEFFER, 1994). Este teste deve ser realizado preferencialmente com paciente sedado ou tranquilizado em decúbito lateral. O relaxamento inadequado é causa comum que impossibilita deflagrar o movimento de gaveta. Sendo assim, deve-se comparar o membro afetado ao colateral e com joelho flexionado e estendido, tentando mover a tíbia em sentido cranial em relação ao fêmur (FOSSUM, 1997).

Henderson e Milton (1978) descreveram em cães o teste de compressão tibial como método alternativo para demonstrar o deslocamento cranial da tíbia num joelho com RLCCr. O teste de compressão tibial tenta mimetizar a força de apoio do membro por meio da flexão da articulação tíbio társica. A compressão tibial é considerada um teste dinâmico que tenta mimetizar as forças e instabilidades dinâmicas que normalmente ocorrem durante o apoio (HENDERSON; MILTON, 1978). Este teste é realizado com o cão em decúbito lateral, devendo-se manter o joelho do animal flexionado à 135º e o membro afetado voltado para cima. Não é necessário fazer sedação, pois se tem menor pressão digital na realização desse teste quando comparado ao teste de gaveta. Ele consiste em fazer uma flexão e extensão da articulação tíbio társica, análoga ao mecanismo de contração do músculo gastrocnêmio, para constatar ou não o deslocamento cranial da tíbia (HENDERSON; MILTON, 1978).

Assim, estes dois testes são associados para obter um melhor diagnóstico quando se existe a suspeita de RLCCr, principalmente quando esta for recente (HENDERSON; MILTON, 1978). Há autores que ainda consideram o teste de gaveta mais confiável (VASSEUR, 1993).

Exames radiográficos auxiliam no diagnóstico e descartam anormalidades ósseas ou de tecidos moles, além de ilustrar o grau de doença articular degenerativa. Observa-

se nas lesões crônicas, a formação de osteófitos ao longo da crista troclear, superfície caudal do platô tibial e pólo inferior da patela (FOSSUM, 1997). Radiografias específicas são necessárias quando se pretende utilizar técnicas de osteotomia para corrigir a ruptura (KIM et al., 2008).

A artrotomia exploratória também consiste em método diagnóstico em casos de rupturas parciais, onde verifica-se a existência ou não da ruptura e sinais de osteoartrose (VASSEUR, 1993; PIERMATTEI; FLO; DeCAMP, 2006).

No diagnóstico diferencial, devem ser consideradas lesões articulares ou musculares leves, luxação de patela, lesão do ligamento cruzado caudal, lesão primária do menisco, avulsão primária do tendão extensor dos dedos e artrite primária ou secundária (FOSSUM, 1997). Radiografias também podem demostrar fragmento ósseo em cães mais jovens, portadores de fraturas por avulsão como também podem exibir subluxação cranial do platô tibial com relação aos côndilos femorais (VASSEUR, 2003).

2.5 TRATAMENTO DA RUPTURA DO LIGAMENTO CRUZADO CRANIAL

Hey Groves[7] (1917 apud SLOCUM; SLOCUM, 1993, p. 777). descreveu a primeira reconstrucão cirúrgica do ligamento cruzado com fáscia lata em humanos.

Carlin[8] (1926 apud VAUGHAN, 2010, p. 80) relatava pela primeira vez a RLCCr na medicina veterinária. Paatsama[9] (1952 apud VAUGHAN, 2010, p. 80) desenvolveu a primeira técnica de reconstrução do ligamento cruzado cranial em cães utilizando segmento de fáscia autógeno. Desde então, inúmeros procedimentos cirúrgicos foram e vêm sendo pesquisados (SLOCUM; DEVINE, 1984; ARNOCZY, 1985; SLOCUM; SLOCUM, 1993; MONTAVON; DAMUR; TEPIC, 2002; BARAÚNA et al., 2007), entretanto, até o presente nenhuma das técnicas tem restaurado a

[7] HEY GROVES, E. W. Operation for the repair of the crucial ligaments. **Lancet**, n. 2, p. 674, 1971

[8] CARLIN, I. Rupture des ligamentum cruciatum anterrius im Kniegelenk beim Hund. **Arch f. Wissenench u. Prakt Tierheilk** 1926; 54: 420

[9] PAATSAMA, S. Ligament injuries in the canine stifle joint – a clinical and experimental study. Thesis – **Royal Veterinay College, Stockholm**, 1952

biomecânica normal do joelho nem evitado a progressão da osteoartrose (CHAUVET et al., 1996; VASSEUR, 2003; CONZEMIUS et al., 2005).

Embora relatos tragam muita informação a respeito do ligamento cruzado cranial, a causa de sua ruptura não é conhecida e o modo ideal de tratamento permanece controverso (RACE; AMIS, 1998; KOKRON, 2000; HARPER et al., 2004)

O tratamento da RLCCr pode ser conservativo ou cirúrgico. Estudo único avaliando tratamento conservativo para RLCCr foi realizado por Vasseur (1984), onde acompanhou e avaliou clinicamente cães com peso corporal abaixo e acima de 15 Kg. Este observou taxa de recuperação de 85,7% em cães abaixo de 15 Kg sem intervenção cirúrgica, somente com restrição de movimento e anti inflamatórios não esteroidais (AINE), enquanto cães com mais de 15 Kg tiveram uma taxa de recuperação de 19,3% (VASSEUR, 1984) com mesmo tratamento. O tratamento conservativo permanece controverso frente a inúmeras técnicas cirúrgicas descritas para tratamento de RLCCr, cada uma delas apresenta vantagens e desvantagens comprovadas (ARAGON; BUDSBERG, 2005). A taxa de sucesso (retorno bom ou excelente da função do membro), independente da técnica cirúrgica utilizada, varia em torno de 85 a 93% (ARNOCZKY; WARREN 1988; VASSEUR; BERRY, 1992; PIERMATTEI; FLO; DeCAMP, 2006).

Técnicas de reparação intra-articular tentam mimetizar o ligamento e restaurar a anatomia normal e biomecânica do joelho, entretanto, se tecidos autógenos são utilizados, um período de restrição de atividade maior é necessário para permitir a revascularização e fortalecer o enxerto (ARNOCZKY; TARVIN; MARSHALL, 1982; BUTLER et al., 1983; HULSE; BUTLER; KAY, 1983). Técnicas extra articulares permitem o retorno precoce da função mas não preservam a biomecânica normal do joelho (ARNOCZKY; TORZILLI; MARSHALL, 1977). Transposição da cabeça fibular e ligamento colateral lateral tem excelentes resultados clínicos (MULLEN; MATTHIESEN, 1989), mas estão associados com significante número de complicações intra operatórias e os efeitos da cinemática da articulação tem sido questionados. O avanço cranial da cabeça da fíbula e consequentemente aumento de tensão do ligamento colateral lateral altera a mecânica da articulação e rotaciona a tíbia externamente em relação ao fêmur (DUPUIS et al., 1994).

Ao longo dos últimos 29 anos o foco tem mudado para conceito de estabilidade dinâmica do joelho com RLCCr alterando sua geometria óssea. Slocum e Devine (1984) fizeram o primeiro relato de que a instabilidade crânio caudal do joelho com ruptura do ligamento cruzado cranial pode ser eliminada através do nivelamento do platô tibial. A osteotomia em cunha da tíbia (CWO) e o nivelamento do platô tibial (TPLO) foram os primeiros tratamentos em busca de estabilidade dinâmica descritos para RLCC em 1983 e 1993 respectivamente (SLOCUM; DEVINE, 1984, SLOCUM; SLOCUM, 1993). A osteotomia de nivelamento do platô tibial (TPLO) tem se tornado, desde então, uma das cirurgias ortopédicas mais realizadas pelos cirurgiões veterinários da América do Norte e Europa para tratamento da RLCCr (SLOCUM; SLOCUM, 1993). Montavon, Damur e Tepic (2002) postularam pela primeira vez a técnica de avanço da tuberosidade da tíbia (ATT) que foi desenvolvida para neutralizar as forças de deslizamento cranial da tíbia (teste de compressão tibial) responsável pela subluxação cranial da tíbia, que ocorre durante o passo (MONTAVON; DAMUR; TEPIC, 2002). O propósito da ATT é modificar o ângulo entre o ligamento patelar e o platô tibial com o avanço da tuberosidade tibial. A nova posição é alcançada por osteotomia da tuberosidade tibial e a inserção de um espaçador de titânio no espaço da osteotomia. A estabilidade é alcançada com uma placa de titânio que se fixa na crista com parafusos ou “garfo”, a depender do modelo da placa, e na diáfise tibial com parafusos. Estudos relatam resultados promissores similares a TPLO (LAFAVER et al., 2007).

O avanço do ligamento patelar em humanos foi descrito por Maquet (1976) com propósito de diminuir a pressão patelo femoral e reduzir a incidência de osteoartrose do joelho ou condromalácea da patela (MAQUET, 1976; MENDES; SOUDRY; IUSIM, 1987). Em estudo realizados com a técnica de Maquet em cadáveres humanos a magnitude das forcas tibiofemorais em direção tangencial a superfície articular reduziu consistentemente após avanço gradual da crista (NAKAMURA; ELLIS; SEEDHOM, 1985).

Etchepareborde et al. (2011) realizou primeiro estudo em 20 joelhos de cães com a técnica de Maquet em cães, que consiste no mesmo principio da ATT. Porém, sem o uso da placa em banda de tensão e obteve resultados que sugeriram que a técnica é possível em cães com bons resultados.

Tepic, Damur e Montavon (2002) sugeriram que as forças totais na articulação tibiofemoral *in vivo* estão diretamente paralelas ao ligamento patelar. Avanço cranial da tíbia neste modelo depende do angulo entre o platô tibial e o ligamento patelar. Por meio do avanço cranial da tuberosidade tibial o ligamento patelar torna-se perpendicular ao platô tibial durante a fase do passo e a força de reação do joelho se torna consequentemente perpendicular a superfície articular da tíbia eliminando o movimento de translação cranial da tíbia.

Estudo *in vitro* recente realizado em membro pélvico de cadáver canino também demonstrou neutralização da força de deslizamento tibiofemoral através do avanço cranial da tuberosidade da tíbia onde a média do ângulo entre tendão patelar e platô tibial necessário para eliminar o deslocamento cranial da tíbia foi de 90±9° (APELT; KOWALESKI; BOUDRIEAU, 2007).

As vantagens da TTA incluem um procedimento menos invasivo e tecnicamente menos exigente que outras osteotomias tibiais e a possibilidade de tratamento simultâneo da luxação patelar (YEDON; FITZPATRICK; KOWALESKI, 2010), tempo de cirurgia mais curto e baixa morbidade pós-operatória (DAMUR, 2005). Desvantagens incluem a luxação patelar iatrogênica, necessidade de instrumental apropriado e alta taxa de lesão meniscal tardia. Stein e Schmoekel (2008) relataram em estudo realizado em 70 pacientes submetidos a cirurgia de ATT, com acompanhamento de 12 meses pós operatório, como complicação pós operatória mais frequente a lesão meniscal tardia. Steinberg et al. (2011) observou taxa de 9,6% (104 cães) de lesão meniscal tardia em cães submetidos a ATT em estudo retrospectivo. Por ser uma técnica nova, os verdadeiros benefícios e complicações ainda são considerados (YEDON; FITZPATRICK; KOWALESKI, 2010).

2.6 TÉCNICA DE AVANÇO DA TUBEROSIDADE DA TÍBIA (ATT)

A ATT foi desenvolvida por Montavon, Damur e Tepic (2002) como técnica de estabilização dinâmica para joelhos com RLCCr como alternativa à TPLO. Consiste em teoria biomecânica onde a somatória das forças na articulação femorotibial está direcionada paralelamente ao ligamento patelar. De acordo com esta teoria, o

deslocamento tibial cranial depende do ângulo entre o platô tibial e o ligamento patelar. Ainda segundo a teoria, a resultante das forças articulares está paralela ao ligamento patelar. Portanto, se o ligamento patelar estiver perpendicular ao platô tibial, não há força resultante na articulação (MONTAVON; DAMUR; TEPIC, 2002). Durante a fase de sustentação do passo onde o ângulo de extensão do joelho é de 135° , o angulo entre o ligamento patelar e o platô tibial é de aproximadamente 105° (MONTAVON; DAMUR; TEPIC 2002; DENNLER et al., 2006; KIM et al., 2008). Estudos *ex vivo* e *in vivo* tem demonstrado que a ATT estabiliza a articulação do joelho durante o apoio fisiológico ao passo em joelhos com RLCCr. Este mecanismo modifica a geometria da articulação femorotibial e reduz os efeitos de deslizamento cranial da tíbia ao passo (HOFFMAN, et al., 2006; APELT; KOWALESKI; BOUDRIEAU, 2007; LAFAVER et al., 2007). Consequentemente, realizando-se a redução deste angulo para 90° consegue-se a estabilização da articulação do joelho com RLCCr. Esta conformação anatômica pode ser alcançada através da técnica de avanço da tuberosidade tibial (MONTAVON; DAMUR; TEPIC, 2002).

2.6.1 Indicações da técnica de avanço da tuberosidade tibial

Segundo Vezzoni et al. (2008) a técnica de ATT não é recomendada para cães com ângulo do platô tibial maiores que 27° corroborando com Ferrigno et al. (2009) que relata em estudo clínico de rotina hospitalar que a técnica tem resultados mais satisfatórios em pacientes com angulo do platô tibial (APT) até 24°, apesar de outros autores realizarem a técnica com qualquer ângulo. Casos com ângulo do platô tibial excessivos não permitem técnica de ATT pois o tamanho dos implantes é limitado para obter o ângulo de 90° entre o platô tibial e o ligamento patelar. Além disso ocorre deformação conformacional da articulação do joelho com ângulo excessivo que a coloca em um ângulo de hiperextensão relativa apesar do próprio membro não estar na posição estendida (BOUDRIEAU, 2009). A técnica requer exames radiográficos pré-operatórios adequados, preferencialmente sob sedação, para mensuração correta da inclinação do platô (MONTAVON; DAMUR; TEPIC, 2002). Segundo Reif et al. (2004) em estudo *in vitro*, o mau posicionamento do membro

altera a imagem radiográfica do platô tibial e consequentemente o valor do APT, podendo acarretar erro na escolha da técnica adequada para correção da RLCC.

2.6.2 Implantes utilizados na técnica de avanço da tuberosidade tibial

O desenho original do implante de ATT inclui placa em banda de tensão posicionada no aspecto medial da tíbia (tamanhos variando de 2 a 8 furos na região da crista da tíbia), espaçador na região proximal da osteotomia para avanço da tíbia (3, 6, 9, 12 e 16 mm), “garfo“ de fixação para placa na região da crista tibial (2 a 8 dentes) e parafusos para manter a placa fixa na diáfise tibial (MONTAVON; DAMUR; TEPIC, 2002). Segundo Bisgard et al. (2011) este sistema de implantes tem desvantagens. O uso do “garfo“ com a placa em banda de tensão traz transtornos em relação a necessidade de grande estoque de implantes uma vez que apresenta grande variedade de tamanhos.

Autores relatam falhas graves em relação a quebra do “garfo“ e da crista tibial na região do “garfo“ acarretando resultados clínicos ruins (HOFFMAN et al., 2006; LAFAVER et al., 2007; VOSS et al., 2008).

Como alternativa para minimizar complicações inerentes aos implantes inicialmente propostos e facilitar o procedimento cirúrgico, Lins et al. (2009) descreveu nova técnica para fixação da tuberosidade tibial na técnica de ATT por meio de parafuso cortical cranial a tuberosidade tibial obtendo bons resultados comprovados por meio de ensaio biomecânico *ex vivo.* Também com intuito de minimizar as complicações e melhorar o resultado final da cirurgia de ATT, uma nova placa foi desenhada, a X-Gen[10] Securos® . A nova placa utiliza 2 ou 3 parafusos para fixar a região da tuberosidade tibial em substituição ao “garfo”. As vantagens desta placa em relação à placa convencional de ATT são várias, facilidade de contorno e moldagem e maior flexibilidade quanto ao posicionamento na crista tibial (BISGARD et al., 2011).

O planejamento pré-operatório, seleção do tamanho da placa, espaçador, acesso e osteotomia são idênticos para placas convencionais de ATT e placas fixas por

[10] Securos®, Fiskdale, MA

parafusos. Uma placa de ATT convencional com 5 furos tem tamanho similar a placa fixa por 2 parafusos na tuberosidade tibial e a placa convencional com 7 furos é similar a placa Fixa com 3 parafusos na tuberosidade tibial (BISGARD et al., 2011).

2.6.3 Planejamento cirúrgico pré-operatório da técnica de avanço da tuberosidade tibial

Para a realização da técnica de ATT é necessário planejamento pré-operatório minuscioso. A avaliação pré-operatória tem como objetivo principal determinar o ângulo de inclinação do platô tibial (APT) e o tamanho adequado dos implantes a serem utilizados com auxílio de moldes em transparências (FERRIGNO et al., 2009).

A mensuração do ângulo do platô tibial foi descrita por Slocum e Devine (1983) e é feita baseada em imagem radiográfica médio-lateral da tíbia do membro acometido, com feixe radiográfico centralizado no joelho e angulação em 135° (HOTTINGER et al., 2006) em posicionamento lateral perfeito (confirmado pela sobreposição dos côndilos femorais e fabelas). É traçada uma linha reta do centro do tarso até a eminência intercondilar. Após, uma nova linha da extremidade cranial a extremidade caudal da superfície articular proximal da tíbia. Por fim, uma terceira linha é traçada perpendicular ao eixo mecânico da tíbia no ponto de transecção das duas primeiras linhas. O ângulo do platô tibial é formado pela junção da segunda e terceira linhas (SLOCUM; DEVINE, 1983).

Uma transparência padronizada pode ser utilizada para planejar o avanço necessário da tuberosidade tibial até o ligamento patelar alcançar a posição perpendicular ao platô tibial na posição de apoio (135° de extensão do joelho) e para determinação do tamanho da placa de modo a cobrir toda extensão da tuberosidade tibial (LAFAVER et al., 2007).

2.6.4 Técnica cirúrgica de ATT

O procedimento cirúrgico da ATT consiste em osteotomia longitudinal caudal a tuberosidade tibial, espaçador de tamanho previamente planejado é implantado no ponto proximal da osteotomia para avanço e fixação da tuberosidade tibial na posição cranial. Uma placa óssea em banda de tensão é aplicada na face medial da tíbia e enxerto autógeno ou enxerto ósseo alógeno é colocado no defeito resultante para acelerar a cicatrização óssea (MONTAVON; DAMUR; TEPIC, 2002).

Após tricotomia o paciente é colocado em decúbito dorsal e realizada anti sepsia de rotina. O acesso cirúrgico é realizado pela abordagem craniomedial a articulação do joelho extendendo-se da região proximal da patela até o terço médio da tíbia. Realizada divulsão do subcutâneo é feita incisão do periósteo paralela a tuberosidade tíbial extendendo-se distalmente. O periósteo é elevado, a tuberosidade tibial é exposta e realiza-se marcação da osteotomia com bisturi elétrico (Figura 1A e 1B). Com auxílio de broca 2,0 mm e perfuratriz, são realizados orifícios na crista da tíbia com auxílio de guia específico de ATT. Perfura-se inicialmente o orifício distal, em seguida o proximal, o guia é mantido com travas e os orifícios intermediários são realizados. (Figura 1C) Em seguida, a osteotomia (50%) em sentido disto-proximal é realizada na tuberosidade tibial, respeitando-se os orifícios do “garfo“ (1D). Após, com auxílio de recalcador específico (1E) a placa é fixa com o “garfo” na tuberosidade da tíbia (Figura1F). O corte é finalizado, respeitando-se a superfície articular proximal da tíbia. Com auxílio de uma manopla (1G) realiza-se o avanço cranial da tuberosidade tibial e o espaçador é posicionado na região proximal da osteotomia (1H). O espaçador é fixo com parafuso 2,0 mm no orifício caudal, em seguida a placa é fixa na diáfise com parafusos 2,7 mm e por fim é colocado o parafuso 2,0 mm da “gaiola“ na região da tuberosidade da tíbia. Todos os parafusos são colocados após procedimento de perfuração com broca de tamanho adequado, mensuração da profundidade e macheamento. Ao término da fixação dos implantes é possível o uso de enxerto esponjoso autólogo (Figura 1I).

Figura 1 - Técnica cirúrgica de Avanço da Tuberosidade Tibial (A) Acesso caniomedial do joelho com elevação do periósteo da tuberosidade tibial e marcação do posicionamento da placa convencional de ATT com bisturi elétrico. (B) Marcação dos orifícios do “garfo“ e da osteotomia na tuberosidade tibial (C) Travas na guia de perfuração dos orifícios do “garfo“ na tuberosidade tibial. (D) Osteotomia parcial com início na região distal da tuberosidade tibial. (E) Fixação da placa com “garfo“ na tuberosidade tibial com auxílio de recalcador. (F) Placa fixa na tuberosidade tibial. (G) Após completar osteotomia proximal da tuberosidade tibial, insere-se manopla de avanço da tuberosidade tibial. (H) Espaçador posicionado na região proximal da osteotomia e fixação da placa convencional de ATT na região diafisária tibial (I) Aspecto final da cirurgia com enxerto esponjoso autólogo na região da osteotomia

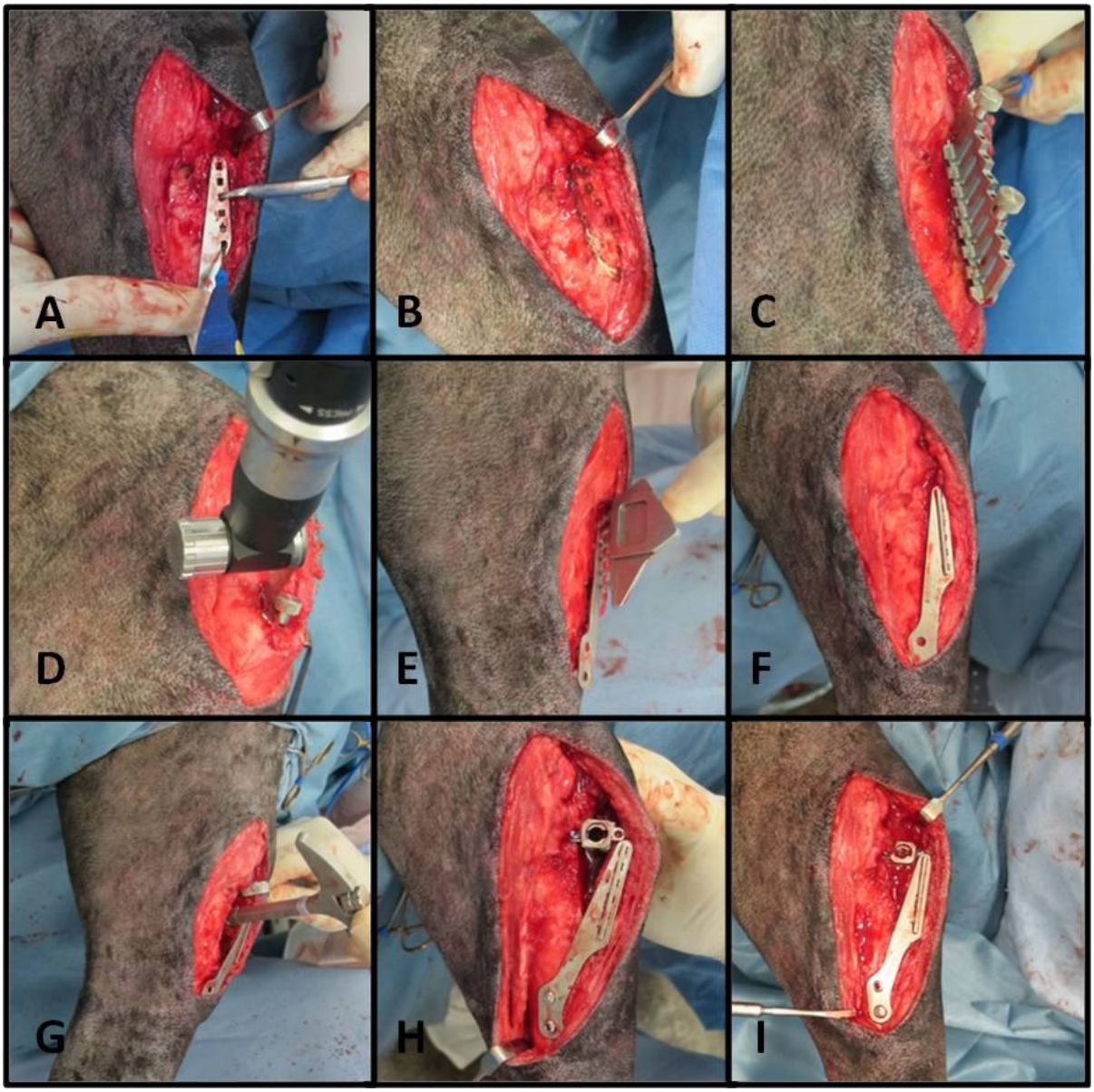

Fonte: Ito, K. C. (2012)

A técnica de ATT foi originalmente descrita com a colocação de enxerto autólogo esponjoso no local da osteotomia (MONTAVON; DAMUR; TEPIC, 2002). O uso de enxertos ósseos é indicado desde os primeiros relatos da técnica de ATT, frente ao espaço significativo entre os fragmentos ósseos criado com o avanço da tuberosidade tibial, entretanto, Guerreiro et al. (2011), relatou em estudo prospectivo que não houve diferença estatística no tempo de cicatrização óssea da tuberosidade tibial de cães pós procedimento de ATT em grupos tratados com e sem enxerto de osso esponjoso autógeno. A justificativa do autor é que após osteotomia, imediatamente há formação de hematoma que contribui com fatores de crescimento que estimulam angiogênese e formação de osso. As osteotomias tibiais realizadas na técnica de ATT são imediatamente estabilizadas com placa criando ótimas condições para cicatrização óssea (GRIFFON, 2005). Bisgard et al. (2011) realizou trabalho clínico prospectivo onde comparou dois diferentes tipos de placas de ATT (convencional e fixa por parafusos) e grupos com e sem enxerto de osso esponjoso. Observou que o enxerto esponjoso acelera o processo cicatricial da osteotomia de avanço tibial entretanto, não apresenta diferença significativa na redução da taxa de complicações inerentes a técnica de ATT. Recentemente aloenxertos estão sendo utilizados (LAFAVER et al., 2007). Na ATT o enxerto autólogo é coletado da osteotomia da crista tibial ou do côndilo femoral ipsilateral (LAFAVER et al., 2007).

2.6.5 Complicações inerentes a técnica de avanço da tuberosidade tibial

Complicações pós-operatórias são definidas como quaisquer acontecimentos inesperados que ocorreram após a cirurgia. Complicações maiores no pós operatório da técnica de ATT são aquelas que necessitam de segunda intervenção cirúrgica e complicações menores são aquelas que não necessitam de intervenção cirúrgica adicional como parte do tratamento (LAFAVER et al., 2007; WOLF et al., 2012)

Embora ocorram complicações inerentes a ATT, a maioria delas são consideradas menores e não exigem um segundo procedimento cirúrgico para resolvê-las, estudos referem taxas de complicações menores na faixa de 25 a 59% (LAFAVER et

al., 2007; HOFFMAN et al., 2006; VOSS et al., 2008; WOLF et al., 2012). Kemper et al., (2011) relatou em seu estudo 7% de complicações maiores, índice abaixo dos trabalhos prévios que giram em torno de 12 a 20% (HOFFMAN et al., 2006; LAFAVER et al., 2007, STEIN; SCHMOEKEL, 2008; VOSS, et al., 2008; WOLF et al., 2012). Dentre complicações associadas a ATT estão falha do implante, fratura da tuberosidade tibial, luxação medial da patela, lesão do ligamento cruzado caudal devido ao avanço excessivo e lesão meniscal subseqüente (DAMUR, 2005; HOFFMAN et al., 2006; BOUDRIEAU, 2009). Falha do implante é relatado em 1 a 5% dos membros operados, foi atribuído a erro de técnica ou desenho inicial do implante que foi considerado fraco, o implante tem sido subsequentemente modificado. Atividade excessiva no período pós-operatório também tem sido causa de falha do implante. Ruptura parcial do ligamento cruzado caudal foi diagnosticada quatro meses após cirurgia em um cão a que foi atribuída a excessivo avanço da tuberosidade tibial (DAMUR, 2005).

A lesão de menisco ocorreu em um estudo, onde sete dos 24 casos com menisco medial intacto durante a cirurgia apresentaram lesão posteriormente (BOUDRIEAU, 2005). É difícil averiguar de forma precisa se a lesão ocorreu após a cirurgia de ATT, se a lesão de menisco foi resultado de biomecânica desfavorável se a lesão de menisco não foi vista na primeira cirurgia ou se a lesão do menisco foi causada por avanço insuficiente da tuberosidade da tíbia após a ATT. Lafaver, et al. (2007) observou lesão de menisco medial em 6,1% de 114 joelhos submetidos a técnica de ATT, e em acompanhamento pós operatório de joelhos com ruptura cujos meniscos apresentavam-se íntegros observou lesão de menisco tardia em 21,7% dos casos. Segundo autor, baseado na alta frequência de lesão meniscal tardia a liberação do menisco em joelhos com menisco íntegro a serem submetidos a técnica de ATT é indicada. Dymond, et al. (2010) relata que a técnica de liberação de menisco tem sido utilizada, entretanto, permanece controversa devido importante função desempenhada pelo menisco. Em seu estudo, a taxa de lesões meniscais tardia girou em torno de 13,8% nos pacientes que apresentavam menisco intacto no procedimento cirúrgico. Segundo Kemper et al., (2011) a liberação de menisco não é garantia para ausência de complicações subsequentes associadas ao menisco

Stein e Schmoekel (2008) descreveram complicações pós operatórias a curto e longo prazo em 70 joelhos com ATT e encontraram como complicação maior e mais

frequente a lesão de menisco pós operatória (8%), em segundo fratura da crista tibial (4%), além de seroma, infecções bacterianas superficiais de pele em menor número que foram solucionadas com bons resultados. Corroborando com Stein e Schmoekel (2008), Dymond et al. (2010) realizaram ATT em 92 joelhos caninos e observaram complicações menores em 29% dos casos e complicações maiores, como lesão de menisco e fratura da crista tibial, em 6,5% dos casos.

Lafaver et al. (2007) em estudo em cães com RLCCr tratados com a técnica de ATT (114 joelhos com RLCCr) observaram complicações em 31,5% dos pacientes sendo 12.3% complicações maiores que necessitaram nova intervenção cirúrgica e 19,3% complicações menores.

Hoffmann et al. (2006) realizou estudo retrospectivo envolvendo 65 joelhos de cães submetidos a ATT e observou taxa de complicação de 59% entre maiores e menores, sendo a maioria delas menores.

2.6.6 Resultados clínicos da técnica de avanço da tuberosidade tibial

Estudo prospectivo clínico de 40 joelhos caninos com RLCCr tratados com ATT, demonstrou a média do pico da força vertical de 34% do peso corporal no período pré-operatório e dobrou para 64% do peso corporal no final do exame realizado entre 4 e 12 meses após a cirurgia (DAMUR, 2005). Esse valor ainda é significativamente menor que a média do pico da força vertical de 74% em um cão clinicamente normal. Em trabalho retrospectivo, 38 de 40 proprietários (95%) ficaram satisfeitos com os resultados em longo prazo da ATT e a impressão clínica da avaliação do autor foi que a recuperação pós-operatória com a técnica foi satisfatória (BOUDRIEAU, 2005).

Hoffman et al. (2006) em estudo com acompanhamento de 24 semanas de pacientes que realizaram a técnica de ATT , através de avaliação subjetiva de proprietários, obteve resultados gerais do procedimento como bom ou excelente em 90% dos casos. Stein e Schmoekel (2008) em acompanhamento de 12 meses obtiveram resultado excelente por 65% dos proprietários e bom por 28% deles.

Dymond et al. (2010) em estudo com 92 joelhos de cães submetidos a TTA obteve avaliação ótima dos proprietários quanto a melhora clinica do paciente em 87% com acompanhamento de 8 semanas.

3 OBJETIVO

O estudo tem como objetivo comparar a resistência promovida por dois diferentes tipos de placa de ATT, as convencionais[11] - Securos® (fixas por “garfo“ na região da tuberosidade) e as X-Gen[12] - Securos® (placas fixas por parafusos) em osteotomias na tuberosidade da tíbia por meio de ensaio biomecânico de tração, após o procedimento de avanço cranial da tuberosidade da tíbia.

[11] Securos®, Fiskdale, MA

[12] Securos®, Fiskdale, MA

4 JUSTIFICATIVA

A técnica de avanço da tuberosidade tibial tem sido muito utilizada na correção da ruptura do ligamento cruzado cranial por ser promissora com excelentes resultados clínicos. Frente a isso avaliar a resistência da fixação dos implantes visa determinar o tipo de implante que promove maior resistência e reduzir o índice de complicações inerentes a falha do implante.

5 HIPÓTESE

A hipótese do estudo é que existe diferença na resistência a tração, após procedimento de ATT, da tuberosidade tibial fixa por “garfo” quando comparada a tuberosidade fixa por parafusos.

6 LIMITAÇÕES DO ESTUDO

As limitações do estudo são:

- Ensaio biomecânico *ex vivo* em membros pélvicos dissecados de cães.
- Força de tração aplicada sobre os corpos de prova no ensaio biomecânico proposto não mimetiza o apoio do cão, pois foi aplicada de forma contínua não cíclica.

Material e método

7 MATERIAL E MÉTODO

Os ensaios biomecânicos foram realizados no Setor de Biomecânica do Laboratório de Ortopedia e Traumatologia Comparada do Departamento de Cirurgia da Faculdade de Medicina Veterinária e Zootecnia da Universidade de São Paulo (FMVZ-USP).

O trabalho foi submetido e aprovado pela Comissão de Ética no Uso de Animais da FMVZ-USP e protocolado sob o número 1933/2010.

7.1 CRITÉRIOS DE INCLUSÃO

Foram utilizados membros pélvicos de cadáveres de cães com idade entre dois e sete anos e peso corporal entre 20 e 30 kg. Não foram utilizadas tíbias de animais com histórico ou diagnóstico de doença óssea ou nutricional, fraturas da tuberosidade tibial consolidadas a menos de dois anos e histórico de artroplastia com transposição da tuberosidade da tíbia. Não foram utilizadas peças com ângulo do platô tibial maior ou igual a 25 graus e peças cujas tíbias não permitiam placas de cinco furos ou dois parafusos (fixação na tuberosidade tibial) ou espaçador de 9 mm.

7.2 CORPOS DE PROVA

Foram utilizados 10 pares de membros pélvicos de cadáveres provenientes do Serviço de Patologia da FMVZ-USP e da Organização Não Governamental União Internacional Protetora dos Animais (ONG-UIPA) de cães que vieram a óbito por razões independentes deste estudo, totalizando 20 peças. As peças foram coletadas imediatamente após a morte dos animais por desarticulação coxofemoral. Foram realizadas radiografias das tíbias em projeção médio lateral (sobreposição dos côndilos femorais e fabelas) com o ângulo do joelho em 135° e a articulação do tarso

em 90° para cálculo do ângulo do platô tibial, conforme metodologia estabelecida por Slocum e Devine (1983) (Figura 2), e para cálculo do tamanho do implante. As radiografias foram avaliadas quanto a doença óssea ou nutricional, fraturas da crista da tíbia, sinais de artroplastia ou osteotomia da tuberosidade da tíbia. Após remoção de tecidos moles estas foram armazenadas em freezer convencional, com temperatura de -20° Celsius (PARK et al., 2009; GOH et al., 2010; JUNG et al., 2011). As peças foram armazenadas em embalagens plásticas com dimensões de 50 centímetros de altura e 30 centímetros de largura. Em cada embalagem foi acondicionado um par de membros (fêmur e tíbia direita e esquerda do mesmo animal) em sacos plásticos idênticos transparentes com identificação da idade, sexo, raça, peso, ângulo do platô tibial do cão proveniente feita com caneta permanente resistente a água.

Figura 2 - Cálculo do ângulo do platô tibial segundo Slocum e Devine (1983). (A) Linha reta do centro do tarso até a eminência intercondílea (eixo mecânico). (B) Extremidade cranial a extremidade caudal da superfície articular proximal da tíbia. (C) Linha sobre a superfície articular proximal da tíbia (D) Linha perpendicular ao eixo mecânico da tíbia no ponto de transecção com o platô tibial. O ângulo do platô tibial é formado com a junção das linhas B e C

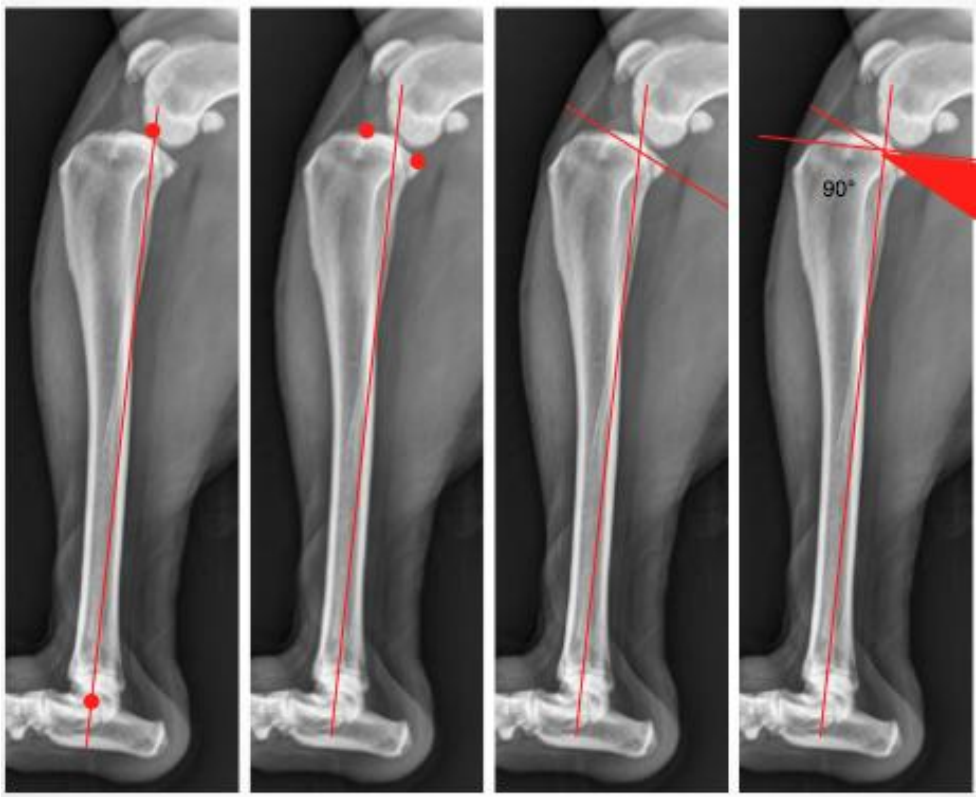

Fonte: Caquias, D. F. I. (2011)

7.2.1 Preparo dos corpos de prova

As peças obtidas foram coletadas até uma hora após o óbito, incluíam fêmur, tíbia, cápsula articular do joelho, ligamento patelar, patela e tendão do quadríceps do membro pélvico direito e esquerdo do mesmo animal. Realizada incisão cutânea na face lateral do membro pélvico com bisturi (lamina 22), desde a articulação coxo femoral até o maléolo medial da tíbia, a incisão prosseguiu circulando a articulação tíbio társica e a articulação coxo femoral. Em seguida após incisão de musculatura, foi realizada artrotomia das articulações tíbio társica e coxofemoral com auxílio de uma tesoura *Mayo* curva ponta romba. Com o mesmo instrumento foi realizada divulsão e desinserção da musculatura da tíbia e do fêmur até a articulação do joelho, que foi cuidadosamente dissecada, preservando-se a cápsula articular, o ligamento patelar, patela e tendão do quadríceps. As peças foram limpas, removendo-se periósteo de forma a reduzir o volume de tecidos moles aderidos para armazenamento das peças. Estas foram lavadas com solução de cloreto de potássio a 0,9%, armazenadas e identificada conforme já descrito.

7.3 IMPLANTES UTILIZADOS NA TÉCNICA DE AVANÇO DA TUBEROSIDADE TIBIAL

Foram utilizados neste estudo implantes da marca Securos® (Figura 3), sendo 10 placas de ATT convencionais[13] para “garfos“ de 5 pontas, 10 placas de ATT fixas por parafusos (X-Gen[14]), 10 “garfos“ com 5 pontas, 20 “gaiolas“ espaçadoras de 9 mm e parafusos de aço de 2,0 e 2,7 mm. Todos os implantes, com exceção dos parafusos 2,7 mm que eram de aço 316L, apresentavam composição de liga de titânio.

[13] Securos®, Fiskdale, MA
[14] Securos®, Fiskdale, MA

Figura 3. Placa convencional de ATT[15] - Securos® (esquerda) e placa de ATT fixa por parafusos - X-Gen[16] - Securos® (direita)

Fonte: Ito, K. C., 2011

7.4 PLANEJAMENTO CIRÚRGICO PRÉ-OPERATÓRIO DA TÉCNICA DE AVANÇO DA TUBEROSIDADE TIBIAL

Foram realizadas radiografias de todas peças anatômicas (terço distal do fêmur, tíbia e tarso) em projeção crânio caudal e médio lateral perfeita (com sobreposição dos côndilos femorais e fabelas) e mensurado ângulo do platô tibial conforme descrito por Slocum e Devine (1983). Foram utilizadas somente peças cujas tíbias apresentavam APT até 24° e compatíveis com placas de ATT convencionais para “garfos“ com 5 pontas ou placas fixas por 2 parafusos e espaçador de 9 mm.

[15] Securos®, Fiskdale, MA
[16] Securos®, Fiskdale, MA

7.5 TÉCNICA CIRÚRGICA DE AVANÇO DA TUBEROSIDADE TIBIAL

Uma vez congeladas, as peças foram descongeladas somente uma vez para realização da técnica de colocação dos implantes e em seguida foram submetidas ao ensaio biomecânico.

Foi realizada ostectomia transversal da diáfise tibial e femoral 15 centímetros distal a superfície articular do joelho, removendo-se a região proximal do fêmur e distal da tíbia. As peças foram submetidas a colocação dos implantes obedecendo à regra, tíbias direitas com placas convencionais fixas por “garfo” e tíbias esquerdas do mesmo doador com placas fixas por parafusos (Figura 4). A comparação entre pares de perna do mesmo animal visa diminuir variáveis e obter resultados estatísticos mais fidedignos uma vez que, apesar de existirem cães perfeitamente simétricos, esta assimetria não apresenta diferença estatística quando comparados em relação ao movimento e ao pico de força vertical (BUDSBERG et al., 1993; GILLETTE; ZEBAS, 1999)

Para a colocação dos implantes na tíbia direita, foi necessário material específico para técnica de ATT (Figura 5). A tíbia foi fixa em morsa com face medial voltada para cima. Realizada a marcação da osteotomia longitudinal na tuberosidade da tíbia com bisturi elétrico, a osteotomia parcial (50% do comprimento total do corte) no sentido disto-cranial da tuberosidade da tíbia foi realizada. Em seguida, foram perfurados orifícios com broca 2,0 mm e auxílio do guia específico para colocação do “garfo” e fixação da placa na região da tuberosidade tibial. A placa foi fixa com “garfo” na região da crista da tíbia com auxílio de martelo e recalcador específicos. Após a fixação da placa na tuberosidade tibial o corte longitudinal da crista da tíbia foi completo com auxílio de serra oscilatória a bateria de forma a manter precisão do corte da região distal para proximal. Posteriormente, o espaçador foi implantado entre a tuberosidade da tíbia e a tíbia na região proximal do corte e foi fixa por com parafuso 2,0 mm no orifício da alça caudal do espaçador no sentido da cabeça da fíbula. Após posicionamento do espaçador a placa foi fixa na região distal por dois parafusos 2,7 mm. Por fim, o espaçador foi fixo pelo segundo parafuso 2,0 mm na região da crista tibial. Todos os parafusos foram colocados obedecendo ao procedimento convencional de perfuração com broca de tamanho adequado para

cada parafuso, mensuração da profundidade e macheamento. Foi realizada mesma técnica já descrita para avanço da tuberosidade tibial (MONTAVON; DAMUR; TEPIC, 2002) com exceção do diâmetro dos parafusos do espaçador. A técnica original preconiza uso de parafusos 2,4mm e neste estudo foi padronizado parafuso 2,0mm.

A colocação da placa de ATT fixa por parafusos, foi realizada na tíbia esquerda do mesmo doador. O procedimento é semelhante a colocação da placa convencional, com exceção da fixação da placa na região da tuberosidade tibial que é feita por parafusos ao invés do garfo. Foi realizada marcação da osteotomia longitudinal na região da crista da tíbia com bisturi elétrico, em seguida, a osteotomia parcial (50%) da tuberosidade da tíbia com serra oscilatória a bateria. Com 50% do corte feito, foi fixa a placa na região da crista da tíbia com 2 parafusos 2,0 mm. Após fixação da placa na região da crista da tíbia, o corte longitudinal foi completo. Posteriormente, o espaçador foi implantado entre a crista da tíbia e a tíbia na região proximal do corte semelhante a placa convencional. Após o posicionamento do espaçador a placa foi fixa na região distal por dois parafusos 2,7 mm. Por fim, a gaiola foi fixa pelo segundo parafuso 2,0 mm na região da crista tibial. A técnica original preconiza uso de parafusos 2,4mm no espaçador e na placa na região da crista, neste estudo foram utilizados de forma padrão parafusos 2,0mm.

Figura 4 – Corpos de prova preparados para ensaio sendo a esquerda com placa fixa por parafusos e a direita com placa fixa por “garfo“

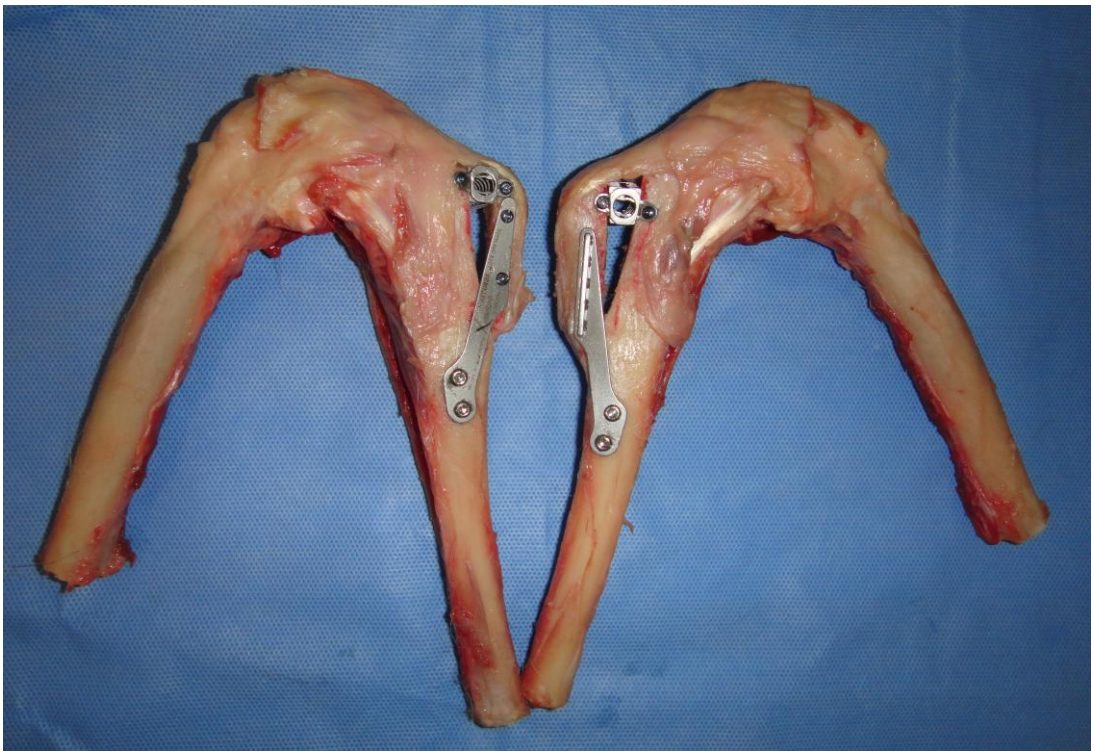

Fonte: Ito, K. C. (2012)

Figura 5 - Material específico necessário para colocação de placa convencional na técnica de avanço da tuberosidade tibial.

Fonte: Ito, K. C. (2012)

7.6 ENSAIOS BIOMECÂNICOS

Os ensaios biomecânicos foram realizados no Setor de Biomecânica do Laboratório de Ortopedia e Traumatologia Comparada do Departamento de Cirurgia da Faculdade de Medicina Veterinária e Zootecnia da Universidade de São Paulo sob orientação do Professor Doutor Cássio Ricardo Auada Ferrigno e co-orientação do tecnólogo em saúde e especialista em biomecânica do aparelho locomotor do Hospital das Clínicas da Faculdade de Medicina da Universidade de São Paulo, Sr. César Augusto Martins Pereira.

Foram realizados 34 ensaios piloto para adequação do dispositivo fixo a máquina e adequação da garra fixa ao ligamento patelar.

Este foi um ensaio *ex vivo* em tíbias de cadáveres de cães submetidas a teste mecânico de tração axial .

As tíbias em estudo foram submetidas a ensaio destrutivo até falha por soltura, quebra de implante ou quebra da crista , definido como ensaio de tração.

Os ensaios biomecânicos foram realizados utilizando-se máquina universal de ensaios mecânicos Kratos® modelo 5002, dotada de célula de carga de 3000N (300 kg) com uma velocidade de ensaio de 20 mm/min (Figura 6). O parâmetro força foi enviado ao computador IBM®-PC através de um sistema de aquisição analógica TRACOMP-W95 (TRCV61285) permitindo a gravação dos parâmetros e gráficos para posterior análise.

Figura 6 - Máquina universal de ensaios mecânicos Kratos® modelo 5002, dotada de célula de carga de 3000 N

Fonte: Ito, K. C. (2012)

7.6.1 Dispositivo para corpo de prova

O dispositivo tem função de manter fêmur e tíbia fixos e o joelho em ângulo de 135° considerado ângulo de apoio fisiológico do cão em estação (HOTTINGER et al., 1996), é composto por garra tubular presa na posição vertical para fixação do fêmur por meio de parafusos e outra garra circular idêntica e oblíqua a 135° da primeira para a fixação da tíbia (Figuras 7 e 8). Uma terceira garra (Figura 9) foi conectada a parte móvel da máquina de ensaios. Esta garra móvel conectava-se ao ligamento

patelar da peça a ser submetida ao ensaio por meio de quatro cabos de aço de 1 mm de diâmetro e transmitia a força de tração na região da osteotomia da crista tibial.

Figura 7 - Desenho esquemático do dispositivo planejado para ensaios de tração

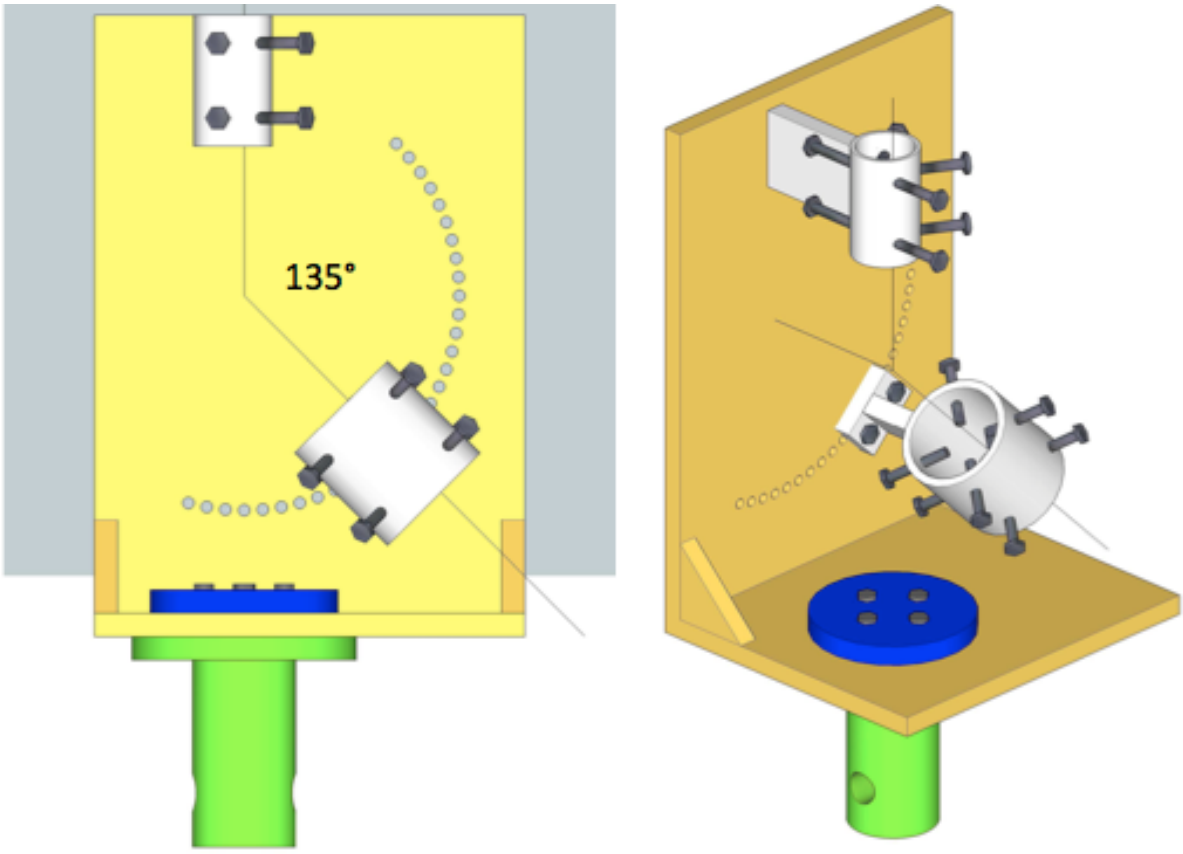

Fonte: Pereira, C. A. M. (2011)

Figura 8 - Dispositivo utilizado para ensaios de tração após usinagem



Fonte: Ito, K. C. (2012)

Figura 9. Garra conectada a parte móvel da máquina de ensaio e a quatro cabos de aço de 1mm fixos ao ligamento patelar. (A) Vista de cima. (B) Vista de baixo. (C) Vista lateral já acoplada a máquina de ensaios e aos cabos de aço



Fonte: Ito, K. C. (2010)

7.6.2 Descrição do ensaio biomecânico

As peças com os implantes foram mantidas refrigeradas a 4° Celsius 24 horas antes do momento do ensaio.

O fêmur direito foi fixo em sua diáfise na garra circular superior através de parafusos. A tíbia já com a placa fixa por garfo foi presa na garra circular inferior da mesma forma. A angulação do joelho foi mantida fixa em todos os ensaios em 135° (Figura 10). Uma terceira garra presa a quatro cabos de aço foi conectada a parte móvel da máquina de ensaios e os cabos fixos ao ligamento patelar (Figura 11) e submetido à força de tração de 20 mm/min transmitida a região da osteotomia da crista da tíbia até a falha (soltura dos implantes ou fratura da crista). Os parâmetros força e deformação foram enviados ao computador IBM®-PC através de um sistema de aquisição analógica TRACOMP-W95 (TRCV61285) permitindo a gravação dos parâmetros e gráfico para posterior análise.

O mesmo procedimento foi realizado com o membro esquerdo do mesmo animal cuja crista da tíbia foi fixa por placa presa por parafusos.

Os resultados foram avaliados comparativamente entre grupos para significância estatística utilizando teste t-pareado. Significncia estatística foi de $p \leq 0,05$.

Figura 10 – Corpo de prova fixo a máquina em ângulo fixo de 135°



Fonte: Ito, K. C. (2012)

Figura 11 - Imagem detalhada da colocação dos 4 cabos de aço na região do ligamento patela

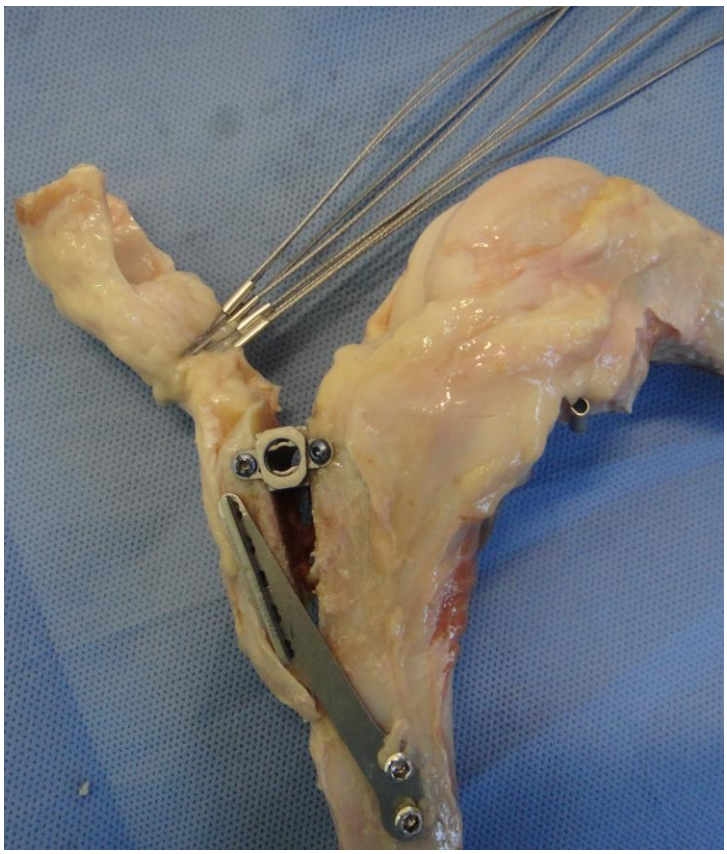

Fonte: Ito, K. C. (2012)

Resultados

8 RESULTADOS

Todos os cães doadores dos membros pélvicos utilizados neste estudo apresentavam maturidade esquelética segundo exame radiográfico e atendiam critérios de inclusão propostos. Raça. sexo, peso e idade dos animais doadores dos membros e força máxima de tração aplicada no segmento tuberosidade/ligamento patelar das tíbias direita e esquerda em cada ensaio estão descritas no quadro 1.

Para cada ensaio o programa da máquina Kratos gerou um relatório de ensaio com gráfico e dado numérico de força máxima atingida até falha (fratura da tuberosidade tibial ou falha do implante) totalizando 20 ensaios, 10 em cada grupo (Apêndices A a T).

Dentre as falhas observadas nos ensaios, nos membros pélvicos direitos, as tuberosidades fixas por garfo apresentaram dois casos de soltura do garfo (Figura 12A), sete casos de fratura longitudinal da crista ao longo do garfo de fixação (Figura 12B) e um caso de fratura transversa da tuberosidade tibial na região proximal do garfo (Figura 12C). Nas tuberosidades fixas por parafusos observou-se na região do parafuso proximal quebra da cabeça do parafuso em 3 casos e soltura do parafuso em 7 casos (Figuras 12D e 12E), fratura da crista na região do parafuso distal em 7 casos e soltura do parafuso nos outros 3 casos (Figura 12D, 12E e 12F).

Em todos os ensaios houve deslocamento proximal do espaçador, entretanto não houve soltura de seus parafusos de fixação.

8.1 ANÁLISE ESTATÍSTICA

Os dados da carga máxima até a falha apresentaram distribuição normal, confirmada através do teste de Kolmogorov-Smirnov. Foi então utilizado o teste paramétrico t-pareado, com o objetivo de determinar se há diferença estatísticamente significante entre os dois grupos (ao nível de significância de 0,05).

As análises foram realizadas com o programa GraphPad InStart.

A média da carga máxima até a falha foi de 128,70 Kg/F (mínimo 104,55 Kg/F e máximo 151,80 Kg/F) e de 141,99 Kg/F (mínimo 111,60 Kg/F e máximo 169,65 Kg/F) no grupo utilizando “garfo“ e parafusos respectivamente. O desvio padrão dos grupos “garfo“ e parafuso foi baixo, 12,99 e 17,21 respectivamente. Foi encontrada diferença significativa (p = 0,0309) entre as médias dos grupos (Quadro 2).

Quadro 1- Raça. sexo, peso e idade dos animais doadores dos membros e força máxima de tração aplicada no segmento tuberosidade/ligamento patelar das tíbias direita e esquerda em cada ensaio.

	Raça	Sexo	Peso	Idade	Força máxima aplicada (Kg/F) tíbia direita (placa e “garfo”)	Força máxima aplicada (Kg/F) tíbia esquerda (placa e parafuso)
Animal 1	Husky Siberiano	Fêmea	20 Kg	7 anos	104,55	126,90
Animal 2	Pitt Bull	Fêmea	25 Kg	5 anos	125,55	169,65
Animal 3	Sem raça definida (SRD)	Fêmea	23 Kg	3 anos	122,85	131,10
Animal 4	Rottweiller	Macho	30 Kg	5 anos	128,85	146,70
Animal 5	Pitt Bull	Macho	30 Kg	3 anos	140,55	160,80
Animal 6	SRD	Fêmea	22 Kg	6 anos	131,10	147,75
Animal 7	Rottweiller	Fêmea	25 Kg	2 anos	136, 95	153,90
Animal 8	Pitt Bull	Fêmea	28 Kg	5 anos	151,80	134,70
Animal 9	Labrador	Fêmea	30 Kg	7 anos	128,10	136,80
Animal 10	SRD	Macho	20 Kg	5 anos	116,70	111,60
Média			25,3 Kg	4,8 anos	128,70	141,99

Figura 12- Falhas observadas após ensaios de tração. (A) Soltura do “garfo“ na tuberosidade tibial. (B) Quebra da tuberosidade tibial na região da inserção do garfo. (C) Quebra transversal da tuberosidade tibial. (D) Quebra da cabeça do parafuso proximal e soltura do parafuso distal. (E) Quebra da cabeça do parafuso proximal e soltura do parafuso distal. (F) Soltura do parafuso proximal e quebra da tuberosidade no parafuso distal

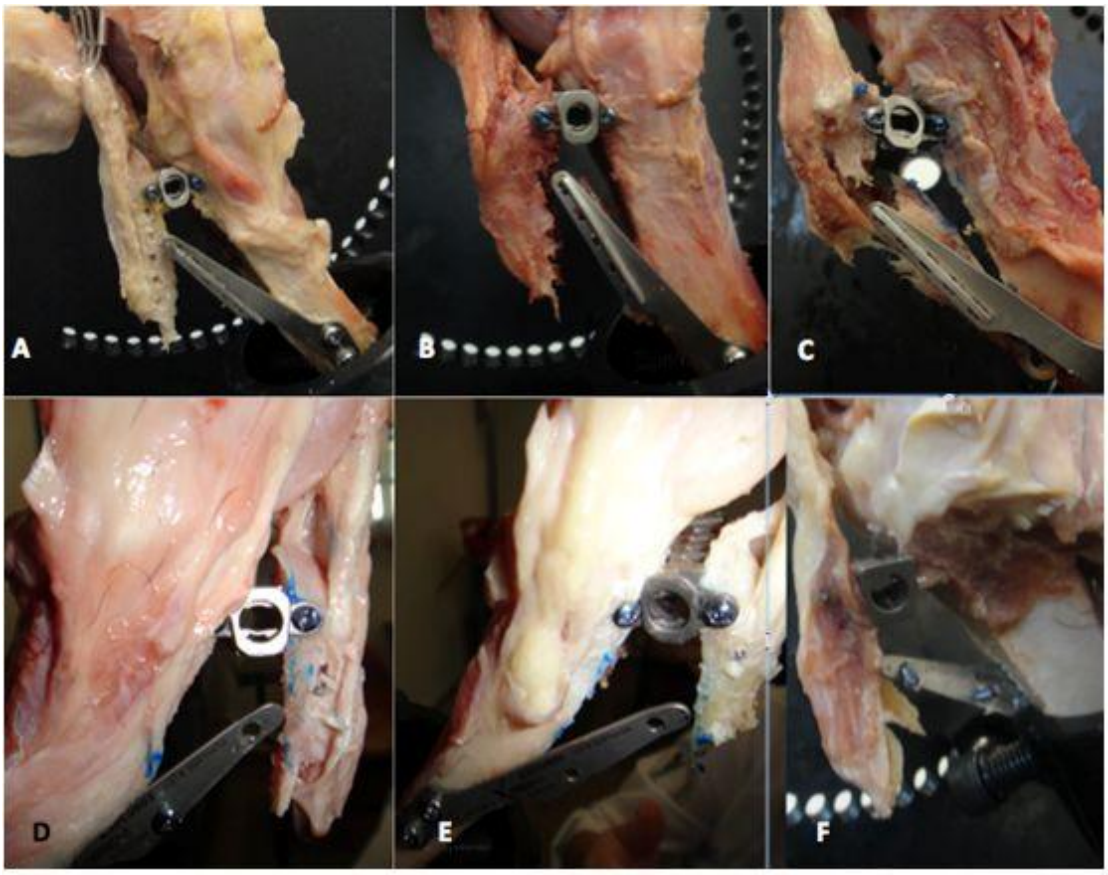

Fonte: Ito, K. C. (2012)

Quadro 2 – Número de amostras, força média de cada grupo, diferença entre médias, força mínima e máxima registrada em cada grupo, desvio padrão e valor de p.

	Grupo 1 (placa e garfo)	Grupo 2 (placa e parafuso)
Número de amostras	10	10
Força média	128,70 Kg/F	141,99 Kg/F
Diferença entre médias	13,29 Kg/F	
Força mínima	104,55 Kg/F	111,60 Kg/F
Força máxima	151,80 Kg/F	169,65 Kg/F
Desvio padrão	12,99	17,21
Valor de p (teste t-pareado)	0,0309	

Discussão

9 **DISCUSSÃO**

A escolha do tema proposto por este trabalho se deu com base em inúmeros estudos envolvendo ligamento cruzado de cães já descritos quanto a anatomia (ARNOCZKY; MARSHALL, 1977; ARNOCZKY; WARREN, 1988; DYCE; EVANS, 1993; VASSEUR, 1993; PAYNE; TOMLINSON, 1996; SACK; WENSING, 1997; DUELAND; SISSON; EVANS, 2005; ROOSTER; BRUIN; BREE, 2010), etiopatogenia (PEDERSEN et al., 1989; JOHNSON; JOHNSON, 1993; WHITEHAIR; VASSEUR; WILLITS, 1993; ARNOCZKY, 1993, 1996; FOSSUM, 1997; DUVAL et al., 1999; SELMI; PADILHA, 2001; LAMPMAN; LUND; LIPOWITZ, 2003; REIF; PROBST, 2004; ARAGON; BUDSBERG, 2005; ZELTZMAN, et al., 2005; CABRERA; OWEN; MUELLER, 2008; DOMM et al., 2008; COMERFORD; SMITH; HAYASHI, 2011; GRIESON; ASHER; GRAINGER, 2011), vascularização (ARNOCZKY, 1985), nutrição e biomecânica (HENDERSON; MILTON, 1978; SLOCUM; DEVINE, 1983; HULSE; BUTLER, 1983; TEPIC; DAMUR; MONTAVON, 2002; COOK, 2010). Além disso o tema é muito estudado por ser a causa mais comum de claudicação em cães (JOHNSON, AUSTIN, BREUR, 1994; CONZEMIUS et al., 2005), a afecção ortopédica mais comum do joelho canino (INNES et al., 2000; JOHNSON; HULSE, 2002; ARAGON; BUDSBERG, 2005) e a maior causa de doença articular degenerativa no joelho de cães (TIRGARI, 1978; BRINKER; PIERMATTEI; FLO, 1990; ELKINS, 1991; VASSEUR; BERRY, 1992; HULSE; JOHNSON, 2006; ARIAS; REZENDE; MELO, 2003; PIERMATEI; FLO; DeCAMP, 2006). Apesar de ser a afecção mais estudada atualmente, o tratamento ouro permanece incerto (BOUDRIEAU, 2009; FERRIGNO et al., 2009).

A investigação da resistência da nova placa de ATT, fixa por parafusos na tuberosidade tibial, em nosso trabalho, apresenta grande relevância e importância clínica pois, por ter sido comprovada resistência superior a placa convencional de ATT esta poderá ser utilizada com maior segurança uma vez que apresenta inúmeros benefícios quando comparada a placa de ATT convencional. Exemplos disso, a placa pode ser contornada perfeitamente ao longo de todo comprimento da tuberosidade tibial que reduz tempo e chance

de falha de implante, confere flexibilidade no posicionamento da tuberosidade tibial uma vez que pode ser movimentada sobre a crista com um parafuso fixo como pivô para melhor posicionamento e fixação da placa ao osso, não necessita de material específico para sua colocação; evidências observadas também por Bisgard et al. (2011) em trabalho clínico com este modelo de placa. O novo modelo de placa de ATT fixa por parafusos necessita menor número de orifícios na tuberosidade tíbial, assim, reduz o potencial de estresse que pode predispor a fraturas. Em casos de necessidade de remoção de implantes o novo modelo também apresenta benefício uma vez que para remoção da placa é necessário somente a remoção dos parafusos que a fixam ao contrário da placa fixa com ”garfo” que acarreta maior dificuldade. O novo modelo fixo com parafusos elimina a necessidade de um grande estoque de implantes específicos (garfos de diferentes tamanhos) pois utilizam parafusos de tamanho similar tanto na fixação da tuberosidade tibial quanto na fixação do espaçador.

A velocidade de ensaio utilizada neste trabalho foi de 20 mm/minuto baseada em ensaio biomecânico similar (ETCHEPAREBORDE et al., 2010).

As peças neste estudo foram preparadas removendo-se pele, musculatura, periósteo, mantendo somente cápsula articular, ligamentos retinaculares, patela e ligamento patelar conforme descrito em outros trabalhos (APELT; KOWALESKY; BOUDRIEAU, 2007; ETCHEPAREBORDE et al., 2010) e submetidas a congelamento a -20°C até o momento do ensaio. Idealmente, as peças deveriam ser testadas imediatamente após óbito mas isso não foi possível. Vários estudos tem mostrado que estocagem de osso e ligamento patelar pode ser realizado em temperaturas entre 4°C e -80°C com mínimo efeito biomecânico negativo entretanto, a temperatura ideal ainda não foi estabelecida (JUNG et al., 2011). Esta temperatura foi baseada em estudos similares previamente realizados (DENNLER et al., 2006; APELT; KOWALESKY; BOUDRIEAU, 2007; LINS et al., 2009; PARK et al., 2009; ETCHEPAREBORDE et al., 2010; GOH et al., 2010; BUTLER et al., 2011; JUNG et al., 2011). As peças foram descongeladas somente uma vez até o momento do ensaio, entretanto, segundo Jung, et al. (2011) em trabalho biomecânico, concluiu que o congelamento e descongelamento do ligamento

patelar em humanos pode ser realizado em até 8 ciclos mantendo as propriedades biomecânicas do ligamento desde que armazenadas de forma apropriada.

Dentre resultados obtidos em nosso experimentos, a média da carga máxima até falha foi de 128,70 Kg/F (mínimo 104,55 Kg/F e máximo 151,80 Kg/F) e de 141,99 Kg/F (mínimo 11,60 Kg/F e máximo 169,65 Kg/F) no grupo utilizando “garfo“ e parafusos respectivamente. Etchepareborde et al. 2010 realizou ensaio biomecânico semelhante avaliando resistência a tração em osteotomias de tíbias utilizando técnica modificada semelhante a descrita por Maquet (1976), e observou resultados de resistência máxima próximos aos obtidos em nosso ensaio nos diferentes grupos. Lins et al., (2009) validou nova técnica de fixação para técnica de ATT com parafuso cortical em ensaio biomecânico semelhante e observou também forças de resistência máxima próximas ao de nosso estudo.

Ensaios biomecânicos vem sendo realizados com intuito de quantificar resultados que, antes, hipotéticos, se baseavam apenas em estudos clínicos (ARNOCZKY; TARVIN; MARSHALL, 1982; DOVERSPIKE et al., 1993; DUPUIS et al., 1994; CHAUVET et al., 1996; BONFIM; PACCOLA, 2000; INNES et al., 2000; MORRIS; LIPOWITZ, 2001; BOUDRIEAU, 2005; CONZEMIUS et al., 2005; DAMUR, 2005; HOFFMANN et al., 2006; BARAÚNA et al., 2007; TARTARUNAS et al., 2007; STEINS; SCHMOEKEL, 2008; VOSS, et al., 2008; GUERRERO et al., 2009; DYMOND; GOLDSMID; SIMPSON, 2010; BISGARD et al., 2011; KEMPER et al., 2011; STEINBERG et al., 2011). Entretanto é sabido que a avaliação biomecânica pode trazer informações importantes para estudos clínicos futuros. Os principais estudos biomecânicos realizados até então buscam avaliar implantes e eficácia de técnicas cirúrgica para tratamento de ruptura do ligamento cruzado cranial (ARNOCZKY; TORZILLI; MARSHALL, 1977; BUTLER et al., 1983; NAKAMURA; ELLIS; SEEDHOM, 1985; BULL; AMIS, 1998; KOKRON, 2000; HARPER et al., 2004; DENNLER et al., 2006; ROMANO et al., 2006; APELT; KOWALESKI; BOUDRIEAU, 2007; KIM et al, 2009; GUERRERO et al., 2009; LINS et al., 2009; ETCHEPAREBORDE et al., 2010; GUERRERO et al., 2011).

Existem limitações a serem citadas neste estudo. Os testes foram realizados com carga continua e unidirecional e não pôde reproduzir todas as forças que atuam normalmente nos implantes em um joelho *in vivo.* Infelizmente, resistência mecânica *in vivo* não pode ser realizada em animais e humanos, por isso estudos *ex vivo* são realizados e podem fornecer informações úteis quanto a resistência de implantes em estudos experimentais biomecânicos controlados como este. Para o objetivo proposto pelo estudo, a carga contínua mostrou-se eficaz e observarmos semelhanças nas complicações apresentadas em nossos estudos e estudos clínicos publicados (BISGARD et al., 2011). Ausência de musculatura adjacente também pode ser considerada como limitação do estudo uma vez que, a musculatura do quadríceps, é extremamente importante na flexão extensão do joelho, na estabilidade articular e é necessária para restringir a translação cranial tibial (NAKAMURA; ELLIS; SEEDHOM, 1985). Frente a estas limitações houve o cuidado de adequarmos e padronizarmos a maioria das variáveis nos grupos apresentados a fim de obtermos resultados mais criteriosos.

Experimentos em cadáveres, análises cinemática *in vivo* (HOTTINGER; DeCAMP; OLIVIER, 1996) e modelos teóricos têm contribuído para melhor compreensão da biomecânica do ligamento cruzado cranial e subsequentemente permitir o desenvolvimento de técnicas de osteotomia. Inúmeras técnicas foram desenvolvidas para tratamento de ruptura de ligamento cruzado cranial em cães, entretanto, ainda não foi estabelecida superioridade de alguma delas baseando-se em evidencias clinicas (MULLEN; MATHIESEN, 2009; SLOCUM; SLOCUM, 1993; SHIRES, 1993; KORVICK; JOHNSON; SCHAEFFER, 1994; HARARI, 1995; MOORE; READ, 1995; SANDMAN; HARARI, 2001; ARAGON; BUDSBERG, 2005, LAZAR et al., 2005; HOFFMANN et al., 2006; POZZI et al., 2006; LAFAVER et al., 2007; ZAMPROGNO, 2007; KIM et al., 2008; VOSS et al., 2008; DYMOND; GOLDSMID; SIMPSON, 2010; VAUGHAN, 2010; KEMPER et al., 2011; STEINBERG et al., 2011; WOLF et al., 2012). Diversos também são os trabalhos comparando biomecanicamente as técnicas, porém, os resultados são muito variados uma vez que, os protocolos experimentais também não são muito bem estabelecidos. Foi utilizado neste estudo protocolo baseado

em algumas características, quanto a metodologia, semelhantes aos ensaios realizados por Apelt, Kowaleski e Boudrieau (2007) e Lins et al. (2009).

Fêmur e tíbia foram colocados no dispositivo num ângulo fixo de 135° com objetivo de manter o membro na posição de apoio em estação, próxima do fisiológico no cão e por ser o ângulo preconizado para imagem radiográfica de planejamento para cirurgia de ATT corroborando com outros autores em ensaios biomecânicos (HARPER et al., 2004; APELT; KOWALESKY; BOUDRIEAU, 2007; GUERRERO et al., 2009; BUTLER et al., 2011)

Foram utilizados 10 pares de membros pélvicos de cadáveres de cães totalizando 20 peças, distribuídas em 2 grupos com 10 corpos de prova cada. O número de 10 corpos de prova por grupo foi obtido com base em trabalhos biomecânicos semelhantes (APELT; KOWALESKY; BOUDRIEAU, 2007; MILLER et al., 2008; GUERRERO et al., 2009; KIM et al., 2009, BUTLER et al., 2011).

Foram utilizados em nosso estudo parafusos 2,0 mm para fixação do espaçador e da placa fixa por parafusos discordando da técnica descrita originalmente (MONTAVON; DAMUR; TEPIC, 2002) que propõe parafusos 2,4 mm. Os parafusos 2,0 mm são utilizados na rotina cirúrgica do Hospital Veterinário da Faculdade de Medicina Veterinária e Zootecnia da Universidade de São Paulo e por isso foram utilizados também em nosso experimento. Apesar do diâmetro reduzido dos parafusos a placa fixa por eles promoveu resistência maior a conferida pela placa convencional de ATT.

No grupo tratado com as placas de ATT fixas por parafusos, foi observado falha do último parafuso com fratura da crista tibial em todos os casos (7/10 e 3/10 respectivamente) corroborando com resultados clínicos observados por Bisgard et al. (2011) que observaram dentre complicações em seu relato, 75% desta natureza.

No grupo tratado com placa de ATT convencional a falha mais comum observada em nosso trabalho foi a quebra da crista tibial ao longo da inserção do “garfo” (7/10), falha comum observada também por outros autores em estudos clínicos anteriores (HOFFMAN et al., 2006; LAFAVER et al., 2007; STEIN; SCHMOEKEL, 2008; VOSS et al., 2008). Acredita-se que a

falha na região da tuberosidade tibial na região da inserção do “garfo“ se dê por fragilidade causada pelos múltiplos orifícios do implante. Stein e Schmoekel (2008) alegam a fratura na região da crista causada por erro de técnica, causada por osteotomia da tuberosidade tibial estreita, o que não ocorreu em nosso trabalho.

O ensaio comparativo foi realizado entre membros pélvicos pertencentes ao mesmo cão doador uma vez que segundo autores (BUDSBERG et al., 1993; GILLETTE; ZEBAS, 1999) apesar de não existirem cães perfeitamente simétricos, comparando-se o movimento dos membros e valores de pico vertical, não existe diferença significativa entre eles, o que reduz as variáveis entre os corpos de prova.

O modelo fixo por parafusos também apresenta maior facilidade quanto a fixação na tuberosidade tibial uma vez que não necessita do guia especial para perfuração dos orifícios do “garfo“ bem como do recalcador para fixação do garfo e placa na tíbia.

O novo modelo de placa de ATT proposto apresentou resistência biomecânica a tração significativamente maior quando comparado a placa convencional e acreditamos que possa ser utilizada como alternativa cirúrgica para técnica de ATT. Com base em nossos resultados sugere-se que a placa fixa por parafusos promove maior resistência a tração quando comparada a fixa por garfo.

Os resultados em nosso trabalho foram analisados através do programa estatístico GraphPadInStart. Os dados apresentaram distribuição normal, e portanto a diferença entre os grupos foi analisada com o teste paramétrico t-pareado, dado que os corpos de prova eram provenientes do mesmo animal (membro pélvico direito e esquerdo). Houve diferença estatística significativa ($p = 0,03$) entre os grupos. A diferença entre os grupos foi de 13,29 Kg/F.

Outra falha observada no grupo tratado com a placa convencional foi a soltura do garfo de fixação sem fratura da tuberosidade tibial (2/10), acredita-se que possa ter ocorrido por impossibilidade de um retorcimento adequado da placa na região da crista tibial.

Avanço da tuberosidade tibial é um procedimento bem aceito como técnica para tratamento da ruptura do ligamento cruzado cranial (HOFFMANN et al., 2006; LAFAVER et al., 2007). Qualquer modificação nos implantes convencionais (placa de ATT e garfo de fixação) devem promover resistência similar ou maior aos implantes originais. Segundo nossos resultados existe diferença significativa da placa fixa por parafusos na tuberosidade tibial quando comparada a placa convencional de ATT (p=0,03) em relação a resistência mecânica promovida em ensaio biomecânico *ex vivo*.

Conclusão

10 **CONCLUSÃO**

A partir dos resultados obtidos conclui-se que existe diferença estatística significativa na resistência promovida pela fixação dos dois tipos de placas testados utilizados na técnica de ATT, (placa fixa por “garfo“ e placa fixa por parafusos) testados por meio de ensaio biomecânico, onde observou-se que a placa fixa por parafusos promove maior resistência.

Referências

REFERÊNCIAS

APELT, D.; KOWALESKI, M. P.; BOUDRIEAU, R. J. Effect of tibial tuberosity advancement on cranial tibial subluxation in canine cranial cruciate-deficient stifle joints: an in vitro experimental study. **Veterinary Surgery**, v. 36, n. 2, p. 170-177, 2007.

ARAGON, C. L.; BUDSBERG, S. C. Applications of evidence-based medicine: cranial cruciate ligament injury repair in the dog. **Veterinay Surgery**, v. 34, p. 93-98, 2005.

ARIAS, S. A. A.; REZENDE, C. M. F.; MELO, E. G. Avaliação radiológica, artroscópia e histológica da membrana sinovial do joelho de cães tratados com associação de sulfato de sódio e hialurônico. **Arquivo Brasileiro de Medicina Veterinária e Zootecnia**, v. 55, p. 421-429, 2003.

ARNOCZKY, S. P. Blood supply to the anterior cruciate ligament and supporting structures. **Orthopedic Clinics of North America**, v. 16, n. 1, p. 15-28, 1985.

ARNOCZKY, S. P. Pathomechanics of cruciate ligament and meniscal injuries. In: BOJRAB, M. J. **Disease mechanisms in small animal surgery**. 2. ed. Philadelphia: Lea & Fabiger, 1993. p. 764-776.

ARNOCZKY, S. P. Patomecânica das lesões do ligamento cruzado e meniscos. In: BOJRAB, M. J. **Mecanismos da moléstia na cirurgia dos pequenos animais**. 3. ed. São Paulo: Manole, 1996. cap 110. p. 889-902.

ARNOCZKY, S. P.; MARSHALL, J. L. The cruciate ligaments of the canine stifle: an anatomical and functional analisys. **American Journal of Veterinary Research**, v. 38, n. 11, p. 1807-1814, 1877.

ARNOCZKY S. P.; TARVIN G. B.; MARSHALL J. L. Anterior cruciate ligament replacement using patellar tendon. **The Journal of Bone and Joint Surgery**, v. 64, p. 217-224, 1982.

ARNOCZKY, S. P.; TORZILLI, P. A.; MARSHALL, J. L. Biomechanical evaluation of anterior cruciate ligament repair in the dog: an analysis of the ICM. **Journal America Animal Hospital Association,** v.13, p. 553-558, 1977.

ARNOCZKY, S. P.; WARREN, R. F. Anatomy of the cruciate ligaments. In: Feagin J. A. (ed). **The crucial ligaments**. New York: Churchill Livingstone, 1988. p. 179.

BARAÚNA Jr., D.; ROEHSIG, C.; ROCHA, L. B.; CHIORATTO, R.; TUDURY, E. A. Técnica de interligação extracapsular fêmoro-fabelo-tibial na ruptura do ligamento cruzado cranial em cães: achados clínicos e radiográficos. **Ciência Rural**, Santa Maria, v. 37, n. 3, p. 769-776, 2007.

BISGARD, S. K.; BARNHART, M. D.; SHIROMA, J. T.; KENNEDY, S. C.; SCHERTEL, E. R. The effect of cancellous autograft and novel plate design on radiographic healing and postoperative complications in tibial tuberosity advancement for cranial cruciate deficient canine stifles. **Veterinary Surgery**, n. 40, p. 402-407, 2011.

BONFIM, T. R.; PACCOLA, C. A. J. Propriocepção após reconstrução do ligamento cruzado anterior usando ligamento patelar homólogo e autólogo. **Revista Brasileira de Ortopedia**, v. 35, n. 6, p. 194-201, 2000.

BOUDRIEAU, R. J. Tibial plateau leveling osteotomy or tibial tuberosity advancement? **Veterinary Surgery**, v. 38, n. 1, p. 1-22, 2009.

BOUDRIEAU, R. J. Tibial tuberosity advancement (TTA): clinical results. In: ACVS VETERINARY SYMPOSIUM**,** 2005, San Diego. **Proceedings**… San Diego: American College of Veterinary Surgeons, 2005. p. 27-29.

BRINKER, W. O.; PIERMATTEI, D. L.; FLO, G. L. **Manual de ortopedia e tratamento das fraturas dos pequenos animais.** São Paulo: Manole, 1990. cap. 20. p. 282-376.

BUDSBERG, S. C.; EVENS, D. J.; BROWN, J.; FOUTZ, T. L.; DeCAMP, C. E.; REECE, L. Evaluation of limb symmetry índices, using ground reaction forces in healthy dogs. **American Journal of Veterinary Research**, v. 54. p. 1569-1574, 1993.

BULL, A. M.; AMIS, A. A. The pivot-shift phenomenon: a clinical and biomechanical perspective. **Knee, v**. 5, p. 142-158, 1998.

BUTLER, D. L.; HULSE, D. A.; KAY, M. D.; GROOD, E. S.; SHIRES, P. K.; DÁMBROSIA, R. D.; SHOJI, H. Biomechanics of cranial cruciate ligament reconstruction in the dog: II. mechanical properties. **Veterinary Surgery**, v. 12, p. 113-118, 1983.

CABRERA, S.; OWEN, T.; MUELLERM, E. Comparison of tibial plateau in cranial cruciate ligament rupture: 150 cases (2000-2006). **Journal of American Veterinary Medical Association**, v. 232, p. 889-892, 2008.

CHAUVET, A. E.; JOHNSON, A. L.; PIJANOWSKI, G. J.; HOMCO, L.; SMITH, R. D. Evaluation of fibular head transposition, lateral fabellar suture, and conservative treatment of cranial cruciate ligament rupture in large dogs: a retrospective study. **Journal of the American Animal Hospital Association**, Lakewood, v. 32, n. 3, p. 247-255, 1996.

COMERFORD, E. J.; SMITH, K.; HAYASHI, K. Update on the aetiopathogenesis of canine cranial cruciate ligament disease. **Veterinary Comparative Orthopaedics Traumatology**, v. 24, p. 91-98, 2011.

CONZEMIUS, M. G.; EVANS, R. B.; BESANCON, M. F.; GORDON, W. J.; HORSTMAN, C. L.; HOEFLE, W. D.; NIEVES, M. A.; WAGNER, S. D. Effect of surgical technique on limb function after surgery of rupture of the cranial cruciate ligament in dogs. **Journal of the American Veterinary Medical Association**, v. 226, n. 2, p. 232-236, 2005.

COOK, J. L. Cranial cruciate ligament disease in dogs: biology versus biomechanics. **Veterinary Surgery**, v. 39, p. 270-277, 2010.

DAMUR, D. M. Tibial tuberosity advancement (TTA): clinical results. In: ACVS VETERINARY SYNPOSIUM, 2005, San Diego. **Proceedings**… San Diego: American College of Veterinary Surgeons**,** 2005. p. 441-442.

DENNLER, R.; KIPFER, N.; TEPIC, S.; HASSIG, M.; MONTAVON, P. M. Inclination of the patellar ligament in relation to flexion angle in stifle joints of dogs without degenerative joint disease. **American Journal of Veterinary Research**, v. 67, p. 1849-1854, 2006.

DOOM, M.; BRUIN, T.; ROOSTER, H.; VAN BREE, H.; COX, E. Immunopathological mechanisms in dogs with rupture of the cranial cruciate ligament. **Veterinary Immunology and Immunopathology,** v. 125, n. 1-2, p. 143-161, 2008.

DOVERSPIKE, M.; VASSEUR, P. B.; HARB, M. F.; WALLS, C. M. Contralateral cranial cruciate ligament rupture: incidence in 114 dogs. **Journal of the American Animal Hospital Association**, v. 29, p. 167-170, 1993.

DUELAND, R.; SISSON, D.; EVANS, H. E. Aberrant origin of the cranial cruciate ligament mimicking an osteochondral lesion radiographically: a case history report. **Veterinary Radiology and Ultrasound**, v. 23, n. 4, p. 175-177, 2005.

DUPUIS, J.; HARARI, J.; PAPAGEORGES, M.; GALLINA, A. M.; RATZLAFF, M. Evaluation of fibular head transposition for repair of experimental cranial cruciate ligament injury in dogs. **Veterinary Surgery**, Germantown, v. 23, n. 1, p. 1-12, 1994.

DUVAL, J. M.; BUDSBERG, S. C.; FLO G. L.; SAMMARCO, J. L. Breed, sex and body weight as risk factors for rupture of the cranial cruciate ligament in young dogs. **Journal of American Veterinary Medical Association**, v. 215, p. 811-814, 1999.

DYCE, K. M.; SACK, W. O.; WENSING, C. J. G. **Tratado de anatomia veterinária**. 2. ed. Rio de Janeiro: Guanabara Koogan, 1997. p. 367-375.

DYMOND, N. L.; GOLDSMID, S. E.; SIMPSON, S. J. Tibial tuberosity advancement in 92 canine stifles: initial results, clinical outcome and owner evaluation. **Australian Veterinary Journal**, v. 88, n. 10, p. 381-385, 2010.

ELKINS, A. D. A retrospective study evaluating the degree of degenerative joint disease in stifle of dogs following surgical repair of anterior cruciate ligament rupture. **Journal American Animal Hospital Association**, v. 27, p. 533-539, 1991.

EVANS, H. E. Ligaments and joints of the pelvic limb. In: EVANS, H. E. **Miller's anatomy of the dog**. 3. ed. Philadelphia: Saunders, 1993. p. 225-268.

ETCHEPAREBORDE, S.; BRUNEL, L.; BOLLEN, G.; BALLIGAND, M. Preliminary experience of a modified Maquet technique for repair of cranial cruciate ligament rupture in dogs. **Veterinary and Comparative Orthopaedics and Traumatology**, v. 24, n. 3, p. 223-227, 2011.

FERRIGNO, C. R. A.; CUNHA, O.; MARIANI, T. C.; IZQUIERDO, D.; DELLA NINA, M. I.; ITO, K. C.; FERRAZ, V. M. C.; ROMANO, L. Tibial tuberosity advancement (TTA). O que é essa nova técnica para tratamento da ruptura do ligamento cruzado cranial em cães. **Revista da Anclivepa**, p. 21-23, julho, 2009.

FLO, G. L. Meniscal Injuries. **Veterinary Clinics Of North America: Small Animal Practice**, v. 23, p. 831-843, 1993.

FOSSUM, T. W. Cranial cruciate ligament rupture. In: FOSSUM, T. W. **Small animal surgery.** St. Louis: Elsevier. 1997. p. 957-966.

GUERRERO, T. G.; MAKARA, M. A.; KATIOFSKY, K. K.; FLUCKIGER, M. A.; MORGAN, J. P.; HAESSIG, M.; MONTAVON, P. M. Comparison of healing of the osteotomy gap after tibial tuberosity advancement with and without use of an autogenous cancellous bone graft. **Veterinary Surgery**, v. 40. p. 27-33, 2009.

GUERRERO, T. G.; POZZI, A.; DUNBAR, N.; KIPFER, N.; HAESSIG, M.; HORODYSKI, M. B.; MONTAVON, P. M. Effect of tibial tuberosity advancement on the contact mechanics and the alignment of the patellofemoral and femorotibial joints. **Veterinary Surgery**, v 40, p. 839-848, 2011.

GILLETTE, R. L.; ZEBAS, C. J. A two-dimensional analysis of limb symmetry in the trot of Labrador retrievers. **Journal of the American Animal Hospital Association**, v. 35. p. 515-520, 1999.

GOH, K. L.; CHEN, Y.; CHOU, S. M. Effects of frozen storage temperature on the elasticity of tendons from a small murine model. **Animal**, v. 4, p. 1613-1617, 2012.

GRIERSON, J.; ASHER, L.; GRAINGER, K. An investigation into risk factors for bilateral canine cruciate ligament rupture. **Veterinary and Comparative Orthopaedics and Traumatology**; v. 24, p. 192–196, 2011.

GRIFFON, D. Fracture healing. In JOHNSON A. J.; HOULTON, J. E. F.; VANNINI, R. **AO principles of fracture management in the dog and cat**. Davos, Switzerland: AO Publishing, 2002. p. 23-116.

HARARI, J. Caudal cruciate ligament injury. **Veterinay Clinics of North American. Small Animal Practice,** v. 23, p. 821-829, 1993.

HARARI, J. Conceptos actuales em el tratamiento de la lesión del ligamento cruzado anterior. **Waltham Focus**, v. 5, n. 3, p. 24-31, 1995.

HARPER, T. A. M.; MARTIN, R. A.; WARD, D. L.; GRANT, J. W. An in vitro study to determine the effectiveness of a patellar ligament/fascia lata graft and new tibial suture anchor points for estracapsular stabilization of the cranial cruciate ligament-deficient stifle in the dog. **Veterinary Surgery**, v. 33, p. 531-541, 2004.

HENDERSON, R. A.; MILTON, J. L. The tibial compression mechanism: a diagnostic aid in stifle injuries. **Journal of the American Animal Hospital Association**, v. 14, p. 474-479, 1978.

HOFFMANN, D. E.; MILLER, J. M.; OBER, C. P.; LANZ, O. I.; MARTIN, R. A.; SHIRES, P. K. Tibial tuberosity advancement in 65 canine stifles. **Veterinary and Comparative Orthopaedics and Traumatology**, v. 19, n. 4, p. 219-227, 2006.

HOTTINGER, H. A.; DeCAMP, C. E.; OLIVIER, N. B. Noninvasive kinematic analysis of the walk in healthy large-breed dogs. **American Journal of Veterinary Research**, v. 57. p. 381-388, 1996.

HULSE, D. A.; ARON, D. N. Advances in small animal orthopedics. **The Compedium on Continuing Education for the Practicing Veterinarian**, Yardley, v. 16, n. 7, p. 831-832, 1994.

HULSE, D. A.; BUTLER, D. L.; KAY, M. D. Biomechanics of cranial cruciate ligament reconstruction in the dog: *in vitro* laxity testing. **Veterinay Surgery**, v. 12, p. 109-112, 1983.

HULSE, D. A.; JOHNSON, A. L. Tratamento da doença articular In: FOSSUM, T. W. **Cirurgia de Pequenos Animais**. São Paulo: Roca, 2002. cap. 30. p.1058-1070.

INNES, J. F.; BACON, D.; LYNCH, C.; POLLARD, A. Long-term outcome of surgery for dogs with cranial cruciate ligament deficiency. **The Veterinay Record**, v. 147, n. 12, p. 325-328, 2000.

JOHNSON, J. A.; AUSTIN, C.; BREUR, G. J. Incidence of canine appendicular musculoskeletal disorders in 16 veterinary teaching hospitals from1980 through 1989. **Veterinary and Comparative Orthopaedics and Traumatology**, v. 7, p. 56-69, 1994.

JOHNSON, A. L.; HULSE D. A. Diseases of the joints. In: FOSSUM, T. W. **Small animal surgery**. 2. ed. St. Louis: Mosby, 2002. p. 1023-1150.

JOHNSON, J. M.; JOHNSON, A. L. Cranial cruciate ligament rupture. Pathogenesis, diagnosis, and postoperative rehabilitation. **Veterinary Clinics of North America. Small Animal Practice**, v. 23, n. 4, p. 717-733, 1993.

JUNG, H. J.; VANGIPURAM, G.; FISHER, M. B.; YANG, G.; HSU, S.; BIANCHI, J.; RONHODT, C.; WOO, S. L. Y. The effect of multiple freeze-thaw cycles on the biomechanical properties of the human bone-patellar tendon-bone allograft. **Journal of Orthopaedic Research**, v. 29, n. 8, p. 1193-1198, 2011.

KEMPER, M.; KOCH, D.; BASS, M.; INAUEN, R. Major complication rate after 214 tibial tuberosity advancements as a therapy for cranial cruciate ligament rupture. In: ORTHOPEDICS – SIVEMAP (SIMPOZIJUM VETERINARA MALE PRAKSE SRBIJE), 2011, Belgrado Sérvia, Anais… Belgrado Sérvia. 2011. p. 1-3.

KIM, S. E.; POZZI, A.; BANKS, S. A.; CONRAD, B. P.; LEWIS, D. D. Effect of tibial tuberosity advancement on femorotibial contact mechanics and stifle kinematics. **Veterinary Surgery**, v. 38, n. 1, p. 33-39, 2009.

KIM, S. E.; POZZI, A.; KOWALESKI, M. P.; LEWIS, D. D. Tibial osteotomies for cranial cruciate ligament insufficiency in dogs. **Veterinary Surgery**, v. 37, n. 2, p. 111-125, 2008.

KOCABEY, Y.; TETIK, O. T.; ISBELL, W. M.; ATAY, A.; JOHNSON, D. L. The value of clinical examination versus magnetic resonance imaging in the diagnosis of meniscal tears and anterior cruciate ligament rupture. **Arthroscopy: The Journal of Arthroscopic & Related Surgery**, v. 20, n. 7, p. 696-700, 2004.

KOKRON, A. E. V. **Avaliação biomecânica na estabilidade na reconstrução isolada do Ligamento Cruzado Posterior com um e dois feixes de enxerto.** 2000. 160p. Tese (Doutorado) - Faculdade de Medicina, Universidade de São Paulo, São Paulo, 2000.

KORVICK, D. L.; JOHNSON, A. L.; SCHAEFFER, D. J. Surgeons preferences in treating cranial cruciate ligament ruptures in dogs. **Journal of the American Veterinary Medical Association**, v. 205, n. 9, p. 1318-1324, 1994.

LAFAVER, S.; MILLER, N. A.; STUBBS, W. P.; TAYLOR, R. A.; BOUDRIEAU, R. J. Tibial tuberosity advancement for stabilization of the canine cranial cruciate ligament- deficient stifle joint: surgical technique, early results and complications in 101 dogs. **Veterinary Surgery**, v. 36, n. 6, p. 573-586**,** 2007

LAMPMAN, T. J.; LUND, E. M.; LIPOWITZ, A. J. Cranial cruciate disease status of diagnosis, surgery and risk for disease. **Veterinay and Comparative Orthopaedics and Traumatology,** v. 16, p. 122-126, 2003.

LAWRENCE D.; BAO, S. S.; CANFIELD, P. J.; ALLANSON, M.; HUSBAND, A. J. Elevation of immunoglobulin deposition in the synovial membrane of dogs with cranial cruciate ligament rupture. **Veterinary Immunollogy and Immunopathology,** v. 65, p. 89-96, 1998.

LAZAR, T. P.; BERRY, C. R.; DEHAAN, J. J.; PECK, J. N.; CORREA, M. Long term radiographic comparison of tibial plateau leveling osteotomy versus extracapsular stabilization for cranial cruciate ligament rupture in the dog. **Veterinary Surgery**, v. 34, p. 133-141, 2005.

LINS, B. T.; RAHAL, S. C.; LOUZADA, M. J.; DALMAS, J. C.; SELMI, A. L. Mechanical resistance of the modified stabilization method for the tibial tuberosity advancement technique. *Ex vivo* experimental study in dogs. **Ciência Rural,** v. 39, n. 2, p. 467-472, 2009.

MAQUET, P. Advancement of the tibial tuberosity. **Clinical Orthopaedics and Related Research**, v. 115, p. 225-230, 1976.

MENDES, D. G.; SOUDRY, M.; IUSIM, M. Clinical assessment of Maquet tibial tuberosity advancement. **Clinical Orthopaedics and Related Research**, v. 222, p. 228-238, 1987.

MONTAVON, P. M.; DAMUR, D. M.; TEPIC, S. Advancement of the tuberosity for the treatment of cranial deficient stifle. In: WORLD ORTHOPAEDIC VETERINARY CONGRESS, 2002, Munich Germany. **Proceedings…** Munich Germany, 2002. p. 152.

MOORE, K. W.; READ, R. A. Cranial cruciate ligament rupture in the dog – a retrospective study comparing surgical techniques. **Australian Veterinary Journal**, v. 72, n. 8, p. 281-285, 1995.

MORRIS, E.; LIPOWITZ, A. J. Comparison of tibial plateau angles in dogs with and without cranial cruciate ligaments injuries. **Journal of the American Veterinary Medical Association**, v. 218, p. 363-366, 2001.

MULLEN H. S.; MATTHIESEN, D. T. Complications of transposition of the fibular head for stabilization of the cranial cruciate-deficient stifle in dogs: 80 cases (1982-1986**). Journal of the American Veterinary Medical Association**, v. 195, p. 1267, 1989.

MURAKAMI, Y.; OCHI, M.; IKUTA, Y.; HIGASHI, Y. Permeation from the synovial fluid as nutritional pathway for the anterior cruciate ligament in rabbits. **Acta Physiologica Scandinavica**, v. 158, n. 2, p. 181-187, 1996.

MUZZI, L. A. L. **Fisioterapia e imobilização temporária na substituição artroscópica do ligamento cruzado cranial em cães (Estudo experimental)**. 79 f. Tese (Doutorado) - Escola de Veterinária, Universidade Federal de Minas Gerais, Belo Horizonte, 2003.

NAKAMURA, N.; ELLIS, M.; SEEDHOM, B. B. Advancement of the tibial tuberosity – a biomechanical study. **Journal of Bone and Joint Surgery**, v. 67, n. 2, p. 255-260, 1985.

PARK, H. J.; URABE, K.; NARUSE, K. The effect of cryopreservation or heating on the mechanical properties and histomorphology of rat boné-patellar tendo-bone. **Cell Tissue Bank**, n. 10, p. 11-18, 2009.

PAYNE, J. T.; TOMLINSON, J. L. Composição, estrutura e funções dos músculos, tendões e ligamentos. In: BOJRAB, M. J. **Mecanismos da moléstia na cirurgia dos pequenos animais**. São Paulo: Manole, 1996. p. 766-773.

PEDERSEN, N. C.; WIND, A.; MORGAN, J. P.; POOL, R. R. Joint Disease of Dog and Cats. In: ETTINGER, S. J. (Ed.). **Text book of veterinary internal medicine**. 3 ed. Philadelphia: Saunders, 1989. Cap. 20.

PERRY, K.; FITZPATRICK, N. Tibial tuberosity advancement in two cats with cranial cruciate ligament deficiency. **Veterinary Comparative Orthopaedics Traumatology,** v. 23, p. 196-202, 2010.

PIERMATTEI, D. L.; FLO, G. L.; DeCAMP, C. E. The stifle joint, In: _____. **Brinker, piermattei and flo´s handbook of small animal orthopedics and fracture repair**. 4. ed. Philadelphia: Saunders, 2006. p. 562-660.

POZZI, A.; KOWALESKI, M. P.; APELT, D.; MEADOWS, C.; ANDREWS, C. M.; JOHNSON, K. A. Effect of medial meniscal release of tibial plateau leveling osteotomy. **Veterinary Surgery**, v. 35, p. 486-494, 2006.

RACE, A.; AMIS, A. A. In vitro biomechanical comparison of isometric versus single and double-dundled anatomic grafts. **Journal of Bone and Joint Surgery- British**, v. 80, p. 173-179, 1998.

READ, R. A.; ROBINS, G. M. Deformity or the proximal tibia in dogs. **The Veterinary Records**, v. 111, p. 295-298, 1982.

REIF, U.; DEJARDIN, L. M.; PROBST, C. W.; DeCAMP, C. E.; FLO, G. L.; JONSON, A. L. Influence of limb positioning and measurement method on the magnitude of the tibial plateau angle. **Veterinary Surgery**, v. 33, p. 368-375, 2004.

REIF, U.; PROBST, W. Comparison of tibial plateau angle in normal and cranial cruciate deficient stifles of labrador retrievers. **Veterinary Surgery**, v. 32, n. 4, p. 385-389, 2003.

ROMANO, L.; PEREIRA, C. A. M.; SCHMAEDECKE, A.; SAULT, J. P. E.; FERRIGNO, C. R. A. Análise biomecânica do joelho íntegro e com ruptura do ligamento cruzado cranial quanto ao grau de deslocamento cranial e rigidez articular em cães. **Acta Cirúrgica Brasileira**, v. 21, n. 1, p. 47-51, 2006.

ROOSTER, H.; BRUIN, T.; BREE, H. Morphology and function of the cruciate ligaments. In: MUIR, P. **Advances in the canine cruciate ligament**. Iowa, USA: Wiley-Blackwell, 2010. p. 5-12.

SANDMAN, K. M.; HARARI, J. Canine cranial cruciate ligament repairs techniques: is one best? **Veterinary Medicine**, v. 96, n. 11, p. 850-856, 2001.

SELMI, A. L.; PADILHA FILHO, J. G. Rupture of the cranial cruciate ligament associated with deformity of the proximal tibia in five dogs. **Journal of the Small Animal Practice**, v. 42, p. 390-393, 2001.

SHIRES, P.K. Intracapsular repairs for cranial cruciate ligament ruptures. **Veterinary Clinics of North America: Small Animal Practice,** v. 23, n. 4, p. 761-777, 1993.

SLOCUM, B., DEVINE, T. Cranial tibial thrust: a primary force in the canine stifle. **Journal of the American Veterinary Medical Association**, v. 183, p. 456-459, 1983.

SLOCUM, B.; DEVINE, T. S. Cranial tibial wedge osteotomy; a technique for eliminating cranial tibial thrust in cranial cruciate ligament repair. **Journal of American Veterinary Medical Association**, v. 184, p. 564, 1984.

SLOCUM, B.; SLOCUM, T. D. Tibial plateau leveling osteotomy for repair of cranial cruciate ligament rupture in the canine. **Veterinary Clinics of North America: Small Animal Pratice**, v. 23, n. 4, p. 777-785, 1993.

STEIN, S.; SCHMOEKEL, H. Short-term and eight to 12 months results of a tibial tuberosity advancement as treatment of canine cranial cruciate ligament damage. **Journal of Small Animal Practice**, v. 49, p. 398-404, 2008.

STEINBERG, E. J.; PRATA, R. G.; PALAZZINI, K.; BROWN, D. C. Tibial tuberosity advancement for treatment of CrCL injury: complications and owner satisfaction. **Journal of the American Animal Hospital Association**, v. 47. p. 250-257, 2011.

TARTARUNAS, A. C.; MATERA, J. M.; OLIVEIRA, R. M. D.; MACCHIONE, R. F.; BRUGNARO, M. Estudo retrospectivo do tratamento da ruptura de ligamento cruzado cranial no cão por técnica cirúrgica extra-articular. **Brazilian journal of Veterinary Research and Animal Science**, v. 44, n. 3, p. 200-207, 2007.

TEPIC, S.; DAMUR, D. M.; MONTAVON, P. M. Biomechanics of the stifle joint. In: WORLD ORTHOPEDIC VETERINARY CONGRESS, 2002, Munich Germany. **Proceedings…** Munich Germany, 2002. p. 189-190.

TIRGARI, M. Changes in the canine stifle joint following rupture of the anterior cruciate ligament. **The Journal of Small Animal Practice**, v. 19, n. 1, p. 17-26, 1978.

VASSEUR, P. B. Articulação do joelho. In: SLATTER, B. **Manual de cirurgia de pequenos animais**. 2. ed. São Paulo: Manole, 1993. v. 2. p. 2149-2201.

VASSEUR, P. B. Clinical results following nonoperative management for rupture of the cranial cruciate ligament in dogs. **Veterinary Surgery**, v. 13, p. 243-246, 1984.

VASSEUR, P. B. Stifle joint. In: SLATTER, D. **Textbook of small animal surgery**. Philadelphia: Saunders, 2003. p. 2090-2132.

VASSEUR, P. B.; ARNOCZKY, S. P. Collateral ligaments of the canine stifle joint: anatomic and functional analysis. **American Journal of Veterinay Research**, v. 42, n. 7, p. 1133-1137, 1981.

VASSEUR, P. B.; BERRY, C. R. Progression of stifle osteoarthrosis following reconstruction of the cranial cruciate ligament in 21 dogs. **Journal of the American Animal Hospital Association**, v. 28, p. 129-136, 1992.

VASSEUR, P. B.; POLL, R. R.; ARNOCZKY, S. P.; LAUR, E. Correlative biomechanical and histologic study of the cranial cruciate ligament in dog. **American Journal of Veterinary Research**, v. 46, n. 2, p. 1842-1854, 1985.

VAUGHAN, L. C. The history of canine cruciate ligament surgery from 1952-2005. **Veterinary Comparative Orthopaedic Traumatology**, v. 23, p. 379-384, 2010.

VEZZONI, A.; VANELLI, A. B.; MODENATO, M.; DZIEZYC, J.; SLOCUM, T. D. Proximal tibial epiphysiodesis to reduce tibial plateau slope in young dogs with cranial cruciate ligament deficient stifle. **Veterinary and Comparative Orthopaedics and Traumatology**, v. 21, n. 4, p. 343-348, 2008.

VOSS, K.; DAMUR, D. M.; GUERRERO, T.; HASSIG, M.; MONTAVON, P. M. Force plate gait analysis to assess limb function after tibial tuberosity advancement in dogs with cranial cruciate ligament disease. **Veterinary and Comparative Orthopaedics and Traumatology**, v. 21, n. 3, p. 243-249, 2008.

WHITEHAIR, J.; VASSEUR, P. B.; WILLITS, N. H. Epidemiology of cranial cruciate ligament rupture in dogs. **Journal of the American Veterinary Medical Association**, v. 203, n. 7, p. 1016-1019, 1993.

WILKE, V. L.; CONZEMIUS, M. G.; BESANCON, M. F.; EVANS, R. B.; RITTER, M. Comparison of tibial plateau angle between clinically normal Greyhounds and Labrador Retrievers with and without rupture of the cranial cruciate ligament. **Journal of the American Veterinary Medical Association,** v. 221, p. 1426-1429, 2002.

WOLF, R. E.; SCAVELLI, T. D.; HOELZLER, M. G.; RYAN, P. F.; BASTIAN, R. P. Surgical and postoperative complications associated with tibial tuberosity advancement for cranial cruciate ligament rupture in dogs: 458 cases (2007-2009). **Journal of the American Veterinary Medical Association,** v. 240, p. 1481-1487, 2012.

YEADON R.; FITZPATRICK N. M.; KOWALESKI M. P. Tibial tuberosity transposition-advancement for treatment of medial patellar luxation and concomitant cranial cruciate ligament disease in the dog. **Veterinary and Comparative Orthopaedics and Traumatology**, v. 23, n. 6, p. 1-9, 2010.

ZAMPROGNO, H. TPLO: uma nova e eficaz opção na cirurgia para RLCCr. **Acta Scientiae Veterinariae**, n. 35, p. 275-276, 2007. Supplement 2.

ZELTZMAN, P. A.; PARÉ, B.; JOHNSON, G. M.; ZELTZMAN, V.; ROBBINS, M. A.; GENDREAU, C. L. Relationship between age and tibial plateau angle in dogs with cranial cruciate rupture. **Journal of the American Animal Hospital Association**, v. 41, p. 117-120, 2005.

Apêndices

APÊNDICE A

RELATÓRIO DE ENSAIO

KRATOS EQUIPAMENTOS

Ensaio: 1D
Raça: HUSKY SIBERIANO
Sexo: FÊMEA
Idade: 7 ANOS
Peso 20 kg
Célula de carga: 3000 kgf
Pré Carga: 1kgf
Velocidade de deslocamento: 20,00 mm/min
Temperatura: 25° C
Umidade relativa 50%
Trabalho realizado

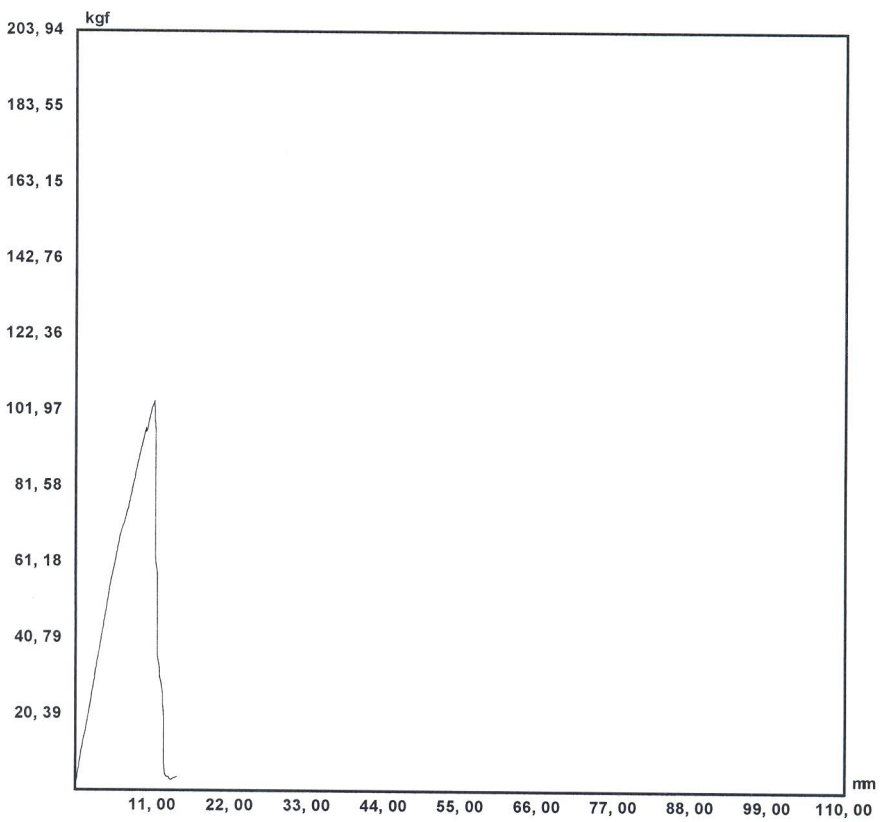

Amostra nº	Força máxima Kgf
1D	104,55

APÊNDICE B

RELATÓRIO DE ENSAIO

KRATOS EQUIPAMENTOS

Ensaio: 1E
Raça: HUSKY SIBERIANO
Sexo: FÊMEA
Idade: 7 ANOS
Peso 20 kg
Célula de carga: 3000 kgf
Pré Carga: 1kgf
Velocidade de deslocamento: 20,00 mm/min
Temperatura: 25° C
Umidade relativa 50%
Trabalho realizado: tração

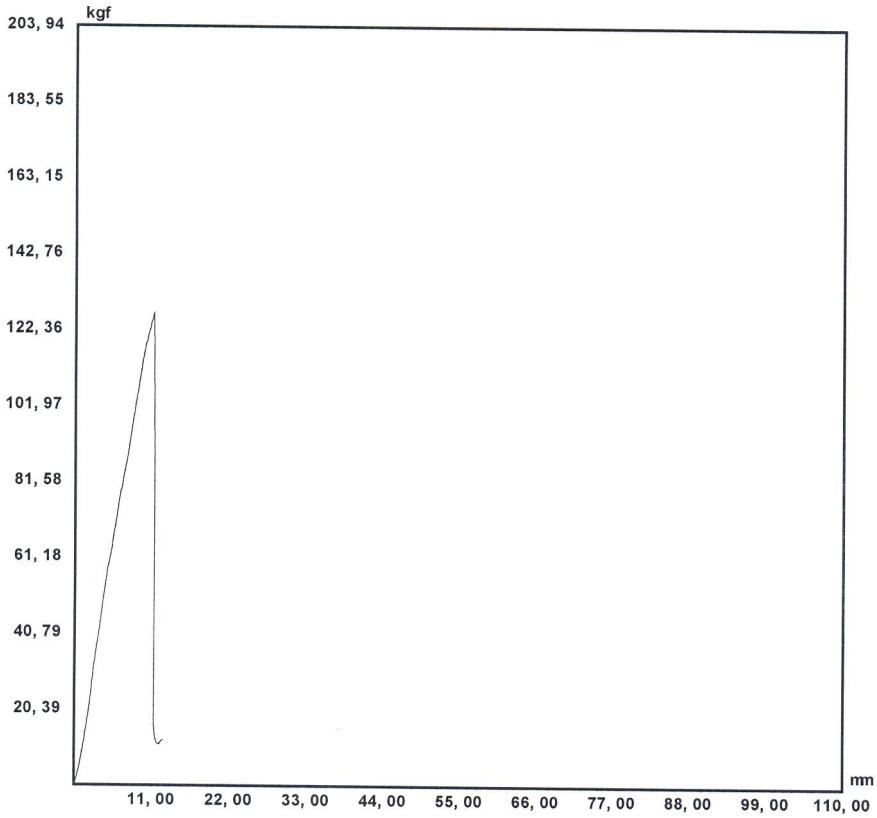

Amostra nº	Força máxima Kgf
1E	126,90

APÊNDICE C

RELATÓRIO DE ENSAIO

KRATOS EQUIPAMENTOS

Ensaio: 2D
Raça: PITT BULL
Sexo: FÊMEA
Idade: 5 ANOS
Peso: 25 kg
Célula de carga: 3000 kgf
Pré Carga: 1kgf
Velocidade de deslocamento: 20,00 mm/min
Temperatura: 25° C
Umidade relativa 50%
Trabalho realizado: tração

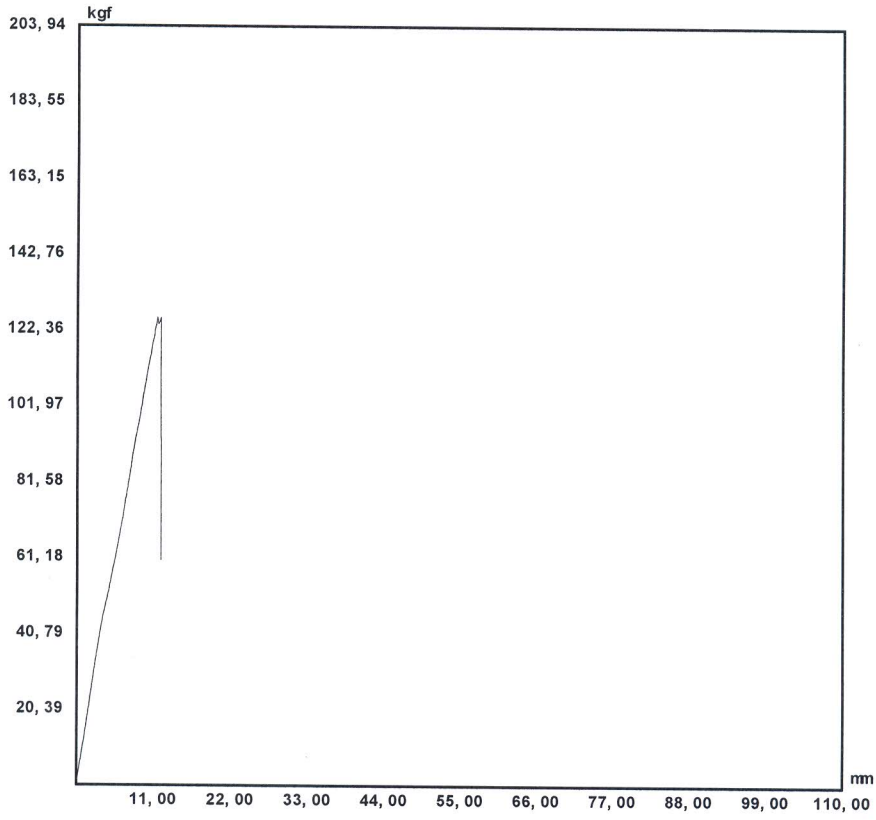

Amostra nº	Força máxima Kgf
2D	125,55

APÊNDICE D

RELATÓRIO DE ENSAIO

KRATOS EQUIPAMENTOS

Ensaio: 2E
Raça: PITT BULL
Sexo: FÊMEA
Idade: 5 ANOS
Peso: 25 kg
Célula de carga: 3000 kgf
Pré Carga: 1kgf
Velocidade de deslocamento: 20,00 mm/min
Temperatura: 25° C
Umidade relativa 50%
Trabalho realizado: tração

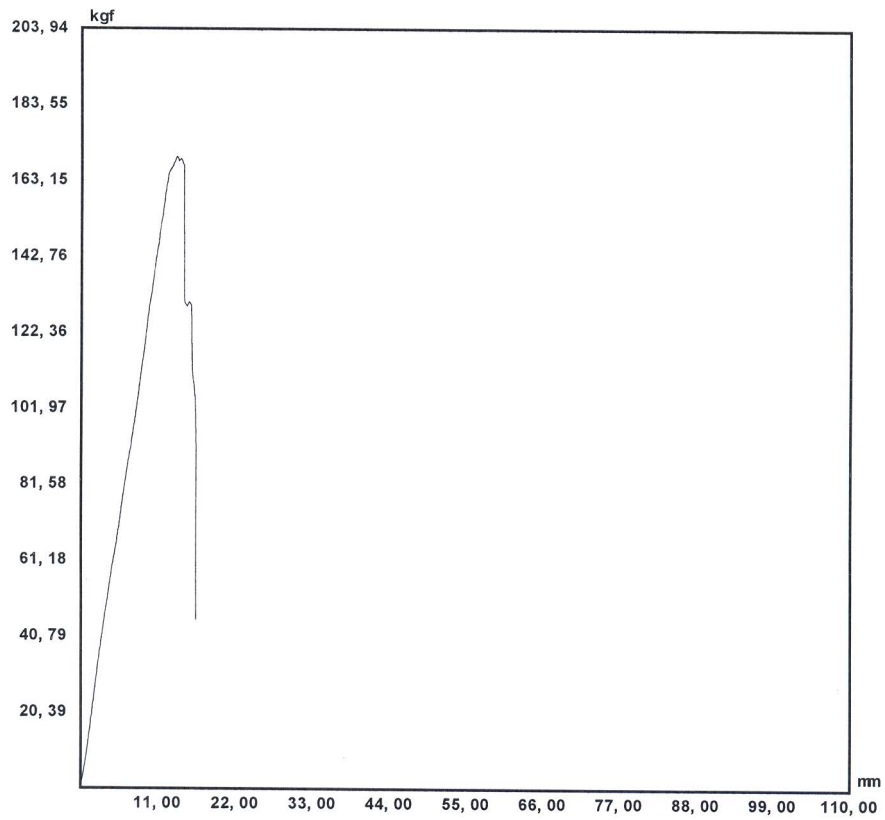

Amostra nº	Força máxima Kgf
2E	169,65

APÊNDICE E

RELATÓRIO DE ENSAIO

KRATOS EQUIPAMENTOS

Ensaio: 3D
Raça: SEM RAÇA DEFINIDA (SRD)
Sexo: FÊMEA
Idade: 3 ANOS
Peso: 23 Kg
Célula de carga: 3000 kgf
Pré Carga: 1kgf
Velocidade de deslocamento: 20,00 mm/min
Temperatura: 25° C
Umidade relativa 50%
Trabalho realizado: tração

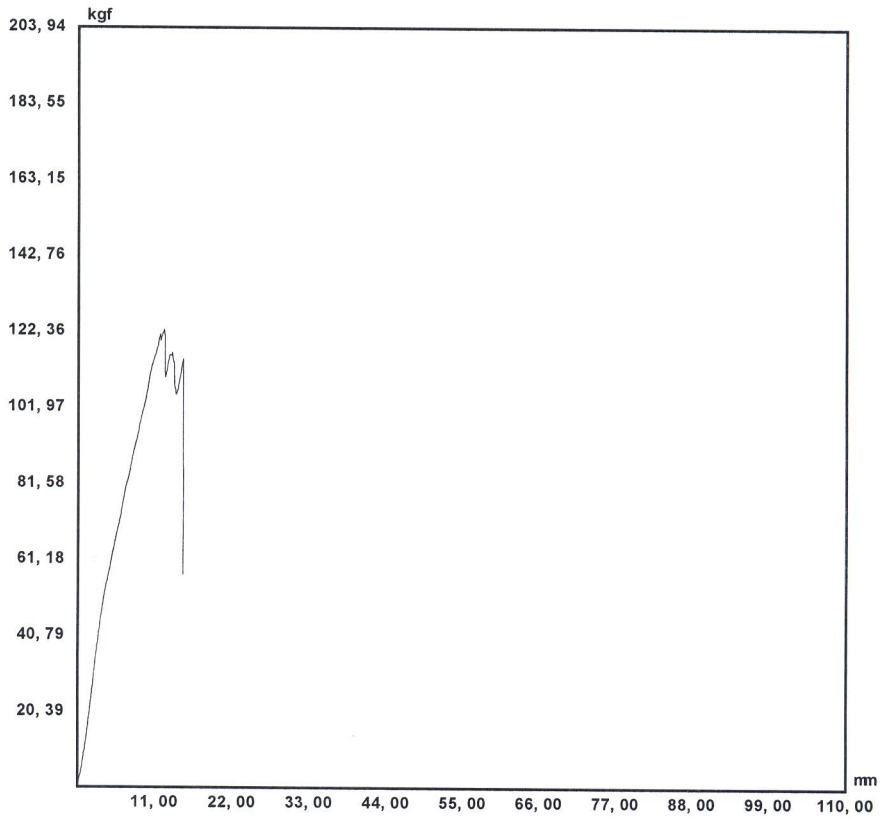

Amostra nº	Força máxima Kgf
3D	122.85

APÊNDICE F

RELATÓRIO DE ENSAIO

KRATOS EQUIPAMENTOS

Ensaio: 3E
Raça: SEM RAÇA DEFINIDA (SRD)
Sexo: FÊMEA
Idade: 3 ANOS
Peso: 23 Kg
Célula de carga: 3000 kgf
Pré Carga: 1kgf
Velocidade de deslocamento: 20,00 mm/min
Temperatura: 25° C
Umidade relativa 50%
Trabalho realizado: tração

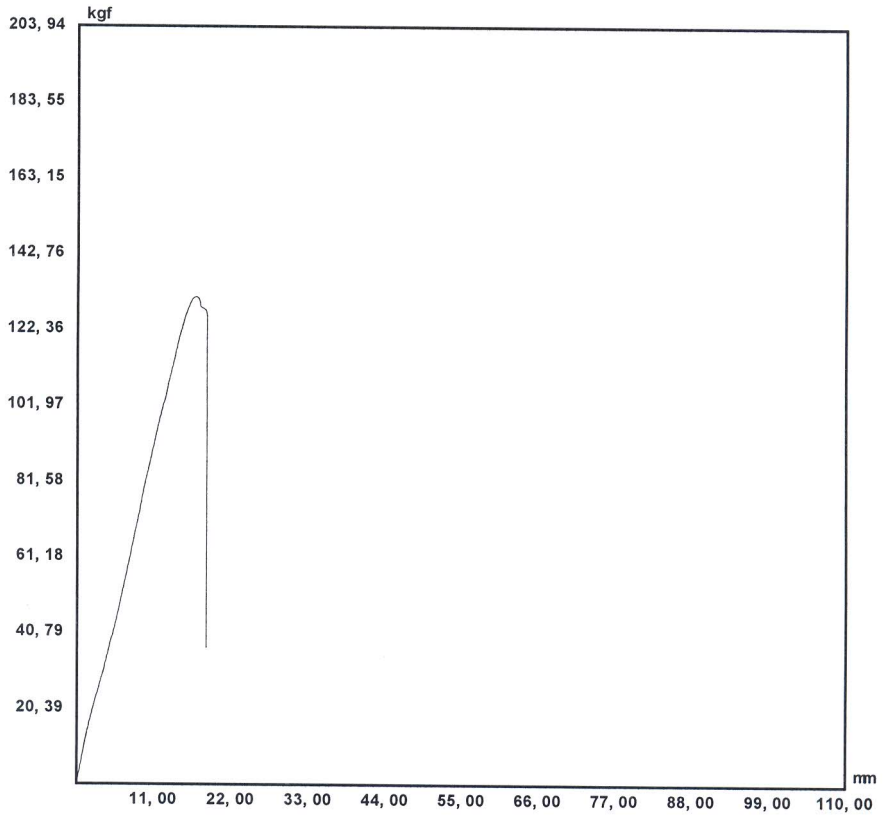

Amostra nº	Força máxima Kgf
3E	131,10

APÊNDICE G

RELATÓRIO DE ENSAIO

KRATOS EQUIPAMENTOS

Ensaio: 4D
Raça: ROTTWEILLER
Sexo: MACHO
Idade: 5 ANOS
Peso: 30 kg
Célula de carga: 3000 kgf
Pré Carga: 1kgf
Velocidade de deslocamento: 20,00 mm/min
Temperatura: 25° C
Umidade relativa 50%
Trabalho realizado: tração

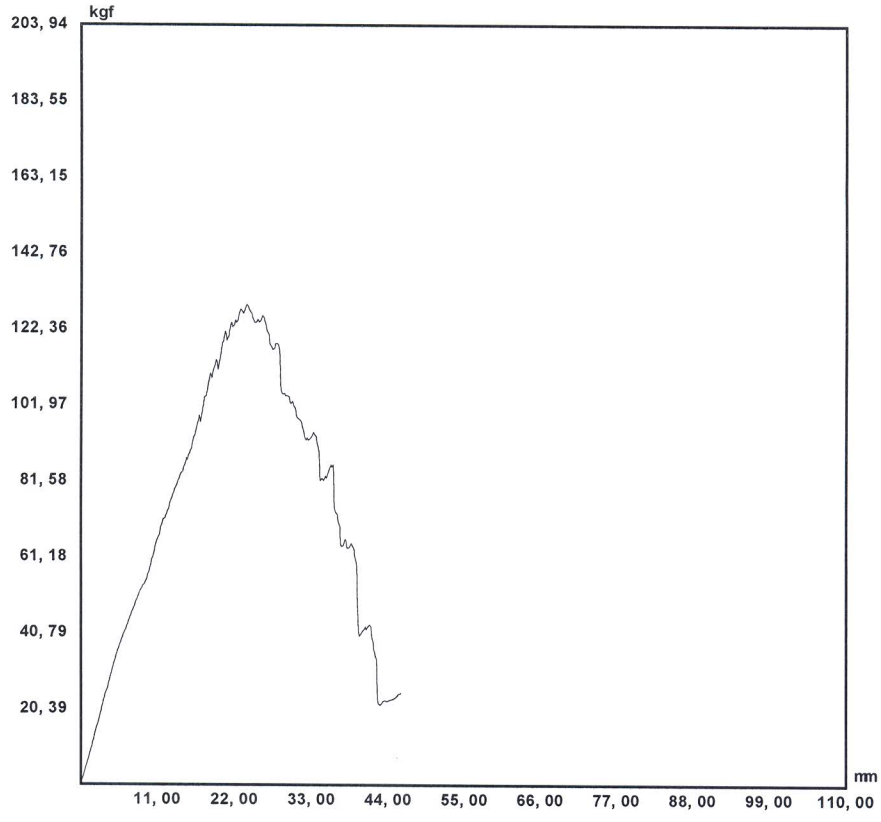

Amostra nº	Força máxima Kgf
4D	128,85

APÊNDICE H

RELATÓRIO DE ENSAIO

KRATOS EQUIPAMENTOS

Ensaio: 4E
Raça: ROTTWEILLER
Sexo: MACHO
Idade: 5 ANOS
Peso: 30 kg
Célula de carga: 3000 kgf
Pré Carga: 1kgf
Velocidade de deslocamento: 20,00 mm/min
Temperatura: 25° C
Umidade relativa 50%
Trabalho realizado: tração

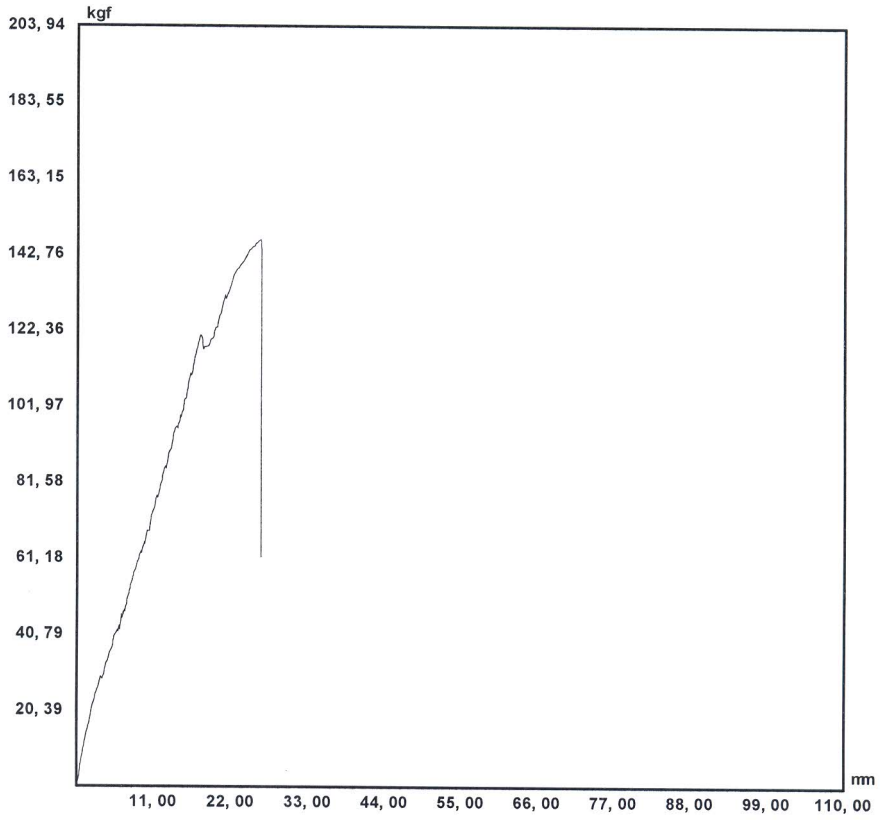

Amostra nº	Força máxima Kgf
4E	146,70

APÊNDICE I

RELATÓRIO DE ENSAIO

KRATOS EQUIPAMENTOS

Ensaio: 5D
Raça: PITT BULL
Sexo: MACHO
Idade: 3 ANOS
Peso: 30 kg
Célula de carga: 3000 kgf
Pré Carga: 1kgf
Velocidade de deslocamento: 20,00 mm/min
Temperatura: 25° C
Umidade relativa 50%
Trabalho realizado: tração

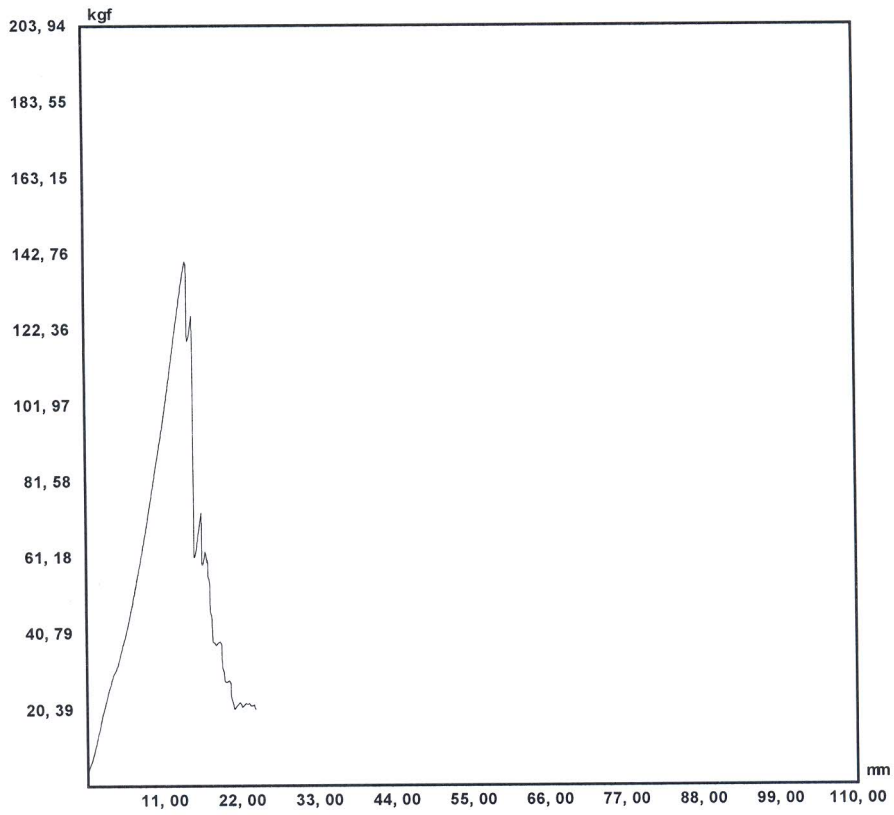

Amostra nº	Força máxima Kgf
5D	140,55

APÊNDICE J

RELATÓRIO DE ENSAIO

KRATOS EQUIPAMENTOS

Ensaio: 5E
Raça: PITT BULL
Sexo: MACHO
Idade: 3 ANOS
Peso: 30 kg
Célula de carga: 3000 kgf
Pré Carga: 1kgf
Velocidade de deslocamento: 20,00 mm/min
Temperatura: 25° C
Umidade relativa 50%
Trabalho realizado: tração

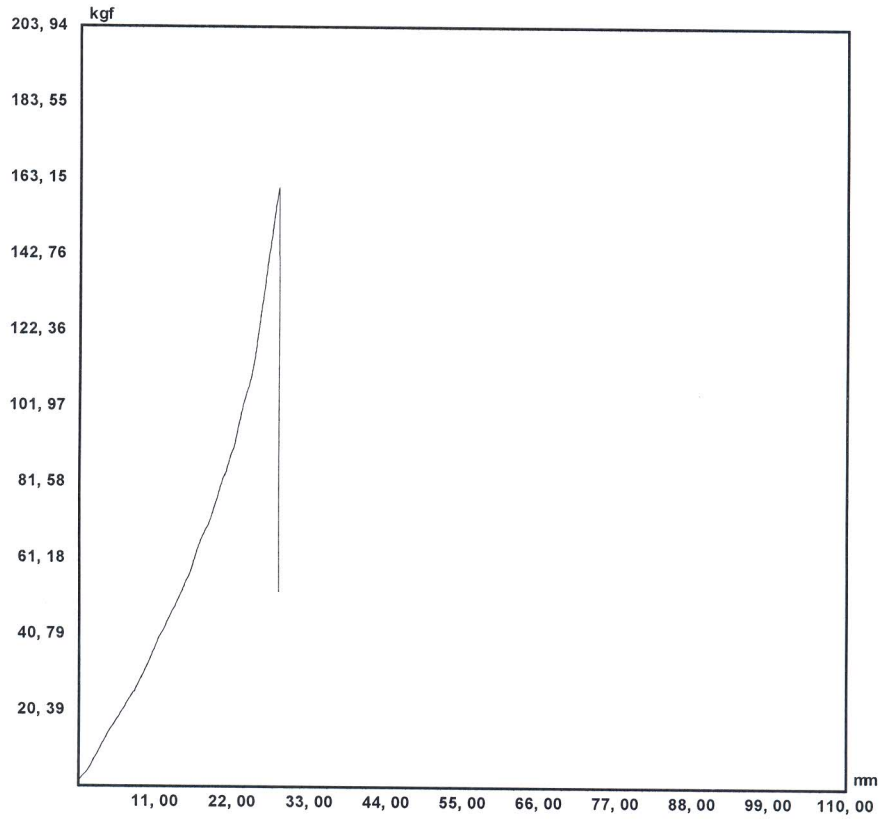

Amostra nº	Força máxima Kgf
5E	160,80

APÊNDICE K

RELATÓRIO DE ENSAIO

KRATOS EQUIPAMENTOS

Ensaio: 6D
Raça: SRD
Sexo: FÊMEA
Idade: 6 ANOS
Peso: 22 kg
Célula de carga: 3000 kgf
Pré Carga: 1kgf
Velocidade de deslocamento: 20,00 mm/min
Temperatura: 25° C
Umidade relativa 50%
Trabalho realizado: tração

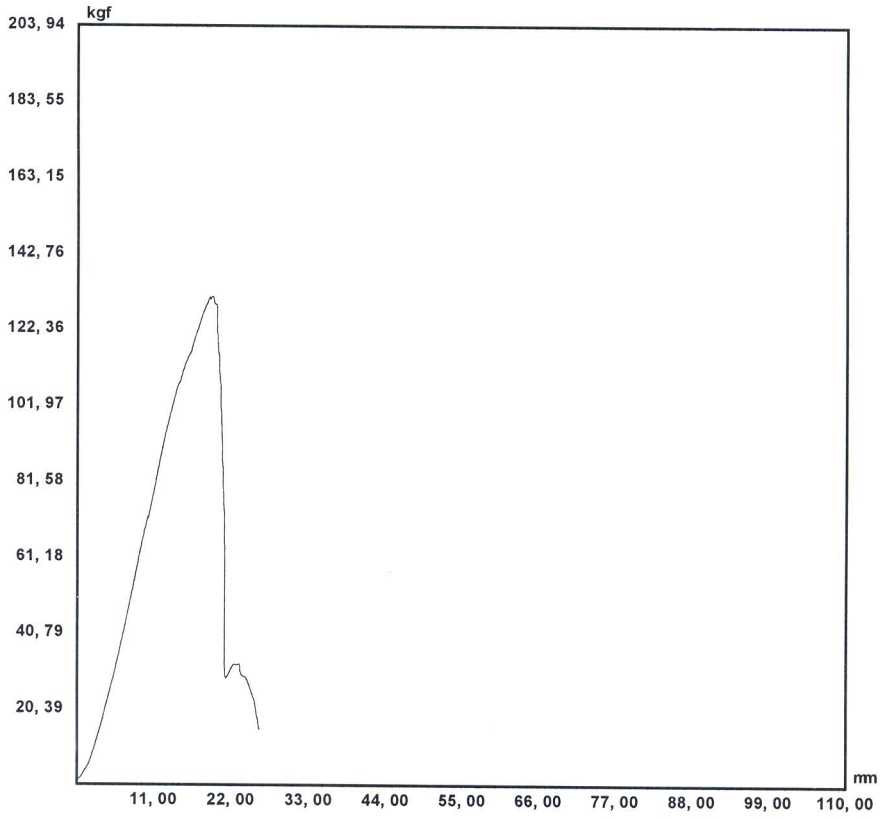

Amostra nº	Força máxima Kgf
6D	131,10

APÊNDICE L

RELATÓRIO DE ENSAIO

KRATOS EQUIPAMENTOS

Ensaio: 6E
Raça: SRD
Sexo: FÊMEA
Idade: 6 ANOS
Peso: 22 kg
Célula de carga: 3000 kgf
Pré Carga: 1kgf
Velocidade de deslocamento: 20,00 mm/min
Temperatura: 25° C
Umidade relativa 50%
Trabalho realizado: tração

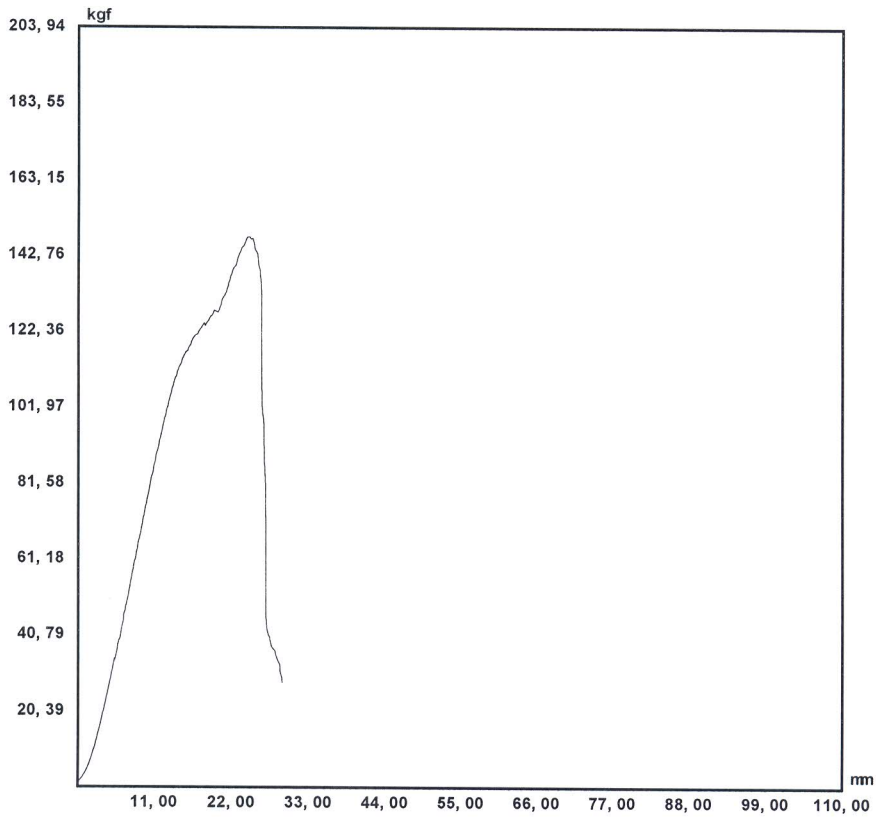

Amostra nº	Força máxima Kgf
6E	147,75

APÊNDICE M

RELATÓRIO DE ENSAIO

KRATOS EQUIPAMENTOS

Ensaio: 7D
Raça: ROTTWEILLER
Sexo: FÊMEA
Idade: 2 ANOS
Peso: 25 kg
Célula de carga: 3000 kgf
Pré Carga: 1kgf
Velocidade de deslocamento: 20,00 mm/min
Temperatura: 25° C
Umidade relativa 50%
Trabalho realizado: tração

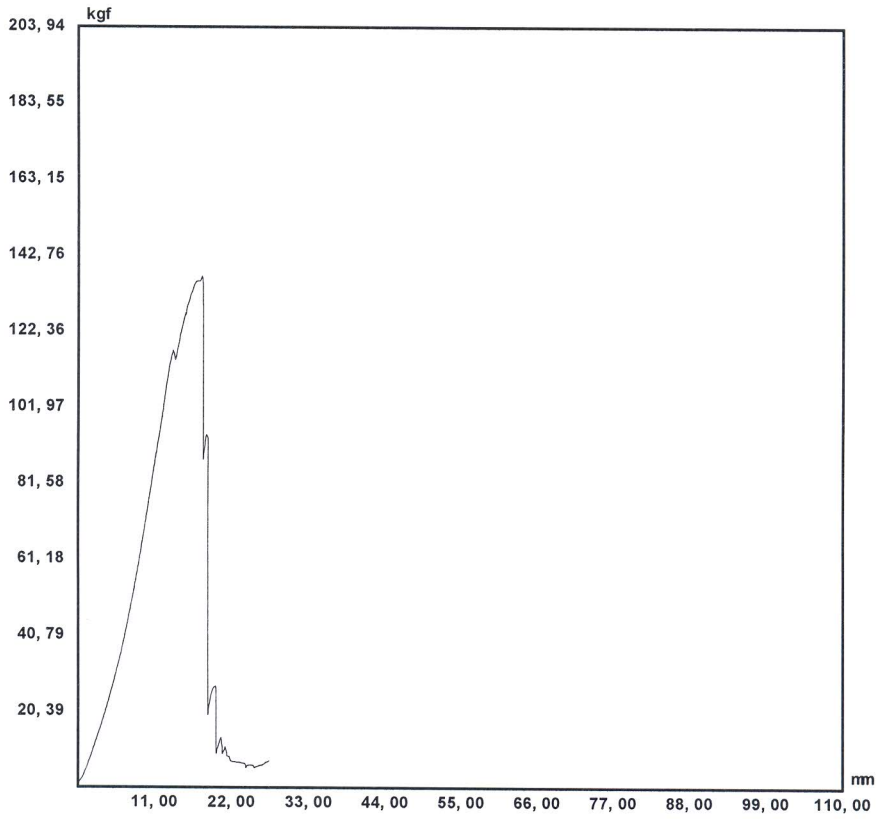

Amostra nº	Força máxima Kgf
7D	136.95

APÊNDICE N

RELATÓRIO DE ENSAIO

KRATOS EQUIPAMENTOS

Ensaio: 7E
Raça: ROTTWEILLER
Sexo: FÊMEA
Idade: 2 ANOS
Peso: 25 KG
Célula de carga: 3000 kgf
Pré Carga: 1kgf
Velocidade de deslocamento: 20,00 mm/min
Temperatura: 25° C
Umidade relativa 50%
Trabalho realizado: tração

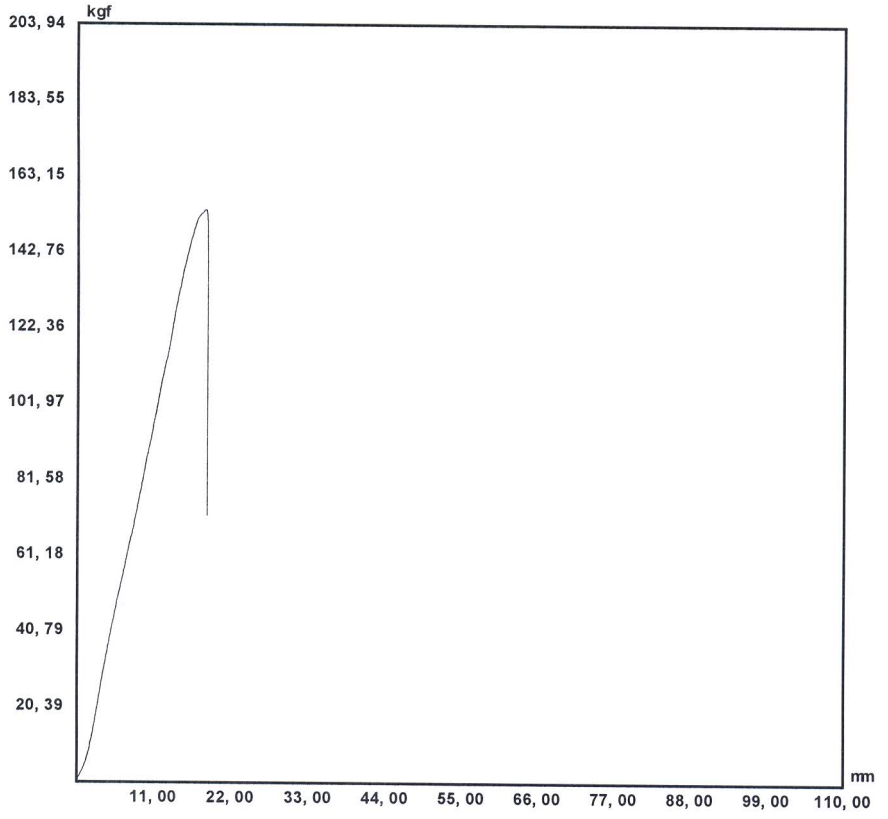

Amostra nº	Força máxima Kgf
7E	153,90

APÊNDICE O

RELATÓRIO DE ENSAIO

KRATOS EQUIPAMENTOS

Ensaio: 8D
Raça: PITT BULL
Sexo: FÊMEA
Idade: 5 ANOS
Peso: 28 KG
Célula de carga: 3000 kgf
Pré Carga: 1kgf
Velocidade de deslocamento: 20,00 mm/min
Temperatura: 25° C
Umidade relativa 50%
Trabalho realizado: tração

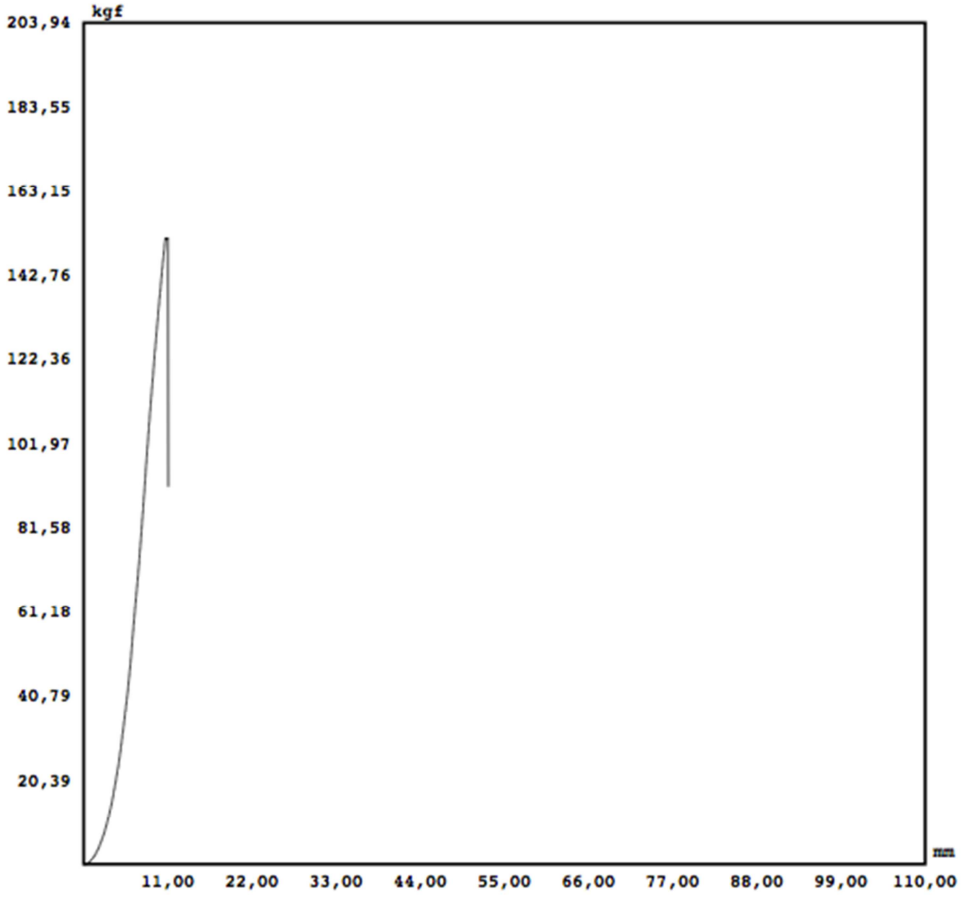

Amostra n°	Força máxima Kgf
8D	151,80

APÊNDICE P

RELATÓRIO DE ENSAIO

KRATOS EQUIPAMENTOS

Ensaio: 8E
Raça : PITT BULL
Sexo: FÊMEA
Idade: 5 ANOS
Peso: 28 KG
Célula de carga: 3000 kgf
Pré Carga: 1kgf
Velocidade de deslocamento: 20,00 mm/min
Temperatura: 25° C
Umidade relativa 50%
Trabalho realizado: tração

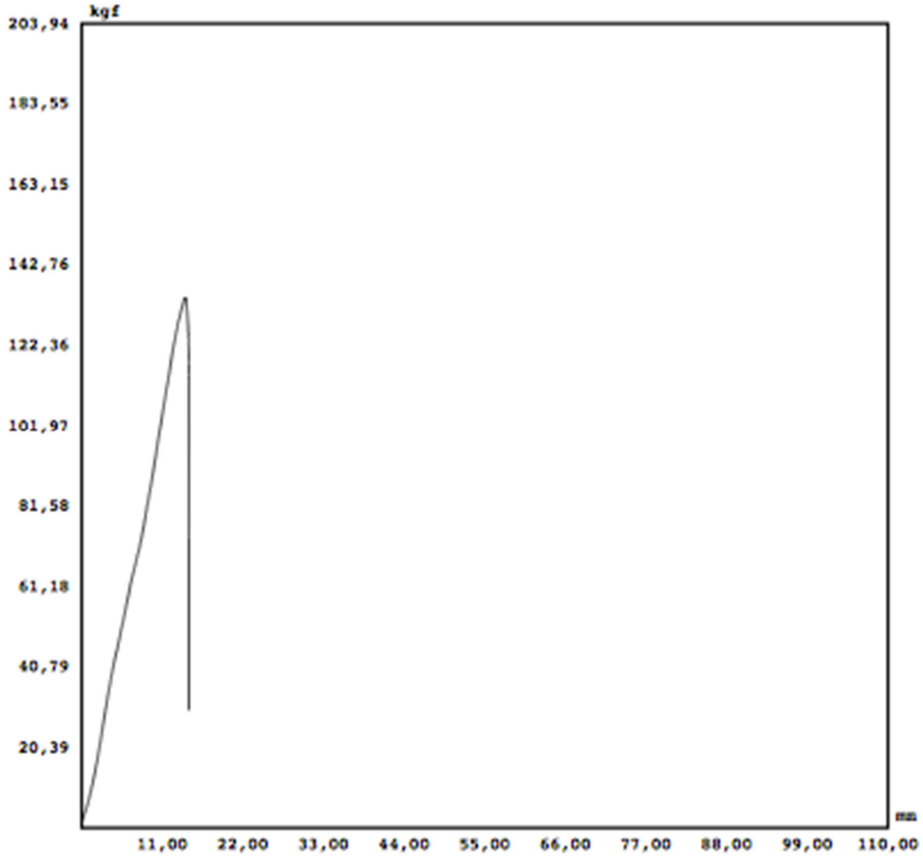

Amostra n°	Força máxima Kgf
8E	134,70

APÊNDICE Q

RELATÓRIO DE ENSAIO

KRATOS EQUIPAMENTOS

Ensaio: 9D
Raça: LABRADOR
Sexo: FÊMEA
Idade: 7 ANOS
Peso: 30 KG
Célula de carga: 3000 kgf
Pré Carga: 1kgf
Velocidade de deslocamento: 20,00 mm/min
Temperatura: 25° C
Umidade relativa 50%
Trabalho realizado: tração

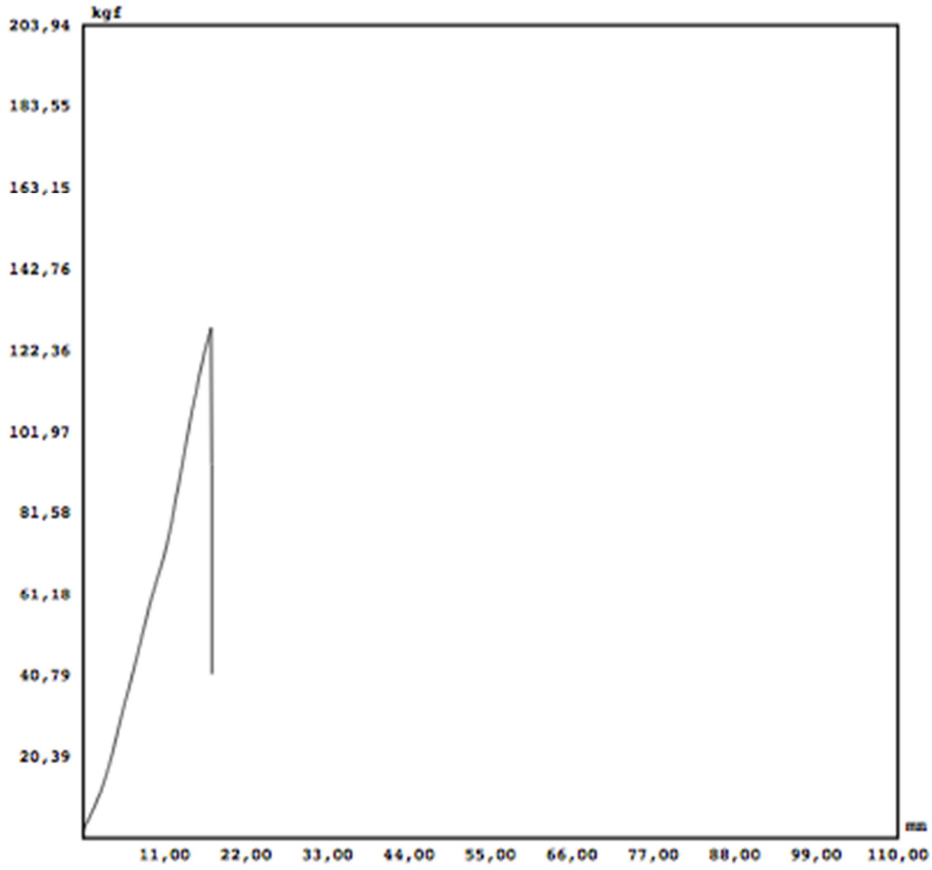

Amostra n°	Força máxima Kgf
9D	128,10

APÊNDICE R

RELATÓRIO DE ENSAIO

KRATOS EQUIPAMENTOS

Ensaio: 9E
Raça: LABRADOR
Sexo: FÊMEA
Idade: 7 ANOS
Peso: 30 KG
Célula de carga: 3000 kgf
Pré Carga: 1kgf
Velocidade de deslocamento: 20,00 mm/min
Temperatura: 25° C
Umidade relativa 50%
Trabalho realizado: tração

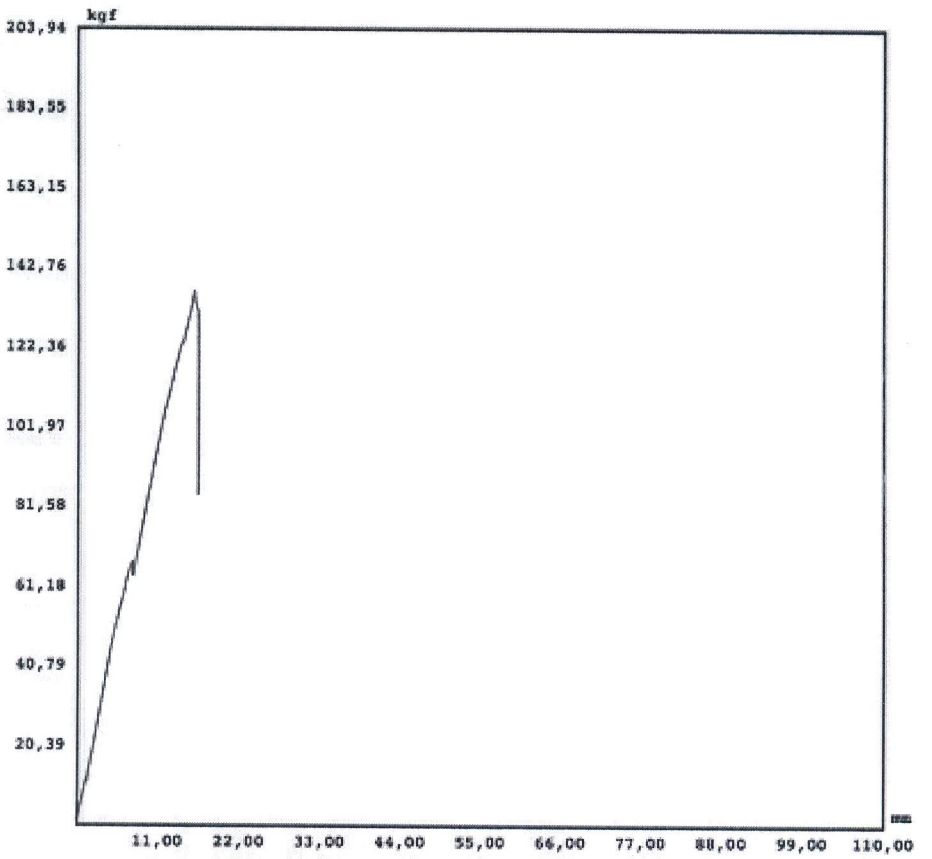

Amostra nº	Força máxima Kgf
9E	136,80

APÊNDICE S

RELATÓRIO DE ENSAIO

KRATOS EQUIPAMENTOS

Ensaio: 10D
Raça; SRD
Sexo: MACHO
Idade: 5 ANOS
Peso: 20 KG
Célula de carga: 3000 kgf
Pré Carga: 1kgf
Velocidade de deslocamento: 20,00 mm/min
Temperatura: 25° C
Umidade relativa 50%
Trabalho realizado: tração

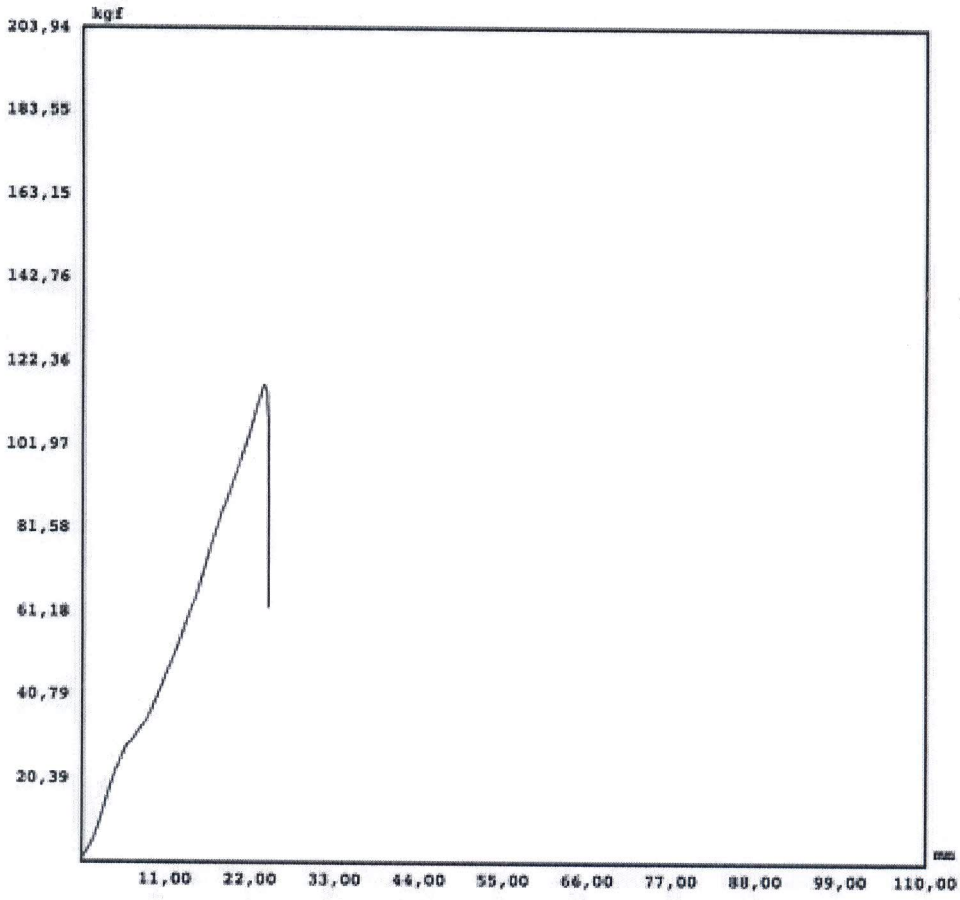

Amostra nº	Força máxima Kgf
10D	116,70

APÊNDICE T

RELATÓRIO DE ENSAIO

KRATOS EQUIPAMENTOS

Ensaio: 10E
Raça: SRD
Sexo: MACHO
Idade: 5 ANOS
Peso: 20 KG
Célula de carga: 3000 kgf
Pré Carga: 1kgf
Velocidade de deslocamento: 20,00 mm/min
Temperatura: 25° C
Umidade relativa 50%
Trabalho realizado: tração

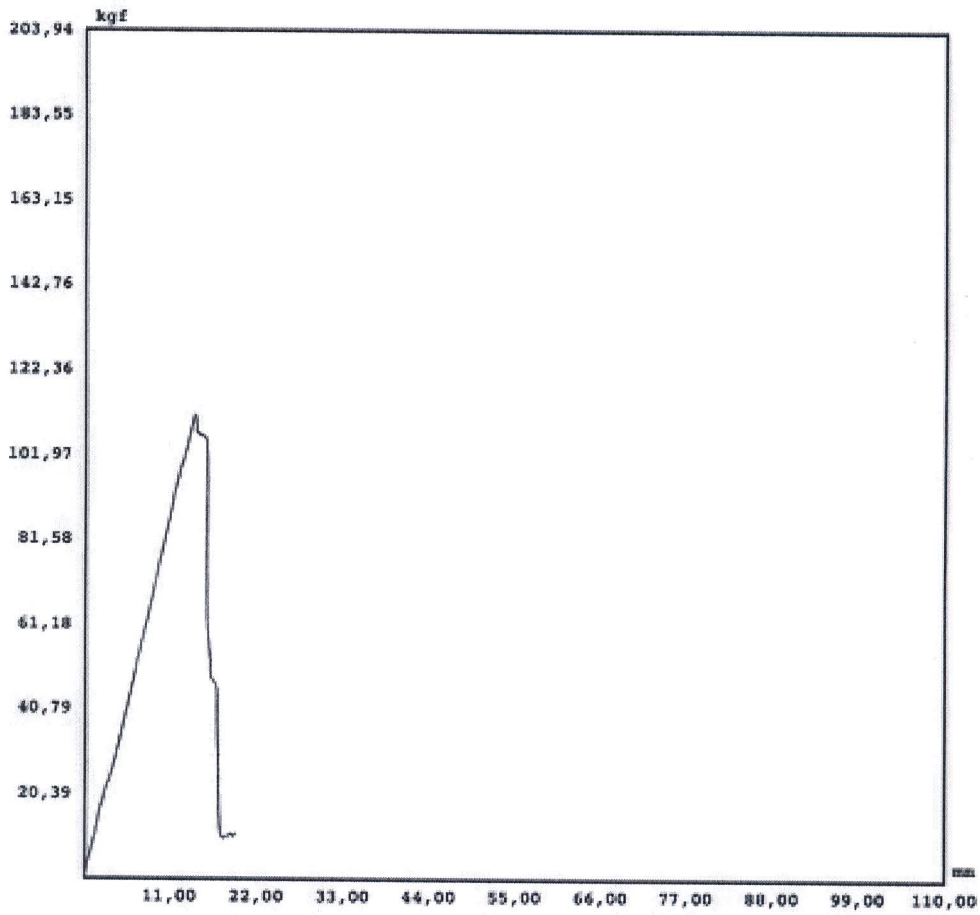

Amostra nº	Força máxima Kgf
10E	111,60