Thelma Regina Cintra da Silva

Análise crítica comparativa, radiográfica e tomográfica, das alterações do trato respiratório de felinos domésticos portadores ou não de imunodeficiência viral

São Paulo

2012

Thelma Regina Cintra da Silva

Análise crítica comparativa, radiográfica e tomográfica, das alterações do trato respiratório de felinos domésticos portadores ou não de imunodeficiência viral.

Tese apresentada ao Programa de Pós-graduação em Clínica Cirúrgica Veterinária da Faculdade de Medicina Veterinária e Zootecnia da Universidade de São Paulo para obtenção do título de Doutor em Ciências.

Departamento:
Cirurgia

Área de Concentração:
Clínica Cirúrgica Veterinária

Orientador:
Profa. Dra. Ana Carolina B. C. F. Pinto

São Paulo
2012

Autorizo a reprodução parcial ou total desta obra, para fins acadêmicos, desde que citada a fonte.

DADOS INTERNACIONAIS DE CATALOGAÇÃO-NA-PUBLICAÇÃO

(Biblioteca Virginie Buff D'Ápice da Faculdade de Medicina Veterinária e Zootecnia da Universidade de São Paulo)

T.2686
FMVZ

Silva, Thelma Regina Cintra da
Análise crítica comparativa, radiográfica e tomográfica, das alterações do trato respiratório de felinos domésticos portadores ou não de imunodeficiência viral / Thelma Regina Cintra da Silva. -- 2012.
101 f. : il.

Tese (Doutorado) - Universidade de São Paulo. Faculdade de Medicina Veterinária e Zootecnia. Departamento de Cirurgia, São Paulo, 2012.

Programa de Pós-Graduação: Clínica Cirúrgica Veterinária.

Área de concentração: Clínica Cirúrgica Veterinária.

Orientador: Profa. Dra. Ana Carolina B. C. F. Pinto.

1. Imunodeficiência viral. 2. Crânio. Tórax. Radiografia. Tomografia Computadorizada. I. Título.

UNIVERSIDADE DE SÃO PAULO

FACULDADE DE MEDICINA VETERINÁRIA E ZOOTECNIA

Comissão de Ética no uso de animais

CERTIFICADO

Certificamos que o Projeto intitulado "Análise crítica comparativa radiográfica e tomográfica das alterações no trato respiratório de felinos domésticos portadores ou não de imunodeficiência viral, protocolado sob o nº 1922/2010, utilizando 20 (vinte) gatos, sob a responsabilidade da Profa. Dra. Ana Carolina Brandão de Campos Fonseca Pinto, está de acordo com os princípios éticos de experimentação animal da "Comissão de Ética no uso de animais" da Faculdade de Medicina Veterinária e Zootecnia da Universidade de São Paulo e foi aprovado em reunião de 19/9/2012.

We certify that the Research "Critical analysis of comparative radiographic and tomographic feline respiratory tract changes of domestic cats carries or not of the feline immunodeficiency virus", utilizing 20 (twenty) cats, under the responsibility Profa. Dra. Ana Carolina Brandão de Campos Fonseca Pinto, agree with Ethical Principles in Animal Research adopted by "Ethic Committee in the use of animals" of the School of Veterinary Medicine and Animal Science of University of São Paulo and was approved in the meeting of day 9/19/2012.

São Paulo, 20 de setembro de 2012

Profa. Dra. Alice Maria Melville Paiva Della Libera
Vice-Presidente

v. Prof. Dr. Orlando Marques de Paiva, nº87
dade Universitária "Armando de Salles Oliveira"
io Paulo/SP – Brasil
508-270

Fone: + 55 11 3091-7671/7676
Fax: +55 11 3032-2224
E-mail: fmvz@usp.br
http://www.fmvz.usp.br

FOLHA DE AVALIAÇÃO

Nome: SILVA, Thelma Regina Cintra da

Título: Análise crítica comparativa, radiográfica e tomográfica, das alterações do trato respiratório de felinos domésticos portadores ou não de imunodeficiência viral.

Tese apresentada ao Programa de Pós-graduação em Clínica Cirúrgica Veterinária da Faculdade de Medicina Veterinária e Zootecnia da Universidade de São Paulo para obtenção do título de Doutor em Ciências.

Data:____/____/____

Banca Examinadora

Prof. Dr._____
Instituição:_____Julgamento:_____

Prof. Dr._____
Instituição:_____Julgamento:_____

Prof. Dr._____
Instituição:_____Julgamento:_____

Prof. Dr._____
Instituição:_____Julgamento:_____

Prof. Dr._____
Instituição:_____Julgamento:_____

À minha família: minha mãe Eunice, me ensinando os valores da vida com um amor incondicional, meu pai Antônio Carlos e meu irmão Phelipe, sempre com palavras incentivadoras.

Ao meu namorado Tiago, pela paciência inesgotável na elaboração gráfica deste trabalho.

Ao meu querido serelepe Soluço, que muito compreensivo aceitou a falta de passeio durante alguns dias.

AGRADECIMENTOS

À minha orientadora Prof. Dra. Ana Carolina B. C. F. Pinto que em 06 anos de convivência me passou conhecimentos muito além da Radiologia.
Ao Prof. Dr. Archivaldo Reche Júnior que em meio a todas as suas atividades conseguiu me auxiliar nesta pesquisa.
Ao M.V. Me. Alexandre G.T. Daniel peça-chave na realização da parte prática deste projeto, meu muito obrigado.
À amiga M.V. Me. Maria Carolina Catai Chalita pela análise citológica realizada nesta pesquisa.
À M.V. Maria Luisa Franchini do Laboratório Clínico da Faculdade de Medicina Veterinária e Zootecnia da USP, pela análise laboratorial relacionada à cultura bacteriana.
À funcionária Shirley do Instituto de Ciências Biomédicas pela análise laboratorial relacionada à cultura fúngica.
Ao Prof. Dr. Benedicto W. De Martin e M.V. Me. Salvador Luís Rocha Urtado pelo apoio, incentivo, confiança e compreensão nestes 12 anos de convivência, participando de maneira efetiva na minha vida profissional.
Ao Prof. Dr. Franklin de Almeida Sterman, por ter sido quem foi.....
Aos funcionários Elias e Geraldo do gatil da Faculdade de Medicina Veterinária e Zootecnia da USP.
Aos pós-graduandos e médicos veterinários contratados do serviço de Anestesiologia do HOVET da Faculdade de Medicina Veterinária e Zootecnia da USP, colaborando com o procedimento anestésico desta pesquisa.
Aos amigos e companheiros de pós-graduação: Carolina de Oliveira Ghirelli, Lenin Arturo Villamizar, Carina Outi e Gabriela Banon extremamente prestativos e sempre dispostos a ajudar.
Aos técnicos do Serviço de radiologia do HOVET da Faculdade de Medicina Veterinária e Zootecnia da Universidade de São Paulo em especial Hugo Idalgo e Reginaldo Barboza da Silva, pelo auxílio prestado.
Às bibliotecárias Elza e Estela pela correção das referências e da normatização deste trabalho.

Aos felinos: MARMOTA, COCADA, CHURROS, MINGAU, XISPITA, PAMONHA, SANDY, LUA, IPIRANGA, MUCK, FRIDA, SOL, SAPOPEMBA, PIRATA, TWIX, ZOE, NUIT, BLACK, MENTEX E NOZINHO. Animais que nos reservam sempre lições de amor.

Às colegas de trabalho e amigas Simone Zanin Cantoni e Alessandra Sendyk, meu muito obrigada pela ajuda prestada na parte prática deste trabalho.

Aos amigos do setor de Laboratório Clínico, Radiologia, Ultrassonografia, Anestesiologia e Cardiologia do Instituto Veterinário de Imagem, pelo carinho de sempre.

À todos que participaram desta etapa de trabalho, sintam-se agradecidos.

RESUMO

SILVA, T. R. C. **Análise crítica comparativa, radiográfica e tomográfica, das alterações do trato respiratório de felinos domésticos portadores ou não de imunodeficiência viral.** [Critical comparative analysis, radiographic and tomographic appearance, of the respiratory tract disease in domestic cats with immunodeficiency vírus (FIV) and FIV negative cats]. 2012. 101 f. Tese (Doutorado em Cirurgia) – Faculdade de Medicina Veterinária e Zootecnia, Universidade de São Paulo, São Paulo, 2012.

Na rotina de felinos domésticos, algumas modalidades de diagnóstico por imagem, como a radiografia simples e, na última década, a tomografia computadorizada (TC) já são amplamente utilizadas. Este estudo teve por objetivo realizar uma análise crítica da contribuição dos exames radiográfico e tomográfico (simples e contrastado), na avaliação do trato respiratório de felinos portadores ou não de imunodeficiência viral (FIV). Identificando as principais alterações encontradas em felinos FIV+ aos exames radiográfico e tomográfico do crânio e tórax. E ainda, correlacionando os achados radiográficos e tomográficos com os resultados laboratoriais de sorologia para imunodeficiência viral felina, citologia e cultura (bacteriana e fúngica) do lavado traqueal. Foram utilizados 20 felinos adultos jovens de ambos os sexos, sendo 14 FIV+ e 06 FIV-, todos provenientes do mesmo gatil. Pela análise estatística houve um maior percentual de felinos FIV+ com opacificação nas bulas timpânicas pela TC (57,14%) e resultado positivo na análise citológica do lavado traqueal (85,71%). Constatou-se que os felinos portadores de imunodeficiência viral possuíram, por meio da avaliação radiográfica e tomográfica, um maior comprometimento do trato respiratório relacionado às cavidades nasais, bulas timpânicas, parênquima pulmonar e vias aéreas inferiores, quando comparados aos felinos negativos para imunodeficiência viral.

Palavras-chave: Imunodeficiência viral. Crânio. Tórax. Radiografia. Tomografia Computadorizada.

ABSTRACT

SILVA, T. R. C. **Critical comparative analysis, radiographic and tomographic appearance, of the respiratory tract disease in domestic cats with immunodeficiency vírus (FIV) and FIV negative cats.** [Análise crítica comparativa, radiográfica e tomográfica, das alterações do trato respiratório de felinos domésticos portadores ou não de imunodeficiência viral]**.** 2012. 101 f. Tese (Doutorado em Cirurgia) – Faculdade de Medicina Veterinária e Zootecnia, Universidade de São Paulo, São Paulo, 2012.

In internal medicine of domestic cats, imaging modalities, such as radiography and, in the last decade, computed tomography (CT) are widely used. The aim of this study was to perform a critical analysis of the radiographic and tomographic contribution in assessing the respiratory tract of feline immunodeficiency vírus (FIV) infected cats and FIV negative cats. Identifying the radiographic and tomographic findings, in FIV+ cats, of the skull and chest examination. And, correlating radiographic and tomographic findings with the laboratory serology for feine immunodeficiency vírus results, cytology evaluation and culture (bacterial and fungal) from tracheal lavage fluid.Twenty young adults cats of both gender were used, 14 FIV+ and 06 FIV-, all from the same cattery. By the statstical analysis there was a higher percentage of FIV+ infected cats with timpanic bullae opacification by the CT examination (57,14%) and positive cytologic evaluation of traqueal aspirates (85,71%). It was found that FIV+ infected cats has greater involvement of the respiratory tract related to the nasal cavity, tympanic bullae, lung parenchyma and lower airways, when compared with FIV- cats.

Key words: Immunodeficiency virus. Skull. Chest. Radiography. Computed tomography.

LISTA DE FIGURAS

Figura 1 – Felino com sonda endotraqueal estéril para realização do lavado traqueal - São Paulo – 2012 48

Figura 2 – Felino com sonda endotraqueal estéril e auxílio de sonda uretral para realização do lavado traqueal - São Paulo – 2012.....49

Figura 3 – Imagem radiográfica do crânio em projeção rostrocaudal (boca aberta). Notar a opacificação da bula timpânica direita (seta) - São Paulo –2012.....56

Figura 4 – Imagem radiográfica do tórax, felino FIV+, em projeção laterolateral (decúbito esquerdo). Notar a opacificação pulmonar de padrão intersticial com espessamento de paredes brônquicas - São Paulo – 2012.....57

Figura 5 – Imagem tomográfica do crânio em corte transversal com ajuste de janela e nível adequados para avaliação óssea. Notar a opacificação bilateral das bulas timpânicas (setas) - São Paulo – 2012.....59

Figura 6 – Imagem tomográfica do tórax em corte transversal com ajuste de janela e nível adequados para avaliação pulmonar. Notar a opacificação pulmonar de aspecto intersticial e brônquico, com áreas de densificações alveolares (seta) - São Paulo – 2012.....60

Figuras 7 – Imagens radiográficas do tórax em projeções laterais (decúbito esquerdo - A e direito - B) e ventrodorsal (C). Notar a opacificação pulmonar de padrão intersticial e brônquico. Felino (animal 2), FIV+, com cultura bacteriana, do lavado traqueal, positiva para E. coli e Streptococus SP; e achados citológicos compatíveis com processo inflamatório de caráter subagudo - São Paulo – 2012.....62

Figuras 8 – Imagens tomográficas do tórax em corte transversal com ajuste de janela e nível adequados para avaliação pulmonar. Notar a opacificação pulmonar intersticial e brônquica (A e B - seta), com áreas de densificação alveolar (B, C - cabeça de seta e D). Felino (animal 2), FIV+, com cultura bacteriana, do lavado traqueal, positiva para E. coli e Streptococus SP; e achados citológicos compatíveis com processo inflamatório de caráter subagudo - São Paulo – 2012.....63

Figura 9 – Imagem radiográfica do crânio adquirida por meio da projeção dorsoventral de felino (animal 3) FIV+. Notar o aspecto normal das cavidades nasais, com preservação da sua radiodensidade, visibilização dos turbinados nasais e preservação do septo nasal/osso vômer - São Paulo – 2012.....64

Figuras 10 – Imagens radiográficas do tórax em projeções laterais (decúbito direito - A e esquerdo - B) e ventrodorsal (C). Notar a opacificação pulmonar de padrão intersticial e brônquico. Felino (animal 3), FIV+, com achados citológicos, do lavado traqueal, compatíveis com processo inflamatório de caráter subagudo - São Paulo – 2012.....65

Figuras 11 – Imagens tomográficas do tórax em corte transversal com ajuste de janela e nível adequados para avaliação pulmonar. Notar a opacificação pulmonar intersticial com discretas áreas tendendo a alveolares (A) associadas ao espessamento de algumas paredes brônquicas e dilatação do lúmen de alguns brônquios (B - seta e C). Felino (animal 3), FIV+, com achados citológicos compatíveis com processo inflamatório de caráter subagudo - São Paulo – 2012.....66

Figuras 12 – Imagens radiográfica do crânio adquirida por meio da projeção ventrodorsal de boca aberta (A), e tomográfica (B) do crânio em corte transversal com ajuste de janela e nível adequados para avaliação das cavidades nasais de felino (animal 9) FIV+. Notar a preservação das cavidades nasais (turbinados nasais). Felino com manifestação clínica de secreção nasal bilateral - São Paulo – 2012.....67

LISTA DE GRÁFICOS

Gráfico 1 – Frequência relativa dos animais com alterações radiográficas e tomográficas nos felinos FIV+ com e sem manifestações clínicas segundo estruturas avaliadas - São Paulo – 2012.....70

Gráfico 2 – Frequência relativa dos animais com alterações nos exames laboratoriais (citologia, cultura bactéria e cultura fúngica do lavado traqueal) nos felinos FIV+ com e sem manifestações clínicas - São Paulo – 2012.....71

LISTA DE TABELAS

Tabela 1 – Relação da frequência dos principais achados radiográficos no trato respiratório dos 20 felinos estudados - São Paulo – 2012.....57

Tabela 2 – Relação da frequência dos principais achados tomográficos no trato respiratório dos 20 felinos estudados - São Paulo – 2012.....60

Tabela 3 – Tabela relacionando o valor médio e desvio padrão da idade e peso nos 20 felinos estudados - São Paulo – 2012.....76

Tabela 4 – Avaliação da concordância entre os resultados obtidos por meio da análise radiográfica e tomográfica das Cavidades Nasais - São Paulo – 2012.....77

Tabela 5 - Avaliação da concordância entre os resultados obtidos por meio da análise radiográfica e tomográfica das Bulas Timpânicas - São Paulo – 2012.....78

Tabela 6 - Avaliação da concordância entre os resultados obtidos por meio da análise radiográfica e tomográfica do Parênquima Pulmonar - São Paulo – 2012.....78

Tabela 7 - Avaliação da concordância entre os resultados obtidos por meio da análise radiográfica e tomográfica das Vias Aéreas Inferiores - São Paulo – 2012.....79

Tabela 8 - Avaliação da concordância entre os resultados obtidos por meio da análise radiográfica do tórax e resultados da cultura bacteriana do lavado traqueal - São Paulo – 2012.....80

Tabela 9 - Avaliação da concordância entre os resultados obtidos por meio da análise radiográfica do tórax e resultados da cultura fúngica do lavado traqueal - São Paulo – 2012.....81

Tabela 10 - Avaliação da concordância entre os resultados obtidos por meio da análise radiográfica do tórax e resultados da análise citológica do lavado traqueal - São Paulo – 2012.....82

Tabela 11 - Avaliação da concordância entre os resultados obtidos por meio da análise tomográfica do tórax e resultados da cultura bacteriana do lavado traqueal - São Paulo – 2012.....83

Tabela 12 - Avaliação da concordância entre os resultados obtidos por meio da análise tomográfica do tórax e resultados da cultura fúngica do lavado traqueal - São Paulo – 2012.....84

Tabela 13 - Avaliação da concordância entre os resultados obtidos por meio da análise tomográfica do tórax e resultados da análise citológica do lavado traqueal - São Paulo – 2012.....85

Tabela 14 – Avaliação da associação entre alterações aos exames radiográficos, tomográficos e laboratoriais em relação a ser FIV+ ou FIV-. São Paulo. 2012.....86

LISTA DE QUADROS

Quadro 1 – Quadro relacionando o índice Kappa com o grau de concordância – São Paulo – 2012.....52

Quadro 2 – Quadro relacionando os 20 felinos estudados (grupo A e B) com dados referentes às manifestações clínicas, achados radiográficos e tomográficos na avaliação do trato respiratório; análise do lavado traqueal por meio da citologia, cultura bacteriana e fúngica – São Paulo – 2012.....72

Quadro 3 – Quadro relacionando o valor absoluto e relativo da presença ou não de alteração radiográfica no trato respiratório dos 20 felinos estudados – São Paulo – 2012.....75

Quadro 4 – Quadro relacionando o valor absoluto e relativo da presença ou não de alteração tomográfica no trato respiratório dos 20 felinos estudados – São Paulo - 2012.....75

Quadro 5 – Quadro relacionando o valor absoluto e relativo da presença ou não de achados nos exames laboratoriais do trato respiratório dos 20 felinos estudados – São Paulo – 2012.....75

Quadro 6 – Quadro relacionando o valor relativo da presença ou não de achados nos exames de imagem e laboratoriais do trato respiratório dos 20 felinos estudados, correlacionando com a presença ou não de imunodeficiência viral. São Paulo - 2012.....76

SUMÁRIO

1 INTRODUÇÃO 19

2 REVISÃO DE LITERATURA 22

2.1 SISTEMA RESPIRATÓRIO 22

2.2 AFECÇÕES BRONCOPULMONARES NOS FELINOS 25

2.3 VÍRUS DA IMUNODEFICIÊNCIA FELINA (FIV) 29

2.4 MÉTODOS DE DIAGNÓSTICO POR IMAGEM.....30

3 OBJETIVOS 41

3.1 OBJETIVOS GERAIS.....41

3.2 OBJETIVOS ESPECÍFICOS 41

3.3 HIPÓTESE 41

4 MATERIAL E MÉTODO 43

4.1 EQUIPAMENTOS RADIOGRÁFICOS 43

4.2 EQUIPAMENTO TOMOGRÁFICO.....44

4.3 PROTOCOLO DE SEDAÇÃO.....44

4.4 EXAME RADIOGRÁFICO 45

4.4.1 **AVALIAÇÃO RADIOGRÁFICA DO CRÂNIO:** 45

4.4.2 **AVALIAÇÃO RADIOGRÁFICA DO TÓRAX:**.....45

4.5 EXAME TOMOGRÁFICO.....46

4.5.1 **AVALIAÇÃO TOMOGRÁFICA DO CRÂNIO:** 47

4.5.2 **AVALIAÇÃO TOMOGRÁFICA DO TÓRAX:**.....47

4.6 LAVADO TRAQUEAL 48

4.7 ANÁLISE ESTATÍSTICA 49

4.7.1. **SOBRE A ANÁLISE** 49

4.7.2 **ANÁLISE INFERENCIAL ESTATÍSTICA** 51

4.7.2.1 AVALIAÇÃO DA CONCORDÂNCIA ENTRE RESULTADOS OBTIDOS ENTRE O EXAME RADIOGRÁFICO E O TOMOGRÁFICO, SEPARADAMENTE PARA CRÂNIO E TÓRAX.....51

4.7.2.2 COMPARAÇÃO DOS RESULTADOS OBTIDOS NO EXAME RADIOGRÁFICO E TOMOGRÁFICO (PARA CRÂNIO E TÓRAX) EM RELAÇÃO AOS RESULTADOS DE CITOLOGIA E CULTURA (BACTERIANA E FÚNGICA) 52

4.7.2.3 ASSOCIAÇÃO DA PRESENÇA DE ALTERAÇÕES NOS EXAMES RADIOGRÁFICOS, TOMOGRÁFICOS E/OU LABORATORIAIS EM RELAÇÃO A SER FIV+ OU FIV- 53

5 RESULTADOS 55

5.1 AVALIAÇÃO RADIOGRÁFICA.....55

5.2 AVALIAÇÃO TOMOGRÁFICA 58

5.3 AVALIAÇÃO RADIOGRÁFICA X TOMOGRÁFICA 60

5.4 AVALIAÇÃO DO LAVADO TRAQUEAL.....68

5.5 MANIFESTAÇÕES CLÍNICAS 69

5.6 LIMITAÇÕES.....74

5.7 ESTATÍSTICA DESCRITIVA.....74

5.7.1 VARIÁVEIS QUALITATIVAS.....74

5.7.2 VARIÁVEL QUANTITATIVA.....76

5.7.3. ANÁLISE INFERENCIAL ESTATÍSTICA 77

5.7.3.1 AVALIAÇÃO DA CONCORDÂNCIA ENTRE RESULTADOS OBTIDOS ENTRE O EXAME RADIOGRÁFICO E O TOMOGRÁFICO. 77

5.7.3.2 COMPARAÇÃO DOS RESULTADOS OBTIDOS NO EXAME RADIOGRÁFICO DE TÓRAX EM RELAÇÃO AOS RESULTADOS DE CITOLOGIA E CULTURA (BACTERIANA E FÚNGICA): 79

5.7.3.3 COMPARAÇÃO DOS RESULTADOS OBTIDOS NO EXAME TOMOGRÁFICO DE TÓRAX EM RELAÇÃO AOS RESULTADOS DE CITOLOGIA E CULTURA (BACTERIANA E FÚNGICA): 83

6. DISCUSSÃO 88

7. CONCLUSÃO 95

REFERÊNCIAS.....96

INTRODUÇÃO

1 INTRODUÇÃO

Na medicina veterinária o diagnóstico por imagem vem ampliando muito suas possibilidades nas últimas décadas. O exame radiográfico é uma modalidade diagnóstica bem difundida em nosso meio e, mais atualmente, a tomografia computadorizada vem sendo utilizada visando o incremento dos diagnósticos.

O exame radiográfico ainda é o meio diagnóstico de eleição para avaliação inicial do crânio e tórax nos animais de pequeno porte, sendo indispensável na avaliação de afecções no trato respiratório, especialmente quanto associado às manifestações clínicas. É indicado como complemento fundamental ao exame físico nos felinos portadores de manifestações respiratórias. Porém, tal ferramenta diagnóstica possui limitações significativas devido à sobreposição de estruturas.

Já a tomografia computadorizada é um meio de diagnóstico no qual a ausência de sobreposição anatômica promove uma informação diagnóstica inalcançável por meio das radiografias convencionais. Permite uma melhor distinção entre as densidades teciduais e detecção de mudanças sutis no tamanho, forma, contorno, margem e posição da estrutura estudada.

O trato respiratório é o sistema mais afetado por complicações nos pacientes imunossuprimidos, frequentemente manifestando-se como moléstias respiratórias agudas. O diagnóstico por imagem de complicações envolvendo as vias aéreas superiores e as estruturas intra-torácicas nestes pacientes vem melhorando, especialmente com o auxílio da tomografia computadorizada, a qual frequentemente permite a detecção ou a exclusão de complicações.

Frente a isso, o presente trabalho tem como objetivo a avaliação complementar do trato respiratório de felinos domésticos portadores ou não de imunodeficiência viral (FIV) por meio do exame radiográfico e tomográfico simples e contrastado do crânio e tórax. Tentando, desta maneira, estabelecer se os achados radiográficos e tomográficos incrementam o diagnóstico da imunodeficiência viral. E assim, determinar a aplicabilidade de tais ferramentas para a melhor compreensão desta síndrome.

REVISÃO DE LITERATURA

2 REVISÃO DE LITERATURA

Este tópico visou abordar as informações referentes à anatomia, exame radiográfico e tomográfico do trato respiratório e imunodeficiência viral felina; buscando, desta maneira, fornecer informações pertinentes para a confrontação com os resultados obtidos no presente estudo.

2.1 SISTEMA RESPIRATÓRIO

O sistema respiratório é responsável por aquecer, umidificar e filtrar o ar e pela troca gasosa (HUDSON; HAMILTON, 1993). Sua eficiência está intimamente ligada à ventilação adequada por meio de um sistema tubular (vias aéreas) até os alvéolos (ROBINSON, 1992). A via de passagem respiratória consiste nas narinas, cavidades nasais, faringe, laringe, traquéia, brônquios e parênquima pulmonar. O aquecimento, umidificação e filtração ocorrem no terço superior do trato respiratório antes do ar atingir a traquéia (HUDSON; HAMILTON, 1993).

A cavidade nasal é dividida em porção direita e esquerda pelo septo nasal, o qual possui uma parte cartilagínea e outra óssea (EVANS; CHRISTENSEN, 1979; HUDSON; HAMILTON, 1993; THRALL, 2007). Tal septo, não é visibilizado radiograficamente, porém por meio da tomografia computadorizada e ressonância magnética esta estrutura é bem delimitada (THRALL, 2007). O vômer é um osso que forma parte da porção caudal do assoalho da cavidade nasal, fornecendo suporte para a cartilagem do septo nasal (EVANS; CHRISTENSEN, 1979; HUDSON; HAMILTON, 1993, THRALL, 2007).

A faringe faz parte tanto do sistema respiratório como do digestório, sendo dividida rostralmente pelo palato mole em nasofaringe (dorsal) e orofaringe (ventral). A orofaringe estende-se do arco palatoglossal até a base da epiglote. A nasofaringe

conecta a cavidade nasal com a laringe, estendendo-se das coanas até a abertura intrafaringeana. Esta abertura é circundada pela borda caudal do palato mole e arco palatofaringeano. A laringofaringe (caudalmente à faringe) está na porção central entre o trato respiratório e digestório, estendendo-se da abertura intrafaringeana até o lúmen esofágico rostral. O ar inspirado deve cruzar a nasofaringe dorsalmente até a laringe ventralmente, o inverso ocorre na expiração. Durante a deglutição, a ingesta deve cruzar a via de passagem aérea. Em função dessa fusão de via respiratória e digestória na faringe, a traquéia e os pulmões devem estar protegidos durante a deglutição (EVANS; CHRISTENSEN, 1979; HUDSON; HAMILTON, 1993).

A mucosa cartilagínea laringeana junta a faringe à traquéia. A laringe é formada por três cartilagens ímpares (epiglote, cricóide e tireóide) e um par de cartilagens (aritenóides). A traquéia estende-se da cartilagem cricóide até a bifurcação do tórax possuindo 38 a 43 anéis cartilagíneos. Estes anéis possuem um formato incompleto no seu aspecto dorsal. O músculo traqueal se fixa externamente na cartilagem traqueal completando o formato de anel (HUDSON; HAMILTON, 1993).

Afecções das vias aéreas superiores englobam anormalidades respiratórias relacionadas à narina até entrada de tórax. Nos cães e num menor grau nos gatos, o comprimento da traquéia cervical excede o comprimento da traquéia torácica (SUTER; LORD, 1984).

Os felinos, assim como os cães, possuem dois pulmões (esquerdo e direito) os quais são divididos em seis lobos (cranial e caudal esquerdos; cranial, médio, caudal e acessório direitos). Essa organização é baseada no número e na localização dos ramos dos brônquios principais e não pelas fissuras, as quais são a causa do lobo cranial esquerdo ser considerado um lobo dividido em duas partes. Cada lobo pulmonar possui um brônquio que se origina dos brônquios principais (esquerdo e direito) (EVANS; CHRISTENSEN, 1979; MOSES; SPAULDING, 1985; SCHWARZ et al., 2012; SCRIVANI et al., 2012).

O brônquio lobar dá origem ao brônquio terciário ou brônquio segmentar. O tecido pulmonar ventilado pelo brônquio segmentar é chamado de segmento broncopulmonar. Dessa forma o lobo pulmonar é constituído por diversos segmentos

broncopulmonares. No lobo pulmonar ou no segmento broncopulmonar, a associação do brônquio, interstício de sustentação, cadeia linfática e vasos sanguíneos podem ser chamada de conjunto broncovascular. (EVANS; CHRISTENSEN, 1979; GOTWAY et al., 2005; SCRIVANI et al., 2012).

Próximo ao hilo pulmonar, especialmente no brônquio lobar e segmentar, a tríade artéria, brônquio e veia estão aproximadamente paralelas umas às outras. Já na periferia pulmonar, somente a artéria e o brônquio estão próximos e paralelos. A veia se distancia progressivamente, não estando mais paralelamente à artéria e brônquio (GOTWAY et al., 2005; SCRIVANI et al., 2012).

Afecções que acometem o conjunto broncovascular podem ser chamadas de lesões broncocêntricas. É importante lembrar que o conjunto broncovascular é diferente do conjunto bronquiolovascular, devido ao brônquio ser maior e sua parede possuir cartilagem. Além disso, normalmente, os bronquíolos não são visibilizados nos exames de imagem por serem estruturas muito finas (SCRIVANI et al., 2012).

O segmento broncopulmonar é constituído por numerosas unidades anatômicas chamadas lóbulo pulmonar secundário, ácino pulmonar, e lóbulo pulmonar primário. O lóbulo pulmonar secundário origina-se da ramificação de um pequeno bronquíolo e sua periferia é delimitada por um tecido conectivo septal, o qual é bem desenvolvido no homem, bovinos e suínos, mas não nos equinos, ovinos e carnívoros. Cada lóbulo pulmonar secundário é nutrido por um bronquíolo, vaso linfático e arteríola os quais são circundados pelo tecido conectivo. Além disso, vênulas e linfáticos adicionais dispõem-se de maneira periférica no septo interlobular. Portanto, o lóbulo pulmonar secundário assemelha-se a uma miniatura pulmonar, com exceção das veias as quais não encontram-se paralelas à via aérea, mas sim localizadas na periferia do tecido conectivo (MOSES; SPAULDING, 1985; SCHWARZ et al., 2012; SCRIVANI et al., 2012).

O ácino pulmonar é a unidade terminal da árvore brônquica decorrentes dos bronquíolos terminais, respiratório e ductos alveolares. O bronquíolo terminal é uma via de condução aérea e o bronquíolo respiratório está relacionado com a troca gasosa. No homem, o ácino pulmonar é a unidade pulmonar funcional, sendo responsável pela troca gasosa (SCRIVANI et al., 2012).

De uma maneira geral, a organização anatômica pulmonar seria: o lobo pulmonar é constituído por vários lóbulos pulmonares secundários. O lóbulo pulmonar secundário é constituído por vários ácinos pulmonares. Cada ácino pulmonar é constituído por vários lóbulos pulmonares primários, os quais são formados por diversos alvéolos (SCRIVANI et al., 2012). O conhecimento desta organização pulmonar é fundamental para compreender as imagens radiográficas e/ou tomográficas nas diferentes afecções pulmonares (SCHWARZ et al., 2012; SCRIVANI et al., 2012).

No homem, as doenças pulmonares são caracterizadas como perilobular, quando envolvem o septo interlobular, vasos linfáticos e vênulas; centrolobular, quando envolvem a unidade bronquiolovascular (bronquíolo, arteríola, linfático e tecido conectivo); ou panlobular quando envolve o lóbulo pulmonar inteiro (MOSES; SPAULDING, 1985; GOTWAY et al., 2005; SCHWARZ et al., 2012; SCRIVANI et al,, 2012). Observou-se no cão um aspecto similar das anormalidades pulmonares. Essa distribuição da doença pulmonar está intimamente relacionada às hipóteses diagnósticas. Por exemplo, uma distribuição perilobular pode estar associada a edema pulmonar, hemorragia, pneumonia etc. Já o acometimento do tipo centrilobular associa-se à broncopneumonia, asma, aspergilose alérgica broncopulmonar, bronquiolite obliterante, etc. Uma distribuição do tipo panlobular relaciona-se à pneumonia eosinofílica, carcinoma broncoalveolar, infecção viral, pneumonia por Mycoplasma etc (MOSES; SPAULDING, 1985; SCHWARZ et al., 2012; SCRIVANI et al., 2012).

2.2 AFECÇÕES BRONCOPULMONARES NOS FELINOS

Os termos asma, bronquite alérgica, doença pulmonar alérgica e doença pulmonar obstrutiva crônica são utilizados para descrever a síndrome da doença broncopulmonar (SUTER; LORD, 1984; DYE, 1992). Tal afecção ocorre frequentemente nos gatos, porém sua etiopatogenia é pouco conhecida (DYE, 1992). O termo bronquite crônica implica em tosse e excessiva produção de muco

na maioria dos dias por pelo menos dois meses consecutivos. O diagnóstico clínico definitivo da bronquite crônica, nos gatos, é difícil devido aos achados clínicos no exame físico e achados radiográficos da avaliação torácica não serem específicos (MOSES; SPAULDING, 1985).

Os achados histológicos das doenças broncopulmonares nos felinos frequentemente incluem hipertrofia da musculatura lisa brônquica e broncoconstrição. Estas alterações podem ocorrer associadas à inflamação e edema da mucosa e submucosa da via aérea, descamação epitelial, exsudato inflamatório intraluminal e a presença de tampão mucoso na via aérea. A alteração no lúmen e parede da via aérea, ou dos tecidos circundantes pode contribuir no desenvolvimento da obstrução da via aérea (DYE, 1992). A hiperresponsividade da via aérea e a obstrução reversível da passagem aérea levam a uma redução no diâmetro desta via aérea (SUTER; LORD, 1984; ALONSO, 2007; SCHWARZ; JOHNSON, 2009).

Segundo Suter e Lord (1984) e Dye (1992) a gravidade da inflamação, o local e a extensão do comprometimento da via aérea e consequentemente as manifestações clínicas apresentadas podem ser variáveis.

As manifestações clínicas variam de tosse crônica e chiado à grave dificuldade respiratória (SUTER; LORD, 1984). Pode acometer felinos de qualquer idade, sendo a raça Siamesa de maior incidência (SCHWARZ; JOHNSON, 2009). Doença cardíaca deve sempre ser considerada em um gato apresentando letargia e problemas respiratórios, mas não com histórico de tosse (DYE, 1992).

A respiração com a boca aberta associada à broncoconstrição ou obstrução de vias aéreas superiores (VASs) por pólipos nasofaríngeos, indica a possibilidade de dificuldade respiratória importante. Durante a expiração ocorre uma redução fisiológica no diâmetro das vias aéreas inferiores (VAIs); sendo assim, sinais de obstrução tornam-se mais evidentes nesta fase respiratória (DYE, 1992).

Os aspectos radiográficos podem ser normais nas afecções broncopulmonares, variando de acordo com a gravidade e duração da doença. A importância das alterações radiográficas não deve ser correlacionada às manifestações clínicas (SCHWARZ; JOHNSON, 2009).

Segundo Suter e Lord (1984) e Schwarz e Johnson (2009) os achados radiográficos incluem: infiltrado peri-bronquial - a produção excessiva de muco e seu acúmulo no lúmen bronquial pode fornecer um aspecto radiográfico nodular; a obstrução de uma via aérea pode promover um infiltrado alveolar; consolidação ou atelectasia; o colapso do lobo médio direito é uma sequela comum nos casos de cronicidade de doença das VAIs nos felinos; evidência de aprisionamento aéreo; e a tosse importante que pode levar à fratura de costelas. Nos gatos com doença obstrutiva importante, a cavidade torácica tem suas dimensões aumentadas, por conta do deslocamento caudal da cúpula e pilares diafragmáticos. Além disso, as radiografias adquiridas na expiração não se diferenciam das adquiridas na inspiração devido ao aprisionamento aéreo (ALONSO, 2007).

Os achados tomográficos incluem segundo Schwarz e Johnson (2009): espessamento da parede brônquica com elevação da sua atenuação, áreas hiperatenuantes de aspecto nodular, as quais não realçam após a administração de contraste intravenoso, representando o preenchimento do brônquio por muco, áreas hiperatenuantes de consolidação ou atelectasia pulmonar e campos pulmonares hipoatenuantes nos gatos com hiperinsuflação pulmonar.

Segundo Dye (1992) e Andreasen (2002) a avaliação bronquial citológica também é importante. Algumas tentativas já foram realizadas para correlacionar tipos específicos de infiltrado inflamatório celular com doenças brônquicas específicas. Pode ser prudente usar os resultados citológicos para responder a questão: “Existe inflamação na via aérea ou não?”. Utilizando uma ampla interpretação do termo “inflamação”, achados anormais podem estar relacionados com a produção excessiva de muco (retenção e/ou produção) com a presença de células sanguíneas brancas, neutrófilos, eosinófilos, mastócitos, macrófagos, linfóctios, células plasmáticas e células epiteliais hiperplásicas. Os resultados obtidos na citologia podem variar de acordo com: a profundidade da coleta da amostra (traquéia X alvéolo), o método utilizado para coletar a amostra, o método utilizado para processar a amostra, como também as características individuais da via aérea do paciente.

Culturas bacterianas positivas foram encontradas em 25% a 33% dos gatos com doença brônquica. Uma variedade de organismo foi isolada incluindo:

Pasteurella multocida, Moxarella sp e Alcaligenes sp. Entretanto, algumas bactérias Gram negativas podem ser isoladas, em menor escala, nas vias aéreas de felinos clinicamente sadios; demonstrando que os brônquios dos gatos não são sempre estéreis, ou seja, que existe uma flora normal, a qual deve ser considerada na interpretação das culturas (DYE, 1992).

Segundo Suter e Lord (1984) e Adamama-Moraito, Patsikas e Koutinas (2003) o diagnóstico da bronquite é baseado na identificação de um elevado número de eosinófilos no lavado traqueobrônquico e/ou amostra sanguínea; ausência de parasitose pulmonar através do lavado traqueobrônquico e pela amostra fecal; além de rápida melhora, até mesmo as manifestações clínicas mais graves, com corticoideterapia e falha na resposta ao tratamento com antibiótico e broncodilatador.

No experimento realizado por Cadoré et al. (1997) com felinos portadores de imunodeficiência viral (FIV+), estes animais possuíam, por meio da análise do lavado broncoalveolar (BAL), pneumonite intersticial com a presença de alveolite neutrofílica e linfocítica. O número absoluto de neutrófilos e linfócitos no BAL destes gatos infectados foi significantemente maior do que o grupo controle (negativos para imunodeficiência viral – FIV-), porém o número total de células e o de macrófagos manteve-se inalterado. O número de eosinófilos variou amplamente tanto nos gatos FIV+ como também nos FIV-. Os gatos FIV- não apresentaram alveolite, infiltrado linfocítico ou hipertrofia da musculatura lisa da via aérea. Cadoré et al. (1997) afirmam que felinos naturalmente infectados pelo vírus da imunodeficiência possuem nódulos peribroncovasculares, alveolite e o acúmulo de células na musculatura lisa, sendo portanto um modelo para estudo das lesões pulmonares associadas à infecções por lentivírus.

Outras pneumopatias podem ocorrer nos felinos, especialmente imunodeficientes, tais como: pneumonia por Mycoplasma sp, a qual é encontrada na flora oral dos gatos, pode ocorrer associada à outra bactéria, pneumonia viral, comum nos felinos com calicivirus e pneumonia fúngica, por exemplo, por Cryptococcus neoformans (SCHWARZ; JOHNSON, 2009). Além disso, segundo Fierro (1995), nos felinos imunossuprimidos, ocorre uma inflamação do trato

respiratório superior, podendo ser isolado da secreção nasal Pasteurella ureae, Pasteurella multocida e Pseudomonas aeruginosa.

2.3 VÍRUS DA IMUNODEFICIÊNCIA FELINA (FIV)

Em 1986, um lentivírus linfotrópico-T foi isolado de um grupo de gatos que apresentava uma síndrome de imunodeficiência adquirida. O agente causador desta síndrome é um lentivírus, o qual é morfologica e bioquimicamente semelhante ao da imunodeficiência no homem. Este vírus foi inicialmente chamado de lentivírus felino T-linfotrópico, por apresentar o seu crescimento nos linfócitos T (CD4+ e CD8+). Hoje em dia sabe-se que este vírus é o causador de uma síndrome de imunodeficiência crônica nos gatos, sendo então renomeado de vírus da imunodeficiência felina (YAMAMOTO, 1989; HAWKINS et al., 1996; HARTMANN, 1998).

A infecção pelo vírus da imunodeficiência felina é classificada em quatro estágios: fase aguda (estágio inicial), fase assintomática, fase com manifestações clínicas inespecíficas e fase terminal. A primeira fase da doença é caracterizada por febre, diarréia, gengivite, conjutivite, uveíte, icterícia secundária à bacteremia, neutropenia (frequentemente associada a uma leve a moderada leucopenia), e linfonodomegalia generalizada. A febre e outras manifestações clínicas podem persistir por várias semanas. A gravidade dos sinais clínicos iniciais varia de acordo com a idade. Sequencialmente a este primeiro estágio, os gatos entram num longo período clínico assintomático (fase latente). À semelhança ao homem, a idade da infecção pode influenciar no período de fase latente. O terceiro estágio é caracterizado por manifestações clínicas vagas sem sinais clássicos de infecções oportunistas. Já os animais na fase terminal, frequentemente apresentam infecções oportunistas em múltiplos sistemas. Na maioria dos casos apresentam perda de peso maior que 20%, anemia, leucopenia, desordens mieloproliferativas, tumores e alterações neurológicas. Desenvolvem uma imunodeficiência importante, tornando-

se sensíveis à infecções virais, parasitárias, fúngicas e algumas vezes bacterianas (HARTMANN, 1998; YAMAMOTO, 1989; NORSWORTHY et al., 2011).

Segundo Hagiwara et al. (1993); Hartmann (1998); Norsworthy et al. (2001) a transmissão deste vírus nos felinos está intimamente relacionada ao comportamento do animal: felinos de vida livre que habitam áreas com uma superpopulação de gatos, possuem uma maior exposição ao vírus devido à feridas por mordeduras, meio de transmissão mais comum. Sendo, portanto, mais comum nos machos, os quais são mais agressivos territorialmente.

As manifestações clínicas observadas nos gatos portadores da imunodeficiência viral apresentam-se de maneira variável, porém demonstram um envolvimento simultâneo de múltiplos órgãos e sistemas. A imunossupressão causada pelo vírus permite a instalação de infecção oportunista, e de fato, a infecção por uma bactéria usualmente não patogênica pode contribuir para a piora das condições físicas do animal (HAGIWARA et al., 1993).

Dentre as alterações clínicas nos felinos imunodeficientes pode-se encontrar: estomatite, gengivite, doença respiratória crônica, anemia, infecções bacterianas, enterite crônica e emaciação. Linfonodopatia e leucopenia, como também afecção renal e febre de origem desconhecida podem ser achados menos frequentes (HAGIWARA et al., 1993). Além disso, embora o vírus da imunodeficiência felina infecte macrófagos, não existe a obrigatoriedade do surgimento de lesões pulmonares (CADORÉ et al., 1997). Porém, nos pacientes imunodeficientes, o trato respiratório é o sistema mais afetado por complicações, as quais frequentemente manifestam-se como moléstias respiratórias agudas, sendo a causa primária de morte em 50% dos casos (MARKS et al., 1996; HEITKAMP et al., 2011).

2.4 MÉTODOS DE DIAGNÓSTICO POR IMAGEM

Nos animais de pequeno porte, o exame radiográfico é a principal técnica diagnóstica utilizada numa avaliação inicial do crânio e tórax, sendo particularmente

indispensável na avaliação de afecções no trato respiratório, especialmente quando interpretada juntamente às manifestações clínicas. Faz-se necessário uma adequação da técnica radiográfica durante a aquisição das imagens: uma superexposição pode mascarar lesões, enquanto que uma subexposição pode criar uma falsa impressão de haver infiltrados ou até formações (ROCHA, 2001).

As variações anatômicas entre as espécies e raças de animais frequentemente tornam necessárias comparações nas imagens radiográficas do crânio, em busca da simetria bilateral. Portanto, o exame radiográfico do crânio requer um posicionamento exato. Isto pode ser realizado, na maioria dos pacientes, com a ajuda da contenção química (TICER, 1987).

O exame radiográfico na avaliação das cavidades nasais e seios frontais tem limitações significativas devido à sobreposição de estruturas. Além disso, em cães e gatos, os achados radiográficos de neoplasia nasal muitas vezes são indistinguíveis de uma rinite crônica (SUTER; LORD, 1984; TROMBLEE et al., 2006). A opacificação das cavidades nasais e dos seios frontais, e lise dos turbinados nasais podem ser detectados nas duas condições. No entanto, nos gatos, a opacificação unilateral das cavidades nasais e destruição óssea paranasal com ausência dentária têm sido referido como sendo mais indicativo de neoplasia (TROMBLEE et al., 2006).

A rinoscopia é uma ferramenta importante na avaliação das cavidades nasais e identificação de alterações na mucosa nasal nos pacientes com achados de exame de imagem inconclusivos ou normais, havendo suspeita clínica; sendo útil na identificação de formações nasais e na coleta de amostras teciduais (TROMBLEE et al., 2006).

Segundo Garosi, Dennis e Schwarz (2003) para adequada e completa avaliação radiográfica da orelha são necessárias cinco projeções: dorsoventral, rostrocaudal de boca aberta, laterolateral perpendicular, laterolateral oblíqua direita e laterolateral oblíqua esquerda. Cada projeção permite a avaliação específica da anatomia da orelha possuindo vantagens e desvantagens. As projeções dorsoventral e rostrocaudal de boca aberta são superiores às projeções laterais, porém são mais difíceis de se realizar em função da necessidade de se obter uma simetria das

estruturas anatômicas. As projeções radiográficas laterolaterais oblíquas projetam as bulas timpânicas com o mínimo de sobreposição de estruturas ósseas. Nos gatos, a conformação do crânio é mais uniforme, mas o formato esférico da cabeça dificulta o posicionamento oblíquo correto para visibilização da orelha médio.

As afecções da orelha média, em cães, que podem ser avaliadas radiograficamente são: otite média, neoplasias e osteopatia craniomandibular hipertrófica. Nos gatos, também incluem-se os pólipos. Os achados radiográficos da otite média são: aumento da radiopacidade, dimensões e espessamento da parede da bula timpânica. A otite média é frequentemente uma sequela da otite externa crônica. Já nas neoplasias da orelha média temos como aspectos radiográficos: lise e distorção da parede da bula timpânica, proliferação óssea e aumento de volume dos tecidos moles adjacentes. Os pólipos, frequentes nos gatos, originam-se da orelha média estendendo-se para a faringe por meio do tubo auditivo ou diretamente no canal auditivo externo. Os achados radiográficos podem ser: opacificação e espessamento da bula timpânica, e a presença de uma formação de tecidos moles na faringe ou no canal auditivo (GAROSI; DENNIS; SCHWARZ, 2003). Segundo Fierro et al. (1995), nos felinos imunossuprimidos, a otite média pode ocorrer independente de ter ou não um processo infeccioso em trato respiratório superior.

As bulas timpânicas devem ter a radiopacidade semelhante, levando em consideração a variação, dentro da normalidade, nas diferentes raças de cães e gatos. Deve-se ter cuidado para diferenciar o aumento da radiopacidade secundário a um artefato de imagem devido à sobreposição de tecidos moles orais, da real afecção em bula timpânica. Na projeção dorsoventral, a bula timpânica aparecerá com a parede espessada e mais radiopaca devido à sobreposição da porção petrosa do osso temporal. A avaliação radiográfica do ouvido médio inclui: alterações nos contornos das bulas timpânicas, presença ou não de proliferação óssea e/ou osteólise, e aumento da radiopacidade da bula (GAROSI; DENNIS; SCHWARZ, 2003).

O exame radiográfico convencional, a tomografia computadorizada (TC) e a ressonância magnética (RM) são ferramentas essenciais na avaliação da orelha. A TC e a RM se complementam no estudo do ouvido médio, labirinto, canal auditivo interno e seu conteúdo. A TC fornece excelente imagem das estruturas ósseas

sendo indicada quando as alterações ósseas são de maior importância no diagnóstico. A RM é superior em componentes de imagem de tecidos moles. Assim, mais do que uma destas técnicas podem ser necessárias afim de estabelecer um diagnóstico (GAROSI; DENNIS; SCHWARZ, 2003).

Segundo Tromblee et al. (2006) a TC vêm sendo usada, nos gatos, na avaliação da órbita, região retrobulbar e nasofaríngea. No entanto, poucos estudos comparam os achados tomográficos com as manifestações clínicas e aspectos histológicos.

O exame radiográfico do tórax desempenha um papel fundamental na documentação e localização da lesão no parênquima pulmonar, fornecendo informações sobre a distribuição (focal ou difusa) e localização (bronquial, intersticial ou alveolar) da afecção (NORRIS et al., 2001). Tal exame deve ser constituído por no mínimo duas projeções ortogonais. Entretanto, a avaliação radiográfica do tórax, por meio de três projeções (laterolateral direita, esquerda e ventrodorsal ou dorsoventral) está se tornando padrão na rotina dos animais de pequeno porte (THRALL, 2007). Na radiografia do tórax é importante aproveitar o alto contraste das estruturas anatômicas. O tecido pulmonar tem densidade baixa, as estruturas ósseas tem densidade alta e o mediastino tem densidade intermediária. Resultando assim, em imagens com contraste satisfatório para grande parte das estruturas anatômicas (MEIRELLES; KAVAKAMA; RODRIGUES, 2006).

Os pulmões são órgãos de difícil avaliação radiográfica devido à sobreposição de outras estruturas anatômicas, variação anatômica nas diferentes espécies, sobreposição entre achados radiográficos fisiológicos e patológicos, aspectos radiográficos semelhantes em diferentes afecções e carência de confirmação diagnóstica por outras modalidades não invasivas (SCHWARZ; JOHNSON, 2009).

Segundo Muller et al. (2003) e Schwarz e Johnson (2009) existem princípios radiográficos interpretativos para a análise radiográfica dos pulmões; porém, não existe uma metodologia perfeita. Na tentativa de correlacionar os achados de imagem com alterações na opacidade pulmonar, padrões pulmonares foram estabelecidos, sendo eles: alveolar, intersticial, brônquico e vascular.

O padrão alveolar resulta da presença de fluído ou celularidade anormal no alvéolo, ou do colapso deste alvéolo pulmonar. Os principais achados são: opacificação pulmonar de aspecto frequentemente homogêneo, obliteração parcial ou total das bordas dos tecidos moles em cavidade torácica, presença ou não de broncogramas aéreos (SUTER; LORD, 1984; OWENS; BIERY, 1999; THRALL, 2007; SCHWARZ; JOHNSON, 2009). Tal padrão não é específico de uma doença, porém a sua distribuição pelo parênquima pulmonar pode ajudar no diagnóstico diferencial (ALONSO, 2007; THRALL, 2007).

O padrão intersticial é o mais frequente e também o mais inespecífico dos padrões pulmonares. Resulta do preenchimento do espaço intersticial pulmonar por fluído, exsudato, fibrose ou formações pulmonares, sejam primárias ou metastáticas. Tal padrão pulmonar é classificado como: Estruturado - secundário à uma lesão de aspecto nodular decorrente do interstício (por exemplo: metástases pulmonares); ou Não Estruturado – borramento das sombras vasculares com redução do contraste negativo dos campos pulmonares (SUTER; LORD, 1984; OWENS; BIERY, 1999; THRALL, 2007; SCHWARZ; JOHNSON, 2009).

Segundo Koblik (1986) os tumores pulmonares primários nos gatos são raros. A incidência das neoplasias pulmonares primárias, nos gatos, conta com aproximadamente 1 – 2% de todos os tumores nos felinos. Se os achados radiográficos detectam: massa cavitária, ligeiramente calcificada, bem definida em porção média ou periférica do lobo pulmonar, efusão pleural ou espessamento pleural focal e possível linfonodomegalia hilar ou mediastinal, deve ser considerado como um forte candidato para tumor pulmonar primário, provavelmente adenocarcinoma. Já um gato com achados radiográficos caracterizando consolidação pulmonar alveolar focal, opacificação intersticial difusa e efusão pleural representa um desafio diagnóstico, mas deve também ser considerada a hipótese de tumor pulmonar primário. Além disso, a presença de calcificações pulmonares deve aumentar a suspeita clínica de neoplasia.

O padrão brônquico consiste numa opacidade pulmonar alterada em função do espessamento da parede brônquica, pela presença de fluído e/ou celularidade anormal adjacente a esta via aérea, mineralização excessiva das paredes brônquicas e dilatação reversível ou irreversível (bronquiectasia) do lúmen de alguns

brônquios. Tal padrão, apresenta-se como inúmeros anéis e linhas de opacidade elevada, secundárias à inflamação da via aérea (SUTER; LORD, 1984; THRALL, 2007; SCHWARZ; JOHNSON, 2009).

A bronquiectasia está relacionada à dilatação do brônquio e/ou bronquíolo de aspecto crônico, irreversível, sacular e cilíndrico, os quais podem conter uma alta quantidade de secreção (SUTER; LORD, 1984; REID et al., 2012). É uma afecção incomum nos cães, sendo raras nos gatos, podendo ocorrer em qualquer idade (SUTER; LORD, 1984; SCHWARZ; JOHNSON, 2009). Segundo Reid et al. (2012), o diâmetro do brônquio deve ser comparado com a sua correspondente artéria, originando uma relação brônquio/artéria (BA). Nos cães, uma proporção BA entre 0,8 – 2,0 é normal. Já nos felinos, essa relação BA é considerada normal entre 0,7 – 1,0.

No padrão vascular tem-se um aumento ou redução da opacidade pulmonar secundário ao comprometimento vascular (artérias e/ou veias). Os vasos podem estar aumentados ou reduzidos nas suas dimensões ou com o seu trajeto tortuoso (OWENS; BIERY, 1999; THRALL, 2007; SCHWARZ; JOHNSON, 2009).

Outras modalidades de imagem como a ultrassonografia, cintilografia e a tomografia computadorizada do pulmão podem fornecer informações diagnósticas não obtidas pelo exame radiográfico convencional (SCHWARZ; TIDWELL, 1999; RODRIGUES, 2004). Essas ferramentas diagnósticas podem ser utilizadas para promover uma completa avaliação pulmonar e das estruturas torácicas adjacentes, no diagnóstico de desordens pulmonares complexas ou para o planejamento cirúrgico (SCHWARZ; TIDWELL, 1999).

O exame por ultrassom tornou-se um valioso procedimento diagnóstico para avaliação de doenças torácicas em pequenos animais. A utilidade da ultrassonografia torácica é maximizada quando realizada juntamente à radiografia torácica e na presença de líquido pleural. Frequentemente, o fluido pleural mascara lesões intratorácicas no exame radiográfico, no entanto, serve como janela acústica para o ultrassom torácico. A ultrassonografia pode ser usada para detectar, caracterizar e determinar a causa do fluido pleural; para diagnosticar doença mediastinal, pleural e pulmonar; e para verificar a integridade do diafragma. É

rotineiramente utilizada para guiar o posicionamento da agulha para toracocentese, tornando mais segura a aspiração ou coleta de amostras para biópsias. Porém, a ultrassonografia torácica é limitada por barreiras como os pulmões cheios de ar, ossos do tórax e pneumotórax (SCHWARZ; TIDWELL, 1999; NYLAND; MATTOON, 2005).

Na medicina veterinária, o exame cintilográfico da perfusão pulmonar é mais comumente utilizado nos pacientes com suspeita de tromboembolismo (SCHWARZ; TIDWELL, 1999; RODRIGUES, 2004). Diversas afecções pulmonares, como neoplasias, infecções e doença pulmonar obstrutiva crônica, podem produzir diminuição do fluxo arterial nas zonas afetadas, tornando necessária a interpretação das imagens da perfusão associada ao histórico clínico, à cintilografia da ventilação pulmonar e às radiografias torácicas de boa qualidade (RODRIGUES, 2004).

No homem, a tomografia computadorizada (TC) é classificada como a primeira modalidade de imagem em pacientes com manifestações clínicas de doença torácica (GOTWAY et al., 2005; OLIVEIRA, 2011). A TC é uma ferramenta diagnóstica na qual a ausência de sobreposição anatômica promove uma informação diagnóstica inalcançável por meio das radiografias convencionais. Permite uma melhor distinção entre as densidades de tecidos específicos e detecção de mudanças sutis no tamanho do órgão, forma, contorno, margem e posição. Portanto, desempenha um papel fundamental no diagnóstico e avaliação de várias síndromes e doenças torácicas como pneumotórax, derrame pleural e pericárdico, colapso de um lobo pulmonar, anomalias congênitas, doenças pulmonares parenquimatosas e brônquicas, cistos, abscessos e neoplasias primárias ou metastáticas dos pulmões, pleura, mediastino, linfonodos e da parede torácica (OLIVEIRA, 2011).

Na medicina veterinária a TC ganhou ampla aceitação por ser um método especializado de imagem, uma técnica pré-operatória além de uma ferramenta precisa no estadiamento de uma doença (HENNINGER, 2003). É a melhor ferramenta para visibilizar detalhes da anatomia pulmonar aerada. O parênquima pulmonar deve ter um aspecto razoavelmente homogêneo com o seu nível de densidade negativo. A média da densidade tomográfica dos lobos pulmonares normais é, nos cães, -713 Unidades Hounsfield (HU) na expiração e -846 HU na

inspiração. Nos felinos os valores atribuídos de HU dos lobos pulmonares foram de -630 a -800, ocorrendo elevação destes valores para -610 à -780 HU nos exames contrastados (SCHWARZ et al., 2012).

Segundo Henninger (2003), a densidade do pulmão normal diminui no sentido cranial para caudal, e no sentido ventral para o dorsal. Os vasos pulmonares apresentam-se como estruturas tubulares de atenuação parte moles. Artérias e veias podem ser distinguidas por meio da relação com o brônquio. A ramificação da árvore brônquica ajuda na determinação da lobação pulmonar. O ar contido no parênquima pulmonar serve como um contraste negativo, facilitando a identificação da vascularização pulmonar e de outros órgãos torácicos (SCHWARZ et al., 2012).

A atelectasia periférica ou colapso é frequente na TC pulmonar dos cães e gatos, podendo ocorrer no pulmão decúbito dependente comprimido por outros órgãos. Mesmo a atelectasia sendo fisiológica, pode mascarar lesões, tais como, nódulos pulmonares. É necessário repetir o exame tomográfico com o paciente posicionado com o pulmão atelectásico no decúbito não dependente além de realizar hiperventilação (OLIVEIRA, 2011; SCHWARZ et al., 2012).

O contraste iodado intravenoso raramente ajuda na avaliação pulmonar, porém é muito necessário na avaliação das partes moles intra-torácicas, incluindo pulmão não aerado. O pulmão colapsado ou consolidado e a pleura originam um alto contraste. Portanto a captação do contraste ajuda na diferenciação do líquido pleural do tecido pulmonar, como também de um tecido pulmonar vascularizado de um necrótico, abscessos ou cistos pulmonares. A captação de contraste nas afecções pulmonares inflamatórias ou infiltrativas não podem ser diferenciadas da atelectasia pulmonar (SCHWARZ et al., 2012).

Complicações torácicas, incluindo infecções oportunistas e neoplasias, são a maior parte das causas de mortalidade e morbidade em pacientes imunossuprimidos. O diagnóstico seguro pode ser alcançado pela associação dos achados clínicos, radiográficos e laboratoriais, especialmente os resultados do lavado broncoalveolar e da biópsia transbronquial. Porém, os achados do exame radiográfico do tórax podem ser normais em aproximadamente 10% dos pacientes imunossuprimidos. Além disso, a radiografia possui limitações já estabelecidas na

exclusão segura de anormalidades pulmonares. Aproximadamente 10-20% de indivíduos sadios possuem alterações radiográficas em um exame de tórax. E, em alguns casos, esses achados podem ser confundidos com uma doença ativa (KANG et al., 1996).

Vários estudos descrevem os achados tomográficos das principais complicações torácicas em indivíduos imunossuprimidos (por exemplo: bronquite, sinusite aguda e pneumonia bacteriana), sugerindo que a TC ajuda na avaliação destes pacientes, especialmente na exclusão de uma doença torácica ativa (KANG et al., 1996; McGUINNESS et al., 1997).

Na maioria dos casos, os achados clínicos e radiográficos são suficientes para estabelecer um diagnóstico, porém, às vezes tais achados são inespecíficos. O diagnóstico radiográfico das complicações torácicas nos pacientes imunossuprimidos pode ser difícil devido ao imenso número de infecções oportunistas coexistentes que podem promover infiltrado pulmonar e assumir características atípicas (KANG et al., 1996).

O diagnóstico radiográfico de complicações torácicas nos pacientes imunossuprimidos vem melhorando especialmente com o auxílio da TC. A TC permite a detecção segura ou a exclusão de complicações torácicas na maioria destes pacientes (KANG et al., 1996; McGUINNESS, 1997). E, por esta função, é superior às radiografias convencionais. É mais eficaz que as radiografias torácicas na confirmação e exclusão de afecções pulmonares, quando os achados radiográficos são incertos e na confirmação de uma doença quando o exame radiográfico apresenta-se normal. Entretanto, a TC é desnecessária nos pacientes com alterações radiográficas óbvias, fornecendo apenas um modesto aumento na precisão diagnóstica (KANG et al., 1996; HEITKAMP et al., 2011).

Não se recomenda a realização de TC para uma avaliação inicial de pacientes com afecção respiratória aguda, mas sim, nos casos de pacientes portadores de manifestações clínicas de moléstia respiratória sem alterações radiográficas, e nos casos em que é necessário a determinação do local de realização de biópsia pulmonar (HEITKAMP et al., 2011).

Segundo Henninger et al. (2003), não é possível distinguir entre inflamação e neoplasia pelo padrão pulmonar tomográfico. Nas lesões neoplásicas, ilhotas de tecido necrosado frequentemente estão presentes, correspondendo a um padrão tomográfico heterogêneo.

Na literatura veterinária não existe uma padronização do uso clínico da TC pulmonar. Desta maneira Henninger et al. (2003) propõem um protocolo de avaliação das imagens tomográficas do tórax: primeiramente a coluna torácica, costelas, esterno, musculatura da parede torácica, espaço pleural, diafragma, mediastino (traquéia, esôfago, vasos, linfonodos, timo e coração), brônquios e parênquima pulmonar. A vantagem dessa abordagem sistemática permite que o clínico não fique focado em afecções óbvias, mas que também tome nota de alterações discretas as quais podem influenciar na terapia e prognóstico. A TC do tórax deve ainda, segundo Henninger et al. (2003), ser realizada num tempo curto de exposição, evitando artefatos de moção e no pico inspiratório máximo.

Sintetisando, segundo Kang et al. (1996); Heitkamp et al. (2011):

- A radiografia torácica é indicada numa primeira avaliação nos pacientes imunocomprometidos portadores de afecção respiratória aguda. Se as imagens radiográficas demonstrarem uma única e focal anormalidade pulmonar e o paciente apresentar manifestações clínicas de uma pneumonia bacteriana, não é necessário realizar o exame tomográfico do tórax.

- Se a radiografia torácica é normal ou não específica e clinicamente existe uma suspeita de afecção respiratória, a TC pode ser realizada com o intuito de detectar sutis anormalidades pulmonares ou caracterizar achados radiográficos inespecíficos.

- A capacidade de detectar padrões de uma doença pulmonar por meio da TC desempenha um papel essencial no diagnóstico diferencial – uma particular vantagem em relação a achados radiográficos inespecíficos.

- A TC possui limitações no estabelecimento do diagnóstico diferencial em pacientes com mais de uma complicação intratorácica secundária à síndrome da imunodeficiência.

OBJETIVOS

3 OBJETIVOS

3.1 OBJETIVOS GERAIS

Este estudo teve por objetivo realizar uma análise crítica da contribuição dos exames radiográfico e tomográfico, simples e contrastado, para avaliação do trato respiratório de felinos portadores ou não de imunodeficiência viral.

3.2 OBJETIVOS ESPECÍFICOS

1. Identificar as principais alterações encontradas em felinos FIV+ aos exames radiográfico e tomográfico, simples e contrastado, do crânio e tórax.
2. Comparar os resultados obtidos a partir dos exames de imagem.
3. Correlacionar os achados radiográficos e tomográficos com os resultados laboratoriais de sorologia para imunodeficiência viral felina, citologia e cultura (bacteriana e fúngica) do lavado traqueal.

3.3 HIPÓTESE

O exame tomográfico do crânio e tórax complementa a avaliação radiográfica, podendo fornecer dados significativos para o diagnóstico da doença viral imunossupressiva nos felinos.

MATERIAL E MÉTODO

4 MATERIAL E MÉTODO

Os estudos radiográfico e tomográfico simples e contrastado do crânio e tórax foram realizados em 20 gatos, machos e fêmeas, adultos e sem raça definida (SRD) no serviço de Diagnóstico por Imagem do Hospital Veterinário da Faculdade de Medicina Veterinária e Zootecnia da Universidade de São Paulo (Hovet - USP).

Este projeto de pesquisa foi julgado e aprovado pela Comissão de Bioética (CEUA) da Faculdade de Medicina Veterinária e Zootecnia da Universidade de São Paulo.

Esses 20 animais foram provenientes do gatil do Departamento de Clínica Médica da Faculdade de Medicina Veterinária e Zootecnia da Universidade de São Paulo, sendo divididos em dois grupos:

Grupo A: quatorze animais portadores do vírus da imunodeficiência felina (FIV +).

Grupo B: seis animais negativos para o vírus da imunodeficiência felina (FIV -) [1]

4.1 EQUIPAMENTOS RADIOGRÁFICOS

Os exames radiográficos foram realizados em aparelhos de radiodiagnóstico, marca RAY-TEC, de 500 mA e 125 kV, modelo RT 500/125 e o outro da marca

---

[1] O grupo B (felinos negativos para imunodeficiência viral) representou um grupo controle dentro de um ambiente modificado (gatil) do qual os animais para o experimento foram provenientes.

Tecno Designer, alta frequência, de 500mA e 120kV, modelo TD 500 HF, ambos com mesa radiológica portando grade antidifusora e acoplados ao sistema de radiografia computadorizada marca Fuji, modelo FCR CAPSULA, com PC e cassetes com placa de fosforo (IP) como detector de raios-X.

4.2 EQUIPAMENTO TOMOGRÁFICO

O exame de tomografia computadorizada do crânio e tórax foi realizado em equipamento helicoidal *single slice* da marca Toshiba modelo Xpress. As imagens foram arquivadas no sistema Pacs [1].

4.3 PROTOCOLO DE SEDAÇÃO

Os animais foram submetidos ao exame radiográfico do crânio e tórax após a sedação, via intramuscular, com acepromazina na dose de 0,05mg/kg, meperidina na dose de 5mg/kg, midazolan na dose de 0,3mg/kg e cetamina na dose de 2mg/kg, além de monitorização pela ausculta cardíaca e contagem de frequência respiratória. Para a realização do exame tomográfico simples e contrastado do crânio e tórax os animais foram induzidos e mantidos com propofol, via intravenosa, na dose de 3mg/kg.

[1] Synapse Fuji

4.4 EXAME RADIOGRÁFICO

As imagens radiográficas do crânio foram obtidas em três posicionamentos: no decúbito lateral direito foi realizado o posicionamento perpendicular do crânio para obtenção da projeção laterolateral; no decúbito ventral foi realizada a projeção dorsoventral; e no decúbito dorsal foi realizada uma radiografia com a boca aberta, para obtenção da projeção rostrocaudal, com o cuidado de manter a simetria das articulações temporomandibulares e bulas timpânicas.

As imagens radiográficas do tórax foram obtidas em três projeções: laterolateral (decúbito direito e esquerdo) e ventrodorsal.

4.4.1 **AVALIAÇÃO RADIOGRÁFICA DO CRÂNIO:**

A análise das cavidades nasais levou em consideração os seguintes aspectos: nada digno de nota (NDN); opacificação bilateral; e opacificação unilateral (direita – D // esquerda – E).

A avaliação dos seios frontais, região nasofaringea e bulas timpânicas levou em consideração a presença de opacificação ou aspectos radiográficos dentro da normalidade (NDN).

4.4.2 **AVALIAÇÃO RADIOGRÁFICA DO TÓRAX:**

A análise da região mediastinal (cranial, médio e caudal) levou em consideração os seguintes aspectos: NDN; alargamento mediastinal de aspecto não estruturado ou estruturado; e elevação da radiopacidade da região mediastinal.

A avaliação do parênquima pulmonar foi classificada em: parênquima pulmonar dentro da normalidade radiográfica (NDN); padrão alveolar, padrão intersticial estruturado e não estruturado, padrão brônquico, padrão vascular e padrão misto.

Correlacionado ao padrão brônquico, as vias aéreas inferiores (VAIs) foram avaliadas de acordo com os seguintes aspectos: deslocamento do trajeto traqueal; espessamento de algumas paredes brônquicas; dilatação do lúmen de alguns brônquios; tortuosidade do trajeto brônquico; e dentro da normalidade radiográfica (NDN).

4.5 EXAME TOMOGRÁFICO

Os gatos foram posicionados em decúbito esternal com a cabeça e membros torácicos na entrada do aparelho (gantry). Foi realizada a radiografia digital (escanograma) incluindo o crânio e tórax dos animais, permitindo assim a exata localização dos cortes obtidos.

Procederam-se cortes perpendiculares, simples e contrastados, em dois blocos do crânio e tórax dos animais. No crânio foram realizados cortes com 3mm de espessura e incremento. No tórax foram realizados cortes com 5mm de espessura e 2,5mm de incremento. As imagens foram obtidas pré e após injeção intravenosa de contraste iodado hidrossolúvel iônico Urografina 292 no volume aproximado de 1,5ml/kg de peso, sendo administrados em bolo. Após a realização do exame as imagens em formato DICOM foram enviadas para o PACS sendo avaliadas em monitor de alta definição (3 MP) e em escala de cinza destinado para análise de imagens médicas com seleções de janela, nível e filtro adequados para avaliação do crânio e tórax.

4.5.1 **AVALIAÇÃO TOMOGRÁFICA DO CRÂNIO:**

A análise das cavidades nasais levou em consideração os seguintes aspectos: nada digno de nota (NDN); opacificação bilateral; e opacificação unilateral (direita – D // esquerda – E). A avaliação do septo nasal foi classificada em NDN; adelgaçamento do septo nasal; e desvio lateral à direita ou à esquerda. A análise dos seios frontais, meato nasofaríngeo e bulas timpânicas levou em consideração os seguintes aspectos: NDN e opacificação.

4.5.2 **AVALIAÇÃO TOMOGRÁFICA DO TÓRAX:**

A análise da região mediastinal (cranial, médio e caudal) levou em consideração os seguintes aspectos: NDN; alargamento mediastinal de aspecto não estruturado ou estruturado; elevação da atenuação da região mediastinal; e linfonodomegalia.

A avaliação do parênquima pulmonar foi classificada em: parênquima pulmonar dentro da normalidade radiográfica (NDN), padrão alveolar, padrão intersticial estruturado e não estruturado, padrão brônquico, padrão vascular e padrão misto. Na presença de alterações no parênquima pulmonar foi levado em consideração a localização (lobos pulmonares de hemitórax direito; lobos pulmonares de hemitórax esquerdo).

Correlacionado ao padrão brônquico as vias aéreas inferiores (VAIs) foram avaliadas de acordo com os seguintes aspectos: deslocamento do trajeto traqueal; espessamento de algumas paredes brônquicas; dilatação do lúmen de alguns brônquios; tortuosidade do trajeto brônquico; e dentro da normalidade radiográfica (NDN).

4.6 LAVADO TRAQUEAL

Após o término do exame tomográfico, os animais foram intubados com sonda endotraqueal estéril de 3,0 ou 3,5mm (Figura 1). O lavado traqueal foi realizado por meio da infusão de solução fisiológica estéril, na dose de 1-2ml/Kg com o auxílio de sonda uretral estéril (Figura 2). O material resgatado, do lavado traqueal, foi encaminhado para análise citológica, cultura bacteriana e fúngica.

Figura 1 – Felino com sonda endotraqueal estéril para realização do lavado traqueal - São Paulo - 2012

Fonte: SILVA, T.R.C., 2012

Figura 2 – Felino com sonda endotraqueal estéril e auxílio de sonda uretral para realização do lavado traqueal - São Paulo - 2012

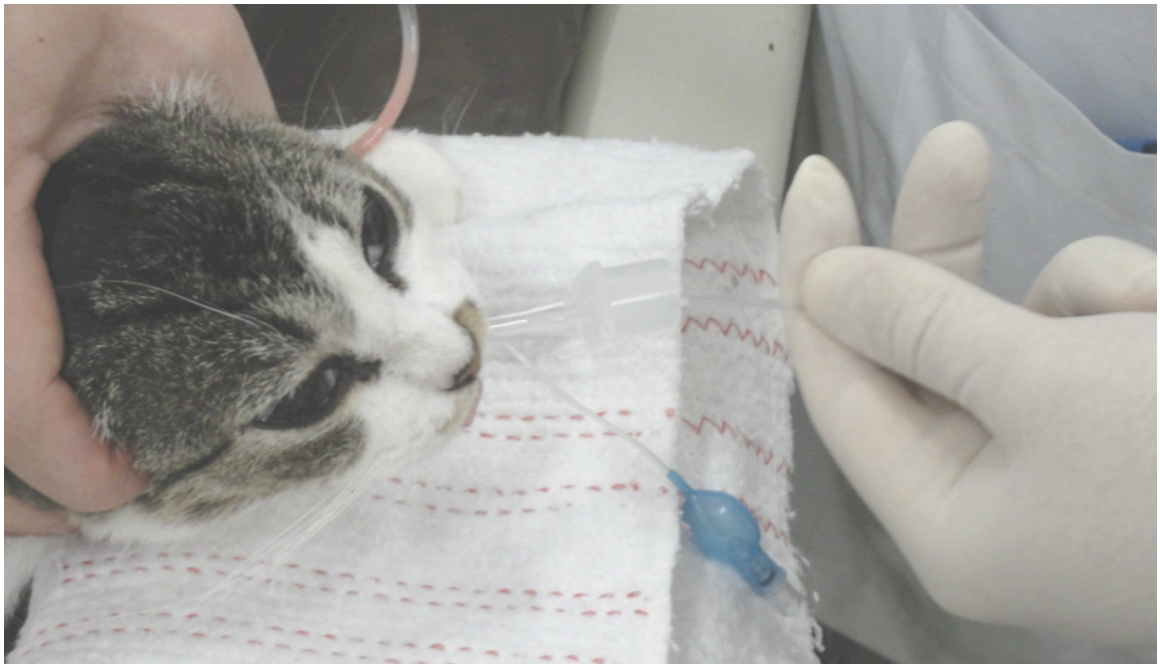

Fonte: SILVA, T.R.C., 2012

4.7 ANÁLISE ESTATÍSTICA

4.7.1. **SOBRE A ANÁLISE**

Foram realizadas as seguintes análises:

- Análise descritiva das variáveis do estudo;
- Comparação dos resultados obtidos entre o exame radiográfico e o tomográfico, separadamente para abdômen e tórax;
- Comparação dos resultados obtidos no exame radiográfico e no tomográfico (para crânio e tórax) em relação aos resultados de citologia e cultura (bacteriana e fúngica);

- Comparação da presença de alterações entre gatos FIV+ e FIV- para os achados do exame radiográfico das seguintes regiões: Cavidades Nasais, Bulas Timpânicas, Parênquima Pulmonar e Vias Aéreas Inferiores;
- Comparação da presença de alterações entre felinos FIV+ e FIV- para os achados do exame tomográfico das seguintes regiões: Cavidades Nasais, Bulas Timpânicas, Parênquima Pulmonar e Vias Aéreas Inferiores;
- Comparação da presença de alterações entre felinos FIV+ e FIV- para os achados dos exames laboratoriais (Cultura Bacteriana, Cultura Fúngica e Citologia).

As variáveis analisadas estatisticamente, dos animais, nos dois grupos foram: sexo, idade, sorologia para imunodeficiência viral felina, alterações radiográficas e tomográficas nas cavidades nasais, seios frontais, região nasofaríngea, bulas timpânicas, mediastino, parênquima pulmonar, vias aéreas inferiores, achados da citologia e cultura (bacteriana e fúngica) do lavado traqueal.

4.7.2 **ANÁLISE INFERENCIAL ESTATÍSTICA**

Foram realizadas as seguintes análises:

4.7.2.1 AVALIAÇÃO DA CONCORDÂNCIA ENTRE RESULTADOS OBTIDOS ENTRE O EXAME RADIOGRÁFICO E O TOMOGRÁFICO, SEPARADAMENTE PARA CRÂNIO E TÓRAX

O intuído desta análise foi avaliar o grau de concordância entre os resultados obtidos por diferentes metodologias (exames radiográfico e tomográfico). O teste utilizado para as comparações foi o Kappa, que avalia a concordância entre as respostas. Para tal, foi considerado um nível de significância de 5%. A hipótese testada é se o índice Kappa é igual a zero, o que indicaria concordância nula, ou se ele é maior do que zero, ou seja, concordância maior do que o acaso. Ao encontrarmos um valor de $p<0,05$, tem-se indicação de que a medida de concordância é significantemente maior do que zero, o que indicaria que existe alguma concordância entre as metodologias. Isto não significa necessariamente que a concordância seja alta. Para complementar a análise observa-se o índice Kappa que aponta o grau de concordância (Quadro 1). Quanto mais próximo de zero menor a concordância e quanto mais próximo de 1, melhor a concordância. Assim a medida Kappa tem como valor máximo o 1 (total concordância), e os valores próximos ou abaixo de zero (indicam nenhuma concordância).

Quadro 1 – Quadro relacionando o índice kappa com o grau de concordância - São Paulo - 2012

Valores de Kappa	**Interpretação**
<0	Sem concordância
0-0.19	Concordância pobre
0.20-0.39	Concordância fraca
0.40-0.59	Concordância moderada
0.60-0.79	Forte concordância
0.80-1.00	Concordância quase perfeita

4.7.2.2 COMPARAÇÃO DOS RESULTADOS OBTIDOS NO EXAME RADIOGRÁFICO E TOMOGRÁFICO (PARA CRÂNIO E TÓRAX) EM RELAÇÃO AOS RESULTADOS DE CITOLOGIA E CULTURA (BACTERIANA E FÚNGICA)

Nesta comparação o interesse foi avaliar se há associação de alguns resultados obtidos no exame radiográfico e/ou tomográfico em relação aos resultados dos exames de citologia e cultura. Para tal comparação o teste utilizado foi o Qui-Quadrado, considerando um nível de significância de 5%.

4.7.2.3 ASSOCIAÇÃO DA PRESENÇA DE ALTERAÇÕES NOS EXAMES RADIOGRÁFICOS, TOMOGRÁFICOS E/OU LABORATORIAIS EM RELAÇÃO A SER FIV+ OU FIV-

Para tal análise o teste utilizado foi o Qui-Quadrado, considerando um nível de significância de 5%.

RESULTADOS

5 RESULTADOS

Os 20 animais incluídos no estudo foram divididos em dois grupos sendo:

Grupo A: quatorze animais portadores do vírus da imunodeficiência felina (FIV +).

Grupo B: seis animais negativos para o vírus da imunodeficiência felina

(FIV -).

No grupo A, 08 eram machos e 06 fêmeas, a média de idade foi de 05 anos e peso 2,0 kg. No grupo B, 04 eram machos e 02 fêmeas, a média de idade foi de 04 anos e peso 2,0 kg. Sendo, nos dois grupos, a idade mínima 04 e máxima 07 anos; e peso mínimo 1,6 e máximo 6,3 kg.

5.1 AVALIAÇÃO RADIOGRÁFICA

No grupo B, dos 06 animais, nenhum apresentou alteração radiográfica tanto no crânio como no tórax.

A avaliação radiográfica dos gatos pertencentes ao grupo A permitiu detectar que dos 14 animais, somente 01 (7,14%) apresentou opacificação das cavidades nasais e seios frontais (Tabela 1)

No grupo A, 01 felino (7,14%) apresentou opacificação em bula timpânica esquerda, 02 (14,28%) opacificação em bula timpânica direita (Figura 3), e 1 (7,14%) opacificação bilateral das bulas timpânicas.

Figura 3 – Imagem radiográfica do crânio em projeção rostrocaudal (boca aberta). Notar a opacificação da bula timpânica direita (seta) - São Paulo - 2012

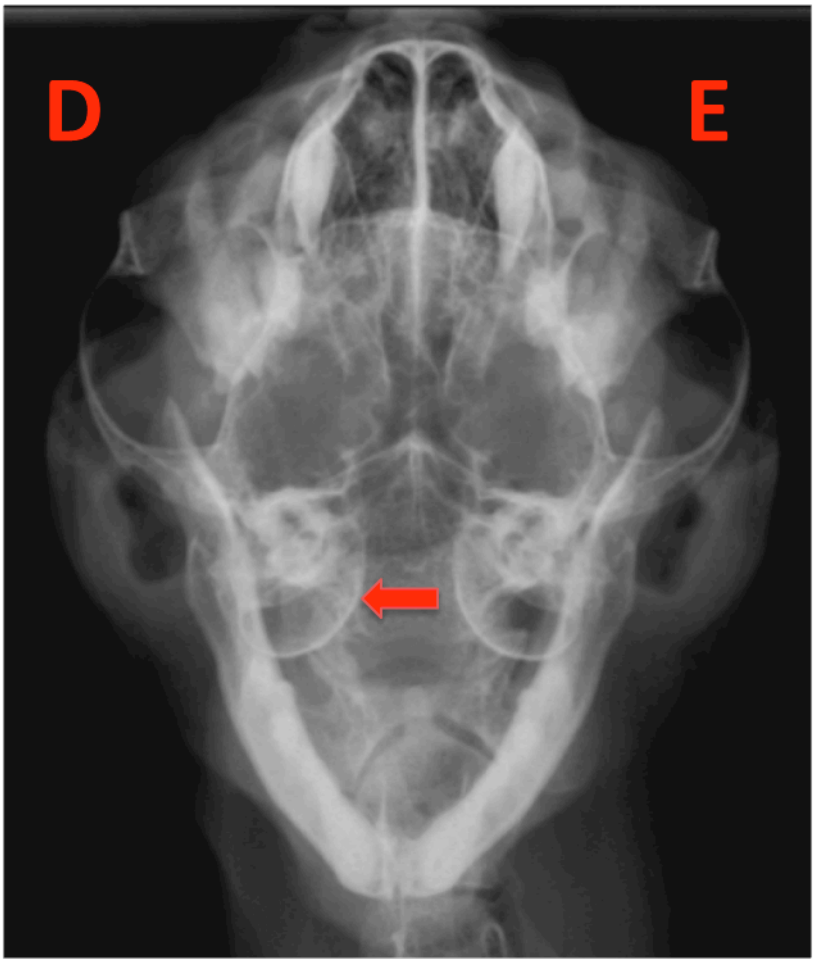

Fonte: SILVA, T.R.C., 2012

Na avaliação do parênquima pulmonar, do grupo A, em 05 animais (35,71%), detectou-se opacificação do interstício pulmonar de aspecto não estruturado (Figura 4). Desses 05 felinos, 04 apresentaram padrão pulmonar intersticial e brônquico, e 01 apresentou padrão intersticial, brônquico e alveolar.

Notou-se nos 05 animais (35,71%) supracitados, do grupo A, espessamento de algumas paredes brônquicas (Figura 4). Desses 05, apenas 01 apresentou dilatação de algumas das vias aéreas inferiores.

Figura 4 – Imagem radiográfica do tórax, felino FIV+, em projeção laterolateral (decúbito esquerdo). Notar a opacificação pulmonar de padrão intersticial com espessamento de paredes brônquicas ("em aproximação") - São Paulo - 2012

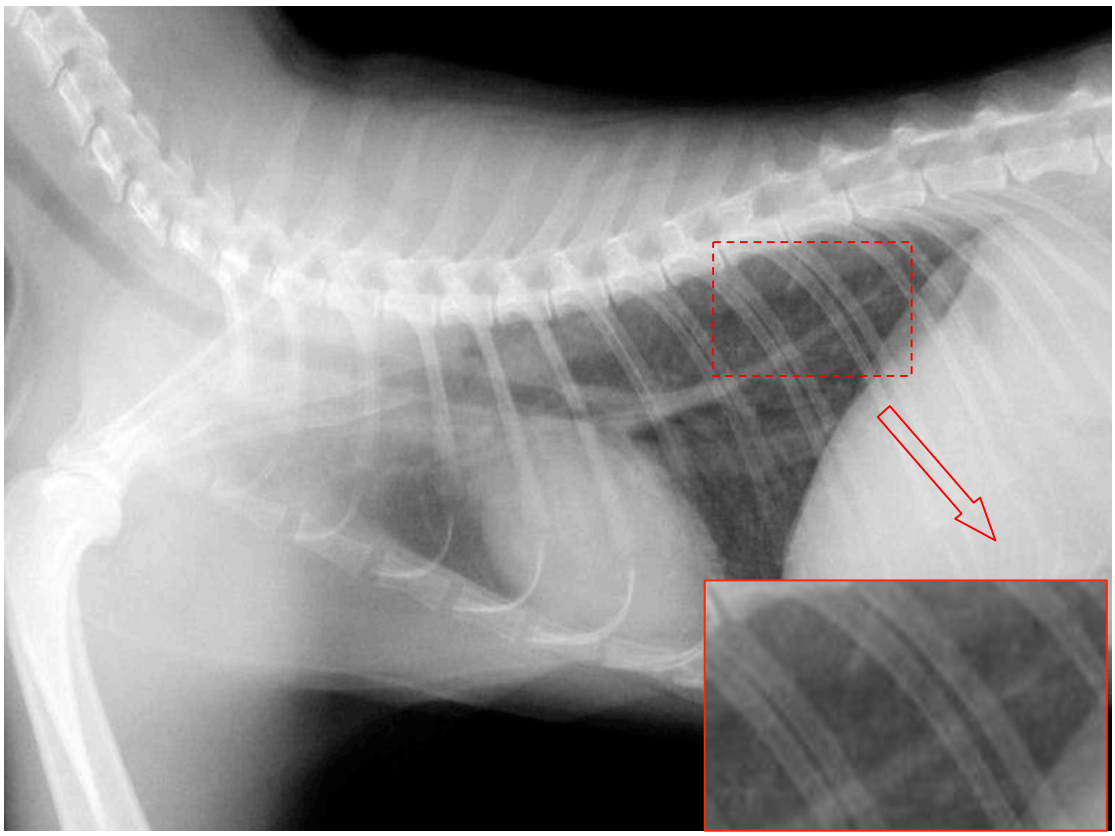

Fonte: SILVA, T.R.C., 2012

Tabela 1 – Relação da frequência dos principais achados radiográficos no trato respiratório dos 20 felinos estudados - São Paulo - 2012

Achados Radiográficos	FIV +
Opacificação das Cavidades Nasais	01 (5%)
Opacificação da região Nasofaringea	0
Opacificação das Bulas Timpânicas	04 (20%)
Opacificação do Parênquima Pulmonar	05 (25%)
Espessamento das Vias Aéreas Inferiores	05 (25%)

5.2 AVALIAÇÃO TOMOGRÁFICA

Devido às condições clínicas de um dos animais do grupo B, não foi possível realizar o protocolo de aquisição das imagens tomográficas, totalizando desta forma 19 exames tomográficos.

Seguindo a mesma classificação dos grupos da avaliação das imagens radiográficas, pode-se notar que no grupo A, 02 felinos (14,28%) apresentaram alteração em cavidade nasal. Sendo que, um felino apresentou opacificação bilateral das cavidades nasais, e outro opacificação da cavidade nasal direita (Tabela 2).

No grupo B, nenhum animal apresentou alteração em cavidades nasais, seios frontais, septo nasal, região nasofaringea e bulas timpânicas.

No grupo A, o desvio do septo nasal esteve presente em 02 animais (14,28%). A opacificação do seio frontal e meato nasofaríngeo foi detectada em apenas 01 animal (7,14%). Da avaliação das bulas timpânicas, 08 animais (57,14%) do grupo A apresentaram opacificação da bula timpânica; sendo bilateral (Figura 5) em 06 animais e unilateral em 02 felinos.

Figura 5 – Imagem tomográfica do crânio em corte transversal com ajuste de janela e nível adequados para avaliação óssea. Notar a opacificação bilateral das bulas timpânicas (setas) - São Paulo - 2012

Fonte: SILVA, T.R.C., 2012

No grupo A, 06 animais (42,85%) apresentaram opacificação intersticial difusa não estruturada e um (7,14%) opacificação pulmonar focal em lobo caudal direito. Desses 07 animais com comprometimento pulmonar, 05 apresentaram um padrão intersticial, brônquico e alveolar (Figura 6), e 02 um padrão intersticial e brônquico.

Na avaliação das vias aéreas inferiores, dos felinos pertencentes ao grupo A, 06 (42,85%) apresentaram espessamento de algumas das paredes brônquicas e 03 (21,42%) dilatação de alguns brônquios.

Figura 6 – Imagem tomográfica do tórax em corte transversal com ajuste de janela e nível adequados para avaliação pulmonar. Notar a opacificação pulmonar de aspecto intersticial e brônquico, com áreas de densificações alveolares (seta) - São Paulo - 2012

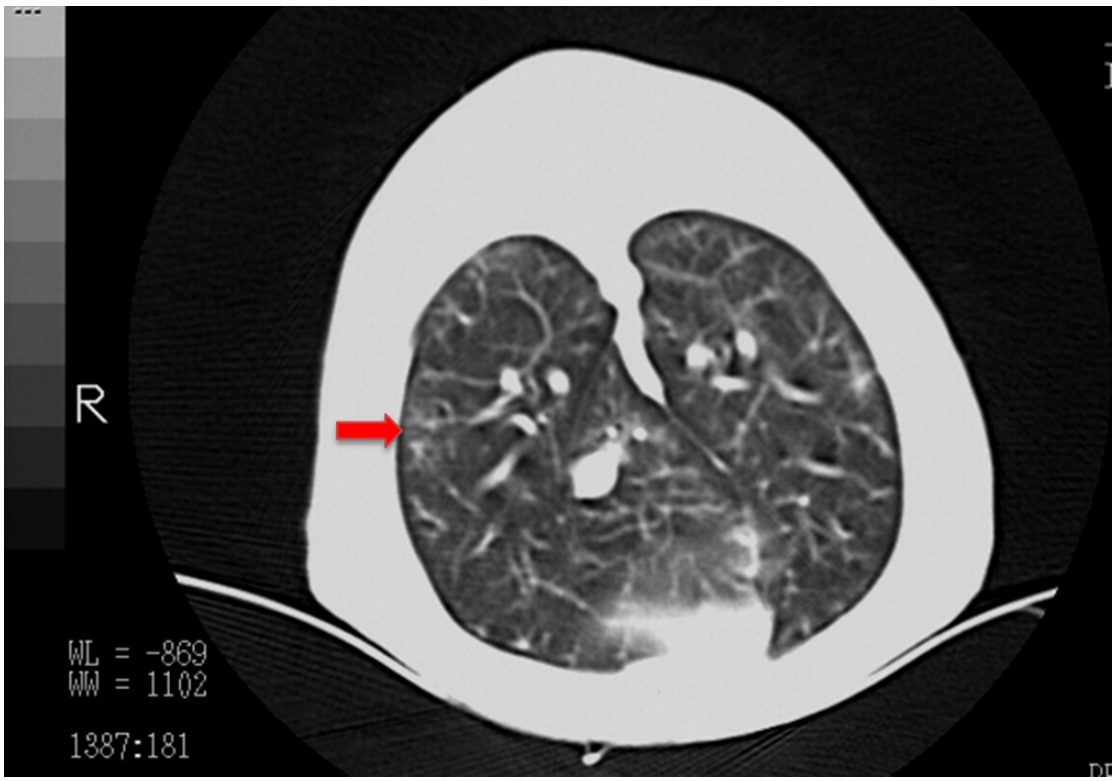

Fonte: SILVA, T.R.C., 2012

Tabela 2 – Relação da frequência dos principais achados tomográficos no trato respiratório dos 20 felinos estudados - São Paulo - 2012

Achados Tomográficos	FIV +
Opacificação das Cavidades Nasais	02 (10%)
Opacificação da região Nasofaringea	01 (5%)
Opacificação das Bulas Timpânicas	08 (40%)
Opacificação do Parênquima Pulmonar	06 (30%)
Espessamento das Vias Aéreas Inferiores	06 (30%)

5.3 AVALIAÇÃO RADIOGRÁFICA X TOMOGRÁFICA

De uma maneira geral, notou-se dentre os exames de imagem do trato respiratório dos felinos FIV+, que a opacificação das bulas timpânicas, opacificação

do parênquima pulmonar e o espessamento das vias aéreas inferiores foram os achados radiográficos e tomográficos predominantes (Gráfico 1).

Nestes animais portadores de imunodeficiência viral (grupo A), a opacificação das bulas timpânicas foi detectada, tanto no raio-X como na TC, em 04 felinos; a opacificação pulmonar foi detectada, radiograficamente, em 05 animais (Figuras 7); enquanto que por meio da TC, tal opacificação pulmonar foi visibilizada em 06 animais (Figuras 8). O espessamento das vias aéreas inferiores esteve presente, no raio-X em 05 animais (Figuras 7 e 10); e na TC (Figuras 11), em 06 animais. Enquanto que a dilatação do lúmen brônquico, foi visibilizada por meio do raio-X em 01 animal (Figuras 7); e por meio da TC em 03 felinos (Figuras 11).

Figuras 7 – Imagens radiográficas do tórax em projeções laterais (decúbito esquerdo - A e direito - B) e ventrodorsal (C). Notar a opacificação pulmonar de padrão intersticial e brônquico (em aproximação) Felino (animal 2), FIV+, com cultura bacteriana, do lavado traqueal, positiva para E. coli e Streptococus SP; e achados citológicos compatíveis com processo inflamatório de caráter subagudo - São Paulo – 2012

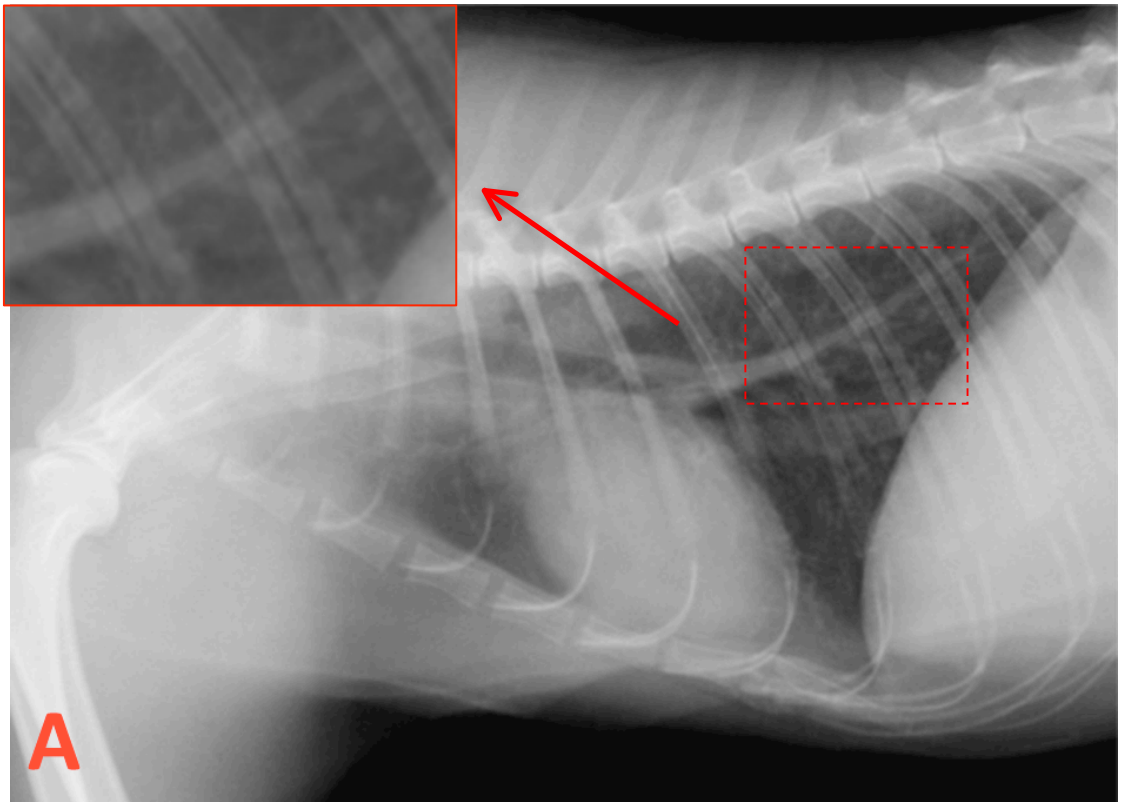

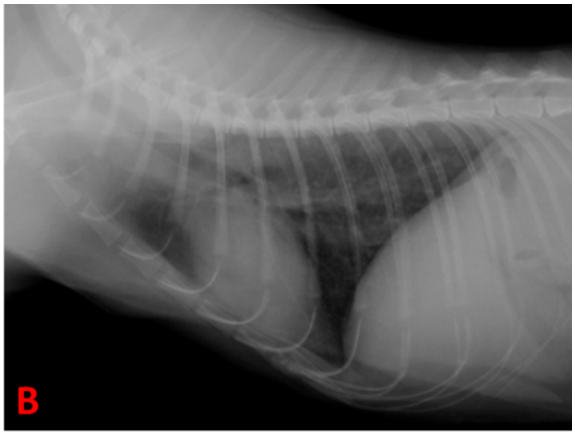

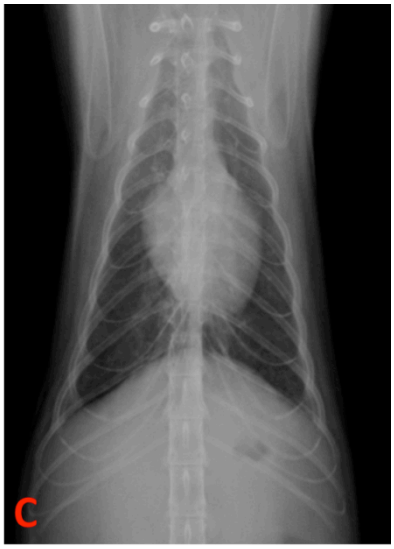

Fonte: SILVA, T.R.C., 2012

Figuras 8 – Imagens tomográficas do tórax em corte transversal com ajuste de janela e nível adequados para avaliação pulmonar. Notar a opacificação pulmonar intersticial e brônquica (A e B - seta), com áreas de densificação alveolar (B, C - cabeça de seta e D). Felino (animal 2), FIV+, com cultura bacteriana, do lavado traqueal, positiva para E. coli e Streptococus SP; e achados citológicos compatíveis com processo inflamatório de caráter subagudo - São Paulo - 2012

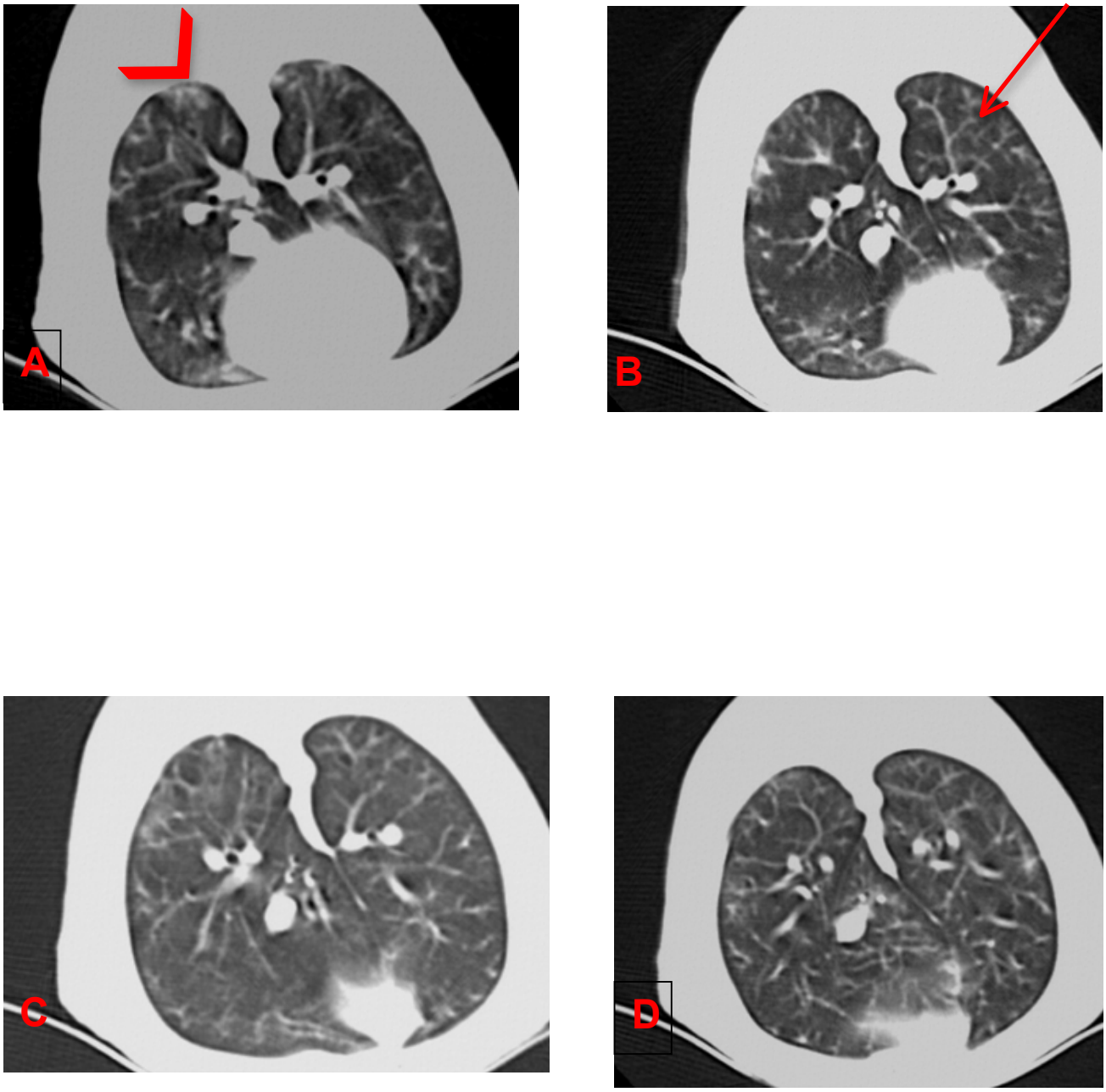

Fonte: SILVA, T.R.C., 2012

Figura 9 – Imagem radiográfica do crânio adquirida por meio da projeção dorsoventral de felino (animal 3) FIV+. Notar o aspecto normal das cavidades nasais, com preservação da sua radiodensidade, visibilização dos turbinados nasais e preservação do septo nasal/osso vômer - São Paulo - 2012

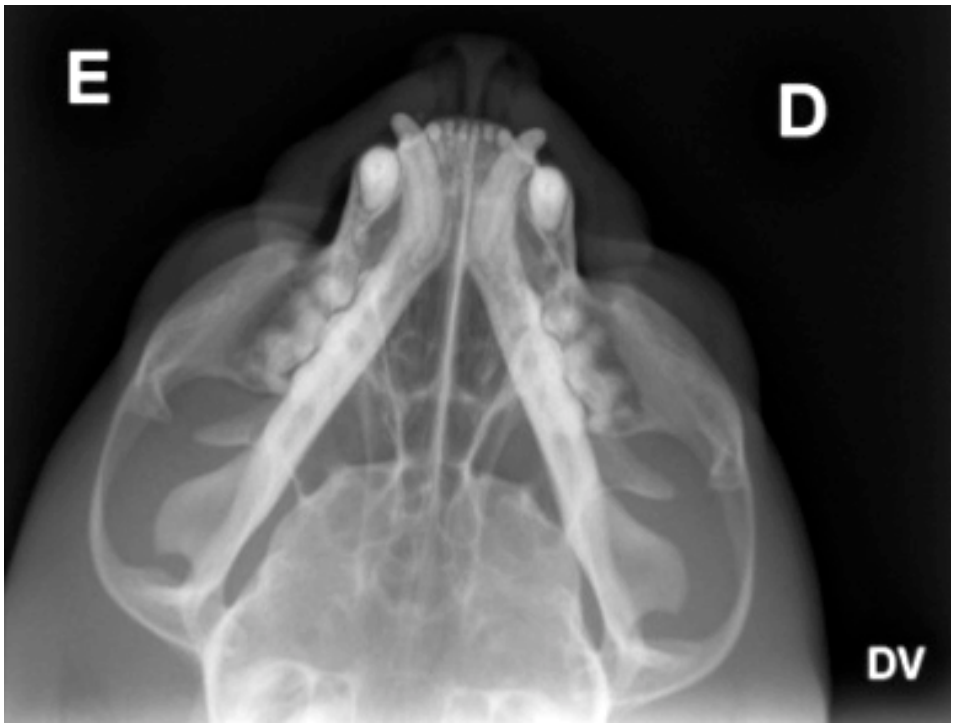

Fonte: SILVA, T.R.C., 2012

Figuras 10 – Imagens radiográficas do tórax em projeções laterais (decúbito direito - A e esquerdo - B) e ventrodorsal (C). Notar a opacificação pulmonar de padrão intersticial e brônquico (em aproximação). Felino (animal 3), FIV+, com achados citológicos, do lavado traqueal, compatíveis com processo inflamatório de caráter subagudo - São Paulo – 2012

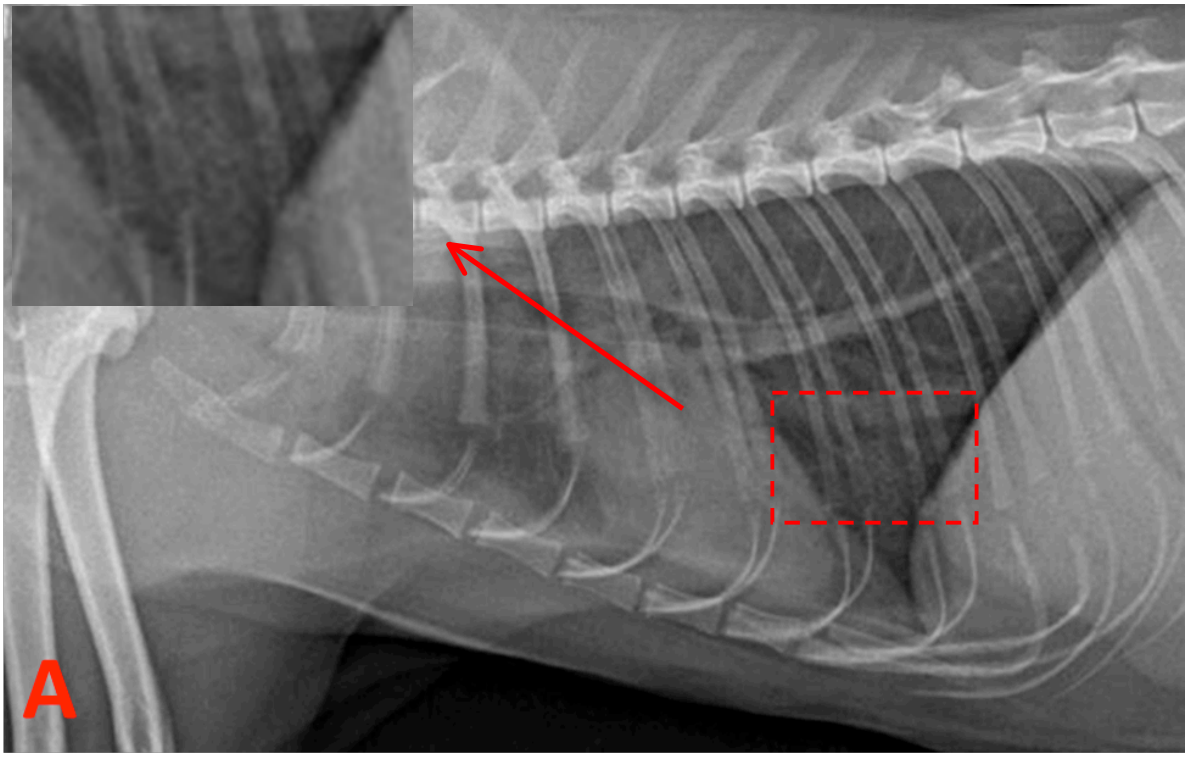

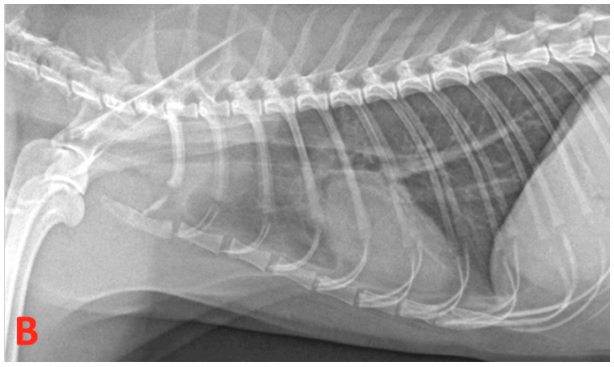

Fonte: SILVA, T.R.C., 2012

Figuras 11 – Imagens tomográficas do tórax em corte transversal com ajuste de janela e nível adequados para avaliação pulmonar. Notar a opacificação pulmonar intersticial com discretas áreas tendendo a alveolares (A) associadas ao espessamento de algumas paredes brônquicas e dilatação do lúmen de alguns brônquios (B e C). Felino (animal 3), FIV+, com achados citológicos compatíveis com processo inflamatório de caráter subagudo - São Paulo - 2012

Fonte: SILVA, T.R.C., 2012

Figuras 12 – Imagens radiográfica do crânio adquirida por meio da projeção ventrodorsal de boca aberta (A), e tomográfica (B) do crânio em corte transversal com ajuste de janela e nível adequados para avaliação das cavidades nasais de felino (animal 9) FIV+. Notar a preservação das cavidades nasais (turbinados nasais). Felino com manifestação clínica de secreção nasal bilateral - São Paulo - 2012

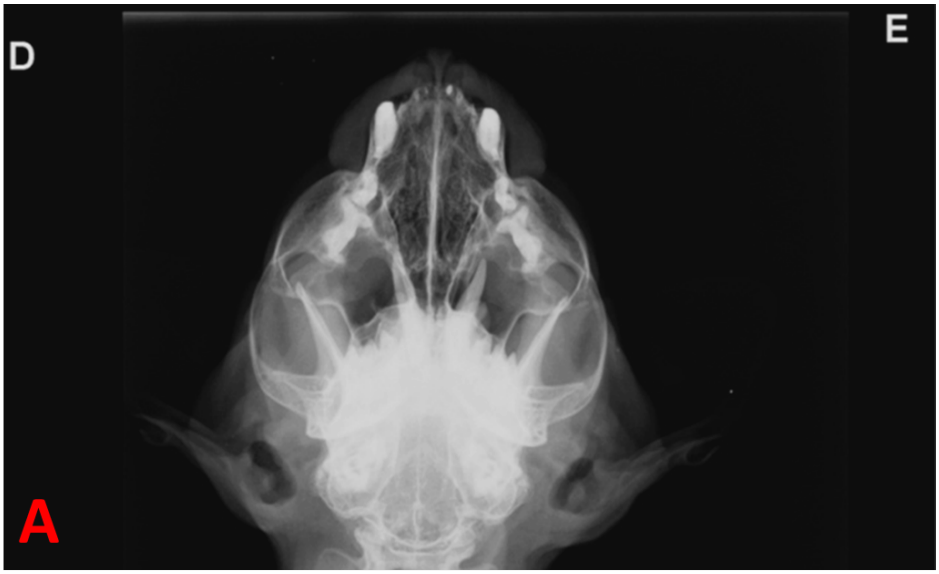

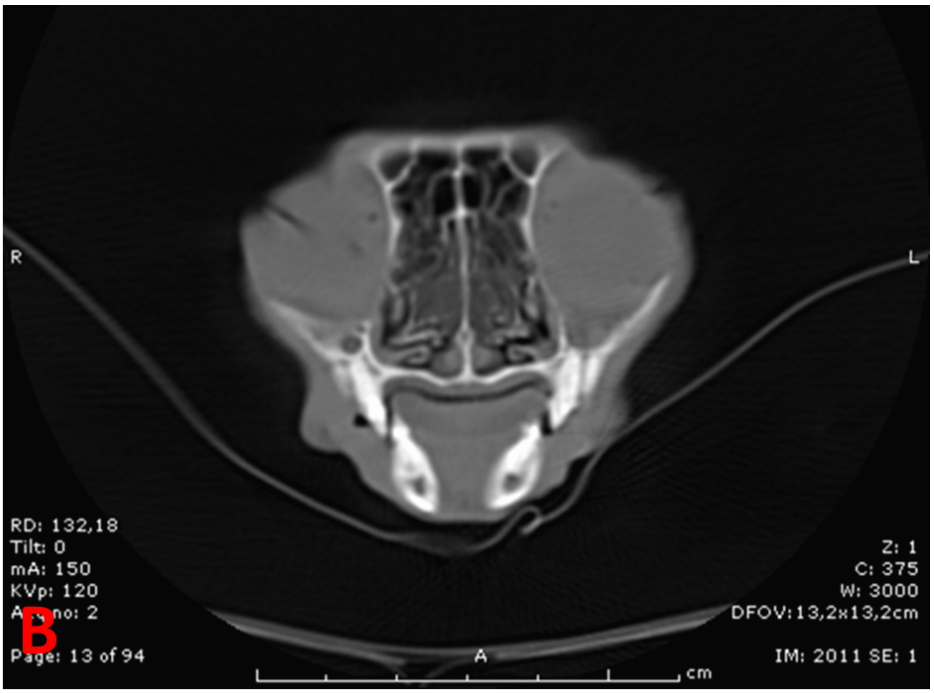

Fonte: SILVA, T.R.C., 2012

5.4 AVALIAÇÃO DO LAVADO TRAQUEAL

Na cultura bacteriana do lavado traqueal dos animais do grupo A, em 03 felinos (21,42%) detectou-se a presença de Streptococcus sp, e em 01 animal (7,14%) foi encontrado E. coli e Streptococcus sp. No grupo B, em apenas 01 animal (16,66%) foi encontrado Streptococcus sp.

Na cultura fúngica do lavado traqueal dos animais do grupo A, foi encontrado em 01 (7,14%) animal Aspergillus sp, Cândida albicans, Cândida sp e leveduras não filamentares.

Notou-se que a cultura bacteriana foi positiva associada à presença de alterações radiográficas e tomográficas em 03 animais do grupo A, dentre tais achados notou-se: opacificação das bulas timpânicas, opacificação do parênquima pulmonar, espessamento de paredes brônquicas e dilatação do lúmen de alguns brônquios.

Da mesma maneira, a cultura fúngica positiva associada à alterações radiográficas e tomográficas esteve presente em 01 animal do grupo A, sendo os achados radiográficos e tomográficos: opacificação de bulas timpânicas, opacificação do parênquima pulmonar e espessamento de paredes brônquicas.

No grupo B a associação de cultura bacteriana e/ou fúngica positiva com a presença de alterações radiográficas e tomográficas em trato respiratório superior, parênquima pulmonar e/ou vias aéreas inferiores não foi detectada.

Na citologia do lavado traqueal, do grupo A, 02 animais (14,28%) foram classificados como negativos para processo inflamatório e neoplasia, dois (14,28%) como processo agudo, cinco (35,71%) classificados como processo subagudo e 05 (35,71%) como processo crônico. No grupo B, três animais (50%) foram negativos para processo inflamatório e neoplasia e 02 (33,33%) classificados como processo inflamatório de caráter crônico.

5.5 MANIFESTAÇÕES CLÍNICAS

Dentre as manifestações clínicas encontradas em 06 animais do grupo A, tais quais: emagrecimento progressivo, falta de apetite, chiado inspiratório, secreção nasal, secreção ocular, parasita gastrintestinal e alteração comportamental (animal isolado no gatil), notou-se que a secreção nasal foi a de mais frequente (04 animais).

Nos felinos FIV+ com manifestações clínicas (supracitadas), as alterações radiográficas apresentaram-se da seguinte forma: 01 animal (7,14%) apresentou comprometimento das vias aéreas superiores, 03 (21,49%) de bulas timpânicas, 02 (14,28%) de vias aéreas inferiores e 02 (14,28%) de parênquima pulmonar. Das alterações tomográficas, dos felinos FIV+ com manifestações clínicas, 02 (14,28%) apresentaram comprometimento das vias aéreas superiores, 05 (35,71%) de bulas timpânicas, 03 (21,49%) de vias aéreas inferiores e 02 (14,28%) do parênquima pulmonar (Quadro 2).

Nos felinos FIV+ assintomáticos, as alterações radiográficas apresentaram-se da seguinte forma: 01 (7,14%) animal apresentou comprometimento das bulas timpânicas, 03 (21,49%) de vias aéreas inferiores e 03 (21,49%) de parênquima pulmonar. Das alterações tomográficas, dos felinos FIV+ assintomáticos, 02 (14,28%) apresentaram comprometimento das bulas timpânicas, 03 (21,49%) de vias aéreas inferiores e 04 (28,57%) do parênquima pulmonar.

Dentre os animais FIV+, a cultura bacteriana do lavado traqueal apresentou resultado positivo em 04 (28,57%) animais, sendo que 02 (14,28%) apresentavam manifestações clínicas e 02 (14,28%) eram assintomáticos (Gráfico 2).

A cultura fúngica do lavado traqueal apresentou resultado positivo em apenas 01 (7,14%) gato FIV+, o qual era assintomático.

Em relação à citologia do lavado traqueal, 12 (85,71%) gatos FIV+ apresentaram resultados variando entre processo agudo, subagudo e crônico; sendo 06 assintomáticos e 06 com manifestações clínicas (Gráfico 2).

Gráfico 1 – Frequência relativa dos animais com alterações radiográficas e tomográficas nos felinos FIV+ com e sem manifestações clínicas segundo estruturas avaliadas - São Paulo - 2012

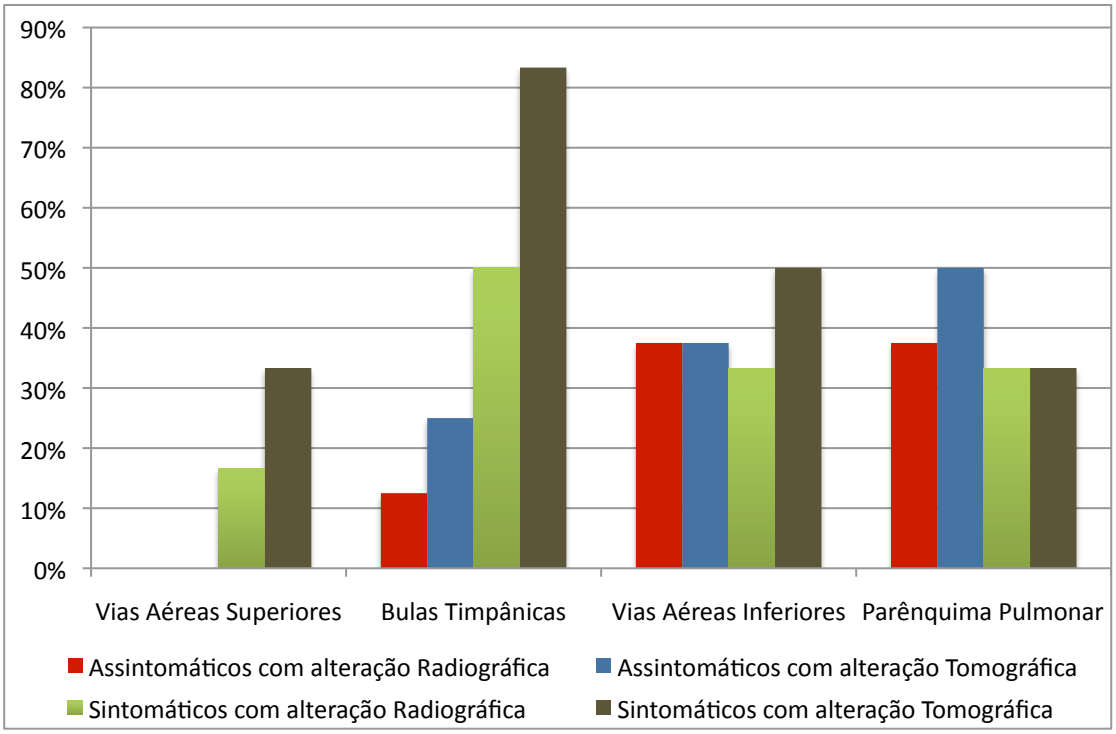

Gráfico 2 – Frequência relativa dos animais com alterações nos exames laboratoriais (citologia, cultura bactéria e cultura fúngica do lavado traqueal) nos felinos FIV+ com e sem manifestações clínicas - São Paulo - 2012

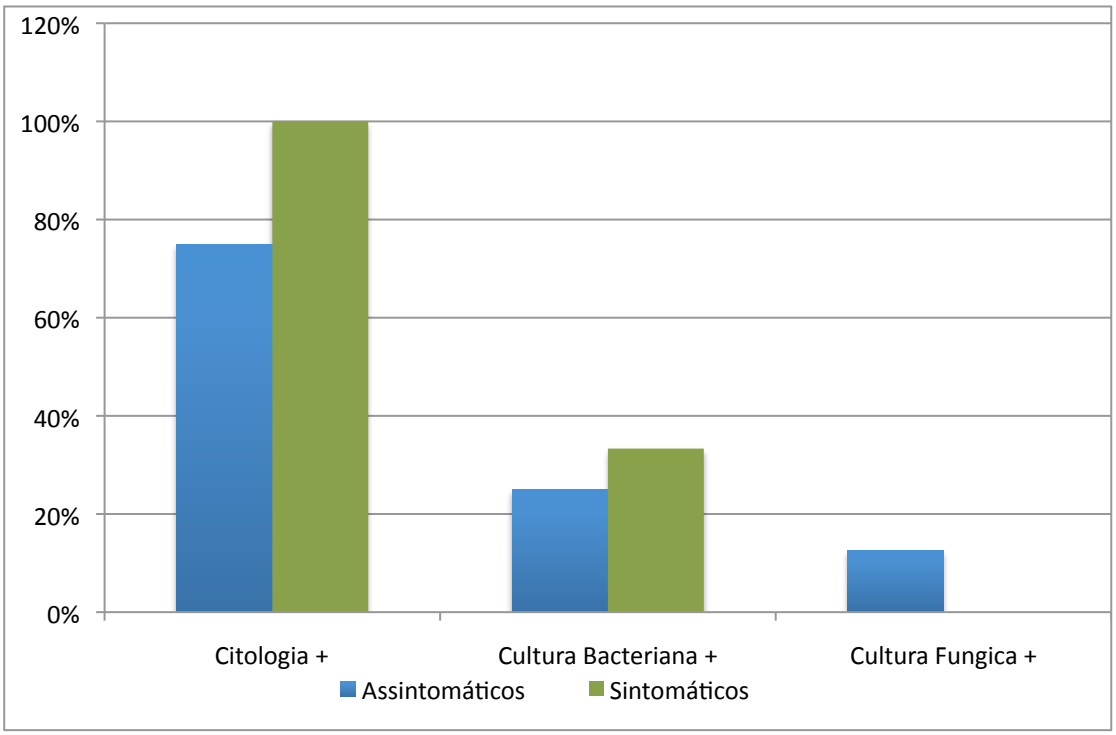

Quadro 2 – Quadro relacionando os 20 felinos estudados (grupo A e B) com dados referentes às manifestações clínicas, achados radiográficos e tomográficos na avaliação do trato respiratório; análise do lavado traqueal por meio da citologia, cultura bacteriana e fúngica - São Paulo - 2012

Nome	FIV	Manifestações Clínicas	Radiografia					Tomografia Computadorizada					Cultura		Citologia
			Cavidade Nasal	Região Nasofaríngea	Bulas Timpânicas	Parênquima Pulmonar	Vias Aéreas Inferiores	Cavidade Nasal	Região Nasofaríngea	Bulas Timpânicas	Parênquima Pulmonar	Vias Aéreas Inferiores	Bacteriana	Fúngica	
MARMOTA	+	-	-	-	+ (E)	+ (Opacificação intersticial difusa + peri-bronquial)	+ (Espessamento de paredes brônquicas)	-	-	+ Bilateral	+ (Opacificação intersticial difusa + peri-bronquial e alveolar)	+ (Espessamento de algumas paredes brônquicas + Dilatação do lúmen de alguns brônquios)	-	+ (Aspergillus sp e Candida sp)	+ Processo inflamatório de caráter agudo
COCADA	+	Chiado inspiratório + Secreção nasal e óptica bilat	-	-	+ (D)	+ (Opacificação intersticial difusa + peri-bronquial)	+ (Espessamento de paredes brônquicas)	-	-	+ Bilateral	+ (Opacificação intersticial difusa + peri-bronquial e alveolar)	+ (Espessamento de algumas paredes brônquicas + Dilatação do lúmen de alguns brônquios)	+ (Streptococcus sp e Escherichia coli)	-	+ Processo inflamatório de caráter subagudo
CHURROS	+	-	-	-	-	+ (Opacificação intersticial difusa + peri-bronquial)	+ (Espessamento de paredes brônquicas)	-	-	+ (E)	+ (Opacificação intersticial difusa, focal em lobo caudal direito + peri-bronquial e alveolar)	+ (Espessamento de algumas paredes brônquicas + Dilatação do lúmen de alguns brônquios)	-	-	+ Processo inflamatório de caráter subagudo
MINGAU	+	Emagrecimento progressivo + Secreção nasal bilat	+ Bilateral	-	+ Bilateral	+ (Opacificação intersticial difusa + peri-bronquial e alveolar)	+ (Espessamento de paredes brônquicase dilatação do lúmen de alguns brônquios)	+ Bilateral	+	+ Bilateral	+ (Opacificação intersticial difusa + peri-bronquial e alveolar)	+ (Espessamento de algumas paredes brônquicas)	-	-	+ Processo inflamatório de caráter agudo
XISPITA	+	Animal apresentou emese após MPA. No conteúdo detectou-se a presença de parasitas gastrintestinais	-	-	-	-	-	-	-	-	-	-	-	-	+ Processo inflamatório de caráter crônico
PAMONHA	+	-	-	-	-	-	-	-	-	-	-	-	-	-	+ Processo inflamatório de caráter crônico
SANDY	+	Secreção nasal	-	-	-	-	-	-	-	+ Bilateral	-	+ (Espessamento de algumas paredes brônquicas)	-	-	+ Processo inflamatório de caráter subagudo
LUA	+	-	-	-	-	+ (Opacificação intersticial difusa + peri-bronquial)	+ (Espessamento de paredes brônquicas)	-	-	+ Bilateral	-	-	+ (Streptococcus sp)	-	- Negativo para processo inflamatório e neoplasia
IPIRANGA	+	Secreção nasal	-	-	+ (D)	-	-	-	-	+ Bilateral	-	-	+ (Streptococcus sp)	-	+ Processo inflamatório de caráter subagudo
MUCK	+	Emagrecimento progressivo	-	-	-	-	-	+ (D)	-	+ (D)	-	-	-	-	+ Processo inflamatório de caráter subagudo

Continua

FRIDA	+	-	-	-	-	-	-	-	-	-	+ (Opacificação intersticial difusa + peri-bronquial)	+ (Espessamento de algumas paredes brônquicas)	-	-	+ Processo inflamatório de caráter crônico
SOL	+	-	-	-	-	-	-	-	-	-	+ (Opacificação intersticial difusa + peri-bronquial)	--	-	-	+ Processo inflamatório de caráter crônico
SAPOPEMBA	+	-	-	-	-	-	-		-	-	-	-	+ (Streptococcus sp)	-	+ Processo inflamatório de caráter crônico
PIRATA	+	-	-	-	-	-	-	-	-	-	-	-	-	-	- Negativo para processo inflamatório e neoplasia
TWIX	-	-	-	-	-	-	-	-	-	-	-	-	-	-	- Negativo para processo inflamatório e neoplasia
ZOE	-	-	-	-	-	-	-	-	-	-	-	-	-	-	- Negativo para processo inflamatório e neoplasia
NUIT	-	-	-	-	-	-	-	-	-	-	-	-	+ (Streptococcus sp)	-	- Negativo para processo inflamatório e neoplasia
BLACK	-	-	-	-	-	-	-	NR	NR	NR	NR	-	NR	NR	NR
MENTEX	-	-	-	-	-	-	-	-	-	-	-	-	-	-	+ Processo inflamatório de caráter crônico
NOZINHO	-	-	-	-	-	-	-	-	-	-	-	-	-	-	+ Processo inflamatório de caráter crônico

5.6 LIMITAÇÕES

O estudo possui algumas limitações com apenas 20 animais provenientes do mesmo gatil. Desta maneira, os achados dos exames de imagem, laboratoriais e manifestações clínicas podem ser secundários aos felinos serem de um ambiente modificado (endêmico ou não).

Partiu-se do princípio de que os pacientes estudados (felinos portadores de doença viral imunossupressiva) teriam comprometimento do trato respiratório. Frente a isso, para a realização do exame tomográfico decidiu-se trabalhar com os animais, não intubados sob anestesia intravenosa, tendo como principal objetivo evitar a atelectasia pulmonar passiva. Assim, o exame tomográfico foi realizado em um curto período de tempo, evitando artefatos de moção; porém inviabilizando a aquisição do escanograma e dos cortes tomográficos em apnéia inspiratória.

5.7 ESTATÍSTICA DESCRITIVA

No estudo foram avaliados 20 animais; a seguir serão apresentadas as principais estatística descritivas caracterizando-os. Para as variáveis qualitativas, as estatísticas apresentadas foram as frequências absolutas (n) e as frequências relativas (%). Para as variáveis quantitativas, como medidas resumos: a média, mediana e o desvio padrão (valores mínimo e máximo) para apontar a variabilidade.

5.7.1 VARIÁVEIS QUALITATIVAS

Todos os 20 felinos (100%) eram castrados sem raça definida (SRD). Destes, 12 eram machos (60%) e 08 fêmeas (40%). No tocante idade, 01 felino (5%) tinha 04 e 07 anos; e 09 felinos (45%) tinham 05 e 06 anos.

No grupo de estudo, 14 felinos (70%) eram FIV+ e 06 (30%) eram FIV-.

Quadro 3 – Quadro relacionando o valor absoluto e relativo da presença ou não de alteração radiográfica no trato respiratório dos 20 felinos estudado - São Paulo - 2012

AVALIAÇÃO RADIOGRÁFICA	Alteração			
	Sim		Não	
Cavidades Nasais	1	5%	19	95%
Bulas Timpânicas	4	20%	16	80%
Parênquima Pulmonar	5	25%	15	75%
Vias Aéreas Inferiores	5	25%	15	75%

Quadro 4 – Quadro relacionando o valor absoluto e relativo da presença ou não de alteração tomográfica no trato respiratório dos 20 felinos estudados - São Paulo - 2012

AVALIAÇÃO TOMOGRÁFICA	Alteração			
	Sim		Não	
Cavidades Nasais	2	11%	17	89%
Bulas Timpânicas	8	42%	11	58%
Parênquima Pulmonar	6	32%	13	68%
Vias Aéreas Inferiores	6	32%	13	68%

Quadro 5 – Quadro relacionando o valor absoluto e relativo da presença ou não de achados nos exames laboratoriais do trato respiratório dos 20 felinos estudados - São Paulo - 2012

AVALIAÇÃO LABORATORIAL	Alteração			
	Sim		Não	
Cultura Bacteriana	5	26%	14	74%
Cultura Fúngica	1	5%	18	95%
Citologia	14	74%	5	26%

Quadro 6 – Quadro relacionando o valor relativo da presença ou não de alterações nos exames de imagem e laboratoriais no trato respiratório dos 20 felinos estudados, correlacionando com a presença ou não de imunodeficiência viral - São Paulo - 2012

AVALIAÇÃO	REGIÃO	FIV + ALTERAÇÃO		FIV - ALTERAÇÃO	
		SIM	NÃO	SIM	NÃO
Radiográfica	**Cavidades Nasais**	**7,14%**	**92,86%**	**0**	**100%**
	Bulas Timpânicas	**28,57%**	**71,42%**	**0**	**100%**
	Parênquima Pulmonar	**35,71%**	**64,28%**	**0**	**100%**
	Vias Aéreas Inferiores	**35,71%**	**64,28%**	**0**	**100%**
Tomográfica	**Cavidades Nasais**	**14,28%**	**85,71%**	**0**	**100%**
	Bulas Timpânicas	**57,14%**	**42,85%**	**0**	**100%**
	Parênquima Pulmonar	**42,85%**	**57,14%**	**0**	**100%**
	Vias Aéreas Inferiores	**42,85%**	**57,14%**	**0**	**100%**
Laboratorial	**Cultura Bacteriana**	**25,57%**	**71,42%**	**16,66%**	**83,33%**
	Cultura Fúngica	**7,14%**	**92,86%**	**0**	**100%**
	Citologia	**85,71%**	**14,28%**	**33,33%**	**66,66%**

5.7.2 VARIÁVEL QUANTITATIVA

Foi realizada a seguinte análise:

Tabela 3 – Tabela relacionando o valor médio e desvio padrão da idade e peso nos 20 felinos estudados - São Paulo - 2012

	n	**Média**	**Desvio padrão**	**Mínimo**	**Máximo**
Idade	20	5,5	0,7	4,0	7,0
Peso	20	2,8	1,1	1,6	6,3

5.7.3. ANÁLISE INFERENCIAL ESTATÍSTICA

Foram realizadas as seguintes análises:

5.7.3.1 AVALIAÇÃO DA CONCORDÂNCIA ENTRE RESULTADOS OBTIDOS ENTRE O EXAME RADIOGRÁFICO E O TOMOGRÁFICO.

Tabela 4 – Avaliação da concordância entre os resultados obtidos por meio da análise radiográfica e tomográfica das Cavidades Nasais - São Paulo - 2012

			Cavidades Nasais Análise Tomográfica		**Total**
			não	sim	
Cavidades Nasais Análise Radiográfica	não	n	17	1	18
		%	89,5%	5,3%	94,7%
	sim	n	0	1	1
		%	0,0%	5,3%	5,3%
Total		n	17	2	19
		%	89,5%	10,5%	100,0%

Kappa = 0,642 p =0,003
% de concordância = 94,8%

Comparando as avaliações, acima, nota-se que há concordância entre os resultados ($p<0,05$), apontando um grau forte de concordância (Kappa = 0,642). Observando o percentual de concordância, nota-se que 94,5% dos pacientes tiveram as mesmas classificações entre as duas técnicas.

Tabela 5 - Avaliação da concordância entre os resultados obtidos por meio da análise radiográfica e tomográfica das Bulas Timpânicas - São Paulo - 2012

			Bulas Timpânicas Análise Tomográfica		**Total**
			não	sim	
Bulas Timpânicas Análise Radiográfica	não	n	11	4	15
		%	57,9%	21,1%	78,9%
	sim	n	0	4	4
		%	0,0%	21,1%	21,1%
Total		n	11	8	19
		%	57,9%	42,1%	100,0%

Kappa= 0,537 p-valor=0,008
% de concordância = 79%

Comparando graus acima, nota-se que há concordância entre os resultados ($p<0,05$), porém com um grau moderado de concordância (Kappa = 0,537). Observando o percentual de concordância entre eles, nota-se que 79% dos pacientes tiveram as mesmas classificações entre estes métodos

Tabela 6 - Avaliação da concordância entre os resultados obtidos por meio da análise radiográfica e tomográfica do Parênquima Pulmonar - São Paulo - 2012

			Parênquima Pulmonar Análise Tomográfica		**Total**
			não	sim	
Parênquima Pulmonar Análise Radiográfica	não	n	11	3	14
		%	57,9%	15,8%	73,7%
	sim	n	1	4	5
		%	5,3%	21,1%	26,3%
Total		n	12	7	19
		%	63,2%	36,8%	100,0%

Kappa= 0,519 p-valor=0,020
% de concordância = 79%

Nota-se que há concordância entre os resultados ($p<0,05$), porém com um grau de concordância moderado (Kappa = 0,519). Observando o percentual de concordância entre eles, nota-se que 79% dos pacientes tiveram as mesmas classificações entre estes métodos.

Tabela 7 - Avaliação da concordância entre os resultados obtidos por meio da análise radiográfica e tomográfica das Vias Aéreas Inferiores - São Paulo - 2012

			Vias aéreas Análise Tomográfica		**Total**
			não	sim	
Vias aéreas Análise Radiográfica	não	n	12	2	14
		%	63,2%	10,5%	73,7%
	sim	n	1	4	5
		%	5,3%	21,1%	26,3%
Total		n	13	6	19
		%	68,4%	31,6%	100,0%

Kappa= 0,617 p-valor= 0,007
% de concordância = 84,3%

Comparando graus acima, nota-se que há concordância entre os resultados ($p<0,05$), com forte grau de concordância (Kappa = 0,617). Observando o percentual de concordância entre eles, nota-se que 84,3% dos pacientes tiveram as mesmas classificações entre estes métodos.

5.7.3.2 COMPARAÇÃO DOS RESULTADOS OBTIDOS NO EXAME RADIOGRÁFICO DE TÓRAX EM RELAÇÃO AOS RESULTADOS DE CITOLOGIA E CULTURA (BACTERIANA E FÚNGICA):

Na comparação a seguir o interesse foi avaliar se há associação de alguns resultados obtidos no exame radiográfico em relação aos resultados dos exames de citologia e cultura.

Tabela 8 - Avaliação da concordância entre os resultados obtidos por meio da análise radiográfica do tórax e resultados da cultura bacteriana do lavado traqueal - São Paulo - 2012

Análise Radiográfica		Cult Bacteriana						p-valor
		negativa		Streptococus sp		E. coli, Streptococus		
		n	%	n	%	n	%	
Opacificação do Parênquima Pulmonar	não	11	78,6%	3	75,0%			0,226
	sim	3	21,4%	1	25,0%	1	100,0%	
Opacificação do Parênquima Pulmonar de aspecto intersticial não estruturado	não	11	78,6%	3	75,0%			0,226
	sim	3	21,4%	1	25,0%	1	100,0%	
Opacificação do Parênquima Pulmonar de padrão misto	não	11	78,6%	3	75,0%			0,350
	Intersticial+ Brônquico	2	14,3%	1	25,0%	1	100,0%	
	Intersticial + Brônquico + Alveolar	1	7,1%					
Alteração em Vias aéreas inferiores	não	11	78,6%	3	75,0%			0,226
	sim	3	21,4%	1	25,0%	1	100,0%	
Vias aéreas inferiores - Brônquios	não	11	78,6%	3	75,0%			0,350
	Espessamento de parede brônquica	2	14,3%	1	25,0%	1	100,0%	
	Espessamento de parede brônquica e Dilatação do lúmen brônquico	1	7,1%					

Pelos resultados acima, pode-se observar que não houve diferença, estatisticamente significante, entre os grupos com diferentes respostas de cultura bacteriana em relação a nenhuma das variáveis ($p>0,05$)

Tabela 9 - Avaliação da concordância entre os resultados obtidos por meio da análise radiográfica do tórax e resultados da cultura fúngica do lavado traqueal - São Paulo - 2012

Análise Radiográfica		Cult Fúngica				p-valor
		negativa		Aspergillus sp e Cândida sp		
		n	%	n	%	
Opacficação do Parênquima Pulmonar	não	13	76,5%	1	50,0%	0,468
	sim	4	23,5%	1	50,0%	
Opacificação do Parênquima Pulmonar de aspecto intersticial não estruturado	não	13	76,5%	1	50,0%	0,468
	sim	4	23,5%	1	50,0%	
Opacificação do Parênquima Pulmonar de padrão misto	não	13	76,5%	1	50,0%	0,555
	Intersticial+ Brônquico	3	17,6%	1	50,0%	
	Intersticial + Brôquico + Alveolar	1	5,9%			
Alteração em Vias aéreas inferiores	não	13	76,5%	1	50,0%	0,468
	sim	4	23,5%	1	50,0%	
Vias aéreas inferiores - Brônquios	não	13	76,5%	1	50,0%	0,555
	Espessamento de parede brônquica	3	17,6%	1	50,0%	
	Espessamento de parede brônquica e Dilatação do lúmen brônquica	1	5,9%			

Pelos resultados acima, pode-se observar que não houve diferença, estatisticamente significante, entre os grupos com diferentes respostas de cultura fúngica em relação a nenhuma das variáveis ($p>0,05$).

Tabela 10 - Avaliação da concordância entre os resultados obtidos por meio da análise radiográfica do tórax e resultados da análise citológica do lavado traqueal - São Paulo - 2012

Análise Radiográfica		Citologia								p-valor
		Negativo para Processo inflamatório e neoplasia		Processo inflamatório de caráter subagudo		Processo inflamatório de caráter agudo		Processo inflamatório de caráter crônico		
		n	%	n	%	n	%	n	%	
Opacficação do Parênquima Pulmonar	não	4	80,0%	3	60,0%			7	100,0%	0,034
	sim	1	20,0%	2	40,0%	2	100,0%			
Opacificação do Parênquima Pulmonar de aspecto intersticial não estruturado	não	4	80,0%	3	60,0%			7	100,0%	0,034
	sim	1	20,0%	2	40,0%	2	100,0%			
Opacificação do Parênquima Pulmonar de padrão misto	não	4	80,0%	3	60,0%			7	100,0%	0,031
	Intersticial + Brônquico	1	20,0%	2	40,0%	1	50,0%			
	Intersticial+ Brônquico+ Alveolar					1	50,0%			
Alteração em Vias aéreas inferiores	não	4	80,0%	3	60,0%			7	100,0%	0,034
	sim	1	20,0%	2	40,0%	2	100,0%			
Vias aéreas inferiores - Brônquios	não	4	80,0%	3	60,0%			7	100,0%	0,031
	Espessamento de parede brônquica	1	20,0%	2	40,0%	1	50,0%			
	Espessamento de parede brônquica e Dilatação do lúmen brônquica					1	50,0%			

Pelos resultados acima, pode-se observar que apenas houve diferença, estatisticamente significante, entre os grupos com diferentes respostas de citologia em relação ao parênquimas pulmonar e vias aéreas ($p<0,05$), evidenciando que:

- Há um maior percentual de animais com análise citológica, do lavado traqueal, correspondente a processo inflamatório crônico sem alteração no parênquima pulmonar e vias aéreas inferiores.

5.7.3.3 COMPARAÇÃO DOS RESULTADOS OBTIDOS NO EXAME TOMOGRÁFICO DE TÓRAX EM RELAÇÃO AOS RESULTADOS DE CITOLOGIA E CULTURA (BACTERIANA E FÚNGICA):

Na comparação a seguir o interesse foi avaliar se há associação de alguns resultados obtidos no exame tomográfico em relação aos resultados dos exames de citologia e cultura. Para a comparação a seguir o teste utilizado foi o Qui-Quadrado, considerando um nível de significância de 5%.

Tabela 11 - Avaliação da concordância entre os resultados obtidos por meio da análise tomográfica do tórax e resultados da cultura bacteriana do lavado traqueal - São Paulo - 2012

Análise Tomográfica		**Cult Bacteriana**						**p-valor**
		negativa		**Streptococus sp**		**E. coli, Streptococus**		
		n	**%**	**n**	**%**	**n**	**%**	
Opacficação do Parênquima Pulmonar	não	8	57,1%	4	100,0%			0,119
	sim	6	42,9%			1	100,0%	
Opacificação do Parênquima Pulmonar de aspecto intersticial não estruturado	não	9	64,3%	4	100,0%			0,127
	sim	5	35,7%			1	100,0%	
Opacificação do Parênquima Pulmonar de padrão misto	não	8	57,1%	4	100,0%			0,246
	Intersticial+ Brônquico	2	14,3%					
	Intersticial+ Brônquico+ Alveolar	4	28,6%			1	100,0%	
	sim	3	21,4%					
Alteração em Vias aéreas inferiores	não	9	64,3%	4	100,0%			0,127
	sim	5	35,7%			1	100,0%	
Vias aéreas inferiores - Brônquios	não	9	64,3%	4	100,0%			0,111
	Espessamento de parede brônquica	3	21,4%					
	Espessamento de parede brônquica e Dilatação do lúmen brônquica	2	14,3%			1	100,0%	

Pelos resultados acima, pode-se observar que não houve diferença, estatisticamente significante, entre os grupos com diferentes respostas de cultura bacteriana em relação a nenhuma das variáveis ($p>0,05$)

Tabela 12 - Avaliação da concordância entre os resultados obtidos por meio da análise tomográfica do tórax e resultados da cultura fúngica do lavado traqueal - São Paulo - 2012

Análise Tomográfica		Cult Fúngica				p-valor
		negativa		Aspergillus sp e Cândida sp		
		n	%	n	%	
Opacficação do Parênquima Pulmonar	não	11	64,7%	1	50,0%	>0,999
	sim	6	35,3%	1	50,0%	
Opacificação do Parênquima Pulmonar de aspecto intersticial não estruturado	não	12	70,6%	1	50,0%	>0,999
	sim	5	29,4%	1	50,0%	
Opacificação do Parênquima Pulmonar de padrão misto	não	11	64,7%	1	50,0%	0,637
	Intersticial+ Brônquico	2	11,8%			
	Intersticial+ Brônquico+ Alveolar	4	23,5%	1	50,0%	
	sim	3	17,6%			
Alteração em Vias aéreas inferiores	não	12	70,6%	1	50,0%	>0,999
	sim	5	29,4%	1	50,0%	
Vias aéreas inferiores - Brônquios	não	12	70,6%	1	50,0%	0,346
	Espessamento de parede brônquica	3	17,6%			
	Espessamento de parede brônquica e Dilatação do lúmen brônquica	2	11,8%	1	50,0%	

Pelos resultados acima, pode-se observar que não houve diferença, estatisticamente significante, entre os grupos com diferentes respostas de cultura fúngica em relação a nenhuma das variáveis (p>0,05).

Tabela 13 - Avaliação da concordância entre os resultados obtidos por meio da análise tomográfica do tórax e resultados da análise citológica do lavado traqueal - São Paulo - 2012

Análise Tomográfica		Citologia								p-valor
		Negativo para Processo inflamatório e neoplasia		Processo inflamatório de caráter subagudo		Processo inflamatório de caráter agudo		Processo inflamatório de caráter crônico		
		n	%	n	%	n	%	n	%	
Opacficação do Parênquima Pulmonar	não	5	100,0%	2	40,0%			5	71,4%	0,053
	sim			3	60,0%	2	100,0%	2	28,6%	
Opacificação do Parênquima Pulmonar de aspecto intersticial não estruturado	não	5	100,0%	3	60,0%			5	71,4%	0,077
	sim			2	40,0%	2	100,0%	2	28,6%	
Opacificação do Parênquima Pulmonar de padrão misto	não	5	100,0%	2	40,0%			5	71,4%	0,015
	Inter. + Bronq.							2	28,6%	
	Inter. + Bronq. + Alveol			3	60,0%	2	100,0%			
Alteração em Vias aéreas inferiores	não	5	100,0%	2	40,0%			6	85,7%	0,024
	sim			3	60,0%	2	100,0%	1	14,3%	
Vias aéreas inferiores - Brônquios	não	5	100,0%	2	40,0%			6	85,7%	0,103
	Espessamento de parede brônquica			1	20,0%	1	50,0%	1	14,3%	
	Espessamento de parede brônquica e Dilatação do lúmen brônquica			2	40,0%	1	50,0%			

Pelos resultados acima, pode-se observar que apenas houve diferença, estatisticamente significante, entre os grupos com diferentes respostas de citologia em relação à opacificação do parênquima pulmonar de padrão misto ($p<0,05$), evidenciando que:

- Há um maior percentual de animais com análise citológica, do lavado traqueal, negativa para processo inflamatório sem opacificação do parênquima pulmonar de padrão misto.

Tabela 14 – Avaliação da associação entre alterações aos exames radiográficos, tomográficos e laboratoriais em relação a ser FIV+ ou FIV- - São Paulo - 2012

Avaliação	Região	Alteração	FIV +		FIV -		valor de p
			n	%		n	
Radiográfica	Cavidades Nasais	sim	1	7,14%	0	0	0,502
		não	13	92,86%	6	100%	
	Bulas Timpânicas	sim	4	28,57%	0	0	0,413
		não	10	71,42%	6	100%	
	Parênquima Pulmonar	sim	5	35,71%	0	0	0,091
		não	9	64,28%	6	100%	
	Vias Aéreas Inferiores	sim	5	35,71%	0	0	0,091
		não	9	64,28%	6	100%	
Tomográfica	Cavidades Nasais	sim	2	14,28%	0	0	0,329
		não	12	85,71%	6	100%	
	Bulas Timpânicas	sim	8	57,14%	0	0	0,017
		não	6	42,85%	6	100%	
	Parênquima Pulmonar	sim	6	42,85%	0	0	0,055
		não	8	57,14%	6	100%	
	Vias Aéreas Inferiores	sim	6	42,85%	0	0	0,055
		não	8	57,14%	6	100%	
Laboratorial	Cultura Bacteriana	sim	4	25,57%	1	16,66%	0,573
		não	10	71,42%	5	83,33%	
	Cultura Fúngica	sim	1	7,14%	0	0	0,502
		não	13	92,86%	6	100%	
	Citologia	sim	12	85,71%	2	33,33%	0,019
		não	2	14,28%	4	66,66%	

Pelos resultados acima, pode-se observar que houve apenas diferença, estatisticamente significante, entre os grupos em relação às bulas timpanicas na avaliação tomográfica e à citologia ($p<0,05$), evidenciando que:

- Há um maior percentual de animais com alteração nas bulas timpânicas no grupo de felinos FIV+;
- Há um maior percentual de animais com alteração à análise citológica do lavado traqueal no grupo de felinos FIV+.

DISCUSSÃO

6. DISCUSSÃO

Este projeto permitiu a avaliação radiográfica e tomográfica do crânio e tórax e, a análise citológica e achados de cultura do lavado traqueal de 20 felinos adultos jovens portadores ou não de imunodeficiência viral. Além dos dados referentes à análise radiográfica e tomográfica do trato respiratório, foram analisadas as informações referentes à distribuição etária, sexo, peso e sorologia positiva para imunodeficiência viral (Tabela 3).

Os machos avaliados apresentaram-se em maior frequência, totalizando 12 animais. No tocante a idade, foi observada uma maior frequência (18 animais) de felinos entre 05 e 06 anos. Em relação à imunodeficiência viral o estudo analisou 14 animais FIV+ e 06 animais FIV-.

O exame radiográfico do crânio foi realizado como sugerido por Garosi, Dennis e Schwarz (2003), por meio de três projeções, as quais permitiram avaliar as cavidades nasais, seios frontais, região nasofaríngea, bulas timpânicas e septo nasal/osso vômer (Figuras 9 e 12 A).

O exame radiográfico do tórax foi realizado em três projeções (Figuras 7) como sugerido por Thrall (2007), permitindo avaliar, em concordância com Norris et al. (2001) o parênquima pulmonar, vias aéreas inferiores, espaço pleural, mediastinal, e arcabouço torácico, de forma que foram identificados quadros pulmonares em 05 dos animais. Sendo importante ressaltar que, como sugerido por Schwarz e Johnson (2009) os pulmões são órgãos de difícil avaliação radiográfica devido à sobreposição de outras estruturas anatômicas, variação anatômica entre as diferentes espécies, sobreposição entre os achados radiográficos e aspectos radiográficos semelhantes em diferentes afecções.

Preconizou-se a aquisição das imagens radiográficas do tórax na fase inspiratória. Porém, segundo Alonso (2007), nos felinos com inflamação das vias aéreas inferiores, as radiografias adquiridas na expiração não se diferenciam das adquiridas na inspiração devido ao provável aprisionamento aéreo. Sendo importante ressaltar que, a presença de hiperinsuflação pulmonar não foi detectada em nenhum felino FIV+ no presente estudo.

O exame tomográfico do crânio e tórax foi realizado como o sugerido por McEvoy et al. (2009), Henninger (2003) e Oliveira (2011) com os felinos em decúbito

esternal. Além disso, segundo Schwarz et al. (2012), realizou-se uma fase pré e outra pós administração intravenosa de contraste iodado no volume de 1,5ml/kg.

As radiografias convencionais são um método de diagnóstico rápido e simples, promovendo uma extensa avaliação do crânio e tórax. Por outro lado, em concordância com Tromblee et al. (2006) devido à sobreposição de estruturas e a baixa acurácia em diferenciar tecidos moles, pode levar a erros de interpretação, como pode-se observar em 01 felino FIV+, no qual os achados radiográficos da análise torácica foram compatíveis com opacificação pulmonar difusa de padrão intersticial com o espessamento de algumas paredes brônquicas, não sendo confirmado tal comprometimento por meio da TC. O presente estudo mostrou que os achados tomográficos permitiram a detecção de alterações torácicas em 06 pacientes, e a exclusão em 01 paciente. Mostrando que o exame tomográfico é superior ao radiográfico nos detalhes da avaliação de campos pulmonares e vias aéreas inferiores.

Comparando os achados do exame radiográfico e tomográfico as diferenças encontradas não foram significativas. Porém, concordando com Henninger (2003); Gotway et al. (2005); Oliveira (2011) e Schwarz et al. (2012) notou-se que o exame tomográfico, por sua vez, permitiu a identificação de todas as estruturas avaliadas pelo exame radiográfico, porém com uma riqueza de detalhes anatômicos muito superior àquela obtida nas radiografias, tendo em vista a grande vantagem de ser uma modalidade diagnóstica que produz imagens sem superposição de estruturas e maior sensibilidade a detectar diferenças de densidade.

O exame tomográfico possibilita a avaliação dos linfonodos craniais e mediastinais, mas não foram detectadas alterações neste tocante no presente estudo. Porém, segundo Fierro et al. (1995) felinos FIV+ podem apresentar linfonodomegalia em cabeça, membros torácicos, mais discretamente do trato digestório e principalmente membros pélvicos (relacionado ao linfonodo poplíteo).

Dos achados dos exames de imagem, nos felinos FIV+, a opacificação das bulas timpânicas, esteve presente em 28,57% dos animais por meio do exame radiográfico (Figura 3) do crânio e em 57,14% por meio do exame tomográfico (Figura 5). Notando que, segundo Fierro et al. (1995), nos felinos imunossuprimidos a otite média pode ocorrer independente de ter ou não um processo infeccioso em trato respiratório superior. Além disso, segundo Garosi, Dennis e Schwarz (2003),

nos felinos, dentre as frequentes afecções da orelha média, tem-se os pólipos. Já a opacificação do parênquima pulmonar e o espessamento de paredes brônquicas esteve presente em 35,71% dos animais por meio do exame radiográfico e 42,85% por meio do exame tomográfico (Quadro 6 e Figura 6), em concordância com Adamama-Moraitou, Patsikas e Koutinas (2003) de que o padrão pulmonar brônquico é mais comum nos pacientes com inflamação nas vias aéreas inferiores. Pode-se ressaltar ainda que, segundo Kang et al. (1996) e McGuinness (1997) os principais achados tomográficos das complicações torácicas em indivíduos imunossuprimidos são sinusite aguda, bronquite e pneumonia bacteriana.

No presente estudo, em 06 felinos portadores do vírus da imunodeficiência viral, os achados radiográficos e tomográficos relacionados às vias aéreas inferiores e parênquima pulmonar apresentaram-se normais. Destes 06 animais sem alterações nos exames de imagem do tórax, 03 apresentavam manifestações clínicas, tais como: emagrecimento progressivo e secreção nasal. Nestes felinos a opacificação das bulas timpânicas foi o único achado nos exames de imagem. Já em 08 felinos FIV+ detectou-se alterações em tórax ao exame radiográfico e/ou tomográfico. Destes 08 felinos, 03 apresentavam manifestações clínicas, tais como: chiado inspiratório, secreção nasal e ocular e emagrecimento progressivo. Nestes felinos a opacificação das bulas timpânicas também esteve presente. Pelo exposto, pode-se notar que, por meio do exame tomográfico, a opacificação das bulas timpânicas foi observada em maior frequência dentre os felinos FIV+ (Quadro 6).

A bronquiectasia é uma dilatação brônquica irreversível com frequente acúmulo de secreção pulmonar. Pode ser focal ou disseminada sendo incomum nos cães e rara nos gatos. Nos gatos, existe uma predisposição nos machos idosos (SUTER; LORD, 1984; SCHWARZ; JOHNSON, 2009; REID et al., 2012). No presente estudo, a dilatação do lúmen brônquico foi detectada por meio do exame radiográfico em 01 animal e por meio da TC em 03 animais. Desta maneira, concluímos que a TC foi superior ao exame radiográfico na detecção de dilatações brônquicas, concordando com Reid et al. (2012) de que a TC é superior ao exame radiográfico na visibilização de opacificação pulmonar de aspecto difuso e padrão misto (intersticial e brônquico) com o espessamento de paredes e dilatação brônquica.

Durante o exame tomográfico encontrou-se dificuldade para o adequado posicionamento do animal, em função de ter sido realizado o escanograma do crânio

e tórax na mesma aquisição, sendo duas regiões de dimensões diferentes. Desta maneira, trabalhou-se com um campo de visão (FOV) maior do que o normal para o crânio, para as imagens do tórax não serem cortadas.

O estudo possui algumas limitações: - trabalhou-se com apenas 20 felinos, sendo todos provenientes de um mesmo gatil (ambiente modificado). Além disso, partiu-se do princípio de que, para atestar se os achados dos felinos FIV+ são exclusivos deste animais imunossuprimidos, o grupo controle deveria ser do mesmo ambiente; - esses animais foram sedados, via intramuscular, para a realização do exame radiográfico do crânio e tórax; sendo induzidos e mantidos com propofol, via intravenosa, sem entubação traqueal como o sugerido por McEvoy et al.(2009), em discordância com Henninger (2003) que sugere a realização do exame tomográfico sob anestesia inalatória, para aquisição das imagens torácicas sob apnéia inspiratória. No presente estudo, decidiu-se não realizar anestesia inalatória durante o exame tomográfico para evitar atelectasia pulmonar passiva, em concordância com Oliveira (2011), Schwarz et al. (2012), e segundo Reid et al. (2012), possíveis alterações que algumas drogas (por exemplo isoflurano) podem causar em vias aéreas inferiores, tais como relaxamento da musculatura da via aérea (dilatação brônquica) e/ou processo inflamatório em via aérea; - para que o exame de TC do tórax fosse realizado num curto período de tempo, tendo em vista as limitações do equipamento disponível, decidiu-se trabalhar com cortes de 5mm de espessura e 2,5mm de intervalo. Sendo importante ressaltar que, em cortes tomográficos mais espessos, especialmente em animais de pequeno porte, lesões mais sutis são perdidas. Dessa maneira, segundo McEvoy et al. (2009) e Henninger (2003) para melhor avaliação pulmonar, o indicado são cortes mais finos, por exemplo, com 2mm ou 3mm de espessura e 1,0 ou 1,5mm de intervalo.

Uma das propostas deste estudo era investigar alguma possibilidade de correlação entre o estágio da doença como sugerido por Yamamoto (1989), Hartmann (1998) e Norsworthy et al. (2011), baseado nas manifestações clínicas encontradas, e os achados de imagem sejam radiográficos ou tomográficos. Segundo Hagiwara et al. (1993), Marks et al. (1996) e Heitkamp et al. (2011) as alterações clínicas nos felinos imunodeficientes podem ser: estomatite, gengivite, doença respiratória crônica, anemia, infecções bacterianas, enterite crônica e emaciação; sendo o trato respiratório o sistema mais afetado por complicações. Dos 06 felinos FIV+ com manifestações clínicas, 05 (83,33%) animais apresentaram

alterações radiográficas e/ou tomográficas em trato respiratório. Dentre os achados nos exames de imagem encontrados, tais como: opacificação das bulas timpânicas, opacificação do parênquima pulmonar de aspecto difuso e padrão intersticial peri-bronquial com o espessamento de algumas paredes brônquicas e dilatação brônquica, notou-se que a tomografia computadorizada foi um complemento importante ao exame radiográfico, especialmente relacionado ao comprometimento pulmonar e das vias aéreas inferiores. Julga-se relevante a complementação do exame radiográfico pelo tomográfico, principalmente quando da suspeita de lesão pulmonar e dilatação brônquica. Entretanto, em concordância com Rocha (2011) o exame radiográfico ainda deve ser considerado a ferramenta diagnóstica de eleição para avaliação inicial do trato respiratório.

Dos 08 felinos FIV+ sem manifestações clínicas, 05 (62,5%) apresentaram alterações radiográficas e/ou tomográficas em trato respiratório, tais como: opacificação das bulas timpânicas, opacificação do parênquima pulmonar de aspecto difuso e padrão intersticial com o espessamento de algumas paredes brônquicas e dilatação brônquica, concordando com Kang et al. (1996) de que indivíduos sadios podem ter alterações radiográficas em um exame de tórax. E ainda que, os achados radiográficos podem ser normais em aproximadamente 10% dos pacientes com síndrome da imunodeficiência viral. Frente a isso, em concordância com Pinto (2003) a análise dos campos pulmonares por meio da TC torna-se importante em função de conseguir avaliar delicadas estruturas, detectando alterações discretas as quais não podem ser avaliadas ao exame radiográfico.

A aplicabilidade da realização do lavado traqueal quando animal apresenta manifestações clínicas vai depender do comprometimento pulmonar aos exames de imagem. Já, a realização do lavado broncoalveolar, segundo Dye (1992); Hawkins et al. (1996) e Andreasen (2003) é indicada quando existe um comprometimento difuso alveolar e do interstício pulmonar, o qual foi confirmado pelo exame radiográfico do tórax; sendo o lavado brônquico considerado a melhor ferramenta diagnóstica, salvo nos casos de alteração pulmonar focal.

No presente estudo foi isolado no lavado traqueal dos felinos os seguintes agentes: Streptococcus sp, Escherichia coli, Aspergillus sp e Cândida sp. Segundo Hartmann (1998); Mancianti et al. (1992) e Schwarz e Johnson (2009) a frequência de Candida albicans, Microsporum e Cryptococcus neoformans é significantemente maior nas amostras de secreção orofaríngea em felinos FIV+ em comparação a

animais FIV-. Além disso, segundo Dye (1992), bactérias Gram negativas (por exemplo: E. coli) podem ser isoladas, no lavado traqueal, de felinos sadios ou broncopatas, indicando que os brônquios dos gatos não são estéreis, existindo uma flora normal, a qual deve ser considerada na interpretação de culturas.

Em concordância com Suter e Lord (1984); Dye (1992); Cadoré et al. (1997) e Andreasen (2003) no presente estudo, os felinos FIV+, com inflamação das vias aéreas inferiores, apresentaram à análise citológica do lavado traqueal moderada à grande quantidade de muco com células inflamatórias representadas principalmente por neutrófilos, linfócitos, macrófagos e eosinófilos. Além disso 100% dos felinos FIV+ sintomáticos apresentaram resultado positivo (agudo, subagudo ou crônico) na análise citológica do lavado traqueal.

Porém, diferentemente do esperado, por meio da análise radiográfica do tórax e resultados da análise citológica do lavado traqueal, pode-se observar que apenas houve diferença estatisticamente significante, entre os animais com análise citológica do lavado traqueal compatível com processo crônico e aqueles sem alteração no parênquima pulmonar e vias aéreas inferiores. Sendo que o esperado seria que animais com processo crônico apresentassem, aos exame de imagem, alterações em parênquima pulmonar, mesmo que de aspecto cicatricial.

O número pequeno de felinos associado às diferentes manifestações clínicas encontradas neste estudo dificulta a concreta conclusão de quais são os achados dos exames de imagem específicos para animais portadores de imunodeficiência viral. Porém, frente aos resultados obtidos, nota-se que os felinos FIV+, possuíram um maior comprometimento do trato respiratório, relacionado à inflamação das cavidades nasais, bulas timpânicas e, além disso, em concordância com Cadoré et al. (1997) comprometimento do parênquima pulmonar e vias aéreas inferiores, com a presença de infiltrado peri-bronquial, quando comparados aos felinos negativos para imunosuficiência viral.

CONCLUSÃO

7. CONCLUSÃO

De acordo com o procedimento experimental realizado no presente trabalho, os resultados permitiram concluir que:

- os exames radiográfico e especialmente tomográfico contribuíram para avaliação do trato respiratório de felinos portadores ou não de imunodeficiência viral. Os felinos FIV- foram importantes para excluir qualquer influência do meio na presença de alterações detectadas aos exames de imagem do crânio e tórax nos animais portadores de imunodeficiência viral, visto que nenhum dos animais FIV- apresentou alterações aos exames.
- as principais alterações encontradas em felinos FIV+ aos exames radiográfico e tomográfico do crânio e tórax foram: opacificação das bulas timpânicas e do parênquima pulmonar de padrão intersticial não estruturado com espessamento de paredes brônquicas;
- os exames tomográficos do crânio e tórax mostraram-se superiores aos exames radiográficos oferecendo uma avaliação mais pormenorizada das cavidades nasais, bulas timpânicas e campos pulmonares.
- as análises tomográficas do crânio e tórax, e citológica do lavado traqueal foram importantes complementos na avaliação do trato respiratório de felinos portadores de imunodeficiência viral;
- os exames tomográficos do crânio e tórax complementaram a avaliação radiográfica, oferecendo informações adicionais que quando presentes, devem ser consideradas para o direcionamento do diagnóstico da doença viral imunossupressiva nos felinos.

REFERÊNCIAS

ADAMAMA-MORAITOU, K. K.; PATSIKAS, M. N.; KOUTINAS, A. F. Feline lower airway disease: a retrospective study of 22 naturally occurring cases fron Greece. **Journal of Feline Medicine and Surgery**, v. 40, n. 6, p 227-233, 2004.

ALLGOEWER, I.; LUCAS, S.; SCHMITZ, S. A. Magnetic resonance imaging of the normal and diseased feline middle ear. **Veterinary Radiology & Ultrasound,** v. 41, n. 5, p 413-418, 2000.

ALONSO, J. A. M. **Enfermidades respiratórias em pequenos animais**. 4 ed. São Paulo: Interbook, 2007.

ANDREASEN, C. B. Bronchoalveolar Lavage. **Veterinary Clinical Small Animal,** v. 33, p. 69-88, 2003.

CADORÉ, J. L.; STEINER-LAURENT, S.; GREENLAND, T.; MORNEX, J. F. Interstitial Lung Disease in Feline Immunodeficiency Virus (FIV) Infected Cats. **Research in Veterinary Science**, v. 62, p. 287 - 288, 1997.

DAVIDSON, M. G.; ROTTMAN, J. B.; ENGLISH, R. V.; LAPPIN, M. R.; TOMPKINS, M. B. Feline Immunodeficiency Virus Predisposes Cats to Acute Generalized Toxoplasmosis. **American Journal of Pathology**, v. 143, n. 5, November, p 1486–1497, 1993.

DYE, J. A. Feline Bronchopulmonary Disease. **Veterinary Clinics of North America: Small Animal Practice**, v. 22, n. 5, September, p 1187 – 1201, 1992.

EVANS, H. E.; CHRISTENSEN, G. C. **MILLER'S** - **Anatomy of the dog**. 2 ed. Philadelphia: Saunders, 1979.

FARROW, C. S.; GREEN, R. Radiology of the cat. **The Thorax**. Philadelphia: Mosby, 1994.

FARROW, C. S. **Veterinária disgnóstico por imagem do cão e gato**. 5 ed. São Paulo: Roca, 2006.

FIERRO, G. M.; MEERS, J.; THOMAS, J.; CHADWICK, B.; PARK, H. S.; ROBINSON, W. F. Quantification of lymphadenopathy in experimentally induced feline immunodeficiency virus in domestic cats. **Veterinary immunology and immunopathology**, v. 46, p 3-12, 1995.

FLEISS, J. L**. Statistical methods for rates and proportions.** New York: John Wiley. 1981.

GAROSI, L. S.; DENNIS, R.; SCHWARZ, T. Review of diagnostic imaging of ear diseases in the dog and cat. **Veterinary Radiology & Ultrasound,** v. 44, n. 2, p.137-146, 2003.

GOTWAY, M. B. REDDY, G. P.; WEBB, W. R. W.; ELICKER, B. M.; LEUNG, J. W. T. High-resolution CT of the lung: patterns of disease and differential diagnoses. **Radiology Clinic North America**, v. 43, p.513-542, 2005.

HAGIWARA, M. K.; RECHE JUNIOR. A.; LUCAS, S. R. R.; DAGLI, M. Z. Feline immunodeficiency virus infection in cats from São Paulo, Brazil. **Brazilian Jounal Veteterinary Research Animal,** v. 30, p. 217 - 20, 1993.

HARTMANN, K. Feline Immunodeficiency Virus Infection: an Overview. **The Veterinary Journal**, v. 155, p 123–137, 1998.

HAWKINS, E. C.; KENNEDY-STOSKOPF, S.; LEVY, J. K.; MEUTEN, D. J.; CULLINS, L.; TOMPKINS, W. A. F.; TOMPKINS, M. B. Effect of FIV infection on lung inflammatory cell populations recovered by bronchoalveolar lavage. **Veterinary Immunology and Immunopathology,** v. 51, p. 21 - 28, 1996.

HEITKAMP, D. E.; MOHAMMED, T. H.; KIRSCH, J.; AMOROSA, J. K.; BROWN, K.; CHUNG, J. H.; DYER, D. S.; GINSBURG, M. E.; KANNE, J. P.; KAZEROONI, E. A.; KETAI, L. H.; PARKER, J. A.; RAVENEL, J. G.; SALCH, A. G.; SHAH, R. D. Acute Respiratory Illness in Immunocompromised Patients. Acute respiratory illness in immunocompromised patients. **American College of Radiology and Appropriateness Criteria**, v. 213, n. 2, p. 455-460, 2011.

HENNINGER, W. Use of Computed Tomography in the Diseased Feline Thorax. **Journal of Small Animal Practice**, v. 44, p. 56 - 64, 2003.

HUDSON, L. C.; HAMILTON, W. P. Atlas of Feline Anatomy for Veterinarians**.** **Respiratory System**, Philadelphia: Saunders, p. 136–148, 1993.

KANG, E.; STAPLES, C. A.; MCGUINNESS, G.; PRIMACK, S. L.; MULLER, N. L. Detection and Differential Diagnosis of Pulmonary Infections and Tumors in Patients with AIDS: Value of Chest Radiography versus CT. **American Journal Radiology**, v. 166, p. 15-19, 1996.

KIRSCHVINK, N.; LEEMANS, J.; DELVAUX, F.; SNAPS, F.; CLEREX, C.; GUSTIN, P. Functional, Inflammatory and Morphological Characterisation of a Cat Model of Allergic Airway Inflammation. **The Veterinary Journal**, v.174, p 541–553, 2007.

KOBLIK, P. D. Radiographic Appearance of Primary Lung Tumors in Cats. **Veterinary Radiology**, v. 22, n. 3, p 66–73, 1986.

MAGALHÃES, M. N.; LIMA, A. C. P. **Noções de probabilidade e estatística.** 2 ed São Paulo: IME-USP, 2000.

MANCIANTI, F.; GIANNELLI, C.; BENDINELLI, M.; POLI, A. Mycological findings in feline immunodeficiency virus-infected cats. **Jounal Medical Veteterinary Mycological**, v. 30, n. 3, p 257-259, 1992.

MARKS, M. J.; HANEY, P. J.; MCDERMOTT, M. P.; WHITE, C. S.; VENNOS, A. D. Thoracic Disease in Children with AIDS. **Scientific Exhibit**, v. 16, n. 6, p 1349 – 1362, 1996.

MCEVOY, F. J.; BUELUND, L.; STRATHE, A. B.; WILLESEN, J. L.; KOCH, J.; WEBSTER, P.; HORLYCK, L.; SVALASTOGA, E. Quantitative Computed Tomography Evaluation of Pulmonary Disease. **Veterinary Radiology & Ultrasound**, v. 50, n. 1, p 47 – 51, 2009.

MCGUINESS, G. Changing trends in the pulmonary manifestations of AIDS. **Radiology Clinic North America**, v. 35, n. 5, p 1029-1082, 1997.

MEIRELLES, G. S. P.; KAVAKAMA, J. I.; RODRIGUES, R. T. Imagem nas doenças ocupacionais pulmonares. **Jornal brasileiro de pneumologia**, v. 32, n. 2, p.103-111, 2006.

MOSES, B. L.; SPAULDING, G. L. Chronic bronchial disease of the cat. **Veterinary Clinics of North America: small Animal Practice**, v. 15, n. 5, p 929–949, 1985.

MULLER, N. L.; FRASER, R. S.; COLMAN, N. C.; PARÉ, P. D. **Diagnóstico radiológico das doenças do tórax**. Rio de Janeiro: Guanabara e Koogan, 2003.

NELSON, R. W.; COUTO, C. G. **Manual de medicina interna de pequenos animais**. 2 ed. São Paulo: Mosby, 2006.

NORRIS, C. R.; GRIFFEY, S. M.; SAMII, V. F.; CHRISTOPHER, M. M.; MELLEMA, M. S. Comparison of results of thoracic radiography, cytologic evaluation of bronchoalveolar lavage fluid, and histologic evaluation of lung specimens in dogs with respiratory tract disease: 16 cases (1996 – 2000). **Journal of America Veterinary Medical Association**, v. 218, n. 9, p 1456-1461, 2001.

NORSNORTHY, G. D.; FOOSHEEGRACE, S.; CRYSTAL, M. A.; TILLEY, L. P. **The feline patient**. 4 ed. Iowa: Saunders, 2011.

NYLAND, T. G., MATTOON, J. S. **Ultra-som diagnóstico em pequenos animais**. 2 ed. São Paulo: Roca, 2005.

OLIVEIRA, C. R. **Computed tomography of cats without general anesthesia: feasibility, protocol development and assessment of cats with thoracic disease**, Illinois: 2011.

OWENS, J. M.; BIERY, D. N. **Radiographic interpretation for the small animal clinician**. 2 ed. Baltimore: Williams & Wilkins, 1999.

PADRID, P. Feline asthma, diagnosis and treatment. **Respiratory Medicine and Surgery**, v. 30, n. 6, November, p 1279 – 1293, 2000.

PINTO, A.C.B.C.F. **Radiologia convencional e tomografia computadorizada na avaliação do tórax de candelas com neoplasias mamárias malignas**. 2003. 103 f. Tese (Doutorado em Cirurgia) – Faculdade de Medicina Veterinária e Zootecnia, Universidade de São Paulo, São Paulo, 2003.

POVEY, C. Viral diseases of cats: Current Concepts. **Veterinary Research**, v. 98, p 293 – 299, 1976.

REID, L. E.; DILLON, A. R.; HATHCOCK, J. T.; BROWN, L. A.; TILLSON, M.; WOOLDRIDGE, A. A. High-resolution computed tomography bronchial lumen to pulmonary artery diameter ratio in anesthetized ventilated cats with normal lungs. **Veterinary Radiology & Ultrasound**, v. 53, n. 1, p 34–37, 2012.

ROBINSON, N. E. Airway physiology. **Veterinary Clinics of North America: Small Animal Practice**, v. 22, n. 5, p 1043-1099, 1992.

ROCHA, A. D. **Quadros Radiográficos Pulmonares em Felinos**. 2001. 44 f. TCC – Faculdade de Medicina Veterinária, Universidade de Santo Amaro, São Paulo, 2001.

RODRIGUES, G. S. **Avaliação da técnica de cintilografia da perfusão pulmonary em cães**. 2004. 82 f. Dissertação (Mestrado em Anatomia dos animais domésticos e silvestres) – Faculdade de Medicina Veterinária e Zootecnia, Universidade de São Paulo, São Paulo, 2004.

ROPERTO, F.; BRUNETTI, A.; SAVIANO, L.; GALATI, P. Morphologic alterations in the cilia of a cat. **Veterinary Pathologic**, v. 33, p 460 - 462, 1996.

SCHWARZ, T.; JOHNSON, V. Manual of canine and feline thoracic imaging. 1 ed. England: BSAVA, 2009.

SCHWARZ, L. A.; TIDWELL, A. S. **Clinical Techniques in Small Animal Practice**, v. 14, n. 4, p 187–206, 1999.

SCHWARZ, T.; JOHNSON, V. S.; KINNS, J.; LABRUYÈRE, J. **Thoracic, abdominal and oncologic CT for small animals**, 1 ed. England: Saunders, 2012.

SCHWARZ, T.; SAUNDERS, J. **Veterinary computed tomography**. 1ª ed. Oxford: Wiley-Blackwell, 2011.

SECREST, S. A.; BAILEY, M. Q.; WILLIAMS, K. J.; SMARICK, S. D. **Imaging Diagnosis – feline idiopathic pulmonary fibrosis**. v. 49, n. 1. P. 47-50, 2008.

SCRIVANI, P. V.; THOMPSON, M. S.; DYKES, N. L.; HOLMES, N. L.; SOUTHARD, T. L.; GERDIN, J. A.; BEZUIDENHOUT, A. J. Relationships among subgross anatomy, computed tomography, and histologic findings in dogs with disease localizes to the pulmonary acini. **Veterinary Radiology & Ultrasound**, v. 53, n. 1, p 1–10, 2012.

SHANAMAN, M.; SEILER, G.; HOLT, D. E. Prevalence of clinical and subclinical middle ear disease in cats undergoing computed tomographic scans of the head. **Veterinary Radiology & Ultrasound**, v. 00, n. 00, p 1 – 4, 2011.

SUTER, P. F.; LORD, P. F. **Thoracic Radiography:** A text atlas thoracic radiography thoracic diseases of the dog and cat. Switzerland. 1ª ed. Suter, 1984.

THRALL, D. E. **Textbook of veterinary diagnostic radiology**. 5 ed. Philadelphia: Saunders, 2007.

TICER, J. W. **Técnicas radiológicas na prática veterinária**. 2 ed. São Paulo: Roca, 1987.

TROMBLEE, T. C.; JONES, J. C.; ETUE, A. E.; FORRESTER, S. D. Association between clinical characteristics, computed tomography characteristics, and histologic diagnosis for cats with sinonasal disease.**Veterinary Radiology e Ultrasound**, v. 47, n. 3, p. 241-248, 2006.

VIEIRA, S. **Introdução à Bioestatística**. 3 ed. Rio de Janeiro: Campus,1998.

YAMAMOTO, J. K.; HANSEN, H.; HO, E. W.; MORISHITA, T. Y.; OKUDA, T.; SAWA, T. R.; NAKAMURA, R. M.; PEDERSEN, N. C. Epidemiologic and clinical aspects of feline immunodeficiency virus infection in cats from the continental United States and Canada and possible mode of transmission. **Journal American of Veterinary Medical Association**, v. 15, n. 2, p 213 – 232, 1989.