DÉBORA GALDINO PINTO DA SILVA

Caracterização do fundo de olho de corujas de hábito diurno (*Athene cunicularia*) e de hábito noturno (*Megascops choliba*) por tomografia de coerência óptica

São Paulo

2018

DÉBORA GALDINO PINTO DA SILVA

Caracterização do fundo de olho de corujas de hábito diurno (*Athene cunicularia*) e de hábito noturno (*Megascops choliba*) por tomografia de coerência óptica

Dissertação apresentada ao Programa de Pós-Graduação em Clínica Cirúrgica Veterinária da Faculdade de Medicina Veterinária e Zootecnia da Universidade de São Paulo como exigência parcial para obtenção do título de Mestre em Ciências

Departamento:
Cirurgia
Área de concentração:
Clínica Cirúrgica Veterinária
Orientador:
Prof. Dr. Paulo Sergio de Moraes Barros

São Paulo

2018

Autorizo a reprodução parcial ou total desta obra, para fins acadêmicos, desde que citada a fonte.

DADOS INTERNACIONAIS DE CATALOGAÇÃO NA PUBLICAÇÃO

(Biblioteca Virginie Buff D'Ápice da Faculdade de Medicina Veterinária e Zootecnia da Universidade de São Paulo)

T. 3648
FMVZ

Silva, Débora Galdino Pinto da
Caracterização do fundo de olho de corujas de hábito diurno (*Athene cunicularia*) e de hábito noturno (*Megascops choliba*) por tomografia de coerência óptica / Débora Galdino Pinto da Silva. – 2018.
62 f. : il.

Dissertação (Mestrado) – Universidade de São Paulo. Faculdade de Medicina Veterinária e Zootecnia. Departamento de Cirurgia, São Paulo, 2018.

Programa de Pós-Graduação: Clínica Cirúrgica Veterinária.

Área de concentração: Clínica Cirúrgica Veterinária.

Orientador: Prof. Dr. Paulo Sergio de Moraes Barros.

1. OCT. 2. Olho. 3. Retina. 4. Aves. 5. Rapinantes. I. Título.

Ficha catalográfica elaborada pela bibliotecária Maria Aparecida Laet, CRB 5673-8, da FMVZ/USP.

CERTIFICADO

Certificamos que a proposta intitulada "Caracterização dos fundos de olhos de corujas de hábito diurno Athene cunicularia e de hábito noturno Megascops choliba por Tomografia de coerência óptica", protocolada sob o CEUA nº 1431210116, sob a responsabilidade de **Paulo Sérgio de Moraes Barros** *e equipe; Débora Galdino Pinto da Silva* - que envolve a produção, manutenção e/ou utilização de animais pertencentes ao filo Chordata, subfilo Vertebrata (exceto o homem), para fins de pesquisa científica ou ensino - está de acordo com os preceitos da Lei 11.794 de 8 de outubro de 2008, com o Decreto 6.899 de 15 de julho de 2009, bem como com as normas editadas pelo Conselho Nacional de Controle da Experimentação Animal (CONCEA), e foi **aprovada** pela Comissão de Ética no Uso de Animais da Faculdade de Medicina Veterinária e Zootecnia da Universidade de São Paulo (CEUA/FMVZ) na reunião de 15/08/2016.

We certify that the proposal "CHARACTERIZATION BY SPECTRAL-DOMAIN OPTICAL COHERENCE TOMOGRAPHY IN DIURNAL (Athene cunicularia) AND NOCTURNAL (Megascops choliba) OWLS ", utilizing 10 Birds (males and females), protocol number CEUA 1431210116, under the responsibility of **Paulo Sérgio de Moraes Barros** *and team; Débora Galdino Pinto da Silva* - which involves the production, maintenance and/or use of animals belonging to the phylum Chordata, subphylum Vertebrata (except human beings), for scientific research purposes or teaching - is in accordance with Law 11.794 of October 8, 2008, Decree 6899 of July 15, 2009, as well as with the rules issued by the National Council for Control of Animal Experimentation (CONCEA), and was **approved** by the Ethic Committee on Animal Use of the School of Veterinary Medicine and Animal Science (University of São Paulo) (CEUA/FMVZ) in the meeting of 08/15/2016.

Finalidade da Proposta: Pesquisa

Vigência da Proposta: de 03/2016 a 03/2018 Área: Clínica Cirúrgica Veterinária

Origem:	Não aplicável biotério						
Espécie:	Aves	sexo:	Machos e Fêmeas	idade:	3 a 6 anos	N:	10
Linhagem:	Athene cunicularia			Peso:	100 a 300 g		

Resumo: A medicina de aves silvestres tem evoluído pela referida prática de conservação e pelo aumento do interesse sobre esses animais criados em cativeiro com pet, é uma das áreas da medicina veterinária que merece maior exploração para melhor compreendimento. Nas últimas décadas, a diversidade de espécies que se dirige ao atendimento veterinário sofreu um aumento exponencial, com particular destaque nos animais silvestres.
A visão é um dos principais sentidos pelo qual a maioria dos animais tem a percepção do ambiente externo. Para as aves, como os rapinantes, seres caçadores de aguçada acuidade visual, este sentido torna-se imprescindível na detecção de suas presas.
As aves apresentam grande variedade morfológica em seu aparato visual, isso implica-se aos diferentes hábitos e desafios encontrados por elas na natureza. A plasticidade do sistema visual proporcionou a evolução e o desenvolvimento nos diferentes habitats encontrados, o que mostra ser um sentido fundamental para sobrevivência, principalmente para aves de vida livre, onde o utiliza para fuga de perigos, caça e reprodução. A essencialidade do sistema visual para aves as tornaram sensíveis às afecções oftálmicas, pois uma simples alteração pode prejudicar suas atividades de sobrevivência.
Estudos mostraram que muitos exemplares de cativeiro apresentam lesões coriorretinianas e grande parte das afecções oculares é causada por trauma, como visto nos rapinantes. Nas aves com histórico de trauma, sempre há possibilidade de lesão ocular mesmo quando não aparente, e para descartar esta possibilidade se faz necessária uma avaliação de fundo de olho, pois o agravo do quadro não diagnosticado pode levar a grandes prejuízos da visão.
Este estudo objetiva descrever o padrão do fundo de olho de corujas de hábito diurno, Megascops choliba e, de hábito noturno, Athene cunicularia pela técnica de tomografia de coerência óptica.
Serão examinados 40 olhos de espécimes da ordem Strigiformes, sendo 10 aves da espécie Megascops choliba e 10 aves da espécie Athene cunicularia, machos ou fêmeas, adultos, disponibilizados de criadores conservacionistas e/ou centros de recuperação.
Primeiramente estes animais serão submetidos aos exames oftalmológicos de rotina que inclui teste lacrimal de Schirmer (Ophthalmos®), teste de fluoresceína (Ophthalmos®) e mensuração da pressão intraocular com tonômetro de aplanação (Tonopen Avia®), após serão submetidos à dilatação pupilar, utilizando rocurônio 10mg/ml tópico, duas gotas em ambos os olhos, com intervalo de 15 minutos entre elas, para realização Tomografia de coerência óptica (Heidelberg Engineering Spectralis OCT; Heidelberg Engineering, CA, USA).
Para realização dos exames a contenção dos animais será feita manualmente. Os animais que apresentarem alteração ocular serão descartados do estudo.

Local do experimento: Laboratório de investigação em oftalmologia - FMVZ/USP

São Paulo, 15 de agosto de 2016

Profa. Dra. Denise Tabacchi Fantoni
Presidente da Comissão de Ética no Uso de Animais
Faculdade de Medicina Veterinária e Zootecnia da Universidade de São Paulo

Roseli da Costa Gomes
Secretaria Executiva da Comissão de Ética no Uso de Animais
Faculdade de Medicina Veterinária e Zootecnia da Universidade de São Paulo

FOLHA DE AVALIAÇÃO

Autor: SILVA, Débora Galdino Pinto da

Título: **Caracterização do fundo de olho de corujas de hábito diurno (*Athene cunicularia*) e de hábito noturno (*Megascops choliba*) por tomografia de coerência óptica**

Dissertação apresentada ao Programa de Pós-Graduação em Clínica Cirúrgica Veterinária da Faculdade de Medicina Veterinária e Zootecnia da Universidade de São Paulo para obtenção do título de Mestre em Ciências

Data: _____/_____/_____

Banca Examinadora

Prof. Dr._____

Instituição:_____Julgamento:_____

Prof. Dr._____

Instituição:_____Julgamento:_____

Prof. Dr._____

Instituição:_____Julgamento:_____

DEDICO ESTE TRABALHO AOS MEUS PAIS E IRMÃO, BOSCO, LENI E ROBSON, PELO APOIO E DEDICAÇÃO AO LONGO DE TODA MINHA VIDA. AO MEU MARIDO, RAFAEL PELO APOIO, COMPREENSÃO, CONFIANÇA E PRINCIPALMENTE PELA PRESENÇA NOS BONS E MAUS MOMENTOS, TORNANDO POSSÍVEL ASSIM QUE EU COMPLETASSE MAIS UMA ETAPA DE MINHA VIDA.

AGRADECIMENTOS

Agradeço a Deus pela minha vida e por todas as pessoas que colocou em meu caminho;

À minha família pelo companheirismo, confiança e apoio que me deram, em todos os momentos;

Ao meu marido pela paciência, dedicação, compreensão e amizade durante toda esta jornada de ausências, porém não de esquecimento;

À equipe do Laboratório de investigação em oftalmologia comparada – USP:

À Dra. Angélica de Mendonça Vaz Safatle, pela amizade, ensinamentos e confiança.

Ao Prof. Dr. Paulo Sergio de Moraes Barros, pela confiança ao aceitar me orientar, dando a oportunidade de realizar o mestrado.

À Profa. Dra. Aline Adriana Bolzan, pelo apoio e confiança depositados.

Aos meus amigos Ricardo Pecora, Pamela Juárez Dongo, Ana Rodrigues Eyherabide, Michelle Barboza Pereira Braga-Sá, Emily Amin Khayat Rodriguez, Eduardo Perlmann, Juliana de Souza Jorge e Laysa Camilo pelo companheirismo, conhecimentos e experiências compartilhados.

À Dra. Marta Brito Guimarães, pela indicação ao serviço de oftalmologia USP, pelo apoio e confiança a mim dispensados.

À Dra. Sung Eun Song Watanabe, pela oportunidade de receber seus ensinamentos, pela paciência e incentivo.

Ao Prof. Dr. José Luiz Catão Dias e ao MSc. Marcelo Pires Nogueira Carvalho, do Laboratório de Patologia Comparada de Animais Selvagens da Faculdade de Medicina Veterinária e Zootecnia – USP pela ajuda na obtenção das imagens digitalizadas das lâminas histológicas.

À M.V Liliane Milanelo, coordenadora do Parque Ecológico do Tietê, pela disponibilização das aves utilizadas nesta pesquisa.

À M.V Cristina Harumi, coordenadora da Associação Mata Ciliar, pela disponibilização das aves utilizadas nesta pesquisa.

Aos funcionários do Departamento de Cirurgia, Lívia dos Santos Gimenes e Belarmino Ney Pereira, agradeço o apoio e atenção.

À Fundação de Amparo à Pesquisa do Estado de São Paulo (FAPESP) que financiou a pesquisa processo nº 2011/24039-8, que por continuidade permitiu a origem da minha dissertação.

À CAPES, que, com uma bolsa oferecida através da FMVZ, permitiu a concretização deste mestrado.

... o meu muito obrigada a todos.

Talvez não tenha conseguido fazer o melhor, mas lutei para que o melhor fosse feito. (Marthin Luther King)

RESUMO

SILVA, D. G. P. **Caracterização do fundo de olho de corujas de hábito diurno (*Athene cunicularia*) e de hábito noturno (*Megascops choliba*) por tomografia de coerência óptica**. [Characterization of the ocular fundus of diurnal (*Athene cunicularia*) and nocturnal (*Megascops choliba*) owls using optical coherence tomography]. 2018. 62 f. Dissertação (Mestrado em Ciências) – Faculdade de Medicina Veterinária e Zootecnia, Universidade de São Paulo, São Paulo, 2018.

A complexidade visual juntamente com a variedade de hábitos dos rapinantes os tornam animais de interesse científico para estudo e conhecimento do sistema visual e suas correlações. A tomografia de coerência óptica, exame ainda pouco explorado na medicina veterinária, é tida como uma técnica não invasiva para obtenção de imagem microscópica *in vivo* que permite a avaliação das camadas estruturais do segmento posterior do bulbo ocular. Este estudo teve por objetivo caracterizar e mensurar as camadas retinianas e coroide das corujas de hábito diurno, *Athene cunicularia* e, de hábito noturno, *Megascops choliba* pelo emprego da tomografia de coerência óptica. Foram obtidas imagens de 26 espécimes *Megascops choliba* e 20 espécimes *Athene cunicularia*, porém foram excluídos 13 e 7 animais de cada grupo, respectivamente. Houve diferença estatisticamente significante ($p<0,05$) entre os 2 grupos nas camadas nucleares interna ($p= 0.0079$) e externa ($p= < 0.0001$). Para efetuar a mensuração da coroide e retina na região foveal, devido à qualidade da imagem, alguns animais foram excluídos. Desta forma, restaram 12 indivíduos *Megascops choliba* e em 11 indivíduos *Athene cunicularia.* A OCT possibilitou a avaliação do segmento posterior para descrição, mensuração e comparação entre as espécies. Os resultados obtidos mostraram que a OCT é um exame apto para avaliação *in vivo* das camadas retiniana e da coroide onde foi possível constatar a variação entre espécies de hábito diurno e noturno.

Palavras-chaves: OCT. Olho. Retina. Aves. Rapinantes.

ABSTRACT

SILVA, D. G. P. **Characterization of the ocular fundus of diurnal (*Athene cunicularia*) and nocturnal (*Megascops choliba*) owls using optical coherence tomography.** [Caracterização do fundo de olho de corujas de hábito diurno (*Athene cunicularia*) e de hábito noturno (*Megascops choliba*) por tomografia de coerência óptica]. 2018. 62 f. Dissertação (Mestrado em Ciências) – Faculdade de Medicina Veterinária e Zootecnia, Universidade de São Paulo, São Paulo, 2018.

Visual complexity and widely variable habits make birds of prey a good model for scientific investigation of the visual system and respective correlations. Optical coherence tomography, although still not widely used in Veterinary Medicine, in a noninvasive *in vivo* imaging modality providing microscopic images of sufficient resolution for proper assessment of structural layers of the posterior segment of the eye. This study set out to characterize and measure the choroid and retinal layers in diurnal (*Athene cunicularia*) and nocturnal (*Megascops choliba*) owls using optical coherence tomography. Images were obtained from 26 *Megascops choliba* and 20 *Athene cunicularia* specimens; however, 13 and 7 animals were excluded respectively. The inner ($p = 0.0079$) and outer ($p \leq 0.0001$) nuclear layers differed significantly ($p < 0.05$) between groups. Some animals were excluded due to insufficient image quality for choroidal and retinal measurements in the foveal area. Therefore, a total of 12 *Megascops choliba* and 11 *Athene cunicularia* individuals were retained in the final sample. Optical coherence tomography enabled assessment of the posterior segment of the eye for description, measurement and comparison between species. Optical coherence tomography was thought to be a good imaging modality for *in vivo* assessment of the choroid and retinal layers, and permitted proper documentation of variations between diurnal and nocturnal species.

Keywords: OCT. Eye. Retina. Birds. Birds of prey

LISTA DE FIGURAS

Figura 1: Visão binocular.....19
Figura 2: Anel esclerótico.....20
Figura 3: Túnica vascular e Retina.....21
Figura 4: Camadas da retina.....22
Figura 5: Fotorreceptores cones e bastonetes.....23
Figura 6: *Pecten oculi* em Gavião Carijó (*Rupornis magnirostris*).....24
Figura 7: Comparativo da imagem da OCT e corte histológico.....26
Figura 8: *Pecten*.....28
Figura 9: Contenção física.....32
Figura 10: Posicionamento no aparelho de OCT.....33
Figura 11: Imagem *infra red* do quadrante central da retina.....33
Figura 12: Imagem *infra red* da midríase.....36
Figura 13: Quadro de descrição da avaliação qualitativa das camadas retinianas e coroide.....37
Figura 14: Refletividade da coroide na OCT.....38
Figura 15: Mensurações da retina em *Megascops choliba*.....39
Figura 16: Mensurações da retina em *Athene cunicularia*.....39
Figura 17: Imagem OCT. Camada nuclear interna e camada nuclear externa....40
Figura 18: Gráficos *box-plot* mostrando as medidas das camadas retinianas e retina total das espécies *Athene cunicularia* e *Megascops choliba*.....43
Figura 19: Retina total e coroide na região foveal.....46
Figura 20: Gráficos *box-plot.* Medidas da coroide e retina total em região foveal em *Megascops choliba e Athene cunicularia*.....49

LISTA DE TABELAS

Tabela 1: Camadas retiniana (µm) na espécie *Megascops choliba*.....41
Tabela 2: Camadas retiniana (µm) na espécie *Athene cunicularia*.....42
Tabela 3: Valores da retina total e coroide da região foveal em *Megascops choliba*.....47
Tabela 4: Valores da retina total e coroide da região foveal em *Athene cunicularia*.....48

LISTA DE ABREVIATURAS

OCT	*Optical Coherence Tomography*
EPR	Epitélio Pigmentado da Retina
Rcd 1	Rod-cone dysplasia type 1
LIOC	Laboratório de Investigação em Oftalmologia Comparada
RT	Retina Total
RT-F	Retina Total - Fóvea
RN	Retina neurossensorial
CCG	Complexo de Células Ganglionares
CFN	Camada de Fibras Nervosas
CNI	Camada Nuclear Interna
CNE	Camada Nuclear Externa
CRD	Coroide
SD-OCT	*Spectral Domain* **-** *Optical Coherence Tomography*
G	Grama
µm	Micrometro

SUMÁRIO

1 INTRODUÇÃO.....**17**

2 REVISÃO DE LITERATURA.....**19**

2.1 RAPINANTES.....**19**

2.2 BULBO OCULAR DAS AVES.....**20**

2.3 ALTERAÇÕES NO SEGMENTO POSTERIOR.....**24**

2.4 MÉTODOS DE DIAGNÓSTICO DO FUNDO DE OLHO.....**25**

2.5 TOMOGRAFIA DE COERÊNCIA ÓPTICA.....**26**

3 OBJETIVO.....**30**

4 MATERIAIS E MÉTODOS.....**32**

5 RESULTADOS.....**36**

6 DISCUSSÃO.....**51**

7 CONCLUSÃO……...….....….**56**

8 REFERÊNCIAS BIBLIOGRÁFICAS.....**58**

INTRODUÇÃO

1 INTRODUÇÃO

A diversidade da fauna aviária brasileira proporciona ampla variedade morfológica do aparato visual. Esta variedade ocorre pelos diferentes hábitos e desafios encontrados por esta na natureza (PIÑEIRO & BERT, 2010). A importância da visão neste grupo é notável quando observado a proporção do bulbo ocular e crânio, podendo ocupar cerca de dois terços do espaço craniano (ORTI *et al.*, 2004).

Estudos mostram que exemplares de cativeiro apresentam lesões coriorretinianas (LEDERBERG, 2002) e grande parte das afecções oculares esta relacionada com trauma. Animais com histórico de trauma, mesmo quando não aparente, sempre há possibilidade de lesão ocular em segmento posterior. Para descartar esta possibilidade se faz necessária uma avaliação de fundo de olho, pois o agravo do quadro não diagnosticado pode levar a grandes prejuízos visuais (DAVIDSON, 1997; PAULI, 2007).

A dificuldade da realização do exame oftálmico nas aves faz com que pouco seja conhecido sobre a normalidade no grupo, por isto vale ressaltar a importância de estudos anatomofisiológicos oculares para conhecimento e distinção de um olho com ou sem alteração (BAYÓN, ALMELA & TALAVERA, 2007).

A acuidade, complexidade visual e variedade do hábito dos rapinantes os tornam animais de grande interesse de estudo para conhecimento do sistema visual e suas correlações (WILLIAMS, 2012). A tomografia de coerência óptica (*Optical Coherence Tomography* - OCT), modalidade de exame ainda pouco explorada na medicina veterinária, é tida como uma técnica não invasiva para obtenção de imagem microscópica *in vivo* que permite a avaliação das camadas estruturais do segmento posterior do bulbo ocular (SAFATLE; BRAGA-SÁ; BARROS, 2015).

REVISÃO DE LITERATURA

2 REVISÃO DE LITERATURA

2.1 RAPINANTES

Os rapinantes são predadores carnívoros, que compõem as ordens Falconiformes (Falcões), Accipitriformes (Gaviões e Águias) e Strigiformes (Corujas). São aves de hábitos diurno e noturno, com características particulares de forrageio para obter sua presa (SICK, 1997). A visão é o sentido pelo qual a maioria dos indivíduos tem a percepção do meio externo, principalmente aves de vida livre, que a utiliza para o forrageamento, coorte, defesa e voo. Diferentemente dos cães que utilizam mais o olfato e audição para suas atividades, as aves não possuem olfato tão apurado, com exceção dos urubus e abutres (ORTI *et al*, 2004).

Estas aves possuem visão binocular (Figura 1) permitindo o discernimento de altura, largura e profundidade (PIÑEIRO, 2010).

Figura 1: Visão binocular.

Fonte: LIOC – FMVZ/USP 2016.
Legenda: Posicionamento frontal dos olhos, proporcionando a visão binocular.

As espécies diurnas possuem bulbo ocular do tipo esférico e íris com variação de cor conforme a idade e espécie. Possuem osso supraorbitário e supraciliar unidos

ao osso lacrimal que protege o olho dando o aspecto feroz característico ao grupo. Já as noturnas possuem bulbo ocular maior, do tipo tubular, forma que possibilita a acomodação do seu grande cristalino (ORTI, 2004; BAYÓN, ALMELA & TALAVERA, 2007).

2.2 BULBO OCULAR DAS AVES

O bulbo ocular das aves é formado basicamente pelas mesmas estruturas dos demais vertebrados, com algumas singularidades. Este pode ser divido em túnica fibrosa, túnica vascular (úvea) e túnica nervosa (STADES *et al*., 1999).

A túnica fibrosa é formada pela esclera e córnea (STADES *et al*., 1999; PIPPI & GONÇALVES, 2009). Na esclera das aves há uma estrutura óssea e cartilaginosa chamada anel esclerótico (Figura 2), com função de sustentação ao bulbo (LIMA *et al*, 2009).

Figura 2: Anel esclerótico.

Fonte: RODARTE-ALMEIDA *et al.*, 2013.
Nota: Coruja orelhuda (*Asio clamator*).

A córnea possui uma camada entre o epitélio e o estroma, chamada membrana de *Bowman* (PINTO *et al*., 2016).

A túnica vascular é formada pela íris, corpo ciliar e coroide. A coroide é composta por tecido de sustentação pigmentado e vasos sanguíneos que auxiliam

no suporte à retina avascular (retina anangiótica) (Figura 3). Pode ser dividida em supracoroide, estroma com grandes vasos, estroma com vasos médios e zona tapetal, e coriocapilar (PIPPI & GONÇALVES, 2009; PINTO *et al*., 2016). Está situada entre a esclera e a retina. E entre coroide e retina está a membrana de *Bruch* (PIPPI & GONÇALVES, 2009), porém nas aves a zona tapetal (estrutura que dá o colorido do fundo do olho) é ausente. Vale ressaltar que a coroide tem o importante papel na nutrição da retina neste grupo (WILLIAMS, 2012). E a túnica nervosa composta pela retina (STADES *et al*., 1999).

Figura 3: Túnica vascular e retina.

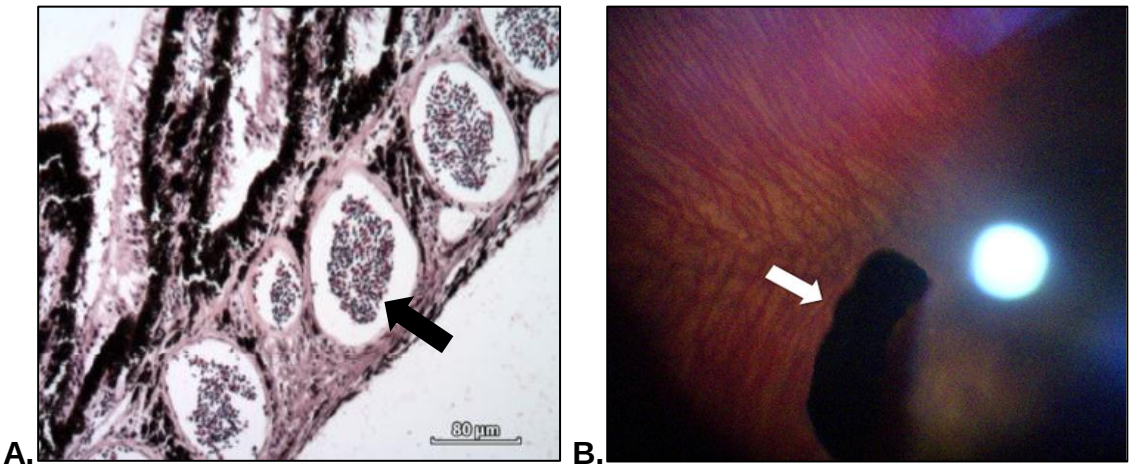

Fonte: **A.** PINTO *et al.*, 2016, **B.** RODARTE-ALMEIDA *et al.*, 2013.
Legenda: **A.** Vascularização (seta preta) da coroide de Carcará (*Caracara plancus*) em corte histológico. **B.** Oftalmoscopia indireta em coruja orelhuda (*Asio clamator*). Retina sem vasos, intensa vascularização da coroide e *pecten.* (seta branca).

A retina é um órgão delicado, formada por dez camadas, que capta o estímulo luminoso e o transforma em sinal elétrico que será carreado ao cérebro pelo nervo óptico para formação da imagem visual. As camadas retinianas são formadas pelo epitélio pigmentado da retina (EPR), camada de fotorreceptores, membrana limitante externa, camada nuclear externa, camada plexiforme externa, camada nuclear interna, camada plexiforme interna, complexo de células ganglionares, camada de fibras nervosas e a membrana limitante interna (OFRI, 2013).

A retina pode ainda ser dividida em EPR e neurorretina (as demais nove camadas) (Figura 4), onde o processo de fototransdução se inicia na camada de fotorreceptores, composta pelos cones e bastonetes. A membrana limitante externa representa a linha de junção da extremidade das células de Müller e dos segmentos internos dos fotorreceptores. A camada nuclear externa é formada pelos núcleos dos fotorreceptores. A camada plexiforme externa é o local de sinapses axodendríticas entre os fotorreceptores e células horizontais, amácrinas e bipolares. A camada nuclear interna contem núcleos de células de Müller, células horizontais, amácrinas e bipolares. A camada plexiforme interna consiste no local de sinapses axodendríticas entre axônio de células bipolares e dendritos das células ganglionares e presença do prolongamento das células amácrinas. O complexo de células ganglionares comporta o corpo das células ganglionares. A camada de fibras nervosas é formada pelos axônios amielínicos das células ganglionares e a membrana limitante interna pela lâmina basal das células de *Müller* (OFRI, 2013).

Figura 4: Camadas da retina.

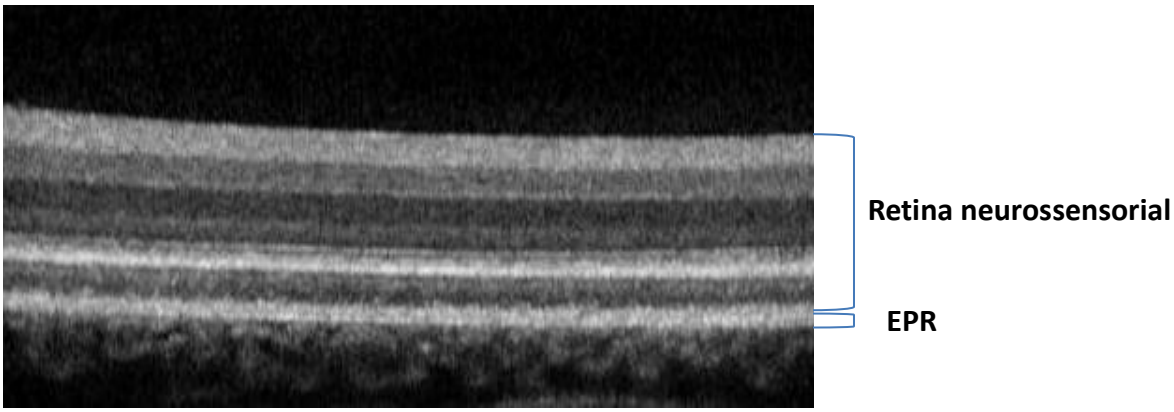

Fonte: LIOC – FMVZ/USP 2016.
Legenda: Imagem da OCT (escala 200µm). Retina neurossensorial e EPR (*Athene cunicularia*).

A retina das aves, em geral, possui as mesmas camadas e todos os tipos de células presentes nos vertebrados (RODRIGUES & DANTAS, 2008).

A presença ou ausência de uma depressão na retina, chamada fóvea (local onde se encontram predominantemente os fotorreceptores cones) (OFRI, 2007),

pode ser classificada como: Afoveada – a maioria das aves domésticas e aquáticas. Monofoveada - a fóvea possui disposição central (maioria) ou temporal (corujas) (BAYÓN, ALMELA & TALAVERA, 2007). Bifoveada - uma fóvea central e uma temporal (águias, gaviões e colibris (BAYÓN, ALMELA & TALAVERA, 2007; PIÑEIRO, 2010).

O número relativo de cones é geralmente mais elevado em espécies diurnas (Figura 5A). Portanto, a retina de aves diurnas é consistentemente rica em cones favorecendo melhor visão de detalhes. Em contraste, a retina de aves noturnas tem uma maior densidade relativa de fotorreceptores bastonetes (Figura 5B), que implica em uma visão mais sensível a movimentos (DUBIELZIG *et al*., 2010;PIÑEIRO, 2010; SAMUELSON, 2013).

Figura 5: Fotorreceptores cones e bastonetes.

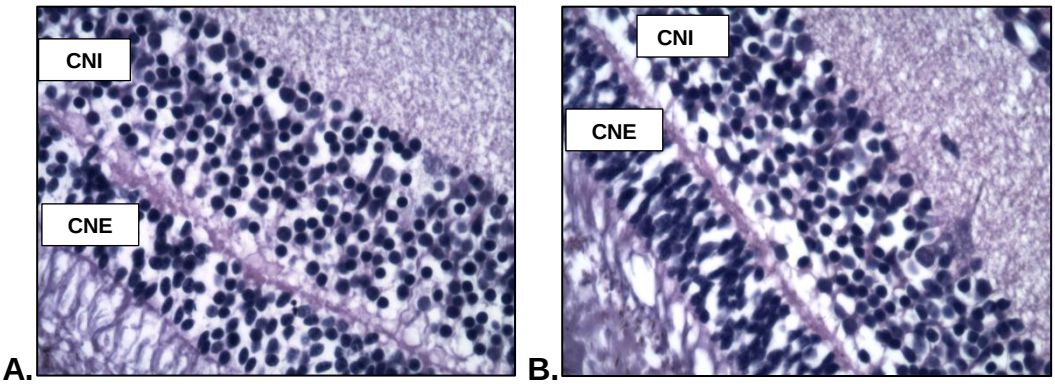

Fonte: LIOC – FMVZ/USP 2016.
Legenda: **A.** Prevalência de cones na camada nuclear externa na *Athene cunicularia*. **B.** Prevalência de bastonetes na camada nuclear externa na *Megascosp choliba*. CNI (camada nuclear interna) e CNE (camada nuclear enterna).

Em topografia da papila óptica, existe uma estrutura vascular em direção ao vítreo, intitulada *pecten oculi* (Figura 6) (PINTO *et al*., 2016) cuja função ainda é discutida, porém acredita-se estar envolvida com a oxigenação, controle de pH e nutrição do vítreo e retina. Sua localização dificulta a visualização do nervo óptico na oftalmoscopia, pois está posicionado sobre a papila óptica (PIÑEIRO, 2010; WILLIAMS, 2012).

Figura 6: *Pecten oculi* em Gavião Carijó (*Rupornis magnirostris*).

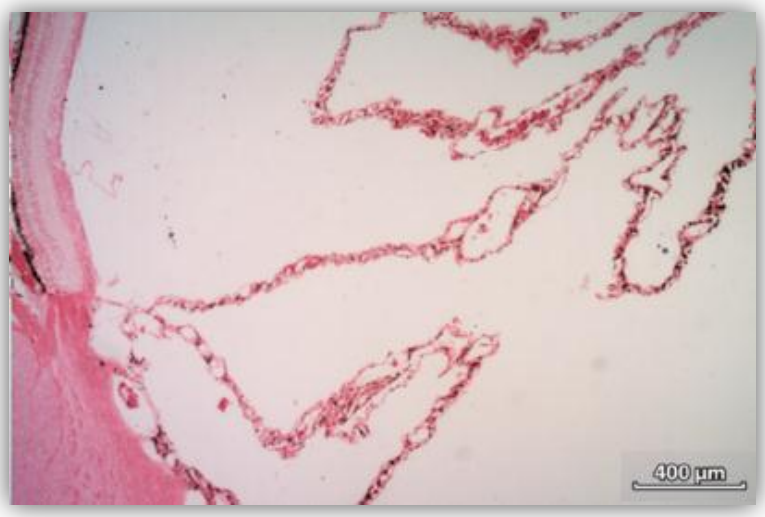

Fonte: PINTO *et al*., 2016.

2.3 ALTERAÇÕES NO SEGMENTO POSTERIOR

A urbanização contribuiu diretamente para o aumento dos casos de trauma ocular, gerados pela colisão contra edifícios, postes de eletricidade e vidros, durante o voo dos rapinantes. O grande bulbo ocular nesta espécie a torna mais vulnerável ao trauma, e por estar firmemente envolto pela órbita também a torna mais suscetível a lesões de contra golpe gerando danos ao segmento posterior (WILLIAMS; GONZALEZ; WILSON, 2006).

Lesões no segmento posterior nas aves geralmente estão envolvidas com descolamento, ruptura e edema de retina, degeneração da coroide e hemorragia vítrea (WILLIAMS; GONZALEZ; WILSON, 2006). Estas alterações, geralmente, estão relacionadas com trauma e/ou doenças infecciosas. Em quadros de coriorretinite em rapinantes deve sempre ser levantada à hipótese de toxoplasmose, por ser uma doença de certa prevalência no grupo e apresentar manifestação ocular (WILLIAMS, 2012).

2.4 MÉTODOS DE DIAGNÓSTICO DO FUNDO DE OLHO

A anatomofisiologia e as doenças oculares são similares entre os animais domésticos, porém podem apresentar características estruturais singulares, assim como doenças e formas de diagnosticá-las (STADES *et al.*, 1999).

Para o diagnóstico correto das alterações em fundo de olho, se requer íntimo conhecimento da variação da normalidade da espécie. Como ferramentas diagnósticas da retina existem a oftalmoscopia direta e indireta, biomicroscopia com lâmpada de fenda e lente, angiografia fluoresceínica, eletrorretinografia, ultrassonografia, histologia e tomografia de coerência óptica (MAGGS, 2007; MALERBI; ANDRADE; FARAH, 2010). Porém, o uso de algumas destas ferramentas se tornam inviáveis para aves, pelo tamanho pequeno do seu bulbo ocular ou pelo grau de invasão do exame (BAYÓN, ALMELA & TALAVERA, 2007).

A angiografia fluoresceínica é um exame utilizado para avaliar a integridade da barreira hematorretiniana, a presença de neovasos e fluido no espaço sub-retiniano, a circulação coroideana, além de permitir a avaliação da vascularização da retina, da coroide e do nervo óptico, possibilitando, de modo não invasivo, a documentação fotográfica (JAFFE & CAPRIOLI, 2004).

A eletrorretinografia é um método diagnóstico para averiguação da função da retina. Caracteriza-se por obtenção e registro de uma onda polifásica retiniana, em resposta ao estímulo luminoso (KOMAROMY; SMITH; BROOKS, 1998).

A ultrassonografia ocular tem sido utilizada na medicina veterinária em muitos casos. Sua aplicação é requerida em olhos com opacidade no segmento anterior que prejudicam a avalição das demais estruturas oculares e também é requerida para biometria (GENTIL *et. al*., 2000).

A histologia é considerada o exame padrão-ouro para a identificação das camadas da retina e diagnóstico das retinopatias em olhos enucleados (GALLEGO, 2015).

O método de imagem mais recente, a OCT, permite uma avaliação anatômica em alta resolução do segmento posterior ocular, *in vivo*, de forma não invasiva e detalhada (Figura 7) (MALERBI; ANDRADE; FARAH, 2010).

Figura 7: Comparativo da imagem da OCT e corte histológico.

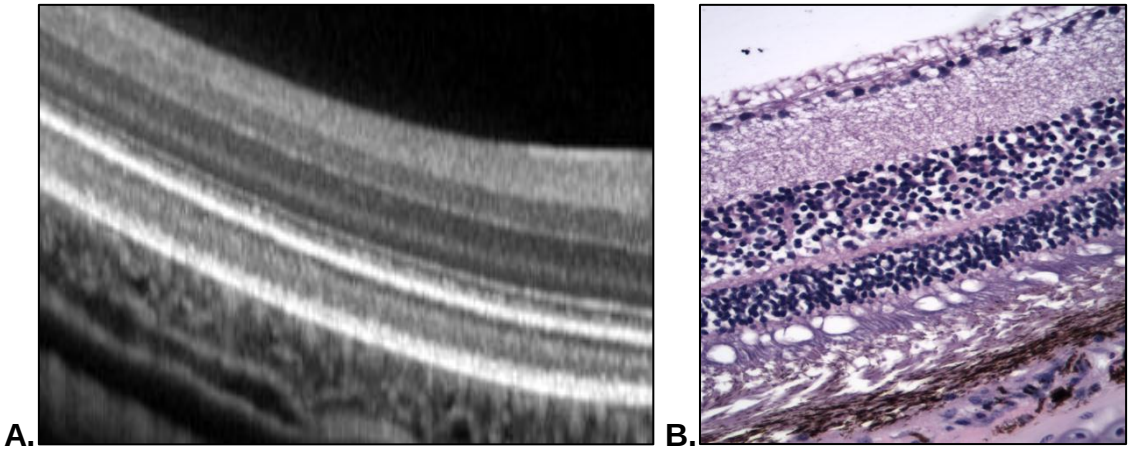

Fonte: LIOC – FMVZ/USP 2016.

Legenda: **A.** OCT fornece imagem mais detalhada, podendo ser observado maior quantidade de camadas retinianas (espécie *Athene cunicularia*). **B.** Corte histológico fornece menor informação estrutural da retina (espécie *Megascosp choliba)*.

2.5 TOMOGRAFIA DE COERÊNCIA ÓPTICA

Os recentes avanços tecnológicos da OCT na oftalmologia humana tornou possível estender a aplicação deste método de investigação para a visão animal. É uma técnica não invasiva para se obter imagem microscópica *in vivo* que permite a avaliação das camadas estruturais da retina (MALERBI; ANDRADE; FARAH, 2010) e coroide (RAUSCHER *et al.*, 2013).

No ser humano, a primeira aplicação, *in vivo,* da OCT foi em 1994 para avaliação do segmento anterior do bulbo ocular (IZATT *et al.*, 1994). Atualmente seu uso na oftalmologia, tem aplicação para diversas condições oftalmológicas, como em doenças da mácula, glaucoma, neuropatias ópticas entre outras (DONALDSON & HARTLEY, 2013).

Em cães, a OCT da retina foi descrita por Panzan *et al*. em 2004, no estudo com cães afetados pela atrofia progressiva da retina induzida pela mutação do gene rcd 1.

Em coelho, *Ultra high Resolution* OCT foi usada para avaliação das células epiteliais corneana, *in vitro*, em 2005 (REISER *et al*., 2005).

Em aves, Ruggeri *et al.*, 2010, descreveu o uso do *Spectral Domain* - OCT (SD-OCT) em retina de rapinantes, mostrando grande efetividade no grupo. Rauscher *et al.*, 2013, utilizou SD-OCT em variadas espécies de aves e em rapinante comparando-a com a imagem histológica.

A OCT é um exame de alta resolução, que utiliza luz próxima ao infravermelho para produzir imagens seccionais da retina. As imagens geradas são altamente reprodutíveis, pois o feixe de varredura é visível na imagem fundoscópica permitindo a determinação da localização exata da área rastreada (MALERBI; ANDRADE; FARAH, 2010).

Para obter as imagens é requerida a imobilidade do animal, para isto utiliza-se a anestesia geral ou sedação, salvo poucos casos, em animais muito calmos, a contenção manual é suficiente. Para a realização do exame a pupila deve estar dilatada, porém em pupilas não dilatadas, com maior dificuldade, também é possível à realização do exame (SAFATLE; BRAGA-SÁ; BARROS, 2015). Vale ressaltar que a íris das aves é composta por fibras musculares lisas e estriadas, porém com maior prevalência das fibras musculares estriadas (PIÑEIRO, 2010), o que difere dos cães e gatos que possuem somente musculatura lisa (SLATTER, 2005). Desta forma, a dilatação pupilar não ocorre com o uso de midriáticos convencionais, como a tropicamida, podendo ser obtida pelo uso tópico de bloqueadores neuromusculares (BARSOTTI *et al.*, 2010; GONÇALVES *et al*., 2006).

A luz do aparelho ao atingir uma determinada estrutura ocular, pode ser reabsorvida, transmitida ou refletida. Esta repercussão luminosa é processada por um sistema computadorizado para reprodução da imagem pela OCT (SARAIVA *et al*., 2010)

A imagem é evidenciada em tons de cinza ou escala colorida. A escala colorida varia de tons frios e quentes (preto, azul, verde, amarelo, vermelho e branco) que representam diferentes graus de refletividade. Nos registros a camada de fibras nervosas e o epitélio pigmentado da retina apresentam-se altamente refletivos e, a camada de fotorreceptores e coroide apresentam-se pouco refletivas. Estruturas localizadas posteriormente à área de alta refletividade podem ter sua visualização prejudicada devido ao efeito de sombreamento (SARAIVA *et al*., 2010).

No segmento posterior com auxílio da OCT, além da retina, podem ser estudados o vítreo, coroide e nervo óptico (SARAIVA *et al*., 2010), exceto nas aves

onde o nervo óptico é sobreposto pelo *pecten*, estrutura também visível na OCT (Figura 8) (PIÑEIRO, 2010; WILLIAMS, 2012).

Figura 8: *Pecten*.



Fonte: LIOC – FMVZ/USP 2016.

Nota: Imagem *infra red* da retina de *Athene cunicularia*. *Pecten* sobrepondo o nervo óptico.

A técnica também pode ser utilizada para análise do segmento anterior, com complemento de lente especial, como a córnea, a íris e o ângulo iridocorneano (MALERBI; ANDRADE; FARAH, 2010).

OBJETIVO

3 OBJETIVO

Este estudo teve por objetivo descrever, mensurar e comparar as camadas da retiniana e da coroide em corujas de hábito diurno, *Athene cunicularia* e, de hábito noturno, *Megascops choliba* pelo emprego da tomografia de coerência óptica.

MATERIAIS E MÉTODOS

4 MATERIAIS E MÉTODOS

Foram examinados 52 olhos de 26 indivíduos de hábito noturno da espécie *Megascops choliba* (Coruja do mato) e 40 olhos de 20 indivíduos de hábito diurno da espécie *Athene cunicularia* (Coruja buraqueira), de sexo indeterminado, adultos, originados do Parque ecológico do Tietê. As aves foram classificadas como adultas, de acordo com seu empenamento, pois nestas há distinção de empenamento entre filhotes e adultos.

Os animais foram contidos manualmente com auxílio de toalha (Figura 9) para avaliação oftalmológica com uso de biomicroscopia com lâmpada de fenda Kowa® para descartar lesões e opacidades oculares. Então foi realizada a dilatação pupilar com uso de rocurônio (10mg/ml) tópico, duas gotas em ambos os olhos com intervalo de 15 minutos entre elas, para realização da tomografia de coerência óptica SD-OCT (*Spectral Domain - Heidelberg Engineering Spectralis CA*, *Germany*).

Figura 9: Contenção física.

Fonte: SILVA, 2017.
Nota: Contenção manual com auxílio de toalha (*Athene cunicularia*).

Os animais foram posicionados em decúbito ventral a frente do aparelho e ambos os olhos foram escaneados (Figura 10). Para obtenção das imagens foi utilizado o protocolo *Line* (corte linear) na região da fóvea e a dois milímetros de distância do *pecten*, no quadrante central da retina (entre *pecten* e fóvea) (Figura 11).

Figura 10: Posicionamento no aparelho de OCT.

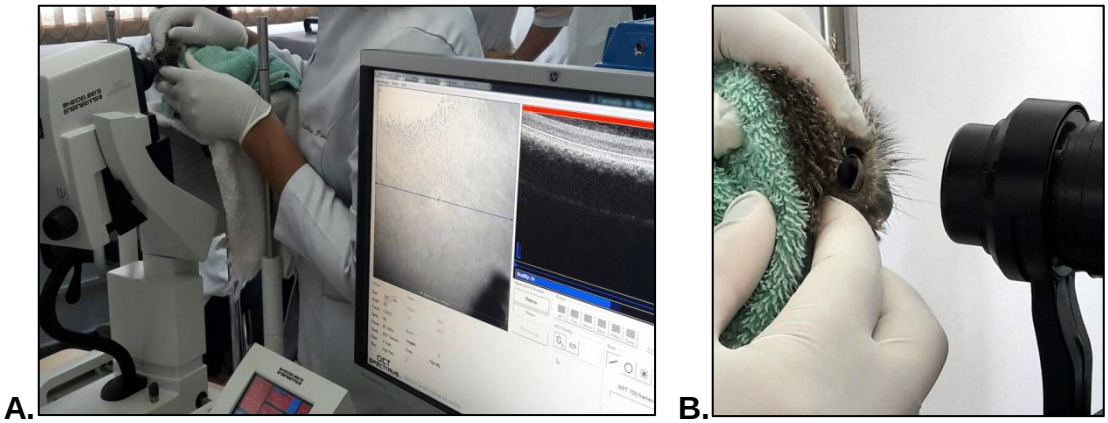

Fonte: SILVA, 2017.

Nota: **A.** Espécime *Megascops choliba* no aparelho de OCT. **B.** Distância do animal em relação ao aparelho, mostrando que não há contato.

Figura 11: Imagem *infra red* do quadrante central da retina.

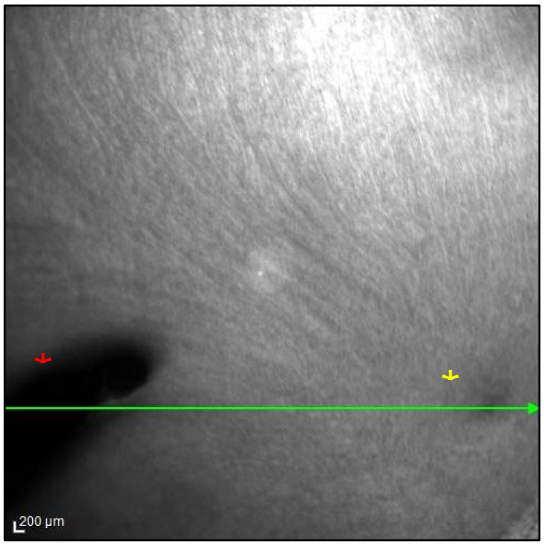

Fonte: SILVA, 2017.

Nota: Imagem *infra red* do quadrante central da retina entre *pecten* (asterisco vermelho) e fóvea (asterisco amarelo).

Na região foveal foram mensurados coroide (CRD) e retina total (RT-F). Na região não foveal foram mensurados retina total (RT); retina neurossensorial (RN); Complexo de células ganglionares (CCG) - que inclui camada de fibras nervosas, camada de células ganglionares e camada plexiforme interna; Camada nuclear interna (CNI), Camada nuclear externa (CNE). As mensurações foram feitas no programa do aparelho com ampliação de 400X.

Este foi um estudo prospectivo observacional descritivo. E teve como critérios de inclusão indivíduos adultos das espécies *Megascops choliba* e *Athene cunicularia*, macho ou fêmea. E como critérios de exclusão indivíduos com doenças sistêmicas, opacidades oculares e alterações em fundo de olho notados na biomicroscopia com lâmpada de fenda ou no OCT quando não detectado pela biomicroscopia.

RESULTADOS

5 RESULTADOS

Foram obtidas imagens de 26 espécimes *Megascops choliba,* peso médio 123g e 20 espécimes *Athene cunicularia*, peso médio 154g.

Considerando os espécimes *Megascops choliba*, 13 animais puderam ser incluídos no trabalho e 13 foram excluídos, pois possuíam alterações oculares de fundo de olho que comprometeriam os resultados deste trabalho.

O grupo *Athene cunicularia*, 13 animais puderam ser incluídos no trabalho e 7 foram excluídos, pois também possuíam alterações oculares de fundo de olho que comprometeriam os resultados.

Em ambos os grupos, após midríase (Figura 12), a estrutura retiniana e coroide foram avaliadas qualitativamente (Figura 13) e quantitativamente. As imagens foram obtidas e avaliadas na escala branco e preto.

Figura 12: Imagem *infra red* da midríase.

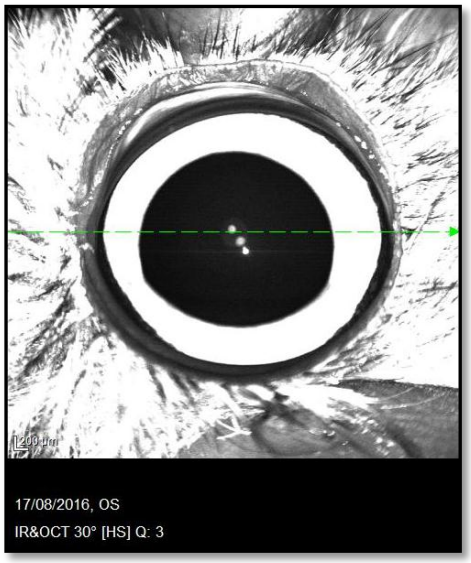

Fonte: SILVA, 2017.
Nota: Midríase adequada para realização da OCT (*Athene cunicularia*).

As camadas nucleares interna e externa apresentaram baixa refletividade. O complexo de células ganglionares apresentou camada com alta refletividade (camada de fibras nervosas) e com média refletividade (camada de células ganglionares e camada plexiforme interna). A coroide também se manteve com média refletividade (Figura 14), em ambas as espécies.

Figura 13: Quadro de descrição da avaliação qualitativa das camadas retinianas e coroide.

ESTRUTURAS	TONALIDADE	GRAU DE REFLETIVIDADE
○ Camada de fibras nervosas	Branco	Alta refletividade
○ Camada nuclear interna ○ Camada nuclear externa	Cinza escuro	Baixa refletividade
○ Camada de células ganglionares ○ Camada plexiforme interna	Cinza claro	Média refletividade
○ Coroide	Cinza claro	Média refletividade

Fonte: SILVA, 2017.

Figura 14: Refletividade da coroide na OCT.

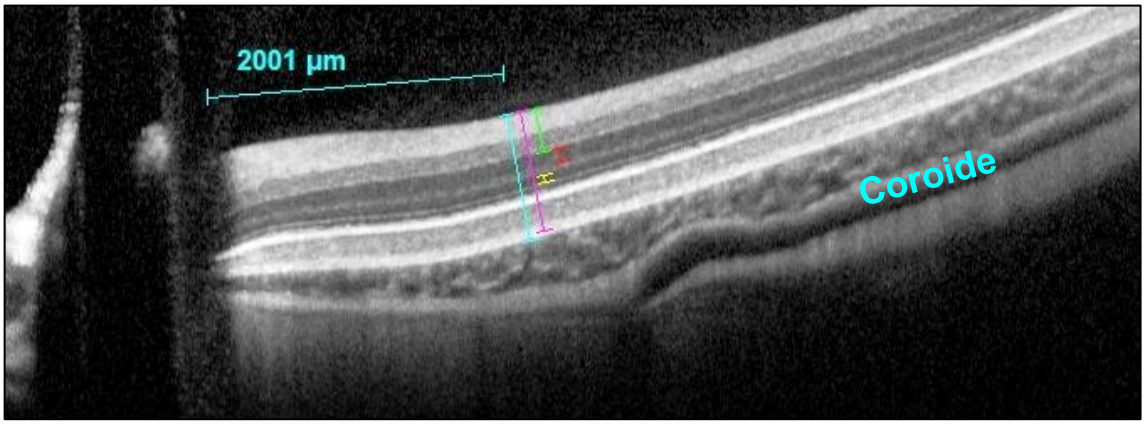

Fonte: SILVA, 2017.
Nota: *Athene cunicularia*. Retina total (Azul), Retina neurossensorial (rosa), Complexo de células ganglionares (verde), Camada nuclear interna (vermelho), Camada nuclear externa (amarelo) e coroide.

Na avaliação quantitativa da espécie *Megascops choliba* (Figura 15), as mensurações da retina total, retina neurossensorial, complexo de células ganglionares, camada nuclear interna e camada nuclear externa, tiveram respectivamente as médias: 291.0µm ±13, 276.1µm ±13, 105.0µm ±11, 45.3µm ±4.7 e 23.6µm ±2.9. Na espécie *Athene cunicularia* (Figura 16), as mensurações da retina total, retina neurossensorial, complexo de células ganglionares, camada nuclear interna e camada nuclear externa, foram respectivamente: 299.9µm±19.0, 285.5µm ±17.8, 107.6µm ±7.7, 40.85µm ±2.9 e 19.38µm ±2.3.

Os valores das camadas retinianas (Tabela 1 e 2) e coroide foram expostos juntamente com os dados de mediana, média, desvio padrão, mínima, primeiro quartil, terceiro quartil, máxima, desvio padrão e avaliados estatisticamente pelo teste *Mann-Whitney*. Houve diferença estatísticamente significante ($p<0,05$) entre *Athene cunicularia* e *Megascops choliba* nas camadas nucleares interna ($p= 0.0079$) e externa ($p= < 0.0001$) (Figura 17 e 18).

Figura 15: Mensurações da retina em *Megascops choliba*.



Fonte: SILVA, 2017.

Nota: Imagem OCT. Espessura (µm) da retina total (RT), retina neurossensorial (RN), Complexo de células ganglionares (CCG), Camada nuclear interna (CNI), Camada nuclear externa (CNE).

Figura 16: Mensurações da retina em *Athene cunicularia.*



Fonte: SILVA, 2017.

Nota: Imagem OCT. Espessura (µm) da retina total (RT), retina neurossensorial (RN), Complexo de células ganglionares (CCG), Camada nuclear interna (CNI), Camada nuclear externa (CNE).

Figura 17: Imagem OCT. Camada nuclear interna e camada nuclear externa.

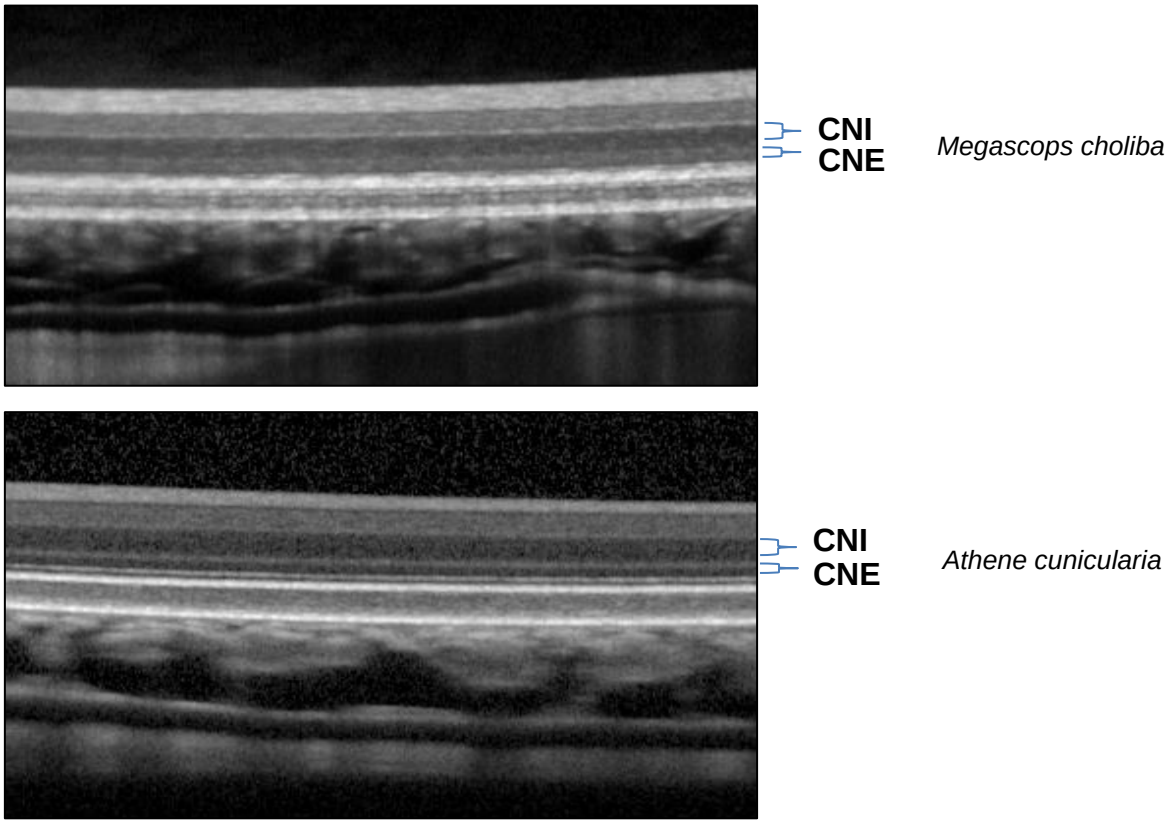

Fonte: SILVA, 2017.

Nota: Camadas estatisticamente significantes: CNI (camada nuclear interna) e CNE (camada nuclear externa) em *Megascops choliba* e *Athene cunicularia*.

Tabela 1: Camadas retiniana na espécie *Megascops choliba*.

CORUJA DO MATO (*Megascops choliba*)					
INDIVÍDUOS	**CAMADAS RETINIANA (µm)**				
N°	**RT**	**RN**	**CCG**	**CNI**	**CNE**
2	310	299	118	52	21
5	280	267	100	45	24
6	275	265	95	42	21
9	314	298	114	47	25
10	300	283	124	48	26
15	287	272	106	39	22
17	284	266	94	44	25
18	299	282	117	40	26
19	284	269	95	49	23
20	284	269	103	39	23
21	275	259	94	42	23
23	286	270	92	52	26
24	305	290	113	50	22
MÍNIMA	275.0	259.0	92.0	39.0	21.0
25% PERCENTIL	282.0	266.5	94.5	41.0	22.0
MEDIANA	286.0	270.0	103.0	45.0	23.0
75% PERCENTIL	302.5	286.5	115.5	49.5	25.5
MÁXIMA	314.0	299.0	124.0	52.0	26.0
MÉDIA	291.0	276.1	105.0	45.3	23.6
DESVIO PADRÃO	±13.0	±13.0	±11.0	±4.7	±2.9

Fonte: SILVA, 2017.

Nota: Mínima, 25% percentil, mediana, 75% percentil, máxima, média e desvio padrão.

Nota: RT (retina total), RN (retina neurossensorial), CCG (complexo de células ganglionares), CNI (camada nuclear interna) e CNE (camada nuclear externa).

Tabela 2: Camadas retiniana na espécie *Athene cunicularia*.

CORUJA BURAQUEIRA (*Athene cunicularia*)

INDIVÍDUOS	CAMADAS RETINIANA (µm)				
N°	**RT**	**RN**	**CCG**	**CNI**	**CNE**
1	349	331	112	40	20
2	296	281	105	37	22
4	307	292	119	44	21
7	289	276	104	40	17
9	311	298	118	47	16
10	290	274	105	41	19
11	310	292	116	42	21
12	275	262	103	35	20
13	274	262	91	40	14
16	307	296	105	40	21
17	291	281	102	42	22
18	300	283	113	41	19
19	300	283	106	42	20
MÍNIMA	274.0	262.0	91.00	35.00	14.00
25% PERCENTIL	289.5	275.0	103.5	40.00	18.00
MEDIANA	300.0	283.0	105.0	41.00	20.00
75% PERCENTIL	308.5	294.0	114.5	42.00	21.00
MÁXIMA	349.0	331.0	119.0	47.00	22.00
MÉDIA	299.9	285.5	107.6	40.85	19.38
DESVIO PADRÃO	±19.0	±17.8	±7.7	±2.9	±2.3

Fonte: SILVA, 2017.

Nota: Mínima, 25% percentil, mediana, 75% percentil, máxima, média e desvio padrão.

Legenda: RT (retina total), RN (retina neurossensorial), CCG (complexo de células ganglionares), CNI (camada nuclear interna) e CNE (camada nuclear externa).

Figura 18: Gráficos *box-plot* mostrando as medidas das camadas retinianas e retina total das espécies *Athene cunicularia* e *Megascops choliba*.

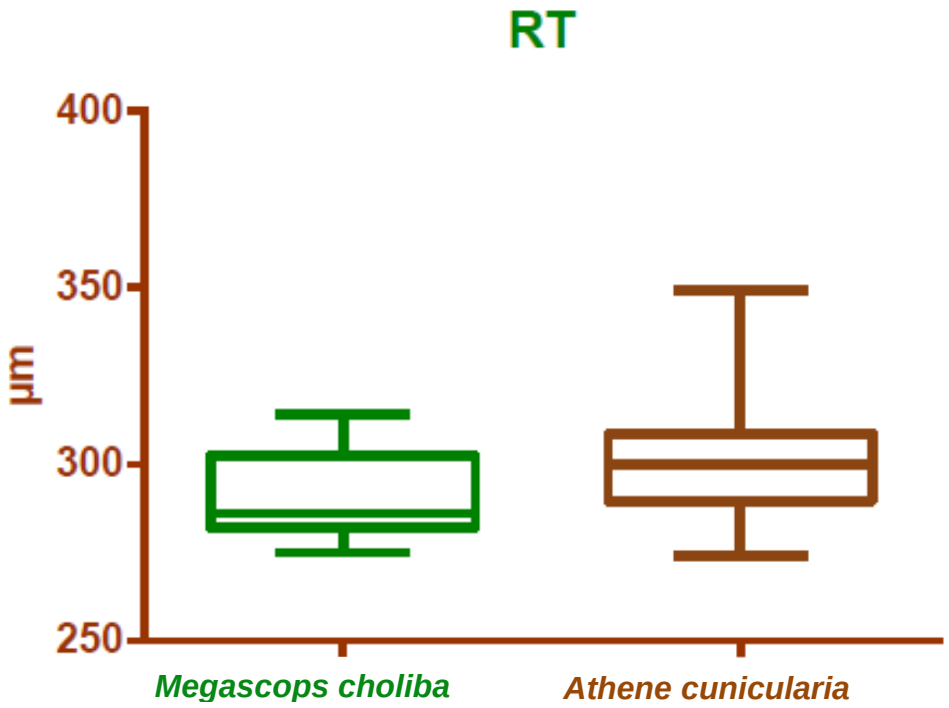

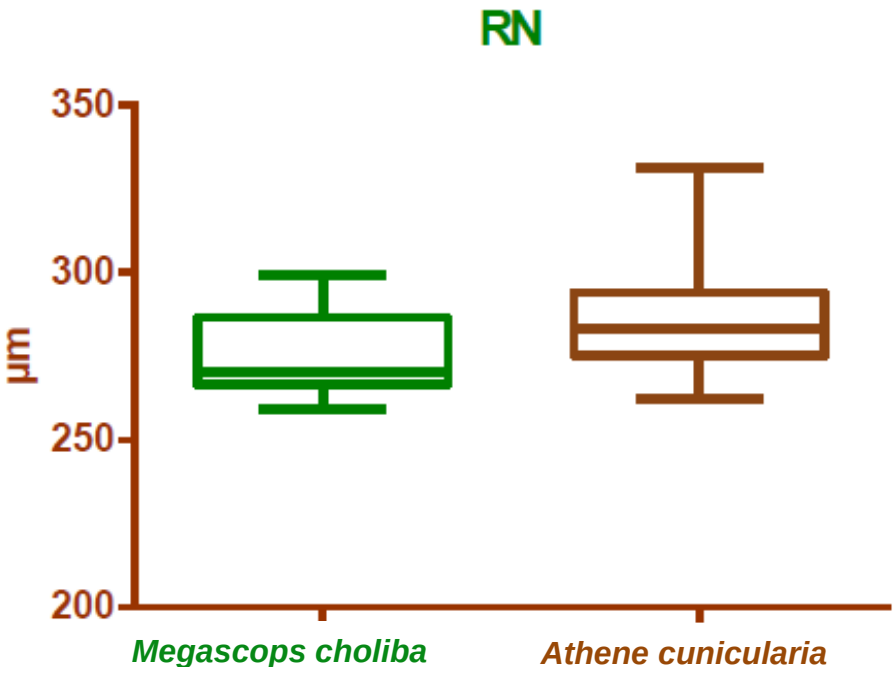

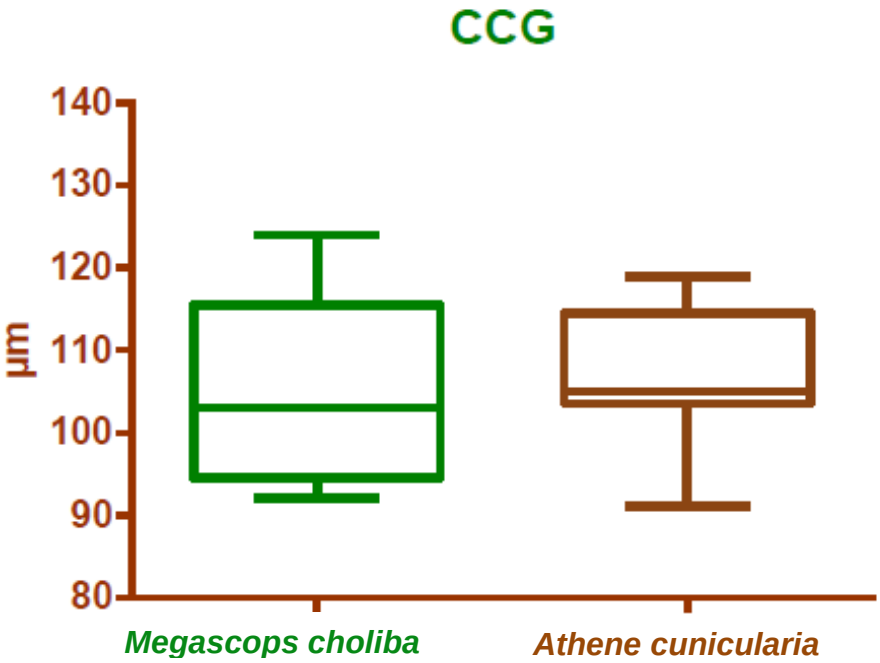
CCG
140
130
120
110
100
90
80
µm
Megascops choliba
Athene cunicularia

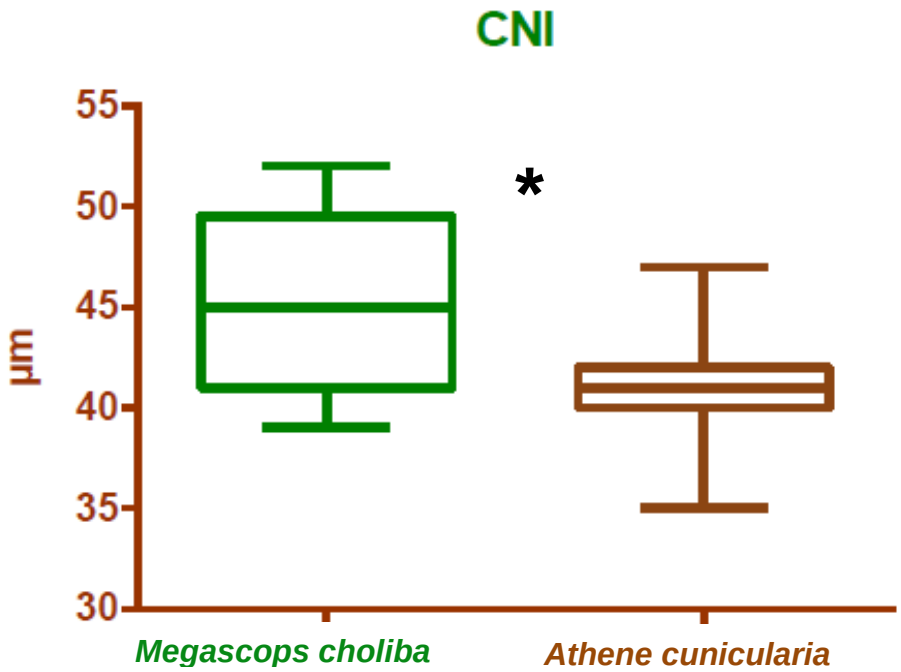
CNI
55
50
45
40
35
30
µm
*
Megascops choliba
Athene cunicularia

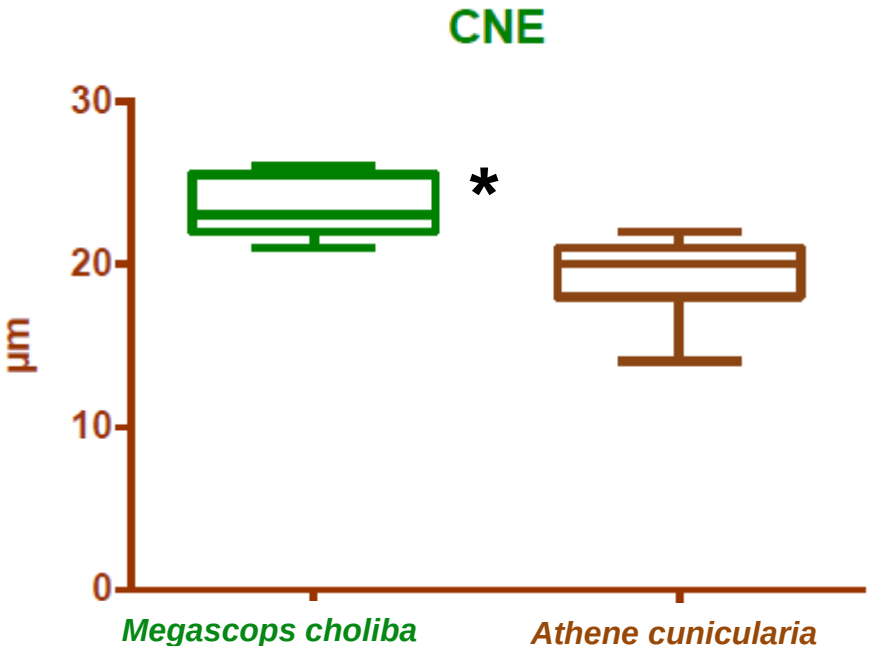

Fonte: SILVA, 2017.
Nota: (*) Diferença estatisticamente significante entre os grupos. RT (retina total), RN (retina neurossensorial), CCG (complexo de células ganglionares), CNI (camada nuclear interna) e CNE (camada nuclear externa).

Imagens de qualidade ruim acarretaram na exclusão de alguns animais para avaliação da coroide (CRD) e retina total na região foveal (RT-F) (Figura 19). Desta forma, foram realizadas mensurações em 12 indivíduos *Megascops choliba* (Tabela 3) e em 11 indivíduos *Athene cunicularia* (Tabela 4).

A espécie *Megascops choliba* apresentou valores médios de CRD 350µ ±60.7 e RT-F 209.2µ ±9.3. A espécie *Athene cunicularia* apresentou valores médios de CRD 389.9µ ±68.2 e RT-F 214.4.2µ ±31.1. Quando comparado os valores entre as duas espécies, não houve valores estatisticamente significantes (Figura 20).

Figura 19: Retina total e coroide na região foveal.

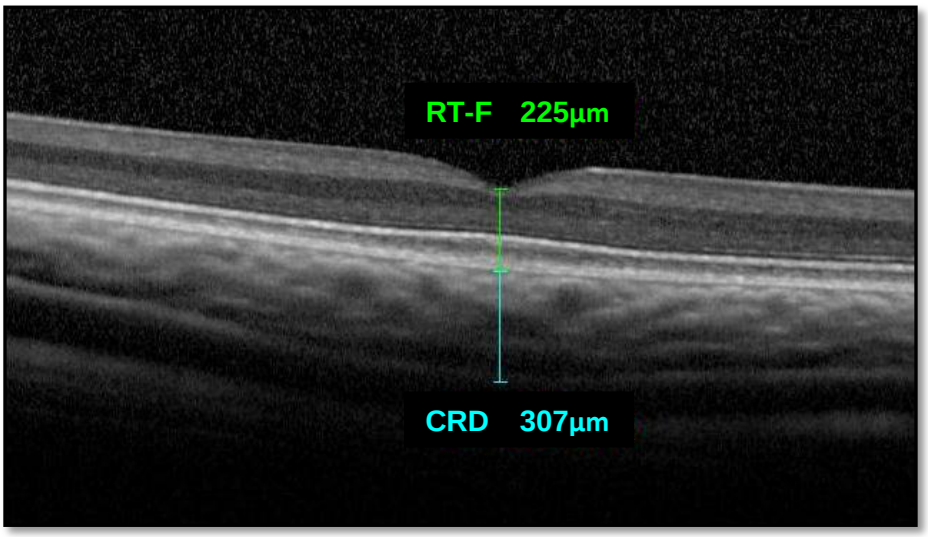

Fonte: SILVA, 2017.

Nota: Imagem OCT. *Megascops choliba*. Espessura (µm) da retina total (RT-F) e coroide (CRD) na região foveal.

Tabela 3: Valores da retina total e coroide da região foveal em *Megascops choliba*.

CORUJA DO MATO (*Megascops choliba*)		
INDIVÍDUOS	**COROIDE (µm)**	**RT-F (µm)**
5	327	195
6	345	217
9	341	199
10	326	206
15	370	201
17	307	225
18	316	213
19	471	209
20	345	210
21	462	202
23	258	211
24	332	223
MÍNIMA	258.0	195.0
25% PERCENTIL	318.5	201.3
MEDIANA	336.5	209.5
75% PERCENTIL	363.8	216.0
MÁXIMA	471.0	225.0
MÉDIA	350.0	209.3
DESVIO PADRÃO	±60.7	±9.3

Fonte: SILVA, 2017.
Nota: RT-F (Retina total-foveal).

Tabela 4: Valores da retina total e coroide da região foveal em *Athene cunicularia.*

CORUJA BURAQUEIRA (*Athene cunicularia*)		
INDIVÍDUOS	**COROIDE (µm)**	**RT-F (µm)**
4	382	190
7	441	207
9	334	189
10	407	201
11	532	264
12	350	198
13	289	179
16	318	234
17	379	216
18	417	276
19	440	205
MÍNIMA	289.0	179.0
25% PERCENTIL	334.0	190.0
MEDIANA	382.0	205.0
75% PERCENTIL	440.0	234.0
MÁXIMA	532.0	276.0
MÉDIA	389.9	214.5
DESVIO PADRÃO	±68.2	±31.1

Fonte: SILVA, 2017.
Nota: RT-F (Retina total-foveal).
.

Figura 20: Gráficos *box-plot.* Medidas da coroide e retina total em região foveal em *Megascops choliba e Athene cunicularia*.

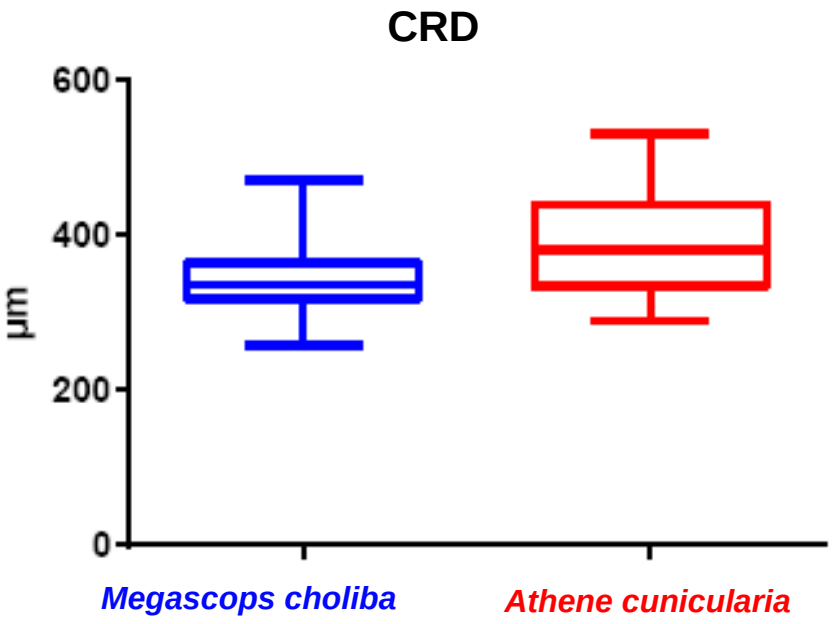

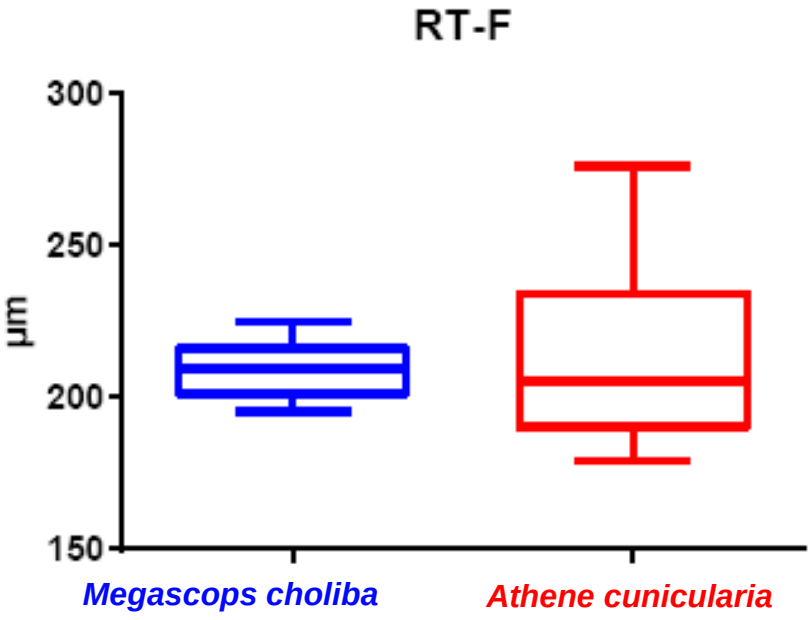

Fonte: SILVA, 2017.
Nota: RT-F (retina total - foveal) e CRD (coroide).

DISCUSSÃO

6 DISCUSSÃO

A escolha das espécies estudadas se deu pela diferença do hábito (noturno e diurno) a fim de se avaliar se há ou não variação anatômica observada pela OCT.

O exame oftálmico em aves exige conhecimento das particularidades anatômicas e fisiológicas do sistema visual destes animais para realização do diagnóstico, monitoramento e tratamento das afecções oculares (IONASCU & ENACHE, 2011).

A oftalmoscopia direta e/ou indireta é um dos exames relizados para fundo de olho, porém uma análise mais detalhada da alteração e do grau de dano coriorretiniano é necessária para obter informações da extensão do possível comprometimento visual, da tomada de decisão no tratamento médico e para o prognóstico. A OCT também é indicada para acompanhamento de alterações congênitas (RAUSCHER *et al*., 2013). Neste caso pode ser levantada a hipótese da aplicabilidade desta tecnologia como avaliação prévia a um trabalho de reintrodução na natureza, por se tratar de um exame mais detalhado e confiável para avaliação da estrutura ocular.

Os midriáticos utilizados em mamíferos não surtem o mesmo efeito em aves (RAUSCHER *et al*., 2013). A escolha pelo brometo de rocurônio foi por sua disponibilidade na instituição, eficácia e segurança já demonstradas em estudo mesmo sem diluição (BARSOTTI *et al*., 2010).

A contenção manual e midríase medicamentosa com rocurônio foram satisfatórias para realização do exame. Não houve intercorrência por estresse ou hipertermia durante a contenção e, também não houve reações adversas ao medicamento tópico. O tempo de exame foi de aproximadamente 15 minutos por animal.

Em geral, as aves são pacientes com baixa tolerância à manipulação, porém os rapinantes não são animais agitados e possibilitam trabalhar somente com a contenção manual, diferentemente de outros grupos como Psitacídeos e Passeriformes. Ruggeri *et al*. (2010) também utilizaram somente a contenção manual para a realização do exame de OCT. Em contraposto Rauscher *et. al* (2013) realizaram o exame de OCT em rapinantes sob anestesia geral e Pecora (2017) fez o uso de anestesia geral para a realização do exame em papagaios verdadeiro

(*Amazona aestiva*). O uso da contenção química ajuda na redução do estresse de animais muito agitados, proporcionando agilidade na realização do exame e melhor captura das imagens.

As estruturas retinianas escolhidas para mensuração foram pré-definidas, pois pode ocorrer variação da espessura da retina e de suas camadas nas diferentes regiões do fundo de olho. Gallego (2015) relata que a variação da espessura da retina total pode ser principalmente atribuída às alterações da espessura das CFN e CCG.

Conhecer a localização exata do corte da OCT é necessário para identificação das mudanças e acompanhar as alterações na retina ao longo do tempo. Pode ser utilizada característica própria da retina para esta localização, como a vascularização da retina nos mamíferos. No entanto, a retina das aves é avascular como confirmado por Ruggeri, *et al*. (2010), sendo imprescindível determinar outras estruturas como ponto de referência. Neste estudo foi estabelecido a região a 2mm do *pecten* em direção à fóvea e a região foveal, pois são facilmente encontrados.

Na interpretação das imagens, sabe-se que a composição celular de cada camada da retina determina o tipo de refletividade. Uma das funções mais importantes da técnica de imagem óptica é a penetração da profundidade, que depende da interação entre a luz, o tecido e outras propriedades ópticas do tecido. Portanto, o próprio tecido que determina a penetração da luz da OCT (VAN VELTHOVEN *et al*., 2007; DREXLER & FUJIMOTO, 2008).

Staurenghi *et al*. (2014) desenvolveram um estudo em humanos para padronização da classificação da OCT sugerindo nomenclaturas ao exame. Classificaram a camada nuclear interna, camada nuclear externa e camada de células ganglionares como hiporrefletivas. A camada de fibras nervosas e a camada plexiforme interna como hiper-refletiva. E a coroide com variável refletividade. Em contraposto com este estudo, nas duas espécies de aves estudadas a camada de células ganglionares, camada plexiforme interna e coroide se apresentaram com moderada refletividade.

Aves de hábito diurno, a retina é composta predominantemente por fotorreceptores cones, ao contrário das aves de hábito noturno que ocorre a predominância de fotorreceptores bastonetes (DUBIELZIG *et al*., 2010; PIÑEIRO, 2010). Estes fotorreceptores estão localizados na camada nuclear externa, mais especificamente, seus núcleos ocupam esta camada. Outra camada também

formada por núcleos é a camada nuclear interna, esta contém núcleos das células de Müller, células horizontais, amácrinas e bipolares (DUBIELZIG *et al*., 2010). Neste estudo, ambas as camadas citadas tiveram diferenças estatisticamente significantes entre as espécies abordadas. Embora nenhuma contagem sistemática da proporção de células tenha sido realizada, levanta-se a hipótese da morfologia celular estar envolvida com este achado. Há uma variação notável na morfologia dos fotorreceptores e na densidade entre as espécies (HAUZMAN, 2014). Na maioria das espécies existem cones e bastonetes, mesmo cones duplos com gotículas de óleo, cujas proporções variam de acordo com a ecologia visual de cada espécie (KERN & COLITZ 2013). Com exceção de alguns grupos de serpente que possuem uma composição por apenas cones (por ex. colubrídeos) ou bastonetes. (UNDERWOOD, 1967 – *apud* HAUZMAN, 2014).

Outra hipótese seria o número amostral utilizado. Ao se estudar animais silvestres, a pronta disponibilidade de animais para estudo não existe quando comparado com estudo que utiliza animais de laboratório. O número de animais se torna restrito e de difícil acesso, por vezes, impossibilitando a expansão do número amostral. Assim, se esta amostra fosse aumentada, existiria a possibilidade dos valores se tornarem mais homogêneos e estatisticamente não significantes.

Neste estudo, os valores da espessura total da retina tiveram média de 291µm e 299µm, na *Megascops choliba* e *Athene cunicularia*, espectivamente. Valores superiores aos encontrados por Samuelson (2013), que menciona que a espessura das retinas anangióticas ou parangióticas não excede 140µm. Entretanto, os valores aqui encontrados se aproximam das apresentadas por Gallego (2015), onde também utilizou o exame da OCT, mensurando retina de rapinantes, obtendo valores que ficaram entre 237µm (*Aegolius funereus*) e 409µm (*Falco tinnunculus*), com média de 321µm ± 51µm.

Diversas doenças possuem acometimento inicial na coroide ou evolução para ela, coroidites ou retinocoroidites, como no trauma contuso e na toxoplasmose (DAVIDSON, 1997; TEIXEIRA *et al*., 2010, WILLIAMS, 2012).

Nas aves, alterações que acometem a coroide têm o prognóstico reservado quanto à saúde da retina, pois é ela que auxilia na nutrição retiniana, assim como o *pecten* (PIÑEIRO, 2010; WILLIAMS, 2012). Devendo assim, ser acompanhada durante enfermidades e a OCT se mostra o exame de eleição. Saber o padrão de

normalidade nas espécies abordadas foi o objetivo para futuramente servirem como auxílio na distinção do normal ou do alterado.

Como dificuldade neste estudo podemos citar a inclusão das aves, principalmente a espécie *Athene cunicularia.* Por se tratarem de aves silvestres, o estresse causado pelo transporte e a legislação rigorosa, tornaram mais dificultosa a disponibilidade destes animais. Muitos animais possuíam lesões retinianas e tiveram que ser excluídos do estudo para o não comprometimento dos resultados.

A OCT promoveu a avaliação do seguimento posterior de forma segura, eficaz e com qualidade impar. Identificou com facilidade as camadas retinianas, permitindo padronizar e comparar estas medidas, como já visto em trabalho com a mesma metodologia em outra espécie (DUKER, *et al*., 2015). Também fornece uma análise semelhante ao corte histológico, *in vivo*, proporcionando o acompanhamento do início e progressão das alterações, reduzindo assim o número de animais eutanasiados ou enucleados, para diagnóstico ou estudo, obtendo resultados seguros tão quanto a histologia (PECORA, 2017).

CONCLUSÃO

7 CONCLUSÃO

A OCT possibilitou a avaliação do segmento posterior para descrição, mensuração e comparação entre as espécies. Os resultados obtidos mostraram que a OCT é um exame apto para avaliação *in vivo* das camadas retiniana e da coroide onde foi possível constatar a variação entre espécies de hábito diurno e noturno.

REFERÊNCIAS BIBLIOGRÁFICAS

8 REFERÊNCIAS BIBLIOGRÁFICAS

BARSOTTI, G., BRIGANTI, A..; SPRATTE, J. R.; CECCHERELLI, R.; BREGHI, G. Mydriatic effect of topically applied rocuronium bromide in tawny owls (Strix aluco): comparison between two protocols. **Veterinary Ophthalmology.** v. 13, Supplement 1, p. 9 –13. 2010.

BAYÓN, A.; ALMEIDA, R. M.; TALAVERA, J. **Avian ophthalmology. European Journal of Companion Animal Practice**, v. 17(3), 253-266. 2007.

DAVIDSON, M. Ocular consequences of trauma in raptors. **Sem Avian Exotic Pet Med.,** v. 3, p. 121-130, 1997.

DONALDSON, D.; HARTLEY, C. Ophthalmic examination and diagnostics. Part 2: Ocular imaging. In: GELATT, K. N.; GILGER, B. C.; KERN, T. J. **Veterinary ophthalmology**. 5. ed. Iowa: Wiley-Blackwell, 2013. v. 1, cap. 10, p. 644.

DUBIELZIG, R. R., KETRING K., MCLELLAN, G. J.; ALBERT, D. M. **Veterinary Ocular Pathology: a comparative review**. Elsevier. 2010. cap 11. p. 350-351.

DUKER, J. S.; WAHEED, N. K.; GOLDMAN, D. R. Interpretação da OCT. In: DUKER, J. S.; WAHEED, N. K.; GOLDMAN, D. R. **Manual de OCT em retina**. Rio de Janeiro: Elsevier; 2015. p. 8-9.

DREXLER, W.; FUJIMOTO, J. G. State-of-the-art retinal optical coherence tomography. **Progress in retinal and Eye Research**, v. 27, p. 45 - 88. 2008.

FEATHERSTONE, H. J.; HEINRICH, C.L. Ophthalmic examination and diagnostics. Part 1: The eye examination and diagnostic procedures. *In:* GELATT, K. N.; GILGER, B. C.; KERN, T. J. **Veterinary ophthalmology**. 5ed. Iowa: Wiley-Blackwell, 2013. v. 1. cap. 10. p. 546.

GALLEGO, M. L. V. **Imaging of physiological retinal structures in various raptor species using optical coherence tomography (OCT)**. 2015. 170 p. Tese (Doutorado em Medicina Veterinária) – Faculdade de Ludwig, Maximilians, Universidade de Munique, Munique, 2015.

GENTIL, F. G.; PIPPI, N. L. RAISER, A. G.; MAZZANTI, A.; OLIVEIRA, S. T.; NEVES, J. P.; LEOTTE, A. M. & HINTZ, C. W. Biometria ultra-sonográfica bidimensional em tempo real do globo ocular de cães. **Ciência Rural**, v. 30, n. 3, p. 417- 420, 2000.

GONÇALVES, G. F.; PACHALY, J. R.; PIPPI, N. L.; ROMAGNOLLI, P.; BELETTINI, S. T.; NEVES, A. G. Facectomia extracapsular em avestruz (Struthio camelus linnaeus, 1758) – relato de caso. **RPCV**. v.101 (559-560) 295-297. 2006.

HAUZMAN, E.; BONCI, D. M. O.; GROTZNER, S. R.; MELA, M., LIBER; A. M. P.; MARTINS, S.L.; VENTURA, D. F. Comparative study of photoreceptor and retinal ganglion cell topography and spatial resolving power in Dipsadidae snakes. **Brain Behav Evol**.v 84. p. 197–213, 2014

IONASCU, J.; ENACHE, A. Ophthalmic examination features in exotic companion birds. **Scientific works - C series**. v. 57, n. 2, p. 192-198, 2011.

IZATT JA.; HEE MR.; SWANSON EA.; LIN CP.; HUANG D.; SCHUMAN JS.; PULIAFITO CA.; FUJIMOTO JG. Micrometer-scale resolution imaging of the anterior eye in vivo with optical coherence tomography**. Arch Ophthalmol**. v.112(12). p.1584-9. 1944.

JAFFE, G. J.; CAPRIOLI, J. Optical coherence tomography to detect and manage retinal disease and glaucoma. **American Journal Ophthalmology**, v. 137, n. 1, p. 156 -169, 2004.

KERN, T. J.; COLITZ, C. M. H. Section IV: Special Ophthalmology. *In:* K. N. GELATT, B. C. GILGER & T. J. KERN. **Veterinary Ophthalmology**, 5ed, Iowa: Wiley-Blackwell, 2013. p. 1750 – 1819.

KOMAROMY, A. M.; SMITH, P. J.; BROOKS, D. E. Electroretinography in dogs and cats. Part I. Retinal morphology and physiology. **The Compendium on Continuing Education**, v. 20, n. 3, p. 343-354, 1998.

LEDERBERG, J. Miscellaneous and Emerging Diseases. *In:* Cooper, J. E. ***Birds of prey: Health & disease****.* 3ed. Blackwell Science. 2002. cap 13, p. 194- 197.

LIMA, F.C.; VIEIRA, L.G.; SANTOS, A.L.Q.; DE SIMONE, S.B.S.; HIRANO, L.Q.L.; SILVA, J.M.M.; ROMÃO, M.F. Anatomy of the scleral ossicles in brazilian birds. **Braz. J. Morphol. Sci.** v. 26(3/4). p.165-169. 2009.

MAGGS, D. J. Basic diagnostic techniques. *In*: MAGGS, D. J.; MILLER, P. E & OFRI, R. **Slatter´s fundamentals of veterinary ophthalmology**. 4ed. Elsevier. 2007. cap. 5. p. 81-106.

MALERBI, F.K.; ANDRADE, R.E.A.; FARAH, M.E. OCT no Diagnóstico por imagem. *In:* FARAH, M.E. **Tomografia de coerência óptica**. 2° Ed. Rio de Janeiro: Cultura Médica, Guanabara Koogan,. 2010. p.. 1-8.

OFRI, R. Optics and Physiology of Vision. *In*: GELATT, K. N. **Veterinary Ophthalmology**. 4th ed. Iowa:.Blackwell Publishing. 2007. cap 4. p.198.

OFRI, R. Retina. *In*: MAGGS, D. J.; MILLER, P. E & OFRI, R. **Slatter´s fundamentals of veterinary ophthalmology**. 4ed. Elsevier. 2013. cap. 15, p. 299-301.

ORTI, R. M.; GARCIA, P. M.; SORIANO J. G. **Atlas de anatomia de animales exóticos**. Masson. Barcelona. 2004. p. 85 – 103.

PANZAN, C. Q.; GÜVEN, D; WEILAND, J. D.; LAKHANPAL, R. R.; JAVAHERI, M.; DE JUAN E JR; HUMAYUN, M. S. Retinal thickness in normal and RCD1 dogs using optical coherence tomography. **Ophthalmic Surg Lasers Imaging**. V. 35(6). p. 485-93. 2004.

PAULI, A; KLAUSS, G; DIEHL, K.; REDIG, P. Clinical Techniques: Considerations for Release of Raptors with Ocular Disease. **Journal of Exotic Pet Medicine**. v. 16, Issue 2, p. 101-103, 2007.

PECORA, R. A. **Aplicabilidade da Tomografia de Coerência Óptica em Papagaios-verdadeiros (*Amazona aestiva*)**. 2017. 71 p. Dissertação (Mestrado em Medicina Veterinária) – Faculdade de Medicina Veterinária e Zootecnia, Universidade de São Paulo, São Paulo, 2017.

PINTO, D.G; CRUZ, G. D.; TEIXEIRA, R. H. F.; COUTO, E. P.; CARVALHO, M. P. N. Histological analysis of the eyeball of Neotropical birds of prey *Caracara plancus*, *Falco sparverius*, *Rupornis magnirostris*, *Megascops choliba* and *Athene cunicularia*. **Braz. J. Vet. Res. Anim. Sci**. v. 53, n. 3, p. 280-285, 2016.

PIÑEIRO, C. J. S. & BERT, E. Valoración de las afectaciones al sistema visual de las aves. **Revista electrónica de Veterinaria**. v. 11 N°12, p. 1-41. 2010.

PIPPI, N. L.; GONÇALVES, G.F. Anatomofisiologia ocular. *In*: LAUS, J.L. **Oftalmologia clínica e cirúrgica em cães e em gatos**. São Paulo:Roca, cap. 1-10. P. 1. 2009.

RAUSCHER F.G.; AZMANIS P.; KÖRBER N.;, KOCH C.; HÜBEL J.; VETTERLEIN W.; WERNER B.; THIELEBEIN J.; DAWCZYNSKI J.; WIEDEMANN P.; REICHENBACH A.;

FRANCKE M.; KRAUTWALD-JUNGHANNS ME. Optical coherence tomography as a diagnostic tool for retinal pathologies in avian ophthalmology. **Invest Ophthalmol Vis Sci.** v.19;54(13). p. 8259-69. 2013.

REISER, B. J.; IGNACIO, T. S.; WANG, Y.; TABAN, M.; GRAFF, J. M.; SWEET, P.; CHEN, Z.; CHUCK, R. S. *In vitro* measurement of rabbit corneal epithelial thickness using ultrahigh resolution optical coherence tomography. **Veterinary Ophthalmology.** v. 8. 2, 85–88. 2005.

RODARTE-ALMEIDA, A. C.V.; MACHADO, M.; BALDOTTO, S. B.; SANTOS, L. L.; LIMA, L.; LANGE, R. R.; FROES, T. R.; MONTIANI-FERREIRA, F. O olho da coruja-orelhuda: observações morfológicas, biométricas e valores de referência para testes de diagnóstico oftálmico. **Pesq. Vet. Bras**. v. 33(10). p. 1275-1289. 2013.

RODRIGUES, M.P.M.; DANTAS, A.M. Avaliação da onda b do eletrorretinograma na Athene cunicularia. **Revista Brasileira de Oftalmologia**. v.67, n.6, p.287-291, 2008.

RUGGERI, M.;MAJOR JR, J. C.; McKEOWN, C.; KNIGHTON, R. W. PULIAFITO, C. A; JIAO, S. Retinal Structure of Birds of Prey Revealed by Ultra-High Resolution Spectral-Domain Optical Coherence Tomography. **IOVS,** V. 51, No. 11.p. 5789 – 5795. 2010.

SAFATLE, A.M.V.; BRAGA-SÁ M.B.P.; BARROS, P.S.M. Aspectos da tomografia de coerência óptica em cães com retinopatia. **Pesquisa Veterinária Brasileira**. V. 35(2). p.153-159. 2015.

SAMUELSON, D. A. Ophthalmic Anatomy. *In*: GELATT, K. N.; GILGER, B. C.; KERN, T. J. **Veterinary ophthalmology**. 5. ed. Iowa: Blackwell Publishing, 2013. p. 39-158.

SARAIVA V.D.S., AGGIO F.B., JÚNIOR M.N.B. & FARAH M.E. Correlação anatômica. *In*: Farah M.E. **Tomografia de Coerência Óptica: OCT**. 2ª ed. Rio de Janeiro: Cultura Médica. Guanabara Koogan. 2010. p.45-8..

SLATTER, D. **Fundamentos de oftalmologia veterinária**. 3ed. Roca. 2005. Cap. 12. P. 344.

SICK, H. **Ornitologia Brasileira**. Rio de Janeiro: Nova Fronteira, 1997.

STADES, F. C.; BOEVÉ, M. H.; NEUMANN, W.; WYMAN, M. **Fundamentos de oftalmologia veterinária**. São Paulo: Manole. 1999. p. 171.

STAURENGHI, G.; SADDA, S.; FRCOPHTH, U. C.; SPAIDE, R. F. Proposed Lexicon for Anatomic Landmarks in Normal Posterior Segment Spectral-Domain Optical Coherence Tomography. The IN-OCT Consensus. **American Academy of Ophthalmology**. v. 121. N 8. p.1572-1578. 2014.

TEIXEIRA, L. F.; JUNIOR, E. S. C.; MATIELI, L. C. V.; MORAES, N. S. B.; FARAH, M E. Coriorretinopatias traumáticas. *In*: **Tomografia de coerência óptica: OCT**. 2ed. Rio de Janeiro: Cultura Médica Guanabara Koogan. 2010 p. 297.

VAN VELTHOVEN, M. E. J.; FABER, J. D.; VERBRAAK, F. D.; VAN LEEUWEN, T. G.; DE SMET, M. D. Recent developments in optical coherence tomography for imaging the retina. **Progress in retina and Eye Research** v. 26, p. 57 – 77. 2007.

WILLIAMS, D. L. The avian eye. *In*: **Ophthalmology of exotic pets**. Wiley-Blackwell. 2012. cap. 9, p. 119-55.

WILLIAMS, D. L; GONZALEZ, VILLAVINCENCIO CM; WILSON S. Chronic ocular lesions in tawny owls (*Strix aluco*) injured by road traffic. **Vet Rec***.* v. 159. p. 148 – 153. 2006.