HERBERT LIMA CORRÊA

Análise da resistência à fratura de dentes caninos de cães (C*anis familiaris*) submetidos a restaurações biológicas: experimento *in vitro*

São Paulo
2003

HERBERT LIMA CORRÊA

Análise da resistência à fratura de dentes caninos de cães (C*anis familiaris*) submetidos a restaurações biológicas: experimento *in vitro*

Dissertação apresentada para obtenção do título de Mestre, junto à Faculdade de Medicina Veterinária e Zootecnia da Universidade de São Paulo

Departamento:

Cirurgia

Área de concentração:

Cirurgia

Orientador:

Prof. Dr. Marco Antônio Gioso

São Paulo

2003

Autorizo a reprodução parcial ou total desta obra, para fins acadêmicos, desde que citada a fonte.

DADOS INTERNACIONAIS DE CATALOGAÇÃO-NA-PUBLICAÇÃO

(Biblioteca da Faculdade de Medicina Veterinária e Zootecnia da Universidade de São Paulo)

T.1260 Corrêa, Herbert Lima
FMVZ Análise da resistência à fratura de dentes caninos de cães (*Canis familiaris*) submetidos a restaurações biológicas: experimento *in vitro* / Herbert Lima Corrêa. – São Paulo : H. L. Corrêa, 2003.
76 f. : il.

Dissertação (mestrado) - Universidade de São Paulo. Faculdade de Medicina Veterinária e Zootecnia. Departamento de Cirurgia, 2003.
Área de concentração: Cirurgia.

Orientador: Prof. Dr. Marco Antônio Gioso.

1. Cães. 2. Dente. 3. Fratura dos dentes. 4. Restauração dentária. 5. Colagem dentária. I. Título.

FOLHA DE AVALIAÇÃO

Nome do Autor: CORRÊA, Herbert Lima

Título: Análise da resistência à fratura de dentes caninos de cães (C*anis familiaris*) submetidos a restaurações biológicas: experimento *in vitro*

Dissertação apresentada para obtenção do título de Mestre, junto à Faculdade de Medicina Veterinária e Zootecnia da Universidade de São Paulo

Data: _____/_____/_____

Banca Examinadora

Prof. Dr._____ Instituição: _____

Julgamento: _____ Assinatura: _____

Prof. Dr._____ Instituição: _____

Julgamento: _____ Assinatura: _____

Prof. Dr._____ Instituição: _____

Julgamento: _____ Assinatura: _____

Ao autor e mantenedor de

nossas vidas, dedico esta obra.

AGRADECIMENTOS

Agradeço a minha esposa por cuidar de nossos filhos nos momentos ausentes. Aos amados filhos Matheus e Leonardo: ver vocês crescendo e se desenvolvendo tem sido um estímulo incomparável. Ao pensar em vocês, busco de Deus forças para manter o equilíbrio diante das pressões, de modo a ser um exemplo para vocês. Este trabalho, ao qual dediquei tantas horas, pode vir a cair no esquecimento com o passar do tempo, mas tenho certeza que o trabalho de um pai exemplar terá resultados eternos. Ter vocês ao meu lado tem sido motivo de alegria, viver.

Aos meus pais o meu sincero agradecimento por tudo que sou, pois vocês são a base e o exemplo. Ao meu pai, Engenheiro Dr. Hermes Geraldo Corrêa a minha admiração por sua sabedoria nos mais variados assuntos. Sabedoria esta que me foi muito útil, inclusive na análise estatística dos resultados. Muito obrigado.

Aos meus irmãos Ellen e Adalberto, agradeço o apoio e amizade.

Ao meu amigo e orientador Prof. Dr. Marco Antônio Gioso, sem você eu não teria dado o primeiro passo nesta trajetória. Sem você eu não teria continuado nesta trajetória. Agradeço o que você representa para a nossa profissão, pelo seu empenho à odontologia veterinária e divulgação desta pelo Brasil e pelo mundo. Agradeço a sua dedicação aos seus alunos, especialmente à minha orientação. Agradeço pela amizade e convívio nestes 10 anos.

À Faculdade de Medicina Veterinária e Zootecnia da Universidade do Estado de São Paulo – Botucatu, pela minha formação.

Ao amigo e Professor Dr. Flávio Massone, meus agradecimentos por ter tido papel importante na minha formação acadêmica e por ter me ajudado no despertar para a área da pesquisa científica.

À Faculdade de Medicina Veterinária e Zootecnia da Universidade de São Paulo e ao seu Departamento de Cirurgia, agradeço por aceitar-me e abrir suas portas para que fosse possível a continuidade da minha formação profissional.

Ao amigo e Prof. Dr. Leonardo Eloy Rodrigues Filho agradeço todo apoio e empenho em ajudar-me no delineamento experimental e conclusão desta dissertação. Agradeço ainda, em sua pessoa, ao Departamento de Materiais Dentários da Faculdade de Odontologia da Universidade de São Paulo, por sempre abrir as portas para nós, médicos veterinários, apoiando-nos e dando condições para que nossas pesquisas desenvolvam-se e contribuam para o crescimento de nossa profissão.

Aos colegas da pós-graduação, especialmente ao Mestre em cirurgia e médico veterinário João Luis Rossi Jr. e a médica veterinária Carla Michel Omura agradeço pela amizade e pelos momentos descontraídos que passamos juntos nestes anos de convívio.

Aos colegas e amigos do ODONTOVET - Centro Odontológico Veterinário, médica veterinária e cirurgiã dentista Michèle A. F. A. Venturini, médico veterinário Alexandre Venceslau, médico veterinário Marco Antônio León Román, Rosângela Carvalho Silva e Mirian Olímpio Alves os meus sinceros agradecimentos pela amizade, apoio, incentivo, sugestões e por atuarem na minha ausência.

As acadêmicas Renata Vanzo Carron e Elaine Souza Mello, bolsistas de iniciação científica do CNPq e da Fapesp respectivamente, e alunas do curso de graduação da FMVZ-USP, por terem atuado de maneira a permitir que esta dissertação pudesse ser concluída.

À equipe do LOC – Laboratório de Odontologia Comparada agradeço pela convivência gostosa e pelo apoio. Quando esta família aumenta com a chegada de novos integrantes, cresce o número de pessoas com um interesse em comum, no caso, a odontologia veterinária, e como conseqüência ampliam-se os horizontes.

RESUMO

CORRÊA, H. L. **Análise da resistência à fratura de dentes caninos de cães (*Canis familiaris*) submetidos a restaurações biológicas:** experimento *in vitro.* [Fracture strength analyses of canine teeth restored biologically: *in vitro* study]. 2003. 76 f. Dissertação (Mestrado em Cirurgia) – Faculdade de Medicina Veterinária e Zootecnia, Universidade de São Paulo, São Paulo, 2003.

Para avaliação da resistência à fratura de dentes caninos de cães restaurados biologicamente (colagem de fragmento) foram utilizados 50 dentes distribuídos em cinco grupos de dez dentes cada. Com exceção dos dentes do grupo 1, que serviram de controle, os demais foram seccionados e posteriormente restaurados com o próprio fragmento (colagem) através de diferentes protocolos: Grupo 2: pino fundido (Níquel-Cromo) e cimento resinoso; Grupo 3: pino de fibra de vidro e cimento resinoso; Grupo 4: pino de fibra de carbono e cimento resinoso; Grupo 5: não foram utilizados pinos, apenas adesivo e resina composta fotopolimerizável (colagem simples). Os dentes foram, então, submetidos a teste de resistência através da aplicação de uma carga perpendicular ao longo eixo do dente na sua face lingual. Os resultados permitiram concluir que a utilização de pinos intra-radiculares teve influência significativa na resistência à fratura dos dentes colados quando comparada ao grupo de colagem simples, no entanto, foi de 45,4 %, 14,2%, 11,4% (respectivamente para os grupos 2, 3 e 4) da resistência necessária para fraturar os dentes íntegros, enquanto para o grupo 5 foi de 7,0 %. Dessa forma, nas condições deste experimento, os protocolos nos quais se utilizam pinos intra-radiculares parecem ser os mais indicados para colagem de dentes caninos fraturados.

Palavras-chave: Cães. Dente. Fratura dos dentes. Restauração dentária. Colagem dentária.

ABSTRACT

CORRÊA, H. L. **Fracture strength analyses of canine teeth restored biologically:** *in vitro* study**.** [Análise da resistência à fratura de dentes caninos de cães (C*anis familiaris*) submetidos a restaurações biológicas: experimento *in vitro*]. 2003. 76 f. Dissertação (Mestrado em Cirurgia) – Faculdade de Medicina Veterinária e Zootecnia, Universidade de São Paulo, São Paulo, 2003.

To determine the fracture strength of canine teeth of dogs restored biologically (bondind of tooth fragment), 50 teeth were used and distributed in 5 groups of ten teeth each. The group 1 was the control (intact teeth). In the other groups the teeth were sectioned and bonded under different protocols: Group 2: cast post (Nickel-chromium) and resin luting cement; Group 3: Fiberglass post and resin luting cement; Group 4: Carbon fiber post and resin luting cement; Group 5: no post was used, only dentin adhesive and light-cured composite resin (simple bonding). The teeth were submitted to fracture strength test through the application of a perpendicular load to the tooth long axis in its lingual face. The results showed that the use of post improved significant fracture strength of bonding teeth when compared to the group of simple bonding, however this was 45.4%, 14.2%, 11.4% (respectively for the groups 2, 3 and 4) of the load necessary to fracture the sound teeth, whereas was it 7.0% in group 5. In these experimental conditions, the protocols where posts are used seem to be more indicated to bonding tooth fragment in fractured canine tooth.

Key words: Dogs. Tooth. Tooth fracture. Tooth restoration. Dental bonding.

LISTA DE ABREVIATURAS, SIGLAS E SÍMBOLOS

± - mais ou menos

® - marca registrada

°C - Graus Celsius

abr. - Abril

Apr. - April

Aug. - August

CNPq - Conselho Nacional de Desenvolvimento Científico e Tecnológico

CRO/TPD - Conselho Regional de Odontologia / Técnico em Prótese Dental

Dec. - December

dez. - Dezembro

ed. - edição

et al. - e colaboradores

FAPESP - Fundação de Amparo à Pesquisa do Estado de São Paulo

Feb. - February

FMVZ-USP - Faculdade de Medicina Veterinária e Zootecnia da Universidade de São Paulo

FOUSP - Faculdade de Odontologia da Universidade de São Paulo

Jan. - January

jul. - Julho

jun. - Junho

Kgf - Kilograma força

KJ/m^2 - KiloJoules por metro quadrado

Mar. - March

min. - Minuto

mm -	milímetro
mm^2 -	milímetro quadrado
MPa -	Mega Pascal
N -	Newtons
n. -	número
n° -	número
NaCl 0,9% -	Solução de cloreto de sódio a 0,9%
Nov. -	November
nov. -	Novembro
oct. -	Outubro
p. -	página
Sept. -	September
set. -	Setembro
SP -	Estado de São Paulo
v. -	volume

SUMÁRIO

1 **INTRODUÇÃO**.....13

2 **PROPOSIÇÃO**.....16

3 **REVISÃO DE LITERATURA**.....17

3.1 **Fratura dental**.....17

3.2 **Anatomia dos dentes caninos**.....19

3.3 **Classificação de lesões e preparos cavitários**.....20

3.4 **Restaurações e próteses**.....20

3.5 **Força mastigatória em cães**.....24

3.6 **Colagem: relato de casos clínicos (humanos)**.....25

3.7 **Colagem: experimentos *in vitro***.....34

4 **MATERIAIS E MÉTODO**.....42

4.1 **Obtenção dos dentes**.....42

4.2 **Preparo dos dentes**.....42

4.3 **Seleção dos dentes**.....43

4.4 **Agrupamento dos dentes**.....43

4.5 **Secção dos dentes**.....45

4.6 **Preparo do remanescente e fragmento dentário (G2, G3 e G4)**.....47

4.6.1 Grupo G2.....48

4.6.2 Grupos G3 e G4.....48

4.7 **Moldagem para fabricação dos pinos fundidos (G2)**.....49

4.8 **Colagem do fragmento ao remanescente (G2, G3, G4 e G5)**.....49

4.8.1 Grupos (G2, G3 e G4).....50

4.8.2 Grupo G5.....51

4.9 **Teste de resistência à fratura**.....51

4.10 **Análise estatística**.....54

5 **RESULTADOS**.....55

6 **DISCUSSÃO**.....57

7 **CONCLUSÕES**.....68

REFERÊNCIAS 69

1 INTRODUÇÃO

A fratura dos elementos dentais é bastante comum em cães. Um levantamento recente revelou a prevalência de 24,30% de fraturas dentais nesta espécie, segundo Venceslau e Gioso (2000). Os dentes mais acometidos foram os quartos pré-molares superiores, seguidos dos dentes caninos, tanto inferiores quanto superiores, fato este relacionado a hábitos como roer ossos naturais ou a outros traumatismos.

Esta injúria dentária pode ocorrer com ou sem exposição pulpar. A exposição do complexo dentina-polpa ao meio bucal pode levar a distúrbios sistêmicos devido ao fenômeno conhecido por bacteremia (COLMERY III, 1998; WIGGS; LOBPRISE, 1997).

O tratamento para dentes fraturados inclui o manejo adequado do complexo dentina-polpa através de tratamento endodôntico e restauração, devolvendo anatomia, função, estética e proteção ao elemento dental fraturado (HARVEY; EMILY, 1993; VISSER, 1998).

Embora os dentes não sejam essenciais na vida dos cães domésticos, os dentes caninos e quartos pré-molares são os mais importantes pelo papel que desempenham na preensão e mastigação dos alimentos, respectivamente. Além disso, os caninos participam do sistema de propriocepção e defesa do animal (COLMERY III, 1998). Dessa forma, acredita-se ser recomendável a prática de restauração dos dentes fraturados, preservando-os.

Diferentes materiais e técnicas têm sido empregados com esta finalidade. Dentre estes, os mais utilizados são: restauração com amálgama de prata ou compósito no nível da fratura, reconstrução da coroa com compósito, restauração metálica fundida, restauração metalo-plástica ou restauração metalo-cerâmica, inlay e onlay. Tais restaurações variam quanto a sua indicação, eficácia e estética (HARVEY; EMILY, 1993; WIGGS; LOBPRISE, 1997).

Uma modalidade de restauração alternativa é a colagem de fragmento de dentes ao remanescente dentário (restauração biológica). Devido à dificuldade de obter boa retenção, poucas tentativas de colar fragmentos dentários foram encontradas antes do advento da técnica de condicionamento ácido (REIS et al., 2001), sendo a primeira citação de Chosack e Eildelman (1964). Mais tarde, Mader (1978) e Tennery (1978) incorporaram a técnica de condicionamento ácido. Até então, valiam-se apenas das retenções mecânicas para união dos fragmentos. Em 1985, o uso dos adesivos dentinários foi introduzido por Ludlow e Laturno, conferindo maior resistência à colagem de fragmentos dentários.

Desde então, várias técnicas de colagem envolvendo preparo ou não do fragmento e do remanescente, antes ou após a colagem com diferentes materiais vêm sendo empregadas na odontologia humana. No entanto, experimentos *in vitro* demonstraram não ser necessário preparo adicional no esmalte e dentina (DEAN et al., 1986; WORTHINGTON et al., 1999). Trabalhos como os de Dean et al. (1998) e Worthington et al. (1999) revelaram que quando se utiliza a técnica de condicionamento ácido e aplicação de adesivo dentinário, não existe diferença entre os materiais empregados para colagem, sendo que Pagliarini et al. (2000) destacaram que os adesivos de quarta geração (*primer* e *bond* em frascos separados) são melhores que os de quinta geração (frasco único) para esta finalidade. A desidratação dos fragmentos era prejudicial à resistência da colagem, sendo fundamental sua reidratação previamente (CAPP, 2002; FARIK et al., 1999).

Segundo Garcia-Ballesta et al. (2001), a longevidade da colagem de fragmentos dentários em dentes humanos era, em média, de 19,5 meses. Experimentos *in vitro* revelaram que as colagens alcançaram em média 50 % da resistência dos dentes intactos (ANDREASEN et al., 1993; BADAMI et al., 1995; MUNKSGAARD et al., 1991).

A colagem de dentes apresenta vantagens, entre as quais destacam-se: utilização de material (fragmento de dente) com propriedades biomecânicas ideais, resultado estético

conservando forma e coloração do dente e técnica altamente conservadora das estruturas dentais (MURCHISON; WORTHINGTON, 1998).

Diversos trabalhos foram publicados sobre colagem de fragmentos dentários em humanos e experimentalmente em dentes de animais. No entanto, para a espécie canina não foram encontrados relatos ou citações. Partindo do princípio de que não existe material restaurador superior ao próprio dente no que diz respeito às suas propriedades biomecânicas, faz-se necessário avaliar a viabilidade da restauração biológica em cães, principalmente no que tange à resistência a uma nova fratura, como também estabelecer técnica adequada para esta espécie.

2 PROPOSIÇÃO

O presente estudo tem como proposição verificar a aplicabilidade da técnica de restauração biológica (colagem de fragmento dentário autógeno) em dentes caninos de animais da espécie canina por meio de protocolos previamente utilizados em dentes humanos e outras pesquisas com dentes de ovinos e dentes de bovinos. Para tal, será conduzido estudo *in vitro* da resistência à fratura de dentes íntegros e de dentes colados sob diferentes protocolos, de maneira que os resultados sirvam de ponto de partida na pesquisa desta técnica em cães, como também orientar o médico veterinário odontólogo na escolha e indicação do protocolo mais apropriado.

3 **REVISÃO DE LITERATURA**

A literatura será apresentada de acordo com os seguintes itens: fratura dental; anatomia dos dentes caninos; classificação de lesões e preparos cavitários; restaurações e próteses; força mastigatória em cães; colagem: relato de casos clínicos (humanos); colagem: experimento *in vitro*.

3.1 **Fratura dental**

Em 1974, Glick citou que um dente com lesão endodôntica podia, além de causar dor ao animal, se não tratado, levar à infecção em outros órgãos.

Em 1985, Harvey citou maior freqüência de fratura nos dentes caninos e carniceiros (quartos pré-molares superiores). Nos casos onde havia exposição pulpar o autor recomendava a terapia endodôntica para prevenir bacteremia e conseqüentemente danos à saúde.

Ainda no ano de 1985, Eisenmenger e Zetner relataram que alimentos duros predispunham à fratura dental em cães.

Em 1986, Colmery e Frost citaram que alimentos duros levavam a fraturas dentais.

DeBowes (1992) citou os efeitos sistêmicos de origem dentária, como glomerulonefrite e endocardite.

De acordo com Harvey e Emily (1993) fraturas dentais eram comuns em cães, tendo a prevalência variável de acordo com a atividades e uso individual de cada animal. Os dentes mais fraturados eram os caninos, quartos pré-molares superiores e incisivos.

Legendre (1994) relatou maior prevalência de fraturas dentais em caninos e quartos pré-molares superiores, relacionada a acidentes automobilísticos, mordedura de pedras e objetos duros.

LeBrench et al. (1997) publicaram estudo epidemiológico sobre fratura dental em dentes caninos de cães militares. 24,6 % dos cães apresentavam fratura de pelo menos um dos caninos, não havendo predileção por raça ou idade. A maior parte das fraturas era do tipo oblíqua na direção disto-mesial e mais que 50% da coroa era perdida. Todas as fraturas apresentavam exposição pulpar. Neste estudo, encontrou-se uma correlação importante entre fratura dental e abrasão do esmalte e dentina causada por hábitos anormais de mastigação. Outra causa de fratura citada foi a força excessiva durante exercício militar. Cães que apresentavam fraturas dentais tinham capacidade diminuída de morder durante exercícios e durante o trabalho.

Van Foreest e Roeters (1998) citaram que cães de trabalho e militares precisavam especialmente dos caninos para exercer suas atividades. Eles mencionaram trabalhos onde a prevalência de fraturas dentais variou de 3,42 a 27%. (ALBRECHT; HENTSCHEL[1], 1973; BEARD[2], 1991; BONDINGBAUER[3], 1947; GRECK et al. [4], 1976; SCHEFFIER[5], 1979; SMEETS; REM[6], 1993; ZETNER[7], 1976 apud VAN FOREEST; ROETERS, 1998, p. 13).

1 ALBRECHT, G.; HENTSCHEL, P. Die bedeutung der zahnbehandlung bei dienst und jagdhunden. ***Monatsh Vet Med.*** V. 28, p. 615-619, 1973.
2 BEARD, G. B. Fixed prosthesis: A cast metal crown restorative procedure for the maxillary carnassial teeth of the canine. Proc. WSAVA, 1991, 382 p.
3 BODINGBAUER, J. Zahnfrakturen beim hund. *Wien Tierarzt Monatsh.* V. 34, p. 447-458, 1947.
4 GRECK, J. H.; KRAFT, H.; KUNATH, P. Überkronung von eckzähnen bei fleischfressern. Tierärztl-Praxis. v. 4, p. 507-509, 1976.
5 SCHEFFIER, K. H. Restitution des dens caninus beim diensthund. *Mh*. V. 34, p. 504-507, 1979.
6 SMEETS, S. REM, F. Een inventarisatie van tandheelkundige afwijkingen bij 99 honden. Utrecht University: *Clinic for Companion Animals*, 48 pp Report, 1993.
7 ZETNER, K. Die prothetische versorgung von zahnfrakturen mit adhäsivkunsttoffen. *Kleintier-Praxis*. V. 21, p. 271-277, 1976.

Segundo estes autores, se o animal não mordia de maneira igual com todos os dentes, mordendo apenas com os caninos e incisivos, a força perpendicular ao longo eixo dos dentes poderia ser suficiente para fraturá-los. Por outro lado, se havia fratura de um dos caninos, a mordida ficava desbalanceada, podendo causar a fratura do canino antagonista ou contra-lateral. Em cães de trabalho, os dentes caninos estavam sujeitos a tensões de compressão, cisalhamento e tração.

Gracis e Orsini (1998) publicaram trabalho onde relataram que as causas mais comuns de injúria dental eram brigas com outros animais, acidentes automobilísticos, quedas e também força mastigatória excessiva, gerada quando o animal mordia objetos duros como ossos e pedras. Os dentes mais acometidos foram os caninos, incisivos e carniceiros superiores.

Em 2000, Venceslau e Gioso chegaram a prevalência de 24,30 % de fratura dental em cães, após avaliarem 251 cães no serviço de cirurgia do Hospital Veterinário da FMVZ-USP. Dos animais que apresentavam dentes fraturados, 37,70% apresentavam exposição da polpa. Foi encontrada uma correlação estatística entre hábito de ingerir ossos e fratura dental.

3.2 **Anatomia dos dentes caninos**

Harvey e Emily (1993) descreveram a polpa de dentes caninos como oval, sendo mais larga no sentido mesio-distal que no sentido buco-lingual. Em animais jovens e de média idade, descreveram a polpa como estendendo-se quase que por todo o comprimento da coroa, fator este responsável pela exposição de tecido pulpar, mesmo em pequenas fraturas.

Crossley (1995) estudou a espessura do esmalte de dentes de cães e descreveu que esta variou de menos de 0.1 mm até 0.6 mm nos dentes caninos de cães, não havendo grandes variações nas diferentes regiões de um mesmo dente.

Rochette (1996), em estudo do sistema endodôntico em dentes caninos de cães, encontrou que a câmara pulpar seguia o mesmo formato externo do dente, principalmente nos animais jovens, tendendo a ser mais circular e o canal radicular mais elíptico.

3.3 **Classificação de lesões e preparos cavitários**

Wiggs e Lobprise (1997) citaram o sistema de classificação de lesões e preparos de G. V. Black modificado, onde ficou definida como classe VI, as lesões ou preparos na borda incisal ou cúspides de incisivos, caninos, pré-molares e molares.

Segundo Clarke (2001) as fraturas dentais podiam ser classificadas em complicadas e não complicadas. Nas fraturas complicadas havia exposição da polpa.

Gioso (2003) classificou as fraturas de coroa como sendo com ou sem exposição pulpar.

3.4 **Restaurações e próteses**

De acordo com Harvey (1985), um dente fraturado não necessitava de restauração plena da coroa para garantir função e estética, sendo que apenas o tratamento endodôntico e

restauração do acesso à cavidade pulpar em muitos casos eram suficientes.para manter a funcionabilidade do dente.

Gioso et al. (1995) apresentaram resultados de um trabalho inédito em dentes caninos de cães, onde ficou evidenciado que o tempo de condicionamento ácido de 15 segundos foi suficiente e eficaz para restaurações de resina composta, em esmalte, nesta espécie.

Capp (1996) estudou a influência da cimentação de núcleos em dentes naturais justos ou com alívio e chegou à conclusão que não houve diferença significativa da resistência à tração destes núcleos devido à forma de cimentação.

Wiggs e Lobprise (1997) citaram a reconstrução em resina de lesões do tipo classe VI apresentando vantagens, tais como, estética, menor custo que restaurações protéticas e possibilidade de ser feita em apenas uma sessão. Como desvantagens foram citadas a menor resistência quando comparada a restaurações protéticas e prognóstico reservado quanto à durabilidade, devendo esta ser indicada apenas quando a causa da injúria dental fosse removida e que o animal não exerceria força de cisalhamento indevida sobre a restauração. Pinos intra-radiculares não deviam ser utilizados em casos com polpa viva e pinos dentinários deviam ser utilizados com cautela. Estes autores citaram ainda, que para apresentar retentividade e resistência os pinos intra-radiculares deviam ficar inseridos no canal radicular por pelo menos o mesmo comprimento da futura restauração ou o dobro do comprimento da parte exposta. No entanto, poucos pinos pré-fabricados serviam para este propósito em cães. Por isto, eles sugeriram a utilização de pino ósseo intra-medular que podia ser adaptado a canais curvos. Finalmente comentaram que os pinos intra-radiculares não suportavam forças de rotação, sugerindo a utilização de um ou dois pinos dentinários ao redor do pino intra-radicular para impedir à rotação. Estes autores mencionaram a utilização de resina acrílica do tipo Duralay para confecção do pino intra-radicular que seria enviado posteriormente para fundição.

Colmery III (1998) reportou a utilização de pino intra-radicular para aumentar a retenção da coroa. Para uma boa retenção, o pino devia estender-se para dentro do canal radicular em uma distância igual a altura da suposta coroa. O ideal era que o pino ficasse dentro do canal por pelo menos o dobro do comprimento que ficasse dentro da restauração. Segundo este mesmo autor, os pinos pré-fabricados tinham uso limitado em dentes caninos de cães, principalmente em dentes maiores devido a sua anatomia curva. Finalmente, o autor advertiu que independentemente da técnica utilizada para restauração de um dente fraturado, devia-se tomar o cuidado para não criar uma falsa expectativa, pois da mesma forma que o animal havia fraturado o dente íntegro, ele poderia facilmente quebrar a restauração.

Segundo Van Foreest e Roeters (1998) a coroa metálica convencional seria indicada para restauração de dentes caninos de animais de trabalho devido às altas forças mastigatórias geradas em suas atividades. A retenção deste tipo de coroa era extremamente dependente do preparo, devendo para tal, haver pelo menos um terço de remanescente dental. Quando havia pelo menos dois terços de remanescente dental, a retenção podia depender apenas da cimentação. Caso contrário, havia necessidade de confecção de pino intra-radicular ou núcleo para aumentar a retentividade. Eles recomendavam o uso de cimentos resinosos devido a sua propriedade de combinar resistência à tração e compressão. Em estudo realizado por estes autores, 41 coroas de cromo-cobalto-molibidênio foram cimentadas em dentes caninos de cães, sendo feito preparo mínimo do esmalte e confecção de “canaletas” no sentido vertical para impedir que a coroa girasse. As coroas foram confeccionadas mais curtas que o tamanho original do dente e com a ponta arredondada. Em todos os dentes com exceção de um, havia pelo menos um terço de remanescente dentário. Não foram utilizados pinos ou núcleos. Após dois anos da cimentação da última coroa, 36 delas estavam intactas e funcionais.

Visser (1998) citou a utilização de pinos intra-radiculares especialmente em fratura de dentes caninos para aumentar a retenção da restauração. O pino ajudava na distribuição das

forças oclusais ao longo do dente em direção apical para as estruturas de sustentação deste. Segundo este autor, as vantagens dos pinos fundidos eram: melhor adaptação a canais irregulares e o pino e núcleo eram fundidos juntos no mesmo material. Em contra-partida, os pinos pré-fabricados apresentavam as seguintes vantagens: sua utilização podia ser feita em apenas uma sessão, os pinos podiam ser de material mais resistente e não havia imperfeições devido ao processo de fundição. Segundo este autor, a prevalência de fratura de raiz foi maior quando se utilizaram pinos fundidos do que pinos pré-fabricados. A fratura da raiz, como também a mobilidade ou perda do pino, podiam ser minimizadas aumentando-se o comprimento do pino. Algumas regras, de acordo com o autor, deviam ser seguidas: o pino devia ter pelo menos dois terços do comprimento da raiz, devia-se respeitar o limite de 4 mm do ápice, preservando assim o selamento apical, a espessura do pino não devia ser superior a um terço da espessura radicular na sua porção mais estreita e devia ter pelo menos 1 mm de tecido íntegro ao seu redor, o comprimento do pino inserido no canal devia ser de pelo menos a metade do comprimento pelo qual o dente ou raiz estivesse suportado por osso. Finalizando suas considerações, o autor comentou que, em casos onde o remanescente dental equivalesse a pelo menos um terço do tamanho original do dente, não havia necessidade de utilizar um pino intra-radicular.

León Román e Gioso (2002), referindo-se a restauração após o tratamento endodôntico em animais, mencionaram o uso de diferentes tipos de materiais, como resinas compostas, ionômero de vidro, amálgama de prata e próteses metálicas ou metalo-cerâmicas. No caso de fraturas dentais, podia-se optar pela instalação de uma prótese unitária, porém, dependendo do temperamento e dos hábitos do animal, era recomendável apenas a restauração através do fechamento do canal do remanescente dentário com resina, amálgama de prata ou ainda ionômero de vidro, já que a perda por traumatismo era possível.

Gioso (2003) recomendou a restauração em resina composta de pequenas fraturas envolvendo pontas de cúspides e restauração metálica fundida nas fraturas onde havia grandes perdas de coroa. Para confecção de restaurações em resina composta, o autor recomendou um tempo de condicionamento de cerca de 15 segundos, devendo ser maior em dentes de animais idosos.

3.5 **Força mastigatória em cães**

Brunski e Hipp (1984) publicaram trabalho onde foi avaliada a força mastigatória de cães após ser implantado um transdutor na mandíbula. As forças obtidas foram de no máximo 150 N (Newtons) quando os cães morderam ossos e 70 N quando comiam ração seca.

Strom e Holm (1992) publicaram trabalho onde encontraram a força máxima de 550 N, após colocarem um transdutor entre as maxilas de cães Labradores anestesiados e que tiveram os músculos da mastigação estimulados eletricamente.

Em 1995, Lindner et al. publicaram estudo da força de mordida em cães que foram estimulados a morder um transdutor. A força mastigatória variou de 13 a 1394 N com média de 250 N. Segundo os autores, houve apenas uma pequena correlação entre o peso do animal e a força exercida, mas o entusiasmo em morder teve forte influência no nível de força exercida.

Hamel et al. (1997) publicaram estudo em cães militares e chegaram à força de 1000 N durante exercício onde os cães mordiam e puxavam o equipamento de mensuração.

3.6 **Colagem: relato de casos clínicos (humanos)**

A primeira citação de colagem dental foi de Chosack e Eidelman (1964) que cimentaram a coroa fraturada de um incisivo central superior ao remanescente dental, no qual tinha sido preparado um núcleo.

Spasser (1977) descreveu a colagem do fragmento da coroa fraturada de um incisivo central superior com auxílio de mini-pinos dentinários, resina composta autopolimerizável (Adaptic) e resina composta fotopolimerizável (Nuvafill).

Em 1978, Mader e Tennery apresentaram trabalhos distintos, onde foi introduzida a colagem de fragmentos dentários valendo-se apenas das propriedades micro-mecânicas dos sistemas adesivos, através da técnica de condicionamento ácido. Nos anos subseqüentes, seguiram-se vários relatos de casos clínicos valendo-se dessa técnica.

Simonsen (1979) recomendou a realização de bisel de 45 graus na linha de colagem. Este mesmo autor, em 1982, descreveu o uso de um bisel interno no esmalte em forma de V, evitando-se assim uma linha de restauração em resina externamente, como também visando uma melhor qualidade no condicionamento. Nos dois anos que se passaram entre o procedimento e sua publicação, o paciente citado neste relato foi tratado ortodonticamente e no dente colado, foi aplicado um braquete ortodôntico. O fragmento colado permaneceu em posição, mesmo após a remoção do braquete.

Gabrielli et al. (1981) propôs a utilização de fragmentos dentais alógenos provenientes de um banco de dentes para colagem.

Busato e Antunes (1984) apresentaram caso clínico de colagem *alógena* em dois incisivos centrais superiores. Os fragmentos foram selecionados de um banco de dentes extraídos. Foram realizados bisel nos fragmentos e canaletas de retenção na dentina, e a

colagem foi feita através da técnica de condicionamento ácido e utilização de resina composta.

Ludlow e LaTurno (1985) publicaram relato de caso de colagem de um incisivo superior após tratamento endodôntico com auxílio de condicionamento ácido, adesivo autopolimerizável (Scothbond) e resina composta de micropartículas fotopolimerizável. Os autores acreditavam que este era o primeiro relato do uso de adesivo dentinário associado à técnica de condicionamento ácido.

Busato et al. (1985) apresentaram outro caso clínico de colagem de fragmento alógeno, com um detalhe: na face palatina foi fixada uma lâmina metálica, nos moldes de uma prótese adesiva, que segundo os autores aumentaria a resistência da colagem, por estar fixada tanto no fragmento como no remanescente.

Franco et al. (1985) relataram um caso clínico de colagem em um garoto de oito anos, utilizando o próprio fragmento dentário que havia sido conservado em água. Após a colagem com resina composta quimicamente ativada (universal + catalisador) que foi fluidificada com a resina fluida universal, foi feito desgaste do esmalte, propiciando uma terminação em forma de chanfro na interface da fratura, com a intenção de obter melhor integridade marginal e transição de cor. Este preparo adicional foi restaurado com resina composta fotopolimerizável.

Busato (1986) discorreu sobre as técnicas e possibilidades da colagem *autógena* e alógena de dentes anteriores fraturados. Para a colagem autógena, o autor relacionou diferentes materiais utilizados, porém enfocou a resina fotopolimerizável como sendo o de escolha, seja devido à ausência de bolhas como também à facilidade de manuseio. No caso de colagem alógena (banco de dentes), a fim de criar uma união precisa, havia necessidade da moldagem dos arcos (superior e inferior) com alginato e construção de modelo de estudo em

gesso para seleção e preparo do fragmento de acordo com a fratura. Após este procedimento, o dente era colado ao remanescente da mesma forma que nas técnicas de colagem autógena.

Liew (1988) publicou um caso clínico em um jovem de 14 anos. Foi realizado bisel de 45 graus e 1 mm de largura tanto no esmalte do fragmento como no remanescente. Foi realizado capeamento com hidróxido de cálcio devido à exposição pulpar. A colagem se deu pela técnica de condicionamento ácido das estruturas preparadas e aplicação de adesivo (Durafill/Bond®) e resina (Durafil®). Após seis meses da colagem, o paciente apresentava-se assintomático e a restauração com bom caráter estético. Os autores referiram-se à técnica como excelente para restaurações temporárias de curta à média duração, com possibilidade de ser permanente.

Francischone et al. (1988) publicaram caso clínico de um paciente que, após sete anos de acompanhamento de um incisivo superior colado, apresentava escurecimento dental. Foi optado por clareamento, que se realizou em duas sessões. Aproveitou-se também para efetuar um duplo bisel para nova restauração na linha de colagem, pois a resina estava escurecida.

Santos e Bianchi (1991) publicaram trabalho apresentando quatro casos clínicos com severa destruição dentária, quando foi utilizada a técnica de colagem de fragmentos dentários provenientes de um banco de dentes. Os dentes utilizados para colagem foram extraídos, limpos, armazenados em solução desinfetante e, imediatamente antes do uso, esterilizados por calor úmido (120° C, 15 minutos). A técnica foi aplicada para incisivos e também para molares. Os autores mencionaram como vantagem da técnica de colagem de fragmentos dentários a menor destruição do remanescente dental, sobretudo nos casos onde já havia severa destruição do dente, em cujos casos estariam indicadas restaurações protéticas que envolvessem preparos com maior destruição do remanescente dental.

Ainda neste ano, Baratieri et al. publicaram relato de um caso de colagem de um incisivo central superior fraturado, através da técnica de sanduíche, que consistia da aplicação

de cimento de ionômero de vidro (Ketac-bond®) à dentina exposta do remanescente, seguida de condicionamento ácido total no fragmento e no remanescente, seguido da aplicação de resina fluida e resina composta quimicamente ativáveis (Concise®) e reposicionamento do fragmento. Três anos após o procedimento, a função e estética estavam mantidas. Segundo os autores, a união entre o cimento de ionômero e a resina era mais forte que a força coesiva do próprio cimento.

Diangelis e Jungbluth (1992) publicaram trabalho de dois casos clínicos de colagem de fragmento dentário, em dois pacientes. No primeiro, foi realizado bisel interno, em formato de V, no esmalte do fragmento e do remanescente dental. No segundo caso, foi feito preparo retentivo circunferencial no interior da câmara pulpar do remanescente dental e do fragmento dentário para uma retenção mecânica extra. A colagem foi feita após condicionamento ácido do esmalte, aplicação de adesivo (Scothbond 2®) e resina composta de micro-partículas autopolimerizável (Silar®). O procedimento foi considerado bem sucedido, pois, após quatro anos, o segundo paciente mostrava-se satisfeito com o resultado.

Baratieri et al. (1993) descreveram seis prováveis tipos de união do fragmento ao remanescente dental: a) união topo a topo (colagem com resina fluida); b) bisel vestibular e lingual (colagem em duas etapas: primeiro resina pasta/pasta e depois resina em pasta única); c) bisel lingual (colagem análoga à descrita no item b); bisel vestibular (colagem análoga à descrita no item b); e) bisel interno por vestibular e lingual (colagem com resina pasta/pasta); f) bisel interno por vestibular e interno por lingual (colagem análoga à descrita no item b).

Andreasen et al. (1995) publicaram uma pesquisa clínica do acompanhamento de 334 dentes que haviam sido colados em pacientes com fratura de coroa ou de coroa e raiz. Em pacientes com fratura de dois dentes, num deles foi realizada colagem de fragmento e no outro, reconstrução da coroa com resina composta. Destes, 146 dentes foram colados apenas pela técnica de condicionamento ácido do esmalte e 188 dentes foram colados pela

combinação da técnica de condicionamento ácido total e uso de adesivos dentinários. Os autores concluíram que a colagem de fragmentos dentais era uma real alternativa à restauração com resina composta para devolver estética e função do dente traumatizado; o uso da técnica com adesivos dentinários fornecia uma maior resistência inicial à restauração e possivelmente provia proteção contra infecção pulpar; a colagem de fragmentos não era a melhor alternativa para o manejo de fraturas que envolviam a coroa e raiz. Para o grupo de condicionamento ácido do esmalte, uma média de 50% de retenção foi encontrada 12 meses após a colagem. Para o grupo onde foi utilizado adesivo dentinário, esta média foi encontrada aos 30 meses da colagem.

Van der Vyver e Marais (1996) relataram um caso de fratura de incisivo lateral superior de um paciente em que foi feito tratamento endodôntico e posteriormente colagem do fragmento através da técnica de condicionamento ácido, aplicação de sistema adesivo fotopolimerizável (Optibond FL Primer® e Optibond FL Adhesive®) e resina composta (Prodigy®). Após seis meses, o fragmento estava em posição e apresentava boa qualidade estética. Os autores concluíram que, além das muitas vantagens da técnica de colagem, ainda havia outras opções de restauração em caso de falha. Uma curiosidade é que o fragmento havia sido conservado em leite até o paciente comparecer ao consultório.

Liebenberg (1997) publicou um artigo com o objetivo de estimular a colagem de fragmento dental, que segundo este autor era uma técnica conservativa ignorada na prática da clínica de humanos. Segundo ele, o melhor substituto para um fragmento incisal fraturado seria o próprio fragmento. O autor enfatizou que a limpeza e desinfecção do fragmento do dente devia ser realizada após o condicionamento ácido, pois este fornecia melhores condições para a ação do agente desinfetante. O glutaraldeído poderia ser usado, já que apresentava bom efeito desinfetante. Se a hemostasia e o condicionamento ácido fossem bem sucedidos, podia-se optar pelo uso de uma solução de clorexidine 4%, por 3 minutos, para a

anti-sepsia da cavidade pulpar. O autor ressaltou que a resina de baixa viscosidade devia ser usada, devido a sua maior elasticidade e capacidade de absorver o estresse funcional, embora estudos prévios recomendassem outras resinas, como as resinas para posteriores.

Busato et al. (1998) publicaram sobre *restaurações biológicas* usando fragmentos dentários alógenos, provenientes de dentes extraídos e conservados em formalina 10%, para restaurar dentes posteriores severamente destruídos. Os autores enfatizaram a necessidade de se trabalhar o fragmento dentário em laboratório e consideraram que as adaptações finais do fragmento deviam ser feitas no paciente. Ainda nesta publicação, salientaram como vantagens da técnica indireta, a possibilidade de utilização de dentes extraídos, qualidade estética e baixo custo do tratamento. Segundo estes autores, as desvantagens foram: dificuldade de encontrar dentes com as características do dente remanescente, problemas relacionados à confecção de restaurações indiretas, dificuldade de alcançar a cor original do dente e a dificuldade que alguns pacientes tinham de aceitar a idéia de ter um dente de outra pessoa em sua boca.

Trushkowsky (1998) publicou um caso clínico de colagem de um incisivo superior, para o qual, devido à fratura de grande extensão e necessidade de tratamento endodôntico convencional, foi indicado o uso de um pino intra-radicular que devia ajudar na retenção do fragmento colado e diminuir o estresse no material de cimentação. Para tal, foi utilizado um pino pré-fabricado (Flexi-post®) cimentado com auxílio de cimento resinoso dual (Enforce®), sendo a mesma técnica utilizada para cimentação do fragmento ao remanescente e ao pino. O resultado obtido foi satisfatório e a avaliação, depois de oito meses, revelou quadro de normalidade.

Murchison e Worthington (1998), ao revisar a literatura sobre colagem de fragmentos dentários, concluíram que o uso de adesivos dentinários de quarta geração em substrato dentinário ligeiramente úmido, sem qualquer tipo de preparo, foi responsável pelo sucesso

estético e capacidade de suportar as cargas mastigatórias do cotidiano. Estes autores ainda ressaltaram as seguintes vantagens da colagem: técnica conservadora, mecanismo favorável de desgaste do dente colado, facilidade em acertar a cor do dente, excelente estética, manutenção do contorno original do dente, menor consumo de tempo, sendo mais barato ao paciente, preservação do contato oclusal e estabilidade de cor do esmalte. Como desvantagens eles destacaram: problemas estéticos se o fragmento não fosse reidratado, mudança de cor no fragmento colado, necessidade de constante acompanhamento, mudança de cor da resina na linha de fratura, longevidade desconhecida e perda do fragmento.

Soares e Pedrosa (1998) publicaram um caso clínico de colagem de fragmento dental no qual foi empregado um pino intra-radicular pré-fabricado (Radix Anker®) com a finalidade de auxiliar na retenção do fragmento e resistência do dente fraturado. Foram ainda realizados pequenos orifícios na dentina do remanescente, na superfície da fratura, com objetivo de aumentar a retenção. O pino foi cimentado com cimento de ionômero de vidro (Vidrion C®). Para a colagem do fragmento, utilizaram o cimento de ionômero (Vidrion R®). Posteriormente, uma canaleta foi criada no esmalte, na linha de fratura e restaurado com sistema adesivo (Scotchbond multi-uso®) e resina composta fotopolimerizável (Silux Plus®). O acabamento foi realizado com pontas diamantadas finas e extrafinas e discos abrasivos após uma semana. Após um ano da colagem, havia saúde periodontal e estética inicial preservada, não sendo observada qualquer transparência do pino metálico graças à ação opacificadora do cimento ionomérico. Segundo estes autores, as propriedades do cimento de ionômero de vidro, tais como, liberação de flúor, adesão à estrutura dental, bom coeficiente de expansão térmica e boa compatibilidade biológica, eram vantajosas em relação à utilização apenas de resina composta para colagem.

Ourique (1999) publicou relato de um caso de fratura de incisivo superior que se estendia sub-gengivalmente. Além disso, havia pequena perda de segmento dentário. Após a

desinfecção do fragmento dentário e remanescente com clorexidine a 2%, por 60 segundos e armazenamento em soro fisiológico, foi realizado tratamento endodôntico e posterior aumento de coroa clínica. Depois de cicatrizado o periodonto, foi feito o preparo do conduto radicular seguindo protocolo de preparo para núcleos pré-fabricados ou fundidos em metal. Foi esculpido bisel em toda margem de esmalte fraturada, sendo esta condicionada e seca, seguindo-se aplicação de clorexidine a 2 % por 60 segundos e umedecendo-se o tecido dentinário exposto. Em seguida, foi aplicado *primer* e depois resina fluida e fotopolimerizada. O fragmento foi preparado com bisel duplo interno, sendo também aplicado *primer* e depois adesivo. O destaque deste relato estava na utilização de fibras cerâmicas flexíveis na forma de corda como método substitutivo aos pinos metálicos coronais ou radiculares. As fibras foram preparadas com resina híbrida fotopolimerizável (Revolution®) de maneira a simular um pino radicular, sendo este cimentado no interior do canal e posteriormente o fragmento dental sobre este com auxílio de cimento resinoso *dual* (Enforce®).

Worthington et al. (1999) citaram como desvantagens para a técnica de colagem problemas de estética se o fragmento fosse deixado desidratar, mudanças de cor do fragmento colado, necessidade de acompanhamento contínuo do paciente, descoloração da resina autopolimerizável, perda do fragmento devido à fadiga e degradação hidrolítica.

Chu et al. (2000) citaram a utilização de faceta de porcelana labial ou lingual para minimizar o estresse gerado pelo movimento de protrusão mandibular. Além disso, salientaram a necessidade de manter sempre o fragmento hidratado para evitar o colapso das fibras de colágeno devido à desidratação. Estes autores recomendaram solução salina estéril a 37°C como meio de armazenar o fragmento para minimizar qualquer alteração dimensional. Neste mesmo artigo, citaram colagem em três casos clínicos. No primeiro foi feita colagem com sistema adesivo (Prime&bond 2.1®) e resina composta (Spectrum THP®). No segundo caso, após dois anos da colagem de um dente, o paciente reclamava de uma descoloração na

área cervical do dente colado. Ao invés de clareamento, optaram por uma faceta de porcelana. No terceiro caso, o fragmento foi colado com cimento de ionômero de vidro e posteriormente foi feito um acesso ao canal pela face palatina para tratamento endodôntico. Após esta fase, um pino pré-fabricado (Parapost®) foi cimentado com cimento de ionômero de vidro, mas três meses depois o fragmento estava com mobilidade. Um pino fundido foi confeccionado e acoplado a uma faceta palatina que foi cimentada com cimento resinoso (Panavia 21®). Após um ano, a colagem estava estável.

Bona e Boscato (2000) publicaram avaliação clínica de dentes restaurados pela técnica de colagem. Estes autores definiram como *alógrafas* ou *alogênicas* as colagens com dentes provenientes de banco de dentes e *homógrafas* ou *autógenas* as realizadas com fragmento de dentes próprios. Segundo ele, uma vez que os materiais restauradores ainda não alcançavam as propriedades biomecânicas dos tecidos dentários, era aceitável a utilização de fragmentos de dentes como materiais restauradores. Nesta avaliação, eles chegaram à conclusão de que em 80% dos casos, após três anos, as restaurações estavam clinicamente aceitáveis.

Dietschi et al. (2000) discorreram sobre possibilidades restauradoras para dentes anteriores fraturados. Dentre as várias possibilidades citadas, destacaram a colagem de fragmento dentário com a vantagem de nenhum material restaurador poder efetivamente recriar ou imitar a textura, morfologia e abrasão ao dente antagonista como um fragmento natural. Com relação à técnica de colagem, destacaram que a realização de preparo na forma de chanfro tem a desvantagem de comprometer a estética devido ao desgaste do compósito e também descoloração, além de prejudicar o reposicionamento do fragmento. Eles atribuíram a perda do fragmento colado a um novo trauma, uso não fisiológico e tração horizontal. Por fim, destacaram ainda a importância de manter o fragmento hidratado para prevenir dissecação e alteração de cor.

Garcia-Ballesta et al. (2001) publicaram avaliação clínica de colagem de fragmentos dentários em dentes fraturados e concluíram que este tipo de restauração durou, em média, 19,5 meses.

3.7 **Colagem: experimentos *in vitro***

Dean et al. (1986) realizaram experimento *in vitro* com dentes humanos com objetivo de avaliar: se o preparo com bisel externo aumentava a retenção de dentes colados, se existia diferença na retenção de dentes colados com resina fotoativada e resina composta quimicamente ativada e se o ângulo da fratura afetava a retentividade do dente colado. Eles concluíram que: a resistência à fratura foi semelhante entre os dentes não preparados e aqueles preparados com bisel de 45º, que tanto a resina composta quimicamente ativada quanto a fotopolimerizável tiveram comportamento similar e que o ângulo de fratura influenciou na resistência após a colagem, uma vez que os dentes que apresentavam fratura oblíqua para cervical, no sentido línguo-vestibular, foram mais resistentes que outros tipos de fratura quando submetidos à carga no sentido de bucal para lingual. A velocidade de aplicação de carga no teste de resistência foi de 0.762 milímetros por minuto (mm/min.).

Munksgaard et al. (1991) publicaram um abrangente trabalho sobre o emprego e a eficiência de diferentes protocolos, onde vários agentes adesivos de terceira geração foram aplicados na colagem de fragmentos, após fratura coronal em dentes incisivos de ovinos. A eficiência da colagem foi avaliada através do teste de resistência à fratura com aplicação de carga a 1 mm/min. Foi concluído que, independentemente do adesivo utilizado, quando se combinou condicionamento ácido, adesivo de dentina e resina sem carga, a resistência do

dente colado foi de aproximadamente 50 % da resistência de um dente intacto, cerca de 8 Mega Pascal (MPa). Quando foram utilizados condicionamento ácido e resina sem carga, a resistência à fratura foi de aproximadamente 38% da resistência obtida com os adesivos de dentina, justificando seu uso. Um detalhe interessante neste trabalho foi que os autores calcularam a área aproximada da superfície fraturada. Desta área, 30% era correspondente a esmalte.

Neste mesmo ano, Andreasen et al. demostraram, em experimento com dentes de ovinos, que o uso de facetas laminadas de porcelana (Vitadur®) sobre dentes colados podia conferir resistência à fratura similar a de dentes de ovinos intactos (16,6 +/- 4,2 MPa e 16,1 +/- 2,6 MPa, respectivamente).

Ainda em 1991, Munksgaard e Andreasen, em experimento seguindo o mesmo modelo experimental citado anteriormente, demonstraram que o uso de laminados cerâmicos fundidos (Dicor®) sobre os dentes colados conferiu resistência à fratura superior a de dentes de ovinos intactos (21,0 +/- 3,7 MPa).

Andreasen et al. (1993) publicaram um estudo experimental sobre colagem de fragmentos dentários em dentes de ovinos. Os dentes foram extraídos e conservados em cloramina a 1%. Após serem seccionados com disco de diamante, dois adesivos de terceira geração (All-Bond 2® e Scotchbond MP®) foram utilizados para colar os fragmentos aos seus remanescentes. Posteriormente, os dentes colados foram submetidos à aplicação de carga em uma máquina de testes. A uma velocidade de 1 mm/min., a resistência à fratura foi similar a obtida previamente com outros adesivos de terceira geração (cerca de 50 % da de dentes intactos). O que levou os autores a concluir que a resistência dos diferentes materiais testados provavelmente era suficiente para manter os fragmentos coaptados em situações clínicas, embora somente com metade da resistência alcançada nos dentes intactos. Foi também avaliada a relação da resistência à fratura com a velocidade de aplicação da força, concluindo-

se que a resistência à fratura diminuiu exponencialmente com o aumento da velocidade de aplicação da carga.

Badami et al. (1995) realizaram experimento *in vitro* com dentes bovinos para avaliar a resistência à fratura de dentes colados com dois adesivos diferentes (Gluma 2000® em um dos grupos e Scotchbond 2® no outro) e compará-los a um grupo controle de dentes intactos. A velocidade de aplicação de carga foi de 1 mm/min. A carga média necessária para fraturar os dentes intactos foi (940 ± 144 N), carga esta significativamente maior do que a necessária para fraturar os dentes colados, independentemente do agente utilizado para a colagem. Entre os dois grupos, os dentes colados com Gluma 2000® apresentaram-se significativamente mais resistentes do que aqueles colados com Scotchbond 2® (609 ± 116 N e 393 ± 97 N, respectivamente).

Dean et al. (1998) publicaram experimento *in vitro* com dentes bovinos submetidos à colagem com três materiais diferentes: adesivo e resina composta fotopolimerizáveis (Prisma Fill® Universal Bonding Agent e TPH® Composite Resin), Ionômero de Vidro híbrido fotopolimerizável (VariGlass® VLC Base) e Ionômero de Vidro híbrido fotopolimerizável (VariGlass® VLC Liner). Após serem submetidos a teste de resistência à fratura em uma máquina de ensaios universais, à velocidade de 0,5 mm/min., concluíram que não houve diferença significativa entre os valores obtidos para os três grupos. A carga necessária para fraturar os dentes testados variou de 5,0 a 116,6 Kgf. Setenta e três porcento das fraturas foram do tipo *coesivas* (ruptura dentro do material de cimentação) e não houve diferença significativa do tipo de fratura entre os grupos.

Farik et al. (1998a) publicaram experimento *in vitro* em dentes de ovinos para os quais foi avaliada a resistência à fratura de dentes colados com auxílio de adesivo (All-Bond 2®) e resina composta (Æliteflo®) sob substrato úmido, seco e após reidratação. Os resultados revelaram que houve diferença significativa entre as médias do grupo controle (fratura de

dentes intactos) e as médias dos grupos onde o substrato estava seco ou foram reidratados por apenas dois segundos. Nos demais grupos (substrato úmido e reidratação por tempo superior a dez segundos) não houve diferença estatística. Os autores concluíram que a desidratação através da secagem do substrato diminui a resistência da colagem, e a reidratação da dentina por apenas dois segundos não foi suficiente para impedir o colapso das fibras de colágeno, diminuindo assim a resistência à fratura.

Farik et al. (1998b) realizaram experimento *in vitro* testando diferentes agentes adesivos na colagem de fragmentos de dentes para avaliar a resistência à fratura. Foram utilizados 210 dentes incisivos centrais de ovelhas que foram fraturados experimentalmente e separados em três grupos. Nos grupos 1 e 2, Gluma® foi usado como agente de união de dentina e uma das 13 resinas fotopolimerizáveis sem carga experimentais disponíveis para a colagem dos fragmentos. No grupo 3, foram utilizados diferentes agentes de união de dentina para a colagem dos fragmentos: Gluma experimentalmente modificado, Panavia 21®, ScotchBond 1®, All-Bond 2®, Gluma®, Dentastic®, SuperBond®, Prime&Bond 2.1®, sobre os quais foi depositada uma camada de uma das resinas experimentais fotopolimerizáveis. Todos os dentes colados foram submetidos ao teste de resistência à fratura (1 mm/min de velocidade de aplicação de carga). Os dentes colados com os adesivos All-Bond 2®, Gluma®, Dentastic®, SuperBond® e Prime&Bond 2.1® apresentaram resistências semelhantes (variação de 8.7 – 11.2 MPa), porém significantemente inferiores à do dente intacto (16.3 MPa) e, os dentes colados com os adesivos Gluma experimental, Panavia 21® e ScotchBond 1 (Singlebond®) apresentaram resistências semelhantes entre si (15.5 MPa, 14.6 MPa e 14.2 MPa, respectivamente) e sem diferença significativa da resistência à fratura do dente intacto (16.3 MPa). Não houve diferença significativa entre as diferentes resinas utilizadas neste experimento.

Murchison e Worthington (1998), revisando a literatura sobre colagem, concluíram que os experimentos laboratoriais mostraram falha da colagem quando submeteram os dentes a velocidades altas de aplicação de carga, simulando traumas. No entanto, segundo eles, os adesivos de quarta geração eram suficientes para prover resistência às forças de mastigação que são de baixa velocidade.

Farik e Munksgaard (1999) obtiveram resultados *in vitro* acerca da resistência à fraturas de dentes colados, comparados a dentes intactos, quando submetidos a várias velocidades de aplicação de força (0,5 – 500 mm/min.). A resistência dos dentes colados não variou quando comparada à dos dentes intactos em velocidade baixa (0,5 mm/min.), porém em alta velocidade (500 mm/min.) a resistência dos dentes colados foi 30 % menor. Os autores advogaram que, em estudos visando simular forças que podem causar trauma, velocidades altas de aplicação de forças devem ser usadas.

Farik et al. (1999) publicaram experimento *in vitro* com colagem de dentes de ovinos com auxílio de sistema adesivo (One Step®) e resina composta (Æliteflo®). Antes de ser colados, os fragmentos sofreram desidratação por períodos de tempo diferentes. Em estudo paralelo, os fragmentos desidratados por 24 horas foram reidratados por períodos de tempo diferentes antes da colagem. Os resultados permitiram a conclusão de que os fragmentos desidratados por mais de uma hora apresentaram resistência à fratura diminuída quando comparado ao grupo controle. Períodos de reidratação inferiores a 24 horas produziram menor resistência à fratura.

Worthington et al. (1999) concluíram, após experimento *in vitro* com dentes bovinos, que nem a realização de bisel externo, nem interno e nem a combinação dos dois aumentou a resistência à fratura de dentes colados. Para dentes não preparados, a adição de resina fotopolimerizável ao adesivo dentinário não aumentou a resistência à fratura quando comparado ao uso isolado do sistema adesivo de quarta geração (Scotchbond MP®). Os dentes

colados apresentaram resistência à fratura ao redor de 50 % da resistência de dentes intactos.A velocidade de aplicação de carga foi de 5 mm/min.

Pagliarini et al. (2000) testaram *in vitro* a resistência de dentes humanos colados com adesivos de quarta e quinta geração e dois tipos de condicionamento ácido (ácido maleico e ortofosfórico). Com base nos resultados obtidos, foi concluído que não houve diferença significante entre os diferentes adesivos de quarta geração (Scotchbond MP®, All-Bond® e Dentastic®) na colagem dos fragmentos dentários, independentemente do ácido utilizado para o condicionamento. Os resultados obtidos com o adesivo de quinta geração (One-Step®) foram significativamente inferiores aos de quarta geração. A velocidade de aplicação da carga foi de 30 mm/min.

Silva et al. (2000) compararam a resistência à fratura de dentes humanos íntegros com dentes colados por diferentes protocolos. Grupo 1: colagem simples. Grupo 2: preparo na linha de colagem após a colagem e restauração com resina composta. Grupo 3: sobre-contorno após a colagem na linha de colagem e restauração com resina composta. Grupo 4: bisel no esmalte antes da colagem com resina Herculite® XRV. Grupo 5: de maneira análoga ao grupo 4, mas utilização da resina TPH®. Os resultados expressos em porcentagem da carga necessária a fraturar o dente íntegro foi: Grupo 1: 37%; Grupo 2: 60,57%; Grupo 3: 97,26%; Grupo 4: 96,14%; Grupo 5: 96,43%.

Farik et al. (2000a) publicaram um experimento *in vitro* com dentes de ovinos, cujos resultados levaram à conclusão de que o uso do hidróxido de cálcio na superfície fraturada antes da colagem reduziu a resistência à fratura do dente restaurado pela técnica de condicionamento ácido, adesivo (One Step®) e fina camada de resina composta (Æliteflo®). Eles atribuíram este resultado provavelmente a uma fina camada de hidróxido de cálcio que permanecia na linha de colagem mesmo após a remoção mecânica deste, levando à precipitação de sais de cálcio, após condicionamento ácido. Tal precipitado ocuparia o espaço

que deveria ser ocupado pela resina diminuindo significativamente a resistência média dos dentes colados (9.6 MPa) quando comparada à média dos dentes íntegros (17,8 MPa). A velocidade de aplicação de carga foi de 1 mm/min. e não houve diferença significativa entre o grupo controle de dentes intactos (17.8 MPa) e o grupo onde apenas foi feita a colagem sem a utilização de hidróxido de cálcio (15.8 MPa).

Farik et al. (2000b) publicaram sobre a resistência à fratura de dentes colados comparados a dentes intactos quando submetidos a teste de impacto em experimento *in vitro* com dentes de ovinos. A velocidade de impacto foi de aproximadamente 40 mm/min. A força média necessária para fraturar os dentes colados foi de 30.2 ± 1.86 KiloJoules por metro quadrado (KJ/m^2), sendo esta não significativamente diferente daquela necessária para fraturar os dentes intactos (30.6 ± 2.16 KJ/m^2).

Reis et al. (2001) publicaram experimento *in vitro* avaliando a resistência à fratura de dentes humanos íntegros e submetidos à colagem com adesivo (One Step®) e cimento resinoso dual (Duo-Link®) por diferentes técnicas. A técnica para os diferentes grupos foi: Grupo 1) colagem simples, apenas reposicionando o fragmento fraturado; Grupo 2) confeccionado um chanfro de 1 mm de profundidade na linha de fratura por vestibular após a colagem do fragmento, sendo restaurado com resina composta; Grupo 3) após a colagem do fragmento, foi feito um preparo superficial no esmalte de 0,3 mm de profundidade que se estendeu 2,5 mm coronalmente e apicalmente à linha de fratura, sendo restaurado com resina composta; Grupo 4) antes da realização da colagem, foi feito um sulco interno na dentina do fragmento e do remanescente dental com 1mm de profundidade por 1 mm de largura; Grupo 5) não foi realizada colagem de fragmento, sendo apenas o dente reconstruído com resina composta após bisel no esmalte. Os resultados foram expressos em porcentagem da carga média necessária para fraturar dentes íntegros (25.26 ± 5.7 Kgf). Os autores concluíram que os valores obtidos para os grupos de preparo superficial, sulco interno na dentina e

reconstrução com resina composta (Grupo 3: 97.2 %, Grupo 4: 90,54 % e Grupo 5: 95.8 %, respectivamente) foram similares estatisticamente e também similares aos valores obtidos inicialmente para fraturar os dentes íntegros.

Em 2002, Capp desenvolveu estudo *in vitro* com dentes humanos submetidos à colagem sob diferentes protocolos. Grupo 1) colagem simples de fragmentos reidratados por 48 h. Após colagem, foi feito um sulco ao longo da linha de fratura e restaurado com resina composta (Filtek Z-250®); Grupo 2) colagem após remoção de toda dentina do fragmento que foi reidratado por 48 h; Grupo 3) colagem simples de maneira análoga ao grupo 1, mas fragmentos foram desidratados por 48 h; Grupo 4) colagem após remoção de toda dentina do fragmento que foi desidratado por 48 h; Grupo 5) colagem simples de maneira análoga ao grupo 1, mas fragmento desidratado por 48 h e reidratado por 30 minutos e Grupo 6) colagem após remoção de toda dentina do fragmento que foi desidratado por 48 h e reidratado por 30 minutos. Os dentes foram submetidos ao teste de resistência à compressão e as médias de resistência obtidas para os diferentes grupos foi: G1) 12.97 ± 0.64 Kgf; G2) 18.82 ± 4.80 Kgf; G3) 7.30 ± 1.58 Kgf; G4) 15.28 ± 2.49 Kgf; G5) 13.44 ± 2.22 Kgf; G6) 17.19 ± 3.26 Kgf. Os resultados permitiram concluir que a técnica onde foi removida a dentina de toda a coroa comportou-se melhor que a colagem simples em todos os grupos. Nos grupos 3 e 4 a desidratação levou à diminuição da resistência à compressão. Nos grupos 5 e 6 a resistência foi recuperada após reidratação dos fragmentos por 30 minutos.

4 MATERIAIS E MÉTODO

Nesta seção, optou-se por dividir o texto em dez tópicos, favorecendo a compreensão, na seguinte seqüência: obtenção dos dentes; preparo dos dentes; seleção dos dentes; agrupamento dos dentes; secção dos dentes; preparo do remanescente e fragmento dentário (G2, G3 e G4); moldagem para fabricação dos pinos fundidos – grupo G2; colagem do fragmento ao remanescente (G2, G3, G4 e G5); teste de resistência à fratura; análise estatística.

4.1 Obtenção dos dentes

Foram extraídos 100 dentes caninos de cadáveres de cães adultos, mantidos sob congelamento, os quais, após extração foram imediatamente armazenados em água dentro de frascos do tipo coletor universal. Os dentes foram identificados como inferiores ou superiores.

4.2 Preparo dos dentes

Todos os dentes extraídos foram adequadamente limpos, retirando-se resíduos de tecido mole e cálculo dental com o auxílio de instrumental odontológico e aparelho de ultra-

som. Posteriormente os dentes foram armazenados à temperatura ambiente em solução de NaCl 0,9%.

4.3 **Seleção dos dentes**

Dentre os 100 dentes caninos extraídos, foram selecionados 50 dentes através da inspeção direta sob foco de luz, com o intuito de evitar aqueles que apresentassem trincas, fraturas ou desgaste do esmalte. Também foram excluídos dentes que apresentavam câmara pulpar ampla (adultos jovens).

4.4 **Agrupamento dos dentes**

Os dentes selecionados foram divididos em cinco grupos de dez dentes cada, tomando-se o cuidado de garantir representatividade dos diferentes tamanhos e de dentes superiores e inferiores em todos os grupos. O armazenamento a partir desta fase foi feito em água destilada. Os grupos foram classificados da seguinte forma:

G1 – grupo controle. Não foi realizada colagem, apenas teste de resistência com dente íntegro.

G2 – dentes colados com auxílio de pino fundido (Figura 1) em níquel-cromo (Kromalit – Knebel – São Paulo), adesivo (Single Bond®, 3M) e cimento resinoso (RelyX ARC®, 3M).

G3 – dentes colados com auxílio de pino pré-fabricado de fibra de vidro (20 mm de comprimento e 1,3 mm de diâmetro - n°2 , Ângelus – Figura 1), adesivo (Single Bond®, 3M) e cimento resinoso (RelyX ARC®, 3M).

G4 – dentes colados com auxílio de pino pré-fabricado de fibra de carbono (20 mm de comprimento e 1,3 mm de diâmetro - n°2 , Ângelus - Figura 1), adesivo (Single Bond®, 3M) e cimento resinoso (RelyX ARC®, 3M).

G5 – dentes colados apenas com auxílio de adesivo (Single Bond®, 3M) e resina composta (Z-250®, 3M).

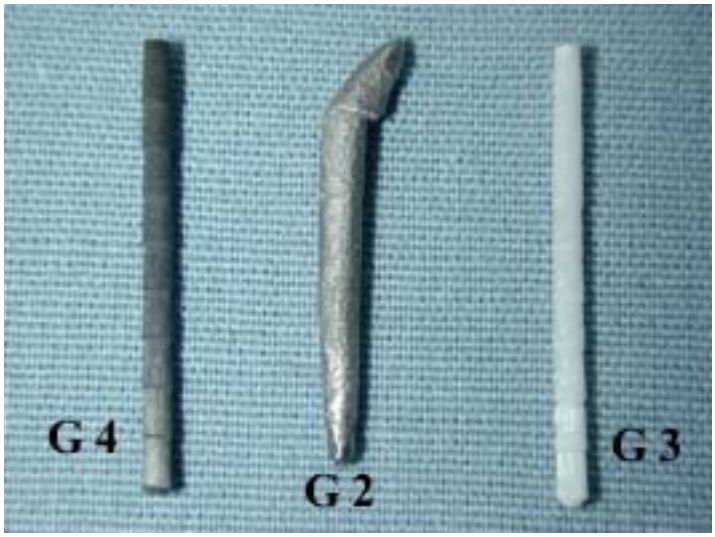

Figura 1 - Pinos utilizados no experimento. G2: pino fundido em níquel-cromo. G3: pino pré-fabricado de fibra de vidro. G4: pino pré-fabricado de fibra de carbono

4.5 **Secção dos dentes**

Os dentes do grupo G1 não foram seccionados, uma vez que serviram de controle para se obter uma média de resistência à fratura de dentes íntegros.

Os dentes dos grupos G2, G3, G4 e G5 foram colocados sobre um papel milimetrado com a sua face lingual voltada para cima. A ponta da cúspide e o ápice radicular foram alinhados e foi efetuada uma marcação com auxílio de lápis de grafite obedecendo a linha perpendicular a este alinhamento a 2 mm da junção amelo-cementária, na sua porção mesio-lingual (Figuras 2 e 3). Esta marcação teve a finalidade de padronizar o local da secção dos dentes.

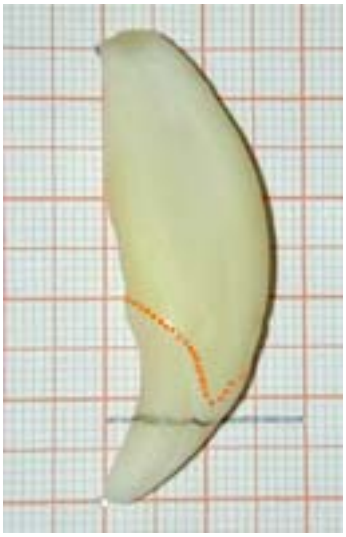

Figura 2 - Detalhe da marcação nos dentes para orientação e padronização da odonto-secção (traço escuro). Atentar para anatomia curva do dente. A linha tracejada em laranja representa a região correspondente à junção amelo-cementária

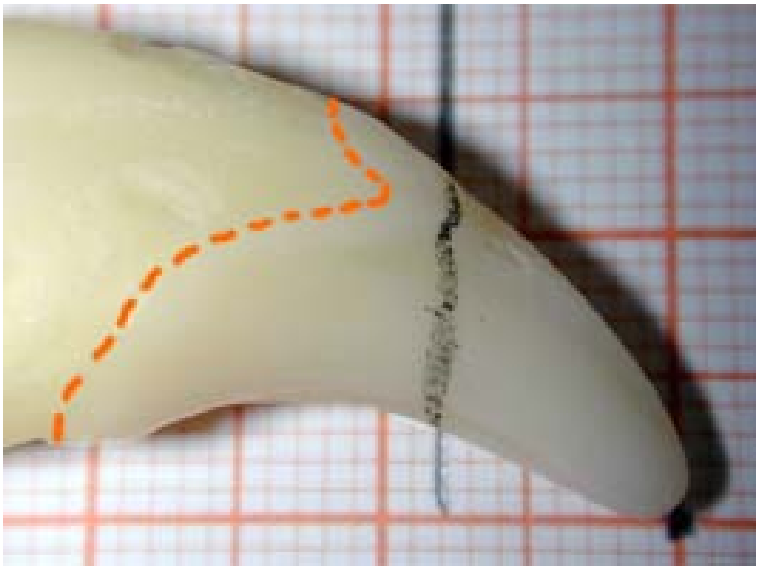

Figura 3 - Detalhe da marcação feita antes da odonto-secção (traço escuro). A marcação foi feita a 2 mm da linha tracejada em laranja, a qual representa a região correspondente à junção amelo-cementária, padronizando-se dessa forma a secção dos dentes

Feita esta marcação, os dentes foram mensurados, inclusive os do grupo 1, no sentido mesio-distal e línguo-bucal. Através destas medidas, foi possível calcular a área aproximada de uma elipse, naquele ponto, que corresponderia à área de secção transversal da coroa, após a odonto-secção. As diferentes áreas dos dentes foram submetidas à análise de variância (Programa MINITAB. Os níveis de significância com p igual a 0,05 por meio do teste de Tukey).

Procedeu-se, então, à secção dos dentes no local indicado, com auxílio de disco de diamante (Superflex – Jota, corte grosso), dividindo o dente em duas partes, as quais denominamos: remanescente dentário e fragmento dentário.

4.6 **Preparo do remanescente e fragmento dentários (G2, G3 e G4)**

Previamente à realização do preparo (descritos pormenorizadamente nos sub-itens 4.6.1 e 4.6.2) de cada dente, foi feita a instrumentação do canal radicular e câmara pulpar com limas endodônticas do tipo K (1ª série – 25 mm - Maillefer) e irrigação com Líquido de Dakin, simulando o preparo químico-cirúrgico na terapia endodôntica convencional.

Os preparos foram feitos de maneira a permitir o perfeito ajuste do fragmento ao remanescente, estando o pino em posição. Foi padronizado que o pino radicular seria inserido até metade da altura do fragmento dentário, sendo que o restante de seu comprimento deveria ficar no conduto radicular que teve cerca de dois terços de seu comprimento preparado. Quando isto não foi possível devido à morfologia do dente, os pinos pré-fabricados foram seccionados com auxílio de disco de diamante sob refrigeração. Os pinos ajustavam-se aos condutos de maneira passiva. No grupo G2, por incluir pinos fundidos, quando o pino encontrava-se demasiadamente justo ao conduto, era efetuado pequeno alívio com broca de baixa rotação (Peeso nº 2 - 1,3mm ou nº 3 - 1,5mm).

Os pinos e dentes foram armazenados em água destilada por sete a quinze dias, até o momento da colagem.

4.6.1 Grupo G2

Nos dentes do grupo G2, os condutos (câmara pulpar e canal radicular) de cada dente foram alargados, respeitando-se a curvatura do dente, com brocas de baixa rotação (Peeso nº 2 - 1,3mm e nº 3 - 1,5mm).

4.6.2 Grupos G3 e G4

Nos dentes dos grupos G3 e G4, o preparo do conduto foi realizado de maneira retilínea, respeitando-se a morfologia do pino pré-fabricado. Em cada remanescente dentário destes grupos, inicialmente foi utilizada broca cirúrgica para alta rotação (nº 701 – Miltex), garantindo assim um preparo retilíneo até aproximadamente dois terços do comprimento do remanescente e posteriormente foi feito alargamento dos condutos com brocas de baixa rotação (Peeso nº 2 - 1,3mm e nº 3 - 1,5mm). Em cada fragmento dentário o preparo foi realizado de maneira semelhante entre si, de modo que este correspondesse à metade de seu comprimento.

4.7 **Moldagem para fabricação dos pinos fundidos (G2)**

Depois de preparados, os condutos dos dentes do grupo G2 foram vaselinados e moldados com auxílio de resina acrílica (Duralay®- Reliance Dental MFG CO.), separadamente para o remanescente e para o fragmento. Ocorrida a polimerização da resina, os pinos foram cortados e reintroduzidos nos condutos, e então, reembasados de maneira a permitir perfeita coaptação do fragmento ao seu remanescente dentário. O fragmento foi mantido em posição até a polimerização da resina. Os pinos de resina acrílica foram posteriormente enviados ao serviço protético para fundição em níquel-cromo. O serviço protético foi de responsabilidade do protético Maurício Carlos Deciomo (CRO/TPD 7629-SP), em laboratório particular.

Os condutos foram lavados com detergente catiônico e jato de água para remoção da vaselina. Os pinos e os dentes foram armazenados em água destilada até o momento da colagem.

4.8 **Colagem do fragmento ao remanescente (G2, G3, G4 e G5)**

Para estes quatro grupos, o fragmento e remanescente dentários foram polidos com pedra pomes e água com auxílio de taça de borracha, em seguida lavados e secos com jato de ar. A porção radicular dos remanescentes dentários foi envolta por papel alumínio a fim de evitar a passagem de luminosidade até o canal radicular durante a fotopolimerização, simulando o que ocorreria em um caso clínico onde o dente se encontraria inserido ao

periodonto. Cada face do dente (mesial, distal, bucal e lingual) foi fotopolimerizada por 40 segundos. Para tal, utilizou-se o aparelho fotopolimerizador (QHL 75 curing ligth® – Dentsply). Os dentes, depois de colados, foram mantidos em água destilada até o momento do teste de resistência à fratura, uma semana após.

4.8.1 Grupos (G2, G3 e G4)

Aos condutos foi aplicada solução de EDTA a 17% durante 3 minutos, seguindo recomendação do fabricante dos pinos de fibra de vidro e fibra de carbono. Em seguida, foram lavados com água e secos com jato de ar e auxílio de cones de papel.

Foi, então, realizado condicionamento ácido do fragmento e remanescente dentários, utilizando-se ácido fosfórico a 37% + clorexidina a 2% (COND Ac® – FGM), iniciando-se pelo esmalte a aproximadamente 3 mm da linha de secção, estendendo-se para o ângulo cavo superficial e condutos. Decorridos 15 segundos, o fragmento e remanescente dentários foram lavados abundantemente, inclusive os condutos, com água, durante 20 segundos e ligeiramente secos com jato de ar e cones de papel sem provocar dessecação da dentina.

Para a limpeza dos pinos, estes foram mantidos imersos em álcool etílico a 96°GL por dois minutos e em seguida deixados secar sobre uma compressa de gaze.

Em seguida, com auxílio de pincéis (MicroBrush®), foi aplicado adesivo no remanescente e fragmento, como também no pino, iniciando-se pelo esmalte a aproximadamente 3 mm da linha de secção, estendendo-se para o ângulo cavo superficial e condutos. Após 20 segundos, um breve jato de ar foi aplicado sobre o adesivo com a finalidade de evaporar o solvente.

O cimento foi espatulado segundo recomendações do fabricante e aplicado com auxílio de lentulo ao conduto de forma a preenchê-lo. Com auxílio de uma espátula foi aplicado também sobre o pino. Imediatamente o pino foi posicionado no conduto do fragmento dentário e em seguida o remanescente dentário foi adaptado a este conjunto de maneira a se obter a perfeita coaptação entre remanescente e fragmento dentários. O excesso de cimento foi removido com espátula de plástico e em seguida, feita fotopolimerização.

4.8.2 Grupo G5

Para os dentes deste grupo não foi realizado preparo do conduto radicular e câmara pulpar para uso de pinos, sendo apenas feita colagem através da técnica de condicionamento ácido e aplicação de adesivo da mesma maneira que nos grupo G2, G3 e G4. Uma pequena camada de resina composta foi aplicada à superfície de colagem, sendo, em seguida, coaptado o fragmento ao remanescente e realizada a fotopolimerização.

4.9 **Teste de resistência à fratura**

Antes de serem submetidos ao teste de resistência, nos dentes dos grupos G2, G3, G4 e G5, foi realizado acabamento com pontas diamantadas para acabamento de resinas compostas (Kg Sorensen), com intuito de remover o excesso de material adesivo que pudesse interferir no teste.

Os dentes, inclusive os do grupo controle, foram, então, incluídos em um anel de PVC com auxílio de resina acrílica (Jet - Clássico), tomando-se o cuidado de manter a linha de colagem cerca de 1 a 2 mm coronal à superfície de resina acrílica. Ao dente incluído, chamou-se *corpo de prova* (Figura 4).

Foi feita uma marcação com auxilio de lápis de grafite cerca de 4 mm da linha de colagem em direção oclusal na face lingual de cada dente (Figura 4).

Figura 4 - Corpo de prova ilustrativo: dente canino de cão incluído em anel de PVC com resina acrílica até cerca de 1 a 2 mm da linha de colagem (1º traço em azul - b). O segundo traço em azul (a) é a marcação para a aplicação de carga durante teste de resistência, cerca de 4 mm da linha de colagem. Para os dentes do grupo G1 procedeu-se anologamente, com exceção de que o traço b corresponderia à linha de colagem que não existe para este grupo

O corpo de prova foi adaptado à maquina de teste universal Riehle (Riehle Testing Machine, MODEL FS-5, ILLINOIS, USA) do Departamento de Materiais Dentários – FOUSP - figura 5) e foi aplicada carga perpendicular ao longo eixo do dente na sua face

lingual, exatamente na marcação feita, ou seja, cerca de 4 mm coronal à linha de colagem (Figuras 6 e 7). A velocidade de aplicação de carga foi de 0,5 mm/min.

Figura 5 - Máquina de ensaios universais Riehle (Riehle Testing Machine, MODEL FS-5, ILLINOIS, USA) pertencente ao departamento de Materiais Dentários da Faculdade de Odontologia da Universidade de São Paulo.

Figura 6 - Dispositivo utilizado para fixar o corpo de prova para aplicação de carga perpendicular ao longo eixo do dente. Seta branca aponta para coroa do elemento dental testado.



Figura 7 - Detalhe da aplicação de carga na face lingual do dente (seta branca) cerca de 4 mm coronal à linha de colagem. A seta branca aponta para a coroa do dente sobre a qual está sendo aplicada a carga.

4.10 **Análise estatística**

As diferentes áreas de secção transversal dos dentes de todos os grupos foram submetidas à análise de variância (Programa MINITAB. Os níveis de significância com p igual a 0,05 por meio do teste de Tukey).

Os valores individuais em quilograma força (Kgf) de cada dente, dentro de cada grupo, foram anotados quando do momento da fratura (ruptura da linha de colagem). Posteriormente, foram avaliados com auxílio do programa estatístico GMC (Geraldo Maia Campos, versão 8.1) pelo teste de Kruskal-Wallis.

5 RESULTADOS

A análise de variância entre as diferentes áreas de secção transversal dos dentes revelou que não houve diferença significativa entre os diferentes grupos (Programa MINITAB. Os níveis de significância foram obtidos com p igual a 0,05 por meio do teste de Tukey – tabela 1).

Os valores de resistência à fratura não apresentaram distribuição normal. Dessa forma, optou-se por um teste não paramétrico (Kruskal-Wallis).

A análise estatística das médias de resistência, comparadas duas a duas, entre os diferentes grupos, revelou, conforme ilustrado na tabela 1, que o grupo G1 (dentes íntegros) foi significativamente superior a todos os demais grupos. O grupo G2 (pinos fundidos), por sua vez, foi significativamente superior ao grupo G3 (pino fibra de vidro), grupo G4 (pino de fibra de carbono) e grupo G5 (colagem sem pino). Não houve diferença significativa entre os grupos G3 e G4, mas estes grupos foram significativamente superiores ao grupo G5.

A comparação entre as médias de resistência à fratura dos diferentes grupos com a média do grupo de dentes íntegros (G1) revelou que no grupo G2 a média de resistência à fratura foi cerca de 45,4 % da média de resistência dos dentes íntegros. Para o grupo G3 foi de 14,2 %, para o grupo G4 foi de 11,4 % e para o grupo G5 foi de 7,0 % (Tabela 1).

Tabela 1 – Valores médios da área da secção transversal da coroa, resistência à fratura obtidos durante experimento com dentes caninos de cães e comparação com a resistência à fratura dos dentes íntegros – São Paulo - 2003

GRUPO	ÁREA EM mm^2	VALORES EM Kgf (1)	COMPARAÇÃO (2)
G1	28,2 *	94,24 ± 27,64 *a*	100 %
G2	30,4 *	42,73 ± 13,85 *b*	45,4 %
G3	27,4 *	13,37 ± 7,03 *c*	14,2 %
G4	28,0 *	10,73 ± 2,73 *c(3)*	11,4 %
G5	29,0 *	6,58 ± 3,21 *d(3)*	7,0 %

Kruskal-Wallis p= 0,001. Médias com letras iguais revelam que não há diferença significativa entre si

* Valores médios de área da secção plana dos dentes submetidos à análise de variância pelo teste de Tukey p=0,05, onde não há diferença significativa entre as médias dos grupos.

(1) Valores médios de resistência à fratura com respectivos desvios padrões.

(2) Valores expressos em porcentagem da carga necessária para fraturar os dentes íntegros (G1).

(3) P= 0,01 na comparação entre os dois grupos.

6 DISCUSSÃO

Optou-se por uma apresentação menos sucinta do assunto colagem porque se acredita que o emprego desta técnica seja ignorado pelos médicos veterinários, assim como o era dos cirurgiões dentistas, segundo Liebenberg (1997). A odontologia veterinária ainda é recente no Brasil, pois foi a partir da década de 90, que esta especialidade começou a ser praticada com maior freqüência. Hoje, mesmo após a fundação da Sociedade Brasileira de Odontologia Veterinária, em outubro de 2002, ainda é comum verem-se dentes fraturados que não receberam tratamento adequado. Assim, teve-se aqui a preocupação de demonstrar como é comum a ocorrência de fraturas dentais em cães (HARVEY; EMILY, 1993; VENCESLAU; GIOSO, 2000), com alta prevalência nos dentes caninos (HARVEY, 1985; LEBRENCH, 1997; LEGENDRE, 1994), sendo causada principalmente pela mastigação de alimentos ou objetos duros, traumatismos e situações de trabalho (COLMERY; FROST, 1986; EISENMENGER; ZETNER, 1985; GRACIS; ORSINI, 1998; VAN FOREEST; ROETERS, 1998). Procurou-se evidenciar a importância de tratar-se apropriadamente os dentes fraturados, uma vez que, quando da exposição pulpar, pode haver o comprometimento sistêmico do paciente (COLMERY III, 1998; DEBOWES, 1998; GLICK, 1974; WIGS; LOBPRISE, 1997), além do que, os caninos participam do sistema de propriocepção, preensão dos alimentos e defesa (COLMERY III, 1998). O manejo adequado dos dentes fraturados inclui tratamento endodôntico e restauração dentária, que pode ser apenas de acesso ao canal endodôntico até as restaurações protéticas unitárias com ou sem uso de pinos intra-radiculares (HARVEY, 1985; HARVEY; EMILY, 1993; LEÓN ROMÁN; GIOSO, 2002; VAN FOREEST; ROETERS, 1998; VISSER, 1998; WIGGS; LOBPRISE, 1997).

Desde as primeiras citações de colagem dental em humanos (CHOSACK; EILDELMAN, 1964; LUDLOW; LATURNO, 1985; MADER, 1978; SPASSER, 1977; TENNERY, 1978) até hoje, a evolução dos materiais restauradores foi grande, no entanto, de acordo com Bona e Boscato (2000) e Dietschi et al. (2000), ainda não foi capaz de substituir as propriedades biomecânicas do dente natural. O termo restaurações biológicas parece apropriado para ilustrar esta realidade de maneira que se optou por adotá-lo no título deste trabalho. Busato et al. (1998) fizeram o mesmo, e atribuíram a autoria deste termo a Santos e Bianchi (1991), no entanto, ao avaliar esta referência, não se confirmou tal informação.

Como visto na revisão da literatura, a colagem de dentes tanto autógena como alógena foi bastante empregada em seres humanos nas últimas décadas, sendo encontradas citações de suas vantagens e desvantagens (MURCHISON; WORTHINGTON, 1998; WORTHINGTON et al., 1999). Estudos longitudinais, como o dos autores Andreasen et al. (1995) e Bona e Boscato (2000) revelaram que a longevidade clínica destas restaurações em 50% dos casos chegou a 30 meses e em 80% dos casos chegou a três anos, respectivamente. Garcia-Ballesta et al. (2001) encontraram média de duração de 19,5 meses. Relatos isolados, como o de Francischone et al. (1988) indicaram longevidade superior a sete anos de um dente colado. Se estes dados pudessem ser extrapolados a animais da espécie canina, seria plausível a colagem em cães, uma vez que a vida média de um cão é de 12 anos. Liew (1988) citou que a técnica de colagem era indicada como uma restauração temporária de curta a média duração, podendo ser definitiva. Em animais de exposição, uma restauração temporária estética, como a proposta por este último autor, traria benefícios durante um curto período em que o animal estivesse participando das exposições, uma vez que alguns juízes penalizam animais com dentes fraturados. Além do que, segundo van der Vyver e Marais (1996), por preservar as estruturas dentais, em caso de falha, haveria outras opções de restauração.

Na vivência da clínica odontológica com animais, confirmou-se que as fraturas dentais de dentes caninos de cães são freqüentes, no entanto, ainda não foi possível estabelecer um padrão de fratura e correlacioná-lo a determinado agente etiológico. Contudo, parece que o padrão observado por LeBrench et al. (1997), onde a maior parte das fraturas era do tipo oblíqua na direção disto-mesial com mais que 50% de perda em altura da coroa e exposição do tecido pulpar, tem sido freqüente, ainda que não predominante. Embora comuns, as fraturas, de um modo geral, não são classificadas em complicadas ou não complicadas, como sugeriu Clarke (2001) ou de acordo com o sistema de G.V. Black modificado citado por Wiggs e Lobprise (1997), mas sim, se houve ou não exposição pulpar (GIOSO, 2003). Acredita-se que o manejo freqüente de dentes fraturados pelos médicos veterinários venha criar a necessidade de seguir padronizações propostas de modo a facilitar o registro e a troca de informações.

Um desafio na condução do experimento passou a ser a obtenção de fraturas que pudessem mimetizar as observações clínicas de maneira padronizada. Modelos utilizados por Dean et al. (1986); Munksgaard et al. (1991) indicaram a utilização de fórceps para fraturar os dentes. Farik et al. (1998a); Farik et al. (1998b); Farik e Munsksgaard (1999); Farik et al. (1999); Farik et al. (2000a); Farik et al. (2000b) indicaram o uso de micrótomos. Dean et al. (1998) utilizaram martelo e cinzel. Badami et al. (1995) e Capp (2002) utilizaram disco diamantado e Reis et al. (2001) utilizaram uma máquina de ensaios universais com aplicação de carga num determinado ponto do dente, obtendo-se assim a fratura da coroa. Em projeto piloto, não foi possível padronizar um tipo de fratura com o uso de fórceps, cinzel e martelo ou máquina de ensaios universais como sugerido por alguns destes autores. Segundo Badami et al. (1995), embora a secção dos dentes não simulasse exatamente uma fratura, de certa forma ela podia ser reproduzida. Optou-se, então, por seguir o modelo utilizado por Capp (2002), que utilizou disco de diamante para seccionar os dentes. Dessa forma, propôs-se

padronizar a secção dos dentes de maneira a reproduzir uma fratura que se aproximasse das observações clínicas.

Em todas as fases do experimento, os dentes foram mantidos hidratados, evitando-se assim, prejuízo para o teste de resistência devido desidratação (CAPP, 2002; FARIK et al., 1998a).

Uma vez que não há relatos de colagem em dentes de cães, pareceu razoável optar pelo mesmo princípio do uso de adesivos, resinas compostas e cimentos resinosos, ou seja, condicionamento ácido por 15 segundos (GIOSO, 2003), tempo este já estabelecido em dentes caninos de cães por Gioso et al. (1995), lavagem da superfície condicionada por 20 segundos, secagem parcial deixando a superfície ligeiramente úmida para não provocar o colapso das fibras de colágeno e aplicação de adesivo do tipo hidrofílico em frasco único (quinta geração). Segundo Pagliarini et al. (2000), os adesivos de quarta geração (*primer* e *bond* em frascos separados) de um modo geral apresentaram melhores resultados que os de quinta geração (*primer* e *bond* em frasco único) na colagem de fragmentos dentários. No entanto, o fator tempo é fundamental em odontologia veterinária, uma vez que os pacientes sofrem anestesia geral e normalmente vários procedimentos devem ser feitos na mesma sessão. Os adesivos de quinta geração são mais práticos, sendo este fator importante do ponto de vista anestésico e econômico em odontologia veterinária. Não foi feita fotopolimerização do adesivo antes da aplicação do cimento resinoso ou resina composta, estando isto de acordo com os protocolos utilizados por; Andreasen et al. (1993), Capp (2002), Farik et al. (1998b), Farik e Munksgaard et al. (1991) e Munksgaard (1999). Segundo Reis et al. (2001) a não polimerização prévia do adesivo permite uma adaptação melhor do fragmento ao remanescente.

A cimentação passiva dos pinos foi escolhida por dois motivos. Em primeiro lugar devido à dificuldade de adaptação de pinos em canais curvos, tornando o preparo e moldagem

dos mesmos um desafio. Os pinos pré-fabricados são retilíneos e têm tamanho padronizado, padrão este estabelecido para dentes humanos. Segundo Harvey e Emily (1993), em dentes caninos de cães, o diâmetro da câmara pulpar varia grandemente de acordo com o tamanho do dente, bem como da idade. Desta maneira, o maior pino pré-fabricado humano poderia ficar "folgado" em um canal de um cão jovem com dentes caninos de grande extensão. De acordo com Rochette (1996), a câmara pulpar tende a ser mais circular na coroa e elíptica no canal radicular, desta forma o pino pode ajustar-se com maior facilidade à coroa, mas não ao conduto radicular. Em segundo lugar, Capp (1996) apresentou resultados de pesquisa onde não houve diferença na resistência à tração de núcleos fundidos cimentados de maneira passiva (com alívio) quando comparados aos cimentados de forma justa ao conduto. Embora os dentes extraídos fossem de animais adultos, para minimizar a "folga" entre o pino pré-fabricado e o conduto radicular, optou-se, na seleção dos dentes, por excluir os dentes com câmara pulpar ampla, o que contribuiu para a padronização dos dentes.

Não foram utilizados preparos adicionais no esmalte ou em dentina, como os descritos por Simonsen (1979) e Simonsen (1982), pois pesquisas como as de Dean et al. (1986); Worthington et al. (1999) demonstraram que a realização de preparos não confere maior resistência à fratura quando comparados a dentes onde não foi feito preparo. Trabalhos como os de Munksgaard et al. (1991) e Andreasen et al. (1993) demonstraram que a resistência de dentes colocados sem qualquer tipo de preparo adicional foi de 50 % da resistência à fratura de dentes intactos. No entanto, Reis et al. (2001) e Silva et al. (2000) em trabalho mais recente em dentes humanos mostraram o contrário, uma vez que dentes com sobre-contorno externo, preparo em bisel no esmalte ou preparo interno na dentina apresentaram resultados de resistência à fratura similares aos de dentes íntegros, enquanto os dentes colados somente com o sistema adesivo apresentaram os piores resultados, cerca de 37% da resistência necessária a fraturar um dente íntegro. Segundo Franco et al. (1985), um pequeno preparo do esmalte,

propiciando uma terminação em forma de chanfro na interface da fratura, pode ser feito para melhorar a integridade marginal e mascarar a transição de cor, sugestão esta que parece ser útil, uma vez que não existe no mercado uma escala de cor para dentes de cães. No entanto, como se tratava de experimento *in vitro*, tal prática não foi relevante, além do que seria mais uma variante.

Novas pesquisas devem ser feitas em dentes caninos, uma vez que a proporção esmalte/dentina é bem diferente nesta espécie quando comparada aos dentes humanos e de outras espécies. Munksgaard et al. (1991) encontraram uma área da fratura de aproximadamente 30 % correspondendo a esmalte em dentes de ovinos. O esmalte em dentes caninos limita-se a uma fina camada, não excedendo 0,6 mm de acordo com Crossley (1995). Diferenças como estas levam ao questionamento da eficiência de preparo no esmalte de dentes de cães, embora um preparo interno na dentina possa ajudar, pois segundo Reis et al. (2001) a resina funcionaria como uma barra interna, que agiria como oponente à carga aplicada, podendo conferir resistência extra ao dente colado.

Uma vez que não existia uma metodologia padronizada para estudar a resistência à fratura de dentes caninos submetidos ao processo de colagem, constituiu-se um desafio reproduzir as condições clínicas a que um dente canino estaria sujeito. Segundo Van Foreest e Roeters (1998), os dentes caninos estavam sujeitos a tensões de compressão, cisalhamento e tração. No entanto, uma força perpendicular ao longo eixo dos dentes podia ser suficiente para fraturá-los. Dessa forma, optou-se por aplicar uma carga a 4mm da linha de colagem perpendicularmente ao longo eixo dos dentes na sua face mais plana (lingual/palatina). Andreasen et al. (1993); Dean et al. (1998) aplicaram carga a cerca de 1 mm da linha de colagem. Outros autores preconizaram uma distância da borda incisal, como é o caso de Farik et al. (2000a) que utilizaram a distância de 2,5 mm, Badami et al. (1995); Pagliarini et al. (2000) que utilizaram 2 mm e Farik et al. (1998b) que utilizaram 1,5 mm. Reis et al. (2001)

dividiram os dentes em terços transversais e longitudinais de forma que a aplicação de carga fosse sempre no mesmo ponto para os diversos dentes. Já Capp (2002) aplicou carga exatamente na linha de colagem. Neste experimento, como os dentes não eram todos do mesmo tamanho, seria impossível seguir o modelo de padronizar a distância a partir da borda incisal, então, optou-se pela padronização a partir da linha de colagem.

Uma vez que havia variação de tamanho dos dentes utilizados e que as tensões geradas durante o experimento dependiam diretamente da área, mesmo tomando o cuidado de distribuir os dentes de maneira a ter representatividade dos diferentes tamanhos em todos os grupos, achou-se por bem submeter os valores de área da secção transversal dos dentes cortados (área aproximada de uma elipse) de cada um dos grupos, à análise estatística. Os resultados expressos na tabela 1, mostraram que não houve diferença estatística entre as áreas de secção transversal dos diferentes grupos, garantindo-se assim, distribuição uniforme. Optou-se por não expressar os resultados de resistência à tração atrelados à área, ou seja, em quilograma-força por milímetro quadrado (Kgf/mm^2) pelo motivo da área de colagem não ser exatamente a área de secção transversal do dente, mas sim a soma da área de secção mais a área ao redor dos pinos. Embora os pinos de fibra de vidro e fibra de carbono fossem padronizados, os pinos fundidos não eram do mesmo tamanho e comprimento. Já no grupo G5 (colagem simples) a área de colagem era igual à área de secção plana, pois não se utilizaram pinos. Logo, a área de colagem apresentou-se como uma variável neste experimento.

A velocidade de aplicação de carga foi de 0,5 mm/min. Segundo Andreasen et al. (1993), Farik et al. (1998b), Farik e Munksgaard (1999) e Murchison e Worthington (1998), quanto maior a velocidade de aplicação da carga maior era a tendência de diminuição da resistência à fratura. Isto pode estar relacionado com o fato da velocidade maior simular um traumatismo, uma vez que o dente está parado e o aplicador de carga acaba por “chocar-se” ao

dente a uma velocidade grande, ou seja, causando um impacto no elemento dental impedindo que este absorva e dissipe as tensões, fraturando-se. Isto parece estar de acordo com as observações de Andreasen et al. (1993), quando incisivos colados falhavam se a velocidade de aplicação de carga era alta, enquanto normalmente resistiam a cargas com pequena velocidade (força mastigatória). Para cães, este pode ser um problema, pois durante a ingestão de dieta caseira ou mesmo ração comercial, os dentes caninos são pouco solicitados, mas em situações de defesa, hábitos de roer e trabalho, a solicitação destes dentes é grande e muitas vezes com velocidades superiores às forças mastigatórias durante a alimentação, podendo resultar em falhas. Tal fato pode ser subentendido ao avaliar-se trabalhos sobre a força mastigatória em cães, cujos valores encontrados são bastante variados, dependendo de vários fatores (BRUNSKI; HIPP, 1984; HAMEL et al., 1997; LINDNER et al., 1995; STROM; HOLM, 1992).

De acordo com os resultados da tabela 1 os dentes íntegros (G1) apresentaram resistência à fratura superior a todos os demais grupos, sendo a diferença significativa estatisticamente. Tal achado era previsível, uma vez que nos dentes íntegros não havia uma linha de fragilidade representada pela linha de colagem nos demais grupos. Por sua vez, o grupo G2 (pino fundido) foi superior, estatisticamente, aos grupos G3 (fibra de vidro) e G4 (fibra de carbono). Embora a diferença das médias de resistência dos grupos G3 e G4 não fosse tão grande em relação ao grupo G5 (colagem simples) houve diferença significativa, ficando evidente que a utilização de pinos intra-radiculares conferiu melhor resistência à colagem, alcançando a média de 45,4 % da carga necessária para fraturar os dentes íntegros para o grupo G2, 14,2 % para o grupo G3 e 11,4 % para o grupo G4 contra apenas 7 % do grupo G5.

Os pinos fundidos foram mais fáceis de ser adaptados à anatomia curva do conduto radicular dos dentes caninos, no entanto em situação clínica, oferecem a desvantagem de ser

necessário um segundo procedimento, o que em medicina veterinária é desfavorável, uma vez que seria preciso um segundo procedimento anestésico, com elevação dos custos e também riscos. A utilização de pinos pré-fabricados parece ser uma solução para este problema, todavia, encontrou-se certa dificuldade em adaptá-los ao conduto radicular curvo, comprovando o que relatou Colmery III (1998). Além disso, os valores de resistência obtidos para os grupos onde foram utilizados os pinos pré-fabricados foram significantemente inferiores ao grupo com pino fundido (G2). Acredita-se que o melhor desempenho deste grupo foi influenciado por três fatores. O primeiro deles aponta para o aumento da rigidez dos materiais, da fibra de carbono em direção ao pino fundido. O segundo relaciona-se ao volume padrão de distribuição de tensões, ou seja, no caso do grupo de pino fundido (G2) a dissipação de tensões foi favorecida pela melhor adaptação ao conduto curvilíneo do sistema endodôntico do dente canino, conforme publicação de Visser (1998). Terceiro, os pinos fundidos, por vezes, podem ter sido mais grossos que o padrão dos pinos pré-fabricados (1,3 mm), uma vez que eles foram adaptados ao diâmetro do canal radicular que era variável.

Um detalhe notado durante o teste de resistência foi que, num primeiro momento, a linha de colagem fraturou, mas não os pinos. Posteriormente, com a continuação da aplicação da carga, estes vieram a se fraturar. Tais achados reforçam a idéia de que a linha de colagem é o ponto mais frágil da colagem e que a fina camada de adesivo e cimento na interface da fratura não são suficientes para suportar a carga durante o experimento, justificando a utilização de pinos intra-radiculares. Este achado parece contrariar os princípios da utilização de pinos radiculares na retenção de restaurações metálicas fundidas citados por Visser (1998), onde os pinos não eram necessários se houvesse pelo menos um terço do remanescente, uma vez que no experimento corrente, a secção dos dentes preservou mais que um terço de remanescente.

Os pinos de fibra de carbono e os fundidos apresentaram uma desvantagem em relação aos de fibra de vidro com relação à estética. Em alguns dentes, principalmente nos mais finos, pôde-se ver por translucidez, a cor escura do pino, o que não aconteceu com o pino de fibra de vidro.

A publicação de Ourique (1999), descrevendo a técnica do uso de fibras cerâmicas flexíveis que eram utilizadas juntamente com resina composta e faziam o papel de um pino intra-radicular, poderia ser uma opção nos dentes caninos de cães pela possibilidade de adaptação ao conduto curvo, como também de não necessitar de um segundo procedimento para sua aplicação. No entanto, esta técnica carece ainda de ser testada com esta finalidade, em cães.

Uma outra possibilidade seria a fundição prévia de pinos padrões obedecendo a anatomia curva dos dentes caninos. Esta opção associaria a resistência encontrada dos pinos fundidos à praticidade esperada dos pinos pré-fabricados. É de se esperar que os valores de resistência, em experimento similar, possam ser maiores devido ao volume de distribuição de forças ser favorecido com a utilização destes pinos.

Embora seja objetivo dessa pesquisa direcionar os resultados para aplicação clínica, os resultados obtidos não podem ainda ser integralmente extrapolados para tal situação, devido a variáveis desconhecidas. Apesar da maneira de aplicação da carga ter sido severa para a linha de colagem, parece plausível hipotetizar que os protocolos utilizados nesta pesquisa poderiam ser aplicados na prática restauradora em dentes de cães. Quer-se dizer com isto que os menores valores de resistência dos dentes colados encontrados neste experimento podem não ser tão baixos e até suficientes para suportar as cargas mastigatórias. O acompanhamento longitudinal de casos clínicos poderá confirmar a viabilidade desta técnica restauradora e estabelecer se os protocolos aplicados neste estudo são capazes de conferir resistência a uma nova fratura em situações clínicas, como também a existência de vantagens e desvantagens

entre eles. Pelo momento, seria razoável a indicação da técnica de colagem como opção restauradora para dentes de cães fraturados acidentalmente. Nos pacientes onde a fratura ocorreu por hábitos nocivos, situações de trabalho, bem como, distúrbios comportamentais, a colagem de dentes poderia ter uma aplicação limitada.

Em raríssimos casos da vivência clínica foram recuperados os fragmentos dentais após sua fratura, de modo que, para conduzir uma pesquisa clínica, far-se-á necessário o desenvolvimento de um banco de dentes, utilizando-se da técnica de colagem alógena (BUSATO, 1986; BUSATO; ANTUNES, 1984; BUSATO et al., 1998; GABRIELLI, 1981; SANTOS; BIANCHI, 1991).

Outros estudos do gênero teste de resistência à fratura de dentes colados em cães poderão contribuir para avaliação de outros protocolos, como os que utilizam preparos no esmalte ou dentina (BARATIERI et al., 1993; DIANGELIS; JUNGBLUTH, 1992), diferentes sistemas e técnicas adesivas (BARATIERI et al., 1991; SOARES; PEDROSA, 1998), uso de facetas (ANDREASEN et al., 1991; BUSATO et al., 1985; CHU et al., 2000; MUNKSGAARD; ANDREASEN, 1991), diferentes tipos e formas de pinos (TRUSHKOWSKY, 1998).

Acredita-se que este trabalho tenha sido ponto de partida para outras pesquisas e encoraje os médicos veterinários odontólogos a utilizar restaurações biológicas em dentes de cães.

7 CONCLUSÕES

a A técnica de colagem pode ser aplicada a dentes caninos de cães, podendo seguir protocolos similares aos realizados em dentes humanos.

b A resistência da colagem de dentes caninos pelos protocolos aplicados neste estudo oferecem no máximo a resistência de 45,4 % da resistência de um dente íntegro.

c A utilização de pinos intra-radiculares aumentou a resistência à fratura dos dentes colados quando comparados à colagem simples.

d O protocolo onde foram utilizados pinos fundidos parece ser, até o momento, o mais indicado em situações clínicas para colagem de fragmentos dentais a dentes caninos que apresentem fratura coronal.

REFERÊNCIAS

ANDREASEN, J. O.; ANDREASEN, F. M. **Traumatismo dentário:** soluções clínicas. São Paulo: Panamericana, 1991. 168 p.

ANDREASEN, F. M.; DAUGAARD-JENSEN, J.; MUNKSGAARD, E. C. Reinforcement of bonded crown fractured incisors with porcelain veneers. **Endodontics & Dental Traumatology,** Copenhagen, v. 7, n. 2, p. 78-83, Apr. 1991.

ANDREASEN, F. M.; NORÉN, G. J.; ANDREASEN, J. O.; ENGELHARDTSEN, S.; LINDH-STRÖMBERG, U. Long-term survival of fragment bonding in the treatment of fractured crowns: A multicenter clinical study. **Quintessence International,** Carol Stream, v. 26, n. 10, p. 669-681, Oct. 1995.

ANDREASEN, F. M.; STEINHARDT, U.; BILLE, M.; MUNKSGAARD, E. C. Bonding of enamel-dentin crown fragments after crown fracture: An experimental study using bonding agents. **Endodontics & Dental Traumatology,** Copenhagen, v. 9, n. 3, p. 111-114, June 1993.

BADAMI, A. A.; DUNNE, S. M.; SCHEER, B. An *in vitro* investigation into the shear bond strengths of two dentin-bonding agents used in the reattachment of incisal edge fragments. **Endodontics & Dental Traumatology,** Copenhagen, v. 11, p. 129-135, June 1995.

BARATIERI, L. N.; ANDRADA, M. A.; MONTEIRO JR., S.; CARDOSO, A. C.; POLIDORO, J. S.; ANDRADA, R. C.; SOUZA, C. N. **Dentística:** procedimentos preventivos e restauradores. 2. ed. Rio de Janeiro: Quintessence, 1993. 412 p.

BARATIERI, L. N.; MONTEIRO JR., S.; ANDRADA, M. A. C. The “sandwich” technique as a base for reattachment of dental fragments. **Quintessence International,** Carol Stream, v. 22, n. 2, p. 81-85, Feb. 1991.

BONA, A. D.; BOSCATO, N. Clinical evaluation of allografts and homografts for restoration of missing tooth structure. **The Journal of Prosthetic Dentistry,** v. 84, n. 2, p. 163-168, Aug. 2000.

BRUNSKI , J.B.; HIPP, A. *In vivo* forces on dental implants: hard wiring and telemetry methods. **Journal of Biomechanics,** v. 17, n. 11, p. 855-860, 1984.

BUSATO, A. L. S. Colagem autógena e heterógena de dentes anteriores fraturados. **Odontólogo Moderno,** Rio de Janeiro, v. 13, n. 10, p. 16-23, nov./dez. 1986.

BUSATO, A. L. S.; ANTUNES, M. Colagem heterógena em dentes anteriores fraturados. **Revista Gaúcha de Odontologia,** Porto Alegre, v. 32, n. 2, p. 137-140, abr./june 1984.

BUSATO, A. L. S.; BERTUOL, A.; OGRODOWSKI, R.; PEREIRA, D. Colagem de fragmentos dentários. **Revista Gaúcha de Odontologia,** Porto Alegre, v. 33, n. 4, p. 326-328, out./dez. 1985.

BUSATO, A. L. S.; LOGUERCIO, A. D.; BARBOSA, A. N.; SANSEVERINO, M. C. S.; MACEDO, R. P.; BALDISSERA, R. A. Biological restorations using tooth fragments. **American Journal of Dentistry,** San Antonio**,** v. 11, n. 1, p. 46-49, Feb. 1998.

CAPP, C. I. **Estudo *in vitro* da resistência à remoção por tração de núcleos de cobre-alumínio, justos e com alívio, cimentados em dentes naturais com agente cimentante adesivo e cimento de fosfato de zinco**. 1996. 84 f. Dissertação (Mestrado em Odontologia) - Faculdade de Odontologia, Universidade de São Paulo, São Paulo, 1996.

CAPP, C. I. **Estudo da resistência à compressão de fragmentos dentais hidratados e desidratados colados por duas técnicas.** 2002. 83 f. Tese (Doutorado em Odontologia) – Faculdade de Odontologia, Universidade de São Paulo, São Paulo, 2002.

CHOSACK, A.; EIDELMAN, E. Rehabilitation of a fractured incisor using the patient's natural crown – case report. **Journal of Dentistry for Children,** v. 31, n. 1, p. 19-21, 1964.

CHU, F. C. S.; YIM, T. M.; WEI, S. H. Y. Clinical considerations for reattachment of tooth fragments. **Quintessence International,** Carol Stream, v. 31, n. 6, p. 385-391, June 2000.

CLARKE, D. E. Vital pulp therapy for complicated crown fracture of permanent canine teeth in dogs: a three-year retrospective study. **Journal of Veterinary Dentistry,** v. 18, n. 3, p. 117-121, 2001.

COLMERY III, B. H. Composite Restorative Dentistry. **The Veterinary Clinics of North America. Small Animal Practice**, v. 28, n. 5, p. 1261-1271, Sept. 1998.

COLMERY III, B. H.; FROST, P. Periodontal Disease: etiology and pathogenesis. **The Veterinary Clinics of North America. Small Animal Practice,** v. 16, n. 5, p. 817-833, Sept. 1986.

CROSSLEY, D. A. Tooth enamel thickness in the mature dentition of domestic dogs and cats - preliminary study. **Journal of Veterinary Dentistry,** v. 12, n. 3, p. 111-113, 1995.

DEAN, J. A.; AVERY, D. R.; SWARTZ, M. Attachment of anterior tooth fragments. **Pediatric Dentistry**, Chicago, v. 8, n. 2, p. 139-143, June 1986.

DEAN, J. A.; MINUTILLO, A. L.; MOORE, B. K. A comparison of a hybrid light-cured glass-ionomer base and liner vs. a light-cured resin tooth fragment attachment. **Pediatric Dentistry,** Chicago, v. 20, n. 1, p. 49-52, Jan./Feb. 1998.

DEBOWES, L. The effects of dental disease on systemic disease. **The Veterinary Clinics of North America. Small Animal Practice**, v. 28, n. 5, p. 1057-1062, Sept. 1998.

DIANGELIS, A. J.; JUNGBLUTH, M. Reattaching fractured tooth segments: an esthetic alternative. **Journal of American Dental Association,** v. 123, n. 8, p. 58-63, Aug. 1992.

DIETSCHI, D.; JACOBY, T.; DIETSCHI, J. M.; SCHATZ, J. P. Treatment of traumatic injuries in the front teeth: restorative aspects in crown fractures. **Practical Periodontics Aesthetic Dentistry,** v. 12, n. 8, p. 751-758, Oct. 2000.

EISENMENGER, E.; ZETNER, K. **Veterinary dentistry**. Philadelphia: Lea & Febiger, 1985. 165 p.

FARIK, B.; MUNKSGAARD, E. C. Fracture strength of intact and fragment-bonded teeth at various velocities of the applied force. **European Journal of Oral Sciences**, Copenhagen, v. 107, n. 1, p. 70-73, Feb. 1999.

FARIK, B.; MUNKSGAARD, E. C.; ANDREASEN, J. O. Fracture strength of fragment-bonded teeth. Effect of calcium hydroxide lining before bonding. **American Journal of Dentistry**, San Antonio, v. 13, n. 2, p. 98-100, Apr. 2000a.

FARIK, B.; MUNKSGAARD, E. C.; ANDREASEN, J. O. Impact strength of teeth restored by fragment-bonding. **Endodontics & Dental Traumatology**, Copenhagen, v. 16, n. 4, p. 151-153, Aug. 2000b.

FARIK, B.; MUNKSGAARD, E. C.; ANDREASEN, J. O.; KREIBORG, S. Drying and rewetting anterior crown fragments prior to bonding. **Endodontics & Dental Traumatology,** Copenhagen, v. 15, n. 3, p. 113-116, June 1999.

FARIK, B.; MUNKSGAARD, E. C.; BYOUNG, I. S.; ANDREASEN, J. O.; KREIBORG, S. Adhesive bonding of fractured anterior teeth. Effect of wet technique and rewetting agent. **American Journal of Dentistry,** San Antonio, v. 11, n. 6, p. 201-203, Dec. 1998a.

FARIK, B.; MUNKSGAARD, E. C.; KREIBORG, S.; ANDREASEN, J. O. Adhesive bonding of fragmented anterior teeth. **Endodontics & Dental Traumatology**, Copenhagen, v. 14, n. 3, p. 119-123, June 1998b.

FRANCISCHONE, C. E.; BASTOS, M. T. A. A.; CORADAZZI, J. L.; NAVARRO, M. F. L.; MONDELLI, J. Clareamento de dente que recebeu pulpotomia e colagem de fragmento. **Revista de Odontologia da Universidade de São Paulo,** v. 2, n. 3, p. 182-185, jul./set. 1988.

FRANCO, E. B.; CORADAZZI, J. L.; ISHIKIRIAMA, A.; JUNIOR, M. H. S. S.; NAVARRO, M. F. L. Restauração de dentes anteriores fraturados com aproveitamento do fragmento. Caso clínico. **Estomatologia e Cultura**, Bauru, v. 15, n. 4, p. 47-50, out./dez. 1985.

GABRIELLI, F.; DINELLI, W.; FONTANA, U. F.; PORTO, C. L. A. Apresentação e avaliação clínica de restauração de dentes anteriores, com fragmentos adaptados de dentes extraídos. **Revista Gaúcha de Odontologia,** v. 2, n. 2, p. 83-87, 1981.

GARCIA-BALLESTA, C.; PEREZ-LAJARIN, L.; CORTES-LILLO, O.; CHIVA-GARCIA, F. Clinical evaluation of bonding techniques in crown fractures. **The Journal of Clinical Pediatric Dentistry,** v. 25, n. 3, p. 195-198, 2001.

GIOSO, M. A.; VENTURINI, M. A. F. A.; CORREA, H. L. RODRIGUES FILHO, L. E. Study of enamel micromorphology and resistance to separation of composite restoration from teeth of dogs. In: WORLD VETERINARY DENTAL CONGRESS AND VETERINARY DENTISTRY, 4., 1995, Vancouver. **Proceedings...** [S.l.: s.n.], 1995. p. 94.

GIOSO, M. A. **Odontologia para o clínico de pequenos animais.** 5. ed. São Paulo: iEditora, 2003. 202 p.

GLICK, D. H. Interrelationship of systemic and endodontic clinical problems. **Dental Clinics of North America,** Philadelphia, v. 18, n. 2, p. 233-241, 1974.

GRACIS, M.; ORSINI, P. Treatment of traumatic dental displacement in dogs: six cases of lateral luxation. **Journal of Veterinary Dentistry,** v. 15, n. 2, p. 65-72, Jun. 1998.

HAMEL, L.; LEBRENCH, M.C.; BESNIER, N. J.; DACULSI, L. G. Measurements of biting-pulling strength developed on canine teeth of military dogs. **Journal of Veterinary Dentistry,** v. 14, n. 2, p. 57-60, 1997.

HARVEY, C. E. **Veterinary dentistry.** Philadelphia: W. B. Saunders, 1985. 322 p.

HARVEY, C. E.; EMILY, P. P. **Small animal dentistry.** St. Louis: Mosby, 1993. 413 p.

LEBRENCH, M. C.; HAMEL, L.; LENIHOUANNEN, J. C.; DACULSI, L. G. Epidemiological study of canine teeth fractures in military dogs. **Journal of Veterinary Dentistry,** v. 14, n. 2, p. 51-55, 1997.

LEGENDRE, L. Management of fractured teeth. In: WORLD VETERINARY DENTAL CONGRESS AND VETERINARY DENTISTRY, 1994, Philadelphia. **Proceedings…**[S.l.: s.n.], 1994. p. 28-30.

LEÓN ROMÁN, M. A.; GIOSO, M. A. Tratamento de canal convencional: opção à extração de dentes afetados endodonticamente – revisão. **Clínica Veterinária**, São Paulo, v. 7, n. 40, p. 32-44, set./out. 2002.

LIEBENBERG, W. H. Reattachment of coronal fragments: operative considerations for the repair of anterior teeth. **Practical Periodontics and Aesthetic Dentistry**, Ramsey, v. 9, n. 7, p. 761-774, Sept. 1997.

LIEW, V. P. Re-attachment of original tooth fragment to a fractured crown. Case report. **Australian Dental Journal**, Sydney, v. 33, n. 1, p. 47-50, Feb. 1988.

LINDNER, D. L.; MARRETTA, S. M.; PIJANOWSKI, G. J.; JOHNSON, A. L.; SMITH, C. W. Measurement of bite force in dogs: a pilot study. **Journal of Veterinary Dentistry,** v. 12, n. 2, p.49-52, June 1995.

LUDLOW, J. B.; LATURNO, S. A. L. Traumatic fracture – one –visit endodontic treatment and dentinal bonding reattachment of coronal fragment: report of case. **The Journal of the American Dental Association,** Chicago, v. 110, n. 3, p. 341-343, Mar. 1985.

MADER, C. Restoration of a fractured anterior tooth. **Journal of the American Dental Association,** Chicago, v. 96, n. 1, p. 113-115, Jan. 1978.

MUNKSGAARD, E. C.; ANDREASEN, F. M. Bonding of crown fractures with dentin bonding agents and porcelain veneers. **Tandlaegebladet,** Kobenhavn, v. 95, n. 1, p. 1-5, Jan. 1991.

MUNKSGAARD, E. C.; HOJTVED, L.; JERGENSEN, E. H. W.; ANDREASEN, J. O.; ANDREASEN, F. M. Enamel-dentin crown fractures bonded with various bonding agents. **Endodontics & Dental Traumatology**, Copenhagen, v. 7, n. 2, p. 73-77, Apr. 1991.

MURCHISON, D. F.; WORTHINGTON, R. B. Incisal edge reattachment: literature review and treatment perspectives. **The Compendium of Continuing Education in Dentistry,** Lawrenceville, v. 19, n. 7, p. 731-743, July 1998.

OURIQUE, S. A. M. Colagem de fragmento dentário utilizando reforço intra-canal de fibras cerâmicas flexíveis (Glasspan). **Revista Paulista de Odontologia,** v. 21, n. 2, p. 28-32, mar. /abr. 1999.

PAGLIARINI, A.; RUBINI, R.; REA, M.; CAMPESE, M. Crown fractures: effectiveness of current enamel-dentin adhesives in reattachment of fractured fragments. **Quintessence International,** Carol Stream, v. 31, n. 2, p. 133-136, Feb. 2000.

REIS, A.; FRANCCI, C.; LOGUERCIO, A. D.; CARRILHO, M. R. O.; RODRIGUES FILHO, L. E. Re-attachment of anterior fractured teeth: fracture strength using different techniques. **Operative Dentistry**, Washington, v. 26, p. 287-294, May/June 2001.

ROCHETTE, J. Identification of the endodontic system in carnassial and canine teeth in the dog. **Journal of Veterinary Dentistry,** v.13, n. 1, p. 35-37, 1996.

SANTOS, J. F. F.; BIANCHI, J. Restoration of severely damaged teeth with resin bonding system: case reports. **Quintessence International**, Carol Stream, v. 22, n. 8, p. 611-615, Aug. 1991.

SILVA, A. R.; FRANCCI, C.; RODRIGUES FILHO, L. E.; EXPÓSITO, C. L.; PRADO, J. H. Restoration of anterior teeth fractures: bonding tooth fragments vs. composite restorations. **Journal of Dental Research,** Chicago, v. 79, n. 1, p. 537, Jan. 2000. Resumo n. 3145.

SIMONSEN, R. J. Restoration of a fractured central incisor using original tooth fragment. **The Journal of American Dental Association,** Chicago, v. 105, n. 4, p. 646-648, Oct. 1982.

SIMONSEN, R. J. Traumatic Fracture Restoration: an alternative use of the acid etch technique. **Quitessence International,** Chicago, v. 2, p. 15-22, Feb. 1979.

SOARES, C. J.; PEDROSA, S. F. Colagem transcirúrgica associando cimento de ionômero de vidro e resina composta. **Revista Odontológica do Brasil Central,** v. 7, n. 24, p. 23-25, dez. 1998.

SPASSER, H. F. Repair and restoration of a fractured, pulpally involved anterior tooth: report of case. **The Journal of American Dental Association**, Chicago, v. 94, n. 3, p. 519-520, Mar. 1977.

STROM, D.; HOLM, S. Bite force development, metabolic and circulatory response to electrical stimulation in the canine and porcine masseter muscles. **Archives of Oral Biology,** v. 37, n. 12, p. 997-1006, 1992.

TENNERY, T. N. The fractured tooth reunited using the acid-etch bonding technique. **Texas Dental Journal,** Dallas, v. 96, n. 8, p. 16-17, Aug. 1978.

TRUSHKOWSKY, R. D. Esthetic, biologic and restorative considerations in coronal segment reattachment for a fractured tooth : a clinical report. **Clinical Sciences**, State Island, v. 79, n. 2, p. 115-119, Feb. 1998.

VAN DER VYVER, P.; MARAIS, J. T. Reattachment of a fractured tooth fragment: a case report. **Journal of the Dental Association of South Africa**, v. 51, n. 10, p. 623-624, Oct. 1996.

VAN FOREEST, A.; ROETERS, J. Evaluation of the clinical performance and effectiveness of adhesively-bonded metal crowns on damaged canine teeth of working dogs over a two- to 52- month period. **Journal of Veterinary Dentistry,** v. 15, n. 1, p. 13-20, Mar. 1998.

VENCESLAU, A.; GIOSO, M. A**. Prevalência de fraturas dentárias e exposição pulpar associada ao tipo de dieta em cães e gatos**. [s.l.]: Waltham, 2000. 10 p.Vencedores do Prêmio de Pesquisa Waltham 2000.

VISSER, C. J. Restorative dentistry: crown therapy. **The Veterinary Clinics of North America. Small Animal Practice**, Philadelphia, v. 28, n. 5, p. 1273-1284, Sept. 1998.

WALKER, M. Fractured-tooth fragment reattachment. **General Dentistry**, Chicago, v. 44, n. 5, p. 434-436, Sept./Oct. 1996.

WIGGS, R. B.; LOBPRISE, H. B. **Veterinary dentistry**: principles & practice. Philadelphia: Lippincott-Raven, 1997. 748 p.

WORTHINGTON, R. B.; MURCHISON, D. F.; VANDEWALLE, K. S. Incisal edge reattachment: the effect of preparation utilization and design. **Quintessence International,** Carol Stream, v. 30, n. 9, p. 637-643, Sept. 1999.