ANA CAROLINA RODRIGUES BENVENHO

Correlação de achados microbiológicos e citológicos coletados por broncoscopia de cães com colapso traqueal

São Paulo

2012

Ana Carolina Rodrigues Benvenho

Correlação de achados microbiológicos e citológicos coletados por broncoscopia de cães com colapso traqueal

Dissertação apresentada ao Programa de Pós-Graduação em Clínica Cirúrgica Veterinária da Faculdade de Medicina Veterinária e Zootecnia da Universidade de São Paulo para a obtenção do título de Mestre em Ciências

Departamento:

Cirurgia

Área de concentração:

Clínica Cirúrgica Veterinária

Orientador:

Prof. Dr. Angelo João Stopiglia

São Paulo

2012

Autorizo a reprodução parcial ou total desta obra, para fins acadêmicos, desde que citada a fonte.

DADOS INTERNACIONAIS DE CATALOGAÇÃO-NA-PUBLICAÇÃO

(Biblioteca Virginie Buff D'Ápice da Faculdade de Medicina Veterinária e Zootecnia da Universidade de São Paulo)

T.2658 Benvenho, Ana Carolina Rodrigues
FMVZ Correlação de achados microbiológicos e citológicos coletados por broncoscopia de cães com colapso traqueal / Ana Carolina Rodrigues Benvenho. -- 2012.
83 f., il.

Dissertação (Mestrado) - Universidade de São Paulo. Faculdade de Medicina Veterinária e Zootecnia. Departamento de Cirurgia, São Paulo, 2012.

Programa de Pós-Graduação: Clínica Cirúrgica Veterinária.

Área de concentração: Clínica Cirúrgica Veterinária.

Orientador: Prof. Dr. Angelo João Stopiglia.

1. Cão. 2. Colapso traqueal. 3. Broncoscopia. 4. Inflamação. 5. Infecção bacteriana. I. Título.

UNIVERSIDADE DE SÃO PAULO

FACULDADE DE MEDICINA VETERINÁRIA E ZOOTECNIA

Comissão de Ética no uso de animais

CERTIFICADO

Certificamos que o Projeto intitulado "Correlação de achados microbiológicos e citológicos coletados por broncoscopia de cães com colapso traqueal", protocolado sob o nº 2061/2010, utilizando 40 (quarenta) cães, sob a responsabilidade do Prof. Dr. Angelo João Stopiglia, está de acordo com os princípios éticos de experimentação animal da "Comissão de Ética no uso de animais" da Faculdade de Medicina Veterinária e Zootecnia da Universidade de São Paulo e foi aprovado em reunião de 08/12/2010.

We certify that the Research "Correlation of microbiological and cytological findings collected by bronchoscopy in dogs affected with tracheal collapse", protocol number 2061/2010, utilizing 40 (forty) dogs, under the responsibility Prof. Dr. Angelo João Stopiglia, agree with Ethical Principles in Animal Research adopted by "Ethic Committee in the use of animals" of the School of Veterinary Medicine and Animal Science of University of São Paulo and was approved in the meeting of day 12/08/2010.

São Paulo, 09 de dezembro de 2010

Profa. Dra. Denise Tabacchi Fantoni
Presidente

Av. Prof. Dr. Orlando Marques de Paiva, nº87
Cidade Universitária "Armando de Salles Oliveira"
São Paulo/SP – Brasil
05508-270

Fax: +55 11 3032-2224 / 3091-7757
Fone: + 55 11 3091-7671/7676
E-mail: fmvz@usp.br
http://www.fmvz.usp.br

FOLHA DE AVALIAÇÃO

Nome: BENVENHO, Ana Carolina Rodrigues

Título: Correlação de achados microbiológicos e citológicos coletados por broncoscopia de cães com colapso traqueal

Dissertação apresentada ao programa de Pós-Graduação em Clínica Cirúrgica Veterinária da Faculdade de Medicina Veterinária e Zootecnia da Universidade de São Paulo para obtenção do título de Mestre em Ciências.

Data:__/__/__

BANCA EXAMINADORA

Prof. Dr. _____

Instituição: _____ Julgamento: _____

Prof. Dr. _____

Instituição: _____ Julgamento: _____

Prof. Dr. _____

Instituição: _____ Julgamento: _____

E assim aconteceu.

Deus fez os animais, cada um de acordo com sua espécie:

Os **animais domésticos**, os selvagens e os que se arrastam pelo chão.

E Deus viu que o que havia feito era bom.

(Gn 1, 25)

À Deus

"Deus é puríssima essência.

Para os que têm fé Nele,

Deus simplesmente é."

(Mahatma Gandhi)

Aos anjos

Aos anjos que intercedem por mim,

em minhas idas e vindas

a caminho da construção do saber.

Á memória de minha avó Piedade

Pelo seu afeto, trabalho e

exemplo constante de fé

em Deus e no ser humano.

DEDICATÓRIA

Aos meus pais **Onildo Benvenho e Regina Fátima Rodrigues Benvenho e** irmãos **Fernando Benvenho e Luiz Guilherme R. Benvenho** que por seu convívio fraterno motivam-me a ter uma postura profissional baseada na honestidade e na busca da justiça.

A minha tia **Ana Irma** que mesmo em momentos difíceis, supera suas dores e tristezas colocando sua sabedoria e conhecimento a serviço do crescimento pessoal e profissional do seu semelhante. Que a graça de Deus a recompense...

A minha cachorrinha **Maria do Socorro** que faz a minha vida muito mais alegre e divertida, por sua fidelidade e amor que tento retribuir com muito carinho, proteção e passeios ao Museu Oscar Niemayer (Parcão), onde ela encontra e se diverte com seus amigos.

MEUS SINCEROS AGRADECIMENTOS

Ao **Professor Dr. Ângelo João Stopiglia** que com competência e profissionalismo orientou-me no desenvolvimento e na construção deste trabalho.

Ao meu irmão **Luiz Guilherme** pela ajuda preciosa na organização estatística dos dados.

Ao meu pai **Onildo** pela orientação constante as minhas atividades profissionais.

A minha mãe **Fátima** por me escutar e emprestar seu ombro nos momentos em que precisei chorar.

Ao professor **Oswaldo Yokota** pela amizade, apoio, colaboração espontânea e valiosa sugestões na fase final deste trabalho.

A **Priscilla Anne Melville e ao Prof. Nilson Roberti Benites** do Laboratório de Bacteriologia e Micologia do VPS pela ajuda durante todo o projeto na confecção das culturas bacterianas.

A **Samantha** do Laboratório de Patologia Clinica por dividir seu curto e precioso tempo comigo para me auxiliar com seus valiosos conhecimentos na leitura das laminas de citologia.

A minha amiga **Carla Holms**, pelo tempo de convivência, pelos momentos de luta, descontração, risadas e conversas que tivemos juntas e para mim foi muito importante. Quero poder contar sempre com sua amizade, pois ela é única.

Ao meu namorado **Carlos** que me conheceu num período estressante da minha vida e mesmo assim teve paciência, dedicação e me proporcionou muito amor, carinho e incentivo.

Aos meus amigos de Curitiba **Juliano, Melody, José, Denise, Aleteia, Dani** pela paciência e apoio durante este período.

Ao **IGAP**, especialmente ao **Dr. Julio Cesár Pisani**, pela oportunidade, paciência e ensinamentos sobre endoscopia, essenciais na minha formação como endoscopista.

A minha amiga **Thais** que me deu um grande conselho num momento muito delicado durante meu mestrado: “Carol reza!!!” e seguindo seu conselho as coisas se acertaram do jeito que deveria acontecer.

Aos funcionários do Serviço de Cirurgia de Pequenos Animais do HOVET-FMVZ USP **Clédison Lelis dos Santos, Jesus dos Anjos Vieira, Otavio Rodrigues dos Santos** por estarem sempre dispostos a ajudar.

Aos amigos da pós-graduação **Claudia, Bruno, Samantha, Tatão, Roberta, Larissa, Marga, Jaqueline, Fernanda, Lu** pela ajuda e apoio durante o mestrado e espero encontrá-los mesmo depois do término da pós-graduação.

Aos secretários **Belarmino Ney Pereira e Lívia** pela atenção, paciência e ajuda em todas as horas.

As Médicas Veterinárias contratadas do Serviço de Cirurgia de Hovet-FMVZ/USP **Viviane Sanchez Galeazzi, Patrícia Ferreira de Castro, Andressa Gianotti Campos, Sandra Aparecida Rosner** pelos ensinamentos e encaminhamento dos casos.

Pelas Médicas Veterinárias **Geni Patrício e Patrícia Flor** pelas anestesias e paciência durante os procedimentos.

Ao Hospital Veterinário **Clinivet** por sempre me acolher e me proporcionar vários animais que fizeram parte do meu projeto.

Ao **Cesar** e aos anestesistas da Clinivet **Paulo, Julio e Heliton** pelas anestesias sempre bem humoradas durante a coleta de dados dos pacientes deste estudo.

A **Faculdade de Medicina Veterinária e Zootecnia da Universidade de São Paulo**, por proporcionar meu desenvolvimento científico, profissional e pessoal.

A **CAPES - Coordenação de Aperfeiçoamento de Pessoal de Nível Superior** e a **FAPESP – Fundação de Amparo a Pesquisa do Estado de São Paulo** pelo apoio financeiro para a realização deste trabalho.

A todos os **animais**, muito obrigada, e aos proprietários, pela confiança e respeito.

A todas as **pessoas** que de alguma forma contribuíram para a realização deste trabalho.

RESUMO

BENVENHO, A. C. R. **Correlação de achados microbiológicos e citológicos coletados por broncoscopia de cães com colapso traqueal.** [Correlation between microbiologic and cytological findings collected by bronchoscopy in dogs with tracheal collapse]. 2012. 83 f. Dissertação. (Mestrado em ciências) – Faculdade de Medicina Veterinária e Zootecnia da Universidade de São Paulo, São Paulo, 2012.

O colapso traqueal é uma obstrução parcial ou total da traqueia caracterizado pelo achatamento dorsoventral dos anéis cartilaginosos e pela frouxidão da membrana traqueal dorsal. Acomete principalmente cães de raças pequenas, de meia idade a idosos, embora também possa ocorrer em cães jovens. O diagnóstico é feito com base nos sinais clínicos e exames complementares. A traqueobroncoscopia permite avaliar o diâmetro da traqueia e dos segmentos brônquicos, principalmente quando as radiografias e fluoroscopia não forem conclusivas e ainda permite a coleta de amostras para citologia, histopatologia e culturas. O objetivo deste estudo foi correlacionar a infecção traqueal com a inflamação da traqueia em cães com colapso de traqueia. A pesquisa foi realizada no HOVET da FMVZ-USP e no Hospital Veterinário Clinivet em Curitiba. A amostra foi constituída por 28 cães, sendo 12 com colapso de traqueia e 16 hígidos para o grupo controle, que propiciou parâmetros de normalidade em relação ao grupo colapso traqueal. Para a coleta de dados utilizou-se a traqueobroncoscopia, com a qual visualizamos a traqueia e graduamos o colapso, colhemos material para cultura bacteriana e citologia. Após a análise dos resultados foi observado diferença estatística significativa nos cães com inflamação e colapso de traqueia. Não foi observado correlação entre a infecção bacteriana e a inflamação na traqueia. Com um teste de dissimilaridade verificou-se que a população bacteriana da orofaringe foi semelhante a da traqueia nos cães do mesmo grupo. Portanto, concluímos que cães com colapso de traqueia tendem a ter a traqueia inflamada, porém não apresentam infecção bacteriana. A composição das bactérias na traqueia pode ser devido à aspiração do conteúdo da orofaringe.

Palavras-chave: Cão. Colapso traqueal. Broncoscopia. Inflamação. Infecção bacteriana.

ABSTRACT

BENVENHO, A. C. R. **Correlation between microbiologic and cytological findings collected by bronchoscopy in dogs with tracheal collapse. [**Correlação de achados microbiológicos e citológicos coletados por broncoscopia de cães com colapso traqueal**]**. 2012. 83 f. Dissertação. (Mestrado em ciências) – Faculdade de Medicina Veterinária e Zootecnia da Universidade de São Paulo, São Paulo, 2012.

The Tracheal collapse is a partial or total obstruction of the trachea, featured by dorsoventral flattening of the cartilaginous rings and by the laxity of the dorsal tracheal membrane. It mainly affects small breeds, middle-aged and older dogs, although it can also occur in young dogs. The diagnosis is made based on clinical signs and additional exams. The trachealbronchoscopy allows evaluating the trachea diameter and bronchial segments, especially when radiographic and fluoroscopy is not conclusive and still allows the collection of samples for cytology, histopathology and cultures. The objective of this study was correlating the tracheal infection with the tracheal inflammation in dogs with tracheal collapse. The research was conducted in the HOVET FMVZ-USP and Clinivet Veterinary Hospital in Curitiba. The sample consisted of 28 dogs, including 12 with collapsing trachea and 16 healthy subjects in the control group, which allowed normal parameters in relation to the group tracheal collapse. For data collection was used the trachealbronchoscopy, in which was visualized the trachea and the grade of the tracheal collapse was recorded. We also collected samples for cytology and bacterial culture. After analyzing the results we found statistically significant difference in dogs with tracheal collapse and inflammation of the trachea. There was no correlation between bacterial infection and inflammation in the trachea. With dissimilarity test was observed that the bacterial population of the pharynx was similar to the trachea in dogs of the same group. n this study, therefore, concluded that dogs with collapsing trachea tend to have the inflamed trachea, but it does not have bacterial infection. The composition of the bacteria in the trachea may be due to aspiration of pharynx's contents.

Keywords: Dog. Tracheal collapse. Bronchoscopy. Inflammation. Bacterial infection.

LISTA DE FIGURAS

Figura 1 - Escova de citologia para broncoscopia utilizada neste estudo para a coleta das amostras de cultura bacteriana e citologia da traqueia..... 53

Figura 2 - RapID® Staph Plus System utilizado para identificação das bactérias..... 55

Figura 3 - Imagens da traqueobroncoscopia do cão 215420 do grupo colapso de traqueia..... 68

Figura 4 - Imagens da traqueobroncoscopia do cão 217065 mostrando colapso grau III na região cervical (A, C e D) e grau II na região torácica (B). Hiperemia moderada da traquéia..... 69

Figura 5 - Imagens da traqueobroncoscopia do cão 218567 mostrando colapso grau III na região cervical (C e D), hiperemia moderada e presença de secreção mucoide. A – traqueia torácica. B – Brônquio principal esquerdo..... 69

Figura 6 - Imagens da traqueobroncoscopia do cão 221219 mostrando colapso grau I na região cervical e hiperemia normal (A, B, C e D)..... 70

Figura 7 - Imagens da traqueabroncoscopia do cão 221921..... 70

Figura 8 - Imagem da traqueobroncoscopia do cão 224695 do grupo controle mostrando diâmetro traqueal normal e hiperemia normal..... 71

Figura 9 - Lâminas de citologia demonstrando os resultados dos diferentes achados citológicos..... 74

LISTA DE QUADROS

Quadro 1 - Sistema de classificação em quatro Graus do Colapso de traqueia baseado na traqueobroncoscopia. São Paulo – 2012..... 35

Quadro 2 - Relação do grupo colapso de acordo com a celularidade, presença de muco, displasia, células caliciformes, células inflamatórias, predominância e presença de hemácias. São Paulo – 2012..... 59

Quadro 3 - Relação do grupo controle de acordo com a celularidade, presença de muco, displasia, células caliciformes, células inflamatórias, predominância e presença de hemácias. São Paulo – 2012..... 60

Quadro 4 - Distribuição do grupo controle e grupo colapso de acordo com o resultado da cultura bacteriana realizadas nas regiões orofaringe e traqueia. São Paulo – 2012..... 63

LISTA DE TABELAS

Tabela 1 - Distribuição do grupo colapso segundo raça e idade. São Paulo – 2012..... 56

Tabela 2 - Distribuição do grupo colapso segundo sinais clínicos, duração dos sinais e fator concomitante. São Paulo – 2012..... 56

Tabela 3 - Distribuição do grupo controle segundo raça e idade. São Paulo – 2012..... 57

Tabela 4 - Distribuição do grupo colapso segundo grau de colapso apresentado detectado através da broncoscopia. São Paulo – 2012..... 58

Tabela 5 - Distribuição do grupo colapso segundo região (local) da traqueia, grau de hiperemia e presença de secreção, detectados através da Broncoscopia. São Paulo – 2012..... 58

Tabela 6 - Valores observados de animais com inflamação e não inflamação entre o grupo controle e o grupo colapso. São Paulo – 2012..... 61

Tabela 7 - Valores observados em animais que apresentaram infecção e não infecção na região da orofaringe e da traqueia entre os grupos colapso e controle. São Paulo – 2012..... 61

Tabela 8 - Valores observados em animais que apresentaram infecção e não infecção na região da orofaringe entre os grupos colapso e controle. São Paulo – 2012..... 61

Tabela 9 - Valores observados em animais que apresentaram infecção e não infecção na região da traqueia entre os grupos colapso e controle. São Paulo – 2012..... 61

Tabela 10 - Valores observados de animais que apresentaram infecção e não infecção da traqueia em relação aos animais inflamados e não inflamados. São Paulo – 2012..... 62

Tabela 11 - Distribuição de bactérias isoladas nas culturas dos grupos Colapso e Controle conforme a região. São Paulo – 2012..... 64

Tabela 12 - Dissimilaridade entre as regiões e populações bacterianas. São Paulo – 2012..... 64

LISTA DE ABREVIATURAS E SIGLAS

LBA	Lavado broncoalveolar
BID	Abreviação de “bis in die”, termo latino para “duas vezes ao dia”
BHI	Meio de cultura de infusão de cérebro e coração - Oxoid.
FMVZ	Faculdade de Medicina Veterinária e Zootecnia
HOVET	Hospital Veterinário
IM	Intra muscular
IV	Endovenosa
Kg	Quilograma
mg/ml	Miligrama por mililitros
n	Número
SRD	Sem Raça Definida
USP	Universidade de São Paulo
UFMG	Universidade Federal de Minas Gerais
VO	Via Oral

LISTA DE SÍMBOLOS

%	percentualidade

SUMÁRIO

1 INTRODUÇÃO..... 22

2 REVISÃO DE LITERATURA..... 24

2.1 ANATOMIA TRAQUEAL..... 24

2.2 HISTOLOGIA TRAQUEAL..... 24

2.3 FISIOLOGIA TRAQUEAL..... 27

2.4 ETIOPATOGENIA..... 28

2.5 HISTÓRICO E SINAIS CLÍNICOS.....30

2.6 DIAGNÓSTICO..... 32

2.7 TRATAMENTO..... 40

2.7.1 Tratamento Clínico..... 40

2.7.1.1 Antitussígenos..... 41

2.7.1.2 Broncodilatadores..... 42

2.7.1.3 Corticosteróides.....43

2.7.1.4 Outras Medicações..... 43

2.7.2 Tratamento Cirúrgico..... 44

2.7.3 *Stents* Traqueais..... 46

3 OBJETIVO..... 49

4 MATERIAL E MÉTODO..... 50

4.1 MATERIAL..... 50

4.1.1 **Grupo Controle..... 50**

4.1.2 **Grupo Colapso de Traqueia..... 51**

4.2 MÉTODO..... 51

4.2.1 **Broncoscopia..... 52**

4.2.2 **Citologia..... 54**

4.2.3 **Cultura Bacteriana..... 54**

4.3 ANÁLISE ESTATÍSTICA..... 55

5 RESULTADOS..... 56

6 DISCUSSÃO..... 66

7 CONCLUSÕES..... 78

REFERÊNCIAS..... 79

1 INTRODUÇÃO

Na medicina veterinária, inicialmente, os eqüinos foram os pacientes mais explorados pela endoscopia (ALES, 1998), mas atualmente os animais de companhia também se beneficiam desta técnica. A endoscopia do trato respiratório nos animais é um dos métodos diagnósticos mais utilizados na prática clínica internacional. Contudo no Brasil vem se tornando um procedimento efetivo no diagnóstico das doenças respiratórias, com destaque para o colapso de traqueia.

O colapso traqueal é uma obstrução parcial ou total da traqueia caracterizado pelo achatamento dorsoventral dos anéis cartilaginosos e pela frouxidão da membrana traqueal dorsal (YEON et al., 2005). O primeiro caso foi relatado em 1941 e até 1970 poucas informações foram adicionadas para o adequado entendimento desta afecção (JERRAM; FOSSUM, 1997).

A causa do colapso traqueal é complexa, e o mais aceito é que seja uma síndrome com causas multifatoriais, sendo muitas delas ainda incompreendidas (JOHNSON, 2000). O desenvolvimento da condição clínica, aparentemente necessita da presença de anormalidade primaria na cartilagem resultando em fraqueza do anel traqueal, bem como fatores secundários capazes de iniciar a progressão. Uma redução de glicoproteínas e glicosaminoglicanos presentes nos anéis traqueais é considerada como um defeito primário responsável pela fraqueza destes anéis (BONAGURA; TWEDT, 2009). Considera-se também que há uma relação entre colapso de traqueia e diversas condições como tosse crônica, infecção bacteriana, doença cardíaca com compressão de traqueia e brônquios e traumatismo traqueal.

Esta enfermidade acomete principalmente cães de raças pequenas, de meia idade a idosos, embora também possa ocorrer em cães jovens e de grande porte (WHITE; WILLIANS, 1994). Com freqüência, os cães com colapso traqueal apresentam sinais clínicos de tosse seca paroxística conhecida como “tosse de ganso” principalmente em momentos de excitação. (WHITE; WILLIANS, 1994).

Esta afecção é frequentemente diagnosticada com base nos sinais clínicos. Exames complementares como radiografias torácicas e cervicais realizadas com projeções durante a inspiração e a expiração são fundamentais para o diagnóstico do colapso traqueal. A

fluoroscopia é um método importante na detecção de alterações dinâmicas nas vias aéreas, entretanto a traqueobroncoscopia permite avaliar o diâmetro da traqueia e dos segmentos brônquicos, principalmente quando a radiografia e a fluoroscopia não forem conclusivas (MAROLF; BLAIK; SPECHT, 2007). Através da broncoscopia, também, é possível a coleta de amostras para citologia, cultura e antibiograma, assim como biópsias para exame histopatológico (MCCARTHY, 2005).

O tratamento sintomático é mais comumente preconizado em cães com colapso traqueal na tentativa de amenizar os sinais clínicos e reduzir a sequela debilitante que se desenvolve após um processo crônico de lesão na traqueia (JOHNSON, 2000). Para aqueles pacientes que não respondem à terapia sintomática, a indicação cirúrgica deve ser considerada (WHITE; WILLIANS, 1994).

Na atualidade, a literatura informa que apesar do defeito na estrutura da cartilagem da traqueia ser persistente, a exacerbação dos sintomas clínicos pode estar associada com o aumento do grau da inflamação no local. Acredita-se que o envolvimento bacteriano piore os sintomas clínicos, uma vez que a infecção bacteriana comumente é acompanhada de inflamação supurativa, constatada na citologia (JOHNSON; FALES, 2001). Para caracterizar o processo patológico das vias aéreas em cães com colapso traqueal é imprescindível a combinação dos resultados da citologia com o estudo microbiológico, que podem ser usados na escolha do tratamento para esta doença.

Diante dos poucos resultados observados na literatura perquirida e as diferenças encontradas nos trabalhos compulsados, o presente estudo tem como finalidade correlacionar, em nosso meio, a inflamação no colapso de traqueia com a presença de infecção bacteriana.

2 REVISÃO DE LITERATURA

2.1 ANATOMIA TRAQUEAL

A traqueia é um órgão tubular cartilaginoso, flexível e membranoso que forma a parte proximal da árvore traqueobrônquica. Ela se estende da cartilagem cricóide da laringe ao nível da segunda vértebra cervical até o nível do quarto ou quinto espaços intercostais, onde se divide em dois brônquios principais, direito e esquerdo, em posição imediatamente dorsal a base do coração. A parte da traqueia que esta localizada no pescoço é chamada de cervical e a parte da cavidade torácica é a traqueia torácica (HARE, 1986; KONIG; LIEBCH, 2004; COLVILLE; BASSERT 2010).

A traqueia é constituída por anéis cartilaginosos hialinos (anéis traqueais), que diferem em número em cada espécie, no cão, por exemplo, existem entre 36 e 45 anéis. Estes anéis tem um formato de C que se ligam entre si por tecido fibroelástico, chamado de ligamento anular. A porção dorsal da traqueia é composta pela membrana traqueal dorsal formada por músculo liso e tecido conjuntivo. O lúmen traqueal pode ser marcadamente alterado em tamanho em virtude da disposição dos anéis cartilaginosos traqueais e da membrana traqueal como referem os autores Evans e Christensen (1979), Dallman e Brown (1984), Dabanoglu et al. (2001) e Colville e Basset (2010).

2.2 HISTOLOGIA

A parede da traqueia é composta por quatro camadas principais, sendo estas, da porção intraluminal para extraluminal: mucosa, submucosa, musculocartilaginosa e adventícia. A traqueia é revestida internamente por um epitélio do tipo respiratório, ou seja, epitélio ciliado pseudo-estratificado colunar com muitas células caliciformes. A camada submucosa e a adventícia são bem desenvolvidas, com anéis incompletos de cartilagem hialina. As glândulas ocorrem em camadas profundas da lâmina própria e dentro da submucosa. Os anéis de cartilagem hialina incompletos dorsalmente suportam a parede da traqueia. Uma camada de músculo liso denominado músculo traqueal localiza-se dorsalmente.

Uma camada adventícia de tecido conectivo completa a parede da traqueia (BOJRAB; RENEGAR, 1981; SAMUELSON, 2007; JUNQUEIRA; CARNEIRO, 2008).

A mucosa possui um epitélio respiratório colunar ciliado pseudo estratificado típico que contém numerosas células caliciformes as quais repousam em uma membrana basal elástica, esta camada contém cinco tipos celulares identificáveis no microscópio eletrônico (BOJRAB; RENEGAR, 1981; JUNQUEIRA; CARNEIRO, 2008). A célula colunar ciliada é a mais abundante e contém cerca de 300 cílios na superfície apical. Abaixo dos corpúsculos basais dos cílios há numerosas mitocôndrias que fornecem ATP para os batimentos ciliares. De igual importância estão as células caliciformes secretoras de muco. A parte apical destas células contém numerosas gotículas de muco composto de glicoproteinas que quando liberado no lúmen traqueal é hidratado e se transforma em mucina, uma substância pegajosa que adere facilmente às partículas estranhas inspiradas e é finalmente removida pela ação dos cílios das células colunares (SAMUELSON, 2007).

As células basais são pequenas e arredondadas e também se apóiam na lâmina basal, mas não se estendem até a superfície livre do epitélio. Estas células são células tronco que originam os demais tipos celulares. É comum a presença de linfócitos ou agregados de linfócitos na mucosa traqueal. Esta região também é rica em plasmócitos e macrófagos.

As células em escova, as de clara e as neuroendócrinas constituem apenas 10% da população total das células. As células em escova são colunares estreitas com microvilosidades, podendo variar em altura e não possuir nenhum cílio. Sua função ainda não está bem conhecida. As células de Clara são raras na traqueia de mamíferos e se encontram frequentemente dentro da árvore bronquial. As células neuroendócrinas são mais piramidais do que as colunares e as em escova e produzem grânulos que se situam basalmente dentro do citoplasma e são liberados para a lâmina própria adjacentes (SAMUELSON, 2007). Estas células são reconhecidas com métodos histoquímicos e são abundantes em animais jovens (EURELL; FRAPPIER, 2006). A mucosa é separada da submucosa por uma membrana fibroelástica constituída de fibras elásticas longitudinais com uma rede de colágeno (BOJRAB; RENEGAR, 1981).

A submucosa-própria traqueal é de tecido conjuntivo frouxo, rico em fibras elásticas, e abriga células como linfócitos, plasmócitos, fibrócitos, leucócitos e mastócitos. Possuem também nervos, elementos vasculares e glândulas seromucosas com túbulos acinares, cujos ductos se abrem na luz traqueal. Estas glândulas traqueais são responsáveis pela secreção de glicoproteinas que prove a maioria do material secretado que cobre a superfície dos cílios da

traqueia. Estas glândulas são observadas em maior abundância na porção proximal da traqueia (EURELL; FRAPPIER, 2006).

A porção mais distinta da traqueia é a musculocartilaginosa, onde estão presentes os anéis traqueais de cartilagem hialinos em forma de C, conectados na porção dorsal pela membrana traqueal composta de músculo liso e tecido conectivo (BOJRAB; RENEGAR, 1981; EURELL; FRAPPIER, 2006).

As placas cartilaginosas são compostas de cartilagem hialina recoberta pelo pericôndrio (BOJRAB; RENEGAR, 1981). A cartilagem hialina possui um único tipo de célula, o condrócito, que essencialmente é um fibrócito especializado e está envolvido na produção da matriz cartilaginosa (MEC). A matriz cartilaginosa é composta de fibras e substância fundamental também encontrada em outros tecidos conectivos, mas a MEC possui uma propriedade biomecânica única. O colágeno forma os quadros da matriz, sendo o colágeno tipo II predominante na cartilagem hialina. A substância fundamental é formada de glicosaminoglicanos (GAGS): sulfato de queratina, ácido hialurônico e sulfato de condroitina, todos exercem um papel importante no transporte de água e eletrólitos, bem como na ligação de água para dar a cartilagem hialina sua elasticidade. Os complexos de GAGS ligados a uma proteína formam os proteoglicanos. Numerosos proteoglicanos se juntam a núcleos hialuronicos com a ajuda de proteínas de ligação para formar compostos de agrecanos. Os proteoglicanos dos agrecanos também se ligam a fibras colágenas adjacentes formando redes frouxas que funcionam como peneiras, limitando o movimento de grandes moléculas através da matriz. Componentes adicionais da matriz cartilaginosa incluem moléculas adesivas: condronectina, ancorina CII e fibronectina, que estão envolvidas na interação entre colágenos e condrócitos. A matriz é levemente basofílica quando corada com H&E, reagindo positivamente com PAS que proporciona alta resistência ao estresse físico (SAMUELSON, 2007).

Durante o início da produção ativa da substância fundamental, os condrócitos são denominados condroblastos. À medida que se tornam menos ativos, tendo contribuído muito com fibras e substância fundamental para a MEC, os condroblastos transformam-se em condrócitos. (SAMUELSON, 2007). Os condrócitos na cartilagem hialina madura variam de tamanho, perto da superfície da cartilagem são pequenos e sua lacuna é elíptica com axis longos e paralelos a superfície. Mais internamente na cartilagem estas células são grandes e mais poliédricas (EURELL; FRAPPIER, 2006). Os condrócitos velhos tem quantidade menor de organelas associada à produção da MEC que os condroblastos. Em vez disso possuem gotículas esporádicas de lipídios e glicogênio (SAMUELSON, 2007).

A substância fundamental da cartilagem hialina constitui-se de um gel firme que contém uma rede de fibras de colágeno tipo II. Uma vez que as fibras têm o mesmo índice de refração que a substância amorfa, estas não podem ser vistas em preparações padrões. Circundando cada condrócito existe uma fina camada de matriz pericelular, que possui proteoglicanos e ausência de colágeno. A matriz territorial circunda a matriz pericelular e é composta de uma fina rede de fibras colágenas e substância territorial. A matriz interterritorial encontra-se fora da matriz territorial e preenche o restante do espaço. Esta região da matriz possui grandes fibras colágenas e abundantes proteoglicanos (DALLMAN et al., 1988).

No nível ultraestrutural são observados grânulos de matriz adjacentes aos condrócitos. Estes grânulos são proteoglicanos secretados pelos condrócitos e representam estágios precoces da produção de matriz. Tais proteoglicanos mais tarde vão se tornar componentes dos agrecanos que circundam a matriz (DALLMAN et al., 1988).

A cartilagem hialina é circundada pelo pericôndrio que é composto de duas diferentes camadas. A camada imediatamente adjacente a cartilagem é composta de condroblastos e uma rede de vasos sanguíneos pequenos e é chamada de camada celular ou condrogenica. A camada mais exterior é chamada de camada fibrosa e consiste de fibras colágenas e fibroblastos organizados irregularmente (DALLMAN et al., 1988).

O músculo traqueal é composto de fibras de musculatura lisa interposta com pouca ou nenhuma fibra de tecido conectivo. Os núcleos das células musculares orientam-se longitudinalmente nas fibras, as quais se estendem através da abertura entre as pontas dos arcos cartilaginosos e o tecido interanular, e interdigita com as fibras de tecido conectivo do pericôndrio aos locais de inserção do pericôndrio externo (DALLMAN et al., 1988).

O limite mais externo da traqueia é a camada adventícia formada de tecido conjuntivo denso. Segundo Samuelson (2007) os anéis traqueais fazem parte da camada adventícia, já Eurell e Frappier (2006) descrevem a camada adventícia como uma camada de tecido conectivo frouxo que recobre o pericôndrio externo.

2.3 FISIOLOGIA TRAQUEAL

A traqueia possui quatro funções importantes que são exercidas graças a sua sutil e elaborada estrutura. A primeira delas é ter de funcionar como um tubo rígido, caso contrário

apresentaria colapso quando os pulmões se expandissem (DABANOGLU, 2001). Esta rigidez é fornecida pelos anéis cartilaginosos de sua estrutura. Na segunda, a traqueia tem que ser capaz de expandir-se para acomodar qualquer aumento no volume de ar que entra ou sai dos pulmões. Isto ocorre devido à flexibilidade inerente da cartilagem hialina dos anéis traqueais e seu formato incompleto dorsalmente. A túnica mucosa forma pregas longitudinais e há grande quantidade de tecido elástico na submucosa. Na terceira, a traqueia tem que se responsabilizar por remover as partículas de matéria estranha que entra com o ar inspirado. O muco secretado pelas glândulas traqueais e caliciformes capturam essas partículas e os batimentos dos cílios removem-nas. Quarta, a traqueia precisa ser flexível para permitir a movimentação do pescoço, cabeça e laringe, e esta flexibilidade é conseguida devido aos anéis cartilaginosos estarem unidos por ligamentos fibroelásticos, ao invés de ser uma lâmina contínua, deste modo permite o dobramento do tubo traqueal (HARE, 1986).

2.4 ETIOPATOGENIA

A etiologia do colapso traqueal é desconhecida (MAROLF, 2007; DABANOGLU, 2001). Alguns autores como Sun et al. (2008) descrevem a etiologia do colapso traqueal como sendo multifatorial. A incidência frequente em cães com seis meses ou menos dá suporte para provável comprometimento congênito da anormalidade cartilaginosa (COOK, 1964; DONE, 1978; BOJRAB; RENEGAR, 1981). White e Willians (1994) relataram que de 100 animais com sintomas de colapso traqueal avaliados 24% apresentaram sintomas clínicos durante os primeiros seis meses de vida. Segundo Bojrab e Renegar (1981) o colapso congênito é descrito como uma má formação dos anéis cartilaginosos com uma compressão na entrada do tórax. Nesses casos os anéis traqueais apresentam conformação rasa e a membrana traqueal está achatada dorsoventralmente.

Por outro lado o início dos sinais clínicos de colapso em cães adultos parece indicar uma etiologia adquirida. No colapso traqueal adquirido não há perda potencial do tamanho dos anéis traqueais, mas esses anéis perdem sua habilidade de permanecer firmes e em sequencia colapsam (BOJRAB; RENEGAR, 1981; FINGLAND et al., 1987; ETTINGER,

2010). Em cães sem colapso traqueal, via de regra, dentro dos anéis traqueais os glicosaminoglicanos se ligam a água e contribuem na formação da matriz cartilaginosa (DALLMAN, 1988). Com o aumento da idade o conteúdo de proteoglicano no interior da cartilagem traqueal aumenta (HAMAIDE et al., 1998). Entretanto, em cães com colapso, estudos histoquímicos e de microscopia eletrônica da traqueia demonstram que a cartilagem é afetada por um tipo de condromalácia. A cartilagem torna-se hipocelular levando a uma diminuição de sulfato de condroitina e glicosaminoglicanos, diminuição da ligação de cálcio e transformação da cartilagem hialina em fibrocartilagem (DALLMAN et al., 1985, 1988). Em outro estudo realizado por Ferian (2009) sobre a avaliação histoquímica e histopatológica da traqueia de cães portadores de colapso traqueal, o autor observou que a cartilagem hialina é substituída por tecido conjuntivo fibroso, adipócitos, com invasão vascular, hipocelularidade e alteração na morfologia dos condrocitos, diminuição nos teores de GAGs, necrose e mineralização da cartilagem hialina, presença de ilhas de tecido conjuntivo separadas do anel, infiltrado inflamatório e metaplasia óssea. O autor concluiu que essas alterações na cartilagem levam ao colapso da via aérea durante as mudanças de pressões que ocorrem na inspiração e expiração.

Segundo White e Willians (1994) e Johnson (2000) uma terceira alternativa consiste na união das duas causas ora expostas, em que a predisposição ao colapso é de fato congênita, mas para o inicio da sintomatologia clinica é necessário um fator predisponente. Dentre esses fatores estão à paralisia de laringe, pneumonia, bronquite crônica, edema pulmonar, aumento do átrio esquerdo, obesidade, inalação de substâncias irritantes e fatores iatrogênicos, como entubação endotraqueal e coleta de amostras.

O colapso traqueal frequentemente afeta a traqueia inteira, entretanto a porção cervical e torácica pode estar envolvida isoladamente (SUN et al., 2008). O brônquio principal e as vias aéreas inferiores também podem estar envolvidos (JOHNSON, 2001). Durante a inspiração a pressão negativa intratorácica expandem as vias aéreas inferiores enquanto a pressão na luz da região cervical torna-se negativo. Devido a isso a traqueia cervical tende a colapsar durante a inspiração (SUN et al., 2008). Uma obstrução da via aérea superior devido a alterações na laringe, como edema, paresia, ou paralisia podem piorar os sinais clínicos de cães com colapso traqueal cervical, porque uma pressão inspiratória maior é necessária para gerar o fluxo de ar (JOHNSON, 2000). Em contraste, durante a expiração, a pressão intratorácica aumenta tornando-se positiva. Uma vez que a pressão intratorácica excede a pressão de abertura das vias aéreas, o gradiente de pressão sobre a parede da traqueia torácica

pode levar ao colapso nesta região em cães predispostos, assim como dos brônquios principais também (SUN et al., 2008; JOHNSON, 2000).

Os cães com colapso traqueal sintomático, ou seja, que tossem excessivamente, iniciam ciclo de inflamação crônica da mucosa traqueal que exacerba-se e, por sua vez, é exacerbado pela tosse. A irritação crônica do epitélio leva a inflamação que resulta na descamação do epitélio e hiperplasia das glândulas mucosas. Neste contexto essas mudanças patológicas dificultam a depuração mucociliar. A população de células ciliadas é significantemente reduzida pelas alterações metaplásicas da mucosa enquanto as glândulas subepiteliais hiperplásicas secretam abundantemente um muco mais viscoso. Consequentemente a função ciliar normal é progressivamente substituída pela tosse como principal mecanismo de compensação traqueobrônquica (WHITE; WILLIANS 1994; JOHNSON, 2000; MAROLF, 2007; SUN et al., 2008).

2.5 HISTÓRICO E SINAIS CLÍNICOS

Cães de raças pequenas parecem ser os mais afetados pelo colapso traqueal, e raças como Yorkshire Terrier, Poodle Toy, Pomeranias, Chiuaua, Shi-tzus, Lhasa Apsos e Maltes são predispostas (TANGNER; HOBSON, 1982; WHITE; WILLIAMS, 1994; JOHNSON, 2000; JOHNSON; FALES, 2001; MCREADY; JOHNSON; POLLARD, 2007; FERRIAN, 2009; ETTINGER, 2011). O colapso traqueal produz uma síndrome descrita como “da angústia respiratória”. A doença é usualmente paroxística em sua natureza e tem um histórico longo de tosse crônica intermitente. A tosse pode ser descrita como crônica, seca ou áspera, associada com um estridor inspiratório e os proprietários descrevem como uma “tosse de ganso” pelo som produzido (BOJRAB; RENEGAR, 1989; JOHNSON, 2000; ETTINGER, 2011). Os sinais geralmente pioram com a excitação do cão, calor, umidade, exercício, enquanto se alimentam ou ingerem água. Segundo Bojrab e Renegar (1989) os proprietários dos animais notam que a tosse se torna mais pronunciada quando o paciente é pego ou puxado pela coleira, que causa uma compressão na região cervical afetada pela doença. O reflexo da tosse é iniciado por estimulação do ramo aferente da inervação da traqueia (BOJRAB;

RENEGAR, 1989). Animais com acometimento grave podem desenvolver uma intolerância aos exercícios, angústia respiratória, cianose e síncope (JOHNSON, 2000).

O colapso de traqueia pode ocorrer concomitantemente com a doença crônica cardíaca de válvula mitral e deve ser diferenciada da insuficiência cardíaca e do aumento de átrio esquerdo devido a essa condição (ETTINGER, 2011). Bradicardia auxilia a distinguir insuficiência cardíaca, mas não doença cardíaca de colapso traqueal. O paciente que tem a doença cardíaca compensada pode se apresentar com uma tosse devido o colapso traqueal. A pressão exercida pelo átrio esquerdo no brônquio principal pode provocar ou agravar a tosse traqueal, mesmo na ausência de insuficiência cardíaca (ETTINGER, 2011).

O exame físico de um cão com colapso traqueal pode revelar um pode revelar um animal com peso normal, obeso ou magro. Dependendo do estado de ansiedade e da dispnéia no momento da avaliação as mucosas podem variar de normais a cianóticas. Usualmente os cães estão afebris, porem dependendo do grau de ansiedade e da dispnéia no momento da avaliação, a temperatura pode estar elevada (BOJRAB; RENEGAR, 1989; JOHNSON, 2000; ETTINGER, 2011).

Os sons cardíacos podem variar de normal a aqueles com sopro sistólico associado tanto com doença cardíaca compensada ou descompensada. O segundo som cardíaco em um cão com colapso traqueal é mais pronunciado que no cão normal. Os cães que convivem com o colapso traqueal há bastante tempo podem ter uma cor pulmonale resultante da tensão no coração direito e secundário a hipertensão pulmonar crônica (BOJRAB; RENEGAR, 1989). Em cães com colapso traqueal cervical sem complicações, os sons pulmonares são normais, entretanto muitos desses cães são difíceis de auscultar devido o som alto das vias aéreas superiores e do abafamento dos sons pulmonares em cães obesos. Em cães com colapso traqueal mais grave o som pulmonar pode estar ruidoso, estridente associado com estertores sibilantes e chiados. O estridor implica em sons respiratórios associados com obstrução das vias aéreas superiores, incluindo paresia ou paralisia de laringe, eversão de sacos laríngeos, colapso traqueal cervical. Vários graus de dispnéia inspiratória e expiratória (angústia respiratória), ruídos inspiratórios, e um grunhido expiratório com um esforço abdominal são observáveis em todos os casos (ETTINGER, 2011).

Existe uma frequente associação entre colapso de traqueia e hepatomegalia (ETTINGER, 2011). Várias causas para essa observação clinica podem estar associadas, entre elas, a congestão hepática causada pela insuficiência cardíaca congestiva direita crônica

induzida por uma elevação de resistência nas vias aéreas, hepatopatia esteroidal, e lipidose hepática em cães obesos (MANSON; JOHNSON, 2004). Segundo Bauer et al. (2005) que realizou um estudo da doença hepática em cães com colapso de traqueia observou que 44% dos cães apresentavam aumento de duas ou mais das enzimas hepáticas indicando lesão hepatobiliar. Porém, o aumento dos ácidos biliares basal em 24 dos 26 cães avaliados e sua normalização apos a colocação do "stent" traqueal mostrou que provavelmente a disfunção hepática esta associada a hipoxemia. Neste mesmo estudo foi observado que apos a colocação dos "stent" as enzimas hepáticas não mudaram significativamente em contraste com os sais biliares, pois o aumento dos sais biliares mostra uma disfunção hepática que ocorre ao longo de um período, enquanto as enzimas hepáticas elevadas indicam um dano hepatocelular agudo ou subagudo.

É importante ressaltar que muitos cães com colapso de traqueia podem permanecer assintomáticos até eles serem confrontados com uma doença respiratória. Casos severos de colapso traqueal podem resultar em uma infecção respiratória persistente. Dessa maneira uma investigação diagnóstica meticulosa em casos de colapso traqueal deve incluir investigação para infecções respiratórias (BOJRAB; RENEGAR, 1989).

2.6 DIAGNÓSTICO

Os diagnósticos diferenciais para colapso de traqueia incluem aqueles casos que podem causar tosse como a traqueobronquite infecciosa, obstrução na traqueia ou laringe, bronquite crônica ou bronquiectasia, pneumonia e insuficiência cardíaca congestiva. Qualquer alteração cardiopulmonar pode coexistir com o colapso traqueal e exacerbar os sintomas em cães predispostos (JOHNSON, 2000).

Os métodos diagnósticos disponíveis atualmente para a avaliação da tosse em cães na qual o colapso de traqueia é uma potencial causa incluem radiografia, fluoroscopia, ultrassonografia, broncoscopia (MCREADY; JOHNSON; POLLARD, 2007). Exames

complementares como cultura, lavado traqueal e citologia da traqueia podem complementar o diagnóstico e auxiliar no tratamento.

A avaliação radiográfica em cães com suspeita de colapso traqueal é um exame de imagem que deve ser incluída na triagem diagnóstica, principalmente por não ser invasivo e atualmente estar bem difundido na prática clínica (MCREADY; JOHNSON; POLLARD, 2007; FERIAN, 2009). Como o tipo usual de colapso é no plano dorsoventral, radiografias laterais são mais informativas (KEALLY; MCALLISTER, 2005). Por sua natureza dinâmica, as radiografias para colapso de traqueia devem incluir projeções na inspiração e expiração. Durante a tosse as alterações na traqueia ficam exacerbadas (KNELLER, 2007). Os achados radiográficos mostram um lúmen traqueal estreitado e a margem dorsal da traqueia com um contorno indistinto, devido a inversão do músculo traqueal. Podem estar afetadas somente a porção cervical, torácica ou ambas. Quando o colapso for cervical, esse será observado na inspiração e, se torácico na expiração, podendo os brônquios principais também estarem comprometidos (KEALLY; MCALLISTER, 2005).

Em animais obesos a traqueia pode parecer mais estreita por sobreposição de gordura ou flacidez do músculo traqueal. Em alguns casos o esôfago também pode cobrir a traqueia dando a impressão de um colapso (KEALLY; MCALLISTER, 2005).

Nos casos em que a radiografia não foi suficiente para fechar o diagnostico de colapso traqueal a fluoroscopia pode ser usada na detecção e na avaliação do grau do colapso. Entretanto essa técnica esta disponível só em universidades e grandes centros, além deste exame expor os técnicos e o paciente a doses de radiação bem maiores que a radiografia estática (MCREADY; JOHNSON; POLLARD, 2007).

Em um estudo que comparou a avaliação da fluoroscopia e do exame radiográfico em 62 cães com colapso da traqueia observou-se que a radiografia subestima a frequência e o grau do colapso traqueal quando comparado com a fluoroscopia. À fluoroscopia evidenciou-se o colapso nos 62 cães avaliados enquanto a radiografia mostrou uma diminuição do lúmen em 58 dos 62 animais. Além desse fato, à fluoroscopia demonstrou-se grau de colapso mais severo que exame radiográfico e o grau do colapso foi concordante em somente nove dos 62 cães (15%). Neste mesmo trabalho foi observado que uma alta porcentagem de cães com colapso na região torácica ou da carina foi vista na fluoroscopia, enquanto a radiografia detectou mais comumente colapso na região cervical e entrada do tórax (MCREADY; JOHNSON; POLLARD, 2007). De outra parte, entretanto, White e Willians (1994) obtiveram resultado positivo de 84% no diagnóstico de colapso de traqueia, com radiografia realizada durante o ciclo respiratório.

Buback et al. (1996) realizaram estudo em 90 cães com colapso de traqueia confirmado por traqueoscopia. Desses cães 77 realizaram radiografia cervicotorácica, sendo que 15 não apresentaram alterações radiográficas. Neste estudo as radiografias foram tiradas sob anestesia. A fluroscopia foi realizada em 15 cães e confirmou o colapso traqueal em 11 cães.

Johnson e Pollard (2010), em seu estudo, observaram que o exame radiográfico tem alta especificidade para excluir o colapso das vias aéreas nos brônquios lobares, porém baixa especificidade nos brônquios sublobares e alta sensibilidade para detecção do colapso na região cervical da traqueia, brônquio do lobo caudal direito e cranial esquerdo.

No diagnóstico radiográfico de 17 cães com colapso traqueal, sete deles apresentaram resultado radiográfico normal da traqueia, sete demonstraram colapso traqueal na entrada do tórax, dois na região cervical e um na região da carina. Contudo, neste estudo as radiografias da traqueia, tanto cervical como torácica, foram obtidas com o pescoço estendido e com o pescoço flexionado dorsalmente nas projeções lateral e ventrodorsal (TANGER; HOBSON, 1982).

A ultrassonografia também pode ser usada no diagnóstico do colapso de traqueia pois pode demonstrar uma alteração na forma do lúmen na projeção ventrodorsal e assim como a fluoroscopia permite uma avaliação dinâmica dos anéis traqueias, porem fica restrito a área caudal a cartilagem cricoide e a região cervical. (RUDOR et al., 1997; EOM et al., 2008).

A broncoscopia em humanos é considerada o exame de ouro para diagnóstico de colapso das vias aéreas (HEYER et al., 2007). Em cães a broncoscopia pode ser facilmente executada utilizando um endoscópio de 4 a 5 mm (JOHNSON, 2000). Embora nos animais a broncoscopia seja realizada sob anestesia ainda é o método mais confiável para a documentação do colapso traqueal e atualmente é a única técnica disponível que visualiza o colapso dos brônquios principais, lobar e sublobar adequadamente (JOHNSON; POLLARD, 2010). A broncoscopia também permite a avaliação da mucosa traqueal observando o grau de hiperemia, presença de muco e nodulações, além do acesso aos brônquios para a confirmação de bronquites, bronquiectasia e colapso dos brônquios (JOHNSON, 2000).

Durante a traqueobroncoscopia em cães sem alterações, a membrana traqueal dorsal é vista como uma faixa de músculo que conecta as extremidades dos anéis, esta membrana está relativamente esticada com nenhuma ou pouca redundância. Pequena alteração da conformação dos anéis e da membrana deve ser vista durante a respiração em cães saudáveis, e mesmo durante manobras de expiração forçada (tosse), os vasos da submucosa são facilmente visíveis e a coloração da mucosa apresenta-se rosa claro (MCCARTHY, 2005).

Nos cães colapsados há diminuição do diâmetro dorsoventral da traqueia com a membrana traqueal dorsal pendular e com os anéis traqueais achatados (ETTINGER, 2011).

A anestesia geral na broncoscopia trata-se de etapa de importância, visto que a inserção do endoscópio em via aérea resulta na estimulação de reflexos protetores como espirros, tosse paroxística e na constrição da referida via. Assim, a anestesia controla esses reflexos durante o exame e previne o trauma na via aérea do cão alem de evitar danos ao endoscópio (MCCARTHY, 2005). O oxigênio pode ser suplementado pelo canal de trabalho do próprio aparelho de endoscopia. Alguns clínicos defendem medicações pré-anestesicas com broncodilatadores, como aminofilina ou terbutalina, pela preocupação de broncocostricao induzida pelo procedimento (CREEVY, 2009)

Quadro 1 - Sistema de classificação em 4 Graus do Colapso de Traqueia baseado na traqueobroncoscopia.

Grau	Critério
I	O lúmen traqueal é reduzido em aproximadamente 25%. A traqueia é quase normal. A membrana traqueal dorsal é ligeiramente pendular, os anéis traqueais mantêm um formato circular.
II	O lúmen traqueal esta reduzido em aproximadamente 50%. A membrana traqueal dorsal apresenta-se alargada e pendular, os anéis traqueais estão parcialmente achatados.
III	Redução de aproximadamente 75% do lúmen. A membrana traqueal está quase em contato com a superfície dos anéis traqueais, os anéis traqueais cartilaginosos estão quase planos.
IV	Obliteração total do lúmen traqueal, pois a membrana dorsal toca a superfície dos anéis cartilaginosos. Os anéis traqueais cartilaginosos estão achatados e podem estar evertidos dorsalmente.

Fonte: Tangner e Hobson, 1982

Tangner e Hobson (1982) realizaram estudo em que propuseram classificação para o colapso de traqueia baseada nos sinais observados pelo exame traqueoscópico e utilizada ate hoje. A classificação proposta determina quatro graus de colapso traqueal, conforme o tamanho do lúmen, a deformidade dos anéis e membrana traqueais durante a inspiração, como se observa no quadro 1.

Cães obesos, muito excitados e estressados, e com grau de obstrução severo pelo colapso têm um risco importante de descompensar depois da anestesia para a broncoscopia, ocorrendo uma dispnéia importante, piora dos sinais clínicos e uma tosse intratável. Como não é possível prever quando e qual o cão que vai desenvolver essas complicações, após o exame, o proprietário deve ser comunicado dos potenciais riscos. A instilação de 1mL de cloridrato de lidocaína a 1% através do canal de biópsia do broncoscópio na traqueia pode aliviar a tosse severa (JOHNSON, 2000).

A broncoscopia permite a coleta de material para utilização nas técnicas de citologia, para se efetuar lavado broncoalveolar (LBA) e lavado traqueal para se obter amostras para a avaliação do trato respiratório de cães (HAWKINS et al., 2006). As amostras são coletadas após a completa avaliação visual das vias aéreas (ETTINGER, 2011). A obtenção de amostras do trato respiratório ajuda a descartar infecções e inflamações que possam piorar os sintomas clínicos do colapso traqueal (JOHNSON, 2000). O resultado do exame direto de esfregaços, a cultura bacteriana e o antibiograma das vias aéreas são importantes na escolha de terapias especificas (ANGUS; JANG; HIRSH, 1997).

A obtenção das amostras pode ser feitas com um catéter de escova endoscópica de citologia recoberto estéril, lavado transtraqueal ou com um lavado broncoalveolar (LBA). O lavado transtraqueal é utilizado para o exame das vias aéreas grandes enquanto o lavado broncoalveolar é indicado na avaliação das vias aéreas pequenas e alvéolos (BURKHARD; MILLWARD, 2010).

O lavado transtraqueal tem a proposta de coletar fluidos e células da traqueia de forma estéril. Esta técnica pode ser realizada com a penetração direta de um cateter pela parede traqueal ou via traqueotubo. É instilada, aproximadamente, de 0,1 a 0,2 mL/kg de solução salina morna estéril (BURKHARD; MILLWARD, 2010) até 1 a 2 mL para cada 5 kg de peso (ENGLISH; COWELL; MEINKOTH, 2009). A técnica transtraqueal pode ser utilizada com anestesia local e uma sedação leve e é indicada para cães de porte grande, e nestes casos a metade do volume é instilada rapidamente para induzir a tosse. Após a instilação a seringa é desconectada e substituída por uma seringa vazia para a aspiração. A aspiração é repetida ate que não haja mais fluido. Na técnica via traqueotubo o animal é anestesiado, entubado e

colocado em decúbito lateral. Um cateter jugular ou um urinário é inserido pelo traqueotubo até a região da carina. A solução salina é instilada e coletada da forma descrita acima. A técnica via traqueotubo tem indicação para cães de pequeno porte e gatos (ENGLISH; COWELL; MEINKOTH, 2009; BURKHARD; MILLWARD, 2010).

O lavado broncoalveolar (LBA) pode ser realizado de duas formas, a primeira por broncoscopia e a segunda via traqueotubo. A vantagem do lavado por broncoscopia é a visualização direta da via aérea e a possibilidade da lavagem do brônquio mais afetado. Para o LBA é utilizado 10-20 mL de solução salina morna estéril instilada pelo canal do endoscópio e depois aspirada delicadamente (JOHNSON, 2000). Hawkins e DeNicola (1995) recomendam 5 ml/kg de solução salina morna estéril. Existe também a possibilidade da coleta do LBA introduzindo-se por traqueotubo estéril um cateter ou uma sonda de alimentação até a região da carina e instilando-se 4-6 ml de solução salina morna em três alíquotas e aspirando-se de volta. A aspiração de 0,5 a 1 ml da solução é suficiente para a citologia, cultura e antibiograma (JOHNSON, 2000).

A citologia por escovação da traqueia deveria mostrar células epiteliais colunares e cubóides, sendo muitas delas ciliadas, ocasionalmente células inflamatórias (macrófagos e neutrófilos), e caliciformes, porém não existem estudos caracterizando este método em animais normais e em doentes (JOHNSON, 2000). Segundo Hawkins (2006), em cães com tosse crônica, a citologia por escovação é mais sensível para diagnosticar inflamação supurativa e a presença de neutrófilos, alem da citologia por escovação não apresentar interferência de processos do interstício e dos alvéolos, como na citologia do LBA. Johnson e Fales (2001) realizaram a citologia da traqueia, com um cateter escova, em 13 cães com colapso de traqueia e encontraram em 10 deles células epiteliais respiratórias e células inflamatórias. Já Buback, Boothe e Hobson (1996) coletaram citologia de 56 cães com colapso traqueal e 27% apresentaram resultado sem alterações, 23% mostraram características de inflamação séptica, 18% com hiperplasia epitelial, 18% com inflamação não séptica, e 5% com metaplasia. Cinco animais não apresentaram diagnóstico conclusivo devido a baixa celularidade.

A inflamação traqueobrônquica pode ser classificada em neutrofílica aguda, crônica ativa, crônica, eosinofílica, hemorrágica, ou inflamação neoplásica. Conforme o tipo de células presentes é possível classificar a inflamação. Presença de neutrófilos e eosinófilos são observados em processos mais agudos, enquanto o aumento do numero de macrófagos e linfócitos junto com neutrófilos ou eosinófilos caracteriza um processo de inflamação crônica (BURKHARD; MILLWARD, 2010).

A citologia do lavado traqueal e broncoalveolar da traqueia e da árvore bronquial normal apresenta pequena quantidade de muco em cães e gatos clinicamente saudáveis. O muco pode aparecer como placas amorfas, com cores que variam do rosa ao azul, ou como faixas homogêneas retorcidas ou em espirais. O muco com aspecto granular é frequentemente associado ao aumento de celularidade. A inflamação ou a irritação das vias aéreas superiores pode resultar em aumento da quantidade de células caliciformes e consequentemente no aumento da quantidade de muco. A coloração do muco também pode variar nestes casos devido a incorporação de proteínas inflamatórias e do material das células em lise (CREIGHTON; WILKINS, 1974; WHEELDON, 1974). As espirais de Curschmann são cilindros mucóides que aparecem como massas espirais retorcidas de muco e podem ser observadas em lavados traqueais e LBA de pacientes com qualquer doença que resulte na produção crônica de muco e indicam obstrução bronquiolar (ENGLISH; COWELL; MEINKOTH, 2009). Em cães saudáveis, tanto o lavado transtraqueal quanto o LBA possuem baixa celularidade e, o lavado transtraqueal quando comparado ao LBA é hipocelular (HAWKINS et al., 2006). Os tipos de células observadas em cães e gatos não doentes são células colunares e cubóides, ciliadas e não ciliadas e macrófagos alveolares. As células colunares ciliadas possuem formato espinal ou cônico com cílios na borda achatada. O núcleo é redondo a oval, tem a cromatina delicada e encontra-se na borda basal das células (MAROLF, 2007; BURKHARD; MILLWARD, 2010).

Segundo Burkhard e Millward (2010) as células colunares ciliadas são encontradas mais comumente no lavado traqueal, mas não no bronco alveolar. As células cubóides ciliadas são mais largas e mais baixas que as colunares ciliadas. As não ciliadas cubóides e colunares são idênticas as ciliadas exceto pela ausência de cílios. Estas células podem aparecer isoladas ou em grupos. As células caliciformes são células produtoras de muco, geralmente espinais, isto é, colunares, com o núcleo localizado basalmente e com grânulos redondos de mucina, que podem distender o citoplasma ou estarem soltos na lâmina. Seu tamanho é semelhante ao dos macrófagos, mas o citoplasma preenchido com os grânulos grandes basofílicos de coloração uniforme as diferenciam (BURKHARD; MILLWARD, 2010; ENGLISH; COWELL; MEINKOTH, 2009).

Autores como Burkhard, Millward (2010) e English, Cowell e Meinkoth (2009) as células caliciformes não são comumente encontradas a não ser que haja uma condição de irritação pulmonar crônica. Wheeldon et al. (1974) e McKiernan (2000) relatam que em cães com bronquite crônica o número de células caliciformes estão aumentados. Os macrófagos alveolares são comumente encontrados nos lavados traqueais e LBA de cães saudáveis e

geralmente são as células predominantes. Indicam que a lavagem foi adequada até os espaços alveolares. O núcleo dessas células é redondo ou em formato de feijão excentricamente posicionados. A coloração do citoplasma é azul acinzentado granular. Quando está ativos seu citoplasma torna-se mais abundante e vacuolizado e pode conter material fagocitado. Outros leucócitos podem ser vistos menos frequentemente, os neutrófilos representam menos 5-10% da população de células nucleadas e quando presentes em grande quantidade indicam inflamação. Os eosinófilos são polimorfonucleares que contém grânulos intracitoplasmáticos que tem afinidade pelo corante ácido (eosina) que os cora de vermelho com os corantes Romanowsky. Sua quantidade aumentada indica uma reação de hipersensibilidade que pode ser tanto alérgica quanto parasitaria. Em gatos clinicamente saudáveis a quantidade de eosinófilos no LBA varia de 5-28%. O número aumentado de linfócitos denota uma inflamação inespecífica e tem valor diagnóstico limitado (ENGLISH; COWELL; MEINKOTH, 2009). O aumento da quantidade de mastócitos foi relacionado com hiper-reatividade das vias aéreas (HIRSHMAN et al., 1986).

Hawkins, Denicola e Plier (1995) realizaram um estudo que mostrou que a citologia do LBA em cães normais é composta por 70-80% de macrófagos, aproximadamente 6% de linfócitos e 6% de neutrófilos.

A presença de tipos celulares atípicos pode indicar metaplasia, displasia ou neoplasia. A metaplasia é uma resposta adaptativa das células epiteliais a irritação crônica. A displasia pode ser observada sempre que a inflamação estiver presente. Por definição é uma alteração não neoplásica. As alterações displásicas incluem mudança no tamanho e na forma das células, coloração mais escura após serem coradas, aumento da relação núcleo-citoplasma e aumento da quantidade de células imaturas. A neoplasia é raramente encontrada na citologia do lavado traqueal e LBA. Geralmente são linfomas e carcinomas que invadiram a árvore traqueobrônquica (ENGLISH; COWELL; MEINKOTH, 2009).

A traqueia não é um meio estéril segundo McKiernan (1984), pois em seu estudo foram isoladas bactérias da traqueia de 34% dos cães, sendo *Pasteurella* e *Streptococcus* as mais comumente isoladas. Em cães com colapso de traqueia as bactérias mais comumente isoladas incluem *Bordetella sp, Pseudomonas sp, Escherichia coli, Staphylococcus sp* (JOHNSON, 2000).

Johnson e Fales (2001) realizaram cultura bacteriana em 37 cães com colapso de traqueia, sendo que em cinco animais não houve crescimento bacteriano. Pseudomonas spp foi à bactéria mais comumente encontrada (17 cães). Outras bactérias como Enterobacter spp

(quatro cães), Citrobacter spp (três cães), Moraxella spp, Klebsiella spp, Bordetella spp, Acinetobacter spp (cada uma em dois cães).

Buback, Boothe e Hobson (1996) obtiveram como resultado da cultura de 85 cães com colapso de traqueia bactérias Gram-negativas em 39 animais (46%) ou uma população bacteriana mista encontrada mais frequentemente (32 animais ou 38%). *Staphylococcus sp, Pseudomonas sp, Corynebacterium sp, Pasteurella sp e Escherichia coli* foram os organismos isolados.

2.7 TRATAMENTO

As duas principais formas de tratamento do colapso de traqueia são o tratamento conservativo ou clinico e o tratamento cirúrgico (MANSON; JOHNSON, 2004). O tratamento clínico atualmente é o mais recomendado, sendo que e a intervenção cirúrgica é reservada somente aos casos que não respondem bem a medicação (SUN et al, 2008).

2.7.1 Tratamento clínico

O tratamento clínico do colapso de traqueia é sintomático e paliativo e não curativo (MANSON; JOHNSON, 2004). Segundo Ettinger (2011) é importante diferenciar os casos agudos dos crônicos, não pela diferença de fármacos, mas pela abordagem inicial. Os casos agudos devem ser tratados de forma rápida e agressiva.

Os cães com colapso traqueal são tratados classicamente com uma combinação de fármacos antitussígenos, broncodilatadores, corticosteróides antiinflamatórios, antibióticos e sedativos (ETTINGER, 2011).

Nos casos agudos o veterinário deve se preocupar em acalmar o paciente o mais rápido possível. Nestes casos, fármacos injetáveis como butorfanol, acepromazina, diazepan, morfina podem ser indicados. Separar o cão ansioso do proprietário que também deve estar ansioso pode ser útil, principalmente porque permite ao veterinário sedar o cão de forma apropriada e reduzir o estímulo externo que continua ocorrendo. Os cães cianóticos devem ser colocados na oxigenioterapia, em gaiolas apropriadas ou com a passagem de sonda nasal. É indicado manipular o menos possível o cão fisicamente, pois o estresse agrava os sintomas. No manejo dos casos agudos o uso de corticóide de ação rápida pode ajudar na diminuição do edema traqueal (ETTINGER, 2011). O emprego dos broncodilatadores como a teofilina é importante, pois teoricamente promovem a dilatação e o aumento do lúmen das vias respiratórias, facilitando a ventilação pulmonar e estimulando a secreção de muco bronquial, facilitando a atividade ciliar e diminuindo a liberação de mediadores inflamatórios no trato respiratório (NOGUEIRA, 2008).

O tratamento do cão nos casos crônicos utiliza o mesmo principio descrito acima, porém de forma mais branda e com as medicações administradas conforme necessário. Outro fator importante no manejo dos cães com colapso de traqueia é identificar causas que desencadeiem os sintomas, por exemplo, a convivência com pessoas fumantes. Neste caso retirar o cão deste ambiente pode ajudar nos sintomas clínicos (WHITE; WILLIAMS, 1994). A obesidade tem um efeito significativamente deletério ao sistema cardiopulmonar, pois diminuem a expansão pulmonar e aumenta o esforço respiratório. Nos paciente que estiverem 50% acima do peso da raça a indicação de dietas com restrição calórica deve ser instituída. A utilização de coleiras peitoral ao invés de coleiras no pescoço também evita o estímulo da tosse causada pela pressão na região cervical como refere White e Williams (1994), Johnson (2000), Manson e Johnson (2004) e Ettinger, (2011).

Como poucos animais necessitam de todos os fármacos citados acima para o tratamento do colapso traqueal a terapia deve ser escolhida individualmente, assim como a dose e a frequência de administração (MANSON; JOHNSON, 2004).

2.7.1.1 Antitussígenos

Os antitussígenos são fármacos que atuam na supressão completa ou parcial da tosse, importantes para quebrar o ciclo da tosse que induz a irritação das vias aéreas. A tosse grave e

persistente pode ser bastante prejudicial, principalmente quando seca e improdutiva, pois exacerba ainda mais a inflamação e a irritação da mucosa respiratória, o que leva a hiperdistensão dos alvéolos e consequentemente enfisema, pneumotórax pela ruptura de bolhas ou de vias respiratórias, alem de acentuar a fraqueza do paciente e levá-lo a exaustão (NOGUEIRA, 2008). O butorfanol é um antitussígeno muito efetivo com mínimo efeito sedativo e pode ser usado na dose de 0,55-1,1mg/kg VO a cada seis a 12 horas. A dose deve ser ajustada caso o paciente fique muito sedado. A Hidrocodona é outro antitussígeno narcótico usado na dose de 0,22 mg/kg VO a cada seis a 12 horas, porém não esta disponível no Brasil (MANSON; JOHNSON, 2004). A codeína é um derivado semi-sintético da morfina utilizado como antitussígeno na dose de 1 a 2mg/kg VO a cada oito horas. Produz leve analgesia e sedação. O dextrometorfano faz parte do grupo dos opióides não narcóticos e não tem efeito analgésico ou sedativo e não provoca dependência, a dose utilizada em cães é 2mg/kg VO a cada seis a oito horas (NOGUEIRA, 2008).

Os antitussígenos devem ser usados com cautela em casos de doença pulmonar associada, pois podem diminuir o "clearance" de muco e debris das vias aéreas (MANSON; JOHNSON, 2004).

2.7.1.2 Broncodilatadores

Apesar dos broncodilatadores serem sempre citados no tratamento do colapso de traqueia o beneficio desta medicação não foi comprovado (ETTINGER, 2011). Alguns autores acreditam que os broncodilatadores diminuem o esforço respiratório, pois diminuem a pressão intratorácica durante a expiração, o que diminuiria o fechamento da traqueia intratorácica em cães com colapso na traqueia nesta região (MANSON; JOHNSON, 2004). Os broncodilatadores utilizados são as metilxantinas como a teofilina e aminofilina e os Beta 2 agonistas como a terbutalina e albuterol. A teofilina é recomendada nos casos de terapêutica prolongada via oral na dose de 10mg/kg VO a cada 12 horas e a aminofilina nos casos emergenciais na dose de 10 mg/kg VO, IM ou IV lento a cada 8 horas (NOGUEIRA, 2008). A classe dos beta 2 agonistas como a terbutalina (Bricanil) tem indicação na dose que varia de 1,25 a 2,5 mg/cão VO a cada 12 horas segundo Manson e Johnson (2004) e na dose de 0,625 a 1,25 mg VO BID para cães pequenos, 1,25 a 2,5 mg VO BID para cães de porte médio e 2,5 a 5,0 mg VO BID para cães de porte grande, segundo Ettinger (2011). Os efeitos colaterais

dos broncodilatadores normalmente desaparecem em uma semana e incluem taquicardia, arritmias excitação e tremores, sendo que nos casos de persistência a medicação deve ser descontinuada (ETTINGER, 2011).

2.7.1.3 Corticosteróides

O uso dos antiinflamatórios a base de corticóides é controverso (MANSON; JOHNSON, 2004). Sua utilização é importante para diminuir a inflamação traqueal e edema da laringe, e também nos casos onde há doença pulmonar concomitante (JOHNSON, 2000; MANSON; JOHNSON, 2004). Porém, seu uso continuado pode predispor o animal a traqueobronquite bacteriana, broncopneumonia, e outros efeitos relacionados ao uso prolongado de corticóides (MANSON; JOHNSON, 2004). Os fármacos recomendados são a prednisona 0,25 a 1 mg/kg VO a cada 12 a 24 horas.

2.7.1.4 Outras Medicações

O uso de antibióticos no tratamento do colapso traqueal é controverso e seu uso deve ser baseado na cultura microbiológica e citologia sugestiva de infecção (JOHSON, 2001). Muitos cães com colapso traqueal não apresentam uma infecção verdadeira do trato respiratório, entretanto a aspiração de bactérias orofaríngeas durante os ataques de dispnéia pode levar a colonização do trato respiratório inferior (JOHNSON, 2000; MANSON; JOHNSON 2004; ETTINGER, 2011).

Moraitou-Adamama et al. (2011) estudaram a eficácia do stanozolol, um andrógeno sintético derivado da testosterona, no tratamento do colapso de traqueia em cães. Neste estudo foram utilizados 22 cães com colapso traqueal com a doença na forma crônica e estáveis

clinicamente. Todos os 22 cães foram confirmados com a doença através da traqueobroncoscopia e classificados em grau 1, 2 e 3 conforme Tangner e Hobson (1982). Os animais foram divididos em cinco grupos (S1 com n=5 e grau I de colapso, S2 com n=5 e grau II, S3 com n=4 e grau III, P1 com n=4 e grau I e P2 com n=4 e grau II). Os grupos S receberam o stanozolol e os grupos P receberam placebo. A dose de stanozolol era de 0,3mg/kg VO SID durante 2 meses e após reduzida durante 15 dias. Os cães eram avaliados a cada 15 dias. Neste estudo houve melhora dos sintomas com significância estatística no grupo S2 e S3 a partir do 30º dia de tratamento e do grupo S1 a partir do 45º dia. Houve também diferença estatística do grupo S2 e P2 a partir do 30º dia e do grupo S1 e P1 a partir do 60º dia até o final do experimento. Houve uma melhora do grau do colapso em 13 dos 14 cães que receberam o stanozolol. Com este trabalho pode ser concluído que o stanozolol é um fármaco que parece ser efetivo no tratamento do colapso de traqueia, pois sua ação contribui para que a traqueia fique mais rígida e seu efeito anabólico aumenta a massa magra que promove uma melhora do suporte dos músculos do pescoço.

Drogas antissecretórias como a atropina são indicadas para reduzir o volume de muco secretado no trato respiratório inferior e consequentemente diminuem o reflexo de tosse (ETTINGER, 2011).

No estudo de White e Willians (1994) dos 100 cães avaliados 71 apresentaram-se assintomáticos por mais de 12 meses após o tratamento conservativo.

2.7.2 Tratamento cirúrgico

O principal objetivo do tratamento cirúrgico do colapso de traqueia é restabelecer o diâmetro normal da traqueia sem romper com o mecanismo do fluxo mucociliar (SUN et al., 2008). A intervenção cirúrgica deve ser considerada nos casos refratários a terapia conservativa (JOHNSON, 2000) e em casos em que o grau do colapso é maior que I (BUBACK; BOOTHE; HOBSON, 1996)

O tratamento cirúrgico do colapso de traqueia inclui a plicatura da membrana traqueal dorsal, colocação de *stents* intraluminais, e a colocação de *stents* extraluminais (BUBACK; BOOTHE; HOBSON, 1996).

A plicatura da membrana traqueal ou traqueoplastia é realizada para encurtar o espaço entre as duas extremidades do anel traqueal por meio de uma sutura horizontal na membrana traqueal dorsal, aumentando o diâmetro do lúmen traqueal (MASON; JOHNSON, 2004). Esta técnica é útil nos casos em que o anel cartilaginoso está normal e um colapso leve ocorre pela flacidez da membrana dorsal (BOJRAB, 1975).

A colocação de próteses extraluminais pode ser usada quando o colapso é na região cervical. As próteses podem ser em espiral e em forma de C. A vantagem deste método está na restauração do diâmetro do lúmen sem interferir na drenagem mucociliar. As complicações deste método estão na interrupção do suprimento sanguíneo da traqueia durante a dissecção que provoca a necrose traqueal e lesão do nervo laringorrecorrente levando a paralisia de laringe (JOHNSON 2000; BECKER et al., 2012).

Buback, Boothe e Hobson (1996) não indicam o método de prótese extra luminal em cães com paralisia de laringe concomitante. Becker et al. (2012) em um estudo retrospectivo não excluíram cães com paralisia ou colapso de laringe para a colocação de próteses extra-luminais e observaram que a paralisia de laringe não diminuiu o tempo de sobrevida dos cães que foram submetidos a intervenção cirúrgica.

Em estudo realizado por Buback, Boothe e Hobson (1996) 90 cães com colapso de traqueia foram submetidos à cirurgia para colocação de próteses de polipropileno em forma de C. 37% dos cães tiveram complicações imediatas pós-operatória como tosse, dispnéia e paralisia de laringe. 85 cães ou 94% sobreviveram ao período pós-operatório e receberam alta do hospital. Cinco cães não sobreviveram devido às complicações. 41 dos 84 cães sobreviveram por mais de 30 meses apos o ato operatório e 43 cães morreram antes desse período. Traqueostomia permanente teve que ser realizada em 17 dos 90 cães, sendo que em 10 a traqueostomia foi realizada 24 horas após a cirurgia. Neste estudo o grau do colapso não teve relação com a melhora após a intervenção cirúrgica, porém a idade teve importância no fator prognóstico. Os cães com menos de seis anos de idade, apesar de apresentarem um grau de colapso mais severo obtiveram resultado melhor, sugerindo que o colapso de traqueia deve ser diagnosticado o quanto antes.

Tangner e Hobson (1982) realizaram cirurgia para colocação de prótese extraluminal de polipropileno em 20 cães. Desses cães somente um teve que realizar traqueostomia pós-operatório permanente devido à paralisia de laringe. 85% dos proprietários relataram melhora após a cirurgia e 15% não observaram mudança na condição do animal. Estes autores consideram candidatos à cirurgia cães com colapso de traqueia a partir do grau II.

No estudo de White e Willians (1994) 18 dos 25 cães submetidos à cirurgia não apresentaram tosse nem intolerância ao exercício.

Becker, Beal, Stanley e Hauptman (2012) indicam a cirurgia para colocação de próteses extraluminais mesmo em cães com colapso intratorácico concomitante. No seu estudo o tempo de sobrevida após a cirurgia foi de 4,6 anos e não houve diferença estatística na sobrevida entre os animais com colapso cervical ou aqueles com colapso cervicotoracico.

2.7.3 *Stents* Traqueais

Os *stents* intra-traqueal é um procedimento minimamente invasivo utilizado para restabelecer a patência dentro do lúmen traqueal estreito (WEISSE; BERENT, 2010). Comparado a cirurgia convencional os *stents* têm a vantagem da melhora imediata dos sintomas clínicos, tempo de procedimento menor com uma rápida recuperação (SUN et al., 2008).

Diferentes tipos de *stents* existem disponíveis no mercado, eles podem ser de plástico (silicone), metálico ou hibrido que combina diferentes tipos de material. Idealmente o *stent* traqueal deveria obedecer a alguns requisitos: 1º ser fácil de introduzir precisamente no local necessário; 2º ter forca radial suficiente para manter a permeabilidade das vias aéreas e evitar migrações; 3º ter alta elasticidade e recuperação elástica, sem a fadiga do material; 4º ter uma boa flexibilidade longitudinal para ser bem tolerado e evitar lesão na traqueia; 5º ter boa biocompatibilidade para não induzir reações de rejeição, granulação e propiciar infecções; 6º manter o *clearance* mucociliar do epitélio; 7º ser fácil de remover quando necessário (ZAKALUZNY; LANE; MAIR, 2003).

É importante ressaltar que assim como a cirurgia, os *stents* não são curativos, apenas aliviam os sintomas e quando usados apropriadamente melhoram a qualidade de vida do cão. Por isso a seleção do paciente para este tipo de tratamento deve ser bem criteriosa (WEISSE; BERENT, 2010). A colocação dos *stents* só deve ser indicada quando o cão é refratário a terapia medicamentosa (MORITZ; SCHNEIDER; BAUER, 2004; SUN et al., 2008; KIM et

al., 2008; WEISSE; BERENT, 2010). A decisão entre a cirurgia para colocação das próteses externas ou o *stent* intra-traqueal pode ser baseada em algumas observações, se o paciente apresentar colapso intratorácico significativo, doenças concomitantes ao colapso em que o tempo de anestesia deve ser reduzido, ou a cirurgia for um fator complicante como em cães obesos ou a não autorização do proprietário então o *stent* intratraqueal deve ser considerado (SUN et al., 2008; WEISSE; BERENT, 2010). Weisse e Berent (2010) evitam a colocação de *stents* em pacientes com menos de seis anos de idade pelo acompanhamento em longo prazo. Nos casos do colapso cervical em que a membrana traqueal dorsal apresenta uma instabilidade e frouxidão a aplicação do *stent* deve ser considerado (WEISS; BERENT, 2010).

As complicações dos *stents* foram bem relatadas em um estudo retrospectivo realizado por Moritz, Schneider e Bauer (2004). Neste estudo foi realizado a colocação de *stents* intra-luminal auto-expansivo de aço inoxidável em 24 cães com colapso traqueal refratários a terapia com medicamentos. Desses 24 cães, 2 (8,3%) morreram em um intervalo de nove dias após o procedimento, um deles foi eutanaziado após três dias devido a ocorrência de laringoespasmo induzido pela endoprotese colocada muito perto da laringe e o segundo cão desenvolveu enfisema torácico, mediastinal, cervical e na cabeça sugerindo a perfuração da traqueia pelo *stent*. Foram observados pneumomediastino (dois cães), hemorragia traqueal leve (um cão). Tosse seca leve a moderada foi relatada na maioria dos pacientes nos primeiros dias até três semanas após a implantação do *stent*. Sete cães apresentaram severa intolerância ao exercício nos primeiros três dias. Outra complicação associada ao *stent* é a formação de granulomas responsivos a esteróides no final da endoprotese. Estes granulomas foram observados em 5/18 cães.

No estudo de Sura e Krahwinkel (2008) a principal complicação após a colocação dos *stents* foi a traqueíte bacteriana, seguido da fratura dos *stents.*

A fratura do *stent* pode ocorrer, sendo necessária a colocação de outra prótese sobre a fraturada. Pois a remoção cirúrgica da prótese fraturada não é indicada (WEISSE; BERENT, 2010).

Ainda são necessários estudos da aplicação do *stent* traqueal em uma grande população e avaliações em longo prazo de sua eficácia e segurança (SUN et al., 2008).

O tratamento do colapso traqueal ainda é problemático e algumas vezes frustrante e segundo White e Willians (1994) a escolha do tratamento (cirúrgico ou clinico) deve ser

baseada na prioridade em de cada caso, correção do efeito anatômico ou a correção de fatores secundários que iniciam o quadro.

3 OBJETIVO

A realização deste trabalho tem como objetivo:

- Avaliar se ha diferença entre a citologia por escovação na traqueia de cães sadios e de cães com colapso de traqueia;
- Avaliar as populações bacterianas da orofaringe e da traqueia de cães sadios e compará-los com a população bacteriana da mesma região de cães com colapso traqueal;
- Correlacionar a presença de inflamação com a presença de infecção bacteriana na traqueia de cães com colapso, justificando a utilização de antibióticoterapia no tratamento do colapso traqueal.

4 MATERIAIS E MÉTODOS

O projeto de estudo foi aprovado pela Comissão de Ética no Uso de Animais (CEUA) da Faculdade de Medicina Veterinária e Zootecnia (FMVZ) da Universidade de São Paulo (USP), sob o protocolo número 2061/2010.

4.1 MATERIAIS

No período de Agosto de 2010 a Outubro de 2012 foram atendidos 50 animais da espécie canina com sinais respiratórios, sendo que destes, 12 cães com diagnóstico de colapso de traqueia e 16 animais hígidos que atenderam todos os requisitos para a inclusão na casuística do trabalho com idades variando de um a 12 anos, selecionados independentemente de raça, sexo, idade.

Estes animais foram encaminhados ao Serviço de Cirurgia de Pequenos Animais do Departamento de Cirurgia (VCI) junto ao Hospital Veterinário (HOVET) da FMVZ/USP, em São Paulo ou ao Hospital Veterinário Clinivet, em Curitiba. Os cães atendidos no HOVET-FMVZ/USP foram identificados por número ou, parte daqueles hígidos, como Beagle e/ou mais um número, enquanto que os animais atendidos na Clinivet foram identificados pelo nome.

4.1.1 Grupo Controle

O grupo controle foi composto de oito cães sadios, encaminhados aos dois hospitais citados para realização de intervenções cirúrgicas eletivas de ovariosalpingohisterectomia ou orquiectomia e de um grupo de oito cães da raça Beagle, igualmente sadios e pertencentes ao Laboratório de Cirurgia Cárdio-torácica do VCI da FMVZ/USP.

Para a seleção dos cães foi realizado exame clínico geral e laboratorial (hemograma e bioquímico). Nos cães selecionados com mais de seis anos de idade também foi realizado eletrocardiograma.

Os critérios de exclusão foram:

- fazer uso de antibioticoterapia por pelo menos um mês;
- fazer uso de terapia com antiinflamatórios esteroidais e não esteroidais por pelo menos quatro semanas e duas semanas, respectivamente;
- fêmeas gestantes;
- os cães que apresentassem alteração pulmonar concomitante.

4.1.2 Grupo Colapso de Traqueia

Os cães com colapso de traqueia foram selecionados pela sintomatologia clínica relatada pelo proprietário que sugeria a afecção traqueal. Esses animais foram examinados e submetidos à coleta de sangue para hemograma e bioquímico, exame radiográfico de tórax e cervical, eletrocardiograma nos cães com mais de seis anos de idade a fim de excluir-se doenças concomitantes com o colapso de traqueia ou outras afecções que justificassem a sintomatologia clinica apresentada. No exame clínico específico para o trato respiratório, realizou-se o estímulo do reflexo da tosse e auscultação traqueal. Os critérios de exclusão foram os mesmos do grupo controle conforme mencionado anteriormente.

Após a primeira avaliação os animais eram encaminhados para exame de broncoscopia, realizado sob anestesia geral.

4.2 MÉTODO

Antes da realização do exame broncoscópico, os proprietários dos animais selecionados respondiam a um questionário sobre os sinais clínicos.

4.2.1 Broncoscopia

Todos os cães foram submetidos à broncoscopia e executada sob anestesia geral. Como medicação pré-anestésica foi utilizada acepromazina[1] 0,05 mg/kg e meperidina[2] 2mg/kg e para anestesia geral endovenosa, propofol[3] 3-5mg/kg. Os cães foram submetidos a pré-oxigenação com máscara com oxigênio 100% durante 10 minutos, antes da indução anestésica.

Para o exame endoscópico utilizou-se Broncoscopio[4] modelo BF200 da marca Olympus com 5 mm de diâmetro e canal de biopsia de 2mm.

Com o animal sob indução anestésica e posicionado em decúbito esternal, coletou-se com um suabe estéril amostra da mucosa da faringe para cultura bacteriana. Em seguida o suabe foi mergulhado em meio de cultura celular estéril (Caldo BHI[5]) e encaminhado para o Setor de Microbiologia do Departamento de Medicina Veterinária Preventiva (VPS) da FMVZ/USP.

O colapso traqueal foi definido e identificado com a observação da redução no sentido dorso ventral do lúmen traqueal na porção cervical, entrada do tórax e porção torácica. O colapso dos brônquios principais também foi avaliado e, quando presente, considerado. Para a classificação do colapso de traqueia foi utilizado a graduação preconizada por Tangner e Hobson (1982) – quadro 1 -, onde classifica-se o grau do colapso em 1, 2, 3 e 4, sendo que no grau 1, há comprometimento de até 25% do lúmen traqueal; no grau 2, a partir de 25% e em até 50%, observa-se comprometimento da luz da traqueia; no grau 3, a partir de 50% até 75% de redução do lúmen e, grau 4, a partir de 75% de colapso traqueal até obstrução total. O diâmetro normal do lúmen traqueal é considerado se a posição ovóide deste variar menos que 20% nas fases respiratórias. O grau de hiperemia foi descrito como: normal, leve (vermelho claro), moderado (vermelho), ou severo (vermelho escuro), bem como a presença de secreção ou não.

---

[1] Acepromazin 0,2% - Syntec do Brasil Ltda

[2] Cloridrato de petidina 50mg/ml – União Química Farmacêutica Nacional SA

[3] Propovan 10mg/ml – Cristalia Produtos Químicos Farmacêuticos Ltda

[4] Broncoscópio modelo BF200 Olympus – Japão

[5] Caldo BHI - (Brain and heart infusion broth) - Difico – Franca

Após a inspeção visual das vias aéreas foi introduzida uma escova de citologia estéril descartável de 120 mm de comprimento, diâmetro das cerdas 3mm, diâmetro da bainha 1,8 mm. (US Endoscopy[6]) (Figura 1) com as cerdas umedecidas com solução salina estéril, conforme sugerido por MCkiernan et al. (1984,) e exteriorizadas de sua bainha de proteção, na porção distal da traqueia. Passaram-se, delicadamente, as cerdas, pela mucosa aproximadamente, cinco vezes. O cateter de escova foi recolhido para o interior da bainha e removido do broncoscópio. Com primeira amostra, o cateter era agitado em 2 a 10 ml em meio de cultura celular estéril (CALDO BHI) ou colocado no meio de transporte[7] (meio de Stuart). Optou-se por fazer a coleta da cultura introduzindo a escova somente uma vez para não haver o risco de contaminação secundária. Após esta etapa, foi coletada uma segunda amostra, com uma nova escova estéril, que depois de retirada do broncoscópio e, em seguida, rolada gentilmente por uma lâmina de vidro de microscópio seca e encaminhada para o Laboratório Clínico do Departamento de Clínica Médica da FMVZ/USP para processamento. Áreas com muitas escoriações ou com secreções visíveis foram evitadas durante a colheita de amostras.

Figura 1 – Escova de citologia para broncoscopia utilizada neste estudo para a coleta das amostras de cultura bacteriana e citologia da traqueia.

US endoscopy
00711401
28099
2013-04
2015-04
Cytology Brush - bronchoscope
Escova de citologia - broncoscopio
Cepillo de citología - broncoscopio
Cytobürste - bronchoscope
Cytobrosse - bronchoscope
Cytobrush - bronchoscope
Cytobrush - bronchoscope
Cytobrush

4.2.2 Citologia

As lâminas de citologia foram coradas pelo método May Grunwald-Giensa Modificado (Rosenfeld) e avaliadas qualitativamente por um único investigador para garantir consistência nas comparações. Essas lâminas eram avaliadas conforme a celularidade (baixa, media e alta), presença de muco (0, +, ++, +++), presença de células epiteliais (presente ou ausente), displasia celular (0, +, ++, +++), presença de células caliciformes (0, +, ++, +++), presença de células inflamatórias e tipo celular predominante (neutrófilo ou macrófago; 0, +, ++, +++) e presença de hemácias (0, raro, +, ++, +++). A presença de neutrófilos e a displasia encontrada na citologia foram os critérios utilizados para classificar o animal como portador de inflamação.

4.2.3 Cultura Bacteriana

Visando a pesquisa de bactérias aeróbias e anaeróbias facultativas, os suabes foram inicialmente inoculados em caldo BHI (Brain and heart infusion broth) com incubação a 37°C por 24 horas. As amostras também foram semeadas em ágar sangue de carneiro (5%) e ágar MacConkey[8], com incubação em aerobiose a 37°C, com leituras em 24-96 horas. As amostras cultivadas em caldo BHI foram posteriormente semeadas em ágar sangue de carneiro (5%) e ágar MacConkey, com incubação destas realizada de forma similar à descrita anteriormente para o cultivo inicial. Os microorganismos isolados foram identificados de acordo com Murray et al. (1999). Em casos nos quais houve dúvida, foram utilizados os sistemas de identificação RapID® Staph Plus System e NF Plus System (Remel)[9] (Figura 2).

---

[8] Agar MacConkey - Difico – Franca

[9] RapID® Staph Plus System, Rapid Nf plus system - Remel - Estados Unidos

Figura 2 - RapID® Staph Plus System utilizado para identificação das bactérias.

4.4 ANÁLISES ESTATÍSTICAS

Para testar a independência entre os fatores, por exemplo: presença de inflamação e o grupo do animal (colapso de traqueia e controle), foi utilizado o teste exato de Fisher.

P-valor (ou p) menor que 0.05 é significativo, ou seja, há dependência entre os fatores.

Para avaliar a dissimilaridade entre as regiões amostradas (traqueia e orofaringe) e o grupo dos animais (colapso de traqueia e controle) utilizou-se o índice de dissimilaridade baseado na distância de Bray-Curtis. O número de animais infectados por cada tipo de bactéria foi padronizado pela presença ou ausência da bactéria. Não foram incluídos os resultados negativos, pois eles representam ausência de bactérias, e o objetivo desse teste foi verificar a similaridade da composição de espécies bacterianas entre as regiões amostradas de animais controle e doentes. Foi utilizado o pacote vegan do software R 2.12[10].

---

[10] Jari Oksanen, F. Guillaume Blanchet, Roeland Kindt, Pierre Legendre, Peter R. Minchin, R. B. O'Hara, Gavin L. Simpson, Peter Solymos, M.Henry H. Stevens & Helene Wagner (2011). vegan: Community Ecology Package. R package version 2.0-1. http://CRAN.R-project.org/package=vegan

5 RESULTADOS

De dezembro de 2010 a outubro de 2012 foram selecionados para este estudo 12 cães com colapso traqueal para o grupo colapso e 16 cães hígidos para o grupo controle, apos analise de 50 animais com sintomas respiratórios.

Tabela 1- Distribuição do grupo colapso, segundo raça e idade.

Identificação	Raça	Idade
221219	Pinscher	2 anos
199853	Lulu da Pomerania	4 anos
Eddie	Yorkshire	2 anos
218693	Yorkshire	2 anos
Nala	Yorkshire	7 anos
Bolt	Pug	12 anos
218567	Poodle	9 anos
Dimple	Yorkshire	4 anos
217065	Maltes	9 anos
215420	Yorkshire	6 anos
221921	Pinscher	3 anos
Nina	Yorkshire	1,5 anos

Tabela 2 - Distribuição do grupo colapso, segundo sinais clínicos, duração dos sinais e fator concomitante.

Identificação	Sinais Clínicos:				Duração dos sinais clínicos	Fator concomitante
	Tosse	Dispneia	Estridor	Outros		
221219	Sim	Sim	Não		6 meses	-
199853	Sim (esporadica)	Sim	Não		3 meses	Obesidade
Eddie	Sim (quando se agita)	Não	Não		4 meses	-
218693	Sim (quando se agita)	Não	Não		6 meses	-
Nala	Sim (mas piora quando se agita)	Não	Não		2 anos	-
Bolt	Sim	Sim	Sim		1 mes	Braquicefalico
218567	Sim (persistente)	Não	Não		5 anos	-
Dimple	Sim (esporádica)	Não	Não		1 ano	-
217065	Sim (quando se agita)	Sim	Sim	Regurgita água, engasgo	3 meses	-
215420	Sim	Sim	Não		3 meses	-
221921	Sim	Sim	Não	Ruptura de traquéia por esforço	6 meses	-
Nina	Sim (esporádica)	Não	Não		1 ano	-

Pelos dados da tabela 1 e tabela 2 verificam-se as características da população dos animais do grupo colapso, como a descrição das raças, idade, sinais clínicos, duração dos sinais clínicos e fatores concomitantes. A idade dos animais do grupo colapso variou de 1 ano e meio até 12 anos de idade. Todos os cães deste grupo eram de raças pequenas ou miniaturas sendo Yorkshire (n=06), Lulu da Pomerania (n=01), Pinscher (n=02), Pug (n=01), Maltes (n=01), Poodle (n=01). Os cães apresentaram os seguintes sinais clínicos: tosse em todos os

cães (n=12, 100%) que variou de esporádica (n=03, 25%), quando se agita (n=04, 33%) e persistente (n=02, 17%), 03 animais (25%) não tinham informações sobre a característica da tosse. Dispnéia (n=06, 50%), estridor (n=05, 42%), e com menos freqüência engasgo (n=01, 8%) e ruptura traqueal por esforço (n=01, 8%). A duração dos sinais clínicos variou de 1 mês até 2 anos. Obesidade e Síndrome do Braquicefálico foram fatores concomitantes observados em dois animais.

Tabela 3 - Distribuição dos animais do grupo controle, segundo raça e idade.

Identificação	Raça	Idade
Beagle 03	Beagle	3 anos
Bealgle 05	Beagle	2 anos
Beagle 01	Beagle	2 anos
Beagle 09	Beagle	2 anos
224695	Yorkshire	3 anos
224397	Poodle	1 ano
223999	Golden	5 ano
Aisha	SRD	2 anos
Zé	SRD	1 ano
Beagle 15	Beagle	2 anos
Beagle 11	Beagle	2 anos
Beagle 12	Beagle	2 anos
Beagle 07	Beagle	2 anos
Dingo	Blue Heller	1 ano
Nina-Ju	Yorkshire	0,8 ano
Lupita	SRD	1 ano

Os dados da tabela 3 mostram as características dos cães do grupo controle. A idade variou de 8 meses a 5 anos de idade, sendo eles da raça Beagle (n=08), Poodle (n=01), Yorkshire (n=02), SRD (n=03), Blue Heller (n=01) e Golden Retrivier (n=01).

Tabela 4 - Distribuição do grupo colapso, segundo grau de colapso apresentado, detectado através de Broncoscopia.

Identificação	Grau de Colapso			
	I	II	III	IV
221219	x	-	-	-
199853	x	-	-	-
Eddie	-	x	-	-
218693	-	x	-	-
Nala	x	x	x	-
Bolt	x	-	-	-
218567	-	-	x	-
Dimple	x	-	-	-
217065	-	x	x	-
215420	-	-	x	x
221921	-	-	x	x
Nina	-	x	-	-

Tabela 5 - Distribuição do grupo colapso, segundo região (local) da traqueia, grau de hiperemia e presença de secreção, detectados através de Broncoscopia.

Identificação	Região			Grau de hiperemia*	Presença de secreção
	Cervical	Torácica	Brônquios		
221219	x	-	-	normal	não
199853	x	-	-	normal	sim
Eddie	x	x	x	leve	não
218693	x	-	-	leve	não
Nala	x (grau II)	x (grau I)	x (grau I)	leve	não
Bolt	x	-	-	normal	não
218567	x	-	-	moderado	sim
Dimple	x	-	x	normal	não
217065	x (grau III)	x (grau II)	-	moderado	não
215420	x (grau III)	x (grau IV)	-	severo	sim
221921	x (grau IV)	x (grau III)	-	severo	sim
Nina	x	-	-	leve	sim

*Observação: O grau de colapso foi especificado naqueles animais que apresentavam diferentes graus em diferentes regiões.

Pela análise da tabela 4 a traqueobroncoscopia foi o método utilizado para identificar a região, o grau do colapso, o grau de hiperemia e a presença de secreção na traqueia como mostra as tabelas 4 e 5. O grau de colapso variou entre os cães e foram identificados diferentes graus num mesmo cão. Em três cães verificou-se 02 diferentes graus e um cão apresentou três diferentes graus de colapso. Dos 12 cães, 05 apresentaram grau I (42%), 05 grau II (42%), 05 grau III (42%) e 02 grau IV de colapso (17%). Todos os cães (100%) apresentaram colapso na região cervical, 05 (42%) na região torácica e 03 cães (25%) apresentaram colapso também na região brônquica. Verificou-se que em alguns cães os graus de colapso variavam conforme a região. O grau de hiperemia da traqueia variou de normal (n=04, 33%), leve (n=04, 33%), moderado (n=02, 17%), severo (n=02, 17%). Pode ser visibilizada presença de secreção em 05 dos pacientes (42%).

No grupo controle não foi constatado nenhuma alteração da traqueia na traqueobroncoscopia.

Quadro 2 - Relação do grupo colapso de acordo com a celularidade, presença de muco, displasia, células calciformes, células inflamatórias, predominância, e presença de hemácias.

Identificação	**Celularidade** (baixa, media e alta)	**Presença de muco** (+,++,+++, raro)	**Displasia** (+,++,+++)	**Presença de células caliciformes** (+,++,+++, raro)	**Presença de células inflamatórias** (+,++,+++)	**Predominância**	**Presença de hemácias** (+,++,+++, raro)
221219	baixa	++	0	++	0	0	0
199853	média	++	0	raro	0	0	0
Eddie	-	-	-	-	-	-	-
218693	alta	raro	0	raro	0	0	+++
Nala	média	++	0	++	0	0	raro
Bolt	alta	+	++	+++	++	neutrófilo e macrófago ativo	++
218567	média	+	++	+++	++	neutrófilo e macrófago	+
Dimple	média	++	0	raro	0	0	+
217065	média	+	0	++	+	neutrófilo e macrófago	+
215420	alta	+++	+	+	++	neutrófilo	+
221921	alta	+++	+	+	++	neutrófilo	++
Nina	baixa	+	0	+	0	0	+

OBS.: Todos os dados da amostra possuiram presença de agrupados de células e presença de células epiteliais ciliadas, exceto "Eddie", que possuíu erro de coleta.
A marcação de "0" indica a não presença
A marcação de "-" indica a não presença de citologia, devido a erro de coleta

Os dados presentes no quadro 2 demonstram as diferentes alterações citológicas encontradas na traqueia dos cães doentes. Dos 12 animais, 05 apresentaram celularidade média (42%), 04 alta (33%) e 02 baixa (17%). A presença de muco foi verificada com ++ em 04 animais (33%), + em 04 animais (33%), +++ em 02 animais (17%) e raro em 01 animal (8%). A displasia foi observada em 4 animais (33%), sendo 02 (17%) com ++ e 02 (17%) com +. Presença de células caliciformes foi encontrada em 03 cães (25%) com ++, em 03

(25%) com +, em 02 (17%) com +++ e em 03 (25%) com raros. Presença de células inflamatórias 04 (33%) com ++ e 01 (8%) com +. Neutrófilo e macrófago apareceram em 03 lâminas (25%), sendo uma delas com macrófago ativo. Somente neutrófilo em 02 lâminas (17%). Presença de hemácias com + verificou-se em 5 animais (42%), com ++ em 02 animais (17%), com +++ em 01 animal (8%) e raro nenhum. Um animal não apresentou citologia por erro de coleta.

Quadro 3 - Relação do grupo controle de acordo com a celularidade, presença de muco, displasia, células calciformes, células inflamatórias, predominância, e presença de hemácias

Identificação	**Celularidade** (baixa, media e alta)	**Presença de muco** (+,++,+++, raro)	**Displasia** (+,++,+++)	**Presença de células caliciformes** (+,++,+++)	**Presença de células inflamatórias** (+,++,+++)	**Predominância**	**Presença de hemácias** (+,++,+++)
Beagle 03	baixa	+	0	+	0	0	0
Bealgle 05	baixa	raro	0	+	0	0	0
Beagle 01	baixa	+	0	+	0	0	0
Beagle 09	alta	++	0	+	0	0	0
224695	alta	++	0	+	0	0	0
224397	média	+	0	+	0	0	0
223999	baixa	+	0	+	0	0	0
Aisha	alta	++	0	+	0	0	0
Zé	média	++	0	+	0	0	0
Beagle 15	média	++	0	+	0	0	0
Beagle 11	baixa	+	0	+	0	0	0
Beagle 12	média	++	0	+	0	0	0
Beagle 07	média	+++	0	+	0	0	0
Dingo	média	++	0	+	0	0	0
Nina-Ju	média	++	0	+	0	0	0
Lupita	baixa	+	0	+	0	0	0

O quadro 3 mostra a citologia do grupo controle, sendo que não houve variação no resultado de displasia (ausência), presença de células caliciformes (+), presença células inflamatórias (ausência), presença de hemácias (ausência) entre os animais do grupo. Em relação à presença de muco 08 apresentaram ++ (50%), 06 animais apresentaram + (37,5%), 01 animal +++ (6%) e 01 animal raro (6%).

Tabela 6 - Valores observados em animais com inflamação e não inflamação na entre os grupos Colapso e Controle.

Infecção	Grupo	
	Colapso	Controle
Presente	5	0
Ausente	6	16

A correlação entre a inflamação e o colapso traqueal (Tabela 6) apresentou resultado significativo ($p<0,01$), ou seja, o número de animais inflamados é dependente da presença de colapso traqueal. Observando os resultados vemos que animais com colapso tendem a apresentar inflamação.

Tabela 7 - Valores observados em animais que apresentaram infecção e não infecção na região da orofaringe e da traqueia entre os grupos Colapso e Controle.

Infecção	Grupo	
	Colapso	Controle
Presente	15	9
Ausente	1	3

Tabela 8 - Valores observados em animais que apresentaram infecção e não infecção na região da orofaringe entre os grupos Colapso e Controle.

Infecção	Grupo	
	Colapso	Controle
Presente	14	9
Ausente	2	3

Tabela 9 - Valores observados em animais que apresentaram infecção e não infecção na região da traqueia entre os grupos Colapso e Controle.

Infecção	Grupo	
	Colapso	Controle
Presente	3	9
Ausente	9	7

Não foi observada correlação entre a presença de colapso traqueal e presença de infecção nos cães do grupo colapso de traqueia e do grupo controle (p=0,212) como mostra a tabela 7, mesmo quando comparamos distintamente as infecções nas regiões da orofaringe (Tabela 8) com p=0,442 e da traqueia (Tabela 9) com p=0,273.

Tabela 10 - Valores observados em animais que apresentam infecção e não infecção da traqueia em relação aos animais inflamados e não inflamados

Infecção	**Inflamação**	
	Ausente	**Presente**
Presente	21	2
Ausente	1	3

Encontramos relação significativa entre presença de inflamação com a não infecção da traqueia (p=0,041). Analisando os resultados da tabela (Tabela 10), observamos que os cães infectados não tendem a estar inflamados. Todos os cães com inflamação da traqueia não apresentavam infecção nesta região. Como todos os cães que apresentaram a traqueia inflamada eram cães com colapso traqueal não houve correlação entre a presença de inflamação com a presença de bactérias na traqueia neste estudo.

O quadro 4 apresenta o resultado da cultura da orofaringe e da traqueia nos 28 cães avaliados (100%). Verifica-se que houve crescimento de bactérias em 26 cães (93%). Em 12 cães (46%) houve crescimento somente da cultura da orofaringe, destes 06 do grupo controle e 06 do grupo colapso. Em 11 cães (42%) houve crescimento de ambos os locais (orofaringe e traqueia), 08 do grupo controle e 03 do grupo colapso. Em 04 cães (15%) não houve crescimento bacteriano de nenhum local, sendo 01 do grupo controle e 03 do grupo colapso. Em 01 cão (4%) houve crescimento bacteriano apenas na traqueia.

Quadro 4 - Distribuição do grupo controle e grupo colapso de acordo com o resultado da cultura bacteriana realizadas nas regiões orofaringe e traqueia.

Identificação	Região	
	Orofaringe	**Traquéia**
Beagle 03*	*Staphylococcus intermedius*	negativo
Bealgle 05*	*Escherichia coli*	*Staphylococcus intermedius*
Beagle 01*	*Escherichia coli*	*Flavobacterium* Ilj
Beagle 09*	*Escherichia coli*	negativo
224695*	*Staphylococcus saprophyticus*	*Pseudomonas aeruginosa*
224397*	*Staphylococcus saprophyticus*	*Klebsiella pneumoniae*
223999*	*Staphylococcus saprophyticus*	*Acinetobacter* sp.
Aisha*	*Staphylococcus kloosii*	negativo
Zé*	negativo	*Acinetobacter* sp.
Beagle 15*	*Staphylococcus capitis/Bacillus*	*Staphylococcus kloosii*
Beagle 11*	*Escherichia coli*	*Pseudomonas aeruginosa*
Beagle 12*	*Escherichia coli*	negativo
Beagle 07*	*Staphylococcus capitis*	negativo
Dingo*	negativo	negativo
Nina-Ju*	*Streptococcus dysgalactiae*	*Streptococcus dysgalactiae*
Lupita*	*Pseudomonas aeruginosa*	negativo
221219#	*Acinetobacter* sp.	negativo
199853 #	*Streptococcus equisimilis*	*Streptococcus equisimilis*
Eddie#	*Bacillus* sp.	*Klebsiella pneumoniae*
218693#	*Escherichia coli*	*Escherichia coli*
Nala#	*Klebsiella pneumoniae*	negativo
Bolt#	negativo	negativo
218567#	*Staphylococcus hominis*	negativo
Dimple#	*Streptococcus dysgalactiae*	negativo
217065#	*Bacillus* sp.	negativo
215420#	negativo	negativo
221921#	negativo	negativo
Nina#	*Staphylococcus chromogenes*	negativo

OBS.: Todos os dados que possuírem o símbolo "*" na coluna Identificação, são classificados como "Grupo Controle"

Todos os dados que possuírem o símbolo "#" na coluna Identificação, são classificados como "Grupo Colapso"

Tabela 11 - Distribuição de Bactérias isoladas nas culturas dos grupos Colapso e Controle conforme a região.

Bactéria	Colapso		Controle	
	Orofaringe	Traquéia	Orofaringe	Traquéia
Acinetobacter sp.	1	0	0	2
Bacillus sp.	2	0	1	0
Escherichia coli	1	1	5	0
Flavobacterium IIj	0	0	0	1
Klebsiella pneumoniae	1	1	0	1
negativo	3	9	2	7
Pseudomonas aeruginosa	0	0	1	2
Staphylococcus capitis	0	0	2	0
Staphylococcus chromogenes	1	0	0	0
Staphylococcus hominis	1	0	0	0
Staphylococcus intermedius	0	0	1	1
Staphylococcus kloosii	0	0	1	1
Staphylococcus saprophyticus	0	0	3	0
Streptococcus dysgalactiae	1	0	1	1
Streptococcus equisimilis	1	1	0	0

As bactérias isoladas da orofaringe e da traqueia nos grupos estão listadas na tabela 11. Pelos dados da tabela 11, verifica-se que o *Staphilococcus spp*. foi a bactéria mais comumente isolada (11 culturas), porém se caracterizarmos essas bactérias observamos que houve crescimento de 6 diferentes espécies. A segunda bactéria mais isolada foi a *Escherichia coli* (7 culturas) seguida pelo *Streptococcus spp*. (5 culturas), o *Streptococcus* também apresentou duas diferentes espécies. Outras bactérias isoladas incluem *Acinetobacter sp.* (3 culturas), *Bacillus sp*. (3 culturas), *Flavobacterium IIj* (1 cultura), *Klebsiella pneumoniae* (3 culturas), *Pseudomonas aeruginosa* (3 culturas).

Tabela 12 - Dissimilaridade entre as regiões e as populações bacterianas

Região	Grupo			
	Colapso		Controle	
	Traqueia	Orofaringe	Traqueia	Orofaringe
Colapso - Orofaringe	0	0,455	0,625	0,600
Colapso - Traqueia	0,455	0	0,818	0,800
Controle - Orofaringe	0,625	0,818	0	0,466
Controle - Traqueia	0,600	0,800	0,467	0

A porcentagem de dissimilaridade entre as populações bacterianas e as regiões onde de coleta de material para cultura foi realizada com o índice de dissimilaridade baseado na distancia de Bray-Curtis (Tabela 12). Os resultados negativos não foram incluídos. Quanto mais próximo de 1,0 ou 100% mais diferentes são as populações. Neste trabalho pode-se inferir que a população bacteriana da orofaringe do grupo colapso é semelhante à população da traqueia do mesmo grupo em 54,5%. Já a população bacteriana da orofaringe do grupo controle não é similar a da orofaringe do grupo colapso em 62%. A população bacteriana da traqueia do grupo controle se assemelha em 53% da população da orofaringe do mesmo grupo e difere em 80% da população da traqueia do grupo colapso.

6 DISCUSSÃO

Os resultados do presente estudo mostram que os animais com colapso traqueal tendem a estar com inflamação da traqueia, a população bacteriana da orofaringe e da traqueia entre os grupos mostram-se similares e não havendo correlação entre a infecção bacteriana na traqueia com a presença de inflamação.

O colapso de traqueia tem sido descrito como uma afecção que acomete principalmente cães de raças pequenas e miniaturas (TANGNER; HOBSON, 1982; WHITE; WILLIAMS, 1994; BUBACK; BOOTHE; HOBSON, 1996; JOHNSON; FALES, 2001; MCREADY; JOHNSON; POLLARD, 2007; ETTINGER, 2011), neste estudo as raças estudadas corroboram com a literatura descrita, sendo o Yorkshire a mais representativa (n=06). Segundo um estudo realizado por Ferrian (2009) mais de 70% dos cães das raças poodle, yorkshire e maltes atendidas no hospital escola da UFMG tinham sinais radiográficos de colapso de traqueia, mesmo sem apresentar sintomatologia no momento do atendimento, o que embasa no respeitante aos Yorkshire, parcialmente os dados encontrados, embora a natureza do estudo em tela tenha sido de outra natureza.

Neste estudo a sintomatologia clinica apresentada pelos cães com colapso de traqueia foram: tosse em todos os cães (n=12), dispnéia inspiratória (n=06) e estridor (n=05), a característica da tosse variou quando o animal se agitava, esporadicamente e frequente. Segundo Bojrab e Renegar (1981), Johnson (2000) e Ettinger (2011) estes são os principais sintomas clínicos apresentados pelos cães acometidos por esta afecção. Outros sintomas como intolerância ao exercício, cianose, sincopes também são relatados por Johnson (2000). Alem dos sintomas descritos na literatura, neste trabalho, também encontramos engasgos (n=01) e ruptura da traqueia por esforço (n=01).

A idade apresentada pelos cães com colapso de traqueia variou de um e meio a doze anos de idade. O aparecimento de sintomas em cães jovens sugere que a anormalidade subjacente nos anéis cartilaginosos da traqueia pode ter uma origem congênita (DONE, 1978; BOJRAB; RENEGAR, 1981; WHITE; WILLIAMS, 1994). Já o aparecimento e a progressão dos sinais clínicos em cães adultos a idosos parece indicar uma etiologia adquirida (FINGLAND; DEHOFFW; BIRCHARDS, 1987; BOJRAB; RENEGAR, 1981; WHITE; WILLIAMS, 1994).

Dentre os exames complementares existentes para o diagnóstico do colapso de traqueia, a traqueobroncoscopia foi o método escolhido para confirmar a doença neste estudo. Apesar da maioria dos cães selecionados para o grupo colapso de traqueia apresentarem a radiografia de tórax e cervical na triagem de seleção, não incluímos o resultado deste exame neste trabalho, pois a radiografia foi realizada por diferentes radiologistas e não apresentava uma uniformidade na conclusão do laudo. Optamos por realizar somente a traqueobroncoscopia na metodologia deste estudo para o diagnóstico de colapso traqueal, pois este exame fechava o diagnostico da doença, além de permitir a direta visibilização do lúmen e da mucosa traqueal possibilitando a graduação do colapso, a avaliação da mucosa e a coleta de amostras para a citologia e cultura bacteriana.

A traqueobroncoscopia permite avaliar a extensão e a severidade do colapso traqueal, assim como a presença colapso nos brônquios principais (WHITE; WILLIAMS, 1994; BUBACK; BOOTHE; HOBSON, 1996; BECKER; BEAL; STANLEY; HAUPTMAN, 2012). Neste estudo foi avaliada com a endoscopia a região do colapso (cervical, torácica e brônquios principais), o grau de colapso (I a IV) conforme a classificação de Tangner e Hobson (1982), o grau de hiperemia (normal, leve, moderada e severa) e a presença de secreção (presente ou ausente).

Nesta pesquisa, durante a traqueobroncoscopia, as alterações citadas pela literatura sobre o colapso de traqueia como o achatamento dos anéis traqueais, membrana dorsal pendular, alteração da coloração da mucosa (MCCARTHY, 2005; CREEVY, 2009), foram facilmente evidenciadas. Todos os cães do grupo colapso traqueal apresentaram colapso na região cervical, este achado também foi descrito por Buback, Boothe e Hobson (1996) e Becker et al. (2012). Em cinco cães o colapso também estava presente na região torácica e em três cães no brônquio principal (Figuras 2 a 7).

Os graus de colapso variaram de I a IV e num mesmo animal pode ser visibilizado mais de um grau de colapso variando conforme a região. O grau de hiperemia variou de leve a severo e, conforme esperado, nos cães com pior grau de colapso o grau de hiperemia também foi mais evidente. Nos cães com grau IV a traqueia encontrava-se severamente hiperêmica, nos cães com grau III a hiperemia variou de moderada a leve e nos cães com Grau I e II a coloração da traqueia variou de leve a normal. Em 05 cães a traqueia encontrava-se com presença de secreção mucoide, esta secreção não teve relação com o grau de colapso neste

estudo. A laringe também foi avaliada e em um cão (217065) apresentava paralisia de laringe unilateral e dois outros eversão de sacos laríngeos (215420, 221219).

A avaliação da laringe é importante, pois alguns autores como Buback, Boothe e Hobson (1996) contra-indicam a cirurgia para colocação de próteses extraluminais em cães com paralisia de laringe.

Tecnicamente a traqueobroncoscopia foi um exame fácil de ser realizado. Utilizamos um broncoscópio flexível de 5 mm de diâmetro, mas broncoscópios flexíveis ou rígidos de 3,7 a 5mm de diâmetro podem ser utilizados (JOHNSON, 2000; MCCARTHY, 2005; CREEVY, 2009). Como é necessário anestesia geral para realização deste exame muitos proprietários ficaram com medo de autorizar este procedimento, o que dificultou aumentar o número de animais no grupo do colapso de traqueia.

O preparo do paciente para este procedimento tem importância relevante, pois nos casos mais graves os cães estão previamente com tosse ou dificuldade respiratória e com uma injuria crônica, por isso faz-se necessário a oxigenioterapia antes e durante o exame. O esclarecimento ao proprietário que a traqueobroncoscopia pode agravar a sintomatologia do cão também deve ser colocada (WHITE; WILLIAMS, 1994; JOHNSON, 2000). Neste estudo, em dois cães foi realizada a eutanásia posteriormente a endoscopia, pois não foi possível a extubação do paciente, já que o cão apresentava-se cianótico e com dispneia inspiratória severa e os proprietários não quiseram autorizar traqueostomia temporária. Nestes 2 casos os cães apresentavam colapso traqueal grau III e IV. O primeiro cão citado acima apresentou ruptura da traqueia por esforço previamente a endoscopia.

Figura 3 - Imagens da traqueobroncoscopia do cão 215420 do grupo colapso de traqueia. A, C, D e H – imagem da traqueia cervical mostrando grau de colapso IV e mucosa com hiperemia severa e secreção mucoide. B e F – Imagem da traqueia em região torácica mostrando colapso grau III. H – Imagem da Laringe mostrando edema e eversão dos sacos laríngeos.

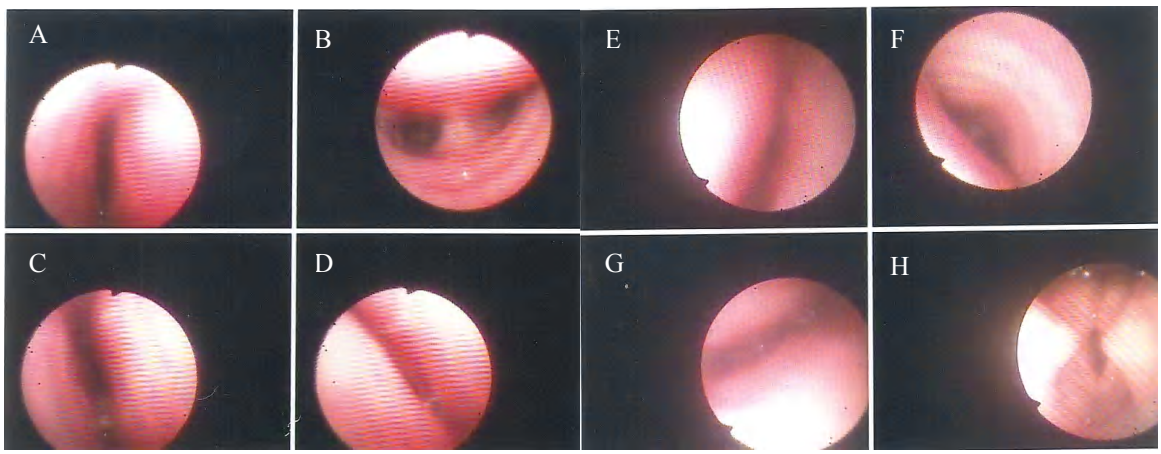

Figura 4 - Imagens da traqueobroncoscopia do cão 217065 mostrando colapso grau III na região cervical (A, C e D) e grau II na região torácica (B). Hiperemia moderada da traqueia.

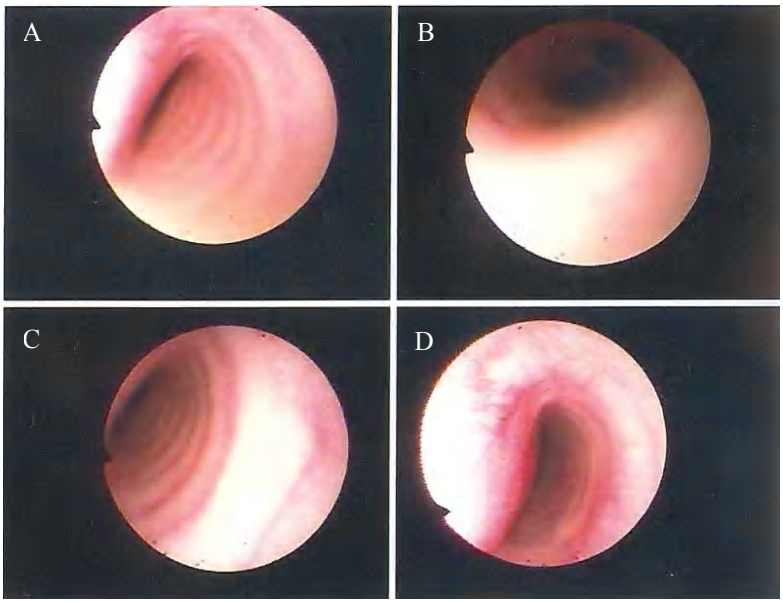

Figura 5 - Imagens da traqueobroncoscopia do cão 218567 mostrando colapso grau III na região cervical (C e D), hiperemia moderada e presença de secreção mucoide. A – traqueia torácica. B – Brônquio principal esquerdo.

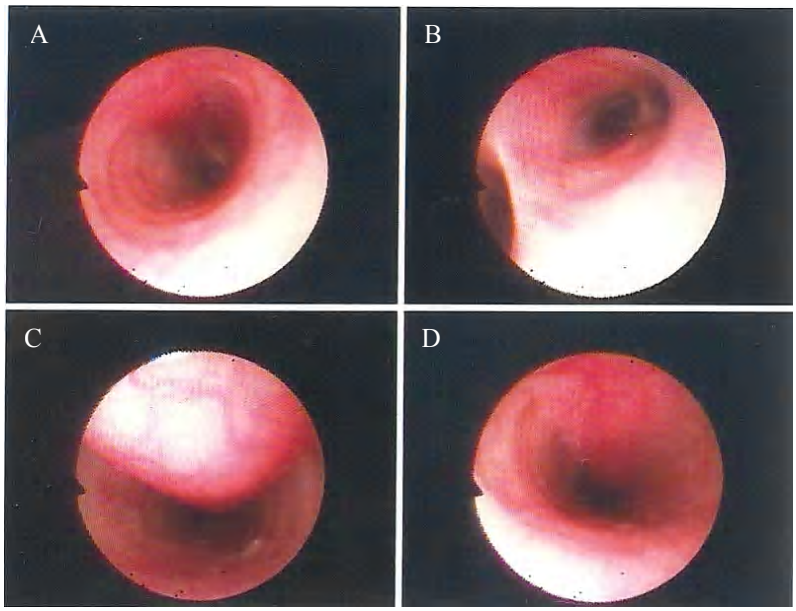

Figura 6 - Imagens da traqueobroncoscopia do cão 221219 mostrando colapso grau I na região cervical e hiperemia normal (A, B, C e D).

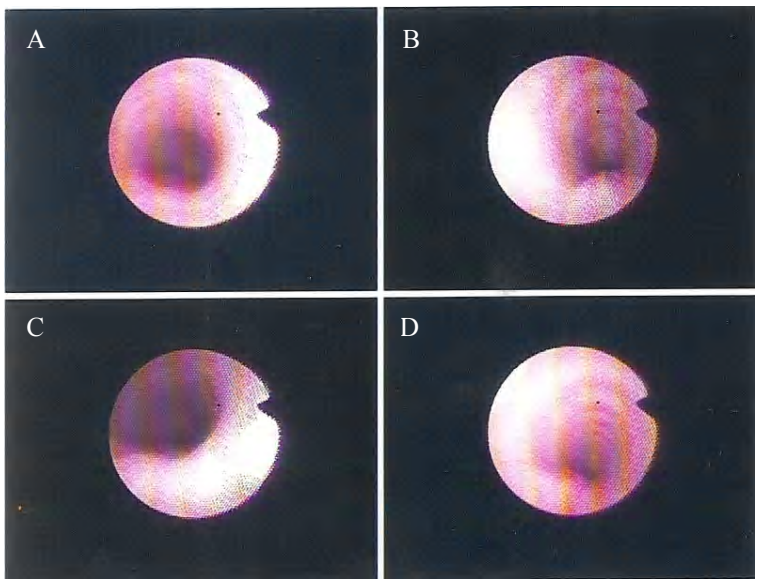

]Figura 7 - Imagens da traqueabroncoscopia do cão 221921. A, F, G e H mostrando colapso grau III em traqueia torácica. B, C e D mostra colapso grau IV na região cervical. Nas fotos F e H é possível visibilizar colapso em brônquio principal esquerdo. Hiperemia severa e presença de secreção mucoide.

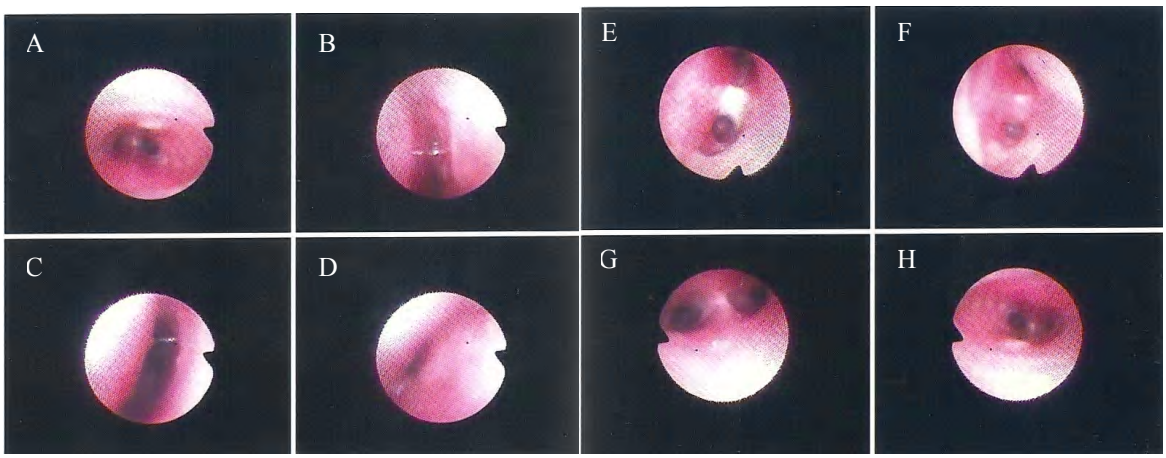

Figura 8 - Imagem da traqueobroncoscopia do cão 224695 do grupo controle mostrando diâmetro traqueal normal, hiperemia normal. A- Traqueia torácica. B- Traqueia cervical. C- Carina e Brônquios principais. D- Traqueia torácica.

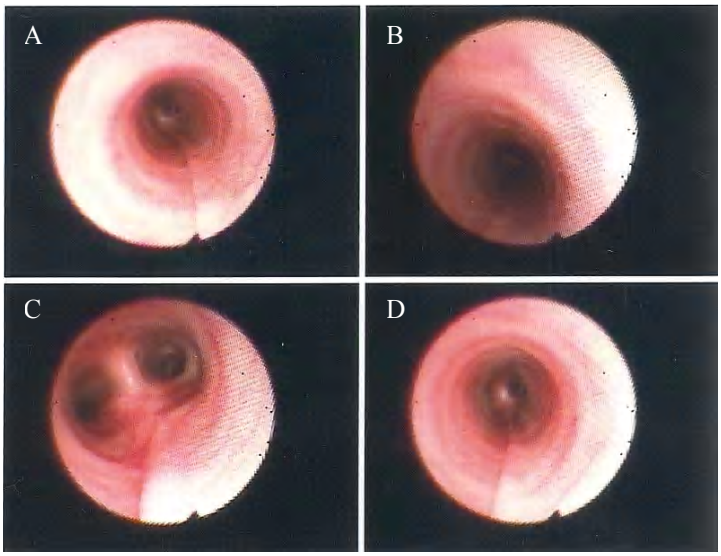

Neste trabalho a citologia foi realizada fazendo-se a escovação, gentilmente, da parte distal da traqueia por aproximadamente 5 vezes. A escova foi passada diretamente na lamina de vidro para posterior coloração e exame citológico. Outras formas de realizar a citologia por escovação são citadas como, a escovação da região escolhida e agitação em 2 a 10 ml de solução salina e as laminas são preparadas por uma citocentrifugação (REBARB; DENICOLA; MUGGENBURG, 1980; HAWKINS, 2006).

Rebarb, DeNicola e Muggenberg (1980) relatam em seu estudo que as laminas preparadas por citocentrifugacao foram preferidas, pois houve menos distorção das delicadas células epiteliais ciliadas. Estes autores também relatam que pode haver uma degeneração das células respiratórias que ficam armazenadas em solução salina por períodos maiores que 30 minutos. Mudanças como a perda de cílios e a degeneração leve do núcleo foram observadas por esses autores.

Neste estudo optamos por fazer a passagem direita da escova na lamina de vidro devido a possibilidade de demora no encaminhamento da amostra para o laboratório, podendo comprometer a viabilidade das células. Segundo Hawkins et al. (2006) não ha diferença

significativa na contagem das células entre os métodos de citocentrifugação e esfregaço da escova direto na lamina de vidro.

Inicialmente alguns casos do grupo controle foram perdidos por erro de técnica do esfregaço da escova na lamina, nestes casos o esfregaço foi realizado com muita força levando a mudança na conformação das células e destruição dos cílios das células epiteliais, inviabilizando a avaliação.

Seria interessante um estudo que comparasse as técnicas de coleta de citologia da traqueia. A comparação da citologia do lavado traqueal, da escovação da traqueia com a colocação da amostra em solução salina e citocentrifugação e da escovação com a passagem direta na lamina ajudaria na padronização desta técnica e auxiliariam trabalhos futuros.

As células epiteliais ciliadas foram predominantes na citologia tanto do grupo controle quanto do grupo colapso. No estudo de Johnson e Fales (2001) estas células também foram predominantes em 10 de 13 amostras e as células inflamatórias foram vistas em um pequeno número de amostra. Buback, Booth e Robson (1996) encontraram na citologia de 56 cães 23% de inflamação séptica, 18% de hiperplasia epitelial, 18% de inflamação não séptica e 5% de metaplasia, 27% os achados estavam normais. Hawkins et al. (2006) também encontraram células epiteliais predominantemente na citologia por escovação de brônquios de cães saudáveis e com outros com bronquite.

Nesta pesquisa, seguido das células epiteliais, as células caliciformes foram encontradas em menor quantidade. No grupo controle a quantidade de células caliciformes seguiram um padrão. Neste trabalho classificamos em +, ++ e +++ a quantidade destas células e o grupo controle apresentou + em todas as amostras de citologia.

Esperávamos encontrar aumento do número de células caliciformes e da produção de muco no grupo colapso devido a injúria crônica, porem esta diferença não foi encontrada neste estudo. Em dois cães com inflamação o número de células caliciformes estava aumentado (+++), entretanto a quantidade de muco estava baixa (+). Em outros dois pacientes inflamados o número de células caliciformes estava normal (+) e a produção de muco estava aumentada (+++). No outro cão inflamado o número de células caliciformes era de ++ mas a produção do muco estava normal (+). Nos demais cães com colapso de traqueia a quantidade de células caliciformes variou bastante, assim como a quantidade de muco.

Em cães com bronquite crônica existe um aumento das células caliciformes segundo Wheeldon et al. (1974) e McKiernan (2000), o que justifica a suspeita de encontrar um aumento das células caliciformes na traqueia. Porem no estudo de Hawkins et al. (2006) o número de células caliciformes não variou do grupo controle para o grupo de cães com bronquite. Neste estudo a quantidade de células caliciformes do grupo controle foi uniforme e do grupo colapso variou. O método de colheita pode ter interferido no resultado deste trabalho.

Ao consultarmos os trabalhos realizados pelos autores Johnson e Fales (2001), Buback, Boothe e Hobson (1996) e White e Williams (1994) que avaliaram a citologia em cães com colapso de traqueia nenhum comentou a presença de células caliciformes ou a presença de muco. Estudos que avaliam a quantidade das células caliciformes e do muco em cães com colapso de traqueia poderiam ser realizados para confrontar ou confirmar o achado deste estudo.

A análise dos resultados da citologia, neste estudo, indica que cães com colapso de traqueia tem uma tendência a apresentarem inflamação da traqueia, como era esperado. A presença de neutrófilos e displasia nas células epiteliais e caliciformes foi considerada indicativo de inflamação, porque nenhum cão do grupo controle apresentou essas alterações na citologia. O colapso de traqueia provoca tosse excessiva, iniciando um ciclo de injuria crônica. Durante a tosse as extremidades opostas da mucosa dos anéis traqueais entram em contato uma com a outra criando lesões na mucosa. A irritação crônica do epitélio resulta em alterações inflamatórias e comprometimento do sistema muco ciliar. Em 4 cães pode ser observada displasia, em dois deles esta displasia era apresentada como uma alteração no núcleo e uma diminuição do tamanho dos cílios (Figura 1). As células caliciformes também se encontravam displásicas, pois apresentavam poucos grânulos no citoplasma. Em dois dos outros cães as células caliciformes tinham aspecto mais jovem e as células epiteliais com citoplasmas de tamanho diferente mostrando uma maior proliferação. A análise das laminas de citologia neste trabalho foram realizadas de forma qualitativa e por um único investigador. Talvez pudéssemos ter obtido uma maior confiabilidade no resultado das amostras de citologia se tivéssemos realizado um estudo duplo-cego.

Figura 9 - Lâminas de citologia demonstrando os resultados dos diferentes achados citológicos.

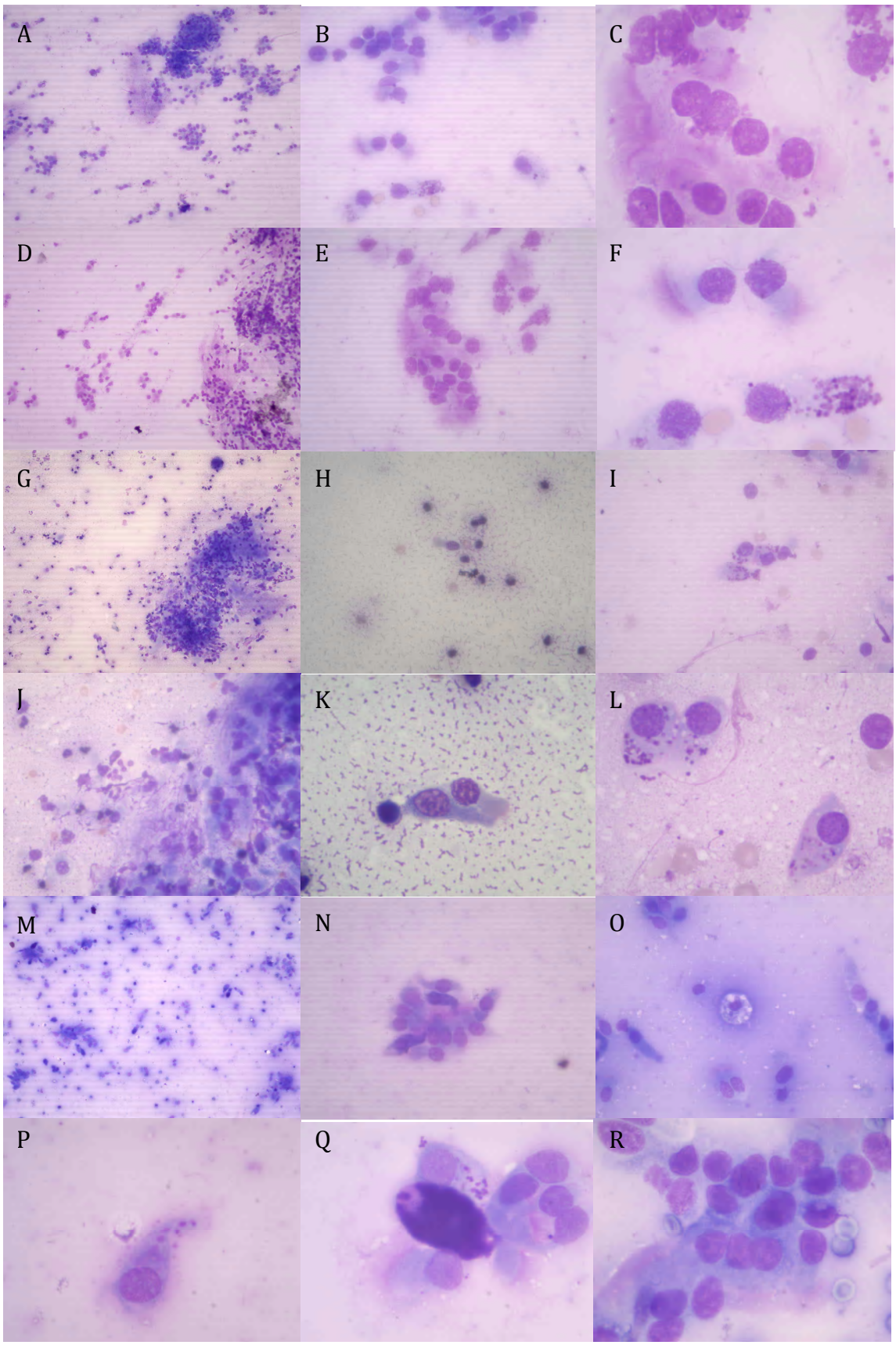

Legenda: **A:** Lâmina de citologia com aumento de 10x do cão Nina-grupo controle. Presença de agregados de células epiteliais ciliadas com algumas células caliciformes. **B:** Lâmina de citologia com aumento de 40x do cão Nina-grupo controle. Presença de células epiteliais e células caliciformes. **C:** Lâmina de citologia com aumento de 100x do cão Nina-grupo controle. Células epiteliais ciliadas e caliciformes. **D:** Lâmina de citologia com aumento de 10x do cão Lupita-grupo controle. Presença de agregados de células epiteliais ciliadas com algumas células caliciformes. **E:** Aumento de 40x do cão Lupita-grupo controle mostrando células epiteliais e células caliciformes com a conformação normal. **F:** Aumento de 100x do cão Lupita-grupo controle. Células epiteliais ciliadas e caliciformes. **G:** Lâmina de citologia com aumento de 10x do cão 221921- grupo colapso de traqueia. A lâmina mostra a presença de agregados de células epiteliais ciliadas com vários neutrófilos dispersos pela lamina. **H:** Aumento de 40x da lamina do cão 221921- grupo colapso de traqueia. Esta lâmina mostra uma célula epitelial ciliada displásica com o tamanho dos cílios bem reduzidos. **I:** Aumento de 40x da lâmina do cão 221921- grupo colapso de traqueia mostrando uma célula caliciforme displásica com presença de poucos grânulos no citoplasma. **J:** Aumento de 40x da lâmina do cão 221921- grupo colapso de traqueia mostrando neutrófilos íntegros e degenerados. **K:** Aumento de 100x da lâmina do cão 221921- grupo colapso de traqueia mostrando células epiteliais ciliadas displásica com o nucléolo. **L:** Aumento de 100x da lâmina do cão 221921- grupo colapso de traqueia mostrando célula caliciforme displásica com poucos grânulos no citoplasma. **M:** Lâmina de citologia com aumento de 10x do cão Bolt-grupo colapso de traqueia. Esta lâmina mostra uma hiperplasia epitelial. **N:** Aumento de 40x da lamina do cão Bolt- grupo colapso de traqueia mostrando células epiteliais displásicas. **O:** Aumento de 100x da lâmina do cão Bolt- grupo colapso de traqueia mostrando um macrófago ativo. **P:** Aumento de 100x da lâmina do cão Bolt- grupo colapso de traqueia mostrando uma célula caliciforme doente. **Q:** Aumento de 100x da lâmina do cão Nala- grupo colapso de traqueia mostrando uma célula caliciforme com muitos grânulos no citoplasma. **R:** Aumento de 100x da lâmina do cão 218693- grupo colapso de traqueia mostrando células epiteliais sem displasia e com algumas hemácias na lamina.

O envolvimento bacteriano nas doenças obstrutivas pulmonares e bronquites crônicas em humanos estão relacionados com a piora da sintomatologia clínica (JOHNSON; FALES, 2001). Isso ocorre, pois essas doenças levam a um acúmulo de secreção e redução da remoção mucociliar (JOHNSON; POLLARD, 2010). Neste trabalho realizamos cultura bacteriana da região de orofaringe e da traqueia, tanto do grupo controle quanto do grupo colapso de traqueia em cães.

A cultura bacteriana da orofaringe foi similar a descrita por outros (TANGNER; HOBSON, 1982; MCKIERNAN; SMITH; KISSIL, 1984), a diferença do nosso estudo para esses citados foi que na nossa amostra não houve crescimento de *Bordetella bronchiseptica*. Na pesquisa de Tangner e Hobson (1982) esta bactéria foi bem representativa, aparecendo em 9 de 17 animais (53%), já no estudo de McKiernan, Smith e Kissil (1984) a mesma bactéria cresceu em apenas 1 dos 21 cães. No estudo de Tangner e Hobson (1982) os animais selecionados apresentavam sintomas clínicos graves, pois eram cães que fariam cirurgia para correção do colapso de traqueia. McKiernan, Smith e Kissil (1984) avaliaram cães saudáveis, o que pode justificar o aparecimento desta bactéria somente em 1 cão. O motivo pelo qual esta bactéria não foi encontrada no nosso estudo pode se dar ao fato de que é responsável por um quadro de traqueobronquite bem especifico, e no nosso estudo selecionamos cães sadios para o grupo controle e cães com colapso de traqueia sem outras doenças associadas.

Em cães saudáveis e com colapso de traqueia a árvore traqueobronquica não é sempre estéril, pois é conforme estudos de McKiernan, Smith e Kissil (1984), Buback, Boothe e Hobson (1996), Peeters et al (2000); Johnson (2001), Fales (2001) e Johnson e Pollard (2010) é comum isolar bactérias do trato respiratório inferior destes cães. No presente estudo houve crescimento de bactérias na traqueia em 12 dos 28 cães. Dos cães com colapso de traqueia somente em 3 houve crescimento. No grupo controle os principais microorganismos encontrados foram *Acinetobacter sp.* (n=02), *Pseudomonas aeruginosas* (n=02), *Staphilococcus sp.* (n=02) e as demais *Flavobacterium IIj, Klebsiella pneumoniae, Streptococcus dysgalactiae* com n=01. No grupo colapso de traqueia encontramos *Streptococcus equisimilis* (n=01), *Klebsiella pneumoniae* (n=01) e *Escherichia coli* (n=01).

No estudo realizado por McKiernan, Smith e Kissil (1984) houve crescimento na traqueia em 36,4% dos cães, a população bacteriana da traqueia foi semelhante a da orofaringe em 80% dos animais, sendo o *Streptococcus sp* a bactéria mais frequentemente isolada em ambas as regiões.

Em outros estudo que avaliaram o crescimento das bactérias da traqueia em cães com colapso traqueal temos os de Buback, Boothe e Hobson, (1996) 94% de crescimento sendo *Staphylococcus sp., Pseudomonas sp., Corynebacterium sp., Pasteurella sp.* e *Escherichia coli* mais comumente isoladas. Os de Johnson e Fales (2001) que encontraram crescimento de bactérias em 29 dos 37 cães avaliados, sendo *Pseudomonas sp.* (17/29), Enterobacterias (4/29). Neste estudo houve crescimento de mais de um microorganismo em 14 cães. Os de White e Williams (1994) houve 57% de crescimento (8 de 14 cães), sendo *Pseudomonas sp, Coliformes e Staphylococcus sp*. as mais representadas. No estudo de Johnson e Pollard (2010) houve crescimento em 16 dos 57 cães sem colapso e em 6 dos 58 cães com colapso traqueal, os microorganismos que mais cresceram foram *Bordetella sp, Mycoplasma sp e enterobacterias.*

A população bacteriana desta pesquisa foi semelhante a dos trabalhos descritos. Mudando alguns microorganismos como a *Flavobacterium IIj e a Acinetobacter sp* que não foram descritas por outros autores, assim como a *Bordetella sp*. e a *Pasteurella sp*. encontradas por outros autores e não neste trabalho.

A utilização de um cateter recoberto por uma bainha que passa pelo canal de trabalho do endoscópio limita a possibilidade de contaminação da orofaringe. Utilizamos também, como indicou McKiernan, Smith e Kissil (1984) a escova do cateter umedecida por solução

fisiológica estéril, já que em seu trabalho observou que não havia crescimento de bactérias quando era utilizada a escova seca, pois os microorganismos tornavam-se inviáveis.

Observamos que a população bacteriana das regiões estudadas entre os grupos foram semelhantes segundo analise estatística baseado na distancia de Bray-Curtis, esta informação corrobora com outros trabalhos (MCKIERNAN; SMITH; KISSIL, 1984; JOHNSON; FALES, 2001) e mostra que a provável presença de bactérias na traqueia dos cães seja devido aspiração do conteúdo da orofaringe. As populações bacterianas entre os grupos na mesma região não foram similares, o que nos leva a pensar que pode haver uma mudança na microbiota dos cães com colapso, por consequência da sintomatologia clinica como tosse, dispneia nesses cães. Esta informação deve ser confirmada com mais pesquisas.

Neste estudo podemos ver que nos cães que apresentaram inflamação, não houve crescimento bacteriano na traqueia. Johnson e Pollard (2010) encontraram esta mesma observação na sua pesquisa e Johnson e Fales (2001) também não conseguiram estabelecer correlação entre o colapso e a infecção bacteriana na traqueia. Podemos inferir com as informações acima, baseadas nestes estudos, a utilização de antibióticos não se faz necessária nos casos de colapso traqueal. Entretanto, lembrando que caso o cão seja submetido a colocação de stents traqueal o uso de antibiótico é necessário segundo Sura e Krahwinkel (2008).

Estudiosos referem que se houvesse presença de bactérias intracelular na citologia poderia confirmar a presença de infecção (CREEVY, 2009).

O mapeamento da citologia da traqueia de cães saudáveis neste trabalho foi importante para dar sustentação na interpretação citológica de cães com colapso de traqueia ou outras doenças que causem lesão traqueal.

7 CONCLUSÕES

Com base nos resultados deste estudo podemos tecer as seguintes conclusões:

- Os cães com colapso de traqueia tendem a estar com inflamação na traqueia. A citologia por escovação mostrou ser um método eficaz para confirmar esta alteração.

- As populações bacterianas da orofaringe e da traqueia entre os grupos foram semelhantes, o que mostra que a traqueia não é um meio estéril e a composição da população bacteriana desta região se deve em parte a aspiração das bactérias da orofaringe.

- Não houve correlação entre a inflamação e infecção traqueal nos cães com colapso de traqueia. Pelo contrario, neste estudo, mostramos que a traqueia dos cães com inflamação não apresentou crescimento bacteriano.

- Estudos mais abrangentes devem ser realizados a fim de obter-se maiores subsídios para a confirmação dos dados ora encontrados.

REFERÊNCIAS

ALES, J. Tracheobroncoscopia. In: CONGRESSO NACIONAL AEVEDI, 1., 1998, Málaga. Anais. 1998. p. 135-139

ANGUS, J. C.; JANG, S. S.; HIRSH, D. C. Microbiological study of transtracheal aspirates from dogs with suspected lower respiratory tract disease: 264 cases (1989-1995). **Journal of the American Veterinary Medicine Association,** v. 210, n.1, p.55-58, Jan, 1997.

BACHA, W. J.; BACHA, L. M. Respiratry system. In:_____. Color atlas of veterinary histology. 2. ed. Iowa: Blacwell, 2006. cap. 15, p 175-181.

BAUER, N. B.; SCHNEIDER, M. A.; NEIGER, R.; MORITZ, A. Liver Disease in Dogs with Tracheal Collapse. **Journal of Veterinary Internal Medicine**, v. 20, p. 845–849, 2006.

BECKER, W. M.; BEAL, M.; STANLEY, B. J.; HAUPTMAN, J. G. Survival After Surgery for Tracheal Collapse and the Effect of Intrathoracic Collapse on Survival. **Veterinary Surgery**, v. 41, p. 501-506, 2012.

BOJRAB, M. J. The Trachea. In:_____. Current Techniques in Small Animal Surgery I. Philadelphia: Lea & Febiger 1975. cap 19, p. 189-191.

BOJRAB, M. J.; RENEGAR, W. R. The trachea. In:_____. Pathophysiology in small animal surgery. Philadelphia: Lea & Febiger, 1981. cap 38, p. 359-368.

BONAGURA, J. D; TWEDT, D. C. **Kirk´s current veterinary therapy XIV.** USA: Elsevier, 2009

BUBACK, J. L.; BOOTHE, H. W.; HOBSON, H. P. Surgical treatment of tracheal collapse in dogs: 90 cases (1983-1993). **Journal of American Veterinary Medicine Association**, v. 208, n. 3, p. 380-384, 1996.

BURKHARD, M. J.; MILLWARD, L. M. Respiratory tract. In: RASKIN, E.; DENNY, J. M. **Canine and feline cytology**: a color atlas and interpretation guide. 2. ed. China: Elsevier, 2010. cap 5, p. 123-167.

COOK, W. R. The upper respiratory tract of the dog and cat. **Journal of Small Animal Practice**, v. 5, p. 309-329, 1964.

CREEVY, K. E. Airway evaluation and flexible endoscopic procedures in dogs and cats: laryngoscopy, tracheal wash, tracheobronchoscopy, and bornchoalveolar lavage. In: **Veterinary clinics: endoscopy**. v. 39, n. 5, p. 872-879, 2009.

CREIGHTON, S.; WILKINS, R. Transtracheal aspiration biopsy: Technique and Cytologic Evaluation. **Journal of American Animal Hospital Association** n.10, p. 219-226, 1974.

DALLMAN, M. J.; BROWN, E. M. Statistical analysis of selected tracheal measurements in normal dogs and dogs with collapsed trachea. **American Journal of Veterinary Research**, v. 45, p. 1033-1037, 1984.

DALLMAN, M. J.; McCLURE, R. C.; BROWN, E. M. Histochemical study of normal and collapsed tracheas in dogs. **American Journal of Veterinary Research,** v. 49, n. 12, p. 2117- 2125, 1988.

DONE, S. J. Canine tracheal collapse - aetiology, pathology, diagnosis and treatment. **Veterinary Annual,** n. 18, p. 255-260, 1978.

ENGLISH, K.; COWELL, R. L.; TYLER, R. D.; MEINKOTH, J. H. Lavados transtraqueal e broncoalveolar. In:_____. Diagnostico citológico e hematologia de cães e gatos. 3ed. Sao Paulo: MedVet Ltda, 2009. cap 16, p. 256-276.

EOM, K; MOON K; SEONG Y; OH T; YI S; LEE K; JANG K. Ultrassonographic evaluation of tracheal collapse in dogs. **Journal of Veterinary Science,** v. 9, n. 4, p. 401-405, 2008.

ETTINGER, S. J. Disease of the trachea and upper airways. In:_____. Text book of veterinary internal medicine. 7. ed. St. Louis: Elsevier, 2010. v. 2, cap. 228, p. 1066-1088.

EURELL, J. A.; FRAPPIER, B. R. Respiratory system. In: Dellmann, H. D.; Brow, E. M. Text book of veterinary histology. 6. ed. Iowa: Blackwell, 2006. cap. 9, p 153-160.

EURELL, J. A.; FRAPPIER, B. R. Connective and supportive tissues. In: DELLMANN, H. D.; BROW, E. M. Text book of veterinary histology. 6. ed. Iowa: Blackwell, 2006. cap. 3, p 43-46.

EVANS, H. E.; CHRISTENSEN, G. C. Miller's anatomy of the dog. Philadelphia, London & Toronto: W. B. Saunders Co, 1979. p. 526.

FERIAN, P. E. **Avaliação Histológica, Histoquímica, Morfométrica e Radiográfica de Traqueias de Cães Portadores de Colapso Traqueal**. 2009. 101 f. Tese (Doutorado em Ciencia Animal) - Escola de Veterinária, Universidade Federal de Minas Gerais, Minas Gerais, 2009.

FINGLAND, B.; DEHOFFW, D.; BIRCHARDS, J. Surgical management of cervical and thoracic tracheal collapse in dogs using extraluminal spiral prosthesis. **Journal of the American Animal Hospital Association,** v. 23, p. 163-172, 1987.

HARE, W. C. D. Sistema Respiratório Geral. In: GETTY, R. Anatomia dos animais domésticos. 5. ed. Rio de Janeiro: Guanabara, 1986. cap 8, p. 124-126.

HAWKINS, E. C.; ROGALA, A. R.; LARGE, E. E.; BRADLEY, J. M.; GRINDEM, C. B. Cellular composition of bronchial brushings obtained from healthy dogs and dogs with chronic cough and cytologic composition of bronchoalveolar lavage fluid obtained from dogs with chronic cough. **American Journal of Veterinary Research,** n. 67, p. 160-167, 2006.

HEYER, C. M.; NUESSLEIN, T. G.; JUNG, D.; PETERS, S. A.; LEMBURG, S. P.; RIEGER, C. H.; NICOLAS, V. Tracheobronchial anomalies and stenoses: Detection with low-dose multidetector CT with virtual tracheobronchoscopy—comparison with flexible tracheobronchoscopy. **Radiology**, v. 242, p. 542–549, 2007.

HIRSHMAN, C; AUSTIN, D. R.; KLEIN, W.; HANIFIN, J. M.; HULBERT, W. Increased metachromatic cells and lymphocytes in bronchoalveolar lavage fluid of dogs with airway hyperreactivity. **American Review of Respiratory Disease,** n. 133, p. 482-487, 1986.

JERRAM, R. M.; FOSSUM, T. W. Tracheal collapse in dogs. **Compendium on Continuing Education for the Practicing Veterinarian**, v. 19, n. 9, p. 1049-1060, 1997.

JOHNSON, L. R.; FALES, W. H. Clinical and microbiologic findings in dogs with bronchoscopically diagnosed tracheal collapse: 37 cases (1990-1995). **Journal of American Vetereinary Medicine Association,** v. 219, n. 9, p. 1247-1250, 2001.

JOHNSON, L. R.; POLLARD, R. E. Tracheal collapse and bronchomalacia in dogs: 58 Cases (7/2001–1/2008). **Journal of Veterinary Internal Medicine**, v. 24, p. 298–305, 2010.

JUNQUEIRA, L. C.; CARNEIRO, J. Aparelho Respiratorio. In: _____. **Histologia básica**. 11. ed. Rio de Janeiro: Guanabara Koogan, 2008. cap. 17, p. 339-343.

KEALY, J. K.; MCALLISTER, H. O tórax. In:_____. **Radiologia e ultrassonografia do cão e do gato**. 3. ed. Barueri, SP: Manole, 2005. p. 149-251.

KNELLER, S. K. The larynx, pharynx and trachea. In: THRALL, D. E. Textbook of veterinary diagnostic radiology. 5 ed. Philadelphia: Saunders, 2007. p. 489-494.

KONIG, H. E.; LIEBICH, H. G. Aparelho respiratório. In:_____. **Anatomia dos animais domésticos texto e atlas colorido**. Sao Paulo: Artmed, 2004. v. 2, cap 8, p. 96.

MAROLF, A.; BLAIK, M.; SPECHT A. A Retrospective study of the relationship between tracheal collapse and bronchiectasis in dogs. **Veterinary Radiology & Ultrasound**, v. 48, n. 3, p. 199–203, 2007.

MASON, R. A.; JOHNSON, L. R. Tracheal collapse. In: KING, L. G. Ed. Textbook of respiratory diseases in dogs and cats. St Loui MO: Elsevier; 2004. p. 346–355

MCCARTHY, T. C. Bronchoscopy. In:_____. **Veterinary endoscopy for the small animal practitioner**. USA. Elsevier 2005. p. 201-227.

MCKIERNAN, B. C.; SMITH, A. R.; KISSIL, M. Bacterial Isolates from the lower trachea of clinically healthy dogs. **Journal of American Animal Hospital Association,** v. 20, p. 139-142, 1984.

McREADY, D. M.; JOHNSON, L. R.; POLLARD, R. E. Fluoroscopic and radiographic evaluation of tracheal collapse in dogs: 62 cases (2001-2006). **Journal of American Vetereinary Medicine Association**, v. 230, n. 12, p. 1870-1876, 2007.

MORAITOU-ADAMAMA, K. K.; PARDALI, D.; ATHANASIOU, L. V.; PRASSINOS, N. N.; KRITSEPI, M.; RALLIS, T. S. Conservative managment of canine tracheal collapse with stanozolol: A double blinded, placebo control clinical Trial. **International Journal of Immunophatology and Pharmacology,** v. 24, n 1, p. 111-118, 2011.

MORITZ, A.; SCHNEIDER, M.; BAUER, N. Management of advanced tracheal collapse in dogs using intraluminal self-expanding biliary wallstents. **Journal of Veterinary Internal Medicine**, v.18, n.1, p. 31-42, 2004.

MURRAY, P. R.; BARON, E. J.; PFALLER, M.; TENOVER, F. C.; YOLKEN, R. H. In: **Manual of clinical microbiology**. 7. ed. Washington: American Society for Microbiology, 1999. p. 442-455.

NOGUEIRA, R. M. B. Terapêutica do sistema respiratório. In: ANDRADE, S. F. **Manual de terapêutica veterinária.** 3. ed. Roca, São Paulo: 2008. cap 11, p. 250-259.

REBARB, A. H.; DENICOLA, D. B.; MUGGENBURG, A. B. Bronchopulmonary lavage cytology in the dog: normal findings. **Veterinary Phatology**, v. 17, p. 294-304, 1980.

RUDOR, H.; HERRTAGE, M. E.; WHITE, R. A. S. Use of Ultrassonography in the diagnosis of tracheal collapse. **Journal of Small Animal Practice,** v. 38, p. 513-518, 1997.

SAMUELSON, D. A. Sistema respiratório. In:_____. **Tratado de histologia veterinária**. Rio de Janeiro: Elselvier, 2007. cap. 11, p. 224-226.

SAMUELSON, D. A. Cartilagem e osso. In:_____. **Tratado de histologia veterinária**. Rio de Janeiro: Elselvier, 2007. cap. 6, p. 98-103.

SUN, F.; USON, J.; EZQUERRA, J.; CRISOSTOMO, V.; LUIS, L.; MAYNAR, M. Endotracheal stenting therapy in dogs with tracheal collapse. **The Veterinary Journal**, v. 175, p. 186-196, 2008.

SURA, P. A.; KRAHWINKEL, D. J. Self-Expanding nitinol stents for the treatment of tracheal collapse in dogs: 12 cases (2001-2004). **Journal of the American Veterinary Medicine Association**, v. 232, n. 2, p. 228-236, 2008.

TANGNER, C. H.; HOBSON, H. P. A retrospective study of surgically managed cases of collapsed trachea. **Veterinary Surgery,** v. 11, n. 4, p. 146-149, 1982.

WEISSE, C. E.; BERENT, A. C. Tracheal stenting in collapsed trachea. In: ETTINGER S. J. **Text Book Of Veterinary Internal Medicine**. 7. ed. St. Louis: Elsevier, 2010. v. 2, cap 229, p. 1088-1096.

WHEELDON, E. B.; PIRIE, H. M.; FISHER, E. W.; LEE, R. Chronic bronchitis in a dog. **Veterinary Record**, n. 94, p. 466-471, 1974.

WHITE, R. A. S.; WILLIAMS, J. M. Tracheal collapse in the dog – is there really a role for surgery? A survey of 100 cases. **Journal of Small Animal Practice**, v. 35, p. 191–196, 1994.

YEON, S-C.; LEE, H-C.; CHANG, H-H.; LEE, H-J. Sound signature for identification of tracheal collapse and laryngeal paralysis in dogs. **Journal of Veterinary Medical Science**, n. 67, v. 1, p. 91-95, 2005.

ZAKALUZNY, S. A.; LANE, J. D.; MAIR, E. A. Complications of tracheobronchial airway stents. **Otolaryngology–Head and Neck Surgery,** v. 128, p. 478–488, 2003.