DANIELLE CRISTINNE BACCARELLI

Avaliações termográfica e ultrassonográfica *Power Doppler* de falhas ósseas induzidas em tíbias de ovinos

São Paulo

2016

DANIELLE CRISTINNE BACCARELLI

Avaliações termográfica e ultrassonográfica *Power Doppler* de falhas ósseas induzidas em tíbias de ovinos

Dissertação apresentada ao Programa de Pós-Graduação em Clínica Cirúrgica Veterinária da Faculdade de Medicina Veterinária e Zootecnia da Universidade de São Paulo para a obtenção do título de Mestre em Ciências

Departamento:

Cirurgia

Área de concentração:

Clínica Cirúrgica Veterinária

Orientador:

Prof. Dr. André Luis do Valle De Zoppa

São Paulo

2016

Autorizo a reprodução parcial ou total desta obra, para fins acadêmicos, desde que citada a fonte.

DADOS INTERNACIONAIS DE CATALOGAÇÃO NA PUBLICAÇÃO

(Biblioteca Virginie Buff D'Ápice da Faculdade de Medicina Veterinária e Zootecnia da Universidade de São Paulo)

T.3382
FMVZ

Baccarelli, Danielle Cristinne
Avaliações termográfica e ultrassonográfica *Power Doppler* de falhas ósseas induzidas em tíbias de ovinos / Danielle Cristinne Baccarelli. -- 2016.
72 f. : il.

Dissertação (Mestrado) - Universidade de São Paulo. Faculdade de Medicina Veterinária e Zootecnia. Departamento de Cirurgia, São Paulo, 2016.

Programa de Pós-Graduação: Clínica Cirúrgica Veterinária.

Área de concentração: Clínica Cirúrgica Veterinária.

Orientador: Prof. Dr. André Luis do Valle De Zoppa.

1. Biomaterial. 2. Grandes animais. 3. Fratura. 4. Neovascularização. 5. Padrão térmico. I. Título.

São Paulo, 03 de agosto de 2016
CEUA N 2455140714

Ilmo(a). Sr(a).
Responsável: André Luis Do Valle De Zoppa
Área: Clínica Cirúrgica Veterinária
André Luiz Do Valle De Zoppa (orientador)

Título da proposta: "Avaliações termográfica e ultrassonográfica Power Doppler de falhas ósseas induzidas em tíbias de ovinos".

Parecer Consubstanciado da Comissão de Ética no Uso de Animais FMVZ/USP

A Comissão de Ética no Uso de Animais da Faculdade de Medicina Veterinária e Zootecnia da Universidade de São Paulo, no cumprimento das suas atribuições, analisou e **APROVOU** a Alteração do cadastro (versão de 02/junho/2016) da proposta acima referenciada.

Resumo apresentado pelo pesquisador: "Foi recomendado pela professora Dra. Carla Lorigados a mudança do título do trabalho em banca de qualificação. O professor André Zoppa e eu estamos de acordo e por este motivo solicitamos a mudança.".

Comentário da CEUA: "Foi solicitado mudança do título do projeto.".

Profa. Dra. Denise Tabacchi Fantoni
Presidente da Comissão de Ética no Uso de Animais
Faculdade de Medicina Veterinária e Zootecnia da Universidade de São Paulo

Roseli da Costa Gomes
Secretaria Executiva da Comissão de Ética no Uso de Animais
Faculdade de Medicina Veterinária e Zootecnia da Universidade de São Paulo

FOLHA DE AVALIAÇÃO

Autor: BACCARELLI, Danielle Cristinne

Título: **Avaliações termográfica e ultrassonográfica *Power Doppler* de falhas ósseas induzidas em tíbias de ovinos**

Dissertação apresentada ao Programa de Pós-Graduação em Clínica Cirúrgica Veterinária da Faculdade de Medicina Veterinária e Zootecnia da Universidade de São Paulo para obtenção do titulo de Mestre em Ciências

Data: _____/_____/_____

Banca Examinadora

Prof. Dr._____

Instituição:_____ Julgamento:_____

Prof. Dr._____

Instituição:_____ Julgamento:_____

Prof. Dr._____

Instituição:_____ Julgamento:_____

DEDICATÓRIA

Aos meus pais Sonia e Pedro por todo apoio e suporte sempre na minha vida e na minha escolha profissional, e ao meu irmão Gabriel também sempre presente.

Ao meu marido Luiz Roberto por todo companheirismo sempre, desde as épocas de faculdade e principalmente por compartilhar do amor pela profissão e pelos animais.

Ao grande amigo Rodrigo Romero pela confiança e por tudo que me ensinou e ainda me ensina.

AGRADECIMENTOS

Ao professor André Luis do Valle de Zoppa por todos os ensinamentos ao longo do desenvolvimento do mestrado e pela confiança na realização do projeto.

À professora Carla Lorigados que esteve presente em minha banca de qualificação e me direcionou de forma incrível para o final do desenvolvimento do meu trabalho.

Ao professor Fábio que se dispôs a me ajudar com o desenvolvimento da metodologia.

Aos integrantes do grupo de pesquisa Geissiane Marcondes, Luis Eduardo Almeida, Thamires Shizue, em especial à Nicole Paretsis, Cínthia Lhamas por todo companheirismo e amizade sempre.

Às amigas Thaísa Iório e Ana Laura Indiani por sempre estarem presentes, mesmo à distância, sempre incentivando a realização do mestrado.

À Nathália Frias que me acompanhou por um grande período nesta minha jornada.

A todos do Hospital Veterinário São Francisco de Assis e da FAC 3, funcionários, professores e estagiários, grandes amigos que sempre me ajudaram à conseguir estar presente em minhas atividades do mestrado.

Aos professores Neimar Roncati, Rodrigo Romero Corrêa e Angélica Trazzi pelas orientações e incentivo na carreira acadêmica.

Ao meu marido Luiz Roberto por todo apoio e estímulo, mesmo nos dias difíceis, e por acreditar sempre em mim.

A todos do Departamento de Cirurgia da FMVZ-USP, da Cirurgia de Grandes Animais pela possibilidade da realização deste mestrado.

À Deus por mais esta realização.

“I am I can”

Jim Morrison

RESUMO

BACCARELLI, D. C. **Avaliações termográfica e ultrassonográfica *Power Doppler* de falhas ósseas induzidas em tíbias de ovinos.** [Thermographic and *Power Doppler* evaluation of induced bone defect in the ovine tibia]. 2016. 72 f. Dissertação (Mestrado em Ciências) – Faculdade de Medicina Veterinária e Zootecnia, Universidade de São Paulo, São Paulo, 2016.

Na ortopedia humana e veterinária é frequente a necessidade de reparação óssea após grandes traumas e fraturas, sendo indispensável o uso de implantes para correção estética e funcional dos membros. Os materiais de origem biológica, conhecidos como biomateriais, estão sendo usados principalmente na confecção de próteses e órteses. A utilização de ferramentas não invasivas e com menor ônus no pós-operatório de cirurgias ortopédicas está em grande avanço, e a utilização do *Power Doppler* na visualização de neovascularização auxilia na previsão de regeneração, assim como as variações térmicas verificadas pela termografia auxiliam na previsão de não-união, ou processo inflamatório exacerbado. Falhas ósseas foram realizadas nas tíbias de ovinos e preenchidas com biomaterial à base de quitosana, colágeno e hidroxiapatita, sendo que um membro foi considerado controle e outro membro tratado segundo estudo randomizado. Foram realizadas avaliações termográficas e por ultrassonografia *Power Doppler* em todos os animais do estudo, semanalmente, por 56 dias do período pós-operatório. Não houve diferenças significativas com relação à temperatura mínima, máxima e média entre os grupos com biomaterial e controle nas imagens termográficas. Houve variações estatísticas com relação ao tempo dentro de ambos os grupos. Com relação à presença de vasos na ultrassonografia *Power Doppler* não houve diferenças estatísticas entre os grupos, exceto no dia 21 ($p = 0,031$). O *Power Doppler* foi realizado com duas configurações PRF 1 (1,4 kHz) e PRF 2 (6, 7 kHz). Houve diferença significativa entre os grupos com biomaterial e controle na PRF 1 nos dias 21 ($p = 0,016$) e 28 ($p = 0,031$), onde o grupo controle apresentou maior número de vasos nos dois momentos. Não houve diferença estatisticamente significativa com relação à mesma avaliação com a PRF 2. Na observação cruzada entre presença de vasos e temperatura houve diferença significativa no dia 21 dos membros com biomaterial, para a temperatura mínima ($p = 0,049$), máxima ($p = 0,056$) e média (p =

0,052), onde nos membros que não apresentaram vasos esta mostrou-se maior quando comparada aos que possuíam neovascularização, o que não ocorreu no caso dos membros controles. Dentro das possibilidades de avaliação que os exames de imagem fornecem, a termografia e a ultrassonografia *Power Doppler* mostraram-se ferramentas não invasivas de avaliação pós-operatória de processo inflamatório e neovascularização, e não houve indícios de complicações relacionadas ao biomaterial.

Palavras-chave: Biomaterial. Grandes animais. Fratura. *Neovascularização*. Padrão térmico.

ABSTRACT

BACCARELLI, D. C. **Thermographic and *Power Doppler* evaluation of induced bone defect in the ovine tibia.** [Avaliações termográfica e ultrassonográfica *Power Doppler* de falhas ósseas induzidas em tíbias de ovinos]. 2016. 72 f. Dissertação (Mestrado em Ciências) – Faculdade de Medicina Veterinária e Zootecnia, Universidade de São Paulo, São Paulo, 2016.

Trauma and large fractures frequently need repair in human and veterinary medicine, and bone implants are imperative for esthetics and functional limb correction. Biological material, known as biomaterials has been used in the manufacture of prostheses and orthoses. Non-invasive methods with lower burden for the orthopedic postoperative period are in great advance, and *Power Doppler* for neovascularization evaluation aid in regeneration forecast, such as thermal variations visualized with thermography supports non-union or inflammation exacerbation. Bone defects was performed in both ovine tibia and it was filled with chitosan, collagen and hydroxyapatite biomaterial. One limb was filled with the biomaterial and the other one was left as control following randomized study. Thermographic and *Power Doppler* ultrasonography assessment was performed in all animals, weekly, for 56 postoperative days. There was no difference in minimum, maximum and average temperature between the biomaterial and control groups in the thermographic evaluation. Statistical variations were visualized according to the time in both groups. Neovascularization evaluated by *Power Doppler* showed no statistic variation between groups, except at 21 postoperative days (p = 0,031). Two *Power Doppler* PRF configuration was performed PRF 1 (1,4 kHz) e PRF 2 (6, 7 kHz). Significant difference among biomaterial and control groups was noted with PRF 1 at the 21 (p = 0,016) and 28 (p = 0,031) postoperative days, in which the control group demonstrated higher number of vessels, in both moments. No statistical differences were founded in the same evaluation with PRF 2. In crossing information (neovascularization presence and temperature) at the 21 day, the biomaterial group presented higher minimum (p = 0,049), maximum (p = 0,056) and average (p = 0,052) in the without vessels limbs. This was not visualized in the control group. Within the imaging evaluation possibilities, thermography and *Power Doppler* ultrasonography presented noninvasive potential for the postoperative period

inflammatory and neovascularization evaluation and there was no evidence of biomaterial related complications.

Keywords: Biomaterial. Large animals. Fracture. Neovascularization. Thermal pattern.

LISTA DE FIGURAS

Figura 1 - Realização do procedimento cirúrgico do ovino 2 - São Paulo- 2016 38

Figura 2 - Termocâmera FLIR T440- São Paulo- 2016 40

Figura 3 - Interface do software FLIR *Quick Report 1.2*- São Paulo- 2016 41

Figura 4 - Interface do programa de análise de imagens *FLIR Quick Report*® durante avaliação termográfica dos membros pélvicos de ovino. [Observação: Delimitação da área de mensuração no membro pélvico onde se identifica a temperatura máxima e mínima, sendo que A representa o membro controle e B representa o membro com polímero no vigésimo primeiro dia de pós-operatório]. 41

Figura 5 - Aparelho de ultrassonografia *MyLab™30Gold VET* - São Paulo- 2016 42

LISTA DE TABELAS

Tabela 1 - Tabela comparativa da Temperatura Mínima entre os grupos e ao longo do tempo. 45

Tabela 2 - Tabela comparativa da Temperatura Máxima entre os grupos e ao longo do tempo. 46

Tabela 3 - Tabela comparativa da Temperatura Média entre os grupos e ao longo do tempo. 46

Tabela 4 - Tabela comparativa da frequência da presença de vasos entre os grupos biomaterial e controle. 53

Tabela 5 - Tabela comparativa da frequência da presença de vaso pela PRF 1 entre os grupos biomaterial e controle. 54

Tabela 6 - Tabela comparativa da frequência da presença de vaso pela PRF 2 entre os grupos biomaterial e controle. 54

Tabela 7 - Tabela comparativa da temperatura mínima entre membros com e sem vaso nos diferentes tempos no grupo com biomaterial. 55

Tabela 8 - Tabela comparativa da temperatura máxima entre membros com e sem vaso nos diferentes tempos no grupo com biomaterial. 56

Tabela 9 - Tabela comparativa da temperatura média entre membros com e sem vaso nos diferentes tempos no grupo com biomaterial. 56

Tabela 10 - Tabela comparativa da temperatura mínima entre membros com e sem vaso nos diferentes tempos no grupo controle. 57

Tabela 11 - Tabela comparativa da temperatura máxima entre membros com e sem vaso nos diferentes tempos no grupo controle. 57

Tabela 12 - Tabela comparativa da temperatura média entre membros com e sem vaso nos diferentes tempos no grupo controle. 57

LISTA DE GRÁFICOS

Gráfico 1 - Gráfico descritivo da temperatura mínima entre os grupos ao longo do tempo – São Paulo- 2016.....47

Gráfico 2 - Gráfico descritivo da temperatura máxima entre os grupos ao longo do tempo – São Paulo- 2016.....47

Gráfico 3 - Gráfico descritivo da temperatura média entre os grupos ao longo do tempo – São Paulo- 2016.....48

LISTA DE ABREVIATURAS E SIGLAS

cm	Centímetro
fd	Frequência *Doppler*
FC	Frequência cardíaca
FGF	Fatores de crescimento de fibroblastos
FR	Frequência Respiratória
HA	Hidroxiapatita
Hz	Hertz
IM	Intramuscular
IV	Intravenoso
Kg	Quilograma
kHz	Quilohertz
MHz	Megahertz
mg	Miligrama
min	Minuto
mL	Mililitro
mm	Milimetro
MR	Movimento ruminal
PDGF	Fator de crescimento derivado de plaquetas
PD	*Power Doppler*
PRF	*Pulse Rate Frequency*
SID	*Semel in die*
TGF-β	Fator de crescimento transformador
TPC	Tempo de preenchimento capilar
T^oC	Temperatura

SUMÁRIO

1 INTRODUÇÃO 19

2 REVISÃO DE LITERATURA 20

2.1 BIOLOGIA ÓSSEA 20

2.2 REGENERAÇÃO ÓSSEA 21

2.3 BIOMATERIAIS 22

2.4 ULTRASSONOGRAFIA 24

2.4.1 Aspectos físicos gerais 24

2.4.1.1 Ultrassonografia como método diagnóstico 25

2.4.2 Ultrassonografia *Doppler* 26

2.4.2.1 Histórico 26

2.4.2.2 Aspectos físicos da ultrassonografia *Doppler* 27

2.4.2.3 Principais artefatos de imagem 28

2.4.2.4 *Power Doppler* X vascularização 29

2.5 TERMOGRAFIA 32

2.6 OVELHA COMO MODELO EXPERIMENTAL 34

3 OBJETIVOS 35

4 MATERIAL E MÉTODO 36

4.1 ANIMAIS - MANEJO NUTRICIONAL E SANITÁRIO 36

4.2 EXAMES LABORATORIAIS PRÉ-OPERATÓRIOS 36

4.3 AVALIAÇÕES ULTRASSONOGRÁFICA E TERMOGRÁFICA PRÉ-OPERATÓRIAS 36

4.4 PROCEDIMENTOS ANESTÉSICO E CIRÚRGICO 37

4.5 TRATAMENTO PÓS-OPERATÓRIO 38

4.6 AVALIAÇÕES PÓS-OPERATÓRIAS 39

4.6.1 Avaliação Clínica 39

4.6.2 Avaliação Termográfica 39

4.6.3 Avaliação por ultrassonografia *Power Doppler* 42

5 RESULTADOS 44

5.1 PÓS-OPERATÓRIO 44
5.1.1 Avaliação termográfica 44
5.1.2 Avaliação *Power Doppler* 48
5.1.3 Avaliação *Power Doppler* X Termografia 55

6 DISCUSSÃO 58

6.1 BIOLOGIA ÓSSEA 58
6.2 BIOMATERIAIS 59
6.3 ULTRASSONOGRAFIA *POWER DOPPLER* 60
6.4 TERMOGRAFIA 65

7 CONCLUSÃO 68

REFERÊNCIAS 69

1 INTRODUÇÃO

O desenvolvimento de novos métodos para avaliar interações entre superfícies ósseas e implantes tem sido o maior objetivo nas cirurgias bucomaxilo e ortopédicas, juntamente com biocompatibilidade, osteointegração, adesão celular, osteoindução e osteocondução, tanto *in vivo* quanto *in vitro*. Há também uma procura pelo melhor implante e geometria do mesmo, para aumentar adesão e crescimento ósseo (POTES, 2008).

O biomaterial corresponde à substância pura ou composta, sintética ou natural, que pode ser utilizado temporária ou definitivamente, cujos objetivos são melhorar, aumentar ou substituir, de maneira parcial ou total, um determinado tecido. O desenvolvimento destes implantes é essencial, principalmente quando se trata de tecido ósseo com defeitos extensos, onde este osso será submetido a forças mecânicas (AMARAL, 2006).

Estudos histológicos demonstraram que uma das primeiras mudanças durante formação de osso novo é o desenvolvimento de capilares. Estes circundam o local da fratura mostrando sinais de neoangiogênese, que é acompanhada pela proliferação dos osteoblastos na primeira semana após a fratura (CARUSO, 2000).

O monitoramento de fraturas é necessário para detectar complicações e avaliar a remodelação. Enquanto ocorre a remodelação da fratura, desenvolve-se a neovascularização, que futuramente regride. A avaliação desta cicatrização pode ser realizada por ultrassonografia *Power Doppler* colorida, um método não invasivo que não requer anestesia ou sedação do paciente. Já outros métodos de avaliação, como cintilografia ou venografia intraóssea são métodos invasivos, que requerem anestesia geral (RISSELADA et al., 2006).

Tecidos traumatizados têm alterações de temperatura devido a mudanças no fluxo sanguíneo, que estão associadas ao aumento da atividade metabólica em regiões com alterações na perfusão sanguínea. Clinicamente está relacionada à inflamação, secundária à injúria tissular, que pode ser avaliada quando se realiza imagem térmica do corpo, que permite localização anatômica da anormalidade (TUNLEY, 2004; WESTERMANN et al., 2012).

2 REVISÃO DE LITERATURA

2.1 BIOLOGIA ÓSSEA

O osso é tecido de sustentação altamente especializado, complexo e vascularizado, que apresenta como características principais rigidez e dureza. São suas funções inerentes proporcionar apoio mecânico, possibilitar locomoção, proteger e agir como um reservatório metabólico de sais minerais (JUNQUEIRA; CARNEIRO, 2004; CARVALHO, 2008).

Os osteoblastos são células que sintetizam a parte orgânica (colágeno tipo I, proteoglicanas e glicoproteínas) da matriz óssea. São capazes de concentrar fosfato de cálcio, participando da mineralização da matriz. Uma vez aprisionado pela matriz recém-sintetizada, o osteoblasto passa a ser chamado de osteócito (JUNQUEIRA; CARNEIRO, 2004).

Os osteoclastos apresentam-se grandes, com núcleos múltiplos e com citoplasma abundante; estão ligados à superfície óssea onde ocorre a reabsorção óssea ativa. Estes são necessários para a remodelação que ocorre durante o crescimento e reparo ósseo. Recentes estudos têm relatado também sua relação com o processo de angiogênese (CARVALHO, 2008).

Esta estrutura organizacional apresenta uma camada externa densa e rígida de osso compacto, o córtex, e uma zona medular central ou esponjosa de delgadas trabéculas ósseas interconectadas. O osso cortical forma arcabouço rígido, resistente à deformação, enquanto internamente a rede trabecular confere força (CARVALHO, 2008).

O osso compacto é composto por colunas ósseas paralelas, constituídas por camadas ósseas concêntricas, chamadas de lamelas, dispostas em torno de um canal central denominado de canal de *Havers*, que contém vasos sanguíneos, vasos linfáticos e nervos. Os feixes neurovasculares se interconectam uns aos outros, com o endósteo e com periósteo, por intermédio dos canais de *Volkmann*, dispostos longitudinalmente em relação ao Sistema de *Havers* (CARVALHO, 2008).

O osso é formado por 60 a 70% de cristal inorgânico, e 30 a 35% de material orgânico, no qual 90% representam colágeno (ANDRADE et al., 2007). Os íons mais

encontrados são fosfato e cálcio. Há também bicarbonato, magnésio, potássio, sódio e citrato em pequenas quantidades (JUNQUEIRA; CARNEIRO, 2004). Os ossos são formados por nanocristais de hidroxiapatita de cálcio e fibras de colágeno (KIKUCHI et al., 2001; ITOH et al., 2002), as quais são embebidas em substância amorfa que contém mucopolissacarídeos (proteoglicanos: sulfato de condroitina e ácido hialurônico, cuja função está relacionada à deposição de sais de cálcio) (AMARAL, 2006).

O tecido ósseo é muito vascularizado. A circulação periosteal supre periósteo, músculos adjacentes e um terço do córtex. A medula óssea e dois terços do córtex são supridos pela circulação medular, que se origina das artérias nutrientes, que penetram no osso pelo forame nutriente específico e então se ramificam para a medula óssea, atingindo as diáfises. Existem muitas anastomoses intracorticais entre o interior da medula e os vasos periosteais. Durante o desenvolvimento dos ossos longos, a cartilagem epifisária recebe nutrição de vasos nos canais cartilaginosos, que fornecem fonte de células osteoprogenitoras para os centros de ossificação secundários. A fise tem suprimento sanguíneo duplo, entretanto, os sistemas venosos são separados. Os vasos metafisários são ramificações terminais da circulação medular dentro da medula (SHAPIRO, 2008).

2.2 REGENERAÇÃO ÓSSEA

A vascularização tem papel importante no metabolismo ósseo. Os vasos sanguíneos invadem as placas cartilaginosas e desencadeiam a ossificação endocondral durante o desenvolvimento esquelético. No curso do crescimento ósseo ou reparação óssea, a osteogênese e angiogênese estão intimamente ligadas. O nicho vascular, onde células hematopoiéticas são maturadas antes de atingirem a corrente sanguínea e os compartimentos de remodelamento ósseo, são construídos ao redor dos vasos sanguíneos. Em resposta aos desafios fisiológicos ou patológicos, os vasos sanguíneos modulam atividade das células ósseas e estas células podem influenciar no leito vascular (ROCHE, 2012).

Quando lesões induzidas por trauma acontecem, desencadeia-se reação vascular provocada pela ruptura de vasos. Fluidos, proteínas e componentes

celulares sanguíneos são lançados na área lesionada. Como consequência, complexo processo de desenvolvimento vascular ocorre com objetivo de sinalizar a liberação de oxigênio e nutrientes para a região. Esse processo, conhecido como angiogênese, é um componente fundamental para o reparo tecidual ósseo e é regulado por sinais moleculares mediados por fatores de crescimento de fibroblastos (FGF), fator de crescimento transformador (TGF-β) e fator de crescimento derivado de plaquetas (PDGF) (CARVALHO, 2008).

A fonte de células de reparação após fratura ou osteotomia, pode ser: da camada osteogênica do periósteo, das células progenitoras associadas aos Sistemas de *Havers* no osso cortical, das células do endósteo alinhadas ao córtex interno e das células mesenquimais indiferenciadas da medula óssea. Alguns autores descrevem que também podem provir dos tecidos moles indiferenciados dos músculos adjacentes e tecido conjuntivo, baseados na sua capacidade de diferenciação (SHAPIRO, 2008).

O processo de reparação nem sempre pode ocorrer em sua totalidade. Isto ocorre nos casos de perda tecidual excessiva, onde a reparação óssea torna-se limitada. Por este motivo, o reparo pode resultar na formação de um tecido conjuntivo fibroso cicatricial. Dependendo da extensão dos defeitos ósseos a regeneração óssea pode ser dificultada. Nestes casos, há necessidade de implantação de um material substituto, como o biomaterial, com potencial osteogênico (CARVALHO, 2008).

2.3 BIOMATERIAIS

O biomaterial corresponde à substância pura ou composta, sintética ou natural, que pode ser utilizada temporária ou definitivamente, cujos objetivos são melhorar, aumentar ou substituir de maneira parcial ou total, tecidos ou órgãos. O desenvolvimento destes implantes é essencial, principalmente quando se trata de tecido ósseo com defeitos extensos, onde este osso será submetido a forças mecânicas (KAWACHI et al., 2000; AMARAL, 2006).

O uso de polímeros naturais para aplicações diversificadas tem sido de vital importância para os avanços da ciência, e estes apresentam diversas vantagens por serem de fácil obtenção, biocompatíveis e biodegradáveis (AZEVEDO, 2007).

Alguns pré-requisitos dos biomateriais são: não causar danos locais ou sistêmicos, não serem tóxicos, carcinogênicos ou radioativos, além de apresentarem biocompatibilidade, provocando assim, as reações desejadas, controladas e toleradas fisiologicamente (AMARAL, 2006).

A quitosana é considerada polímero reativo de alta biocompatibilidade (CARVALHO, 2008). Comporta-se como agente hemostático que apresenta propriedades anti-trombogênicas, e também estimula o sistema imune a responder contra infecções provocadas por microrganismos (AMARAL, 2006). Existem descrições na literatura sobre atividade angiogênica da quitosana (CARVALHO, 2008).

Como biomaterial, o colágeno possui importantes características como biodegradabilidade, baixa antigenicidade e biocompatibilidade superior aos outros polímeros naturais, como albumina e gelatina (LEE et al., 2001).

Os fosfatos podem ser transformados em cerâmicas biocompatíveis e osteocondutoras. Dentre as cerâmicas de fosfato de cálcio, a hidroxiapatita (HA) é a mais utilizada, por ser o principal componente presente na fase mineral dos ossos (KAWACHI et al., 2000).

A HA apresenta fase mineral superficial semelhante à fase mineral óssea que, espontaneamente, estabelece integração química íntima com o osso, diminuindo a energia de interface (AMARAL, 2006).

Os compósitos à base de hidroxiapatita e colágeno têm demonstrado nanoestrutura muito semelhante a óssea, o que é promissor quando se fala em biomateriais (KIKUCHI et al., 2001).

Em estudo de Amaral (2006), utilizando mantas à base de quitosana, hidroxiapatita e colágeno, em testes de citotoxicidade e biocompatibilidade em ratos, foi observada aplicabilidade destes biomateriais como arcabouço para crescimento tecidual e grande presença de vasos sanguíneos ao redor e no interior dos mesmos. No estudo observaram-se melhores resultados com relação à vascularização no grupo onde o biomaterial possuía menor tamanho de partículas de HA.

2.4 ULTRASSONOGRAFIA

2.4.1 Aspectos físicos gerais

O número de vibrações por segundo é a frequência do som. A unidade de frequência é o *Hertz* (Hz). As ondas de som com frequências maiores que 20.000 Hz (20.000 vibrações por segundo = 20 KHz) são inaudíveis ao ouvido humano e chamam-se ultrassom (BARR, 1990; NYLAN; MATTOON, 1995; CERRI et al., 1998; MANNION, 2006; ROMUALDO, 2015).

As imagens são criadas de acordo com a propagação do ultrassom nos tecidos. A frequência da onda sonora é definida pelo numero de repetições desta onda (ciclo) por segundo. Um ciclo por segundo corresponde a 1 Hz. A formação das imagens ultrassonográficas geralmente tem frequências entre 2 a 10 MHz (*Mega Hertz*) (NYLAND; MATTOON, 1995; RANTANEN; McKINNON, 1998; BUCKZINSKY, 2009).

O comprimento da onda é a distância percorrida por uma onda sonora durante um ciclo e é determinado pelo grau de penetração desta onda no tecido. A velocidade do som em um determinado tecido é constante e determina a frequência e comprimento da onda de ultrassom a ser usada para o exame escolhido (BUCKZINSKY, 2009).

Há descrições de velocidade média do som em tecidos ósseos equivalente a 4.080 metros por segundo (NYLAND; MATTOON, 1995; BUCKZINSKY, 2009), e valor médio de 1.540 metros por segundo no caso de tecidos moles (NYLAND; MATTOON, 1995; RANTANE; McKINNON, 1998; BUCKZINSKY, 2009; ROMUALDO, 2015).

O ultrassom é gerado através de cristais piezoelétricos inclusos dentro do transdutor. Após impulso mecânico ou elétrico, estes cristais mudam de tamanho e vibram emitindo ultrassom. Após a estabilização dos cristais, as ondas sonoras são refletidas pelos tecidos e retornam à *probe* (como ecos) induzindo novamente a vibração dos cristais, que emitem impulsos elétricos, que são ampliados e transformados em imagens no computador (BUCKZINSKY, 2009).

O transdutor linear possui um feixe retangular, com ondas paralelas. Este opera com frequências mais altas (a partir de 7 MHz) e é adequado para a avaliação de estruturas mais superficiais, como vasos dos membros (ROMUALDO, 2015).

As imagens de ultrassom obtidas no modo B ou convencional são dispostas em uma escala de cinza. O tom de cinza e a intensidade do brilho dependem da amplitude dos ecos refletidos. Os tecidos que transmitem mais ecos são hipoecoicos (mais escuros) e os tecidos que refletem a maioria dos ecos são hiperecoicos (cinza a branco). Quando classificados de menos para mais ecoicos temos: fluido, músculo, córtex renal, fígado, gordura, baço, parede de vasos e como mais ecoico os ossos (BUCKZINSKY, 2009).

2.4.1.1 Ultrassonografia como método diagnóstico

A ultrassonografia tem um grande número de vantagens sobre outras técnicas de imagem. É segura, não invasiva (D'AGOSTINO et al., 2003; WAKEFIELD et al., 2003; FILIPPUCCI et al., 2015) e não emite radiação ionizada. Além destas vantagens, o ultrassom permite a realização de imagens dinâmicas, demonstrando alterações em tempo real, e possui um custo reduzido com relação a outras modalidades de imagem, como a ressonância magnética e a tomografia computadorizada (WAKEFIELD et al., 2003).

A vantagem da ultrassonografia sobre a radiologia é a oferta de melhor contraste e a obtenção de imagens de diferentes órgãos em tempo real, todas estas opções de maneira portátil, não invasiva e não ionizante (BUCKZINSKY, 2009).

A ultrassonografia *Doppler* possibilita o estudo não invasivo da hemodinâmica corporal. Há necessidade de envolvimento perfeito entre operador e equipamento para a realização de boas imagens e bom diagnóstico (CARVALHO, 2009).

Keally e Mcallister (2005) descreveram como vantagens de o ultrassom não ser invasivo, permitir a realização de exame dinâmico, geralmente não requerer anestesia ou tranquilização e a facilitação de procedimentos de punção e biopsia em cães e gatos. Já como desvantagem, estes autores citaram o valor de mercado ser frequentemente elevado, os artefatos serem capazes de gerar mal interpretação, a possibilidade de avaliação óssea superficial apenas e a dificuldade de diferenciação

de textura em algumas enfermidades (por exemplo, mudanças na ecogenicidade do fígado podem estar relacionadas às infiltrações gordurosas ou à neoplasia).

2.4.2 Ultrassonografia *Doppler*

2.4.2.1 Histórico

O austríaco *Johann Christian Andreas Doppler* (1803-1853), físico, matemático e astrônomo, analisou a variação de altura do som do apito do trem em movimento e descreveu o fenômeno *Doppler* em 1842 (CERRI et al., 1998; CARVALHO, 1999; MANNION, 2006; ROMUALDO, 2015). Nas ondas luminosas, o fenômeno é observável quando a fonte e o observador se afastam ou se aproximam com grande velocidade relativa, fenômeno descrito no livro “Sobre as cores da luz emitida pelas estrelas duplas”. No caso da ultrassonografia *Doppler*, o espectro de luz recebida apresenta desvio para o vermelho (quando se afastam) e desvio para o violeta (quando se aproximam).

Em 1848 o francês *Hippollyte Fizeau* descreveu este fenômeno em ondas eletromagnéticas (efeito *Doppler-Fizeau*). O meteorologista *Christoph Hendrik Buys-Ballot* demonstrou experimentalmente o efeito *Doppler* na acústica (CARVALHO, 2009; ROMUALDO, 2015).

A ferramenta *Doppler* esta sendo utilizada desde os anos 1980, porem com maior intensidade a partir dos anos 1990 (CARVALHO, 2009).

No início da década de 1990 foram lançados os primeiros aparelhos capazes de apresentar mapeamentos por amplitude de sinal e não por velocidade. Com o advento da ferramenta *Power Doppler*, que apresentava maior sensibilidade para sinais mais fracos, porém sem informação sobre direcionamento de fluxo. Inicialmente o *Power Doppler* só era capaz de mostrar a cor laranja, e suas tonalidades. Este método já permitia alto ganho na imagem e sensibilidade na detecção de fluxos lentos, lumens pequenos de vasos e avaliação quantitativa da perfusão do parênquima (CARVALHO, 2009).

2.4.2.2 Aspectos físicos da ultrassonografia *Doppler*

O efeito *Doppler* qualifica a velocidade do movimento relativo entre uma fonte de fenômeno periódico (onda eletromagnética ou onda sonora) e um observador (MANNION, 2006; CARVALHO, 2009).

O comprimento de onda varia com a proximidade ou distância da fonte sonora. Com a aproximação, a frequência aparente da onda recebida pelo observador fica maior que a frequência obtida. No caso de afastamento a frequência aparente diminui (CARVALHO, 2009).

Durante a realização do Ultrassom *Doppler* dos vasos sanguíneos considera-se, que a fonte e o observador correspondem ao transdutor e as células em movimento correspondem aos corpos refletores. No caso das células consideram-se as hemácias, devido ao seu grande tamanho com relação às outras células do sangue. Quando as células estão em movimento relativo ao transdutor, o eco recebido terá frequência diferente daquela transmitida pelo aparelho. Se o sentido do fluxo sanguíneo for em direção ao transdutor o deslocamento de frequência é positivo, ou seja, o eco retornado terá uma frequência mais alta, sendo o inverso verdadeiro (CARVALHO, 1999; MANNION, 2006).

A diferença entre a frequência original do pulso emitido e o eco recebido é chamada de deslocamento de frequência *Doppler* (fd). O fd é diretamente proporcional à velocidade de aproximação ou deslocamento do objeto analisado em relação ao transdutor. A magnitude de deslocamento *Doppler* é maior quando o feixe sonoro e o eixo formado pelo vaso são paralelos (BUCKZINSKY, 2009).

A frequência de deslocamento *Doppler*, que é a diferença entre as frequências transmitidas e recebidas e é expressa pela equação $Df = \frac{2fvcos\theta}{c}$, onde f é a frequência transmitida, v é a velocidade do sangue, c é a velocidade do som, e θ é o ângulo entre o feixe de som e a direção do sangue em movimento.

A equação é remanejada pela máquina para calcular a velocidade do sangue como $V = \frac{Dfc}{2fcos\theta}$. O ângulo estimado pelo operador alinhando um indicador em uma imagem duplex (modo B somado ao cursor *Doppler*) ao longo do eixo axial longitudinal do vaso é um processo conhecido como correção de ângulo. Devido ao fato do cosseno de 90 graus ser zero, se o feixe de ultrassom é perpendicular à

direção do fluxo sanguíneo não há deslocamento *Doppler* e ocorre uma impressão incorreta de ausência de fluxo no vaso. O ângulo deve ser menor que 60 graus sempre, pois a função do cosseno possui uma curva íngreme acima deste ângulo e os erros acima deste ângulo são magnificados (NYLAND; MATTOON, 1995; RANTANEN; McKINNON, 1998; BUCKZINSKY, 2009).

Se o eixo do ângulo de insonação entre o vaso sanguíneo e o feixe ultrassônico estiver perpendicular, um em relação ao outro, não haverá sinal. O vaso deveria ser observado em outra posição para se obter um ângulo mais agudo. Se isto não for possível, devem-se utilizar transdutores lineares com feixes sonoros (tanto colorido, quanto pulsado) que emitam ondas em ângulos mais agudos, ao passo que a imagem bidimensional permanece a mesma (NYLAND; MATTOON, 1995; CARVALHO, 2009).

Sabe-se que as velocidades detectáveis pelo método *Doppler* são uma função inversamente proporcional à frequência emitida pelo transdutor. Em outras palavras, para velocidades de alto fluxo, utilizam-se frequências mais baixas que as aplicadas para o modo B ou M convencional, sendo o inverso para velocidades de baixo fluxo (CARVALHO, 2009).

No *Doppler* colorido os sinais de movimentação das células sanguíneas são codificados por cores em função do sentido de seu movimento em direção ao transdutor ou contrário a ele. De uma forma geral, fluxo em direção ao transdutor é vermelho e o fluxo contrário azul (CARVALHO, 1999).

2.4.2.3 Principais artefatos de imagem

No *Doppler* pulsado, a amostragem possui uma frequência especifica de pulsação, denominada PRF (*Pulse Rate Frequency*) ou frequência de repetição de pulso, que determina a frequência máxima detectável pelo equipamento sem o artefato de ambiguidade da imagem (CARVALHO, 2009). O número de pulsos emitidos por segundo (PRF) determina o poder de alcance (a distância entre o transdutor e o alvo-refletor) e a frequência máxima detectável pelo transdutor (CERRI et al., 1998).

A frequência máxima amostrável é chamada de frequência ou limite de *Nyquist* e o fenômeno de ambiguidade é chamado de *aliasing.* Ou seja, se observarmos um fenômeno de velocidade variável, só haverá noção exata de sua direção e velocidade enquanto esta velocidade não atingir a frequência de *Nyquist.* Após ultrapassá-la, o fenômeno aparenta direção contrária a real e esta alteração súbita do movimento é chamada de inversão ou *aliasing* (CARVALHO, 2009).

O *aliasing* é a principal limitação do *Doppler* pulsado, pois toda vez que a frequência de deslocamento *Doppler* for maior que a metade do PRF, o espectro será representado com as maiores frequências rebatidas com sinal contrário, abaixo da linha de base. Para sua correção é necessário aumentar o PRF, abaixar a linha de base da imagem espectral ou abaixar a frequência do transdutor (CERRI, 1998; CARVALHO, 2009).

No caso do *Doppler* colorido, o *aliasing* produz uma inversão de cor no centro do vaso, com uma mistura de cores na porção brilhante do espectro colorido, e assim como no *Doppler* espectral, este artefato é compensado por ajuste de PRF (CARVALHO, 1999; BUCKZINSKY, 2009). Não há *aliasing* no *Power Doppler*, pois a frequência de deslocamento não é apresentada e a direção do fluxo ou informações de velocidade não estão disponíveis (NYLAND; MATTOON, 1995).

O *Power Doppler* é sensível à presença e ao volume de células em movimento. O brilho colorido está relacionado ao número de células do sangue em movimento, não à sua velocidade. Além disso, esta ferramenta é menos dependente de ângulo. Diferentemente do *Doppler* colorido, onde o artefato pode aparecer com qualquer cor na imagem, a ultrassonografia *Power Doppler* permite a atribuição de uma cor de fundo homogênea para as interferências, o que permite a utilização de maiores configurações de ganho e maior sensibilidade na detecção de pequenos vasos de pequeno fluxo. Entretanto, o ultrassom *Power Doppler* é mais sensível à formação de artefatos por movimento e a obtenção de quadros pode ser mais lenta do que no *Doppler* colorido (NYLAND; MATTOON, 1995).

2.4.2.4 *Power Doppler* X vascularização

O *Power Doppler* (PD) é uma modalidade de *Doppler* colorido extremamente sensível à detecção de fluxos sanguíneos de baixa intensidade. O PD permite a

visualização de pequenos vasos e perfusão tecidual, que são indetectáveis pela investigação convencional do *Doppler* (NYLAND; MATTOON, 1995).

As fraturas interrompem o suprimento sanguíneo, e o pré-requisito para cicatrização óssea é a vascularização adequada. Se a restauração do fluxo falhar, isso atrasará a união ou até mesmo resultará em não união óssea. A angiogênese ou neovascularização é a germinação do endotélio da vascularização pré-existente e tem papel indispensável na cicatrização de fraturas. A isquemia no local da fratura corresponde a não formação do calo ósseo (CHEUNG et al., 2012).

Enquanto ocorre a cicatrização da fratura, a neovascularização se desenvolve e depois regride. A avaliação da neovascularização auxilia no diagnóstico precoce de união ou não união no foco de fratura. A neovascularização pode ser acompanhada por cintigrafia ou venografia intraóssea, mas estes procedimentos são caros e requerem sedação ou anestesia. O *Power Doppler* não gera informação quanto à velocidade, mas é sensível com relação ao volume pequeno de sangue e menos dependente de ângulo (RISSELADA et al., 2006).

O PD promove um método rápido e sensível de visualização de hiperperfusão sinovial em articulações com doenças inflamatórias. Já foi relacionado a imagens de ressonância magnética, histologia e artroscopia, e correlações positivas foram descritas (FILIPPUCCI et al., 2015).

Devido à sua grande sensibilidade em demonstrar a presença de fluxo sanguíneo e melhorar a definição das delimitações vasculares, o PD exibe algumas vantagens com relação ao *Doppler* colorido, especialmente com relação aos vasos pequenos, vasos com fluxo reduzido, vasos cujo curso se dá em ângulos desfavoráveis aos feixes de ultrassom e ramificações vasculares (MARTINOLI et al., 1998).

D’Agostino et al. (2003) demonstraram que o PD permite a detecção de vascularização anormal nas articulações da maioria dos pacientes humanos com artropatia espondilar. Estas anormalidades foram primeiramente detectadas na inserção da cartilagem no osso cortical e em menor intensidade na região de bursa calcaneal.

Filippucci et al. (2004) referem o *Power Doppler* como ferramenta válida para a identificação de sinovite em pacientes humanos com artrose crônica. Estes demonstraram evidências que suportam a habilidade do PD em evidenciar mudanças na perfusão sinovial após tratamentos com esteroides.

Pozzi et al. (2012) compararam a osteossíntese de rádio e ulna em cães, utilizando técnicas minimamente invasivas e utilizando a técnica aberta, e avaliaram a formação de calo ósseo com exames radiográficos e ultrassonografia *Power Doppler*. Os animais submetidos à técnica minimamente invasiva apresentaram maior formação de calo ósseo do que os animais da técnica aberta. Não houve diferenças estatísticas com relação à presença de vasos nos dois grupos. Os autores descrevem presença abundante de vasos em todos os animais avaliados.

Existem diversos experimentos utilizando o *Power Doppler* em artrite reumatoide em humanos. O *Power Doppler* é descrito como método conveniente de avaliação de vascularização nos estágios iniciais do processo inflamatório. É descrito também como auxiliar na avaliação de efeitos terapêuticos de certos fármacos (KASUKAWA et al., 2004).

Risselada et al. (2006) descreveram o acompanhamento de 51 casos (cães e gatos) com fraturas simples ou cominutivas, onde todos os animais apresentaram cicatrização no local da fratura. A ultrassonografia *Power Doppler* foi realizada a cada dez dias até a completa resolução da fratura. Nos primeiros dez dias não foram encontrados sinais de vasos (apenas em um caso de um animal de três meses de idade). A maior intensidade de presença de vasos ocorreu no intervalo de 11 e 20 dias pós-operatórios. Ocorreu decréscimo após estas datas e entre os dias 70 e 80 nenhum animal apresentava sinais de vasos no *Power Doppler.*

Um experimento realizado com falhas ósseas segmentares de 10mm de comprimento em rádios de coelhos dividiu dezoito animais em dois grupos de nove, sendo o grupo I considerado grupo controle e o grupo II recebia biomaterial de nano-hidroxiapatita para preencher a falha. Ambos foram fixados com placa e parafuso. Por meio de exames radiográficos os autores referem calo ósseo formado com 30 dias no grupo biomaterial e 60 dias no grupo controle. O PD evidenciou a neovascularização em 30 dias no grupo controle e em 15 dias no biomaterial. Nenhum vaso foi encontrado antes dos quinze dias pós-operatórios (RAHIMZADEH, et al. 2012).

2.5 TERMOGRAFIA

O calor cutâneo provém do metabolismo tissular e da circulação local. Veias possuem mais calor que artérias, pois realizam drenagem dos metabólitos de áreas muito ativas. A drenagem venosa de áreas com maior metabolismo produz mais calor do que a drenagem venosa de tecidos sadios (YANMAZ et al., 2007).

A termografia é método diagnóstico que envolve o registro de padrões térmicos cutâneos gerados pela emissão de calor de superfície. Estes padrões formam um mapa de cores (LOUGHIN; MARINO, 2007).

Muitos experimentos foram realizados com termografia, em diferentes espécies, para validar sua utilização. A termografia é capaz de detectar energia emitida da maioria dos objetos acima de -35°C (STELLETTA et al., 2012).

Por ser considerada método fisiológico de diagnóstico por imagem a termografia é considerada mais objetiva quando comparada ao exame clínico de palpação. Esta permite a avaliação em tempo real das mudanças de temperatura, criando uma imagem dinâmica (NÓBREGA et al., 2014).

A termografia é baseada no princípio de que todos os corpos formados de matéria emitem certa carga de radiação infravermelha, proporcional a sua temperatura. Esta radiação pode ser capturada em um termograma que expressa o gradiente térmico em um padrão de cores (NOGUEIRA et al., 2013).

A termografia detecta radiação infravermelha emitida pela superfície corpórea. Tecidos traumatizados têm temperatura alterada devido à alteração no fluxo sanguíneo associado ao aumento da atividade metabólica, em local com perfusão sanguínea alterada. Clinicamente esta relacionada à inflamação, secundária à injúria tissular, que pode ser avaliada quando se realiza uma imagem térmica do corpo, que permite localização anatômica da anormalidade (TUNLEY, 2004; WESTERMANN et al., 2012, STELLETTA et al., 2012).

A circulação local e o fluxo sanguíneo determinam o padrão térmico. Um dos maiores sinais de inflamação é o calor. Se for identificado um ponto de calor, esse é provavelmente o local da lesão. Se houver trombose nas veias, ocorre uma redução na perfusão, secundária ao edema ou infarto tecidual, e consequentemente redução de temperatura que pode ser circundada por aumento nas emissões térmicas,

provavelmente secundária aos desvios de sangue (YANMAZ et al., 2007; NÓBREGA et al., 2014).

A temperatura de superfície corpórea dos animais depende da taxa metabólica e do fluxo de sangue nos tecidos subcutâneos. As infecções comumente resultam em processos inflamatórios, que alteram o fluxo de sangue e consequentemente a temperatura (NOGUEIRA et al., 2013). A termografia pode ser utilizada para estimar a integridade tecidual, pois esta reflete a circulação subjacente e metabolismo tissular (STELLETTA et al., 2012).

A câmera de termografia é de fácil manuseio, o método de utilização é rápido e não invasivo, tanto para o paciente quanto para o pesquisador (WESTERMANN et al., 2012).

As indicações de utilização de termografia em Medicina Veterinária são numerosas, porém devem-se considerar as dificuldades em alguns casos, devido às características de alguns pacientes (STELLETTA et al., 2012).

A ferramenta denominada termografia vem sendo utilizada para avaliação de processo inflamatório, pelo fato de ser capaz de demonstrar mudanças mais profundas no padrão circulatório, evidenciado pelo aumento na temperatura. Por se tratar de um método não-invasivo e indolor, tem sido utilizada nas lesões musculares e esqueléticas de equinos (BASILE et al., 2010).

Na Medicina Veterinária diversas pesquisas estão sendo realizadas com termografia, dentre estas, alguns temas como mastite em bovinos, alterações locomotoras em equinos, além de avaliação de comportamento e bem-estar animal (NOGUEIRA et al., 2013).

A termografia também é citada como útil no diagnóstico, prognóstico e acompanhamento de lesões em tecidos moles e também em lesões ósseas que são recobertas por pequenas quantidades de tecidos. A termografia revela mudanças nos padrões de temperatura em cerca de duas semanas antes do início das manifestações clínicas (BASILE et al., 2010).

Nogueira et al. (2013) descreveram a utilização da termografia como método auxiliar na detecção de mastites clínicas, subclínicas e crônicas em bovinos, associadas a outros métodos diagnósticos como a microbiologia.

Martins et al. (2013) também descreveram a termografia como método auxiliar na detecção de mastite, e descrevem que o exame auxilia na detecção precoce das mastites subclínicas.

Marcondes et al. (2015) realizaram estudo de métodos de imagem não invasivos para o acompanhamento pós-operatório de ovinos submetidos a falhas ósseas em metacarpianos. Os autores referem picos de temperatura entre o décimo quarto e vigésimo primeiro dia, sugerindo que este aumento esteja relacionado com o processo de reparação óssea relacionado à falha.

2.6 OVELHA COMO MODELO EXPERIMENTAL

A maior importância dos modelos experimentais esta relacionada à barreira ética de não intervenção primária experimental em *anima nobile.* Neste sentido, o modelo experimental deve ser, funcionalmente, o mais semelhante possível ao que se objetiva estudar (FERREIRA et al., 2001).

Os ovinos são modelo conveniente de animais de grande porte devido à disponibilidade dos mesmos, custo dos animais e aceitabilidade da sociedade como animal de pesquisa. Nas pesquisas ortopédicas em Medicina, ovelhas são bem aceitas como modelo para estudos *in vivo*, apesar do fato da anatomia dos quadrupedes ser diferente (POTES, 2008; RECHENBERG, 2008).

Os ovinos são dóceis e relativamente fáceis de manusear. Estes animais podem ser mantidos em grupos, e dependendo do arranjo do experimento, podem ser mantidos à pasto, questão importante para o bem-estar animal (RECHENBERG, 2008).

3 OBJETIVOS

Objetivos gerais: Utilizar duas ferramentas não invasivas, *Power Doppler* e Termografia, para o acompanhamento do processo inflamatório e regeneração óssea em falhas corticais de tíbias de ovinos, preenchidas ou não com o biomaterial proposto, e propor a utilização dos mesmos no acompanhamento pós-operatório de alterações ortopédicas de grandes animais.

Objetivo específico: Comparar os membros tratados ou não tratados com biomaterial e correlacionar os achados térmicos e presença de vasos sanguíneos com o processo inflamatório que ocorre durante a regeneração óssea.

4 MATERIAL E MÉTODO

4.1 ANIMAIS - MANEJO NUTRICIONAL E SANITÁRIO

Utilizaram-se 12 ovinos (fêmeas não prenhes) adultos, hígidos, da raça Santa Inês. Os animais foram mantidos em regime de estabulação (2 animais por baia), onde receberam água e feno de tifton à vontade, alimento concentrado comercial peletizado calculado com base no peso vivo, levando em consideração uma dieta de manutenção. Ao chegarem no Hospital Veterinário da FMVZ-USP (Serviço de Cirurgia de Grandes Animais), os animais foram identificados e vacinados contra clostridiose[1] (primeira dose e reforço após 30 dias) e também vermifugados de acordo com peso vivo com moxidectina[2].

4.2 EXAMES LABORATORIAIS PRÉ-OPERATÓRIOS

Foram realizados exames laboratoriais pré-operatórios (hemograma completo, avaliação de enzimas hepáticas, avaliação de ureia e creatinina, e controle de verminoses pelo método FAMACHA).

4.3 AVALIAÇÕES ULTRASSONOGRÁFICA E TERMOGRÁFICA PRÉ-OPERATÓRIAS

No período pré-operatório avaliou-se a região medial das tíbias das ovelhas (ultrassonografias *Power Doppler* de controle). O aparelho de ultrassom *MyLab™30Gold VET*[3] foi utilizado para estas avaliações, na função *Power Doppler*,

---

[1] Sintoxan Polivalente T®, Merial Saúde Animal, Paulínia- SP, Brasil.
[2] Cydectin Injetável Ovinos®, Fort Dodge, Campinas, Brasil.
[3] *MyLab™30Gold VET*, Esaote, São Paulo, Brasil.

na frequência 6.6 MHz, com ganho acima de 79%. Foram utilizadas duas PRF para a obtenção das imagens, 1,4 kHz e 6,7 kHz.

Os exames termográficos foram realizados em região medial de tíbia, há aproximadamente sete centímetros do côndilo medial da mesma, mantendo a temperatura do ambiente com pouca variação. Utilizou-se a termocâmera *Flir T440*[4] e as fotos foram realizadas em um único ambiente, distante um metro dos membros, sempre no mesmo horário.

4.4 PROCEDIMENTOS ANESTÉSICO E CIRÚRGICO

Os animais foram submetidos à anestesia geral inalatória, após 48 horas de jejum alimentar e 8 horas de jejum hídrico, seguindo o protocolo: medicação pré-anestésica com cloridrato de xilazina[5] (0,05 mg/kg, IV), indução anestésica com propofol[6] (6 mg/kg, IV), manutenção da anestesia com isoflurano[7] vaporizado em oxigênio 100%. Em seguida, os animais foram preparados para procedimento cirúrgico de forma asséptica. Após posicionamento em decúbito lateral para o procedimento, posicionamento dos campos cirúrgicos, o acesso da região onde seria realizada a falha óssea foi localizado na face medial, sete centímetros distal ao côndilo medial da tíbia. Foi realizada uma incisão linear de pele e subcutâneo de aproximadamente quatro centímetros, até a exposição do periósteo. A incisão do periósteo foi realizada com o mesmo formato da incisão de pele e elevando-o até a exposição da superfície óssea.

A falha foi confeccionada sete centímetros distal ao côndilo medial da tíbia, em sua face medial, com broca trefina de 5 mm de diâmetro (Ø), gerando orifício de quatro milímetros de diâmetro (Ø). Utilizou-se serra trefina acoplada a uma perfuradora elétrica[8], sob irrigação contínua com solução de NaCl 0,9% para a realização da mesma (Figura 1).

A profundidade da falha foi determinada individualmente, sendo o limite a transposição completa da cortical-*cis* de cada animal, e em seguida foi implantada a

---

[4] *Flir T440*, Flir Systems Brasil, São Paulo, Brasil.
[5] Rompum® , Bayer Saúde Animal, São Paulo, S.P., Brasil.
[6] Isoforine®, Cristália, Itapira, S.P., Brasil.
[7] Propovan®, Cristália, Itapira, S.P., Brasil
[8] TRS Modular Drive®, Synthes® , Solna, Suíça.

manta óssea. O implante foi recoberto pelo periósteo e subcutâneo, que foi suturado com fio poliglecaprone 25 nº 2.0. A síntese de pele foi feita com fio *mononylon* nº 2.0, em padrão simples contínuo. Após procedimento em um membro pélvico, seguiu-se a mesma técnica para confecção da falha no membro contralateral, que foi considerado controle de remodelamento.

Figura 1 - Realização do procedimento cirúrgico do ovino 2 - São Paulo- 2016

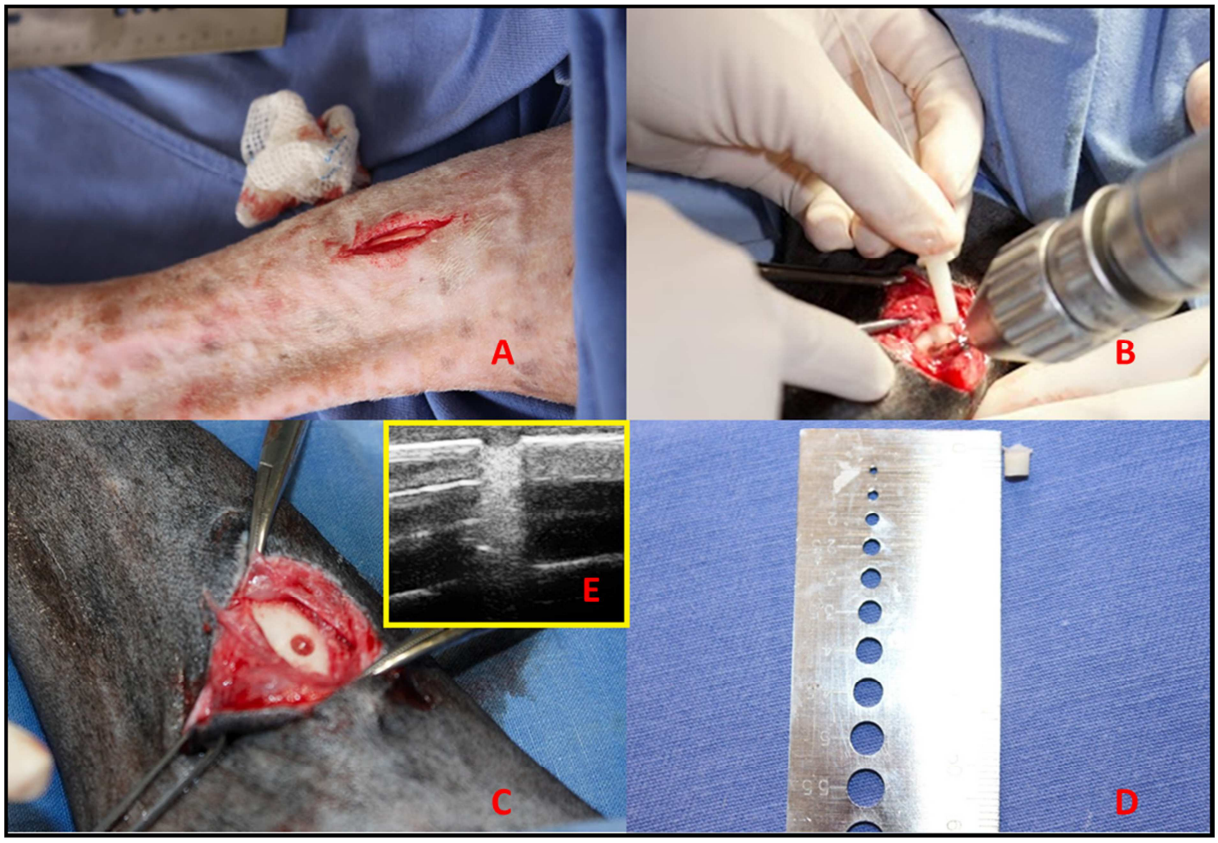

Fonte: (BACCARELLI, D. C., 2016).

Legenda: Realização da incisão (A); Confecção da falha com broca trefina (B); Aspecto da falha óssea (C); Biomaterial utilizado (D). [Observação: Em destaque, em E, a aparência ultrassonográfica da falha óssea].

4.5 TRATAMENTO PÓS-OPERATÓRIO

Utilizou-se, como terapia antálgica, sulfato de morfina[9] (0,05 mg/kg diluído em 10 ml de solução fisiológica), administrado por via epidural, cerca de trinta minutos

[9] Dimorf Solução Injetável®, Cristália, Itapira, S.P., Brasil.

antes do término do procedimento. Utilizou-se também fenilbutazona[10] (4 mg/kg, SID, IV) durante três dias e cloridrato de ranitidina[11] (2 mg/kg, SID, IV), durante três dias. A terapia antimicrobiana instituída foi à base de sulfadoxina com trimetoprim[12] (30 mg/kg, SID, IM) por cinco dias.

O curativo da ferida cirúrgica foi realizado diariamente com gaze estéril umedecida em solução fisiológica, e o animal foi mantido com bandagem estéril até retirada dos pontos, que ocorreu com quatorze dias de pós-operatório.

4.6 AVALIAÇÕES PÓS-OPERATÓRIAS

4.6.1 Avaliação Clínica

As feridas cirúrgicas foram avaliadas diariamente (por 14 dias) quanto à deiscência da sutura, infecção (avaliada pela presença de secreção purulenta) e reação inflamatória (avaliada pela presença de dor e edema). O exame físico completo [Frequência cardíaca (FC), Frequência respiratória (FR), Tempo de preenchimento capilar (TPC), Coloração de mucosas, Temperatura retal (TºC) e Movimentação ruminal (MR)] foi realizado diariamente.

4.6.2 Avaliação Termográfica

Os exames termográficos foram realizados com a termocâmera *FLIR T440* (Figura 2) em região medial de tíbia, há aproximadamente sete centímetros do côndilo medial da mesma, na área onde foi realizado o procedimento cirúrgico, mantendo a temperatura do ambiente sem variação.

Os animais eram retirados da baia e aguardavam por trinta minutos em estação antes da confecção das fotos, sempre no mesmo local. Devido à posição

---

[10] Equipalazone Injetável®, Marcolab, Duque de Caxias, R.J., Brasil.
[11] Cloridrato de Ranitidina®, Novafarma, Anápolis, G.O., Brasil.
[12] Borgal®, Intervet do Brasil, Cotia, S.P., Brasil.

medial das falhas, as fotos foram tiradas do lado oposto das mesmas, em posição obliqua, com aproximadamente um metro de distância. Durante o período pós-operatório, as termografias foram realizadas semanalmente, até o quinquagésimo sexto dia, totalizando nove momentos.

Após a realização das termografias dos doze animais, em nove momentos, as fotografias foram separadas em dois grupos: grupo tratado (biomaterial) e grupo controle. A seguir, estas foram submetidas ao programa *FLIR Quick Report 1.2* (*Flir Systems*, 2009) e foram avaliadas sob a variação de temperatura entre 16,2 graus *Celsius* e 40,2 graus *Celsius* (intervalo de temperatura que demonstrou melhor qualidade nas imagens) na paleta *Rain Hi*. A área a ser selecionada para avaliação de temperatura foi determinada individualmente, de acordo com a posição da mesma e ângulo de obtenção da foto.

O software *FLIR Quick Report 1.2* (*Flir Systems*, 2009), quando submetido às configurações descritas acima, apresentou uma temperatura mínima e uma máxima da área determinada (Figuras 3 e 4). Estes dados obtidos foram colocados em tabelas e submetidos à avaliação de média de temperatura na região da falha de cada ovino, de cada grupo, em cada momento.

Figura 2 - Termocâmera FLIR T440 - São Paulo - 2016

Fonte: (BACCARELLI, D. C., 2016).

Figura 3 - Interface do software FLIR *Quick Report 1.2* - São Paulo - 2016

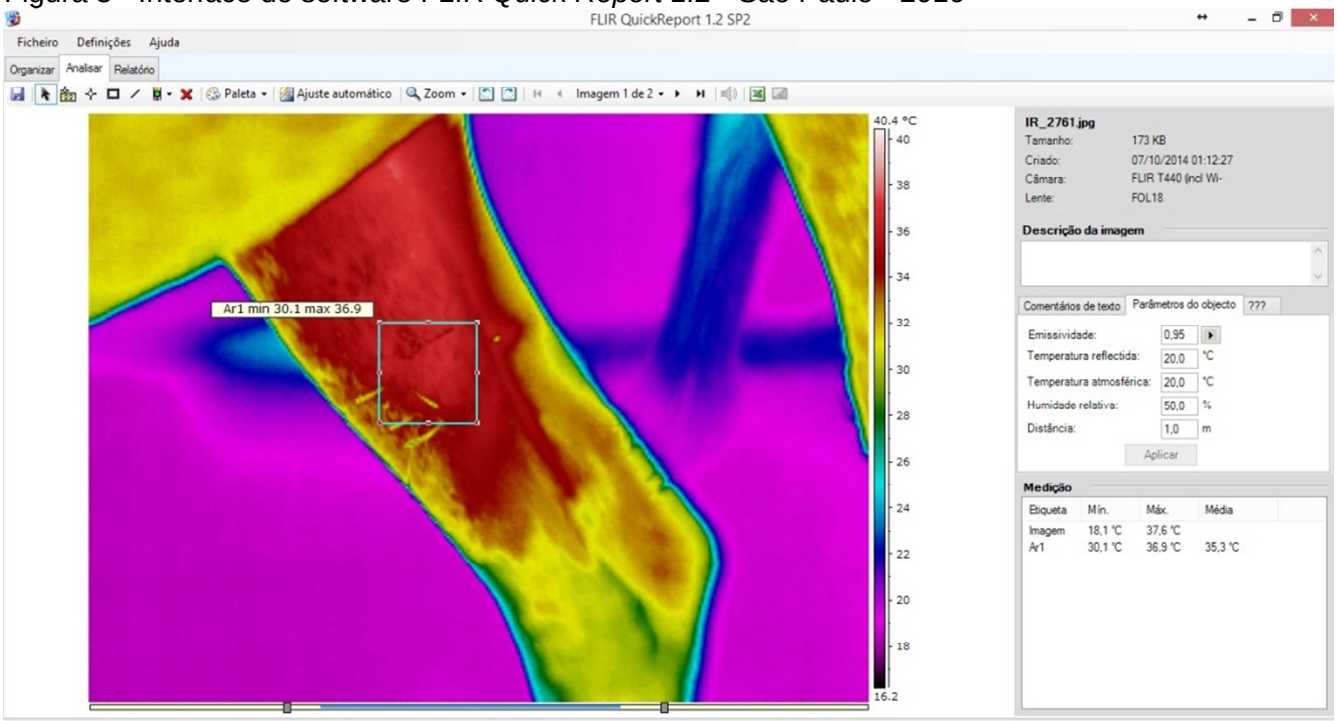

Fonte: (BACCARELLI, D. C., 2016).

Figura 4 - Interface do programa de análise de imagens *FLIR Quick Report*® durante avaliação termográfica dos membros pélvicos de ovino

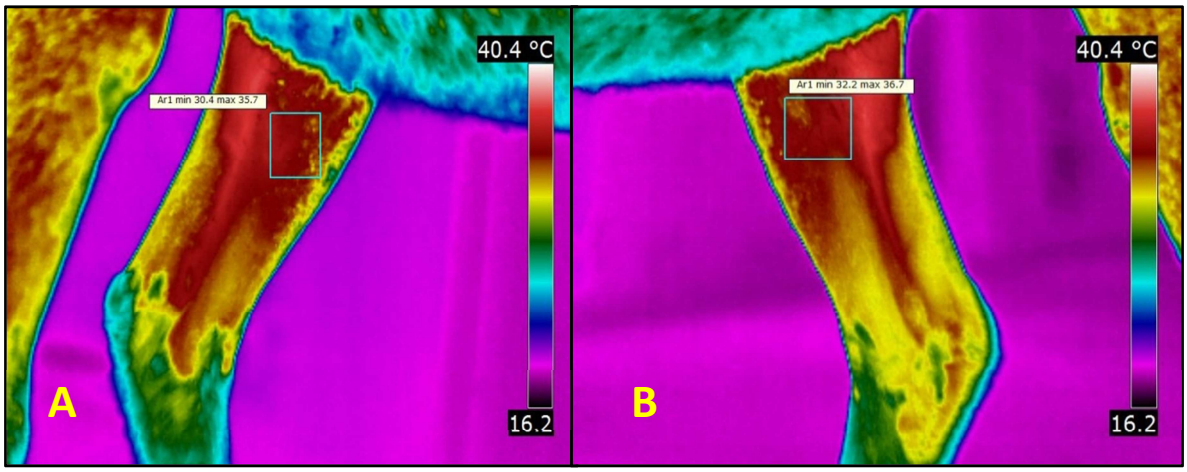

Fonte: (BACCARELLI, D. C., 2016).

Nota: **[Observação: Delimitação da área de mensuração no membro pélvico onde se identifica a temperatura máxima e mínima, sendo que A representa o membro controle e B representa o membro com polímero no vigésimo primeiro dia de pós-operatório].**

4.6.3 Avaliação por ultrassonografia *Power Doppler*

Durante o período pós-operatório avaliou-se a região medial das tíbias (grupos com biomaterial e controle) de todos animais semanalmente até o quinquagésimo sexto dia.

O ultrassom *MyLab™30Gold VET* (Figura 5) foi utilizado para estas avaliações, na função *Power Doppler*, na frequência 6.6 MHz, com ganho superior a 79% e PRFs 1,4 kHz e 6,7 kHz. Foram realizadas diversas imagens de cada membro em cada avaliação e foram selecionadas as duas melhores imagens de cada membro em cada tempo, sendo uma imagem na configuração PRF 1,4 kHz e uma na configuração PRF 6,7 kHz, para posterior avaliação e sugestão da melhor configuração para a realização das imagens *Power Doppler*.

Os exames de ultrassonografia *Power Doppler* foram submetidos ao software *Image J* (Figura 6) para a determinação de quantidade de pixels dos vasos sanguíneos identificados pelo *Power Doppler*, e estes resultados foram dados em área.

Figura 5 - Aparelho de ultrassonografia *MyLab™30Gold VET* - São Paulo - 2016

Fonte: (BACCARELLI, D. C., 2016).

Figura 6 - Interface do programa de análise de imagens *Image J*® - São Paulo - 2016

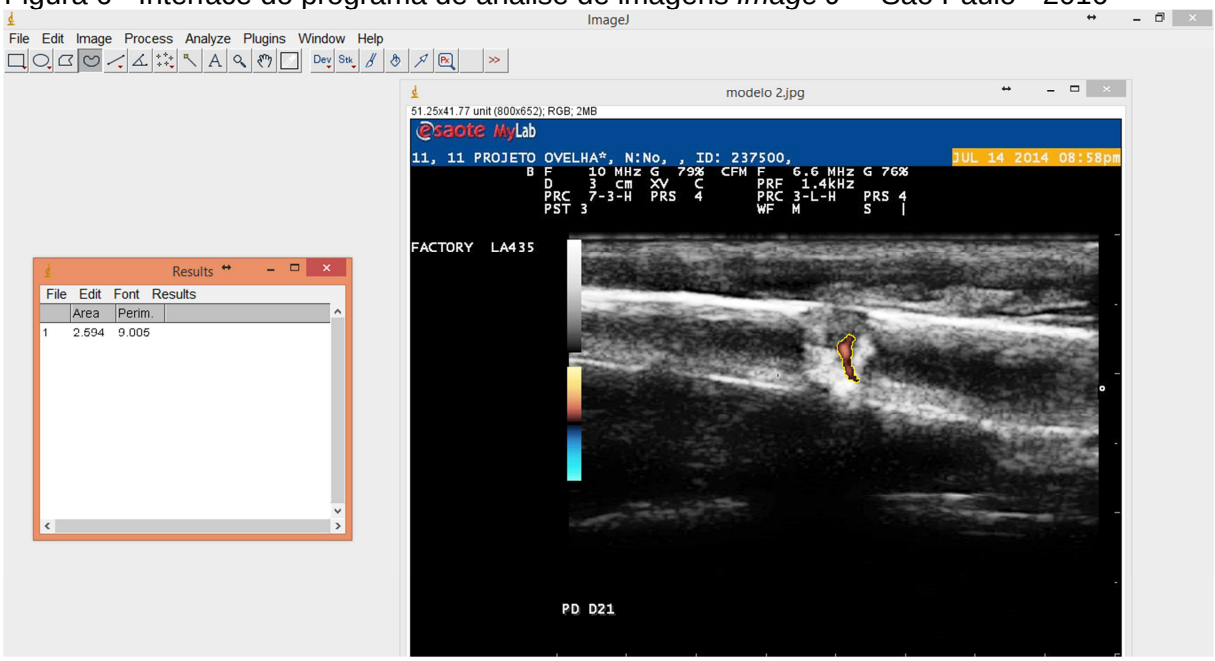

Fonte: (BACCARELLI, D. C., 2016).

Legenda: Avaliação da imagem de ultrassonografia *Power Doppler* do membro pélvico de um ovino. [Observação: Delimitação da área de mensuração no membro pélvico (amarelo) onde se identifica a presença de vaso sanguíneo, em um membro controle no vigésimo primeiro dia pós-operatório].

Foram digitados os dados no programa Excel e posteriormente exportados para o programa SPSS v. 18.0 para análise estatística. Foram descritas as variáveis categóricas por frequências absolutas e as variáveis quantitativas pela média e o desvio padrão. Para avaliar a mudança das variáveis quantitativas entre os grupos foi utilizado o modelo de Equações de Estimações Generalizadas. As variáveis categóricas foram comparadas entre os grupos nos momentos pelo teste de *McNemar*. Foi considerado um nível de significância de 5%.

5 RESULTADOS

5.1 PÓS-OPERATÓRIO

Os ovinos não apresentaram alterações nos exames físicos no período pós-operatório e mantiveram-se dentro dos valores fisiológicos descritos na literatura para a espécie nos 14 dias de avaliação.

As feridas cirúrgicas foram higienizadas diariamente com solução fisiológica e rifamicina, e não apresentaram infecção ou deiscência da sutura. Porém, quatro animais apresentaram aumento de volume bilateral no local da falha, sendo três animais com aumento flutuante e um animal com aumento firme. Os animais que apresentaram aumento de volume flutuante foram preparados para drenagem, realizando-se antissepsia e punção, onde foram obtidos cerca de 4 mL de líquido serossanguinolento de cada um destes. Não foi necessária drenagem subsequente.

Um dos animais (ovelha 1) sofreu uma fratura em bisel na tíbia no membro controle no trigésimo sexto dia de pós-operatório, por este motivo o mesmo foi excluído de todas as avaliações pós-operatórias. São considerados apenas onze animais nas avaliações.

5.1.1 Avaliação termográfica

Os intervalos escolhidos para a realização dos exames termográficos permitiram monitoramento da região onde foi realizada a ostectomia.

Na Tabela 1, observam-se os dados de temperatura mínima. Na comparação ao longo do tempo entre os grupos não houve interação significativa. Quando se comparam os grupos entre si em cada momento não houve interação significativa, mas houve diferença ao longo do tempo dentro de cada grupo.

Na Tabela 2, observam-se dados de temperatura máxima. Na comparação ao longo do tempo entre os grupos, observa-se que não houve interação significativa. Na comparação dos grupos entre si em cada momento não há

diferenças estatisticamente significativas. Encontra-se diferença ao longo do tempo dentro de cada grupo.

Na Tabela 3, quando se comparam os dados da temperatura média ao longo do tempo entre os grupos, observa-se que não houve interação significativa. Comparando os grupos entre si em cada momento não houve diferença estatisticamente significativa, e houve diferença ao longo do tempo dentro de cada grupo.

Os gráficos de linha 1, 2 e 3 ilustram os resultados descritos acima.

Tabela 1 - Tabela comparativa da Temperatura Mínima entre os grupos e ao longo do tempo

	Grupo		Valor de p
Tempo	BIOMATERIAL	CONTROLE	
0	28,61±2,41[a]	28,54±3,16[a]	0,949
7	30,92±2,71[ac]	31,69±1,80[bc]	0,409
14	31,37±1,58[ab]	31,00±1,95[acd]	0,606
21	33,38±2,79[b]	33,72±2,16[bde]	0,741
28	29,69±3,24[ad]	31,38±2,62[acf]	0,158
35	29,64±2,32[ae]	30,14±1,94[ac]	0,565
42	30,72±3,29[af]	30,63±4,82[ace]	0,957
49	32,75±1,16[bcdf]	32,69±1,50[bef]	0,907
56	31,93±1,24[bcdef]	31,64±1,01[acef]	0,527
Valor de p	<0,0001	<0,0001	

Fonte: (BACCARELLI, D. C., 2016).
Dados apresentados pela média±desvio padrão. [a,b,c,d,e f] letras diferentes representam médias diferentes estatisticamente.

Tabela 2 - Tabela comparativa da Temperatura Máxima entre os grupos e ao longo do tempo

	Grupo		Valor de p
Tempo	BIOMATERIAL	CONTROLE	
0	34,27±2,48[a]	33,81±2,46[a]	0,644
7	37,50±0,88[bc]	37,41±0,85[bd]	0,796
14	37,17±0,91[bde]	37,07±0,92[be]	0,789
21	37,15±1,42[bf]	37,50±1,19[b]	0,516
28	36,13±1,30[cdfg]	36,20±0,98[def]	0,877
35	35,73±1,40[ag]	35,44±1,39[cf]	0,608
42	36,11±2,02[bg]	35,61±2,35[adef]	0,574
49	36,55±1,37[acefg]	36,41±1,13[bf]	0,789
56	36,15±1,18[afg]	36,04±0,80[aef]	0,791
Valor de p	<0,0001	<0,0001	

Fonte: (BACCARELLI, D. C., 2016).
Dados apresentados pela média±desvio padrão. [a,b,c,d,e f] letras diferentes representam médias diferentes estatisticamente.

Tabela 3 - Tabela comparativa da Temperatura Média entre os grupos e ao longo do tempo

	Grupo		Valor de p
Tempo	BIOMATERIAL	CONTROLE	
0	32,13±3,11[ad]	31,47±2,49[a]	0,567
7	34,19±1,36[ac]	34,34±1,18[bc]	0,779
14	34,25±1,09[ae]	34,02±1,29[acde]	0,639
21	35,22±2,08b[cef]	35,61±1,67[bd]	0,610
28	32,26±2,61[ag]	33,77±1,74[cf]	0,095
35	32,34±2,11[dg]	32,75±1,56[ac]	0,588
42	33,24±2,67[ag]	33,09±3,45[acf]	0,908
49	34,23±1,36[afg]	34,42±1,14[bef]	0,708
56	33,63±1,25[afg]	34,06±1,12[acd]	0,366
Valor de p	<0,001	<0,001	

Fonte: (BACCARELLI, D. C., 2016).
Dados apresentados pela média±desvio padrão. [a,b,c,d,e f] letras diferentes representam médias diferentes estatisticamente.

Gráfico 1 - Gráfico descritivo da temperatura mínima entre os grupos ao longo do tempo

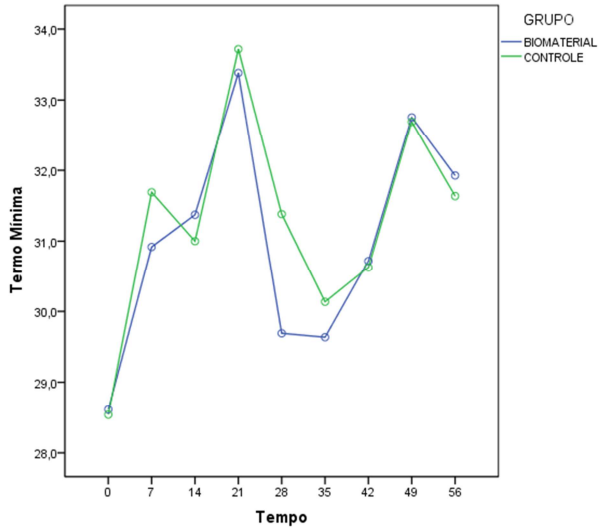

Fonte: (BACCARELLI, D. C., 2016)

Gráfico 2 - Gráfico descritivo da temperatura máxima entre os grupos ao longo do tempo

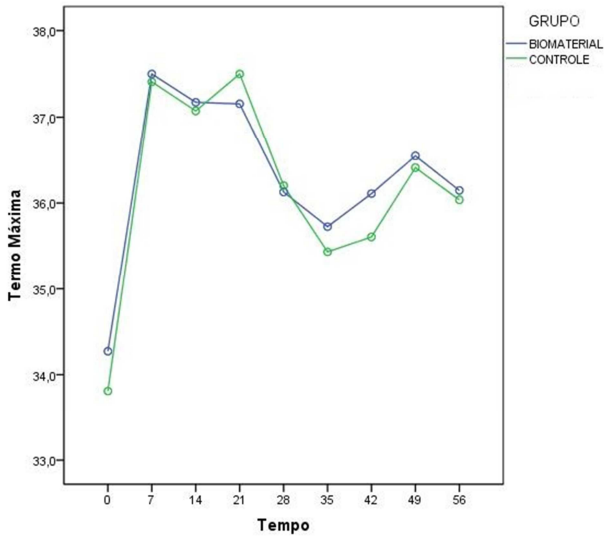

Fonte: (BACCARELLI, D. C., 2016)

Gráfico 3 - Gráfico descritivo da temperatura média entre os grupos ao longo do tempo

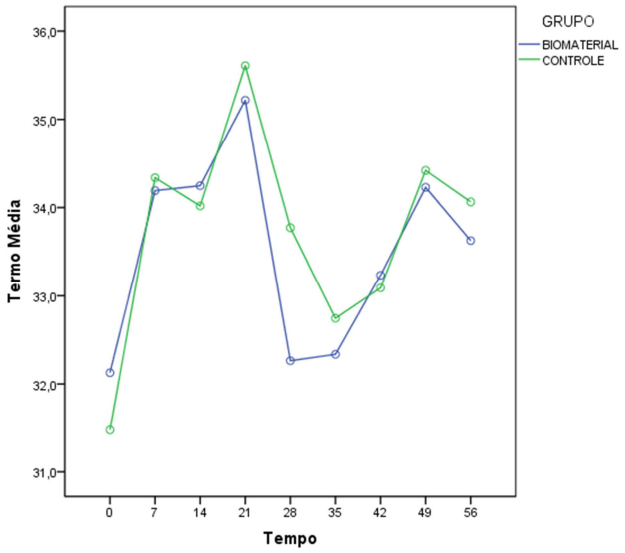

Fonte: (BACCARELLI, D. C., 2016)

5.1.2 Avaliação *Power Doppler*

O *Power Doppler* mostrou-se eficiente na detecção dos vasos sanguíneos neoformados, nas avaliações realizadas nas configurações propostas inicialmente. A visualização de vasos não ocorreu de modo sequencial, ou seja, quando um vaso foi detectado em determinado tempo, isto nem sempre se repetiu na semana subsequente.

Na Figura 7 é possível a visualização de uma sequência de imagens de um ovino com a configuração PRF 1,4 kHz, no membro com biomaterial ao longo do período pós-operatório.

Figura 7 - Imagem ultrassonográfica *Power Doppler*, no membro com biomaterial ao longo do período pós-operatório – São Paulo - 2016

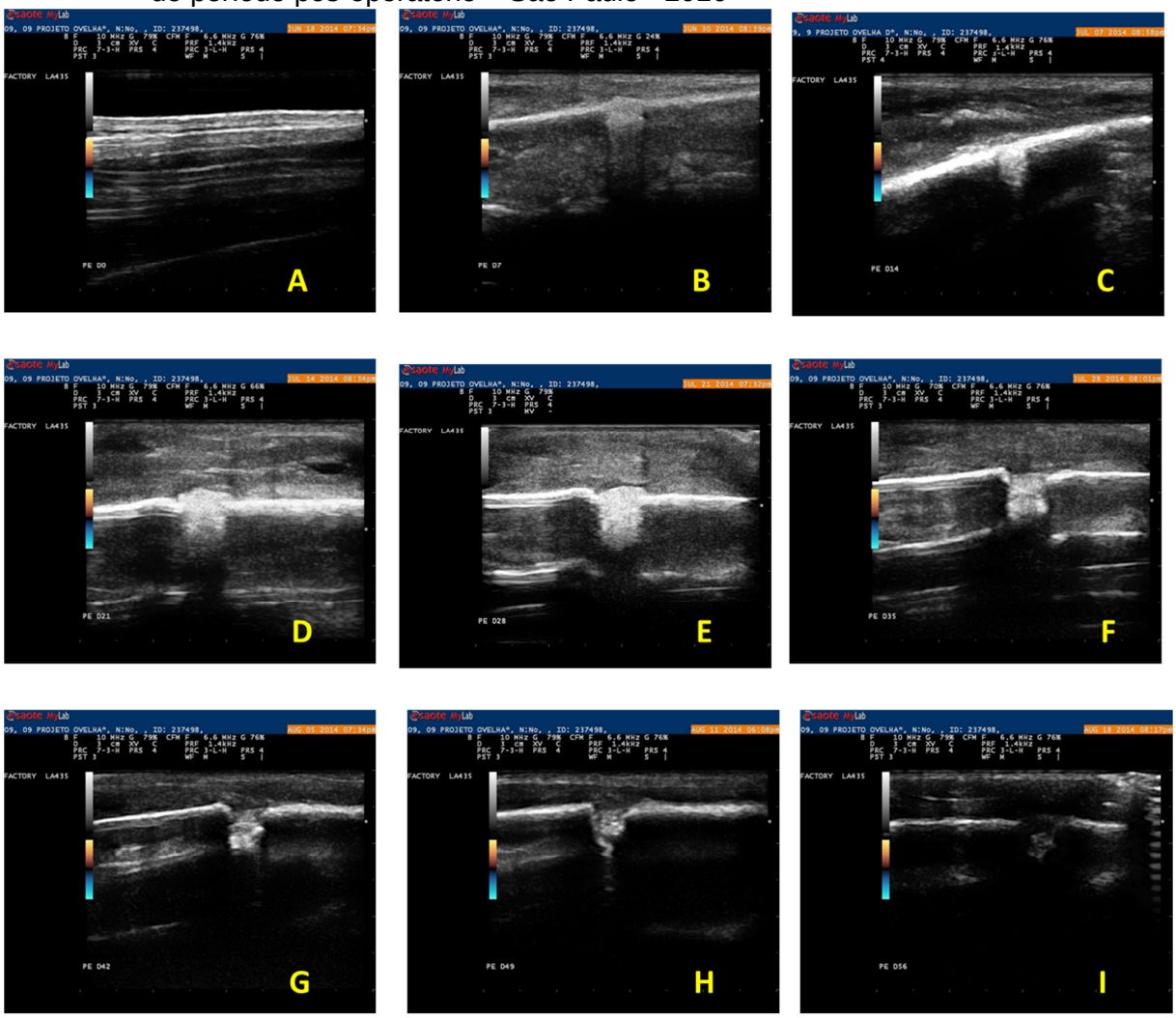

Fonte: (BACCARELLI, D. C., 2016)

Legenda: Imagens pós-operatórias do ovino nove (selecionado como modelo demonstrativo de imagens) com a configuração PRF 1,4 kHz, na falha óssea preenchida com biomaterial. Legenda: **A-** Imagem *Power Doppler* controle. Identificação da região a ser submetida à falha óssea. **B-** Imagem *Power Doppler* dia 7 pós-operatório. Visualização da falha óssea preenchida por biomaterial. **C-** Imagem *Power Doppler* dia 14 pós-operatório. Visualização da falha óssea preenchida por biomaterial, com presença de leve reação periosteal proximal à falha. **D-** Imagem *Power Doppler* dia 21 pós-operatório. Visualização da falha óssea preenchida por biomaterial, com presença de leve reação periosteal proximal à falha. **E-** Imagem *Power Doppler* dia 28 pós-operatório. Visualização da falha óssea preenchida por biomaterial, com presença de leve reação periosteal proximal à falha. **F-** Imagem *Power Doppler* dia 35 pós-operatório. Visualização da falha óssea preenchida por biomaterial, com presença de leve reação periosteal proximal e distal à falha. **G-** Imagem *Power Doppler* dia 42 pós-operatório. Visualização da falha óssea preenchida por biomaterial, com presença de leve reação periosteal proximal à falha, alteração da delimitação do biomaterial no interior da falha. **H-** Imagem *Power Doppler* dia 49 pós-operatório. Visualização da falha óssea preenchida por biomaterial, com presença de leve reação periosteal proximal e distal à falha, alteração da delimitação do biomaterial no interior da falha. **I-** Imagem *Power Doppler* dia 56 pós-operatório. Presença de leve reação periosteal proximal e distal à falha, não é possível a delimitação do biomaterial no interior da falha. Ausência de vasos sanguíneos ao longo dos nove momentos de avaliação no pós-operatório com a PRF 1 no membro com biomaterial.

A Figura 8 corresponde a uma sequência de imagens com a configuração PRF 1,4 kHz no membro controle durante todas as avaliações pós-operatórias.

Figura 8 - Imagem ultrassonográfica *Power Doppler*, no membro controle ao longo do período pós-operatório – São Paulo - 2016

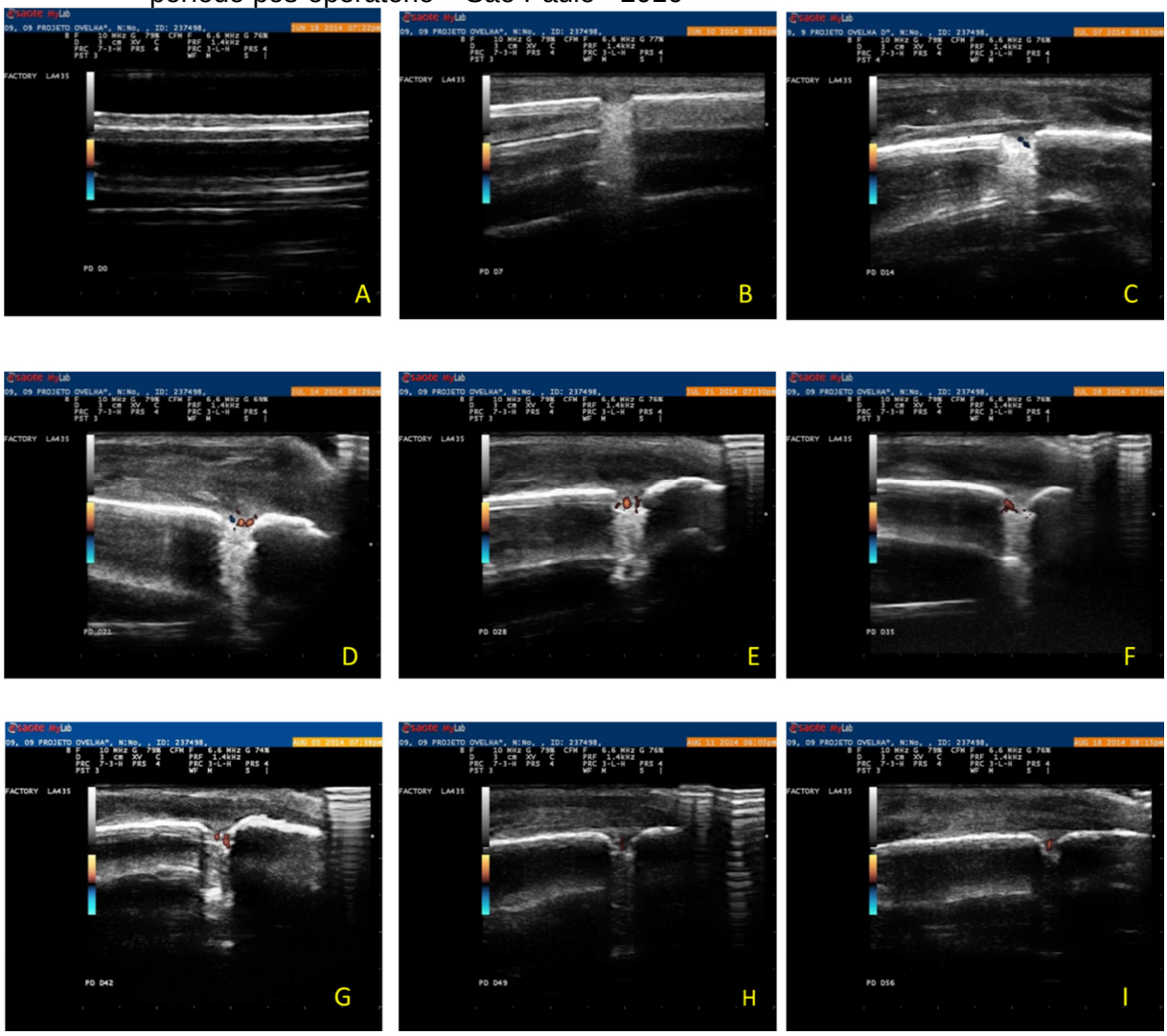

Fonte: (BACCARELLI, D. C., 2016)

Legenda: Imagens pós-operatórias do ovino nove (selecionado como modelo demonstrativo de imagens) com a configuração PRF 1,4 kHz, no membro controle. Legenda: **A-** Imagem *Power Doppler* controle. Identificação da região a ser submetida à falha óssea. **B-** Imagem *Power Doppler* dia 7 pós-operatório. Identificação da falha sem preenchimento por biomaterial. **C-** Imagem *Power Doppler* dia 14 pós-operatório. Presença de vaso sanguíneo no interior da falha (coloração azul). **D-** Imagem *Power Doppler* dia 21 pós-operatório. Presença de vasos sanguíneos no interior da falha em maior número (coloração azul e vermelha). Leve reação periosteal distal à falha. **E-** Imagem *Power Doppler* dia 28 pós-operatório. Presença de vasos sanguíneos no interior da falha em maior número e diâmetro (coloração azul e vermelho). **F-** Imagem *Power Doppler* dia 35 pós-operatório. Presença de vasos sanguíneos no interior da falha em maior diâmetro (coloração vermelha). Leve reação periosteal distal à falha. **G-** Imagem *Power Doppler* dia 42 pós-operatório. Presença de vasos sanguíneos no interior da falha (coloração vermelha)**.** Leve reação periosteal distal à falha. **H-** Imagem *Power Doppler* dia 49 pós-operatório. Presença de vasos sanguíneos no interior da falha (coloração vermelha). Evidente redução do comprimento da falha óssea. **I-** Imagem *Power Doppler* dia 56 pós-operatório. Presença de vasos sanguíneos no interior da falha (coloração vermelha). Evidente redução do comprimento da falha óssea.

As Figuras 9 e 10 correspondem as avaliações pós-operatórias dos grupos com biomaterial e controle respectivamente, com a configuração PRF 6,7 kHz.

Figura 9 - Imagem ultrassonográfica *Power Doppler*, no membro com biomaterial ao longo do período pós-operatório – São Paulo - 2016

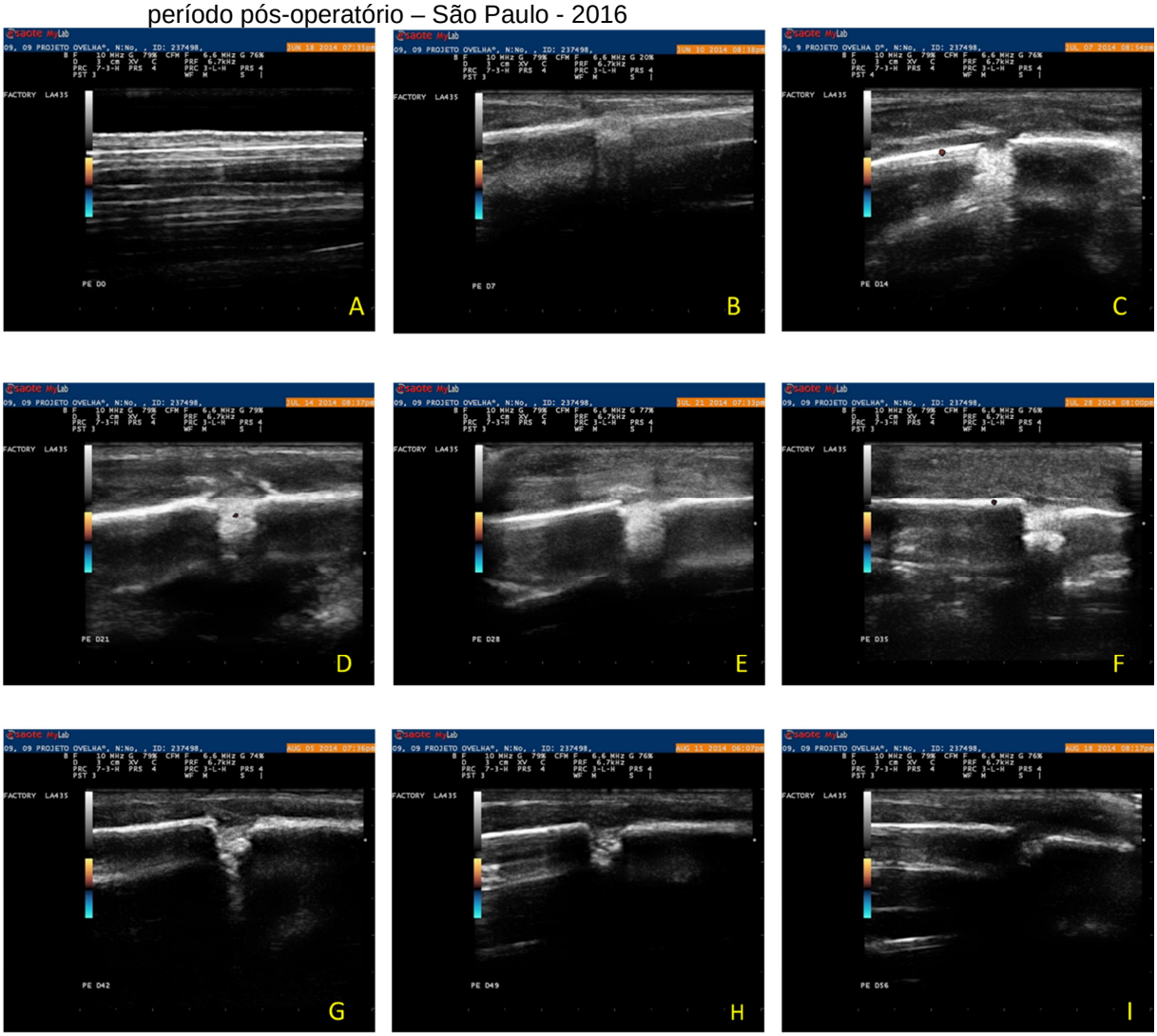

Fonte: (BACCARELLI, D. C., 2016)

Legenda: Imagens pós-operatórias do ovino nove (selecionado como modelo demonstrativo de imagens) com a configuração PRF 6,7 kHz, na falha óssea preenchida com biomaterial. Legenda: **A-** Imagem *Power Doppler* controle. Visualização da região a ser submetida à falha óssea. **B-** Imagem *Power Doppler* dia 7 pós-operatório. Identificação da falha óssea preenchida por biomaterial. **C-** Imagem *Power Doppler* dia 14 pós-operatório. Visualização de vaso sanguíneo proximal à falha óssea (coloração vermelha). Leve reação periosteal distal. **D-** Imagem *Power Doppler* dia 21 pós-operatório. Presença de vaso sanguíneo no centro da falha óssea (coloração azul). Leve reação periosteal proximal, distal e dorsal à falha. **E-** Imagem *Power Doppler* dia 28 pós-operatório. Não identificação de vasos sanguíneos. Leve reação periosteal proximal e dorsal à falha óssea. **F-** Imagem *Power Doppler* dia 35 pós-operatório. Visualização de vaso sanguíneo proximal à falha óssea (coloração vermelha). Leve reação periosteal distal à falha. **G-** Imagem *Power Doppler* dia 42 pós-operatório. Não há presença de vasos. Alteração da forma do biomaterial na falha óssea. **H-** Imagem *Power Doppler* dia 49 pós-operatório. Não há presença de vasos. Alteração da forma do biomaterial na falha óssea. **I-** Imagem *Power Doppler* dia 56 pós-operatório. Não é possível a delimitação do biomaterial na falha óssea. Redução do comprimento da falha.

Figura 10 - Imagem ultrassonográfica *Power Doppler*, no membro controle ao longo do período pós-operatório – São Paulo - 2016

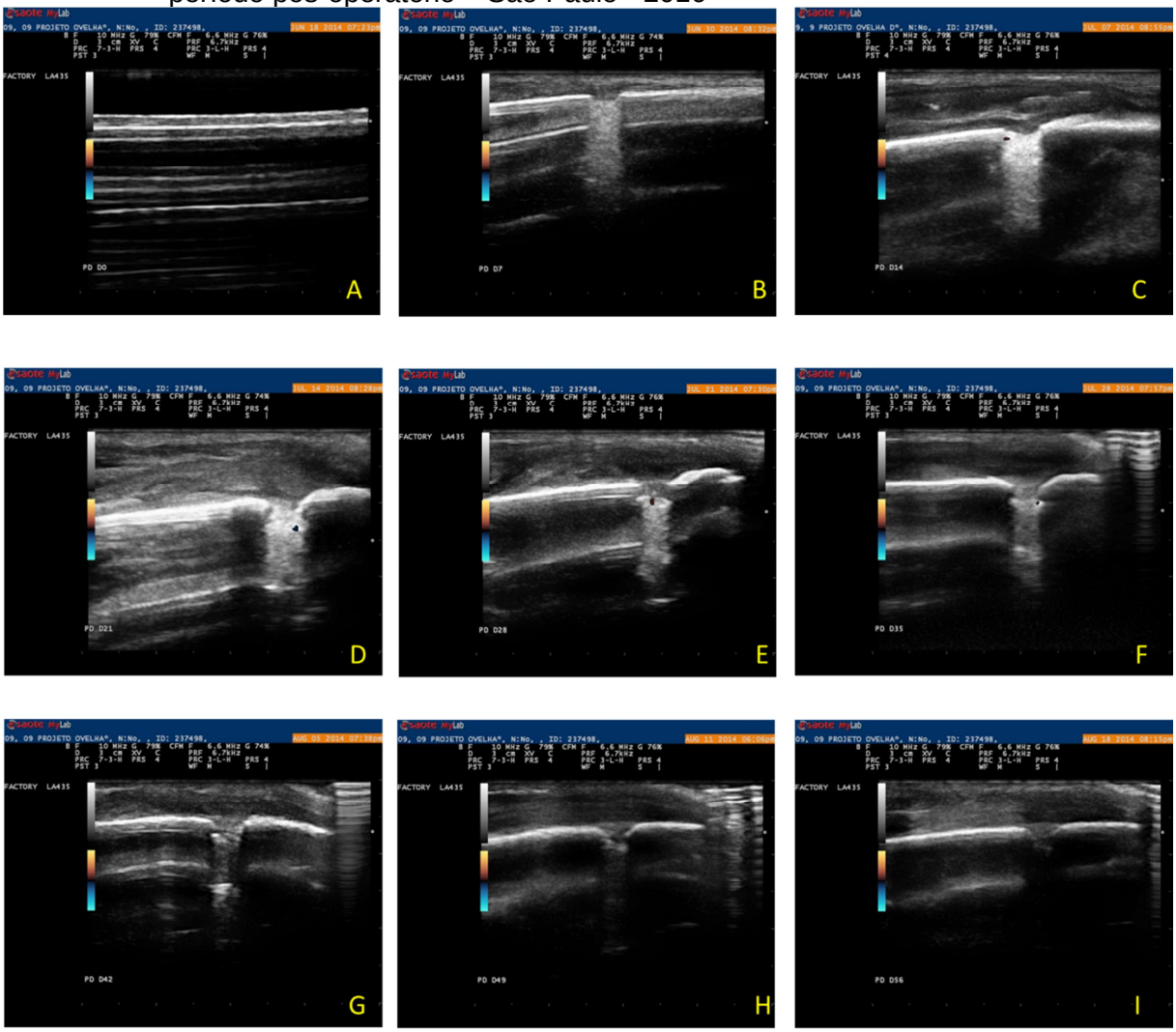

Fonte: (BACCARELLI, D. C., 2016)

Legenda: Imagens pós-operatórias do ovino nove (selecionado como modelo demonstrativo de imagens) com a configuração PRF 6,7 kHz, no membro controle. Legenda: **A-** Imagem *Power Doppler* controle. Visualização da região a ser submetida à falha óssea. **B-** Imagem *Power Doppler* dia 7 pós-operatório. Identificação da falha óssea não preenchida por biomaterial. **C-** Imagem *Power Doppler* dia 14 pós-operatório. Presença de vaso sanguíneo proximal no interior da falha (coloração vermelha). Leve reação periosteal distal à falha. **D-** Imagem *Power Doppler* dia 21 pós-operatório. **E-** Imagem *Power Doppler* dia 28 pós-operatório. Presença de vaso sanguíneo no interior da falha. Moderada reação periosteal distal á falha óssea. **F-** Imagem *Power Doppler* dia 35 pós-operatório. Presença de vaso sanguíneo no interior da falha óssea em região distal. Reação periosteal leve proximal e distal à falha. **G-** Imagem *Power Doppler* dia 42 pós-operatório. Não há presença de vasos sanguíneos. Leve reação periosteal proximal e distal à falha. **H-** Imagem *Power Doppler* dia 49 pós-operatório. Não há presença de vasos sanguíneos. Redução no comprimento da falha óssea. **I-** Imagem *Power Doppler* dia 56 pós-operatório. Não há presença de vasos sanguíneos. Redução no comprimento da falha óssea.

Foi possível a visualização dos vasos tanto no membro controle quanto no membro com biomaterial. Como descrito na Tabela 4, a presença de vasos

considerada como variável foi comparada entre os grupos em cada momento, e notou-se diferença estatisticamente significativa no tempo 21(p=0,031), onde há maior frequência no membro controle com relação ao membro com biomaterial.

Não foram identificados vasos sanguíneos nos tempos 0 e 7, em nenhum dos animais.

Tabela 4 - Tabela comparativa da frequência da presença de vasos entre os grupos biomaterial e controle

Presença de vaso			
	Grupo		Valor de p
Tempo	BIOMATERIAL	CONTROLE	
0	-	-	1,000
7	-	-	1,000
14	2	6	0,125
21	4	10	**0,031**
28	3	8	0,063
35	2	3	0,999
42	-	3	-
49	-	3	-
56	1	3	0,500

Fonte: (BACCARELLI, D. C., 2016)
Dados apresentados pela frequência absoluta. Alguns valores de p não podem ser calculados pela falta de sujeitos na categoria.

Além da avaliação da presença de vasos, também foram estatisticamente confrontados os dados obtidos sob configurações diferentes. Em todos os exames foram obtidas imagens sob duas PRF, sendo a PRF 1 com valor de 1,4 kHz e a PRF 2 com valor de 6,7 kHz.

Como descrito na Tabela 5, com a configuração PRF1 observa-se diferenças estatísticas no dia 21, onde apenas um animal apresentou vasos no grupo com biomaterial e oito animais apresentaram vasos no grupo controle (p=0,016), e no dia 28 onde dois animais apresentaram vasos no grupo com biomaterial e oito animais no grupo controle (p=0,031).

Tabela 5 - Tabela comparativa da frequência da presença de vaso pela PRF 1 entre os grupos biomaterial e controle

Presença de vaso			
	Grupo		Valor de p
Tempo	BIOMATERIAL	CONTROLE	
0	-	-	1,000
7	-	-	1,000
14	1	5	0,125
21	**1**	**8**	**0,016**
28	**2**	**8**	**0,031**
35	-	3	-
42	-	3	-
49	-	3	-
56	1	3	0,500

Fonte: (BACCARELLI, D. C., 2016)
Dados apresentados pela frequência absoluta. Alguns valores de p não podem ser calculados pela falta de sujeitos na categoria.

Quando as ultrassonografias *Power Doppler* foram realizadas na configuração PRF 2, não foram observadas diferenças estatísticas entre os grupos biomaterial e controle, como pode ser visualizado na Tabela 6. Apesar de não haver diferenças significativas observam-se mais animais do grupo controle com presença de vasos na configuração PRF 2 nos dias 14, 21 e 28. Este fato apresenta-se diferente no dia 35 onde dois animais do grupo com biomaterial apresentaram vasos e nenhum animal do grupo controle apresentou vasos.

Tabela 6 - Tabela comparativa da frequência da presença de vaso pela PRF 2 entre os grupos biomaterial e controle

Presença de vaso			
	Grupo		Valor de p
Tempo	BIOMATERIAL	CONTROLE	
0	-	-	1,000
7	-	-	1,000
14	1	4	0,250
21	4	8	0,219
28	2	4	0,500
35	2	-	-
42	-	-	1,000
49	-	-	1,000
56	-	-	1,000

Fonte: (BACCARELLI, D. C., 2016)
Dados apresentados pela frequência absoluta. Alguns valores de P não podem ser calculados pela falta de sujeitos na categoria.

5.1.3 Avaliação *Power Doppler* X Termografia

Como descrito previamente os dados da ultrassonografia *Power Doppler* não foram lineares e a apresentação de vasos nas avaliações pós-operatórias em ambos os grupos não ocorreram de forma constante. Por este motivo foram selecionados os animais que apresentaram vasos em algum momento nas avaliações e estes dados foram correlacionados com as temperaturas mínimas, máximas e médias obtidas de ambos os grupos ao longo do pós-operatório.

Nas Tabelas 7, 8 e 9 pode-se observar a correlação da presença de vasos com as temperaturas mínima, máxima e média respectivamente dentro do grupo com biomaterial. Observa-se diferença estatisticamente significativa no dia 21, para a temperatura mínima (p=0,049), máxima (p=0,056) e média (p=0,052). A temperatura do grupo que não apresentou vasos é maior do que o grupo que apresentou vasos.

Tabela 7 - Tabela comparativa da temperatura mínima entre membros com e sem vaso nos diferentes tempos no grupo com biomaterial

		Com vaso		Sem vaso	p
Tempo	n		N		
14	2	30,70±0,99	9	31,52±1,70	0,536
21	4	**31,25±1,17**	7	**34,60±2,75**	**0,049**
28	3	28,77±4,62	8	30,04±2,90	0,590
35	2	28,95±2,33	9	29,79±2,43	0,667

Fonte: (BACCARELLI, D. C., 2016)
Dados apresentados pela média±desvio padrão e comparados pelo teste t de *Student* para amostras independentes (n corresponde ao número de animais que apresentam vasos e N corresponde ao número de animais que não apresentam vasos).

Tabela 8 - Tabela comparativa da temperatura máxima entre membros com e sem vaso nos diferentes tempos no grupo com biomaterial

		Com vaso		Sem vaso	p
Tempo	n		N		
14	2	36,70±1,41	9	37,28±0,85	0,447
21	4	**36,10±0,59**	7	**37,76±1,41**	**0,056**
28	3	35,27±1,82	8	36,45±1,02	0,194
35	2	35,90±0,99	9	35,69±1,52	0,859

Fonte: (BACCARELLI, D. C., 2016)
Dados apresentados pela média±desvio padrão e comparados pelo teste t de *Student* para amostras independentes (n corresponde ao número de animais que apresentam vasos e N corresponde ao número de animais que não apresentam vasos).

Tabela 9 - Tabela comparativa da temperatura média entre membros com e sem vaso nos diferentes tempos no grupo com biomaterial

		Com vaso		Sem vaso	p
Tempo	n		N		
14	2	33,65±0,21	9	34,38±1,17	0,422
21	4	**33,65±0,90**	7	**36,11±2,06**	**0,052**
28	3	31,97±1,91	8	32,38±2,94	0,831
35	2	31,95±1,06	9	32,42±2,32	0,791

Fonte: (BACCARELLI, D. C., 2016)
Dados apresentados pela média±desvio padrão e comparados pelo teste t de *Student* para amostras independentes (n corresponde ao número de animais que apresentam vasos e N corresponde ao número de animais que não apresentam vasos).

Quando se realiza a mesma correlação de presença de vasos e termografia no grupo controle, não observa-se diferença estatisticamente significativa para nenhuma das temperaturas. As Tabelas 10, 11 e 12 demonstram estas correlações com as temperaturas mínima, máxima e média respectivamente. No tempo 21 há apenas uma observação sem vasos então não foi possível realizar a comparação nesta data pós-operatória.

Tabela 10 - Tabela comparativa da temperatura mínima entre membros com e sem vaso nos diferentes tempos no grupo controle

		Com vaso		Sem vaso	p
Tempo	n		N		
14	6	31,80±1,20	5	30,04±2,37	0,144
21	10	-	1	-	-
28	8	31,21±2,75	3	31,83±2,72	0,746
35	3	31,33±1,02	8	29,69±2,06	0,229
42	3	26,60±7,61	8	32,14±2,66	0,089
49	3	32,30±1,45	8	32,84±1,59	0,623
56	3	31,93±1,29	8	31,53±0,96	0,578

Fonte: (BACCARELLI, D. C., 2016)
Dados apresentados pela média±desvio padrão e comparados pelo teste t de *Student* para amostras independentes (n corresponde ao número de animais que apresentam vasos e N corresponde ao número de animais que não apresentam vasos).

Tabela 11 - Tabela comparativa da temperatura máxima entre membros com e sem vaso nos diferentes tempos no grupo controle

		Com vaso		Sem vaso	p
Tempo	n		N		
14	6	37,22±0,92	5	36,90±1,00	0,598
21	10	-	1	-	-
28	8	36,10±0,90	3	36,47±1,36	0,608
35	3	35,70±0,96	8	35,34±1,57	0,722
42	3	34,30±2,62	8	36,10±2,22	0,280
49	3	35,73±0,93	8	36,66±1,14	0,243
56	3	36,30±0,69	8	35,94±0,86	0,533

Fonte: (BACCARELLI, D. C., 2016)
Dados apresentados pela média±desvio padrão e comparados pelo teste t de *Student* para amostras independentes (n corresponde ao número de animais que apresentam vasos e N corresponde ao número de animais que não apresentam vasos).

Tabela 12 - Tabela comparativa da temperatura média entre membros com e sem vaso nos diferentes tempos no grupo controle

		Com vaso		Sem vaso	p
Tempo	n		N		
14	6	34,50±0,92	5	33,44±1,52	0,187
21	10	-	1	-	-
28	8	33,64±1,76	3	34,13±2,02	0,697
35	3	33,47±0,98	8	32,48±1,71	0,377
42	3	30,43±5,00	8	34,09±2,38	0,121
49	3	34,00±1,21	8	34,58±1,16	0,486
56	3	34,07±0,90	8	34,06±1,25	0,996

Fonte: (BACCARELLI, D. C., 2016)
Dados apresentados pela média±desvio padrão e comparados pelo teste t de *Student* para amostras independentes (n corresponde ao número de animais que apresentam vasos e N corresponde ao número de animais que não apresentam vasos).

6 **DISCUSSÃO**

6.1 BIOLOGIA ÓSSEA

Carvalho (2008) cita que o complexo processo de desenvolvimento vascular ocorre com objetivo de sinalizar a liberação de oxigênio e nutrientes para a região onde ocorreu o trauma. A neovascularização é um processo fisiológico e está diretamente relacionada com a capacidade ou não deste tecido ser reparado. A visualização destes vasos neoformados no presente estudo reforça a importância desta fase ao longo do reparo ósseo.

A fonte de células de reparação após fratura pode ser: o periósteo, o osso cortical, as células do endósteo e as células mesenquimais indiferenciadas da medula óssea. As células também podem provir dos tecidos moles indiferenciados, dos músculos adjacentes e tecido conjuntivo, baseados na sua capacidade de diferenciação (SHAPIRO, 2008). Devido ao fato do presente estudo não avaliar a presença de vasos histologicamente, a presença e desenvolvimento de vasos pôde ser avaliada somente de forma macroscópica e invariavelmente mais subjetiva. Foi evidenciada a presença dos vasos no centro das falhas confeccionadas e em alguns casos em região periosteal, porém não foi possível afirmar exatamente quando o processo se iniciou.

O processo de reparação nem sempre pode ocorrer em sua totalidade. Nos casos de perda tecidual excessiva a reparação óssea torna-se limitada. Dependendo da extensão dos defeitos ósseos pode haver a necessidade de implantação de algum biomaterial (CARVALHO, 2008). Os traumas ósseos em grandes animais frequentemente estão relacionados à perda óssea considerável, não necessariamente apenas no momento da fratura, mas também estão relacionados à demora no encaminhamento do animal para o procedimento cirúrgico, onde estes animais apresentam infecção no local da fratura.

6.2 BIOMATERIAIS

O biomaterial corresponde à substância pura ou composta, sintética ou natural, cujos objetivos são melhorar, aumentar ou substituir tecidos. O desenvolvimento de implantes é essencial, principalmente quando se trata de tecido ósseo com defeitos extensos, onde este osso será submetido a forças mecânicas (KAWACHI et al., 2000; AMARAL, 2006). No caso da ortopedia em grandes animais, além da necessidade de reparação em grandes perdas ósseas, o peso do animal em questão exige deste biomaterial algumas características como rigidez e dureza, para que este seja capaz de mimetizar o osso intacto.

Apesar disto, não são apenas estas qualidades que o biomaterial precisa apresentar. Amaral (2006) descreve que alguns pré-requisitos dos biomateriais são: não causar danos locais ou sistêmicos, não sendo tóxicos, carcinogênicos ou radioativos, além de apresentarem biocompatibilidade, provocando assim, as reações desejadas, controladas e toleradas fisiologicamente. Quando todas as lacunas, que ainda estão sendo estudadas forem preenchidas, a utilização destes biomateriais provavelmente permitirão melhores resultados com relação à ortopedia dos grandes animais.

Segundo Amaral (2006) a quitosana comporta-se como agente hemostático que apresenta propriedades anti-trombogênicas, e também estimula o sistema imune a responder contra infecções provocadas por microrganismos. Lee et al. (2001) citaram como características do colágeno a biodegradabilidade, baixa antigenicidade e biocompatibilidade. Kawachi et al. (2000) descreveram a hidroxiapatita como principal componente na fase mineral dos ossos. O biomaterial proposto tem como objetivo a somatória das caraterísticas desejáveis de cada um destes.

O biomaterial utilizado neste estudo, à base de quitosana, hidroxiapatita e colágeno não apresentou problemas com relação ao reparo ósseo de acordo com o que foi visualizado por meio da metodologia empregada (exames de imagem).

Os compósitos à base de hidroxiapatita e colágeno têm demonstrado nanoestrutura muito semelhante à óssea, o que é promissor quando se fala em biomateriais (KIKUCHI et al., 2001). Apesar destas caraterísticas descritas por Kikuchi et al. (2001) durante o procedimento cirúrgico, quando as falhas foram

confeccionadas, foi possível evidenciar a maleabilidade do produto, inclusive no posicionamento dos mesmos na falha óssea. Portanto apesar das qualidades e dos bons resultados visualizados no pós-operatório, no quesito mimetização da estrutura óssea, este precisa de evolução com relação á resistência mecânica.

Em contrapartida, as vantagens da utilização deste biomaterial somado à estrutura fornecida pelos materiais utilizados em osteossíntese pode gerar ainda mais benefícios no pós-operatório de animais submetidos a procedimentos ortopédicos por motivo de fraturas com perda óssea.

6.3 ULTRASSONOGRAFIA *POWER DOPPLER*

Carvalho (2009) descreve a utilização da ultrassonografia *Doppler* e o início da utilização da ferramenta *Power Doppler* nos anos 90. Neste período, o *Power Doppler* apenas apresentava a tonalidade laranja quando obtinha a imagem de vasos. Hoje em dia, a grande maioria dos aparelhos já apresentam colorações em tons de vermelho e azul, que auxiliam no direcionamento do fluxo, como o utilizado no presente experimento. A cor vermelha corresponde e identifica fluxos em sentido ao transdutor, e a cor azul o fluxo contrário ao transdutor. Ambas as colorações foram visualizadas, sugerindo a presença de veias e artérias.

O transdutor linear possui um feixe retangular, com ondas paralelas. Este opera com frequências mais altas (a partir de 7 MHz) e é adequado para a avaliação de estruturas mais superficiais, como vasos dos membros (ROMUALDO, 2015). Além dos motivos descritos por Romualdo (2015) a escolha do transdutor linear deveu-se ao fato da região medial da tíbia dos ovinos possuir pouco recobrimento por musculatura, conferindo uma característica achatada à região. A utilização deste transdutor permitiu a confecção das imagens *Power Doppler* e permitiu a visualização de vasos sanguíneos neoformados ao longo do pós-operatório.

Diversos autores citam que a ultrassonografia tem um grande número de vantagens sobre outras técnicas de imagem. É segura, não invasiva (D’AGOSTINO et al., 2003; WAKEFIELD et al., 2003; FILIPPUCCI et al., 2015). Além destas vantagens, o ultrassom permite a realização de imagens dinâmicas, demonstrando alterações em tempo real, e possui um custo reduzido com relação a outras

modalidades de imagem (WAKEFIELD et al., 2003). Apesar da proposta do ultrassom ser um método dinâmico de avaliação de imagem, no presente estudo optou-se pela realização de imagens estáticas para a determinação em forma de pixels da área de vasos neoformados.

Diferentemente do que é descrito na literatura, os vasos neoformados não se apresentaram de forma simétrica ao longo do pós-operatório. Em diversos animais foi possível a verificação de vasos sanguíneos em um determinado momento, mas não necessariamente no momento seguinte foi possível a visualização dos mesmos. O fato é que as imagens para quantificação de pixels forneceram informações, mas também seria desejável o acompanhamento de imagens dinâmicas visando somar resultados ao longo do pós-operatório.

Além da neovascularização não ser estática, fatores descritos por Carvalho (2009) como a necessidade do envolvimento perfeito entre operador e equipamento serem necessários para a realização de boas imagens e bom diagnóstico também devem ser considerados. Como mais um fator desfavorável, a ser discutido a seguir, o comportamento do animal que está sendo avaliado também interfere na obtenção das imagens.

Keally e McAllister (2005) citaram as possibilidades de realização de exames ultrassonográficos em cães e gatos sem a utilização de tranquilização e anestesia, o que também foi possível de ser realizado no presente estudo com ovinos, mas que não ocorreu de forma tão simples. Apesar dos animais do estudo serem dóceis, a necessidade de mantê-los calmos e estáticos por alguns minutos talvez pudesse ter sido facilitada com uma leve tranquilização.

Como os autores descreveram, os artefatos ocorrem como desvantagem deste exame, e são ainda mais prejudicados com essa constante movimentação dos ovinos em questão. Por serem animais agitados e facilitarem deste modo a ocorrência de artefatos, os exames demoravam mais tempo do que o previsto e cada vez mais estes animais mostravam-se inquietos (KEALLY; MCALLISTER, 2005).

De fato, em uma situação experimental, o estresse ocorrido no pós-operatório não acarretou alterações em exame físico e específico desenvolvidos. Porém, em uma situação de pós-operatório de fratura, essa manipulação no caso dos ovinos poderia acarretar maiores riscos.

Se fizermos uma comparação com os equinos, é provável que este manejo seja um pouco facilitado principalmente em animais adultos e acostumados com manipulação. Se for uma fratura de membro, por exemplo, e este animal estiver em posição quadrupedal, o pequeno estímulo local e a ausência de estímulo doloroso provavelmente faria com que o animal não se incomodasse com o procedimento e que este pudesse ser realizado sem maiores riscos.

A dúvida gerada por este trabalho se for feita a extrapolação para os equinos, é a constante necessidade da utilização de gessos no pós-operatório de fraturas (principalmente de membros) e as dificuldades geradas então para a realização da ultrassonografia.

A indicação do *Power Doppler* em detecção de fluxos lentos e em vasos de pequeno lúmen ainda permanece, e aparentemente favoreceu a identificação dos vasos neoformados nas falhas ósseas.

Alguns autores citam equações com relação ao *Doppler* que descrevem resumidamente fatos como a ausência de identificação de vasos e de fluxo nos vasos, quando o transdutor se encontra perpendicular ao vaso, por este motivo, o ângulo ideal para obtenção de imagens deveria ser menor que 60 graus para a minimização de potenciais erros (NYLAND; MATTOON, 1995; RANTANEN; McKINNON, 1998; BUCKZINSKY, 2009). Quando avaliamos a neovascularização em falhas ósseas, isto se torna difícil, pois a obtenção de diferentes ângulos em uma região óssea como a tíbia (plana) é limitada.

Nyland e Mattoon (1995) e Carvalho (2009) sugerem a utilização de transdutores lineares para a emissão de ondas em ângulos mais agudos, o que foi realizado no presente estudo, porém não descrevem esta utilização em superfícies ósseas.

Cerri et al. (1998) e Carvalho (2009) detalharam a frequência de repetição de pulso ou PRF, sendo que se trata de uma frequência máxima que o aparelho consegue detectar sem apresentar artefato de imagem. A determinação da PRF mostrou-se crucial para a realização dos exames de imagem. Se esta frequência for extrapolada, os vasos tendem a não serem visualizados.

Foram confeccionadas imagens em duas diferentes PRF, 1,4 MHz e 6,7 MHz, sendo que em ambas foram visualizados vasos sanguíneos. De uma forma geral ambas foram eficientes na detecção destes vasos. Por tratarem de números diferentes e presença de vasos em momentos diferentes a comparação entre as

PRF's não foi evidenciada estatisticamente, mas quando olhamos de forma numérica as imagens obtidas com a PRF 1 (1,4 MHz) apresentaram mais vasos ao longo do tempo.

Quando comparamos os membros com biomaterial e o membro controle na PRF 1, numericamente conseguimos ver maior incidência de vasos nos membros controle, mas esta diferença só é provada estatisticamente nos dias 21 (p=0,016) e 28 (p=0,031).

No caso da PRF 2 (6,7 MHz), não houveram diferenças estatísticas entre os grupos controle e com biomaterial, porém numericamente também foi possível a visualização de identificação de vasos mais frequente nos membros controle.

A presença de vasos de forma mais consistente nos membros controle pode sugerir também que o biomaterial funcione como barreira mecânica para a formação dos vasos no interior da falha óssea, porém esta informação poderia ser melhor avaliada com auxilio de microscopia.

O *aliasing* é descrito no *Doppler* pulsado (CERRI, 1998; CARVALHO, 2009), no *Doppler* colorido (CARVALHO, 1999; BUCKZINSKY, 2009). Nyland e Mattoon (1995) descreveram a ausência deste tipo de interferência no caso do *Power Doppler*, pois a frequência de deslocamento não seria apresentada e a direção do fluxo não estariam disponíveis, porém os equipamentos mais modernos são capazes de determinar direção do fluxo, portanto o *aliasing* deve ser considerado. No presente experimento não foram identificadas interferências sugestivas de *aliasing.*

De uma forma geral, a definição das configurações do aparelho utilizado foram bastante difíceis, e como a literatura descreve, a falha no ajuste da técnica interfere nas imagens e em alguns momentos impossibilita a visualização dos vasos neoformados, como ocorreu em pilotos da ultrassonografia *Power Doppler*.

Nyland e Mattoon (1995) indicaram o *Power Doppler* para a visualização de pequenos vasos e baixa perfusão tecidual e por este motivo foram selecionados para a detecção de vasos neoformados ao redor e dentro das falhas ósseas estabelecidas, e apesar de não serem identificados vasos em toda a sequência do pós-operatório, a presença dos mesmos já dá indícios de que haverá reparo ósseo.

Cheung et al. (2012) descreveram que a vascularização adequada é pré-requisito para cicatrização óssea. Risselada et al. (2006) corroboram com estas informações e ainda destacam que a presença de vasos sanguíneos pode auxiliar no diagnóstico precoce de união ou não união nos casos de fraturas. No presente

experimento todos os animais apresentaram vascularização em algum momento do pós-operatório e todos apresentaram cicatrização da falha.

Especialmente no caso de equinos, em fraturas de membros, e dado a característica da vascularização distal nesta espécie, a utilização de ferramentas como o *Power Doppler* podem oferecer informações para obtenção de prognósticos em casos de pós-operatório de cirurgias ortopédicas.

D'Agostino et al. (2003); Filippucci et al. (2004) e Filippucci et al. (2015) descreveram a utilização do *Power Doppler* em humanos, principalmente com relação às alterações articulares. Baseado nos achados do presente estudo com relação à vascularização em falhas ósseas há grandes possibilidades de indicação desta modalidade nos casos de artropatias em grandes animais.

Kasukawa (2004) também sugere as possibilidades de aplicação desta ferramenta em artrites reumatoides em humanos, na avaliação da vascularização dos estágios iniciais do processo inflamatório e também na avaliação de efeitos terapêuticos dos fármacos empregados no tratamento destas afecções. No presente experimento, o processo de neovascularização pode ser estudado, e as possibilidades terapêuticas com relação à fármacos podem ser possibilidades futuras em adição aos biomateriais.

Em cães, a utilização do *Power Doppler* já é mais estabelecida. Pozzi et al. (2012) citaram inclusive presença abundante de vasos em pós-operatórios de osteossíntese, diferente do que foi observado no presente estudo.

Risselada et al. (2006) apresentaram o acompanhamento de 51 casos de cães e gatos com fraturas e utilizaram o *Power Doppler* no pós-operatório. Os autores citaram maior intensidade da presença de vasos entre 11 e 20 dias e ausência de vasos entre os 70 e 80 dias após a lesão. Como resultados obteve-se no presente estudo dados similares, onde a grande maioria dos animais apresentaram vasos entre o décimo quarto e vigésimo oitavo dias.

Rahimzadeh et al. (2012) obtiveram resultados parecidos em coelhos, com utilização de biomateriais de hidroxiapatita em falhas ósseas, onde os animais submetidos à utilização de biomaterial apresentaram vasos mais precocemente (15 dias de pós-operatório) e os animais controle de forma mais tardia (30 dias de pós-operatório). Isto pode ser relacionado à capacidade angiogênica da hidroxiapatita.

Dentre os achados do presente estudo, não houve diferença evidente com relação à presença de vasos ao longo do tempo entre os grupos. Porém, apesar de

não ser estatisticamente descrito, a presença de vasos foi mais frequente no caso dos animais controle, quando comparado aos animais com o biomaterial.

6.4 TERMOGRAFIA

O calor cutâneo provém do metabolismo tissular e da circulação local. Veias possuem mais calor que artérias, pois realizam drenagem dos metabólitos de áreas muito ativas (YANMAZ et al., 2007). A correlação entre a Termografia e o *Power Doppler* pode ser bastante explicada e apoiada por estes fatos. Com a evolução das técnicas pode ser possível a determinação de quem esta mais presente ao longo do processo de reparação óssea.

No presente momento, neste estudo, informações como o aumento de temperatura relacionado com a cicatrização e a presença de vasos não pode ser sugerida, pois apenas no vigésimo primeiro dia do pós-operatório ocorreram menores temperaturas máxima (p=0,056), menores temperaturas mínimas (p= 0,049) e médias (p=0,052) nos membros que apresentaram vasos.

A Termografia é método diagnóstico que envolve o registro de padrões térmicos cutâneos gerados pela emissão de calor de superfície. Estes padrões formam um mapa de cores (LOUGHIN; MARINO, 2007). Através da visualização deste mapa de cores, é possível ainda durante a obtenção das mesmas a sugestão de como está a região de interesse a ser avaliada, através da câmera, mesmo sem os dados numéricos. A avaliação posterior através de *softwares* como o *Image J*® permite avaliação minuciosa e mais precisa destas informações.

Por muitos anos, a palpação da região a ser avaliada pelo Médico Veterinário foi a única opção de diagnóstico de temperatura. Nóbrega et al. (2014) descreveram a Termografia como método mais fidedigno de avaliação de temperatura superficial. Westermann et al. (2012) citaram também o fato da Termografia ser de fácil manuseio, rápido e não invasivo, tanto para o paciente quanto para o pesquisador. Além de ser mais fidedigno, a fácil manipulação da câmera e a aceitação por parte do animal tornam este método passível de realização.

A Termografia é bastante descrita em equinos, principalmente pela facilidade da manutenção deste animal em ambientes mais controlados para a realização do exame. No caso do ovino, a desvantagem evidente do método é a contenção necessária para uniformização de temperatura ambiente e da necessidade deste se manter parado em posição quadrupedal para a obtenção das imagens.

A Termografia detecta radiação infravermelha emitida pela superfície corpórea. Tecidos traumatizados têm temperatura alterada devido à alteração no fluxo sanguíneo associado ao aumento da atividade metabólica em local com perfusão sanguínea alterada (TUNLEY, 2004; STELLETTA et al., 2012; WESTERMANN et al., 2012). Em situações de pós-operatório podem ser evidenciadas alterações de temperatura, com aumento, principalmente nos primeiros dias após o procedimento.

Numericamente pode ser visualizada temperaturas maiores, nos três parâmetros (temperaturas mínima, máxima e média) nos primeiros 21 dias pós-operatórios. Houve uma tendência à redução nos dias subsequentes.

Com relação aos grupos com biomaterial e controle não foram visualizadas evidencias estatísticas que diferenciassem os grupos nas temperaturas mínima, máxima e média, o que sugere que de forma termográfica o biomaterial não gerou exacerbação ou redução do processo inflamatório.

A circulação local e o fluxo sanguíneo determinam o padrão térmico. Um dos maiores sinais de inflamação é o calor (YANMAZ et al., 2007; NÓBREGA et al., 2014). Stelletta et al. (2012) corroboram com estes autores quando citam que a Termografia pode ser utilizada para estimar a integridade tecidual, pois esta reflete a circulação subjacente e metabolismo tissular. A Termografia no presente experimento demonstrou temperaturas superiores nos primeiros 14 dias pós-operatórios, o que corrobora com as descrições de alterações de integridade tecidual, neste caso causada pelo procedimento cirúrgico.

Da mesma forma que a ausência de vasos sanguíneos em pós-operatório de fraturas, por exemplo, pode significar potencial não-união, alterações nos padrões térmicos, com redução dos mesmos também podem sugerir alterações na circulação tendendo à evolução para a não-união óssea. A combinação dos métodos tende a ser auxiliar na detecção precoce de complicações.

Marcondes et al. (2015) em estudo temográfico no acompanhamento pós-operatório de ovinos submetidos a falhas ósseas referem picos de temperatura entre

o décimo quarto e vigésimo primeiro dia, e relacionam este aumento ao processo de reparação óssea relacionado à falha. O presente estudo corrobora com estes achados, visto que os intervalos de aumento de temperatura são similares.

7 CONCLUSÃO

- Não foram evidenciadas alterações relacionadas ao biomaterial proposto baseado na avaliação através da metodologia empregada;

- A termografia e a ultrassonografia *Power Doppler* se mostraram métodos não invasivos de avaliação para o acompanhamento do processo inflamatório e regeneração óssea em falhas corticais de tíbias de ovinos e podem ser utilizados desta forma em pós-operatório de fraturas em grandes animais;

- A comparação dos achados térmicos com a presença de vasos sanguíneos ao longo do pós-operatório não resultou em picos de temperatura diretamente relacionados à presença de vasos. Para uma confirmação desta informação sugere-se a realização da correlação em maior número de animais.

REFERÊNCIAS

AMARAL, M. B. **Citotoxicidade *in vitro* e biocompatibilidade *in vivo* de compósitos a base de hidroxiapatita, colágeno e quitosana**. São Carlos: Instituto de Química de São Carlos/Faculdade de Medicina de Ribeirão Preto, 2006, 98 p. Dissertação (Mestrado) – Pós-graduação em Bioengenharia, Instituto de Química da Universidade de São Paulo, São Carlos, 2006.

ANDRADE, A. D.; MARINHO, C. F.; BARCELOS, M.; ZORZAL, M. B.; CONZ, M. B.; VIDIGAL JUNIOR, C. M. Biologia Óssea: Uma revisão de literatura. **Implant news**, v. 6, n. 4, p. 659-662, 2007.

AZEVEDO, V. C. C. Quitina e quitosana: aplicações como biomateriais. **Revista Eletrônica de Materiais e Processos**, v. 2, n. 3, p. 27-34, 2007.

BASILE, R. C.; BASILE, M. T.; FERRAZ, G. C.; PERREIRA, M. C.; QUEIRÓZ-NETO, A. Equine inflammatory process evaluating using quantitative thermography methodology. **ARS Veterinária**, v. 26, n. 1319, p. 1-8, 2015.

BARR, F. **Diagnostic ultrasound in the dog and cat**. [Longford Hose]: Blackwell Science, 1990. p. 1-20. (Série:Library of Veterinary Practice)

BUCKZINSKY, S. Food animal practice: bovine ultrasound. **Veterinary Clinics** Library of Veterinary Practice **of North America**, v. 25, n. 3, p. 554-564, 2009.

CARVALHO, C. F. **Ultrassonografia Doppler em pequenos animais**. São Paulo: ROCA: , 2009. p.1 -13.

CARVALHO, F. A. A. **Avaliação *in vivo* de matrizes tridimensionais de quitosana para a bioengenharia tecidual óssea**. 2008. 113 p. Dissertação (Mestrado) – Faculdade de Odontologia, Universidade Federal da Bahia, Salvador, 2008.

CERRI, G. G.; MOLNAR, F. J.; VEZOZZO, D. C. P. **Doppler**. São Paulo: Sarvier, 1998. p. 3-14.

CHEUNG, W.; SUN, M.; ZHENG, Y.; CHU, W. C.; LEUNG, A. H.; QIN, L.; WEI, F.; LEUNG, K. Stimulated angiogenesis for fracture healing augmented by low-magnitude, high frequency vibration in a rat model- Evaluation of pulsed wave Doppler, 3-D Power Doppler ultrassonography. **Ultrasound in Medicine and Biology**, v. 38, n. 12, p. 2120-2129, 2012.

D'AGOSTINO, M. A; SARD-NAHAL, R.; HACGUARD-BOUDER, C.; BRASSER, J. L.; DOUGADOS, M.; BREBAN, M. Assessment of peripheral enthesis in the spondylarthropathies by ultrasssonography combined with *Power Doppler*. A cross-sectional study. **Arthrits & Rheumatism**, v. 48, n. 2, p. 523-533, 2003.

FERREIRA, L. M.; HOCHMAN, B.; BARBOSA, M. V. J. Modelos experimentais em pesquisa. **Acta Cirúrgica Brasileira**, v. 20, n. 2, p. 28-34, 2005.

FILLIPUCCI, E.; FARINA, A.; CAROTTI, M.; SALOFFI, F.; GRASSI, W. Grey scale and Power Doppler Sonography changes induced by intra-articular steroid injection treatment. **Annals of Rheumatic Diseases,** n. 63, p. 740-743, 2004.

FILLIPUCCI, E.; IAGNOCCO, A.; SALAFFI, F.; CERIONI, A.; VALESINI, G.; GRASSI, W. Power Doppler Sonography monitoring of synovial perfusion ate the wrist joints in patients with rheumatoid arthritis treated with adalimumab. **Annals of the Rheumatic Diseases**, n. 65, p. 1433-1437, 2015.

ITOH, S.; KIKUCHI, M.; KOYAMA, Y.; TAKAKUDA, K.; SHINOMIYA, K.; TANAKA, J. Development of an artificial vertebral body using a novel biomaterial, hydroxyapatite/collagen composite. **Biomaterials**, v. 23, p. 3919-3926, 2002.

JUNQUEIRA L.C.; CARNEIRO, J. **Histologia básica**. 11. ed. Rio de Janeiro: Guanabara Koogan, p. 125-153, 2008.

KASUKAWA, R.; TAKAHASHI, A.; YAMADERA, Y.; TAKEDA, Y.; KANNO, T. Two localization patters of vascularity demonstrated by Power Doppler sonography at the suprapatelar recess in knee joints of patients with rheumatoid arthritis: intracapsular and supra-cortical. **Modern Rheumatology**, v. 14, n. 3, p. 227-230, 2004.

KAWACHI, E. Y.; BERTRAN, C. A.; DOS REIS, R. R.; ALVES, O. L. Biocerâmicas: Tendências de uma área interdisciplinar. **Química nova**, v. 23, n. 4, p. 518-522, 2000.

KEALY, J. K.; McALLISTER, H. **Diagnostic radiology & ultrasonography of the dog and cat**. 4. ed. Missouri: Elsevier Saunders, 2005.

KIKUCHI, M.; ITOH, S.; ICHINOSE, S.; SHINONIYA, K.; TANAKA, I. Self organization mechanism in a bone-like hydroxyapatite/collagen nanocomposite synthesized in vitro and its biological reaction in vivo. **Biomaterials**, v. 22, p. 1705-1711, 2001.

LEE, C. H.; SINGLA, A.; LEE, Y. Biomedical applications of collagen. **International Journal of Pharmaceutics**, v. 221, p. 1-22, 2001.

LOUGHIN, C. A.; MARINO, D. J. Evaluation of thermographic imaging of the limbs of health dogs. **American Journal of Veterinary Research**, n. 10, p. 1064-1069, 2007.

MANNION, P. **Diagnostic ultrasound in small animal practice**. Oxford Ames: Blackwell publishing, 2006. p. 1-24.

MARCONDES, G. M.; NÓBREGA, F. S.; PEDRON, B. G.; CORTOPASSI, S. R. G.; HAGEN, S. C. F. ZOPPA, A. L. V. Utilização de métodos não invasivos de imagem para a avaliação da regeneração óssea em falhas ósseas induzidas experimentalmente em III/IV metacarpianos de ovinos. **Acta Scientiae Veterinariae**, v. 43, n. 1319, p. 1-8, 2015.

MARTINOLI, C.; PRETOLESI, F.; CRESPI, G.; BIANCHI, S.; GANDOLFO, N.; VALLE, M; DERCHI, L. E. *Power Doppler* sonography: Clinical applications. **European Journal of Radiology**, n. 28, p. 133-140, 1998.

MARTINS, R. F. S.; PAIM, T. P.; CARDOSO, C. A.; DALLAGO, B. S. L.; MELO, C. B.; LOUVANDINI, H.; McMANUS, C. Mastitis detection in sheep by infrared thermography. **Research in Veterinary Science**, v. 94, p. 722-724, 2013.

NOGUEIRA, F. R. B.; SOUZA, B. B.; CARVALHO, M. G. X.; GARINO JUNIOR, F.; MARQUES, A. V. M. S.; LEITE, R. F. Termografia infravermelha: uma ferramenta para auxiliar no diagnóstico e prognóstico de mastite em ovelha. **Revista Brasileira de Medicina Veterinária**, v. 35, n. 3, p. 289-297, 2013.

NÓBREGA, F. S.; FERREIRA, M. P.; FACÓ, L. L.; SELIM, M. B.; ZOPPA, A. L. V.; Uso da termografia para a avaliação da resposta tecidual após implante de polímero a base de poliuretana de mamona em osso II metacarpiano de equinos. **Acta Scientiae Veterinariae**, v. 42, n. 1246, p.1-5, 2014.

NYLAND, T. G.; MATTOON, J. S. **Small animal diagnostic ultrasound**. 2. ed. Philadelphia: Saunders, 1995. p. 1-29.

POTES, J. C.; REIS, J. C.; CAPELA E SILVA, F.; RELVAS, C.; CABRITA, A. S.; SIMÕES, J. A. The sheep as an animal model in orthopaedic research. **Experimental Pathology and Health Sciences**, v. 2, n. 1, p. 29-32, 2008.

POZZI, A.; RISSELADA, M.; WINTER, M. D. Assessment of fracture healing after minimally invasive plate osteosyntesis on open reduction and internal fixation of coexisting radius and ulna fractures in dogs via ultrasonography and radiography. Journal American Veterinary Medical Association, v. 241, n. 6, p. 744- 753, 2012.

RAHINZADEH, R.; VESHKINI, A.; SHARIFI, D.; HESARAKI, S. Value of color Doppler ultrasonography and radiography for the assessment of the cancellous bone scaffold coated with nano-hydroxyapatite in repair of radial bone in rabbit. **Acta Cirúrgica Brasileira**, v. 27, n. 2, p. 148-154, 2012.

RANTANEN, N. W.; McKINNON, A. O. **Equine diagnostic ultrasound**. Baltimore: Williams & Wilkins, 1998. p. 1-21.

RECHENBERG, B. V. Experiences with sheep models in musculoskeletal research at the MSRU. **European Cells and Materials**, v. 16, n. 4, p. 31, 2008.

RISSELADA, M.; KRAMER, M.; SAUNDERS, J. H.; VERLEYEN, P.; VAN BREE, H. V. *Power Doppler* assessment of the neovascularization during uncomplicated fracture healing of long bones in dogs and cats. **Veterinary Radiology and Ultrasound**, v. 47, n. 3, p. 301-306, 2006.

ROCHE, B.; DAVID, V.; VANDER-BOSSCHE, A.; PEYRIN, F.; MALAVAL, L.; VICO, L.; LAFAGE-PROUST, M. H. **Structure and quantification of microvascularization within mouse long bones; What and how should we measure? Bone**, v. 50, n. 1, p. 390-399, 2012.

ROMUALDO, A. P. ***Doppler* sem segredos**. Rio de Janeiro: Elsevier, 2015. p.1-15.

SHAPIRO, F. Bone development and its relation to fracture repair. The role of mesenchymal osteoblasts and surface osteoblasts. **European Cells and Materials**, v. 15, p. 53-76, 2008.

STELLETTA, C.; GIANESELLA, M.; VENCATO, J.; FIORE, E.; MORGANTE, M. **Thermographic applications in veterinary medicine**. China: InTech, 2012. p. 117-140.

TUNLEY, B. V. Reliability and repeatability of thermographic image of the thoracolumbar region in the horse. **Equine Veterinary Journal**, v. 4, n. 6, p. 306-312, 2004.

WAKEFIELD, R. J.; BROWN, A. K.; O'CONNOR, P. J.; EMERY, P. *Power Doppler* sonography. Improving disease activity assessment in inflammatory musculoskeletal disease. **Arthritis & Rheumatism,** v. 49, n. 2, p. 285-288, 2003.

WESTERMANN, S.; STONEK, C.; SCHARAMEL, J. P.; ION, A.; BUCHNER, H. H. F. The effect of airflow on thermographically determined temperature of the distal forelimb of the horse. **Equine Veterinary Journal**, n. 45, p. 637-641, 2012.

YANMAZ, L. E.; OKUMUS, Z.; DOGAN, E. Instrumentation of thermography and its applications in horses. **Journal of Animal and Veterinary Advances**, v. 6, n. 7, p. 858-862, 2007.