LUANNA FERREIRA FASANELO GOMES

Avaliação ultrassonográfica de cães grandes e pequenos com afecções da articulação femorotibiopatelar

São Paulo

2019

LUANNA FERREIRA FASANELO GOMES

Avaliação ultrassonográfica de cães grandes e pequenos com afecções da articulação femorotibiopatelar

Tese apresentada ao Programa de Pós-Graduação em Clínica Cirúrgica Veterinária Faculdade de Medicina Veterinária e Zootecnia da Universidade de São Paulo para obtenção do título de Doutor em Ciências

Departamento:
Cirurgia

Área de concentração:
Clínica Cirúrgica Veterinária

Orientador:
Prof. Dr. Stefano Carlo Filippo Hagen

São Paulo

2019

Autorizo a reprodução parcial ou total desta obra, para fins acadêmicos, desde que citada a fonte.

DADOS INTERNACIONAIS DE CATALOGAÇÃO NA PUBLICAÇÃO

(Biblioteca Virginie Buff D'Ápice da Faculdade de Medicina Veterinária e Zootecnia da Universidade de São Paulo)

T. 3764
FMVZ

Gomes, Luanna Ferreira Fasanelo
Avaliação ultrassonográfica de cães grandes e pequenos com afecções da articulação femorotibiopatelar / Luanna Ferreira Fasanelo Gomes. – 2019.
64 f. : il.

Tese (Doutorado) – Universidade de São Paulo. Faculdade de Medicina Veterinária e Zootecnia. Departamento de Cirurgia, São Paulo, 2019.

Programa de Pós-Graduação: Clínica Cirúrgica Veterinária.

Área de concentração: Clínica Cirúrgica Veterinária.

Orientador: Prof. Dr. Stefano Carlo Filippo Hagen.

1. Ultrassonografia. 2. Musculoesquelética. 3. Joelho. 4. Pequenos animais. I. Título.

Ficha catalográfica elaborada pela bibliotecária Maria Aparecida Laet, CRB 5673-8, da FMVZ/USP.

CERTIFICADO

Certificamos que o Projeto intitulado "Correlação entre as alterações radiográficas, ultrassonográficas e cinemáticas de cães com lesões da articulação coxofemoral e femorotibiopatelar.", protocolado sob o CEUA nº 6748090215, sob a responsabilidade de **Prof. Dr. Stefano Carlo Filippo Hagen** *e equipe; Luanna Ferreira Fasanelo Gomes* - que envolve a produção, manutenção e/ou utilização de animais pertencentes ao filo Chordata, subfilo Vertebrata (exceto o homem), para fins de pesquisa científica (ou ensino) - encontra-se de acordo com os preceitos da Lei 11.794, de 8 de outubro de 2008, com o Decreto 6.899, de 15 de julho de 2009, com as normas editadas pelo Conselho Nacional de Controle da Experimentação Animal (CONCEA), e foi **aprovado** pela Comissão de Ética no Uso de Animais da Faculdade de Medicina Veterinária e Zootecnia da Universidade de São Paulo (CEUA/FMZV) em reunião de 17/11/2015.

We certify that the proposal "Comparison of radiographic, ultrasonography, and kinematic evaluation of dogs with hip and stifle joint problems.", utilizing 50 Dogs (50 males), protocol number CEUA 6748090215, under the responsibility of **Prof. Dr. Stefano Carlo Filippo Hagen** *and team; Luanna Ferreira Fasanelo Gomes* - which involves the production, maintenance and/or use of animals belonging to the phylum Chordata, subphylum Vertebrata (except human beings), for scientific research purposes (or teaching) - it's in accordance with Law 11.794, of October 8 2008, Decree 6899, of July 15, 2009, with the rules issued by the National Council for Control of Animal Experimentation (CONCEA), and was **approved** by the Ethic Committee on Animal Use of the School of Veterinary Medicine and Animal Science of São Paulo University (CEUA/FMZV) in the meeting of 11/17/2015.

Vigência da Proposta: de 05/2015 a 12/2017 Área: Departamento De Cirurgia

Procedência: animais de proprietários

Espécie: Cão Gênero: Machos idade: acima de 1 ano N: 50

Linhagem: sem definição Peso: 20 a 50 kg

São Paulo, 25 de novembro de 2015

Profa. Dra. Denise Tabacchi Fantoni
Presidente da Comissão de Ética no Uso de Animais
Faculdade de Medicina Veterinária e Zootecnia
Universidade de São Paulo

Av. Prof. Dr. Orlando Marques de Paiva, 87, Cidade Universitária: Armando de Salles Oliveira CEP 05508-270 São Paulo/SP - Brasil - tel: 55 (11) 3091-7676/0904 / fax: 55 (11) 3032-2224
Horário de atendimento: das 8h as 17h : e-mail:ceuavet@usp.br

FOLHA DE AVALIAÇÃO

Autor: GOMES, Luanna Ferreira Fasanelo

Título: Avaliação ultrassonográfica de cães grandes e pequenos com afecções da articulação femorotibiopatelar.

Tese apresentada ao Programa de Pós-Graduação em Clínica Cirúrgica Veterinária Faculdade de Medicina Veterinária e Zootecnia da Universidade de São Paulo para obtenção do título de Doutor em Ciências.

Data: __/__/____

Banca Examinadora

Prof. Dr.: _____

Instituição: _____ Julgamento:_____

Prof. Dr.: _____

Instituição: _____ Julgamento:_____

Prof. Dr.: _____

Instituição: _____ Julgamento:_____

Prof. Dr.: _____

Instituição: _____ Julgamento:_____

Prof. Dr.: _____

Instituição: _____ Julgamento:_____

AGRADECIMENTOS

Especial ao professor Stefano Hagen, por ser, além de orientador um grande mestre. Agradeço pelo incentivo de finalizar esta etapa não só com uma tese, mas com uma experiência de vida.

Às professoras Júlia Maria Matera e Ana Carolina Fonseca Pinto, as quais considero minhas coorientadoras.

À médica veterinária e amiga Silvana Maria Unruh pela paciência, companheirismo e pela experiência compartilhada.

Aos meus colegas de departamento e amigos do coração Igor de Almeida Santos e Carina Outi pelo apoio profissional e pessoal.

Aos colegas Alexandre Navarro Alves de Souza e Angélica Tatarunas pela troca de experiências.

Ao prof. Cássio Ricardo Auada Ferrigno e a equipe do LOTC, em especial aos pós-graduandos Thales Bregadioli e Gabriel Diamante, e a médica veterinária Viviane Sanchez Galeazzi por terem ajudado na realização dos exames de ultrassom.

Às professoras Aline Magalhães Ambrósio e Denise Tabacchi Fantoni, e a médica veterinária Patrícia Bonifácio Flôr pela paciência e auxílio nos exames pré-cirúrgicos.

À colaboração imprescindível dos colegas Marcio dos Santos Candido, Reginaldo Barbosa da Silva, Hugo Idalgo, Benjamim Ribeiro de Souza, Lívia dos Santos Gimenes, Belarmino Ney Pereira, Cledson Lélis dos Santos, Jesus dos Anjos Vieira, Otávio Rodrigues dos Santos e Edson Luis de Souza.

À professora Vânia Maria de Vasconcelos Machado, a pós-graduanda Jeana Pereira da Silva e ao colega Heraldo André Catalan Rosa pelo apoio durante minha passagem por Botucatu.

Ao Departamento de Cirurgia Veterinária pela oportunidade de adquirir novos conhecimentos.

À Universidade Federal do Mato Grosso pelo incentivo à qualificação docente.

Ao Conselho Nacional de Desenvolvimento Científico e Tecnológico (CNPq) pela bolsa de doutorado concedida.

À minha família pelo apoio em todos os momentos da minha vida, especialmente à minha mãe pelo exemplo de força e coragem.

À Cláudia Spagnuolo Crespo pelo incentivo, companheirismo e principalmente paciência durante a fase final do doutorado.

E a todos que não citei aqui, mas que de alguma maneira me ajudaram nesta jornada.

RESUMO

GOMES, L. F. F. **Avaliação ultrassonográfica de cães grandes e pequenos com afecções da articulação femorotibiopatelar.** 64p. Tese (Doutorado em Ciências) – Faculdade de Medicina Veterinária e Zootecnia, Universidade de São Paulo, São Paulo, 2019.

A ultrassonografia (US) é pouco utilizada na avaliação musculoesquelética de pequenos animais, ao contrário do que ocorre na medicina humana. Com o avanço tecnológico e o advento de transdutores de alta frequência, articulações pequenas como as dos dígitos em humanos são frequentemente avaliadas. Neste estudo comparamos a US com a radiografia (RX) na avaliação de 85 cães, grandes e pequenos, com diferentes afecções da articulação femorotibiopatelar (FTP), e com a artrotomia na avaliação do ligamento cruzado cranial (LCCr) e do menisco medial de 28 cães com ruptura do LCCr (RLCCr) parcial e completa. Não houve diferença na avaliação da efusão intra-articular comparando a US e a RX, porém na US foi possível diferenciar a efusão do espessamento da membrana sinovial (EMS). A graduação dos osteófitos periarticulares foi maior na US (P<0,0001). A claudicação crônica causou maior severidade dos osteófitos tanto na RX como na US, mas não das alterações inflamatórias (efusão e EMS) quando comparada com a aguda. Articulações com RLCCr apresentaram alterações mais severas comparadas com a luxação medial de patela. Cães pequenos apresentaram menor severidade dos osteófitos periarticulares na US (P=0,0003) e RX (P=0,005) e das alterações inflamatórias: efusão na US (P=0,0013) e RX (P<0,0001), e EMS (P=0,0022) comparados com cães grandes. Não houve diferença entre a US e a artrotomia na avaliação do LCCr (P=0,20). Todas as articulações em que a US detectou RLCCr completa tiveram diagnóstico clínico de ruptura completa confirmada pela artrotomia. A US detectou lesão verdadeira do menisco em 39,3% (11/28) das articulações, 1,8 vezes mais que a artrotomia (P=0,0006), a qual identificou lesão em 21,4% (6/28) das articulações. Os dados deste estudo sugerem que a US é superior a RX na detecção de discretos osteófitos periarticulares. Cães pequenos apresentam menor severidade das alterações da osteoartrite (OA) comparados com os grandes. O grau de osteófitos é mais severo nos casos crônicos, porém as alterações inflamatórias da OA não diferem entre a fase aguda e crônica. A US é capaz de identificar lesões dos meniscos mediais não observadas na artrotomia, e apesar de não ser a modalidade de imagem mais indicada para avaliação do LCCr, pode auxiliar na identificação das rupturas parciais.

Palavras-chave: Ultrassonografia. Musculoesquelética. Joelho. Pequenos animais.

ABSTRACT

GOMES, L. F. F. **Ultrasonographic evaluation of large and small dogs with stifle joint diseases.** 64p. Tese (Doutorado em Ciências) – Faculdade de Medicina Veterinária e Zootecnia, Universidade de São Paulo, São Paulo, 2019.

Compared to human medicine musculoskeletal ultrasound is seldom used in veterinary practice. With the technological advancement and the advent of high-frequency transducers, small joints like those of human digits are often evaluated. In this study, we compared the US with radiography (RX) in the evaluation of 85 large and small dogs with different affections of the stifle joint (SJ) and with the arthrotomy inspection in the evaluation of the cranial cruciate ligament (CrCL) and the medial meniscus of 28 dogs with partial and complete rupture of the CrCL undergoing stabilization surgery. There was no difference in the evaluation of intra-articular effusion comparing US and RX, but in the US it was possible to differentiate the effusion of synovial membrane thickening (SMT). The degree of periarticular osteophytes was higher in the US ($P < 0.0001$), which detected osteophytes not observed in RX. Joints with chronic lameness presented increase osteophytes scores in both RX and US, but not in the inflammatory changes (effusion and SMT) when compared to those with acute lameness. Joints with ruptured LCCr showed more severe alterations compared to those with medial patellar dislocation. Small dogs presented lower periarticular osteophytes scores in the US ($P = 0.0003$) and RX ($P = 0.005$) and inflammatory changes: effusion in US ($P = 0.0013$) and RX ($P < 0.0001$), and SMT ($P = 0.0022$) compared to large dogs. There was no difference between the US and the arthrotomy in the LCCr evaluation ($P = 0.20$). All joints in which the US detected complete RLCCr had clinical diagnosis of complete rupture confirmed by arthrotomy. The US detected true meniscal injury in 39.3% (11/28) of the joints, 1.8 times more than the arthrotomy ($P = 0.0006$), which identified a lesion in 21.4% (6/28) of joints. The data from this study suggest that the US is superior to RX in the detection of discrete periarticular osteophytes. Small dogs have a lower severity of osteoarthritis (OA) changes compared to large ones. The degree of periarticular osteophytes is more severe in chronic cases, but the inflammatory alterations of OA do not differ between the acute and chronic phases. The US can identify lesions of the medial meniscus not observed in the arthrotomy, and although it is not the most suitable imaging modality for the evaluation of LCCr, it may help in the identification of partial ruptures.

Keywords: Ultrasonography. Musculoskeletal. Stifle. Small animal

SUMÁRIO

1. Introdução Geral 10

2. Diagnóstico ultrassonográfico das afecções articulares em cães – Revisão 11

2.1. Introdução 11

2.2. Avaliação ultrassonográfica dos membros torácicos 12

2.2.1. Articulação escapuloumeral 12

2.2.2. Articulação umerorradioulnar 14

2.3. Avaliação ultrassonográfica dos membros pélvicos 15

2.3.1. Articulação coxofemoral 15

2.3.2. Articulação femorotibiopatelar 17

2.4. Considerações finais 19

Referências 21

3. Avaliação ultrassonográfica e radiográfica de cães pequenos e grandes com afecções da articulação femorotibiopatelar 29

3.1. Introdução 29

3.2. Material e métodos 30

3.2.1. Exame clínico 30

3.2.2. Exame ultrassonográfico 30

3.2.3. Exame Radiográfico 31

3.2.4. Estatística 34

3.3. Resultados 34

3.3.1. Animais 34

3.3.2. Radiografia e ultrassonografia 36

3.3.3. Alterações radiográficas, ultrassonográficas e o exame clínico 37

3.3.4. Cães grandes e pequenos 38

3.4. Discussão 39

3.5. Conclusão 44

Referências 45

4. Avaliação ultrassonográfica de cães com ruptura do ligamento cruzado cranial submetidos a artrotomia. 51

4.1. Introdução 51

4.2. Material e métodos 52

4.2.1. Animais 52

4.2.2. Exame ultrassonográfico 52

4.2.3. Artrotomia 53

4.2.4. Estatística 53

4.3. Resultados 54

4.4. Discussão 56

4.5. Conclusão 60

Referências 61

5. Considerações finais 64

1. Introdução

A articulação femorotibiopatelar (FTP) é uma das mais afetadas em cães, sendo a ruptura do ligamento cruzado cranial (RLCCr) e a luxação medial de patela (LMP) as afecções mais frequentes. O exame clínico é a principal ferramenta no diagnóstico dessas alterações, porém exames complementares são necessários para avaliar a presença e severidade da osteoartrite (OA) e auxiliar no diagnóstico de casos inconclusivos pelo exame clínico, como ocorre nas RLCCr parciais.

A ressonância magnética (RM) de alto campo é a modalidade de imagem padrão ouro para o diagnóstico das afecções musculoesqueléticas, porém tem custo elevado, acesso restrito e os animais necessitam de anestesia geral para serem submetidos a este exame. A ultrassonografia (US) é uma importante modalidade de imagem no diagnóstico das afecções do sistema musculoesquelético em pacientes humanos, e quando usada como exame de rotina, reduz o número de pacientes encaminhados para RM. Na medicina veterinária de pequenos animais a US é pouco solicitada para avaliação musculoesquelética, mesmo quando não há acesso a RM, sendo o exame radiográfico ainda o mais utilizado para o diagnóstico das afecções articulares em cães.

A presença de osteófitos periarticulares é um importante sinal radiográfico da OA. Porém, alterações inflamatórias mais precoces como a presença de efusão intra-articular, sinovite, degradação da cartilagem e lesão dos meniscos são dificilmente observadas através da radiografia. A US consegue diferenciar a efusão da membrana sinovial, o que só é possível na RM com contraste, identifica a presença de lesões dos meniscos com elevada sensibilidade e especifidade e consegue avaliar a cartilagem articular e osso subcondral nas áreas passíveis de visualização. Além disso, sua avaliação multiplanar da superfície óssea permite identificar osteófitos não observados na radiografia.

A US, assim como outras modalidades de imagem, possui importantes limitações. Uma delas é não ser capaz de acessar toda a articulação, mas a principal é sua dependência do operador, necessitando de conhecimento e treinamento especializado.

Este estudo teve como objetivo comparar as alterações radiográficas e ultrassonográficas de cães grandes e pequenos com diferentes afecções da articulação FTP e avaliar a correlação entre as alterações observadas em cada modalidade de imagem.

2. Diagnóstico ultrassonográfico das afecções articulares em cães – Revisão

2.1. Introdução

O uso da US na avaliação das alterações articulares foi descrita pela primeira vez na década de 70 em humanos (MEIRE et al., 1974; COOPERBERG et al., 1978) na década de 80 em equinos (MODRANSKY et al., 1983), e na década de 90 em cães (GRESHAKE; ACKERMAN, 1993). Na medicina humana a US musculoesquelética é exame de rotina no diagnóstico das tendinopatias (SABETI et al., 2014; OKOROHA et al., 2017; GILAT et al., 2018), desmopatias (HOMSI et al., 2006; MAESENEER et al., 2015; ALVES et al., 2018) e osteoartrite (OA) (MÖLLER et al., 2008; AGOSTINO et al., 2017; SARMANOVA et al., 2017; JAIN; JOHAR, 2018). Apesar dos estudo demonstrarem a importância da US na avaliação das tendinopatias da articulação escapuloumeral(KRAMER et al., 2001; BARELLA; LODI; FAVERZANI, 2018), dos meniscos (MAHN et al., 2005; FRANKLIN et al., 2017) e das alterações da OA em animais com ruptura do ligamento cruzado cranial (RLCCr) (GNUDI; BERTONI, 2001; ARNAULT et al., 2009; RAMÍREZ-FLORES et al., 2017), esta modalidade de imagem não tornou-se exame de rotina da clínica ortopédica de cães.

A US é uma modalidade diagnóstica de baixo custo, fácil acesso e de rápida execução. Contudo, a radiografia ainda é o exame mais utilizado na avaliação das articulações de cães, e na maioria dos casos o único solicitado para diagnóstico da OA (INNES et al., 2004; WESSELY; BRÜHSCHWEIN; SCHNABL-FEICHTER, 2017). A radiografia avalia quase exclusivamente as alterações ósseas, que surgem em fase mais crônica das afecções articulares. Apesar da US ser mais indicada na avaliação dos tecidos moles, apresenta elevada correlação com o grau de osteófitos encontrados na radiografia (QVISTGAARD et al., 2006; RIECKE et al., 2014; JAIN; JOHAR, 2018), sendo capaz de detecta-los precocemente (ABRAHAM et al., 2014; MATHIESSEN et al., 2017).

O objetivo desta revisão foi demonstrar a importância do exame ultrassonográfico no diagnóstico das diferentes afecções articulares em cães, assim como as perspectivas futuras com base nos estudos com pacientes humanos.

2.2. Avaliação ultrassonográfica dos membros torácicos

2.2.1. Articulação escapuloumeral

Apesar de menos afetada que a articulação umerorradionulnar, a articulação escapuloumeral dos cães é a mais comumente avaliada através da US, principalmente pela incidência de lesões nos tendões dos músculos responsáveis pela estabilização e movimentação desta articulação. As alterações mais frequentes são tendinopatia (Figura 1a) e tenossinovite (Figura 1b) do tendão m. bíceps braquial, sendo a US mais sensível que a radiografia e a artrografia no diagnóstico dessas lesões (BRUCE et al., 2000).

Figura 1. Alterações do tendão do músculo bíceps braquial. (a) Tendinopatia de inserção com espessamento e áreas hipoecogênicas do tendão próximo a sua inserção (seta fina) e irregularidade da superfície do tubérculo supraglenóide (seta grossa). (b) Tenossinovite com distensão da bainha tendínea (seta dupla).

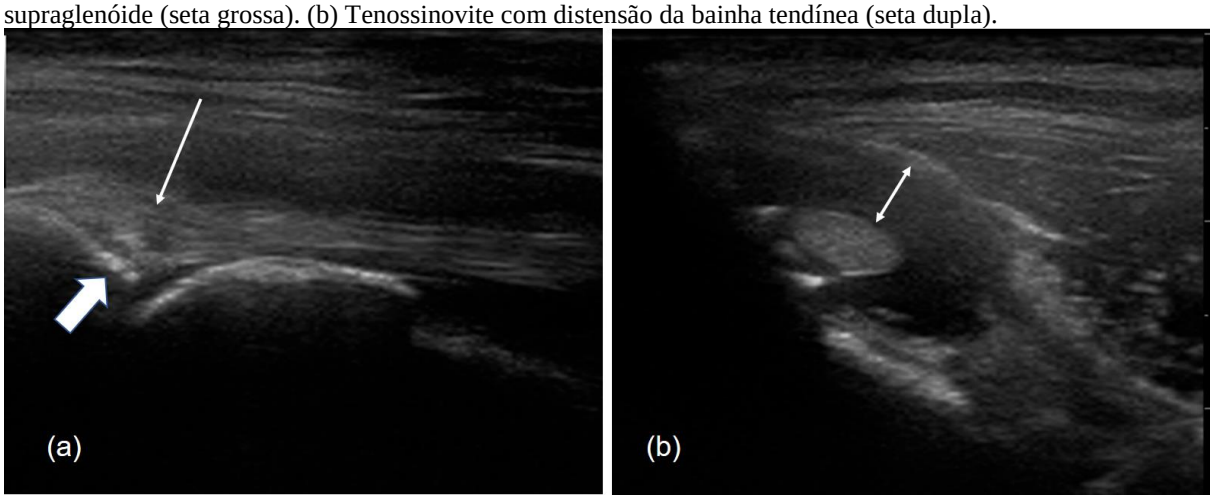

O diagnóstico de outras lesões menos frequentes, como luxação e rupturas completas do tendão do m. bíceps braquial também foram descritas (KRAMER et al., 2001). Alterações ultrassonográficas do músculo supraespinhal (Figura 2) foram observadas em cães com suspeita de lesão da articulação escapuloumeral no exame clínico, sendo que mais de 50% desses animais apresentavam lesão concomitante da articulação umerorradioulnar (CANAPP et al., 2016). As lesões do tendão do m. bíceps braquial e de sua bainha tiveram maior correlação com a claudicação quando comparadas com as calcificações do tendão do m. supraespinhal (BARELLA; LODI; FAVERZANI, 2018). Apesar de menos frequente, lesões do m. infraespinhal (Figura 3) como distensão e contratura também podem ser diagnosticadas através da US (SIEMS et al., 1998).

Figura 2. Corte (a) longitudinal e (b) transversal da tendinopatia do m. supraespinhal. Pode ser observada área heterogênea e com mineralizações (setas) na região próxima de sua inserção no tubérculo maior do úmero (TM). TBB=tendão do m. bíceps braquial.

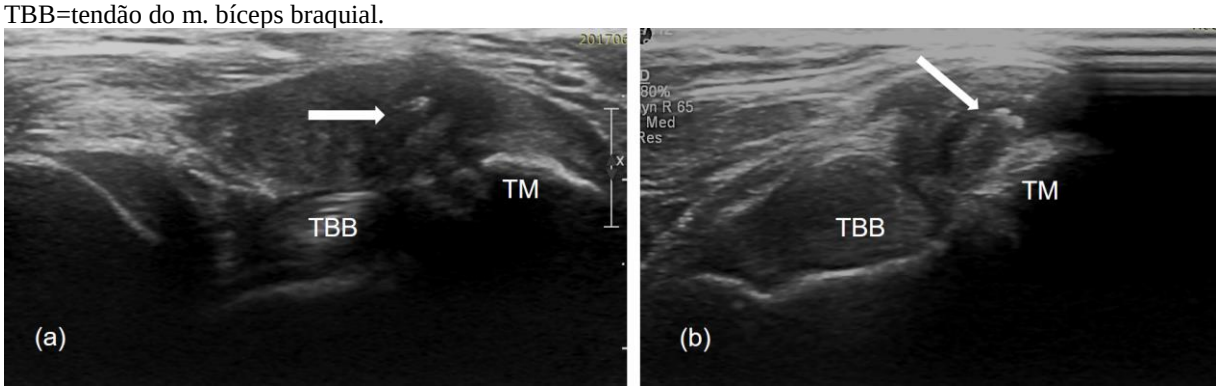

Figura 3. Imagem ultrassonográfica do músculo infraespinhal (a) normal e (b) com ruptura parcial, observada pela presença de áreas encogênicas com perda do padrão de fibras na junção musculotendínea (seta).

A osteocondrose e a osteocondrite dissecante podem ser diagnosticadas através da US. Contudo, não é a modalidade mais indicada para esse diagnóstico, pela dificuldade de acessar toda a superfície da cabeça do úmero (WALL; COOK; COOK, 2015). Articulações afetadas pela osteocondrose apresentam com frequência outras alterações ultrassonográficas além da falha no osso subcondral (Figura 4), como presença de fragmentos da cartilagem, alterações de espessura da cartilagem, efusão e sinovite (VANDEVELDE et al., 2006), as quais são informações importantes na avaliação da condição da articulação e gravidade da lesão.

Na medicina humana a avaliação do manguito rotador, termo que engloba quatro músculos que realizam a estabilização da articulação escapuloumeral: m. supraespinhal, m. infraespinhal, m. redondo menor e m. subescapular é um dos exames mais frequentes, pois lesões desta estrutura correspondem a 85% dos casos das alterações desta articulação (ÖSTÖR et al., 2005). A US apresentou elevada sensibilidade (80%) e especificidade (100%) no diagnóstico das lesões recorrentes do manguito rotador em pacientes humanos submetidos a cirurgia (GILAT et al., 2018). Quando utilizada previamente a RM, a US da articulação

escapuloumeral pode diminuir em até 66% o número de pacientes encaminhados para RM e quando associada a radiografia pode diminuir em até 85% (SHEEHAN et al., 2016). Portanto, a US tem sido cada vez mais utilizada como modalidade na linha de frente na avaliação do manguito rotador (OKOROHA et al., 2017).

Figura 4. Imagens (a) radiográfica e (b) ultrassonográfica de um cão com osteocondrose da cabeça do úmero. Em ambas as imagens se observa a falha do osso subcondral (seta).

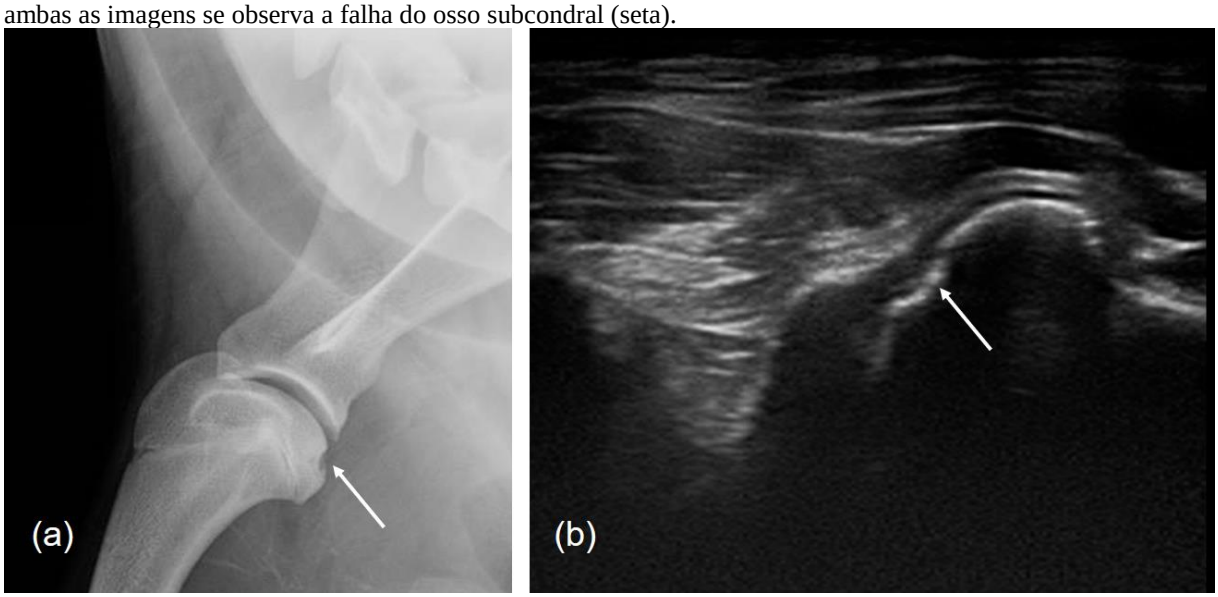

2.2.2. Articulação umerorradioulnar

A articulação mais afetada no membro torácico de cães é a articulação umerorradioulnar (JOHNSON, JUSTINE A; AUSTIN, CONNIE; BREUR, 1994). Poucos são os estudos realizados com a avaliação ultrassonográfica desta articulação, e em grande parte são descrições anatômicas das estruturas periarticulares como m. bíceps braquial e sua inserção, ligamentos colaterais lateral e medial, processo coronóide medial e lateral, processo ancôneo, corpo e inserção do m. tríceps braquial (KNOX; SEHGAL; WOOD, 2003; LAMB; DUVERNOIS, 2005). Em estudo anatômico mais recente utilizando transdutor de alta frequência (18 Mhz), foi observado além das estruturas descritas anteriormente o músculo braquial, a bolsa subtendínea do m. tríceps braquial e o nervo mediano (VILLAMONTE-CHEVALIER et al., 2014). Apesar de ser capaz de avaliar as diferentes estruturas anatômicas desta articulação, o uso da US no diagnóstico das diferentes afecções da articulação umerorradioulnar ainda é escasso.

Na avaliação da fragmentação do processo coronóide medial (Figura 5a), alteração mais frequente em cães com displasia do cotovelo, a US não demonstrou boa correlação com os achados intraoperatórios, sendo observado em apenas 31% das articulações afetadas (SEYREK-INTAS et al., 2009). Apesar de não ser a modalidade de imagem mais indicada no diagnóstico desta afecção, a US pode auxiliar na avaliação da gravidade da lesão, através da observação da efusão (Figura 5b), sinovite e irregularidades do osso subcondral da tróclea femoral. A entesopatia flexora, alteração na inserção dos tendões flexores no epicôndilo medial do úmero, pode ser observada em cães com displasia do cotovelo ou como causa primária da claudicação (DE BAKKER et al., 2012). Alterações ultrassonográficas dos tendões flexores e efusão peritendínea foram observadas em animais com suspeita clínica e alterações radiográficas compatíveis com a entesopatia flexora (VAN RYSSEN et al., 2012). Afecções semelhantes em pacientes humanos, a epicondilite medial e lateral, são frequentemente diagnosticadas através da US (FINLAY; FERRI; FRIEDMAN, 2004; PARK; LEE; LEE, 2008). Na avaliação da epicondilite lateral a US demonstrou ser comparável a RM (BACHTA et al., 2017).

Figura 5. Imagens ultrassonográficas de cão com displasia do cotovelo. (a) Fragmentação do processo coronóide medial (seta). TBB=tendão do m. bíceps braquial. (b) Efusão intra-articular, definida pela distensão do espaço articular cranial (seta dupla).

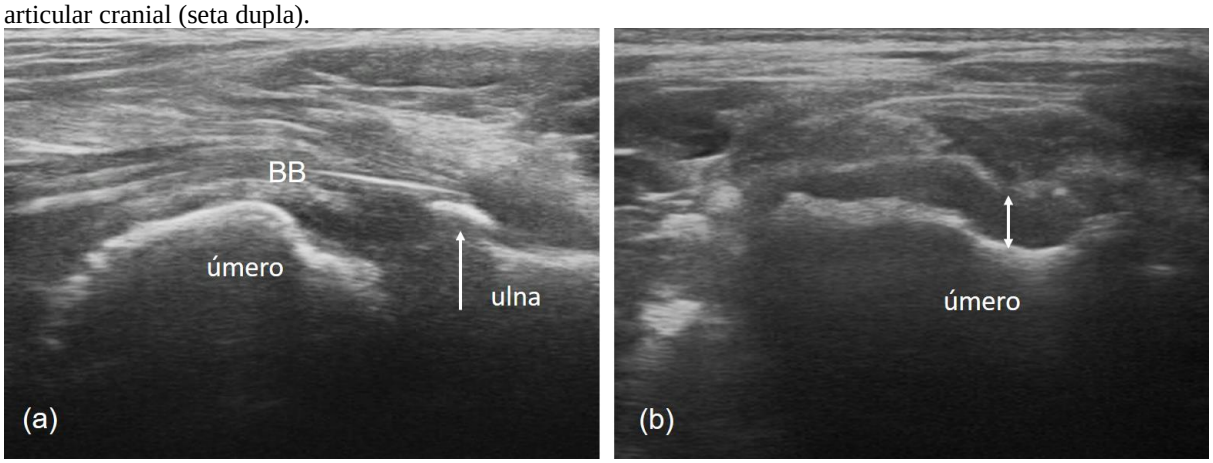

2.3. Avaliação ultrassonográfica dos membros pélvicos

2.3.1. Articulação coxofemoral

A articulação mais afetada do esqueleto apendicular do cão é a coxofemoral. Alterações como: fraturas, OA, subluxação e luxação da cabeça femoral são facilmente diagnosticadas pela radiografia, sendo pouco utilizadas outras modalidades de imagem na

avaliação desta articulação. A US da articulação coxofemoral em cães foi descrita somente em animais jovens. Primeiramente foi realizado um estudo anatômico (GRESHAKE; ACKERMAN, 1993) e posteriormente comparação entre a distração medida através da US com outras técnicas diagnósticas como o exame ortopédico e a radiografia, não sendo a US indicada para o diagnóstico da displasia (ADAMS et al., 2000; WILLIAM, 2000). A descrição das estruturas anatômicas da articulação coxofemoral foi realizada em cadáveres de cães adultos para avaliação de técnica de injeção guiada por ultrassom (BERGAMINO; ETIENNE; BUSONI, 2015). Alterações como espessamento da cápsula articular (Figura 6a), efusão e osteófitos periarticulares (Figura 6b), comuns na OA da articulação coxofemoral podem ser observadas pela US (D'ANJOU; BLOND, 2015). Porém, não há estudos clínicos avaliando esta articulação através da US em animais adultos.

Figura 6. Imagens ultrassonográficas da região dorsolateral da articulação coxofemoral. (a) Luxação da cabeça do fêmur com presença de abaulamento e espessamento da cápsula articular (cabeça da seta). (b) Osteófito na borda dorsal do acetábulo (seta), espessamento da cápsula articular (seta dupla) e efusão intra-articular (*).

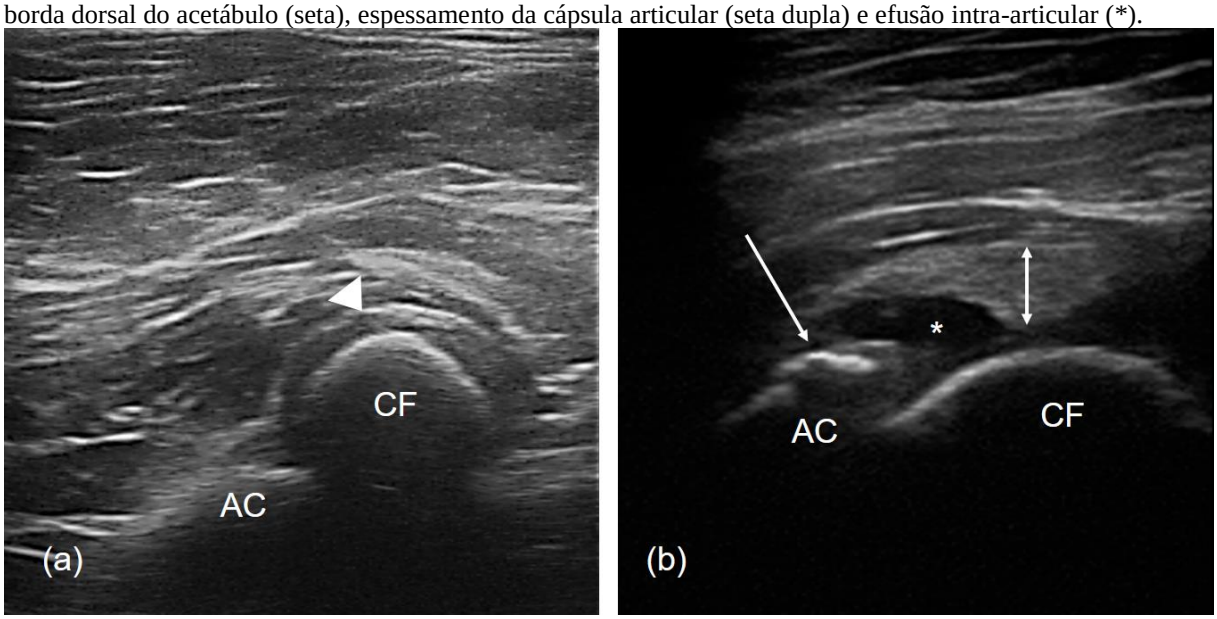

Na medicina humana a US é frequentemente utilizada no diagnóstico da displasia coxofemoral congênita do recém-nascido (ROSENDAHL; TOMA, 2007; LUSSIER et al., 2018) e na identificação de alterações da OA em pacientes adultos (NESTOROVA et al., 2012). A efusão e a sinovite, associadas a inflamação da articulação, são detectadas com a mesma eficiência através da US e RM (STEER et al., 2019). Além disso a US demonstrou ser mais sensível que a radiografia na identificação de osteófitos, principalmente os menores, em pacientes com OA da articulação coxofemoral (ABRAHAM et al., 2014). Outras alterações como lesões do lábio acetabular (TROELSEN et al., 2009), tendinopatia do m. glúteo médio e

mínimo (CONNELL et al., 2003) também foram observadas através da US em pacientes humanos.

2.3.2. Articulação femorotibiopatelar

Articulação complexa e de grande importância clínica, é a segunda mais afetada em cães e atualmente a mais estudada na medicina veterinária de pequenos animais. A radiografia ainda é a modalidade de imagem mais utilizada na sua avaliação, porém também tem sido submetida a tomografia computadorizada e a RM com mais frequência que as demais articulações.

A anatomia ultrassonográfica das estruturas articulares e periarticulares da articulação FTP já foram descritas utilizando primeiramente transdutores de baixa frequência (REED; PAYNE; CONSTANTINESCU, 1995; KRAMER et al., 1999) e atualmente transdutor de alta frequência (FRANKLIN et al., 2017). Comparando a US e a RM na avaliação das estruturas anatômicas normais, somente os ligamentos colaterais não puderam ser observados na US (SOLER et al., 2007). Alterações da OA da articulação FTP em cães foram identificadas com mais precocidade na US quando comparada com a radiografia (RAMÍREZ-FLORES et al., 2017).

Alterações inflamatórias como a sinovite e a efusão têm sido relacionadas com a degradação da cartilagem articular e do LCCr (MUIR et al., 2011; LITTLE et al., 2014). Efusão e sinovite foram observadas no exame ultrassonográfico (WIDMER et al., 1994; GNUDI; BERTONI, 2001; RAMÍREZ-FLORES et al., 2017) e a sinovite linfoplasmocitária na biopsia de cães com RLCCr (ERNE et al., 2009). Apesar da US identificar a efusão e a sinovite, tendo a vantagem de ser uma modalidade não invasiva e de baixo custo, estudos comparando diferentes modalidades de imagem na graduação dessas alterações em cães com RLCCr, utilizaram somente a artroscopia (BLEEDORN; MUIR, 2012; LITTLE et al., 2014) e a RM (SAMPLE et al., 2017). Em pacientes humanos com OA da articulação FTP, a presença de efusão intra-articular é relacionada com o grau de dor (ABBASI et al., 2017; BERNARDO-BUENO et al., 2018), e com a severidade da OA (RIECKE et al., 2014; SARMANOVA et al., 2016).

Apesar do exame radiográfico ser ainda o mais utilizado no diagnóstico de pacientes com OA, a avaliação multiplanar da US é mais sensível na identificação de osteófitos pequenos e localizados em regiões de difícil visualização pela radiografia (OKANO et al.,

2016). Em pacientes humanos com OA da articulação FPT, osteófitos observados através da artroscopia tiveram correlação com a US, mas não com a radiografia (KOSKI et al., 2016).

Na avaliação do LCCr o uso da US é controverso, pois não é possível avalia-lo em sua totalidade. Além de sua inserção proximal encontrar-se na fossa intercondilar do fêmur, seu trajeto fora do eixo da superfície da articulação, impossibilita posicionar o transdutor paralelo a suas fibras, ocorrendo artefato de técnica pela anisotropia. A porção distal, inserida no platô tibial, é a de mais fácil acesso (Figura 7a) (COOK, 2016). A RLCCr (Figura 7b) foi observada pela US em 15,5% e 50,0% das articulações, confirmada pela artrotomia (ARNAULT et al., 2009) e artroscopia (RAMÍREZ-FLORES et al., 2017) respectivamente.

Figura 7. Imagens ultrassonográficas da região infrapatelar. Ligamento cruzado cranial (a) íntegro (seta dupla) e (b) com ruptura completa (seta) e presença de efusão (*) na região próxima do ligamento.

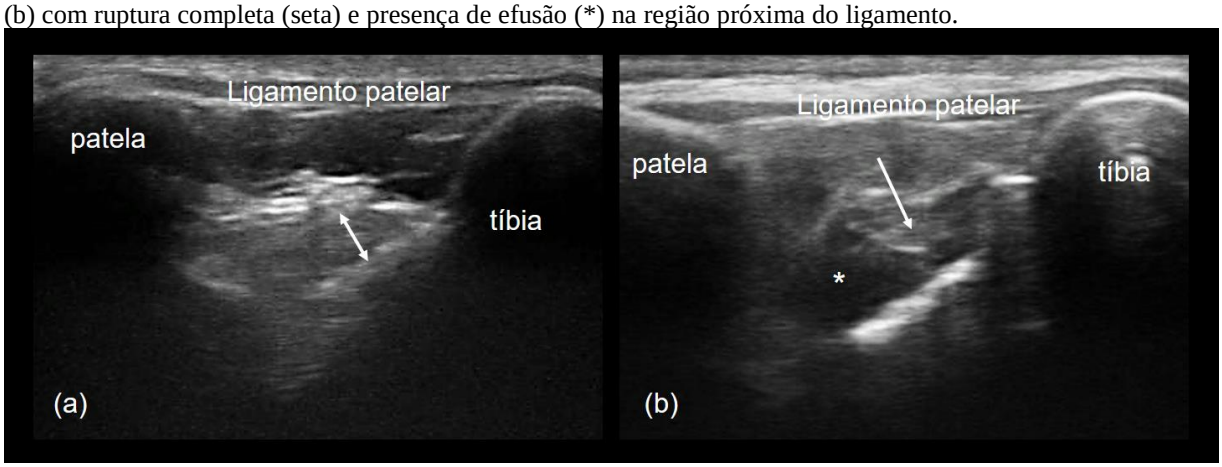

As lesões dos meniscos são frequentes em cães com RLCCr e sua incidência varia de 40-58% (RALPHS; WHITNEY, 2002; PLESMAN; GILBERT; CAMPBELL, 2013; DYALL; SCHMÖKEL, 2017) quando avaliada através da artroscopia. O menisco é composto por tecido fibrocartilaginoso e apresenta-se na US como uma estrutura triangular, hiperecogênica e homogênea entre os côndilos do fêmur e da tíbia. As alterações ultrassonográficas indicativas de uma patologia do menisco são: presença de efusão, hiper ou hipoecogenicidade do menisco, contorno irregular e deslocamento de tecido meniscal (FRANKLIN et al., 2017). A US demonstrou elevada sensibilidade e especificidade (90,0% e 92,9% respectivamente) no diagnóstico das lesões dos meniscos (Figura 8a) quando comparada com a artroscopia (MAHN et al., 2005). Assim como a RM, a US também é indicada na avaliação do menisco medial em cães com RLCCr (FRANKLIN et al., 2017). Em pacientes humanos as lesões dos meniscos estão correlacionadas com a degeneração da cartilagem articular e com a evolução da OA (BERTHIAUME et al., 2005; JARRAYA et al., 2017). A US consegue identificar a

presença ou ausência de lesão dos meniscos com maior eficiência comparada com a RM de alto campo, evitando cirurgias desnecessárias e gastos elevados com pacientes humanos (COOK et al., 2014). Em recente revisão sistemática, concluiu-se que a US utilizando transdutor linear de alta frequência é uma modalidade de imagem aceitável no diagnóstico das lesões dos meniscos por apresentar elevada sensibilidade, especificidade e acurácia (DONG et al., 2018).

Na avaliação do ligamento patelar em cães submetidos a TPLO e a TTA, a desmopatia foi observada pelo espessamento do ligamento na radiografia e na US, porém nesta última, além do espessamento foi possível avaliar a ecogenicidade, padrão das fibras e alterações dos tecidos periligamentares (MATTERN et al., 2006; KÜHN et al., 2011).

A US é utilizada para avaliar a cartilagem articular dos côndilos do fêmur em pacientes humanos (NAREDO et al., 2009), tendo resultados equiparados com a artroscopia (SAARAKKALA et al., 2012; CAO et al., 2018). O grau de alteração e a espessura da cartilagem do côndilo medial do fêmur avaliados pelo US tiveram correlação significativa com a avaliação histológica em pacientes submetidos a artroplastia total da articulação FTP (MAEGUCHI et al., 2018). Em cães também é possível avaliar a cartilagem articular e o osso subcondral através da US (Figura 8b).

Figura 8. (a) Lesão do corno caudal no menisco medial (seta larga), com presença de efusão ao redor dele (*). (b) Degradação da cartilagem articular, detectada pela irregularidade do osso subcondral do côndilo femoral (seta).

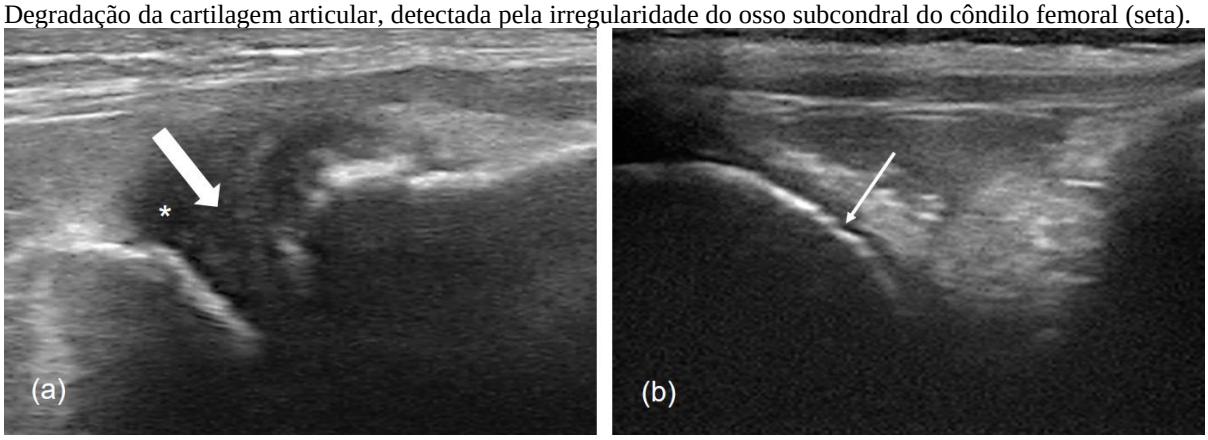

2.4. Considerações finais

A RM é a modalidade de imagem padrão ouro no diagnóstico das afecções articulares, porém, apresenta custo elevado, pouca disponibilidade, alto consumo de tempo e é difícil de ser realizada em cães pequenos. A US apresenta resultados equiparados com a RM na avaliação das alterações de tendões, ligamentos e da OA em pacientes humanos e na detecção

das lesões de meniscos em humanos e cães. A US musculoesquelética ainda é pouco solicitada na clínica de pequenos animais, diferente do que ocorre na medicina humana. O diagnóstico das afecções articulares em cães é realizado frequentemente, quando não exclusivamente, pelo exame radiográfico. Este, avalia principalmente as alterações ósseas, detectadas em uma fase mais crônica da doença.

Apesar de necessitar de equipamentos de alta definição de imagem e transdutores de alta frequência, as maiores limitações do uso da US musculoesquelética é ser operador dependente, necessitando de experiência técnica do examinador; e sua restrição de acesso as estruturas anatômicas, pois não é capaz de penetrar o tecido mineralizado. Devido ao baixo custo e maior disponibilidade comparada com a RM, a US é uma modalidade de imagem com perspectiva de uso para o diagnóstico precoce das alterações musculoesqueléticas em cães. O tratamento das alterações articulares em fase inicial poderá evitar procedimentos cirúrgicos desnecessários, gastos com tratamentos conservativos e principalmente melhorar a qualidade de vida de cães que frequentemente são diagnosticados somente na fase crônica da doença.

Referências

ABBASI, B. et al. Association between clinical and sonographic synovitis in patients with painful knee osteoarthritis. **International Journal of Rheumatic Diseases**, v. 20, n. 5, p. 561–566, 2017.

ABRAHAM, A. M. et al. Population prevalence of ultrasound features of osteoarthritis in the hand, knee and hip at age 63 years: the Newcastle thousand families birth cohort. **BMC Musculoskeletal Disorders**, v. 15, n. 1, p. 162, 2014.

ADAMS, W. M. et al. Comparison of two palpation, four radiographic and three ultrasound methods for early detection of mild to moderate canine hip dysplasia. **Veterinary Radiology & Ultrasound**, v. 41, n. 6, p. 484–490, 2000.

ALVES, T. et al. Normal and Injured Ankle Ligaments on Ultrasonography With Magnetic Resonance Imaging Correlation. **Journal of Ultrasound in Medicine**, v. 38, n. 2, p. 513–528, 2018.

ARNAULT, F. et al. Diagnostic value of ultrasonography to assess stifle lesions in dogs after cranial cruciate ligament rupture: 13 cases. **Veterinary and Comparative Orthopaedics and Traumatology**, v. 22, n. 6, p. 479–485, 2009.

BACHTA, A. et al. Ultrasonography versus magnetic resonance imaging in detecting and grading common extensor tendon tear in chronic lateral epicondylitis. **PloS One**, v. 12, n. 7, p. 1–7, 2017.

BARELLA, G.; LODI, M.; FAVERZANI, S. Ultrasonographic findings of shoulder teno-muscular structures in symptomatic and asymptomatic dogs. **Journal of Ultrasound**, v. 21, n. 2, p. 145–152, 2018.

BERGAMINO, C.; ETIENNE, A.-L.; BUSONI, V. Developing a Technique for Ultrasound-Guided Injection of the Adult Canine Hip. **Veterinary Radiology & Ultrasound**, v. 56, n. 4, p. 456–461, 2015.

BERNARDO-BUENO, M. M. et al. Stratifying Minimal Versus Severe Pain in Knee Osteoarthritis Using a Musculoskeletal Ultrasound Protocol. **Jounal of Ultrasound in Medicine**, p. 1–13, 2018. Disponível em: < https://doi.org/10.1002/jum.14819>. Acesso em: 14 out. 2018.

BERTHIAUME, M. J. et al. Meniscal tear and extrusion are strongly associated with progression of symptomatic knee osteoarthritis as assessed by quantitative magnetic resonance imaging. **Annals of the rheumatic diseases**, v. 64, n. 4, p. 556–563, 2005.

BLEEDORN, J.; MUIR, P. Synovitis in Dogs with Stable Stifle Joints and Incipient Cranial Cruciate Ligament Rupture. **Veterinary Surgery**, v. 41, n. 4, p. 540–540, 2012.

BRUCE, W. J. et al. Bicipital tendinitis and tenosynovitis in the dog: A study of 15 cases. **New Zealand Veterinary Journal**, v. 48, n. 2, p. 44–52, 2000.

CANAPP, S. O. et al. Supraspinatus Tendinopathy in 327 Dogs: A Retrospective Study. **Veterinary Evidence**, v. 1, n. 3, p. 1–14, 2016.

CAO, J. et al. A novel ultrasound scanning approach for evaluating femoral cartilage defects of the knee : comparison with routine magnetic resonance imaging. **Journal of Ortophaedic Surgery and Research**, v. 13, n. 1, p. 1–12, 2018.

CONNELL, D. A. et al. Sonographic evaluation of gluteus medius and minimus tendinopathy. **European radiology**, v. 13, n. 6, p. 1339–1347, 2003.

COOK, C. R. Ultrasound Imaging of the Musculoskeletal System. **Veterinary Clinics of North America - Small Animal Practice**, v. 46, n. 3, p. 355–371, 2016.

COOK, J. L. et al. MRI versus ultrasonography to assess meniscal abnormalities in acute knees. **The Journal of Knee Surgery**, v. 27, n. 4, p. 319–324, 2014.

COOPERBERG, P. et al. Gray Scale Ultrasound in the Evaluation of Rheumatoid Arthritis of the Knee. **Radiology**, v. 126, n. 3, p. 759–763, 1978.

D'AGOSTINO, M. A. et al. Scoring ultrasound synovitis in rheumatoid arthritis: a EULAR-OMERACT ultrasound taskforce-Part 1: definition and development of a standardised, consensus-based scoring system. **Rheumatic and Musculoskeletal Diseases Open**, v. 3, n.1, p. e000428, 2017. Disponível em: < http://dx.doi.org/10.1136/rmdopen-2016-000428 >. Acesso em: 5 out. 2018.

D'ANJOU, M. A.; BLOND, L. Musculoskeletal System. In: PENNINCK, D. G.; D'ANJOU, M. A. (Ed.). **Atlas of Small Animal Ultrasonography**. second ed. Ames: Wiley-Blackwell, 2015. p. 495–544.

DE BAKKER, E. et al. Radiographic findings of the medial humeral epicondyle in 200 canine elbow joints. **Veterinary and Comparative Orthopaedics and Traumatology**, v. 25, n. 5, p. 359–365, 2012.

DONG, F. et al. The diagnostic accuracy of B-mode ultrasound in detecting meniscal tears: a systematic review and pooled meta-analysis. **Medical Ultrasonography**, v. 20, n. 2, p. 164–169, 2018.

DYALL, B.; SCHMÖKEL, H. Tibial tuberosity advancement in small-breed dogs using TTA Rapid implants: complications and outcome. **Journal of Small Animal Practice**, v. 58, n. 6, p. 314–322, 2017.

ERNE, J. B. et al. Prevalence of lymphoplasmacytic synovitis in dogs with naturally occurring cranial cruciate ligament rupture. **Journal of the American Animal Hospital Association**, v. 235, n. 4, p. 386–390, 2009.

FINLAY, K.; FERRI, M.; FRIEDMAN, L. Ultrasound of the elbow. **Skeletal Radiology**, v. 33, n. 2, p. 63–79, 2004.

FRANKLIN, S. P. et al. Comparison of ultrasonography and magnetic resonance imaging to arthroscopy for diagnosing medial meniscal lesions in dogs with cranial cruciate ligament deficiency. **Journal of the American Veterinary Medical Association**, v. 251, n. 1, p. 71–79, 2017.

GILAT, R. et al. Recurrent rotator cuff tear : is ultrasound imaging reliable ? **Journal of Shoulder and Elbow Surgery**, v. 27, n. 7, p. 1263–1267, 2018.

GNUDI, G.; BERTONI, G. Echographic examination of the stifle joint affected by cranial cruciate ligament rupture in the dog. **Veterinary Radiology and Ultrasound**, v. 42, n. 3, p. 266–270, 2001.

GRESHAKE, R. J.; ACKERMAN, N. Ultrasound Evaluation of the Coxofemoral Joints of the Canine Neonate. **Veterinary Radiology & Ultrasound**, v. 34, n. 2, p. 99–104, 1993.

HOMSI, C. et al. Ultrasound in adhesive capsulitis of the shoulder: Is assessment of the coracohumeral ligament a valuable diagnostic tool? **Skeletal Radiology**, v. 35, n. 9, p. 673–678, 2006.

INNES, J. F. et al. Radiographic progression of osteoarthritis of the canine stifle joint: A prospective study. **Veterinary Radiology and Ultrasound**, v. 45, n. 2, p. 143–148, 2004.

JAIN, R.; JOHAR, A. To evaluate the role of high resolution ultrasonography in diagnosis of knee osteoarthritis. **International Journal of Orthopaedics Sciences**, v. 4, n. 1, p. 69–76, 2018.

JARRAYA, M. et al. Meniscus morphology: Does tear type matter? A narrative review with focus on relevance for osteoarthritis research. **Seminars in Arthritis and Rheumatism**, v. 46, n. 5, p. 552–561, 2017.

JOHNSON, JUSTINE A; AUSTIN, CONNIE; BREUR, G. J. Incidence of Canine Appendicular Musculoskeletal Disorders in 16 Veterinary Teaching Hospitals from 1980 through 1989. **Veterinary and Comparative Orthopaedics and Traumatology**, v. 7, n. 2, p. 56–69, 1994.

KNOX, V. W.; SEHGAL, C. M.; WOOD, a. K. W. Correlation of ultrasonographic observations with anatomic features and radiography of the elbow joint in dogs. **American Journal of Veterinary Research**, v. 64, n. 6, p. 721–726, 2003.

KOSKI, J. M. et al. Atlas-based knee osteophyte assessment with ultrasonography and radiography: Relationship to arthroscopic degeneration of articular cartilage. **Scandinavian Journal of Rheumatology**, v. 45, n. 2, p. 158–164, 2016.

KRAMER, M. et al. Sonography of the canine stifle. **Veterinary Radiology and Ultrasound**, v. 40, n. 3, p. 282–293, 1999.

KRAMER, M. et al. Ultrasonography for the diagnosis of diseases of the tendon and tendon sheath of the biceps brachii muscle. **Veterinary Surgery**, v. 30, n. 1, p. 64–71, 2001.

KÜHN, K. et al. Radiographic and ultrasonographic evaluation of the patellar ligament following tibial tuberosity advancement. **Veterinary Radiology and Ultrasound**, v. 52, n. 4, p. 466–471, 2011.

LAMB, C. R.; DUVERNOIS, A. Ultrasonographic anatomy of the normal canine calcaneal tendon. **Veterinary Radiology and Ultrasound**, v. 46, n. 4, p. 326–330, 2005.

LITTLE, J. P. et al. Arthroscopic assessment of stifle synovitis in dogs with cranial cruciate ligament rupture. **PloS One**, v. 9, n. 6, p. e97329, 2014. Disponível em: <https://doi.org/10.1371/journal.pone.0097329>. Acesso em: 10 out. 2015.

LUSSIER, E. C. et al. Ultrasound screening for developmental dysplasia of the hip after 4 weeks increases exam accuracy and decreases follow-up visits. **Pediatrics & Neonatology**, 2018. Disponível em:< https://doi.org/10.1016/j.pedneo.2018.07.008>. Acesso em : 2 fev. 2019.

MAEGUCHI, K. et al. How precisely does ultrasonographic evaluation re fl ect the histological status of the articular cartilage of the knee joint ? **Journal of Orthopaedics**, v. 15, n. 2, p. 636–640, 2018.

MAESENEER, M. De et al. Ultrasound of the elbow with emphasis on detailed assessment of ligaments , tendons , and nerves. **European Journal of Radiology**, v. 84, n. 4, p. 671–681, 2015.

MAHN, M. M. et al. Arthroscopic verification of ultrasonographic diagnosis of meniscal pathology in dogs. **Veterinary Surgery**, v. 34, n. 4, p. 318–323, 2005.

MATHIESSEN, A. et al. Ultrasound-detected osteophytes predict the development of radiographic and clinical features of hand osteoarthritis in the same finger joints 5 years later. **Rheumatic and Musculoskeletal Diseases Open**, v. 3, n. 2, p. 1–6, 2017.

MATTERN, K. L. et al. Radiographic and ultrasonographic evaluation of the patellar ligament following tibial plateau leveling osteotomy. **Veterinary Radiology and Ultrasound**, v. 47, n. 2, p. 185–191, 2006.

MEIRE, H. B. et al. Comparison of ultrasound and positive contrast arthrography in the diagnosis of popliteal and calf swellings. **Annals of the Rheumatic Diseases**, v. 33, n. 3, p. 221–224, 1974.

MODRANSKY, P. D. et al. Diagnostic ultrasound examination of the dorsal aspect of the equine metacarpophalangeal joint. **Journal of Equine Veterinary Science**, v. 3, n. 2, p. 56–58, 1983.

MÖLLER, I. et al. Ultrasound in the study and monitoring of osteoarthritis. **Osteoarthritis and Cartilage**, v. 16, p. 4–7, 2008. Supplement 3.

MUIR, P. et al. Lymphocyte populations in joint tissues from dogs with inflammatory stifle arthritis and associated degenerative cranial cruciate ligament rupture. **Veterinary Surgery**, v. 40, n. 6, p. 753–761, 2011.

NAREDO, E. et al. Ultrasound validity in the measurement of knee cartilage thickness. **Annals of the rheumatic diseases**, v. 68, n. 8, p. 1322–1327, 2009.

NESTOROVA, R. et al. Ultrasonography of the hip. **Medical Ultrasonography**, v. 14, n. 3, p. 217–224, 2012.

OKANO, T. et al. Ultrasonographic evaluation of joint damage in knee osteoarthritis: Feature-specific comparisons with conventional radiography. **Rheumatology (Oxford)**, v. 55, n. 11, p. 2040–2049, 2016.

OKOROHA, K. R. et al. Characterization of Rotator Cuff Tears : ultrasound versus magnetic resonance imaging. **Orthopedics**, v. 40, n. 1, p. e124–e130, 2017.

ÖSTÖR, A. J. K. et al. Diagnosis and relation to general health of shoulder disorders presenting to primary care. **Rheumatology**, v. 44, n. 6, p. 800–805, 2005.

PARK, G. Y.; LEE, S. M.; LEE, M. Y. Diagnostic Value of Ultrasonography for Clinical Medial Epicondylitis. **Archives of Physical Medicine and Rehabilitation**, v. 89, n. 4, p. 738–742, 2008.

PLESMAN, R.; GILBERT, P.; CAMPBELL, J. Detection of meniscal tears by arthroscopy and arthrotomy in dogs with cranial cruciate ligament rupture: A retrospective, cohort study. **Veterinary and Comparative Orthopaedics and Traumatology**, v. 26, n. 1, p. 42–46, 2013.

QVISTGAARD, E. et al. Reproducibility and inter-reader agreement of a scoring system for ultrasound evaluation of hip osteoarthritis. **Annals of the Rheumatic Diseases**, v. 65, n. 12, p. 1613–1619, 2006.

RALPHS, S. C.; WHITNEY, W. O. Arthroscopic evaluation of menisci in dogs with cranial cruciate ligament injuries: 100 cases (1999-2000). **Journal of the American Veterinary Medical Association**, v. 221, n. 11, p. 1601–1604, 2002.

RAMÍREZ-FLORES, G. I. et al. Correlation between osteoarthritic changes in the stifle joint in dogs and the results of orthopedic , radiographic , ultrasonographic and arthroscopic examinations. **Veterinary Research Communications**, v. 41, n. 2, p. 129–137, 2017.

REED, A. L.; PAYNE, J. T.; CONSTANTINESCU, G. M. Ultrasonographic Anatomy of the Normal Canine Stifle. **Veterinary Radiology and Ultrasound**, v. 36, n. 4, p. 315–321, 1995.

RIECKE, B. F. et al. An ultrasound score for knee osteoarthritis: a cross-sectional validation study. **Osteoarthritis and Cartilage**, v. 22, n. 10, p. 1675–1691, 2014.

ROSENDAHL, K.; TOMA, P. Ultrasound in the diagnosis of developmental dysplasia of the hip in newborns. The European approach. A review of methods, accuracy and clinical validity. **European Radiology**, v. 17, n. 8, p. 1960–1967, 2007.

SAARAKKALA, S. et al. Diagnostic performance of knee ultrasonography for detecting degenerative changes of articular cartilage. **Osteoarthritis and Cartilage**, v. 20, n. 5, p. 376–381, 2012.

SABETI, M. et al. The intraoperative use of ultrasound facilitates significantly the arthroscopic debridement of calcific rotator cuff tendinitis. **Archives of Orthopaedic and Trauma Surgery**, v. 134, n. 5, p. 651–656, 2014.

SAMPLE, S. J. et al. Radiographic and magnetic resonance imaging predicts severity of cruciate ligament fiber damage and synovitis in dogs with cranial cruciate ligament rupture. **Plos One**, v. 12, n. 6, p. 1–23, 2017.

SARMANOVA, A. et al. Synovial changes detected by ultrasound in people with knee osteoarthritis – a meta-analysis of observational studies. **Osteoarthritis and Cartilage**, v. 24, n. 8, p. 1376–1383, 2016.

SARMANOVA, A. et al. Association between ultrasound-detected synovitis and knee pain : a population- based case – control study with both cross-sectional and follow-up data. **Arthritis Research & Therapy**, v. 19, n. 1, p. 1–9, 2017.

SEYREK-INTAS, D. et al. Accuracy of ultrasonography in detecting fragmentation of the medial coronoid process in dogs. **Journal of the American Veterinary Medical Association**, v. 234, n. 4, p. 480–485, 2009.

SHEEHAN, S. E. et al. Reducing Unnecessary Shoulder MRI Examinations Within a Capitated Health Care System: A Potential Role for Shoulder Ultrasound. **Journal of the American College of Radiology**, v. 13, n. 7, p. 780–787, 2016.

SIEMS, J. J. et al. Use of two-dimensional real-time ultrasonography for diagnosing contracture and strain of the infraspinatus muscle in a dog. **Journal American Veterinary Medical Association**, v. 212, n. 1, p. 77–80, 1998.

SOLER, M. et al. Ultrasonographic, computed tomographic and magnetic resonance imaging anatomy of the normal canine stifle joint. **Veterinary Journal**, v. 174, n. 2, p. 351–361, 2007.

STEER, K. J. D. et al. Can effusion-synovitis measured on ultrasound or MRI predict response to intra-articular steroid injection in hip osteoarthritis ? **Skeletal Radiology**, v. 48, n. 2, p. 227–237, 2019.

TROELSEN, A. et al. What is the role of clinical tests and ultrasound in acetabular labral tear diagnostics? **Acta Orthopaedica**, v. 80, n. 3, p. 314–318, 2009.

VAN RYSSEN, B. et al. Primary flexor enthesopathy of the canine elbow: Imaging and arthroscopic findings in eight dogs with discrete radiographic changes. **Veterinary and Comparative Orthopaedics and Traumatology**, v. 25, n. 3, p. 239–245, 2012.

VANDEVELDE, B. et al. Comparison of the ultrasonographic appearance of osteochondrosis lesions in the canine shoulder with radiography, arthrography, and arthroscopy. **Veterinary Radiology and Ultrasound**, v. 47, n. 2, p. 174–184, 2006.

VILLAMONTE-CHEVALIER, A. a et al. Ultrasonographic and Anatomic Study of the Canine Elbow Joint. **Veterinary Surgery**, v. 44, n. 4, p. 485–493, 2014.

WALL, C. R.; COOK, C. R.; COOK, J. L. Diagnostic sensitivity of radiography, ultrasonography, and magnetic resonance imaging for detecting shoulder osteochondrosis/osteochondritis dissecans in dogs. **Veterinary Radiology and Ultrasound**, v. 56, n. 1, p. 3–11, 2015.

WESSELY, M.; BRÜHSCHWEIN, A.; SCHNABL-FEICHTER, E. Evaluation of Intra- and Inter-observer Measurement Variability of a Radiographic Stifle Osteoarthritis Scoring System in Dogs. **Veterinary and Comparative Orthopaedics and Traumatology**, v. 30, n. 6, p. 377–384, 2017.

WIDMER, W. R. et al. Radiographic and Magnetic Resonance Imaging of the Stifle Joint in Experimental Osteoarthritis of Dogs. **Veterinary Radiology & Ultrasound**, v. 35, n. 5, p. 371–384, 1994.

WILLIAM, M. A. Radiographic Diagnosis of Hip Dysplasia in the Young Dog. **Veterinary Clinics of North America: Small Animal Practice**, v. 30, n. 2, p. 267–280, 2000.

3. Avaliação ultrassonográfica e radiográfica de cães pequenos e grandes com afecções da articulação femorotibiopatelar

3.1. Introdução

As principais afecções da articulação femorotibiopatelar (FTP) de cães, a ruptura do ligamento cruzado cranial (RLCCr) e a luxação de patela (LP), são na maioria dos casos diagnosticadas pelo exame clínico. Os exames de imagem são utilizados para avaliar o grau de alteração das articulações afetadas. O exame radiográfico é o mais utilizado e permite a identificação de osteófitos (INNES et al., 2004); a presença de efusão intra-articular pelo aumento da radiopacidade de tecidos moles infrapatelar, também chamado de sinal da gordura infrapatelar (FULLER et al., 2014); e no caso específico da RLCCr o deslocamento cranial da tíbia em relação ao fêmur, demonstrando a instabilidade articular (DE ROOSTER; VAN RYSSEN; VAN BREE, 1998). O osteoartrite (OA) é uma consequência frequente das afecções primárias da articulação FTP, e envolve não somente a formação de osteófitos periarticulares, mas também a perda de cartilagem, lesão de menisco, degeneração dos ligamentos e sinovite (LOESER et al., 2012), os quais não são passíveis de serem avaliadas no exame radiográfico.

A ressonância magnética (RM) é a modalidade de imagem padrão ouro na avaliação da articulação FTP na medicina humana, porém, seu custo elevado, tempo de exame e pouca disponibilidade, fizeram do uso da ultrassonografia (US) uma importante opção diagnóstica na avaliação de alterações articulares como sinovite (SARMANOVA et al., 2016), lesão de meniscos (DONG et al., 2018) e degradação da cartilagem (CAO et al., 2018). A US da articulação FTP de cães tem sido estudada desde 1995 (REED; PAYNE; CONSTANTINESCU, 1995; KRAMER et al., 1999). Tendo elevada sensibilidade na detecção de lesão dos meniscos em cães com RLCCr comparada com a RM (FRANKLIN et al., 2017) e maior correlação com o diagnóstico de OA quando comparada com a radiografia (RAMÍREZ-FLORES et al., 2017). As limitações do uso da US em cães pequenos foram associadas com a dificuldade de acesso pelo tamanho das articulações (MARINO; LOUGHIN, 2010), porém os transdutores de alta frequência e a melhor qualidade de imagem dos equipamentos de ultrassom, tem tornado possível avaliar a OA em articulações pequenas como as interfalangeanas em pacientes humanos (OO et al., 2018). Apesar de mais de duas

décadas de estudos, e resultados promissores, o uso dessa modalidade de imagem na rotina da ortopedia de pequenos animais ainda é bastante restrito.

O objetivo deste estudo foi de comparar a avaliação ultrassonográfica e radiográfica da articulação FTP entre cães pequenos e grandes e correlacionar as diferentes alterações observadas com o exame clínico.

3.2. Material e métodos

No período de maio de 2015 a agosto de 2018, animais atendidos no setor de ortopedia do HOVET-FMVZ-USP que apresentaram diagnóstico ou suspeita clínica de afecção da AFTP foram encaminhados para exame ultrassonográfico. O critério de inclusão foi apresentar claudicação dos membros pélvicos uni ou bilateral, com diagnóstico ou suspeita pelo exame clínico, de alteração da articulação FTP. Não foram determinados critérios de exclusão em relação a raça, sexo e idade dos animais.

3.2.1. Exame clínico

O grau de claudicação foi avaliado com o animal ao passo e ao trote em movimento retilíneo, sendo classificada de 0 a 5 (IMPELLIZERI; TETRICK; MUIR, 2000). Os testes de compressão tibial e de gaveta foram utilizados na avaliação da instabilidade articular (HENDERSON; MILTON, 1978), sendo classificados como positivo e negativo. A avaliação do histórico levou em consideração realização de tratamento clínico e cirúrgico prévios e o início dos sinais clínicos. Todos os parâmetros foram avaliados para cada articulação.

3.2.2. Exame ultrassonográfico

Para avaliação ultrassonográfica não foi necessária sedação prévia. Porém, animais encaminhados imediatamente após exame radiográfico, ainda estavam sob efeito da sedação. O exame foi realizado por dois profissionais, LFFG e SCFH com experiência de 5 e mais de 20 anos respectivamente em ultrassonografia musculoesquelética. Dois equipamentos foram utilizados: Mylab30 vet gold (Esaote, Genova, Itália) equipado com dois transdutores lineares de 7,5-12MHz e 12-18MHz; e Affiniti 70 (Philips Helthcare, Hamburgo, Alemanha) equipado com transdutor linear de 5-8MHz. A escolha da frequência e a configuração do equipamento

foi definida no momento do exame de acordo com o tamanho do animal e as preferências do operador.

As alterações ultrassonográficas foram avaliadas de forma semiquantitativa. O espessamento da membrana sinovial (EMS) (Figura 1), os osteófitos periarticulares (Figura 2) e a irregularidade do osso subcondral da tróclea femoral (SCT) foram classificadas de 0 a 3 como realizado em paciente humanos (BRUYN et al., 2016; AGOSTINO et al., 2017; CAO et al., 2018). A efusão também recebeu graduação de 0 a 3 (Figura 1), de acordo com o descrito para o exame ultrassonográfico da articulação FTP de equinos (BOURZAC et al., 2009). Os meniscos foram definidos como: (0) íntegro; (1) presença de alteração de ecogenicidade e contextura com sua forma triangular preservada; (2) lesão verdadeira com perda da morfologia (Figura 3). O ligamento cruzado cranial (LCCr) como: (0) íntegro, porção distal do ligamento observada sem interrupções durante exame dinâmico (extensão e máxima flexão da articulação) e ausência de outras alterações na região de inserção do LCCr; (1) ruptura parcial com parte das fibras do ligamento identificadas sem interrupção durante exame dinâmico e presença de efusão na região de sua inserção; (2) ruptura completa com interrupção total das fibras do LCCr no exame dinâmico e presença pelo menos de efusão na região de inserção do ligamento (Figura 4). O entesófito na inserção do LCCr (Figura 5) teve classificação dicotomizada em ausente e presente.

3.2.3. Exame Radiográfico

Para obtenção das radiografias foram utilizados dois equipamentos disponíveis na rotina do setor de diagnóstico por imagem do HOVET-FMVZ-USP: TD 500HF (Tecnodesign, São Paulo, Brasil) e DR 400 (Agfa Health Care, Mortsel, Bélgica). Os animais foram previamente sedados com 0,01-0,03mg/kg de meperidina e 3,0mg/kg de acepromazina. Posicionados em decúbito lateral, primeiramente com o membro afetado apoiado na mesa para projeção mediolateral (ML), fazendo-se compressão tibial e mantendo a flexão da articulação FTP em aproximadamente 90°. Em um segundo momento a posição do animal foi mudada e o membro afetado permaneceu voltado para cima, posicionando o chassi cranial a patela e a ampola caudal a articulação em máxima extensão, foi realizada a projeção caudocranial (CdCr).

Nas imagens radiográficas o grau de osteófitos periarticulares, observados no fêmur, tíbia e patela nas projeções ML e CdCr e a radiopacidade de tecidos moles (Figura 1) na região infrapatelar avaliada na projeção ML (efusão RX) foram classificadas de 0 a 3 (D'ANJOU et al., 2008). O deslocamento cranial da tíbia em relação ao fêmur foi avaliado pela projeção ML e classificado como ausente (0), incerto (1), evidente (2) (DE ROOSTER; VAN RYSSEN; VAN BREE, 1998). Os entesófitos na inserção do LCCr no platô tibial foram classificados em ausente e presente como realizado no exame ultrassonográfico.

Figura 1. Imagens da região infrapatelar com diferentes graus de efusão no RX (a,d,g) e no US (b, e, h) e espessamento da membrana sinovial (c, f, i). Grau 1: (a) discreta linha de radiopacidade tecidos moles contornando os côndilos femorais. (b) discreta efusão visualizada somente entre o côndilo do fêmur a membrana sinovial. (c) discreto aumento de ecogenicidade contornando a GP, a qual ocupa a maior parte do espaço. Grau 2: (d) moderada radiopacidade tecidos moles, ocupando quase 50% do espaço intra-articular. (e) moderada efusão com áreas anecogênicas observadas em mais de um ponto e distal da GP. (f) moderada área hiperecogênica ocupando quase o mesmo espaço da GP. Grau 3: (g) acentuada radiopacidade, ocupando quase todo espaço intra-articular. (h) acentuada efusão com grande área anecogênica e maior deslocamento distal da GP. (i) acentuada área hiperecogênica, ocupando a maior parte do espaço infrapatelar, com dificuldade de visualização da gordura. Nas imagens com presença de efusão intra-articular (*) é possível distingui-la da membrana sinovial. GP=gordura infrapatelar.

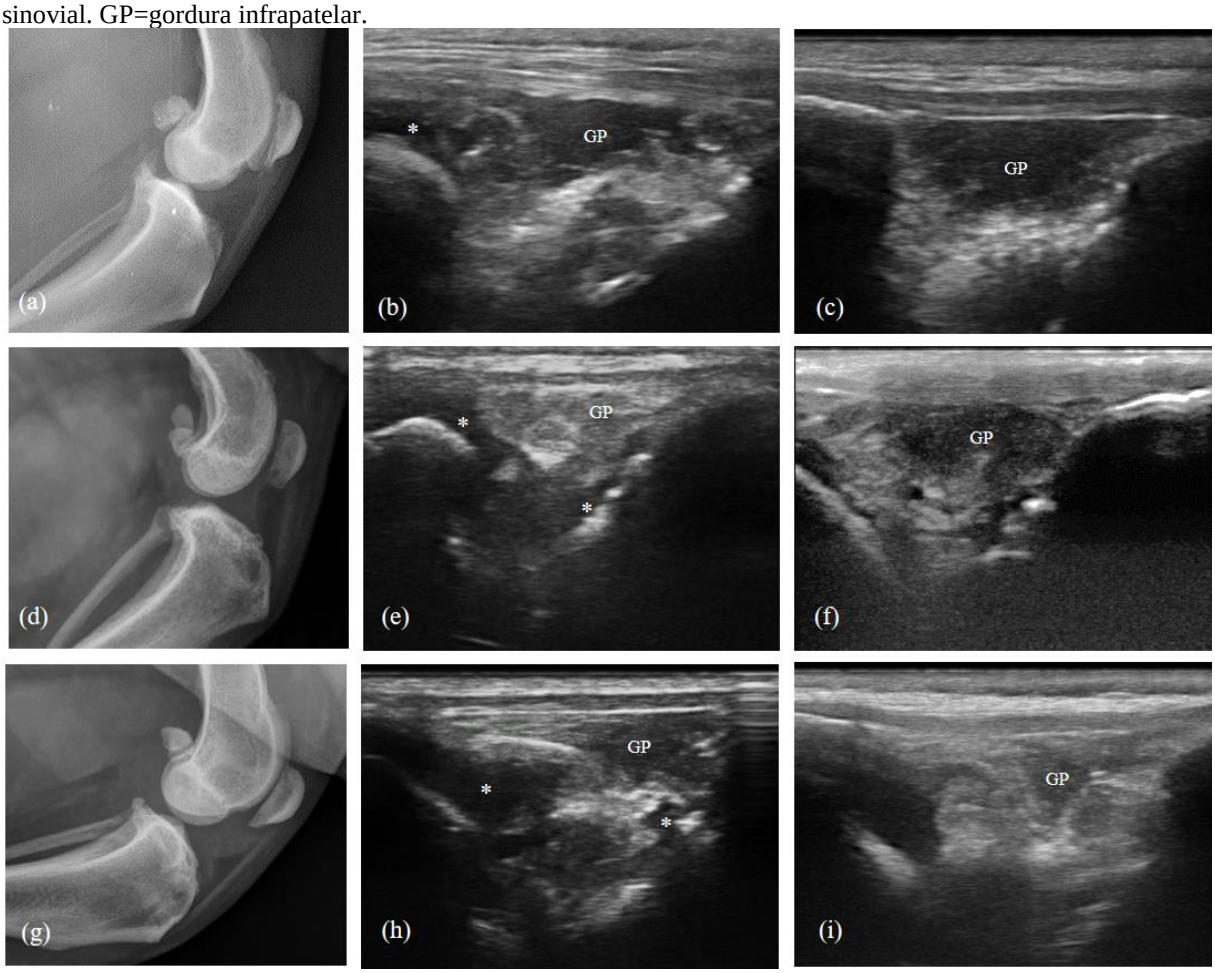

Figura 2. Imagens ultrassonográficas da face medial da articulação FTP com diferentes graus de osteófitos no epicôndilo medial do fêmur (setas). (a) grau 0: superfície óssea lisa. (b) grau 1: discreta irregularidade da superfície óssea, próxima do condilo do fêmur. (c) grau 2: moderada irregularidade, com elevação e descontinuidade da linha hiperecogênica. (d) acentuada irregularidade com grande elevação da linha da superfície óssea. FM=fêmur. MM=menisco medial. TB=tíbia.

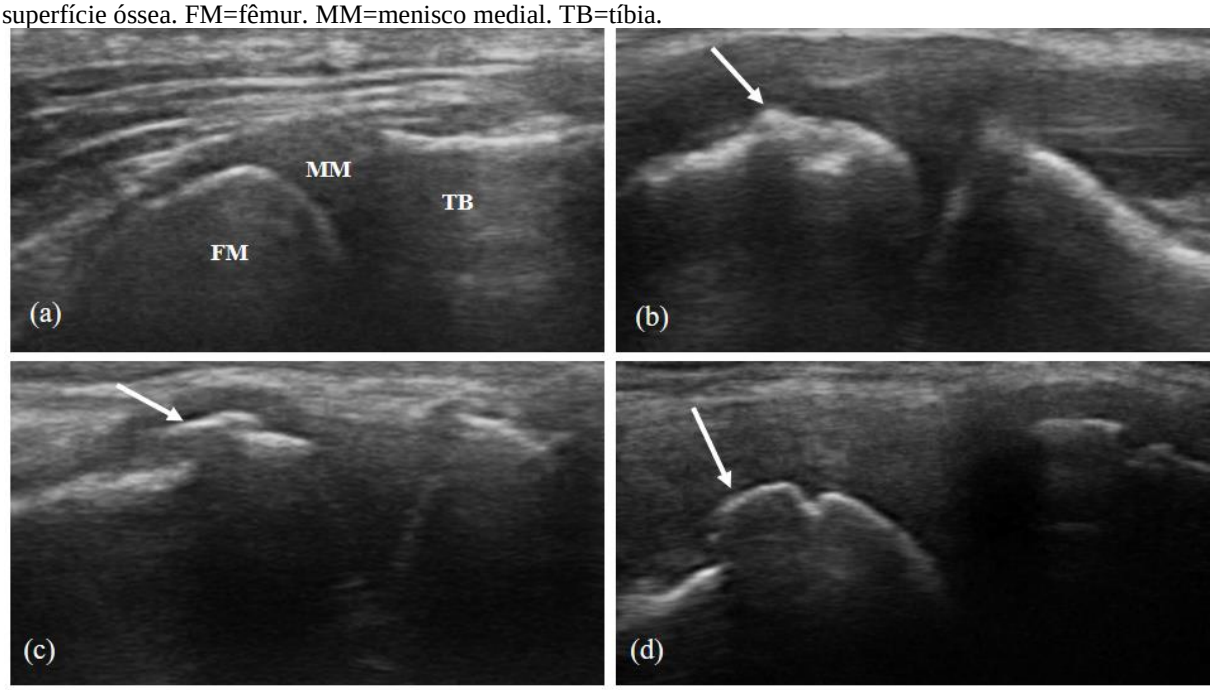

Figura 3. Imagens ultrassonográficas da face medial da articulação FTP com diferentes graus de alteração do menisco medial. (a) grau 0, menisco com ecotextura homogênea e contorno bem definido. (b) grau 1, menisco heterogêneo pela presença de áreas hipoecogênicas irregulares (seta) e contorno preservado. (c) grau 2, menisco com perda da sua forma (cabeça da seta), deslocado abaxialmente e com efusão ao seu redor.

Figura 4. Imagens ultrassonográficas da região infrapatelar com diferentes graus de alteração do LCCr. (a) grau 0, ligamento íntegro (seta dupla), sendo possível identificar a banda craniomedial e caudolateral. Ausência de efusão ou irregularidade na sua inserção. (b) grau 1, ligamento parcialmente rompido (cabeça de seta), sendo identificada parte do ligamento íntegro (seta). Presença de efusão e membrana sinoval hiperecogênica. (c) grau 2, ligamento completamente rompido, não sendo identificadas fibras na sua inserção (seta larga). Presença de efusão e irregularidade no platô da tíbia.

Figura 5. Imagem (a) radiográfica e (b) ultrassonográfica do entesófito na inserção do ligamento cruzado cranial (seta).

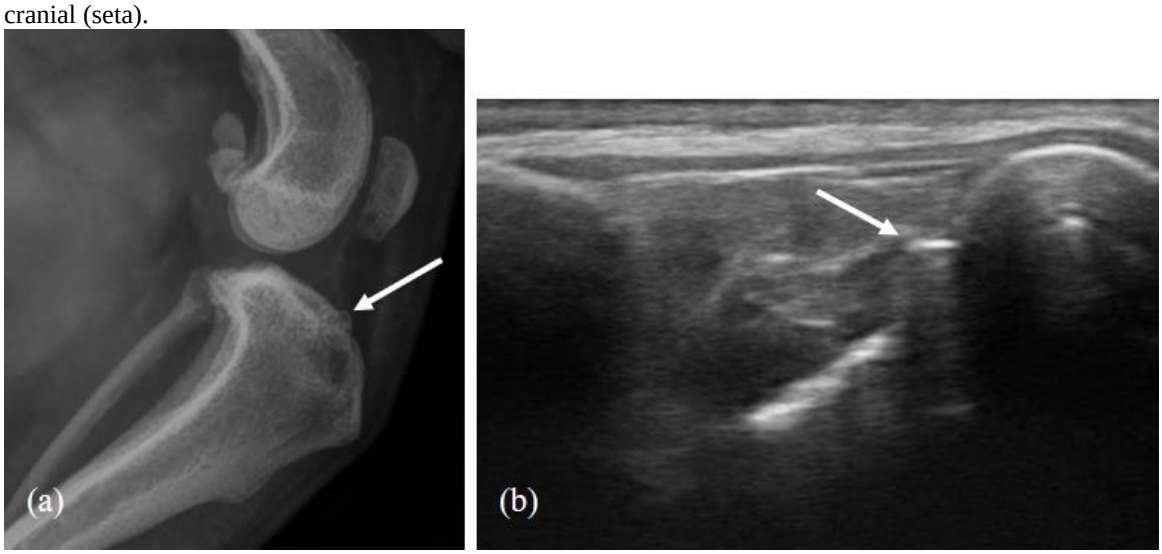

3.2.4. Estatística

Neste estudo foram utilizados testes não paramétricos. As comparações entre o exame radiográfico e ultrassonográfico e entre animais grandes e pequenos foram realizadas pelo teste de Wilcoxon. A comparação das alterações nas duas modalidades de imagem entre os diferentes diagnósticos foi feita pelo teste de Kruskal Wallis, e quando constatada diferenças entre os grupos foi aplicado o teste post hoc de Dunn. Para testar a associação entre as diferentes alterações avaliadas por cada modalidade de imagem e destas com o exame clínico foi aplicado teste de Spearman. O nível de significância foi 5% ($p \leq 0,05$).

3.3. Resultados

3.3.1. Animais

Dos 85 cães incluídos no estudo, 56,5% (48/85) eram fêmeas, 58,3% (28/48) castradas e 43,5% (37/85) eram machos, 51,35% (19/37) castrados. A idade dos cães foi de 5,95 ± 3,38 anos (0,4 -14 anos). Peso 23,32 ± 15,56kg (2,7-80,0kg), sendo que 42,4% (36/85) pesaram até 15kg e foram classificados como cães pequenos. 57,6% (49/85) pesaram mais de 15 kg e foram classificados como cães grandes. As raças representadas foram: SRD (19), Pit Bull (14), Labrador Retriever (7), Buldogue Inglês (6), Poodle (6), Maltês (4), Golden Retriever (3), Lhasa Apso (3), Yorkshire (3), Pinscher (3), American Staffordshire Terrier (2), Rotweiller (2), Pastor Alemão (2). As demais raças foram representadas somente por um

animal: São Bernardo, Bernese da Montanha, American Bully, Cane Corso, Dogo Argentino, Leão da Rodesia, Doberman, Cocker Spaniel, Pastor de Shetland, Shih Tzu e Pug.

No exame clínico 43,5% (37/85) dos animais apresentaram alteração bilateral e 56,5% (48/85) unilateral. Dos cães que apresentaram alteração bilateral, 45,0% (17/37) tiveram somente o membro com sintomas clínicos no momento do exame avaliado pela US e RX. Dos cães com alteração unilateral, sete com RLCCr e dois com outros diagnósticos, tiveram as articulações contralaterais examinadas e consideradas clinicamente sadias. Totalizando 114 articulações.

Dos cães que apresentaram diagnóstico de RLCCr completa oito já haviam sido submetidos a cirurgia para estabilização unilateral. Destes animais, quatro voltaram a claudicar do membro estabilizado e quatro do membro contralateral devido a RLCCr.

Das 114 articulações avaliadas, 24,5% (28/114) tiveram início da claudicação até 30 dias antes de serem avaliados pela US e RX, 63,2% (72/114) após 30 dias. Em 12,3% (14/114) das articulações não foi observada claudicação, estando incluídas as clinicamente sadias (9/14) e articulações com luxação medial de patela (LMP) sem sintomas clínicos (4/14).

Não houve diferença das causas da claudicação entre o sexo, castrados e não castrados e tamanho dos animais. O número de articulações avaliadas e o diagnóstico ou suspeita clínica para cada grupo estão listados na Tabela 1.

Tabela 1. Distribuição das alterações da articulação FTP nos cães pequenos e grandes.

	Articulações por grupo % (n)		**Total (n)**
	Pequenos	**Grandes**	
Articulações afetadas	**39,8 (45)**	**60,2 (60)**	**105**
RLCCr completa	36,4 (20)	63,6 (35)	55
RLCCr parcial	16,7 (2)	83,3 (10)	12
LP	75,0 (12)	25,0 (4)	16
RLCCr completa e LP	70,0 (7)	30,0 (3)	10
RLCCr parcial e LP	0,0 (0)	100,0 (2)	2
Outros diagnósticos	40,0 (4)	60,0 (6)	10
Articulações clinicamente sadias	**55,6 (5)**	**44,4 (4)**	**9**

Entre os outros diagnósticos foram incluídas: três articulações de animais com pós-cirúrgico de fratura da tíbia, que voltaram a claudicar; duas articulações com fratura recente da tíbia e uma da patela, os quais apresentaram suspeita de ter ocorrido lesão do LCCr; quatro articulações com suspeita de OA sem causa primária.

3.3.2. Radiografia e ultrassonografia

A US detectou a presença de osteófitos periarticulares em 42,4% (36/85) e a RX em 15,3% (13/85) das articulações, sendo sua graduação na US maior que na RX (P<0,0001) (Figura 5a). O entesófito na inserção do LCCr foi observado com maior frequência na US (P=0,0006). A efusão na RX não apresentou diferenças estatísticas comparada com a efusão na US (P=0,09) e com o EMS (P=0,33) (Figura 5b).

Figura 5. Gráficos comparativos dos graus (a) de osteófitos periarticulares no RX e US, e (b) da efusão no RX e efusão e EMS no US nas articulações FTP de cães.

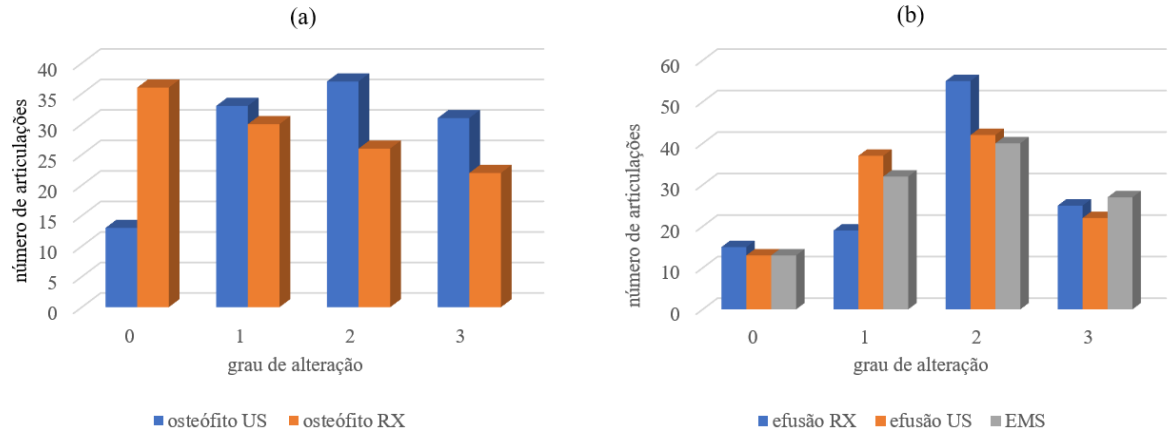

A efusão na US apresentou correlação forte com o EMS (S_R=0,76; p<0,0001) e moderada com a efusão na RX (S_R=0,56; p<0,0001). A avaliação do LCCr na US teve moderada correlação com a efusão na US (S_R=0,62; p<0,0001) e RX (S_R=0,51; p<0,0001), e com o EMS (S_R=0,59; p<0,0001). A irregularidade SCT apresentou moderada correlação com as alterações do menisco medial na US (S_R=0,54; P<0,0001). Outras correlações entre as alterações radiográficas e ultrassonográficas estão demonstradas na Tabela 2.

Tabela 2. Correlação entre diferentes parâmetros avaliados através da ultrassonografia e radiografia.

	LCCr US		**Espessamento sinóvia US**		**Efusão US**		**Efusão RX**	
	S_R	Valor p	S_R	Valor p	S_R	Valor p	S_R	Valor p
Ultrassonografia								
Osteófitos periarticulares	0,33	0,0092	0,40	<0,0001	0,48	<0,0001	0,44	<0,0001
Entesófito LCCr	0,60	<0,0001	0,36	0,0004	0,41	<0,0001	0,32	0,0014
Menisco medial	0,62	<0,0001	0,64	<0,0001	0,56	<0,0001	0,51	<0,0001
Irregularidade SCT	0,40	<0,0001	0,43	<0,0001	0,40	<0,0001	0,47	<0,0001
Radiografia								
Osteófitos periarticulares	0,25	0,0108	0,23	0,0126	0,28	0,0027	0,43	<0,0001
Entesófito LCCr	0,23	0,0207	0,21	0,0295	0,23	0,0116	0,30	0,0014
Avanço cranial da tíbia	0,46	<0,0001	0,19	0,0503	0,23	0,017	0,27	0,0039

3.3.3. Alterações radiográficas, ultrassonográficas e o exame clínico

A efusão e os osteófitos periarticulares na RX e US, e o EMS foram as alterações encontradas com maior frequência nas diferentes afecções da articulação FTP (Tabela 3). Articulações com claudicação crônica, com mais de 30 dias, apresentaram maior graduação de osteófitos periarticulares comparadas com as de claudicação aguda na US (P=0,003) e RX (P=0,015) e com as articulações sem claudicação na US (P=0,002) e RX (P=0,0004). As alterações inflamatórias da OA, efusão na RX (P=0,42) e US (P=0,32) e EMS (p=0,47) não foram diferentes em relação ao tempo de aparecimento da claudicação, mas foram menos severas nas articulações sem claudicação no exame clínico.

Os osteófitos periarticulares tanto na US como na RX não apresentaram correlação com a claudicação e a instabilidade articular. Os seguintes parâmetros tiveram correlação com o grau de claudicação: efusão na US ($S_{r=}$0,35; P=0,0002) e RX ($S_{r=}$0,26; P=0,007, EMS ($S_{r=}$0,28; P=0,003), entesófito na inserção do LCCr ($S_{r=}$0,42, P<0,0001) e as alterações do LCCr ($S_{r=}$0,35, P=0,0006). Como esperado, a instabilidade articular apresentou moderada correlação com o avanço cranial da tíbia na RX (S_R=0,46; p<0,0001) e com a avaliação do LCCr na US (S_R=0,46; p<0,0001).

Tabela 3. Alterações ultrassonográficas e radiográficas nas articulações com diferentes diagnósticos.

	RLCCr completa	**RLCCr parcial**	**LP**	**RLCCr completa+LP**	**Clinicamente sadias**
Efusão RX	51/54 (94,4%)	11/12 (91,7%)	14/16 (87,5%)	11/11 (100,0%)	5/9 (55,5%)
Efusão US	53/54 (98,1%)	10/12 (83,3%)	11/16 (68,75%)	11/11 (100,0%)	5/9 (55,5%)
EMS	42/54 (77,8%)	9/12 (16,7%)	12/16 (75,0%)	9/11 (81,8%)	9/9 (100,0%)
MM	35/54 (64,8%)	5/12 (41,7%)	3/15 (20,0%)	5/10 (50,0%)	1/9 (11,1%)
SCT	30/47 (63,8%)	6/11 (54,5%)	4/13 (30,8%)	5/9 (55,5%)	2/8 (25,0%)
Osteófitos periarticulares RX	43/54 (79,6%)	8/12 (66,7%)	12/16 (75,0%)	10/11 (90,9%)	2/9 (22,2%)
Osteófitos periarticulares US	52/54 (96,3%)	11/12 (91,7%)	15/16 (93,75%)	11/11 (100,0%)	5/9 (55,5%)
Entesófito RX	28/54 (51,8%)	5/12 (41,7%)	4/16 (25,0%)	4/11 (36,4%)	2/9 (22,2%)
Entesófito US	33/44 (75,0%)	6/11 (54,5%)	3/13 (23,1%)	7/11 (63,6%)	0/9 (0,0%)

Nota: número de articulações que apresentaram a alteração com grau maior que zero em relação ao total das avaliadas.

As articulações com diagnóstico de RLCCr completa, associadas ou não a LMP, apresentaram alterações mais severas de efusão (RX e US) e EMS, além de maior presença de

entesófito na inserção do LCCr (US) comparadas com as articulações clinicamente sadias, somente com LMP (Tabela 4) e com outros diagnósticos. Não houve diferença entre os diagnósticos quando avaliados: grau de osteófitos periarticulares na US (P=0,10), irregularidade SCT (P=0,14) e entesófito na RX (P=0,09). A ruptura completa e parcial do LCCr não apresentaram diferenças nas avaliações radiográficas e ultrassonográficas.

Tabela 4. Comparação das alterações ultrassonográficas e radiográficas nos diferentes diagnósticos.

	Osteófitos RX	**Entesófito US**	**Efusão US**	**Efusão RX**	**EMS**
Normal x RLCCr completa	0,0003	<0,0001	0,0007	0,0001	0,03
Normal x RLCCr parcial	0,38	0,009	0,06	0,01	0,32
Normal x LP	0,005	0,14	0,07	0,03	0,48
Normal x RLCCr completa+LP	0,0006	0,0007	0,002	0,0003	0,005
Normal x RLCCr parcial+LP	0,36	0,016	0,008	0,23	0,16
LP x RLCCr completa	0,27	0,001	0,03	0,04	0,01
LP x RLCCr parcial	0,38	0,09	0,45	0,30	0,31
LP x RLCCr completa+LP	0,15	0,008	0,036	0,03	0,002
LP x RLCCr parcial+LP	0,15	0,40	0,05	0,38	0,15

Nota: valores de p<0,5 indicam diferença pelo teste de Dunn após o teste de Kruskall-Wallis

Em 90,0% articulações com outros diagnósticos foi possível observar graus variados de efusão e/ou EMS. A presença de osteófitos periarticulares foi identificada em 50,0% delas pela US e em 20,0% pela RX. Duas das três articulações de pós-cirúrgico de osteossíntese da tuberosidade da tíbia apresentaram espessamento e desmite do ligamento patelar. Uma das articulações com suspeita somente de OA, observou acentuada efusão, EMS e ruptura completa do LCCr.

3.3.4. Cães grandes e pequenos

Não foram observadas dificuldades maiores na identificação das alterações ultrassonográficas em cães pequenos comparadas com os cães grandes, desde que fosse utilizado transdutor de alta frequência (18 MHz) (Figura 6). Sempre que possível o transdutor de alta frequência também foi utilizado em cães grandes devido sua melhor definição de imagem. Cães acima de 50kg, apresentaram maior dificuldade na definição das estruturas intra-articulares pela necessidade de utilizar transdutor com frequências mais baixas.

Cães grandes apresentaram maior graduação das alterações radiográficas e ultrassonográficas relacionadas com a OA, incluindo osteófitos periarticulares, efusão, EMS e irregularidade SCT quando comparados com os cães pequenos (Tabela 5).

Figura 6. Imagens ultrassonográficas de articulações FTP de cães pequenos adquiridas com transdutor de 18 MHz. Ligamento cruzado cranial (a) íntegro (seta dupla) em cão de 5,2 kg e (b) com ruptura completa (seta) em cão de 15 kg. Menisco medial (c) íntegro (seta larga) em cão de 11,1 kg e (d) com lesão do corno caudal (cabeça de seta) em cão de 8,5 kg.

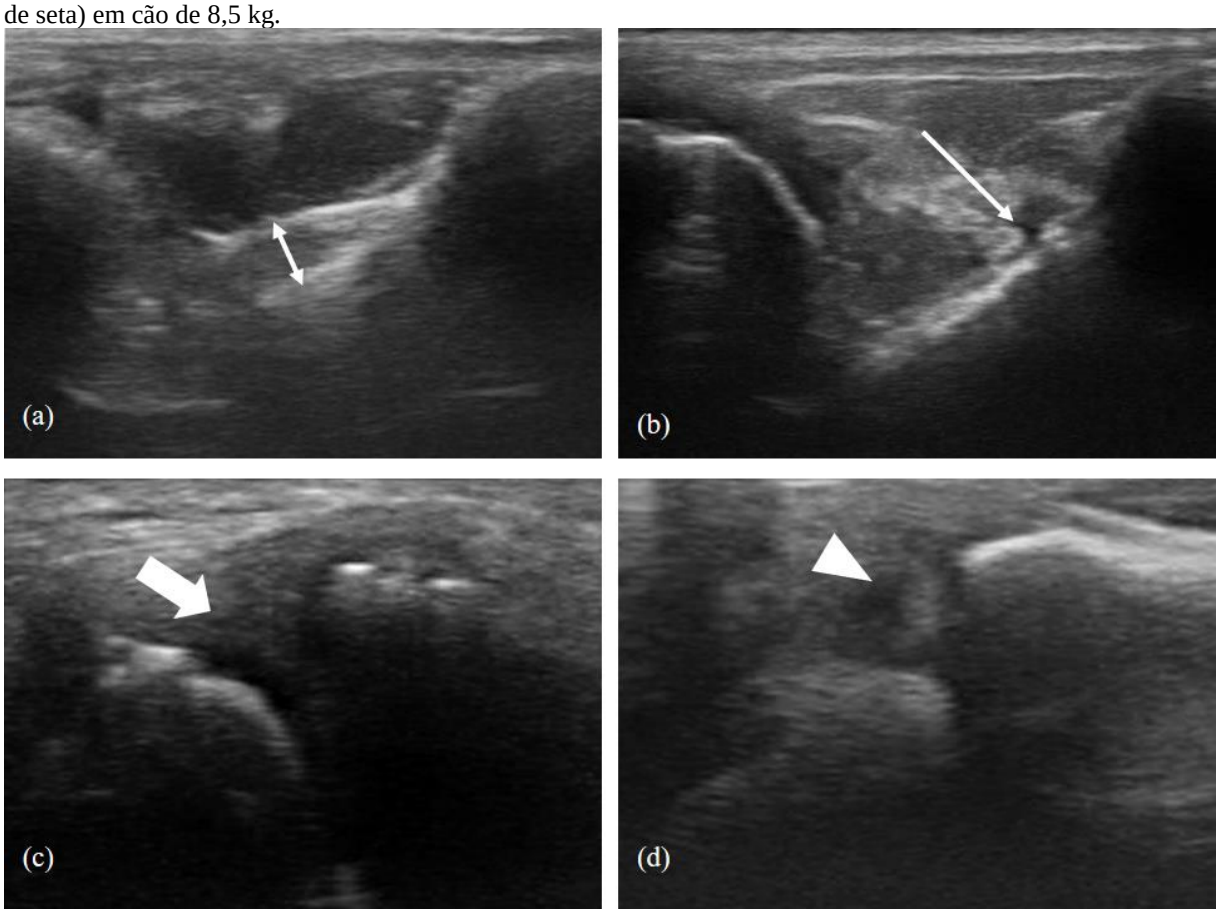

Tabela 5. Alterações radiográficas e ultrassonográficas observadas em cães pequenos e grandes.

Parâmetros	**Pequenos**	**Grandes**	**Valor de p**
Osteofito periarticulares RX	1 (0-2)	2 (1-3)	0,0048
Osteofito periarticulares US	1 (0-2)	2 (1-3)	0,0003
Efusão RX	2 (1-2)	2 (2-3)	<0,0001
Efusão US	1 (1-2)	2 (1-3)	0,0013
EMS	1 (1-2)	2 (1-3)	0,0022
Irregularidade SCT	0 (0-1)	1 (0-2)	0,0028
Menisco medial	0 (0-1)	1 (0-1)	0,0238

Nota: o valor de p representa as diferenças entre as articulações dos animais grandes (n=96) e dos pequenos (n=68). Dados representam a mediana (primeiro e terceiro quartil).

3.4. Discussão

Neste estudo comparamos alterações radiográficas e ultrassonográficas encontradas em cães grandes e pequenos com diferentes afecções da articulação FTP. A divisão entre cães grandes e pequenos foi realizada pelo peso, devido ao elevado número de cães sem raça definida (SRD). Apesar de alguns autores caracterizarem cães pequenos até 10kg (RAMÍREZ-FLORES et al., 2017), o Kennel Club Americano considera raças que chegam até

15kg, como Beagle e Cocker Spaniel, como pequenas (AKC, 2018). Em estudos de cães de raças pequenas com RLCCr foram utilizados animais com até 15kg (MACIAS; MCKEE; MAY, 2002; HARASEN, 2008; ORENCOLE et al., 2018). Baseados nessas informações, optamos pelo limite de 15kg para a classificação dos cães em pequenos e grandes.

A graduação das alterações ultrassonográficas na medicina humana tem sido padronizada, permitindo que variações da gravidade possam ser avaliadas em exames consecutivos de um mesmo paciente ou entre diferentes avaliadores (BRUYN et al., 2016). Neste estudo adotamos sempre que possível a mesma classificação utilizada na medicina humana, porém a efusão em pacientes humanos, é definida pela medida da distensão da capsula na região suprapatelar (D'AGOSTINO et al., 2005; RAZEK; EL-BASYOUNI, 2016; ABBASI et al., 2017), não sendo utilizada neste estudo. A avaliação semiquantitativa da efusão da articulação FTP de cães é feita nos exames radiográfico e por RM na região infrapatelar, e graduada de 0 a 3 (D'ANJOU et al., 2008), o mesmo foi feito no exame ultrassonográfico de equinos (BOURZAC et al., 2009), e adotado neste estudo.

Como indicado para as avaliações musculoesqueléticas em humanos, utilizamos nos exames ultrassonográficos a composição de imagem (DERCHI; RIZZATTO, 2007). Este recurso de pós processamento adquire imagens em múltiplos ângulos, o que melhora a definição das estruturas compostas de ecos especulares, como ligamentos, tendões e músculos, pela redução de artefatos de imagem como a anisotropia (LIN et al., 2002).

Na comparação entre as avaliações radiográficas e ultrassonográficas, a US identificou a presença de osteófitos em maior número de articulações (88,6%) comparada com a RX (68,4%). Devido sua abordagem multiplanar da superfície óssea a US é capaz de detectar osteófitos discretos e que ficam sobrepostos nas projeções radiográficas em pacientes humanos (OKANO et al., 2016; MATHIESSEN et al., 2017). Em cães, a RM foi capaz de identificar mais osteófitos comparada com a RX, principalmente os discretos (D'ANJOU et al., 2008).

O entesófito da inserção do LCCr foi observado com maior frequência pela US em animais com RLCCr, tendo correlação com as alterações do LCCr no US (S_R=0,60; P=<0,0001). O aparecimento deste entesófito foi descrito em cães após 12 semanas de instabilidade induzida experimentalmente através da ressecção do LCCr (WIDMER et al., 1994) e em cães com RLCCr espontânea e a contralateral estável (BRUIN et al., 2007). Estes autores graduaram a severidade deste entesósfito de 0 a 3. Encontramos dificuldade em

realizar esta graduação, principalmente pela RX, sendo adotada classificação dicotomizada em ambas as modalidades.

A efusão foi observada em mais de 85% das articulações tanto na US como na RX. No exame ultrassonográfico ela foi avaliada em diferentes compartimentos, porém a efusão discreta foi observada quase exclusivamente na região infrapatelar. Concordando com a avalição feita pela RX em diferentes compartimentos, no qual a região infrapatelar foi a primeira a apresentar alterações em cães com discreta OA (BRUIN et al., 2007). A efusão é uma das alterações ultrassonográficas mais frequentes em pacientes humanos com dor e aumento de volume da articulação FTP no exame clínico (D'AGOSTINO et al., 2015), tendo correlação com a sinovite e a OA (D'AGOSTINO et al., 2005; SARMANOVA et al., 2016). Neste estudo a efusão na US apresentou fraca correlação com a claudicação (S_R=0,35; P=0,0006) e forte correlação com o EMS (S_R=0,76; P=<0,0001). A efusão foi observada pelo RX em 66,6% e pelo US em 75,0% das articulações que não apresentaram osteófitos no RX, sendo sinal mais precoce de alteração da articulação FTP em cães.

A sinovite é considerada um fator de risco para o desenvolvimento e progressão da OA em humanos, contribuindo para os sintomas iniciais e a deterioração da articulação (WANG et al., 2018). Sua avaliação é feita principalmente pelo espessamento da membrana sinovial, mas também por sua vascularização (KARIM et al., 2004; BRUYN et al., 2016). Avaliamos a sinovite pela presença do EMS na região infrapatelar, recesso suprapatelar e compartimentos lateral e medial. Na região infrapatelar a membrana sinovial apresentou-se mais irregular e com maior ecogenicidade (Figura 8a), provavelmente por estar separada da membrana fibrosa para acomodar a gordura infrapatelar (CARPENTER; COOPER, 2000). Nas demais regiões o espessamento da cápsula articular foi feito sem distinção entre membrana fibrosa e sinovial, sendo o espessamento mais regular e com menor ecogenicidade (Figura 8b). Apesar de não ser avaliada com frequência na rotina, a sinovite tem sido associada com a RLCCr (ERNE et al., 2009), sua visualização através da US em cães com RLCCr foi anteriormente descrita (GNUDI; BERTONI, 2001). Através da artroscopia a sinovite foi observada nas articulações estáveis de cães com RLCCr unilateral, sendo importante informação prognóstica (BLEEDORN; MUIR, 2012).

Na US foi possível diferenciar a efusão intra-articular do EMS, porém na RX, como ambos apresentam radiopacidade tecidos moles não foi possível distingui-los. O aumento da radiopacidade de tecidos moles infrapatelar é frequentemente correlacionado com o grau de efusão em cães (D'ANJOU et al., 2008; CHUANG et al., 2014; SAMPLE et al., 2017), mas

está relacionada também com o EMS. Na RM sem contraste também não é possível distinguir a membrana e o líquido sinoviais, utilizando-se o termo sinovite-efusão (FELSON et al., 2016).

Figura 8. Imagens ultrassonográficas (a) do recesso suprapatelar com espessamento regular da membrana sinovial (seta dupla) e (b) da região infrapatelar com espessamento irregular da membrana sinovial e presença de sinais doppler (seta larga). (*) efusão intra-articular. GP=gordura infrapatelar.

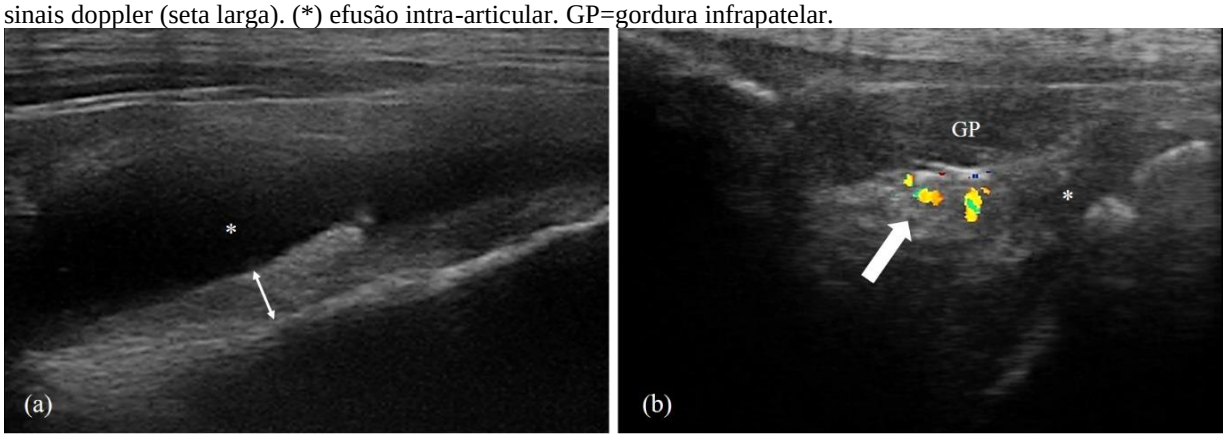

A cartilagem articular pode ser avaliada pela US, mas a sombra acústica formada pelos ossos que compõem a articulação dificulta o acesso de toda superfície articular. Em pacientes humanos a posição mais proximal dos côndilos femorais permite sua avaliação quando a articulação está flexionada e mesmo estendida (CAO et al., 2018). Foi possível avaliar a superfície articular da tróclea femoral, principalmente a região proximal, sendo a severidade de sua alteração maior nas articulações com RLCCr completa quando comparadas com as articulações clinicamente sadias (P=0,019) e somente com LMP (P=0,006). A região proximal do sulco da tróclea foi a mais afetada da articulação patelofemoral em cães com RLCCr avaliados pela artroscopia (AGNELLO et al., 2014).

Dos meniscos mediais e laterais com alteração ultrassonográfica, 62,3% (33/53) e 90,7% (39/43) respectivamente, apresentaram alteração de ecogenicidade sem alteração de sua morfologia. Na classificação das lesões dos meniscos em humanos, os graus I e II referem-se a aumentos de sinal observados na RM, sem haver comprometimento da superfície externa dos mesmos (STOLLER; KAPLAN; CRUES, 1987), contudo meniscos com grau II pela RM apresentaram lesão verdadeira na artroscopia (ENGELHARDT et al., 2008). Estas alterações de sinais têm sido denominadas de degeneração intrassubstancial, e são relacionadas com degeneração mucoide dos meniscos (STOLLER; KAPLAN; CRUES, 1987). A progressão da degeneração intrassubstancial para uma lesão verdadeira foi descrita em pacientes com sobrepeso (GUIMARAES et al., 2018), mas está progressão ainda não é

bem estabelecida (CREMA et al., 2011). Apesar da incidência e da importância clínica da degeneração intrassubstancial nos meniscos de cães não serem conhecidas, cães com RLCCr induzida experimentalmente apresentaram alterações degenerativas dos meniscos laterais no exame histopatológico (MARTIG et al., 2006).

Cães pequenos apresentaram menor graduação de osteófitos, tanto pela US como pela RX comparados com os grandes. Esta diferença também foi observada pela artroscopia em cães com mais e menos de 13,6 kg (AGNELLO et al., 2014; KAUFMAN et al., 2017). A severidade do EMS avaliado pela ultrassonografia também foi menor nos cães pequenos comparados com os grandes(P=0,002). A artroscopia (AGNELLO et al., 2014) e o exame histopatológico também demonstraram maior grau de sinovite na articulação FTP em animais grandes (DÖRING; JUNGINGER; HEWICKER-TRAUTWEIN, 2018).

Animais grandes tendem a ter mais lesões do menisco que cães médios (NEČAS; ZATLOUKAL, 2002; NEAL et al., 2015), porém estudo recente, avaliando especificamente a lesão em alça de balde do menisco medial em cães com RLCCr através da artroscopia, não observou diferença entre cães com menos e mais de 13,6 kg (KAUFMAN et al., 2017). Neste estudo, cães grandes apresentaram mais alterações do menisco medial (P=0,024) e lateral (P=0,016) comparados com os pequenos.

Articulações com RLCCr completa apresentaram maior severidade da efusão e EMS comparadas com as articulações com LMP. Em estudo com avaliação histopatológica da membrana sinovial, articulações com RLCCr apresentaram maior graduação das alterações comparadas com articulações com LMP (WIJEKOON et al., 2017).

Além de avaliar animais com RLCCr e LMP, a US pode identificar alterações inflamatórias e osteófitos mais discretos em animais com outras afecções da articulação FTP. Em cães que voltaram a claudicar após ostessíntese da tuberosidade da tíbia, observamos presença de efusão e EMS, além de desmite do ligamento patelar.

Apesar de importantes informações sobre o exame ultrassonográfico na avaliação das afecções da articulação FTP de cães grandes e pequenos, este estudo apresentou diversas limitações. Os animais utilizados foram do atendimento de rotina de um hospital escola. Os exames clínicos foram realizados por profissionais com tempo de experiência diferentes. Profissionais menos experientes podem ter mais dificuldade em avaliar a instabilidade articular em cães com suspeita de RLCCr e a claudicação. Muitos animais não tiveram avaliação clínica completa. A variabilidade inter e intraobservador das alterações ultrassonográficas e radiográficas não foram avaliadas neste, sendo necessário realizá-las em

estudos futuros. O pequeno número de animais com alterações que não a RLCCr não permitiu definirmos quais alterações ultrassonográficas podem ser associadas com a LMP e articulações contralaterais sadias. Por não ter um grupo controle, não foi possível avaliar quais alterações poderiam estar presentes em animais sadios sem apresentar relação com as afecções.

3.5. Conclusão

O uso de transdutor de alta frequência permite examinar a articulação de animais pequenos e melhora a definição das estruturas avaliadas nos cães grandes. Cães pequenos apresentam menor severidade das alterações da OA avaliadas pelo US e RX comparados com os grandes. Apesar da radiografia ser ainda a modalidade mais utilizada para avaliação da OA em cães, a US demonstrou ser mais eficiente na detecção de discretos osteófitos. As alterações inflamatórias, efusão e EMS, avaliadas no US e no RX tem maior correlação com o exame clínico comparadas com o grau de osteófitos. A radiopacidade de tecidos moles intra-articular avaliada na articulação FTP de cães não deve ser associada somente a efusão, mas também ao EMS.

A US possibilita a avaliação também de outras estruturas da articulação FTP como cartilagem e meniscos, sendo um exame mais completo comparado com o RX. Por ser uma modalidade de baixo custo e não emitir radiação ionizante, a US pode ser utilizada não somente no diagnóstico, mas também no monitoramento das afecções articulares em cães grandes e pequenos.

Referências

ABBASI, B. et al. Association between clinical and sonographic synovitis in patients with painful knee osteoarthritis. **International Journal of Rheumatic Diseases**, v. 20, n. 5, p. 561–566, 2017.

AGNELLO, K. a. et al. Articular cartilage lesions of the patellofemoral joint in dogs with naturally occurring cranial cruciate ligament disease. **Veterinary Surgery**, v. 43, n. 3, p. 308–315, 2014.

AMERICAN KENNEL CLUB. Smallest dog breeds. **Dog breeds.** Disponível em: https://www.akc.org/dog-breeds/smallest-dog-breeds/?size%5B%5D=small. Acessado em: 20 jan. 2019.

BLEEDORN, J.; MUIR, P. Synovitis in Dogs with Stable Stifle Joints and Incipient Cranial Cruciate Ligament Rupture. **Veterinary Surgery**, v. 41, n. 4, p. 540–540, 2012.

BOURZAC, C. et al. Comparison of radiography and ultrasonography for the diagnosis of osteochondritis dissecans in the equine femoropatellar joint. **Equine veterinary journal**, v. 41, n. 7, p. 685–692, 2009.

BRUIN, T. De et al. Radiographic assessment of the progression of osteoarthrosis in the contralateral stifle joint of dogs with a ruptured cranial cruciate ligament. **The Veterinary Record**, v. 161, n. 22, p. 745–750, 2007.

BRUYN, G. A. W. et al. An OMERACT reliability exercise of inflammatory and structural abnormalities in patients with knee osteoarthritis using ultrasound assessment. **Annals of the Rheumatic Diseases**, v. 75, n. 5, p. 842–846, 2016.

CAO, J. et al. A novel ultrasound scanning approach for evaluating femoral cartilage defects of the knee : comparison with routine magnetic resonance imaging. **Journal of Ortophaedic Surgery and Research**, v. 13, n. 1, p. 1–12, 2018.

CARPENTER, D. H.; COOPER, R. C. Mini review of canine stifle joint anatomy. **Anatomy, histology and embrio**, v. 29, n. 6, p. 321–329, 2000.

CHUANG, C. et al. Radiographic risk factors for contralateral rupture in dogs with unilateral cranial cruciate ligament rupture. **PLoS ONE**, v. 9, n. 9, p. 1–10, 2014. Disponível em: < https://doi.org/10.1371/journal.pone.0106389>. Acesso em: 4 abr. 2016.

CREMA, M. D. et al. The relationship between prevalent medial meniscal intrasubstance signal changes and incident medial meniscal tears in women over a 1-year period assessed with 3.0 T MRI. **Skeletal Radiology**, v. 40, n. 8, p. 1017–1023, 2011.

D'AGOSTINO, M. A. et al. EULAR report on the use of ultrasonography in painful knee osteoarthritis. Part 1: Prevalence of inflammation in osteoarthritis. **Annals of the Rheumatic Diseases**, v. 64, n. 12, p. 1703–1709, 2005.

D'AGOSTINO, M. A. ntonietta et al. Does subclinical inflammation contribute to impairment of function of knee joints in aged individuals? High prevalence of ultrasound inflammatory findings. **Rheumatology (Oxford, England)**, v. 54, n. 9, p. 1622–1629, 2015.

D'AGOSTINO, M. A. et al. Scoring ultrasound synovitis in rheumatoid arthritis: a EULAR-OMERACT ultrasound taskforce-Part 1: definition and development of a standardised, consensus-based scoring system. **Rheumatic and Musculoskeletal Diseases Open**, v. 3, n.1, p. e000428, 2017. Disponível em: < http://dx.doi.org/10.1136/rmdopen-2016-000428 >. Acesso em: 5 out. 2018.

D'ANJOU, M.-A. et al. Osteophytosis, Subchondral Bone Sclerosis, Joint Effusion and Soft Tissue Thickening in Canine Experimental Stifle Osteoarthritis: Comparison Between 1.5 T Magnetic Resonance Imaging and Computed Radiography. **Veterinary Surgery**, v. 37, n. 2, p. 166–177, 2008.

DE ROOSTER, H.; VAN RYSSEN, B.; VAN BREE, H. Diagnosis of cranial cruciate ligament injury in dogs by tibial compression radiography. **The Veterinary record**, v. 142, n. 14, p. 366–368, 1998.

DERCHI, L. E.; RIZZATTO, G. Technical Requirements. In: BIANCHI, S.; MARTINOLI, C. (Ed.). **Ultrasound of the musculoskeletal system**. Berlim: Springer Berlin Heidelberg, 2007. p. 3–16.

DONG, F. et al. The diagnostic accuracy of B-mode ultrasound in detecting meniscal tears: a systematic review and pooled meta-analysis. **Medical Ultrasonography**, v. 20, n. 2, p. 164–169, 2018.

DÖRING, A.; JUNGINGER, J.; HEWICKER-TRAUTWEIN, M. Cruciate ligament degeneration and stifle joint synovitis in 56 dogs with intact cranial cruciate ligaments: Correlation of histological findings and numbers and phenotypes of inflammatory cells with age , body weight and breed. **Veterinary Immunology and Immunopathology**, v. 196, p. 5–13, 2018.

ENGELHARDT, L. V. et al. Diagnostics of degenerative meniscal tears at 3-Tesla MRI compared to arthroscopy as reference standard. **Archives of Orthopaedic and Trauma Surgery**, v. 128, n. 5, p. 451–456, 2008.

ERNE, J. B. et al. Prevalence of lymphoplasmacytic synovitis in dogs with naturally occurring cranial cruciate ligament rupture. **Journal of the American Animal Hospital Association**, v. 235, n. 4, p. 386–390, 2009.

FELSON, D. T. et al. Synovitis and the risk of knee osteoarthritis: The MOST Study. **Osteoarthritis and Cartilage**, v. 24, n. 3, p. 458–464, 2016.

FRANKLIN, S. P. et al. Comparison of ultrasonography and magnetic resonance imaging to arthroscopy for diagnosing medial meniscal lesions in dogs with cranial cruciate ligament deficiency. **Journal of the American Veterinary Medical Association**, v. 251, n. 1, p. 71–79, 2017.

FULLER, M. C. et al. Evaluation of the radiographic infrapatellar fat pad sign of the contralateral stifle joint as a risk factor for subsequent contralateral cranial cruciate ligament rupture in dogs with unilateral rupture: 96 cases (2006–2007). **Journal American Veterinary Medical Association**, v. 244, n. 3, p. 328–338, 2014.

GNUDI, G.; BERTONI, G. Echographic examination of the stifle joint affected by cranial cruciate ligament rupture in the dog. **Veterinary Radiology and Ultrasound**, v. 42, n. 3, p. 266–270, 2001.

GUIMARAES, J. B. et al. Association of weight change with progression of meniscal intrasubstance degeneration over 48 months: Data from the Osteoarthritis Initiative. **European Radiology**, v. 28, n. 3, p. 953–962, 2018.

HARASEN, G. Canine cranial cruciate ligament rupture in profile: 2002-2007. **Canadian Veterinary Journal**, v. 49, n. 2, p. 193–194, 2008.

HENDERSON, H. A.; MILTON, J. L. The Tibial Compression Mechanism: A Diagnostic Aid in Stifle Injuries. **Journal of the American Animal Hospital Association**, v. 14, n. 4, p. 474–479, 1978.

IMPELLIZERI, J. A.; TETRICK, M. A.; MUIR, P. Effect of weight reduction on clinical signs of lameness in dogs with hip osteoarthritis. **Journal American Veterinary Medical Association**, v. 216, n. 7, p. 1089–1091, 2000.

INNES, J. F. et al. Radiographic progression of osteoarthritis of the canine stifle joint: A prospective study. **Veterinary Radiology and Ultrasound**, v. 45, n. 2, p. 143–148, 2004.

KARIM, Z. et al. Validation and Reproducibility of Ultrasonography in the Detection of Synovitis in the Knee: A Comparison with Arthroscopy and Clinical Examination. **Arthritis and Rheumatism**, v. 50, n. 2, p. 387–394, 2004.

KAUFMAN, K. et al. Articular cartilage scores in cranial cruciate ligament-deficient dogs with or without bucket handle tears of the medial meniscus. **Veterinary Surgery**, v. 46, n. 1, p. 120–129, 2017.

KRAMER, M. et al. Sonography of the canine stifle. **Veterinary Radiology and Ultrasound**, v. 40, n. 3, p. 282–293, 1999.

LIN, D. C. et al. Advantages of Real-Time Spatial Compound Sonography of the Musculoskeletal System Versus Conventional Sonography. **American Journal of Roentgenology**, v. 179, n. 6, p. 1629–1631, 2002.

LOESER, R. F. et al. Osteoarthritis: A disease of the joint as an organ. **Arthritis and Rheumatism**, v. 64, n. 6, p. 1697–1707, 2012.

MACIAS, C.; MCKEE, W. M.; MAY, C. Caudal proximal tibial deformity and cranial cruciate ligament rupture in small-breed dogs. **Journal of Small Animal Practice**, v. 43, n. 10, p. 433–438, 2002.

MARINO, D. J.; LOUGHIN, C. a. Diagnostic imaging of the canine stifle: A review. **Veterinary Surgery**, v. 39, n. 3, p. 284–295, 2010.

MARTIG, S. et al. Low-field mri and arthroscopy of meniscal lesions in ten dogs with experimentally induced cranial cruciate ligament insufficiency. **Veterinary Radiology and Ultrasound**, v. 47, n. 6, p. 515–522, 2006.

MATHIESSEN, A. et al. Ultrasound-detected osteophytes predict the development of radiographic and clinical features of hand osteoarthritis in the same finger joints 5 years later. **Rheumatic and Musculoskeletal Diseases Open**, v. 3, n. 2, p. 1–6, 2017.

NEAL, B. A. et al. Evaluation of meniscal click for detecting meniscal tears in stifles with cranial cruciate ligament disease. **Veterinary Surgery**, v. 44, n. 2, p. 191–194, 2015.

NEČAS, A.; ZATLOUKAL, J. Factors related to the risk of meniscal injury in dogs with cranial cruciate ligament rupture. **Acta Veterinaria Brno**, v. 71, n. 1, p. 77–84, 2002.

OKANO, T. et al. Ultrasonographic evaluation of joint damage in knee osteoarthritis: Feature-specific comparisons with conventional radiography. **Rheumatology (Oxford)**, v. 55, n. 11, p. 2040–2049, 2016.

OO, W. M. et al. Clinimetrics of ultrasound pathologies in osteoarthritis: systematic literature review and meta-analysis. **Osteoarthritis and Cartilage**, v. 26, n. 5, p. 601–611, 2018.

ORENCOLE, M. J. et al. Effect of patellar luxation on radiographic measurements of tibial plateau angle in small-breed dogs. **Journal of the American Veterinary Medical Association**, v. 252, n. 11, p. 1403–1408, 2018.

RAMÍREZ-FLORES, G. I. et al. Correlation between osteoarthritic changes in the stifle joint in dogs and the results of orthopedic , radiographic , ultrasonographic and arthroscopic examinations. **Veterinary Research Communications**, v. 41, n. 2, p. 129–137, 2017.

RAZEK, A. A. K. A.; EL-BASYOUNI, S. R. Ultrasound of knee osteoarthritis : interobserver agreement and correlation with Western Ontario and McMaster Universities Osteoarthritis. **Clinical Rheumatology**, v. 35, n. 4, p. 997–1001, 2016.

REED, A. L.; PAYNE, J. T.; CONSTANTINESCU, G. M. Ultrasonographic Anatomy of the Normal Canine Stifle. **Veterinary Radiology and Ultrasound**, v. 36, n. 4, p. 315–321, 1995.

SAMPLE, S. J. et al. Radiographic and magnetic resonance imaging predicts severity of cruciate ligament fiber damage and synovitis in dogs with cranial cruciate ligament rupture. **Plos One**, v. 12, n. 6, p. 1–23, 2017. Disponível em: <https://doi.org/10.1371/journal.pone.0178086>. Acesso em: 3 jul. 2017.

SARMANOVA, A. et al. Synovial changes detected by ultrasound in people with knee osteoarthritis – a meta-analysis of observational studies. **Osteoarthritis and Cartilage**, v. 24, n. 8, p. 1376–1383, 2016.

STOLLER, W.; KAPLAN, L.; CRUES, V. Meniscal Tears : Pathologic correlation with MR imaging. **Radiology**, v. 163, n. 3, p. 731–735, 1987.

WANG, X. et al. The importance of synovial in fl ammation in osteoarthritis : current evidence from imaging assessments and clinical trials. **Osteoarthritis and Cartilage**, v. 26, n. 2, p. 165–174, 2018.

WIDMER, W. R. et al. Radiographic and Magnetic Resonance Imaging of the Stifle Joint in Experimental Osteoarthritis of Dogs. **Veterinary Radiology & Ultrasound**, v. 35, n. 5, p. 371–384, 1994.

WIJEKOON, H. M. S. et al. Differentiation potential of synoviocytes derived from joints with cranial cruciate ligament rupture and medial patella luxation in dogs. **Research in Veterinary Science**, v. 114, p. 370–377, 2017. Disponível em: <http://dx.doi.org/10.1016/j.rvsc.2017.07.004>. Acesso em: 29 nov. 2018.

4. Avaliação ultrassonográfica de cães com ruptura do ligamento cruzado cranial submetidos a artrotomia.

4.1. Introdução

A ruptura do ligamento cruzado cranial (RLCCr) é uma das principais causas de claudicação em cães. Ocorre com maior frequência pela degeneração do ligamento que pela lesão traumática (HAYASHI; MANLEY; MUIR, 2004). Cães com RLCCr completa ou quase completa (FAZIO et al., 2018), apresentam instabilidade articular, que pode ser diagnosticada pelos testes de compressão tibial e movimento de gaveta durante o exame clínico (HENDERSON; MILTON, 1978). A ruptura parcial envolvendo menos de 75-79% das fibras, geralmente não causa instabilidade (PLESMAN; GILBERT; CAMPBELL, 2013; FAZIO et al., 2018), sendo de difícil diagnóstico.

A lesão do menisco medial é frequente em cães com RLCCr, ocorrendo em 40-58% das articulações afetadas naturalmente (RALPHS; WHITNEY, 2002; DYALL; SCHMÖKEL, 2017) e em 100% das articulações com ruptura induzida experimentalmente (MARTIG et al., 2006). O diagnóstico pelo exame clínico, é feito através da detecção de um click audível ou palpável do menisco durante a movimentação de flexão e extensão, porém este método é pouco sensível comparado com a ultrassonografia (DILLON et al., 2014; FRANKLIN et al., 2017). A identificação de lesão dos meniscos é importante tanto para animais submetidos ao tratamento conservativo como cirúrgico, pois é uma das causas da persistência da claudicação (HART et al., 2016). A artroscopia e a artrotomia são técnicas frequentemente utilizadas para inspeção dos meniscos em cães submetidos a cirurgia para estabilização, sendo a primeira superior a segunda na identificação das lesões (POZZI; HILDRETH; RAJALA-SCHULTZ, 2008; DYALL; SCHMÖKEL, 2017). Lesão do menisco diagnosticada após a cirurgia, pode estar relacionada com lesão ocorrida após o procedimento ou não identificada durante a artrotomia exploratória (POZZI; HILDRETH; J. RAJALA-SCHULTZ, 2008). O objetivo deste estudo foi comparar as alterações do ligamento cruzado cranial (LCCr) e do menisco medial através da ultrassonografia e da artrotomia em cães com ruptura completa e parcial do LCCr.

4.2. Material e métodos

4.2.1. Animais

Foram avaliados através de exame ultrassonográfico, animais atendidos no setor de ortopedia do HOVET-FMVZ-USP com diagnóstico de RLCCr completa e parcial e encaminhados para cirurgia de estabilização. Os critérios de inclusão foram: tempo entre o exame ultrassonográfico e a cirurgia não ser superior a 15 dias, não ter sido realizado procedimento cirúrgico anterior na articulação avaliada, ter sido realizada artrotomia durante o procedimento cirúrgico e na descrição da cirurgia conter pelo menos dados sobre a condição do LCCr e do menisco medial.

No exame clínico todos os animais foram submetidos aos testes de compressão tibial e movimento de gaveta para avaliação da instabilidade articular (HENDERSON; MILTON, 1978). As articulações intáveis, com resultados positivos para estes testes, foram diagnosticados com RLCCr completa e as articulações estáveis ou com instabilidade discreta tiveram suspeita de RLCCr parcial.

4.2.2. Exame ultrassonográfico

Os exames foram realizados por um único radiologista com experiência com 3 anos na avaliação musculoesquelética de cães. Foram utilizados os equipamentos mylab30 vet gold (Esaote, Genova, Italia) equipado com transdutor linear de 12 a 18Mhz. A escolha da frequência e a configuração do equipamento foi definida no momento do exame de acordo com o tamanho do animal. Para todos os exames foi selecionada a função composição de imagem, a qual diminui o efeito da anisotropia, dando maior definição as estruturas musculoesqueléticas (DERCHI; RIZZATTO, 2007). Não foi utilizada sedação prévia, porém animais examinados imediatamente antes do procedimento cirúrgico, eventualmente já haviam sido submetidos a medicação pré-anestésica com 0,01-0,03mg/kg de meperidina e 3,0mg/kg de acepromazina.

Os cães foram posicionados em decúbito lateral com o membro a ser examinado voltado para cima. A região proximal a patela até a tuberosidade da tíbia foi tricotomizada. Para melhor acoplamento do transdutor com a pele foi utilizado gel condutor para ultrassom. Com o transdutor posicionado sobre o ligamento patelar no sentido longitudinal e a articulação flexionada, foram avaliadas a membrana sinovial e a gordura infrapatelar.

Rotacionando em aproximadamente 15 graus o transdutor em sentido proximolateral-distomedial e fazendo a máxima flexão da articulação avaliamos a porção distal do LCCr até sua inserção na tíbia. Reposicionando o transdutor no sentido longitudinal da AFTP e deslocando o mesmo ao redor da articulação no sentido crânio-caudal tanto medial quanto lateral avaliamos toda a extensão respectivamente do menisco medial e lateral.

O espessamento da membrana sinovial (EMS), foi graduado de 0 a 3 como realizado em pacientes humanos (BRUYN et al., 2016; AGOSTINO et al., 2017; CAO et al., 2018) e a efusão de acordo com o descrito para o exame ultrassonográfico da articulação FTP de equinos (BOURZAC et al., 2009). O menisco foi definido como: (0) íntegro; (1) presença de alteração de ecogenicidade e contextura sem perda da morfologia; (2) lesão verdadeira, com perda da morfologia. O LCCr como: (0) íntegro, porção distal observada sem interrupções durante exame dinâmico (extensão e máxima flexão da articulação) e ausência de outras alterações na região de inserção do LCCr; (1) ruptura parcial, parte das fibras do ligamento identificadas sem interrupção durante exame dinâmico e presença de efusão na região de inserção; (2) ruptura completa, interrupção total das fibras do LCCr no exame dinâmico e presença de pelo menos efusão na região de inserção do ligamento.

As imagens ultrassonográficas foram avaliadas posteriormente pelo mesmo radiologista que realizou o exame. Esta avaliação foi realizada em conjunto com outras 136 articulações FTP de animais da rotina, não sendo identificados os animais, o diagnóstico e se foi ou não submetido ao procedimento cirúrgico.

4.2.3. Artrotomia

Durante o procedimento cirúrgico, a avaliação macroscópica de todas as articulações foi realizada por artrotomia craniomedial minimamente invasiva, sem deslocamento da patela (FERRIGNO et al., 2012). As informações sobre a condição do LCCr e do menisco medial foram adquiridas por descrição do procedimento pelo cirurgião. Os procedimentos não foram realizados pelo mesmo cirurgião, pois há uma escala na rotina do setor de Ortopedia do HOVET-FMVZ-USP, havendo alternância entre os veterinários da equipe no centro cirúrgico.

4.2.4. Estatística

Neste estudo foram utilizados testes para dados não paramétricos. As comparações entre a avaliação ultrassonográfica e a artrotomia foram realizadas pelo teste de Wilcoxon. As

correlações entre as alterações observadas na ultrassonografia e na artrotomia foram feitas pelo teste de Spearman. O nível de significância foi 5% ($p \leq 0,05$).

4.3. Resultados

Foram submetidos a avaliação ultrassonográfica, anteriormente a cirurgia de estabilização da articulação FTP, 45 cães com diagnóstico de ruptura completa ou suspeita de ruptura parcial do LCCr. Dezesseis animais foram excluídos pois o período entre o exame e a cirurgia excediam 15 dias, ou por falta de informações no relatório da cirurgia. Dos 28 cães incluídos, 67,9% (19/28) foram examinados imediatamente anterior e 32,1% (9/28) até 15 dias antes do procedimento cirúrgico. Dessas nove articulações, nenhuma apresentou lesão mais severa na artrotomia comparada com a US. Dos animais avaliados, 82,1% (23/28) apresentaram diagnóstico de RLCCr completa, sendo somente uma relacionada com trauma em um cão jovem, todos foram submetidos ao procedimento de Osteotomia de nivelamento do platô da tíbia (TPLO). Dos cinco animais com suspeita clínica de RLCCr parcial, em três ela foi confirmada e os animais submetidos a TPLO e em dois não foi observada alteração do ligamento, sendo 1 submetido a osteotomia em cunha da tíbia (CWO), por apresentar ângulo elevado do platô tibial e o outro somente a biopsia da membrana sinovial.

A idade média dos cães foi de 5,8±2,3 anos (1,2 – 10,0 anos) e peso 27,0±12,1 (6,8-47kg). Em relação ao sexo foram avaliadas 20 fêmeas, sendo 10 castradas e 9 machos, sendo 6 castrados. As raças representadas foram: SRD (7), Pit Bull (5), Buldogue Inglês (3), Golden Retriever (2). As demais raças foram representadas por um único animal: Maltes, Shit Zu, Yorkshire, Lhasa Apso, Labrador Retriever, Dogo Argentino, Pastor de Malinois, Doberman, Rottweiler, American Bully e American Staffordshire Terrier.

As alterações dos LCCr e dos meniscos mediais na US e na artrotomia estão descritos na Tabela 1. Todas as articulações apresentaram algum grau de efusão e/ou EMS no exame ultrassonográfico, exceto a do cão 8.

Tabela 1. Alterações do LCCr e do menisco medial avaliadas através da ultrassonografia e da artrotomia.

Cão	Peso (kg)	LCCr		Menisco medial	
		US	Artrotomia	Ultrassonografia	Artrotomia
1	6,8	Parcial	Completa	Íntegro	Íntegro
2	7,0	Completa	Completa	Perda da morfologia, deslocamento cranioabaxial (2)	Eversão do corno caudal
3	8,5	Completa	Completa	Perda da morfologia do corno caudal, efusão e extrusão (2)	Lesão em alça de balde
4	9,0	Completa	Completa	Região axial hiperecogênica no corno cranial e perda da morfolofia do corno caudal (2)	Íntegro
5	11,1	Parcial	Completa	Íntegro	Íntegro
6	11,6	Completa	Completa	Íntegro	Íntegro
7	15,0	Completa	Completa	Íntegro	Íntegro
8	23,3	Sem ruptura	Sem ruptura	Íntegro	Íntegro
9	23,4	completa	Completa	Região axial hiperecogênica no corno cranial, perda da morfolofia do corno caudal com efusão e extrusão (2)	Íntegro
10	23,5	Completa	Completa	Íntegro	Íntegro
11	24,0	Parcial	Parcial	Íntegro	Íntegro
12	26,0	Completa	Completa	Contorno mal definido, sem efusão ao redor (1)	Íntegro
13	26,9	Parcial	Completa	Perda da morfologia do corno caudal, efusão e extrusão (2)	Íntegro
14	26,9	Sem ruptura	Completa	Íntegro	Eversão do corno caudal
15	27,5	Completa	Completa	Hiperecogênico e com efusão ao redor (1)	Íntegro
16	28,5	Completa	Completa	Íntegro	Íntegro
17	30,0	Completa	Completa	Perda da morfologia do corno caudal, efusão e extrusão (2)	Eversão corno caudal e lesão complexa
18	32,5	Parcial	Parcial	Íntegro	Íntegro
19	33,1	Completa	Completa	Perda da morfologia do corno caudal, efusão e extrusão (2)	Eversão do corno caudal
20	34,0	Completa	Completa	hiperecogênico e com efusão ao redor (1)	Íntegro
21	35,0	Parcial	Sem ruptura	Íntegro	Íntegro
22	35,6	Completa	Completa	Íntegro	Íntegro
23	37,0	Parcial	Parcial	Heterogêneo e efusão ao redor (1)	Íntegro
24	43,3	Completa	Completa	Heterogêneo e efusão ao redor (1)	Íntegro
25	43,8	Completa	Completa	Perda da morfologia do corno caudal, efusão e extrusão (2)	Íntegro
26	44,0	Completa	Completa	Corno cranial heterogêneo. Perda da morfologia do corno caudal, efusão e extrusão (2)	Íntegro
27	46,0	Completa	Completa	Corno caudal com contorno irregular com efusão e extrusão (2)	Íntegro
28	47,0	Completa	Completa	Perda da morfologia do corno caudal, efusão e extrusão (2)	Lesão complexa

A ruptura completa do LCCr foi observada em 67,9% (19/28) e 82,1% (23/28), a parcial em 25,0% (7/28) e 10,7% (3/28) das articulações avaliadas pela US e artrotomia respectivamente. Ambas as técnicas identificaram 7,1% (2/28) das articulações sem ruptura. Não houve diferença entre o US e a artrotomia na avaliação do LCCr (P=0,20). Todas as articulações em que o US detectou RLCCr completa tiveram diagnóstico de ruptura completa no exame clínico.

O US detectou lesão verdadeira do menisco em 39,3% (11/28) das articulações, 1,8 vezes mais que a artrotomia (P=0,0006), a qual identificou lesão em 21,4% (6/28) das articulações. Além das lesões verdadeiras, a US identificou em 17,9% (5/28) das articulações alteração de ecogenicidade e ecotextura sem alteração da morfologia do menisco, sendo relacionada com a degeneração intrassubstancial descrita em humanos (GUIMARAES et al., 2018). Não houve diferença das lesões dos meniscos, tanto pelo US (P=0,08) como pela artrotomia (P=0,77), entre animais que foram submetidos a cirurgia antes e após 30 dias do aparecimento dos sintomas.

As alterações do LCCr e do menisco medial apresentaram correlação quando avaliadas pelo US (Sr=0,49, P=0,008), mas não pela artrotomia (Sr=0,24, P=0,21). Apesar do EMS ter tido correlação moderada com a lesão dos meniscos (Sr=0,53, P=0,003) e do LCCr no US (Sr=0,46, P=0,014), não foi possível comparar esta alteração com os achados na artrotomia, pois somente em 5 cães foi relatado sua aparência.

4.4. Discussão

Na avaliação ultrassonográfica do LCCr tentamos identificar as fibras do ligamento e parte do seu trajeto em direção a fossa intercondilar, além de alterações que sugerissem a presença de lesão como: efusão, EMS e alteração do menisco medial. Quando parte das fibras são identificadas no US, o acesso limitado a toda extensão do ligamento dificulta afirmar se a ruptura é completa ou parcial (ARNAULT et al., 2009). Neste estudo, três articulações com ruptura parcial do LCCr na US (Figura 1) apresentaram instabilidade no exame clínico e ruptura completa na artrotomia. Articulações instáveis no exame clínico podem apresentar ruptura parcial do LCCr envolvendo mais de 75% das fibras (PLESMAN; GILBERT; CAMPBELL, 2013). Na RM de alto campo lesões envolvendo mais de 79% das fibras são dificilmente diferenciadas da ruptura completa (FAZIO et al., 2018). Apesar da artrotomia

minimamente invasiva, poder limitar a visualização dos ligamentos cruzados (BEALE et al., 2018), estudo anterior não observou diferença na identificação das rupturas parciais e completas entre a artrotomia e a artroscopia (PLESMAN; GILBERT; CAMPBELL, 2013).

Figura 1. Imagens ultrassonográficas da região infrapatelar. (a) pequena parte do LCCr com fibras definidas (seta dupla), presença de efusão no trajeto do ligamento (*). Este ligamento foi identificado com ruptura completa na artrotomia. (b) grande parte do ligamento apresenta-se como íntegro (seta dupla), porém observa-se área hipoecogênica sem definição das fibras em topografia da banda craniomedial. Este ligamento foi identificado com ruptura parcial na artrotomia, envolvendo somente a banda craniomedial.

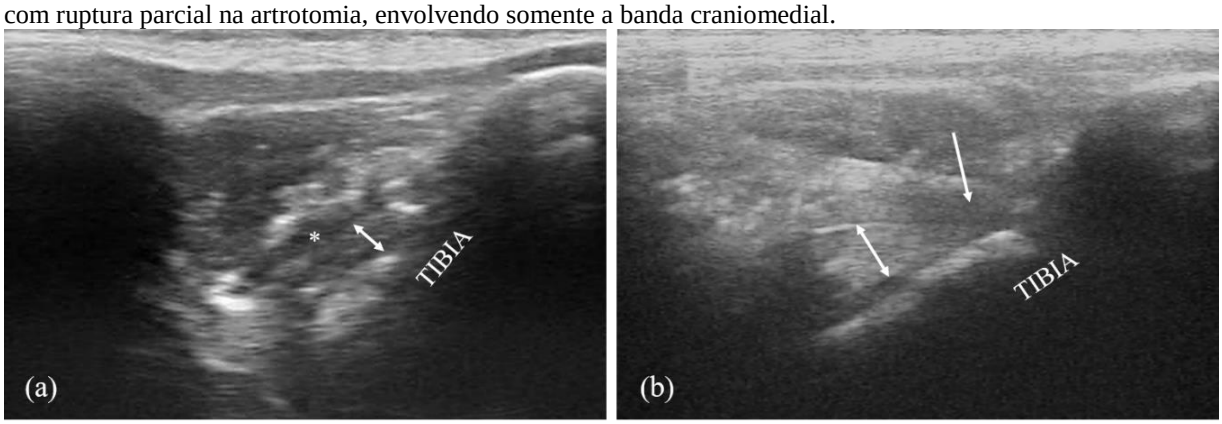

No cão 21 a presença de efusão e EMS, alterações frequentes em articulações com lesão do LCCr, e a visualização de parte do ligamento íntegro no US, levou ao diagnóstico de ruptura parcial. Porém na artrotomia o ligamento apresentou-se íntegro, apesar da severa alteração da membrana sinovial. Rupturas parciais envolvendo menor quantidade de fibras do LCCr podem ser facilmente identificadas pela artroscopia, mas podem passar despercebidas na artrotomia (BEALE et al., 2018).

As maiores discrepâncias entre o US e a artrotomia foram na articulação do cão 14. O LCCr foi definido como íntegro pelo US, pois sua região passível de visualização não apresentou alterações no exame estático e dinâmico, e apenas discretas alterações como efusão e EMS foram observadas (Figura 2). Contudo na artrotomia foi identificada ruptura completa e eversão do corno caudal do menisco medial. A eversão do corno caudal é uma lesão dinâmica da articulação instável (STONE; BETTS; RUDY, 1980), podendo o corno caudal estar hora posicionado corretamente (Figura 2b) hora evertido.

A incidência de lesão do menisco medial é de 40%-58% nas articulações de cães com RLCCr avaliadas pela artroscopia (RALPHS; WHITNEY, 2002; NEAL et al., 2015; DYALL; SCHMÖKEL, 2017). Apesar da artroscopia identificar até 1,5 mais lesões dos meniscos que a artrotomia (PLESMAN; GILBERT; CAMPBELL, 2013), neste estudo em somente 21,4% das articulações foi identificada com lesão do menisco medial pela artrotomia, valor bem abaixo

dos 75,86% observados anteriormente na mesma instituição (FERRIGNO et al., 2012). Esta variação pode estar relacionada tanto com o menor número de animais avaliados em nosso estudo (n=28) comparado com o estudo anterior (n=82) como com a quantidade e experiência dos cirurgiões envolvidos em cada estudo.

Figura 2. Imagens ultrassonográficas do cão 14. (a) LCCr definido como íntegro (seta dupla), sem irregularidade e efusão na região de inserção do ligamento na tíbia. (b) corno caudal do menisco medial com forma triangular preservada e topografia mantida, com discreta efusão ao redor (*). Este menisco apresentou eversão do corno caudal na artrotomia. MM=menisco medial.

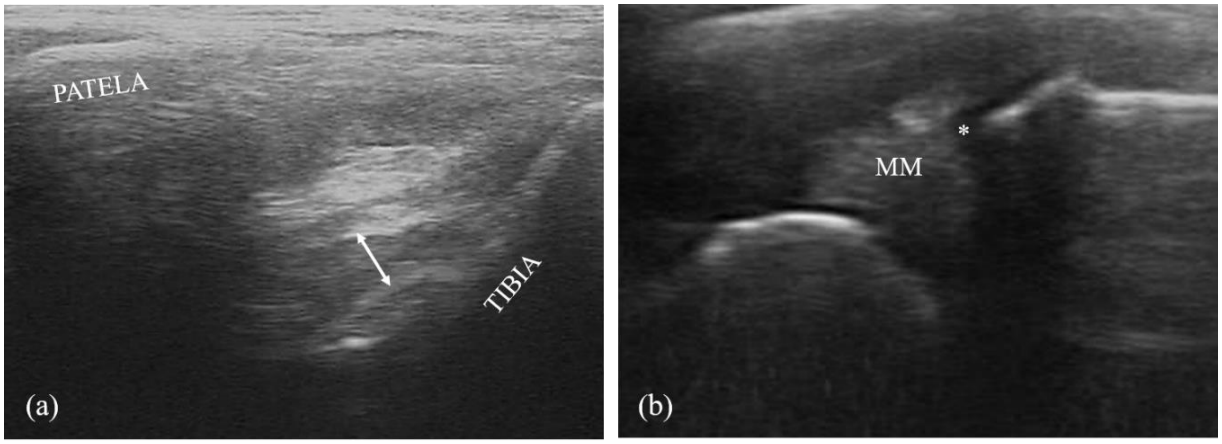

A lesão mais frequente do menisco medial identificada na artrotomia foi a eversão do corno caudal (4/6), sendo em um caso acompanhada de lesão complexa. As outras lesões foram: uma em alça de balde e uma lesão complexa. Estudos com avaliação pela artrotomia relataram a maior incidência da eversão do corno caudal em cães com RLCCr (BENNETT; MAY, 1991; FERRIGNO et al., 2012). Contudo, estudos recentes com artroscopia tem demonstrado que a lesão em alça de balde, um subtipo da lesão longitudinal vertical, é a mais frequente, chegando a 80% das lesões do menisco medial em cães com RLCCr (POZZI; HILDRETH; RAJALA-SCHULTZ, 2008; NEAL et al., 2015; KAUFMAN et al., 2017).

Através da ultrassonografia é possível identificar a presença de lesão no menisco, mas não o tipo de lesão (MAHN et al., 2005; FRANKLIN et al., 2017). Neste estudo além das lesões verdadeiras identificamos meniscos com alteração de ecogenicidade, sem afetar sua forma triangular (Figura 3). Relacionamos a alteração de ecogenicidade com a degeneração intrassubstancial, descrita na medicina humana, a qual trata-se de degeneração mucoide do menisco e precede a lesão verdadeira (STOLLER; KAPLAN; CRUES, 1987). Ela é identificada na ressonância magnética por sinal intrameniscal grau 1 e 2, sem haver comprometimento da superfície do menisco (LOW et al., 2008; CREMA et al., 2011). A progressão da degeneração intrassubstancial para uma lesão verdadeira foi observada em

pacientes humanos com sobrepeso (GUIMARAES et al., 2018), mas esta evolução ainda não está totalmente elucidada (CREMA et al., 2011).

Figura 3. Imagens ultrassonográficas do menisco medial. (a) alteração de ecogenicidade no corno cranial, forma triangular preservada e área hiperecogênica na região axial (seta larga). (b) lesão verdadeira no corno caudal, perda da morfologia (seta), material deslocado caudalmente e presença de acentuada efusão ao seu redor (*). Essas duas alterações não foram identificadas na artrotomia.

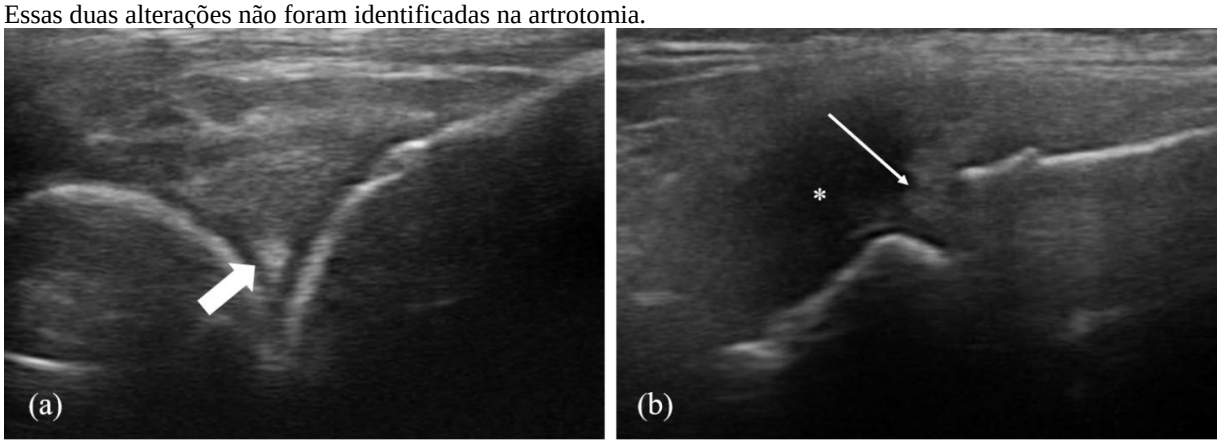

As lesões dos meniscos mediais são mais frequentes em cães com RLCCr, porém lesões menos severas podem ser observadas em 13,6% - 77% dos meniscos laterais (RALPHS; WHITNEY, 2002; BÖTTCHER et al., 2010). Através da US indentificamos alterações de ecogenicidade e ecotextura do menisco lateral em 28,6% das articulações avaliadas. Em cães submetidos a RLCCr induzida experimentalmente, a avaliação histopatológica do menisco lateral demonstrou espessamento por tecido fibroso rico em colágeno, essas alterações não foram identificadas na RM de baixo campo, na artroscopia e nem na necropsia (MARTIG et al., 2006), mas podem estar relacionados com a degeneração intrassubstancial descrita em pacientes humanos.

Apesar da artrotomia não ser a técnica mais indicada para o diagnóstico das lesões dos meniscos, no Brasil ainda é a mais utilizada na avaliação de cães com RLCCr submetidos a cirurgia de estabilização. O uso da probe para palpação do menisco medial na artrotomia craniomedial pode aumentar em até 2,1 vezes a chance de detectar lesão do menisco comparada com observação visual isolada (POZZI; HILDRETH; J. RAJALA-SCHULTZ, 2008) e é indicado seu uso em todos os procedimentos. A ressonância magnética de alto campo é a modalidade de imagem padrão ouro no diagnóstico das lesões do menisco, porém além de ser um exame de alto custo e difícil acesso, na medicina veterinária é necessário anestesia geral dos animais para realiza-la. A ultrassonografia é indicada para o diagnóstico

das lesões dos meniscos em cães com RLCCr, pois seus resultados são equiparados ao da ressonância magnética de alto campo (FRANKLIN et al., 2017).

Entre as limitações deste estudo podemos citar o difícil acesso a artroscopia e RM de alto campo no Brasil, não sendo possível compararmos os dados obtidos pela US e artrotomia com técnicas padrão ouro. A artrotomia não foi realizada por um único cirurgião, e a variação da experiência entre eles pode ter influenciado na identificação das lesões, principalmente do menisco medial.

4.5. Conclusão

O US pode auxiliar no diagnóstico das RLCCr parciais de cães sem instabilidade da articulação FTP. O exame ultrassonográfico pode identificar lesões dos meniscos não observadas na artrotomia, sendo indicado na avaliação de cães com RLCCr previamente a cirurgia de estabilização, principalmente quando a inspeção dos meniscos for realizada pela artrotomia. Por ser uma modalidade de imagem de baixo custo e fácil acesso, pode ser utilizada também no monitoramento de cães submetidos a tratamento conservativo e na avaliação dos meniscos de cães que voltam a claudicar após a cirurgia de estabilização.

Referências

ARNAULT, F. et al. Diagnostic value of ultrasonography to assess stifle lesions in dogs after cranial cruciate ligament rupture: 13 cases. **Veterinary and Comparative Orthopaedics and Traumatology**, v. 22, n. 6, p. 479–485, 2009.

BEALE, B. S. et al. Arthroscopy and arthrotomy of the stifle. In: MUIR, P (Ed.). **Advances in the canine cranial cruciate ligament.** Hoboken: Wiley-Blackwell, 2018, p. 171-184.

BENNETT, D.; MAY, C. Meniscal damage associated with cruciate disease in the dog. **Journal of Small Animal Practice**, v. 32, n. 3, p. 111–117, 1991.

BÖTTCHER, P. et al. Value of low-field magnetic resonance imaging in diagnosing meniscal tears in the canine stifle: A Prospective study evaluating sensitivity and specificity in naturally occurring cranial cruciate ligament deficiency with arthroscopy as the gold standard. **Veterinary Surgery**, v. 39, n. 3, p. 296–305, 2010.

BOURZAC, C. et al. Comparison of radiography and ultrasonography for the diagnosis of osteochondritis dissecans in the equine femoropatellar joint. **Equine veterinary journal**, v. 41, n. 7, p. 685–692, 2009.

BRUYN, G. A. W. et al. An OMERACT reliability exercise of inflammatory and structural abnormalities in patients with knee osteoarthritis using ultrasound assessment. **Annals of the Rheumatic Diseases**, v. 75, n. 5, p. 842–846, 2016.

CAO, J. et al. A novel ultrasound scanning approach for evaluating femoral cartilage defects of the knee : comparison with routine magnetic resonance imaging. **Journal of Ortophaedic Surgery and Research**, v. 13, n. 1, p. 1–12, 2018.

CREMA, M. D. et al. The relationship between prevalent medial meniscal intrasubstance signal changes and incident medial meniscal tears in women over a 1-year period assessed with 3.0 T MRI. **Skeletal Radiology**, v. 40, n. 8, p. 1017–1023, 2011.

D'AGOSTINO, M. A. et al. Scoring ultrasound synovitis in rheumatoid arthritis: a EULAR-OMERACT ultrasound taskforce-Part 1: definition and development of a standardised, consensus-based scoring system. **Rheumatic and Musculoskeletal Diseases Open**, v. 3, n.1, p. e000428, 2017. Disponível em: < http://dx.doi.org/10.1136/rmdopen-2016-000428 >. Acesso em: 5 out. 2018.

DERCHI, L. E.; RIZZATTO, G. Technical Requirements. In: BIANCHI, S.; MARTINOLI, C. (Ed.). **Ultrasound of the musculoskeletal system**. Berlim: Springer Berlin Heidelberg, 2007. p. 3–16.

DILLON, D. E. et al. Risk factors and diagnostic accuracy of clinical findings for meniscal disease in dogs with cranial cruciate ligament disease. **Veterinary Surgery**, v. 43, n. 4, p. 446–450, 2014.

DYALL, B.; SCHMÖKEL, H. Tibial tuberosity advancement in small-breed dogs using TTA Rapid implants: complications and outcome. **Journal of Small Animal Practice**, v. 58, n. 6, p. 314–322, 2017.

FAZIO, C. G. et al. Accuracy of 3 Tesla magnetic resonance imaging using detection of fiber loss and a visual analog scale for diagnosing partial and complete cranial cruciate ligament ruptures in dogs. **Veterinary Radiology and Ultrasound**, v. 59, n. 1, p. 64–78, 2018.

FERRIGNO, C. R. A. et al. Ruptura de menisco associada à ruptura de ligamento cruzado cranial em cães. **Brazilian Journal of Veterinary Research and Animal Science**, v. 49, n. 4, p. 301–306, 2012.

FRANKLIN, S. P. et al. Comparison of ultrasonography and magnetic resonance imaging to arthroscopy for diagnosing medial meniscal lesions in dogs with cranial cruciate ligament deficiency. **Journal of the American Veterinary Medical Association**, v. 251, n. 1, p. 71–79, 2017.

GUIMARAES, J. B. et al. Association of weight change with progression of meniscal intrasubstance degeneration over 48 months: Data from the Osteoarthritis Initiative. **European Radiology**, v. 28, n. 3, p. 953–962, 2018.

HART, J. L. et al. Comparison of owner satisfaction between stifle joint orthoses and tibial plateau leveling osteotomy for the management of cranial cruciate ligament disease in dogs. **Journal American Veterinary Medical Association**, v. 249, n. 4, p. 391–398, 2016.

HAYASHI, K.; MANLEY, P. A.; MUIR, P. Cranial cruciate ligament pathophysiology in dogs with cruciate disease: a review. **Journal of the American Animal Hospital Association**, v. 40, n. 5, p. 385–390, 2004.

HENDERSON, H. A.; MILTON, J. L. The Tibial Compression Mechanism: A Diagnostic Aid in Stifle Injuries. **Journal of the American Animal Hospital Association**, v. 14, n. 4, p. 474–479, 1978.

KAUFMAN, K. et al. Articular cartilage scores in cranial cruciate ligament-deficient dogs with or without bucket handle tears of the medial meniscus. **Veterinary Surgery**, v. 46, n. 1, p. 120–129, 2017.

LOW, A. K. et al. Clinical significance of intrasubstance meniscal lesions on MRI. n. August 2007, p. 227–230, 2008.

MAHN, M. M. et al. Arthroscopic verification of ultrasonographic diagnosis of meniscal pathology in dogs. **Veterinary Surgery**, v. 34, n. 4, p. 318–323, 2005.

MARTIG, S. et al. Low-field mri and arthroscopy of meniscal lesions in ten dogs with experimentally induced cranial cruciate ligament insufficiency. **Veterinary Radiology and Ultrasound**, v. 47, n. 6, p. 515–522, 2006.

NEAL, B. A. et al. Evaluation of meniscal click for detecting meniscal tears in stifles with cranial cruciate ligament disease. **Veterinary Surgery**, v. 44, n. 2, p. 191–194, 2015.

PLESMAN, R.; GILBERT, P.; CAMPBELL, J. Detection of meniscal tears by arthroscopy and arthrotomy in dogs with cranial cruciate ligament rupture: A retrospective, cohort study. **Veterinary and Comparative Orthopaedics and Traumatology**, v. 26, n. 1, p. 42–46, 2013.

POZZI, A.; HILDRETH, B. E.; J. RAJALA-SCHULTZ, P. Comparison of Arthroscopy and Arthrotomy for Diagnosis of Medial Meniscal Pathology : An Ex Vivo Study. **Veterinary Surgery**, v. 37, n. 8, p. 749–755, 2008.

POZZI, A.; HILDRETH, B. E.; RAJALA-SCHULTZ, P. J. Comparison of arthroscopy and arthrotomy for diagnosis of medial meniscal pathology: An ex vivo study. **Veterinary Surgery**, v. 37, n. 8, p. 749–755, 2008.

RALPHS, S. C.; WHITNEY, W. O. Arthroscopic evaluation of menisci in dogs with cranial cruciate ligament injuries: 100 cases (1999-2000). **Journal of the American Veterinary Medical Association**, v. 221, n. 11, p. 1601–1604, 2002.

STOLLER, W.; KAPLAN, L.; CRUES, V. Meniscal Tears : Pathologic correlation with MR imaging. **Radiology**, v. 163, n. 3, p. 731–735, 1987.

STONE, E. A.; BETTS, C. W.; RUDY, R. L. Folding of the Caudal Horn of the Medial Meniscus Secondary to Severence of the Cranial Cruciate Ligament. **Veterinary Surgery**, v. 9, n. 4, p. 121–124, 1980.

5. Considerações finais

A US do sistema musculoesquelético ainda é pouco solicitada na clínica de pequenos animais. Para sua realização é necessário equipamento de alta definição de imagem e transdutores de alta frequência, principalmente em cães pequenos. A US demonstrou ser uma importante ferramenta da detecção precoce de osteófitos periarticulares nas diferentes afecções avaliadas.

Cães pequenos apresentam menor severidade das alterações da OA quando avaliadas pela US e RX comparados com os grandes. As alterações inflamatórias, efusão e EMS, avaliadas na US e RX estão presentes tanto na fase aguda como na crônica da doença articular, sendo a presença de osteófitos periarticulares mais evidente na fase crônica. A RLCCr completa causa mais inflamação da articulação FTP comparada com a LMP.

O exame ultrassonográfico pode identificar lesões dos meniscos não observadas na artrotomia, sendo indicado na avaliação de cães com RLCCr previamente a cirurgia de estabilização, principalmente quando a inspeção dos meniscos for realizada pela artrotomia. Apesar de não ser a modalidade de imagem mais indicada para avaliação do LCCr, a US pode auxiliar na identificação das rupturas parciais em articulações estáveis.

Devido ao baixo custo e maior disponibilidade comparada com a RM, a US pode ser utilizada não somente no diagnóstico, mas também no monitoramento das afecções articulares em cães grandes e pequenos.