LUCIANA FORTUNATO BURGESE

Utilização dos filtros da radiologia computadorizada para a avaliação da opacificação do forame intervertebral associada às hérnias de disco em cães

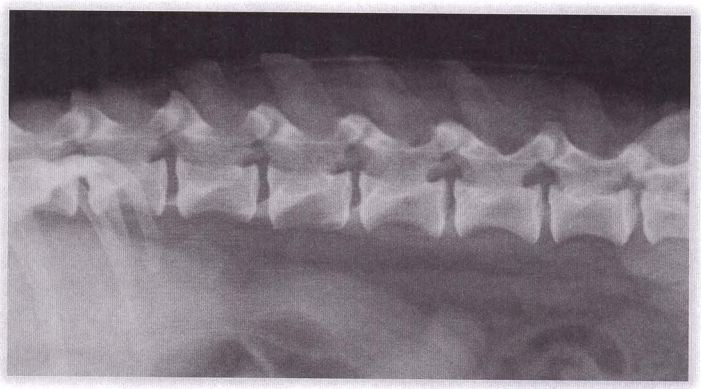

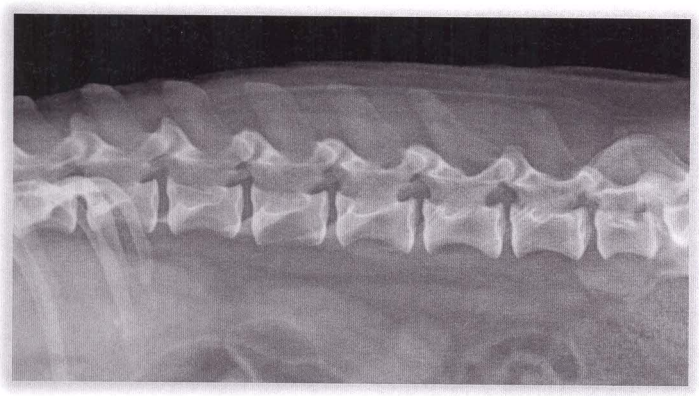

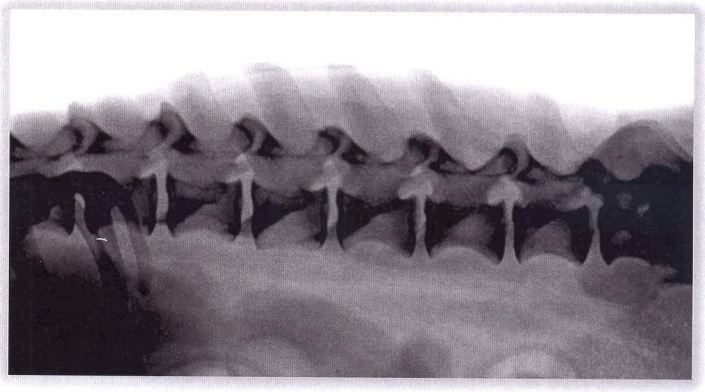

SÃO PAULO

2012

LUCIANA FORTUNATO BURGESE

Utilização dos filtros da radiologia computadorizada para a avaliação da opacificação do forame intervertebral associada às hérnias de disco em cães

Tese apresentada ao Programa de Pós-Graduação em Clínica Cirúrgica Veterinária da Faculdade de Medicina Veterinária e Zootecnia da Universidade de São Paulo para obtenção do título de Doutor em Ciências

Departamento:

Clínica Cirúrgica Veterinária

Área de concentração:

Clínica Cirúrgica Veterinária

Orientadora:

Profª. Drª.Ana Carolina B. C. Fonseca Pinto

São Paulo
2012

Autorizo a reprodução parcial ou total desta obra, para fins acadêmicos, desde que citada a fonte.

DADOS INTERNACIONAIS DE CATALOGAÇÃO-NA-PUBLICAÇÃO

(Biblioteca Virginie Buff D'Ápice da Faculdade de Medicina Veterinária e Zootecnia da Universidade de São Paulo)

T.2671
FMVZ

Burgese, Luciana Fortunato
Utilização dos filtros da radiologia computadorizada para a avaliação da opacificação do forame intervertebral associada às hérnias de disco em cães / Luciana Fortunato Burgese. -- 2012.
189 f., il.

Tese (Doutorado) - Universidade de São Paulo. Faculdade de Medicina Veterinária e Zootecnia. Departamento de Cirurgia, São Paulo, 2012.

Programa de Pós-Graduação: Clínica Cirúrgica Veterinária.
Área de concentração: Clínica Cirúrgica Veterinária.

Orientador: Profa. Dra. Ana Carolina B. C. Fonseca Pinto.

1 Radiologia digital. 2. Processamento. 3. Filtro. 4. Hérnia de disco. 5. Cães. I. Título.

UNIVERSIDADE DE SÃO PAULO

FACULDADE DE MEDICINA VETERINÁRIA E ZOOTECNIA

Comissão de Ética no uso de animais

CERTIFICADO

Certificamos que o Projeto intitulado "Contribuição da radiologia computadorizada através da utilização de diferentes filtros na avaliação da discopatia em cães", utilizando 100 (cem) cães, imagens obtidas pelo sistema computadorizado da coluna vertebral de cães portadores de discopatia, protocolado sob o nº 1930/2010, sob a responsabilidade da Profa. Dra. Ana Carolina Brandão de Campos Fonseca Pinto, está de acordo com os princípios éticos de experimentação animal da "Comissão de Ética no uso de animais" da Faculdade de Medicina Veterinária e Zootecnia da Universidade de São Paulo e foi aprovado em reunião de 26/05/2010.

We certify that the Research "Contribution of radiology computed by using different filters in the evaluation of disc disease in dogs", protocol number 1930/2010, utilizing 100 (one hundred) dogs, under the responsibility Profa. Dra. Ana Carolina Brandão de Campos Fonseca Pinto, agree with Ethical Principles in Animal Research adopted by "Ethic Committee in the use of animals" of the School of Veterinary Medicine and Animal Science of University of São Paulo and was approved in the meeting of day 05/26/2010.

São Paulo, 27 de maio de 2010

Profa. Dra. Denise Tabacchi Fantoni
Presidente

FMVZ

Av. Prof. Dr. Orlando Marques de Paiva, nº87
Cidade Universitária "Armando de Salles Oliveira"
São Paulo/SP - Brasil
05508-270

Fax: +55 11 3032-2224 / 3091-7757
fone: + 55 11 3091-7671/7676
E-mail: fmvz@usp.br
http://www.fmvz.usp.br

FOLHA DE AVALIAÇÃO

Nome: BURGESE, Luciana Fortunato

Título: Utilização dos filtros da radiologia computadorizada para a avaliação da opacificação do forame intervertebral associada às hérnias de disco em cães

Tese apresentada ao Programa de Pós-Graduação em Clínica Cirúrgica Veterinária da Faculdade de Medicina Veterinária e Zootecnia da Universidade de São Paulo para obtenção do título de Doutor em Ciências

Data:____/____/____

Banca Examinadora

Prof. Dr._____

Instituição:_____ Julgamento:_____

Prof. Dr._____

Instituição:_____ Julgamento:_____

Prof. Dr._____

Instituição:_____ Julgamento:_____

Prof. Dr._____

Instituição:_____ Julgamento:_____

Prof. Dr._____

Instituição:_____ Julgamento:_____

Aos meus pais, José e Lúcia, meus grandes incentivadores e meus maiores exemplos.

Ao meu filho Gustavo, minha maior alegria.

Ao meu esposo Leonardo por me completar e estar sempre ao meu lado.

Aos meus irmãos Daniel e Cristiane pelo amor e apoio.

Aos que já se foram e aos que estão por vir...

AGRADECIMENTOS

Primeiramente a Deus por me presentear com tantas alegrias e oportunidades.

A toda minha família pelo apoio incondicional, compreensão e paciência, especialmente ao meu filho Gustavo e meu marido Leonardo.

Aos meus amigos que mesmo distantes torcem por mim.

A Profª Dra. Ana Carolina Brandão de Campos Fonseca Pinto por me aceitar novamente como orientada, pela participação como avaliadora nas imagens deste estudo e pelos conselhos precisos e decisivos durante a trajetória deste trabalho.

Ao Profº Dr. Franklin de Almeida Sterman, *in memorian*, pela constante motivação.

Ao Profº Dr. Stefano Hagen pelas boas conversas, apoio e incentivo.

A Profª Dra. Carla Lorigados pelo apoio durante a realização deste projeto.

Aos colegas de pós-graduação: Carina Outi Barone, Carolina de Oliveira Ghirelli, Gabriela Banon, Gustavo Tiaen, Lenin Arthuro Villazamar, Thelma Regina Cintra da Silva pela amizade, cumplicidade e compreensão.

A Carina Outi Barone pela preciosa orientação inicial na avaliação estatística.

A Médica Veterinária Vanessa Aparecida Feijó por realizar a análise estatística deste estudo.

Aos técnicos do serviço de Radiologia do Hospital Veterinário da FMVZ-USP, em especial Hugo Idalgo e Reginaldo Barboza da Silva.

A todos os médicos veterinários e funcionários do Núcleo Diagnóstico Veterinário pela amizade e exemplo de profissionalismo nestes anos de convivência.

Aos meus alunos pelo incentivo.

A secretária de Pós-graduação em Clinica Cirúrgica Veterinária Lívia Gimenes pelo auxílio.

A toda equipe da biblioteca da FMVZ-USP pelas orientações precisas para a formatação deste trabalho, em especial à Elza Faquim, pela ajuda auxílio e paciência.

A equipe da Casa das teses pela paciência e capricho na impressão deste trabalho.

Aos animais deste projeto em especial aos meus pelo amor incondicional.

RESUMO

BURGESE, L.F. **Utilização dos filtros da radiologia computadorizada para a avaliação da opacificação do forame intervertebral associada às hérnias de disco em cães.** [Use of computed radiology filters Ito evaluate the opacification of the intervertebral foramen associated with herniated disc in dogs]. 2012.189 f. Tese (Doutorado em Ciências) - Faculdade de Medicina Veterinária e Zootecnia, Universidade de São Paulo, São Paulo, 2012.

O processamento é uma das principais características da radiografia digital. Diante da frequência da discopatia em cães, a importância do exame radiográfico na investigação inicial desta doença e na orientação de outros exames de imagem (tomografia computadorizada, mielotomografia e imagem por ressonância magnética), buscou-se avaliar a efetiva contribuição das ferramentas de processamento da imagem no diagnóstico das hérnias de disco. Para tanto, foram avaliados 80 forames intervertebrais através da radiologia computadorizada pelos filtros padrão, invertido e realce de borda e a combinação entre esses (padrão e invertido, padrão e realce de borda e realce de borda e invertido) para pesquisa da opacificação do forame intervertebral associada às hérnias de disco em cães. A análise radiográfica foi realizada por dois avaliadores às cegas com tempo de experiência superior a 10 anos em radiodiagnóstico. Foram calculadas as medidas de sensibilidade, especificidade, valores preditivos positivos e negativos, acurácia e razão de verossimilhanças para os respectivos filtros e a combinação destes pelos dois avaliadores. A tomografia computadorizada foi tomada como padrão ouro da detecção de opacificação do forame intervertebral. O coeficiente de *kappa* e seu respectivo intervalo de 95% de confiança foram utilizados para analisar a concordância dos resultados. Os valores de sensibilidade obtidos pelos avaliadores foram de 58,7% na detecção das opacificações pelo filtro padrão, 52,2% pelo filtro invertido e 50% de sensibilidade no estudo realizado pelo filtro realce de borda. Na combinação entre os filtros padrão e invertido e realce de borda e invertido os valores foram os mesmos com 43,5%, sendo que a sensibilidade do filtro padrão associado com o filtro realce de borda foi de 50%. A acurácia alcançada na detecção das opacificações do forame intervertebral pelos filtros individualmente foi de 78,8% para o filtro padrão, 75% para o filtro invertido e 75,6% para o filtro realce de borda,

não apresentando diferenças significativas quando a combinação entre os filtros foi realizada, obtendo-se 76,9% nas associações entre os filtros padrão e invertido e padrão e realce de borda e 75,6% através dos filtros realce de borda e invertido. O processamento da imagem digital pode aumentar a acurácia na detecção das opacificações do forame, no entanto os filtros podem somente realçar uma alteração existente e não aumentar a capacidade de detecção da lesão pelo exame radiográfico simples sendo necessária para tal, a associação de exames de imagem mais sensíveis (mielografia/tomografia computadorizada/ imagem por ressonância magnética). A preferência pessoal na utilização dos filtros também foi comprovada.

Palavras-chave: Radiologia digital. Processamento. Filtro. Hérnia de disco. Cães.

ABSTRACT

BURGESE, L. F. **Use of computed radiology filters to evaluate the opacification of the intervertebral foramen associated with herniated disc in dogs.** [Utilização dos filtros da radiologia computadorizada para a avaliação da opacificação do forame intervertebral associada às hérnias de disco em cães]. 2012.189 f. Tese (Doutorado em Ciências) - Faculdade de Medicina Veterinária e Zootecnia, Universidade de São Paulo, São Paulo, 2012.

Processing is a major feature of digital radiography. Given the frequency of disc disease in dogs, the importance of radiographic examination in the initial investigation of this disease and the guidance of other imaging studies (computed tomography, myelography and magnetic resonance imaging), it was evaluate the effective contribution of the processing tools image in the diagnosis of herniated discs. For this, eigthy intervertebral foramina through were evaluated computed radiography by standart filters, reverse and edge enhancement and the combination of these (standard and inverted pattern, standard and edge enhancement and edge enhancement and inverted) in the investigation of opacification of the intervertebral foramen associated with hernia disc in dogs. Radiographic analysis was performed by two raters blind to time of more than 10 years experience in diagnostic radiology. It was calculated measures of sensitivity, specificity, positive and negative predictive values, accuracy and likelihood ratio for the respective filters and the combination of the two evaluators. Therefore, the CT scan was taken as the gold standard of detection opacification of the intervertebral foramen. The kappa coefficient and its corresponding interval of 95% confidence intervals were used to analyze the correlation of the results. The sensitivity values obtained by the evaluators were 58.7% in detecting the opacities of the standard filter, the filter inverted 52.2% and 50% sensitivity in the study by edge enhancement filter. In combination between standard and inverted filters and edge enhancement and inverted values were the same with 43.5%, and the sensitivity of the filter pattern associated with the filter edge enhancement was 50%. The accuracy achieved in the detection of opacities of the intervertebral foramen by the filters individually was 78.8% for the standard filter, 75% to inverted filter and 75.6% for edge enhancement filter, showing no significant

differences when the combination between the filters was performed. yielding 76.9% associations between the filters standard and inverted pattern, and pattern and edge enhancement and 75.6% through the filter edge enhancement and inverted. The digital image processing can increase the accuracy in the detection of opacities foramen, however filters can only highlight a change and not increase the existing capacity of lesion detection by simple radiographic examination is necessary association of more sensitive imaging (myelography / CT / MRI). Personal preference through the use of filters was also confirmed.

Keywords: Digital radiology. Processing. Filter. Disc herniation. Dogs.

LISTAS DE ABREVIATURAS E SIGLAS

A - acentuada

ACR – American College of Radiology

CR – Computed Radiology

DDR – Direct Digital Radiography

DICOM – Digital Imaging and Communication in Medicine

D - discreta

FIV - forame intervertebral

FMVZ – Faculdade de Medicina Veterinária e Zootecnia

HOVET – hospital veterinário

IP – image plate

JPEG – joint photographic experts

LUT – look-up table

M – moderada

mA - miliamperagem

MP - megapixel

NASA - National Aeronautics and Space Administration

N – não

NEMA – National Eletrical Manufactures Association

OFIV - opacificação do forame intervertebral

PACS – Picture Archiving and Communication System

PC – personal computer

RGB – red, blue, green

iRM – imagem por ressonância magnética

ROI – region of interest

S - sim

TC – tomografia computadorizada

TIF - Tagged Image File Format

UH – Unidades Hounsfield

USP – Universidade de São Paulo

3D – terceira dimensão

LISTA DE FIGURAS

Figura – 1 Representação gráfica da transformação do nível de escala de cinza pelo look-up table para aumento do contraste das imagens com 256 tons de cinza. Neste exemplo, os dados não processados são transformados de modo que todos os pixels com valor inferior a 50 são demonstrados em preto, todos os pixels com um valor de pixel superior 150 são apresentados como branco e os pixels com os valores de pixel entre 50 e 150 são exibidos utilizando uma faixa intermediária de cinza.....37

Figura 2 - Exemplos de curvas do LUT 37

Figura 3 - Imagens radiográficas digitais de projeção dorsopalmar do carpo de equino com quatro possibilidades diferentes de aplicação do LUT. **A.** radiografia com LUT invertido. **B.** LUT da radiografia padrão. **C.** LUT com curva acentuada. **D.** LUT com uma leve inclinação. Note que as imagens C e D apresentam um aspecto semelhante à combinação filme-ecran (radiografia analógica) com alto contraste em **C**. e alta latitute (brilho) **D**. Uma seleção inadequada do LUT pode resultar em perda de informações clinicamente significativas como a não visibilização de partes moles em **C**.....39

Figura – 4 Máscara unsharp com base em uma versão passa-baixa **B** criada à partir de uma imagem original **A.** A subtração produz uma imagem passa-alta (A-B). Três versões de fatores de ponderação de adição e subtração estão disponíveis e podem produzir uma imagem filtrada muito semelhante **A*.** Máscara = 5mm 44

Figura – 5 O tamanho da máscara (*kernel* = k) determina o corte entre as estruturas que são melhoradas e suprimidas. Um máscara pequeno K=0,7mm só leva ao aumento de estruturas finas (dificilmente visível na reprodução impressa) e, assim, melhora a resolução espacial **A.** Um máscara grande (K= 2 cm) aumenta todas as estruturas que são menores do que a sua dimensão **B.** e, portanto, conduz a um aumento do realce geral. 44

Figura – 6 Processamento Multiescala - Após a decomposição da imagem original **A** em **B*n*** imagens de banda, a imagem filtrada é criada submetendo cada faixa de frequência a operações LUT que (por exemplo) aumentam o baixo contraste de estruturas. O acessório pode ser idêntico para cada uma das faixas de frequências ou pode variar, dependendo do tamanho das estruturas a serem reforçadas ou suprimidas 46

Figura – 7 Imagem digital obtida através do sistema computadorizado pelo filtro realce de borda predefinido pelo software Synapse da Fujifilm. Notar realce geral da imagem sem perder definição de limites de partes moles 46

Figura – 8 Imagem radiográfica digital do segmento cervical da coluna vertebral de cão obtida através do sistema computadorizado. **A.** imagem padrão (aspecto de radiografia convencional) apresentada pelo software de processamento Synapse da Fuji Film **B.** Imagem com escala de cinza invertida **C.** Imagem com filtro realce de borda predefinido pelo Synapse (* sonda endotraqueal) 80

Figura 9 – **A-C** Imagem radiográfica computadorizada do segmento cervical do cão 2 indicando opacificação do forame intervertebral de C5-6, compatível com extrusão de disco (seta) e calcificação do disco intervertebral correspondente . **A.** Filtro padrão **B.** Filtro invertido. **C.** Filtro realce de borda. Observar como a lesão ficou mais evidente pelos filtros invertido e realce de borda quando comparado com a imagem padrão. **D.** Imagem tomográfica do espaço intervertebral de C5-6 demonstrando material hiperatenuante em forame intervertebral e canal vertebral ocupando mais de 50% do diâmetro vertebral (seta cheia) 105

Figura 10 – **A-C** Imagem radiográfica computadorizada do segmento toracolombar da coluna vertebral do cão 4 com presença de opacificação do forame intervertebral de T13-L1, sugerindo extrusão de disco (seta). **A.** Filtro padrão B. Filtro realce de borda. **C.** Filtro invertido. Os filtros padrão, realce de borda e invertido não foram suficientes para diagnosticar as extrusões de disco em T11-12 e T12-13. No entanto, os três filtros apresentaram a mesma performance (1= suficiente) no diagnóstico da extrusão do disco intervertebral de T13-L1. **D-F**. Imagens tomográficas dos espaços intervertebrais de T11-12, T12-13 e T13-L1 indicando extrusões dos respectivos discos intervertebrais (d = lado direito). **D.** Material discretamente hiperatenuante promovendo até 25% de compressão do diâmetro medular em região ventrolateral esquerda. **E.** Material amorfo discretamente hiperatenuante promovendo acima de 50% de compressão do diâmetro medular à esquerda **F.** Material hiperatenuante em região ventral promovendo até 25% de compressão do diâmetro medular 106

Figura 11 **A-C** Imagem radiográfica computadorizada do segmento lombar do cão 9 indicando discreta opacificação da porção ventral do forame intervertebral de L3-4 sugerindo hérnia de disco (setas). **A.** Filtro padrão **B.** Filtro realce de borda **C.** Filtro invertido. O filtro padrão foi considerado suficiente, o filtro realce de borda classificado como bom e o filtro invertido realçou mais a lesão sendo classificado como ótimo no consenso dos avaliadores. **D.** Imagem tomográfica do espaço intervertebral L2-3 indicando compressão de até 25% do diâmetro medular por material com atenuação de partes moles em região ventral discretamente à direita (seta larga), d = lado direito 107

Figura 12 – **A-C** Imagem radiográfica computadorizada do segmento cervical da coluna vertebral do cão 10 com presença de acentuada opacificação do forame intervertebral de C4-5 indicando extrusão do disco intervertebral (seta) e discreta calcificação do disco intervertebral correspondente. **A.** Filtro padrão **B.** Filtro invertido **C.** Filtro realce de borda. Os filtros realce de borda e invertido evidenciaram mais a opacificação do forame e canal vertebral quando comparados com o filtro padrão sendo classificados como ótimo (escore 3) no consenso dos avaliadores. O filtro padrão foi considerado bom (escore 2). **D.** Imagem tomográfica do espaço intervertebral C4-5 indicando presença de grande quantidade de material hiperatenuante em porção ventral do canal vertebral, promovendo mais de 50% de compressão do diâmetro medular (seta larga). A seta preta indica discreta calcificação do disco intervertebral (d = lado direito) 108

LISTA DE TABELAS

Tabela 1 - Distribuição segundo a raça dos cães investigados quanto à presença de opacificação do forame intervertebral ao exame radiográfico digital e tomografia computadorizada atendidos no serviço de Diagnóstico por Imagem do HOVET da Faculdade de Medicina Veterinária e Zootecnia da Universidade de São Paulo – São Paulo – 2012 84

Tabela 2 - Distribuição segundo a raça dos cães com opacificação do forame intervertebral associada a hérnia de disco ao exame de tomografia computadorizada atendidos no serviço de Diagnóstico por Imagem do HOVET da Faculdade de Medicina Veterinária e Zootecnia da Universidade de São Paulo – São Paulo – 2012..... 85

Tabela 3 - Distribuição segundo a raça, sexo e faixa etária dos cães com opacificação do forame intervertebral associada a hérnia de disco ao exame de tomografia computadorizada atendidos no serviço de Diagnóstico por Imagem do HOVET da Faculdade de Medicina Veterinária e Zootecnia da Universidade de São Paulo – São Paulo – 2012 85

.Tabela 4 - Locais dos forames intervertebrais avaliados ao exame radiográfico computadorizado e tomografia computadorizada classificados quanto a presença ou não de opacificação do forame intervertebral ao exame tomográfico atendidos no serviço de Diagnóstico por Imagem do HOVET da Faculdade de Medicina Veterinária e Zootecnia da Universidade de São Paulo – São Paulo – 2012 87

Tabela 5 - Detecção da opacificação do forame intervertebral pelos filtros padrão, invertido e realce de borda obtidos na avaliação individual dos observadores 1 e 2 com base nos achados da tomografia computadorizada – São Paulo - 2012 89

Tabela 6 - Concordância entre os avaliadores (kappa teste) na detecção da opacificação do forame intervertebral através dos diferentes filtros e suas combinações – São Paulo – 2012.....92

Tabela 7 - Valores de sensibilidade, especificidade, valor preditivo positivo (VPP),valor preditivo negativo (VPN), acurácia, razão de verossimilhanças e respectivas médias obtidos na investigação da opacificação do forame intervertebral através do filtros padrão, invertido e realce de borda pelos avaliadores 1 e 2– São Paulo – 2012.....93

Tabela 8 - Valores de sensibilidade, especificidade, valor preditivo positivo (VPP), valor preditivo negativo (VPN), acurácia e razão de verossimilhanças e respectivas médias obtidos na investigação da opacificação do forame intervertebral através da combinação dos filtros padrão e invertido, padrão e realce de borda e invertido e realce de borda pelos dois avaliadores – São Paulo – 2012 94

Tabela 9 - Comparação da acurácia e especificidade de cada avaliador na análise dos filtros padrão, invertido e realce de borda e suas combinações a partir do teste qui-quadrado a 5% de significância ($p<0,05$) – São Paulo – 2012 94

Tabela 10 - Concordância entre os diferentes filtros e a tomografia computadorizada na detecção da opacificação do forame intervertebral pelo avaliador 1 – São Paulo – 2012 95

Tabela 11 - Comparação quanto ao grau de opacificação ao exame radiográfico computadorizado através dos filtros padrão, invertido e realce de borda pelos avaliadores com os valores de atenuação encontrados ao exame de tomografia computadorizada das opacificações do forame intervertebral – São Paulo – 2012 97

Tabela 12 - Grau de compressão medular ao exame tomográfico e inferido ao exame radiográfico computadorizado através dos filtros adquirido, invertido e realce de borda pelos avaliadores 1 e 2 – São Paulo – 2012..... 100

LISTA DE QUADROS

Quadro 1 - Valores de referência do *kappa* teste de concordância 83

Quadro 2 - Aspectos tomográficos das hérnias de disco classificadas quanto ao valor de atenuação do material do disco intervertebral, grau de compressão medular, hipótese diagnóstica e tipo de exame tomográfico realizado - Diagnóstico por Imagem do HOVET da Faculdade de Medicina Veterinária e Zootecnia da Universidade de São Paulo – São Paulo – 2012 88

Quadro 3 - Aspectos tomográficos das hérnias de disco e eficiência dos filtros adquirido, invertido e realce de borda na detecção da opacificação do forame intervertebral pelo consenso dos avaliadores – São Paulo – 2012 103

LISTAS DE SÍMBOLOS

%	porcentagem
<	menor
>	maior
≥	maior ou igual
≤	menor ou igual
kg	quilogramas
mg	miligramas
ml	mililitros

SUMÁRIO

1 INTRODUÇÃO 20
2 REVISÃO DE LITERATURA 23
2.1 Radiologia digital 23
2.2 Radiologia Computadorizada 26
2.3 Estação de trabalho 29
2.3.1 Exibição 29
2.3.2 Disponibilização da imagem 30
2.3.3 Processamento da imagem 32
2.3.4 Armazenamento da imagem 51
2.4 Doença degenerativa do disco intervertebral 52
2.5 Mielografia 58
2.6 Tomografia computadorizada 60
2.7 Ressonância magnética 67
3 OBJETIVOS 70
3.1 Objetivos gerais 70
3.2 Objetivos específicos 70
4 JUSTIFICATIVA 72
5 MATERIAL E MÉTODO 74
5.1 Exame radiográfico 76
5.1.1 Equipamentos radiológicos 76
5.1.2 Técnica do exame radiográfico simples 76
5.1.3 Técnica da mielografia 77
5.2 Exame tomográfico 77
5.2.1 Equipamento tomográfico 77
5.2.2 Técnica do exame tomográfico 78
5.3 Análise dos exames radiográficos e tomográficos 78
5.4 Análise estatística 81
6 RESULTADOS 84
7 DISCUSSÃO 110
8 CONCLUSÃO 128
REFERÊNCIAS 131
GLOSSÁRIO 145
APÊNDICES 149

1 Introdução

1 INTRODUÇÃO

A radiologia analógica, utilizando a combinação de filme-écran, vem desempenhando seu papel de forma satisfatória desde o advento dos raios X, descobertos por Wilhem Conrad Röentegen em 1895, no diagnóstico de diferentes afecções. Por propiciar excelentes imagens, a radiologia foi a última modalidade diagnóstica a pertencer ao mundo das imagens digitais. A radiografia digital, nomenclatura utilizada tanto para as imagens adquiridas por detectores diretos ou através do uso de placas de imagem à base de fósforo utilizados na radiografia computadorizada, possui inúmeras vantagens quando comparada com a radiologia convencional. A possibilidade de processamento das imagens é a maior delas. Modernos *softwares* melhoram a qualidade da imagem, otimizam o contraste para a visualização através da utilização de diferentes filtros, levando a avaliação de diferentes estruturas na mesma radiografia e aumentando a precisão diagnóstica A utilização desses filtros na imagem tem oferecido informações relevantes para o diagnóstico, especialmente na avaliação do tórax. Contudo, os dados referentes à utilização destas ferramentas são extrapolados de estudos realizados no homem.

A discopatia é uma afecção frequente na clínica de pequenos animais e interfere diretamente na qualidade de vida dos pacientes por promover compressão medular e poder levar à diferentes manifestações clínicas que variam de dor a tetraparalisia. O diagnóstico dessa doença é feito com base nas manifestações clínicas, exames físico e neurológico e necessita de exames de imagem para o diagnóstico conclusivo quanto à localização, grau de compressão medular e extensão das lesões. O exame radiográfico simples é o método de imagem de eleição para a investigação inicial da coluna vertebral podendo apresentar alterações clássicas quanto às hérnias de disco ou, na ausência dessas, promover a orientação necessária para realização de mielografia, tomografia computadorizada e/ou ressonância magnética para estabelecer o diagnóstico conclusivo e auxiliar no tratamento clínico-cirúrgico.

Embora a imagem por ressonância magnética (iRM) e a tomografia computadorizada (TC) sejam as modalidades diagnósticas de eleição na avaliação na coluna vertebral, estas não são ferramentas tão disponíveis na realidade da medicina veterinária brasileira. O alto custo na aquisição dos equipamentos, o tempo

longo de exame na ressonância magnética, a necessidade de anestesiar os animais para realizar o exame, além da necessidade de médicos veterinários devidamente treinados constituem as principais desvantagens desses métodos de imagem.

Dada a importância do exame radiográfico simples para a avaliação inicial da discopatia, as possibilidades de processamento oferecidas pela radiologia digital e as poucas informações referentes ao processamento de imagens na avaliação da coluna vertebral, buscou-se com este estudo estabelecer um protocolo na investigação das opacificações do forame intervertebral associadas às hérnias de disco. Para tal foram utilizados três filtros da radiografia computadorizada com o intuito de avaliar a sensibilidade destes filtros e sua eficiência nas orientações necessárias para avaliação por outros métodos de imagem (mielografia, tomografia computadorizada, mielotomografia e imagem por ressonância magnética) com a intenção de incrementar o diagnóstico das hérnias de disco, reduzindo o tempo e o custo dos exames.

2 Revisão de Literatura

2 REVISÃO DE LITERATURA

Este capítulo abordou uma breve descrição da introdução da radiologia no meio digital, a aquisição de imagens por meio da radiologia computadorizada, suas possibilidades de processamento da imagem e a importância do exame radiográfico, bem como da tomografia computadorizada e ressonância magnética, no diagnóstico das hérnias de disco com o propósito de fornecer informações pertinentes para a confrontação com os resultados obtidos no presente estudo.

2.1 Radiologia digital

Os princípios físicos dos raios X foram descobertos por Wilhelm Conrad Roentgen em 08 de novembro de 1895 (ROENTGEN, 2005). Esta descoberta marcou o início de uma nova era do diagnóstico na Medicina (LEITE; AMARO JÚNIOR; OTADUY, 2006). Desde a descoberta dos raios X, as imagens radiográficas têm sido produzidas pela exposição de filmes contendo prata à radiação ionizante ou à luz de uma tela intensificadora (écran) (BUSCH, 1997; ROBERTS; GRAHAM, 2001; CARRINO, 2002; DANIEL, 2009; ARMBRUST, 2010).

A forma mais simples e econômica de introdução da radiologia ao mundo digital foi a conversão dos filmes radiográficos em imagens digitais. Os filmes radiográficos que foram produzidos da maneira convencional podem ser digitalizados de diferentes maneiras, através de escaneres específicos, escaneres de mesa convencionais ou através do uso de câmeras digitais (MACMAHON; VYBORNY, 1994; MARTINELLI, 2001; ARMBRUST, 2010). Esta pode ser uma alternativa razoável àqueles que não podem arcar com os custos de um sistema radiográfico digital primário (ARMBRUST, 2010). Com a tecnologia das câmeras digitais sendo atualizadas o tempo todo, esta forma permite que seja realizada uma imagem com qualidade adequada e de alta resolução para arquivar radiografias, utilizá-las para apresentações, publicações e impressão para clientes. Se a câmera digital for utilizada com este propósito é recomendada a aquisição de uma que forneça compensação do brilho, lentes asféricas e *zoom* óptico (MARTINELLI,

2001). A preocupação com a digitalização de radiografias com câmeras e escâneres é que o formato de arquivo, a compressão de imagem e a variação dinâmica são altamente variáveis e podem prejudicar a qualidade da imagem digital. A má performance das câmeras digitais não é resultante do tamanho da matriz ou dos pixels, mas sim da falta de uma variação dinâmica (capacidade de mostrar muitas tonalidades de cinza) adequada (ARMBRUST, 2010). A qualidade da imagem de filmes radiográficos digitalizados pode ser melhorada utilizando-se câmeras intermediárias que permitam ajustes manuais de parâmetros associados a aquisição da imagem (brilho, contraste, tempo de exposição). No entanto, radiografias com tamanho de 35x43 devem ser complementadas com *zoom* da área de interesse (WHITEHOUSE, 1999). Armbrust et al. (2005) na investigação de nódulos pulmonares concluíram que a avaliação de radiografias originais foi o melhor método para a detecção de nódulos pulmonares quando comparado com a digitalização de radiografias por meio de escâner e através de sete câmeras digitais diferentes.

Durante a última década tem sido rápida a transição entre a captura de imagem radiográfica em filmes e a produção direta de imagens digitais. Os dispositivos da radiologia digital estão gradualmente substituindo os filmes e écrans convencionais e os departamentos de imagem cada vez mais tem se convertido ao ambiente totalmente digital. Hoje praticamente todos os tipos de imagens médicas podem ser produzidos no formato digital, incluindo as imagens geradas por radiografia computadorizada, radiografia digital direita, tomografia computadorizada (TC), ultrassonografia e ressonância magnética (BUSCH, 1997; ROBERTS; GRAHAM, 2001; CARRINO, 2002; DANIEL, 2009; ARMBRUST, 2010).

A radiologia é a última modalidade a fazer esta transição para o sistema digital por diversas razões. A combinação filme-écran é um sistema detector testado e verdadeiro que produz excelentes imagens radiográficas (DANIEL, 2009) atendendo as necessidades básicas na investigação inicial e no diagnóstico de afecções na maioria das circunstâncias (MATTOON; SMITH, 2004) portanto, a motivação para a mudança tem sido baixa. Inicialmente o custo do sistema de radiologia digital era proibitivo, mas com os avanços na tecnologia computacional o custo destes sistemas continua a cair (MATTOON; SMITH, 2004; DANIEL, 2009). Hoje em dia o custo da conversão digital em um serviço com grande quantidade de casos é quase compensado pela economia devido a eliminação de filmes, custos

com manutenção da processora, químicos e arquivamento (MATTOON; SMITH, 2004; WRIGHT, 2006; DANIEL, 2009; ARMBRUST, 2010).

O termo radiologia digital é empregado como referência aos dois sistemas atuais baseados no tipo de detector que é utilizado: a radiografia computadorizada (*Computed Radiography - CR*) e a radiografia digital direta também chamada de captura radiográfica digital direta (*Direct Digital Radiography – DDR)* (CHOTAS; DOBBINS; RAVIN, 1999; CARRINO, 2002; STEARNS, 2004; ARMBRUST, 2010; KÖRNER et al., 2007; KRUPINSK et al., 2007; CRUZ, 2008; WIDMER, 2008; ARMBRUST, 2009a; ARMBRUST, 2010; DROST, 2011).

Os sistemas de radiografia computadorizada foram introduzidos no mercado médico no início da década de 1980 pela *Fuji Medical Corporations* (ROBERTS; GRAHAM, 2001; MATTOON; SMITH, 2004; STEARNS, 2004; OLIVEIRA, 2007; CRUZ, 2008). A radiologia digital direta foi introduzida após a CR (KÖRNER et al., 2007; ARMBRUST, 2010). Tanto a forma direta como a indireta utilizam equipamento de raios X convencional com mesa e grade para adquirir a imagem. Entretanto, o procedimento resulta na ausência de filme radiográfico e uma imagem final em um monitor de computador. Assim, não há a necessidade de câmara escura, arquivamento ou processamento de filmes. A principal diferença entre a *CR* e a *DDR* envolve a aquisição da imagem e não o resultado final (STEARNS, 2004; WIDMER, 2008; ARMBRUST, 2009a; ARMBRUST, 2010; DROST, 2011).

Os princípios físicos da radiografia digital não diferem muito do sistema da radiografia analógica (écran-filme). Basicamente a radiografia digital consiste em um detector digital que supera e substitui os filmes à base de cristais de prata e chassis utilizados na radiografia convencional. Os detectores absorvem a energia que é transportada pelos raios X que atravessam o paciente. Esta energia é então transformada em uma voltagem, digitalizada e quantificada em uma imagem com escala de cinzas proporcional à quantidade de energia depositada para a digitalização (CHOTAS; DOBBINS; RAVIN, 1999; ROBERTS; GRAHAM, 2001; CARRINO, 2002; STEARNS, 2004; KÖRNER et al., 2007; CRUZ, 2008; WIDMER, 2008; ARMBRUST, 2009a; DROST, 2011).

2.2 Radiologia Computadorizada

A radiografia computadorizada (CR) consiste em uma imagem digital diagnóstica obtida através de uma placa de imagem (IP – *image plate*) e leitor (ROBERTS; GRAHAM, 2001; CARRINO, 2002; CASTILHO et al., 2004; STEARNS, 2004; BANSAL, 2006; KÖRNER et al., 2007; CRUZ, 2008; WIDMER, 2008; ARMBRUST, 2009a; ARMBRUST, 2010; DROST, 2011). A CR tem sido amplamente utilizada na medicina humana na última década. A introdução da radiologia computadorizada é recente na medicina veterinária e os preços mais acessíveis resultaram em maior interesse da classe veterinária. Os veterinários de equinos lideraram o caminho pela facilidade em adquirir a imagem e ter o diagnóstico radiográfico à campo pelos sistemas móveis oferecidos por esta modalidade (ROBERTS; GRAHAM, 2001; MATTOON; SMITH, 2004; STEARNS, 2004).

O sistema de radiologia computadorizada inclui *hardware* e *software* que atendem diversas necessidades: a detecção de radiação, exibição da imagem, armazenamento ou arquivamento. Um *hardware* completo da radiologia computadorizada inclui chassi, um escâner de luz (leitor de chassi) e um computador (ROBERTS; GRAHAM, 2001; MATTOON; SMITH, 2004; STEARNS, 2004; WIDMER, 2008; ARMBRUST, 2009a; ARMBRUST, 2010; DROST, 2011). A imagem é criada em placas de imagem à base de fósforo semelhantes aos écrans convencionais (CARRINO, 2002; STEARNS, 2004; WIDMER, 2008; ARMBRUST, 2009a; DROST, 2011).

A *IP* possui uma camada de cristais que pode armazenar a energia dos raios X. Esta placa é colocada num chassi semelhante ao convencional. A energia da radiação desloca elétrons em um estado de alta energia, formando uma imagem latente sobre a placa. A *IP* exposta é colocada no escâner, que utiliza luz à *laser* vermelha para verificar a placa e fazer com que os elétrons da imagem latente, presos em um estado de alta energia durante a exposição, sejam libertados para um estado de menor energia e estimule a fluorescência. A luz é produzida quando a placa de imagem é lida. Desta forma, a IP é semelhante a uma tela intensificadora, exceto pelo fato da luz ser produzida em resposta à estimulação do laser após a

exposição, em vez de durante a exposição em resposta ao bombardeamento de raios X. O tubo fotomultiplicador do leitor reúne a energia da luz, que são transformados em um sinal elétrico analógico. Um conversor realiza a conversão dos sinais elétricos em digitais. O sinal digital é convertido em tons de cinza através da análise desses dados pelo computador e a imagem é exibida em um monitor (CARRINO, 2002; STEARNS, 2004; KÖRNER et al., 2007; OLIVEIRA, 2007; WIDMER, 2008; ARMBRUST, 2009a; DROST, 2011). Durante a leitura nem toda a energia armazenada na tela é liberada. Para garantir a remoção completa de toda a imagem latente, a placa de fósforo de armazenamento é apagada com uma luz de alta intensidade, que a ilumina por um curto período, permitindo assim que ela seja reutilizada em outras exposições (ROBERTS; GRAHAM, 2001; MATTOON; SMITH, 2004; KÖRNER et al., 2007; OLIVEIRA, 2007; WIDMER, 2008; ARMBRUST, 2009a; DROST, 2011). Estas placas de imagem podem ser utilizadas milhares de vezes, mas estão sujeitas aos danos físicos e desgaste (MATTOON; SMITH, 2004; WIDMER, 2008; ARMBRUST, 2009a; DROST, 2011).

Quando comparado ao filme radiográfico convencional, a *IP* apresenta uma linearidade entre a dose e a intensidade de luminância, ampla resposta à variação de exposição e alta sensibilidade à radiação. O fato da placa de imagem ter um amplo intervalo de resposta à exposição possibilita a visualização de objetos com densidades distintas em uma mesma imagem. Devido a sua alta sensibilidade, aproximadamente 100 vezes mais sensível do que os filmes radiográficos convencionais, elimina-se o longo tempo de exposição, sendo capaz de detectar radiação onde filmes radiográficos convencionais não seriam (OLIVEIRA, 2007). Em geral as *IP* são oferecidas no mercado com tamanhos específicos (MATTOON; SMITH, 2004; OLIVEIRA, 2007; ARMBRUST, 2009a) como 18 cm X 24 cm, 10 cm x 43 cm e 35 cm x 43 cm, embora existam outros tamanhos que variam de acordo com o fabricante e seus respectivos leitores de imagem (OLIVEIRA, 2007).

As vantagens de sistemas de armazenamento de fósforo incluem uma vasta variação dinâmica, que conduz a uma redução nas taxas de falhas na exposição dos raios X. Pelo fato do sistema de radiologia computadorizada ser baseado em chassis, ele pode ser facilmente integrado em mesas *bucky* e estativas, sendo altamente móvel e fácil de utilizar para os exames em leito e de pacientes

imobilizados, tornando este sistema flexível em uso clínico de rotina. Além disso, se uma única placa de imagem apresenta defeitos esta pode ser facilmente substituída sem necessidade de equipamento especializado ou serviço de pessoal (KÖRNER et al., 2007).

A resolução espacial das placas de imagem à base de fósforo é geralmente menor do que a combinação filme-ecran (LUND et al., 1997; MATTOON; SMITH, 2004; KÖRNER et al., 2007; ARMBRUST, 2010). O pixel é o menor ponto da imagem que pode ser obtido. Assim uma imagem é formada por inúmeros pixels. O conjunto de pixels está distribuído em colunas e linhas que formam a matriz. Quanto maior o número de pixels numa matriz melhor é a sua resolução espacial, o que permite uma melhor diferenciação entre as estruturas (KÖRNER et al., 2007; OLIVEIRA, 2007; DANIEL, 2009). A conversão da imagem analógica para digital transforma os dados analógicos em dados numéricos com base no sistema numérico binário. A tensão do sinal de saída é medida e atribuído um número de 0 (preto) a 255 (branco) de acordo com a intensidade da voltagem. Essas atribuições numéricas traduzem em 256 tons de cinza. O olho humano é capaz de detectar aproximadamente 32 níveis de cinza (PARKS; WILLIAMSON, 2002), portanto grande parte da alta resolução do filme está além da faixa detectável pelo olho humano. Muitos estudos realizados em medicina humana, mostram que imagens *CR* são iguais ou melhor do que um filme tradicional para avaliação das regiões do corpo. A qualidade da imagem percebida e a capacidade de visualizar anormalidades dependem mais da manipulação de *software* e processamento da imagem do que da resolução espacial (LUND et al., 1997; SCHAEFER-PROPOK; PROKOP; 1997; ROBERTS; GRAHAM, 2001; MATTOON; SMITH, 2004; LO; PUCHALSKI, 2008).

2.3 Estação de trabalho

A estação de trabalho constitui o local onde as imagens são exibidas, processadas, disponibilizadas e armazenadas após a aquisição. Embora outras modalidades diagnósticas que realizem cortes seccionais da região em estudo como a tomografia computadorizada, ressonância magnética e ultrassonografia já forneçam imagens em formato digital, o exame radiográfico continua sendo o exame mais representativo dentro de uma rotina hospitalar. As formas de aquisição das imagens radiográficas digitais já foram descritas sucintamente e pormenores a respeito da aquisição de outros métodos de imagem não é escopo deste trabalho. Uma descrição a respeito da exibição, disponibilização, processamento e armazenamento da imagem digital foi realizada. O processamento das imagens, principal característica da imagem digital e área de interesse desse estudo, foi abordado mais extensivamente.

2.3.1 Exibição

Após as radiografias serem realizadas, as imagens são interpretadas. Para análise das radiografias convencionais os negatoscópios são necessários (DROST, 2011), no caso das imagens digitais estas são avaliadas em monitores (CARRINO, 2002; CASTILHO et al., 2004; MATTOON; SMITH, 2004; STEARNS, 2004; BANSAL, 2006; KÖRNER et al., 2007; OLIVEIRA, 2007; CRUZ, 2008; PUCHALSKI, 2008; ARMBRUST, 2009a; DANIEL, 2009; DROST, 2011). Deve ser dada uma grande importância a qualidade do monitor que é utilizado para a interpretação final (ARMBRUST, 2009a). A qualidade do monitor é avaliada por meio de três parâmetros: luminância, resolução e relação de contraste (STEARNS, 2004; CRUZ, 2008; PUCHALSKI, 2008; DROST, 2011). Estações de revisão primária, onde as radiografias são analisadas primeiramente e um diagnóstico é realizado, são diferentes das estações de revisão secundária ou terciária, localizadas em salas de exame ou centros cirúrgicos. As estações de revisão primárias devem ter a qualidade do monitor melhor possível e ser alojados em uma sala com iluminação

ambiente controlada (PUCHALSKI, 2008; DROST, 2011). A resolução espacial é um parâmetro que pode ser usado para comparar monitores e é geralmente descrita em termos de MPs (megapixels). O monitor deve possuir no mínimo 2 MP para avaliação diagnóstica (STEARNS, 2004; PUCHALSKI, 2008; DROST, 2011). Muitas vezes, vários monitores são utilizados em combinação, de modo que várias projeções do mesmo paciente possam ser avaliadas simultaneamente (ARMBRUST, 2009a; DROST, 2011). Os monitores de computador padrão podem ser suficientes para revisar as imagens digitais com os clientes (ARMBRUST, 2009a).

2.3.2 Disponibilização da imagem

A qualidade da imagem digital é abordada nas orientações do Colégio Americano de Radiologia (*American College of Radiology - ACR*) (AZEVEDO-MARQUES et al., 2001; STEARNS, 2004; BANSAL, 2006; PUCHALSKI, 2008; WRIGHT et al., 2008; ARMBRUST, 2009a; DROST, 2011). Com a implantação generalizada de redes de computadores ficou aparente a necessidade de uma metodologia uniforme para a transferência de informações de imagens. No meio da década de 70, um comitê coordenado pelo Colégio Americano de Radiologia ("*American College of Radiology*" – *ACR*) e pela Associação Nacional de Fabricantes de Equipamentos Elétricos ("*National Electrical Manufactures Association" – NEMA*) foi formado para trabalhar na padronização de programas e equipamentos para acesso e distribuição de imagens médicas. Recentemente, foi adotada como padrão a versão 3.0 do modelo ACR-NEMA, normalmente conhecida como *DICOM* ("*digital imaging and communication in medicine*"). A maioria dos fabricantes, senão todos, de dispositivos para obtenção de imagem em formato digital estão trabalhando no desenvolvimento de produtos que sejam *DICOM* compatíveis (AZEVEDO-MARQUES et al., 2001; WRIGHT et al., 2008; ARMBRUST, 2009b). *DICOM* é um formato de arquivo específico de imagem, análogas às do grupo formato *Joint Photographic Experts* (JPEG) e *Tagged Image File Format* (TIF). Esta interconectividade requer que um formato padrão seja utilizado para todas as imagens médicas. Em outras palavras, a imagem digital adquirida pela radiologia computadorizada do fornecedor A e a imagem obtida através do sistema de

radiografia digital direta do vendedor B deve ser visibilizada utilizando-se o software do fornecedor C. Não existe atualmente nenhum requisito de conformidade *DICOM* na Medicina Veterinária, mas é altamente recomendável que todos os sistemas atendam esta especificação (ARMBRUST, 2009b).

A *ACR* recomenda um padrão mínimo de software *DICOM* de visualização, que inclui simplesmente controles para janela e nível (análogo ao contraste e brilho), *pan* que tem a função de mover a imagem pela tela, o *zoom* que amplia ou reduz a imagem, as funções *flip* e rotação que permitem a orientação da imagem na tela (AZEVEDO-MARQUES et al., 2001; PUCHALSKI, 2008; DROST, 2011), além de ferramentas de mensuração (PUCHALSKI, 2008; DROST, 2011) e inversão de escala de cinza. O tempo de espera entre a seleção da imagem e a sua exibição deve ser bastante curto (≤ 5 s) (AZEVEDO-MARQUES et al., 2001).

Quase todos os programas de visualização comumente utilizados excedem o padrão mínimo e oferecem muitos recursos adicionais para aumentar a utilidade diagnóstica. Estas características variam de acordo com o programa de *software* e são mais bem explorados utilizando-se o programa. É importante que de acordo com o interesse do comprador ou do usuário final seja realizada a comparação de diferentes programas para determinar a utilidade para suas necessidades específicas (PUCHALSKI, 2008; DROST, 2011).

2.3.3 Processamento da imagem

O processamento de imagens é essencialmente uma área multidisciplinar, tanto na atuação quanto na derivação, pois suas técnicas baseiam-se na óptica, colorimetria, neurofisiologia, engenharia elétrica e ciência da computação (SILVA, 2008) e envolve complexos cálculos matemáticos. Abordar detalhes a este respeito não é o objetivo deste trabalho, de forma que se buscou dispor de maneira sucinta algumas possibilidades do processamento da imagem e suas aplicações na avaliação radiográfica.

O processamento digital de imagens não é uma tarefa simples, na realidade envolve um conjunto de tarefas interconectadas. Tudo se inicia com a captura de uma imagem, a qual, normalmente, corresponde à iluminação que é refletida na superfície dos objetos, realizada por meio de um sistema de aquisição. Após a captura por um processo de digitalização, uma imagem precisa ser representada de forma apropriada para tratamento computacional (QUEIROZ; GOMES, 2001).

O processamento de imagens é uma das principais características da radiografia digital (MACMAHON et al., 1985; ROBERTS; GRAHAM, 2001; MATTOON; SMITH, 2004; OLIVEIRA, 2007; LO; PUCHALSKI, 2008; ARMBRUST, 2010) e influencia significativamente a forma como a imagem aparece para o radiologista (PROKOP; NEITZEL; SCHAEFER-PROPOK, 2003; MATTOON; SMITH, 2004; KRUPINSKI et al., 2007; LO; PUCHALSKI, 2008; SILVA, 2008; ARMBRUST, 2010).

Após a aquisição da imagem, um *software* de processamento é necessário para organização dos dados brutos em uma imagem clinicamente significativa (QUEIROZ; GOMES, 2001; KÖRNER et al., 2007; LO; PUCHALSKI, 2008; WIDMER, 2008; ARMBRUST, 2009a; ARMBRUST, 2010; DROST, 2011). O processamento de imagens permite que a imagem seja manipulada durante a avaliação com diferentes funções como contraste, *zoom*, inversão de escala de cinza, janelamento, mensuração da distância e ângulo, rotação, planejamento e modo colorido na dependência do software que é utilizado (MATTOON; SMITH, 2004; ARMBRUST, 2010; OLIVEIRA, 2007; KÖRNER et al., 2007; WIDMER, 2008; ARMBRUST, 2009a). Considerando que o aspecto de uma radiografia convencional

é largamente dependente das características do sistema filme-écran e não pode ser manipulado, as radiografias digitais podem ser modificadas de modo que os valores de pixels reais sejam alterados e manipulados através da variação ou inversão da escala de cinzas (ROBERTS; GRAHAM, 2001; LO; PUCHALSKI, 2008; ARMBRUST, 2010).

Os primeiros registros de estudos em processamento digital de imagem datam da década de 60, impulsionados pelos projetos de pesquisa criados pela NASA, nos Estados Unidos da América. Em seguida, surgiriam mais atividades que necessitariam dos adventos proporcionados por esta área de concentração de conhecimento; entre estas estavam a medicina, a microscopia, a meteorologia, o televisionamento e a indústria (SILVA, 2008). Vários modelos de sistemas para processamento de imagens têm sido propostos e comercializados no mundo inteiro nas duas últimas décadas. Entre meados das décadas de 80 e 90, com a progressiva redução nos custos das tecnologias de *hardware*, a tendência de mercado voltou-se para placas projetadas para o uso em computadores pessoais e estações de trabalho. Assim, surgiram diversas empresas que se especializaram no desenvolvimento de *software* dedicado ao processamento de imagens (QUEIROZ; GOMES, 2001).

Muitos sistemas de radiologia computadorizada têm embutidos programas de processamento para evidenciar a informação diagnóstica na apresentação da imagem (detalhe ósseo, por exemplo). Nos melhores sistemas desenvolvidos para a medicina veterinária, os filtros de processamento da imagem são apresentados por espécies de forma a otimizar a imagem radiográfica. Outros sistemas oferecidos utilizam *kits* de ferramentas dos filtros para ajustar a imagem exibida para diferentes graus de detalhe (MATTOON; SMITH, 2004). Embora os produtos de *software* de vários fabricantes utilizem filtros similares, tais como realce de borda, melhoria da redução de ruído e contraste para alterar a aparência da imagem, as impressões resultantes podem diferir consideravelmente (KÖRNER et al., 2007; LO; PUCHALSKI, 2008).

O primeiro passo efetivo de processamento é comumente conhecido como *pré-processamento,* o qual envolve passos como a filtragem de ruídos introduzidos pelos sensores e a correção de distorções geométricas causadas na aquisição (QUEIROZ; GOMES, 2001; KRUPINSKI et al., 2007; SOUZA; CORREA, 2007; LO; PUCHALSKI, 2008; MAHER, 2011). Esta etapa refere-se os passos iniciais que são

aplicados à imagem bruta e que estão além do alcance das mãos do operador do dispositivo de imagem e do usuário final, o radiologista. Estes métodos são responsáveis pela correção de defeitos, imperfeições e não-uniformidade na detecção de radiação pelo sistema e estão atrelados ao produto de cada fabricante. A maneira em que o pré-processamento é efetuado irá depender das características de leitura do sistema de aquisição (LO; PUCHALSKI, 2008).

A imagem digital pode ser manipulada de forma que erros relacionados à técnica possam ser corrigidos, como radiografias sub/superexpostas, melhora no contraste, ou ainda avaliar tanto partes moles como óssea com detalhes em uma única imagem, reduzindo o número total de radiografias obtidas (MERRITT et al., 1985; MATTOON; SMITH, 2004; WRIGHT, 2006; ARMBRUST, 2009a; ARMBRUST, 2010; DROST, 2011). É importante salientar que somente pequenas variações na técnica radiográfica podem ser corrigidas pelo processamento da imagem digital (ARMBRUST, 2010; DROST, 2011). Quando há subexposição, a imagem digital pode parecer granulada (pixelada). Em imagens superexpostas, estruturas teciduais delicadas não são observadas. Muitos fabricantes possuem um ótimo índice de exposição expresso em uma faixa numérica que indica se a exposição está adequada (STEARNS, 2004; ARMBRUST, 2010). A resolução espacial (a capacidade de definir a extensão ou limites de características dentro de uma imagem nítida e clara) não pode ser influenciada pelo programa de processamento porque ela é dependente da técnica e das variáveis do sistema de aquisição (SCHAEFER-PROPOK; PROKOP; 1997; LO; PUCHALSKI, 2008). No entanto, com a otimização das variáveis de processamento, a falta de resolução espacial pode ser parcialmente neutralizada (LUND et al., 1997; SCHAEFER-PROPOK; PROKOP; 1997; ROBERTS; GRAHAM, 2001; MATTOON; SMITH, 2004; LO; PUCHALSKI, 2008). Independentemente da tecnologia, os clássicos erros técnicos (posição e movimentação do paciente, subexposição, superexposição) que ocorrem na radiografia convencional ainda ocorrem na radiologia digital e estão associados com artefatos (ARMBRUST, 2010; DROST, 2011).

O objetivo do processamento de imagem é de melhorar a qualidade da imagem e otimizar o contraste para a visualização de forma que aumente a precisão diagnóstica. Os dois tipos básicos de manipulação de imagem são a variação na escala de cinza (brilho) e o filtro espacial (BURKWALTER; BRAUNSTEIN, 1992;

QUEIROZ; GOMES, 2001; PROKOP; NEITZEL; SCHAEFER-PROKOP, 2003; LO; PUCHALSKI, 2008; ARMBRUST, 2010; MAHER, 2011).

Os ajustes de brilho da imagem incluem o realce do contraste e o processamento de histograma, enquanto os ajustes espaciais incluem os filtros de frequência espacial (PROKOP; NEITZEL; SCHAEFER-PROKOP, 2003; MAHER, 2011).

O realce da imagem computadorizada fornece incremento na borda e no contraste. Diversos filtros podem ser utilizados e alterados em diversas partes do corpo para realçar a imagem (ARMBRUST, 2010).

A redução no contraste de uma cena dificulta o discernimento de seus componentes. O propósito do realce de contraste é redistribuir os tons de cinza dos pixels de uma imagem de modo a elevar o contraste na faixa de níveis possível. Nos casos em que a faixa de tons de cinza já se encontra totalmente utilizada, a expansão de contraste por partes, linear ou não, possibilita melhor discriminação da porção realçada da imagem (BURKWALTER; BRAUNSTEIN, 1992; QUEIROZ; GOMES, 2001; SILVA, 2008). No realce de imagem não são acrescidas informações à imagem e sim enfatizadas determinadas características (BURKWALTER; BRAUNSTEIN, 1992; SILVA, 2008; MAHER, 2011). O realce de contraste é uma forma amplamente utilizada no processamento de imagens médicas. Esta forma de tratamento (geralmente referido como “janelamento”) é uma forma de transformação no nível de cinza em que o valor de um pixel real é substituído por um valor de um pixel novo para fins de exibição (BURKWALTER; BRAUNSTEIN, 1992; MAHER, 2011). O processo é geralmente realizado usando a saída de seção *look-up table* (LUT) (LO; PUCHALSKI, 2008; MAHER, 2011) ou tabelas de transformação (QUEIROZ; GOMES, 2001) do componente de exibição de imagem. A variação da escala de cinza ou aplicação LUT (*look-up table*) é realizada no dispositivo de aquisição e pode ser alterada pelo operador. Esta operação não altera matematicamente os dados brutos e limita-se a controlar a forma como os dados são exibidos no monitor, sendo somente uma operação de visualização. A imagem original pode ser rapidamente recuperada nos casos em que for obtida uma imagem insatisfatória. Por esta razão, a aplicação LUT é diferente de algumas técnicas de processamento (LO; PUCHALSKI, 2008; MAHER, 2011). O processo é controlado normalmente por dois controles no console do processador de imagem digital - o nível e a janela. Deve-se notar que podem existir variações nos nomes e na

operação exata desses controles de acordo com os diferentes sistemas, mas a abordagem geral descrita aqui é suficiente para nossos propósitos. A utilização simultânea dos dois controles permite a aplicação de uma janela de nível de cinza, de amplitude variável, que pode ser colocada em qualquer lugar ao longo da escala de cinzas. Os tons de cinza podem dessa forma ser realçados de modo que apresentem uma maior nitidez (BURKWALTER; BRAUNSTEIN, 1992; LO; PUCHALSKI, 2008; MAHER, 2011). A figura 1 demonstra uma das formas *de look-up table* ilustrando o nível, onde todos os pixels abaixo do valor limite são exibidos como preto, e o janelamento da imagem, onde os pixels acima do valor limite são exibidos em branco.

A representação gráfica do LUT é uma curva. As exposições muito altas e muito baixas são representadas como preto e branco e os valores intermediários de exposição caem no meio da parte inclinada da curva LUT. A maioria dos *softwares* de processamento têm várias curvas LUT diferentes que podem ser apropriadas para certas regiões anatômicas geralmente definidas em função da inclinação da parte intermediária da curva (LO; PUCHALSKI, 2008) figura 2.

Outras formas de *look-up table* mais sofisticadas também podem ser utilizadas. Uma delas é a inversão da escala de cinzas, onde pixels escuros são potencializados e os pixels brilhantes são suprimidos (QUEIROZ; GOMES, 2001; LO; PUCHALSKI, 2008; MAHER, 2011). A inversão da escala de cinza de uma imagem pode ter diversas aplicações. Uma delas é que, em se tratando do negativo da imagem, após o registro fotográfico a partir de uma câmera convencional, a revelação do negativo do filme produzirá uma imagem positiva, passível de uso como *slide* (QUEIROZ; GOMES, 2001). Adicionalmente, o negativo de uma imagem pode possibilitar melhor discriminação de alvos em determinados tipos de imagens, como nas imagens médicas (SHELINE et al., 1989; KHEDDACHE et al., 1991; QUEIROZ; GOMES, 2001; PARKS, 2008).

Figura 1 - Representação gráfica da transformação do nível de escala de cinza pelo *look-up table* para aumento do contraste das imagens com 256 tons de cinza. O nível é o centro da abertura da janela. Neste exemplo, se o nível é 50 e a abertura é 100, números maiores que 150 serão demonstrados em branco e valores inferiores a 50 serão apresentados em preto. Os valores de pixel entre 50 e 150 serão exibidos utilizando uma faixa intermediária de cinza

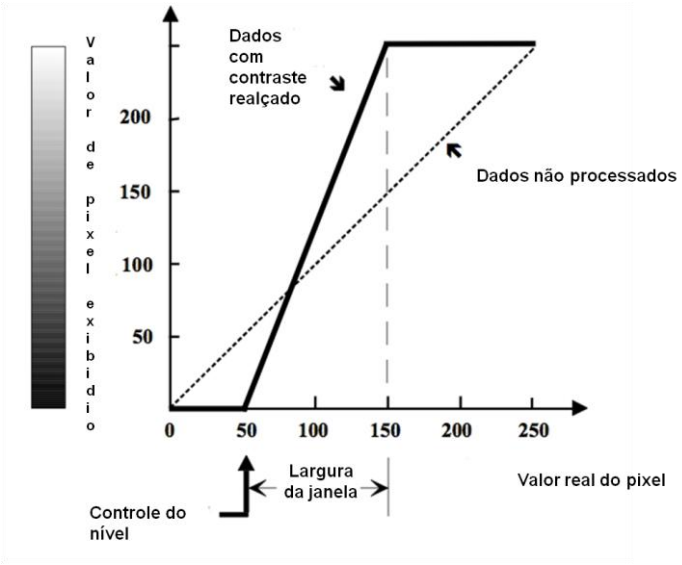

Fonte: adaptado MAHER (2011)

Figura 2 - Exemplos de curvas do LUT

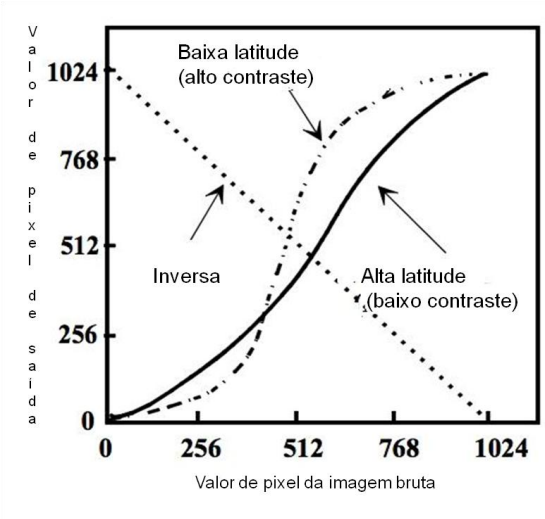

Fonte: adaptado MAHER (2011)

O *look-up table* também pode ser utilizado para exibir imagens em escala de pseudo-cores. Isto é particularmente útil na visualização 3D, onde uma escala de cores variando gradualmente de amarelo para vermelho pode ser aplicada para exibir os ossos e tecidos, por exemplo. A escala de cores pode ser gerada utilizando uma tabela de consulta de cores (*color look-up table*) (MAHER, 2011). No entanto, uma seleção inadequada do LUT pode resultar em perda de informação para o usuário final (LO; PUCHALSKI, 2008). A figura 3 apresenta algumas possibilidades de processamento da imagem pelo LUT.

Figura 3 - Imagens radiográficas digitais de projeção dorsopalmar do carpo de equino com quatro possibilidades diferentes de aplicação do LUT. **A.** radiografia com LUT invertido. **B.** LUT da radiografia padrão. **C.** LUT com curva acentuada. **D.** LUT com uma leve inclinação. Note que as imagens **C** e **D** apresentam um aspecto semelhante à combinação filme-ecran (radiografia analógica) com alto contraste em **C**. e alta latitute (brilho) **D**. Uma seleção inadequada do LUT pode resultar em perda de informações clinicamente significativas como a não visibilização de partes moles em **C**

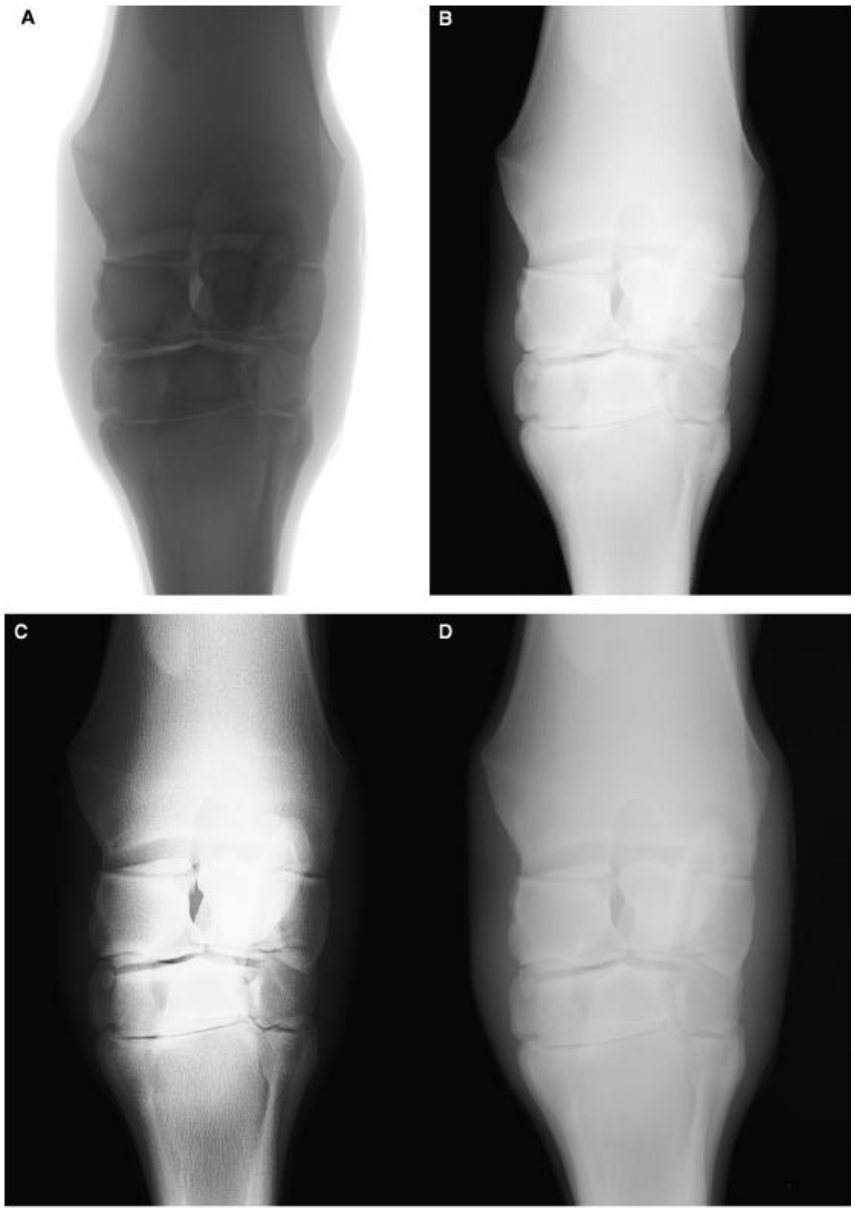

Fonte: Lo; Puchalski (2008)

O realce de contraste também pode ser efetuado através da manipulação do histograma estatístico da imagem. Um histograma é um gráfico da frequência de ocorrência de cada valor de pixel em uma imagem. A manipulação de dados do histograma pode ser utilizada para o realce do contraste, redistribuindo os valores de pixel para gerar, por exemplo, uma melhor utilização da escala de cinzas (BURKWALTER; BRAUNSTEIN, 1992; QUEIROZ; GOMES, 2001; SILVA, 2008; MAHER, 2011). Ao fornecer apenas o número de pixels para cada nível de cinza, e não a localização deles, o histograma gera uma descrição global da imagem e dos objetos nela contidos. Se todos os pontos da imagem são de um mesmo objeto, o histograma dá uma idéia da probabilidade condicional de um ponto possuir um dado nível de cinza, considerando que pertença ao objeto. Em imagens coloridas o histograma indica a frequência de cada componente RGB da imagem. De forma geral, as imagens apresentam tons de cinza próximos da faixa dos pretos e com pouca variação. Assim para melhor apresentação, é necessário aprimorar o contraste e a dinâmica da imagem, estas características podem ser realizadas através do histograma (SILVA, 2008). Se ocorrer um problema em que uma imagem aparece ou muito escura ou muito clara, o técnico pode redesenhar uma região que mais se aproxima da área de interesse, assim, recriar o histograma e a gravação de exposição (LO; PUCHALSKI, 2008).

As imagens apresentam áreas com diferentes respostas espectrais, delimitadas por áreas geralmente estreitas denominadas bordas. Tais limites usualmente ocorrem entre objetos ou feições distintas presentes na imagem (e.g. regiões de um rosto, feições naturais ou artificiais em imagens multiespectrais da superfície terrestre, estruturas de um corpo em imagens médicas), podendo também representar o contato entre áreas com diferentes condições de iluminação, em função dos ângulos formados entre a radiação incidente e os planos da cena imageada. Assim sendo, as bordas representam, em imagens monocromáticas, alterações bruscas entre intervalos de níveis de cinza. Sua representação gráfica é caracterizada por gradientes acentuados. Correspondem usualmente a feições de alta frequência - limites entre áreas iluminadas e sombreadas. Em contraponto, os alvos que variam mais uniformemente com a distância apresentam-se, em geral, sob a forma de regiões homogêneas, correspondendo a feições de baixa frequência (áreas uniformes em imagens). Semelhante às técnicas de manipulação de

contraste, as técnicas de filtragem de uma imagem implicam transformações pixel a pixel. Todavia, diferem daquelas à medida que a alteração efetuada em um pixel da imagem filtrada depende não apenas do nível de cinza do pixel correspondente na imagem original, mas também dos valores dos níveis de cinza dos pixels situados em sua vizinhança. Sendo uma operação local, a filtragem espacial é uma transformação dependente do contexto em que se insere cada pixel considerado. A filtragem espacial se fundamenta em uma operação de convolução de uma máscara (*mask*, *kernel* ou *template*) e da imagem digital considerada. A máscara é um arranjo matricial de dimensões inferiores às da imagem a ser filtrada e, em geral, quadrado, cujos valores são definidos como fatores de ponderação (pesos) a serem aplicados sobre pixels da imagem. A operação é executada progressivamente sobre os pixels da imagem, coluna a coluna, linha a linha (QUEIROZ; GOMES, 2001; SOUZA; CORRÊA, 2007; SILVA, 2008; MAHER, 2011).

Em uma filtragem, o valor de nível de cinza de uma imagem depende não só do nível de cinza original, mas dos valores de níveis de cinza de sua vizinhança.
O tamanho desta vizinhança não é limitado, mas normalmente os vizinhos mais próximos tem maior influência sobre os mais distantes. Os filtros podem ser divididos em duas grandes classes (PROKOP; NEITZEL; SCHAEFER-PROKOP, 2003; SOUZA; CORRÊA, 2007; SILVA, 2008; MAHER, 2011):

• Filtros de passa-baixa: tem valores próximos de zero para as altas frequências, portanto, a imagem apresenta-se “suavizada”;

• Filtros de passa-alta: tem valores próximos de zero para as baixas frequências. Este filtro gera um efeito de “agudização” da imagem, ou seja, as transições entre diferentes regiões da imagem tornam-se mais nítidas, em compensação este filtro enfatiza o ruído que possa existir na imagem.

Os filtros, de modo geral, são projetados e aplicados como ferramentas para realizar realce de imagens. Esta atividade consiste no incremento da qualidade geral da imagem, o que pode ser interessante para fins de visualização, e ainda para ressaltar determinados objetos ou características da imagem (SOUZA; CORRÊA, 2007; SILVA, 2008; MAHER, 2011). Esses filtros de frequência espacial incluem uma grande quantidade de técnicas de processamento e todas elas realizam alteração na composição de frequência espacial de uma imagem. As duas técnicas mais comuns na radiografia digital são a máscara *unsharp* e o processamento multiescala (PROKOP; NEITZEL; SCHAEFER-PROKOP, 2003).

A máscara de filtro *unsharp* é o nome de uma técnica simples que foi desenvolvida para realce de borda e nitidez das imagens. Ela está implementada na maioria dos sistemas de radiografia computadorizada e radiografia digital direta (PROKOP; NEITZEL; SCHAEFER-PROKOP, 2003). Em uma primeira etapa, a imagem será desfocada, utilizando filtro de passa-baixa. Isso geralmente é feito por média local dos valores de pixel. Quanto maior a região (tamanho da *máscara*) utilizada para a média deste processo, mais borrada a imagem passa-baixa e mais baixas as frequências espaciais que permanecem nessa imagem. As estruturas que são menores do que o tamanho da máscara são quase que completamente suprimidas e não estão mais visíveis nesta imagem. Subtraindo a imagem passa-baixa da original, produz-se a informação passa-alta que contém os detalhes que são suprimidos na imagem passa-baixa. Uma vez que os contornos nítidos da imagem original sempre possuam alta frequência espacial, estes contornos são retidos na imagem passa-alta. De outra forma, o tamanho de uma estrutura determina se ela é visível na imagem de passa-baixa ou passa-alta. A transição entre as imagens de passa-alto e passa-baixo depende do tamanho da máscara (PROKOP; NEITZEL; SCHAEFER-PROKOP, 2003; LO; PUCHALSKI, 2008; MAHER, 2011) (Figura 4). O tamanho da máscara do filtro determinará o efeito global sobre a imagem processada e irá determinar o corte entre as estruturas que são reforçadas e suprimidas. Uma máscara pequena irá resultar em um realce de estruturas muito pequenas e melhorar a modulação de transferência da função (quão perto a imagem é do objeto real), enquanto que uma máscara média irá resultar em realce de borda (Figura 5). Para a imagem filtrada final podem ser criadas várias combinações com a imagem original, onde imagens passa-baixa ou passa-alta podem ser criadas de uma forma ponderada. O fator de ponderação *f* é então chamado "fator de realce". O fator de ponderação pode assumir valores arbitrários maiores que zero. Um fator *f* de 0,5 corresponde a uma melhora discreta que é comumente utilizada para a radiografia de tórax. Valores maiores do que 2, em geral, devem ser evitados, a fim de não criar "super-realce" (PROKOP; NEITZEL; SCHAEFER-PROKOP, 2003). Um grande aumento desses fatores pode provocar artefatos de borda, potencialmente imitando lesões clinicamente significativas, tais como a reabsorção óssea em torno de implantes metálicos e ruído de imagem (PROKOP; NEITZEL; SCHAEFER-PROKOP, 2003; LO; PUCHALSKI, 2008). No tórax esse tipo de artefato era mais comum no início da radiografia computadorizada

e poderia ser confundido com pneumotórax do tipo apical ou subpulmonar. No entanto, este artefato pode ser completamente evitado com o processamento multiescala, mesmo se um grande realce em estruturas de baixo contraste for utilizado (PROKOP; NEITZEL; SCHAEFER-PROKOP, 2003).

A técnica clássica mais utilizada nos sistemas de radiografia computadorizada é adicionar o filtro ponderado passa-alto com a imagem original. Isto leva a uma acentuação da informação de detalhe contido na imagem passa-alta (PROKOP; NEITZEL; SCHAEFER-PROKOP, 2003).

Figura 4 - Máscara *unsharp* com base em uma versão passa-baixa **B** criada a partir de uma imagem original **A**. A subtração produz uma imagem passa-alta (**A-B**). Três versões de fatores de ponderação de adição e subtração estão disponíveis e podem produzir uma imagem filtrada muito semelhante A*. Máscara = 5mm

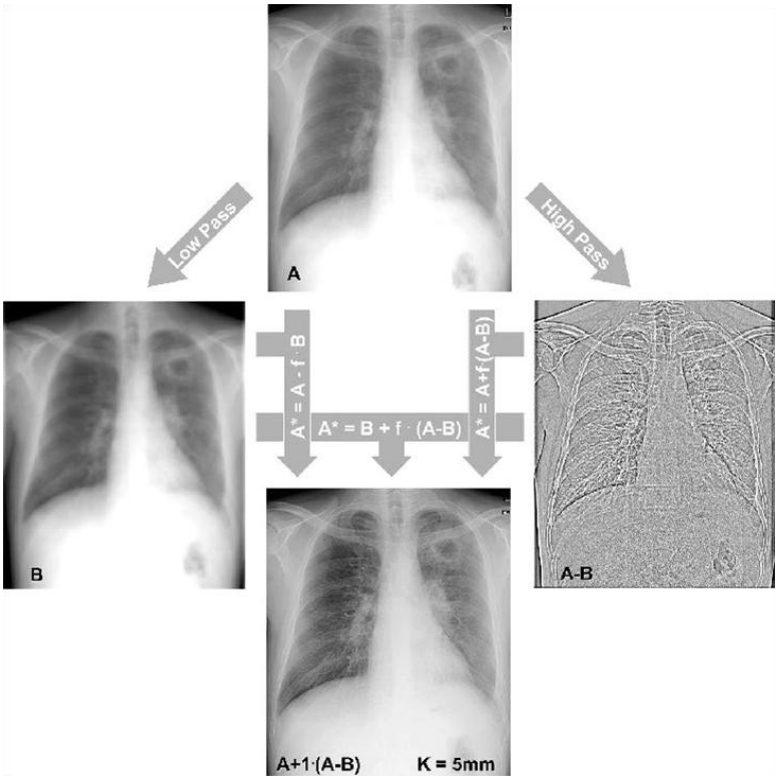

Fonte: Prokop; Neitzel; Schaefer-Prokop (2003)

Figura 5 - O tamanho da máscara (*kernel* = k) determina o corte entre as estruturas que são melhoradas e suprimidas. Uma máscara pequena, k=0,7mm, só leva ao aumento de estruturas finas (dificilmente observadas na reprodução impressa) e, assim, melhora a resolução espacial **A.** Uma máscara grande (k= 2 cm) aumenta todas as estruturas que são menores do que a sua dimensão **B.** e, portanto, conduz a um aumento do realce geral

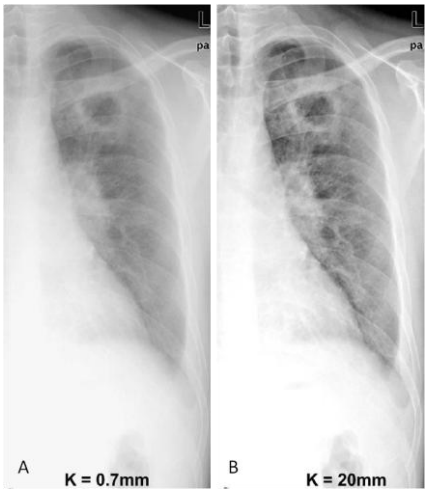

Fonte: Prokop; Neitzel; Schaefer-Prokop (2003)

O processamento multiescala é uma forma mais avançada de filtro espacial, onde a imagem é decomposta em múltiplas bandas de frequências espaciais. Ao contrário do filtro *unsharp* em que duas sub-imagens (alta e baixa frequência) são produzidas, o processamento multiescala subdivide o processamento da imagem em várias sub-imagens com base no tamanho estrutural. Os filtros são então aplicados a cada sub-imagem. Isto permite a manipulação de faixas de frequências específicas e de melhoria de contraste locais (PROKOP; NEITZEL; SCHAEFER-PROKOP, 2003; LO; PUCHALSKI, 2008).

O processamento multiescala está disponível sob os nomes comerciais diferentes de acordo com o fabricante MUSICA[1], MFP[2] e UNIQUE[3]. O passo de decomposição pode ser implementado repetidamente dividindo a imagem em um componente de passa-alta e outro componente de passa-baixa. Este processo se inicia com a banda de frequência mais alta. O resultado do componente passa-baixa é então tomado como entrada para a etapa seguinte, até 8 ou mais bandas de frequência separadas serem criadas. Quase todas as imagens de banda de frequência, menos a de menor frequência, contem valores positivos e negativos de pixels (devido ao processo de subtração), que indicam o contraste de uma estrutura dentro desta faixa de frequência específica. A menor faixa contém apenas as diferenças das áreas de grandes densidades na imagem, por exemplo, entre os pulmões e parede torácica/mediastino. O processamento multiescala é mais flexível do que a máscara *unsharp*. Ao melhorar bandas de frequências ou grupos de faixas de frequência, o processamento de tamanhos específicos é possível. Ao aplicar o acessório a um grupo inteiro das bandas de frequências (incluindo o mais alto), os mesmo efeitos como os da máscara *unsharp* pode ser alcançado. O mais interessante são as técnicas não lineares, onde as imagens que correspondem às bandas de frequência diferentes são submetidas a operações de *look-up table* que podem ser idênticas para todos ou variar com a frequência espacial. O realce do contraste-dependente modifica o contraste em cada banda de frequência usando LUTs apropriadas e, assim, permite o realce de estruturas de baixo contraste e a supressão de estruturas de alto contraste (PROKOP; NEITZEL; SCHAEFER-PROKOP, 2003). Esses objetos que tem relativo baixo contraste podem ser

[1] Agfa Health Care
[2] FujiFilm
[3] Philips

reforçados, enquanto aqueles que são de alto contraste podem ser omitidos. Isto efetivamente comprime a variação dinâmica da imagem, sem criar artefatos de borda (LO; PUCHALSKI, 2008) (Figura 6).

Figura 6 - **Processamento Multiescala** - Após a decomposição da imagem original **A** em **B*n*** imagens de banda, a imagem filtrada é criada submetendo cada faixa de frequência a operações LUT que (por exemplo) aumentam o baixo contraste de estruturas. O acessório pode ser idêntico para cada uma das faixas de frequências ou pode variar, dependendo do tamanho das estruturas a serem reforçadas ou suprimidas

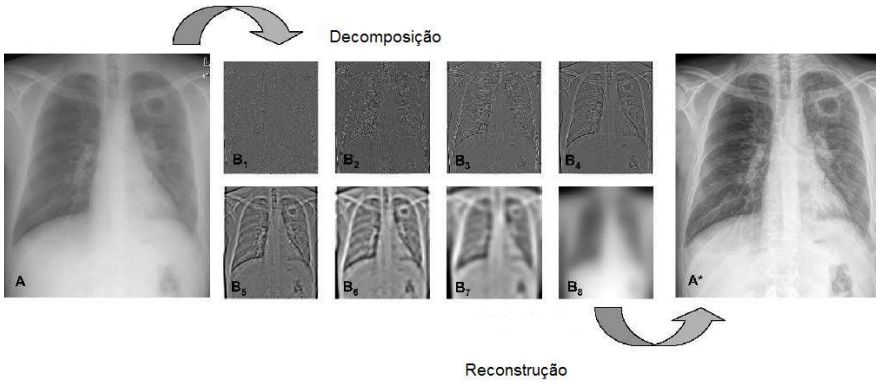

Fonte: Prokop; Neitzel; Schaefer-Prokop (2003)

Figura 7 - Imagem digital obtida através do sistema computadorizado pelo filtro realce de borda predefinido pelo *software* Synapse da Fujifilm. Notar realce geral da imagem sem perder definição de limites de partes moles

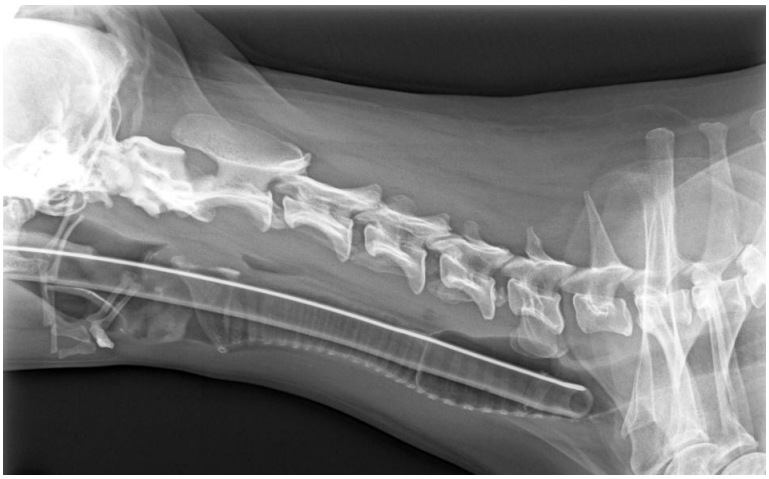

Fonte: Serviço de Diagnóstico por Imagem HOVET – FMVZ/USP

Esses filtros de processamento para a visualização das radiografias digitais permitem que o avaliador manipule as imagens de acordo com sua preferência pessoal (LO; PUCHALSKI, 2008). Qualquer tipo de processamento da imagem que ajude a melhorar a eficiência na interpretação e minimize a possibilidade de não avaliar lesões existentes é benéfico (REESE et al., 2011).

O processamento da imagem e suas variações na imagem final têm sido estudados quanto à sua eficácia e auxílio na investigação e detecção de alterações (MACMAHON et al. 1985; MACMAHON et al., 1988; OESTMANN et al., 1988; OESTMANN et al., 1989; SHELINE et al., 1989; PROKOP et al., 1990; KHEDDACHE et al., 1991; BUCKWALTER; BRAUNSTEIN,1992; LANGEN et al, 1993; MACMAHON; VYBORNY, 1994; WENZEL, 1998; PISANO et al., 2000; PROKOP; NEITZEL; SCHAEFER-PROKOP; 2003; OFFIAH et al., 2006; PARKS, 2008; REESE et al., 2011; BORRIE; THOMSON; MCINTYRE, 2012). Os resultados de tais estudos têm sido variados onde alguns autores encontraram melhorias no desempenho diagnóstico com o processamento de imagens (SHELINE et al.,1989); alguns não encontraram diferenças (OESTMANN et al., 1989; KHEDDACHE et al.,1991; REESE et al., 2011; BORRIE, THOMSON; MCINTYRE, 2012), outros observaram efeitos deletérios na imagem após o processamento (MACMAHON et al., 1988; OESTMANN et al., 1988). e alguns encontraram efeitos positivos e negativos dependendo do tipo, da quantidade do processamento e do tipo de lesão ou imagem a ser estudada (MACMAHON et al. 1985; BUCKWALTER; BRAUNSTEIN; 1992; PISANO et al., 2000).

A inversão de imagem é uma das variações oferecidas no processamento de imagem pelo LUT (LO; PUCHALSKI, 2008). A inversão dos tons de cinza da imagem tem sido avaliada no homem e consiste em uma imagem positiva ou invertida, em que o contraste de fundo é deslocado de modo que as áreas que originalmente estavam escuras (pulmão, por exemplo, por ser aerado) tornam-se brilhantes na imagem invertida. Assim, o osso aparece em preto e espaços aéreos aparecem em branco (SHELINE et al., 1989; KHEDDACHE et al., 1991; MACMAHON; VYBORNY, 1994; PARKS, 2008). Esta forma de apresentação da imagem é preferida por alguns radiologistas, embora o seu valor diagnóstico seja incerto (MACMAHON; VYBORNY, 1994). Tem sido postulado que os nódulos que estão sobrepostos a uma região de radiopacidade de tecidos moles (por exemplo, silhueta cardíaca, mediastino ou diafragma) em uma imagem padrão de exibição (imagem negativa), ficam rodeados

por um fundo mais escuro quando os tons de cinza são invertidos. Se os nódulos ficam mais evidentes quando sobrepostos em um fundo mais escuro este tipo de filtro invertido pode ajudar na detecção de nódulos pulmonares (KHEDDACHE et al., 1991). Esta exposição foi o modo originalmente pensado para proporcionar um meio mais fácil de detectar estruturas que têm baixo contraste no homem (REESE et al., 2011), mas estudos realizados por estes mesmos autores utilizando a imagem padrão e o filtro invertido na investigação de nódulos pulmonares em cães com avaliadores com graus de experiência distintos, não encontraram diferenças na detecção dessas alterações, assim como Oestmann et al. (1989) e Kheddache et al. (1991). No entanto, Sheline et al. (1989) sugerem que a inversão da imagem no diagnóstico de nódulos pulmonares apresenta vantagens por evidenciar mais os nódulos pulmonares. Alguns estudos que abordam esta forma de processamento da imagem concluíram que a precisão do diagnóstico tende a ser inferior quando as radiografias digitalizadas de tórax são invertidas em seus tons de cinza (MACMAHON et al., 1988; OESTMANN et al., 1988). Baroni et al. (2012) na avaliação do padrão pulmonar intersticial nodular através da imagem padrão e invertida apresentaram uma sensibilidade de 100% e especificidade de 90% na detecção do padrão pulmonar em estudo, sugerindo que esta combinação dos filtros possa reduzir o número de falsos positivos e aumentar o número de verdadeiros negativos. Ainda no mesmo estudo, a imagem padrão apresentou média de 77% na detecção do padrão intersticial estruturado e a imagem invertida 56%. Os resultados refletem uma maior experiência e habilidade com a imagem padrão e a falta de familiaridade com outras formas de processamento da imagem.

MACMAHON et al. (1988) em um estudo com várias alterações (nódulos pulmonares, pneumotórax, infiltrados intersticiais e lesões ósseas) encontraram que a imagem positiva (invertida) foi significativamente inferior à imagem negativa (imagem padrão) na detecção de nódulos pulmonares. Os mesmos autores não encontraram diferenças significativas entre a imagem padrão e invertida na detecção de infiltrados intersticiais, pneumotórax e lesões ósseas. A maioria dos observadores expressou uma preferência subjetiva à imagem padrão sobre a imagem invertida assim como relatado por Sheline et al. (1989), Kheddache et al. (1991), e Baroni et al. (2012). Borrie, Thomson e Mcintyre (2012), fizeram mensurações angulares dos ossos do crânio através de cefalogramas laterais utilizando a imagem padrão e o

filtro invertido e relataram que as mensurações apresentaram um nível similar de precisão nos dois filtros.

O filtro invertido pode ser usado para avaliar a colocação de limas endodônticas e para avaliar a consolidação óssea (PARKS, 2008), no entanto, o mesmo autor afima que os benefícios da inversão da imagem dependem completamente da percepção visual do avaliador e este deve familiarizar-se antes de usar este filtro na avaliação de imagens.

Buckwalter e Braunstein (1992) relatam que a equalização do histograma na avaliação de lesões ósseas agressivas no esqueleto, através da transformação de escala de cinza promove melhora na avaliação da cortical e reação periosteal, entretanto, a aplicação da máscara *unsharp* para melhor avaliação da cortical e de reação periosteal no fêmur humano, não demonstrou nenhuma melhoria na detectabilidade dos defeitos e alega que trabalhos adicionais são necessários para determinar se o processamento de imagem pode melhorar o desempenho no diagnóstico. MACMAHON et al. (1985) estudaram o efeito da máscara *unsharp* na detecção de dois tipos de anormalidades sutis, o pneumotórax e o infiltrado intersticial, e sugerem que o mascaramento *unsharp* pode melhorar a precisão do diagnóstico do pneumotórax, no entanto o desempenho dos radiologistas na identificação de infiltrados intersticiais foi degradado pelo processamento de imagem onde os falsos diagnósticos positivos tendem a ser mais frequentes. Prokop, Neitzel e Schaefer-Prokop (2003) e Armbrust (2010) fazem as mesmas afirmações quanto ao uso inadequado do filtro realce de borda, que pode fazer com que os campos pulmonares pareçam ter um padrão intersticial onde não existe.

Os tecidos moles e ossos podem ser adequadamente observados após o processamento de imagem. O processamento de imagem do segmento toracolombar da coluna vertebral ou em projeção anteroposterior da articulção escápulo-umeral no homem é mais problemático. Os melhores resultados são obtidos com avançados filtros de processamento. A máscara *unsharp* tende a produzir imagens de contraste mais baixo mais que ainda são superiores às radiografias convencionais dessas regiões (SCHAEFER-PROKOP; PROKOP, 1997). Outras avaliações críticas na imagem digital são a reabsorção subperiostal em hiperparatireoidismo, lesões erosivas nas doenças reumáticas, discretas linhas de fratura não deslocadas e lesão osteolítica mal definida com baixo contraste que exigem um processamento otimizado com melhoramento de altas frequências

espaciais e realce de contraste local. Dado o processamento adequado, os sistemas convencionais e digitais produzirão um desempenho equivalente (PROKOP et al., 1990; LANGEN et al, 1993).

A interpretação das radiografias processadas digitalmente deve ser cautelosa particularmente quando o intérprete tem pouca experiência com as armadilhas potenciais ou os artefatos que o processamento de imagem possa produzir (MACMAHON; VYBORNY, 1994; PARKS, 2008). Se um recurso está sendo melhorado, outros podem ser omitidos, de modo não intencional podendo mascarar características relevantes para o diagnóstico. Consequentemente, o processamento da imagem digital deve ser otimizado com cuidado para cada sistema de radiografia digital. Além disso, o processamento dos filtros deve ser adaptado a cada região anatômica (PISANO et al., 2000; ROBERTS; GRAHAM, 2001; ARMBRUST, 2010; KÖRNER et al., 2007) significando, por exemplo, que diferentes padrões são necessários para as projeções laterolateral e ventrodorsal na realização da radiografia do tórax (KÖRNER et al., 2007) e que diferentes filtros podem apresentar vantagens e desvantagens para lesões específicas (PISANO et al., 2000).

A falta de uma correlação evidente entre o processamento de imagem, as funções utilizadas e o tipo de lesão observada sugerem que os radiologistas podem usar ferramentas de processamento de imagem, de um modo geral, para ajustar o aspecto das imagens para atender preferências pessoais, em vez de melhorar a identificação de tipos específicos de lesões. Se a lesão pode ser detectada sem tratamento de imagem, o tratamento pode eventualmente ser utilizado, em seguida, simplesmente para ajudar a confirmar o diagnóstico. Se uma lesão não pode ser detectada sem o processamento de imagem, não é o processamento de imagem que irá melhorar a detecção (KRUPINSKI et al., 1998).

Os benefícios de métodos específicos de processamento radiográfico não têm sido bem documentados na medicina veterinária e as informações sobre este assunto são extrapoladas a partir de estudos realizados no homem (REESE et al., 2011).

O termo pós-processamento está associado com a opção de processamento disponível para o usuário e é frequentemente realizado a partir do processamento padrão que todas as radiografias digitais são submetidas. Na verdade, esta distinção é arbitrária desde que opções de processamento disponíveis são geralmente idênticas. Em um ambiente ideal, o padrão de processamento deve ser escolhido de

modo que o pós-processamento adicional não seja necessário (PROKOP; NEITZEL; SCHAEFER-PROKOP; 2003; LO; PUCHALSKI, 2008).

2.3.4 Armazenamento da Imagem

Armazenar é a função de reter as imagens até que elas sejam requisitadas para visibilização (AZEVEDO-MARQUES et al., 2001; STEARNS, 2004; ARMBRUST, 2009b; DROST, 2011). O armazenamento das imagens digitais é uma importante consideração, já que elas compõem a ficha médica do paciente. Existem vários dispositivos de armazenamento que diferem quanto a sua capacidade, acesso aos dados, taxas de transferência e custo. Existe também o armazenamento externo. No armazenamento local podem ser utilizados discos rígidos ou removíveis, fitas magnéticas e discos ópticos (*laser*). A transferência de imagens pode ser feita por correio eletrônico, CD ou DVD (MATTOON; SMITH, 2004; STEARNS, 2004; ARMBRUST, 2009b).

O expressivo progresso da radiologia nas últimas décadas, associado ao aparecimento e aperfeiçoamento de novos métodos de imagem é tão grande que a abordagem diagnóstica médica vem sofrendo sua influência e sendo bastante modificada. Dentre as várias modificações, a implantação de sistemas de armazenamento e comunicação de imagens ("*picture archiving and communication system*"– PACS) é provavelmente a de maior impacto. O PACS é um sistema de arquivamento e comunicação voltado para o diagnóstico por imagem que permite pronto acesso, em qualquer setor do hospital ou clínica, de imagens médicas em formato digital possuindo função de captura da imagem, exibição, anotação, armazenamento e comunicação (KÖRNER et al., 2007; OLIVEIRA, 2007; WIDMER, 2008; ARMBRUST, 2009b; ARMBRUST, 2010; DROST, 2011).

Quando comparada com a radiologia analógica, a radiologia digital é superior em relação a qualidade de imagem quando utilizada corretamente, permite maior facilidade de uso sendo mais tolerante com os erros da técnica radiográfica, possibilitando menos repetições, permite maior velocidade de se completar um

estudo (especialmente para pacientes muito doentes), menos tempo na procura de exames de arquivo utilizando menor espaço físico no armazenamento das radiografias e a capacidade de enviar facilmente imagens para consulta (WENZEL, 1998; MATTOON, 2006; WRIGHT, 2006; DROST, 2011).

2.4 Doença degenerativa do disco intervertebral

A compressão medular secundária a doença degenerativa do disco intervertebral é uma afecção comum que causa alterações neurológicas (BRAUND, 2003; BRAY; BURBIDGE, 1998). A protrusão e extrusão de disco são as alterações que têm sido descritas mais precisamente neste processo. A protrusão implica na protuberância do disco para o canal vertebral como resultado de uma mudança do material nuclear central para a porção dorsal do disco. O envelope fibroso do disco ainda está intacto neste processo. A extrusão do disco indica que o envelope de camadas fibrosas rompeu com subsequente extrusão do material nuclear para dentro do canal vertebral (HOERLEIN, 1953; TOOMBS, 1992; OWENS; BIERY, 1999; BRAUND, 2003; KEALY; MCALLISTER; GRAHAM, 2012).

A degeneração do disco intervertebral é um processo normal que ocorre com o envelhecimento. As alterações degenerativas do disco intervertebral nas raças condrodistróficas e não condrodistróficas estão relacionados com metaplasia condroide e metaplasia fibroide respectivamente (BRISSON, 2010).

A degeneração condroide do disco é caracterizada por um aumento no conteúdo do colágeno do disco, alteração na concentração de glicosaminoglicanos específico do núcleo pulposo e uma redução da concentração de água no disco. O núcleo pulposo, normalmente gelatinoso, torna-se progressivamente mais cartilaginoso e granular e finalmente, pode se calcificar. A degeneração discal fibroide ocorre em cães mais idosos de todas as raças, mas é mais frequentemente identificada como um problema clínico em cães não condrodistróficos de raças de grande porte e mais idosos, caracterizando-se pela metaplasia fibrosa do núcleo pulposo pelo aumento do conteúdo de glicoproteína não colagenosa dos discos intervertebrais. Pode ocorrer a calcificação do disco mais tal eventualidade é rara

(LECOUTER; CHILD, 1989; LECOUTER; CHILD, 1995; MCKEE, 2000; BRISSON, 2010).

A doença do disco intervertebral é comumente dividida em duas categorias baseadas no tipo de degeneração e no modo do mecanismo de degeneração classificadas em Hansen tipo I e Hansen tipo II (HANSEN, 1952). A herniação de disco do tipo I ocorre com a degeneração e ruptura do anel fibroso dorsal e extrusão do núcleo pulposo para o canal vertebral. A extrusão de disco está comumente associada à degeneração discal condroide. A protrusão de disco caracteriza-se pela saliência do disco intervertebral, sem que ocorra uma ruptura completa do anel fibroso. A protrusão de disco está mais comumente associada à degeneração discal fibroide (HANSEN, 1952; HOERLEIN, 1953; LECOUTER; CHILD, 1989; TOOMBS, 1992; OWENS; BIERY, 1999; BRAUND, 2003; WIDMER; THRALL, 2010; KEALY; MCALLISTER; GRAHAM, 2012).

A metaplasia condroide do núcleo pulposo e a extrusão ocorrem mais frequentemente em cães condrodistróficos (HANSEN, 1952; GOOGIN; ANN-SI; FRANTI, 1970; GAGE, 1975; DALLMAN; PALETTAS; BOJRAB, 1992; LECOUTER; CHILD, 1995; TOMLINSON, 1996; SHARP; WHEELER, 2009; SANTINI et al., 2010; WIDMER; THRALL, 2010; KEALY; MCALLISTER; GRAHAM, 2012). Animais de raças pequenas, especialmente as condrodistróficas, tem alta incidência de hérnia de disco na região cervical (TOMLINSON, 1996). As raças que têm sido designadas como condrodistróficas incluem os teckel, buldogue francês, pequinês e beagle (HANSEN, 1952; GAGE, 1975; DALLMAN; PALETTAS; BOJRAB, 1992; SHARP; WHEELER, 2009). Os cães de pequeno porte das raças shih-tzu, lhasa apso, bichon frise, maltes, poodle miniatura e jack russel terrier também tem sido relatados como raças predispostas às hérnias de disco (GOOGIN; ANN-SI; FRANTI, 1970; GAGE, 1975; DALLMAN; PALETTAS; BOJRAB, 1992; ITOH et al., 2008; SHARP; WHEELER, 2009). O cocker spaniel é frequentemente classificado como condrodistrófico devido a predisposição à discopatia, no entanto isto não é confirmado (HOERLEIN, 1953; BRISSON, 2010). A degeneração discal condroide com extrusão secundária pode ocorrer em qualquer raça incluindo as raças de grande porte (LECOUTER; CHILD, 1995; SANTINI et al., 2010). As raças de cães de grande porte mais comuns de desenvolverem extrusões de disco são as raças mistas, pastor alemão, labrador retriever, rottweiler, dálmata e doberman (BRISSON, 2010). Os cães da raça doberman são os cães de grande porte não

condrodistróficos que apresentam discopatia mais frequentemente, geralmente associada com espondilomielopatia cervical (SEIM; WITHROW, 1982), embora outras raças de grande porte também possam ser acometidas (SHARP; WHEELER, 2009).

Nas raças condrodistróficas, a substituição das células da notocorda e da porção gelatinosa do núcleo pulposo ocorre cedo próximo aos 4 meses de idade. Este processo geralmente está completo em todos os discos aos 12 ou 18 meses de idade. As áreas centrais do núcleo pulposo são geralmente as últimas a serem afetadas, e uma alteração degenerativa extensiva frequentemente precede a condrificação final desta área. Com o passar da idade, as alterações degenerativas observadas no núcleo pulposo incluem a desintegração da matriz, a calcificação central e periférica, e morte celular de áreas localizadas do disco (HANSEN, 1952; WIDMER; THRALL, 2010; KEALY; MCALLISTER; GRAHAM, 2012). A degeneração condroide e a extrusão de disco ocorrem mais comumente em cães com 3 anos de idade ou mais, mas podem ocorrer em animais mais jovens (HOERLEIN, 1953; GAGE, 1975; MOORE, 1992; LECOUTER; CHILD, 1995; LORIGADOS, 2001). A degeneração fibroide e protrusão de disco ocorrem mais comumente em cães com mais de 5 anos (MOORE, 1992; LECOUTER; CHILD, 1995).

Quanto à incidência da idade dos animais com hérnia de disco esta tem sido apresentada com discretas variações: entre 2-6 anos (MOORE, 1992), 4 e 8 anos (GOGGIN; ANN-SI LI; FRANTI, 1970; GAGE, 1975; TOOMBS, 1992), 3 a 7 anos (BRAUND, 2003a); 6 anos (DALLMAN; PALETTAS; BOJRAB, 1992; LORIGADOS, 2001) e de 7-9 anos (BURGESE, 2006). Os animais não condrodistróficos podem apresentar hérnias de disco na meia idade ou mais idosos (SEIM; WITHROW, 1982; MOORE, 1992; LECOUTER; CHILD, 1995).

Não parece haver predisposição sexual para a doença do disco intervertebral (HANSEN, 1952; GAGE, 1975; LECOUTER; CHILD, 1995; SOMERVILLE et al., 2001). Entretanto, em um estudo com 105 cães foi observada uma variação significativa entre raças, predisposição sexual em algumas raças e local anatômico de envolvimento, onde a idade das fêmeas da raça dachshund (teckel) com comprometimento cervical foi maior do que as que apresentaram lesão toracolombar (GOGGIN; ANN-SI LI; FRANTI, 1970). Em outro estudo também com 105 cães, foi observada uma maior incidência em fêmeas dachshund com comprometimento medular cervical seguido de fêmeas da raça Beagle (DALLMAN; PALETTAS;

BOJRAB, 1992). Burgese (2006) na avaliação de 25 animais portadores de discopatia à mielografia e tomografia computadorizada, observou uma maior ocorrência desta afecção em fêmeas da raça teckel e em machos da raça cocker. Itoh et al. (2008) encontraram maior incidência nos machos e citaram a possibilidade de haver influência do hormônio sexual neste tipo de doença.

Das extrusões, 85% ocorrem no segmento toracolombar (BRAUND, 2003) e 15% na região cervical (TOOMBS, 1992; BRAUND, 2003). As duas síndromes neurológicas mais comuns associadas com a discopatia são a síndrome cervical e a síndrome toracolombar (BRAUND, 2003a). Na síndrome cervical a maioria dos animais afetados possui histórico de dor (BRAUND, 2003; GILMORE, 1983; TOMLINSON, 1996; TOOMBS, 1992). Os cães com hérnia de disco cervical protegem o pescoço, deixam o focinho apontado para o chão e andam com o pescoço duro para evitar a movimentação. Esses animais choram e resistem à manipulação do pescoço (BRAUND, 2003a; TOMLINSON, 1996). Na hérnia de disco toracolombar vários graus de dor e déficits neurológicos podem levar desde leve paraparesia até paraplegia com ou sem perda da dor profunda (BRISSON, 2010).

O diagnóstico presuntivo da doença do disco intervertebral é baseado nas manifestações clínicas, histórico e exame físico. O diagnóstico diferencial pode geralmente ser feito com o uso de exames hematológico, bioquímica sérica, análise do líquor e avaliação radiográfica (TOOMBS, 1992; LECOUTER; CHILD, 1995; TOMLINSON; 1996; MCKEE, 2000; SHARP; WHEELER, 2009).

Entre outros procedimentos essenciais para o diagnóstico da mielopatia, a radiografia simples da coluna vertebral é indispensável para a orientação do diagnóstico preciso dos distúrbios que afetam a medula espinhal (SANDE 1992; LECOUTER; CHILD, 1995; SHARP; WHEELER, 2009). As radiografias de rotina são sempre recomendadas antes de exames avançados de imagem (tomografia computadorizada e imagem por ressonância magnética). A área de interesse pode ser mais especificamente localizada, reduzindo assim o tempo de exame, e dependendo do tipo de lesão apresentada pode excluir a necessidade de estudos avançados de imagem, como no diagnóstico de discoespondilite por exemplo. No entanto, dependendo do estado clínico e do plano de tratamento outras modalidades diagnósticas devem ser realizadas (COSTA; SAMII, 2010).

O diagnóstico de protrusão e extrusão pode ser confirmado pelos exames radiográfico simples e contrastado (mielografia) (FELTS; PRATA, 1983; GILMORE, 1983; CHRISMAN, 1985; TOOMBS, 1992; LECOUTER; CHILD, 1995; TOMLINSON; 1996; OWENS; BIERY, 1999; BRAUND, 2003; BURGESE, 2006; WIDMER; THRALL, 2010; KEALY; MCALLISTER; GRAHAM, 2012), tomografia computadorizada, na mielotomografia (ADAMS, 1999; MCKEE, 2000; OLBY et al., 2000; BURGESE, 2006; ITOH et al., 2008; RYAN et al., 2008; ISRAEL et al., 2009; HECHT et al., 2009; SHARP; WHEELER, 2009; BRISSON, 2010; CHANGYUN LIM et al., 2010; WIDMER; THRALL, 2010; ROBERTSON; THRALL, 2011 KEALY; MCALLISTER; GRAHAM, 2012) e na imagem por ressonância magnética (ADAMS, 1999; MCKEE, 2000; BESALTI et al., 2005; SHARP; WHEELER, 2009; BRISSON, 2010; CHANGYUN LIM et al., 2010; WIDMER; THRALL, 2010; ROBERTSON; THRALL, 2011; KEALY; MCALLISTER; GRAHAM, 2012).

O diagnóstico da doença do disco intervertebral necessita de confirmação radiográfica indicando a presença de material no forame intervertebral ou canal vertebral, ou na ausência deste tipo de lesão, evidências de características que indiquem alterações relacionadas ao disco intervertebral (BRAUND, 2003). Os aspectos típicos de doença do disco intervertebral incluem a calcificação do disco intervertebral; diminuição do espaço intervertebral; diminuição do tamanho ou alteração da forma do forame intervertebral; aumento da radiopacidade no canal vertebral, geralmente sobrepondo o forame intervertebral; esclerose das epífises vertebrais com colapso do espaço intervertebral que é indicativo de um processo crônico, podendo também ter espondilose ventral associada (GAGE, 1971; KIRBERGER; ROOS; LUBBE, 1992; TOOMBS, 1992; TOMLINSON; 1996; OWENS; BIERY, 1999; MCKEE, 2000; SHARP; WHEELER, 2009; BRISSON, 2010; WIDMER; THRALL, 2010; KEALY; MCALLISTER; GRAHAM, 2012). Em alguns casos, geralmente nas extrusões agudas, podem não haver alterações ao exame radiográfico simples (OWENS; BIERY, 1999; SOMERVILLE et al., 2001; BRAUND, 2003; KEALY; MCALLISTER; GRAHAM, 2012). A calcificação do disco intervertebral por si só já é um processo degenerativo, mas não é indicativo de uma protrusão ou extrusão (OWENS; BIERY, 1999; SOMERVILLE et al., 2001; BRISSON, 2010; KEALY; MCALLISTER; GRAHAM, 2012). Quanto à diminuição do espaço intervertebral, este pode aparecer uniformemente diminuído ou pode apresentar aspecto de cunha, onde a porção mais dorsal neste caso apresenta-se mais estreita

indicando que houve comprometimento da porção dorsal do disco e que sua porção mais ventral ainda está intacta (OWENS; BIERY, 1999; KEALY; MCALLISTER; GRAHAM, 2012). A diminuição do espaço intervertebral embora possa sugerir a herniação do disco não é um achado que deva ser avaliado isoladamente (LORIGADOS, 2001; LAMB et al., 2002; KEALY; MCALLISTER; GRAHAM, 2012), por esta razão a correlação entre os achados neurológicos e radiológicos é essencial para se alcançar o diagnóstico (KEALY; MCALLISTER; GRAHAM, 2012).

As radiografias simples tem apresentado uma acurácia relatada de 51% a 72% (KIRBERGER; ROOS; LUBBE, 1992; SCHULZ et al., 1998; SOMERVILLE et al., 2001; LAMB et al., 2002) na correta identificação do espaço intervertebral com hérnia de disco para a descompressão cirúrgica. A diminuição do espaço intervertebral (LAMB et al., 2002) e a opacificação do forame intervertebral/canal vertebral (KIRBERGER; ROOS; LUBBE, 1992; SCHULZ et al., 1998; SOMERVILLE et al., 2001; LAMB et al., 2002) podem apresentar uma maior probabilidade de identificar os locais das protrusões ou extrusões.

No estudo realizado por Hecht et al. (2009) a sensibilidade do diagnóstico da extrusão aguda apresentou média de 94,7%, sendo melhor do que o intervalo de 51%-61% descrito em relato anterior (LAMB et al., 2002). A causa dessa sensibilidade melhorada é incerta, mas Hecth et al. (2009) acreditam que isto ocorreu devido à utilização de radiografias digitais no estudo, ao contrário dos outros pesquisadores que utilizaram a radiografia convencional. A utilização da radiografia digital permitiu o *zoom* e janelamento das imagens resultando em uma imagem com melhor contraste. No entanto, estes autores alegam não ter conhecimento de comparações de precisão da radiografia convencional e digital na avaliação de hérnias de disco e citam que todos os cães do estudo apresentaram somente um local importante de hérnia de disco aguda. A presença de locais adicionais de hérnia de disco poderia complicar o diagnóstico e resultar em uma menor sensibilidade do exame radiográfico simples, e concluem que apesar da elevada sensibilidade encontrada, as radiografias simples não podem ser utilizadas sozinhas para o diagnóstico das hérnias de disco, por não fornecem informações sobre lateralização, extensão e grau de compressão das extrusões, além da limitação em indentificar lesões adicionais.

Em alguns, casos particularmente em extrusões agudas, os achados ao exame radiográfico simples podem ser mínimos ou equivocados e a mielografia

poderá ser necessária para definir a localização e extensão da compressão medular (SOMERVILLE et al., 2001). As radiografias simples não são suficientemente sensíveis ou específicas para determinação do local a ser submetido à descompressão para tratamento da hérnia de disco (WIDMER; THRALL, 2010).

2.5 Mielografia

A mielografia consiste na introdução de um meio de contraste no espaço subaracnóide para definir anormalidades relacionadas à medula espinal e é utilizada rotineiramente em cães e gatos (PRATA, 1977; LUTTGEN; PECHMAN; HARTSFIELD, 1988; SANDE, 1992; OWENS; BIERY, 1999; DENNIS; KIRBERGER; BARR, 2001; JONES, 2002; SHARP; WHEELER, 2009; WIDMER; THRALL, 2010; KEALY; MCALLISTER; GRAHAM, 2012).

Os padrões de compressão medular são classificados como extradural, intramedular ou intradural/extramedular (PRATA, 1977; LUTTGEN; PECHMAN; HARTSFIELD, 1988; SANDE, 1992; OWENS; BIERY, 1999; DENNIS; KIRBERGER; BARR, 2001; JONES, 2002; WIDMER; THRALL, 2010; KEALY; MCALLISTER; GRAHAM, 2012).

A hérnia de disco é a causa mais frequente das lesões extradurais, porém se a doença estiver acompanhada de um quadro de isquemia, mielomalácia e edema, pode apresentar um padrão de lesão intramedular com aumento da radiopacidade do canal medular, interrupção da coluna de contraste ou diminuição da linha de contraste dificultando a determinação precisa do local da extrusão (ROBERTS; SELCER, 1993; LAMB, 1994; LECOUTER; CHILD, 1995; MCKEE, 2000; BRAUND, 2003; WIDMER; THRALL, 2010; KEALY; MCALLISTER; GRAHAM, 2012). Em alguns casos o edema medular grave obstrui completamente o espaço subaracnóide (WIDMER; THRALL, 2010).

O material discal pode se estender por mais de um segmento da coluna vertebral, resultando em um desvio da coluna de contraste maior que o comprimento de uma vértebra e em alguns animais, o material pode estar espalhado ao longo do canal vertebral sem que ocorra uma distorção mecânica óbvia de medula (LECOUTER; CHILD, 1995).

As vantagens da mielografia convencional são de fornecer uma imagem inteira da coluna vertebral e poder avaliar a natureza dinâmica da lesão (SEIM; WITHROW, 1982; YU et al., 1986; SHARP; WHEELER; VANGUNDY, 1989; COFONE, 1992). A mielografia para demonstrar os efeitos de tração, flexão e extensão é mais fácil de ser obtida quando comparada a ressonância magnética (ROBERTSON; THRALL, 2011).

A natureza bidimensional das radiografias significa que a sobreposição de estruturas independentes pode tornar difícil a identificação de pequenas lesões, em particular no segmento torácico da coluna vertebral. A latitude superior proporcionada pelos sistemas de radiografias digitais pode ajudar a evidenciar a lesão em comparação com a radiografia convencional, podendo ainda ser melhorada pela manipulação da imagem na estação de trabalho (ROBERTSON; THRALL, 2011).

Apesar da evolução dos meios de contraste, a mielografia não é um procedimento inócuo, e pode provocar reações adversas. O efeito adverso mais comum é a ocorrência de convulsão podendo ainda ocorrer apnéia durante a punção e injeção do meio de contraste, exacerbação de desordens neurológicas pré-existentes, hipertermia, hiperestesia, vômitos e, menos frequentemente, meningite asséptica e morte (WIDMER, 1989; SHARP; WHEELER; COFONE, 1992; DENNIS; KIRBERGER; BARR, 2001; KEALY; MCALLISTER; GRAHAM, 2012). As convulsões representam 75% das complicações ocorridas (TICER, 1987), principalmente quando as aplicações de contraste são feitas através a cisterna magna (WIDMER, 1989) e quando o animal apresenta espondilomielopatia cervical caudal (LEWIS; HOSGOOD, 1992). Além disso, existem riscos inerentes à técnica, como o trauma medular com a agulha devendo esse procedimento ser realizado somente por profissionais treinados. Em caso de desidratação do animal, esta deve ser corrigida antes da mielografia; caso contrário além dos riscos anestésicos ocorre reabsorção retardada do meio de contraste, resultando em neurotoxicidade desnecessária (WIDMER, 1989; ROBERTS; SELCER, 1993;).

A mielografia é uma técnica invasiva com significativa morbidade, embora com baixa mortalidade (SANDE 1992; KISHIMOTO et al., 2004), além do relativo alto custo deve ser considerada somente após minucioso exame neurológico, quando houver indicação de uma doença profunda ou progressiva do SNC, quando as radiografias simples não fornecerem achados importantes (SANDE 1992;

WIDMER; THRALL, 2010; KEALY; MCALLISTER; GRAHAM, 2012), quando a lesão observada/identificada em radiografias de rotina não tem correlação com os sinais clínicos; quando múltiplas lesões são vistas em radiografias simples; quando há necessidade de uma localização mais precisa da lesão para o planejamento cirúrgico; quando são necessárias mais informações sobre a extensão da lesão e o envolvimento da medula para estabelecimento de um prognóstico; quando o diagnóstico de desordem neurológica é estabelecido pela ausência de evidências mielográficas de compressão medular (ADAMS, 1982; LUTTGEN; PECHMAN; HARTSFIELD, 1988; ROBERTS; SELCER, 1993; OWENS; BIERY, 1999; WIDMER; THRALL, 2010; KEALY; MCALLISTER; GRAHAM, 2012) e ainda quando a lesão não pode ser confirmada por um exame de tomografia computadorizada convencional (OLBY et al., 2000; SHARP; WHEELER, 2009; ISRAEL et al., 2009; SHIMIZU et al., 2009).

Por décadas a mielografia foi a técnica de escolha para determinar os locais de compressão e de outras lesões da medula espinhal. No entanto, a TC e a imagem por iRM estão substituindo o uso da mielografia em muitos contextos práticos porque são mais rápidas, não invasivas e, no caso da imagem por IRM, capazes de avaliar a integridade da própria medula espinhal. Contudo, a mielografia continua sendo uma ferramenta valiosa para avaliar a medula espinhal (WIDMER; THRALL, 2010), e ainda é suficiente para a finalidade do diagnóstico da hérnia de disco em animais. Hoje em dia, a decisão para se realizar a mielografia em um cão com suspeita de hérnia de disco está geralmente relacionada à indisponibilidade da tomografia computadorizada ou ressonância magnética (ROBERTSON; THRALL, 2011).

2.6 Tomografia computadorizada

A tomografia computadorizada (TC) é um método de diagnóstico por imagem que produz cortes seccionais de uma região do corpo fazendo o uso de raios X e computadores com a vantagem sobre a radiografia convencional, de apresentar uma grande sensibilidade a pequenas diferenças de atenuação dos raios X e ser isenta de sobreposição de estruturas (SANDE, 1992; TIDWELL; JONES, 1999;

HATHCOCK; STICKLE, 1993; JONES, 1995; OWENS; BIERY, 1999; WHATMOUGH; LAMB, 2006; WIDMER; THRALL, 2010; ROBERTSON; THRALL, 2011).

Da mesma forma que na radiografia convencional, o que estão sendo analisadas são as diferenças de densidade. Para descrever estas diferenças de densidades entre dois tecidos é utilizada uma nomenclatura semelhante à utilizada na ultrassonografia: isoatenuante, hipoatenuante ou hiperatenuante. Isoatenuante é utilizada para atenuações tomográficas semelhantes. Hipoatenuante para atenuações menores do que o tecido considerado padrão e hiperatenuante para atenuações maiores que o tecido padrão (ELIAS JR, 2006; LEITE; AMARO JR; OTADUY, 2006; WHATMOUGH; LAMB, 2006). Geralmente o órgão que contém a lesão é considerado como o tecido padrão, ou quando isto não se aplica o centro da janela é considerado como isoatenuante (LEITE; AMARO JR; OTADUY, 2006).

Os graus de atenuação são medidos em unidades Hounsfield (UH). Estas variações são vistas como branco, preto e tons de cinza. Onde +1000 ou mais é branco caracterizando o tecido ósseo, água é 0 e ar, representado em preto na imagem com valor de -1000, havendo uma variação nos valores de estruturas com atenuação de tecidos moles (gordura de -10 a -90; órgãos abdominais + 50, coágulos sanguíneos +50 a +80) (TIDWELL; JONES, 1999). Pode-se conhecer o valor de atenuação ao se utilizar a ferramenta ROI (*region of interest*), posicionando-se o cursor na região do tecido em estudo (TIDWELL; JONES, 1999; SHARP; WHEELER, 2009). De acordo com Olby et al. (2000), a medula espinal caracterizada por intermédio da atenuação da imagem transversa apresentou uma média de atenuação de 24 UH (OLBY et al., 2000) aproximando-se dos valores encontrados por Changyum Lim et al. (2010) que apresentaram média de 23,4 UH ± 11,8UH.

As imagens são normalmente adquiridas no plano transversal,embora seja possível reprocessar os dados depois da aquisição e produzir imagem em cortes sagital, dorsal ou oblíquo e reconstruções tridimensionais (SANDE, 1992; STICKLE; HATHCOCK, 1993; SHARP; COFONE; ROBERTSON; 1995; ADAMS, 1999; OLBY et al., 2000; WHATMOUGH; LAMB, 2006; ROBERTSON; THRALL, 2011). Dependendo da espessura de corte utilizada para obter os dados originais, as reconstruções podem ter uma aparência grosseira e, embora possam, por vezes, impressionar não adicionam qualquer informação ao formato original (WHATMOUGH; LAMB, 2006). Cortes de 3 mm de espessura são geralmente

adequados embora cortes adicionais de 1mm posam ser realizados na região de interesse (STICKLE; HATHCOCK, 1993; OLBY et al., 2000). As imagens iniciais são geralmente realizadas do segmento da coluna vertebral que indique uma localização neurológica da lesão. Esta área pode ser examinada realizando-se cortes com espessuras menores. Uma vez que uma lesão isolada é identificada, podem ser feitas aquisições de cortes menores para melhor distinção e orientação quanto ao início e término da lesão (STICKLE; HATHCOCK, 1993; COSTA; SAMII, 2010). Na avaliação específica da doença do disco intervertebral, o plano da imagem deve ser paralelo ao disco intervertebral, isto pode ser obtido através da inclinação do *gantry* do tomógrafo (COSTA; SAMII, 2010).

Os tomógrafos helicoidais com multidetectores permitem rápida avaliação de toda a coluna vertebral com cortes de pequenas espessuras apresentando alta qualidade nas reconstruções multiplanares e podem melhorar muito a visibilidade da lesão. Embora os tomográficos com única fileira de detectores possam adquirir cortes finos, o tempo de aquisição e a sobrecarga do tubo pelo calor muitas vezes tornam isso impraticável para um grande número de pacientes (ROBERTSON; THRALL, 2011).

Na avaliação da extrusão aguda do disco intervertebral em cães condrodistróficos, tanto a tomografia convencional quanto a helicoidal são precisas no diagnóstico e mais rápidas para executar do que a mielografia (HECHT et al., 2009).

A TC é frequentemente menos sensível que a ressonância magnética para discriminação de tecidos moles dentro do canal vertebral (JONES, 2002). Por essa limitação, ela tem sido utilizada em conjunção com a mielografia para definir lesões no canal vertebral (SANDE, 1992; STICKLE; HATHCOCK, 1993; SHARP; COFONE; ROBERTSON; 1995; ADAMS, 1999; OLBY et al., 2000), porque a medula espinal não pode ser claramente individualizada de outras estruturas com mesma atenuação nas imagens tomográficas simples (JONES; CARTEE; BARTELS, 1995; SHARP; COFONE; ROBERTSON, 1995; OLBY et al., 2000; JONES, 2002). Entretanto, a TC é mais sensível que a ressonância magnética para calcificação de partes moles, osteófitos e alterações degenerativas nos processos articulares (JONES, 2002). Uma vantagem da tomografia computadorizada sobre a radiologia convencional é o contraste superior dos tecidos que é obtido por meio da determinação de números pelo tomógrafo sendo visibilizada sob o controle do operador na escala de cinzas

(HATHCOCK; STICKLE, 1993; TIDWELL; JONES, 1999). Isto é denominado resolução de contraste, consistindo na habilidade em detectar diferenças na composição dos tecidos adjacentes. Os filmes e écrans convencionais podem perceber diferenças no tecido de atenuação dos raios X de menos de 5%, enquanto que a tomografia computadorizada percebe diferenças bem menores (SANDE, 1992; TIDWELL; JONES, 1999) de 1% ou menos (SANDE, 1992).

A tomografia computadorizada da coluna vertebral sem contraste é um método não invasivo e geralmente pode ser realizado mais rapidamente que a mielografia. É possível detectar material do disco mineralizado e hemorragia no canal vertebral mesmo sem a utilização de meio de contraste (OLBY et al., 2000; ISRAEL et al., 2009; SHARP; WHEELER, 2009).

A tomografia computadorizada sem contraste tem se mostrado útil no diagnóstico de hérnias de disco agudas em cães de raças condrodistróficas (OLBY et al., 2000; ISRAEL et al., 2009; SHARP; WHEELER, 2009; CHANGYUN LIM et al., 2010; ROBERTSON; THRALL, 2011), no entanto a mielografia deve ser realizada antes para cães não condrodistróficos (ISRAEL et al., 2009; SHARP; WHEELER, 2009) e onde outras suspeitas além de hérnias de disco são consideradas (ISRAEL et al., 2009). Israel et al. (2009) na avaliação da sensibilidade da tomografia computadorizada e mielografia, detectaram que a TC foi mais sensível que a mielografia na detecção de hérnias de disco crônicas em cães e a mielografia foi mais sensível que a TC na detecção das lesões em cães de pequeno (abaixo de 5 kg).

A hérnia de disco tipo I é caracterizada pela presença de imagens simples ou múltiplas possuindo atenuação de osso no canal vertebral, forame intervertebral ou em região extraforaminal. A hérnia de disco tipo II é caracterizada por uma protuberância circunferencial do ânulo. A hemorragia intramedular pode aparecer com aspecto amorfo, com atenuação de partes moles dentro do canal medular e pode estar associada com trauma relacionado a hérnia de disco e compressão medular (JONES, 2002).

Olby et al. (2000) diferenciaram hemorragia de material de disco extruído a partir da atenuação medular. A atenuação também aumentou à medida que a mineralização do material do disco aumentou, permitindo a diferenciação entre as extrusões agudas e crônicas. Os valores de atenuação para as extrusões de disco

apresentaram intervalores de 104-407 UH e foram caracterizadas como uma massa heterogênea hiperatenuante. As extrusões que foram caracterizadas como crônicas apresentaram material acentuadamente hiperatenuante (intervalo de 435-1250UH) com aspecto mais homogêneo quando comparado com as hérnias de disco agudas.

Há várias vantagens na utilização da TC sem o meio de contraste na identificação de hérnias de disco principalmente em raças condrodistróficas (OLBY et al., 2000; ISRAEL et al., 2009; SHARP; WHEELER, 2009; CHANGYUN LIM et al., 2010; ROBERTSON; THRALL, 2011;). É uma técnica diagnóstica não invasiva sem associação com os efeitos de meio de contraste vistos na mielografia. O tempo gasto no diagnóstico também é um fator positivo para animais sob anestesia geral, minimizando o tempo de anestesia. O material de disco calcificado pode ser claramente visibilizado nas imagens tomográficas (OLBY et al., 2000; SHARP; WHEELER, 2009; WIDMER; THRALL, 2010) entretanto, o material de disco herniado com características de atenuação de partes moles não pode ser observado nas imagens de TC sem contraste (OLBY et al., 2000; SHIMIZU et al., 2009), podendo omitir algumas das características mais sutis da doença do disco intervertebral (SHARP; WHEELER, 2009). A utilização de meio de contraste no espaço subaracnoide é necessária quando a lesão não pode ser confirmada por uma TC convencional (OLBY et al., 2000; SHARP; WHEELER, 2009; ISRAEL et al., 2009; SHIMIZU et al., 2009; WIDMER; THRALL, 2010). A mielografia e TC podem ser também utilizadas em combinação para determinar o local e lateralização da hérnia de disco bem como a extensão da compressão medular (HARA et al., 1994; BURGESE, 2006; WIDMER; THRALL, 2010). O exame da coluna vertebral pela tomografia computadorizada após a realização da mielografia possibilita um maior detalhe para avaliação do espaço subaracnoideo e anormalidades extradurais (STICKLE; HATHCOCK, 1993; ADAMS, 1999). Obviamente a utilização da TC com meio de contraste invalida a potencial vantagem de diagnóstico de hérnia de disco sem os efeitos colaterais do meio de contraste associados com a mielografia (OLBY et al., 2000).

A utilização de menor quantidade de contraste iodado no espaço subaracnoide pode também fornecer a sensibilidade para a TC minimizando os efeitos colaterais do meio de contraste (BAGLEY; TUCKER; HARRINGTON, 1996; OLBY et al., 2000; SHARP; WHEELER, 2009). Para a realização da mielotomografia uma dose de meio de contraste muito inferior a da mielografia convencional pode ser

utilizada. Se somente um estudo pela TC é planejado, a dose pode ser reduzida para um quarto da dose convencional da mielografia. Caso a tomografia computadorizada seja realizada após a mielografia convencional, a diluição natural e a absorção do contraste são às vezes adequadas para reduzir a concentração do contraste em alguns animais (SHARP; WHEELER, 2009). O meio de contraste diluído (por exemplo, iohexol [80 a 100 mg / ml de iodo)] também pode ser utilizado (WHATMOUGH; LAMB, 2006).

A TC é amplamente utilizada na Medicina em casos onde ocorre uma interrupção completa ou incompleta do meio de contraste à mielografia. A melhor resolução da TC possibilita a visibilização de menor quantidade de meio de contraste no espaço subaracnoide que pode ser encontrado posteriormente ao ponto de interrupção indicado pela mielografia (PARK, 1990; BURGESE, 2006; ROBERTSON; THRALL, 2011), mesmo que tenha sido injetado várias horas antes (WHATMOUGH; LAMB, 2006).

A sensibilidade da tomografia para detecção de hérnia de disco pode ser aumentada com o uso de meio de contraste intravenoso. Mesmo tendo sido estudada em poucos cães, a TC associada com contraste intravenoso, embora considerado de grande utilidade na confirmação do diagnóstico de compressão medular, possui menor valor quando comparado com a mielografia (SHARP; COFONE; ROBERTSON; 1995). No entanto, em um estudo realizado por Schroeder et al. (2011), constatou que o meio de contraste intravenoso é tão efetivo quanto à mielografia para a determinação do grau e lateralidade da compressão em extrusões de disco do segmento toracolombar, além de ser um exame mais rápido e com reduzidas complicações quando comparada com a mielotomografia.

A utilização de meio de contraste intravenoso associada a mielotomografia também é outra possibilidade de aumentar a sensibilidade do diagnóstico e pode ajudar na avaliação de lesões que afetam o espaço epidural e forame intervertebral. Esta técnica pode ser mais eficiente para a avaliação de pacientes com processos neoplásicos ou inflamatórios que afetam os tecidos vertebrais ou paravertebrais do que aqueles com hérnia de disco (ROBERTSON; THRALL, 2011).

Mesmo que somente um estudo pela TC seja planejado as radiografias simples são imprescindíveis (SHARP; WHEELER, 2009; WIDMER; THRALL, 2010) para orientar o cirurgião quanto às anormalidades anatômicas (SHARP; WHEELER, 2009).

O valor da TC não depende apenas confirmar a existência de hérnia de disco intervertebral, mas também sobre a determinação do local da lesão. Shimizu et al. (2009), afirmam que é inapropriado considerar apenas o grau de compressão medular intervertebral sendo mais adequado selecionar a imagem da TC após a utilização de mielografia, e alegam que lesões podem não ser detectadas, existindo uma possibilidade em potencial da lesão causadora dos sintomas clínicos ser perdida, o que significa que a intervenção cirúrgica pode ser realizada em local errado.

Deve-se considerar ainda que cães condrodistróficos que apresentam uma extrusão de disco aguda concomitante com histórico de outras extrusões representam uma limitação ao exame tomográfico. Se múltiplas lesões estão promovendo o desvio e compressão medular não é possível determinar qual é responsável pela lesão neurológica do episódio atual. O exame neurológico pode ser útil se as lesões se espalham por vários segmentos vertebrais. A mielografia ou mielotomografia nestes cães demonstram a presença ou ausência do espaço subaracnoide e podem orientar o cirurgião quanto ao disco extruído causador dos sintomas (NEWCOMB et al., 2012).

Caso a tomografia computadorizada seja disponível, mas a ressonância magnética não, a TC sem contraste é o método de escolha para detectar hérnias de disco em cães condrodistróficos. Para outras raças ou outras possibilidades de diagnóstico a mielografia deve ser considerada como método de escolha na ausência da RM (ROBERTSON; THRALL, 2011).

Uma das desvantagens do uso da tomografia computadorizada inclui o custo e a disponibilidade de tomógrafos. O exame de tomografia computadorizada no geral custa mais caro que a mielografia, mas a redução no tempo de anestesia proporcionada pelo menor tempo de exame da TC pode contribuir para uma redução significativa do custo geral do exame (OLBY et al., 2000).

2.7 Ressonância Magnética

A imagem por ressonância magnética é uma modalidade de imagem relativamente nova com considerável potencial para a avaliação de partes moles, sendo o método de eleição para o estudo da anatomia e alterações do sistema nervoso central (SANDE, 1992; TIDWELL; JONES, 1999; COSTA; SAMII, 2010; DENNIS, 2011). As vantagens da RM sobre a tomografia computadorizada incluem a melhor resolução de contraste, capacidade de aquisição de imagens multiplanares, avaliação com sequências de imagens especializadas e a não utilização de radiação ionizante (HECTH; ADAMS, 2010). Ainda quando comparada com a tomografia computadorizada, a ressonância magnética é superior na detecção precoce de degeneração do disco intervertebral, permite a diferenciação da medula e nervos medulares do líquor, tem alta sensibilidade no diagnóstico de neoplasias intramedulares e tem a possibilidade de avaliação de uma área maior dos segmentos vertebrais em um exame único (JONES, 2002; COSTA; SAMII, 2010; HECTH; ADAMS, 2010; DENNIS, 2011). Tanto o contorno como a arquitetura interna das vértebras são passíveis de avaliação, embora detalhes dos ossos delgados sejam menores que os demonstrados pela tomografia computadorizada. Os discos intervertebrais são visíveis e a discopatia pode ser observada diretamente em vez de ser inferida a partir da largura do espaço intervertebral ou através de alterações à mielografia (DENNIS, 2011). A ressonância magnética permite a detecção da degeneração do disco intervertebral no estágio inicial do processo, antes da calcificação ocorrer, quando se torna possível a observação pela TC e pelo exame radiográfico (COSTA; SAMII, 2010). As doenças que não podem ser prontamente diagnosticadas por meio da mielografia, como afecções de emergências de nervo, extrusões de disco foraminal e inflamação dos tecidos paraespinhais podem ser detectadas com a RM. Embora certas condições, como a mielopatia degenerativa, possa não afetar a imagem de RM, a sensibilidade global elevada da ressonância permite outros diagnósticos diferenciais para serem descartados (COSTA; SAMII, 2010; DENNIS, 2011).

As desvantagens incluem longo tempo de aquisição e menor resolução espacial quando comparada com a tomografia (COSTA; SAMII, 2010; HECTH; ADAMS, 2010). Outras vantagens da TC sobre a RM são o menor custo de exame,

menor exigência de manutenção de equipamento e das despesas associadas (COSTA; SAMII, 2010; HECTH; ADAMS, 2010). A tomografia computadorizada pode ainda ser utilizada com sucesso para guiar aspirações ou biópsias por agulha, uma vez que a lesão esteja localizada. Isto não é feito geralmente pela ressonância magnética devido aos tempos prolongados de exame e à impossibilidade de utilizar utensílios metálicos para colher amostras de tecido (COSTA; SAMII, 2010).

É vital que um exame clínico cuidadoso e a localização dos sinais neurológicos sejam realizados antes da imagem por RM. A RM não deve ser utilizada indiscriminadamente para toda a coluna vertebral, devido ao seu grande potencial para os resultados falsos positivos, tais como lesões do disco subclínicas e em pacientes com alterações ortopédicas, metabólicas, ou outras condições neurológicas que não sejam espinais, que mimetizam a mielopatia. Os falsos negativos também podem ocorrer em condições que não afetam a imagem por ressonância magnética (por exemplo, a mielopatia degenerativa) ou quando a técnica e a avaliação das imagens são inadequadas. As imagens por RM devem sempre ser interpretadas com conhecimento da história clínica (COSTA; SAMII, 2010; DENNIS, 2011).

3 Objetivos

3 OBJETIVOS

3.1 Objetivos gerais

Diante da importância do exame radiográfico como modalidade de triagem na indicação de métodos de imagem mais elaborados, como a tomografia computadorizada e a ressonância magnética, e da hipótese de que o uso de diferentes filtros possa melhorar a precisão diagnóstica aumentando a sensibilidade do exame radiográfico na detecção da opacificação do forame intervertebral, este estudo teve como objetivo avaliar a contribuição do uso de diferentes filtros da imagem digital na detecção das opacificações do forame intervertebral.

3.2 Objetivos específicos

- Avaliar a sensibilidade e acurácia do processamento da imagem digital utilizando três filtros (imagem padrão, filtro invertido e filtro realce de borda) individualmente e combinados entre si na detecção das opacificações do forame intervertebral por dois observadores.
- Sugerir um protocolo de utilização dos filtros para identificação da opacificação do forame intervertebral associada às hérnias de disco com o intuito de possibilitar uma orientação mais precisa de exames complementares (mielografia, tomografia computadorizada, mielotomografia e imagem por ressonância magnética), reduzindo tempo e custo de exames.

4 Justificativa

4 JUSTIFICATIVA

Pela alta incidência da discopatia em pequenos animais e o reflexo na qualidade de vida dos pacientes, o diagnóstico desta afecção necessita de precisão e, em muitas circunstâncias de rapidez, para o estabelecimento do tratamento específico. Embora a imagem por ressonância magnética seja a modalidade diagnóstica de eleição para avaliação do sistema nervoso central, este é um exame ainda em expansão em nosso meio sendo acessível a grandes centros privados ou instituições de ensino. O exame radiográfico continua sendo o exame preferencial na pesquisa inicial e na orientação para outras modalidades mais disponíveis (mielografia e tomografia computadorizada). A opacificação do forame intervertebral é um dos principais indícios associados às extrusões e protrusões de disco. Pela ausência de estudos que avaliem a sensibilidade dos filtros no processamento da imagem digital para o diagnóstico da opacificação do forame intervertebral, e dada a importância do exame radiográfico no direcionamento de outros métodos diagnósticos, é de suma importância que seja conhecida a efetiva contribuição das ferramentas de processamento de imagem no diagnóstico das hérnias de disco.

5 Material e Método

5 MATERIAL E MÉTODO

Foi realizado um estudo retrospectivo das imagens radiográficas da coluna vertebral de cães com suspeita de opacificação do forame intervertebral/canal vertebral associada a discopatia, tendo como critério de inclusão o exame tomográfico associado.

Todos os animais foram previamente submetidos à avaliação clínica pelos serviços de Clínica Médica ou Clínica Cirúrgica de Pequenos Animais para orientação de diagnóstico provável.

Os exames radiográficos foram selecionados a partir de julho de 2009, período este em que foram implantados os sistemas de radiologia computadorizada e *PACS* no serviço de Diagnóstico por imagem do Hospital Veterinário da Faculdade de Medicina Veterinária e Zootecnia da Universidade de São Paulo, até março de 2012.

Durante o período compreendido neste estudo, o equipamento de tomografia computadorizada CT-MAX 640[4] de terceira geração foi substituído por um equipamento helicoidal (*single slice*) modelo Xpress GX[5] com única fileira de detectores. Por ser mais antigo, o aparelho CT-MAX 640 era incompatível com o sistema PACS impossibilitando a transferência direta de todos os exames tomográficos. Os quatro exames tomográficos incluídos neste trabalho feitos pelo aparelho de terceira geração foram transferidos para o sistema PACS através do sistema universal de interface DICOM, DICOM–BOX[6], instalado junto ao equipamento no mesmo momento de instalação do sistema PACS. Portanto, nem todos os exames tomográficos realizados com o antigo aparelho estavam disponíveis no PACS, não tendo sido deste modo incluídos neste estudo.

Com o intuito de avaliar a sensibilidade e especificidade de diferentes filtros da radiografia digital na avaliação da opacificação do forame intervertebral associada às hérnias de disco, considerou-se a tomografia computadorizada como padrão-ouro na avaliação dessas opacificações, por sua maior sensibilidade na

[4] General Eletric
[5] Toshiba
[6] Fuji

detecção das atenuações dos raios X e pela ausência de sobreposição de estruturas, sendo o ponto de partida para a seleção das imagens radiográficas.

O exame tomográfico da coluna vertebral sempre foi precedido de exame radiográfico simples e/ou mielografia, havendo aspectos indicativos de processo compressivo medular para avaliação de espaços intervertebrais específicos ou na ausência destes, manifestações clínicas associadas a um segmento vertebral localizado para investigação tomográfica.

Fizeram parte deste estudo as imagens tomográficas de animais submetidos à mielotomografia, tomografia computadorizada com administração de contraste intravenoso e tomografia computadorizada simples, sem utilização de qualquer meio de contraste, e que contribuíram definitivamente para o diagnóstico das hérnias de disco. Os critérios para a realização de mielotomografia ou administração intravenosa do meio de contraste foram a não visibilização de material de disco calcificado ao exame radiográfico, ou de gordura epidural suficiente que permitisse individualizar a medula espinhal ao exame tomográfico .

Os cortes tomográficos de espaços intervertebrais apresentando imagens compatíveis com opacificação do forame intervertebral/canal vertebral associada às hérnias de disco (protrusões e extrusões) e de forames intervertebrais normais foram selecionados. Forames intervertebrais normais foram avaliados e incluídos de forma que pudessem ser calculadas as medidas de sensibilidade e especificidade, estes escolhidos aleatoriamente nos animais deste estudo.

Após seleção das imagens tomográficas estas foram reavaliadas e compiladas informações quanto a presença ou não de opacificação do forame intervertebral, atenuação do material herniado do disco intervertebral por meio da ferramenta *ROI*, grau de compressão medular e hipótese diagnóstica conforme protocolo pré-estabelecido (apêndice A).

As imagens radiográficas dos segmentos vertebrais foram selecionadas de acordo a indicação dos cortes tomográficos. Foram avaliadas somente as projeções laterolaterais pela melhor individualização do forame intervertebral/canal vertebral.

Nem todos os animais foram submetidos à contenção química para avaliação inicial pelo exame radiográfico simples, sendo excluídos os que não apresentaram qualidade técnica adequada para a avaliação. Para os exames radiográficos que foram feitos no mesmo dia da mielografia e/ou tomografia computadorizada, os animais foram anestesiados e mantidos no 2º/3º plano anestésico.

5.1 Exame Radiográfico

5.1.1 Equipamentos radiológicos

As radiografias foram adquiridas utilizando-se equipamentos radiológicos, das marcas *Raytech* e Tecno Designer, ambos de 500 mA, com mesas radiológicas portando grade antidifusora e acoplados ao sistema de radiografia computadorizada FujiFilm modelo FCR CÁPSULA X com PC (*Personal Computer*)[7] e cassetes com placa de fósforo (*IP* - Image Plate) como detector de raios X nos tamanhos 18 x 24 cm, 24 x 30cm ou 35x43cm, na dependência do porte do animal em estudo. O *software* CR Console Lite[8] versão 4.1.0001 foi utilizado na aquisição das imagens e Synapse versão 3.1[9] como PACS. As imagens foram avaliadas em monitor diagnóstico monocromático LCD com 3 megapixels de resolução de 21.3 polegadas da Marca Eizo modelo Radiforce GS320[10].

5.1.2 Técnica do exame radiográfico simples

Os segmentos da coluna vertebral foram radiografados de acordo com a solicitação do médico veterinário responsável pelo caso, após realização de anamnese, exame físico e neurológico do animal.

Para a realização das radiografias da coluna vertebral os animais foram posicionados em decúbito lateral direito para obtenção da projeção laterolateral. O posicionamento sobre a mesa foi obtido com o auxílio dos proprietários e dos técnicos disponíveis no serviço, devidamente protegidos, de acordo com as normas de proteção radiológica vigentes.

As técnicas radiográficas foram baseadas em método que relaciona a tensão e corrente por segundo de acordo com a espessura da região a ser radiografada.

---

[7] Dell
[8] Fuji Film
[9] Fuji Film
[10] EIZO Nanao Corporation. Ishikawa, Japão

5.1.3 Técnica da mielografia

Os animais foram devidamente tricomizados no local da punção e a anti-sepsia da região realizada com solução de iodo a 2% e álcool 95%.

A punção para a introdução do meio de contraste no espaço subaracnoide foi realizada na cisterna magna retirando-se líquor aproximadamente no mesmo volume do meio de contraste a ser injetado.

O meio de contraste utilizado foi o iohexol[11] um meio de contraste iodado, hidrossolúvel e não iônico no volume de 0,3 a 0,45ml/kg, na concentração de 300mg de iodo/ml.

Após a injeção do contraste os animais foram mantidos em inclinação aproximada de 45º por alguns minutos para a adequada distribuição caudal do meio de contraste. Em seguida, as radiografias foram realizadas em projeções laterolateral e ventrodorsal e quando necessário projeções oblíquas complementares principalmente do segmento toracolombar.

5.2 Exame Tomográfico

5.2.1 Equipamento tomográfico

O exame tomográfico da coluna vertebral foi realizado em equipamento CT-MAX 640 de terceira geração sendo substituído durante o período em que este estudo foi realizado por um equipamento helicoidal (*single slice*) modelo Xpress GX com única fileira de detectores.

[11] Ominipaque® – Sanofi Winthrop Farmacêutica Ltda.

5.2.2 Técnica do exame tomográfico

Os animais foram mantidos sob anestesia geral para a contenção adequada do paciente, a fim de se obter o posicionamento e a imobilidade necessários para a realização da sequência de cortes tomográficos. Os pacientes foram posicionados em decúbito dorsal. Os cortes transversais foram realizados seguindo indicação dos exames radiográficos simples e/ou contrastado, priorizando-se os locais que apresentaram extrusões de disco calcificadas ou processo compressivo à mielografia. Os cortes foram obtidos por técnica axial ou helicoidal. A espessura dos cortes foi de 2 a 5 mm com incremento variável entre os cortes.

Nos animais que foram submetidos ao exame tomográfico sem realização de mielografia e houve dificuldade de individualização da medula espinhal foi realizada administração de meio de contraste iodado intravenoso (iohexol ou amidotrizoato de meglumina + Amidotrizoato de sódio[12]) na dose de 1,5 ml/kg. A administração do contraste foi feita após a realização do exame tomográfico simples. O contraste foi aplicado em bolus e na sequência foram repetidos os cortes tomográficos da região em estudo.

5.3 Análise dos exames radiográficos e tomográficos

Foram avaliadas imagens radiográficas e tomográficas de forames intervertebrais opacificados e normais seguindo protocolo pré-estabelecido, onde foram consideradas: a presença ou não de opacificação do forame intervertebral (OFIV), o grau de opacificação e quanto essa opacificação ocupava do altura/diâmetro do canal vertebral. O critério para quantificar o grau de opacificação ao exame radiográfico foi a radiopacidade que o forame apresentava, considerando acentuada opacificação quando o material herniado do disco intervertebral estava francamente calcificado, moderada com radiopacidade em menor grau de calcificação e discreta quando esta opacificação do forame era sutil. Pelo exame

[12] Urografina 292 – Bayer Schering Pharma

tomográfico a opacificação foi avaliada de forma quantitativa pela mensuração do valor de atenuação do material herniado medido em unidades Hounsfield (UH).

O critério para se estabelecer o grau de compressão medular foi o mesmo tanto para o exame radiográfico quanto para a TC, onde acentuada equivalia a opacificação ocupando acima de 50%, moderada até 50% e discreta até 25% de altura/diâmetro do canal vertebral.

Nestas avaliações foram consideradas três hipóteses diagnósticas sendo classificadas em extrusão, protrusão ou hérnia de disco. Opacificações moderadas ou acentuadas de aspecto amorfo ocupando 50% ou mais do canal vertebral foram consideradas extrusões, opacificações leves ocupando até 25% do canal vertebral determinadas como protrusões ou na presença de aspecto mais amorfo sendo caracterizadas como extrusões. As opacificações que apresentaram extensão e opacificação que não puderam ser definidas como protrusão ou extrusão foram classificadas genericamente como hérnias de disco. A ausência de opacificação foi classificada como sem alterações dignas de nota (NDN).

Com base nestes protocolos, as imagens radiográficas foram processadas digitalmente e analisadas utilizando-se 03 (três) diferentes filtros: imagem padrão (imagem adquirida com mesmo aspecto da radiografia convencional), filtro invertido e realce de borda. Os referidos filtros foram aplicados às imagens de acordo com filtros predeterminados do *software* de processamento Synapse disponíveis nas estações de trabalho. Esses filtros eram acessados por meio de três atalhos, onde 0 no teclado correspondia ao filtro invertido, 8 ao filtro realce de borda e 9 ao filtro padrão (Figura 8). Dois observadores de forma cega (duplo cego) avaliaram os três diferentes filtros isoladamente (apêndices B, C, D, E, F, G). Foram permitidos durante a avaliação, a ampliação da imagem (*zoom*) e o janelamento de forma que o brilho e contraste pudessem ser alterados de acordo com a preferência pessoal. Na tentativa de reduzir a interferência e indução dos observadores durante a análise das imagens, os filtros foram avaliados em tempos diferentes e com ordem de apresentação também distintas.

Figura 8 - Imagem radiográfica digital do segmento cervical da coluna vertebral de cão obtida através do sistema computadorizado. **A.** Filtro padrão (aspecto de radiografia convencional) apresentada pelo *software* de processamento Synapse da Fuji Film **B.** Imagem com escala de cinza invertida **C.** Imagem com filtro realce de borda predefinido pelo Synapse (* sonda endotraqueal).

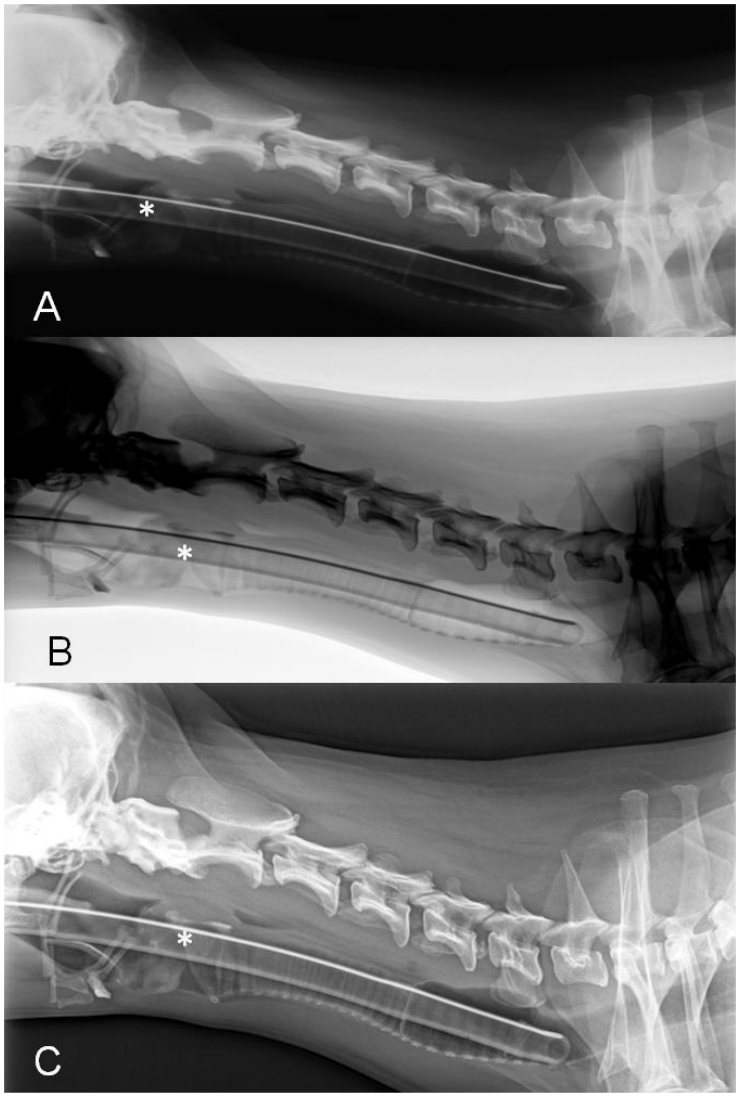

Fonte: Serviço de Diagnóstico por Imagem – HOVET/FMVZ-USP

Após análise das imagens nos três filtros individualmente, foi realizada uma nova avaliação com associação entre os filtros em três combinações: imagem padrão e realce de borda, imagem padrão e filtro invertido e filtro realce de borda associado ao filtro invertido (apêndices H, I, J, K, L, M). Os filtros combinados foram analisados em sequência onde a imagem radiográfica foi observada por um filtro, sendo substituído pelo outro filtro associado. Nesta etapa foi considerada a efetiva

contribuição dos dois filtros na detecção ou não da opacificação do forame intervertebral.

Em uma fase final, foram avaliados ao exame radiográfico simples somente os espaços intervertebrais positivos para opacificações do forame intervertebral com base nos exames de tomografia computadorizada. Esta avaliação consistiu na análise dos forames intervertebrais opacificados utilizando-se os três filtros sequencialmente, sendo realizado um consenso entre os avaliadores para o estabelecimento de um escore quanto à contribuição dos filtros para a visibilização da opacificação do forame intervertebral. Assim, atribuiu-se o escore 2 quando o filtro foi considerado ótimo para a observação e delimitação da opacificação, 1 quando o filtro foi considerado bom, ou seja, quando a opacificação foi observada mas sua definição não foi tão boa e, ruim (escore=0) quando esta opacificação existia mas sua definição foi ruim. Definiu-se em comum acordo entre os observadores qual filtro foi decisivo para confirmar a opacificação. Na ausência da opacificação do forame intervertebral, o exame radiográfico em si foi considerado insuficiente (apêndice N).

5.4 Análise estatística

A análise estatística foi realizada com o auxílio do pacote SPSS v. 9.0. Foram calculadas as medidas de sensibilidade, especificidade, valores preditivos positivos e negativos, acurácia e razão de verossimilhanças para os filtros realce de borda, invertido, adquirido e as combinações destes segundo os avaliadores 1 e 2. Para tanto, a tomografia computadorizada foi tomada como padrão ouro da detecção de opacificação do forame intervertebral.

O coeficiente *kappa* e seu respectivo intervalo de confiança de 95% foram utilizados para analisar a concordância entre os resultados obtidos pelos pesquisadores individualmente e a tomografia computadorizada e, ainda, entre os dois avaliadores para cada filtro e suas combinações. O quadro 1 apresenta os valores de referência de kappa (VIEIRA, 2010).

Quadro 1 – Valores de referência de concordância do *kappa* teste

Classificação	**Valores de referência**
Pobre	k ≤ 0.20
Leve	0.21 - 0.40
Moderada	0.41 - 0.60
Substancial	0.61 - 0.80
Excelente	0.81 – 1.0

Fonte de dados brutos: VIEIRA, S. Outras estatísticas. In: Bioestatística: tópicos avançados. 3ª Ed. Rio de Janeiro: Elsevier, 2010. p. 199-220.

6 Resultados

6 RESULTADOS

Foram avaliados 80 forames intervertebrais de 17 cães ao exame radiográfico computadorizado pelos filtros adquirido, invertido, realce de borda e pela associação entre eles, adquirido e invertido, adquirido e realce de borda e realce de borda e invertido. Todos os forames intervertebrais deste estudo foram avaliados de forma cega por dois avaliadores (duplo cego) (apêndices B, C, D, E, F, G, H, I, J, L, M e N) e apresentavam exame tomográfico prévio.

Dos 17 animais avaliados, 08 (47,0%) eram fêmeas e 09 (53%) machos. A tabela 1 apresenta a distribuição dos animais avaliados segundo a raça. A tabela 2 demonstra as raças que apresentaram opacificações do forame intervertebral associadas às hérnia de disco. A correlação quanto ao sexo, a raça e idade dos animais com hérnias de disco está apresentada na tabela 3.

Tabela 1 - Distribuição segundo a raça dos cães investigados quanto a presença de opacificação do forame intervertebral ao exame radiográfico digital e tomografia computadorizada atendidos no serviço de Diagnóstico por Imagem do HOVET da Faculdade de Medicina Veterinária e Zootecnia da Universidade de São Paulo – São Paulo – 2012

RAÇA	**Nº de Animais**	***f*(%)**
teckel	6	35
pit bull	3	18
rottweiler	2	12
srd	1	6
pastor alemão	1	6
doberman	1	6
poodle	1	6
lhasa apso	1	6
boxer	1	6
TOTAL	17	100

Tabela 2 - Distribuição segundo a raça dos cães com opacificação do forame intervertebral associada a hérnia de disco ao exame de tomografia computadorizada atendidos no serviço de Diagnóstico por Imagem do HOVET da Faculdade de Medicina Veterinária e Zootecnia da Universidade de São Paulo – São Paulo – 2012

RAÇA	Nº de Animais	*f*(%)
teckel	5	50%
rottweiler	2	20%
doberman	1	10%
lhasa apso	1	10%
srd	1	10%
TOTAL	10	100

Tabela 3 - Distribuição segundo a raça, sexo e faixa etária dos cães com opacificação do forame intervertebral associada a hérnia de disco ao exame de tomografia computadorizada atendidos no serviço de Diagnóstico por Imagem do HOVET da Faculdade de Medicina Veterinária e Zootecnia da Universidade de São Paulo – São Paulo – 2012

	teckel		rottweiler		doberman		lhasa apso		srd		TOTAL	
FAIXA ETÁRIA	**M**	**F**	**M**	**F**	**M**	**F**	**M**	**F**	**M**	**F**	**M**	**F**
≤ 1 ano	0	0	0	0	0	0	0	0	0	0	0	0
1-3 anos	0	0	0	0	0	0	0	0	0	0	0	0
4-6 anos	0	2	0	1	0	1	0	0	0	0	0	4
7-9 anos	2	1	0	0	0	0	0	1	0	0	2	2
≥10 anos	0	0	0	1	0	0	0	0	0	1	0	2
TOTAL	2	3	0	2	0	1	0	1	0	1	2	8

Dos 17 exames tomográficos 8 (47%) foram exames simples sem qualquer meio de contraste, 8 (47%) tiveram a mielografia associada (mielotomografia) e apenas 1 (6%) teve administração intravenosa de contraste para melhor individualização da medula. Dez exames (59%) apresentaram alterações compatíveis com hérnias de disco, sendo que em 5 (50%) exames as alterações foram detectadas ao exame tomográficos simples e em 5 (50%) exames a tomografia computadorizada estava associada a mielografia (mielotomografia).

Todos os animais que apresentaram alterações compatíveis com hérnias de disco ao exame simples eram de raças condrodistróficas.

Foram obtidos os seguintes resultados ao exame tomográfico: dos 80 forames intervertebrais avaliados, 23 (28,7%) apresentaram opacificações associadas às hérnias de disco, sendo 11 (47,8%) compatíveis com extrusão de disco, 9 (39,1%) foram indicativos de protrusão e 3 (13%) classificados genericamente como hérnias de disco pelos aspectos tomográficos apresentados. Os forames intervertebrais sem alterações ao exame tomográfico, 57 (71,3%), também foram incluídos na avaliação pelos filtros do exame radiográfico computadorizado. Os forames intervertebrais avaliados neste estudo ficaram distribuídos de forma que os segmentos cervical, de transição toracolombar e lombar da coluna vertebral foram representados. Dos 23 forames intervertebrais opacificados, 8 (34,78%) foram do segmento cervical, 7 (30,43%) de transição toracolombar e 8 (34,78%) do segmento lombar. Os forames intervertebrais mais acometidos foram de T12-13 e L3-4 apresentando 4 (17,4%) opacificações cada. A frequência de acometimentos dos forames intervertebrais cervicais não apresentou predominância por espaço, havendo duas opacificações (25%) em cada forame, com exceção de C3-4 e C7-T1.

A tabela 4 apresenta a distribuição dos forames intervertebrais avaliados ao exame radiográfico e de tomografia computadorizada.

Tabela 4 - Locais dos forames intervertebrais avaliados ao exame radiográfico computadorizado e tomografia computadorizada classificados quanto a presença ou não de opacificação do forame intervertebral ao exame tomográfico atendidos no serviço de Diagnóstico por Imagem do HOVET da Faculdade de Medicina Veterinária e Zootecnia da Universidade de São Paulo – São Paulo – 2012

Forame intervertebral	**Tomografia computadorizada**		**Total**
	Não opacificados	**Opacificados**	
C2-3	5	2	7
C3-4	7	0	7
C4-5	5	2	7
C5-6	4	2	6
C6-7	6	2	8
C7-T1	1	0	1
T9-10	1	0	1
T10-11	1	0	1
T11-12	3	1	4
T12-13	4	4	8
T13-L1	6	2	8
L1-2	3	1	4
L2-3	2	2	4
L3-4	0	4	4
L4-5	4	0	4
L5-6	3	0	3
L6-7	2	0	2
L7-S1	0	1	1
Total	57	23	80

O quadro 2 resume os aspectos das alterações tomográficas associadas às opacificações dos forames intervertebrais, seu diagnóstico bem como valor de atenuação do material e grau de compressão medular.

Quadro 2 - Aspectos tomográficos das hérnias de disco classificadas quanto ao valor de atenuação do material do disco intervertebral, grau de compressão medular, hipótese diagnóstica e tipo de exame tomográfico realizado - Diagnóstico por Imagem do HOVET da Faculdade de Medicina Veterinária e Zootecnia da Universidade de São Paulo – São Paulo – 2012

PRONTUÁRIO	FIV	VALOR DE ATENUAÇÃO (UH)	GRAU DE COMPRESSÃO	HIPÓTESE DIAGNÓSTICA	TIPO DE EXAME
202845 f, 6a, teckel	**C2-3**	1099	50%	EXTRUSÃO	SIMPLES
180275 f, 8a, teckel	**C4-5**	86	ATÉ 25%	HÉRNIA DE DISCO	SIMPLES
	C5-6	1100	ATÉ 50%	EXTRUSÃO	
111890 f, 16a, srd	**T12-13**	68	ATÉ 50%	EXTRUSÃO	MIELOTOMOGRAFIA
	T13-L1	65	ATÉ 50%	EXTRUSÃO	
	L1-2	78	ATÉ 25%	PROTRUSÃO	
	L2-3	73	ATÉ 25%	PROTRUSÃO	
	L3-4	84	ATE 25%	PROTRUSÃO	
206465 f, 6a, teckel	**T11-12**	175	ATÉ 25%	EXTRUSÃO LEVE	SIMPLES
	T12-13	172	ACIMA 50%	EXTRUSÃO	
	T13-L1	161	ATÉ 25%	EXTRUSÃO LEVE	
	L3-4	138	ATÉ 50%	EXTRUSÃO	
211541 f, 4a, doberman	**C5-6**	121	ATÉ 25%	PROTRUSÃO	MIELOTOMOGRAFIA
	C6-7	125	ACIMA 50%	EXTRUSÃO	
212140 f, 9 anos, lhasa apso	**T12-13**	498	ACIMA 50%	EXTRUSÃO	SIMPLES
	L3-4	1130	ATÉ 25%	PROTRUSÃO	
212908 m, 11a, rottweiler	**C2-3**	481	ATÉ 25%	HÉRNIA DE DISCO	MIELOTOMOGRAFIA
	C6-7	117	ATÉ 25%	HÉRNIA DE DISCO	
207431 f, 6a, rottweiler	**T13-L1**	128	ATÉ 25%	PROTRUSÃO	MIELOTOMOGRAFIA
	L7-S1	25	ATÉ 25%	PROTRUSÃO	
212687 m, 8a, teckel	**L2-3**	79	ATÉ 25%	PROTRUSÃO	MIELOTOMOGRAFIA
	L3-4	48	ATÉ 25%	PROTRUSÃO	
207901 m, 9a, teckel	**C4-5**	202	ACIMA 50%	EXTRUSÃO	SIMPLES

FIV= forame intervertebral; a= anos; f= fêmea; m= macho; srd= sem raça definida; UH= Unidade Hounsfield

Os 80 forames intervertebrais foram avaliados ao exame radiográfico computadorizado pelos diferentes filtros e suas combinações por cada avaliador. A tabela 5 apresenta os valores de verdadeiros positivos (VP), verdadeiros negativos (VN), falsos positivos (FP) e falsos negativos FN) para a imagem padrão, filtros invertido e realce de borda e as associações entre os filtros, padrão e invertido, padrão e realce de borda e realce de borda e invertido, na análise realizada pelos observadores. Estes valores foram baseados nos achados obtidos pela tomografia computadorizada, considerada neste estudo padrão-ouro na detecção das opacificações do forame intervertebral.

Tabela 5 - Detecção da opacificação do forame intervertebral pelos filtros padrão, invertido e realce de borda obtidos na avaliação individual dos observadores 1 e 2 com base nos achados da tomografia computadorizada – São Paulo - 2012

	Avaliador 1						**Avaliador 2**					
Filtros	**VP**	**FN**	**TOTAL Positivos TC**	**VN**	**FP**	**TOTAL Negativos TC**	**VP**	**FN**	**TOTAL Positivos TC**	**VN**	**FP**	**TOTAL Negativos TC**
Padrão	15	8	**23**	49	8	**57**	12	11	**23**	50	7	**57**
Invertido	12	11	**23**	49	8	**57**	12	11	**23**	47	10	**57**
Realce de borda	13	10	**23**	46	11	**57**	13	10	**23**	52	5	**57**
Padrão e invertido	11	12	**23**	51	6	**57**	9	14	**23**	52	5	**57**
Padrão e realce de borda	13	10	**23**	47	10	**57**	10	13	**23**	53	4	**57**
Realce de borda e invertido	12	11	**23**	49	8	**57**	8	15	**23**	52	5	**57**

VP= verdadeiramente positivo; FN = falso negativo; VN= verdadeiramente negativo; FP= falso positivo TC= tomografia computadorizada

Na análise individual dos observadores, o avaliador 1 detectou 15 (65,22%) opacificações verdadeiramente positivas pela imagem padrão, seguido pelo filtro realce de borda com 13 opacificações (56,52%) e 12 (52,17%) opacificações verdadeiramente positivas no filtro invertido. O segundo avaliador, no entanto, não apresentou diferença na detecção de opacificações verdadeiramente positivas aos filtros padrão e invertido 12 (52,17%), detectando no filtro realce de borda 10 (43,47%) opacificações.

Quanto aos 57 forames intervertebrais sem opacificação, na análise dos verdadeiramente negativos o avaliador 1 não apresentou diferenças na identificação desses pelos filtros padrão e invertido totalizando 49 (85,96%) acertos, enquanto que à avaliação pelo filtro realce de borda o número de acertos foi de 46 (80,7%). O avaliador 2 apresentou maior número de acertos pelo filtro realce de borda identificando 52 (91,22%) forames sem opacificação, seguido pela imagem padrão 50 (87,71%) e invertida 47 (82,45%).

Em relação aos falsos positivos, na análise realizada pelo avaliador 1, o filtro realce de borda apresentou maior número 11, não havendo diferenças entre os filtros padrão e invertido com 8 opacificações. O avaliador 2 avaliou como positivas 10 opacificações inexistentes pelo filtro invertido, 7 pela imagem padrão e 5 pelo filtro realce de borda.

Na análise dos falsos negativos, o avaliador 1 deixou de detectar 11 (47,8%) opacificações pelo filtro invertido, 10 (43,4%) pelo filtro realce de borda, apresentando menor número de falsos negativos pela imagem padrão 8 (34,8%). Na análise realizada pelo avaliador 2, o filtro realce de borda não detectou 13 (56,5%) opacificações, não considerou 11 (47,8%) opacificações pelo filtro invertido e o mesmo número 11 (47,8%) pela imagem padrão.

Na associação entre os filtros, a análise através dos filtros padrão e realce de borda para os verdadeiramente positivos pelo avaliador 1 detectou 13 (56,52%) das 23 opacificações diagnosticadas pela tomografia computadorizada, 12 (52,17%) na combinação dos filtros realce de borda e invertido e 11 (47,82%) na associação dos filtros padrão e invertido. Pelo estudo realizado pelo avaliador 2, 10 (43,78%) opacificações foram detectadas pelos filtros padrão e realce de borda, 9 (39,13%) pela imagem padrão e invertida e 8 (34,78%) através da combinação dos filtros realce de borda e invertido.

Foram considerados verdadeiramente negativos, ou seja, livres de opacificação 51 (89,47%) forames na avaliação pelos filtros padrão e invertido, 49 (85,96%) através da combinação dos filtros realce de borda e invertido e 47 (82,45%) na análise realizada com a combinação dos filtros padrão e realce de borda pelo avaliador 1. No estudo realizado pelo avaliador 2, foram diagnosticados 53 (92,98%) forames sem opacificação aos filtros padrão e realce de borda, 52 (91,22%) na combinação dos filtros padrão e invertido, apresentando o mesmo número 52 (91,22%) de forames não opacificados na avaliação realizada pelos filtros realce de borda e invertido.

A combinação entre os filtros padrão e realce de borda pelo avaliador 1, caracterizou como falsos positivos 10 forames intervertebrais, seguidos pelos filtros realce de borda e invertido que detectaram 8 opacificações inexistentes e 6 na associação dos filtros padrão e invertido. Pelo avaliador 2, os filtros padrão e realce de borda classificaram erroneamente como positivos 4 forames intervertebrais, detectando pela combinação dos filtros realce de borda e invertido e padrão e invertido o mesmo número de forames opacificados inexistentes, 5.

Na análise dos falsos negativos através do estudo realizado pelo avaliador 1, os filtros padrão e invertido deixaram de detectar 12 (52,1%) opacificações, a associação entre os filtros realce de borda e invertido não detectou 11 (47,8%) e os filtros padrão e realce de borda classificaram erroneamente 10 (43,4%) forames livres de opacificação. O avaliador 2 através da combinação dos filtros realce de borda e invertido não detectou 15 (65,2%) opacificações de forames intervertebrais, seguidos pelos filtros padrão e invertido com 14 (60,8%) e a associação dos filtros padrão e realce de borda não detectando 13 opacificações (56,5%).

Foi realizada análise estatística para avaliar a concordância entre os dois avaliadores no diagnóstico das opacificações do forame intervertebral pelos diferentes filtros e suas combinações utilizando-se o *kappa* teste (Tabela 6).

Tabela 6 - Concordância entre os avaliadores (*kappa teste*) na detecção da opacificação do forame intervertebral através dos diferentes filtros e suas combinações – São Paulo – 2012

Filtro	*kappa*	IC (95%)
Realce de borda	0,721	(0,099; 0,915)
Padrão	0,705	(0,091; 0,883)
Invertido	0,677	(0,094; 0,861)
Padrão e invertido	0,721	(0,099; 0,915)
Padrão e realce de borda	0,62	(0,1; 0,816)
Invertido e realce de borda	0,509	(0,116; 0,736)

Valores de referência *kappa* teste: pobre k ≤ 0.20; leve 0.21 - 0.40; moderada 0.41 - 0.60; substancial 0.61 - 0.80; excelente 0.81 – 1.0 **Fonte:** VIEIRA (2010)

Com base nos valores de referência de *kappa* teste apresentados por VIEIRA (2010), a concordância entre os dois avaliadores na detecção da opacificação do forame intervertebral apresentou valores substanciais (valor de referência 0.61 ≤ k ≤ 0.80) pelos diferentes filtros e associações, com exceção do filtro invertido associado ao realce de borda que apresentou moderada concordância (0,509 – valor de referência 0.41 ≤ k ≤ 0.60). Considerada a importante concordância entre os avaliadores na avaliação da opacificação do forame intervertebral pelos diferentes filtros, optou-se por realizar a média entre os avaliadores para os cálculos de sensibilidade, especificidade, valor preditivo positivo (VPP), valor preditivo negativo (VPN), acurácia e razão de verossimilhanças na análise dos filtros e suas combinações. Os resultados obtidos estão dispostos nas tabelas 7 e 8.

A imagem padrão apresentou os maiores valores de sensibilidade (58,7%), especificidade (86,8%), valores preditivos positivo (65,7%) e negativo (83,2%), acurácia (78,8%) e razão de verossimilhanças (4,4%). O filtro realce de borda foi o filtro que apresentou menor sensibilidade (50%), entretanto, apresentou valores ligeiramente maiores em relação a especificidade (86%), valor preditivo positivo (60,4%) e razão de verossimilhanças (3,9) quando comparado ao filtro invertido. O valor preditivo negativo (81,4%) do filtro invertido foi maior em relação ao filtro realce de borda. A acurácia do filtro realce de borda (75,6%) foi ligeiramente maior que o filtro invertido (75%) como demonstra a tabela 7.

Tabela 7 - Valores de sensibilidade, especificidade, valor preditivo positivo (VPP),valor preditivo negativo (VPN), acurácia, razão de verossimilhanças e médias obtidos na investigação da opacificação do forame intervertebral através do filtros padrão, invertido e realce de bordas pelos avaliadores 1 e 2– São Paulo - 2012

Medidas	Filtro padrão			Filtro invertido			Filtro realce de borda		
	Avaliador 1 (%)	*Avaliador 2 (%)*	*Média (%)*	*Avaliador 1 (%)*	*Avaliador 2 (%)*	*Média (%)*	*Avaliador 1 (%)*	*Avaliador 2 (%)*	*Média (%)*
Sensibilidade	65,22	52,17	**58,7**	52,17	52,17	**52,2**	56,52	43,48	**50,0**
Especificidade	85,96	87,72	**86,8**	85,96	82,46	**84,2**	80,70	91,23	**86,0**
VPP	68,18	63,16	**65,7**	60,00	54,55	**57,3**	54,17	66,67	**60,4**
VPN	84,48	81,97	**83,2**	81,67	81,03	**81,4**	82,14	80,00	**81,1**
Acurácia	80,00	77,50	**78,8**	76,25	73,75	**75,0**	73,75	77,50	**75,6**
Razão de verossimilhanças	4,65	4,25	**4,4**	3,72	2,97	**3,3**	2,93	4,96	**3,9**

Quando avaliadas as combinações entre os filtros e suas respectivas medidas, observou-se que estas associações apresentaram queda nos valores de sensibilidade. A avaliação pela imagem padrão seguida pelo filtro realce de borda apresentou 50% de sensibilidade e as associações entre os filtros padrão e invertido e realce de borda e invertido não apresentaram diferenças (43,5%). A combinação na avaliação dos filtros adquirido e invertido foi mais específica (90,4%) e apresentou valor preditivo positivo ligeiramente maior (64,5%). Os filtros padrão e realce de borda apresentaram maior valor preditivo negativo (81,4%) e discretamente maior valor de razão de verossimilhanças (4,7). As associações entre os filtros padrão e invertido e padrão e realce de borda apresentaram a mesma acurácia (79,6%) seguidos pelo filtro realce de borda e invertido com 75,6% de acurácia. A tabela 8 resume os valores das medidas obtidas nas combinações entre os filtros pelos avaliadores e suas respectivas médias.

Tabela 8 - Valores de sensibilidade, especificidade, valor preditivo positivo (VPP), valor preditivo negativo (VPN), acurácia, razão de verossimilhanças e médias obtidos na investigação da opacificação do forame intervertebral através da combinação dos filtros padrão e invertido, padrão e realce de borda e realce de borda e invertido pelos avaliadores 1 e 2 – São Paulo – 2012

Medidas	Filtro padrão e invertido			Filtro padrão e realce de borda			Filtro realce de borda e invertido		
	Avaliador 1 (%)	*Avaliador 2 (%)*	*Média (%)*	*Avaliador 1 (%)*	*Avaliador 2 (%)*	*Média (%)*	*Avaliador 1 (%)*	*Avaliador 2 (%)*	*Média (%)*
Sensibilidade	47,83	39,13	**43,5**	56,52	43,48	**50,0**	52,17	34,78	**43,5**
Especificidade	89,47	91,23	**90,4**	82,46	92,98	**87,7**	85,96	91,23	**88,6**
VPP	64,71	64,29	**64,5**	56,52	71,43	**64,0**	60,00	61,54	**60,8**
VPN	80,95	78,79	**79,9**	82,46	80,30	**81,4**	81,67	77,61	**79,6**
Acurácia	77,50	76,25	**76,9**	75,00	78,75	**76,9**	76,25	75	**75,6**
Razão de verossimilhanças	4,54	4,46	**4,5**	3,22	6,20	**4,7**	3,72	3,97	**3,8**

Pelas pequenas diferenças encontradas nos valores de especificidade e acurácia na análise realizada pelos dois avaliadores através dos três filtros e suas combinações, foi realizada a comparação dessas medidas a partir do teste de qui-quadrado. Para tanto, o software OpenEpi v. 2.3.1 foi utilizado. Não foi demonstrada diferença significativa entre os resultados observados a 5% de significância ($p<0,05$) como indica a tabela 9.

Tabela 9 - Comparação da acurácia e especificidade de cada avaliador na análise dos filtros padrão, invertido e realce de borda e suas combinações a partir do teste qui-quadrado a 5% de significância (p<0,05) – São Paulo – 2012

Avaliador	Medida	Valor de p
1	Acurácia dos filtros	0,6400
	Acurácia das combinações	0,9333
	Especificidade dos filtros	0,6731
	Especificidade das combinações	0,5590
2	Acurácia dos filtros	0,8130
	Acurácia das combinações	0,8496
	Especificidade dos filtros	0,3711
	Especificidade das combinações	0,9252

Foi realizada análise estatística para avaliar a concordância utilizando-se o *kappa* teste entre os diferentes filtros na detecção da opacificação do forame intervertebral associada às informações obtidas pela tomografia computadorizada pelos avaliadores individualmente (Tabela 10).

Tabela 10 - Concordância entre os diferentes filtros e a tomografia computadorizada na detecção da opacificação do forame intervertebral pelos avaliadores 1 e 2 com intervalo de confiança de 95% – São Paulo - 2012

filtros	**kappa [IC 95%]**	
	Avaliador 1	***Avaliador 2***
Realce de borda	**0,376** [0,155; 0,597]	**0,387** [0,162; 0,612]
Padrão	**0,512** [0,304; 0,720]	**0,421** [0,200; 0,642]
Invertido	**0,397** [0,174; 0,620]	**0,351** [0,126; 0,576]
Padrão e invertido	**0,404** [0,179; 0,629]	**0,344** [0,117; 0,571]
Padrão e realce de borda	**0,309** [0,088; 0,530]	**0,413** [0,190; 0,636]
Invertido e realce de borda	**0,397** [0,174; 0,620]	**0,299** [0,072; 0,526]

Valores de referência *kappa* teste: pobre k ≤ 0.20; leve 0.21 - 0.40; moderada 0.41 - 0.60; substancial 0.61 - 0.80; excelente 0.81 – 1.0 **Fonte:** VIEIRA (2010)

De acordo com os valores de referência de *kappa* teste apresentados por Vieira (2010), não foram encontradas diferenças significativas entre os avaliadores na concordância dos filtros com os achados da tomografia computadorizada, com exceção da avaliação na associação dos filtros padrão e realce de borda em que o avaliador 1 apresentou leve concordância com a TC (0,309 – valor de referência 0,21≤k ≤ 0,40) e o avaliador 2 apresentou moderada concordância (0, 413 – valor de referência 0,41≤k ≤ 0,60), e pela avaliação com a imagem padrão em que houve moderada concordância com a TC pelos dois avaliadores, os demais apresentaram baixa concordância com a tomografia computadorizada na avaliação das opacificações do forame intervertebral.

Foi realizado um estudo comparativo entre a tomografia computadorizada e o exame radiográfico computadorizado pelos filtros padrão, invertido e realce de borda pelos dois avaliadores quanto ao grau de compressão medular e o grau de

opacificação do forame intervertebral. O grau de opacificação classificado pelo exame radiográfico em acentuada, moderada e discreta foi associado com os valores de atenuação do material herniado encontrados ao exame tomográfico. De forma que pudesse fazer um estudo comparativo com a opacificação visibilizada ao exame radiográfico, os valores de atenuação em unidades Hounsfield (UH) foram classificados em intervalos, sendo agrupados em até 150 UH, de 151 a 300UH e acima de 301 UH. Na avaliação tomográfica 4 (17,4%) forames apresentaram opacificação com valores de atenuação de 150 a 300, 5 (21,7%) forames opacificados tiveram valor superior a 301 e 14 (60,8%) apresentaram valores de até 150 de atenuação. A tabela 11 resume estes dados.

Tabela 11 - Comparação quanto ao grau de opacificação ao exame radiográfico computadorizado através dos filtros padrão, invertido e realce de borda pelos avaliadores com os valores de atenuação encontrados ao exame de tomografia computadorizada das opacificações do forame intervertebral – São Paulo - 2012

Avaliador 1						Avaliador 2					
Filtro padrão						Filtro padrão					
Valores de atenuação (UH)	**Acentuada**	**Moderada**	**Discreta**	**Não observada**	**Total**	**Valores de atenuação (UH)**	**Acentuada**	**Moderada**	**Discreta**	**Não observada**	**Total**
até 150	1	3	5	5	14	até 150	2	2	3	7	14
151-300	0	3	0	1	4	151-300	0	1	1	2	4
acima de 301	2	0	1	2	5	acima de 301	2	1	0	2	5
Total	**3**	**6**	**6**	**8**	**23**	**Total**	**4**	**4**	**4**	**11**	**23**

Avaliador 1						Avaliador 2					
Filtro invertido						Filtro invertido					
Valores de atenuação (UH)	**Acentuada**	**Moderada**	**Discreta**	**Não observada**	**Total**	**Valores de atenuação (UH)**	**Acentuada**	**Moderada**	**Discreta**	**Não observada**	**Total**
até 150	0	3	3	8	14	até 150	2	3	3	6	14
151-300	0	1	1	2	4	151-300	0	1	0	3	4
acima de 301	0	3	1	1	5	acima de 301	0	3	0	2	5
Total	**0**	**7**	**5**	**11**	**23**	**Total**	**2**	**7**	**3**	**11**	**23**

Avaliador 1						Avaliador 2					
Filtro Realce de borda						Filtro Realce de borda					
Valores de atenuação (UH)	**Acentuada**	**Moderada**	**Discreta**	**Não observada**	**Total**	**Valores de atenuação (UH)**	**Acentuada**	**Moderada**	**Discreta**	**Não observada**	**Total**
até 150	0	1	7	6	14	até 150	1	3	1	9	14
151-300	0	1	1	2	4	151-300	0	1	1	2	4
acima de 301	0	2	1	2	5	acima de 301	2	1	0	2	5
Total	**0**	**4**	**9**	**10**	**23**	**Total**	**3**	**5**	**2**	**13**	**23**

UH = Unidade Hounsfield

Das 14 opacificações diagnosticadas pela tomografia computadorizada com valor de atenuação até 150 UH, o avaliador 1 detectou 9 (64,7%) opacificações do forame intervertebral através do filtro padrão, sendo 5 (55,5%) opacificações classificadas como discretas, 3 (33,3%) como moderadas e 1 (11,1%) como acentuada. O avaliador 2, no intervalo de até 150 UH, diagnosticou 7 (50%) opacificações pelo filtro padrão onde 3 (42,85%) foram discretas, 2 (28,5%) moderadas e 2 (28,5%) acentuadas. Das 4 opacificações na faixa compreendida entre 150 e 300 UH pela TC, foram visibilizadas 3 (75%) opacificações classificadas como moderadas pelo avaliador 1. Na análise do avaliador 2, 2 (50%) opacificações ficaram dentro deste intervalo, sendo 1 (50%) caracterizada como discreta e 1 (50%) como moderada. Cinco opacificações ficaram na faixa acima de 301 UH, 3 (60%) dessas opacificações foram visibilizadas pelo avaliador 1 ao filtro padrão, sendo 2 (66,6%) caracterizadas como acentuadas e 1 (33,3%) como discreta. O observador 2 também diagnosticou 3 (60%) opacificações, onde 2 (66,6%) foram classificadas como acentuadas e 1 (33,3%) como moderada.

Na avaliação pelo filtro invertido, o avaliador 1 detectou 6 (42,8%) das 14 opacificações na faixa de até 150 UH, caracterizando 3 (50%) opacificações do forame intervertebral como discretas e 3 (50%) como moderadas. O avaliador 2 diagnosticou 8 (57,1%) opacificações, classificando 3 (37,5%) como discretas, 3 (37,5%) como moderadas e 2 (25%) opacificações como acentuadas. No intervalo de 151 a 300UH, o avaliador 1 detectou 2 (50%) das 4 opacificações de forame intervertebral visibilizadas pela tomografia computadorizada, sendo uma classificada como discreta e a outra como moderada. O avaliador 2 observou somente 1 opacificação (25%) classificando-a como moderada na análise pelo filtro invertido. Dos 5 forames opacificados visibilizados pela tomografia computadorizada com valores de atenuação acima de 301 UH, o observador 1 definiu como opacificados 4 (80%) forames. Dessas 4 opacificações, 1 (25%) foi qualificada como discreta e 3 (75%) classificadas como moderadas. Na avaliação pelo filtro invertido realizada pelo avaliador 2, foram detectadas 3 (60%) opacificações caracterizadas como grau moderado.

No estudo realizado aplicando-se o filtro realce de borda, o avaliador 1 observou 8 (57,14%) das 14 opaficações detectadas pela TC com até 150 UH de valor de atenuação. Dessas 8 opacificações, 7 (87,5%) foram classificadas como discretas e 1 (12,50%) como moderada. Na análise feita pelo observador 2, foram

detectadas 5 (35,7%) opacificações na faixa de 150 UH de atenuação pelo filtro realce de borda sendo 1 (20%) classificada como discreta, 1 (20%) como moderada e 3 (60%) apresentando grau moderado de opacificação. Das 04 opacificações diagnosticadas no intervalo compreendido de 151-300 UH pela tomografia computadorizada, tanto o avaliador 1 quanto o avaliador 2, detectaram 2 (50%) opacificações sendo 1 (50%) caracterizada como discreta e 1 (50%) como moderada. Das 5 opacificações classificadas na faixa acima de 301 UH de atenuação, 3 (60%) foram observadas pelo avaliador 1, onde 1 (33,3%) foi caracterizada como discreta e 2 (66,6%) como moderadas. Na análise realizada pelo observador 2, 3 (60%) opacificações foram visibilizadas sendo 2 (66,6%) definidas como grau acentuado e 1 (33,3%) como grau moderado de opacificação.

O grau de compressão medular também foi avaliado. Das 23 opacificações diagnosticadas pela tomografia computadorizada, 4 (17,4%) apresentaram grau de compressão medular acima de 50%, 5 (21,7%) até 50% e 14 (60,8%) apresentaram até 25 % de comprometimento do diâmetro medular. A tabela 12 apresenta os resultados encontrados quanto ao grau de compressão medular das opacificações diagnosticadas pelos diferentes filtros relacionados com os achados da tomografia computadorizada.

Tabela 12 - Grau de compressão medular ao exame tomográfico e inferido ao exame radiográfico computadorizado através dos filtros padrão, invertido e realce de borda pelos avaliadores 1 e 2 – São Paulo - 2012

Avaliador 1						Avaliador 2					
Grau de compressão	**Filtro padrão**				**Total**	**Grau de compressão**	**Filtro padrão**				**Total**
TC	**Não observado**	**Até 25%**	**Até 50%**	**Acima de 50%**		**TC**	**Não observado**	**Até 25%**	**Até 50%**	**Acima de 50%**	
Até 25%	7	4	2	1	14	Até 25%	9	1	4	0	14
Até 50%	0	1	3	1	5	Até 50%	0	2	2	1	5
Acima de 50%	1	0	0	3	4	Acima de 50%	2	0	0	2	4
Total	**8**	**5**	**5**	**5**	**23**	**Total**	**11**	**3**	**6**	**3**	**23**
Avaliador 1						**Avaliador 2**					
Grau de compressão	**Filtro invertido**				**Total**	**Grau de compressão**	**Filtro invertido**				**Total**
TC	**Não observado**	**Até 25%**	**Até 50%**	**Acima de 50%**		**TC**	**Não observado**	**Até 25%**	**Até 50%**	**Acima de 50%**	
Até 25%	8	5	1	0	14	Até 25%	8	4	2	0	14
Até 50%	1	1	2	1	5	Até 50%	1	1	2	1	5
Acima de 50%	2	0	0	2	4	Acima de 50%	2	0	0	2	4
Total	**11**	**6**	**3**	**3**	**23**	**Total**	**11**	**5**	**4**	**3**	**23**
Avaliador 1						**Avaliador 2**					
Grau de compressão	**Filtro realce de borda**				**Total**	**Grau de compressão**	**Filtro realce de borda**				**Total**
TC	**Não observado**	**Até 25%**	**Até 50%**	**Acima de 50%**		**TC**	**Não observado**	**Até 25%**	**Até 50%**	**Acima de 50%**	
Até 25%	8	4	2	0	14	Até 25%	10	2	2	0	14
Até 50%	0	2	0	3	5	Até 50%	1	0	2	2	5
Acima de 50%	2	0	0	2	4	Acima de 50%	2	0	0	2	4
Total	**10**	**6**	**2**	**5**	**23**	**Total**	**13**	**2**	**4**	**4**	**23**

TC = tomografia computadorizada

Das 14 opacificações apresentando até 25% de compressão medular pela TC, 7 (50%) foram visibilizadas pelo avaliador 1 na análise pelo filtro padrão, onde 4 (28,5%) coincidiram com o exame tomográfico, apresentando opacificação com comprometimento de até 25% de altura/diâmetro do canal vertebral. Das 7 opacificações diagnosticadas pelo filtro padrão pelo avaliador 1, 3 (42,8%) divergiram quanto ao grau de compressão, onde 2 opacificações (66,6%) ocuparam até 50% do canal vertebral e 1 (33,3%) foi diagnosticada como uma opacificação comprometendo acima de 50% do canal vertebral. Das 5 opacificações apresentando até 50% de comprometimento do diâmetro medular pela tomografia, todas foram visibilizadas pelo filtro padrão na avaliação pelo observador 1, sendo 3 (60%) concordantes com a TC e 2 (40%) discordantes, onde 1 (50%) apresentou

opacificação com comprometimento de até 25% de altura/diâmetro do canal vertebral e outra (50%) foi diagnosticada como uma opacificação comprometendo acima de 50% do canal vertebral. Das 4 opacificações apresentando comprometimento superior a 50% do diâmetro medular pela TC, 3 (75%) foram visibilizadas e apresentaram concordância quanto ao grau da extensão da opacificação medular ao filtro padrão pelo observador 1. Na análise da imagem padrão pelo avaliador 2, das 14 opacificações caracterizadas pela TC com comprometimento de até 25% do diâmetro medular, 5 (35,7%) foram visibilizadas onde 1 (20%) foi concordante com a TC e as demais (80%) foram classificadas como opacificações ocupando até 50% da altura do canal vertebral. Das 5 opacificações comprometendo até 50% do diâmetro medular pelo exame tomográfico, 2 (40%) apresentaram a mesma extensão que a TC pelo filtro padrão na análise do observador 2. Das 3 (60%) opacificações divergentes, 2 (66,6%) apresentaram comprometimento de até 25% do canal vertebral e 1 (33,3%) foi classificada como opacificação ocupando acima de 50% do canal vertebral. Das 4 opacificações comprometendo acima de 50% do diâmetro medular, duas (50%) foram visibilizadas sendo concordantes com a tomografia computadorizada.

Na análise pelo filtro invertido, o avaliador 1 visibilizou 6 (42,8%) das 14 opacificações apresentando grau de comprometimento medular de até 25% pela TC e foi concordante quanto ao grau de compressão em 5 (83,3%) opacificações. A única opacificação divergente (16,6%) apresentou até 50% de extensão do canal vertebral. Das 5 opacificações que causaram compressão medular de até 50% pela TC, 4 foram visibilizadas (80%), sendo que 2 (50%) foram concordantes com o exame tomográfico. Das 2 divergentes (50%), 1 (50%) foi classificada como ocupando até 25% e outra acima de 50% do canal vertebral. Das 4 opacificações comprometendo acima de 50% do diâmetro medular, duas (50%) foram visibilizadas e foram concordantes com a tomografia computadorizada na análise do filtro invertido pelo observador 1. O avaliador 2, visibilizou 6 (42,8%) das 14 opacificações apresentando grau de comprometimento medular de até 25% pela TC e foi concordante em 4 (66,6%) observações. Das 2 (33,3%) opacificações que discordaram quanto a altura da opacificação que ocupava o canal vertebral, 1 (50%) apresentou até 25% e outra (50%) opacificação acima de 50% do canal vertebral. Duas opacificações (50%) das 4 comprometendo acima de 50% do diâmetro

medular pela TC foram visibilizadas apresentando mesmo grau de extensão que a tomografia computadorizada.

O avaliador 1 visibilizou 6 (42,8%) das 14 opacificações apresentando grau de comprometimento medular de até 25% pela TC no estudo realizado pelo filtro realce de borda e foi concordante em 4 (66,6%) observações. As outras duas (33,3%) apresentaram opacificação ocupando até 50% do canal vertebral. As 5 opacificações com comprometimento de 50% do diâmetro medular foram visibilizadas, porém não apresentaram concordância quanto ao grau de compressão visibilizado pela TC, onde 3 ocuparam acima de 50% do canal vertebral e 2 opacificações comprometeram até 25% da altura do canal vertebral. Das 4 opacificações comprometendo acima de 50% do diâmetro medular, duas (50%) foram visibilizadas sendo concordantes com a tomografia computadorizada. Na análise do observador 2 realizada pelo filtro realce de borda, das 14 opacificações com grau de compressão medular de até 25%, 4 (28,5%) foram visibilizadas sendo duas (50%) concordantes com o exame tomográfico. As outras duas observações foram classificadas como opacificações estendendo-se acima de 50% do canal vertebral. Das 5 opacificações com grau de compressão ocupando até 50 % do canal vertebral, 4 (20%) foram visibilizadas sendo 2 concordantes e 2 classificadas como ocupando acima de 50% do canal vertebral. Duas (50%) das 4 opacificações comprometendo acima de 50% do diâmetro medular pelo exame tomográfico foram visibilizadas pelo filtro realce de borda e foram concordantes com os achados da TC.

O consenso entre os avaliadores em relação a opacificação do forame intervertebral pelos diferentes filtros foi realizado, aplicando-se um escore na classificação dos filtros quanto a sua eficiência na detecção da opacificação do forame. O quadro 3 agrupa as características das hérnias de disco ao exame tomográfico e correlaciona com a presença ou não de opacificação pelos diferentes filtros.

Quadro 3 – Aspectos tomográficos das hérnias de disco e eficiência dos filtros padrão, invertido e realce de borda na detecção da opacificação do forame intervertebral pelo consenso dos avaliadores – São Paulo – 2012

PRONTUÁRIO	FOIV	VALOR DE ATENUAÇÃO UH	GRAU DE COMPRESSÃO	HIPÓTESE DIAGNÓSTICA	FILTRO PADRÃO	FILTRO INVERTIDO	FILTRO REALCE DE BORDA
Cão 1 202845	**C2-3**	1099	ATÉ 50%	EXTRUSÃO	2	1	3
Cão 2 180275	**C4-5**	86	ATÉ 25%	HÉRNIA DE DISCO	0	0	0
	C5-6	1100	ATÉ 50%	EXTRUSÃO	2	3	3
Cão 3 111890	**T12-13**	68	ATÉ 50%	EXTRUSÃO	1	0	2
	T13-L1	65	ATÉ 50%	EXTRUSÃO	1	1	2
	L1-2	78	ATÉ 25%	PROTRUSÃO	3	3	3
	L2-3	73	ATÉ 25%	PROTRUSÃO	1	2	3
	L3-4	84	ATE 25%	PROTRUSÃO	1	2	3
Cão 4 206465	**T11-12**	175	ATÉ 25%	EXTRUSÃO LEVE	0	0	0
	T12-13	172	ACIMA 50%	EXTRUSÃO	0	0	0
	T13-L1	161	ATÉ 25%	EXTRUSÃO LEVE	1	1	1
	L3-4	138	ATÉ 50%	EXTRUSÃO	2	2	3
Cão 5 211541	**C5-6**	121	ATÉ 25%	PROTRUSÃO	0	0	0
	C6-7	125	ACIMA 50%	EXTRUSÃO	0	0	0
Cão 6 212140	**T12-13**	498	ACIMA 50%	EXTRUSÃO	2	1	3
	L3-4	1130	ATÉ 25%	PROTRUSÃO	0	0	0
Cão 7 212908	**C2-3**	481	ATÉ 25%	HÉRNIA DE DISCO	0	1	1
	C6-7	117	ATÉ 25%	HÉRNIA DE DISCO	0	0	0
Cão 8 207431	**T13-L1**	128	ATÉ 25%	PROTRUSÃO	1	0	1
	L7-S1	25	ATÉ 25%	PROTRUSÃO	1	3	2
Cão 9 212687	**L2-3**	79	ATÉ 25%	PROTRUSÃO	0	0	0
	L3-4	48	ATÉ 25%	PROTRUSÃO	1	3	2
Cão 10 207901	**C4-5**	202	ACIMA 50%	EXTRUSÃO	2	3	3

3= ótimo; 2= bom; 1= suficiente; 0 = não suficiente; FOIV= forame intervertebral; UH = Unidades Hounsfield

Das 23 opacificações diagnosticadas pela tomografia computadorizada, 8 (34,8%) não foram detectadas pelos filtros padrão, invertido e realce de borda no consenso realizado entre os avaliadores. Dessas 8 opacificações, 6 (75%) apresentaram compressão medular de até 25% do diâmetro e 2 (25%) apresentaram grau de compressão acima de 50% do diâmetro medular. Dessas 8 opacificações não visibilizadas 5 (62,5%) apresentaram valor de atenuação até 150 UH (mínimo de 79 e máximo de 125 UH), 2 na faixa de 151-300 (172 e 175 UH) e 1 apresentou valor de atenuação acima de 301 (1130 UH). Das 23 opacificações, 3 (13%) deixaram de ser visibilizadas por um dos filtros na avaliação sequencial, o filtro invertido deixou de detectar 2 (66,6%) opacificações ambas com valores de atenuação inferiores a 150UH, porém com graus de compressão distintos, onde 1 apresentou até 25% de comprometimento medular e outra de até 50% de compressão do diâmetro da medula. A outra opacificação que não foi detectada pelo filtro padrão, apresentou valor de atenuação superior a 300 UH (481 UH) e grau de compressão de até 25% do diâmetro medular.

Quanto ao escore individual dos filtros atribuído pelos avaliadores, o filtro realce de borda foi o que evidenciou mais as opacificações apresentando 8 notas *3*, nota essa considerada como ótima no escore pré-estabelecido. O filtro invertido apresentou 5 notas *3* e o filtro padrão somente 1 nota *3* para melhor definição da opacificação do forame intervertebral. O filtro padrão foi considerado bom (escore=2) na avaliação de 5 opacificações, seguido pelo filtro realce de borda com boa definição em 4 opacificações e pelo filtro invertido apresentado escore=2 em 3 opacificações. Foi atribuído o escore *suficiente* (escore =1) para o filtro padrão na detecção de 8 opacificações, seguido pelo filtro invertido com este mesmo atributo em 5 opacificações e o filtro realce de borda apresentado 3 opacificações detectadas de forma suficiente.

As figuras 9, 10, 11 e 12 ilustram algumas informações quanto à eficácia dos filtros na detecção da opacificação do forame intervertebral encontradas no consenso entre os avaliadores na avaliação radiográfica através dos filtros padrão, adquirido e realce de borda. Os aspectos tomográficos das lesões também são apresentados.

Figura 9 – **A-C** Imagem radiográfica computadorizada do segmento cervical do cão 2 indicando opacificação do forame intervertebral de C5-6, compatível com extrusão de disco (seta) e calcificação do disco intervertebral correspondente . **A.** Filtro padrão **B.** Filtro invertido. **C.** Filtro realce de borda. Observar como a lesão ficou mais evidente pelos filtros invertido e realce de borda quando comparado com a imagem padrão. **D**. Imagem tomográfica do espaço intervertebral de C5-6 demonstrando material hiperatenuante em forame intervertebral e canal vertebral ocupando mais de 50% do diâmetro vertebral (seta cheia) (e = lado esquerdo)

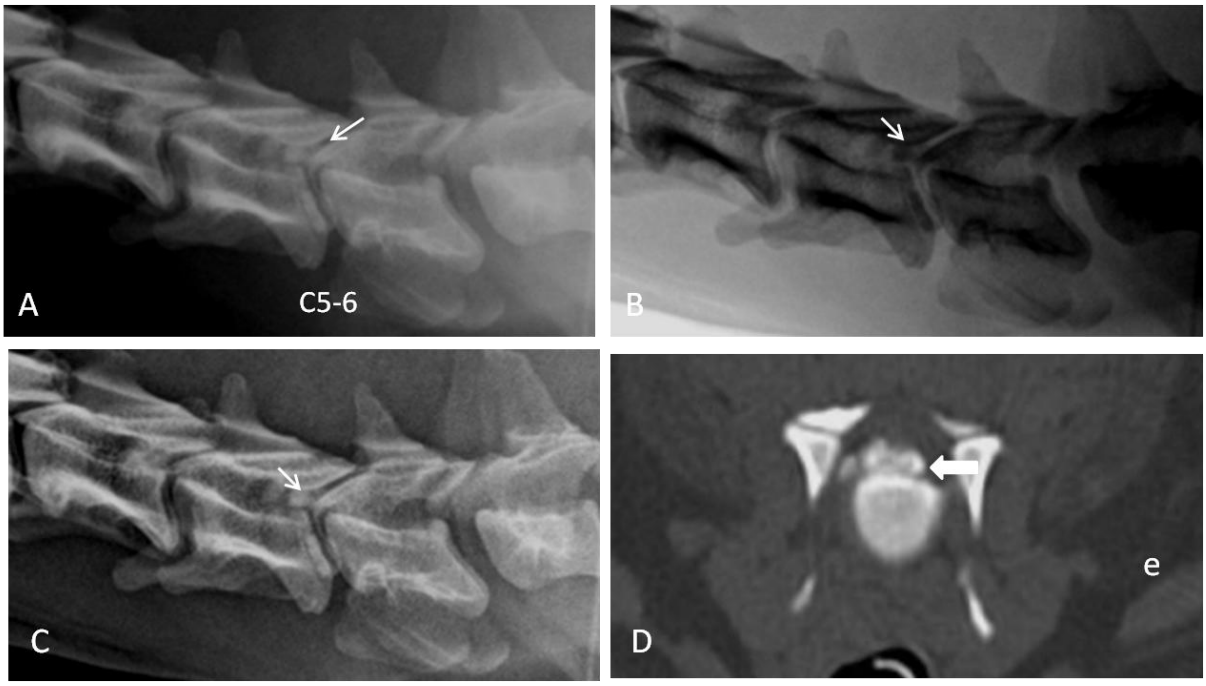

Figura 10 – **A-C** Imagem radiográfica computadorizada do segmento toracolombar da coluna vertebral do cão 4 com presença de opacificação do forame intervertebral de T13-L1, sugerindo extrusão de disco (seta). **A.** Filtro padrão **B.** Filtro realce de borda. **C.** Filtro invertido. Os filtros padrão, realce de borda e invertido não foram suficientes para diagnosticar as extrusões de disco em T11-12 e T12-13. No entanto, os três filtros apresentaram a mesma performance (1= suficiente) no diagnóstico da extrusão do disco intervertebral de T13-L1. **D-F**. Imagens tomográficas dos espaços intervertebrais de T11-12, T12-13 e T13-L1 indicando extrusões dos respectivos discos intervertebrais (e = lado esquerdo). **D**. Material discretamente hiperatenuante promovendo até 25% de compressão do diâmetro medular em região ventrolateral direita. **E**. Material amorfo discretamente hiperatenuante promovendo acima de 50% de compressão do diâmetro medular à direita. **F**. Material hiperatenuante em região ventral promovendo até 25% de compressão do diâmetro medular

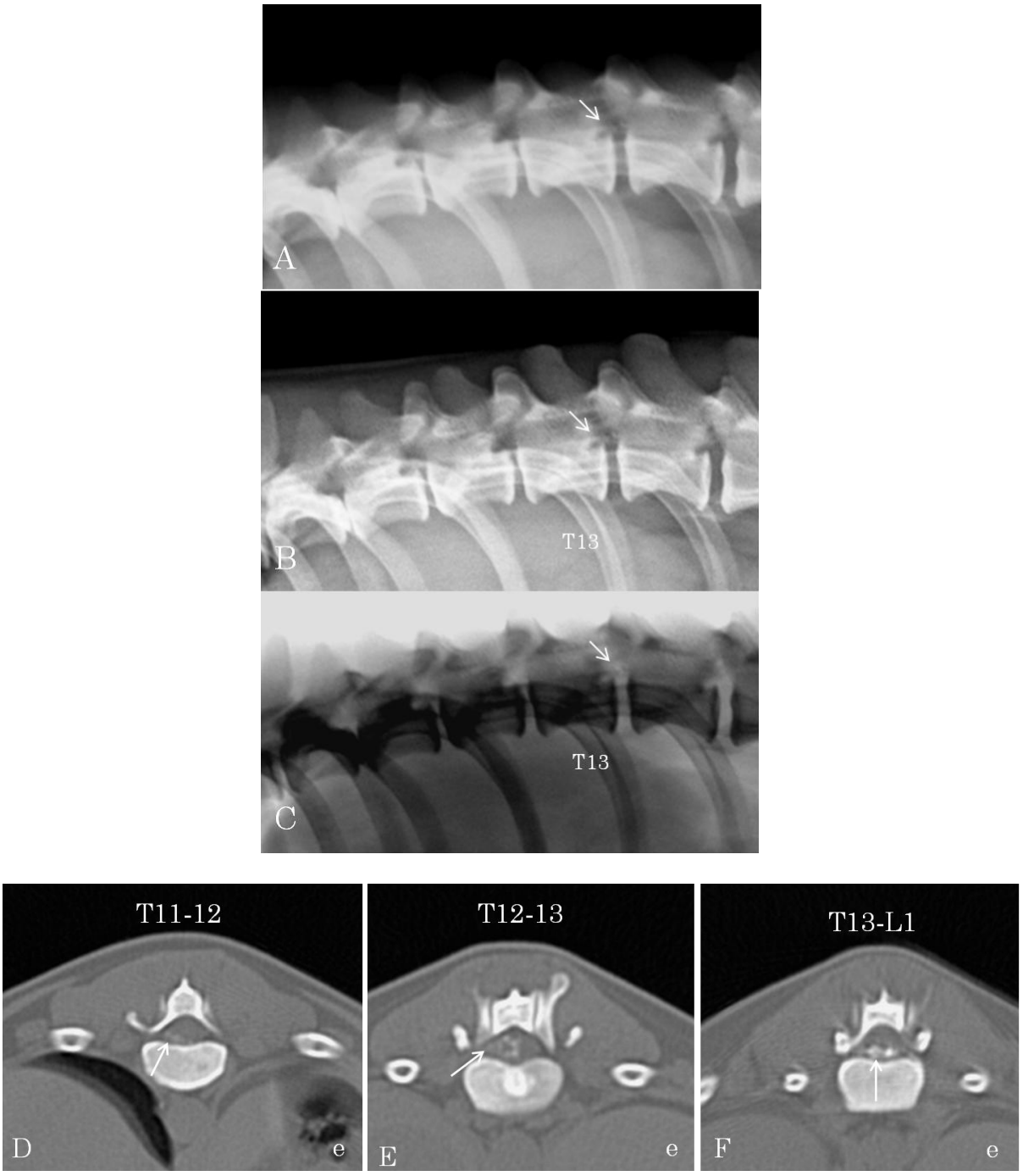

Figura 11 **A-C** Imagem radiográfica computadorizada do segmento lombar do cão 9 indicando discreta opacificação da porção ventral do forame intervertebral de L3-4 sugerindo hérnia de disco (setas). **A.** Filtro padrão **B.** Filtro realce de borda **C.** Filtro invertido. O filtro padrão foi considerado suficiente, o filtro realce de borda classificado como bom e o filtro invertido realçou mais a lesão sendo classificado como ótimo no consenso dos avaliadores. **D**. Imagem tomográfica do espaço intervertebral L2-3 indicando compressão de até 25% do diâmetro medular por material com atenuação de partes moles em região ventral discretamente à direita (seta larga), e = lado esquerdo

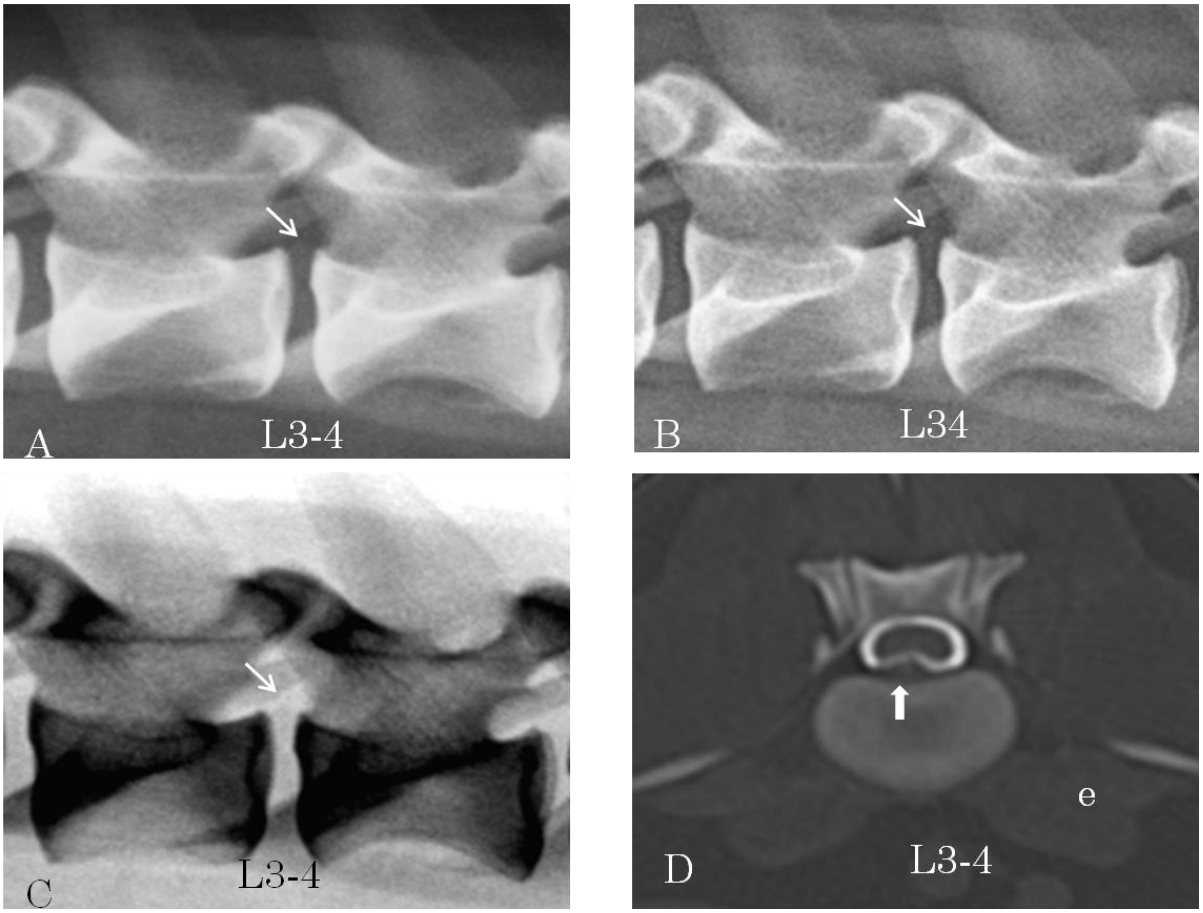

Figura 12 – **A-C** Imagem radiográfica computadorizada do segmento cervical da coluna vertebral do cão 10 com presença de acentuada opacificação do forame intervertebral de C4-5 indicando extrusão do disco intervertebral (seta) e discreta calcificação do disco intervertebral correspondente. **A.** Filtro padrão **B.** Filtro invertido **C.** Filtro realce de borda. Os filtros realce de borda e invertido evidenciaram mais a opacificação do forame e canal vertebral quando comparados com o filtro padrão sendo classificados como ótimo (escore 3) no consenso dos avaliadores. O filtro padrão foi considerado bom (escore 2). **D**. Imagem tomográfica do espaço intervertebral C4-5 indicando presença de grande quantidade de material hiperatenuante em porção ventral do canal vertebral, promovendo mais de 50% de compressão do diâmetro medular (seta larga). A seta preta indica calcificação do disco intervertebral (e = lado esquerdo)

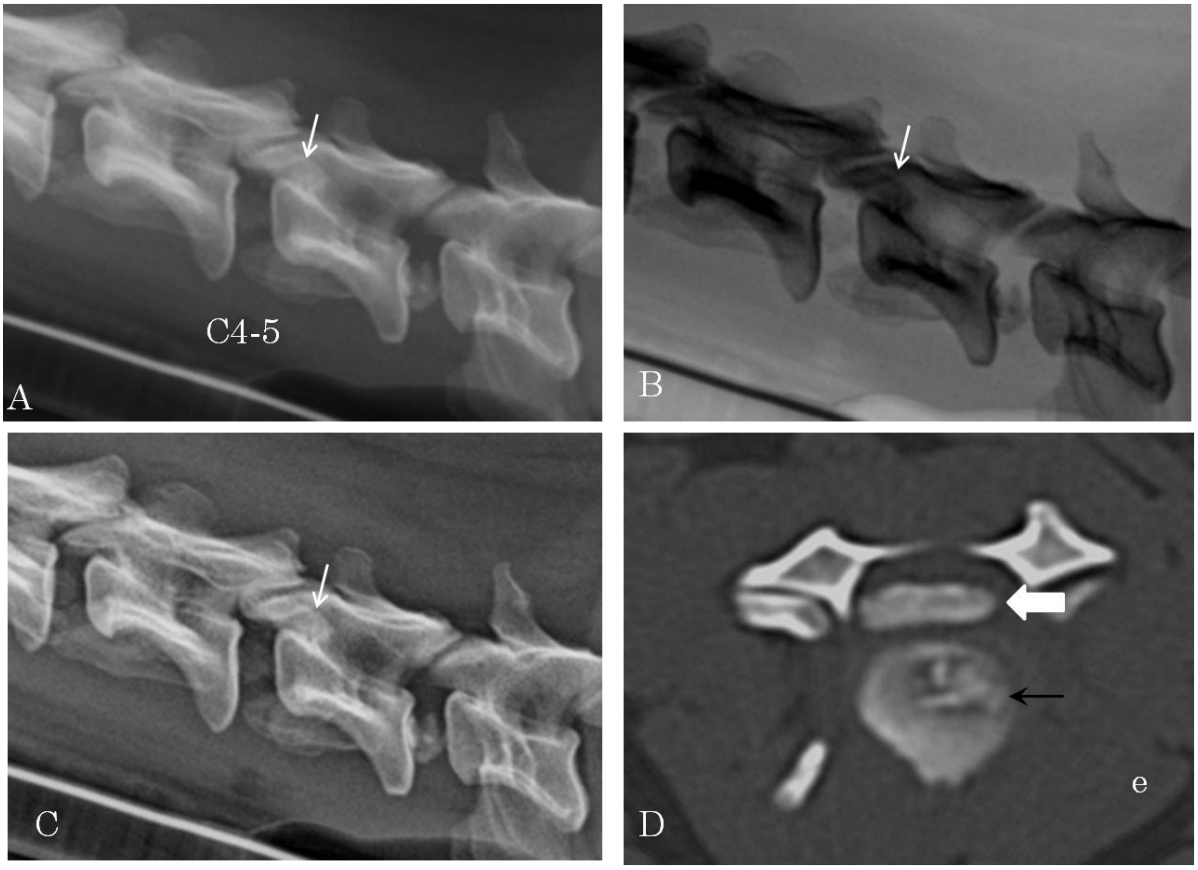

7 Discussão

7 DISCUSSÃO

Com o advento da radiologia digital diversos estudos têm sido descritos quanto à eficácia e auxílio do processamento da imagem e suas variações na imagem final para a investigação e detecção de alterações (MACMAHON et al. 1985; MACMAHON et al., 1988; OESTMANN et al., 1988; OESTMANN et al., 1989; SHELINE et al., 1989; PROKOP et al., 1990; KHEDDACHE et al., 1991; BUCKWALTER; BRAUNSTEIN,1992; LANGEN et al, 1993; MACMAHON; VYBORNY, 1994; WENZEL, 1998; PISANO et al., 2000; PROKOP; NEITZEL; SCHAEFER-PROKOP; 2003; OFFIAH et al., 2006; PARKS, 2008; REESE et al., 2011; BORRIE; THOMSON; MCINTYRE, 2012). Os resultados de tais estudos têm sido variados, onde alguns autores encontraram melhorias no desempenho diagnóstico com o processamento de imagens (SHELINE et al.,1989); alguns não encontraram diferenças (OESTMANN et al., 1989; KHEDDACHE et al.,1991; REESE et al., 2011; BORRIE, THOMSON; MCINTYRE, 2012), outros observaram efeitos que prejudicaram a imagem (MACMAHON et al., 1988; OESTMANN et al., 1988). e alguns encontraram efeitos positivos e negativos dependendo do tipo, da quantidade do processamento e o tipo de lesão ou imagem a ser estudada (MACMAHON et al. 1985; BUCKWALTER; BRAUNSTEIN; 1992; PISANO et al., 2000). Diante da alta frequência da discopatia em cães, sua influência na qualidade de vida dos animais, a franca expansão da radiologia digital em nosso meio e a ausência de informações na literatura consultada frente à utilização do processamento das imagens radiográficas na avaliação da coluna vertebral, verificou-se a necessidade de mais estudos que abordassem estas novas ferramentas fornecidas pela radiologia digital. Para tanto, foi avaliada a contribuição de três diferentes filtros na investigação da opacificação do forame intervertebral associados às hérnias de disco.

Os forames intervertebrais avaliados ao exame radiográfico pelos diferentes filtros tiveram a confirmação ou exclusão prévia das opacificações associadas às hérnias de disco pela tomografia computadorizada, exame considerado neste estudo padrão-ouro para avaliação do forame intervertebral. Uma vantagem da tomografia computadorizada sobre a radiologia convencional é a resolução de contraste, consistindo na habilidade em detectar diferenças na composição dos tecidos adjacentes. Os filmes e écrans convencionais podem perceber diferenças no tecido de atenuação dos raios X de menos de 5%, enquanto que a tomografia

computadorizada percebe diferenças bem menores (SANDE, 1992; HATHCOCK; STICKLE, 1993; TIDWELL; JONES, 1999) de 1% ou menos (SANDE, 1992). Por isso a tomografia computadorizada tem sido considerada superior na detecção das hérnias de disco além de oferecer orientação precisa quanto à localização e extensão das lesões sem a sobreposição das estruturas (HARA et al., 1994; OLBY et al., 2000; BURGESE, 2006; ISRAEL et al., 2009; SHARP; WHEELER, 2009; SHIMIZU et al., 2009; CHANGYUN LIM et al., 2010.; WIDMER; THRALL, 2010; ROBERTSON; THRALL, 2011).

Dos 17 exames tomográficos, 8 (47%) foram exames simples sem utilização de qualquer meio de contraste, 8 (47%) tiveram a mielografia associada (mielotomografia) e apenas 1 (6%) teve administração de contraste intravenosa para melhor individualização da medula. Embora tenha sido administrado meio de contraste intravenoso em somente um cão para avaliação pelo exame tomográfico neste estudo, este se mostrou eficiente na exclusão de compressão medular concordando com a literatura consultada (SHARP; COFONE; ROBERTSON; 1995; SCHROEDER et al., 2011). No entanto, a amostra não foi significativa para maiores elocubrações a respeito desta técnica.

Em 10 exames tomográficos (59%), foram encontradas alterações relacionadas às hérnias de disco, sendo que em 5 (50%) exames as alterações foram detectadas ao exame tomográfico simples, e em 5 (50%) exames a tomografia computadorizada estava associada a mielografia. Foram obtidos os seguintes resultados ao exame tomográfico: dos 80 forames intervertebrais avaliados, 23 (28,7%) apresentaram opacificações associadas às hérnias de disco, sendo 11 (47,8%) compatíveis com extrusão de disco, 9 (39,1%) foram indicativos de protrusão e 3 (13%) classificadas genericamente como hérnias de disco pelos aspectos tomográficos apresentados. Os forames intervertebrais sem alterações ao exame tomográfico, 57 (71,3%), também foram incluídos na avaliação pelos filtros do exame radiográfico computadorizado. Tais resultados reafirmam a sensibilidade do exame tomográfico simples na detecção das hérnias de disco calcificadas e ressaltam a importância da tomografia computadorizada associada à mielografia para o diagnóstico de hérnias de disco com atenuação de partes moles.

Dos 23 forames intervertebrais opacificados, 8 (34,78%) foram do segmento cervical, 7 (30,43%) de transição toracolombar e 8 (34,78%) do segmento lombar. Os forames intervertebrais mais acometidos foram de T12-13 e L3-4 apresentando 4

(17,4%) opacificações em cada forame. Embora a ocorrência de hérnias de disco seja maior nos segmentos toracolombar (85%) e cervical (15%) (TOOMBS, 1992; BRAUND, 2003) os segmentos cervical e lombar apresentaram uma frequência discretamente maior (34,78%) do que o segmento toracolombar (30,43%) neste estudo. As duas síndromes neurológicas mais comuns associadas com a discopatia são a síndrome cervical e a síndrome toracolombar (BRAUND, 2003a). Na síndrome cervical a maioria dos animais afetados possui histórico de dor (BRAUND, 2003a; GILMORE, 1983; TOMLINSON, 1996; TOOMBS, 1992). Os cães com hérnia de disco cervical protegem o pescoço, deixam o focinho apontado para o chão e andam com o pescoço duro para evitar a movimentação. Esses animais choram e resistem à manipulação do pescoço (BRAUND, 2003a; TOMLINSON, 1996). Na hérnia de disco toracolombar vários graus de dor e déficits neurológicos podem levar desde leve paraparesia até paraplegia com ou sem perda da dor profunda (BRISSON, 2010). A repercussão clínica da discopatia nesses segmentos interfere diretamente na qualidade de vida dos pacientes e é de extrema importância que um diagnóstico conclusivo seja estabelecido pelos métodos de imagem para uma orientação precisa do tratamento clínico-cirúrgico.

Atenderam os critérios de inclusão nesta pesquisa 17 cães, sendo que 10 (58,82%) apresentaram alterações compatíveis com hérnias de disco. Esta afecção foi mais frequente nos cães com raça definida, totalizando 9 animais (90%). As raças condrodistróficas foram as mais afetadas (60%), onde 5 (50%) foram da raça teckel e 1 (10%) da raça lhasa apso, confirmando a incidência de hérnias de disco nestas raças relatada por diversos autores (HANSEN, 1952; GOGGIN; ANN-SI; FRANTI, 1970; GAGE, 1975; DALLMAN; PALETTAS; BOJRAB, 1992; MOORE, 1992; LECOUTER; CHILD, 1995; TOMLINSON, 1996; OWENS; BIERY, 1999; WIDMER, 1998; BURGESE, 2006; SHARP; ITOH et al., 2008; WHEELER, 2009). Três cães (30%) acometidos pela discopatia eram de raças de grande porte, onde 2 (66%) foram rotweillers e 1 (33%) da raça doberman corroborando com a literatura consultada (SEIM; WITHROW, 1982; LECOUTER; CHILD, 1995; SHARP; WHEELER, 2009; BRISSON, 2010; SANTINI et al., 2010).

Todos os animais que apresentaram alterações compatíveis com hérnias de disco ao exame tomográfico simples eram condrodistróficos, reiterando a importância e sensibilidade do exame tomográfico simples na detecção de hérnias de disco nessas raças (OLBY et al., 2000; ISRAEL et al., 2009; SHARP; WHEELER,

2009; CHANGYUN LIM et al., 2010; ROBERTSON; THRALL, 2011). No entanto, a mielografia realizada juntamente com o exame tomográfico foi importante para a detecção de hérnias de disco não calcificadas, concordando com Israel et al. (2009) e Sharp e Wheeler (2009) que este procedimento deva ser realizado para cães não condrodistróficos e onde outras suspeitas além de hérnias de disco são consideradas.

Em relação a idade, as faixas etárias entre 4-6 anos e 7-9 anos apresentaram o mesmo número de animais com 4 cães (40%) cada uma, seguidos pela faixa de ≥ 10 anos com 2 (20%) animais. Dos 3 cães de grande porte, 2 cães (66,6%) apresentaram idade na faixa entre 4-6 anos e 1 (33,3%) apresentou idade acima de 10 anos, confirmando a ocorrência da discopatia em animais não condrodistróficos de meia idade ou idosos (SEIM; WITHROW, 1982; MOORE, 1992; LECOUTER; CHILD, 1995). Embora na literatura haja descrição de incidência da discopatia em animais condrodistróficos jovens com idade menor que 3 anos (MOORE, 1992; LECOUTER; CHILD, 1995; WIDMER, 1998; LORIGADOS, 2001), não foi observada neste estudo a ocorrência na faixa entre 1-3 anos. Os dados referentes a idade coincidiram com os relatados (GOGGIN; ANN-SI LI; FRANTI, 1970; GAGE, 1975; DALLMAN; PALETTAS; BOJRAB, 1992; MOORE, 1992; TOOMBS, 1992; LORIGADOS, 2001; BRAUND, 2003a; BURGESE, 2006). Um animal sem raça definida de pequeno porte acima de 10 anos apresentou vários locais de hérnias de disco indicando que esta afecção pode ocorrer em qualquer raça (LECOUTER; CHILD, 1995; BRISSON, 2010; SANTINI et al., 2010).

Não foi encontrada neste estudo uma predisposição sexual nos animais portadores de hérnia de disco, concordando com Hansen (1952), Gage (1975) e Lecouter e Child (1995) e Somerville et al.(2001), embora tenha sido descrita a possibilidade de predisposição sexual por alguns autores. Uma maior incidência em fêmeas dachshund com comprometimento medular cervical seguido de fêmeas da raça Beagle foi descrita por Dallman; Palettas; Bojrab (1992). Foi encontrada também correlação com o local anatômico, sexo e idade, onde a idade das fêmeas da raça teckel com comprometimento cervical foi maior do que as que apresentaram lesão toracolombar (GOGGIN; ANN-SI LI; FRANTI, 1970). Burgese (2006) na avaliação de 25 animais portadores de discopatia à mielografia e tomografia computadorizada, observou uma maior ocorrência desta afecção em fêmeas da raça teckel e em machos da raça cocker. Itoh et al. (2008) encontraram maior incidência

nos machos e citaram a possibilidade de haver influência do hormônio sexual neste tipo de doença.

Embora as informações epidemiológicas encontradas estejam de acordo com as apresentadas pela literatura consultada, o número de animais com hérnias de disco foi pequeno (10 cães) havendo necessidade de uma maior população com esta afecção para dados conclusivos.

Mesmo que o diagnóstico da doença do disco intervertebral possa ser confirmado com a mielografia (FELTS; PRATA, 1983; GILMORE, 1983; CHRISMAN, 1985; TOOMBS, 1992; LECOUTER; CHILD, 1995; TOMLINSON; 1996; OWENS; BIERY, 1999; BRAUND, 2003; BURGESE, 2006; WIDMER; THRALL, 2010; KEALY; MCALLISTER; GRAHAM, 2012), tomografia computadorizada, na mielotomografia (ADAMS, 1999; MCKEE, 2000; OLBY et al., 2000; BURGESE, 2006; ITOH et al., 2008; RYAN et al., 2008; ISRAEL; LEVINE; KERWIN, 2009; HECHT et al., 2009; SHARP; WHEELER, 2009; BRISSON, 2010; CHANGYUN LIM et al., 2010; WIDMER; THRALL, 2010; ROBERTSON; THRALL, 2011; KEALY; MCALLISTER; GRAHAM, 2012) e imagem por ressonância magnética (ADAMS, 1999; MCKEE, 2000; BESALTI et al., 2005; SHARP; WHEELER, 2009; BRISSON, 2010; CHANGYUN LIM et al., 2010; WIDMER; THRALL, 2010; ROBERTSON; THRALL, 2011; KEALY; MCALLISTER; GRAHAM, 2012) eles devem sempre ser precedidos pelo exame radiográfico simples, sendo este indispensável para a orientação do diagnóstico preciso das doenças que afetam a medula espinhal (SANDE 1992; LECOUTER; CHILD, 1995; WIDMER; THRALL, 2010). O diagnóstico da doença do disco intervertebral necessita de confirmação radiográfica indicando a presença de material no forame intervertebral ou canal vertebral, ou na ausência deste tipo de lesão, evidências de características que indiquem alterações junto ao disco intervertebral (BRAUND, 2003). As radiografias de rotina são sempre recomendadas antes de exames avançados de imagem (tomografia computadorizada e imagem por ressonância magnética). A área de interesse pode ser mais especificamente localizada, reduzindo o tempo de exame (COSTA; SAMII, 2010). Pela importância do exame radiográfico simples como método de imagem inicial na investigação das hérnias de disco é de extrema valia estudos que busquem a efetiva contribuição desse exame frente a utilização das diferentes ferramentas oferecidas pela imagem digital.

As imagens digitais podem ser manipuladas durante a avaliação com diferentes funções como contraste, *zoom*, inversão de escala de cinza, janelamento, mensuração da distância e ângulo, rotação, planejamento e modo colorido na dependência do software que é utilizado (MATTOON; SMITH, 2004; ARMBRUST, 2010; KÖRNER et al., 2007; OLIVEIRA, 2007; WIDMER, 2008; ARMBRUST, 2009a). O processamento de imagem é usado para melhorar a qualidade de imagem, reduzir o ruído, artefatos técnicos e para otimizar o contraste para a visualização (SCHAEFER-PROPOK; PROKOP; 1997; LO; PUCHALSKI, 2008), com o objetivo de melhorar a precisão diagnóstica (BURKWALTER; BRAUNSTEIN, 1992; QUEIROZ; GOMES, 2001; PROKOP; NEITZEL; SCHAEFER-PROKOP, 2003; LO; PUCHALSKI, 2008; MAHER, 2011). Qualquer tipo de processamento da imagem que ajude a melhorar a eficiência na interpretação e minimize a possibilidade de não avaliar lesões existentes é benéfico (REESE et al., 2011). Os filtros, de modo geral, são projetados e aplicados como ferramentas para realizar realce de imagens. Esta atividade consiste no incremento da qualidade geral da imagem, o que pode ser interessante para a avaliação, e ainda para ressaltar determinados objetos ou características da imagem (SOUZA; CORRÊA, 2007; SILVA, 2008; MAHER, 2011). Na rotina essas possibilidades de processamento podem desempenhar um papel importante na detecção e realce das lesões, permitindo que a imagem seja explorada de diferentes formas. Cabe ao radiologista o critério e discernimento durante a adaptação à essas ferramentas, visto que a falta de familiaridade pode levar a falsos diagnósticos positivos.

As radiografias simples tem apresentado uma acurácia relatada de 51% a 72% (KIRBERGER; ROOS; LUBBE, 1992; SCHULZ et al., 1998; SOMERVILLE et al., 2001) na correta identificação do espaço intervertebral com hérnia de disco para a descompressão cirúrgica. A diminuição do espaço intervertebral (LAMB et al., 2002) e a opacificação do forame intervertebral/canal vertebral (KIRBERGER; ROOS; LUBBE, 1992; SCHULZ et al., 1998; SOMERVILLE et al., 2001; LAMB et al., 2002) têm sido as principais alterações associadas a correta localização da hérnia de disco. Embora neste estudo não tenham sido incluídos outros aspectos da doença degenerativa do disco invertebral além da opacificação do forame intervertebral, como a diminuição do espaço intervertebral e a calcificação do disco intervertebral, acredita-se que tais achados radiográficos contribuam para a orientação de exames complementares (tomografia computadorizada e/ou imagem

por ressonância magnética), desde que as alterações dos exames físico e neurológico sejam pertinentes com as informações radiográficas.

Diante do exposto e da ausência de informações referentes a efetiva aplicação dos filtros na avaliação da opacificação do forame invertebral, o presente estudo avaliou a sensibilidade, especificidade, valores preditivos positivo e negativo, acurácia e razão de verossimilhanças do exame radiográfico simples digital na detecção da opacificação do forame intervertebral por hérnias de disco através de três filtros predefinidos pelo *software* Synapse: filtro padrão (imagem com aspecto convencional), filtro invertido e realce de borda, e a combinação entre eles (filtro padrão e invertido, padrão e realce de borda e invertido e realce de borda) por dois avaliadores às cegas.

A tabela 5, p. 89, resume os dados encontrados na análise individual dos forames intervertebrais pelos avaliadores 1 e 2. Com base nos resultados obtidos nesta primeira etapa realizada pelos avaliadores, não foi observado um consenso quanto ao melhor filtro e qual a melhor combinação entre os filtros para detecção das opacificações do forame intervertebral. Entretanto, pode-se inferir que neste estudo existiu uma preferência pessoal na avaliação pelos filtros predefinidos utilizados, concordando com diversos autores (MACMAHON et al.,1988; SHELINE et al., 1989; KHEDDACHE et al., 1991; KRUPINSKI et al.,1998; LO; PUCHALSKI, 2008; PARKS, 2008).

A preferência ficou constatada na análise do maior número de acertos. O avaliador 2 apresentou melhor desempenho quando realizou avaliação dos forames intervertebrais pelo filtro realce de borda apresentando 10 (43,47%) opacificações verdadeiramente positivas e 53 (92,98%) forames livres de opacificação, considerados verdadeiramente negativos. O avaliador 1, apresentou maior número de acertos confirmando a opacificação do forame intervertebral com a utilização do filtro padrão em 15 (65,22%) forames, porém em relação aos verdadeiramente negativos o filtro invertido apresentou os mesmos valores que o filtro padrão com 49 (85,9%) acertos. Na análise da combinação entre os filtros, o avaliador 2 apresentou melhor resultado na associação dos filtros padrão e realce de borda. No estudo realizado pelo avaliador 1, houve um melhor desempenho na utilização dos filtros padrão e realce de borda para verdadeiros positivos com 13 (56,52%) opacificações visibilizadas e um melhor resultado de verdadeiros negativos, 51 (89,4%), utilizando a combinação dos filtros padrão e invertido.

O filtro padrão pode ter apresentado maior número no diagnóstico das opacificações do forame intervertebral por ser o filtro que os avaliadores estão habituados a utilizar na rotina de avaliações radiográficas, isto ficou mais evidente para o avaliador 1. No entanto, o avaliador 1 apresentou variação quando houve associação dos filtros, onde houve melhor desempenho na avaliação sequencial com os filtros padrão e realce de borda para diagnosticar as opacificações e um melhor resultado na combinação dos filtros padrão e invertido para confirmar a ausência de alterações relacionadas ao forame intervertebral.

O avaliador 2 demonstrou maior constância na preferência pelo filtro realce de borda, tanto na avaliação individual como quando associado ao filtro padrão. A associação entre os filtros padrão e realce de borda para o avaliador 2 pode ter apresentado maior número de acertos por unir um filtro favorável a percepção visual do avaliador com outro que já é considerado de uso habitual (imagem padrão) favorecendo o maior número de acertos.

Os resultados obtidos concordam com o proposto por Parks (2008), quando afirma que a preferência pessoal está associada à percepção visual para identificação das lesões devendo-se considerar ainda a familiaridade do avaliador com os filtros utilizados, e ressalta que um treinamento deva ser realizado para aplicação dessas ferramentas na rotina para o avaliador se habituar ao resultado oferecido por estas variações da imagem.

O filtro invertido, tanto na avaliação realizada pelo avaliador 1 como pelo avaliador 2, aumentou o número de falsos negativos deixando de diagnosticar 11 opacificações. O número de falsos negativos não traria tantos prejuízos na orientação dos exames complementares para o diagnóstico conclusivo das hérnias de disco, visto que um animal que não apresente alterações ao exame radiográfico simples, possua alterações mínimas ou divergentes com a clínica apresentada fatalmente seria conduzido a mielografia para definir a localização e extensão da compressão medular (SOMERVILLE et al., 2001), principalmente para cães não condrodistróficos (ISRAEL et al., 2009; SHARP; WHEELER, 2009) e onde outras suspeitas além de hérnias de disco são consideradas (ISRAEL et al., 2009).

Os falsos positivos acarretam em uma orientação errônea quanto aos exames complementares, podendo ser realizados exames sem necessidade. O filtro realce de borda na análise do avaliador 1 contribuiu para o maior número de opacificações

inexistentes totalizando 11 forames opacificados, enquanto que o avaliador 2 indicou 10 falsas opacificações pelo filtro invertido. No entanto, nos casos em que a opacificação do forame intervertebral encontrada for discreta, não apresentando níveis de calcificação evidentes ao exame simples, este achado radiográfico deve estar associado com exame físico e neurológico minuciosos para direcionamento do local da lesão antes de se partir diretamente para a realização da tomografia computadorizada. Deve-se considerar ainda que cães condrodistróficos que apresentam uma extrusão de disco aguda concomitante com histórico de outras extrusões representam uma limitação ao exame tomográfico. Se múltiplas lesões estão promovendo o desvio e compressão medular não é possível determinar qual é responsável pela lesão neurológica do episódio atual. O exame neurológico pode ser útil se as lesões se espalham por vários segmentos vertebrais. A mielografia ou mielotomografia nestes cães demonstram a presença ou ausência do espaço subaracnoide e podem orientar o cirurgião quanto ao disco extruído causador das manifestações clínicas (NEWCOMB et al., 2012). O material de disco calcificado pode ser claramente visibilizado nas imagens tomográficas (OLBY et al., 2000; SHARP; WHEELER, 2009) entretanto, o material de disco herniado com características de atenuação de partes moles pode não ser observado nas imagens de TC sem contraste (OLBY et al., 2000; SHIMIZU et al., 2009), eventualmente omitindo algumas das características mais sutis da doença do disco intervertebral (SHARP; WHEELER, 2009). A utilização de meio de contraste no espaço subaracnoide é necessária quando a lesão não pode ser confirmada por uma TC convencional (SHARP; WHEELER, 2009; ISRAEL et al., 2009; SHIMIZU et al., 2009). Pode-se realizar a mielografia antes da TC se o local de compressão não for identificado (OLBY et al., 2000). A mielografia e TC podem ser também utilizadas em combinação para determinar o local e lateralização da hérnia de disco bem como a extensão da compressão medular (HARA et al., 1994; BURGESE, 2006).

A substancial concordância (valores encontrados entre 0,61 – 0,80) observada através do teste de concordância (*kappa* teste) pelos avaliadores no diagnóstico das opacificações do forame invertebral para os filtros avaliados e suas combinações, com exceção da associação do fitro invertido e realce de borda que apresentou moderada concordância, foi decisiva para que fosse realizada a média das variantes estudadas (sensibilidade, especificidade, valores preditivos positivo e negativo, acurácia e razão de verossimilhança). Tal medida foi considerada para que

a preferência pessoal fosse excluída e uma análise mais efetiva da contribuição dos filtros na detecção da opacificação do forame intervertebral fosse realizada.

No estudo realizado por Hecht et al. (2009) a sensibilidade do diagnóstico da extrusão aguda apresentou média de 94,7%. A causa dessa sensibilidade melhorada é incerta, mas Hecth et al. (2009) acreditam que isto tenha ocorrido devido à utilização de radiografias digitais no estudo, ao contrário dos outros autores que utilizaram a radiografia convencional. A utilização da radiografia digital permitiu o *zoom* e janelamento das imagens resultando em uma imagem com melhor contraste, concordando com Robertson e Thrall (2011), ao afirmarem que a latitude superior proporcionada pelos sistemas de radiografias digitais aumenta a visibilidade da lesão em comparação com a radiografia convencional, podendo ser melhorada ainda pela manipulação de imagem na estação de trabalho. Hecht et al. (2009) ainda alegam não terem conhecimento de comparações da sensibillidade da radiografia convencional e digital na avaliação de hérnias de disco, e citam que todos os cães do estudo apresentaram somente um local importante de hérnia de disco aguda. A presença de locais adicionais de hérnia de disco poderia complicar o diagnóstico e resultar em uma menor sensibilidade do exame radiográfico simples, e concluem que apesar da elevada sensibilidade encontrada, as radiografias simples não podem ser utilizadas sozinhas para o diagnóstico das hérnias de disco, por não fornecem informações sobre lateralização, extensão e grau de compressão das extrusões, além da limitação em indentificar lesões adicionais. Outro fator que deve ser considerado para a justificar a alta sensibilidade do estudo realizado por Hecht et al. (2009) seria o aspecto das hérnias de disco. As hérnias de disco clássicas ao exame radiográfico caracterizadas por opacificação importante do forame/canal intervertebral e diminuição do espaço intervertebral são as alterações que apresentam uma maior probabilidade de identificar os locais das protrusões ou extrusões (KIRBERGER; ROOS; LUBBE, 1992; SCHULZ et al., 1998; SOMERVILLE et al., 2001; LAMB et al., 2002), porém os aspectos da lesões não são descritos pelos autores. A sensibilidade apresentada neste estudo pelos avaliadores foi de 58,7% na detecção das opacificações do forame intervertebral pelo filtro padrão, 52,2% de sensibilidade na análise realizada pelo filtro invertido e 50% de sensibilidade no estudo realizado pelo filtro realce de borda. Pode-se inferir que a sensibilidade na avaliação individual do filtro padrão foi maior por ser a forma que a imagem é apresentada na rotina radiológica, estando os avaliadores mais

habituados e desenvolvido maior percepção visual a este padrão de imagem. Na associação entre os filtros, houve uma queda significativa nos valores de sensibilidade na detecção da opacificação do forame intervertebral, onde na combinação entre os filtros padrão e invertido e realce de borda e invertido os valores foram os mesmos com 43,5%. A sensibilidade do filtro padrão associado com o filtro realce de borda foi de 50%. A baixa sensibilidade da combinação dos filtros invertido e realce de borda pode ser explicada pela falta de familiaridade na avaliação radiográfica através destes filtros. Entretanto, o filtro invertido na detecção da opacificação do forame intervertebral mesmo quando associado com o filtro padrão apresentou uma baixa sensibilidade sugerindo que esta associação na avaliação das opacificações do forame intervertebral não apresente validade, concordando com alguns estudos que abordam esta forma de processamento da imagem e que concluíram que a precisão do diagnóstico tende a ser inferior quando as radiografias digitalizadas de tórax são invertidas em seus tons de cinza (MACMAHON et al., 1988; OESTMANN et al., 1988). Macmahon et al. (1988) em um estudo com várias alterações (nódulos pulmonares, pneumotórax, infiltrados intersticiais e lesões ósseas) encontraram que a imagem positiva (invertida) foi significativamente inferior à imagem negativa (padrão) na detecção de nódulos pulmonares. Os mesmos autores não encontraram diferenças significativas entre a imagem adquirida e invertida na detecção de infiltrados intersticiais, pneumotórax e lesões ósseas. A maioria dos observadores expressou uma preferência subjetiva à imagem padrão sobre a imagem invertida assim como relatado por Sheline et al. (1989), Kheddache et al. (1991) e Barone et al. (2012). A sensibilidade de 50% do filtro padrão associado ao realce de borda ainda é baixa, no entanto, mais estudos com um grupo de avaliadores devidamente treinados e habituados à utilização destes dois filtros na rotina poderiam ser realizados para constatar o real valor de sensibilidade na associação entre estes filtros.

A baixa sensibilidade se deve a uma limitação do exame radiográfico simples na detecção da opacificação do forame intervertebral quando o material herniado não está calcificado ou não apresente nenhum aumento de sua radiopacidade. Em alguns casos, particularmente em extrusões agudas, os achados ao exame radiográfico simples podem ser mínimos ou equivocados e a mielografia poderá ser necessária para definir a localização e extensão da compressão medular (SOMERVILLE et al., 2001). As radiografias simples não são suficientemente

sensíveis ou específicas para determinação do local a ser submetido à descompressão para tratamento da hérnia de disco (WIDMER; THRALL, 2010). Além do mais, a tomografia computadorizada, considerada neste estudo padrão ouro na detecção das opacificações do forame intervertebral, apresenta uma maior sensibilidade em detectar diferenças de atenuação dos tecidos (SANDE, 1992; HATHCOCK; STICKLE, 1993; TIDWELL; JONES, 1999) podendo explicar a baixa sensibilidade do exame radiográfico.

A acurácia alcançada na detecção das opacificações do forame intervertebral pelos filtros individualmente foi de 78,8% para o filtro padrão, 75% para o filtro invertido e 75,6% para o filtro realce de borda, não apresentando diferenças significativas quando a combinação entre os filtros foi realizada, obtendo-se 76,9% nas associações entre os filtros padrão e invertido e padrão e realce de borda e 75,6% através dos filtros realce de borda e invertido. Tais valores foram superiores aos relatados por diferentes autores, que variaram de 51% a 72%, e detectaram os locais de hérnias de disco pela diminuição do espaço intervertebral e opacificação importante do forame/canal intervertebral (KIRBERGER; ROOS; LUBBE, 1992; SCHULZ et al., 1998; SOMERVILLE et al., 2001). Os valores relativamente altos de acurácia encontrados poderiam ser justificados pela utilização de radiografias digitais neste estudo, possibilitando o *zoom* e janelamento das imagens resultando em uma imagem com melhor contraste conforme sugerido por Hecht et al. (2009), no entanto, ao confrontarmos a maior acurácia com a baixa sensibilidade encontrada podemos inferir que esta maior acurácia está vinculada ao maior número de verdadeiros negativos diagnosticados através da análise dos filtros isoladamente e associados entre si, e não pelo número de verdadeiros positivos. Isto também é justificado pelos altos valores de especificidade encontrados na análise individual dos filtros (filtro padrão 86,8%, invertido 84,2%, realce de borda 86%) e entre suas combinações (filtros padrão e invertido 90,4%, padrão e realce de borda 87,7%, realce de borda e invertido 88,6%).

Não houve uma correlação entre o grau de opacificação ao exame radiográfico computadorizado pelos filtros padrão, invertido e realce de borda com os valores de atenuação observados nas hérnias de disco pela tomografia computadorizada entre os avaliadores 1 e 2 (Tabela 11). No entanto, se fosse

realizada uma associação das faixas dos valores de atenuação encontrados ao exame tomográfico com a classificação realizada pela avaliação radiográfica, onde valores até 150 UH estariam relacionados com uma opacificação discreta, de 151-300 UH relacionados com opacificação moderada e acima de 300 UH com acentuada opacificação, o avaliador 1 na observação pelo filtro padrão seria o que mais corresponderia a esta associação, onde 5 (35, 7%) das 14 opacificações na faixa de até 150 UH pela TC foram classificadas como discretas, 3 (75%) das 4 opacificações no intervalo compreendido de 151-300 foram classificadas como moderadas e 2 (40%) das 5 opacificações acima de 301 UH foram classificadas como acentuadas. Os demais filtros não seguiram esta associação. O filtro realce de borda foi o que mais detectou opacificações discretas (até 150 UH) pelo estudo realizado pelo avaliador 1. Pode-se mais uma vez ressaltar a maior familiaridade do avaliador 1 com o filtro padrão e inferir que o filtro realce de borda possa realçar mais determinadas estruturas, mesmo apresentando discreta diferença quando comparado ao filtro padrão. Entretanto, essa última consideração deve ser cautelosa, visto que alguns autores relatam o potencial efeito desse filtro em evidenciar muito as estruturas gerando falsos positivos, principalmente na avaliação dos padrões intersticiais de campos pulmonares (PROKOP; NEITZEL; SCHAEFER-PROKOP, 2003; ARMBRUST, 2010). O avaliador 2 pela análise dos filtros padrão e invertido detectou o mesmo número de opacificações discretas 3 (21,42%) e o mesmo número de opacificações moderadas 1 (25%). O filtro realce de borda e padrão classificou 2 opacificações da faixa acima de 301 UH como opacificações acentuadas. O fato dos avaliadores 1 e 2 não apresentarem uma concordância quanto a opacificação pelos filtros predefinidos em estudo e os valores de atenuação encontrados pela TC, não possibilitou uma análise efetiva na utilização dos filtros para avaliação deste critério.

Todas as opacificações ocupando acima de 50% do canal vertebral à tomografia computadorizada e que foram visibilizadas pelo exame radiográfico pelos avaliadores, foram concordantes na análise pelos três filtros com o grau de compressão apresentado pela TC, sugerindo que o processamento pode simplesmente ajudar a confirmar uma alteração que seria observada sem esse recurso, conforme citado por Krupinski et al. (1998). No entanto, as opacificações ocupando até 25% e 50% do canal vertebral apresentaram classificação variável pelos filtros quanto à extensão da opacificação indicada pela tomografia e foram

divergentes entre os avaliadores. O grau de compressão inferido pelo exame radiográfico foi um critério que não foi beneficiado pelo processamento da imagem, através dos filtros padrão, invertido e realce de borda, para as opacificações comprometendo até 25 e até 50% do canal vertebral. A divergência entre os avaliadores associada à preferência pessoal na análise pelos filtros, conforme citado por diferentes autores (MACMAHON et al.,1988; SHELINE et al., 1989; KHEDDACHE et al., 1991; KRUPINSKI et al.,1998; LO; PUCHALSKI, 2008; PARKS, 2008) foi considerada o fator limitante no estudo deste parâmetro.

Contudo, no consenso realizado entre os avaliadores para avaliar a eficiência dos filtros padrão, invertido e realce de borda na detecção da opacificação do forame intervertebral (Quadro 3) as informações podem ser confrontadas de uma forma mais objetiva e clara. Das 23 opacificações diagnosticadas pela tomografia computadorizada, 8 (34,8%) não foram detectadas pelos filtros adquirido, invertido e realce de borda no consenso realizado entre os avaliadores. Dessas 8 opacificações, 6 (75%) apresentaram compressão medular de até 25% do diâmetro e 2 (25%) apresentaram grau de compressão acima de 50% do diâmetro medular. Dessas 8 opacificações não visibilizadas 5 (62,5%) apresentaram valor de atenuação até 150 UH (mínimo de 79 e máximo de 125 UH), 2 na faixa de 151-300 (172 e 175 UH) e 1 apresentou valor de atenuação acima de 301 (1130 UH). A baixa sensibilidade encontrada na avaliação pelos filtros padrão, invertido e realce de borda pode ser explicada pelo maior número de opacificações com valores de atenuação ≤150 UH e com grau de compressão de até 25% do diâmetro medular. Essas opacificações que deixaram de ser observadas apresentaram distribuição abrangendo os segmentos cervical com 4 forames intervertebrais, toracolombar e lombar com 2 forames intervertebrais em cada segmento sendo acometidos, não havendo uma correlação com a falha na detecção das opacificações com variações anatômicas, como por exemplo, a sobreposição de costelas no segmento toracolombar ou a sobreposição dos processos articulares no forame interverbral do segmento cervical, que poderiam dificultar a observação das opacificações do forame intervertebral.

Uma opacificação promovendo compressão de até 25% do diâmetro medular obteve valor de atenuação de 1130 HU. Este caso em específico apresentava uma protrusão calcificada lateralizada pelo exame tomográfico que mesmo com alto valor

de atenuação não foi detectada por nenhum dos filtros ao exame radiográfico, sendo todos considerados não suficientes. Duas opacificações promovendo compressão medular acima de 50% do seu diâmetro apresentaram valores de atenuação na faixa de 151-300 (172 e 175 UH) também não foram detectadas na avaliação pelos filtros, embora tenham apresentando uma maior área de opacificação estas também não foram visibilizadas. Das 23 opacificações, 3 (13%) deixaram de ser visibilizadas por um dos filtros na avaliação sequencial, o filtro invertido deixou de detectar 2 (66,6%) opacificações ambas com valores de atenuação inferiores a 150UH, porém com graus de compressão distintos, onde 1 apresentou até 25% de comprometimento medular e outra até 50% de compressão do diâmetro da medula. A outra opacificação que não foi detectada pelo filtro padrão, apresentou valor de atenuação superior a 300 UH (481 UH) e grau de compressão de até 25% do diâmetro medular.

O grau de compressão medular (até 25% do canal vertebral), baixos valores de atenuação e localização das hérnias de disco são possibilidades que devem ser consideradas para explicar a não detecção pelos filtros. A localização das hérnias de disco foi um critério não avaliado neste estudo. A tomografia computadorizada é superior na localização de compressão medular assimétrica (HARA et al., 1994; SHARP; COFONE; ROBERTSON; 1995; BURGESE, 2006; NEWCOMB; ARBLE; ROCHAT, 2012) por fornecer imagens isentas de sobreposição das estruturas (SANDE, 1992; TIDWELL; JONES, 1992; HATHCOCK; STICKLE, 1993; JONES, 1995; OWENS; BIERY, 1999; WHATMOUGH; LAMB, 2006; WIDMER; THRALL, 2010; ROBERTSON; THRALL, 2011).

Diante destes dados pode-se deduzir que o processamento de imagem através dos filtros predefinidos utilizados não contribuiu de maneira eficaz na detecção das opacificações com baixo valor de atenuação (≤150 UH) e com grau de compressão de até 25% do diâmetro medular, confirmando a limitação do exame radiográfico simples no diagnóstico de hérnias de disco que não é suficientemente sensível ou específico para determinação do local a ser submetido à descompressão para tratamento da hérnia de disco (SOMERVILLE et al., 2001; WIDMER; THRALL, 2010). Esta limitação permance mesmo diante da possibilidade de melhor qualidade da imagem fornecida pelo processamento. Tais achados são concordantes com Krupinski et al. (1998) que afirmam que se uma lesão não pode ser detectada sem o processamento de imagem, não é o processamento de imagem que irá melhorar a detecção.

Entretanto, na avaliação do escore individual dos filtros atribuído pelos avaliadores, o filtro realce de borda foi o que mais evidenciou as opacificações apresentando 8 notas *3*, nota essa considerada como ótima no escore pré-estabelecido. O filtro invertido apresentou 5 notas *3* e o filtro padrão somente 1 nota 3 para melhor definição da opacificação do forame intervertebral. As figuras 9 e 12 apresentam opacificações do forame intervertebral mais evidentes pelos filtros realce de borda e invertido, sendo classificados como ótimos pelo escore. O filtro padrão foi considerado *bom* (escore=2) na avaliação de 5 opacificações, seguido pelo filtro realce de borda com boa definição em 4 opacificações e pelo filtro invertido apresentado escore=2 em 3 opacificações. Foi atribuído o escore *suficiente* para o filtro padrão na detecção de 8 opacificações, seguido pelo filtro invertido com este mesmo atributo em 5 opacificações e o filtro realce de borda apresentado 3 opacificações detectadas de forma suficiente. A figura 10 indica a opacificação que os três filtros foram considerados suficientes para a avaliação. O filtro padrão embora possa detectar as hérnias de disco, quando com características passíveis de serem observadas ao exame radiográfico simples, foi classificado como bom em 5 opacificações e suficiente na avaliação de 8 opacificações do forame intervertebral. Mesmo o filtro padrão sendo a forma habitual de apresentação das imagens, em comparação com os filtros realce de borda e invertido, este foi classificado como o terceiro melhor na definição das hérnias de disco quando considerado o escore ótimo pelo consenso e o segundo quando considerado o escore bom. Pode-se concluir que as hérnias de disco evidentes ao exame radiográfico podem sim ser beneficiadas na sua definição com a aplicação dos filtros predefinidos do *software* utilizado. Se a lesão pode ser detectada sem tratamento de imagem, o tratamento pode eventualmente ser utilizado, em seguida, simplesmente para ajudar a confirmar o diagnóstico (KRUPINSKI et al., 1998), melhorando a qualidade geral e ressaltando determinadas características da imagem (SOUZA; CORRÊA, 2007; SILVA, 2008; MAHER, 2011), sendo considerados os filtros realce de borda e invertido os que melhor evidenciaram as lesões (total de ótimo e bom= 12 para filtro realce de borda; total de ótimo e bom= 8 para filtro invertido; total de ótimo e bom= 6 para filtro padrão).

Diante do exposto considera-se que a utilização do processamento da imagem, através dos filtros predefinidos pelo *software* Synapse, pode incrementar a investigação da opacificação do forame intervertebral. De modo que, o filtro invertido

possa ser utilizado pelo radiologista para a exclusão da opacificação do forame intervertebral e, os filtros realce de borda e invertido possam ser utilizados para evidenciar as opacificações passíveis de serem identificadas ao exame radiográfico.

8 Conclusão

8 CONCLUSÃO

Os resultados desta pesquisa nos permitiram concluir que:

- A sensibilidade da detecção das opacificações do forame invertebral foi maior com a utilização do filtro padrão (58,7%), podendo este fato estar associado a maior familiaridade dos avaliadores por esta forma de apresentação da imagem;

- A combinação dos filtros (padrão e invertido; padrão e realce de borda; realce de borda e invertido) promoveu uma redução significativa da sensibilidade (43,5%, 50% e 43,5% respectivamente) quando comparada com os valores isolados de sensibilidade dos filtros;

- Os valores de acurácia dos filtros padrão (78,8%), invertido (75%) e realce de borda (75,6%) e a associação entre eles [padrão e invertido (76,9%), padrão e realce de borda (76,9%) e realce de borda e invertido (75,6%)] na detecção das opacificações do forame intervertebral não apresentaram diferenças significativas para os filtros isoladamente e na combinação entre eles.

- Os altos valores de especificidade encontrados particularmente na associação entre os filtros adquirido e invertido (90,4%) sugerem que esta combinação possa ser utilizada para indicar a ausência de opacificação do forame intervertebral pelo exame radiográfico simples. Porém, a realização de exames de imagem complementares deve ser considerada quando o exame físico e/ou neurológico apresentarem alteração discordante com a ausência de lesões ao exame radiográfico simples;

- O diagnóstico das opacificações do forame intervertebral associado às hérnias de disco, quando apresentam seus aspectos clássicos, pode ser beneficiado pelo uso dos filtros realce de borda e invertido por promoverem melhor qualidade da imagem definindo e evidenciando mais as lesões quando comparados ao filtro padrão;

- Os baixos valores de sensibilidade indicam que os filtros não aumentaram o índice de detecção das opacificações do forame intervertebral, devido à baixa sensibilidade e limitação do exame radiográfico simples no diagnóstico das hérnias de disco, devendo haver a complementação por mielografia, tomografia computadorizada, mielotomografia ou imagem por ressonância magnética para o estabelecimento do diagnóstico conclusivo.

Referências

REFERÊNCIAS

ADAMS, W. M. Myelography. **Veterinary Clinics of North America: Small Animal Practice,** v. 12, n. 2, may, p. 295-311, 1982.

ADAMS, W. H. The spine. **Clinical techniques in Small Animal Practice,** v. 14, n. 3, p. 148-159, 1999.

ARMBRUST, L. J. Comparing types of digital capture. **Veterinary Clinics Small Animal**, v.39, p. 677-688, 2009a.

ARMBRUST, L. J.PACS and Image Storage. **Veterinary Clinics Small Animal**, v.39, p.711–718, 2009b.

ARMBRUST, L.J.; HOSKINSON, J. J.; BILLER, D. S.; OSTMEYER, R. M.; MILLIKEN, G.A.; CHOI, J. Comparison of digitized and direct viewed (analog) radiographic images for detection of pulmonary nodules. **Veterinary Radiology & Ultrasound**, v. 46, n. 5, p. 361–367, 2005.

ARMBRUST, L. Imagens digitais e captura digital de imagens radiográficas. In: : THRALL, D.E. **Diagnóstico de radiologia veterinária**. Tradução da 5ª ed. Rio de Janeiro: Elsevier, 2010, p. 22- 37.

AZEVEDO-MARQUES, P. M.; TRAD, C. S.; ELIAS JUNIOR, J.; SANTOS, A. C. Implantação de um mini-pacs (sistema de arquivamento e distribuição de imagens) em hospital universitário. **Radiologia Brasileira**. v.34, n.4, pp. 221-224, 2001.

BANSAL, G.J. Digital radiography. A comparison with modern conventional imaging. **Postgraduate Medical Journal**, v.82, p. 425-428, 2006.

BAGLEY, R. S.; TUCKER, R. L.; MOORE, M. P.; HARRINGTON, M. L. Intervertebral disk extrusion in a cat. **Veterinary Radiology & Ultrasound**, v. 36, p. 380-382, 1995.

BARONI, C. O.; AMAKU, M.; CAMOZZI, R. B.; SANTOS, A. C.;PINTO, A. C. B.C.F. Standard and gray-scale reversed algorithms in the diagnosis of nodular interstitial pattern. In:16th IVRA & EAVDI MEETING, 16., 2012, Bursa, Turkey. **Anais…** 2012. p. 160.

BESALTI, O.; OZAK, A.; PEKCAN, Z.; TONG., S.; EMINAGA, S.; TACAL, T..The role of extruded disk material in thoracolumbar intervertebral disk disease: retrospective study in 40 dogs. **The Canadian Veterinary Journal**, v.46, p. 814–820, 2005.

BORRIE, F.; THOMSON, D.; MCINTYRE, G. T. Precision of measurements on conventional negative 'bones white' and inverted grayscale 'bones black' digital lateral cephalograms. **European Journal of Orthodontics**, v. 34, p. 57-61, 2012.

BRAUND, K. G. Degenerative and compressive structural disorders. In: BRAUND, K. G. (Ed). **Clinical neurology in small animals - localization, diagnosis and treatment**, Braund K.G. (Ed.) Ithaca NY: International Veterinary Information Service, , 2003. Disponível em: <http://www.ivis.org/special_books/Braund/braund17/chapter_frm.asp?LA=1>. Acesso em: 27 jun. 2006.

BRAY, J. P.; BURBIDGE, H. M. The canine intervertebral disk. Part One: Structure and function. **Journal American Animal Hospital Association**, v. 34, p. 55-63, 1998.

BRISSON, B.A. Intervertebral disc disease in dogs. **Veerinary Clinics Small Animal**, v.40, p. 829–858, 2010.

BURGESE, Luciana Fortunato. **Radiologia convencional e tomografia computadorizada na avaliação de cães portadores de discopatia cervical**: estudo comparativo. 2006.156 p. Dissertação (Mestrado em Clínica Cirúrgica Veterinária) - Faculdade de Medicina Veterinária e Zootecnia, Universidade de São Paulo, São Paulo, 2006.

BURKWALTER, K. A.; BRAUNSTEIN, E. M. Digital skeletal radiography. **American Journal Radiology**, v. 158, p.1071-1080, 1992.

BUSCH, H. P. Digital radiography for clinical applications. **European Radiology**, v. 7 p. S66-S72, 1997, supplement, 3.

CARRINO, J. A. "Digital image quality: a clinical perspective". In: REINER , B.; SIEGEL, E.; CARRINO , J. (Ed.). **Quality Assurance: Meeting the Challenge in the Digital Medical.** Enterprise,. SCAR University Primer 3, Great Falls, 2002 ISBN: 0-9706693-2-1.

CASTILHO, J. C. M.; MORAES, L. C.; MORAES, M. E. L.; DAVID, S. M. N.; DOTTO, P. P. **Radiografia digital:** conceitos básicos. Espelho clínico. 2004. p. 7-9. Disponível em:<

http://www.rxdigital.com.br/artigos_pdf/Radiografia%20digital%20conceitos%20b%C3%A1sicos.pdf>. Acesso em 19 jun.2012.

CHANGYUN LIM; OH-KYEONG KWEON, MIN-CHEOL CHOI; JIHYE CHOI; JUNGHEE YOON. Computed tomographic characteristics of acute thoracolumbar intervertebral disc disease in dogs. **Journal of Veterinary. Science**. v. 11, n. 1,p. 73-79, 2010.

CHOTAS, H.; DOBBINS, J. T.; RAVIN, C. E. Principles of digital radiography with large-area electronically readable detectores: a review of the basics. **Radiology**, v. 210, p. 595-599, 1999.

CHRISMAN, C. L. Tetraplelgia, tetraparesia, ataxia dos quatro membros e fraqueza episódica. In: _____.**Neurologia dos pequenos animais.** 1.ed. São Paulo:Roca, 1985. p. 295.

COSTA, R.C.; SAMII, V.F. Advanced imaging of the spine in small animals. **Veterinary Clinics Small Animal**, v. 40, n.1., p. 765-790, 2010.

CRUZ, R. Digital radiography, image archiving and image display: pratical tips. **Canadian Veterinary Journal,** v.49, p.11, p. 1122-1123, 2008.

DALLMAN, M. J.; PALETTAS, P.; BOJRAB, M. J. Characteristics of dogs admitted for treatmente of cervical intrvertebral disk disease: 105 cases (1972-1982). **Journal of American Veterinary Medical Association**, v. 200, n. 12, p. 2009-2011, 1992.

DANIEL, G.B. Digital imaging . **Veterinary Clinics Small Animal**, v. 39, p.667–676, 2009.

DENNIS, R. Optimal magnetic resonance imaging of the spine. **Veterinary Radiology & Ultrasound**, v. 52, n. 1, p. S72–S80, 2011. Supplement, 1.

DENNIS, R.; KIRBERGER, R. M.; BARR, F. J. Spine. In:_____.**Handbook of small animal radiological differential diagnosis.** London: W.B. Saunders, 2001. p. 83-102.

DROST, T. Transitioning to digital radiography. **Journal of veterinary emergency and critical care**, v. 21, n. 2, p. 137-143, 2011.

ELIAS JUNIOR, J**. Aspectos técnicos da imagem em tomografia computadorizada.** RCG319 - Ciência das Imagens e Física Médica – Faculdade de

Medicina de Ribeirão Preto da Universidade de São Paulo. Disponível em: <http://cci.fmrp.usp.br/siaenet/novo_siae/download/Tomografia.pdf>. Acesso em: 27 jun. 2006.

FELTS, J. F.; PRATA, R. G. Cervical disk disease in the dog: Intraforaminal and lateral extrusions. **Journal of the American Animal Hospital Association**, v. 19, p. 755-760, 1983.

GAGE, E. D. Spinal disc surgery in the dog. Part 1: Cervical disc fenestration. **The Southwestern veterinarian,** v. 25, p. 21-30, 1971.

GAGE, E. D. Incidence of clinical disc disease in the dog. **Journal of the American Animal Hospital Association**, v. 11, p. 135-138, 1975.

GILMORE, D. R. Cervical pain in Small animals: differential diagnosis. **The Compendium on Continuing Education**, v. 5, n. 11, p. 953-958, 1983.

GOGGIN, J. E.; ANN-SI LI; FRANTI, C. E. Canine intervertebral disk disease: characterization by age, sex, breed and anatomic site of involvement. **American Journal Veterinary Research**, v. 31, n. 9, p. 1687-1692, 1970.

HANSEN, H. J. A pathologic anatomical study on disc degeneration in the dog. **Acta Orthopaedic Scandinavica**, v. 11, p. 1-14,1952. Supplment, 1.

HARA, Y.; TAGAWA, M.; EJIMA, H.; ORIMA, H.; FUJITA, M. Usefulness of computed tomography after myelography for surgery on dogs with cervical intervertebral disc protrusion. **Journal of Veterinary Medical Science**, v. 56, n. 4, p. 791-794, 1994.

HATHCOCH, J. T.; STICKLE, R. L. Principles and concepts of CT**. Veterinary Clinics of North America: Small Animal Practice**, v. 23, n. 2, p. 399-415, 1993.

HECTH, S.; ADAMS, W.H. MRI of brains disease in veterinary patients Part 1: Basic principles and congenital brain disorders. **Veterinary. Clinics Small Animal**, v. 40, n.1, p. 21-30, 2010.

HECHT, S.; THOMAS, W. B. MARIONI-HENRY, K.; ECHANDI, R. L.; MATTHEWS, A. R.;ADAMS, W. H. Myelography vs. Computed tomography in the evaluation of acute thoracolumbar intervertebral disk extrusion in chondrodystrophic dogs. **Veterinary Radiology & Ultrasound**, v. 50, n. 4, p 353–359, 2009.

HOERLEIN, B. F. Intervertebral disco protrusion in the dog 1. Incidence and pathological lesions. **American Journal Veterinary Research**, v. 14, p. 260-269, 1953.

ISRAEL, S.K.; LEVINE, J.M.; KERWIN, S.C. LEVINE, G. J.; FOSGATE, G. T. The relative sensitivity of computed tomography and myelography for identification of thoracolumbar intervertebral disk herniation in dogs. **Veterinary Radiology & Ultrasound**, v. 50, n.3, p. 247-252, 2009.

ITOH,H.; HARA, Y.; YOSHIMI, N.; HARAD, Y.; NEZU, Y.; YOGO, T.; OCHI, H.;HASEGAWA, D.; ORIMA, H.;TAGAWA, M. A retrospective study of intervertebral disco herniation in dogs in Japan: 297 cases**. Journal Veterinary Medical Science.** v. 7, n. 70, p. 701-706, 2008.

JONES, J. C.; BRAUND, K. G. **Clinical neurology in small animals - localization, diagnosis and treatment.** Ithaca NY: International Veterinary Information Service, 2002. Disponível em: <http://www.ivis.org/special_books/Braund/jones/chapter_frm.asp?LA=1> Acesso em: 27 jun. 2006.

JONES, J. C.; CARTEE, R. E.; BARTELS, J. E. Computed tomography of the normal canine lumbosacral spine: a morphological perspective. **Veterinary Radiology & Ultrasound**, v. 36, p. 91-99, 1995.

KEALY, J. K.; MCALLISTER, H. The skull and vertebral column. In:_____. **Diagnostic radiology and ultrasonography of the dog and cat.** Philadelphia: W.B. Saunders Company, 2000. p. 339-411.

KHEDDACHE, S.; MANSSON, L. G.; ANGELHED, J. E.; DENBRATT, L.; GOTTFRIDSON; B.; SCHLOSSMAN, D. Digital chest radiography: should images be presented in negative or positive mode? **European Journal of Radiology,** v. 13, p.151-155, 1991.

KIRBERGER, R. M.; ROOS, C. J.; LUBBE, A. M. The radiographical diagnosis of thoracolumbar disease in the dachshund. **Veterinary Radiology and Ultrasound**, v. 33, p. 255-261, 1992.

KISHIMOTO, M.; YAMADA, K.; UENO, H.; KOBAYASHI, Y.; WISNER, E. R. Spinal cord effects from lumbar myelographic injection technique in the dog. **Journal Veterinary Medical Science,** v. 66, n. 1, p. 67-69, 2004.

KÖNER, M.; WEBER, C.H.; WIRTH, S.; PFEIFER, K. J.; REISER, M. F.; TREITI, M. Advances in Digital Radiography: Physical Principles and System Overview. **RadioGraphics**, v.27, p. 675-686, 2007.

KRUPINSKI, E.; EVANOFF, M.; OVITT, T.; STANDEN, J. R.; CHU, T.X.; JOHNSON, J. Influence of image processing on chest radiograph interpretation and decision changes. **Academic Radiology**, v. 5, p.79-85, 1998.

KRUPINSKI, E. A.; WILLIAMS, M. B.; ANDRIOLE, K.; STRAUSS, K. J.; APPLEGATE, K. WYATT, M.; BJORK, S.; SEIBERT, J. A. Digital radiography image quality:image processing and display. **Journal of American College Radiology**, v.4, p.389-400, 2007.

LAMB, C. R. Common difficulties with myelographic diagnosis of acute intervertebral disc prolapse on the dog. **Journal of Small Animal Practice,** v. 35, p. 549-558, 1994.

LAMB, A.; NICHOLLS, M.; TARGETT, P.; MANNION,P. Accuracy of survey radiographic diagnosis of intervertebral disc protrusion in dogs. **Veterinary Radiology & Ultrasound**, v. 43, n. 3, p. 222-228, 2002.

LANGEN, H. J.; KLEIN, H. M.; WEIN, B.; STARGARDT, A. GIINTHER, R. W.Comparative evaluation of digital radiography versus conventional radiography of fractured skulls. **Investigative Radiology**, v. 28, p. 686–689, 1993.

LECOUTER, R. A.; CHILD, G. Afecções da medula espinhal. In: ETTINGER, S. J.; FELDMAN, E. C. **Tratado de medicina interna veterinária.** São Paulo: Manole, 1995. p. 890-980.

LECOUTER, R. A.; CHILD, G. Diseases of the spinal cord. In: Ettinger SJ (ed): **Textbook of Veterinary Internal Medicine.** Philadelphia: W. B. Saunders, 1989. p. 624.

LEITE, C. C.; AMARO JÚNIOR, E.; OTADUY, M. G. **Física básica das radiografias convencionais** Disponível em: <http://professor.ucg.br/siteDocente/admin/arquivosUpload/13070/material/O%20Raio-X.pdf > Acesso em: 02 out. 2012

LEITE, C. C.; AMARO JUNIOR, R, E.; OTADUY, M. G. **Física básica da tomografia computadorizada**. 2006. Disponível em: <http://www.hcnetusp.br/inrad/departamento/graduacao/aula/Fisica%20basica%da%20tomografia%20computadorizada.doc> Acesso em: 22 jun. 2006.

LEWIS, D. D.; HOSGOOD, G. Complications associated with the use of iohexol for myelography of the cervical vertebral column in dogs: 66 cases (1988-1990). **Journal of the American Veterinary Medical Association**, v. 200, n. 9, p. 1381-1384, 1992.

LUND, P. J.; KRUPINSKI, E. A.; PERELES, S. MOCKBE, B. Comparison of Conventional and Computed Radiography: Assessment of Image Quality and Reader Performance in Skeletal Extremity Trauma. **Academic Radiology**, v. 4, p.570-576, 1997

LUTTGEN, P. J.; PECHMAN, R. D.; HARTSFIELD, S. M. Neuroradiology. **Veterinary Clinics of North America: Small Animall Practice**, v. 18, n. 3, p. 501-529, 1988.

LO, W. Y.; PUCHALSKI, S. Digital image processing. **Veterinary Radiology & Ultrasound**, v. 49, n.1, p. S42–S47, 2008, Supplement, 1.

LORIGADOS, C. A. B. **Estudo das afecções da coluna cervical em cães**. 2001. 104 f. Dissertação (Mestrado) - Faculdade de Medicina Veterinária e Zootecnia, Universidade de São Paulo, São Paulo, 2001.

MACMAHON, H.; VYBORNY, C.; SABETI, V.; METZ, C.; DOI. K. The effect of digital unsharp masking on the detectability of interstitial infiltrates and pneumothoraces. **Proceedings SPIE** v. 555, p. 246-252, 1985.

MACMAHON, H.; VYBORNY, C.Technical advances in chest radiography. **American Journal Radiology**, v. 163, p.1049-1059, 1994.

MACMAHON,H.; METZ, C. E.; DOI, K.; KIM,T.; GIGER, M. L. ;CHAN, H. P. Digital chest radiography: effect on diagnostic accuracy of hard copy, conventional video, and reversed gray scale video display formats. **Radiology**, v. 168, p. 669-673, 1988.

MARTINELLI, M. Digital imaging advances and the future. **Veterinary clinics of north America: Equine practice.** v. 17, n. 1, p- 275-295, 2001.

MATTOON, J. S.; SMITH, C. Breakthroughs in radiography: computed radiography. **Compendium**, v. 17, n. 4, p. 1-8, 2004.

MAHER, K**.** Basic physics of digital radiography/the computer . **Wikipédia**. 2011. Disponível em: <http://en.wikibooks.org/w/index.php?oldid=2080189> Acesso em: 20 set. 2012.

MCKEE, M. Intervertebral disc disease in the dog 1. Pathophysiology and diagnosis. **In Practice**, v. 22, n. 7, p. 355-369, 2000.

MERRIT, C.R.; TUTTON, R.H.; BELL, K.A; BLUTH, E.I.; KALMAR, J. A.; MATTHEWS, C. C.; MILLER, K. D.; KOGUTT, M. S.; BALTER, S. Clinical application of digital radiography: computed radiographic imaging. **Radiographics**, v. 5, n. 3, p. 397-414, 1985.

MOORE, M. P. Approach to the patient with spinal disease. **Veterinary Clinics of North America: Small Animal Practice**, v. 22, n. 4, p. 751-780, 1992.

NEWCOMB, B.; ARBLE, J.; ROCHAT, M.; PECHMAN, R.; PAYTON, M. Comparison of computed tomography and myelography to a reference standard of computed tomographic myelography for evaluation of dogs with intervertebral disc disease. **Veterinary Surgery**, v. 41, p. 207–214, 2012.

OESTMANN, J. W.; KUSHNER, D. C.; BOURGOUIN, P. M.; LLEWELLYN, H. J.; MOCKBEE, B. W.; GREENE, R.Subtle lung cancers: impact of edge enhancement and gray scale reversal on detection with digitization chest radiography. **Radiology** v. 167, p. 657-658, 1988.

OESTMANN, J.W.; RUBENS, J.R.; BOURGOUIN, P.M.; RHEA, J. T.; LLEWELLYN, H. J.; GREENE, R. Impact of postprocessing on the detection of simulated pulmonary nodules with digital radiography. **Investigative Radiology***,* v. 24, p. 467–471, 1989.

OFFIAH, A. C.; MOON, L.; HALL, C. M; TODD-POKROPEK, A. Diagnostic accuracy of fracture detection in suspected non-accidental injury: the effect of edge enhancement and digital display on observer performance. **Clinical Radiology**, v. 61, p. 163–173, 2006.

OLBY, N. J.; MUNANA, K. R.; SHARP, N. J. H; THRALL, D. E. The computed tomographic appearance of acute thoracolumbar intervertebral disc herniations in dogs. **Veterinary Radiology & Ultrasound**, v. 41, p. 396–402, 2000.

OLIVEIRA, D. F. **Análise da radiografia computadorizada em condições de águas profundas.** 2007. 132 p.Dissertação (Mestrado) – Universidade Federal do Rio de Janeiro,(Rio de Janeiro), 2007.

OWENS, J. M.; BIERY, D. N. Spine. In:_____. **Radiographic interpretation for the small animal clinican.** Lippincott: Williams & Wilkins, 1999. p. 127-146.

PARK, R. D. Diagnostic imaging of the spine. **Progress Veterinary Neurology**, v. 1 n. 4, p. 371-386, 1990.

PARKS, E. T. Digital radiographic imaging: is the dental practice ready? **The Journal of the American Dental Association,** v. 139; p. 477-481, 2008.

PARKS, E. T.; WILLIAMSON, G. F. Digital radiography: an overview. **The Journal of Contemporany Dental Practice**, v. 3, n. 4, p. 1-13, 2002.

PISANO, E. D.; COLE, E. B.; HEMMINGER, B. M.; YAFFE, M. J.; AYLWARD, S. R; MAIDMENT, A. D.; JOHNSTON, E.; WILLIAMS, M. B.; NIKLASON,L. T.; CONANT, E. F.; FAJARDO, L. L.; KOPANS, D. B.; BROWN, M. E.; PIZER,S. M. Image processing algorithms for digital mammography: a pictorial essay. **Radiographics**, v. 20, p.1 479–1491, 2000.

PRATA, R. G. Diagnosis of spinal cord tumors in the dog. **Veterinary Clinics of North America**: **Small Animal Practice** v. 7, n. 1, p. 165-185, 1977.

PROKOP, M.; GALANSKI, M.; OESTMANN, J. W.; VON FALKENHAUSEN, U.; ROSENTHAL, H.; REIMER, P.; NISCHELSKY, J.; REICHELT, S. Storage phosphor versus screen-film radiography: effect of varying exposure parameters and unsharp mask filtering on the detectability of cortical bone defects. **Radiology**, v. 177, p. 109–113, 1990

PROKOP, M.; NEITZEL, U.; SCHAEFER-PROKOP, C. M. Principles of image processing in digital chest radiography. **Journal of Thoracic Imaging**, v.18, p. 148-164, 2003.

PUCHALSKI, S. Image display. **Veterinary Radiology & Ultrasound**, v. 49, p. s9-13, 2008. Supplement, 1.

QUEIROZ, J. E. R; GOMES, H. M. Introdução ao processamento digital de imagens. **Revista de Informática Teórica e Aplicada**, v. 8, n. 1, p.1-31, 2001. Disponível em: <http://www.dsc.ufcg.edu.br/~hmg/disciplinas/graduacao/vc-2011.2/Rita-Tutorial-PDI.pdf). Acesso em: 26 out. 2012.

REESE, D.J.; GREEN, E.M.; ZEKAS, L.J.; FLORES, J.E.; HILL, L. N.; WINTER, M. D.; BERRY, C. R.; ACKERMAN, N. Intra-and interobserver variability of board-certified veterinary radiologists and veterinary general practitioners for pulmonary nodule detection in standard and inverted display mode images of digital thoracic radiographs of dogs. **Journal of American Veterinary Medical Association**, v. 238, n. 8, p. 998-1003, 2011.

ROBERTS, G. D.; GRAHAM, J. P. Computed radiography. **Veterinary clinics of north America: Equine practice**. v. 17, n. 1, p.47-61, 2001

ROBERTSON, I.; THRALL, D. E. Imaging dogs with suspected disc herniation: pros and cons of myelography, computed tomography, and magnetic resonance. **Veterinary Radiology & Ultrasound**, v. 52, n. 1, p. S81–S84, 2011. Supplement, 1.

ROBERTS, R. E.; SELCER, B. A. Myelography and epidurography. **Veterinary Clinics of North America: Small Animal Practice,** v. 23, n. 2, p. 307-329, 1993.

ROENTGEN, W .C. On a new kind of rays. **Resonance**, 2005. Disponível em: <http://www.ias.ac.in/resonance/June2005/pdf/June2005Classics.pdf> Acesso em: 08 out. 2012.

RYAN,T.M.; PLATT, S. R.; LLABRES-DIAZ, F. J.; McCONNELL, J. F.; ADAMS, V. J. Detection of spinal cord compression in dogs with cervical intervertebral disc disease by magnetic resonance imaging. **Veterinary Record**, v. 163, p. 11-15, 2008.

SANDE, R. D. Radiography, myelography, computed tomography, and magnetic resonance imaging of the spine. **Veterinary Clinics of North America: Small Animal Practice,** v. 22, n. 4, p. 811-831, 1992.

SANTINI, G.; MAZZANTI, A. L.; BECKMANN, D. V.; SANTOS, R. P.; PELIZZARI, C.; POLIDORO, D.; BAUMHARDT, R. Doença do disco intervertebral cervical em cães: 28 casos (2003-2008). **Pesquisa Veterinária Brasileira**, v. 30, n. 8, p. 659-664, 2010.

SCHAEFER-PROKOP, C. M.; PROKOP, M. Storage phosphor radiography. **European Radiology**. v.7, p. s58–s65, 1997. Supplement, 3.

SCHROEDER, R.; PELSUE, D. H.; PARK, R. D.; GASSO, D.; BRUECKER, K. A. Contrast-enhanced CT for localizing compressive thoracolumbar intervertebral disc extrusion. **Journal of the American Animal Hospital Association**, v. 47, p. 203-209, 2011.

SCHULZ, K. S.; WALKER, M.; MOON, M.; WALDRON, D.; SLATER, M.; MCDONALD, D. E. Correlation of clinical, radiographic, and surgical localization of intervertebral disc extrusion in small-breed dogs: a prospective study of 50 cases. **Veterinary Surgery**, v. 27, n. 2, p.105–111, 1998.

SEIM, H. B.; WITHROW, S. J. Pathophysiology and diagnosis of caudal cervical spondylomyelopathy with emphasis on the doberman pinscher. **Journal of the American Animal Hospital Association**, v. 18, p. 241-251, 1982.

SHARP, N. J. H.; COFONE, M.; ROBERTSON, I. D et al. Computed tomography in the evaluation of caudal cervical spondylomyelopathy of the Doberman pinscher. **Veterinary Radiology & Ultrasound**, v. 36, n. 2, p. 100-108, 1995.

SHARP, N. J. H.; WHEELER, S. J.; COFONE, M. Radiological evaluation of “wobbler” syndrome –caudal cervical spondylomyelopathy. **Journal of Small Animal Practice**, v. 33, p. 491-499, 1992.

SHARP, N. J.; WHEELER, S. J. **Diagnostic aids**. In: RODENHUIS, Z. A. **Small animal spinal disorders: diagnosis and surgery**. (2 Ed) Edinburg: Elsevier Mosby, 2009. p 41-72.

SHELINE, M.E; BRIKMAN, I.; EPSTEIN, D.M.; KUNDERL, H.L. MEZRICH, J. L.; KUNDEL, H. L.; ARENSON, R. L. The diagnosis of pulmonary nodules: comparison between standard and inverse digitized imagens and conventional chest radiographs. **American Journal Radiology**, v. 152, p. 261-263, 1989.

SHIMIZU, S.; YAMADA, K.; MOCHIDA, K.; Kato, T.; MUROYA, N.; TERATANI, Y.; KISHIMOTO, M.; LE, K.; IWASAKI, T.; MIYAKE, Y. Comparison of the diagnosis of intervertebral disc herniation in dogs by CT before and after contrast enhancement of the subarachnoid space. **Veterinary Record**, v. 165, p. 200-202, 2009.

SILVA, F. C. **Um estudo sobre filtros genéticos, lógica fuzzy e técnicas para segmentação e classificação em imagens médicas**. 2008. 67 p. Monografia. Universidade Federal de Pelotas, Rio Grande do Sul, 2008. Disponível em:< http://ppginf.ucpel.tche.br/TI-arquivos/2008/PPGINF-UCPel-TI-2008-1-01.pdf> Acesso em: 26 out. 2012.

SOMERVILLE, M. E.; ANDERSON, S. M.; GILL, P. J.; KANTROWITZ, B. J.; STOWATER, J. L. Accuracy of localization of cervical intervertebral disk extrusion or protrusion using survey radiography in dogs. **Journal of American Animal Hospital Association**, v. 37, p. 563-572, 2001.

SOUZA, T.; CORREIA, S. Estudo de técnicas de realce de imagens digitais e suas aplicações. In: CONGRESSO DE PESQUISA E INOVAÇÃO DA REDE NORTE NORDESTE DE EDUCAÇÃO TECNOLÓGICA, 2., 2007, João Pessoa. Disponível em: <http://www.redenet.edu.br/publicacoes/arquivos/20080127_131848_INFO-022.pdf>. Acesso em 26 set. 2012.

STEARNS, E.D. Computed radiography in perspective. Journal of **The National Association of Veterinary Technicians , S**ummer, p. 53–58, 2004.

STICKLE, R. L.; HATHCOCK, J. T. Interpretation of computed tomographic images. **Veterinary Clinics of North America: Small Animal Practice,** v. 23, n. 2, p. 417-435, 1993.

TICER, J. W. **Técnicas radiográficas na prática veterinária**. São Paulo: Roca, 1987. p. 523.

TIDWELL, A. S.; JONES, J. C.; Advanced imaging concepts: a pictorial glossary of CT and MRI technology. **Clinical Techniques in Small Animal Practice**, v. 14, n. 2, p. 65-111, 1999.

TOMLINSON, J. Surgical conditions of the cervical spine. **Seminars in Veterinary Medicine and Surgery (Small Animal)**, v. 11, n. 4, p. 225-234, 1996.

TOOMBS, J. P. Cervical intervertebral disk disease in dogs. **The Compendium on Continuing Education**, v. 14, n. 11, p.1477-1489, 1992.

VANGUNDY, T. Canine wobbler syndrome. Part I. Pathophysiology and diagnosis. **The Compendium Small Animal**, v. 11, n. 2, 144-157, 1989.

VIEIRA, S. Outras estatísticas. In: _____. **Bioestatística**: tópicos avançados. 3. ed. Rio de Janeiro: Elsevier, 2010. p. 199-220.

WENZEL, A. Digital radiography and caries diagnosis. **Dentomaxillofacial Radiology**, v. 27, p. 3-11, 1998.

WHATMOUGH, C.; LAMB, C R. Computed tomography: principles and applications. **Compendium**, v. 28, n. 11, p. 789–800, 2006.

WHITEHOUSE, R. W. Use of digital cameras for radiographs: how to get the best pictures. **Journal of the Royal Society of Medicine,** v. 92, p.178-182, 1999.

WIDMER, W. Acquisition hardware for digital imaging. **Veterinary Radiology & Ultrasound**, v. 49, n. 1, p. 2-8, 2008. Supplement.

WIDMER, W. R. Alternate imaging for the diagnosis of cancer. In: MORRISON, W. B. **Cancer in dogs and cats: medical and surgical management**. Baltimore: Lippincontt Williams and Wilkins: 1998. p. 177-196.

WIDMER, W. R. Iohexol e iopamidol: new contrast media for veterinary myelography. **Journal American Veterinary Medical Association,** v. 194, n. 12, 1989.

WIDMER; W. R.; THRALL, D. E. Doença do disco intervertebral em cães e gatos, mielografia e doença medular. In: THRALL, D. E. **Diagnóstico de radiologia veterinária**. Trad. da 5ª ed. Rio de Janeiro: Elsevier, 2010. p. 194-219.

WRIGHT, M.A. Digital radiography: is it a good fit fou your practice? **Veterinary Medicine Supplement** , v.101, S4-S6, 2006.

WRIGHT, M. A.; BALANCE, D.; ROBERTSON, I. D.; POTEET, B. Introduction to DICOM for the practicing veterinarian. **Veterinary Radiology & Ultrasound**, v. 49, p. s14-18, 2008. Supplement, 1.

YU, Y. L.; Du BOULAY, G. H.; STEVENS, J. M.; KENDALL, B. E. Computed tomography in cervical spondylotic myelopathy and radiculopathy: visualization of structures, myelographics comparison, cord measurements and clinical utility. **Neuroradiology**, v. 28, p. 221-236, 1986.

Glossário

GLOSSÁRIO

Acurácia - proporção de acertos, ou seja, o total de verdadeiramente positivos e verdadeiramente negativos, em relação a amostra estudada.

Asférica – não esférica.

Brilho - Equivalente à densidade ou grau geral de escurecimento da imagem.

Compressão da imagem – redução do tamanho da imagem para facilitar a transmissão e o armazenamento.

Contraste - grau de diferença entre a parte mais clara e a mais escura de uma imagem.

Especificidade - probabilidade do resultado negativo, dado que os animais não tenham a doença (opacificação do forame intervertebral). Proporção de indivíduos sem a doença que é identificada corretamente pelo teste.

Frequência espacial - de uma imagem é dada pelas variações de intensidade (brilho) por unidade de distância. Se numa determinada área da imagem há pouca variação de brilho, a frequência espacial é considerada baixa (áreas uniformes). De modo inverso, a alta frequência espacial é revelada pela grande variação de tonalidades por unidade de distância (limites entre áreas sombreadas e iluminadas). Portanto, a frequência espacial descreve as variações de brilho de uma imagem.

Filtro – operação local que modifica os valores de cada pixel da imagem considerando o contexto atual do pixel. A diferenciação entre os filtros é dada pelas diferentes máscaras aplicadas a uma imagem digital.

Filtro 8 - atalho do *software* de processamento Synapse da FujiFilm para o filtro realce de borda

Filtro 9 - atalho do *software* de processamento Synapse da FujiFilm para a imagem padrão (negativa)

Filtro 0 – atalho do *software* de processamento Synapse da FujiFilm para a imagem invertida (positiva)

Filtros de passa-baixa - tem valores próximos de zero para as altas frequências, portanto, a imagem apresenta-se “suavizada”.

Filtros de passa-alta - tem valores próximos de zero para as baixas frequências. Este filtro gera um efeito de “agudização” da imagem, ou seja, as transições entre diferentes regiões da imagem tornam-se mais nítidas, em compensação este filtro enfatiza o ruído que possa existir na imagem. Podem funcionar como detectores de pontos isolados, de linhas e de bordas presentes na imagem.

Histograma – gráfico da frequência de ocorrência de cada valor de pixel da imagem.

Imagem negativa – imagem padrão de exibição da radiografia.

Imagem positiva – inversão dos tons de cinza de uma radiografia padrão. O contraste de fundo é deslocado de modo que as áreas que originalmente estavam escuras tornam-se brilhantes na imagem invertida. Assim, o osso aparece em preto e espaços aéreos aparecem em branco.

Latitude da imagem – vide variação dinâmica.

Linearidade - relação linear ou direta entre a exposição e a densidade de imagem; o contraste não é afetado, mas a densidade pode ser alterada após aquisição da imagem.

Look-up table – tabelas de transformação dos valores dos pixels para produzir exibição em um dispositivo digital, é dado pelo nível e janelamento da imagem (brilho e contraste).

Luminância - quantidade de luz que passa através ou é emitida a partir de uma determinada superfície (por exemplo, um monitor ou dispositivo de exibição).

Matriz – conjunto de pixels distribuídos em linhas e colunas. O número de linhas e colunas (tamanho da matriz) irá definir a resolução espacial da de imagem digital. Quanto maior o tamanho da matriz, melhor a resolução da imagem. Quanto maior o número de pixels numa matriz melhor é a sua resolução espacial, o que permite uma melhor diferenciação entre as estruturas.

Máscara (ou *kernel*) - é também uma imagem, em geral quadrada, menor que a imagem original. Os valores da imagem máscara são utilizados como pesos a serem aplicados sobre os valores dos pixels da imagem original.

Modulação da função de transferência - medida da fidelidade de imagem, como uma função de frequência espacial; quão perto a imagem é do objeto real.

Pixel - menor ponto de informação da imagem que pode obtido. É representado por um código numérico, dentro do computador e exibido no monitor através de um ponto com cor ou intensidade específica. Uma imagem é composta por uma grande variedade de pixels de diferentes intensidades ou cores.

Razão de verossimilhança - razão entre a probabilidade de um resultado de um teste em portadores da doença e a probabilidade do mesmo resultado em indivíduos sem a doença.

Realce de borda – forma de processamento que resulta em uma imagem mais heterogênea com um realce das transições entre os tons de cinza (cores) presentes na imagem.

Resolução de contraste - capacidade de diferenciar pequenas diferenças de densidade em uma imagem exibida (tons de cinza)

Resolução espacial - menor separação (distância) entre dois pontos da imagem que podem ser distinguidos ou visibilizados.

Ruído de fundo eletrônico - corrente elétrica de pequena voltagem que não transmite informação, mas serve para obscurecer o sinal eletrônico.

Sensibilidade - probabilidade do resultado positivo, dado que os animais tenham a doença, no caso a opacificação do forame intervertebral (OFIV). Proporção de indivíduos com OFIV que são identificados corretamente pelo teste (exame

radiográfico simples). Indica o quão bom é um teste em identificar a doença em questão. Quando um teste é sensível raramente deixa de encontrar pessoas com a doença.

Sinal de ruído - razão entre a fração do sinal de saída (tensão ou corrente ou carga), que está diretamente relacionada com as informações de diagnóstico (sinal) e a fração de saída que não contêm informações de diagnóstico (ruído).

Software - qualquer programa de computador.

Valor Preditivo Positivo - para o exame de uma população é a probabilidade de uma pessoa ter a doença, dado que o teste é positivo.

Valor Preditivo Negativo - para o exame de uma população é a probabilidade de uma pessoa não ter a doença, dado que o teste é negativo. É usado para ajudar a prever qual a possibilidade de não se ter a doença se o resultado do teste for negativo.

Variação dinâmica - Gama numérica de cada pixel; em termos visuais se refere ao número de tons de cinza que podem ser representados.

Apêndices

Apêndice A - Protoloco de avaliação do exame tomográfico

PRONTUÁRIO	FIV AVALIADO	OFIV	ROI	GRAU DE COMPRESSÃO	HIPÓTESE DIAGNÓSTICA	LOCAL (corte)	TIPO EXAME
202845	C2-3	S	1099	50%	EXTRUSÃO	#11	SIMPLES
	C3-4	N			NDN		
	C4-5	N			NDN		
	C5-6	N			NDN		
180275	C4-5	S	86	ATÉ 25%	HÉRNIA DE DISCO	#23	SIMPLES
	C5-6	S	1100	ATÉ 50%	EXTRUSÃO	#29	
	C6-7	N			NDN		
111890	T12-13	S	68 (PM)	ACIMA 50%	EXTRUSÃO	#6	MIELO
	T13-L1	S	65 (PM)	ATÉ 50%	EXTRUSÃO	#15	
	L1-2	S	78 (PM)	ATÉ 25%	PROTRUSÃO	#17	
	L2-3	S	73 (PM)	ATÉ 25%	PROTRUSÃO	#18	
	L3-4	S	84 (PM)	ATE 25%	PROTRUSÃO	#19	
	L4-5	N			NDN		
	L5-6	N			NDN		
203425	L1-2	N				#16	MIELO
	L4-5	N				#19	
	T11-12	N				#4	
	T12-13	N				#8	
	T13-L1	N				#12	
207901	C2-3	N				#13	SIMPLES
	C3-4	N				16	
	C4-5	S	202 (H)	MAIS DE 50%	EXTRUSÃO	#7	
	C5-6	N				19	
	C6-7	N				24	
	L1-2	N				4	
	L2-3	N				6	
209487	L5-6	N					CONTRASTE IV
	L6-7	N					

FIV = forame intervertebral; OFIV = opacificação do forame intervertebral; S = Sim; N= Não; ROI = region of interest

Apêndice A - Protoloco de avaliação do exame tomográfico

PRONTUÁRIO	FIV AVALIADO	OFIV	ROI	GRAU DE COMPRESSÃO	HIPÓTESE DIAGNÓSTICA	LOCAL (corte)	TIPO EXAME
208484	C2-3	N				3	MIELO
	C3-4	N				9	
	C4-5	N				13	
	C5-6	N				18	
	C6-7	N				25	
188174	C2-3	N				152	MIELO
	C3-4	N				163	
	C4-5	N				170	
	C5-6	N				176	
	C6-7	N				183	
	T9-10	N				247	
	T10-11	N				252	
	T11-12	N				266	
	T12-13	N				276	
	T13-L1	N				286	
206465	L2-3	N				28	SIMPLES
	L3-4	S	175 (H)	ATÉ 50%	EXTRUSÃO	32-34	ATÉ # 159
	T12-13	S	172 (H)	ACIMA 50%	EXTRUSÃO	18	
	T13-L1	S	161	ATÉ 25%	EXTRUSÃO LEVE	24	
	T11-12	S	138 (H)	ATÉ 25%	EXTRUSÃO LEVE	14	
211541	C2-3	N				5	MIELO
	C3-4	N				9	
	C4-5	N				14	
	C5-6	S	121 (PM)	ATÉ 25%	PROTRUSÃO	19-21	
	C6-7	S	125 (PM)	ACIMA 50%	EXTRUSÃO	25	
212140	T11-12	N				1001	SIMPLES
	T12-13	S	498 (H)	ACIMA 50%	EXTRUSÃO	121	
	T13-L1	N				105	
	L1-2	N				88	
	L3-4	S	1130	ATÉ 25%	PROTRUSÃO	51	

FIV = forame intervertebral; OFIV = opacificação do forame intervertebral; S = Sim; N= Não; ROI = region of interest

Apêndice A - Protoloco de avaliação do exame tomográfico

PRONTUÁRIO	FIV AVALIADO	OFIV	ROI	GRAU DE COMPRESSÃO	HIPÓTESE DIAGNÓSTICA	LOCAL (corte)	TIPO EXAME
212908	C2-3	S	481 (H)	ATÉ 25%	CED - HÉRNIA DE DISCO	229-214	MIELO
	C3-4	N					
	C6-7	S	117	ATÉ 25%	CED - HÉRNIA DE DISCO?	109	
207431	C6-7	N					MIELO
	T12-13	N				134	
	T13-L1	S	133 (PM)	ATÉ 25%	CED - PROTRUSÃO?	161	
	L7-S1	S	25 (PM)	ATÉ 25%	PROTRUSÃO	336	
212687	C2-3	N				133	MIELO
	C3-4	N				113	
	C4-5	N				90	
	T12-13	N					
	T13-L1	N				112	
	L2-3	S	79 (PM)	ATÉ 25%	PROTRUSÃO	70	
	L3-4	S	48 (PM)	ATÉ 25%	PROTRUSÃO	49	
	L4-5	N				28	
206634	L4-5	N				42	
	L5-6	N				75	SIMPLES
	L6-7	N				107	
216518	C6-7	N				82	SIMPLES
	C7-T1	N				102	
158716	T12-13	N				208	
	T13-L1	N				241	SIMPLES

FIV = forame intervertebral; OFIV = opacificação do forame intervertebral; S = Sim; N= Não; ROI = region of interest

Apêndice B - Protocolo de avaliação pelo filtro padrão avaliador 1

PRONTUÁRIO	FIV AVALIADO	OFIV	GRAU DE OPACIFICAÇÃO	EXTENSÃO (diâmetro canal vertebral)	HIPÓTESE DIAGNÓSTICA
202845	C2-3	S	A	ATÉ 50%	EXTRUSÃO
	C3-4	N			
	C4-5	N			
	C5-6	N			
180275	C4-5	S	D	ACIMA 50%	EXTRUSÃO
	C5-6	S	M	ACIMA 50%	EXTRUSÃO
	C6-7	N			
111890	T12-13	S	D	ATÉ 50%	EXTRUSÃO
	T13-L1	S	D	ATÉ 25%	HÉRNIA DE DISCO/OSTEÓFITO DORSAL?
	L1-2	S	A	ATÉ 50%	EXTRUSÃO
	L2-3	S	M	ATÉ 25%	HÉRNIA DE DISCO/OSTEÓFITO DORSAL?
	L3-4	S	M	ATÉ 25%	HÉRNIA DE DISCO/OSTEÓFITO DORSAL?
	L4-5	S	D	ATÉ 25%	HÉRNIA DE DISCO/OSTEÓFITO DORSAL?
	L5-6	N			
203425	L1-2	S	A	ATÉ 25%	HÉRNIA DE DISCO/OSTEÓFITO DORSAL?
	L4-5	N			
	T11-12	N			
	T12-13	N			
	T13-L1	N			

FIV= forame intervertebral; OFIV= opacificação do forame intervertebral; S=sim; N= Não; A=acentuada; D=discreta; M=moderada

Apêndice B- Protocolo de avaliação pelo filtro padrão avaliador 1

PRONTUÁRIO	FIV AVALIADO	OFIV	GRAU DE OPACIFICAÇÃO	EXTENSÃO (diâmetro canal vertebral)	HIPÓTESE DIAGNÓSTICA
207901	C2-3	N			
	C3-4	N			
	C4-5	S	M	ACIMA 50%	EXTRUSÃO
	C5-6	N			
	C6-7	N			
	L1-2	S	D	ATÉ 25%	HÉRNIA DE DISCO
	L2-3	N			
209487	L5-6	N			
	L6-7	N			
208484	C2-3	N			
	C3-4	N			
	C4-5	S	D	ACIMA 50%	EXTRUSÃO
	C5-6	N			
	C6-7	N			
188174	C2-3	N			
	C3-4	N			
	C4-5	N			
	C5-6	N			
	C6-7	N			
	T9-10	S	D	ATÉ 50%	EXTRUSÃO
	T10-11	N			
	T11-12	N			
	T12-13	N			
	T13-L1	N			

FIV= forame intervertebral; OFIV= opacificação do forame intervertebral; S=sim; N= Não; A=acentuada; D=discreta; M=moderada

Apêndice B- Protocolo de avaliação pelo filtro padrão avaliador 1

PRONTUÁRIO	FIV AVALIADO	OFIV	GRAU DE OPACIFICAÇÃO	EXTENSÃO (diâmetro canal vertebral)	HIPÓTESE DIAGNÓSTICA
211541	C2-3	N			
	C3-4	S	D	ATÉ 50%	EXTRUSÃO
	C4-5	N			
	C5-6	N			
	C6-7	N			
212140	T11-12	N			
	T12-13	S	A	ACIMA 50%	EXTRUSÃO
	T13-L1	N			
	L1-2	N			
	L3-4	N			
212908	C2-3	N			
	C3-4	S	D	ATÉ 25%	HÉRNIA DE DISCO
	C6-7	N			
207431	C6-7	N			
	T12-13	N			
	T13-L1	S	D	ATÉ 25%	HÉRNIA DE DISCO
	L7-S1	S	D	ATÉ 25%	HÉRNIA DE DISCO
212687	C2-3	N			
	C3-4	N			
	C4-5	N			
	T12-13	N			
	T13-L1	N			
	L2-3	N			
	L3-4	N			
	L4-5	N			

FIV= forame intervertebral; OFIV= opacificação do forame intervertebral; S=sim; N= Não; A=acentuada; D=discreta; M=moderada

Apêndice B- Protocolo de avaliação pelo filtro padrão avaliador 1

PRONTUÁRIO	FIV AVALIADO	OFIV	GRAU DE OPACIFICAÇÃO	EXTENSÃO (diâmetro canal vertebral)	HIPÓTESE DIAGNÓSTICA
216518	C6-7	N			
	C7-T1	N			
158716	T12-13	N			
	T13-L1	N			
206634	L4-5	N			
	L5-6	N			
	L6-7	N			
206465	L2-3	N			
	L3-4	S	M	ATÉ 50%	EXTRUSÃO
	T12-13	S	M	ACIMA 50%	EXTRUSÃO
	T13-L1	S	M	ATÉ 50%	EXTRUSÃO
	T11-12	N			

FIV= forame intervertebral; OFIV= opacificação do forame intervertebral; S=sim; N= Não; A=acentuada; D=discreta; M=moderada

Apêndice - C Protocolo de avaliação pelo filtro padrão avaliador 2

PRONTUÁRIO	FIV AVALIADO	OFIV	GRAU DE OPACIFICAÇÃO	EXTENSÃO (diâmetro canal vertebral)	HIPÓTESE DIAGNÓSTICA
202845	C2-3	S	M	ATÉ 25%	EXTRUSÃO
	C3-4	N			
	C4-5	N			
	C5-6	N			
180275	C4-5	S	D	ATÉ 50%	EXTRUSÃO
	C5-6	S	A	ACIMA 50%	EXTRUSÃO
	C6-7	N			
111890	T12-13	S	D	ATÉ 50%	EXTRUSÃO
	T13-L1	S	M	ATÉ 25%	HÉRNIA DE DISCO/OSTEÓFITO DORSAL?
	L1-2	S	A	ATÉ 50%	EXTRUSÃO
	L2-3	N			
	L3-4	S	D	ATÉ 25%	HÉRNIA DE DISCO/OSTEÓFITO DORSAL?
	L4-5	S	D	ATÉ 25%	HÉRNIA DE DISCO/OSTEÓFITO DORSAL?
	L5-6	N			
203425	L1-2	S	A	ATÉ 25%	EXTRUSÃO
	L4-5	N			
	T11-12	N			
	T12-13	N			
	T13-L1	N			
207901	C2-3	N			
	C3-4	N			
	C4-5	S	M	ACIMA 50%	EXTRUSÃO
	C5-6	N			
	C6-7	N			
	L1-2	S	D	ATÉ 25%	HÉRNIA DE DISCO
	L2-3	N			

Apêndice - C Protocolo de avaliação pelo filtro padrão avaliador 2

PRONTUÁRIO	FIV AVALIADO	OFIV	GRAU DE OPACIFICAÇÃO	EXTENSÃO (diâmetro canal vertebral)	HIPÓTESE DIAGNÓSTICA
209487	L5-6	N			
	L6-7	N			
208484	C2-3	N			
	C3-4	N			
	C4-5	S	D	ATÉ 25%	HÉRNIA DE DISCO
	C5-6	N			
	C6-7	N			
188174	C2-3	N			
	C3-4	N			
	C4-5	N			
	C5-6	N			
	C6-7	N			
	T9-10	N			
	T10-11	N			
	T11-12	N			
	T12-13	N			
	T13-L1	N			
206465	L2-3	N			
	L3-4	S	M	ATÉ 50%	EXTRUSÃO
	T12-13	N			
	T13-L1	N			
	T11-12	S	D	ATÉ 50%	EXTRUSÃO ?
211541	C2-3	N			
	C3-4	S	D	ATÉ 50%	EXTRUSÃO
	C4-5	N			
	C5-6	N			
	C6-7	N			

FIV= forame intervertebral; OFIV= opacificação do forame intervertebral; S=sim; N= Não; A=acentuada; D=discreta; M=moderada

Apêndice - C Protocolo de avaliação pelo filtro padrão avaliador 2

PRONTUÁRIO	FIV AVALIADO	OFIV	GRAU DE OPACIFICAÇÃO	EXTENSÃO (diâmetro canal vertebral)	HIPÓTESE DIAGNÓSTICA
212140	T11-12	N			
	T12-13	S	A	ACIMA 50%	EXTRUSÃO
	T13-L1	N			
	L1-2	N			
	L3-4	N			
212908	C2-3	N			
	C3-4	N			
	C6-7	N			
207431	C6-7	N			
	T12-13	N			
	T13-L1	N			
	L7-S1	S	A	ATÉ 50%	HÉRNIA DE DISCO
212687	C2-3	S	D	ATÉ 25%	HÉRNIA DE DISCO
	C3-4	N			
	C4-5	N			
	T12-13	S	D	ATÉ 25%	HÉRNIA DE DISCO
	T13-L1	N			
	L2-3	N			
	L3-4	N			
	L4-5	N			
206634	L4-5	N			
	L5-6	N			
	L6-7	N			
216518	C6-7	N			
	C7-T1	N			
158716	T12-13	N			
	T13-L1	N			

FIV= forame intervertebral; OFIV= opacificação do forame intervertebral; S=sim; N= Não; A=acentuada; D=discreta; M=moderada

Apêndice - D Protocolo de avaliação do filtro invertido pelo avaliador 1

PRONTUÁRIO	FIV AVALIADO	OFIV	GRAU DE OPACIFICAÇÃO	EXTENSÃO (diâmetro canal vertebral)	HIPÓTESE DIAGNÓSTICA
202845	C2-3	S	M	ATÉ 50%	EXTRUSÃO
	C3-4	N			
	C4-5	N			
	C5-6	S	D	ATÉ 25%	PROTRUSÃO
180275	C4-5	N			
	C5-6	S	M	ACIMA 50%	EXTRUSÃO
	C6-7	N			
111890	T12-13	N			
	T13-L1	S	M	ATÉ 25%	EXTRUSÃO/OSTEÓFITO DORSAL?
	L1-2	S	M	ATÉ 25%	EXTRUSÃO/OSTEÓFITO DORSAL?
	L2-3	S	D	ATÉ 25%	OSTEÓFITO DORSAL/HÉRNIA DE DISCO?
	L3-4	S	D	ATÉ 25%	HÉRNIA DE DISCO
	L4-5	S	D	ATÉ 25%	OSTEÓFITO DORSAL/HÉRNIA DE DISCO?
	L5-6	N			
203425	L1-2	S	M	ATÉ 25%	HÉRNIA DE DISCO
	L4-5	N			
	T11-12	N			
	T12-13	N			
	T13-L1	N			
207901	C2-3	N			
	C3-4	N			
	C4-5	S	M	ACIMA 50%	EXTRUSÃO
	C5-6	N			
	C6-7	N			
	L1-2	N			
	L2-3	N			

FIV= forame intervertebral; OFIV= opacificação do forame intervertebral; S=sim; N= Não; A=acentuada; D=discreta; M=moderada

Apêndice - D Protocolo de avaliação do filtro invertido pelo avaliador 1

PRONTUÁRIO	FIV AVALIADO	OFIV	GRAU DE OPACIFICAÇÃO	EXTENSÃO (diâmetro canal vertebral)	HIPÓTESE DIAGNÓSTICA
209487	L5-6	S	D	ATÉ 50%	EXTRUSÃO?
	L6-7	N			
208484	C2-3	S	D	ATÉ 50%	EXTRUSÃO
	C3-4	N			
	C4-5	N			
	C5-6	N			
	C6-7	N			
188174	C2-3	N			
	C3-4	N			
	C4-5	S	M	ATÉ 25%	HÉRNIA DE DISCO
	C5-6	N			
	C6-7	N			
	T9-10	S	D	ATÉ 50%	EXTRUSÃO
	T10-11	N			
	T11-12	S	D	ATÉ 25%	HÉRNIA DE DISCO
	T12-13	N			
	T13-L1	N			
206465	L2-3	N			
	L3-4	S	M	ATÉ 50%	EXTRUSÃO
	T12-13	N			
	T13-L1	S	D	ATÉ 50%	EXTRUSÃO
	T11-12	N			
211541	C2-3	N			
	C3-4	N			
	C4-5	N			
	C5-6	N			
	C6-7	N			

FIV= forame intervertebral; OFIV= opacificação do forame intervertebral; S=sim; N= Não; A=acentuada; D=discreta; M=moderada

Apêndice D - Protocolo de avaliação do filtro invertido pelo avaliador 1

PRONTUÁRIO	FIV AVALIADO	OFIV	GRAU DE OPACIFICAÇÃO	EXTENSÃO (diâmetro canal vertebral)	HIPÓTESE DIAGNÓSTICA
212140	T11-12	N			
	T12-13	S	M	ACIMA 50%	EXTRUSÃO
	T13-L1	N			
	L1-2	N			
	L3-4	S	D	ATÉ 25%	OSTEÓFITO DORSAL/HÉRNIA DE DISCO?
212908	C2-3	N			
	C3-4	N			
	C6-7	N			
207431	C6-7	N			
	T12-13	N			
	T13-L1	N			
	L7-S1	S	D	ATÉ 25%	HÉRNIA DE DISCO
212687	C2-3	N			
	C3-4	N			
	C4-5	N			
	T12-13	N			
	T13-L1	N			
	L2-3	N			
	L3-4	N			
	L4-5	N			
206634	L4-5	N			
	L5-6	N			
	L6-7	N			
216518	C6-7	N			
	C7-T1	N			
158716	T12-13	N			
	T13-L1	N			

FIV= forame intervertebral; OFIV= opacificação do forame intervertebral; S=sim; N= Não; A=acentuada; D=discreta; M=moderada

Apêndice E - Protocolo de avaliação do filtro invertido pelo avaliador 2

PRONTUÁRIO	FIV AVALIADO	OFIV	GRAU DE OPACIFICAÇÃO	EXTENSÃO (diâmetro canal vertebral)	HIPÓTESE DIAGNÓSTICA
202845	C2-3	S	M	25%	EXTRUSÃO
	C3-4	N			
	C4-5	N			
	C5-6	N			
180275	C4-5	N			
	C5-6	S	M	ACIMA DE 50%	EXTRUSÃO
	C6-7	N			
111890	T12-13	N			
	T13-L1	S	A	ATÉ 50%	OSTEÓFITO DORSAL
	L1-2	S	A	ATÉ 50%	OSTEÓFITO DORSAL/HÉRNIA DE DISCO
	L2-3	S	M	ATÉ 25%	HÉRNIA DE DISCO
	L3-4	S	D	ATÉ 25%	HÉRNIA DE DISCO
	L4-5	S	M	ATÉ 25%	OSTEÓFITO DORSAL
	L5-6	N			
203425	L1-2	S	M	ATÉ 50%	HÉRNIA DE DISCO
	L4-5	S	D		CALCIFICAÇÃO DE MENINGE
	T11-12	N			
	T12-13	N			
	T13-L1	N			
207901	C2-3	N			
	C3-4	N			
	C4-5	S	M	ACIMA DE 50%	EXTRUSÃO
	C5-6	N			
	C6-7	N			
	L1-2	S	D	ATÉ 25%	HÉRNIA DE DISCO
	L2-3	N			

FIV= forame intervertebral; OFIV= opacificação do forame intervertebral; S=sim; N= Não; A=acentuada; D=discreta; M=moderada

Apêndice E - Protocolo de avaliação do filtro invertido pelo avaliador 2

PRONTUÁRIO	FIV AVALIADO	OFIV	GRAU DE OPACIFICAÇÃO	EXTENSÃO (diâmetro canal vertebral)	HIPÓTESE DIAGNÓSTICA
209487	L5-6	S	D	ATÉ 50%	EXTRUSÃO
	L6-7	N			
208484	C2-3	S	D	ATÉ 50%	EXTRUSÃO
	C3-4	N			
	C4-5	N			
	C5-6	N			
	C6-7	N			
188174	C2-3	N			
	C3-4	N			
	C4-5	N			
	C5-6	N			
	C6-7	N			
	T9-10	S	D	ATÉ 25%	HÉRNIA DE DISCO/EXTRUSÃO?
	T10-11	N			
	T11-12	S	D	ATÉ 25%	HÉRNIA DE DISCO/EXTRUSÃO?
	T12-13	N			
	T13-L1	N			
206465	L2-3	N			
	L3-4	S	M	ATÉ 50%	EXTRUSÃO
	T12-13	N			
	T13-L1	N			
	T11-12	N			
211541	C2-3	N			
	C3-4	N			
	C4-5	N			
	C5-6	N			
	C6-7	N			

FIV= forame intervertebral; OFIV= opacificação do forame intervertebral; S=sim; N= Não; A=acentuada; D=discreta; M=moderada

Apêndice - E Protocolo de avaliação do filtro invertido pelo avaliador 2

PRONTUÁRIO	FIV AVALIADO	OFIV	GRAU DE OPACIFICAÇÃO	EXTENSÃO (diâmetro canal vertebral)	HIPÓTESE DIAGNÓSTICA
212140	T11-12	N			
	T12-13	S	M	ACIMA DE 50%	EXTRUSÃO
	T13-L1	N			
	L1-2	N			
	L3-4	N			
212908	C2-3	N			
	C3-4	N			
	C6-7	N			
207431	C6-7	N			
	T12-13	N			
	T13-L1	N			
	L7-S1	S	M	ATÉ 50%	HÉRNIA DE DISCO (PROTRUSÃO?)
212687	C2-3	S	D	ATÉ 25%	PROTRUSÃO
	C3-4	N			
	C4-5	N			
	T12-13	N			
	T13-L1	N			
	L2-3	S	D	ATÉ 25%	PROTRUSÃO
	L3-4	S	D	ATÉ 25%	PROTRUSÃO
	L4-5	N			
206634	L4-5	S	D	ATÉ 25%	PROTRUSÃO
	L5-6	N			
	L6-7	N			
216518	C6-7	N			
	C7-T1	N			
158716	T12-13	N			
	T13-L1	N			

FIV= forame intervertebral; OFIV= opacificação do forame intervertebral; S=sim; N= Não; A=acentuada; D=discreta; M=moderada

Apêndice F - Protocolo de avaliação do filtro realce de borda pelo avaliador 1

PRONTUÁRIO	FIV AVALIADO	OFIV	GRAU DE OPACIFICAÇÃO	EXTENSÃO (diâmetro canal vertebral)	HIPÓTESE DIAGNÓSTICA
202845	C2-3	S	D	ATÉ 25%	EXTRUSÃO
	C3-4	N			
	C4-5	N			
	C5-6	N			
180275	C4-5	N			
	C5-6	S	M	ACIMA DE 50%	EXTRUSÃO
	C6-7	N			
111890	T12-13	S	D	ACIMA DE 50%	EXTRUSÃO
	T13-L1	S	D	ATÉ 25%	HÉRNIA DE DISCO/OSTEÓFITO DORSAL
	L1-2	S	D	ATÉ 50%	EXTRUSÃO/OSTEÓFITO DORSAL
	L2-3	S	D	ATÉ 25%	HÉRNIA DE DISCO/OSTEÓFITO DORSAL
	L3-4	S	D	ATÉ 25%	HÉRNIA DE DISCO/OSTEÓFITO DORSAL
	L4-5	S	D	ATÉ 25%	HÉRNIA DE DISCO/OSTEÓFITO DORSAL
	L5-6	N			
203425	L1-2	S	M	ATÉ 25%	HÉRNIA DE DISCO
	L4-5	N			
	T11-12	N			
	T12-13	N			
	T13-L1	N			

FIV= forame intervertebral; OFIV= opacificação do forame intervertebral; S=sim; N= Não; A=acentuada; D=discreta; M=moderada

Apêndice F - Protocolo de avaliação do filtro realce de borda pelo avaliador 1

PRONTUÁRIO	FIV AVALIADO	OFIV	GRAU DE OPACIFICAÇÃO	EXTENSÃO (diâmetro canal vertebral)	HIPÓTESE DIAGNÓSTICA
207901	C2-3	N			
	C3-4	N			
	C4-5	S	M	ACIMA DE 50%	EXTRUSÃO
	C5-6	N			
	C6-7	N			
	L1-2	N			
	L2-3	N			
209487	L5-6	N			
	L6-7	N			
208484	C2-3	N			
	C3-4	N			
	C4-5	S	D	ACIMA DE 50%	EXTRUSÃO
	C5-6	S	D	ATÉ 25%	HÉRNIA DE DISCO
	C6-7	N			
188174	C2-3	S	D	ATÉ 25%	HÉRNIA DE DISCO
	C3-4	N			
	C4-5	N			
	C5-6	N			
	C6-7	N			
	T9-10	S	M	ACIMA DE 50%	EXTRUSÃO
	T10-11	S	D	ATÉ 25%	HÉRNIA DE DISCO/OSTEÓFITO DORSAL
	T11-12	N			
	T12-13	N			
	T13-L1	N			
206465	L2-3	N			
	L3-4	S	M	ACIMA DE 50%	EXTRUSÃO
	T12-13	N			
	T13-L1	S	D	ATÉ 50%	EXTRUSÃO/CALCIFICAÇÃO
	T11-12	N			

FIV= forame intervertebral; OFIV= opacificação do forame intervertebral; S=sim; N= Não; A=acentuada; D=discreta; M=moderada

Apêndice F - Protocolo de avaliação do filtro realce de borda pelo avaliador 1

PRONTUÁRIO	FIV AVALIADO	OFIV	GRAU DE OPACIFICAÇÃO	EXTENSÃO (diâmetro canal vertebral)	HIPÓTESE DIAGNÓSTICA
211541	C2-3	S	D	ATÉ 50%	EXTRUSÃO
	C3-4	N			
	C4-5	N			
	C5-6	N			
	C6-7	N			
212140	T11-12	N			
	T12-13	S	M	ACIMA 50%	EXTRUSÃO
	T13-L1	N			
	L1-2	N			
	L3-4	N			
212908	C2-3	N			
	C3-4	N			
	C6-7	N			
207431	C6-7	N			
	T12-13	N			
	T13-L1	S	D	ATÉ 25%	HÉRNIA DE DISCO
	L7-S1	S	D	ATÉ 25%	HÉRNIA DE DISCO
212687	C2-3	S	D	ATÉ 25%	HÉRNIA DE DISCO
	C3-4	N			
	C4-5	N			
	T12-13	N			
	T13-L1	N			
	L2-3	N			
	L3-4	N			
	L4-5	N			
206634	L4-5	N			
	L5-6	N			
	L6-7	N			
216518	C6-7	N			
	C7-T1	N			
158716	T12-13	N			
	T13-L1	S	D	ATÉ 50%	HÉRNIA DE DISCO

FIV= forame intervertebral; OFIV= opacificação do forame intervertebral; S=sim; N= Não; A=acentuada; D=discreta; M=moderada

Apêndice G- Protocolo de avaliação do filtro realce de borda pelo avaliador 2

PRONTUÁRIO	FIV AVALIADO	OFIV	GRAU DE OPACIFICAÇÃO	EXTENSÃO (diâmetro canal vertebral)	HIPÓTESE DIAGNÓSTICA
202845	C2-3	S	M	ATÉ 50%	EXTRUSÃO
	C3-4	N			
	C4-5	N			
	C5-6	N			
180275	C4-5	N			
	C5-6	S	A	ACIMA 50%	EXTRUSÃO
	C6-7	N			
111890	T12-13	N			
	T13-L1	S	M	ATÉ 50%	OSTEÓFITO DORSAL
	L1-2	S	A	ATÉ 50%	HÉRNIA DE DISCO
	L2-3	N			
	L3-4	S	D	ATÉ 25%	OSTEÓFITO DORSAL
	L4-5	S	M	ATÉ 25%	OSTEÓFITO DORSAL
	L5-6	N			
203425	L1-2	S	A	ATÉ 25%	PROTRUSÃO/HÉRNIA DE DISCO
	L4-5	N			
	T11-12	N			
	T12-13	N			
	T13-L1	N			
207901	C2-3	N			
	C3-4	N			
	C4-5	S	M	ACIMA 50%	EXTRUSÃO
	C5-6	N			
	C6-7	N			
	L1-2	N			
	L2-3	N			

FIV= forame intervertebral; OFIV= opacificação do forame intervertebral; S=sim; N= Não; A=acentuada; D=discreta; M=moderada

Apêndice G- Protocolo de avaliação do filtro realce de borda pelo avaliador 2

PRONTUÁRIO	FIV AVALIADO	OFIV	GRAU DE OPACIFICAÇÃO	EXTENSÃO (diâmetro canal vertebral)	HIPÓTESE DIAGNÓSTICA
209487	L5-6	N			
	L6-7	N			
208484	C2-3	S	D	ATÉ 50%	EXTRUSÃO
	C3-4	N			
	C4-5	N			
	C5-6	N			
	C6-7	N			
188174	C2-3	N			
	C3-4	N			
	C4-5	N			
	C5-6	N			
	C6-7	N			
	T9-10	N			
	T10-11	N			
	T11-12	S	M	ATÉ 25%	EXTRUSÃO
	T12-13	N			
	T13-L1	N			
206465	L2-3	N			
	L3-4	S	M	ACIMA 50%	EXTRUSÃO
	T12-13	N			
	T13-L1	N			
	T11-12	S	D	ATÉ 50%	EXTRUSÃO
211541	C2-3	N			
	C3-4	N			
	C4-5	N			
	C5-6	N			
	C6-7	N			

FIV= forame intervertebral; OFIV= opacificação do forame intervertebral; S=sim; N= Não; A=acentuada; D=discreta; M=moderada

Apêndice G- Protocolo de avaliação do filtro realce de borda pelo avaliador 2

PRONTUÁRIO	FIV AVALIADO	OFIV	GRAU DE OPACIFICAÇÃO	EXTENSÃO (diâmetro canal vertebral)	HIPÓTESE DIAGNÓSTICA
212140	T11-12	N			
	T12-13	S	A	ACIMA 50%	EXTRUSÃO
	T13-L1	N			
	L1-2	N			
	L3-4	N			
212908	C2-3	N			
	C3-4	N			
	C6-7	N			
207431	C6-7	N			
	T12-13	N			
	T13-L1	N			
	L7-S1	S	M	ATÉ 25%	HÉRNIA DE DISCO
212687	C2-3	S	D	ATÉ 25%	EXTRUSÃO?
	C3-4	N			
	C4-5	N			
	T12-13	N			
	T13-L1	N			
	L2-3	N			
	L3-4	N			
	L4-5	N			
206634	L4-5	N			
	L5-6	N			
	L6-7	N			
216518	C6-7	N			
	C7-T1	N			
158716	T12-13	N			
	T13-L1	N			

FIV= forame intervertebral; OFIV= opacificação do forame intervertebral; S=sim; N= Não; A=acentuada; D=discreta; M=moderada

Apêndice H - Combinação dos filtros padrão e realce de borda - avaliador 1

PRONTUÁRIO	FIV AVALIADOS	OFIV
202845	C2-3	S
	C3-4	N
	C4-5	N
	C5-6	N
180275	C4-5	N
	C5-6	S
	C6-7	N
111890	T12-13	S
	T13-L1	S
	L1-2	S
	L2-3	S
	L3-4	S
	L4-5	N
	L5-6	N
203425	L1-2	S
	L4-5	N
	T11-12	N
	T12-13	N
	T13-L1	N
207901	C2-3	N
	C3-4	N
	C4-5	S
	C5-6	N
	C6-7	N
	L1-2	N
	L2-3	N
209487	L5-6	N
	L6-7	N

Apêndice H - Combinação dos filtros padrão e realce de borda - avaliador 1

PRONTUÁRIO	EIV AVALIADOS	OFIV
208484	C2-3	S
	C3-4	N
	C4-5	N
	C5-6	N
	C6-7	N
188174	C2-3	S
	C3-4	N
	C4-5	N
	C5-6	N
	C6-7	N
	T9-10	S
	T10-11	N
	T11-12	S
	T12-13	N
	T13-L1	N
206465	L2-3	N
	L3-4	S
	T12-13	N
	T13-L1	S
	T11-12	S
211541	C2-3	S
	C3-4	N
	C4-5	N
	C5-6	N
	C6-7	N

FIV= forame intervertebral; OFIV= opacificação do forame intervertebral; S=sim; N= Não

Apêndice H - Combinação dos filtros padrão e realce de borda - avaliador 1

PRONTUÁRIO	EIV AVALIADOS	OFIV
212140	T11-12	N
	T12-13	S
	T13-L1	N
	L1-2	N
	L3-4	N
212908	C2-3	N
	C3-4	N
	C6-7	N
207431	C6-7	N
	T12-13	N
	T13-L1	S
	L7-S1	S
212687	C2-3	S
	C3-4	N
	C4-5	N
	T12-13	N
	T13-L1	N
	L2-3	N
	L3-4	N
	L4-5	N
206634	L4-5	N
	L5-6	N
	L6-7	N
216518	C6-7	N
	C7-T1	N
158716	T12-13	S
	T13-L1	S

FIV= forame intervertebral; OFIV= opacificação do forame intervertebral; S=sim; N= Não

Apêndice I - Combinação dos filtros padrão e realce de borda - avaliador 2

PRONTUÁRIO	FIV AVALIADO	OFIV
202845	C2-3	S
	C3-4	N
	C4-5	N
	C5-6	N
180275	C4-5	N
	C5-6	S
	C6-7	N
111890	T12-13	S
	T13-L1	N
	L1-2	S
	L2-3	S
	L3-4	S
	L4-5	N
	L5-6	N
203425	L1-2	S
	L4-5	N
	T11-12	N
	T12-13	N
	T13-L1	N
207901	C2-3	S
	C3-4	N
	C4-5	N
	C5-6	N
	C6-7	N
	L1-2	N
	L2-3	N
209487	L5-6	N
	L6-7	N
208484	C2-3	S
	C3-4	N
	C4-5	N
	C5-6	N
	C6-7	N

FIV= forame intervertebral; OFIV= opacificação do forame intervertebral; S=sim; N= Não

Apêndice I - Combinação dos filtros padrão e realce de borda - avaliador 2

PRONTUÁRIO	FIV AVALIADO	OFIV
188174	C2-3	N
	C3-4	N
	C4-5	N
	C5-6	N
	C6-7	N
	T9-10	N
	T10-11	N
	T11-12	N
	T12-13	N
	T13-L1	N
206465	L2-3	N
	L3-4	S
	T12-13	N
	T13-L1	N
	T11-12	S
211541	C2-3	N
	C3-4	N
	C4-5	N
	C5-6	N
	C6-7	N
212140	T11-12	N
	T12-13	S
	T13-L1	N
	L1-2	N
	L3-4	N
212908	C2-3	N
	C3-4	N
	C6-7	N

FIV= forame intervertebral; OFIV= opacificação do forame intervertebral; S=sim; N= Não

Apêndice I - Combinação dos filtros padrão e realce de borda - avaliador 2

PRONTUÁRIO	FIV AVALIADO	OFIV
207431	C6-7	N
	T12-13	N
	T13-L1	N
	L7-S1	S
212687	C2-3	S
	C3-4	N
	C4-5	N
	T12-13	N
	T13-L1	N
	L2-3	N
	L3-4	N
	L4-5	N
206634	L4-5	N
	L5-6	N
	L6-7	N
216518	C6-7	N
	C7-T1	N
158716	T12-13	N
	T13-L1	N

FIV= forame intervertebral; OFIV= opacificação do forame intervertebral; S=sim; N= Não

Apêndice J - Combinação dos filtros padrão e invertido - avaliador 1

PRONTUÁRIO	EIV AVALIADOS	OFIV
202845	C2-3	S
	C3-4	N
	C4-5	N
	C5-6	N
180275	C4-5	N
	C5-6	S
	C6-7	N
111890	T12-13	N
	T13-L1	S
	L1-2	S
	L2-3	S
	L3-4	S
	L4-5	N
	L5-6	N
203425	L1-2	S
	L4-5	N
	T11-12	N
	T12-13	N
	T13-L1	N
207901	C2-3	N
	C3-4	N
	C4-5	S
	C5-6	N
	C6-7	N
	L1-2	N
	L2-3	N
209487	L5-6	N
	L6-7	N
208484	C2-3	S
	C3-4	N
	C4-5	N
	C5-6	N
	C6-7	N

FIV= forame intervertebral; OFIV= opacificação do forame intervertebral; S=sim; N= Não

Apêndice J - Combinação dos filtros padrão e invertido - avaliador 1

PRONTUÁRIO	EIV AVALIADOS	OFIV
188174	C2-3	N
	C3-4	N
	C4-5	N
	C5-6	N
	C6-7	N
	T9-10	S
	T10-11	N
	T11-12	N
	T12-13	N
	T13-L1	N
206465	L2-3	N
	L3-4	S
	T12-13	N
	T13-L1	S
	T11-12	N
211541	C2-3	N
	C3-4	N
	C4-5	N
	C5-6	N
	C6-7	N
212140	T11-12	N
	T12-13	S
	T13-L1	N
	L1-2	N
	L3-4	N
212908	C2-3	N
	C3-4	N
	C6-7	N

FIV= forame intervertebral; OFIV= opacificação do forame intervertebral; S=sim; N= Não

Apêndice J - Combinação dos filtros padrão e invertido - avaliador 1

PRONTUÁRIO	EIV AVALIADOS	OFIV
	T12-13	N
	T13-L1	S
	L7-S1	S
212687	C2-3	S
	C3-4	N
	C4-5	N
	T12-13	N
	T13-L1	N
	L2-3	N
	L3-4	N
	L4-5	N
206634	L4-5	N
	L5-6	N
	L6-7	N
216518	C6-7	N
	C7-T1	N
158716	T12-13	N
	T13-L1	S

FIV= forame intervertebral; OFIV= opacificação do forame intervertebral; S=sim; N= Não

Apêndice K - Combinação dos filtros padrão e invertido - avaliador 2

PRONTUÁRIO	FIV AVALIADO	OFIV
202845	C2-3	S
	C3-4	N
	C4-5	N
	C5-6	N
180275	C4-5	N
	C5-6	S
	C6-7	N
111890	T12-13	N
	T13-L1	N
	L1-2	S
	L2-3	N
	L3-4	S
	L4-5	N
	L5-6	N
203425	L1-2	S
	L4-5	N
	T11-12	N
	T12-13	N
	T13-L1	N
207901	C2-3	N
	C3-4	N
	C4-5	S
	C5-6	N
	C6-7	N
	L1-2	N
	L2-3	N
209487	L5-6	S
	L6-7	N
208484	C2-3	S
	C3-4	N
	C4-5	N
	C5-6	N
	C6-7	N

FIV= forame intervertebral; OFIV= opacificação do forame intervertebral; S=sim; N= Não

Apêndice K - Combinação dos filtros padrão e invertido - avaliador 2

PRONTUÁRIO	FIV AVALIADO	OFIV
188174	C2-3	N
	C3-4	N
	C4-5	N
	C5-6	N
	C6-7	N
	T9-10	N
	T10-11	N
	T11-12	N
	T12-13	N
	T13-L1	N
206465	L2-3	N
	L3-4	S
	T12-13	N
	T13-L1	N
	T11-12	N
211541	C2-3	N
	C3-4	N
	C4-5	N
	C5-6	N
	C6-7	N
212140	T11-12	N
	T12-13	S
	T13-L1	N
	L1-2	N
	L3-4	N
212908	C2-3	N
	C3-4	N
	C6-7	N

FIV= forame intervertebral; OFIV= opacificação do forame intervertebral; S=sim; N= Não

Apêndice K - Combinação dos filtros padrão e invertido - avaliador 2

PRONTUÁRIO	FIV AVALIADO	OFIV
	T12-13	N
	T13-L1	N
	L7-S1	S
212687	C2-3	S
	C3-4	N
	C4-5	N
	T12-13	N
	T13-L1	N
	L2-3	N
	L3-4	S
	L4-5	N
206634	L4-5	N
	L5-6	N
	L6-7	N
216518	C6-7	N
	C7-T1	N
158716	T12-13	N
	T13-L1	S

FIV= forame intervertebral; OFIV= opacificação do forame intervertebral; S=sim; N= Não

Apêndice L - Combinação dos filtros realce de borda e invertido - avaliador 1

PRONTUÁRIO	FIV AVALIADO	OFIV
202845	C2-3	S
	C3-4	N
	C4-5	N
	C5-6	N
180275	C4-5	N
	C5-6	S
	C6-7	N
111890	T12-13	S
	T13-L1	S
	L1-2	S
	L2-3	S
	L3-4	S
	L4-5	S
	L5-6	N
203425	L1-2	S
	L4-5	N
	T11-12	N
	T12-13	N
	T13-L1	N
207901	C2-3	N
	C3-4	N
	C4-5	S
	C5-6	N
	C6-7	N
	L1-2	N
	L2-3	N
209487	L5-6	S
	L6-7	S
208484	C2-3	S
	C3-4	N
	C4-5	N
	C5-6	N
	C6-7	N

FIV= forame intervertebral; OFIV= opacificação do forame intervertebral; S=sim; N= Não

Apêndice L - Combinação dos filtros realce de borda e invertido - avaliador 1

PRONTUÁRIO	FIV AVALIADO	OFIV
188174	C2-3	N
	C3-4	N
	C4-5	N
	C5-6	N
	C6-7	N
	T9-10	S
	T10-11	N
	T11-12	S
	T12-13	N
	T13-L1	N
206465	L2-3	N
	L3-4	S
	T12-13	N
	T13-L1	S
	T11-12	N
211541	C2-3	N
	C3-4	N
	C4-5	N
	C5-6	N
	C6-7	N
212140	T11-12	N
	T12-13	S
	T13-L1	N
	L1-2	N
	L3-4	N
212908	C2-3	N
	C3-4	N
	C6-7	N
207431	C6-7	N
	T12-13	N
	T13-L1	S
	L7-S1	S

FIV= forame intervertebral; OFIV= opacificação do forame intervertebral; S=sim; N= Não

Apêndice L - Combinação dos filtros realce de borda e invertido - avaliador 1

PRONTUÁRIO	FIV AVALIADO	OFIV
212687	C2-3	N
	C3-4	N
	C4-5	N
	T12-13	N
	T13-L1	N
	L2-3	N
	L3-4	N
	L4-5	N
206634	L4-5	N
	L5-6	N
	L6-7	N
216518	C6-7	N
	C7-T1	N
158716	T12-13	N
	T13-L1	N

FIV= forame intervertebral; OFIV= opacificação do forame intervertebral; S=sim; N= Não

Apêndice M - Combinação dos filtros realce de borda e invertido - avaliador 2

PRONTUÁRIO	FIV AVALIADO	OFIV
202845	C2-3	S
	C3-4	N
	C4-5	N
	C5-6	N
180275	C4-5	N
	C5-6	S
	C6-7	N
111890	T12-13	N
	T13-L1	N
	L1-2	S
	L2-3	N
	L3-4	N
	L4-5	N
	L5-6	N
203425	L1-2	S
	L4-5	N
	T11-12	N
	T12-13	N
	T13-L1	N
207901	C2-3	N
	C3-4	N
	C4-5	S
	C5-6	N
	C6-7	N
	L1-2	N
	L2-3	N
209487	L5-6	S
	L6-7	N
208484	C2-3	N
	C3-4	N
	C4-5	N
	C5-6	N
	C6-7	N

FIV= forame intervertebral; OFIV= opacificação do forame intervertebral; S=sim; N= Não

Apêndice M - Combinação dos filtros realce de borda e invertido - avaliador 2

PRONTUÁRIO	FIV AVALIADO	OFIV
188174	C2-3	N
	C3-4	N
	C4-5	N
	C5-6	N
	C6-7	N
	T9-10	N
	T10-11	N
	T11-12	N
	T12-13	N
	T13-L1	N
206465	L2-3	N
	L3-4	S
	T12-13	N
	T13-L1	N
	T11-12	S
211541	C2-3	N
	C3-4	N
	C4-5	N
	C5-6	N
	C6-7	N
212140	T11-12	N
	T12-13	S
	T13-L1	N
	L1-2	N
	L3-4	N
212908	C2-3	N
	C3-4	N
	C6-7	N

FIV= forame intervertebral; OFIV= opacificação do forame intervertebral; S=sim; N= Não

Apêndice M - Combinação dos filtros realce de borda e invertido - avaliador 2

PRONTUÁRIO	FIV AVALIADO	OFIV
207431	C6-7	N
	T12-13	N
	T13-L1	S
	L7-S1	S
212687	C2-3	S
	C3-4	N
	C4-5	N
	T12-13	N
	T13-L1	N
	L2-3	N
	L3-4	N
	L4-5	N
206634	L4-5	S
	L5-6	N
	L6-7	N
216518	C6-7	N
	C7-T1	N
158716	T12-13	N
	T13-L1	N

FIV= forame intervertebral; OFIV= opacificação do forame intervertebral; S=sim; N= Não

Apêndice N - Consenso entre os avaliadores na detecção das OFIV pelos filtros adquirido, invertido e realce de borda

PRONTUÁRIO	FIV AVALIADO	FILTRO ADQUIRIDO	FILTRO INVERTIDO	FILTRO REALCE DE BORDA
202845	C2-3	2	1	3
180275	C4-5	0	0	0
	C5-6	2	3	3
111890	T12-13	1	0	2
	T13-L1	1	1	2
	L1-2	3	3	3
	L2-3	1	1	3
	L3-4	1	1	3
206465	T11-12	0	0	0
	T12-13	0	0	0
	T13-L1	1	1	1
	L3-4	2	2	3
211541	C5-6	0	0	0
	C6-7	0	0	0
212140	T12-13	2	1	3
	L3-4	0	0	0
212908	C2-3	0	1	1
	C6-7	0	0	0
207431	T13-L1	1	0	1
	L7-S1	1	3	2
212687	L2-3	0	0	0
	L3-4	1	3	2
207901	C4-5	2	3	3

FIV= forame intervertebral ; 3= ótimo 2 = bom; 1= suficiente; 0=não suficiente