LUIZ EDUARDO BAGINI LUCARTS

# Avaliação de exeqüibilidade e da efetividade da determinação de anticorpos séricos pela IFI, em cães acometidos por pênfigo foliáceo na pré e trans-terapia

São Paulo

2010

LUIZ EDUARDO BAGINI LUCARTS

# Avaliação de exeqüibilidade e da efetividade da determinação de anticorpos séricos pela IFI, em cães acometidos por pênfigo foliáceo na pré e trans-terapia

Dissertação apresentada ao Programa de Pós-Graduação em Clínica Veterinária da Faculdade de Medicina Veterinária e Zootecnia da Universidade de São Paulo para obtenção do título de Mestre em Medicina Veterinária

**Departamento:**

Clínica Médica

**Área de concentração:**

Clínica Veterinária

**Orientador:**

Prof. Dr. Carlos Eduardo Larsson

São Paulo

2010

Autorizo a reprodução parcial ou total desta obra, para fins acadêmicos, desde que citada a fonte.

**DADOS INTERNACIONAIS DE CATALOGAÇÃO-NA-PUBLICAÇÃO**

(Biblioteca Virginie Buff D'Ápice da Faculdade de Medicina Veterinária e Zootecnia da Universidade de São Paulo)

T.2302
FMVZ

Lucarts, Luiz Eduardo Bagini
Avaliação de exeqüibilidade e da efetividade da determinação de anticorpos séricos pela IFI, em cães acometidos por pênfigo foliáceo na pré e trans-terapia / Luiz Eduardo Bagini Lucarts. -- 2010.
89 f. : il.

Dissertação (Mestrado) - Universidade de São Paulo. Faculdade de Medicina Veterinária e Zootecnia. Departamento de Clínica Médica, São Paulo, 2010.

Programa de Pós-Graduação: Clínica Veterinária.

Área de concentração: Clínica Veterinária.

Orientador: Prof. Dr. Carlos Eduardo Larsson.

1. Pênfigo foliáceo. 2. Cães. 3. IFI. 4. Imunofluorescência indireta. 5. Imunopatologia. I. Título.

UNIVERSIDADE DE SÃO PAULO

FACULDADE DE MEDICINA VETERINÁRIA E ZOOTECNIA

*Comissão Bioética*

# CERTIFICADO

Certificamos que o Projeto intitulado "Avaliação de exequibilidade e da efetividade da determinação de anticorpos séricos pela IFI, utilizando-se de esôfago bovino como substrato em cães acometidos por pênfigo foliáceo na pré e transterapia", protocolado sob o nº1279/2007, utilizando número indefinido de cães, sob a responsabilidade do Prof. Dr. Carlos Eduardo Larsson , está de acordo com os princípios éticos de experimentação animal da Comissão de Bioética da Faculdade de Medicina Veterinária e Zootecnia da Universidade de São Paulo e foi aprovado "ad referendum".

We certify that the Research "Exequibility and affectivity evaluations of serum antibodies determinations by IFI, using bovine esophagus as substrate in dogs undertaken by pemphigus foliaceous at pre and trans therapy", protocol number 1279/2007, under the responsibility Prof. Dr. Carlos Eduardo Larsson, agree with Ethical Principles in Animal Research adopted by Bioethic Commission of the School of Veterinary Medicine and Animal Science of University of São Paulo and was approved "ad referendum", meeting.

São Paulo, 20 de março de 2008

Prof. Dr. José Luiz Bernardino Merusse
Presidente da Comissão de Bioética
FMVZ/USP

Av. Prof. Dr. Orlando Marques de Paiva, nº87
Cidade Univrsitária "Armando de Salles Oliveira"
São Paulo/SP – Brasil
05508-270

Fone/Fax: +55 11 3032-2224 / 3091-7757
+ 55 11 3091-7671/7676
E-mail: fmvz@usp.br
http://www.fmvz.usp.br

UNIVERSIDADE DE SÃO PAULO

FACULDADE DE MEDICINA VETERINÁRIA E ZOOTECNIA

HOSPITAL VETERINÁRIO

/jsc

Ao Ilustríssimo Senhor
Professor Doutor **Carlos Eduardo Larsson**

**DECLARAÇÃO**

Declaramos que o projeto "Avaliação de exeqüibilidade e da efetividade da determinação de anticorpos séricos pela IFI, em cães acometidos por pênfigos foliáceo na pré e transterapia", desenvolvido pelo Pós-Graduando Luiz Eduardo Bagini Lucarts, sob a sua responsabilidade, previamente aprovado pela Comissão de Bioética desta Faculdade, foi analisado e atende às normas da Comissão de Ética desse Hospital, que acompanhará administrativamente sua execução. Substituição do responsável, inserção de novos colaboradores e mudanças na metodologia proposta deverão ser imediatamente comunicadas a esta Comissão, como as datas de suspensão ou término do projeto.

São Paulo 14 de agosto de 2008.

Prof. Dr. Idercio Luiz Sinhorini
Presidente da Comissão de Ética Hospitalar
HOVET-FMVZ-USP

Av. Prof. Dr. Orlando Marques de Paiva, 87
Cidade Universitária "Armando de Salles Oliveira"
São Paulo/SP – Brasil
05508-270

Fone: +55 11 3091-1291 / 3091-1240
Fax: +55 11 3091--1291
E-mail: hovet@edu.usp.br
http://www.fmvz.usp.br

## FOLHA DE AVALIAÇÃO

Nome: LUCARTS, Luiz Eduardo Bagini

Título: **Avaliação de exeqüibilidade e da efetividade da determinação de anticorpos séricos pela IFI, em cães acometidos por pênfigo foliáceo na pré e trans-terapia**

Dissertação apresentada ao Programa de Pós-Graduação em Clínica Veterinária da Faculdade de Medicina Veterinária e Zootecnia da Universidade de São Paulo para obtenção do título de Mestre em Medicina Veterinária

Data:_____/_____/_____

Banca Examinadora

Prof. Dr. _____Instituição: _____

Assinatura: _____ Julgamento: _____

Prof. Dr. _____ Instituição: _____

Assinatura: _____ Julgamento: _____

Prof. Dr. _____ Instituição: _____

Assinatura: _____ Julgamento: _____

Á minha mãe Maria Cira e ao meu pai Gilberto (in memorian), amigos e incentivadores constantes, exemplos de dedicação, honestidade e otimismo, com todo carinho e gratidão. Amarei eternamente vocês.

À **Cássia**, alma gêmea, companheira,
confidente e amiga. Te amo muito,
sempre.

Ao **Prof. Carlos Eduardo Larsson**, além de orientador, exemplo de genialidade, profissionalismo, honestidade e caráter. Obrigado pela confiança, amizade e ensinamentos.

À **Profa. Valéria Aoki**, por me aceitar em seu laboratório, pelos ensinamentos e incentivo. Sem sua contribuição este trabalho não seria possível.

**Agradecimentos**

Às amigas de pós-graduação, Ângela e Simoni, pelo companheirismo, amizade e auxílio no atendimento destes cães.

A todos do Laboratório de Imunopatologia, Alexandre, Lígia, Flávia e Eliete, pelos ensinamentos sobre IFI e pelo agradável convívio durante todo este período. Um agradecimento especial ao Alexandre, por conferir todas as lâminas. Grande parte deste singelo trabalho devo a vocês.

À Mary Otsuka, Ana Balda e Rita, pelos ensinamentos, amizade e apoio em toda minha vida acadêmica.

Aos colegas da “dermato” Camila, Gustavo, Carlão e Claudio pelo convívio e auxílio no atendimento dos animais.

A todos os enfermeiros do HOVET, em especial ao Toninho e Carlito, pelo auxílio na coleta de sangue e substrato.

Aos veterinários contratados (Khadine, Denise, Bruna, Vera e Paula) residentes e estagiários, pela contribuição neste trabalho.

A todos do Hospital Veterinário Pet Care, compreenderem as constantes trocas de horário e pelo agradável convívio durante todo este tempo. Em especial à Baruel pela “caça aos coxins”.

A todos os amigos que fiz na FMVZ, por me fazer esquecer dos problemas e pelas boas risadas.

Ao Guiga e ao Fivela, pelos almoços no melhor restaurante da região.

À minha avó Angelina e meus tios, em especial ao “Tio Neto” por todo carinho e apoio nos momentos mais difíceis.

À Joceli, Flavio, Flavio Jr. e avó Maria, por terem me aceito na família, mesmo com opiniões futebolísticas tão distintas.

À Profa Maria helena Larsson, pelo apoio no momento mais difícil.

Às secretárias do VCM, em especial à Adelaide e Cida, pelo apoio e principalmente, pela paciência.

À bibliotecária Elza Faquim, pela correção das refer6encias bibliográficas.

Aos proprietários dos animais, pela confiança depositada.

À CAPES, pelo auxílio monetário para aquisição do conjugado.

Aos animais penfigosos e àqueles fonte de substrato para IFI, pela contribuição e oportunidade de aprendizado.

**“A razão de eu amar tanto o meu cachorro é porque quando chego em casa ele é o único no mundo que me trata como seu fosse Os Beatles”**

**Bill Maher**

## RESUMO

LUCARTS, L. E. B. **Avaliação de exeqüibilidade e da efetividade da determinação de anticorpos séricos pela IFI, em cães acometidos por pênfigo foliáceo na pré e trans terapia.** [Feasibility and effectiveness evaluation of the determination of serum antibodies by IFI in dogs affected with pemphigus foliaceus in pre-and trans-therapy]. 2010. 89 f. Dissertação (Mestrado em Medicina Veterinária) – Faculdade de Medicina Veterinária e Zootecnia, Universidade de São Paulo, São Paulo, 2010.

O pênfigo foliáceo (PF) é a mais comum variante do Complexo Pênfigo na espécie canina. A enfermidade se caracteriza clinicamente pela presença de pústulas, histopatologicamente pela acantólise e imunologicamente pela presença de autoanticorpos (IgG) tanto na pele, quanto no soro sanguíneo dos doentes. Acredita-se que estes autoanticorpos estejam relacionados com a atividade do PF. O presente estudo visa avaliar a exeqüibilidade da reação de imunofluorescência indireta (IFI), método de determinação destes anticorpos séricos, para fins diagnósticos, além de verificar a eventual queda na titulação destes anticorpos séricos face à melhora clínica devido à terapia instituída. Para a IFI utilizou-se de fragmentos de coxim canino como substrato. Considerou-se positivo o padrão de fluorescência intercelular. Utilizou-se soros de 7 cães com diagnóstico histopatológico de PF, material este armazenado à uma temperatura de 70 $^{o}$C. A IFI foi realizada, inicialmente, no momento de diagnóstico ou, no caso de um animal, de grave recidiva do quadro lesional. Quando de resultado positivo fez-se também a reação nos retornos subseqüentes. O grau de acometimento dos pacientes foi avaliado pelo PEFESI, em todas as ocasiões em que se realizou a IFI. Acompanhou-se estes animais por um período de 101 a 341 dias. Obteve-se positividade em 5 destes animais (71,4%). Dos animais positivos, àqueles com maior escore lesional ao PEFESI apresentaram títulos de maior magnitude. Houve queda nos títulos e IgG em todos os animais paralelamente à diminuição do PEFESI, sendo que, em alguns casos, os títulos de IgG permaneceram detectáveis, em menor magnitude, mesmo quando do pleno controle da enfermidade. A IFI, portanto, é um método exeqüível tratando-se de PF canino, com 71% de positividade em relação ao exame histopatológico. O coxim canino se mostrou um substrato eficaz e a queda nos títulos de IgG paralelamente à atividade da doença útil para o monitoramento da atividade do PF.

Palavras-chave: Pênfigo foliáceo. Cães. IFI. Imunofluorescência indireta. Imunopatologia.

## ABSTRACT

LUCARTS, L. E. B. **Feasibility and effectiveness evaluation of the determination of serum antibodies by IFI in dogs affected with pemphigus foliaceus in pre- and trans-therapy.** [Avaliação de exeqüibilidade e da efetividade da determinação de anticorpos séricos pela IFI, em cães acometidos por pênfigo foliáceo na pré e trans terapia]. 2010. 89 f. Dissertação (Mestrado em Medicina Veterinária) – Faculdade de Medicina Veterinária e Zootecnia, Universidade de São Paulo, São Paulo, 2010.

Pemphigus foliaceus (PF) is the most common variant of Pemphigus Complex in dogs. The disease is characterized clinically by the presence of pustules, histopathologically by the acantholysis and immunologically by the presence of autoantibodies (IgG) in patients skin and blood serum. It is believed that these autoantibodies are related to the PF activity. The aim of this study is to evaluate the feasibility of indirect immunofluorescence (IIF), a determination method of these antibodies for diagnostic purposes, besides to identify a possible titration fall of serum antibodies with the clinical improvement due to therapy. For the IIFs, we used canine pawpads fragments as substrate. It was considered positive an intercellular fluorescence pattern. It was used sera from seven dogs with a histopathologic diagnosis of PF, this material was stored at – 70 $^{o}$C. The IIF was first performed at the time of diagnosis or, in the case of one animal, at a severe lesions relapse. When the IIF was positive it was also made at the subsequent animals evaluations. The clinical score was determined by PEFESI, all the times that the IFI was made. These animals were followed up by a 101-341 days period. Positivity was obtained in 5 of these animals (71.4%). Of the positive animals, those with the highest lesional score PEFESI showed greater titres. There was a decrease at the IgG titles in all animals in parallel with the PEFESI decrease, and in some cases, IgG titles remained detectable at a lesser magnitude, even with the full control of the disease. The IFI is, therefore, a feasible method in the case of canine PF, with 71% positivity in relation to histopathology. The canine pawpad proved to be an effective substrate and the IgG titer's fall, in parallel with disease activity, useful for monitoring the Pf activity.



Key-words: Pemphigus foliaceus. Dogs. IFI. Indirect Immunofluorescence. Imunopathology

## LISTA DE GRÁFICOS


Gráfico 1 - Nível de atividade do PF segundo o PEFESI e dos títulos de IFI no decorrer do seguimento clínico do Animal 1. Serviço de Dermatologia (VCM/HOVET) da FMVZ/USP (2006-2007), São Paulo (2010)..... 73

Gráfico 2 - Nível de atividade do PF segundo o PEFESI e dos títulos de IFI no decorrer do seguimento clínico do Animal 2. Serviço de Dermatologia (VCM/HOVET) da FMVZ/USP (2007), São Paulo (2010)……. 73

Gráfico 3 - Nível de atividade do PF segundo o PEFESI e dos títulos de IFI no decorrer do seguimento clínico do Animal 3. Serviço de Dermatologia (VCM/HOVET) da FMVZ/USP (2006-2007), SãoPaulo (2010)……..... 74

Gráfico 4 - Nível de atividade do PF segundo o PEFESI e dos títulos de IFI no decorrer do seguimento clínico do Animal 5. Serviço de Dermatologia (VCM/HOVET) da FMVZ/USP (2007-2008), São Paulo (2010)……. 74

Gráfico 5 - Nível de atividade do PF segundo o PEFESI e dos títulos de IFI no decorrer do seguimento clínico do Animal 6. Serviço de Dermatologia (VCM/HOVET) da FMVZ/USP (2009-2010), São Paulo (2010)……. 75

## LISTA DE QUADROS

Quadro 1 - Casuística de pênfigo foliáceo canino segundo a resenha, quadro clínico, resultados de exames complementares (citológico, histopatológico e sorológico – IFI), protocolo de terapia e seguimento clínico. Serviço de Dermatologia (VCM/HOVET) da FMVZ/USP (2006-2009), São Paulo (2010)..... 64

Quadro 2 - Distribuição dos animais segundo o escore do PEFESI e interpretação (atividade do quadro penfigoso) em cães com pênfigo foliáceo. Serviço de Dermatologia (VCM/HOVET) da FMVZ/USP (2006-2009), São Paulo (2010)..... 67

Quadro 3 - Caracterização dos animais incluídos no experimento, segundo os respectivos números de reavaliações, escore do PEFESI e títulos obtidos na IFI. Serviço de Dermatologia (VCM/HOVET) da FMVZ/USP (2006-2009), São Paulo (2010)..... 68

## LISTA DE FIGURAS


Figura 1 - Animal com pênfigo foliáceo. Lesões em face, grande número de pústulas encimadas por crostas (Animal 5 – momento da biópsia)..... 65

Figura 2 - Animal com pênfigo foliáceo. Lesões em coxins palmo-plantares, presença de pústulas encimadas por crostas, o que caracteriza a queratose vilar (Animal 5 – momento da biópsia)..... 65

Figura 3 - Quadro generalizado de pênfigo foliáceo. Presença de grande número de erosões e crostas em pavilhões auriculares, face e membro (Animal 3)..... 66

Figura 4 - Quadro generalizado de pênfigo foliáceo. Presença de grande número de erosões e crostas na região esternal e membros torácicos (Animal 3)..... 66

Figura 5 - Reação de IFI (aumento 40x) – controle positivo (padrão de fluorescência intercelular nas camadas basal, espinhosa e granulosa)..... 71

Figura 6 - Reação de IFI (aumento 40x) – controle positivo (padrão de fluorescência intercelular nas camadas basal, espinhosa e granulosa)..... 71

Figura 7 - Reação de IFI (x40) controle negativo ( utilizando-se soro de animal hígido)..... 72

Figura 8 - Reação de IFI (40x) controle dito “branco” demonstrando ausência de autofluorescência do substrato..... 72

## LISTA DE ABREVIATURAS E SIGLAS

| | |
|---|---|
| ... | Dado inexistente |
| - | Valor numérico nulo |
| AB | Abdome |
| AL | Alopecia |
| CC | Região coccígea |
| CO | Colarinhos epidérmicos |
| COX | Coxins |
| CP | Complexo Pênfigo |
| CR | Crostas |
| DES | Despigmentação |
| Dsc | Desmocolina |
| Dsg | Desmogleína |
| EC | Ectodomínio |
| E.D.U. | Em dose única |
| ERI | Eritema |
| ERO | Erosão |
| ES | Escamas |
| FA | Face |
| FMVZ | Faculdade de Medicina Veterinária e Zootecnia |
| GE | Genitália |
| GMS | Gomori metenamina-prata (“Gomori methenamine-silver”) |
| HIP | Hiperqueratose |
| HOVET | Hospital Veterinário |
| IFD | Imunofluorescência direta |
| IFI | Imunofluorescência indireta |
| Ig | Imunoglobulina |
| IV | Intravenoso |
| MEL | Melanodermia |
| MT | Membros torácicos |

| | |
|---|---|
| MP | Membros pélvicos |
| NPN | Nasal / ponte nasal |
| PA | Pavilhões auriculares |
| PAS | Ácido periódico-Schiff |
| PF | Pênfigo foliáceo |
| PFC | Pênfigo foliáceo clássico |
| PFCan | Pênfigo foliáceo canino |
| PO | “per os”- via oral |
| PUS | Pústulas |
| PV | Pênfigo vulgar |
| RAR | Rarefação pilosa |
| RC | Região cervical |
| S.I.D. | “semel in die” uma vez ao dia |
| SC | Superficie corpórea |
| TO | Tórax |
| ULC | Úlceras |
| VCM | Departamento de Clínica Médica |

## LISTA DE SÍMBOLOS

| | |
|---|---|
| g | grama |
| kDa | quilodalton |
| mg | miligrama |
| kg | quilograma |
| R$ | reais |

**SUMÁRIO**


| | | |
|---|---|---|
| **1** | **INTRODUÇÃO E REVISÃO DE LITERATURA**..... | 21 |
| **1.1** | CLASSIFICAÇÃO DOS PÊNFIGOS..... | 22 |
| **1.2** | ASPECTOS EPIDEMIOLÓGICOS..... | 23 |
| **1.3** | ETIOPATOGENIA..... | 25 |
| **1.3.1** | **Antígenos e anticorpos envolvidos**..... | 26 |
| 1.3.2 | **Fatores para o surgimento do CP**..... | 29 |
| 1.4 | QUADRO LESIONAL..... | 32 |
| 1.4.1 | **Estabelecimento do escore lesional** ..... | 35 |
| 1.5 | DIAGNÓSTICO..... | 36 |
| 1.5.1 | **Exame citológico**..... | 37 |
| 1.5.2 | **Exame histopatológico.**..... | 38 |
| 1.5.3 | **Técnicas de imunopatologia**..... | 41 |
| 1.5.3.1 | Imunofluorescência direta e imunoperoxidase..... | 41 |
| 1.5.3.2 | Imunofluorescência indireta..... | 42 |
| 1.5.4 | **Outros exames subsidiários (hematologia e bioquímica sérica)** ..... | 45 |
| 1.5.5 | **Diagnóstico em pacientes humanos**..... | 46 |
| 1.6 | TERAPIA..... | 47 |
| 1.7 | PROGNÓSTICO..... | 53 |
| 2 | **OBJETIVOS**..... | 55 |
| 3 | **MATERIAL E MÉTODOS**..... | 56 |
| 3.1 | AMOSTRAGEM..... | 56 |
| 3.2 | ESTABELECIMENTO DO DIAGNÓSTICO..... | 56 |
| 3.3 | ESTABELECIMENTO DO ESCORE LESIONAL..... | 58 |
| 3.4 | COLETA E CONSERVACÃO DE SORO PARA REALIZACAO DE IFI.... | 58 |
| 3.5 | COLETA E CONSERVAÇÃO DO SUBSTRATO ATÉ A REALIZACAO DA IFI..... | 59 |
| 3.6 | METODOLOGIA DA REALIZAÇÃO DA IFI..... | 60 |
| 4 | **RESULTADOS**..... | 62 |
| 4.1 | AMOSTRAGEM..... | 62 |
| 4.2 | ESTABELECIMENTO DO PEFESI..... | 67 |
| 4.3 | RESULTADOS OBTIDOS NAS REAÇÕES DE IMUNOFLUORESCÊNCIA INDIRETA..... | 68 |
| 4.4 | INTERCORRÊNCIAS DURANTE O SEGUIMENTO DOS CÃES PENFIGOSOS..... | 76 |
| 5 | **DISCUSSÃO**..... | 78 |
| 6 | **CONCLUSÃO**..... | 82 |
| | **REFERÊNCIAS**..... | 83 |
| | **ANEXO 1.**..... | 89 |

# 1 INTRODUÇÃO E REVISÃO DE LITERATURA

Esta revisão bibliográfica visa expor os pontos mais importantes do pênfigo foliáceo canino transitando pelos seus aspectos etiopatogênicos, clínicos, diagnósticos, terapêuticos e prognósticos desta intrigante enfermidade. Sempre que for de relevância realizar-se-á a comparação com os aspectos da variedade humana da doença, traçando assim um paralelo entre as espécies.

Os pênfigos, incluídos dentre o grupo de infreqüentes dermatoses autoimunes, são descritos tanto em seres humanos quanto em animais das espécies canina, felina, eqüina e caprina apresentando comprometimento cutâneo e, por vezes, mucoso (ACKERMAN, 1985; SCOTTT; MILLER; GRIFFIN, 2001; SAMPAIO; RIVITTI, 2008). Etimologicamente, o termo pênfigo é de origem grega, posteriormente latinizado, em 1874, por François Sauvage, provindo dos vocábulos *pemphis, pompholix, pomphos* com o significado de bolha (IHRKE et al., 1985a).

O chamado Complexo Pênfigo (CP) que açambarca as diversas modalidades da enfermidade, se manifesta clinicamente, em seres humanos, pela presença de coleções líquidas, sendo estas vesículas ou bolhas (SAMPAIO; RIVITTI, 2008). Já, em cães e gatos, estas coleções são vésico-pustulares ou, mais comumente, pustulares. Isto se dá devido ao rico infiltrado neutrofílico encontrado nestas lesões (IHRKE et al., 1985a).

Histopatologicamente, tais lesões proviriam do fenômeno da acantólise, ou seja, a perda da coesão intraepidérmica, que levaria à dissociação das células epidérmicas (STANLEY, 2007). Estas células então, uma vez perdida a coesão, acabam por ter modificada sua configuração poliédrica original tornando-se arredondadas e com núcleo central, sendo então chamadas de células acantolíticas,

acantócitos, ou células de Tzanck dispondo-se no interior das coleções líquidas (SAMPAIO; RIVITTI, 2008).

Imunologicamente, há presença de anticorpos (Imunoglobulina G – da classe IgG) contra os componentes dos desmossomos dos queratinócitos, tanto na pele quanto no soro. A localização, gravidade e prognóstico das lesões cutâneas estão intimamente relacionados com os componentes do desmossomo contra os quais tais autoanticorpos são direcionados (SAMPAIO; RIVITTI, 2008).

## 1.1 CLASSIFICAÇÃO DOS PÊNFIGOS

O CP, em seres humanos, é classificado da seguinte forma, segundo Stanley (2007) e Sampaio e Rivitti (2008):

1. Pênfigo foliáceo (PF), que compreende sua forma frustra da doença (pênfigo eritematoso ou de Senear-Usher), sua forma clássica (de Cazenave) e, por fim, sua forma endêmica (“fogo selvagem”-FS).
2. Pênfigo vulgar (PV), e sua variante benigna, incomum, o pênfigo vegetante.
3. Pênfigo herpetiforme, representando uma apresentação clínica atípica dos pênfigos foliáceo (clássico ou endêmico) ou vulgar.
4. Pênfigo por IgA, classificado em dois subtipos: a dermatose pustular subcórnea e a dermatose neutrofílica intraepidérmica.
5. Pênfigo paraneoplásico.
6. Pênfigo induzido por fármacos, manifestando-se clínica e similarmente ao pênfigo foliáceo e, com menor freqüência, ao pênfigo vulgar.

Já, em cães são descritas as seguintes variantes deste Complexo (OLIVRY; LINDER, 2009):

1. Pênfigo foliáceo, sendo esta a forma mais comum do CP em cães. Quanto ao pênfigo eritematoso, ainda há dúvidas se tal enfermidade é distinta do pênfigo foliáceo (apresentando características, também, de lúpus eritematoso) ou sua forma mais branda, dita frustra (SCOTT; MILLER; GRIFFIN, 2001; OLIVRY, 2006).

2. Pênfigo vulgar, foi a primeira forma clínica do CP, descrito em cães (STANNARD; GRIBBLE; BAKERBB, 1975). O antígeno alvo desta variedade de pênfigo é a desmogleína-3 (OLIVRY et al., 2003). A variante benigna do p6enfigo vulgar, o pênfigo vegetante, dispõe-se em apenas um relato, na espécie canina (HEIMANN et al., 2007).

3. Pênfigo paraneoplásico (LEMMENS et al., 1998).

## 1.2 ASPECTOS EPIDEMIOLÓGICOS

O pênfigo foliáceo é aquele, cuja primeira descrição, na espécie canina, se deu, em 1977, por Halliwell e Goldschmidt. Segundo alguns autores se apresenta como a dermatose autoimune mais freqüente em cães (SCOTT et al., 1987; SCOTT; MILLER; GRIFFIN, 2001), tendo magnitude de ocorrência superior ou muito próxima daquela do lúpus eritematoso discóide. Em levantamento retrospectivo publicado em 1985, a enfermidade, em tela, foi diagnosticada em 26 caninos dentre um total de 9750 casos dermatopáticos atendidos em período de dez anos, de 1975 a 1984 (SCOTT et al., 1987). Em outro artigo, 0,68% da população canina atendida, em um serviço de dermatologia estadunidense, foi diagnosticada como portadora desta

enfermidade, perfazendo um total de 37 animais, entre 1974 e 1983 (IHRKE et al., 1985a). A média de casos/ mês atendidos pelo Hospital veterinário (HOVET) da Faculdade de Medicina Veterinária e Zootecnia (FMVZ) da Universidade de São Paulo (USP) ascendeu de 0,23 casos/mês entre 1986 e 2000 (BALDA et al., 2002) para 0,7 casos mensais no hexênio de 2000 a 2005 (BALDA et al., 2008). Na espécie humana, o CP apresenta incidência de 0,75 – 5 casos por milhão por ano (BYSTRYN; RUDOLPH, 2005).

Não há predisposição sexual evidente para a instalação do PF canino, nos diversos levantamentos retrospectivos, compulsados da bibliografia nacional brasileira (BALDA et al., 2002; BALDA et al., 2008) ou internacional (IHRKE et al., 1985a; SCOTT et al., 1987; MUELLER et al., 2006; CARLOTTI; GERMAIN; LAFFORT-DASSOT, 2009). O mesmo se passa na espécie humana, tanto com a forma clássica quanto a endêmica da enfermidade, segundo Stanley (2007).

Observa-se ampla variação na faixa etária de acometimento dos cães, quando do surgimento do primo quadro lesional, variando de menos de um até 16 anos. A faixa etária média foi de 4,2 anos em dois levantamentos IHRKE et al., 1985a; BALDA et al., 2008) e de seis anos em outros três (SCOTT et al., 1987; MUELLER et al., 2006; CARLOTTI; GERMAIN; LAFFORT-DASSOT, 2009). Em humanos, o pênfigo foliáceo clássico (PFC) acomete pacientes de 40 a 60 anos de idade (STANLEY, 2007), já sua variedade endêmica, ocorre com maior freqüência em adultos jovens e crianças (SAMPAIO; RIVITTI, 2008).

Há evidente predisposição racial nos animais acometidos por PF, sendo que a maioria dos casos diagnosticados se dá naqueles de raça definida. Dentre as raças mais acometidas, em um estudo retrospectivo, realizado no Serviço de Dermatologia do Departamento de Clínica Médica e do Hospital Veterinário da Universidade de São Paulo, em 2008, destacam-se: Cocker Spaniel, Dachshund,

Poodle e Akita. Autores de outras nacionalidades têm destacado a presença de PF, principalmente, em animais das raças Akita, Chow Chow, Labrador, Collie, Pastor Alemão e Shar-pei (IHRKE et al., 1985a; SCOTT et al., 1987; MUELLER et al., 2006; OLIVRY, 2006). Também há disposto na literatura dois relatos de animais, de mesma ninhada, acometidos pela doença; das raças Pastor de Shetland (NOXON; MYERS, 1989) onde a doença surgiu quando os animais apresentaram cerca de seis meses de idade e Akita (LUCARTS; LARSSON; MICHALANY, 2009), animais estes que apresentaram o quadro já na idade adulta. Em humanos, o FS apresenta ocorrência de casos familiares bastante freqüente, principalmente, entre indivíduos com ligações genéticas de consangüinidade (SAMPAIO; RIVITTI, 2008).

## 1.3 ETIOPATOGENIA

O PF, manifesta-se na epiderme, camada mais superficial da pele, que apresenta um importante papel tanto quanto à proteção frente a noxas externas (mecânicas, físicas ou microbianas) quanto à perda, para o meio extracelular, de água, eletrólitos ou outras substâncias. Para garantir a realização das funções retro referidas e para a manutenção da arquitetura epidérmica, uma forte adesão entre os queratinócitos epidérmicos de “per se” e a junção dermoepidérmica se faz necessária. As principais estruturas celulares, com tal função, são os desmossomos, dispostos nas junções celulares intraepidérmicas, e os hemidesmossomos, estes responsáveis pela adesão entre a membrana basal e a junção dermoepidérmica (HASHIMOTO, 2003). O termo *“desmo”*, de origem helênica, etimologicamente significa ligação ou vínculo (GREEN; SIMPSON, 2007).

O espaço intercelular apresenta dois grandes grupos de proteínas transmembrânicas, as desmogleínas (Dsg) e as desmocolinas (Dsc) sendo denominadas de caderinas desmossômicas (HASHIMOTO, 2003). A desmogleína apresenta quatro isoformas: de Dsg1 a Dsg4. As Dsg1 e Dsg3 são expressas na pele e em membranas mucosas. A Dsg2 expressa-se em todos os tecidos que dispõe de desmossomos, incluindo o miocárdio e a Dsg4, por sua vez, apresenta um importante papel de adesão, principalmente dos folículos pilosos (AMAGAI, 2009).

No que concerne à espécie canina, a desmogleína-1 é intensamente expressa no focinho, pavilhões auriculares e coxins, apresentando pequena expressão no abdome e em membrana mucosa oral. Esta expressão se dá em todas as camadas da epiderme e nas camadas superficiais da mucosa oral. Já, por sua vez, a expressão da Dsg3, se dá com maior intensidade nas membranas mucosas oral e esofágica, havendo, pequena expressão na epiderme, em suas camadas mais baixas (AOKI et al., 2002, MIRAGLIOTTA et al., 2005).

### 1.3.1 Antígenos e anticorpos envolvidos

O antígeno envolvido no pênfigo foliáceo em pacientes humanos é a Dsg1 (KOULU et al., 1984; STANLEY et al., 1986). Em 1986, foi estabelecido por (STANLEY; KLAUS-KOVTUN; SAMPAIO, 1986) que a desmogleína-1 seria, também, o antígeno alvo no pênfigo foliáceo endêmico.

Com relação aos autoanticorpos patogênicos do pênfigo foliáceo endêmico (PFE) estes são, sobretudo, da subclasse IgG-4 (ROCK et al., 1989), como

comprovou-se em estudos realizados através da transferência passiva desta imunoglobulina para camundongos BALB/c neonatos (ROSCOE et al., 1985).

Warren et al. (2000), em estudo envolvendo o pênfigo foliáceo endêmico, realizado com a população da reserva indígena Terena, de Limão verde Aquidauana (MS), evidenciaram a presença de anticorpos da classe IgG em 55% dos indivíduos não acometidos pela enfermidade, embora com título menores que os doentes, o que sugere uma fase pré-clínica da doença; alguns destes indivíduos, anos mais tarde, viriam a apresentar PFE, havendo, então, aumento nos títulos de IgG.

Em 2003, também Warren et al., identificaram que indivíduos hígidos, pacientes penfigosos e em remissão exibiam IgG-1 e IgG-4 anti-Dsg-1, no entanto a transição da fase pré-clínica para a doença ativa estava intimamente ligada com a mudança de subclasse de IgG-1 para IgG-4. O mesmo se dá quando da passagem da fase de remissão da doença para a fase sintomática.

Estabeleceu-se, então, que indivíduos normais, em fase pré-clínica ou em remissão clínica reconhecem o ectodomínio-5 (EC5) da desmogleína, enquanto que os pacientes com a enfermidade em sua fase ativa apresentam anticorpos específicos para os domínios EC1 e EC2. A transferência passiva de autoanticorpos anti EC5 é incapaz de induzir a formação de coleções líquidas em roedores, já a de frações de IgG, contendo anti EC1 e EC2, se mostrou patogênica aos murinos retro referidos (LI et al., 2003). Em suma, a transição do estado normal (ou pré-clínico) para aquele da ativação da doença está associada a conversão da IgG-1, que se liga ao segmento EC5 da desmogleína, à IgG4, que reconhece os segmentos EC1 e EC2 da mesma molécula. Isso se daria por um fenômeno conhecido como disseminação ou expansão dos epítopos (“epitope spreading”).

Em relação ao pênfigo foliáceo canino (PFCan) embora, ainda, haja controvérsias quanto ao antígeno-alvo dos anticorpos séricos, acredita-se que este

seja a desmogleína-1. Estudos por *immunobloting* demonstraram que a IgG sérica de cães com PF reconhece proteínas de 160 kDa nos extratos de queratinócitos caninos (IWASAKI et al., 1997). Neste mesmo artigo os autores relatam que Suter et al. (1993) demonstraram que o soro de dois animais penfigosos reconheciam proteínas de 148 kDa. Acredita-se que esta diferença se deva às metodologias empregadas e que ambas as proteínas sejam homologas à desmogleína-1 humana.

A desmogleína-1 canina foi clonada em 2000, sendo ela um peptídeo composto por 1055 aminoácidos (peso molecular de 150 kDa), idêntica, em organização, às desmogleínas-1, bovina e humana, com homologia principalmente nos domínios extracelulares EC1 e EC2 (MULLER et al., 2000).

Em 2006, Olivry et al. demonstraram que somente cinco (6%) de 83 soros de cães penfigosos reconheceram a Dsg1 como antígeno. Naquele experimento se fez uso de células epiteliais de rim humano juntamente com um plasmídeo codificando os domínios extracelulares e transmembrânicos da Dsg1 canina (OLIVRY et al., 2006). Os autores então especulam que a Dsg1 seria um antígeno de menor importância para o pênfigo foliáceo canino, sendo, portanto, o antígeno principal ainda desconhecido. Afirmaram ainda que os epítopos antigênicos, no domínio extracelular da Dsg1 canina parecem ser conformação e glicosilação dependentes.

Outros autores (YABUZOE et al., 2009), em 2009, utilizando microscopia eletrônica, demonstraram que o local ultraestrutural de sede dos antígenos do PFCan, está localizado nos desmossomos. Também se evidenciou mais anticorpos contra proteínas intracelulares do que extracelulares, localização esta similar à da desmoplaquina. Pela técnica de *immunobloting*, todos os três soros de cães penfigosos daquele estudo reagiram com uma proteína epidérmica de 250 kDa, peso molecular este correspondente àquela molécula. Embora o papel destes

autoanticorpos seja desconhecido, poderiam ser fator acelerador da doença, após a lise da membrana celular.

Em relação aos autoanticorpos antiqueratinócitos patogênicos relacionados com o PFCan, sabe-se que estes são, a exemplo da variante humana da doença, da subclasse IgG4, sendo que seus títulos, também, apresentam queda paralela à remissão da enfermidade (HOGAN et al., 2002). Dando continuidade a tal estudo, (OLIVRY et al., 2009) conseguiram eliciar lesões cutâneas características em camundongos inoculados após a injeção de anticorpos séricos caninos (IgG) com PF e PV.

### 1.3.2 Fatores para o surgimento do CP

Na patogenia do complexo pênfigo devem ser considerados alguns fatores que, interagindo, contribuem para o surgimento ou agravamento da enfermidade. Na espécie canina, os fatores genéticos apresentam importância, pois há predisposição racial evidente em função dos casos familiares já descritos (SCOTTT; MILLER; GRIFFIN, 2001).

A exposição à luz solar pode, também, ser um destes fatores. Iwasaki e Yamakita-Yoshida em 2003, relataram que houve piora quanto ao quadro lesional em 10 (62,5%) animais entre 16 observados, nos meses de verão, em Tóquio (Japão). Olivry e Tater, em artigo de 2010 (TATER; OLIVRY, 2010), afirmaram que as regiões norte-americanas mais frias apresentam menor prevalência de PFCan quando comparadas às regiões mais ensolaradas.

O pênfigo foliáceo canino, também, pode estar associado a histórico de dermatopatias de decurso crônico, tais como as alergias, principalmente àquela secundária à picadas de pulgas. Aventa-se se a infestação por pulgas e exposição aos raios UV estão relacionados, respectivamente com o surgimento da enfermidade ou de novas lesões cutâneas (TATER; OLIVRY, 2010). Não há estudos comprovando, em definitivo, esta associação, e face à ubiqüidade da puliciose em cães, devemos ter cautela em associá-la aos animais penfigosos.

Outras doenças também já foram descritas em associação com o PF, tais como leishmaniose (GINEL et al., 1993) e lúpus eritematoso sistêmico (FOSTER et al., 2000). Não se sabe se este fato se deveu à simples coincidência ou se alguma destas enfermidades iniciou a produção de autoanticorpos contra os desmossomos ao desregular os mecanismos normais de controle (ativação de linfócitos B policlonais ou disfunção de linfócitos T supressores). Outro mecanismo possível aventado seria a reação cruzada entre os antígenos.

A administração prévia de certos medicamentos também pode exacerbar ou induzir pênfigos tanto em animais (SCOTTT; MILLER; GRIFFIN, 2001) quanto na espécie humana (SAMPAIO; RIVITTI, 2008). Os fármacos mais comumente relacionados a isto, na espécie humana, seriam os compostos contendo grupos tióis. Estes compostos albergam um grupo tiol (–SH) em sua molécula ou, então, ligações dissulfeto que liberam grupo SH, como sais de ouro, a penicilamina e o captopril. Alguns outros medicamentos, contendo enxofre em sua molécula, podem sofrer transformação metabólica formando, então, grupos tióis ativos, como as penicilinas, cefalosporinas e piroxicam. Outros medicamentos ditos não-tióis, como o enalapril, também podem induzir a enfermidade (BRENNER; BIALY-GOLAN; RUOCCO, 1998). A acantólise, então, segundo Sampaio e Rivitti (2008), se dá por mecanismos imunes (produção de anticorpos contra as desmogleínas) ou bioquímicos (ativação

de enzimas proteolíticas ou, ainda, interação dos grupos sulfidril dos medicamentos com aquelas das desmogleínas).

Em cães, há relatos de casos relacionados à utilização de diversos outros medicamentos, tais como sulfonamidas, cefalexina, ampicilina e oxacilina (WHITE et al., 2002). Muitos animais, com diagnóstico estabelecido de pênfigo foliáceo, têm histórico de exposição à polifarmácia, o que torna difícil a associação do quadro com algum fármaco, especificamente. Nestes casos, deve-se, se possível, suspender todas estas medicações (HORVATH; NEUBER; LITSCHAUER, 2007). A exposição provocativa a estes medicamentos para fins diagnósticos não é recomendada, pois acarretaria grande piora quanto ao quadro lesional, sendo ainda, discutível do ponto de vista ético.

Alguns nutrientes, por apresentar composição química similar àquela dos fármacos que induzem o CP, também são associados com alguns casos de pênfigo foliáceo em humanos. Pode-se citar a titulo de exemplo o tiol contido em alimentos como o alho e a cebola, e o tanino, contido em alimentos como a mandioca ou infusões como o chá ou café (TUR; BRENNER, 1998). Não se tem conhecimento de que a dieta seja um fator desencadeante do quadro em cães penfigosos.

Outros fatores precipitantes podem estar envolvidos na gênese do pênfigo foliáceo endêmico, na espécie humana. As picadas pelo *Simulium nigrimanum* [1], são tidas como o principal fator precipitante do “fogo selvagem”. Acredita-se que tal espécie de mosquitos, quando do repasto sanguíneo, injete uma substância antigênica que, nos indivíduos geneticamente predispostos, inicie a produção de anticorpos e que estes, por sua vez, eliciem reação cruzada com antígenos

[1] Ordem: Díptera
Família: Simulidae

epidérmicos, iniciando assim a doença (HANS-FILHO et al., 1999; AOKI et al., 2004).

## 1.4 QUADRO LESIONAL

As lesões cutâneas elementares apresentadas em decorrência do PF são extensivamente descritas, tanto por autores internacionais quanto brasileiros. Segundo tais autores (IHRKE et al., 1985a; SCOTT, et al., 1987; BALDA et al., 2002; MUELLER et al., 2006; BALDA et al., 2008; CARLOTTI; GERMAIN; LAFFORT-DASSOT, 2009), os animais acometidos pelo PF apresentam, inicialmente, coleções líquidas (pústulas ou vesicopústulas) que, devido à delgadeza epidérmica e conseqüente fragilidade das lesões, são efêmeras, rapidamente evoluindo para perdas e reparações teciduais, tais como erosões, escamas, colarinhos epidérmicos, crostas hemomelicéricas e tambem à alopecia. Com menor freqüência o eritema, a hiperqueratose, a hiperpigmentação e a despigmentação acompanham esta enfermidade. Estas pústulas tendem a ser grandes, irregulares, e coalescentes, englobando vários folículos pilosos, fato este que auxilia na diferenciação entre o pênfigo foliáceo e a foliculite bacteriana, causa contumaz das lesões pustulares na espécie canina (KUHL; SHOFER; GOLDSCHMIDT, 1994).

Vale ressaltar que, muitas vezes, estas lesões apresentam caráter cíclico, ou seja períodos de doença ativa seguidos por aqueles de relativa quiescência o que, aos olhos do proprietário, pode dar a impressão de melhora com outras medicações que não as mais indicadas para o controle da enfermidade (IHRKE et al., 1985a).

Topograficamente, as lesões cutâneas iniciam seu curso na face, principalmente, em plano nasal, região periocular e face interna de pavilhões auriculares possuindo um padrão bilateral e, muitas vezes, simétrico (IHRKE et al., 1985a; SCOTT et al., 1987; BALDA et al., 2002; MUELLER et al., 2006). Dois levantamentos retrospectivos, no entanto, contradizem estes achados, indicando que o local inicial de acometimento seriam as regiões dorsal, ventral ou axilar ou, ainda, a extremidade dos membros (BALDA et al., 2008; CARLOTTI; GERMAIN; LAFFORT-DASSOT, 2009).

Alguns autores (GROSS et al., 2005) creditam a estrita localização das lesões cutâneas às raças acometidas. Assim, as raças Chow Chow e Akita apresentariam predominantemente lesões faciais; já as raças Cocker Spaniel e Chihuahua manifestariam pústulas distribuídas por toda região torácica e não necessariamente haveriam lesões em face ou membros.

Outro fato sobre o qual estes tratadistas manifestam-se consensualmente estão seria a regionalização ou generalização destas lesões cutâneas. O que ocorreria em período de três a 12 meses, segundo (IHRKE et al., 1985a) ou de um a seis meses, segundo Balda et al. (2008). Nestes animais, com a generalização das lesões, estas se disporiam por sobre base as eritrodérmica, ou seja, apresentando eritema generalizado e esfoliação de caráter crônico (GROSS et al., 2005).

Os coxins palmo-plantares são acometidos pela enfermidade em, pelo menos, um terço da casuística (CARLOTTI; GERMAIN; LAFFORT-DASSOT, 2009). Normalmente isso se dá em casos mais generalizados. Todavia a restrição das lesões cutâneas apenas nos coxins, também, já foi relatada (IHRKE et al., 1985b). Estes locais se tornam edemaciados, eritematosos e hiperqueratóticos, configurando quadro conhecido como hipertrofia vilosa. Raramente, há presença de pústulas, pois as mesmas se rompem à deambulação do animal; mas, quando presentes, torna

evidente uma despigmentação localizada na superfície dos coxins (GROSS et al., 2005). Clinicamente, estes animais podem apresentar claudicação e dor à palpação (IHRKE et al., 1985b).

O acometimento das membranas mucosas e junções mucocutâneas é fato raro na espécie canina (TATER; OLIVRY, 2010). Em estudo retrospectivo, com 91 cães penfigosos, nove (9,8%) apresentavam lesões na mucosa labial e dois em membranas mucosas outras, que não na cavidade oral (MUELLER et al., 2006). Outros autores, no entanto, não observaram lesões em membranas mucosas em nenhum dos 73 casos arrolados em dois levantamentos retrospectivos, realizados com casuística do Serviço de Dermatologia do HOVET/USP (BALDA et al., 2002; BALDA et al., 2008).

Ressalte-se, que os locais de maior acometimento, tais como, face, pavilhões auriculares, plano nasal e coxins palmo-plantares apresentam elevada expressão de Dsg1 e reduzida expressão de Dsg3, segundo Aoki et al. (2002). Naqueles locais onde também encontramos Dsg1, como em membranas mucosas, havendo porém alta coexpressão de Dsg3 não há acantólise, pois a Dsg3 acaba por compensar a perda de Dsg1 (AMAGAI, 2009).

O prurido se faz presente de forma moderada à intensa, segundo Balda et al. (2002, 2008), em aproximadamente 60% dos animais. Outros autores (CARLOTTI; GERMAIN; LAFFORT-DASSOT, 2009) referem prurido moderado à intenso em 75% dos casos, sendo este o principal motivo da consulta clínica em 36%, segundo os dermatólogos franceses.

Os norteamericanos Scott et al. (1987) consideraram que sintomas sistêmicos, tais como pirexia, letargia, dor, anorexia e linfoadenomegalia, também, são passiveis de ocorrer nos pacientes penfigosos, principalmente naqueles em que

há erosão e generalização das lesões cutâneas. Os dermatologistas californianos Ihrke et al. (1985b), também, observaram fotofobia em três animais penfigosos.

O sinal de Nikolsky, formação de bolhas após delicada pressão digital, observada na espécie humana, pode ser induzido na canina também (MARSELLA, 2000b).

### 1.4.1 Estabelecimento do escore lesional

Em medicina veterinária, na bibliografia compulsada detecta-se a existência de duas escalas para avaliação do escore lesional em cães penfigosos.

A primeira delas, denomina-se PEFESI (*pemphigus foliaceus extent and severity index*) ou índice de extensão e gravidade do pênfigo foliáceo. Este índice foi estabelecido por Olivry, Rivierre e Murphy em 2003.

O PEFESI consiste na avaliação da gravidade de três lesões típicas de PF (pústulas, crostas e erosões) com três graduações para tais lesões (0=ausência de lesões; 1=lesões em quantidade discreta; 2=lesões em moderada quantidade e 3=lesões em grande quantidade) em cinqüenta regiões distintas, abrangendo toda superfície corpórea do animal. Obtêm-se o resultado final efetuando-se a somatória destas graduações. Estando o índice igual ou inferior a 5 e em não havendo presença de pústulas o animal é considerado “como em remissão”; estando entre 6 e 20 a doença possui “atividade discreta”; de 21 a 50 apresenta “moderada atividade” e acima de 51 “elevada atividade” (OLIVRY; RIVIERRE; MURPHY, 2003; OLIVRY et al., 2009).

A segunda escala para mensuração da extensão lesional do PF segundo escore lesional, foi criada em 1997 por Ishii et al. para utilização em pacientes humanos e adaptada em 2005 por Nishifuji, Yoshida-Yamakita e Iwasaki para a espécie canina. Por ela o quadro clínico dos animais pressupostamente acometidos seria graduado em escala crescente de “zero”a “três”, de acordo com os seguintes critérios: “zero”_ausência de lesões cutâneas; “um”_10% ou menos da superfície corpórea (SC) acometida; “dois”_até 30% do corpo com lesões cutâneas; “três”_ quando do acometimento em mais de 30% da SC. (ISHII et al., 1997; NISHIFUJI; YOSHIDA-YAMAKITA; IWASAKI, 2005).

## 1.5 DIAGNÓSTICO

Clinicamente, os principais diagnósticos diferenciais a estabelecer, frente à suspeição diagnóstica aventada de pênfigo foliáceo canino, são, logicamente, as demais enfermidades cutâneas pustulares, principalmente a foliculite bacteriana e a dermatofitose pustular superficial (causada pelo gênero *Trichophyton sp.*). Outras doenças, também, devem ser aventadas, tanto aquelas de cunho parasitário (demodicidose), infeccioso (leishmaniose e dermatofilose), imunológico (lúpus eritematoso e farmacodermias), as idiopatias (dermatomiosite) ou até distúrbios de queratinização (como a adenite sebácea) ou neoplasias, tal como o linfoma epiteliotrópico (SCOTT; MILLER; GRIFFIN, 2001; GROSS et al., 2005).

O diagnóstico definitivo se baseia na resenha, no histórico do animal, no exame físico minucioso, naqueles citológico e/ou histopatológico das lesões

cutâneas, além dos exames de imunopatologia, tais como as imunofluorescências direta e indireta.

### 1.5.1 Exame citológico

O exame citológico do conteúdo de pústulas íntegras é o primeiro exame complementar a ser realizado na suspeita de PF devido à sua simples e fácil execução. Este exame pode ser altamente sugestivo de pênfigo foliáceo quando do encontro de queratinócitos acantolíticos (Células de Tzanck), isolados ou em grumos (OLIVRY, 2006). As Células de Tzanck nada mais são que células epiteliais, das camadas granulosa ou espinhosa, que, devido à lise das pontes intercelulares, perderam sua coesão (MARSELLA, 2000a).

Estas células estão acompanhadas de neutrófilos íntegros e raros eosinófilos. Ocasionalmente, estes neutrófilos podem estar em contato com os queratinócitos acantolíticos, circundando estas células, propiciando o aspecto de “roda de engrenagem” (MARSELLA, 2000a).

Alguns autores, relataram a presença de células acantolíticas nos exames citológicos de 73% (CARLOTTI; GERMAIN; LAFFORT-DASSOT, 2009) a 77% (MUELLER et al., 2006) dos animais penfigosos examinados.

O exame citológico apresenta, destarte, segundo diversos pesquisadores, várias limitações. As lesões pustulares, conforme descrito anteriormente, são fugazes, muitas vezes não estando presentes no momento da coleta de material. A presença de queratinócitos acantolíticos, não é um achado patognomônico do pênfigo foliáceo (MUELLER et al., 2006). Estas células, embora em menor número,

também podem estar presentes na foliculite bacteriana, na dermatofitose pustular e em algumas farmacodermias (OLIVRY, 2006). São necessárias então outras técnicas diagnósticas para a confirmação da doença em cães.

### 1.5.2 Exame histopatológico

O exame histopatológico das lesões cutâneas é, ainda, o método de eleição ("gold standard") para a confirmação do diagnóstico desta enfermidade (GROSS et al., 2005). Devido à fragilidade das coleções líquidas, características da doença, deve-se dar preferência, à biópsia, para as lesões mais recentes (pústulas ou vesicopústulas). Caso não existam lesões íntegras no momento do procedimento, havendo tão somente erosões encimadas por crostas, deve-se solicitar ao histopatologista que inclua tais crostas na preparação das lâminas (GROSS et al., 2005). Outra opção àquela seria postergar este procedimento em cinco a sete dias para que surjam novas lesões, propiciando assim a correta biópsia (TATER; OLIVRY, 2010). Não se recomenda a preparação dos locais de biópsia, face à fragilidade destas lesões tegumentares (IHRKE et al., 1985a). Ressalte-se que este procedimento, deva ser realizado previamente à utilização de qualquer terapia anti-inflamatória ou imunossupressora (tópica ou sistêmica). Caso a mesma já esteja em curso deve-se interrompê-la pelo menos por sete dias, antes do procedimento (TATER; OLIVRY, 2010).

Histopatologicamente, as lesões iniciais são vesiculares, contendo queratinócitos acantolíticos e escassos neutrófilos. As vesículas evoluem, rapidamente, para pústulas subcórneas ou intragranulares, e os queratinócitos

acantolíticos permanecem isolados ou acabam por formar verdadeiros grumos. Nestas lesões, há predomínio de neutrófilos, embora eosinófilos também possam ser visualizados. Este infiltrado eosinofílico pode ter relação com uma dermatite alérgica prévia, segundo Vaughan et al. (2010). Como as pústulas se rompem facilmente muitas vezes o diagnóstico advêm da presença de queratinócitos livres e degenerados aderidos às crostas (IHRKE et al., 1985a).

Os folículos pilosos são, freqüentemente, acometidos (SCOTT et al., 1987); sendo que estas lesões podem atingir múltiplos folículos alcançando até o infundíbulo folicular (GROSS et al., 2005).

O PF de acometimento facial em cães, evidenciado em raças como a Akita e o Chow Chow, apresenta lesões em plano e ponte nasais com inflamação liquenóide na derme e dermatite de interface mínima ou ausente. Esta inflamação liquenóide seria mais um reflexo de sua localização anatômica do que um achado específico do pênfigo, já que outras dermatoses, como lúpus eritematoso discóide e piodermite mucocutânea, também, apresentam esta alteração (WIEMELT et al., 2004).

Alguns autores afirmaram que quando há presença de dermatite de interface, ou seja, lesões justa basais, juntamente com lesões pustulares em camadas mais altas da epiderme, provavelmente estaríamos diante de animais com pênfigo eritematoso, uma variante mais rara do complexo pênfigo (GROSS et al., 2005). Já, Olivry (2006) afirma que esta é uma variante pouco caracterizada, cujos achados clínicos, histológicos, imunológicos ou mesmo prognósticos são insuficientes para não caracterizar estes animais como apresentando pênfigo foliáceo localizado somente na face.

A análise histopatológica dos coxins dos animais penfigosos revela um aumento na espessura da camada córnea albergando pústulas, encimadas por crostas. Os acantócitos são facilmente visibilizados, pois esta espessa camada de

queratina atua como uma camada protetora, mantendo as lesões intactas por um tempo maior relativamente às outras regiões (IHRKE et al., 1985b).

Em 1994, Kuhl, Shofer e Goldschmidt compilaram as principais diferenças histopatológicas entre a foliculite bacteriana e o pênfigo foliáceo. A foliculite bacteriana, principal diagnóstico diferencial do pênfigo foliáceo, também apresenta queratinócitos acantolíticos, embora em menor magnitude, não chegando a formar grumos. Os neutrófilos, que no PF se encontram íntegros no interior das pústulas, apresentam-se degenerados. Há grande número de cocos no interior das pústulas, oriundas da foliculite bacteriana, enquanto que naquelas decorrentes do PF, tais coleções liquidas, são consideradas estéreis. O acometimento de vários folículos pilosos, assim como a presença de recornificação, isto é, a formação de uma nova camada córnea na base das pústulas neutrofílicas também auxiliam no diagnóstico, sendo alterações bem mais sugestivas da presença de pênfigo foliáceo do que de foliculite bacteriana.

Já, quanto da dermatofitose pustular, outro dos diagnósticos diferenciais importantes, embora muito pouco frequente, deve-se recorrer à colorações específicas como o PAS (ácido periódico-Schiff) ou às colorações pela prata (GMS; Gomori metenamina-prata - “Gomori methenamine-silver”) para se realizar a necessária diferenciação entre elas (PETERS et al., 2007).

### 1.5.3 Técnicas de imunopatologia

As técnicas de imunopatologia são utilizadas, principalmente, para fins de investigação acadêmica, não sendo utilizadas, rotineiramente, pelos clínicos veterinários.

#### 1.5.3.1 Imunofluorescência direta e imunoperoxidase

As reações de imunofluorescência direta (IFD) e de imunoperoxidase são utilizadas para detecção de autoanticorpos antiqueratinocitários detectados *in vivo,* na pele de animais penfigosos (ACKERMAN, 1985). Sabe-se que estes autoanticorpos são, sobretudo da classe IgG sendo que as imunoglobulinas A, M, e o Complemento são encontrados em uma frequência bem menor (SCOTT et al., 1982). Em 1995, Day e Mazza, identificaram a presença de IgG2 e/ou IgG4 na pele de alguns animais penfigosos.

Scott et al., já em 1987, relataram positividade quanto à presença de IgG, em 20 cães de um total de 26 animais submetidos à IFD, perfazendo 77% de positividade. Também no artigo publicado há 23 anos, foi relatado presença de depósitos maculares, focais, de imunocomplexos em cães com enfermidades outras, a exemplo dos linfomas cutâneos e das foliculites bacterianas, devido à lesão tecidual.

As biópsias destinadas à IFD devem ser colhidas de pele íntegra, circunjacentes às lesões surgidas recentemente. Este material pode ser preservado,

em um meio de transporte (Meio de Michel), até a realização da IFD por até sete dias (CACIOLO; HURVITZ; NESBITT, 1984), embora alguns autores afirmem que o material possa permanecer viável por anos, sem perder a fluorescência (IHRKE et al., 1985c).

A técnica da imunoperoxidase, possui como principal vantagem, a de se utilizar fragmentos cutâneos, fixados em formol e emblocados em parafina, permitindo assim a realização de estudos retrospectivos (ACKERMAN, 1985). Em sete animais com prévio diagnóstico de pênfigo foliáceo houve positividade em seis (85,7%) deles, porém, evidenciou-se depósito de IgG também em outras dermatoses, tais como: piodermite superficial, sarnas démodécica e sarcóptica além de dermatofitose (MOORE et al., 1987). Em 1990, Bradley e Mays salientaram que há grande perda de antigenicidade ao se utilizar de material fixado em formol para a realização da imunoperoxidase, especialmente quando este material permanece formalizado por mais de 24 horas.

#### 1.5.3.2 Imunofluorescência indireta

Em medicina veterinária, os estudos sobre a resposta sorológica contra os queratinócitos são escassos. Até a década de oitenta se acreditava que cães penfigosos raramente apresentavam anticorpos séricos se acometidos pela doença autoimune. Quando este fato ocorria, os títulos eram de baixa magnitude. SCOTT et al. (1982, 1983, 1987) contestaram a realização da técnica de imunofluorescência indireta (IFI) visando o diagnóstico de PFCan devido aos escassos e pobres resultados obtidos, retratados por apenas um (38,4%) animal positivo (título 16)

dentre os 26 submetidos à técnica, aventando, inclusive, sobre a possibilidade de ocorrência de falso-positivos. Não se mencionou, no entanto, quais foram os substratos utilizados para a realização da IFI naqueles artigos publicados nos EUA.

Outros estudos indicaram, entretanto, que a técnica da IFI seria exeqüível, sendo a escolha do substrato de fundamental importância para o sucesso de sua realização (IHRKE et al., 1985a; IWASAKI et al., 1996; HOGAN et al., 2002).

Em 1985a, Ihrke et al. encontraram positividade à reação de IFI em seis (66,5%) de nove soros, de animais penfigosos, utilizando-se de epitélio labial canino como substrato. Os títulos obtidos foram de baixa magnitude, ou seja, inferior a 40 em cinco (83,3%) animais.

Em 1996, com o fito de escolha do substrato mais adequado para a execução da IFI utilizou-se de soros de 14 animais penfigosos (IWASAKI et al., 1996), de seis animais com outras dermatoses e dez animais hígidos. Foram escolhidos os seguintes substratos: esôfago, língua e plano nasal de bovinos, esôfago de macaco e plano nasal canino. Evidenciou-se, como o melhor substrato, o esôfago bovino, com 64% de fluorescência intercelular. Não houve positividade em nenhuma reação tanto em soro de animais saudáveis quanto naqueles que apresentavam outra dermatose, quando da utilização de esôfago bovino. Os títulos obtidos foram de baixa magnitude, da ordem de 10 ou 20. Já, quanto ao plano nasal canino, houve fluorescência intercelular em 100% dos animais normais e, portanto, sua utilização como substrato foi descartada, em face à óbvia falsa-positividade.

Ao se utilizar de coxim canino, como substrato, em soros de um total de 87 animais com PF obteve-se evidente fluorescência em 73, perfazendo 84% de positividade. Os títulos variaram de 50 até 12800. Utilizando-se de tal substrato, aproximadamente, metade dos soros caninos testados apresentaram fluorescência tanto na camada espinhosa quanto na granulosa, embora outros padrões de

fluorescência também tenham sido identificados (LENNON; DUNSTON; OLIVRY, 2006).

Em 2005, também se publicou um relato de caso no qual os títulos obtidos de IgG pela IFI diminuíram paralelamente à atividade da doença, sugeriu-se então que a titulação seqüencial de anticorpos séricos apresentasse utilidade não somente para o diagnóstico, mas também para o monitoramento da atividade da doença (NISHIFUJI; YOSHIDA-YAMAKITA; IWASAKI, 2005).

Em 2002, Hogan et al. utilizando-se de pele de camundongos recém-nascidos, como substrato para IFI, detectaram a presença de autoanticorpos circulantes da classe IgG, em 36 de 44 animais com diagnóstico pré-estabelecido de PF, perfazendo 82% de positividade, sendo a fluorescência evidenciada nas camadas basal e/ou superficiais da epiderme. Tais autoanticorpos pertenciam predominantemente, às subclasses IgG4 (35/44; 80%) e IgG1 (30/44; 68%). Também, foram encontrados autoanticorpos em 16 (80%) animais sem diagnóstico de PF, de um total de 20 testados, havendo predomínio da subclasse IgG1 (16/20) e, raramente, de IgG4 (2/20). Os níveis de anticorpos séricos IgG, IgG1 e IgG4 foram acompanhados em seis cães, ao longo do tratamento, havendo diminuição dos títulos com o remitir da doença em quatro (66,5%) animais em relação à IgG e IgG4 e, ainda em um (16,7%) animal frente a IgG1. Estas observações sugerem, conforme o referido anteriormente, que a patogenia do PF canino se assemelha àquela do PF endêmico, já que a presença da subclasse IgG4 está intimamente relacionada ao surgimento das lesões cutâneas, enquanto que a subclasse IgG1 está presente, também, em animais hígidos, embora com menores títulos) houve, por fim, a diminuição dos títulos de IgG e IgG4 com a remissão da enfermidade.

Olivry et al. em 2009, dando continuidade aos estudos de patogenicidade dos anticorpos antiqueratinocitários circulantes em cães com PF, utilizando-se do

mesmo grupo de animais e do substrato (pele murina) do artigo retro citado encontraram três padrões de fluorescência: superficial (fluorescência na camada granulosa, intercelularmente), nos queratinócitos da camada basal (padrão intracitoplasmático) e uma combinação dos dois primeiros. Tais padrões foram evidenciados, tanto no soro de animais normais quanto naqueles com PF. Especula-se que os antígenos citoplasmáticos, principalmente, aqueles de células da camada basal, não sejam relevantes na patogenia da enfermidade e que as proteínas alvo sejam da família das plaquinas. Os autores afirmam, neste mesmo estudo, que a utilização de substrato provindo de outra espécie diminuiria a fluorescência "background" inespecífica, facilitando, então, a leitura da reação.

### 1.5.4 Outros exames subsidiários (hematologia e bioquímica sérica)

As alterações hematológicas, associadas ao pênfigo foliáceo canino são bem inespecíficas, ocorrendo principalmente, naqueles animais mais gravemente acometidos (IHRKE et al., 1985a). Tais cães podem apresentar moderada leucocitose neutrofílica e de discreta à moderada anemia, normocítica, normocrômica e arregenerativa, característica de enfermidades de decurso crônico. Scott et al. (1987), também, relataram a eventual presença de hipoalbuminemia e hiperglobulinemia ($\alpha$2, $\beta$ e $\gamma$-globulinas) em alguns dos animais com quadro generalizado de pênfigo.

### 1.5.5 Diagnóstico em pacientes humanos

O diagnóstico do pênfigo foliáceo em pacientes humanos, tanto da variante clássica quanto da endêmica, é realizado de igual modo. Após aventada a suspeita clínica há que se confirmar, laboratorialmente, através de exames citológico, histopatológico e com o concurso de provas imunológicas, que detectem a presença de anticorpos antiepiteliais, tanto na pele quanto no soro dos pacientes (SAMPAIO; RIVITTI, 2008).

O exame histopatológico revela clivagem intraepidérmica alta, com acantólise subcórnea ou intragranulosa. Ressalte-se que as camadas mais profundas da epiderme permanecem intactas. Células inflamatórias, quando evidenciadas, se fazem presentes em pequeno número (CHAN, 2009).

A imunofluorescência direta demonstra a presença de depósitos de IgG e C3, por toda epiderme, em 100% dos casos em plena atividade clínica. Já, a imunofluorescência indireta é positiva entre 90 e 100% dos casos, geralmente com títulos bem elevados, havendo correlação entre tais títulos e a atividade da enfermidade (SAMPAIO; RIVITTI, 2008). Não se pode diferenciar a variedade de pênfigo, vulgar ou foliáceo, através dos exames de imunofluorescência, pois os achados são similares tanto para as variantes superficiais quanto mais profundas da doença (STANLEY, 2007).

Experimentalmente, também, se utilizam das técnicas de ELISA e “Immunobloting” para demonstração de anticorpos antidesmogleína 1 (SAMPAIO; RIVITTI, 2008; CHAN, 2009).

## 1.6 TERAPIA

O fito principal da terapia em se tratando de animais com pênfigo foliáceo é o da minimização das lesões tegumentares . A terapia ortodoxa, de eleição, para o pênfigo foliáceo canino é a da utilização de glicocorticóides sistêmicos, em doses imunossupressoras. Quando os animais não apresentam os resultados ansiados, em termos de remissão ou quando da ocorrência de efeitos colaterais, devem ser eles, então, submetidos à terapia heterodoxa, com a associação, sobretudo, de azatioprina, no entanto outras medicações, também, podem ser utilizadas (ACKERMAN, 1985; SCOTT; MILLER; GRIFFIN, 2001; BALDA et al., 2008).

Os glicocorticóides tópicos podem ser utilizados nos casos mais localizados, com acometimento facial, ou naqueles casos refratários, em combinação com a medicação empregada por via sistêmica. Inicialmente, preconiza-se o uso de medicamentos potentes, como a triancinolona ou a betametasona, por sete a quinze dias e, posteriormente, face à potencial atrofia cutânea induzida, substitui-se tais medicações por esteróides menos potentes, tais como hidrocortisona (ROSENKRANTZ, 2004).

O modo mais usual de se intervir nesta enfermidade é através do uso de glicocorticóides sistêmicos, principalmente devido aos seus patentes efeitos na imunidade humoral e celular, na defesa fagocitária, na inibição de mediadores inflamatórios e na supressão dos níveis de autoanticorpos. O fármaco, desta classe, mais comumente empregado é a prednisona / prednisolona (1 – 2 mg/kg S.I.D. *Per os*). No entanto, alguns autores acabam por utilizar da metilprednisolona (1 – 2 mg/kg S.I.D. *Per os*), devido a seus efeitos mineralocorticóides reduzidos, o que resulta em poliúria e polidipsia de menor intensidade (ROSENKRANTZ, 2004).

Nos casos mais refratários pode-se utilizar de glicocorticóides mais potentes, como a triancinolona (0,2 – 0,6 mg/kg S.I.D. *Per os*) ou a dexametasona (0,2 – 0,4 mg/kg S.I.D. *Per os*). Como estes fármacos são de seis à dez vezes mais potentes que a prednisolona prefere-se, em detrimento destas duas medicações (triancinolona ou dexametasona), utilizar-se de outras classes de agentes imunomoduladores, em face aos graves efeitos deletérios. Rosenkrantz (2004) propõe que, nos casos mais graves e generalizados, se utilize de glicocorticóides, pela via intravenosa, nas dosagens de 1 mg/kg IV E.D.U. para dexametasona e 10 mg/kg IV E.D.U. para succinato sódico de prednisolona, nos dois primeiros dias, para a obtenção de uma resposta mais rápida, mesmo que haja efeitos adversos mais deletérios.

Os efeitos colaterais do uso prolongado dos glicocorticóides em cães são de notório conhecimento. Os efeitos iniciais observados incluem: polidipsia, poliúria e polifagia. Após prolongado tempo de utilização, uma miríade de outros efeitos podem ocorrer como ulceração gástrica; hepatopatia; desencadeamento ou descompensção de diabetes mellitus até então controlado; hiperadrenocorticismo secundário; nefropatias; hipertensão arterial; calcinose cutânea; atrofia cutânea além de infecções secundárias, como tegumentares ou urinárias (MARSELLA, 2000a; SCOTT; MILLER; GRIFFIN, 2001; TATER; OLIVRY, 2010).

Havendo necessidade de se associar outros tipos de medicação imunossupressora, em substituição ou associação à corticoideterapia, deve-se optar, eletivamente, pela azatioprina na dosagem de 1,5 – 2,5 mg/kg S.I.D. *Per os* (ACKERMAN, 1985; MARSELLA, 2000a; SCOTT; MILLER; GRIFFIN, 2001; ROSENKRANTZ, 2004; OLIVRY, 2008; TATER; OLIVRY, 2010). Este é um antimetabólito, que interfere na síntese de ácidos nucléicos, dispondo de grande efeito citotóxico, para células em proliferação, como os linfócitos T, sendo mais

eficaz em suprimir a resposta imune celular relativamente à humoral (ROSENKRANTZ, 2004). A medicação, em tela, possui período de latência, necessitando de quatro a oito semanas de uso contínuo para que se avalie de forma mais precisa a esperada reposta clínica. Portanto, não se deve reduzir a dose ou a freqüência dos glicocorticóides, imediatamente após o inicio do tratamento com este antimetabólito (OLIVRY, 2008; TATER; OLIVRY, 2010). Segundo diversos autores os efeitos adversos incluem mielossupressão (anemia, trombocitopenia e leucopenia), pancreatite, hepatotoxicidade, além de emese ou diarréia. Recomenda-se realização de hemograma, contagem de plaquetas e bioquímica sérica, inicialmente, a cada 15 dias para monitoração de possíveis efeitos deletérios (ROSENKRANTZ, 2004; ROSENCRANTZ, 2008).

Diversos levantamentos retrospectivos avaliam a eficácia destas classes de medicação para controle desta enfermidade. Têm-se assim um panorama da resposta do pênfigo foliáceo a estes fármacos nas diferentes latitudes.

Ihrke et al. (1985a) preconizaram a utilização de doses imunossupressoras de prednisona ou prednisolona (4,5 – 6,5 mg/kg, diariamente, *per os*). Segundo os autores californianos, em não havendo substancial melhora em período de 10 dias, ou quando não se consegue atingir dosagem menor que 1,0 mg/kg, em dias alternados, em até quatro semanas deve-se acrescer outras medicações, para um adequado controle da enfermidade. Os autores conseguiram, somente com o uso de glicocorticóides, um controle satisfatório e o desencadeamento de efeitos colaterais aceitáveis em nove de 23 cães tratados, perfazendo, portanto, 39%. Já, Miller, Scott e Griffin, em seu clássico tratado (2001) relataram 50% de ineficácia nos animais com pênfigo foliáceo, quando medicados somente com glicocorticóides.

O protocolo de terapia utilizado pelo Serviço de Dermatologia, do HOVET da FMVZ/USP, é similar ao classicamente empregado em outros hospitais veterinários-

escola. Inicia-se com prednisona *per os* na dose de 1 – 2 mg/kg/diariamente por três a quatro semanas. Havendo, então, melhora das lesões, faz-se a redução gradual da medicação, da ordem de 20 a 25% da dose, a cada três ou quatro semanas, visando a menor dose e o maior intervalo posológico possível. Quando não se consegue os resultados pretendidos ou quando a dosagem de manutenção da medicação, ainda, é considerada alta preconiza-se, então, uso da terapia heterodoxa, associando-se a azatioprina, na dose de 1,5-2,5 mg/kg/S.I.D., à prednisona. Compilando-se dados, de 30 pacientes atendidos entre novembro de 1989 a julho de 2000, junto ao HOVET/USP Balda et al. (2002) descreveram ineficácia dos glicocorticóides em apenas 16,6% dos animais. Em 2008, dando seqüência a este primeiro levantamento retrospectivo, coligiu-se, em nova série histórica, dados de 43 cães penfigosos, atendidos entre 2000 e 2005 (BALDA et al., 2008). Destes, verificou-se que 40% não responderam à terapia ortodoxa e apenas um animal (2,3%) não respondeu, também, à terapia heterodoxa. Acredita-se que este maior número de animais, refratários à terapia com prednisona, se deva ao maior tempo de acompanhamento clínico ou ao maior número de casos atendidos.

Em 2006, Mueller et al. realizaram um estudo retrospectivo avaliando a terapia utilizada em 88 cães penfigosos. Utilizou-se, na grande maioria dos pacientes, da prednisona / prednisolona (1,5 a 5 mg/kg S.I.D. *Per os*) isoladamente ou prednisona / prednisolona (1 - 4,5 mg/kg S.I.D. *per os*) em associação com azatioprina (1,5 a 2,5 mg/kg, S.I.D. *per os*). Destes, 46 (52%) apresentaram remissão com o tratamento instituído, 31 (35%) apresentaram melhora mas ainda permaneceram com lesão em pontos focais e 11 (13%) animais foram eutanasiados. Destes onze, quatro (36,4%) tiveram êxito letal por serem refratários ao tratamento, dois (18,2%) pelos efeitos adversos decorrentes da medicação e, finalmente, cinco (45,4%) por doenças não relacionadas.

Face a casos refratários, presentes em diferentes percentis, evento aparentemente comum, em se tratando desta enfermidade, têm-se utilizado uma gama de medicações imunomoduladoras. Muitos destes fármacos apresentam eficácia menor ou, ainda, não completamente estabelecida em relação às já referidas.

O clorambucil (0,1 – 0,2 mg/kg S.I.D. ou E.D.A.), agente alquilante, pode ser utilizado quando o animal não tolera a administração de azatioprina. Seus efeitos indesejáveis, quando presentes, são: disorexia, êmese ou diarréia. Também, é recomendada a realização de exames complementares (hemograma e bioquímica sérica) a cada duas ou três semanas durante o início de sua utilização, para monitorar os efeitos adversos (ROSENKRANTZ, 2004; TATER; OLIVRY, 2010).

Relata-se a utilização dos inibidores de calcineurina, tanto por via oral quanto tópica, com resultados díspares (OLIVRY, 2008). O tacrolimus, medicamento de uso tópico, apresenta grande eficácia nas formas mais localizadas de pênfigo podendo-se, em alguns dos casos tratados até suspender-se outras medicações (GRIFFIES et al., 2004). Já, quanto a ciclosporina, administrada *per os*, os resultados de seu emprego, em cinco cães penfigosos, utilizando-se a dosagem de 5-10 mg/kg/S.I.D., foram desapontadores, havendo melhora parcial em apenas um (20%) animal (OLIVRY; RIVIERRE; MURPHY, 2003). Aqueles autores acreditam que a eficácia do fármaco ascenderia concomitantemente à elevação da dose utilizada.

A combinação de tetraciclina com niacinamida nas dosagens de 250 mg T.I.D. para cães menores que 10 kg e 500 mg T.I.D. para cães maiores que 10 kg, também, pode ser utilizada, principalmente, nos casos mais brandos e localizados da doença. Nos casos generalizados, é tal associação considerada como adjuvante, recomendando-se seu emprego em combinação com glicocorticóides ou azatioprina. Pode-se substituir a tetraciclina por doxiciclina na dosagem de 5 mg/kg B.I.D. Os

efeitos colaterais desencadeados são êmese, diarréia, disorexia e aumento de atividade das enzimas hepáticas. A resposta clínica, quando ocorre, é detectada entre quatro a oito semanas após o início do tratamento (MARSELLA, 2000a; ROSENKRANTZ, 2004; ROSENCRANTZ, 2008; TATER; OLIVRY, 2010).

Relata-se também a utilização de outras medicações como alternativas ao uso de corticosteróides e naqueles casos refratários às medicações anteriormente descritas. A imunoglobulina humana intravenosa (1 g/kg IV em um período de 6-12 horas, por um ou dois dias consecutivos). apresenta rápido início de ação, podendo ser utilizada durante o período de latência de outras medicações, como a azatioprina. Seus efeitos colaterais ainda são desconhecidos na espécie canina, devido ao seu restrito uso. O micofenolato mofetil, antagonista da purina, também pode ser utilizado na dosagem de 20 a 40 mg/kg divididos a cada 8 horas, apresentando emese ou diarréia como os principais efeitos colaterais. O uso de ambas as medicações se dá de forma restrita na bibliografia consultada principalmente devido ao alto custo implicado em sua utilização (ROSENCRANTZ, 2004; ROSENCRANTZ, 2010).

O concomitante uso da antibioticoterapia associada à terapia imunossupressora não se faz necessário, pois sua utilização não altera sobremaneira a resposta à terapia (MUELLER et al., 2006). Deve-se fazer uso desta classe de fármacos caso o laudo histopatológico indique a ocorrência de pênfigo foliáceo e de foliculite bacteriana, como possíveis diagnósticos, ou quando a infecção bacteriana advir como efeito colateral da terapia instituída (TATER; OLIVRY, 2010).

Scott, Miller e Griffin (2001) estabeleceram, também, que a fotoproteção é uma importante medida complementar nesta enfermidade, sobretudo naqueles animais que apresentam despigmentação em espelho e plano nasais. Consegue-se

tal proteção ao impedir que o animal fique exposto à radiação solar entre 8:00 e 17:00 horas ou quando do uso de bloqueadores solares, principalmente, aqueles que apresentam fator de proteção solar igual ou superior a 15.

O tratamento do pênfigo foliáceo, em humanos, também, exige a prescrição de corticoideterapia. Utiliza-se, no geral, a prednisona e, em não havendo resposta, preconiza-se a triamcinolona (SAMPAIO; RIVITTI, 2008). Também se propõe a utilização de outras classes de medicamentos, além dos glicocorticóides, visando aumentar a remissão de um número maior de pacientes ou atenuar os efeitos colaterais. Para tal fim, utiliza-se do micofenolato mofetil, azatioprina e, em menor escala, devido a seus efeitos deletérios, a ciclofosfamida (STANLEY, 2007). Sampaio e Rivitti (2008) referiram que a azatioprina apresenta pouca eficácia em quadros de pênfigo foliáceo devendo-se associar o micofenolato mofetil quando da inexistência de melhora palpável com a corticoideterapia sistêmica.

## 1.7 PROGNÓSTICO

O prognóstico dos pacientes caninos com pênfigo foliáceo quanto à vida, evolução da enfermidade ou cura depende, fundamentalmente, não só da extensão do quadro lesional à época do diagnóstico mas, também, dos efeitos colaterais advindos dos protocolos empregados (OLIVRY; CHAN, 2001; SCOTT; MILLER; GRIFFIN, 2001; TATER; OLIVRY, 2010).

O prognóstico quanto à vida é bom, sobretudo nos pênfigos induzidos por fármacos, obviamente, desde que se interrompa o seu uso (WHITE et al., 2002).

A remissão da doença após longo tempo de interrupção dos protocolos medicamentos orto ou heterodoxos em um escasso número de animais também já foi relatada por diversos autores (OLIVRY; BERGVALL; ATLEE, 2004; MUELLER et al., 2006).

Em função das considerações coligidas da bibliografia compulsada, sobretudo a nacional, mormente no que tange ao diagnóstico, utilizando da reação de imunofluorescência indireta, em casos de PFCan propôs-se a realização do presente estudo já que inexistem trabalhos de tal naipe na bibliografia médico-veterinária sul-americana.

## 2 OBJETIVOS

Os objetivos do presente estudo visam:

1. avaliar a exeqüibilidade da reação de imunofluorescência indireta, nos casos de pênfigo foliáceo canino para fins diagnósticos.

2. verificar a eventual queda na titulação dos anticorpos séricos, em decorrência da melhora clínica em face ao tratamento empregado em animais penfigosos.

# 3 MATERIAL E MÉTODOS

O presente experimento foi realizado de acordo com o protocolo experimental aprovado pelas Comissões de Bioética e de Ética Hospitalar da Faculdade de Medicina Veterinária e Zootecnia da Universidade de São Paulo, obtendo a certificação de n$^{o}$1279/2007 firmado em 20 de Marco de 2008.

## 3.1 AMOSTRAGEM

A amostragem compôs-se de sete animais, com diagnóstico firmado, clínica e histopatologicamente, de pênfigo foliáceo, atendidos no Serviço de Dermatologia do Departamento de Clínica Médica (VCM) e do Hospital Veterinário (HOVET) da Faculdade de Medicina Veterinária e Zootecnia da Universidade de São Paulo (FMVZ/USP).

## 3.2 ESTABELECIMENTO DO DIAGNÓSTICO

O diagnóstico de suspeição de pênfigo foliáceo foi pressuposto após minuciosa anamnese, onde se constatou antecedentes mórbidos, local de início do quadro lesional e dos demais sintomas, evolução temporal das lesões, eventual presença de prurido, protocolos de terapia prévia utilizada e resultados dos mesmos.

Concluída a anamnese procedia-se aos exames físico geral e dermatológico para a evidenciação das lesões cutâneas elementares e avaliação do estado geral do paciente. Quando da detecção de coleções líquidas procedia-se o exame citológico, através da punção por agulha fina, do conteúdo pustular para evidenciação de queratinócitos acantolíticos, infiltrado inflamatório ou presença de bactérias.

A confirmação do diagnóstico aventado se deu através do exame histopatológico, tido como padrão ouro para esta enfermidade por diversos tratadistas (SCOTT; MILLER; GRIFFIN, 2001; GROSS et al., 2005). As biópsias, foram executadas com auxílio de bisturi ou, em alguns poucos casos, empregando-se de “punch de key” com diâmetro superior aquele da coleção líquida, sem qualquer tipo de antissepsia, evitando-se, assim, a ruptura das pústulas ou perda das crostas.

Os fragmentos, após (delicada) remoção do sangue residual, eram imediatamente acondicionados em solução de formaldeído a 10% e encaminhados a exame histopatológico em laboratório especializado privado[2].

Estabelecido o diagnóstico, os animais foram submetidos à terapia imunossupressora ortodoxa (prednisona) ou heterodoxa (prednisona e azatioprina). Foram reavaliados, ulteriormente, entre duas a quatro semanas, quanto ao estado geral e à evolução do quadro lesional.

Periodicamente, foram efetuados exames complementares exigidos em face dos potenciais efeitos adversos dos fármacos empregados. Estes incluíram: hemograma, contagem de plaquetas, bioquímica sérica (visando a avaliação renal e hepática), exame de urina e, quando julgado necessário, preconizou-se a execução de urocultura, sucedida por antibiograma.

[2] Av. Brigadeiro Luis Antonio, 4315. Jardim Paulista. São Paulo (Capital)

## 3.3 ESTABELECIMENTO DO ESCORE LESIONAL

A fim de se documentar o grau de acometimento dos animais penfigosos, em cada uma das avaliações, empregou-se o PEFESI (*pemphigus foliaceus extent and severity index*) ou índice de extensão e gravidade do pênfigo foliáceo (disposto em Anexo). Este índice foi estabelecido por Olivry, Rivierre e Murphy em 2003 e gentilmente cedido, a pedido, por um de seus autores (T. Olivry).

Como os autores não mencionam como graduar as lesões cutâneas em escala de gravidade, foi estabelecido o seguinte critério:

- “zero” = ausência de lesões cutâneas;
- “um” = 25% ou menos do local acometido (lesões discretas);
- “dois”= 25 a 50% do local acometido (lesões em moderada quantidade);
- “três” = mais do que 50% do local acometido (lesões em grande quantidade).

O escore total foi estabelecido segundo as recomendações dos autores. Estando o índice igual ou inferior a 5 e em não havendo presença de pústulas o animal é considerado “como em remissão”; estando entre 6 e 20 a doença possui “atividade discreta”; de 21 a 50 apresenta “moderada atividade” e acima de 51 “elevada atividade”.

## 3.4 COLETA E CONSERVACÃO DE SORO PARA REALIZACAO DE IFI

O sangue dos cães com pênfigo foliáceo foi colhido por venipunção das veias cefálica, jugular ou safena externa, após antissepsia, com álcool iodado. Após a

coagulação, o sangue foi centrifugado e o soro armazenado em microtubos plásticos de ensaio, congelados a 70 $^{o}$ C negativos até a sua utilização.

Tal material foi colhido, preferencialmente, antes do início da terapia imunossupressora, chamado dia zero. Tão somente no caso de um animal (14%), as coletas foram iniciadas após grave recidiva do quadro clínico, quando então se buscou a menor dose possível do protocolo prescrito.

Também, era colhido soro sanguíneo para realização da IFI nos retornos subseqüentes aprazados para avaliação, naqueles animais que apresentaram positividade à técnica, visando a detecção de eventual queda na magnitude dos títulos de anticorpos antiqueratinocitários séricos.

## 3.5 COLETA E CONSERVAÇÃO DO SUBSTRATO ATÉ A REALIZACAO DA IFI

Os fragmentos de coxim foram colhidos de espécimes caninos, logo após o óbito, com a devida assepsia, recorrendo-se à excisão com *punch* de *Key* ou lâminas de bisturi, a seguir armazenados em solução fisiológica 0,9% e conservados, à uma temperatura de aproximadamente 4$^{o}$C, até sua utilização, em um período sempre inferior a 24 horas.

## 3.6 METODOLOGIA DA REALIZAÇÃO DA IFI

A realização das reações de IFI se deu no Laboratório de Imunopatologia Cutânea do Departamento de Dermatologia da Faculdade de Medicina da Universidade de São Paulo.

O substrato, que se encontrava, então, mantido em solução fisiológica 0,9%, após ser imerso em meio de inclusão (*tissue-tek OCT compound)* era congelado e crioseccionado a 20$^{o}$ C negativos. Cortes de 4 micrômetros foram depositados por sobre uma lâmina silanizada, sendo dispostos quatro cortes por lâmina.

As lâminas eram colocadas em câmara úmida, à temperatura ambiente e, por sobre os cortes foi adicionado soro dos cães penfigosos, diluído em solução TBS-cálcio (TBS-$Ca^{++}$, *trisma base solution*, pH 7,5). A diluição destes soros foi seriada, na razão 2, tendo início em diluição 1:10 até sua total negativação.

Após trinta minutos de incubação, as lâminas, então, eram imersas em solução TBS-cálcio por 20 minutos, para lavagem.

Na seqüência se deu a adição do conjugado aos substratos em diluição de 1:50 em solução de TBS-cálcio, contendo o corante azul de Evans na diluição de 1:20. Este conjugado é uma anti-imunoglobulina canina (anti-IgG, da marca KPL[3]), produzida em animais imunizados e marcado com isotiocianato de fluoresceína.

Após novo período de incubação, compreendendo 30 minutos, as lâminas eram imersas em solução TBS-cálcio por 20 minutos, para lavagem. Por fim, se dava a montagem das lâminas, com glicerina tamponada (pH 9,0/ 0,5M), encimadas por lamínula de vidro.

A leitura destas lâminas foi realizada em microscópio de epiluminescência da marca Zeiss, com ocular de 10x e objetivas de 20x e 40x.

---

[3] *Kirkegaard & Perry Laboratories, Inc.*
*Catalog No. 02-19-06*

O resultado foi fornecido em títulos, considerando-se positivo o padrão de fluorescência intercelular até a última diluição em que o mesmo podia ser observado.

Os controles das reações eram realizados segundo a descrição:

- para os controles positivos, utilizou-se de soro de animal sabidamente positivo à IFI (Animal 5, amostra coletada no dia zero);
- para o controle negativo, empregou-se soro de animal hígido; ao longo de todo experimento foram utilizados soros de dois animais para este controle;
- para o controle “dito” branco onde não era adicionado soro de qualquer cão, tão somente o conjugado, visando avaliar a possível ocorrência de autofluorescência ou fluorescência inespecífica do substrato utilizado.

# 4 RESULTADOS

## 4.1 AMOSTRAGEM

Incluiu-se sete cães com diagnóstico estabelecido de pênfigo foliáceo. O diagnóstico foi realizado através de dados coligidos na resenha, anamnese, exames físico e dermatológico além de exame histopatológico, tido como padrão para esta enfermidade autoimune. Todos os animais apresentavam nível de clivagem subcórneo, com grande número de neutrófilos, acantócitos e por vezes eosinófilos no interior de pústulas.

Destes sete cães, quatro (57%) eram fêmeas e três (43%) machos. Todos os animais apresentaram perfeita definição racial sendo três (42,8%) Akitas (Animais 2, 3 e 4), dois (28,6%) Chow Chows (Animais 5 e 6), um (14,3%) Pastor Alemão (Animal 1) e, por fim, um (14,3%) animal da raça Pinscher (Animal 7).

A idade de surgimento do quadro lesional variou de 18 a 134 meses, perfazendo uma média de 59,6 meses.

Dentre as lesões cutâneas elementares apresentadas quando do diagnóstico destacam-se alterações de cor tanto vásculo-sanguíneas (eritema) quanto pigmentares ou discrômicas (hipocromia, hiperpigmentação ou melanodermia), coleções liquidas (pústulas), alterações de espessura (hiperqueratose) e, por fim, perdas e reparações teciduais (escamas, colarinhos epidérmicos, erosão e crostas).

As pústulas, lesões características desta enfermidade, estavam presentes, à época do diagnóstico em cinco (71,4%) animais. Já, crostas melicéricas, foram evidenciadas em todos os animais penfigosos (Figura 1).

Quanto a distribuição lesional, um animal (14,3%) apresentava lesão cefálica tão somente, com acometimento nasal, em ponte nasal, e de pavilhões auriculares (Animal 2). O Animal 4 (14,3%), manifestou, além de acometimento cefálico, lesões

tegumentares, também, em órgãos genitais. Os cinco (71,4%) animais restantes (1, 3, 5, 6 e 7) apresentavam lesões mais disseminadas. Destes, os Animais 1 e 5 cursavam com disorexia antes de se iniciar o tratamento, sendo que, o Animal 5 apresentava, também, intensa prostração. Todos os sete animais apresentavam prurido de grande intensidade antes de ser submetidos à terapia.

Tão somente os Animais 1 e 5 apresentavam queratose vilar (Figura 2), com o envolvimento dos coxins palmo-plantares; evidenciando-se em ambos prostração e relutância em deambular.

Quanto à terapia empregada para controle do PF, durante todo o período em que os animais foram submetidos a seguimento clínico utilizou-se tanto da denominada terapia clássica ou ortodoxa quanto da heterodoxa. Os Animais de número 2, 3, 6 e 7 foram submetidos à terapia ortodoxa (somente prednisona); os três restantes, de números 1, 4 e 5 à heterodoxa (prednisona associada à azatioprina). Houve plena remissão sintômato-lesional em seis animais variando de 23 dias, após o início do tratamento (Animal 1), até a 159 dias (Animal 5). O Animal 4 apresentou apenas melhora parcial com a instituição da terapia. As doses empregadas, bem como o tempo de tratamento até o remitir do quadro estão dispostas no quadro 1.

Dos sete animais participantes, cinco (71,4%) não estavam sob ação de qualquer terapia imunossupressora, no momento da primeira mensuração do escore lesional e coleta de soro destinada à execução da IFI, chamado dia zero. O Animal 1, estava sob medicação com prednisona havia 7 dias, na dose de 1,4 mg/kg/S.I.D. *per os*, relatando-se, porém, piora progressiva do quadro lesional. Já o Animal 3 tivera estabelecido o diagnóstico de pênfigo foliáceo, havia um ano, porém apresentando grave recidiva do quadro, evidenciado através de exame citológico, no momento em que se iniciou inclusão no projeto; naquela ocasião, também, foi elevada a dosagem de prednisona (Figuras 3 e 4).

No quadro 1 sumariza-se os dados retro descritos, bem como os títulos de anticorpos séricos, obtidos pela IFI, no momento inicial e quando da remissão das lesões.

| Animal N° (nome) | Identificação Raça / Sexo | Idade de surgimento (meses) | Lesões cutâneas | Distribuição lesional | Exame histopatológico | IFI Titulo inicial | IFI Titulo quando da remissão | Tratamento | Dosagem inicial mg/kg S.I.D. com diminuição gradual | Tempo de tratamento até remissão (dias) | Resposta |
|---|---|---|---|---|---|---|---|---|---|---|---|
| 1 (Tatemi ) | Pastor alemão, F | 113 | CO, CR, ERI, HIP, MEL, PUS, RAR | NPN, RC, TO, AB, COX, MP | Acantólise subcórnea | 320 | - | Prednisona<br>Azatioprina | 1,5<br>2,3 | 23 | Plena |
| 2 (Kiara) | Akita, F | 24 | AL, CR, DES, ERI, ERO RAR | NPN, PA | Acantólise subcórnea | 320 | - | Prednisona | 1,5 | 75 | Plena |
| 3 (Yuki) | Akita, M | 18 | AL, CR, ERI, ES PUS, RAR | NPN, FA, PA, PO, TO, AB, MT, MP, GE, CC | Acantólise subcórnea | 160 | - | Prednisona | 1,9 | 144 | Plena |
| 4 (Airon) | Akita, M | 133 | AL, CR, ERI, ERO, RAR | NPN, FA, PA, PO, GE | Acantólise subcórnea | - | - | Prednisona<br>Azatioprina | 1,2<br>1,2 | 77 | Parcial |
| 5 (Bella) | Chow Chow, F | 49 | CO, CR, DES, ERI, ERO, HIP, PUS, RAR | NPN, FA, PA, PO, TO, AB, COX, MT, MP, GE | Acantólise subcórnea | 640 | 40 | Prednisona<br>Azatioprina | 1,9<br>2,0 | 159 | Plena |
| 6 (Urso) | Chow Chow, M | 35 | CR, ERO, PUS | NPN, AB, GE | Acantólise subcórnea | 80 | 40 | Prednisona | 1,5 | 56 | Plena |
| 7 (Mel) | Pinscher, F | 45 | AL, CR, ERO, PUS, RAR | NPN, FA, PA, TO, MT, MP | Acantólise subcórnea | - | - | Prednisona | 1,7 | 45 | Plena |

Lesões cutâneas: AL, alopecia; CO, colarinhos epidérmicos; CR, crostas; DES, despigmentação; ERI, eritema; ERO, erosão; ES, escamas; HIP, hiperqueratose; MEL, melanodermia; PUS, pústulas RAR, rarefação pilosa; ULC, úlceras

Distribuição lesional: NPN, nasal/ponte nasal; FA, face; PA, pavilhões auriculares; PO, periocular; RC, região cervical; TO, tórax; AB, abdome; COX, coxins; MT, membros torácicos; MP, membros pélvicos; GE, genitália; CC, coccígea

IFI: imunofluorescência indireta

S.I.D.: *semel in die* (uma vez ao dia)

Quadro 1 - casuística de pênfigo foliáceo canino segundo a resenha, quadro clínico, resultados de exames complementares (citológico, histopatológico e sorológico – IFI), protocolo de terapia e seguimento clínico. Serviço de Dermatologia (VCM/HOVET) da FMVZ/USP (2006-2009), São Paulo (2010)

Figura 1 - Animal com pênfigo foliáceo. Lesões em face, grande número de pústulas encimadas por crostas (Animal 5 – momento da biópsia)

Figura 2 - Animal com pênfigo foliáceo. Lesões em coxins palmo-plantares, presença de pústulas encimadas por crostas, o que caracteriza a queratose vilar (Animal 5 – momento da biópsia)

Figura 3 - Quadro generalizado de pênfigo foliáceo. Presença de grande número de erosões e crostas em pavilhões auriculares, face e membro (Animal 3)

Figura 4 - Quadro generalizado de pênfigo foliáceo. Presença de grande número de erosões e crostas na região esternal e membros torácicos (Animal 3)

## 4.2 ESTABELECIMENTO DO PEFESI

Utilizando do PEFESI se chegou ao escore lesional dos animais antecedendo a primeira das execuções da IFI, tido como “dia zero”, momento este, também, em que se iniciou o tratamento em cinco destes animais (cães 2,4,5,6 e 7). Os valores iniciais individualizados do PEFESI, para cada animal, bem como sua interpretação estão dispostos no quadro 2.

| Animal | Escore do PEFESI | Atividade do quadro penfigoso |
|---|---|---|
| 1 (Tatemi) | 67 | Grave |
| 2 (Kiara) | 14 | Discreto |
| 3 (Yuki) | 158 | Grave |
| 4 (Airon) | 19 | Discreto |
| 5 (Bella) | 222 | Grave |
| 6 (Urso) | 37 | Moderado |
| 7 (Mel) | 72 | Grave |

Quadro 2 - distribuição dos animais segundo o escore do PEFESI e interpretação (atividade do quadro penfigoso) em cães com pênfigo foliáceo. Serviço de Dermatologia (VCM/HOVET) da FMVZ/USP (2006-2009), São Paulo (2010)

Também, se recorreu ao emprego do mesmo escore lesional quando dos retornos subseqüentes. Tais valores, bem como o tempo de tratamento instituído estão dispostos no quadro 3 juntamente com os títulos obtidos nas reações de IFI.

## 4.3 RESULTADOS OBTIDOS NAS REAÇÕES DE IMUNOFLUORESCÊNCIA INDIRETA

A reação de imunofluorescência indireta se mostrou positiva em cinco dos sete animais acompanhados, perfazendo 71% de positividade, conforme exposto no quadro 3.

| | Número de reavaliações | | | | | | | | | |
|---|---|---|---|---|---|---|---|---|---|---|
| | 1º | 2º | 3º | 4º | 5º | 6º | 7º | 8º | 9º | 10º |
| 1 (Tatemi) | | | | | | | | | | |
| Dia | 0 | 23 | 51 | 85 | 106 | 126 | 146 | 183 | ... | ... |
| PEFESI | 67 | 3 | 2 | 1 | 2 | 0 | 0 | 0 | ... | ... |
| Título IFI | 320 | 20 | - | 10 | - | - | - | - | ... | ... |
| 2 (Kiara) | | | | | | | | | | |
| Dia | 0 | 19 | 38 | 61 | 75 | 105 | 140 | 171 | ... | ... |
| PEFESI | 14 | 5 | 6 | 7 | 5 | 5 | 3 | 3 | ... | ... |
| Título IFI | 320 | 80 | 80 | - | - | 10 | 20 | - | ... | ... |
| 3 (Yuki) | | | | | | | | | | |
| Dia | 0 | 10 | 19 | 41 | 69 | 109 | 144 | ... | ... | ... |
| PEFESI | 158 | 158 | 49 | 11 | 9 | 10 | 4 | ... | ... | ... |
| Título IFI | 160 | 320 | - | - | - | - | - | ... | ... | ... |
| 4 (Airon) | | | | | | | | | | |
| Dia | 0 | 49 | 77 | 110 | 169 | 201 | 247 | ... | ... | ... |
| PEFESI | 19 | 10 | 10 | 9 | 8 | 8 | 10 | ... | ... | ... |
| Título IFI | - | - | - | - | - | - | - | ... | ... | ... |
| 5 (Bella) | | | | | | | | | | |
| Dia | 0 | 15 | 47 | 85 | 124 | 159 | 212 | 253 | 308 | 341 |
| PEFESI | 222 | 136 | 73 | 22 | 6 | 3 | 2 | 0 | 1 | 0 |
| Título IFI | 640 | 640 | 320 | 160 | 80 | 40 | 40 | 40 | 40 | 40 |
| 6 (Urso) | | | | | | | | | | |
| Dia | 0 | 21 | 56 | 95 | 130 | ... | ... | ... | ... | ... |
| PEFESI | 37 | 24 | 3 | 4 | 5 | ... | ... | ... | ... | ... |
| Título IFI | 80 | 40 | 40 | 40 | - | ... | ... | ... | ... | ... |
| 7 (Mel) | | | | | | | | | | |
| Dia | 0 | 17 | 28 | 45 | 59 | 101 | ... | ... | ... | ... |
| PEFESI | 72 | 26 | 16 | 0 | 0 | 0 | ... | ... | ... | ... |
| Título IFI | - | - | - | - | - | - | ... | ... | ... | ... |

-: negativo; ...: dado inexistente

IFI: imunofluorescência indireta; PEFESI: *pemphigus foliaceus extent and severity índex*

Quadro 3 - Caracterização dos animais incluídos no experimento, segundo os respectivos números de reavaliações, escore do PEFESI e títulos obtidos na IFI, Serviço de Dermatologia (VCM/HOVET) da FMVZ/USP (2006-2009), São Paulo (2010)

Considerou-se positivo, como o já explicitado, o padrão de fluorescência intercelular (“chicken wire”). Tal padrão foi evidenciado ao realizar-se a IFI, utilizando-se os soros dos Animais 1, 2, 3, 5 e 6. Os soros dos animais remanescentes (4 e 7) não apresentaram positividade à IFI. A fluorescência se deu em todas as camadas da epiderme, exceção feita à camada córnea, com todos os soros utilizados (Figuras 5 e 6).

Não foram detectados, em nenhuma das reações realizadas, resultados falso-positivos, ou seja, não houve fluorescência intercelular quando da utilização de soro daqueles animais dito hígidos, ou seja, sem quaisquer indícios de dermatose assestada quando do exame físico (Figura 7).

Não houve, tampouco, autofluorescência ao se utilizar este substrato, ou seja, inexistiu fluorescência ao se adicionar, somente, conjugado ao substrato, sem utilização de qualquer soro canino (Figura 8).

O Animal 1 apresentou título 320, apresentando queda acentuada nos títulos de IgG à IFI, paralelamente à remissão do quadro clínico, como ilustra o Gráfico 1. O Animal 3, apresentou queda acentuada dos títulos de IgG antes da melhora total do quadro à IFI (Gráfico 3).

O animal que apresentou o maior título inicial, antes da administração da terapia, foi o Animal 5; qual seja aquele que apresentava grande prostração, presença de lesões disseminadas e, por conseguinte, graduação do escore lesional mais elevada.

Dos animais inicialmente positivos à IFI evidenciou-se que dois deles (5 e 6) apresentavam títulos positivos (da magnitude de 40) persistentes mesmo quando da remissão acompanhada por prolongado período, 182 dias no caso do Animal 5, conforme ilustram os Gráficos 4 e 5.

Quanto aos dois animais (n$^{os}$ 4 e 7), em que a reação de IFI se mostrou sempre negativa um apresentava a variante bem localizada de PF (Animal 4) e outro a variante generalizada da doença (Animal 7). Por outro lado, o animal 2 apresentou títulos inicialmente elevados (320) e lesões cutâneas, de discreta intensidade, com acometimento nasal e, também, em pavilhões auriculares (Gráfico 2).

As figuras de número 5 a 7 bem como os gráficos de números 1 a 5 estão dispostos nas páginas a seguir.

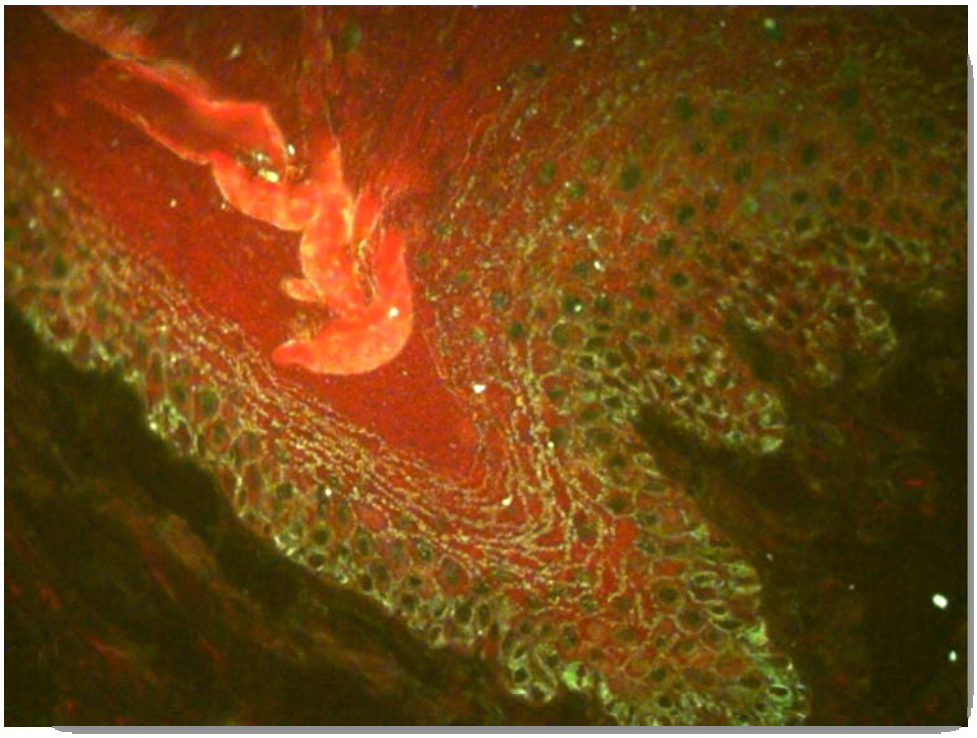

Figura 5 - Reação de IFI (aumento 40x) – controle positivo (padrão de fluorescência intercelular nas camadas basal, espinhosa e granulosa)

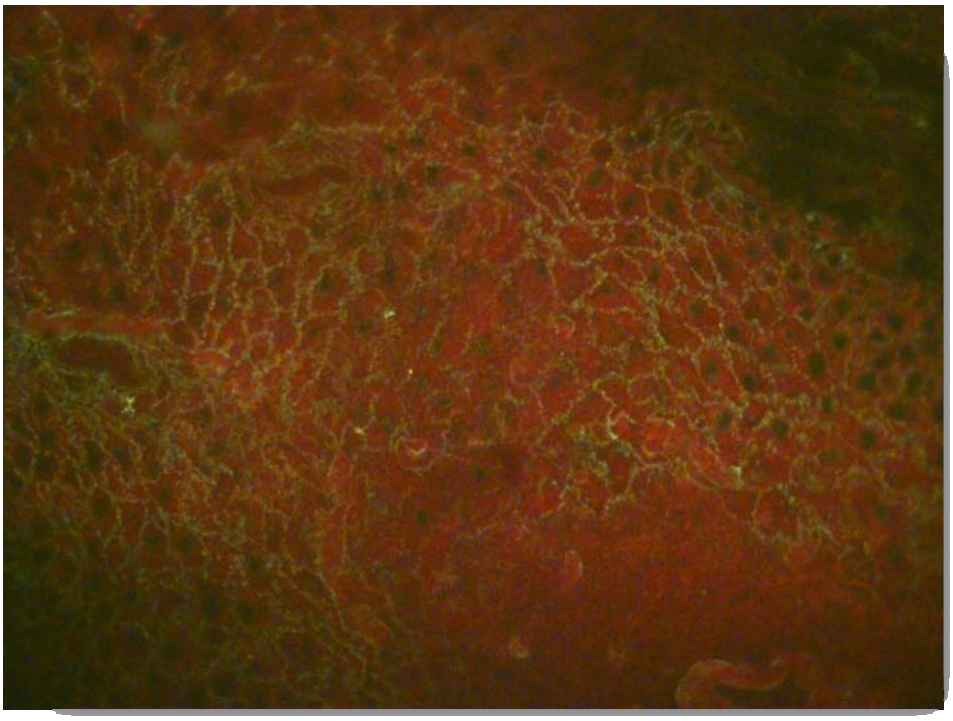

Figura 6 - Reação de IFI (aumento 40x) – controle positivo (padrão de fluorescência intercelular nas camadas basal, espinhosa e granulosa)

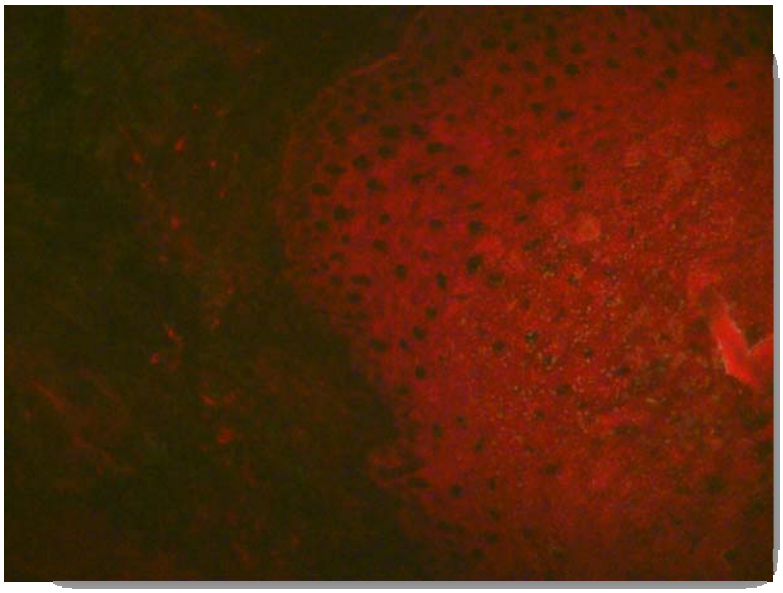

Figura 7 - Reação de IFI (x40) controle negativo ( utilizando-se soro de animal hígido)

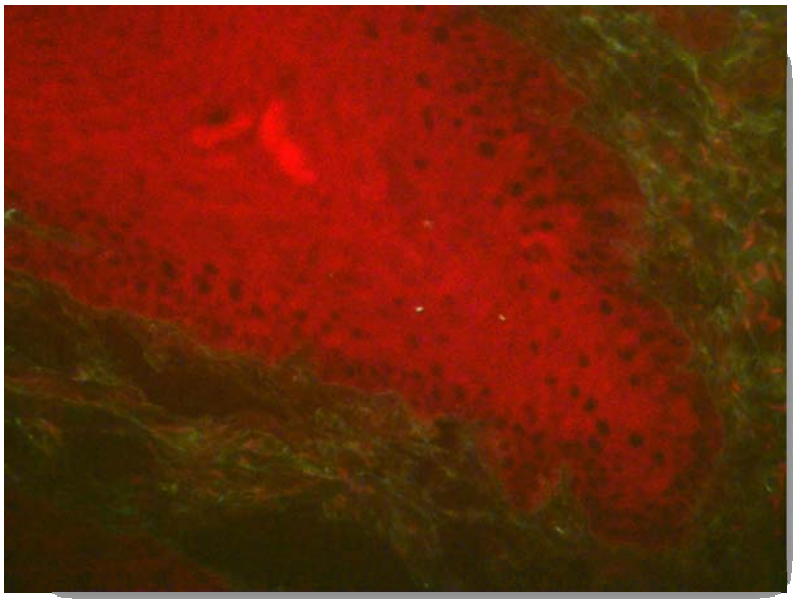

Figura 8 - Reação de IFI (40x) controle dito “branco” demonstrando ausência de autofluorescência do substrato

Gráfico 1 - Nível de atividade do PF segundo o PEFESI e dos títulos de IFI no decorrer do seguimento clínico do Animal 1. Serviço de Dermatologia (VCM/HOVET) da FMVZ/USP (2006-2007), São Paulo (2010)

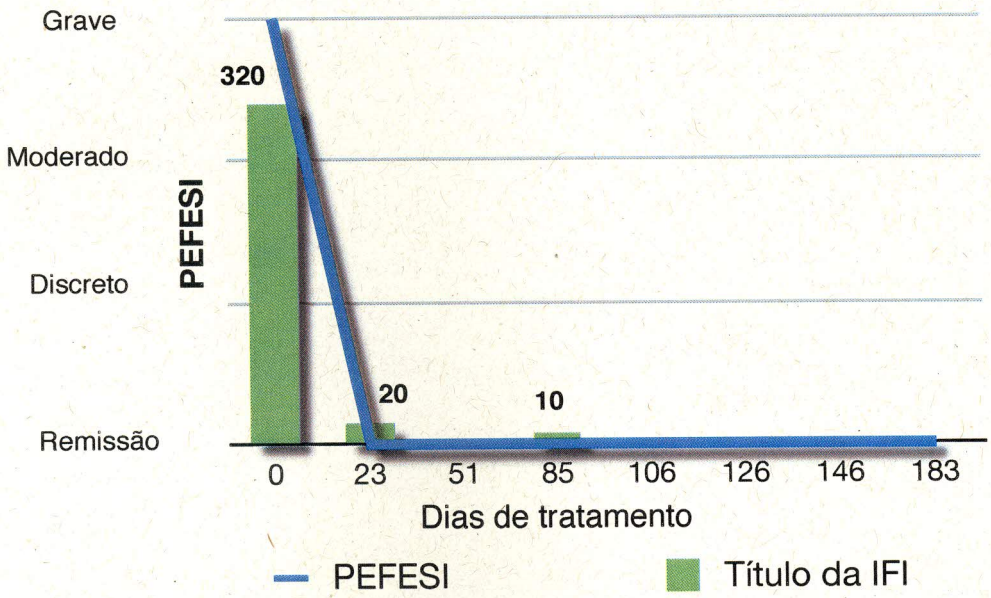


Gráfico 2 - Nível de atividade do PF segundo o PEFESI e dos títulos de IFI no decorrer do seguimento clínico do Animal 2. Serviço de Dermatologia (VCM/HOVET) da FMVZ/USP (2006-2007), São Paulo (2010)

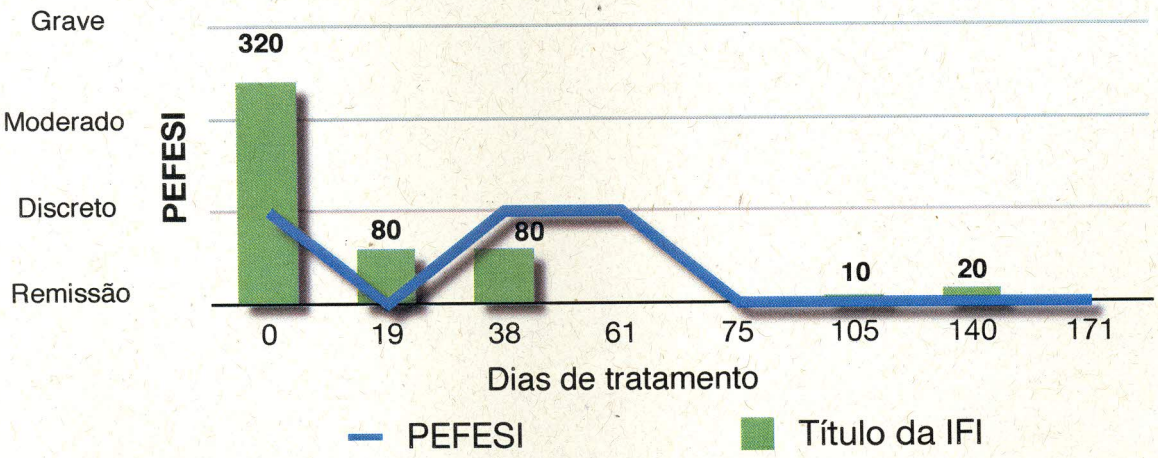

Gráfico 3 - Nível de atividade do PF segundo o PEFESI e dos títulos de IFI no decorrer do seguimento clínico do Animal 3. Serviço de Dermatologia (VCM/HOVET) da FMVZ/USP (2006-2007), São Paulo (2010)

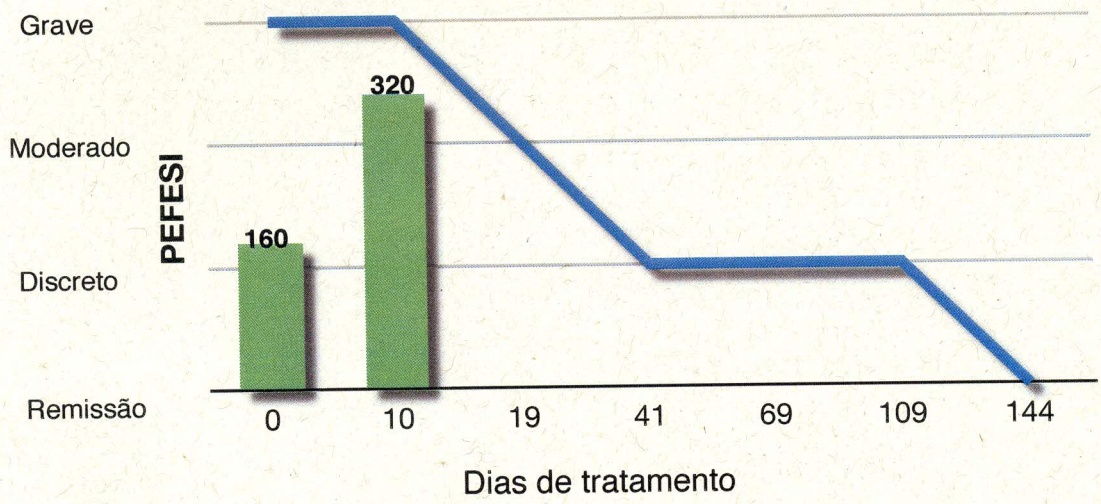


Gráfico 4 - Nível de atividade do PF segundo o PEFESI e dos títulos de IFI no decorrer do seguimento clínico do Animal 5. Serviço de Dermatologia (VCM/HOVET) da FMVZ/USP (2006-2007), São Paulo (2010)

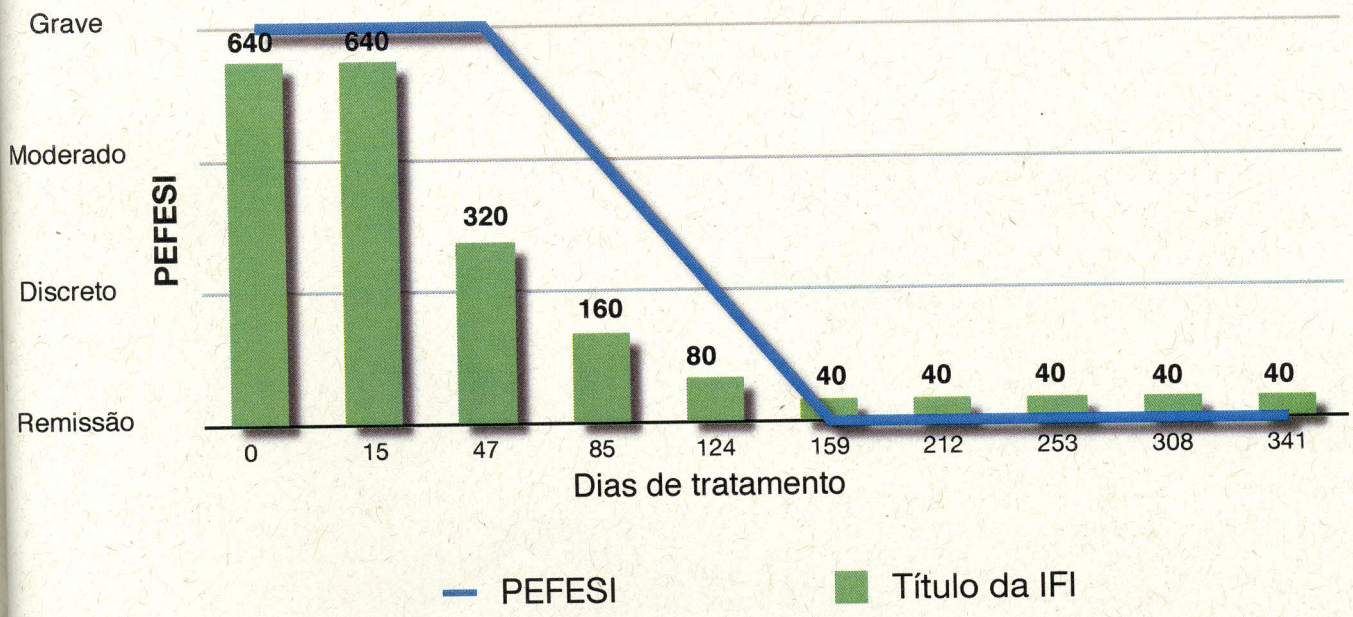

Gráfico 5 - Nível de atividade do PF segundo o PEFESI e dos títulos de IFI no decorrer do seguimento clínico do Animal 6. Serviço de Dermatologia (VCM/HOVET) da FMVZ/USP (2006-2007), São Paulo (2010)

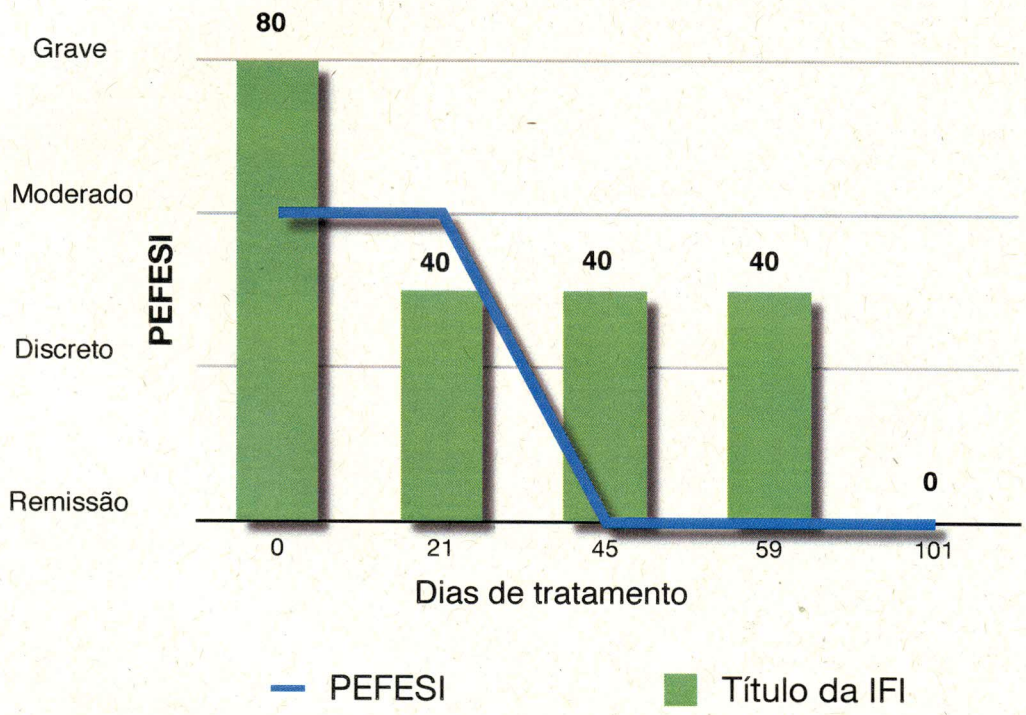

## 4.4 INTERCORRÊNCIAS DURANTE O SEGUIMENTO DOS CÃES PENFIGOSOS

Todos os sete animais apresentaram os efeitos deletérios mais comuns da corticoterapia, como poliúria, polidipsia e polifagia. Realizou-se o seguimento destes cães penfigosos, na maior parte dos casos, por um longo período após a remissão do quadro de PF. Segue abaixo uma breve descrição destes períodos.

O Animal 1 veio a óbito 7 meses após o início da terapia heterodoxa. Não foi realizado necrópsia. Este animal, além dos efeitos supra citados também apresentava piodermites superficial e de calos de apoio com freqüência. Laboratorialmente o animal apresentava somente aumento dos níveis séricos de Fosfatase Alcalina no início da corticoterapia, havendo diminuição destes níveis concomitantemente à redução da prednisona.

O Animal 2 não apresentou outros efeitos deletérios com a medicação, perdeu-se contato com a proprietária após 13 meses de seguimento. O animal não apresentou outros efeitos colaterais advindos da terapia prescrita.

O Animal 3, 18 meses após corticoterapia apresentou sarna demodécica generalizada, obtendo-se pleno controle após terapia com ivermectina. O animal veio à óbito 45 meses após o diagnóstico de PF. À época o quadro estava plenamente controlado e o animal recebendo doses baixas e em dias alternados de prednisona quando desenvolveu uveíte bilateral, diagnosticada pelo Serviço de Oftalmologia do HOVET/USP. Face à suspeita de etiologia autoimune (síndrome uveodermatológica) além de se elevar a dose de prednisona adicionou-se também azatioprina. O animal veio à óbito 45 dias após início desta medicação. Foi realizada necropsia que indicou colapso respiratório como causa mortis e, como principal alteração, pneumonia aguda difusa moderada a severa, havendo presença de sangue no parênquima pulmonar.

O Animal 4 não desenvolveu outros efeitos colaterais face à utilização do protocolo heterodoxo, perde-se contato com o mesmo após 18 meses de

seguimento. Durante este período nunca foi conseguido o controle pleno do quadro de PF, havendo presença de erosões e crostas em plano e pontes nasais.

O Animal 5, desenvolveu infecção do trato urinário por *Pseudomonas aeruginosa,* identificada por urocultura, 10 meses após início da terapia heterodoxa. Houve melhora do quadro com o advento de antibioticoterapia após realização de antibioticoterapia (norfloxacina), indicada por antibiograma. Quanto ao PFCan, obteve-se pleno controle, conseguindo-se reduzir a dosagem das medicações utilizadas ao longo do período de observação. O proprietário deixou então de comparecer aos retornos aprazados, perdendo-se contato com o mesmo após quase 12 meses de acompanhamento.

Os Animais 6 e 7 não apresentaram outros efeitos deletérios com a utilização da medicação instituída, sendo que, quanto ao Animal 7 conseguiu-se suspender totalmente a terapia imunossupressora sem recidiva do quadro clínico.

# 5 DISCUSSÃO

O Complexo Pênfigo, é descrito tanto na espécie humana quanto naquelas de interesse veterinário e, dentre estas principalmente a espécie canina, a mais acometida em todas as latitudes. O pênfigo foliáceo é a mais corriqueira enfermidade deste Complexo em ambas as espécies, humana e canina (SCOTT et al., 1987; SCOTT; MILLER; GRIFFIN, 2001; STANLEY, 2007; SAMPAIO; RIVITTI, 2008).

O PF é uma enfermidade de caráter autoimune acarretada por autoanticorpos voltados contra a desmogleína-1, glicoproteína transmembrânica desmossômica pertencente à superfamília das moléculas de adesão célula-célula, cálcio dependentes, conhecidas como caderinas (SAMPAIO; RIVITTI, 2008).

Como resultante deste fenômeno se tem a acantólise, ou seja, a perda da coesão entre os queratinócitos, levando assim a formação das lesões cutâneas características. Estas coleções líquidas, bolhosas no caso da espécie humana e tipicamente pustulares no caso da canina, por serem superficiais, se rompem facilmente, levando, por conseqüência ao surgimento de lesões caducas, erodidas e crostosas (SAMPAIO; RIVITTI, 2008).

O diagnóstico do PF na espécie humana se dá, principalmente, tanto pelo exame histopatológico das coleções líquidas quanto pela demonstração de autoanticorpos na pele perilesional, pela reação IFD, ou no soro sanguíneo, através da reação de IFI (SAMPAIO; RIVITTI, 2008; CHAN, 2009).

Em medicina humana a reação de IFI é procedimento diagnóstico de eficácia comprovada, havendo positividade, em 90 a 100%, dos pacientes penfigosos. A magnitude destes títulos está correlacionada à atividade da enfermidade (STANLEY, 2007).

Em território nacional brasileiro, inexistem dados dispostos na bibliografia especializada sobre a exeqüibilidade da imunofluorescência indireta tanto com o fito

diagnóstico quanto ao seguimento dos pacientes penfigosos em medicina veterinária.

Para a realização da IFI fez-se uso de fragmento de coxim palmo-plantar canino. Sua escolha como substrato como de emprego imediato se deu devido a dois fatores. O primeiro deles seria o fato deste tecido apresentar elevada expressão de desmogleína 1 (AOKI et al., 2002; MIRAGLIOTTA et al., 2005). Outro fator de fundamental importância, seria o de que qualquer dos substratos utilizados, quando armazenado por tempo prolongado, perde sua antigenicidade[4], qualquer que seja ele. Daí a importância de que a reação seja executada em menos de 24 horas a contar da coleta dos fragmentos.

Obteve-se positividade em soros de cinco dos sete animais penfigosos ou seja, 71% da amostragem considerada. Valor este similar, aqueles conseguidos, por outros autores, que se utilizaram dos mais diversos substratos, portanto bem exitoso (IHRKE et al., 1985; IWASAKI et al., 1996; HOGAN et al., 2002).

O PEFESI foi escolhido por ser o único índice proposto e disponível para avaliação da gravidade e extensão das lesões cutâneas decorrentes do PF em cães, que apresentam tanto acometimento localizado (facial) quanto generalizado.

Não se fez uso da escala proposta por Nishifuji, Yoshida-Yamakita e Iwasaki em 2005, pois, aqueles casos de pênfigo, cujas lesões são unicamente presentes na região facial, apresentariam sempre baixo índice de acometimento, tendo até 10% da superfície corpórea recoberta por lesões. Naquela escala, também, não se leva em consideração o tipo de lesão presente (pústulas, crostas ou erosões), impossibilitando, portanto, qualquer alteração no escore lesional caso não haja total melhora das lesões, em uma determinada região. Já o PEFESI considera o animal apresenta quadro clínico controlado, quando o animal não apresenta lesões pustulares e o índice total se encontra menor ou igual a cinco.

Os animais que apresentaram maior escore lesional segundo o PEFESI (Animais 1, 3 e 5) foram aqueles em que se obtiveram os títulos de anticorpos mais elevados à IFI. Isso corrobora o fato de que, em geral, a magnitude dos títulos apresenta estreita associação com a gravidade da doença; fato este já bem

[4] Profa. Dra. Valéria Aoki, FM/USP; informação pessoal

documentado em medicina humana (SAMPAIO; RIVITTI, 2008) e em raros relatos em medicina veterinária (NISHIFUJI; YOSHIDA-YAMAKITA; IWASAKI, 2005; OLIVRY et al., 2009). Exceção feita ao Animal 2, que apresentou título 320 e quadro lesional discreto, segundo o PEFESI (resultado total igual a 14).

Acompanhando os sete animais, nas avaliações ulteriores, pôde-se verificar que os títulos de IgG declinaram paralelamente à diminuição do PEFESI, nos cinco animais em que a IFI se mostrara inicialmente positiva, tal é semelhante aos relatados, em 2002, por Hogan et al. e, em 2005, por Nishifuji, Yoshida-Yamakita e Iwasaki. Resultados estes opostos aos obtidos por Olivry et al. (2009) que relataram títulos estáveis de IgG ao logo do tempo em três animais e aumento em um outro canino penfigoso.

O padrão de fluorescência obtido foi semelhante em todas as amostras, qual seja intercelular (“chicken wire”) e acometendo as camadas basal, espinhosa e granulosa. Isso se deu apesar dos animais ora acompanhados deste ensaio, em sua totalidade, apresentarem acantólise subcórnea.

Assim sendo, não se pode, com base no padrão de fluorescência, caracterizar qual tipo de pênfigo (superficial ou profundo) acomete o paciente, já que este padrão é, muitas vezes, o mesmo. (STANLEY, 2007). O que acaba por explicar este aparente paradoxo é a expressão das desmogleínas 1 e 3 no epitélio. Ou seja, os autoanticorpos contra Dsg1 inativam somente esta isoforma e, em havendo coexpressão de Dsg3 na mesma região não ocorre, portanto, acantólise. A lesão então se manifesta nas camadas mais superficiais da epiderme, que, apresentam baixa expressão de desmogleína 3, insuficiente esta para manter a coesão intercelular (AMAGAI, 2009).

Os Animais 2, 5 e 7 perpetuaram títulos de IgG em níveis detectáveis, mesmo quando em plena remissão, sendo que o Animal 5 apresentava título 40 quando o quadro lesional estava plenamente sob controle total já há 182 dias. Permite-se pressupor que a imunoglobulina envolvida seja da subclasse IgG1, já que esta subclasse pode estar presente não só nos animais com pênfigo já controlado mas, também, naqueles saudáveis, sem qualquer história clínica pregressa da doença, conforme relataram Hogan et al. (2002).

A reação de IFI não propiciou resultados falso-positivos em nenhum dos momentos, não havendo portanto fluorescência em material provindo de quaisquer dos animais desprovidos da dermatopatia, utilizados para controle negativo.

Os controles dito “brancos”, também não apresentaram autofluorescência em nenhuma reação efetuada. Não houve também, em nenhuma ocasião presença de fluorescência “background” inespecífica, o que poderia levar à uma maior dificuldade na leitura das lâminas.

Faz-se necessário algumas considerações pessoais sobre a exeqüibilidade empregabilidade da IFI em pacientes penfigosos.

A reação de IFI necessita de treino para sua execução, tanto no que tange à criosecção das lâminas, quanto, principalmente, à leitura das mesmas.

A metodologia empregada se mostrou eficaz para a realização da IFI tanto quanto à diluição inicial do soro canino, iniciada em 1:10, já que os menores títulos obtidos foram da magnitude de 10, quanto à de conjugado utilizado, diluído em solução de T.B.S. com azul de Evans em 1:50.

A IFI neste ensaio foi oferecida de forma gratuita, caso fosse custeada pelos proprietários, apresentaria valor de R$ 150,00 reais no laboratório de sua execução. Custo este muitas vezes elevado, em se levando em conta o poder aquisitivo da população atendida pelo HOVET/USP. Porém, quando de resultado positivo, auxiliou em muito quanto ao entendimento da enfermidade pelos proprietários.

Por fim, a queda do títulos de IgG, sempre tendo como base o exames clínico geral e dermatológico do animal, foi de grande valia quanto ao monitoramento da atividade da doença, naqueles inicialmente positivos à IFI.

## 6 CONCLUSÃO

Em função da metodologia empregada e dos resultados obtidos permite-se concluir que:

1. o coxim canino palmo-plantar mostrou-se ser sustrato eficaz para a realização da IFI, sendo, ainda, de fácil obtenção e baixo custo, alem de não apresentar autofluorescência.

2. o padrão de fluorescência obtido foi intercelular, evidenciando todas as camadas, exceto a córnea.

3. a reação de imunofluorescência indireta é método diagnóstico exeqüível em casos de pênfigo foliáceo canino, apresentando positividade de 71%, quando comparado ao exame histopatológico.

4. os títulos de IgG dos animais penfigosos diminuíram em paralelo à queda da atividade da doença. Podem, portanto, ser, em associado a avaliação clínica, úteis para o monitorar da atividade clínica da enfermidade.

## REFERÊNCIAS

ACKERMAN, L. J. Pemphigus and Pemphigoid in Domestic Animals: An Overview. **The Canadian Veterinary Journal**, v. 26, n. 6, p. 185-189, 1985.

AMAGAI, M. The molecular logic of pemphigus and impetigo: the desmoglein story. **Veterinary Dermatology**, v. 20, n. 5-6, p. 308-312, 2009.

AOKI, M.; NISHIFUJI, K.; AMAGAI, M.; NISHIKAWA, T.; PARK, S.; IWASAKI,T. Distribution and expression of desmosomal proteins, desmoglein-1 and -3, in normal canine skin and mucous membrane. In: Thoday, K. L., Foil, C. S.*, et al* (Ed.). **Advances in Veterinary Dermatology, 4**. OXford, UK: Blackwell Publishing Ltd, 2002, p.30-36.

BALDA, A. C.; IKEDA, M. O.; LARSSON JR., C. E.; MICHALANY, N. S.; LARSSON, C. E. Pênfigo foliáceo canino: Estudo retrospectivo de 43 casos clínicos e terapia (2000-2005). **Pesquisa Veterinária Brasileira**, v. 28, n. 8, p. 387-392, 2008.

BALDA, A. C.; OTSUKA, M.; MICHALANY, N. S.; LARSSON, C. E. Pênfigo foliáceo em cães: levantamento retrospectivo de casos atendidos no período de novembro de 1989 a julho de 2000 e de resposta aos protocolos de terapia empregados no Hospital Veterinário da USP. **Revista Brasileira de Ciência Veterinária**, v. 9, n. 2, p. 97-101, 2002.

BRADLEY, G. A.; MAYS, M. B. Immunoperoxidase staining for the detection of autoantibodies in canine autoimmune skin disease; comparison to immunofluorescence results. **Veterinary immunology and immunopathology**, v. 26, n. 2, p. 105-113, 1990.

BRENNER, S.; BIALY-GOLAN, A.; RUOCCO, V. Drug-induced pemphigus. **Clinics in dermatology**, v. 16, n. 3, p. 393-397, 1998.

BYSTRYN, J. C.; RUDOLPH, J. L. Pemphigus. **Lancet**, v. 366, n. 9479, p. 61-73, 2005.

CACIOLO, P. L.; HURVITZ, A. I.; NESBITT, G. H. Michel's medium as a preservative for immunofluorescent staining of cutaneous biopsy specimens in dogs and cats. **American journal of veterinary research**, v. 45, n. 1, p. 128-130, 1984.

CARLOTTI, D.-N., GERMAIN, P.-A., LAFFORT-DASSOT, C. Le pemphigus foliacé chez le chien : étude rétrospective de 44 cas (1983-2003). **Pratique Medicale et Chirurgicale de l'Animal de Compagnie**, v. 44, n. 2, p. 45-53, 2009.

CHAN, L. S. Blistering skin diseases. Washigton: Manson Publishing, 2009. p. 33-35.

DAY, M. J.; MAZZA, G. Tissue immunoglobulin G subclasses observed in immune-mediated dermatopathy, deep pyoderma and hypersensitivity dermatitis in dogs. **Research in veterinary science**, v. 58, n. 1, p. 82-89, 1995.

FOSTER, A. P.; STURGESS, C. P.; GOULD, D. J.; IWASAKI, T.; DAY, M. J. Pemphigus foliaceus in association with systemic lupus erythematosus, and subsequent lymphoma in a cocker spaniel. **The Journal of small animal practice**, v. 41, n. 6, p. 266-270, 2000.

GINEL, P. J.; MOZOS, E.; FERNANDEZ, A.; MARTINEZ, A.; MOLLEDA, J. M. Canine pemphigus foliaceus associated with leishmaniasis. **Veterinary Record**, v. 133, n. 21, p. 526-527, 1993.

GRIFFIES, J. D.; MENDELSOHN, C. L.; ROSENKRANTZ, W. S.; MUSE, R.; BOORD, M. J.; GRIFFIN, C. E. Topical 0.1% tacrolimus for the treatment of discoid lupus erythematosus and pemphigus erythematosus in dogs. **Journal of the American Animal Hospital Association**, v. 40, n. 1, p. 29-41, 2004.

GROSS, T. L.; IHRKE, P. J.; WALKER, E. J.; AFFOLTER, V. K. Pustular diseases of the epidermis. In: _____. **Skin diseases of the dog and cat**. Ames, Iowa: Blackwell, 2005. v.1, p. 4-26.

HANS-FILHO, G.; AOKI, V.; RIVITTI, E.; EATON, D. P.; LIN, M. S.; DIAZ, L. A. Endemic pemphigus foliaceus (fogo selvagem)--1998. The Cooperative Group on Fogo Selvagem Research. **Clinics in dermatology**, v. 17, n. 2, p. 225-235, 1999.

HOGAN, R. M.; DUNSTON, S. M.; ALHAIDARI, Z.; MESSINGER, L.; RIVIERRE, C.; OLIVRY, T. Immunofluorescent determination of the isotype of serum antikeratinocyte autoantibodies in dogs with Pemphigus foliaceus (Abstract). **Veterinary Dermatology**, v. 13, n. 4, p.222, 2002.

HORVATH, C.; NEUBER, A.; LITSCHAUER, B. Pemphigus foliaceus-like drug reaction in a 3-month-old crossbreed dog treated for juvenile cellulitis. **Veterinary Dermatology**, v. 18, n. 5, p. 353-359, 2007.

IHRKE, P. J.; STANNARD, A. A.; ARDANS, A. A.; GRIFFIN, C. E. Pemphigus foliaceus in dogs: a review of 37 cases. **Journal of the American Veterinary Medical Association**, v. 186, n. 1, p. 59-66, 1985a.

IHRKE, P. J.; STANNARD, A. A.; ARDANS, A. A.; GRIFFIN, C. E.; KALLET, A. J. Pemphigus foliaceus of the footpads in three dogs. **Journal of the American Veterinary Medical Association**, v. 186, n. 1, p. 67-69, 1985b.

IHRKE, P. J.; STANNARD, A. A.; ARDANS, A. A.; YASKULSKI, S. G. The longevity of immunoglobulin preservation in canine skin utilizing Michel's fixative. **Veterinary immunology and immunopathology**, v. 9, n. 2, p. 161-170, 1985c.

ISHII, K.; AMAGAI, M.; HALL, R. P.; HASHIMOTO, T.; TAKAYANAGI, A.; GAMOU, S.; SHIMIZU, N.; NISHIKAWA, T. Characterization of autoantibodies in pemphigus using antigen-specific enzyme-linked immunosorbent assays with baculovirus-expressed recombinant desmogleins. **Journal of immunology**, v. 159, n. 4, p. 2010-2017, 1997.

IWASAKI, T.; SHIMIZU, M.; OBATA, H.; ISAJI, M.; YANAI, T.; KITAGAWA, H.; SASAKI, Y. Detection of canine pemphigus foliaceus autoantigen by immunoblotting. **Veterinary immunology and immunopathology**, v. 59, n. 1-2, p. 1-10, 1997.

IWASAKI, T.; YAMAKITA-YOSHIDA, K. Time course of autoantibodies and clinical sings in canine pemphigus foliaceus, In: AMERICAN ACADEMY OF VETERINARY DERMATOLOGY & AMERICAN COLLEGE OF VETERINARY DERMATOLOGY ANNUAL MEETING, 2003, California. **Proceedings...** 2003, p. 240.

KOULU, L.; KUSUMI, A.; STEINBERG, M. S.; KLAUS-KOVTUN, V.; STANLEY, J. R. Human autoantibodies against a desmosomal core protein in pemphigus foliaceus. **The Journal of experimental medicine**, v. 160, n. 5, p. 1509-1518, 1984.

KUHL, K. A.; SHOFER, F. S.; GOLDSCHMIDT, M. H. Comparative histopathology of pemphigus foliaceus and superficial folliculitis in the dog. **Veterinary pathology**, v. 31, n. 1, p. 19-27, 1994.

LEMMENS, P.; DE BRUIN, A.; DE MEULEMEESTER, J.; WYDER, M., SUTER, M. M. Paraneoplastic pemphigus in a dog. **Veterinary Dermatology**, v. 9, n. 2, p. 127-134, 1998.

LENNON, E. M.; DUNSTON, S. M.; OLIVRY, T. Immunological heterogeneity of canine pemphigus foliaceus: I – variability of indirect immunofluorescence patterns (Abstract). **Veterinary Dermatology**, v. 17, n. 3, p. 216, 2006.

LUCARTS, L. E. B.; LARSSON C. E.; MICHALANY, N. S. Familial pemphigus foliaceus in two Akita littermates in São Paulo – Brasil. In: Congress of the World Small Animal Veterinary Association, 2009, São Paulo. **Procedings…** 2009, p. 43.

MARSELLA, R. Canine Pemphigus Complex: Diagnosis and Therapy. **Compendium on Continuing Education for the Practicing Veterinarian**, v. 22, n. 7, p. 680-685, 2000a.

MARSELLA, R. Canine Pemphigus Complex: Pathogenesis and Clinical Presentation. **Compendium on Continuing Education for the Practicing Veterinarian**, v. 22, n. 6, p. 568-572, 2000b.

MIRAGLIOTTA, V.; COLI, A.; RICCIARDI, M. P.; PODESTA, A.; ABRAMO, F. Immunohistochemical analysis of the distribution of desmoglein 1 and 2 in the skin of dogs and cats. **American journal of veterinary research**, v. 66, n. 11, p. 1931-1935, 2005.

MOORE, F. M.; WHITE, S. D.; CARPENTER, J. L.; TORCHON, E. Localization of immunoglobulins and complement by the peroxidase antiperoxidase method in autoimmune and non-autoimmune canine dermatopathies. **Veterinary immunology and immunopathology**, v. 14, n. 1, p. 1-9, 1987.

MUELLER, R. S.; KREBS, I.; POWER, H. T.; FIESELER, K. V. Pemphigus foliaceus in 91 dogs. **Journal of the American Animal Hospital Association**, v. 42, n. 3, p. 189-196, 2006.

MULLER, E.; CALDELARI, R.; LEVINE, R.; KAPLAN, S.; BARON, A.; ROHRBACHB; WYDER, M.; BALMER, V.; SUTER, M. M. Cloning of canine Dsg1 and evidence for alternative polyadenylation. **The Journal of investigative dermatology**, v. 114, n. 6, p. 1211-1213, 2000.

NISHIFUJI, K.; YOSHIDA-YAMAKITA, K.; IWASAKI, T. A canine pemphigus foliaceus case showing parallel relationship of disease activity and titer of serum anti-keratinocyte cell surface antibodies**. The Journal of veterinary medical science**, v. 67, n. 9, p. 943-945, 2005.

OLIVRY, T. A review of autoimmune skin diseases in domestic animals: I - superficial pemphigus. **Veterinary Dermatology**, v. 17, n. 5, p. 291-305, 2006.

OLIVRY, T. Current issues in the treatment of canine autoimmune skin diseases. In: WORLD CONGRESS OF VETERINARY DERMATOLOGY,2008, Hong Kong. **Proceedings...** 2008, p. 206-211.

OLIVRY, T.; BERGVALL, K. E.; ATLEE, B. A. Prolonged remission after immunosuppressive therapy in six dogs with pemphigus foliaceus. **Veterinary Dermatology**, v. 15, n. 4, p. 245-252, 2004.

OLIVRY, T.; CHAN, L. S. Autoimmune blistering dermatoses in domestic animals. **Clinics in dermatology**, v. 19, n. 6, p. 750-760, 2001.

OLIVRY, T.; DUNSTON, S. M.; WALKER, R. H.; ALHAIDARI, Z.; MESSINGER, L.; LIU, Z. Investigations on the nature and pathogenicity of circulating antikeratinocyte antibodies in dogs with pemphigus foliaceus. **Veterinary Dermatology**, v. 20, n. 1, p. 42-50, 2009.

OLIVRY, T.; JOUBEH, S.; DUNSTON, S. M.; NISHIYAMA, T.; GHOHESTANI, R. F. Desmoglein-3 is a target autoantigen in spontaneous canine pemphigus vulgaris. **Experimental dermatology**, v. 12, n. 2, p. 198-203, 2003.

OLIVRY, T.; LAVOY, A.; DUNSTON, S. M.; BROWN, R. S.; LENNON, E. M.; WARREN, S. J.; PRISAYANH, P.; MULLER, E. J.; SUTER, M. M.; DEAN, G. A. Desmoglein-1 is a minor autoantigen in dogs with pemphigus foliaceus. **Veterinary immunology and immunopathology**, v. 110, n. 3-4, p. 245-255, 2006.

OLIVRY, T.; LINDER, K. E. Dermatoses affecting desmosomes in animals: a mechanistic review of acantholytic blistering skin diseases. **Veterinary Dermatology**, v. 20, n. 5-6, p. 313-326, 2009.

OLIVRY, T.; RIVIERRE, C.; MURPHY, K. M. Efficacy of cyclosporine for treatment induction of canine pemphigus foliaceus. **Veterinary Record**, v. 152, n. 2, p. 53-54, 2003.

PETERS, J.; SCOTT, D. W.; ERB, H. N.; MILLER, W. H., JR. Comparative analysis of canine dermatophytosis and superficial pemphigus for the prevalence of dermatophytes and acantholytic keratinocytes: a histopathological and clinical retrospective study. **Veterinary Dermatology**, v. 18, n. 4, p. 234-240, 2007.

ROCK, B.; MARTINS, C. R.; THEOFILOPOULOS, A. N.; BALDERAS, R. S.; ANHALT, G. J.; LABIB, R. S.; FUTAMURA, S.; RIVITTI, E. A.; DIAZ, L. A. The pathogenic effect of IgG4 autoantibodies in endemic pemphigus foliaceus (fogo selvagem). **The New England journal of medicine**, v. 320, n. 22, p. 1463-1469, 1989.

ROSCOE, J. T.; DIAZ, L.; SAMPAIO, S. A.; CASTRO, R. M.; LABIB, R. S.; TAKAHASHI, Y.; PATEL, H.; ANHALT, G. J. Brazilian pemphigus foliaceus autoantibodies are pathogenic to BALB/c mice by passive transfer. **The Journal of investigative dermatology**, v. 85, n. 6, p. 538-541, 1985.

ROSENKRANTZ, W. S. Immune-mediated skin diseases: a practical update – part 1. In: NORTH AMERICA VETERINARY CONFERENCE, 2009, Orlando. **Proceedings...** 2010, p. 452-456.

ROSENKRANTZ, W. S. Pemphigus: current therapy. **Veterinary Dermatology**, v. 15, n. 2, p. 90-98, 2004.

ROSENKRANTZ, W. S. Pemphigus foliaceus and DLE: diagnosis and treatment. In: WORLD CONGRESS OF VETERINARY DERMATOLOGY, 2008, Hong Kong. **Proceedings...** 2008, p. 100-106.

SAMPAIO, A. P.; RIVITTI, E. A. **Dermatologia**. São Paulo: Artes Médicas, 2008

SCOTT, D. W.; MANNING, T. O.; SMITH, C. A.; LEWIS, R. M. Observations of the immunopathology and therapy of canine pemphigus and pemphigoid **Journal of the American Veterinary Medical Association**, v. 180, n. 1, p. 48-52, 1982.

SCOTT, D. W.; MILLER, W. H.; GRIFFIN, C. Immune-mediated disorders. In: _____. **Muller and Kirk`s small animal dermatology.** Philadelphia: W.B. Saunders, 2001. p. 667-779.

SCOTT, D. W.; WALTON, D. K.; MANNING, T. O.; LEWIS, R. M.; SMITH, C. A. Pitfalls in immunofluorescence testing in canine dermatology. **The Cornell veterinarian**, v. 73, n. 2, p. 131-136, 1983.

SCOTT, D. W.; WALTON, D. K.; SLATER, M. R.; LEWIS, R. M.; SMITH, C. A. Immune-mediated dermatoses in domestic animals: ten years after - Part I. **Compendium on Continuing Education for the Practicing Veterinarian**, v. 9, n. 4, p. 423, 1987.

STANLEY, J. R. Pemphigus. In: WOLFF, K., GOLDSMITH, L., KATZ, S. I., GILCHREST, B. A., PALLER, A. S., LEFFELL, D.J. (Ed.). **Fitzpatrick's dermatology in general medicine**. New York: McGraw-Hill Professional, 2007. p. 459-468.

STANLEY, J. R.; KLAUS-KOVTUN, V.; SAMPAIO, S. A. Antigenic specificity of fogo selvagem autoantibodies is similar to North American pemphigus foliaceus and distinct from pemphigus vulgaris autoantibodies. **The Journal of investigative dermatology**, v. 87, n. 2, p. 197-201, 1986.

STANLEY, J. R.; KOULU, L.; KLAUS-KOVTUN, V.; STEINBERG, M. S. A monoclonal antibody to the desmosomal glycoprotein desmoglein I binds the same polypeptide as human autoantibodies in pemphigus foliaceus. **Journal of immunology**, v. 136, n. 4, p. 1227-1230, 1986.

TATER, K. C.; OLIVRY, T. Canine and feline pemphigus foliaceus: Improving your chances of a successful outcome. **Veterinary Medicine**, v. 105, n. 1, p. 18-30, 2010.

TUR, E.; BRENNER, S. Diet and pemphigus. In pursuit of exogenous factors in pemphigus and fogo selvagem. **Archives of dermatology**, v. 134, n. 11, p. 1406-1410, 1998.

VAUGHAN, D. F.; CLAY HODGIN, E.; HOSGOOD, G. L.; BERNSTEIN, J. A. Clinical and histopathological features of pemphigus foliaceus with and without eosinophilic infiltrates: a retrospective evaluation of 40 dogs. **Veterinary Dermatology**, v. 21, n. 2, p. 166-174, 2010.

WARREN, S. J.; ARTEAGA, L. A.; RIVITTI, E. A.; AOKI, V.; HANS-FILHO, G.; QAQISH, B. F.; LIN, M. S.; GIUDICE, G. J.; DIAZ, L. A. The role of subclass switching in the pathogenesis of endemic pemphigus foliaceus. **The Journal of investigative dermatology**, v. 120, n. 1, p. 104-108, 2003.

WARREN, S. J.; LIN, M. S.; GIUDICE, G. J.; HOFFMANN, R. G.; HANS-FILHO, G.; AOKI, V.; RIVITTI, E. A.; SANTOS, V.; DIAZ, L. A. The prevalence of antibodies against desmoglein 1 in endemic pemphigus foliaceus in Brazil. Cooperative Group on Fogo Selvagem Research. **The New England journal of medicine**, v. 343, n. 1, p. 23-30, 2000.

WHITE, S. D.; CARLOTTI, D. N.; PIN, D.; BONENBERGER, T.; IHRKE, P. J.; MONET, E.; NISHIFUJI, K.; IWASAKI, T.; PAPICH, M. G. Putative drug-related pemphigus foliaceus in four dogs. **Veterinary Dermatology**, v. 13, n. 4, p. 195-202, 2002.

WIEMELT, S. P.; GOLDSCHMIDT, M. H.; GREEK, J. S.; JEFFERS, J. G.; WIEMELT, A. P.; MAULDIN, E. A. A retrospective study comparing the histopathological features and response to treatment in two canine nasal dermatoses, DLE and MCP. **Veterinary Dermatology**, v. 15, n. 6, p. 341-348, 2004.

YABUZOE, A.; SHIMIZU, A.; NISHIFUJI, K.; MOMOI, Y.; ISHIKO, A.; IWASAKI, T. Canine pemphigus foliaceus antigen is localized within desmosomes of keratinocyte. **Veterinary immunology and immunopathology**, v. 127, n. 1-2, p. 57-64, 2009.

## ANEXO 1 - PEFESI (tradução livre)

| Data: | Identificação: | | | | |
|---|---|---|---|---|---|
| | CLÍNICO: | | | | |
| | LOCAL \\LESÕES | PÚSTULAS | EROSÕES | CROSTAS | ESCORE MÁXIMO |
| **PEFESI**<br>Pemphigus<br>Foliaceus<br>Extent<br>Severity<br>Index | PLANO NASAL | | | | |
| | ESPELHO NASAL | | | | |
| | PONTE NASAL | | | | |
| | REGIÃO MENTONIANA | | | | |
| | MAXILAR, LATERAL ESQUERDA | | | | |
| | MAXILAR, LATERAL DIREITA | | | | |
| | FACE, PERIOCULAR ESQUERDA | | | | |
| | FACE, PERIOCULAR DIREITA | | | | |
| para cada local, gradue cada lesão como se segue:<br>0 = ausente<br>1 = discreta<br>2 = moderada<br>3 = grave | FACE LATERAL ESQUERDA | | | | |
| | FACE LATERAL DIREITA | | | | |
| | CABEÇA, DORSAL | | | | |
| | PAVILHÃO AURICULAR ESQUERDO, FACE EXTERNA | | | | |
| | PAVILHÃO AURICULAR ESQUERDO, FACE INTERNA | | | | |
| | PAVILHÃO AURICULAR DIREITO, FACE EXTERNA | | | | |
| | PAVILHÃO AURICULAR DIREITO, FACE INTERNA | | | | |
| Adicione o escore para cada linha (máximo) e o total de linhas ao fundo sua somatória nos dará o escore clínico | REGIÃO CERVICAL, DORSAL | | | | |
| | REGIÃO CERVICAL, VENTRAL | | | | |
| | REGIÃO CERVICAL, LATERAL ESQUERDA | | | | |
| | REGIÃO CERVICAL, LATERAL DIREITA | | | | |
| | AXILAR, ESQUERDA | | | | |
| | AXILAR, DIREITA | | | | |
| | ESTERNO | | | | |
| | INGUINAL, ESQUERDA | | | | |
| | INGUINAL, DIREITA | | | | |
| | ABDOME | | | | |
| | TÓRAX, DORSAL | | | | |
| | TÓRAX, LATERAL ESQUERDA | | | | |
| | TÓRAX, LATERAL DIREITA | | | | |
| | LOMBAR, DORSAL | | | | |
| | FLANCO, ESQUERDO | | | | |
| | FLANCO, DIREITO | | | | |
| | MT ESQUERDO, MEDIAL | | | | |
| | MT ESQUERDO, LATERAL | | | | |
| | EXTREMIDADE MT ESQUERDO, VENTRAL | | | | |
| | EXTREMIDADE MT ESQUERDO, DORSAL | | | | |
| | MP ESQUERDO, MEDIAL | | | | |
| | MP ESQUERDO, LATERAL | | | | |
| | EXTREMIDADE MP ESQUERDO, VENTRAL | | | | |
| | EXTREMIDADE MP ESQUERDO, DORSAL | | | | |
| | MT DIREITO, MEDIAL | | | | |
| | MT DIREITO, LATERAL | | | | |
| | EXTREMIDADE MT DIREITO, VENTRAL | | | | |
| | EXTREMIDADE MT DIREITO, DORSAL | | | | |
| | MP DIREITO, MEDIAL | | | | |
| | MP DIREITO, LATERAL | | | | |
| | EXTREMIDADE MP DIREITO, VENTRAL | | | | |
| | EXTREMIDADE MP DIREITO, DORSAL | | | | |
| | PERÍNEO | | | | |
| | COCCÍGEA, DORSAL | | | | |
| | COCCÍGEA, VENTRAL | | | | |
| | | | | TOTAL: | |