MARIANA FERREIRA

Contribuição do exame ultrassonográfico para o diagnóstico das neoplasias gastrintestinais em felinos

São Paulo

2017

MARIANA FERREIRA

Contribuição do exame ultrassonográfico para o diagnóstico das neoplasias gastrintestinais em felinos

Dissertação apresentada ao Programa de Pós-Graduação em Clínica Veterinária da Faculdade de Medicina Veterinária e Zootecnia da Universidade de São Paulo para a obtenção do título de Mestre em Ciências

Departamento:

Clínica Médica

Área de concentração:

Clínica Veterinária

Orientador:

Prof. Dr. Archivaldo Reche Jr.

São Paulo

2017

Autorizo a reprodução parcial ou total desta obra, para fins acadêmicos, desde que citada a fonte.

DADOS INTERNACIONAIS DE CATALOGAÇÃO NA PUBLICAÇÃO

(Biblioteca Virginie Buff D'Ápice da Faculdade de Medicina Veterinária e Zootecnia da Universidade de São Paulo)

T.3472
FMVZ

Ferreira, Mariana
Contribuição do exame ultrassonográfico para o diagnóstico das neoplasias gastrintestinais em felinos / Mariana Ferreira. -- 2017.
105 f. : il.

Dissertação (Mestrado) - Universidade de São Paulo. Faculdade de Medicina Veterinária e Zootecnia. Departamento de Clínica Médica, São Paulo, 2017.

Programa de Pós-Graduação: Clínica Veterinária.

Área de concentração: Clínica Veterinária.

Orientador: Prof. Dr. Archivaldo Reche Junior.

1. Ultrassom. 2. Trato gastrintestinal. 3. Neoplasia. 4. Inflamação. 5. Gatos. I. Título.

São Paulo, 30 de janeiro de 2017
CEUAx N 3387100215

Ilmo(a). Sr(a).
Responsável: Prof. Dr. Archivaldo Reche Jr.
Área: Clínica Médica Veterinária
Equipe envolvida: Mariana Ferreira De Freitas - executor (---); Prof. Dr. Archivaldo Reche Jr. (orientador)

Título do projeto: "Contribuição do exame ultrassonográfico para o diagnóstico das neoplasias gastrintestinais em Felinos".

Parecer Consubstanciado da CEUA FMVZ/USP

A Comissão de Ética no Uso de Animais da Faculdade de Medicina Veterinária e Zootecnia da Universidade de São Paulo, na reunião de 03/08/2016, **ANALISOU** e **APROVOU** o protocolo de estudo acima referenciado. A partir desta data, é dever do pesquisador:

1. Comunicar toda e qualquer alteração do protocolo.
2. Comunicar imediatamente ao Comitê qualquer evento adverso ocorrido durante o desenvolvimento do protocolo.
3. Os dados individuais de todas as etapas da pesquisa devem ser mantidos em local seguro por 5 anos para possível auditoria dos órgãos competentes.
4. **Relatórios parciais** de andamento deverão ser enviados **anualmente** à CEUA até a conclusão do protocolo.

Profa. Dra. Denise Tabacchi Fantoni
Presidente da Comissão de Ética no Uso de Animais
Faculdade de Medicina Veterinária e Zootecnia da Universidade de São Paulo

Roseli da Costa Gomes
Secretaria Executiva da Comissão de Ética no Uso de Animais
Faculdade de Medicina Veterinária e Zootecnia da Universidade de São Paulo

São Paulo, 30th January 2017

CERTIFIED

We certify that the Research "The Role of Ultrasonography in Gastrintestinal Feline Neoplasia Diagnosis.", protocol number CEUAx 3387100215, under the responsibility Prof. Dr. Archivaldo Reche Jr., agree with Ethical Principles in Animal Research adopted by Ethic Committee in the Use of Animals of School of Veterinary Medicine and Animal Science (University of São Paulo), and was approved in the meeting of day August 03, 2016.

Certificamos que o protocolo do Projeto de Pesquisa intitulado "Contribuição do exame ultrassonográfico para o diagnóstico das neoplasias gastrintestinais em Felinos", protocolado sob o CEUAx nº 3387100215, sob a responsabilidade de Prof. Dr. Archivaldo Reche Jr., está de acordo com os princípios éticos de experimentação animal da Comissão de Ética no Uso de Animais da Faculdade de Medicina Veterinária e Zootecnia da Universidade de São Paulo, e foi aprovado na reunião de 03 de agosto de 2016.

Profa. Dra. Denise Tabacchi Fantoni
Presidente da Comissão de Ética no Uso de Animais
Faculdade de Medicina Veterinária e Zootecnia da Universidade de São Paulo

Roseli da Costa Gomes
Secretaria Executiva da Comissão de Ética no Uso de Animais
Faculdade de Medicina Veterinária e Zootecnia da Universidade de São Paulo

FOLHA DE AVALIAÇÃO

Autor: FERREIRA, Mariana

Título: **Contribuição do exame ultrassonográfico para o diagnóstico das neoplasias gastrintestinais em felinos**

Dissertação apresentada ao Programa de Pós-Graduação em Clínica Veterinária da Faculdade de Medicina Veterinária e Zootecnia da Universidade de São Paulo para obtenção do título de Mestre em Ciências

Data: _____/_____/_____

Banca Examinadora

Prof. Dr._____

Instituição:_____ Julgamento:_____

Prof. Dr._____

Instituição:_____ Julgamento:_____

Prof. Dr._____

Instituição:_____ Julgamento:_____

À minha querida família, minha fortaleza:

Meus pais Jorge e Ana Maria

Meus irmãos Georgea, Débora e Gustavo

Meus sobrinhos Mateus e Gabriel.

E a todos os animais,

representados pelas minhas “filhas peludas"

Tuca e Nani.

AGRADECIMENTOS

Ao Prof. Archivaldo Reche Jr., não só pela orientação neste trabalho, mas principalmente pelo exemplo de profissional, por todas as oportunidades que me foram oferecidas para desenvolvimento e pelo incentivo que me faz ultrapassar limites.

À minha mãe, Ana Maria Ferreira, que acreditou no meu sonho de especialização, e forneceu os meios para que eu fizesse o primeiro curso de ultrassonografia.

Aos meus colegas de faculdade, aqui dispostos em ordem alfabética, Ana Lúcia (Pê), Cláudia, Fábio (WP), Maria Isabel (Bel), Regina, Rosalina e Silmara, por serem a minha segunda família e a base emocional durante a graduação.

À Luciane Maria Kanayama pelo incentivo no começo da minha carreira como ultrassonografista.

À Dra. Maria Aparecida Marcondes, do Hospital Veterinário Sena Madureira, primeira pessoa a acreditar na minha competência, mesmo sem experiência.

A todos os amigos que fiz no Instituto Veterinário de Imagem: Dr. Benedicto e D.Zezé, Salvador, Eduardo, Nilson, Ana Carolina, Gabriela, Thelma, Daniel, Simone, Brenda, Giovanna, Ana Elisa, Tomie, Daniele, Chico e Edilson, pelos ensinamentos e parceria.

À Mirian, minha amiga e irmã, que tanto me ensinou e ainda ensina, agradeço por estar ao meu lado.

À Caterina, amiga querida, por me fazer retomar o antigo objetivo de fazer uma pós graduação.

Aos amigos da Clínica Veterinária Vetmasters, veterinários Lilia, Carlos, Pedro e Maria Carolina, pela confiança e apoio; e funcionários Mili, Alessandra, Lilian, Luana,

Deriana, Natasha e Delma, que tornam meu trabalho mais fácil. Também aos proprietários Ricardo e Angélica, por permitirem a utilização da base de dados da clínica para realização desse estudo.

Às amizades que fiz na pós graduação: Marcela, Daniela e Isis, por todo o carinho e ajuda nos momentos de desespero com a dissertação.

Aos gatos que diariamente são submetidos ao exame ultrassonográfico, muitos “contra a vontade”, porém todos são oportunidade de aprendizado e crescimento.

“Todas as coisas da criação são filhos do Pai e irmãos do homem. Deus quer que ajudemos os animais, se necessitam de ajuda. Toda criatura em desgraça tem o mesmo direito a ser protegida.”

São Francisco de Assis

RESUMO

FERREIRA, M. **Contribuição do exame ultrassonográfico para o diagnóstico das neoplasias gastrintestinais em felinos.** [The contribution of ultrasonography on diagnosis of feline gastrintestinal tumors]. 2017. 105 f. Dissertação (Mestrado em Ciências) – Faculdade de Medicina Veterinária e Zootecnia, Universidade de São Paulo, São Paulo, 2017.

O aumento da expectativa de vida dos gatos, fez com que a neoplasia fosse uma das principais preocupações na medicina felina. Os principais tumores que acometem o trato gastrintestinal nos gatos são linfoma, adenocarcinoma e mastocitoma. Os processos nosológicos que acometem o trato gastrintestinal levam ao aparecimento de sintomas inespecíficos, como vômito, diarreia e perda de peso. Portanto, a ultrassonografia é bastante utilizada para o auxílio no diagnóstico das afecções do trato gastrintestinal. Sabe-se que o diagnóstico precoce das neoplasias favorece a eficácia do tratamento e a longevidade do paciente. O presente estudo avaliou as alterações ultrassonográficas presentes no estômago, segmentos intestinais e linfonodos abdominais de gatos diagnosticados com neoplasia ou inflamação do trato gastrintestinal a fim de obter indicadores que pudessem colaborar com o diagnóstico dos processos neoplásicos. Foram incluídos 91 animais sendo 56 (61,5%) machos e 35 (38,5%) fêmeas, 71 (78%) sem raça definida e 20 (22%) com definição racial dentre elas 1/20 (5%) British Shorthair, 1/20 (5%) Himalaio, 7/20 (35%) Persa e 11/20 (55%) Siamês. Mais da metade da amostra (74 – 81,3%) apresentou neoplasia, com 66 (72,5%) dos animais diagnosticados com linfoma e 8 (8,8%) adenocarcinoma. O restante (17 – 18,7%) tinha inflamação. Em média, o número de linfonodos visibilizados foi 3 (mínimo 0, máximo 8, mediana 3) e a quantidade média de segmentos espessados foi 3,1 (mínimo 0, máximo 7, mediana 3). Obstrução foi encontrada em 6 (6,6%) animais e neoformação em 31 (34,1%). As análises foram feitas distribuindo a amostra primeiramente em dois grupos: inflamação e neoplasia e, posteriormente em três: inflamação, linfoma e adenocarcinoma. As fêmeas prevaleceram no grupo dos gatos com neoplasia, indicando predisposição do gênero. Não houve correlação entre uma raça e um diagnóstico específico. Os animais com neoplasia, principalmente com adenocarcinoma, são mais velhos que os com inflamação. Não houve diferença entre os grupos quanto ao número de linfonodos

visibilizados e de segmentos espessados. O comprimento dos linfonodos no linfoma é maior que no adenocarcinoma. Também não foi possível apontar maior ocorrência de um tipo de linfonodo nos diferentes grupos. Neoformação estava presente no linfoma, porém em número maior no adenocarcinoma que também apresentou prevalência de processo obstrutivo. Não foi possível identificar alterações que auxiliassem no diagnóstico de neoplasia, bem como na diferenciação com a inflamação.

Palavras-chave: Ultrassom. Trato gastrintestinal. Neoplasia. Inflamação. Gatos.

ABSTRACT

FERREIRA, M. **The contribution of ultrasonography on diagnosis of feline gastrintestinal tumors.** [Contribuição do exame ultrassonográfico para o diagnóstico das neoplasias gastrintestinais em felinos]. 2017. 105 f. Dissertação (Mestrado em Ciências) – Faculdade de Medicina Veterinária e Zootecnia, Universidade de São Paulo, São Paulo, 2017.

Cats are living longer, so neoplasia is a concern in feline medicine. We can enumerate lymphoma, adenocarcinoma and mast cell tumor as the primarily tumors affecting the gastrintestinal tract in cats. The clinical signs correlated with gastrintestinal tract disease, like vomit, diarrea and lost of weight, are non-specific. Therefore, ultrasonography is an importante toll helpful for imaging the tract. The earlier the diagnosis of a neoplasia, better is the response to treatment and longer is the life expectancy of the patient. This study was carried out based on ultrasonografic changes at stomach, intestinal bowels and abdominal lymph nodes, that could corroborate with the diagnosis of neoplasia. Nine one cats were studied: 56 (61,5%) males, 35 (38,5%) females, 71 (78%) mixed breed and 20 (22%) purebreed, as 1/20 (5%) British Shorthair, 1/20 (5%) Himalaian, 7/20 (35%) Persian and 11/20 (55%) Siamese. More than half (74 – 81,3%) had neoplasia, with 66 (72,5%) lymphoma and 8 (8,8%) adenocarcinoma. The remaining sample (17 – 18,7%) had inflammation. The average number of lymph nodes observed was 3 (minimum 0, maximum 8, median 3) and of intestinal bowel with thickned wall was 3,1 (minimum 0, maximum 7, median 3). Obstruction of the gastrintestinal transit and mass was observed in 6 (6,6%) and 31 (34,1%) cats respectively. For the statistical analysis the sample was divided first in two groups: inflammation and neoplasia; than in three other groups: inflammation, lymphoma and adenocarcinoma. Females were overrepresented at neoplasia group, thus indicating a predisposition of tumor. There was no correlation beetwen breed and an specific diagnosis. Animals with neoplasia, primarily with adenocarcinoma, are older than those with inflammation. There was no difference beetwen groups nether at number and type of lymph nodes observed nor intestinal segments thickened. The lenght of lymph nodes was greater in the lymphoma group. Mass was observed in group of cats with lymphoma, and more frequentily in cats with adenocarcinoma, in

with obstruction was common too. There were no ultrasonographic changes that could help the diagnosis of neoplasia by differentiating it from inflammation.

Keywords: Ultrasound. Gastrintestinal tract. Neoplasia. Inflammation. Cats.

LISTA DE FIGURAS

Figura 1 - Distribuição da média de idade dos 91 gatos segundo o tipo de doença gastrintestinal (doença inflamatória intestinal, linfoma ou adenocarcinoma) - São Paulo - 2017 60

Figura 2 - Distribuição da média do comprimento dos linfonodos, observados nos 91 gatos segundo o tipo de doença gastrintestinal (doença inflamatória intestinal, linfoma ou adenocarcinoma) - São Paulo - 2017 63

Figura 3 - Espessamento do íleo em paciente diagnosticado com Doença Inflamatória intestinal (Cinza, sem raça definida, fêmea, 15 anos) 65

Figura 4 - Espessamento do cólon em paciente diagnosticado com Doença Inflamatória Intestinal (Nekinho, siamês, macho, 12 anos) 65

Figura 5 - Neoformação em válvula íleocólica/cólon ascendente, em paciente diagnosticado com Doença Inflamatória Intestinal (Suzi, sem raça definida, fêmea, 11 anos) 66

Figura 6 - Linfonodo mesentérico caudal em paciente com diagnóstico de Doença Inflamatória Intestinal (Puppy, sem raça definida, fêmea, 15 anos) 66

Figura 7 - Linfonodo cólico visibilizado em paciente diagnosticado com Doença Inflamatória Intestinal (Juninho, British Shorthair, macho, 06 anos) 67

Figura 8 - Jejuno em paciente com diagnóstico de Linfoma (Belo, siamês, macho, 16 anos) 67

Figura 9 - Neoformação em paciente com diagnóstico de Linfoma (Caio, sem raça definida, macho, 12 anos) 68

Figura 10 - Neoformação gástrica em paciente com diagnóstico de Linfoma. (Pixel, siamês, m, 12 anos) 68

Figura 11 - Linfonodo gástrico visibilizado em paciente com diagnóstico de Linfoma (Tommy, persa, macho, 11 anos) 69

Figura 12 - Linfonodo jejunal visibilizado em paciente com diagnóstico de Linfoma (Alemão, sem raça definida, macho, 14 anos) 69

Figura 13 - Espessamento do cólon em paciente com diagnóstico de Adenocarcinoma (Saimon, persa, macho, 14 anos).....70

Figura 14 - Linfonodo cólico visibilizado em paciente com diagnóstico de Adenocarcinoma. (Hércules, sem raça definida, macho, 12 anos) 70

Figura 15 - Linfonodo Jejunal visibilizado em paciente com diagnóstico de Adenocarcinoma. (Frankie, sem raça definida, F, 13 anos).....71

Figura 16 - Neoformação em jejuno em paciente com diagnóstico de Adenocarcinoma. Nota-se a dilatação do segmento anterior (seta), com conteúdo fecal, denotando alteração obstrutiva (Mia, sem raça definida, fêmea, 10 anos).....71

LISTA DE TABELAS

Tabela 1 - Distribuição dos 91 gatos segundo o gênero - São Paulo - 2017.....53

Tabela 2 – Distribuição dos 91 gatos segundo a definição racial - São Paulo - 2017 53

Tabela 3 - Distribuição dos 20 gatos segundo a raça - São Paulo - 2017.....53

Tabela 4 - Distribuição do tipo de doença gastrintestinal segundo a definição da raça ou não - São Paulo - 2017.....54

Tabela 5 - Distribuição dos 91 gatos segundo a doença gastrintestinal identificada por meio de análise histopatológica - São Paulo - 2017 54

Tabela 6 - Identifcação dos números de linfonodos e segmentos gastrintestinais espessados nos 91 gatos, segundo a avaliação ultrassonográfica - São Paulo - 2017 55

Tabela 7 - Distribuição dos 91 gatos segundo a presença de neoformação gastrintestinal, observada ao exame ultrassonográfico - São Paulo - 2017 55

Tabela 8 - Distribuição dos 91 gatos segundo a presença de obstrução gastrintestinal, observada ao exame ultrassonográfico - São Paulo - 2017 55

Tabela 9 - Distribuição dos 91 gatos segundo a idade e o diagnóstico da doença gastrintestinal (inflamação ou neoplasia) - São Paulo - 2017 56

Tabela 10 - Distribuição dos 91 gatos segundo o gênero e definição racial, quanto ao diagnóstico da doença gastrintestinal (inflamação ou neoplasia) - São Paulo - 2017 56

Tabela 11 - Distribuição dos diferentes tipos de linfonodos observados nos 91 gatos por meio do exame ultrassonográfico, segundo a doença gastrintestinal (inflamação ou neoplasia) - São Paulo - 2017 57

Tabela 12 - Identificação do número de linfonodos visibilizados no exame ultrassonográfico dos 91 gatos, segundo a doença gastrintestinal (inflamação ou neoplasia) - São Paulo - 2017.....57

Tabela 13 - Dimensões dos linfonodos observados nos 91 gatos, ao exame ultrassonográfico, segundo a doença gastrintestinal (inflamação ou neoplasia) - São Paulo - 2017 58

Tabela 14 - Identificação do número de segmentos gastrintestinais com espessamento, ao exame ultrassonográfico, nos 91 gatos, segundo a doença gastrintestinal (inflamação ou neoplasia) - São Paulo - 2017 58

Tabela 15 - Identificação de neoformação ou obstrução gastrintestinal, no exame ultrassonográfico, dos 91 gatos, segundo a doença gastrintestinal (inflamação ou neoplasia) - São Paulo - 2017 59

Tabela 16 –Distribuição da idade dos 91 gatos segundo o diagnóstico da doença gastrintestinal (DIIa, linfoma ou adenocarcinoma) - São Paulo - 2017 59

Tabela 17 - Distribuição dos 91 gatos segundo o sexo, definição racial e o tipo de doença gastrintestinal (DIIa, linfoma ou adenocarcinoma) - São Paulo - 2017 61

Tabela 18 - Distribuição dos diferentes tipos de linfonodos observados nos 91 gatos por meio do exame ultrassonográfico, segundo a doença gastrintestinal (DIIa, linfoma ou adenocarcinoma) - São Paulo - 2017 61

Tabela 19 - Identificação do número de linfonodos visibilizados no exame ultrassonográfico dos 91 gatos, segundo a doença gastrintestinal (DIIa, linfoma ou adenocarcinoma) - São Paulo - 2017.....62

Tabela 20 - Dimensões dos linfonodos observados nos 91 gatos, ao exame ultrassonográfico, segundo a doença gastrintestinal (DIIa, linfoma ou adenocarcinoma) - São Paulo - 2017 62

Tabela 21 - Identificação do número de segmentos gastrintestinais com espessamento, ao exame ultrassonográfico, nos 91 gatos, segundo

a doença gastrintestinal (DII, linfoma ou adenocarcinoma) - São Paulo - 2017 63

Tabela 22 - Identificação e quantificação dos segmentos espessados segundo a doença gastrintestinal (DIIb, linfoma ou adenocarcinoma) - São Paulo - 2017 64

Tabela 23 - Identificação de neoformação ou obstrução gastrintestinal, no exame ultrassonográfico, dos 91 gatos, segundo a doença gastrintestinal (DIIa, linfoma ou adenocarcinoma) - São Paulo - 2017 64

SUMÁRIO

1 INTRODUÇÃO 22

2 REVISÃO DE LITERATURA 25

2.1 DOENÇA INFLAMATÓRIA INTESTINAL (DII) 25

2.1.1 **Enterite Linfocítico-plasmocitária** 26

2.1.2 **Enterite/enterocolite Eosinofílica** 27

2.1.3 **Doença Inflamatória Intestinal Neutrofílica** 28

2.2 LINFOMA 28

2.2.1 **Classificação** 30

2.2.1.1 Quanto à localização anatômica: (COUTO, 2001; BARRS; BEATTY, 2012a; WITHROW et al., 2013a) 30

2.2.1.2 Classificação histológica 31

2.2.2 **Linfoma nos Felinos** 32

2.2.3 **Infecção pelas retroviroses** 33

2.2.4 **Linfoma alimentar** 34

2.3 ADENOCARCINOMA 36

2.4 MASTOCITOMA 38

2.5 MÉTODOS DE IMAGEM NA AVALIAÇÃO DO TRATO GASTRINTESTINAL 39

2.5.1 **Exame radiológico** 40

2.5.2 **Ultrassonografia** 41

2.5.2.1 Ultrassonografia do Trato gastrintestinal 41

2.5.2.2 Ultrassonografia dos linfonodos abdominais 45

2.5.3 **Endoscopia** 46

3 MATERIAIS E MÉTODOS 49

4 RESULTADOS 53

4.1 COMPARAÇÃO DAS VARIÁVEIS ENTRE INFLAMAÇÃO E NEOPLASIA 55

4.2 COMPARAÇÃO DAS VARIÁVEIS ENTRE DOENÇA INFLAMATÓRIA INTESTINAL (DII), LINFOMA E ADENOCARCINOMA 59

5 DISCUSSÃO 73

REFERÊNCIAS 83

ANEXOS 91

INTRODUÇÃO

1 INTRODUÇÃO

O número de gatos domiciliados vem aumentando consideravelmente nas últimas décadas. Segundo dados do IBGE, em uma pesquisa realizada no ano de 2013, o número de gatos domiciliados no Brasil chegava a 22,1 milhões. Talvez a verticalização dos grandes centros tenha promovido a adoção dos gatos como animais de estimação, devido ao seu comportamento independente, limpo e silencioso, quando comparados aos cães.

A proximidade entre os gatos e seus tutores gerou a necessidade do desenvolvimento de recursos relacionados aos cuidados, como produção de alimentação adequada e de vacinas, contribuindo para o bem estar e a longevidade desses animais. Um estudo realizado na Inglaterra constatou que a expectativa média de vida dos gatos é de 14 anos e destacou como as principais causas de mortalidade o trauma por atropelamento, nefropatia, enfermidades não específicas e neoplasias (O'NEILL et al., 2015).

Dentre os tumores ocorrentes na espécie felina, 3,8 a 11,9% são neoplasias localizadas no trato gastrintestinal (RISSETTO et al., 2011).

Os sintomas das doenças do trato gastrintestinal são vômito, diarreia com ou sem sangue, letargia, inapetência e perda de peso. Não há uma correlação entre a sintomatologia e a causa, que pode ser inflamatória (doença inflamatória intestinal, sensibilidade ou intolerância alimentar), infecciosa, parasitária ou neoplásica (linfoma, adenocarcinoma e mastocitoma) (ADAMS et al., 2010; SCOTT et al., 2011; FREICHE et al., 2016).

Desse modo, além dos exames laboratoriais, os métodos de diagnóstico por imagem são muito importantes na avaliação dos segmentos do trato gastrintestinal porém, apesar da sua capacidade de localização de lesões, nem sempre diferenciam neoplasia de alterações inflamatórias (TERRAGNI et al., 2014).

Portanto o diagnóstico final dos tumores é fornecido por exames microscópicos (avaliação da morfologia celular, imunoistoquímica e citogenética) do material obtido por meio de citologia aspirativa por agulha fina ou biópsia (COUTO, 2001; FRANK et al., 2007; GASCHEN, 2011).

A laparotomia permite a obtenção de amostras transmurais de todos os segmentos intestinais (cólon deve ser evitado por causa da chance de infecção bacteriana - KLEINSCHMIDT et al., 2010; JERGENS, 2012), além de outros órgãos, como linfonodos, fígado e pâncreas (WILLARD, 1999; KLEINSCHMIDT et al., 2010).

Um estudo publicado em 2011 compara o tratamento cirúrgico com o conservador do adenocarcinoma intestinal, e conclui que o prognóstico é melhor para os animais que são operados e não apresentam metástase, porque aumenta o tempo de sobrevida, evidenciando a importâcia do ~~o~~ diagnóstico precoce (GREEN; SMITH; KASS, 2011).

O objetivo desse estudo foi identificar as principais alterações ultrassonográficas visibilizadas no sistema gastrintestinal e linfonodos correlacionados ao mesmo, em gatos com diagnóstico de neoplasia gastrintestinal ou doença inflamatória intestinal, obtido por meio de citologia aspirativa por agulha fina ou histopatologia.

As alterações observadas, ao exame ultrassonográfico, foram estudadas a fim de determinar uma possível diferenciação entre neoplasia e inflamação, buscando estabelecer marcadores nos segmentos gastrintestinais e linfonodos que pudessem auxiliar no diagnóstico de tumor.

Além disso, o estabelecimento desses marcadores favoreceria a criação de diretrizes para a realização do exame ultrassonográfico do trato gastrintestinal, com a intenção de orientar o profissional quanto à indicação de procedimentos intervencionistas para o diagnóstico de neoplasias.

REVISÃO DE LITERATURA

2 REVISÃO DE LITERATURA

2.1 DOENÇA INFLAMATÓRIA INTESTINAL (DII)

A doença inflamatória intestinal vem sendo estudada desde a metade dos anos 80 (WILLARD, 1999). A causa ainda não é clara, mas a imunidade deve ser o mecanismo principal, sendo que a resposta imune normal a algum patógeno ou substância presente no lúmen, auto-imunidade, ou reação imunológica exacerbada a algum antígeno da digesta ou até mesmo ao microbioma intestinal, formam a lista de fatores de desenvolvimento da doença (JERGENS, 2002).

A resposta imune inapropriada a antígenos presentes no alimento pode ter papel principal na doença inflamatória intestinal (AUGUST, 2010a). Um estudo mostrou que 30% dos gatos com alterações intestinais idiopáticas tem sensibilidade alimentar (JERGENS, 2002).

Por outro lado o aumento das enterobactérias associado aos sintomas, presença de citocinas inflamatórias e lesões histopatológicas em gatos com DII apontam a disbiose intestinal como fator importante na fisiopatologia da doença (WASHABAU et al., 2010; JERGENS, 2012).

A doença inflamatória intestinal é a enfermidade mais diagnosticada em gatos com vômito e diarreia crônicos (CHANDLER; GASKELL; GASKELL, 2004).

Pode afetar todos os segmentos do trato gastrintestinal, portanto, mesmo que os sintomas estejam correlacionados com o intestino grosso, o diagnóstico muitas vezes é obtido em material coletado, por meio de biopsia, do intestino delgado (CHANDLER; GASKELL; GASKELL, 2004).

Histologicamente é classificada, de acordo com o tipo celular predominante no infiltrado inflamatório, em enterite linfocítico plasmocitária; enterite/enterocolite

eosinofílica e doença inflamatória intestinal neutrofílica (CHANDLER; GASKELL; GASKELL, 2004).

O diagnóstico depende da exclusão de outras doenças do trato gastrintestinal como infecções parasitárias e virais; doenças metabólicas (hipertireoidismo, diabetes mellitus), intolerância alimentar e linfoma (WILLARD, 1999; JERGENS, 2002; JERGENS, 2012).

Em 2004 foi criado o Grupo Internacional de Padronização do Trato Gastrointestinal que propôs critérios clínicos para o diagnóstico da doença inflamatória intestinal com base em cinco fatores: (1) cronicidade dos sintomas (vômito, anorexia, perda de peso, hematoquezia, considerada com mais de três semanas de aparecimento; (2) evidências histopatológicas de inflamação da mucosa; (3) exclusão de outras causas de doença gastrintestinal; (4) resposta inadequada à antibioticoterapia e mudanças na alimentação; (5) resposta favorável a medicamentos antinflamatórios e imunossupressores (WASHABAU et al., 2010).

2.1.1 Enterite Linfocítico-plasmocitária

É a forma mais comum de doença inflamatória intestinal e se caracteriza pela infiltração de populações mistas de linfócitos e células plasmáticas na mucosa e submucosa, em quantidades excessivas (WILLARD, 1999; BRISCOE et al., 2011).

Normalmente diagnosticada em gatos de meia idade ou velhos, porém alguns estudos apontam uma incidência de 23% em gatos jovens, com menos de 1 ano de idade (WILLARD, 1999).

Está associada a sintomas de vômito e perda de peso, sendo que diarreia pode não estar presente, mesmo que o envolvimento do intestino grosso leve a hematoquezia (WILLARD, 1999).

Nos casos mais graves a diferenciação histológica com o linfoma linfocítico de baixo grau é difícil (WALLY et al., 2005). Em um estudo publicado por Briscoe et al.

(2011) demonstraram a presença de enterite linfocítico plasmocitária concomitante em 41 % dos casos de linfoma linfocítico.

No exame histopatológico as alterações correlacionadas à enterite linfocítico plasmocitária restringem-se à mucosa, com alteração da sua estrutura, edema ou fibrose; e evidente infiltração de células linfoplasmocitárias. Quando o infiltrado linfocitário alcança a submucosa, com características epiteliotrópicas, o diagnóstico provável é o linfoma de baixo grau (RICHTER, 2003; BRISCOE et al., 2011).

A imunoistoquímica pode ser utilizada como ferramenta complementar ao exame histopatológico no diagnóstico do linfoma e diferenciação com a doença inflamatória intestinal, quando o linfócito é fenótipo B, ou na expressão de moléculas classe II do complexo maior de histocompatibilidade (MHC), que caracteriza inflamação. Testes moleculares como PCR e de clonalidade também auxiliam na diferenciação, porém a expansão clonal dos linfócitos T não ocorre somente em alterações neoplásicas (WALLY et al., 2005; BRISCOE et al., 2011; JERGENS, 2012).

Há uma possibilidade, ainda controversa, da progressão da enterite linfocitico-plasmocitária para linfoma de baixo grau (WALLY et al., 2005; BRISCOE et al., 2011).

2.1.2 Enterite/enterocolite Eosinofílica

Essa catergoria de doença inflamatória intestinal é mais grave e menos comum que a enterite linfocítico-plasmocitária. Apresenta populações mistas de linfócitos, com predomínio de eosinófilos, infiltradas na lâmina própria (CHANDLER; GASKELL; GASKELL, 2004; TUCKER et al., 2014).

A enterite eosinofílica também causa eosinofilia e deve ser diferenciada de outras causas de acúmulo de eosinófilos no trato gastrintestinal, como infestação parasitária, hipersensibilidade alimentar, síndrome hipereosinofílica e neoplasia (mastocitoma e linfoma T) (TUCKER et al., 2014). Na síndrome hipereosinofílica

outros órgãos abdominais também são acometidos, como fígado e baço (CHANDLER; GASKELL; GASKELL, 2004).

Causa espessamento da parede intestinal, principalmente da camada muscular, em maior grau que na enterite linfocítico-plasmocitária. Hematoquezia e linfonodomegalia mesentérica com infiltração eosinofílica também podem ocorrer (BARRS et al., 2002; TUCKER et al., 2014).

2.1.3 Doença Inflamatória Intestinal Neutrofílica

Também chamada de doença inflamatória intestinal “supurativa”, caracteriza-se pela predominância de neutrófilos no infiltrado inflamatório (CHANDLER; GASKELL; GASKELL, 2004).

É rara, com poucas descrições na literatura (LIEB et al., 1986). Uma das causas sugeridas é bacteriana, portanto indica-se o tratamento com antibióticos de amplo espectro (CHANDLER; GASKELL; GASKELL, 2004).

2.2 LINFOMA

O termo linfoma já foi utilizado para descrever aumento de tamanho de linfonodos e outros tecidos linfoides, de forma benigna ou parcialmente maligna; originada a partir de um linfoblasto; ou até uma coleção de leucócitos em uma lesão cutânea (LE COUNT, 1899).

Uma descrição de tumor retal, em seres humanos, no século passado, classifica a lesão como linfoma porque macroscopicamente assemelha-se ao adenoma, mas microscopicamente é composta por tecido linfoide. A evolução favorável do paciente após a excisão cirúrgica ajudou na diferenciação entre linfoma, benigno; e linfossarcoma, maligno (DUKES, 1934).

Portanto linfoma significava lesão benigna e linfossarcoma, ou linfocitoma, maligna (BLOOM; MEYER, 1945).

Atualmente linfoma, linfoma maligno ou linfossarcoma referem-se a mesma doença (MALIK; GABOR; CANFIELD, 2003), e é descrita como uma neoplasia do sistema hematopoiético caracterizada pela expansão clonal de um linfócito com características malignas. Pode ocorrer nas estruturas linfoides primárias, que correspondem a medula óssea e timo; secundárias, como linfonodos, baço e tecido linfoide intestinal; ou tem localização extra-nodal, atingindo o globo ocular, pele, sistema nervoso central, testículos e osso (FAN, 2003). Alguns autores citam o linfoma gastrintestinal como extra-nodal (FRANK et al., 2007).

É a neoplasia de maior ocorrência em cães idosos, compreendendo 7 a 24% de todas as neoplasias; e 83% das alterações malignas do sistema hematopoiético (WITHROW et al., 2013b).

Um estudo de 1945, com 10.000 cães (BLOOM; MEYER, 1945) revelou a incidência de linfoma em 20 casos (0,2 %) em cães de 10 a 14 anos de idade. O difícil diagnóstico na época deixou incerto o tempo de sobrevida dos animais, que nesse estudo foi no máximo 163 dias , porém a literatura da época relatava um a três anos. A incidência hoje varia entre 13 a 24 casos a cada 100.000 cães suspeitos (DORN et al., 1968; MERLO et al., 2008), sendo que a média anual nos pacientes idosos é de 84 em cada 100.000 (FAN, 2003).

As principais formas encontradas nos cães e gatos são a multicêntrica e a alimentar respectivamente (FRANK et al., 2007; FUKUSHIMA et al., 2009).

Os tumores hematopoiéticos correspondem a 1/3 das neoplasias que acometem os gatos sendo que o linfoma representa 50% a 90% dessas neoplasias, com uma incidência estimada em 200 casos a cada 100.000 pacientes suspeitos (RICHTER, 2003; POHLMAN et al., 2009).

2.2.1 Classificação

O linfoma pode ser classificado de acordo com sua localização anatômica em multicêntrico, alimentar, renal, mediastinal e extra-nodal; ou conforme o aspecto morfológico das células neoplásicas como linfocítico ou linfoblástico. Recentemente foi feita uma classificação de acordo com marcadores citoquímicos e imunológicos (GABOR; MALIK; CANFIELD, 1998).

A classificação histológica é feita a partir da adaptação das normas instituídas para o diagnóstico de linfoma em seres humanos do Instituto Nacional do Câncer dos Estados Unidos (US National Cancer Institute - NCI) ou sistema Kyel atualizado. A Organização Mundial de Saúde (World Health Organization - WHO) se baseia no sistema Europeu Americano revisado para classificação do Linfoma (REAL) (WITHROW et al., 2013a).

2.2.1.1 Quanto à localização anatômica: (COUTO, 2001; BARRS; BEATTY, 2012a; WITHROW et al., 2013a)

Linfoma Multicêntrico: caracteriza-se por linfonodomegalia generalizada, podendo haver o envolvimento do fígado, baço ou medula óssea.

Linfoma alimentar: origina-se no estômago e segmentos intestinais, focal ou difusamente; e também pode atingir secundariamente o fígado e linfonodos regionais.

Linfoma mediastinal: observa-se linfonodomegalia mediastinal com ou sem infiltração na medula óssea.

Linfoma extra-nodal: localizado no olho, sistema nervoso central, tecido cutâneo, bexiga, coração e cavidade nasal.

2.2.1.2 Classificação histológica

A classificação “working formulation (WF)” foi instituída pelo Instituto Nacional do Câncer dos Estados Unidos para correlacionar o tipo histológico do linfoma non-Hodgkin’s em seres humanos com o prognóstico. Esse método classifica o linfoma em baixo grau, grau intermediário ou alto grau, de acordo com o padrão do tumor (difuso ou folicular), tipo celular (células pequenas clivadas, células grandes, imunoblastos), de acordo com o grau de mitoses (VALLI et al., 2000; BARRS; BEATTY, 2012a).

A graduação do linfoma em baixo, intermediário ou alto grau está também relacionada ao comportamento e progressão do tumor (VALLI et al., 2000). Geralmente o linfoma de baixo grau é menos agressivo que os de grau intermediário e alto (SATO et al., 2014).

Linfoma de baixo grau também é classificado como linfocítico, bem diferenciado ou de pequenas células e o de alto grau como linfoblástico, imunoblástico ou de células grandes (RICHTER, 2003; WILSON, 2008; BARRS; BEATTY, 2012a).

O sistema Kiel atualizado de classificação do linfoma também pode ser utilizado na medicina veterinária. Está relacionado à WF e inclui o padrão de arquitetura, morfologia (centroblástico, centrocítico ou imunoblástico) e imunofenótipo das células tumorais (WITHROW et al., 2013a). Essa classificação foi utilizada em um estudo de Sato et al. (2014) e mostrou-se eficiente na associação entre a morfologia celular do tumor e o prognóstico.

A classificação REAL, proposta pela Organização Mundial de Saúde, diz respeito à morfologia celular, imunofenótipo (linfócitos B ou T) e a citogenética (VALLI et al., 2000; BARRS; BEATTY, 2012a).

A diferenciação entre linfócito T e B é feita pela avaliação imunoistoquímica, com a utilização de anticorpos específicos para antígenos de superfície celular que caracterizam malignidade. O antígeno CD3 está associado aos receptores de

linfócitos T e o CD79 aos B. Raramente os linfomas malignos expressam tanto CD3 quanto CD79 (FAN, 2003).

O linfoma de células mistas em seres humanos é raro e expressa CD3 e CD79, porém sua maior parte é composta por linfócitos T, que podem estar ativados pela reação imunológica do hospedeiro contra os linfócitos B malignos. No decorrer da doença a quantidade de linfócitos B aumenta (VALLI et al., 2000). Os linfomas T tendem a ser mais agressivos, não respondem bem ao tratamento e tem menor tempo de recidiva (FRANK et al., 2007).

2.2.2 Linfoma nos Felinos

Quando jovens a infecção pelas retroviroses leva à formação de linfoma de maneira direta (vírus da leucemia felina - FeLV) ou indireta (vírus da imunodeficiência felina - FIV). Nesses gatos as formas mais comuns são a mediastinal, multicêntrica, renal e do sistema nervoso central (WILSON, 2008).

Um estudo de 1967 demonstrando a ocorrência de linfoma em seis gatos de uma colônia de 34, apontou uma causa infecciosa para a doença. Era incomum essa quantidade de animais com linfoma em uma mesma residência, considerando-se que na época a incidência desse tipo de neoplasia estava em torno de 42 casos para cada 100.000 gatos. Desses seis gatos, cinco eram jovens, com idade entre 10 meses e três anos, e um era adulto, com seis anos. A maioria apresentava alterações em fígado, baço, rins e linfonodos mesentéricos; e em um havia linfonodomegalia mediastinal, corroborando com as formas de linfoma descritas em animais jovens – multicêntrica e mediastinal (SCHNEIDER et al., 1967).

Na década de 60 começaram as pesquisas sobre os tumores induzidos por vírus (MALIK; GABOR; CANFIELD, 2003).

Com o desenvolvimento da vacina contra o FeLV e a restrição ao acesso à rua, houve a quase erradicação desse retrovírus em vários locais e os gatos passaram

a viver mais. Assim, aumentou a ocorrência do linfoma alimentar de 32 para mais de 72% (WILSON, 2008; BARRS; BEATTY, 2012a).

2.2.3 Infecção pelas retroviroses

A ocorrência dos retrovírus é cosmopolita, sendo o FIV muito mais prevalente na população felina do que o FeLV. No Brasil existem vários estudos que demonstram a ocorrência de ampos os retrovírus nos gatos domésticos (RECHE; HAGIWARA; LUCAS JR., 1997; SOUZA et al., 2002; TEIXEIRA et al., 2007).

O vírus da Leucemia Felina é um gamaretrovírus pertencente à família Retroviridae e composto por uma fita de RNA. Esse vírus se multiplica no organismo do hospedeiro inserindo-se no DNA de células monoclonais (linfócitos e monócitos) fazendo-o transcrever seu genoma. O local de inserção do vírus pode levar a célula a adquirir características malignas ao ativar um oncogene ou inativar um gene supressor de tumor, originando neoplasia com maior período de latência. Ou então, durante uma transcrição errônea, o vírus pode integrar o oncogene celular, transportando-o para outras células e esse, dependendo do local de inserção, é ativado (MAEDA; FAN; YOSHIKAI, 2008; HARTMANN, 2012).

Por meio dos métodos moleculares é possível identificar o provírus (material genético do vírus) integrado ao DNA de células circulantes e de culturas celulares de medula óssea, por um longo período após a infecção (HARTMANN, 2012; NESINA et al., 2015).

O FeLV subgrupo A geralmente causa linfoma de origem T (BARRS; BEATTY, 2012a; NESINA et al., 2015).

O vírus da Imunodeficiência felina (FIV) leva à formação do linfoma, principalmente tipo B (BARRS; BEATTY, 2012a), ao deprimir o sistema imune do hospedeiro. O FIV infecta linfócitos CD4+ (T “helper”), responsáveis pela produção de anticorpos e resposta celular (TEIXEIRA; RECHE-JÚNIOR; HAGIWARA, 2010). Na

Austrália um estudo em gatos com linfoma revelou a ocorrência de infecção por FIV maior que FeLV, sugerindo que o primeiro vírus tem um papel linfomagênico mais importante nesse país (MALIK; GABOR; CANFIELD, 2003).

Gatos infectados por FeLV tem 62 vezes mais risco de desenvolver linfoma do que os negativos para o vírus, enquanto que a infecção por FIV aumenta em 5 vezes a chance de desenvolvimento desse tumor (BARRS; BEATTY, 2012a; HARTMANN, 2012).

O prognóstico é melhor em gatos FeLV negativos (GIEGER, 2011).

2.2.4 Linfoma alimentar

Dentre os tipos de linfoma que acometem os gatos, a forma alimentar é a mais presente (RICHTER, 2003; WILSON, 2008; BARRS; BEATTY, 2012a; SATO et al., 2014). A classificação que prevalece é a linfocítica, representando 75% dos linfomas alimentares diagnosticados nos gatos (WILSON, 2008).

Histologicamente o linfoma é classificado em baixo, intermediário e alto grau, sendo que o linfoma de células grandes granulares é uma subclassificação que pode apresentar qualquer grau. O linfoma alimentar de baixo grau, pela classificação REAL/WHO, tem as categorias linfoma epiteliotrópico de células T pequenas, linfoma epiteliotrópico de células T, linfoma intestinal de células T ou enteropatia associada ao linfoma de células T (RICHTER, 2003; BARRS; BEATTY, 2012a).

A maioria dos linfomas linfocíticos (pequenas células) são oriundos do linfócito T, enquanto que o linfoblástico (células grandes), do linfócito B ou T; e o de células grandes granulares do linfócito T natural killer (WILSON, 2008; BARRS; BEATTY, 2012a; MOORE; RODRIGUEZ-BERTOS; KASS, 2012).

Não há um consenso entre os vários estudos sobre linfoma alimentar quanto ao tipo celular de origem do tumor, B ou T (WILLARD, 2012).

Quanto à localização, o linfoma linfoblástico atinge principalmente estômago e intestino grosso, enquanto que o linfocítico ocorre com maior frequência no jejuno (BARRS; BEATTY, 2012a; RECHE JR., 2014).

Dentre os fatores de risco apontados para o aparecimento do tumor estão as infecções virais (FeLV e FIV), bacterianas (Helicobacter heilmannii) e a exposição à fumaça de cigarro (BERTONE; SNYDER; MOORE, 2002; FAN, 2003; BRIDGEFORD et al., 2008; WILSON, 2008; GIEGER, 2011).

A infecção viral como causa do linfoma alimentar ainda é controversa, já que a maioria dos gatos são negativos nos testes que detectam antigenemia, porém o provírus pode ser detectado no tecido tumoral, em diferentes porcentagens, nos vários estudos (RICHTER, 2003; WILSON, 2008; GIEGER, 2011; BARRS; BEATTY, 2012a; HARTMANN, 2012).

Outro fator de risco postulado é a inflamação intestinal crônica. Em dois estudos 60% dos gatos com linfoma T e 33% com linfoma de grandes células granulares tinham sintomas de enteropatia crônica; e 41% dos gatos com linfoma linfocítico tem enterite linfoplasmocitária concomitante (WILSON, 2008; BARRS; BEATTY, 2012b; DANIAUX et al., 2014).

O trato gastrointestinal hospeda a maior população de células linfoides no corpo. Essas células consistem em linfócitos T na sua maioria, e estão localizadas na lâmina própria e no compartimento intra-epitelial, compondo o tecido linfoide associado à mucosa (MALT). Menos de 10% desses linfócitos localizados na lâmina própria tem imunofenotipo B e sua maior concentração fica nas placas de Peyer e no folículos linfoides localizados na porção final do intestino delgado, cólon e ceco (BARRS; BEATTY, 2012b; MOORE; RODRIGUEZ-BERTOS; KASS, 2012; NIELSEN et al., 2016).

Outra classificação histológica refere-se ao local de infiltração na parede intestinal, sendo que no linfoma de mucosa o infiltrado neoplásico está localizado no epitélio e na lâmina própria; e no transmural há expansão para a submucosa e muscular (MOORE; RODRIGUEZ-BERTOS; KASS, 2012; RICHTER, 2003).

O linfoma de mucosa geralmente é de baixo grau e tem diagnóstico mais complexo por causa da dificuldade de diferenciação entre os linfócitos malignos bem diferenciados e a hiperplasia linfoide benigna. Portanto, a melhor forma de diagnosticar esse tipo de linfoma é por meio de biopsia de toda a espessura intestinal ou de um linfonodo aumentado. O material coletado deve ser submetido a testes imunoistoquímicos e de clonalidade (RICHTER, 2003; BARRS; BEATTY, 2012b; MOORE; RODRIGUEZ-BERTOS; KASS, 2012).

A infiltração transmural é predominantemente por células grandes, tanto de linfócitos B (linfoma linfoblástico) quanto T (células grandes granulares). O diagnóstico é mais fácil e pode ser realizado por citologia aspirativa da formação intestinal ou linfonodo aumentado, já que o tipo de linfócito é diferente do que normalmente coloniza a mucosa (RICHTER, 2003; BARRS; BEATTY, 2012b).

2.3 ADENOCARCINOMA

Das principais neoplasias que afetam o trato gastrintestinal dos felinos, o adenocarcinoma está em segundo lugar na ocorrência, com uma frequência de 20 a 35% (CRIBB, 1988; ARTEAGA; McKNIGHT; BERGMAN, 2012).

Origina-se no epitélio glandular e progride para as camadas da parede intestinal, muitas vezes causando obstrução por causa da infiltração anular, o que leva à constrição do lúmen. O prognóstico é melhor quando não há infiltração na serosa (CRIBB, 1988; BEDFORD, 1998).

Não há um agente etiológico ou agente químico que contribua para o desenvolvimento da neoplasia. Um relato de caso de dois gatos persas que apresentaram adenocarcinoma gástrico sugere a correlação do tumor com a gastrite crônica devido à presença do parasita *Ollulanus tricuspis* e da bactéria *Hellicobacter* spp (DENNIS; BENNETT; EHRHART, 2006). A infecção por *Hellicobacter* spp está correlacionada ao adenocarcinoma gástrico nos humanos e ferrets; e a presença

dessa bactéria em amostras desse tipo de tumor em um puma reforçam a suspeita de que ela possa ser uma das causas do desenvolvimento da neoplasia no estômago (YAMAZAKI et al., 2002).

Gatos idosos e machos têm a maior prevalência; e o Siamês é uma raça predisposta, com uma representação oito vezes maior que outras raças, apesar de não haver comprovação de hereditariedade. Acomete principalmente o intestino delgado, com uma frequência de 68%, sendo o íleo e jejuno os locais mais comuns. É mais raro no estômago, com frequência de 1%; e intestino grosso (9% válvula íleocólica; 2% ceco, 13% cólon e 3% reto) (CRIBB, 1988; RIVERS et al., 1997; BEDFORD, 1998; DENNIS; BENNETT; EHRHART, 2006; RISSETTO et al., 2011).

O surgimento de manifestação clínica depende da região de localização do tumor, sendo mais rápida quando originado no estômago e intestino delgado; e mais lento no intestino grosso (CRIBB, 1988,). Para Green, Smith e Kass (2011) os sintomas manifestaram-se em média 30 dias antes do diagnóstico e a localização mais frequente foi na válvula íleocólica. Em um estudo com adenocarcinomas localizados no cólon, a duração média dos sintomas foi de 18,9 dias (ARTEAGA; McKNIGHT; BERGMAN, 2012).

Pode causar metástase principalmente nos linfonodos regionais, parede abdominal, mesentério e pulmão. Fígado e baço são acometidos em menor frequência (CRIBB, 1988; BEDFORD, 1998; GREEN; SMITH; KASS, 2011).

É um tumor altamente maligno, que pode ser classificado histologicamente, segundo a Organização Mundial de Saúde, em adenocarcinoma tubular, indiferenciado e mucinoso. O adenocarcinoma tubular parece ter um prognóstico melhor que as outras duas classificações por causa do maior tempo de sobrevida, relatada em média de cinco meses ou 10 meses após o diagnóstico, com e sem a presença metástase respectivamente (CRIBB, 1988; WITHROW et al., 2013b). Porém, não foi possível relacionar o tipo histológico ao prognóstico no estudo de Arteaga, Mcknight e Bergman (2012), provavelmente devido ao pequeno número de casos.

O diagnóstico por meio da citologia aspirativa, apesar de válido, nem sempre é conclusivo, portanto, é recomendada a laparotomia exploratória para biopsia ou excisão cirúrgica da massa intestinal, que é o tratamento de escolha; bem como para coleta de material dos órgãos acometidos por metástases (CRIBB, 1988; BEDFORD, 1998; GREEN; SMITH; KASS, 2011).

Em um estudo, a ressecção da formação intestinal garantiu uma sobrevida média de 15 meses nos gatos que permaneceram vivos nos primeiros 15 dias após a cirurgia (KOSOVSKY; MATTHIESEN; PATNAIK, 1988). A enterectomia aumenta a sobrevida dos animas afetados pelo adenocarcinoma mesmo que haja confirmação de metástase (BEDFORD, 1998; GREEN; SMITH; KASS, 2011).

2.4 MASTOCITOMA

Os mastócitos são células grandes, produzidas na medula óssea, responsáveis pelas respostas inflamatória e alérgica, além de modular a função imunológica. Estão presentes na pele, linfonodos, medula óssea, trato gastrintestinal e pulmão (LAURENSON et al., 2011).

A transformação neoplásica do mastócito leva ao desenvolvimento do mastocitoma que, nos gatos, pode afetar a pele, o baço e o intestino, dividindo a apresentação nas formas cutânea, visceral e intestinal. A causa ainda é estudada, mas um componente genético é a melhor hipótese, já que os siameses são predispostos (CHASTAIN; TURK; O'BRIEN, 1988; MILLER et al., 1991; HENRY; HERRERA, 2013).

O mastocitoma intestinal é raro, apesar de ser a terceira forma de tumor apresentada pelos gatos, normalmente idosos (BARRS et al., 2002; HENRY; HERRERA, 2013; SABATTINI et al., 2016).

Afeta principalmente o intestino delgado, na sua porção final, e o cólon. Diferente das classificações cutânea e visceral não se observa ulceração da mucosa

gastrintestinal. Os mastócitos encontrados no intestino diferem dos localizados em outras regiões tanto na imunoistoquímica quanto na morfologia, contendo menos grânulos citoplasmáticos, sintetizando e armazenando mediadores que são qualitativa e quantitativamente diferentes e podem não conter substâncias vasoativas (SABATTINI et al., 2016).

Outra diferença com as formas cutânea e visceral está na presença de eosinófilos tanto no tumor quanto na circulação sanguínea. Os eosinófilos mediam a ação dos produtos da degranulação dos mastócitos. A interação entre os mediadores produzidos pelos eosinófilos e mastócitos pode gerar um quadro de destruição tecidual grave, levando à expansão tumoral. Além disso, há liberação de citocinas fibrogênicas, gerando esclerose intestinal (SABATTINI et al., 2016).

O diagnóstico pode ser realizado por citologia aspirativa de uma formação tumoral ou linfonodo aumentado que, junto com o fígado, é local de metástase. A coleta de material tem que ser feita de forma cautelosa, já que pode haver degranulação de mastócitos com graves consequências (WILLARD, 2012; HENRY; HERRERA, 2013).

O prognóstico do mastocitoma intestinal é ruim, principalmente quando há esclerose intestinal e perda de peso. O tempo de sobrevida média descrito nos diversos estudos varia de 240 dias, menos de 400 dias até mais de um ano (LAURENSON et al., 2011; WILLARD, 2012; HENRY; HERRERA, 2013).

2.5 MÉTODOS DE IMAGEM NA AVALIAÇÃO DO TRATO GASTRINTESTINAL

Os métodos de diagnóstico por imagem são relevantes para o diagnóstico das lesões no trato gastrintestinal, porque fornecem informações sobre o tipo de enfermidade e a localização, auxiliando o clínico veterinário nas tomadas de decisões terapêuticas.

A localização da neoplasia no trato gastrintestinal, bem como o tipo de tumor,

a imunidade do paciente e a precocidade no diagnóstico, influenciam no prognóstico. Tumores localizados no intestino grosso requerem maior tempo cirúrgico para ressecção e um período longo de recuperação. É comum que os gatos evoluam com diarreia após excisão de formações na válvula íleocólica (GOGGIN et al., 2000).

2.5.1 Exame radiológico

O exame radiográfico é considerado um método eficiente para avaliação do trato gastrintestinal por causa da sua capacidade de identificação de corpos estranhos, processos obstrutivos parciais ou completos, intussuscepção, ulcerações e perfurações (weichselbaum; FEENEY; HAYDEN, 1994).

No estudo radiográfico se avalia a distribuição dos segmentos, tamanho (dilatação por gás, líquido ou corpo estranho), presença de pregueamento indicativo de corpo estranho linear e opacidade (alterações na parede) (KLEINE; LAMB, 1989; ADAMS et al., 2010).

O diâmetro das alças intestinais e a razão entre o mesmo com altura, ou comprimento de corpos vertebrais da coluna lombar, podem ser mensurados a fim de identificar doença do trato gastrintestinal. Por exemplo, quando a razão entre o diâmetro máximo do intestino delgado e a altura da face cranial da segunda vértebra lombar é ≥ 2,0 existe enfermidade gastrintestinal; e os valores ≥ 2,5 indicam processo obstrutivo, sendo que há 95% de chance de obstrução quando o valor é > 4,0 (ADAMS et al., 2010).

Porém é um exame pouco sensível no diagnóstico das doenças difusas e na diferenciação entre inflamação e neoplasia e, nos gatos, é frequente a não identificação do duodeno descendente na radiografia simples (weichselbaum; FEENEY; HAYDEN, 1994; ADAMS et al., 2010).

Os exames com contraste (sulfato de bário ou contraste iodado) complementam as informações fornecidas pelo exame simples porque avaliam o

lúmen e a motilidade dos segmentos do trato gastrintestinal, porém as alterações murais identificadas são restritas às ulcerações, hiperplasia de mucosa e tumores. O contraste permeia as vilosidades da mucosa, conferindo um aspecto fimbriado cuja espessura pode auxiliar no diagnóstico, ou seja, quando a espessura da borda fimbriada é menor que 1 a 2 mm, pode haver infiltração neoplásica (KLEINE; LAMB, 1989; Gaschen, 2011).

O estreitamento do lúmen intestinal, lesões em formato de digital, alças intestinais espásticas, falhas de preenchimento e, nos gatos, o aumento de conteúdo gasoso, são imagens normalmente correlacionadas à presença de neoplasia (weichselbaum; FEENEY; HAYDEN, 1994; TERRAGNI et al., 2014).

2.5.2 Ultrassonografia

A ultrassonografia é um método de diagnóstico por imagem que emite ondas sonoras, com frequências entre 1 a 25 MHz, e utiliza os ecos para formar imagens referentes à estrutura que está sendo avaliada. Tem um custo acessível e não utiliza elementos ionizantes, por isso é considerada método de escolha para avaliação dos órgãos abdominais (RIVERS et al., 1997).

2.5.2.1 Ultrassonografia do Trato gastrintestinal

A avaliação do trato gastrintestinal pelo exame ultrassonográfico, antes tida como praticamente impossível devido à presença do gás luminal (GASCHEN et al., 2003), garante informações importantes quanto ao aspecto da parede dos segmentos que o compõem, movimentos peristálticos e conteúdo (RIVERS et al., 1997; AGUT, 2009). Nos gatos o exame torna-se ainda melhor devido à pouca quantidade de gás presente no intestino delgado (WEICHSELBAUM; FEENEY; HAYDEN, 1994; SCHWARZ; SAUNDERS, 2011).

Para a avaliação do trato gastrintestinal são utilizados transdutores de alta frequência, a partir de 7,5 MHz, com cabeçote linear ou convexo. O Doppler auxilia na detecção de alterações isquêmicas, bem como na padronização do fluxo sanguíneo em neoformações (GASCHEN, 2011). Recomenda-se jejum alimentar, por um período entre seis a oito horas, para diminuir a quantidade de gás luminal (RIVERS et al., 1997; AGUT, 2009).

O exame ultrassonográfico é considerado muito importante na avaliação dos gatos com suspeita de doença do trato gastrintestinal porque também identifica alterações em outros órgãos (fígado, pâncreas e linfonodos), que podem ser afetados pela mesma enfermidade, orientando coleta de material para exame histopatológico (RIVERS et al., 1997; WILLARD, 1999); além de informar a presença de doenças concomitantes, o que influencia na decisão terapêutica (HENRY; HERRERA, 2013).

Em comparação ao exame radiográfico, a ultrassonografia é melhor para localizar a origem das formações abdominais palpáveis. Quando a formação está no intestino, esse exame é mais preciso nas originadas em duodeno e cólon (RIVERS et al., 1997).

Nas neoplasias gástricas, a endoscopia é mais precisa do que a ultrassonografia no diagnóstico e na localização da porção do estômago afetada. As justificativas para esse fato provavelmente são a limitação do exame causada pela presença de gás e alimento, ou quando o infiltrado neoplásico está restrito à mucosa e não leva a alterações detectáveis pelo ultrassom (MAROLF et al., 2015).

A espessura da parede dos segmentos do trato gastrintestinal de gatos, considerada normal, com os intervalos de confiança, é: fundo gástrico = 2mm (1,7 – 2,2 mm); piloro = 2,1mm (1,0 – 2,4 mm); duodeno = 2,2mm (2,0 – 2,4 mm); jejuno = 2,3 mm (2,1 – 2,5mm); íleo = 2,8 mm (2,5 – 3,2 mm) e cólon = 1,5 mm (1,4 – 1,7 mm) (GOGGIN et al., 2000; AGUT, 2009).

A arquitetura da parede do trato gastrintestinal é bem visibilizada pelo exame ultrassonográfico (ZWINGENBERGER et al., 2010) e tem aspecto estratificado, num total de cinco camadas, com ecogenicidade distinta. Desse modo, a estratificação é

composta, do lúmen para a camada externa, pela interface lúmen/mucosa, camada mucosa, submucosa, muscular própria e subserosa com a serosa. A ecogenicidade visibilizada intercala-se em hiperecogênica e hipoecogênica, da primeira para a última camada descrita (AGUT, 2009).

Um estudo, realizado com 70 gatos sem sintomas de doença intestinal, mensurou as camadas da parede de cada segmento que compõe o trato gastrintestinal; e concluiu que a camada mais espessa é a mucosa, seguida da muscular, submucosa e serosa. Uma explicação é que a mucosa é composta por mais subcamadas e a muscular tem a função de fragmentar a digesta e ativar os movimentos peristálticos. No íleo as camadas mucosa e muscular são mais espessas em relação aos outros segmentos porque nele há absorção de diversos nutrientes (água, eletrólitos, sais biliares e vitamina B12) e encontra-se maior número de folículos linfoides. Também funciona como esfíncter, impedindo que fezes e bactérias refluam do cólon (WINTER et al., 2014).

Nos gatos a submucosa pode ser espessa e irregular no íleo (AGUT, 2009).

A perda da definição da arquitetura da parede intestinal normalmente está relacionada a alterações neoplásicas ou granulomatosas, porém a inflamação também pode ter esse aspecto ultrassonográfico, devido à presença de ulcerações, fibrose, edema, hemorragia ou infiltração linfocítico-plasmocitária grave (AGUT, 2009; GASCHEN, 2011). O grau de espessamento da parede não é específico para neoplasia, bem como não pode ser relacionado com o tipo histológico da mesma (RIVERS et al., 1997).

O aumento da ecogenicidade do mesentério ou a presença de líquido livre adjacente a um segmento intestinal podem indicar a presença de uma alteração inflamatória, infiltração neoplásica ou perfuração (GASCHEN, 2011).

Algumas alterações na mucosa, como estrias ou pontos salpicados hiperecogênicos, podem indicar alteração inflamatória, a primeira indicando dilatações dos capilares linfáticos e a segunda cronicidade. No entanto, essas alterações não são específicas (AGUT, 2009; GASCHEN, 2011).

O espessamento da camada muscular, identificado pelo exame ultrassonográfico, está relacionado tanto a alterações inflamatórias ou presença de corpo estranho, quanto ao linfoma linfocítico. Ocorre hipertrofia muscular ou encurtamento das fibras musculares, sem infiltração celular. Uma provável causa é a ativação das células estromais ou epiteliais, levando à produção de quimiocinas e citocinas, além dos produtos secretados pelos eosinófilos, agindo na musculatura lisa (ZWINGENBERGER et al., 2010; GASCHEN, 2011; TUCKER et al., 2014; WINTER et al., 2014).

Daniaux et al. (2014) publicaram um estudo comparando gatos sem sintomas de doença intestinal com aqueles diagnosticados com doença inflamatória intestinal ou linfoma; e constatou que a espessura da camada muscular e a razão muscular:submucosa são maiores nos gatos com afecções intestinais, portanto podem ser parâmetros indicativos da necessidade de biópsia.

As alterações ultrassonográficas correlacionadas à neoplasia, normalmente são focais, com espessamento da parede, perda da definição da arquitetura, alterações dos contornos das superfícies mucosa ou serosa, e presença de formações. Porém, também podem ocorrer de maneira difusa, principalmente no linfoma que, no gato, pode afetar o trato gastrintestinal sem alterar a definição da arquitetura mural (AGUT, 2009; GASCHEN, 2011).

O carcinoma pode levar ao espessamento concêntrico de um segmento intestinal, normalmente em menor extensão em relação ao linfoma, formando um anel de constrição que obstrui o trânsito gastrintestinal (RIVERS et al., 1997; AGUT, 2009). As formações intestinais decorrentes do linfoma raramente causam obstrução (GASCHEN, 2011).

As formações intestinais expansivas, que projetam-se além das camadas externas do intestino, são comuns no carcinoma e mastocitoma, mas também podem estar presentes no linfoma, principalmente no linfoma linfoblástico (RIVERS et al., 1997; RECHE JR. et al., 2010; RECHE JR, 2014).

O exame ultrassonográfico pode não demonstrar anormalidades quando as alterações estão restritas à mucosa ou submucosa (ZWINGENBERGER et al., 2010; GASCHEN, 2011).

2.5.2.2 Ultrassonografia dos linfonodos abdominais

As características ultrassonográficas dos linfonodos abdominais são: formato alongado, ecotextura homogênea e ecogenicidade levemente menor que a da gordura adjacente (SCHREURS et al., 2008).

O linfonodo gástrico localiza-se adjacente à curvatura menor do estômago, próximo ao cárdia ou, em alguns casos, ao piloro, onde também se encontra, caudalmente, o linfonodo pancreato-duodenal. Os jejunais estão alocados junto à artéria mesentérica cranial, os íleocecais na dobra íleocecal, de um lado e de outro do ceco. Próximo aos segmentos ascendente e transverso do cólon estão os cólicos e junto à porção descendente, os mesentéricos caudais. Os linfonodos jejunais pertencem ao linfocentro mesentério cranial, são os maiores linfonodos viscerais e os mais bem identificados no exame ultrassonográfico normal (PUGH, 1994; SCHREURS et al., 2008).

Os linfonodos gástricos drenam o estômago, esôfago, diafragma, fígado, mediastino e peritônio; pancreato-duodenal o duodeno, pâncreas, estômago e omento; jejunais o jejuno, íleo e pâncreas; cólicos o íleo, ceco e cólon; e os mesentéricos caudais o cólon descendente e reto (PUGH, 1994; DANIAUX et al., 2014).

Devido à ecogenicidade similar à gordura adjacente, os linfonodos normais podem não ser visibilizados durante o exame ultrassonográfico. Linfonodos alterados normalmente são aumentados, hipoecogênicos e arredondados (PUGH, 1994; SCHREURS et al., 2008).

A citologia aspirativa guiada por ultrassom de um linfonodo alterado é um método que pode auxiliar no diagnóstico das neoplasias que acometem o sistema gastrintestinal. Porém deve ser realizada com cautela, devido à proximidade dos linfonodos com estruturas vasculares (PUGH, 1994).

2.5.3 Endoscopia

Outro método bastante utilizado na avaliação do trato gastrintestinal é a endoscopia, que é mais eficaz que a ultrassonografia na identificação de tumores gástricos (MAROLF et al., 2015).

A endoscopia avalia a parede interna e o conteúdo das vísceras ocas, e permite a coleta de material para biópsia diretamente da região alterada e retirada de corpos estranhos (STENGEL; ROBERTSON; NEIGER, 2013), porém não fornece informações sobre motilidade, presença de doenças funcionais (como hipersensibilidade alimentar, diarreia responsiva à antibioticoterapia) e lesões parietais localizadas além da mucosa. Também não avalia todos os segmentos intestinais (WASHABAU et al., 2010; NEIGER; ROBERTSON; STENGEL, 2013).

É indicada nos quadros crônicos ou graves de gastroenterite, em pacientes clinicamente debilitados (com baixo peso corporal, hipoalbuminemia e anorexia) e depois que outros métodos de diagnóstico, como a ultrassonografia, foram realizados e descartaram alterações em segmentos que o endoscópio não alcança (WASHABAU et al., 2010).

A precisão no diagnóstico depende da coleta de amostras de várias porções do intestino e do estômago. A endoscopia é um método seguro e permite a retirada de material dos locais que apresentam alterações na mucosa, porém o estômago e cólon são os únicos segmentos com boa avaliação e, muitas vezes, amostras obtidas no duodeno e íleo são realizadas “as cegas”, sendo que este último segmento deve sempre ser submetido à biópsia quando se pretende diagnosticar linfoma ou doença inflamatória intestinal (SCOTT et al., 2011).

As vantagens da coleta de biópsia por endoscopia, em relação à realizada por laparotomia são: a coleta de material diretamente da região alterada da mucosa, não visualizada pelo cirurgião no acesso pela serosa; permitir a retirada de vários fragmentos; ter baixo risco de perfuração e de propiciar peritonite séptica e demanda menos tempo, além de ser pouco invasiva. E as principais desvantagens são: a não avaliação de todo o trato gastrintestinal e a possibilidade de coleta de material inadequado para o diagnóstico quando as alterações estão localizadas na muscular da mucosa e na submucosa (SCOTT et al., 2011).

MATERIAIS E MÉTODOS

3 MATERIAIS E MÉTODOS

Para a realização desse estudo retrospectivo foram avaliadas as fichas clínicas dos pacientes atendidos na clínica veterinária VETMASTERS, que passaram por exame ultrassonográfico, entre os anos de 2010 e 2013.

Foram selecionados os animais com diagnóstico de linfoma alimentar, adenocarcinoma intestinal e doença inflamatória intestinal, obtido por meio de citologia aspirativa guiada por ultrassom, ou biópsia, de linfonodo e segmento do trato gastrintestinal.

Um total de 91 gatos entraram para o estudo e os exames ultrassonográficos desses animais foram revisados, a fim de se obter dados como número de linfonodos visibilizados, medida da espessura da parede dos segmentos intestinais e do estômago, bem como presença de processo obstrutivo ou neoformação intestinal.

Foram consideradas espessadas as paredes do estômago, duodeno, jejuno e íleo com medida acima de 0,3 cm; da válvula íleocólica com mais que 0,32cm; cólon e ceco com mais de 0,2 cm (AUGUST, 2010b; Gaschen, 2011).

Outros dados obtidos dos prontuários foram sexo, raça e idade de cada paciente.

Todos os exames ultrassonográficos foram realizados pelo mesmo Médico Veterinário, em aparelho portátil Logiq e, da marca GE, com transdutor multifrequencial de 7 mHz a 10 mHz, utilizando recurso de imagem harmônica quando necessário.

A análise estatística foi realizada com o objetivo de identificar diferenças entre animais com neoplasia e inflamação; e entre os com linfoma, adenocarcinoma e doença inflamatória intestinal, quanto ao sexo, idade, raça, número de linfonodos visibilizados, comprimento e espessura dos linfonodos, número de segmentos do trato gastrintestinal espessados, presença de neoformação e obstrução.

Na primeira análise os animais foram classificados em dois grupos, a saber:

Grupo dos animais com inflamação gastrintestinal e o grupo dos gatos com neoplasia gastrintestinal.

Para a variável quantitativa idade utilizou-se o teste *t-Student*.

Para as variáveis sexo, raça, número de linfonodos, número de segmentos espessados, presença de neoformação ou obstrução, o teste utilizado foi o Qui-Quadrado ou o teste exato de Fisher (F), quando necessário.

A distribuição do linfonodo visibilizado, seu comprimento e espessura entre os grupos foi analisada com a técnica de Equações de Estimação Generalizadas (*GEE*), que permite a comparação entre os grupos e leva em consideração a dependência entre as ocorrências em um mesmo animal. Essa técnica permite que sejam utilizadas outras distribuições além da normal para o ajuste do modelo. A estrutura de correlação utilizada para o ajuste dos modelos foi a não-estruturada.

Em todos os testes foi considerado o nível de significância de 5%.

Na segunda análise os animais foram classificados em três grupos, a saber:

Grupo dos gatos com diagnóstico de linfoma, grupo dos felinos com adenocarcinoma e o grupo dos gatos com inflamação gastrintestinal.

Para a variável quantitativa idade o teste utilizado foi a Análise de Variância (ANOVA). Como não houve homogeneidade das variâncias foi feito um ajuste pelo teste de Brown-Forsythe (BF). Nessa análise houve diferença significante entre os grupos, portanto houve a necessidade da realização de comparações múltiplas, utilizando o teste de Dunnett para identificação de quais grupos apresentavam diferenças entre si.

As variáveis sexo e raça foram avaliadas pelo teste Qui-Quadrado.

A análise do linfonodo visibilizado, comprimento e espessura dos linfonodos, foi feita pela técnica Equações de Estimação Generalizadas. Nas situações em que

houve diferença significante entre os grupos foram feitas comparações múltiplas utilizando o teste de Bonferronni.

O teste de Análise de Variância (ANOVA) também foi utilizado para comparação do número de linfonodos visibilizados e o de segmentos espessados entre os três grupos.

As comparações da presença de neoplasia ou obstrução foram feitas com o teste Qui-Quadrado ou o teste exato de Fisher (F) quando necessário.

Para todos os testes foi considerado um nível de significância de 5%.

RESULTADOS

4 RESULTADOS

O estudo foi realizado com 91 animais sendo 56 (61,5%) machos e 35 (38,5%) fêmeas (Tabela 1).

Tabela 1 - Distribuição dos 91 gatos segundo o gênero - São Paulo - 2017

Sexo	n	%
Macho	56	61,5
Fêmea	35	38,5
Total	91	100,0

Fonte: (FERREIRA; RECHE JR., 2017)

A maioria dos gatos, 71 (78%) não tinham uma raça definida, os demais, 20 (22%), tinham definição racial, sendo 1/20 (5%) British Shorthair, 1/20 (5%) Himalaio, 7/20 (35%) Persas e 11/20 (55%) Siameses (Tabelas 2 e 3).

Tabela 2 – Distribuição dos 91 gatos segundo a definição racial - São Paulo - 2017

Raça	n	%
Sem	71	78,0
Com -	20	22,0
total	91	100,0

Fonte: (FERREIRA; RECHE JR., 2017)

Tabela 3 - Distribuição dos 20 gatos segundo a raça - São Paulo - 2017

Raça	n	%
British	1	5
Himalaio	1	5
Persa	7	35
Siamês	11	55
Total	20	100

Fonte: (FERREIRA; RECHE JR., 2017)

Os gatos da raça British e Himalaio apresentaram doença inflamatória intestinal. Entre os persas, houve equivalência entre os diagnósticos de linfoma e

doença inflamatória intestinal. Já com relação aos siameses e os gatos S.R.D., a maior prevalência de doença foi de linfoma (Tabela 4).

Tabela 4 - Distribuição do tipo de doença gastrintestinal segundo a definição da raça ou não - São Paulo - 2017

	British	Himalaio	Persa	Siamês	S.R.D.[b]
Carcinoma	-	-	1 (14,2%)	2 (16,7%)	6 (8,6%)
DII[a]	1 (100%)	1 (100%)	3 (42,9%)	1 (8,3%)	11 (15,7%)
Linfoma	-	-	3 (42,9%)	9 (75,0%)	53 (75,7%)
Total	1 (100%)	1 (100%)	7 (100%)	12 (100%)	43 (100%)

Fonte: (FERREIRA; RECHE JR., 2017)

a = doença inflamatória intestinal, b = sem raça definida

A média de idade foi 10,9 anos (mínimo dois e máximo 16 anos), com mediana igual a 11 anos.

Quanto ao diagnóstico os animais apresentaram a seguinte distribuição: 17 (18,7 %) com doença inflamatória intestinal (DII), 66 (72,5%) com linfoma e oito (8,8%) com adenocarcinoma. Portanto, mais da metade da amostra, 74/91 (81,3%), tinha neoplasia e 17/91 (18,7%) inflamação (Tabela 5).

Tabela 5 - Distribuição dos 91 gatos segundo a doença gastrintestinal identificada por meio de análise histopatológica - São Paulo - 2017

Diagnóstico	**n**	**%**
DII[a]	17	18,7
Linfoma	66	72,5
Carcinoma	8	8,8
Total	91	100,0

Fonte: (FERREIRA; RECHE JR., 2017)

a = doença inflamatória intestinal

Em média o número de linfonodos visibilizados nos exames ultrassonográficos foi três (mínimo 0 e máximo oito), com mediana igual a três. A média de segmentos do trato gastrintestinal com parede espessada foi 3,1 (mínimo 0 e máximo sete) com

mediana igual a três. Obstrução intestinal foi detectada em 6/91 (6,6%) animais e neoformação em 31/91 (34,1%). Esses dados são observados nas Tabelas 6, 7 e 8.

Tabela 6 - Identifcação dos números de linfonodos e segmentos gastrintestinais espessados nos 91 gatos, segundo a avaliação ultrassonográfica - São Paulo - 2017

	n	média	mediana	desvio padrão	mínimo	máximo
Número de linfonodos	90	3,0	3,0	1,7	0	8
No. segmentos espessados	91	3,1	3,0	1,6	0	7

Fonte: (FERREIRA; RECHE JR., 2017)

Tabela 7 - Distribuição dos 91 gatos segundo a presença de neoformação gastrintestinal, observada ao exame ultrassonográfico - São Paulo - 2017

	n	**%**
Não	60	65,9
Sim	31	34,1
Total	91	100,0

Fonte: (FERREIRA; RECHE JR., 2017)

Tabela 8 - Distribuição dos 91 gatos segundo a presença de obstrução gastrintestinal, observada ao exame ultrassonográfico - São Paulo - 2017

	n	**%**
Não	85	93,4
Sim	6	6,6
Total	91	100,0

Fonte: (FERREIRA; RECHE JR., 2017)

4.1 COMPARAÇÃO DAS VARIÁVEIS ENTRE INFLAMAÇÃO E NEOPLASIA

A média de idade dos animais com neoplasia foi 11,3 anos (mínimo seis e máximo 16 anos) e nos portadores de doença inflamatória intestinal foi 8,9 anos (mínimo dois e máximo 15 anos) (Tabela 9). A análise demonstrou que os animais com neoplasia são mais velhos ($p<0,05$).

Tabela 9 - Distribuição dos 91 gatos segundo a idade e o diagnóstico da doença gastrintestinal (inflamação ou neoplasia) - São Paulo - 2017

		Diagnostico		valor de p
		inflamação	neoplasia	
Idade	N	17	74	0,028
	média	8,9	11,3	
	mediana	8,0	11,0	
	desvio padrão	3,9	2,6	
	mínimo	2,0	6,0	
	máximo	15,0	16,0	

Fonte: (FERREIRA; RECHE JR., 2017)

A distribuição de gênero entre os diagnósticos demonstrou haver mais fêmeas com neoplasia – 32 (43,2%) do que com inflamação – 3 (17,6 %) (Tabela 10).

Tabela 10 - Distribuição dos 91 gatos segundo o gênero e definição racial, quanto ao diagnóstico da doença gastrintestinal (inflamação ou neoplasia) - São Paulo - 2017

		Diagnóstico				valor de p
		inflamação		neoplasia		
		n	%	n	%	
Sexo	macho	14	82,4%	42	56,8%	0,043
	fêmea	3	17,6%	32	43,2%	
Raça	sem	11	64,7%	60	81,1%	0,192 (F)
	com	6	35,3%	14	18,9%	

Fonte: (FERREIRA; RECHE JR., 2017)

Não houve diferença estatística quanto a presença ou não de raça definida entre os grupos.

Foram observados um total de 269 linfonodos. Esses linfonodos eram: 135 (50,2%) jejunal, 78 (29,0%) cólico, 18 (6,7%) pancreatoduodenal, 18 (6,7%) mesentérico caudal, 16 (5,9%) gástrico e quatro (1,5%) peri-esplênico. A análise da distribuição dos linfonodos visibilizados não demonstrou diferença entre os grupos de diagnóstico (*p>0,05*), conforme a Tabela 11.

Tabela 11 - Distribuição dos diferentes tipos de linfonodos observados nos 91 gatos por meio do exame ultrassonográfico, segundo a doença gastrintestinal (inflamação ou neoplasia) - São Paulo - 2017

		Diagnóstico				valor de p
		inflamação		neoplasia		
		n	%	n	%	
Linfonodo	cólico	16	34,8%	62	27,8%	0,580
	gástrico	2	4,3%	14	6,3%	
	jejunal	21	45,7%	114	51,1%	
	mesentérico caudal	3	6,5%	15	6,7%	
	peri-esplênico	0	0,0%	4	1,8%	
	pancreatoduodenal	4	8,7%	14	6,3%	

Fonte: (FERREIRA; RECHE JR., 2017)

O número de linfonodos encontrados nos animais com inflamação foi em média 2,88 semelhante ao dos animais com neoplasia, que foi 3,01 (*p>0,05*), segundo o que se observa na Tabela 12.

Tabela 12 - Identificação do número de linfonodos visibilizados no exame ultrassonográfico dos 91 gatos, segundo a doença gastrintestinal (inflamação ou neoplasia) - São Paulo - 2017

		Diagnóstico		valor de p
		inflamação	neoplasia	
Número de linfonodos	n	16	74	0,774
	média	2,88	3,01	
	mediana	3,00	3,00	
	desvio padrão	1,63	1,77	
	mínimo	0,00	0,00	
	máximo	7,00	8,00	

Fonte: (FERREIRA; RECHE JR., 2017)

A espessura e o comprimento médios dos linfonodos nos animais com neoplasia foi de respectivamente 0,68 cm (mínimo 0,19 cm e máximo 3,30 cm) e 1,9cm (mínimo 0,26 cm e máximo 1,30 cm). Já nos animais com inflamação as médias foram 0,61cm (mínimo 0,26 cm e máximo 1,30 cm) e 1,66 cm (mínimo 0,47cm e máximo 3,69cm). O estudo demonstrou não haver diferença entre os diagnósticos quanto a essas medidas, conforme dados descritos na Tabela 13.

Tabela 13 - Dimensões dos linfonodos observados nos 91 gatos, ao exame ultrassonográfico, segundo a doença gastrintestinal (inflamação ou neoplasia) - São Paulo - 2017

		Diagnóstico		valor de p
		inflamação	neoplasia	
Comprimento	n	46	223	0,106
	média	1,66	1,90	
	mediana	1,66	1,55	
	desvio padrão	0,85	1,18	
	mínimo	0,47	0,42	
	máximo	3,69	7,31	
Espessura	n	46	223	0,210
	média	0,61	0,68	
	mediana	0,52	0,55	
	desvio padrão	0,28	0,45	
	mínimo	0,26	0,19	
	máximo	1,30	3,30	

Fonte: (FERREIRA; RECHE JR., 2017)

Nos 91 gatos incluídos no estudo, foram observados 282 segmentos espessados, sendo 66 (23,4%) localizados no jejuno, 49 (17,4%) no estômago, 49 (17,4%) na região íleocólica, 43 (15,2%) no ceco, 29 (10,3%) no íleo, 24 (8,5%) no cólon e 22 (7,8%) no duodeno. O número de segmentos do trato gastrintestinal que apresentavam parede espessada nos animais com neoplasia foi em média 3,18 e com inflamação 3,08, demonstrando que não há diferença entre os diagnósticos (*p>0,05*), conforme os dados da Tabela 14.

Tabela 14 - Identificação do número de segmentos gastrintestinais com espessamento, ao exame ultrassonográfico, nos 91 gatos, segundo a doença gastrintestinal (inflamação ou neoplasia) - São Paulo - 2017

		Diagnóstico		valor de p
		inflamação	neoplasia	
Número de segmentos espessados	n	17	74	0,823
	média	3,18	3,08	
	mediana	3,00	3,00	
	desvio padrão	1,55	1,59	
	mínimo	1,00	0,00	
	máximo	6,00	7,00	

Fonte: (FERREIRA; RECHE JR., 2017)

Dos 17 animais com inflamação três (17,6 %) apresentavam neoformação e apenas um (5,9 %) obstrução. Em relação aos 74 animais que apresentavam neoplasia em 28 (37,8%) foi visibilizada neoformação e em cinco (6,8 %) obstrução. A análise estatística demonstrou não haver prevalência dessas alterações em nenhum dos diagnósticos (Tabela 15).

Tabela 15 - Identificação de neoformação ou obstrução gastrintestinal, no exame ultrassonográfico, dos 91 gatos, segundo a doença gastrintestinal (inflamação ou neoplasia) - São Paulo - 2017

		Diagnóstico				valor de p
		inflamação		neoplasia		
		n	%	n	%	
Neoformação	não	14	82,4%	46	62,2%	0,113
	sim	3	17,6%	28	37,8%	
Obstrução	não	16	94,1%	69	93,2%	>0,999 (F)
	sim	1	5,9%	5	6,8%	

Fonte: (FERREIRA; RECHE JR., 2017)

4.2 COMPARAÇÃO DAS VARIÁVEIS ENTRE DOENÇA INFLAMATÓRIA INTESTINAL (DII), LINFOMA E ADENOCARCINOMA

As médias de idade dos animais classificados em cada grupo está apresentada na Tabela 16 abaixo.

Tabela 16 – Distribuição da idade dos 91 gatos segundo o diagnóstico da doença gastrintestinal (DII[a], linfoma ou adenocarcinoma) - São Paulo - 2017

		Diagnóstico			valor de p
		DII[a]	linfoma	adenocarcinoma	
Idade	n	17	66	8	0,029
	média	8,9	11,2	12,5	
	mediana	8,0	11,0	13,0	
	desvio padrão	3,9	2,6	2,5	
	mínimo	2,0	6,0	8,0	
	máximo	15,0	16,0	16,0	

Fonte: (FERREIRA; RECHE JR., 2017)

a = doença inflamatória intestinal

Como houve diferença significante entre os grupos (p<0,05), para identificação de quais diagnósticos apresentam diferenças entre si foram feitas comparações múltiplas (comparações entre dois a dois diagnósticos), utilizando o teste de Dunnet, demonstrando diferença de idade entre os animais com inflamação e com adenocarcinoma, sendo esses mais velhos (*p*=0,035), conforme ilustra a Figura 1.

Figura 1 - Distribuição da média de idade dos 91 gatos segundo o tipo de doença gastrintestinal (doença inflamatória intestinal, linfoma ou adenocarcinoma) - São Paulo - 2017

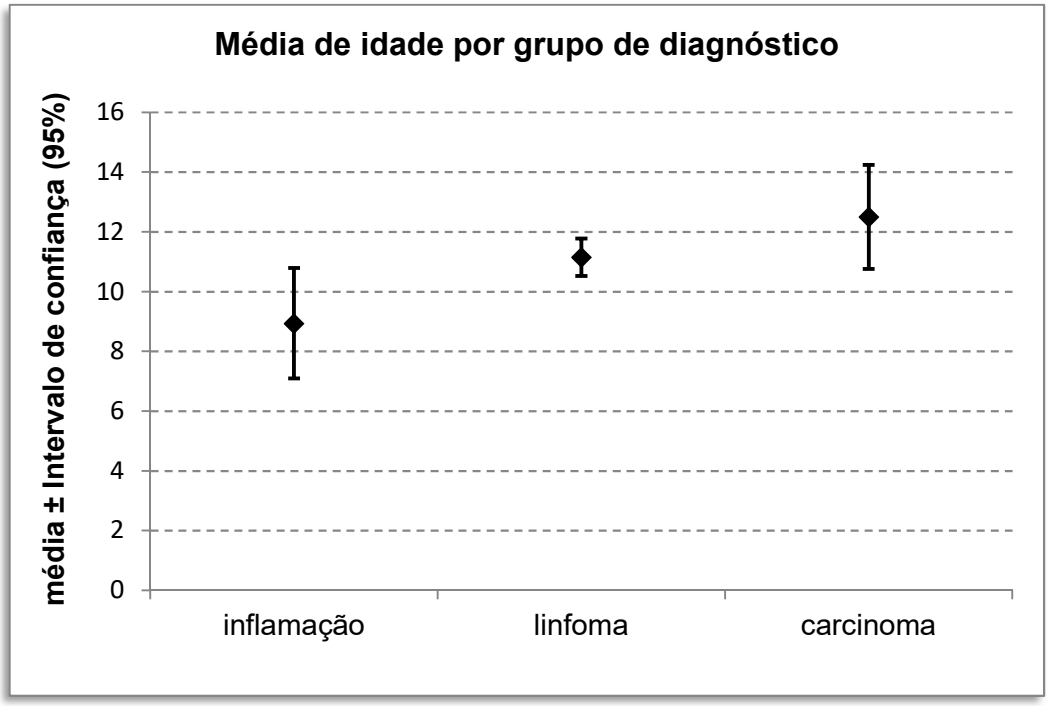

Fonte: (FERREIRA; RECHE JR., 2017)

A distribuição dos animais quanto ao gênero e se possuíam ou não raça definida nos diferentes grupos não demonstrou diferença quanto aos diagnósticos (*p>0,05*), conforme apresentado na Tabela 17.

Tabela 17 - Distribuição dos 91 gatos segundo o sexo, definição racial e o tipo de doença gastrintestinal (DII[a], linfoma ou adenocarcinoma) - São Paulo - 2017

		Diagnóstico						valor de p
		DII[a]		linfoma		adenocarcinoma		
		n	%	n	%	n	%	
Sexo	macho	14	82,4%	38	57,6%	4	50,0%	0,135
	fêmea	3	17,6%	28	42,4%	4	50,0%	
Raça	sem	11	64,7%	54	81,8%	6	75,0%	0,308
	com	6	35,3%	12	18,2%	2	25,0%	

Fonte: (FERREIRA; RECHE JR., 2017)

a = doença inflamatória intestinal

A ocorrência do linfonodo classificado em cada grupo não foi diferente entre os três diagnósticos (*p>0,05*), como se observa na Tabela 18.

Tabela 18 - Distribuição dos diferentes tipos de linfonodos observados nos 91 gatos por meio do exame ultrassonográfico, segundo a doença gastrintestinal (DIIa, linfoma ou adenocarcinoma) - São Paulo - 2017

		Diagnóstico						valor de p
		DII[a]		linfoma		adenocarcinoma		
		n	%	n	%	n	%	
Linfonodo	cólico	16	34,8%	58	28,0%	4	25,0%	0,469
	gástrico	2	4,3%	14	6,8%	0	0,0%	
	jejunal	21	45,7%	107	51,7%	7	43,8%	
	mesentérico caudal	3	6,5%	10	4,8%	5	31,3%	
	peri-esplênico	0	0,0%	4	1,9%	0	0,0%	
	pancreatoduodenal	4	8,7%	14	6,8%	0	0,0%	

Fonte: (FERREIRA; RECHE JR., 2017)

a = doença inflamatória intestinal

O número médio de linfonodos identificado nos animais com doença inflamatória intestinal, linfoma e adenocarcinoma foi respectivamente 2,88; 3,14 e 2,0; não houve diferença estatisticamente significante entre os grupos (*p>0,05*), de acordo com os dados da Tabela 19.

Tabela 19 - Identificação do número de linfonodos visibilizados no exame ultrassonográfico dos 91 gatos, segundo a doença gastrintestinal (DIIa, linfoma ou adenocarcinoma) - São Paulo - 2017

		Diagnóstico			valor de p
		DII[a]	linfoma	adenocarcinoma	
Número de linfonodos	n	16	66	8	0,210
	média	2,88	3,14	2,00	
	mediana	3,00	3,00	2,00	
	desvio padrão	1,63	1,75	1,69	
	mínimo	0,00	0,00	0,00	
	máximo	7,00	8,00	4,00	

Fonte: (FERREIRA; RECHE JR., 2017)

a = doença inflamatória intestinal

Pelos resultados da análise de espessura e comprimento dos linfonodos nota-se que houve diferença entre os grupos quanto à segunda variável (*p<0,05*), como se observa na Tabela 20. Para identificação de quais diagnósticos apresentam diferenças entre si, foram feitas comparações múltiplas (comparações entre dois a dois diagnósticos), utilizando o teste de Bonferroni. Desse modo nota-se que os animais com linfoma possuem linfonodos mais compridos que os portadores de adenocarcinoma (*p*= 0,013), segundo ilustra a Figura 2.

Tabela 20 - Dimensões dos linfonodos observados nos 91 gatos, ao exame ultrassonográfico, segundo a doença gastrintestinal (DIIa, linfoma ou adenocarcinoma) - São Paulo - 2017

		Diagnóstico			valor de p
		DII[a]	linfoma	adenocarcinoma	
Comprimento	n	46	207	16	0,008
	média	1,66	1,94	1,36	
	mediana	1,66	1,61	1,03	
	desvio padrão	0,85	1,20	0,76	
	mínimo	0,47	0,42	0,61	
	máximo	3,69	7,31	3,16	
Espessura	n	46	207	16	0,334
	média	0,61	0,68	0,61	
	mediana	0,52	0,56	0,51	
	desvio padrão	0,28	0,46	0,31	
	mínimo	0,26	0,19	0,29	
	máximo	1,30	3,30	1,53	

Fonte: (FERREIRA; RECHE JR., 2017)

a = doença inflamatória intestinal

Figura 2 - Distribuição da média do comprimento dos linfonodos, observados nos 91 gatos segundo o tipo de doença gastrintestinal (doença inflamatória intestinal, linfoma ou adenocarcinoma) - São Paulo - 2017

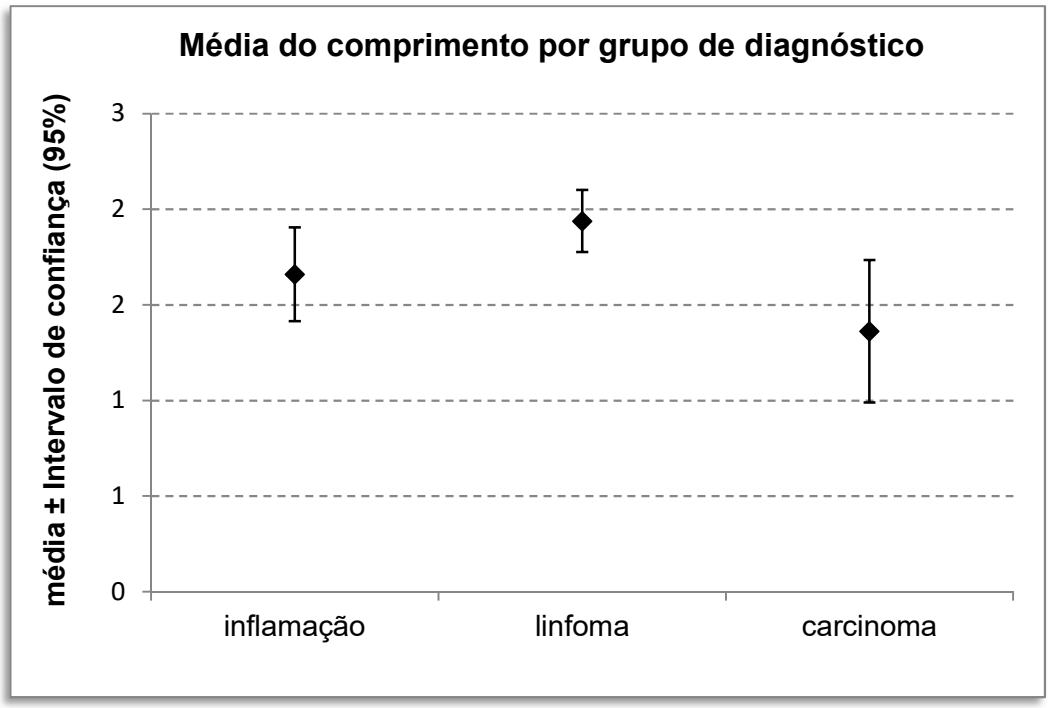

Fonte: (FERREIRA; RECHE JR., 2017)

O número de segmentos do trato gastrintestinal espessado foi em média 3,18 no grupo com doença inflamatória intestinal; 3,14 no linfoma e 2,63 no adenocarcinoma. Os resultados não demonstram diferença estatisticamente significante nos três grupos de diagnóstico (*p>0,05*) (Tabela 21).

Tabela 21 - Identificação do número de segmentos gastrintestinais com espessamento, ao exame ultrassonográfico, nos 91 gatos, segundo a doença gastrintestinal (DII, linfoma ou adenocarcinoma) - São Paulo - 2017

		Diagnóstico			valor de p
		DII[a]	linfoma	adenocarcinoma	
Número de segmentos espessados	n	17	66	8	0,673
	média	3,18	3,14	2,63	
	mediana	3,00	3,00	2,00	
	desvio padrão	1,55	1,60	1,51	
	mínimo	1,00	0,00	1,00	
	máximo	6,00	7,00	5,00	

Fonte: (FERREIRA; RECHE JR., 2017)

a = doença inflamatória intestinal

Foi encontrada correlação do segmento espessado e o tipo de tumor somente nos casos em que o segmento espessado era o jejuno (Tabela 22). Dos 66 animais com linfoma, 50 (75,8%) apresentavam espessamento do jejuno, e dos 25 com doença inflamatória intestinal e carcinoma, somente 13 (52,0%), diferença estatisticamente significante (p=0,029).

Tabela 22 - Identificação e quantificação dos segmentos espessados segundo a doença gastrintestinal (DII[b], linfoma ou adenocarcinoma) - São Paulo - 2017

		Diagnóstico						valor de p
		DII[b]		linfoma		adenocarcinoma		
		n	%	n	%	n	%	
segmento	Estômago	12	70,6%	34	52,3%	3	37,5%	0,029
	duodeno	5	29,4%	17	26,2%	1	12,5%	
	jejuno	8	47,1%	50	76,9%	5	62,5%	
	Íleo	8	47,1%	17	26,2%	4	50,0%	
	ICC[a]	6	35,3%	40	61,5%	3	37,5%	
	Cólon	5	29,4%	14	21,5%	3	37,5%	
	ceco	8	47,1%	32	49,2%	2	25,0%	

Fonte: (FERREIRA; RECHE JR., 2017)

a = válvula íleocólica; b = doença inflamatória intestinal

Na Tabela 23 abaixo, nota-se que houve associação de neoformação e obstrução com relação ao diagnóstico (p<0,05), evidenciando que:

- há um maior percentual de neoformação no grupo com linfoma e um percentual ainda maior no com adenocarcinoma;
- há um maior percentual de obstrução no grupo com carcinoma.

Tabela 23 - Identificação de neoformação ou obstrução gastrintestinal, no exame ultrassonográfico, dos 91 gatos, segundo a doença gastrintestinal (DII[a], linfoma ou adenocarcinoma) - São Paulo - 2017

		Diagnóstico						valor de p
		DII[a]		linfoma		carcinoma		
		n	%	n	%	n	%	
Neoformação	não	14	82,4%	44	66,7%	2	25,0%	0,018
	sim	3	17,6%	22	33,3%	6	75,0%	
Obstrução	não	16	94,1%	64	97,0%	5	62,5%	0,001
	sim	1	5,9%	2	3,0%	3	37,5%	

Fonte: (FERREIRA; RECHE JR., 2017)

a = doença Inflamatória Intestinal

As alterações observadas em alguns dos exames ultrassonográficos avaliados durante a realização desse estudo estão ilustradas nas Figuras 3 a 16.

Figura 3 - Espessamento do íleo em paciente diagnosticado com Doença Inflamatória intestinal (Cinza, sem raça definida, fêmea, 15 anos)

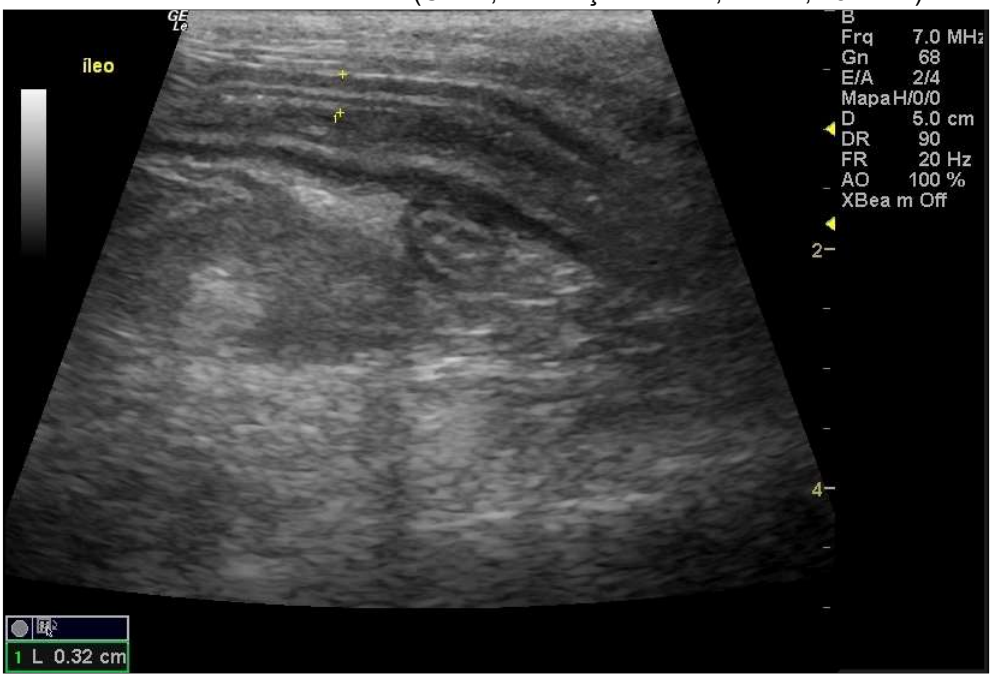

Fonte: (FERREIRA; RECHE JR., 2017)

Figura 4 - Espessamento do cólon em paciente diagnosticado com Doença Inflamatória Intestinal (Nekinho, siamês, macho, 12 anos)

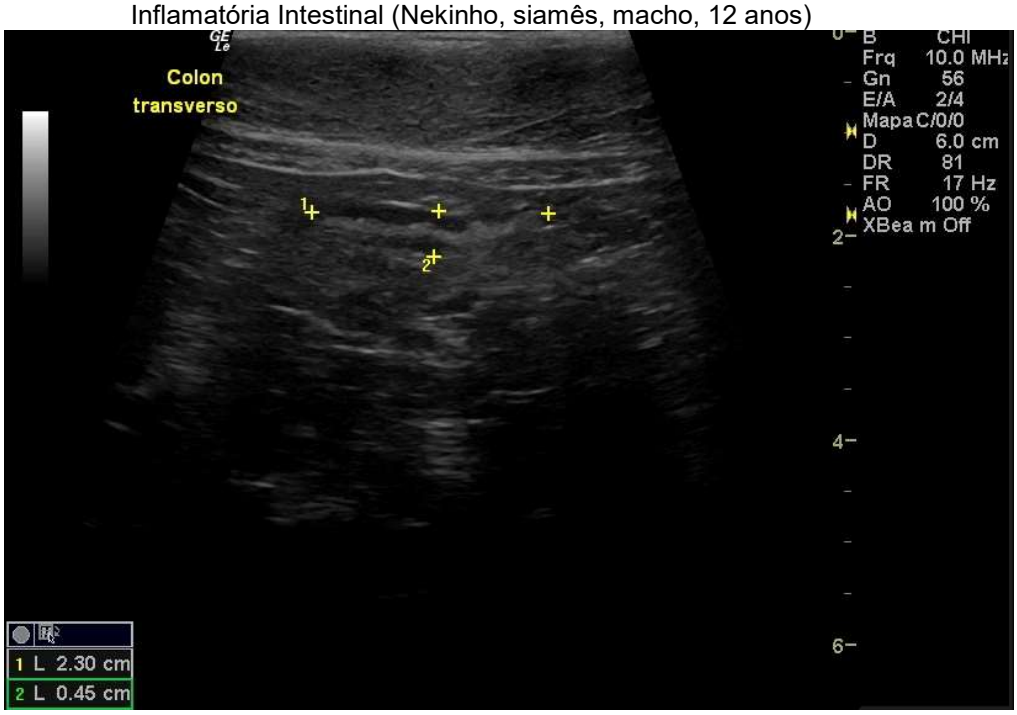

Fonte: (FERREIRA; RECHE JR., 2017)

Figura 5 - Neoformação em válvula íleocólica/cólon ascendente, em paciente diagnosticado com Doença Inflamatória Intestinal (Suzi, sem raça definida, fêmea, 11 anos)

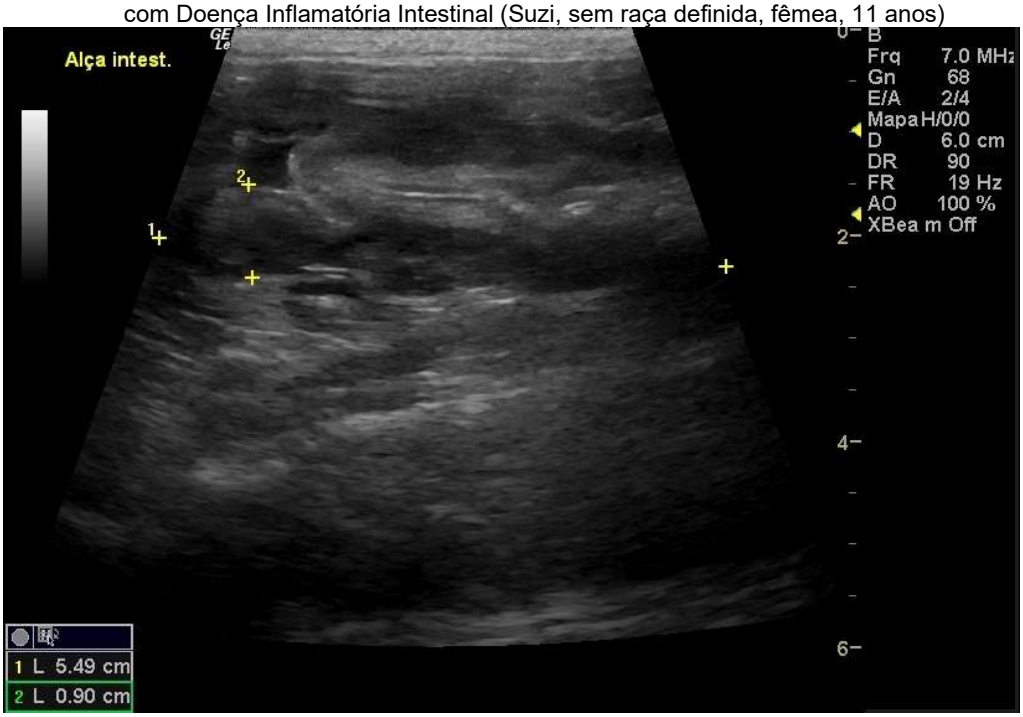

Fonte: (FERREIRA; RECHE JR., 2017)

Figura 6 - Linfonodo mesentérico caudal em paciente com diagnóstico de Doença Inflamatória Intestinal (Puppy, sem raça definida, fêmea, 15 anos)

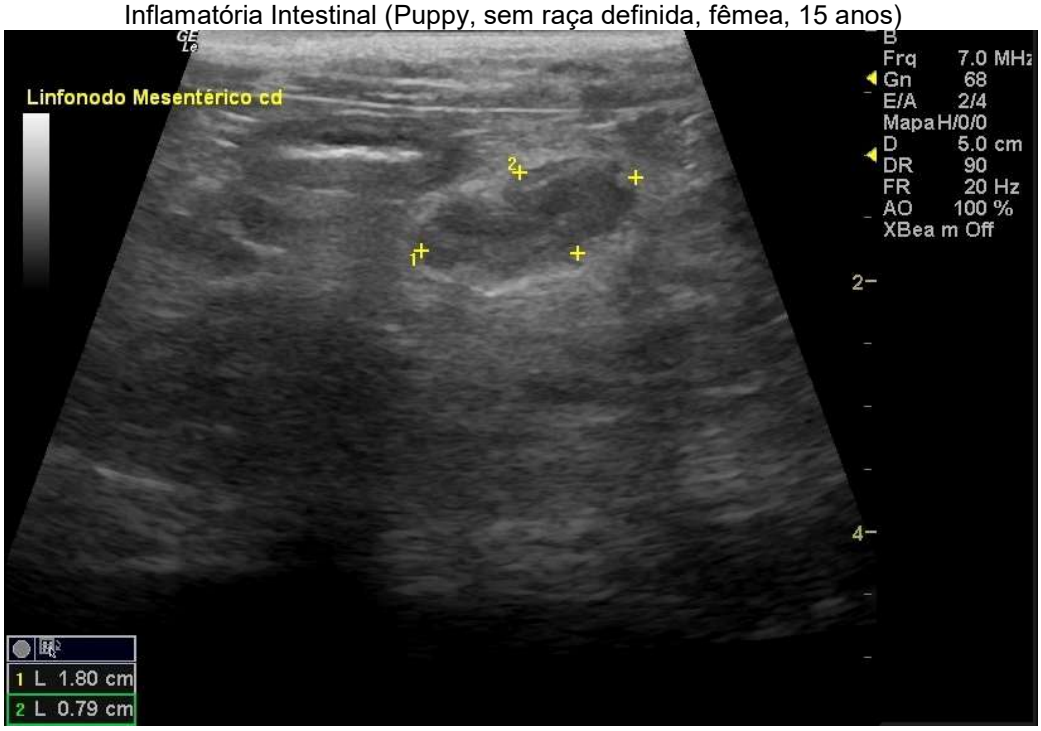

Fonte: (FERREIRA; RECHE JR., 2017)

Figura 7 - Linfonodo cólico visibilizado em paciente diagnosticado com Doença Inflamatória Intestinal (Juninho, British Shorthair, macho, 06 anos)

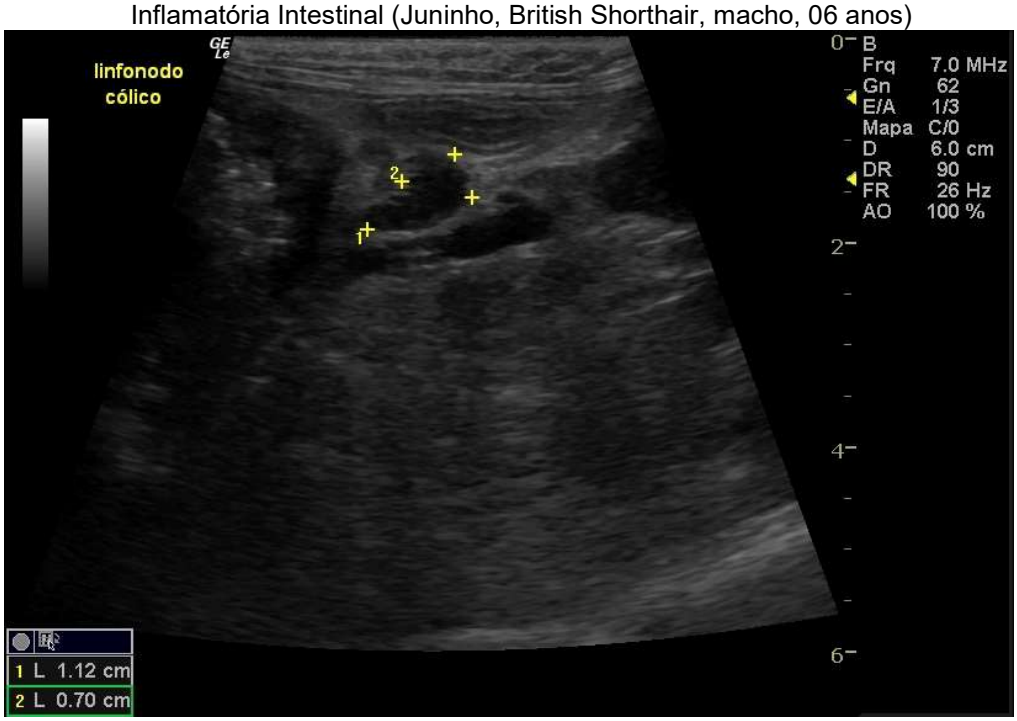

Fonte: (FERREIRA; RECHE JR., 2017)

Figura 8 - Espessamento do jejuno em paciente com diagnóstico de Linfoma (Belo, siamês, macho, 16 anos)

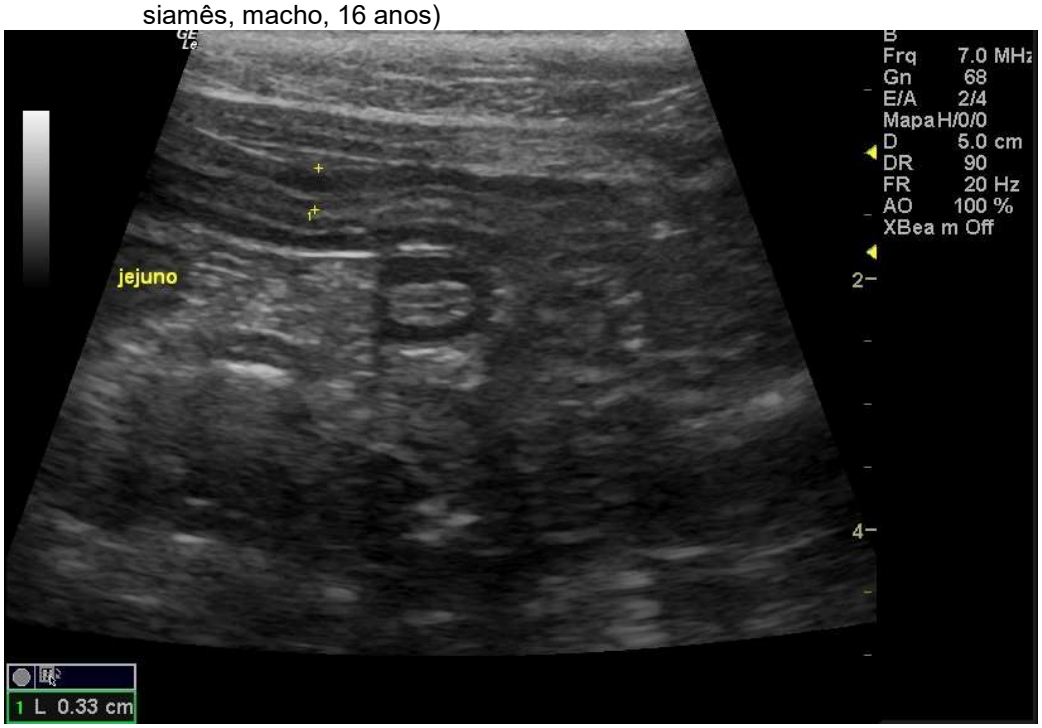

Fonte: (FERREIRA; RECHE JR., 2017)

Figura 9 - Neoformação em paciente com diagnóstico de Linfoma (Caio, sem raça definida, macho, 12 anos)

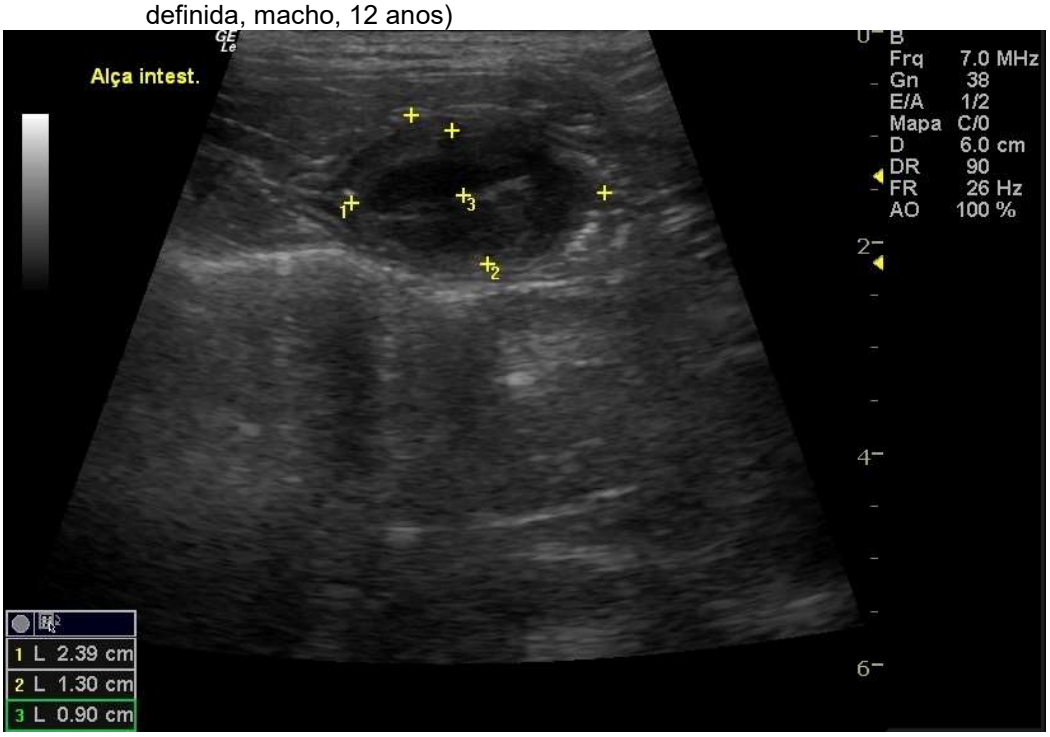

Fonte: (FERREIRA; RECHE JR., 2017)

Figura 10 - Neoformação gástrica em paciente com diagnóstico de Linfoma. (Pixel, siamês, m, 12 anos)

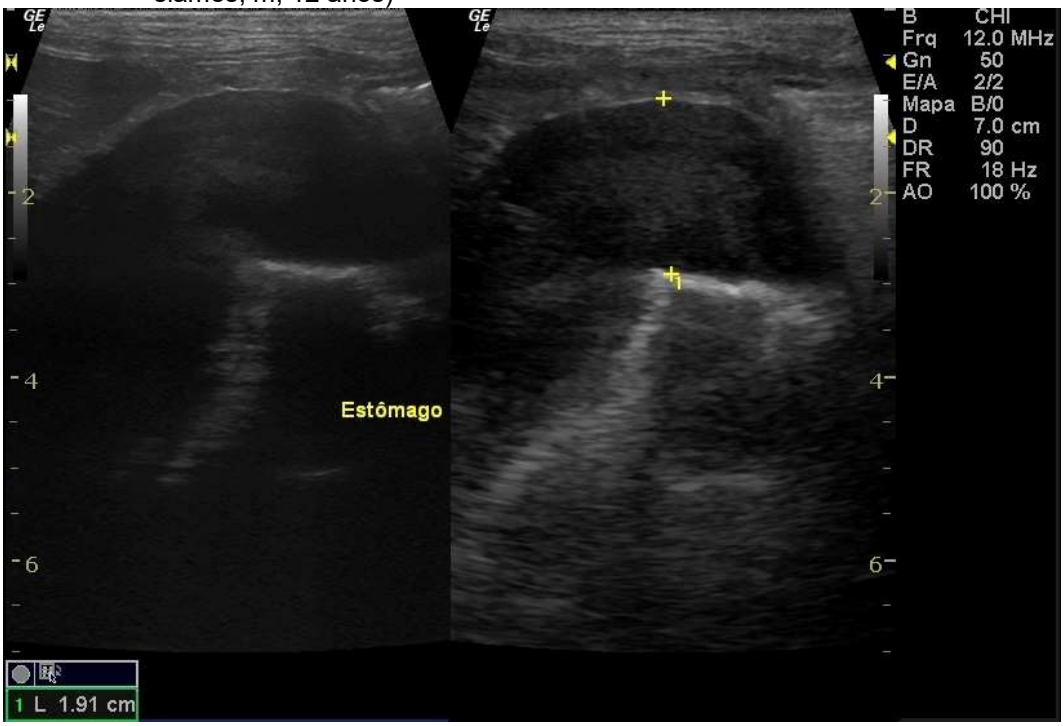

Fonte: (FERREIRA; RECHE JR., 2017)

Figura 11 - Linfonodo gástrico visibilizado em paciente com diagnóstico de Linfoma (Tommy, persa, macho, 11 anos)

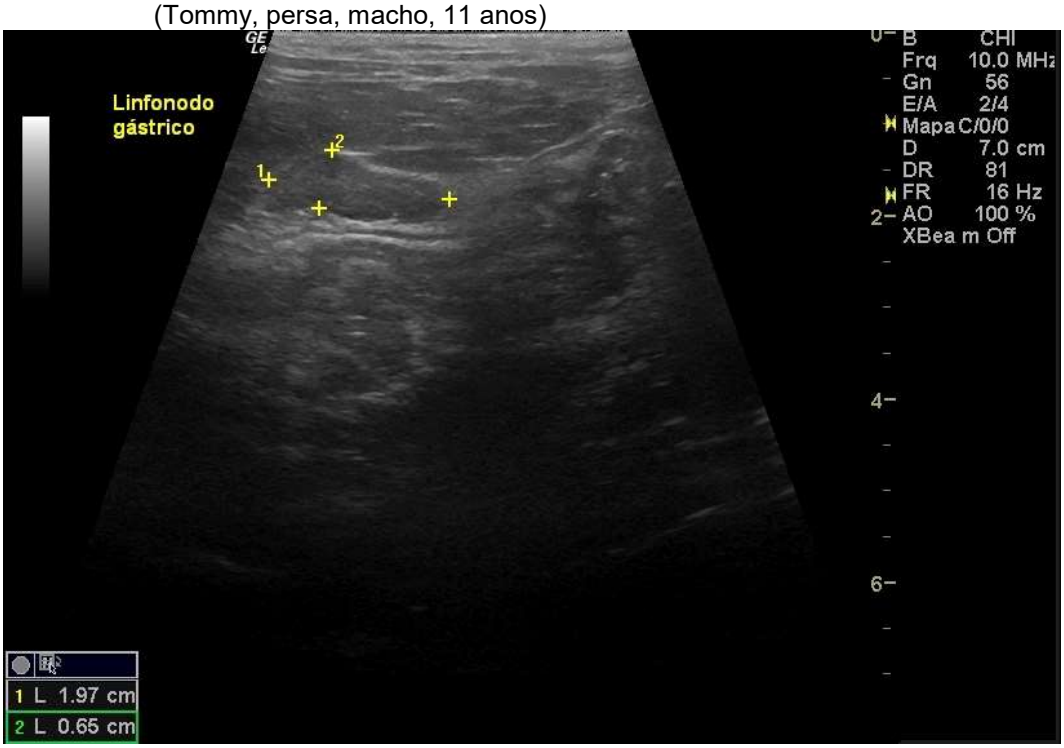

Fonte: (FERREIRA; RECHE JR., 2017)

Figura 12 - Linfonodo jejunal visibilizado em paciente com diagnóstico de Linfoma (Alemão, sem raça definida, macho, 14 anos)

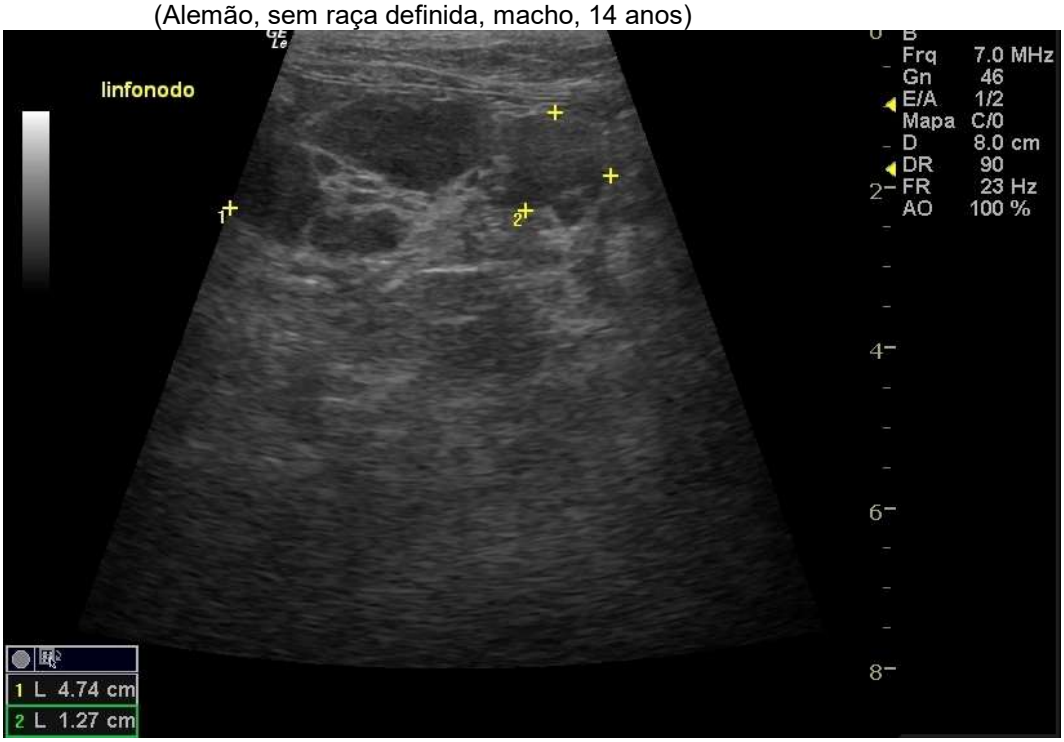

Fonte: (FERREIRA; RECHE JR., 2017)

Figura 13 - Espessamento do cólon em paciente com diagnóstico de Adenocarcinoma (Saimon, persa, macho, 14 anos)

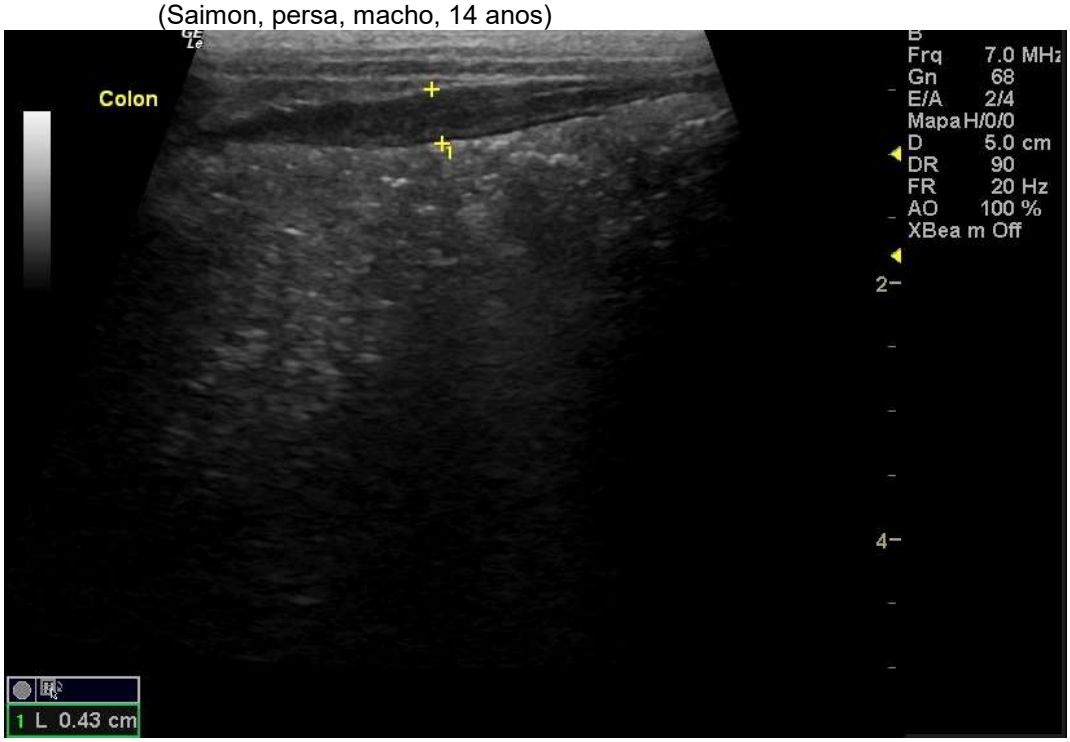

Fonte: (FERREIRA; RECHE JR., 2017)

Figura 14 - Linfonodo cólico visibilizado em paciente com diagnóstico de Adenocarcinoma. (Hércules, sem raça definida, macho, 12 anos)

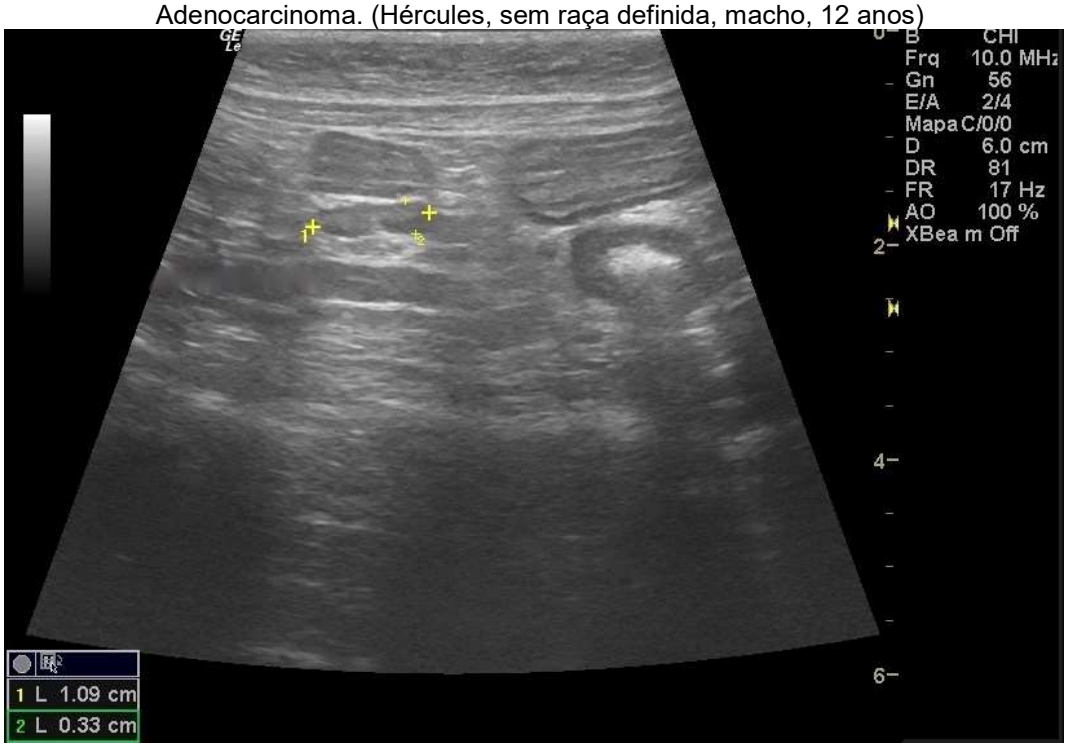

Fonte: (FERREIRA; RECHE JR., 2017)

Figura 15 - Linfonodo Jejunal visibilizado em paciente com diagnóstico de Adenocarcinoma. (Frankie, sem raça definida, F, 13 anos)

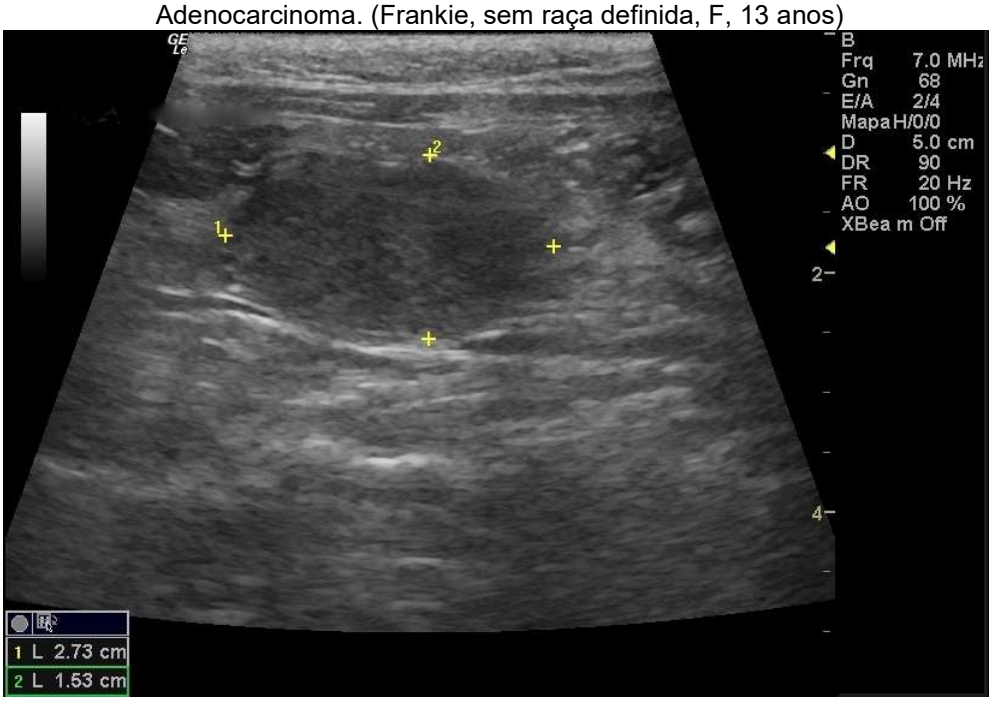

Fonte: (FERREIRA; RECHE JR., 2017)

Figura 16 - Neoformação em jejuno em paciente com diagnóstico de Adenocarcinoma. Nota-se a dilatação do segmento anterior (seta), com conteúdo fecal, denotando alteração obstrutiva (Mia, sem raça definida, fêmea, 10 anos)

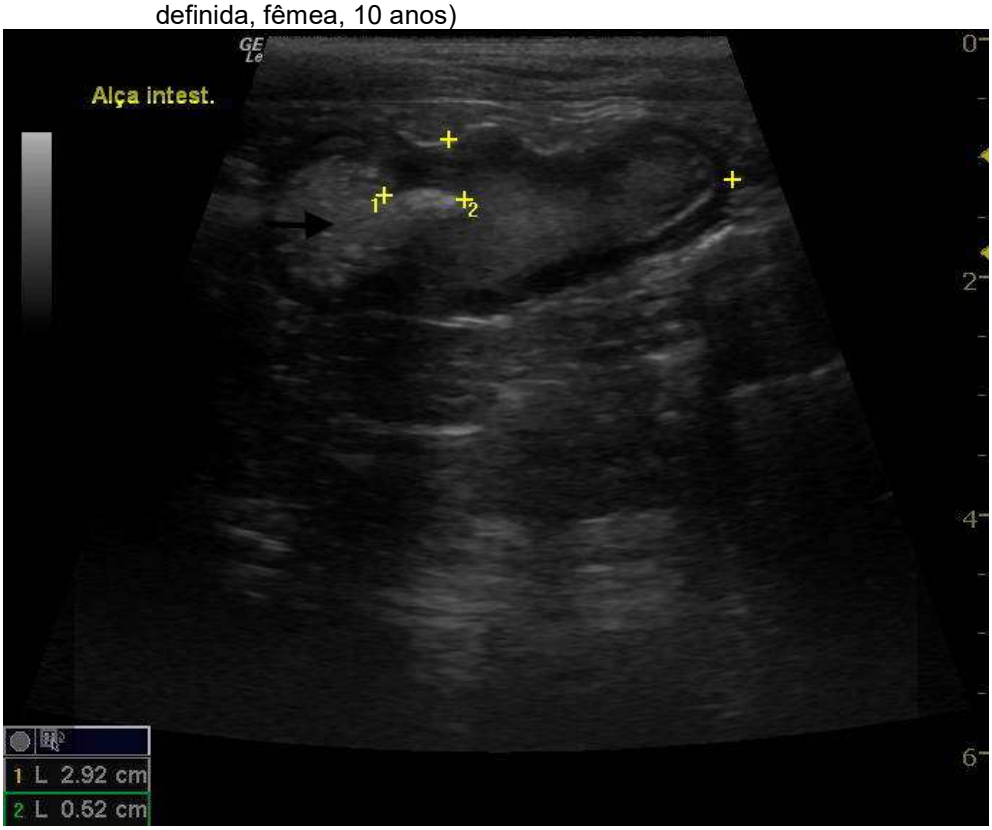

Fonte: (FERREIRA; RECHE JR., 2017)

DISCUSSÃO

5 DISCUSSÃO

Os gatos lideram o ranking de preferências entre os animais de estimação em muitos países, seguindo uma tendência mundial (EUROMONITOR, 2008).

Aliado a isso, observa-se que a expectativa de vida dos gatos tem aumentado consideravelmente nos últimos anos (BELLOWS et al., 2016). É notório que fatores como a globalização e difusão de conhecimentos tecnológicos inerentes a medicina veterinária tenham cumprido um papel importante nessa esfera, principalmente no que se refere a prevenção de algumas doenças e diagnóstico precoce de outras.

Dentre as enfermidades mais comuns na clínica de felinos, destacam-se as doenças gastrintestinais, cujos sintomas: vômito, diarreia, anorexia e perda de peso são inespecíficos; mas preocupam e são motivo de busca de auxílio veterinário pelo tutor (PENNINCK et al., 2003; ADAMS et al., 2010; Scott et al., 2011; Freiche et al., 2016).

Quando os exames de patologia clínica não esclarecem as causas do aparecimento dos sintomas, recorre-se aos exames de imagem, sendo a ultrassonografia o método de escolha, para a avaliação do trato gastrintestinal, devido a sua superioridade na evidenciação e localização de alterações, bem como na avaliação de metástase (GREEN; SMITH; KASS, 2011; TERRAGNI et al., 2014). A pouca quantidade de gás luminal observada nos gatos favorece a realização do exame ultrassonográfico pois torna ínfima a formação de artefatos de imagem. (WEICHSELBAUM; FEENEY; HAYDEN, 1994; SCHWARZ; SAUNDERS, 2011).

Porém, nem sempre é possível diferenciar inflamação de processos neoplásicos pelos exames de imagem (TERRAGNI et al., 2014), principalmente no que diz respeito à doença inflamatória intestinal e linfoma linfocítico (ZWINGENBERGER et al., 2010; DANIAUX et al., 2014), e o diagnóstico final é feito pelo exame histopatológico, imunoistoquímico ou de clonalidade, em material coletado do tecido lesionado por citologia aspirativa ou biópsia por fragmento (COUTO, 2001; FRANK et al., 2007; GASCHEN, 2011; WILLARD, 2012).

Sabe-se que as neoplasias são cada vez mais comuns nos animais idosos, e o diagnóstico final requer a utilização de métodos invasivos para a coleta de material, que podem ser contraindicados nos pacientes debilitados. Desse modo busca-se a precocidade no diagnóstico, o que torna o tratamento mais eficiente e diminui a chance de aparecimento de metástase, refletindo na sobrevida do paciente (SCHLEIS, 2014).

O presente estudo teve como objetivo reconhecer alterações ultrassonográficas no trato gastrintestinal e linfonodos abdominais que pudessem direcionar ao diagnóstico de neoplasia.

As principais neoplasias que acometem o trato gastrintestinal nos gatos, em ordem de importância, são: linfoma alimentar, adenocarcinoma e mastocitoma, sendo que a primeira é descrita como a mais comum e a última rara (LISTER; SORENMO, 2006; AGUT, 2009; BARRS; BEATTY, 2012a; HENRY; HERRERA, 2013).

Dos 91 gatos incluídos nesse estudo 17 (18,7%) foram diagnosticados com doença inflamatória intestinal e 74 (81,3%) com neoplasia, sendo que 66/91 (72,5%) tinham linfoma alimentar e 8/91 (8,8%) adenocarcinoma. Portanto, o linfoma alimentar foi a doença de maior ocorrência, afetando mais da metade dos animais avaliados, concordando com um estudo de Rissetto et al. (2011).

Os tumores intestinais são comuns em gatos que estão entre 10 e 14 anos de idade. A doença inflamatória intestinal também é descrita em animais de meia idade ou idosos, apesar de poder ocorrer, com menor frequência, em animais jovens, com menos de dois anos de idade (WILLARD, 1999; WALLY et al., 2005; GREEN; SMITH; KASS, 2011; RISSETTO et al., 2011; ARTEAGA; McKNIGHT; BERGMAN, 2012; JERGENS, 2012; MOORE; RODRIGUEZ-BERTOS; KASS, 2012).

A faixa etária média dos animais incluídos no presente estudo foi 10,9 anos, ou seja, animais idosos. Os animais acometidos por neoplasia são mais idosos que os com inflamação, com média de idade de 11,3 anos e 8,9 anos respectivamente. Quando se diferencia a neoplasia em linfoma e adenocarcinoma o segundo grupo foi

composto por gatos mais velhos que os animais com inflamação, com valores médios de idade de 12,5 e 8,9 anos.

Não há uma concordância entre os estudos quanto à prevalência de tumor em machos e fêmeas. Em alguns trabalhos há maior quantidade de machos e em outros os gêneros se equivalem (RISSETTO et al., 2011).

Dos 91 gatos incluídos nesse estudo 56 (61,5%) eram machos e 35 (38,5%) fêmeas. A distribuição do gênero nos grupos com diagnóstico de neoplasia e inflamação demonstrou haver mais fêmeas no primeiro grupo, denotando maior susceptibilidade a tumor. Porém, quando o grupo neoplasia foi subdividido em linfoma e adenocarcinoma a análise estatística não demonstrou predisposição de gênero.

Para a avaliação quanto à raça os animais foram divididos em dois grupos a saber: gatos sem raça definida e os gatos com definição racial, dentre elas British, Himalaio, Persa e Siamês. Diversos trabalhos indicam a predisposição genética do Siamês ao linfoma (MALIK; GABOR; CANFIELD, 2003); porém essa raça também encontra-se na lista dos mais acometidos por adenocarcinoma (WILLARD, 2012) e doença inflamatória intestinal (JERGENS, 2012). Descritivamente pode-se dizer que nesse estudo a maior prevalência entre os gatos da raça British e Himalaio foi de doença inflamatória intestinal, enquanto que nos siameses e sem raça definida prevaleceu o linfoma. No entanto, a pequena amostra, frente a quantidade de raças existentes na espécie felina, não permitiu correlação entre raça e um diagnóstico específico.

Em geral as alterações ultrassonográficas correlacionadas aos tumores são espessamento importante, com ou sem perda da definição da arquitetura, da parede de um ou mais segmentos do trato gastrintestinal e presença de neoformação. Tanto o linfoma de baixo grau quanto a doença inflamatória intestinal podem levar à alteração difusa, com aumento da espessura e preservação da arquitetura murais (PENNINCK, 1998; WILLARD, 1999; RICHTER, 2003; AGUT, 2009; GASCHEN 2011).

A principal dificuldade na diferenciação entre neoplasia e inflamação está relacionada aos processos difusos, com espessamento moderado dos segmentos gastrintestinais. A quantidade de segmentos alterados poderia ser um indicativo de gravidade que auxiliasse nessa diferenciação. Dos 91 animais avaliados nesse estudo 49 (17,4%) apresentavam espessamento do estômago, 22 (7,8%) do duodeno, 66 (23,4%) do jejuno, 29 (10,3%) do íleo, 49 (17,4%) da válvula íleocólica, 43 (15,2%) do ceco e 24 (8,5%) do cólon. O número de segmentos espessados, em média, nos animais com neoplasia foi 3,18, sem diferença em relação aos com inflamação, que foi 3,08. Também não houve diferença quando os grupos foram divididos em linfoma, adenocarcinoma e inflamação.

Hahn et al. (2017) publicaram um trabalho definindo o melhor local para mensuração da parede do ceco e, portanto, alterando o valor de espessura normal. Di Donato et al. (2014) descrevem espessuras diferentes na parede do íleo quando a mensuração é feita entre e sobre as pregas. Em seu estudo Daniaux et al. (2014) identificaram a influência da idade na espessura da parede do jejuno e das camadas submucosa e muscular no íleo. Talvez, esse fato deva ser considerado em estudos futuros, e leve a alterações nos valores de normalidade para espessura desses segmentos intestinais em animais mais velhos.

A avaliação do segmento espessado mais frequentemente visibilizado demonstrou a correlação do jejuno com o diagnóstico de linfoma, com 75,8% dos animais desse grupo apresentando espessamento da parede jejunal. Esse resultado está em concordância com vários estudos que apontam o jejuno como o segmento mais comumente afetado por essa neoplasia (RECHE JR et al., 2010; BARRS; BEATTY, 2012a; MOORE; RODRIGUEZ-BERTOS; KASS, 2012; DANIAUX et al., 2014; RECHE JR, 2014).

Outras alterações ultrassonográficas observadas foram a presença de neoformação e obstrução intestinal. A análise estatística demonstrou não haver prevalência dessas alterações nas comparações entre neoplasia e inflamação.

Neoformação e obstrução são comumente correlacionadas à neoplasia. A infiltração neoplásica pode levar ao processo obstrutivo por diminuição do lúmen,

descrito no carcinoma; ou por causa de perda da função no local da lesão, como ocorre no linfoma (VALLI et al., 2000; PENNINCK et al., 2003; RICHTER, 2003). Porém também podem estar presentes nos quadros graves de doença inflamatória intestinal devido ao edema, hemorragia e fibrose da parede intestinal (WILSON, 2008; GASCHEN, 2011).

Quando a análise foi realizada comparando-se os grupos linfoma, adenocarcinoma e inflamação, verificou-se um maior percentual de neoformação no linfoma e, principalmente, no adenocarcinoma, quando comparados à inflamação, corroborando com as informações anteriormente fornecidas. O grupo adenocarcinoma também demonstrou um maior percentual de processo obstrutivo em concordância com Agut (2009) e Gaschen (2011), que relatam tal alteração comum nesse tipo de tumor.

Linfadenopatia é outro achado ultrassonográfico descrito tanto nos processos neoplásicos quanto inflamatórios (WILSON, 2008; Gaschen, 2011; DANIAUX et al., 2014).

O número total de linfonodos identificados nesse estudo foi 269, divididos em gástrico (16 – 5,9%), pancreatoduodenal (18 – 6,7%), cólico (78 – 29%), jejunal (135 – 50,2%), mesentérico caudal (18 – 6,7%) e peri-esplênico (4 – 1,5%). Não houve correlação entre um linfonodo mais frequentemente visibilizado e o diagnóstico de neoplasia ou inflamação, tampouco nos grupos linfoma, adenocarcinoma e inflamação. O número de linfonodos visibilizados também não diferiu nas duas análises.

Em 2008, Schreurs et al., realizaram um estudo sobre a identificação dos linfonodos abdominais em gatos saudáveis e concluíram que a maior parte pode ser normalmente visibilizada ultrassonograficamente. Esse fato pode justificar a não diferenciação estatística entre o número e identidade dos linfonodos apresentados nesse estudo porque não os diferenciamos em normais e aumentados.

O linfonodo peri-esplênico, apesar de não fazer parte da cadeia mesentérica, foi incluído na análise estatística porque o baço pode estar envolvido nos quadros de

linfoma de células grandes e, nesse estudo, linfoma linfoblástico e linfocítico foram agrupados na mesma categoria (WILSON, 2008).

A linfadenopatia é identificada ultrassonograficamente com o aumento de tamanho e diminuição da ecogenicidade dos linfonodos (ZWINGENBERGER et al., 2010) As medidas obtidas dos linfonodos apresentados nesse estudo foram o comprimento e a espessura; e não demonstraram diferença entre neoplasia e inflamação, porém observou-se que os animais com linfoma apresentam os linfonodos mais compridos que no adenocarcinoma, com medidas médias de respectivamente 1,94 cm e 1,36 cm.

O espessamento da camada muscular é uma das principais alterações ultrassonográficas difusas descrita no intestino. Está presente no linfoma linfocítico e na doença inflamatória intestinal, principalmente a eosinofílica. Muitos estudos já foram realizados com base na medida dessa camada na tentativa de diferenciação entre linfoma e doença inflamatória intestinal (ZWINGENBERGER et al., 2010; DANIAUX et al., 2014; Di DONATO et al., 2014; TUCKER et al., 2014; WINTER et al., 2014).

Os relatórios ultrassonográficos avaliados só apresentavam a medida da espessura total dos segmentos intestinais; e a análise do espessamento da camada muscular seria subjetiva, já que os sonogramas não estavam disponíveis em formato que permitisse mensurações posteriores à aquisição da imagem. Portanto tal dado não foi avaliado nesse estudo.

Outras características passíveis de identificação durante o exame ultrassonográfico são a diminuição da ecogenicidade dos linfonodos e aumento da mesma nos tecidos gordurosos adjacentes (VALLI et al., 2000; SCHREURS et al., 2008; SWARTE et al., 2011). Essas características também são subjetivas e só poderiam ser incluídas nesse estudo se o exame fosse registrado em movimento. Além disso, seria necessária a avaliação de pelo menos mais um observador, para que os dados fossem válidos.

Alguns autores aceitam a hipótese da doença inflamatória intestinal ser estado precursor do linfoma devido à frequência em que as duas enfermidades são diagnosticadas em um mesmo animal, que pode chegar a até 41% (BARRS; BEATTY, 2012b).

Nesse estudo não houve mais que uma doença diagnosticada em cada animal, discordando da hipótese acima sugerida.

CONCLUSÕES

6 CONCLUSÕES

Esse estudo comprovou a sensibilidade do exame ultrassonográfico na evidenciação de alterações do trato gastrintestinal e localização de neoformações, bem como na avaliação dos linfonodos abdominais.

Porém, com base nos resultados obtidos, a ultrassonografia ainda não fornece informações suficientes para o diagnóstico das neoplasias do trato gastrointestinal a partira da diferenciação com a inflamação.

Os resultados encontrados em relação ao comprimento dos linfonodos sugerem a realização de estudos futuros voltados ao tamanho dessas estruturas.

Novos estudos devem ser realizados levando-se em conta os valores de medida dentro da normalidade atual para a espessura dos segmentos do trato gastrintestinal.

REFERÊNCIAS

REFERÊNCIAS

ADAMS, W. M.; SISTERMAN, L. A.; KLAUER, J. M.; KIRBY, B. M.; LIN, T. Association of intestinal disorders in cats with findings of abdominal radiography. **Journal of the American Veterinary Medical Association**, Ithaca, v. 236, n. 8, p. 880-886, abr., 2010.

AGUT, A. Ultrasonography of the small intestine in small animals. **Veterinary Focus**, Londres, v. 19, n. 1, p. 20-28, fev., 2009.

ARTEAGA, T. A.; McKNIGHT, J.; BERGMAN, P. A review of 18 cases of feline colonic adenocarcinoma treated with subtotal colectomies and adjuvante carboplatin. **Journal of the American Animal Hospital Association**, Lakewood, v. 48, n. 6, p. 399-404, nov./dez., 2012.

AUGUST, J. R. Dietary therapy of chronic diarrhea. In: _____. **Consultations in feline internal medicine.** Saint Louis: Saunders Elsevier, 2010a. v. 6, p. 84-85.

AUGUST, J. R. Ultrasonographic imaging of gastrointestinal tract. In: _____. **Consultations in Feline Internal Medicine.** Saint Louis: Saunders Elsevier, 2010b. v. 6, p. 157-186.

BARRS, V.; BEATTY, J. Feline alimentary lymphoma: 1. Classification, risk factors, clinical signs and non-invasive diagnostics. **Journal of Feline Medicine and Surgery**, Londres, v. 14, n. 3, p. 182-190, mar., 2012a.

BARRS, V.; BEATTY, J. Feline alimentary lymphoma: 2. Further diagnostics, therapy and prognosis. **Journal of Feline Medicine and Surgery**, Londres, v. 14, n. 3, p. 191-201, mar., 2012b.

BARRS, V. R.; BEATTY, J. A.; McCANDLISH, I. A.; KIPAR, A. Hypereosinophilic paraneoplastic syndrome in a cat with intestinal T cell lymphosarcoma. **Journal of Small Animal Practice**, Oxford, v. 43, n. 9, p. 401-405, set., 2002.

BEDFORD, P. N. Partial intestinal obstruction due to colonic adenocarcinoma in a cat. **Canadian Veterinary Journal**, Ottawa, v. 39, n. 12, p. 769-771, dez., 1998.

BELLOWS, J.; CENTER, S.; DARISTOTLE, L.; ESTRADA, A. H.; FLICKINGER, E. A.; HORWITZ, D. F.; LASCEILES, B. D. X.; LEPINE, A.; PEREA, S.; SCHERCK, M.; SHOVELLER, A. K. Aging in cats – common physical and functional changes. **Journal of Feline Medicine and Surgery,** Londres, v. 18, n. 7, p. 533-50, jul., 2016.

BERTONE, E. R.; SNYDER, L. A.; MOORE, A. S. Environmental tobacco smoke and risk of malignant lymphoma in pet cats. **American Journal of Epidemiology**, Baltimore, v. 156, n. 3, p. 268-73, ago., 2002.

BLOOM, F.; MEYER, L. M. Malignant Limphoma (so-called leukemia) in dogs. **American Journal of Pathology**, Filadélfia, v. 21, n. 4, p. 683-715, jul., 1945.

BRIDGEFORD, E. C.; MARINI, R. P.; FENG, Y.; PARRY, N. M. A.; RICKMAN, B.; FOX, J. G. Gastric *helicobacter* species as a cause of feline gastric lymphoma: a viable hypotesis. **Veterinary Immunology and Immunopathology**, Amsterdam, v. 123, n. 1, p. 106-113, maio, 2008.

BRISCOE, K. A.; KROCKENBERGER, M.; BEATTY, J. A.; CROWLEY, A.; DENNIS, M. M.; CANFIELD, P. J.; DHAND, N.; LINGARD, A. E.; BARRS, V. R. Histopathological and immunohistochemical evaluation of 53 cases of feline lymphoplasmacytic enteritis and low-grade alimentary lymphoma. **Journal of Comparative Pathology**, Londres, v. 145, n. 2, p. 187-198, ago./out., 2011.

CHANDLER, E. A.; GASKELL, C. J.; GASKELL, R. M. **Feline medicine and therapeutics**. 3. ed. Oxford: Blackwell Publishing, 2004. p. 439-440.

CHASTAIN, C. B.; TURK, M. A. M.; O'BRIEN, D. Benign cutaneous mastocytomas in two litters of Siamese kittens. **Journal of the American Veterinary Medical Association**, Ithaca, v. 193, n. 8, p. 959-960, out., 1988.

COUTO, C. G. What is new on feline lymphoma? **Journal of Feline Medicine and Surgery**, Londres, v. 3, n. 4, p. 171-176, dez., 2001.

CRIBB, A. E. Feline gastrointestinal adenocarcinoma, a review and retrospective study. **Canadian Veterinary Journal,** Ottawa, v. 29, n. 1, p. 709-712, set., 1988.

DANIAUX, L. A.; LAURENSON, M. P.; MARKS, S. L.; MOORE, P. F.; TAYLOR, S. L.; CHEN, R. X.; ZWINGENBERGER, A. L. Ultrasonographic thickening of the muscularis própria in feline small intestinal small cell T-cell lymphoma and inflammatory bowel disease. **Journal of Feline Medicine and Surgery**, Londres, v. 14, n. 2, p. 89-98, fev., 2014.

DENNIS, M. M.; BENNETT, N.; EHRHART, E. J. Gastric adenocarcinoma and chronic gastrites in two related persian cats. **Veterinary Pathology**, Thousand Oaks, v. 43, n. 3, p. 358-362, maio, 2006.

DI DONATO, P.; PENNINCK, D.; PIETRA, M.; CIPONE, M.; DIANA, A. Ultrasonographic measurement of the relative thickness of intestinal wall layers in clinically healthy cats. **Journal of Feline Medicine and Surgery**, Londres, v. 16, n. 4, p. 333-339, ab., 2014.

DORN, C. R.; TAYLOR, D. O. N.; SCHNEIDER, R.; HIBBARD, H. H.; KLAUBER, M. R. Survey of animal neoplasms in Alameda and Contra Costa counties, California II. Cancer morbidity in dogs and cats from Alameda County. **Journal of National Cancer Institute**, Cary, v. 40, n. 2, p. 307-318, fev., 1968.

DUKES, C. Lymphoma of the rectum: with report of three cases. **Proceedings of the Royal Society of Medicine**, Londres, v. 27, n. 7, p. 926-927, maio, 1934.

EUROMONITOR. **Latest analyst insight**. 2008. Disponível em: <http://euromonitor.com>. Acesso em: 1 out. 2008.

FAN, T. M. Lymphoma updates. **Veterinary Clinics of North America**: small animal practice, Filadélfia, v. 33, n. 3, p. 455-471, maio, 2003.

FRANK, J.; REIMER, S.; KASS, P.; KIUPEL, M. Clinical outcomes of 30 cases (1997-2004) of canine gastrointestinal lymphoma, **Journal of the American Animal Hospital Association**, Lakewood, v. 43, n. 6, p. 313-321, nov./dez., 2007.

FREICHE, V.; FAUCHER, M. R.; GERMAN, A. J. Can clinical signs, clinicopathological findings and abdominal ultrasonography predict the site of histopatological abnormalities of the alimentary tract in cats? **Journal of Feline Medicine and Surgery**, Londres, v. 18, n. 2, p.118-128, fev., 2016.

FUKUSHIMA, K.; OHNO, K.; KOSHINO-GOTO, Y.; UCHIDA, K.; NOMURA, K.; TAKAHASHI, M.; NAKASHIMA, K.; FUJINO, Y.; TSUJIMOTO, H. Sensitivity for the detection of a clonally rearranged antigen receptor gene in endoscopically obtained biopsy specimens from canine alimentary lymphoma. **Journal of Veterinary Medical Science**, Tokio, v. 71, n. 12, p. 1673-1676, dez., 2009.

GABOR, L. J.; MALIK, R.; CANFIELD, P. J. Clinical and anatomical features of lymphosarcoma in 118 cats. **Australian Veterinary Journal**, Oxford, v. 76, n. 11, p. 725-732, nov.**,** 1998.

GASCHEN, L. Ultrasonography of small intestinal inflammatory and neoplastic disease in dogs and cats. **Veterinary Clinics of North America**: small animal practice, Filadélfia, v. 41, n. 2, p. 329-344, mar., 2011.

GASCHEN, L.; KIRCHER, P.; LANG J. Endoscopic ultrasound instrumentation, applications in humans, and potential veterinary applications. **Veterinary Radiology & Ultrasound,** Oxford, v. 44, n. 6, p. 665-680, nov., 2003.

GIEGER, T. Alimentary lymphoma in cats and dogs. **Veterinary Clinics of North America**: small animal practice, Filadélfia, v. 41, n. 2, p. 419-432, mar., 2011.

GOGGIN, J. M.; BILLER, D. S.; DEBEY, B. M.; PICKAR, J. G.; MASON, D. Ultrasonographic measurement of gastrointestinal wall thickness and the ultrasonographic appearance of the ileocolic region in healthy cats. **Journal of the American Animal Hospital Associatian**, Lakewood, v. 36, n. 3, p. 224-228, maio/jun., 2000.

GREEN, M. L.; SMITH, J. D.; KASS, P. H. Surgical versus non-surgical treatment of feline intestinal adenocarcinoma and the influence of metastasis on long-term survival in18 cats (2000-2007). **Canadian Veterinary Journal**, Ottawa, v. 52, n. 10, p. 1101-1105, out., 2011.

HAHN, H.; FREICHE, V.; BARIL, A.; CHARPENTIER, J.; DESQUILBET, L.; LE PODER, S.; SERVELY, J.; LALOY, E.; PEY, P. Ultrasonographical, endoscopic and histological appearance of the caecum in clinically healthy cats. **Journal of Feline Medicine and Surgery**, Londres, v. 19, n. 2, p. 85-93, fev., 2017.

HARTMANN, K. Clinical aspects of feline retroviruses: a review. **Viruses**, Basel, v. 4, n. 11, p. 2684-2710, out., 2012.

HENRY, C.; HERRERA, C. Mast cell tumors in cats: clinical update and possible new treatment avenues. **Journal of Feline Medicine and Surgery**, Londres, v. 15, n. 1, p. 41-47, jan., 2013.

JERGENS, A. E. Feline idiopathic inflammatory bowel disease – what we know and what remains to be unraveled. **Journal of Feline Medicine and Surgery**, Londres, v. 14, n. 7, p. 445-458, jul., 2012.

JERGENS, A. E. Feline inflammatory bowel disease – current perspectives on etiopathogenesis and therapy. **Journal of Feline Medicine and Surgery**, Londres, v. 4, n. 4, p. 175-178, dez., 2002.

KLEINE, L. J.; LAMB, C. R. Comparative organ imaging: the gastrointestinal tract. **Veterinary Radiology**, Oxford, v. 30, n. 3, p. 133-141, maio, 1989.

KLEINSCHMIDT, S.; HARDER, J.; NOLTE, I.; MARSILIO, S.; HEWICKER-TRAUTWEIN, M. Chronic inflammatory and non-inflammatory diseases of the gastrointestinal tract in cats: diagnostic advantages of full-thicness intestinal and extra-intestinal biopsies. **Journal of Feline Medicine and Surgery**, Londres, v. 12, n. 2, p. 97-103, fev., 2010.

KOSOVSKY, J. E.; MATTHIESEN, D. T.; PATNAIK, A. K. Small intestinal adenocarcinoma in cats: 32 cases (1978-1985). **Journal of the American Veterinary Medical Association**, Ithaca, v. 192, n. 2, p. 233-235, jan., 1988.

LAURENSON, M. P.; SKORUPSKI, K. A.; MOORE, P. F.; ZWINGENBERGER, A. L. Ultrasonography of intestinal mast cell tumors in the cat. **Veterinary Radiology & Ultrasound**, Oxford, v. 52, n. 3, p. 330-334, maio/jun., 2011.

LE COUNT, E. R. Lymphoma, a benign tumor representing a lymph gland in structure. **Journal of Experimental Medicine,** Nova York, v. 4, n. 5-6, p. 559-567, set., 1899.

LIEB, M. S.; SPONENBERG, D. P.; WILCKE, J. R.; LOAR, A. S. Suppurative colitis in a cat. **Journal of the American Veterinary Medical Associatian**, Ithaca, v. 188, n. 7, p. 739-741, abr., 1986.

LISTER, A. L.; SORENMO, K. U. Characterisation of the signalment,clinical and survival characteristics of 41 cats with mast cell neoplasia. **Journal of Feline Medicine and Surgery**, Londres, v. 8, n. 3, p. 177-183, jun., 2006.

MAEDA, N.; FAN, H.; YOSHIKAI, Y. Oncogenesis by retroviruses: old and new paradigms. **Reviews in Medical Virology**, Chichester, v. 18, n. 6, p. 387-405, nov./dez., 2008.

MALIK, R.; GABOR, L. J.; CANFIELD, P. J. Lymphoma in Australian cats – lessons for Europe? **Journal of Feline Medicine and Surgery**, Londres, v. 5, n. 2, p. 147-150, abr., 2003.

MAROLF, A. J.; BACHAND, A. M.; SHARBER, J.; TWEDT, D. C. Comparison of endoscopy and sonography findings in dogs and cats with histologically confirmed gastric neoplasia. **Journal of Small Animal Practice**, Oxford, v. 56, n. 5, p. 339-344, maio, 2015.

MERLO, D. F.; ROSSI, L.; PELLEGRINO, C.; CEPPI, M.; CARDELLINO, U.; CAPURRO, C.; RATTO, A.; SAMBUCCO, P. L.; SESTITO, V.; TANARA,

G.; BOCCHINI, V. Cancer incidence in pet dogs: findings of the animal tumor registry of Genoa, Italy. **Journal of Veterinary Internal Medicine**, Filadélfia, v. 22, n. 4, p. 976-984, jul./ago., 2008.

MILLER, M. A.; NELSON, S. L.; TURK, J. L.; PACE, L. W.; BROWN, T. P.; SHAW, D. P.; FISCHER, J. R.; GOSSER, H. S. Cutaneous neoplasia in 340 cats. **Veterinary Pathology**, Thousand Oaks, v. 28, n. 5, p. 389-395, set., 1991.

MOORE, P. F.; RODRIGUEZ-BERTOS, A.; KASS, P. H. Feline gastrointestinal lymphoma: mucosal architecture, immunophenotype, and molecular clonality. **Veterinary Pathology**, Thousand Oaks, v. 49, n. 4, p. 658-668, jul., 2012.

NEIGER, R.; ROBERTSON, E.; STENGEL, C. Gastrointestinal endoscopy in the cat: diagnostics and therapeutics. **Journal of Feline Medicine and Surgery**, Londres, v.15, n. 10, p. 993-1005, out., 2013.

NESINA, S.; HELFER-HUNGERBUEHLER, A. K.; RIOND, B.; BORETTI, F. S.; WILLI, B.; MELI, M. L.; GREST, P.; HOFMANN-LEHMANN, R. Retroviral DNA – the silent winner: blood transfusion containing latente feline leucemia provirus causes infection and disease in naïve recipient cats. **Retrovirology**, Londres, v. 12, p. 105-123, dez., 2015.

NIELSEN, T.; LINDSTRÖM, L.; INGMAN, J.; UHLHORN, M.; HANSSON, K. High-frequency ultrasound of Peyer's patches in the small intestine of young cats. **Journal of Feline Medicine and Surgery**, Londres, v. 18, n. 4, p. 303-309, abr., 2016.

O'NEILL, D. G.; CHURCH, D. B.; McGREEVY, P. D.; THOMSOM, P. C.; BRODBELT, D. C. Longevity and mortality of cats attending primary care veterinary practices in England. **Journal of Feline Medicine and Surgery,** Londres, v. 17, n. 2, p. 125-133, fev., 2015.

PENNINCK, D. G. Characterization of gastrointestinal tumors. **Veterinary Clinics of North America**: small animal practice, Filadélfia, v. 28, n. 4, p. 777-797, jul., 1998.

PENNINCK, D.; SMYERS, B.; WEBSTER, C. R. L.; RAND, W.; MOORE, A. S. Diagnostic value of ultrasonography in differentiating enteritis from intestinal neoplasia in dogs. **Veterinary Radiology & Ultrasound**, Oxford, v. 44, n. 5, p. 570-575, set., 2003.

POHLMAN, L. M.; HIGGINBOTHAN, L.; WELLES, E. G.; JOHNSON, C. M. Immunophenotypic and histologic classification of 50 cases of feline gastrointestinal lymphoma. **Veterinary Pathology**, Thousand Oaks, v. 46, n. 2, p. 259-268, mar., 2009.

PUGH, C. R. Ultrasonographic examination of abdominal lymph nodes in the dog. **Veterinary Radiology & Ultrasound**, Oxford, v. 35, n. 2, p. 110-115, mar., 1994.

RECHE JR., A. **Avaliação da eficácia da L-asparaginase no tratamento de gatos com linfoma alimentar**: 77 casos (2004-2013). Estudo retrospectivo. 2014. 89 f. Tese (Livre Docência) - Faculdade de Medicina Veterinária e Zootecnia, Universidade de São Paulo, São Paulo, 2014.

RECHE JR., A.; CHALITA, M. C. C.; WANG, L.; GERALDO JR., C. A.; SANTOS, C. F.; FREITAS, M. F. Uso da L-asparaginase (Espar®), Prednisona (Meticorten®) e Clorambucil (Leukeran®) no tratamento de gatos com linfoma alimentar: 32 casos (2004-2009). **A Hora Veterinária**, v. 29, n. 173, p. 9-16, jan., 2010.

RECHE JR., A.; HAGIWARA, M. K.; LUCAS, S. R. R. Clinical study of acquired immunodeficiency syndrome in domestic cats in São Paulo. **Brazilian Journal of Veterinary Research an Animal Science**, São Paulo, v. 34, n. 3, p. 152-155, 1997.

RICHTER, K. P. Feline gastrointestinal lymphoma. **Veterinary Clinics of North America**: small animal practice, Filadélfia, v 33, n. 5, p. 1083-1098, set., 2003.

RISSETTO, K.; VILLAMIL, J. A.; SELTING, K. A.; TYLER, J.; HENRY, C. J. Recent trends in Feline Intestinal Neoplasia: an epidemiologic study of 1.129 cases in the Veterinary Medical Database from 1964 to 2004. **Journal of the American Animal Hospital Association**, Lakewood, v. 47, n. 1, p. 28-36, jan./fev., 2011.

RIVERS, B. J.; WALTER, P. A.; FEENEY, D. A.; JOHNSTON, G. R. Ultrasonographic features of intestinal adenocarcinoma in five cats. **Veterinary Radiology & Ultrasound**, Oxford, v. 38, n. 4, p. 300-306, jul./ago., 1997.

SABATTINI, S.; GIANTIN, M.; BARBANERA, A.; SHAHIDIAN, L. Z.; DACASTO, M.; ZANCANELLA, V.; PRATA, D.; TRIVIGNO, E.; BETTINI, G. Feline intestinal mast cell tumours: clinicopathological characterisation and KIT mutation analysis. **Journal of Feline Medicine and Surgery**, Londres, v. 18, n. 4, p. 280-289, abr., 2016.

SATO, H.; FUJINO, Y.; CHINO, J.; TAKAHASHI, M.; FUKUSHIMA, K.; GOTO-KOSHINO, Y.; UCHIDA, K.; OHNO, K.; TSUJIMOTO, H. Prognostic analyses on anatomical and morphological classification of feline lymphoma. **The Journal of Veterinary Medical Science**, Tokio, v. 76, n. 6, p. 807-811, jun., 2014.

SCHLEIS, S. E. Cancer screening tests for small animals. **Veterinary Clinics of North America**: small animal practice, Filadélfia, v. 44, n. 5, p. 871-881, set., 2014.

SCHNEIDER, R.; FRYE, F. L.; TAYLOR, D. O. N. A household cluster of feline malignant lymphoma. **Cancer Research**, Baltimore, v. 27, n. 7, p. 1316-1322, jul., 1967.

SCHREURS, E.; VERMOTE, K.; BARBERET, V.; DAMINET, S.; RUDORF, H.; SAUNDERS, J. H. Ultrasonographic anatomy of abdominal lymph nodes in the normal cat. **Veterinary Radiology & Ultrasound**, Oxford, v. 49, n. 1, p. 68-72, jan./fev., 2008.

SCHWARZ, T.; SAUNDERS, J. **Veterinary computed tomography**. Chichester, West Sussex: John Wiley & Sons Ltd, 2011. p. 326-328.

SCOTT, K. D.; ZORAN, D. L.; MANSELL, J.; NORBY, B.; WILLARD, M. D. Utility of endoscopic bipsies of the duodenum and ileum for diagnosis of inflammatory bowel disease and small cell lymphoma in cats. **Journal of Veterinary Internal Medicine**, Filadélfia, v. 25, n. 6, p. 1253-1257, nov./dez., 2011.

SOUZA, H. J. M.; TEIXEIRA, C. H. R.; GRAÇA, R. F. S. Estudo epidemiológico de infecções pelo vírus da leucemia e/ou imunodeficiência felina em gatos domésticos do município do Rio de Janeiro. **Clínica Veterinária**, São Paulo, v. 7, n. 36, p. 14-21, jan./fev., 2002.

STENGEL, C.; ROBERTSON, E.; NEIGER, R. Gastrointestinal endoscopy in the cat: equipment, techniques and normal findings. **Journal of Feline Medicine and Surgery**, Londres, v. 15, n. 11, p. 977-991, nov., 2013.

SWARTE, M. de; ALEXANDER, K.; RANNOU, B.; D'ANJOU, M.; BLOND, L.; BEAUCHAMP, G. Comparison of sonographic features of benign and neoplastic deep lymph nodes in dogs. **Veterinary Radiology & Ultrasound**, Oxford, v. 52, n. 4, p. 451-456, jul./ago., 2011.

TEIXEIRA, B. M.; RAJÃO, D. S.; HADDAD, J. P. A.; LEITE, R. C.; REIS, J. K. P. Ocorrência do vírus da imunodeficiência felina e do vírus da leucemia felina em gatos domésticos mantidos em abrigos no município de Belo Horizonte. **Arquivo Brasileiro de Medicina Veterinária e Zootecnia**, Belo Horizonte, v. 59, n. 4, p. 939-942, ago., 2007.

TEIXEIRA, B. M.; RECHE-JÚNIOR, A.; HAGIWARA, M. K. Vírus da imunodeficiência felina – uma atualização. **Revista Clínica Veterinária**, São Paulo, v. 15, n. 88, p. 54-66, set./out., 2010.

TERRAGNI, R.; VIGNOLI, M.; VAN BREE, H. J.; GASCHEN, L.; SAUNDERS, J. H. Diagnostic imaging and endoscopic finding in dogs and cats with gastric tumors: a review. **Schweizer Archiv für Tierhelkunde**, Bern, v. 12, p. 569-576, dez., 2014

TUCKER, S.; PENNINCK, D. G.; KEATING, J. H.; WEBSTER, C. R. L. Clinicopathological and ultrasonographic features of cats with eosinophilic enteritis. **Journal of Feline Medicine and Surgery**, Londres, v. 16, n. 12, p. 950-956, dez., 2014.

VALLI, V. E.; JACOBS, R. M.; NORRIS, A.; COUTO, C. G.; MORRISON, W. B.; McCAW, D.; COTTER, S.; OGILVIE, G.; MOORE, A. The histologic classification of 602 cases of feline lymphoproliferative disease using the National Cancer Institute working formulation. **Journal of Veterinary Diagnostic Investigation**, Thousand Oaks, v. 12, n. 4, p. 295-306, jul., 2000.

WALLY, N. E.; GRUFFYDD-JONES, T. J.; STOKES, C. R.; DAY, M. J. Immunohistochemical diagnosis of alimentary lymphomas and severe intestinal inflammation in cats. **Journal of Comparative Pathology**, Londres, v. 133, n. 4, p. 253-260, nov., 2005.

WASHABAU, R. J.; DAY, M. J.; WILLARD, M. D.; HALL, E. J.; JERGENS, A. E.; MANSELL, J.; MINAMI, T.; BILZER, T. W. Endoscopic, biopsy and histopatologic guidelines for the evaluation of gastrointestinal inflammation in companion animals. **Jornal of Veterinary Internal Medicine**, Filadélfia, v. 24, p. 10-26, maio/jun., 2010.

WEICHSELBAUM, R. C.; FEENEY, D. A.; HAYDEN, D. W. Comparison of upper gastrointestinal radiographic findings to histopathologic observations: a retrospective study of 41 dogs and cats with suspected small bowell infiltrative disease (1985 to

1990). **Veterinary Radiology & Ultrasound**, Oxford, v. 35, n. 6, p. 418-426, nov., 1994.

WILLARD, M. D. Alimentary neoplasia in geriatric dogs and cats. **Veterinary Clinics of North America**: small animal practice, Filadélfia, v. 42, n. 4, p. 693-706, jul., 2012.

WILLARD, M. D. Feline inflammatory bowel disease: a review. **Journal of Feline Medicine and Surgery**, Londres, v. 1, n. 3, p. 155-164, set., 1999.

WILSON, H. M. Feline alimentary Lymphoma: desmystifying the enigma. **Topics in Companion Animal Medicine**, Nova York, v. 3, n. 4, p. 177-184, nov., 2008.

WINTER, M. D.; LONDONO, L.; BERRY, C. R.; HERNANDEZ, J. A. Ultrasonographic evaluation of relative gastrointestinal layer thickness in cats without clinical evidence of gastrointestinal tract disease. **Journal of Feline Medicine and Surgery**, Londres, v. 16, n. 2, p. 118-125, fev., 2014.

WITHROW, S. J.; VAIL, D. M.; PAGE, R. L. Cancer of the gastrointestinal tract. In: _____. (ed.). **Small animal clinical oncology.** 5. ed. Saint Louis: Elsevier Saunders, 2013a. p. 402-423.

WITHROW, S. J.; VAIL, D. M.; PAGE, R. L. Hematopoietic tumors. In: _____. (ed.). **Small animal clinical oncology.** 5. ed. Saint Louis: Elsevier Saunders, 2013b. p. 608-627.

YAMAZAKI, Y.; AONO, I.; OHYA, T.; SHIBAHARA, T.; KADOTA, K. Gastroduodenal adenocarcinoma and rectal adenoma in a Cougar (*Felis concolor*) infected with *Helicobacter*-like organisms and Spirochetes. **The Journal of Veterinary Medical Science**, Tokio, v. 64, n. 2, p. 149-153, fev., 2002.

ZWINGENBERGER, A. L.; MARKS, S. L.; BAKER, T. W.; MOORE, P. F. Ultrasonographic Evaluation of the muscularis propria in cats with diffuse small intestinal lymphoma or inflammatory bowel disease. **Journal of Veterinary Internal Medicine**, Filadélfia, v. 24, n. 2, p. 289-292, mar./abr., 2010.

ANEXOS

ANEXO A – Quadro relacionando os 91 felinos estudados com dados referentes à raça, sexo, idade, número, tipo e tamanho dos linfonodos visibilizados e diagnóstico - São Paulo - 2017

(continua)

NOME	RAÇA	SEXO	IDADE	No. LINFª	LINFONODO	TAMANHO	DIAGNÓSTICO
ALEMÃO	S.R.D.	macho	14 anos	2	jejunal	4,74 X 1,27 cm	Linfoma
					cólico	1,25 X 0,72 cm	
APOLO	S.R.D.	macho	08 anos	0			Inflamação
BABY	S.R.D.	macho	14 anos	2	jejunal	2,60 X 0,40 cm	Linfoma
					jejunal	2,07 X 0,88 cm	
BAILEY	S.R.D.	fêmea	13 anos	5	jejunal	1,23 X 0,59 cm	Linfoma
					jejunal	1,32 X 0,45 cm	
					jejunal	2,48 X 0,70 cm	
					jejunal	3,75 X 0,92 cm	
					pancreatoduodenal	0,90 X 0,72 cm	
BELO	Siamês	macho	16 anos	1	jejunal	1,15 X 0,31 cm	Linfoma
BIONDA	S.R.D.	fêmea	12 anos	3	cólico	1,45 X 0,64 cm	Linfoma
					pancreatoduodenal	0,71 X 0,43 cm	
					jejunal	2,16 X 0,48 cm	
BONNIE	S.R.D.	fêmea	14 anos	4	jejunal	3,16 X 0,78 cm	Linfoma
					jejunal	3,05 X 0,50 cm	
					peri-esplênico	0,71 X 0,40 cm	
					cólico	0,93 X 0,74 cm	
BRAD PITT	S.R.D.	macho	15 anos	4	jejunal	2,39 X 0,88 cm	Linfoma
					jejunal	2,92 X 0,56 cm	
					cólico	1,29 X 0,35 cm	
					cólico	0,82 X 0,29 cm	
CAIO	S.R.D.	macho	12 anos	2	jejunal	3,40 X 0,85 cm	Linfoma
					jejunal	3,26 X 0,63 cm	
CAMILLE	S.R.D.	fêmea	11 anos	2	jejunal	3,45 X 1,04 cm	Linfoma
					jejunal	3,37 X 1,75 cm	
CHICO	S.R.D.	macho	14 anos	5	jejunal	3,06 X 0,83 cm	Linfoma
					jejunal	3,98 X 0,68 cm	
					cólico	0,89 X 0,53 cm	
					jejunal	1,25 X 0,66 cm	
					gástrico	0,88 X 0,28 cm	
CINZA	S.R.D.	macho	15 anos	3	jejunal	2,23 X 0,52 cm	Inflamação
					jejunal	2,45 X 0,75 cm	
					pancreatoduodenal	0,47 X 0,33 cm	
CLARISSA	S.R.D.	fêmea	09 anos	4	pancreatoduodenal	0,83 X 0,70 cm	Linfoma
					cólico	1,12 X 0,55 cm	
					cólico	1,40 X 0,61 cm	
					jejunal	3,87 X 2,68 cm	
COLETTE	S.R.D.	fêmea	07 anos	3	jejunal	5,46 X 1,97 cm	Linfoma
					cólico	1,22 X 0,62 cm	
					cólico	1,97 X 1,61 cm	

(Continuação)

NOME	RAÇA	SEXO	IDADE	No. LINFa	LINFONODO	TAMANHO	DIAGNÓSTICO
DAISY	Persa	fêmea	09 anos	1	gástrico	0,56 X 0,46 cm	Inflamação
DOCINHO	Siamês	fêmea	10 anos	0			Linfoma
DOLORES	S.R.D.	fêmea	13 anos	0			Adenocarcinoma
DUDUA	S.R.D.	fêmea	13 anos	3	jejunal	2,84 X 0,62 cm	Linfoma
					jejunal	3,50 X 0,41 cm	
					cólico	0,96 X 0,19 cm	
FELÍCIO	S.R.D.	macho	07 anos	3	jejunal	2,27 X 0,37 cm	Inflamação
					jejunal	2,60 X 0,82 cm	
					cólico	0,74 X 0,28 cm	
FÍGARO	S.R.D.	macho	16 anos	4	jejunal	4,85 X 1,14 cm	Linfoma
					jejunal	4,34 X 1,23 cm	
					cólico	1,23 X 0,96 cm	
					pancreatoduodenal	0,90 X 0,36 cm	
FRANCIS	S.R.D.	fêmea	15 anos	3	mesentérico caudal	0,42 X 0,29 cm	Linfoma
					mesentérico caudal	0,75 X 0,69 cm	
					jejunal	3,49 X 3,30 cm	
FRANKIE	S.R.D.	macho	13 anos	4	mesentérico caudal	0,61 X 0,45 cm	Adenocarcinoma
					mesentérico caudal	1,56 X 0,68 cm	
					jejunal	1,68 X 1,10 cm	
					jejunal	3,16 X 1,53 cm	
FREDDY LINK	S.R.D.	macho	08 anos	5	cólico	1,15 X 0,61 cm	Linfoma
					jejunal	2,60 X 0,62 cm	
					jejunal	3,05 X 0,76 cm	
					pancreatoduodenal	0,73 X 0,51 cm	
					mesentérico caudal	1,15 X 0,49 cm	
FUFU	S.R.D.	fêmea	10 anos	2	jejunal	2,32 X 1,27 cm	Linfoma
					jejunal	2,45 X 1,14 cm	
GATINHA	S.R.D.	fêmea	08 anos	4	cólico	0,82 X 0,31 cm	Linfoma
					cólico	1,09 X 0,44 cm	
					jejunal	2,04 X 0,35 cm	
					jejunal	2,0 X 0,99 cm	
GIOVANNI	S.R.D.	macho	16 anos	1	jejunal	2,59 X 0,82 cm	Linfoma
GUATON	S.R.D.	macho	05 anos	3	cólico	0,52 X 0,30 cm	Inflamação
					cólico	0,82 X 0,53 cm	
					jejunal	2,56 X 1,10 cm	
GUGA	S.R.D.	macho	08 anos	0			Linfoma
HANS	S.R.D.	macho	10 anos	5	mesentérico caudal	1,07 X 0,61 cm	Linfoma
					jejunal	3,24 X 0,75 cm	
					jejunal	2,89 X 1,21 cm	
					cólico	1,23 X 0,63 cm	
					cólico	0,87 X 0,32 cm	
HÉRCULES	S.R.D.	macho	12 anos	1	jejunal	1,09 X 0,33 cm	Adenocarcinoma
JAMES BOND	S.R.D.	macho	09 anos	0			Linfoma

(Continuação)

NOME	RAÇA	SEXO	IDADE	No. LINFa	LINFONODO	TAMANHO	DIAGNÓSTICO
JOJO	S.R.D.	macho	09 anos	2	jejunal	1,84 X 1,40 cm	Linfoma
					jejunal	2,44 X 2,0 cm	
JUNINHO	British	macho	06 anos	4	jejunal	2,23 X 1,0 cm	Inflamação
					jejunal	2,42 X 1,10 cm	
					cólico	1,12 X 0,70 cm	
					gástrico	0,62 X 0,55 cm	
JÚNIOR	S.R.D.	macho	14 anos	4	cólico	0,70 X 0,45 cm	Adenocarcinoma
					cólico	0,96 X 0,59 cm	
					jejunal	1,18 X 0,44 cm	
					jejunal	2,58 X 0,78 cm	
JÚNIOR	Siamês	macho	10 anos	5	cólico	0,94 X 0,28 cm	Linfoma
					cólico	0,97 X 0,19 cm	
					jejunal	1,40 X 0,22 cm	
					jejunal	2,53 X 0,43 cm	
					pancreatoduodenal	0,89 X 0,49 cm	
KEVIN	Persa	macho	08 anos	2	pancreatoduodenal	1,08 X 0,40 cm	Inflamação
					jejunal	2,49 X 1,17 cm	
KIKI	S.R.D.	fêmea	11 anos	2	pancreatoduodenal	0,67 X 0,44 cm	Linfoma
					jejunal	1,26 X 0,33 cm	
KIKO	Siamês	macho	13 anos	2	jejunal	1,90 X 0,47 cm	Linfoma
					jejunal	2,57 X 0,48 cm	
LAKME	S.R.D.	fêmea	12 anos	3	jejunal	7,31 X 2,36 cm	Linfoma
					cólico	1,16 X 0,96 cm	
					cólico	1,32 X 0,85 cm	
LEO	S.R.D.	macho	15 anos	3	jejunal	2,0 X 0,52 cm	Linfoma
					jejunal	2,43 X 0,53 cm	
					cólico	0,82 X 0,53 cm	
LUIZA	S.R.D.	fêmea	10 anos	2	jejunal	2,77 X 0,80 cm	Linfoma
					jejunal	2,55 X 0,24 cm	
LUKA	S.R.D.	macho	06 anos	5	jejunal	3,03 X 0,73 cm	Linfoma
					jejunal	2,06 X 0,77 cm	
					cólico	1,25 X 0,34 cm	
					cólico	1,62 X 0,39 cm	
					cólico	1,80 X 0,38 cm	
MALCON	S.R.D.	macho	14 anos	5	gástrico	0,70 X 0,22	Linfoma
					cólico	0,64 X 0,50 cm	
					cólico	0,57 X 0,33 cm	
					jejunal	3,0 X 0,85 cm	
					jejunal	3,84 X 1,29 cm	
MANTEIGA	Persa	macho	06 anos	2	jejunal	1,99 X 1,30 cm	Inflamação
					cólico	1,94 X 0,68 cm	
MARIQUINHA	S.R.D.	fêmea	09 anos	3	jejunal	2,35 X 0,44 cm	Linfoma
					jejunal	2,50 X 0,35 cm	
					cólico	0,79 X 0,31 cm	

(Continuação)

NOME	RAÇA	SEXO	IDADE	No. LINF[a]	LINFONODO	TAMANHO	DIAGNÓSTICO
MIA	S.R.D.	fêmea	10 anos	3	jejunal	2,22 X 0,55 cm	Adenocarcinoma
					cólico	0,68 X 0,29 cm	
					cólico	0,82 X 0,46 cm	
MICK	Siamês	macho	09 anos	4	jejunal	3,20 X 0,81 cm	Linfoma
					jejunal	4,40 X 0,90 cm	
					mesentérico caudal	0,90 X 0,35 cm	
					cólico	1,55 X 0,65 cm	
MIUCHA	Siamês	fêmea	12 anos	2	jejunal	2,51 X 0,91 cm	Linfoma
					jejunal	3,27 X 0,54 cm	
MOSA	S.R.D.	fêmea	06 anos	3	jejunal	3,92 X 1,0 cm	Linfoma
					jejunal	3,88 X 1,11 cm	
					pancreatoduodenal	1,13 X 0,32 cm	
NEKINHO	Siamês	macho	12 anos	1	cólico	0,47 X 0,34 cm	Inflamação
NET	S.R.D.	fêmea	08 anos	2	jejunal	2,72 X 0,67 cm	Linfoma
					jejunal	3,03 X 1,22 cm	
NINA	S.R.D.	fêmea	08 anos	2	jejunal	1,92 X 0,76 cm	Linfoma
					jejunal	2,34 X 0,42 cm	
PANDORA	Siamês	fêmea	10 anos	2	jejunal	1,80 X 0,31 cm	Linfoma
					jejunal	2,02 X 0,38 cm	
PETRÚQUIO	Persa	macho	14 anos	3	cólico	1,61 X 1,22 cm	Linfoma
					cólico	1,13 X 0,52 cm	
					jejunal	3,45 X 3,02 cm	
PIERRE	Persa	macho	09 anos	2	jejunal	2,24 X 0,71 cm	Linfoma
					jejunal	3,20 X 1,16 cm	
PISTACHE	S.R.D.	macho	10 anos	5	cólico	0,53 X 0,34 cm	Linfoma
					cólico	0,74 X 0,32 cm	
					jejunal	1,15 X 0,72 cm	
					mesentérico caudal	0,61 X 0,41 cm	
					mesentérico caudal	0,82 X 0,32 cm	
PIXEL	Siamês	macho	12 anos	5	gástrico	1,20 X 0,78 cm	Linfoma
					jejunal	2,48 X 0,47 cm	
					jejunal	1,71 X 0,38 cm	
					cólico	0,58 X 0,27 cm	
					cólico	0,88 X 0,32 cm	
PRETA	S.R.D.	fêmea	08 anos	0			Linfoma
PUPPY	S.R.D.	macho	15 anos	7	pancreatoduodenal	0,66 X 0,51 cm	Inflamação
					cólico	0,86 X 0,41 cm	
					cólico	1,53 X 0,41 cm	
					cólico	1,98 X 0,51 cm	
					jejunal	1,77 X 0,52 cm	
					jejunal	2,32 X 1,0 cm	
					mesentérico caudal	1,80 X 0,79 cm	

(Continuação)

NOME	RAÇA	SEXO	IDADE	No. LINFa	LINFONODO	TAMANHO	DIAGNÓSTICO
QUERIDINHA	S.R.D.	fêmea	08 anos	6	cólico	0,64 X 0,67 cm	Linfoma
					cólico	0,88 X 0,38 cm	
					jejunal	1,42 X 0,50 cm	
					jejunal	1,73 X 0,60 cm	
					gástrico	1,67 X 1,16 cm	
					gástrico	1,98 X 1,0 cm	
ROMEU	Himalaio	macho	02 anos	5	cólico	0,88 X 0,26 cm	Inflamação
					cólico	0,98 X 0,28 cm	
					jejunal	1,74 X 0,32 cm	
					jejunal	2,37 X 0,59 cm	
					pancreatoduodenal	1,41 X 0,88 cm	
SAIMON	Persa	macho	14 anos	3	mesentérico caudal	0,90 X 0,57 cm	Adenocarcinoma
					mesentérico caudal	0,95 X 0,60 cm	
					mesentérico caudal	0,78 x 0,42 cm	
SASHA	S.R.D.	fêmea	14 anos	3	cólico	0,75 X 0,50 cm	Inflamação
					cólico	1,37 X 0,56 cm	
					mesentérico caudal	1,60 X 1,08 cm	
SHIVA	S.R.D.	fêmea	08 anos	3	cólico	0,98 X 0,74 cm	Linfoma
					cólico	1,03 X 0,53 cm	
					jejunal	3,88 X 0,61 cm	
SHOYO	S.R.D.	macho	4 anos		0		Inflamação
SIMÃO	S.R.D.	macho	11 anos	4	jejunal	3,77 X 0,80 cm	Linfoma
					jejunal	4,06 X 0,64 cm	
					cólico	1,62 X 0,35 cm	
					cólico	0,93 X 0,32 cm	
SIMBA	S.R.D.	macho	12 anos	3	cólico	1,39 X 0,85 cm	Inflamação
					jejunal	3,11 X 0,98 cm	
					jejunal	3,69 X 0,98 cm	
SMALL	S.R.D.	macho	13 anos	6	jejunal	2,74 X 0,90 cm	Linfoma
					jejunal	3,46 X 1,34 cm	
					cólico	0,92 X 0,40 cm	
					cólico	1,75 X 1,26 cm	
					gástrico	0,59 X 0,31 cm	
					pancreatoduodenal	0,72 X 0,36 cm	
SNACK	S.R.D.	macho	11 anos	3	cólico	0,80 X 0,33 cm	Inflamação
					jejunal	0,93 X 0,31 cm	
					jejunal	1,28 X 0,51 cm	
SUZI	S.R.D.	fêmea	11 anos	3	jejunal	1,71 X 0,56 cm	Inflamação
					jejunal	1,81 X 0,46 cm	
					mesentérico caudal	1,86 X 0,35 cm	
TÁBATA	S.R.D.	fêmea	08 anos	4	peri-esplênico	0,84 X 0,27 cm	Linfoma
					gástrico	0,89 X 0,40 cm	
					jejunal	1,42 X 0,93 cm	
					jejunal	1,40 X 0,78 cm	

(Continuação)

NOME	RAÇA	SEXO	IDADE	No. LINFa	LINFONODO	TAMANHO	DIAGNÓSTICO
TAI CHI	S.R.D.	macho	10 anos	3	pancreatoduodenal	0,99 X 0,70 cm	Linfoma
					gástrico	1,61 X 0,84 cm	
					peri-esplênico	0,50 X 0,47 cm	
TEDDY	S.R.D.	macho	13 anos	1	jejunal	4,14 X 0,71 cm	Linfoma
TEDDY	Siamês	macho	08 anos	0			Linfoma
TENÓRIO	S.R.D.	macho	14 anos	3	jejunal	1,72 X 0,38 cm	Linfoma
					jejunal	3,53 X 0,64 cm	
					cólico	1,48 X 0,81 cm	
TIGRÃO	S.R.D.	macho	07 anos	3	cólico	1,36 X 0,45 cm	Inflamação
					jejunal	3,17 X 0,45 cm	
					jejunal	3,66 X 0,70 cm	
TIGRESA	Siamês	fêmea	08 anos	1	jejunal	1,93 X 0,46 cm	Adenocarcinoma
TIMÓTIO	S.R.D.	macho	13 anos	5	jejunal	2,70 X 0,66 cm	Linfoma
					jejunal	2,79 X 0,60 cm	
					cólico	1,01 X 0,48 cm	
					cólico	1,19 X 0,57 cm	
					mesentérico caudal	1,19 X 0,43 cm	
TITI	S.R.D.	fêmea	14 anos	6	pancreatoduodenal	0,67 X 0,52 cm	Linfoma
					gástrico	1,04 X 0,48 cm	
					jejunal	1,82 X 0,99 cm	
					jejunal	2,64 X 0,91 cm	
					cólico	0,69 X 0,25 cm	
					cólico	1,32 X 0,65 cm	
TOMMY	Persa	macho	11 anos	6	pancreatoduodenal	1,20 X 0,68 cm	Linfoma
					gástrico	0,73 X 0,38 cm	
					gástrico	0,60 X 0,27 cm	
					gástrico	1,97 X 0,65 cm	
					peri-esplênico	0,71 X 0,40 cm	
					jejunal	2,45 X 0,48 cm	
TONY	S.R.D.	macho	09 anos	5	cólico	0,61 X 0,32 cm	Linfoma
					cólico	0,71 X 0,34 cm	
					cólico	0,57 X 0,37 cm	
					jejunal	3,43 X 0,73 cm	
					jejunal	3,99 X 0,53 cm	
TOSHIRO	S.R.D.	macho	10 anos	2	jejunal	2,42 X 0,49 cm	Linfoma
					jejunal	1,88 X 0,55 cm	
TUTI	S.R.D.	fêmea	16 anos	0			Adenocarcinoma
TYCO	S.R.D.	macho	14 anos	8	gástrico	0,46 X 0,19 cm	Linfoma
					gástrico	0,67 X 0,36 cm	
					mesentérico caudal	1,12 X 0,44 cm	
					mesentérico caudal	1,21 X 0,57 cm	
					pancreatoduodenal	0,60 X 0,58 cm	
					cólico	0,87 X 0,43 cm	

(Conclusão)

NOME	RAÇA	SEXO	IDADE	No. LINFa	LINFONODO	TAMANHO	DIAGNÓSTICO
					cólico	1,08 X 0,54 cm	
					jejunal	3,30 X 0,82 cm	
ULISSES	S.R.D.	macho	13 anos	5	jejunal	4,48 X 1,27 cm	Linfoma
					jejunal	4,36 X 1,63 cm	
					cólico	0,91 X 0,36 cm	
					cólico	0,91 X 0,38 cm	
					jejunal	1,02 X 0,49 cm	
VIOLA	S.R.D.	macho	11 anos	4	jejunal	2,43 X 0,92 cm	Linfoma
					jejunal	3,53 X 0,50 cm	
					pancreatoduodenal	0,70 X 0,39 cm	
					cólico	1,30 X 0,65 cm	
WALLY	S.R.D.	macho	10 anos	2	jejunal	2,28 X 0,71 cm	Linfoma
					jejunal	2,72 X 0,71 cm	
WILLY	S.R.D.	macho	11 anos	2	jejunal	1,92 X 0,43 cm	Linfoma
					jejunal	2,97 X 0,50 cm	
XANY	S.R.D.	fêmea	13 anos	1	jejunal	1,5 X 0,5 cm	Linfoma
XUXA	S.R.D.	fêmea	12 anos	4	jejunal	2,50 X 0,37 cm	Linfoma
					jejunal	2,50 X 0,48 cm	
					cólico	0,72 X 0,39 cm	
					cólico	1,03 X 0,48 cm	
ZIZOU	S.R.D.	fêmea	13 anos	1	jejunal	4,69 X 2,09 cm	Linfoma

Fonte: (FERREIRA; RECHE JR., 2017)

a = número de linfonodos visibilizados.

ANEXO B – Quadro relacionando os 91 felinos estudados com dados referentes ao número e medida dos segmentos do trato gastrintestinal espessados, presença de massa e obstrução e diagnóstico - São Paulo – 2017

(Continua)

NOME	No. seg.ª	SEGMENTO	MEDIDA	MASSA	OBSTRUÇÃO	DIAGNÓSTICO
ALEMÃO	1	íleocólica	0,37 cm	não	não	Linfoma
APOLO	1	estômago	0,77 cm	não	não	Inflamação
BABY	3	estômago	0,34 cm	não	não	Linfoma
		jejuno	0,40 cm			
		íleocólica	0,33 cm			
BAILEY	2	jejuno	0,34 cm	não	não	Linfoma
		íleocólica	0,36 cm			
BELO	6	estômago	0,33 cm	não	não	Linfoma
		duodeno	0,31 cm			
		jejuno	0,41 cm			
		íleocólica	0,34 cm			
		ceco	0,22 cm			
		íleo	0,42 cm			
BIONDA	4	estômago	0,34 cm	não	não	Linfoma
		duodeno	0,32 cm			
		jejuno	0,49 cm			
		íleocólica	0,40 cm			
BONNIE	2	estômago	0,47 cm	não	não	Linfoma
		íleocólica	0,35 cm			
BRAD PITT	5	estômago	0,38 cm	não	não	Linfoma
		duodeno	0,40 cm			
		jejuno	0,39 cm			
		íleocólica	0,33 cm			
		ceco	0,25 cm			
CAIO	2	jejuno	0,35 cm	sim	não	Linfoma
		jejuno	1,30 cm			
CAMILLE	2	jejuno	0,46 cm	não	não	Linfoma
		ceco	0,29 cm			
CHICO	3	estômago	0,33 cm	não	não	Linfoma
		jejuno	0,41 cm			
		íleocólica	0,43 cm			
CINZA	6	estômago	0,33 cm	não	não	Inflamação
		jejuno	0,33 cm			
		íleocólica	0,35 cm			
		duodeno	0,31 cm			
		ceco	0,23 cm			
		íleo	0,32 cm			

(Continuação)

NOME	No. seg.a	SEGMENTO	MEDIDA	MASSA	OBSTRUÇÃO	DIAGNÓSTICO
CLARISSA	2	jejuno	1,52 cm	sim	não	Linfoma
		ceco	0,24 cm			
COLETTE	3	íleocólica	0,38 cm			Linfoma
		jejuno	0,64 cm	não	não	
		ceco	0,23 cm			
DAISY	4	estômago	0,33 cm	não	não	Inflamação
		íleocólica	0,33 cm			
		ceco	0,25 cm			
		cólon	0,27 cm			
DOCINHO	1	estômago	0,44 cm	não	não	Linfoma
DOLORES	2	íleo	0,82 cm	sim	sim	Adenocarcinoma
		jejuno	0,40 cm			
DUDUA	5	estômago	0,43 cm	não	não	Linfoma
		duodeno	0,33 cm			
		jejuno	0,32 cm			
		íleo	0,32 cm			
		cólon	0,26 cm			
FELÍCIO	3	jejuno	0,35 cm	não	não	Inflamação
		íleocólica	0,37 cm			
		cólon	0,27 cm			
FÍGARO	0			não	não	Linfoma
FRANCIS	1	cólon	0,28 cm	não	não	Linfoma
FRANKIE	1	cólon	0,41 cm	não	não	Adenocarcinoma
FREDDY LINK	6	duodeno	0,32 cm	não	não	Linfoma
		jejuno	0,34 cm			
		íleo	0,37 cm			
		íleocólica	0,36 cm			
		ceco	0,31 cm			
		cólon	0,26 cm			
FUFU	1	jejuno	1,22 cm	sim	não	Linfoma
GATINHA	4	estômago	0,42 cm	sim	não	Linfoma
		íleo	0,36 cm			
		jejuno	0,72 cm			
		ceco	0,45 cm			
GIOVANNI	2	íleo	0,32 cm	sim	sim	Linfoma
		jejuno	0,66 cm			
GUATON	3	estômago	0,33 cm	sim	sim	Inflamação
		íleo	0,85 cm			
		ceco	0,37 cm			
GUGA	3	estômago	0,35 cm	sim	não	Linfoma
		íleocólica	0,42 cm			
		jejuno	2,72 cm			

(Continuação)

NOME	No. seg.a	SEGMENTO	MEDIDA	MASSA	OBSTRUÇÃO	DIAGNÓSTICO
HANS	2	ceco	0,29 cm	sim	não	Linfoma
		jejuno	0,80 cm			
HÉRCULES	4	estômago	0,33 cm	sim	não	Adenocarcinoma
		jejuno	0,79 cm			
		íleocólica	0,46 cm			
		ceco	0,31 cm			
JAMES BOND	2	estômago	0,94 cm	sim	não	Linfoma
		jejuno	1,53 cm			
JOJO	4	estômago	0,33 cm	sim	não	Linfoma
		jejuno	1,67 cm			
		íleocólica	0,34 cm			
		ceco	0,34 cm			
JUNINHO	1	jejuno	0,40 cm	não	não	Inflamação
JÚNIOR	2	íleo	0,40 cm	não	não	Adenocarcinoma
		cólon	0,8 cm			
JÚNIOR	5	duodeno	0,31 cm	não	não	Linfoma
		jejuno	0,35 cm			
		íleo	0,35 cm			
		íleocólica	0,39 cm			
		ceco	0,26 cm			
KEVIN	2	duodeno	0,58 cm	não	não	Inflamação
		íleocólica	0,39 cm			
KIKI	4	duodeno	0,38 cm	não	não	Linfoma
		jejuno	0,37 cm			
		íleocólica	0,42 cm			
		íleo	0,50 cm			
KIKO	6	estômago	0,33 cm	não	não	Linfoma
		duodeno	0,31 cm			
		jejuno	0,38 cm			
		íleocólica	0,42 cm			
		íleo	0,43 cm			
		cólon	0,29 cm			
LAKME	1	jejuno	0,49 cm	não	não	Linfoma
LEO	3	estômago	0,33 cm	não	não	Linfoma
		jejuno	0,38 cm			
		íleocólica	0,38 cm			
LUIZA	4	duodeno	0,35 cm	não	não	Linfoma
		jejuno	0,40 cm			
		íleocólica	0,6 cm			
		ceco	0,58 cm			
LUKA	7	estômago	0,33 cm	não	não	Linfoma
		duodeno	0,34 cm			

(Continuação)

NOME	No. seg.a	SEGMENTO	MEDIDA	MASSA	OBSTRUÇÃO	DIAGNÓSTICO
		jejuno	0,33 cm			
		íleo	0,34 cm			
		íleocólica	0,33 cm			
		ceco	0,22 cm			
		cólon	0,31 cm			
MALCON	4	jejuno	0,44 cm	não	não	Linfoma
		íleocólica	0,43 cm			
		ceco	0,37 cm			
		cólon	0,23 cm			
MANTEIGA	2	estômago	0,33 cm	não	não	Inflamação
		íleo	0,83 cm			
MARIQUINHA	3	jejuno	0,46 cm	não	não	Linfoma
		íleocólica	0,36 cm			
		ceco	0,30 cm			
MIA	4	estômago	0,37 cm	sim	sim	Adenocarcinoma
		duodeno	0,31 cm			
		íleo	0,39 cm			
		jejuno	0,67 cm			
MICK	3	estômago	0,37 cm	não	não	Linfoma
		jejuno	0,35 cm			
		íleocólica	0,35 cm			
MIUCHA	2	jejuno	0,73 cm	sim	não	Linfoma
		ceco	0,24 cm			
MOSA	3	duodeno	0,31 cm	não	não	Linfoma
		jejuno	0,37 cm			
		jejuno	0,59 cm			
NEKINHO	4	estômago	0,50 cm	não	não	Inflamação
		cólon	0,52 cm			
		íleocólica	0,34 cm			
		ceco	0,29 cm			
NET	3	estômago	0,34 cm	sim	não	Linfoma
		jejuno	0,46 cm			
		íleocólica	0,37 cm			
NINA	4	estômago	0,38 cm	não	não	Linfoma
		duodeno	0,34 cm			
		ceco	0,29 cm			
		jejuno	0,35 cm			
PANDORA	2	jejuno	0,38 cm	não	não	Linfoma
		estômago	0,34 cm			
PETRÚQUIO	4	estômago	0,34 cm	sim	não	Linfoma
		íleo	0,98 cm			
		íleocólica	0,39 cm			
		ceco	0,28 cm			

(Continuação)

NOME	No. seg.a	SEGMENTO	MEDIDA	MASSA	OBSTRUÇÃO	DIAGNÓSTICO
PIERRE	5	estômago	0,43 cm	sim	não	Linfoma
		íleocólica	0,36 cm			
		íleo	0,33 cm			
		ceco	0,24 cm			
		jejuno	0,90 cm			
PISTACHE	2	íleocólica	0,35 cm	não	não	Linfoma
		cólon	0,28 cm			
PIXEL	5	estômago	1,91 cm	sim	não	Linfoma
		duodeno	0,32 cm			
		íleo	0,32 cm			
		ceco	0,32 cm			
		cólon	0,24 cm			
PRETA	2	jejuno	0,52 cm	não	não	Linfoma
		íleocólica	0,67 cm			
PUPPY	4	íleo	0,44 cm	não	não	Inflamação
		estômago	0,33 cm			
		duodeno	0,33 cm			
		jejuno	0,37 cm			
QUERIDINHA	2	estômago	0,40 cm	não	não	Linfoma
		ceco	0,35 cm			
ROMEU	2	duodeno	0,54 cm	não	não	Inflamação
		ceco	0,26 cm			
SAIMON	2	íleocólica	0,33 cm	sim	não	Adenocarcinoma
		cólon	0,65 cm			
SASHA	2	estômago	0,33 cm	não	não	Inflamação
		íleo	0,47 cm			
SHIVA	3	estômago	0,41 cm	sim	não	Linfoma
		íleocólica	0,38 cm			
		ceco	1,42 cm			
SHOYO	3	estômago	0,64 cm	não	não	Inflamação
		jejuno	0,34 cm			
		ceco	0,34 cm			
SIMÃO	2	jejuno	0,35 cm	não	não	Linfoma
		ceco	0,29 cm			
SIMBA	4	estômago	0,35 cm	não	não	Inflamação
		jejuno	0,42 cm			
		íleo	0,42 cm			
		ceco	0,32 cm			
SMALL	5	estômago	0,40 cm	não	não	Linfoma
		jejuno	0,32 cm			

(Continuação)

NOME	No. seg.a	SEGMENTO	MEDIDA	MASSA	OBSTRUÇÃO	DIAGNÓSTICO
		íleocólica	0,38 cm			
		cólon	0,35 cm			
		ceco	0,42 cm			
SNACK	2	jejuno	0,44 cm	não	não	Inflamação
		íleo	0,45 cm			
SUZI	5	estômago	0,33 cm	sim	não	Inflamação
		íleo	0,78 cm			
		cólon	0,90 cm			
		ceco	0,76 cm			
		cólon	0,38 cm			
TÁBATA	3	estômago	0,44 cm	não	não	Linfoma
		íleocólica	0,49 cm			
		cólon	0,27 cm			
TAI CHI	2	estômago	1,40 cm	sim	não	Linfoma
		íleocólica	0,35 cm			
TEDDY	1	jejuno	0,39 cm	não	não	Linfoma
TEDDY	6	estômago	0,38 cm	não	não	Linfoma
		duodeno	0,34 cm			
		jejuno	0,49 cm			
		íleocólica	0,40 cm			
		íleo	0,44 cm			
		cólon	0,28 cm			
TENÓRIO	3	jejuno	0,38 cm	sim	não	Linfoma
		íleocólica	0,37 cm			
		ceco	0,79 cm			
TIGRÃO	6	estômago	0,33 cm	sim	não	Inflamação
		duodeno	0,33 cm			
		jejuno	0,38 cm			
		íleocólica	0,41 cm			
		ceco	0,27 cm			
		cólon	0,62 cm			
TIGRESA	5	estômago	0,36 cm	sim	sim	Adenocarcinoma
		jejuno	0,42 cm			
		íleocólica	0,40 cm			
		ceco	0,21 cm			
		íleo	0,59 cm			
TIMÓTIO	5	estômago	0,34 cm	não	não	Linfoma
		jejuno	0,38 cm			
		íleocólica	0,46 cm			
		ceco	0,37 cm			
		cólon	0,28 cm			
TITI	3	jejuno	0,67 cm	sim	não	Linfoma
		íleocólica	0,39 cm			

(Conclusão)

NOME	No. seg.a	SEGMENTO	MEDIDA	MASSA	OBSTRUÇÃO	DIAGNÓSTICO
		ceco	0,22 cm			
TOMMY	1	estômago	0,35 cm	não	não	Linfoma
TONY	1	ceco	0,25 cm	não	não	Linfoma
TOSHIRO	5	duodeno	0,32 cm	não	não	Linfoma
		jejuno	0,36 cm			
		íleo	0,34 cm			
		íleocólica	0,34 cm			
		ceco	0,25 cm			
TUTI	1	jejuno	0,66 cm	sim	não	Adenocarcinoma
TYCO	6	duodeno	0,33 cm	não	não	Linfoma
		íleocólica	0,39 cm			
		íleo	0,40 cm			
		ceco	0,36 cm			
		cólon	0,24 cm			
		cólon	0,40 cm			
ULISSES	4	jejuno	0,33 cm	não	não	Linfoma
		íleocólica	0,36 cm			
		ceco	0,32 cm			
		cólon	0,24 cm			
VIOLA	1	jejuno	0,35 cm	não	não	Linfoma
WALLY	3	estômago	0,45 cm	sim	não	Linfoma
		ceco	0,25 cm			
		jejuno	0,52 cm			
WILLY	3	estômago	0,33 cm	sim	sim	Linfoma
		íleocólica	0,37 cm			
		jejuno	0,55 cm			
XANY	2	jejuno	0,44 cm	não	não	Linfoma
		íleocólica	0,33 cm			
XUXA	5	estômago	0,38 cm	sim	não	Linfoma
		jejuno	0,70 cm			
		íleocólica	0,49 cm			
		íleo	0,49 cm			
		ceco	0,31 cm			
ZIZOU	3	estômago	0,33 cm	sim	não	Linfoma
		jejuno	0,32 cm			
		íleo	0,55 cm			

Fonte: (FERREIRA; RECHE JR., 2017)

a = número de segmentos espessados