EDIVALDO APARECIDO NUNES MARTINS

Avaliação clínica, radiográfica e ultra-sonográfica da articulação fêmuro-tíbio-patelar pós desmotomia patelar medial experimental em eqüinos

São Paulo

2004

EDIVALDO APARECIDO NUNES MARTINS

Avaliação clínica, radiográfica e ultra-sonográfica da articulação fêmuro-tíbio-patelar pós desmotomia patelar medial experimental em eqüinos

Dissertação apresentada ao Programa de Pós-graduação em Clínica Veterinária da Faculdade de Medicina Veterinária e Zootecnia da Universidade de São Paulo para obtenção do título de mestre em Medicina Veterinária

Departamento:

Clínica Médica

Área de Concentração:

Clínica Veterinária

Orientadora:

Profa. Dra. Raquel Yvonne Arantes Baccarin

SÃO PAULO

2004

Autorizo a reprodução parcial ou total desta obra, para fins acadêmicos, desde que citada a fonte.

DADOS INTERNACIONAIS DE CATALOGAÇÃO-NA-PUBLICAÇÃO

(Biblioteca da Faculdade de Medicina Veterinária e Zootecnia da Universidade de São Paulo)

T.1424
FMVZ

Martins, Edivaldo Aparecido Nunes
Avaliação clínica, radiográfica e ultra-sonográfica da articulação fêmuro-tíbio-patelar pós desmotomia patelar medial experimental em eqüinos / Edivaldo Aparecido Nunes Martins. – São Paulo : E. A. N. Martins, 2004.
127 f. : il.

Dissertação (mestrado) - Universidade de São Paulo. Faculdade de Medicina Veterinária e Zootecnia. Departamento de Clínica Médica, 2004.

Programa de Pós-graduação: Clínica Veterinária.
Área de concentração: Clínica Veterinária.

Orientador: Profa. Dra. Raquel Yvonne Arantes Baccarin.

1. Fixação dorsal da patela. 2. Desmotomia patelar medial. 3. Joelho. 4. Ultra-sonografia. 5. Eqüinos. I. Título.

UNIVERSIDADE DE SÃO PAULO
Faculdade de Medicina Veterinária e Zootecnia
Cidade Universitária "Armando de Salles Oliveira"
Comissão Bioética

CERTIFICADO

Certificamos que o Projeto intitulado "Avaliação clínica, ultra-sonográfica e radiográfica da articulação femuro-tibio-patelar pós desmotomia patelar medial experimental em eqüinos" Protocolo nº 271/2003, utilizando 12 eqüinos, sob a responsabilidade da Profª Drª Raquel Yvonne Arantes Baccarin, está de acordo com os princípios éticos de experimentação animal da Comissão de Bioética da Faculdade de Medicina Veterinária e Zootecnia da Universidade de São Paulo e foi aprovado "ad referendun".

(We certify that the Research "Clinical, ultrassonographic and radiographic evaluation of the stifle joint subjected to experimental medial patellar desmotomy in horses", protocol number 271/2003, utilizing 12 horses, under the responsibility of Profª Drª Raquel Yvonne Arantes Baccarin, agree with Ethical Principles in Animal Research adopted by Bioethic Commission of the Faculty of Veterinary Medicine and Zootechny of University of São Paulo and was approved "ad referendun").

São Paulo, 01 de abril de 2003

Profª Drª Júlia Maria Matera
Presidente da Comissão de Bioética
FMVZ/USP

Av. Prof. Dr. Orlando Marques de Paiva, 87 - 05508-900 - Cid. Univ. "Armando de Salles Oliveira"
Fone:/Fax: (011) 3032-2224/3091-7671/3091-7676

FOLHA DE AVALIAÇÃO

Nome do autor: MARTINS, Edivaldo Aparecido Nunes

Título: Avaliação clínica, radiográfica e ultra-sonográfica da articulação fêmuro-tíbio-patelar pós desmotomia patelar medial experimental em eqüinos.

Dissertação apresentada ao Programa de Pós-graduação em Clínica Veterinária da Faculdade de Medicina Veterinária e Zootecnia da Universidade de São Paulo para obtenção do título de Mestre em Medicina Veterinária

Data:____/____/____

Banca Examinadora

Prof. Dr. _____ Instituição: _____

Assinatura: _____ Julgamento: _____

Prof. Dr. _____ Instituição: _____

Assinatura: _____ Julgamento: _____

Prof. Dr. _____ Instituição: _____

Assinatura: _____ Julgamento: _____

DEDICATÓRIAS

A minha esposa Maria Fernanda, pela compreensão e companheirismo.

Inspiração das minhas conquistas.

Aos meus pais, Sebastião e Maria.

Fonte de incentivo, força e fé.

Aos meus irmãos Rosely, Edson, Edgard, Eduardo e Ana Carolina.

Perto ou longe, sempre comigo.

AGRADECIMENTOS

À minha orientadora, Profa. Dra. Raquel Yvonne Arantes Baccarin, pelo exemplo de disciplina, pela amizade e orientação.

Ao amigo Prof. Dr. Luís Cláudio Lopes Correia da Silva, pela compreensão e sugestões durante execução deste trabalho.

Ao amigo Prof. Dr. Wilson Roberto Fernandes, pelo incentivo e ajuda em todos os momentos.

Ao amigo Prof. Dr. André Luís do Valle de Zoppa, pelo companheirismo e exemplo de serenidade.

Aos meus sogros e pais, José e Maria Cecília, pela compreensão e incentivo durante todo o período de nosso convívio.

Ao tio Rovilson, ao amigo Lizandro Jacomini, à Célia Soares pela amizade e por me acolherem em São Paulo.

Aos amigos Prof. Lázaro e Prof. Lúcio, que sempre me apoiaram e confiaram no meu trabalho durante os seis anos de Universidade de Cuiabá.

Aos amigos, Márcio Augusto Ferreira, Alexandre Tabet, Thaís Sodré de Lima, Lilian Michima, Sabrina Martins Latorre, Rodrigo Silvério Ferreira da Cruz, pelo companheirismo e apoio durante todo período de pós-graduação.

Aos residentes de 2002, Alexandra McDarby, Ingrid Eder e Rodrigo Romero, de 2003, Juliana Helena De Stefano Lara, Renata Rossetti e Guilherme Kubo, e de 2004, Adriana Nabuco de Abreu, Marco Antonio Pereira e Patrícia Marinho de Medeiros Camin, pela amizade e apoio durante a realização do experimento.

Aos amigos Márcio Chiachio, Marcos Roberto Rodrigues Alves e Henrique Fragoso, pela ajuda e pelos momentos de descontração.

Aos amigos Osmar Carmo de Souza Filho, Cícero Antonio da Silva, José Antonio Lopes, Gervásio Garcia da Silva, pela colaboração na manutenção dos animais durante o experimento.

Aos eqüinos utilizados neste estudo.

À FAPESP, Fundação de Amparo à Pesquisa do Estado de São Paulo, pelo apoio à realização da pesquisa.

RESUMO

MARTINS, E. A. N. **Avaliação clínica, radiográfica e ultra-sonográfica da articulação fêmuro-tíbio-patelar pós desmotomia patelar medial experimental em eqüinos.** [Clinical, radiographic and ultrasonographic evaluation of the femurotibiopatellar joint after experimental medial patellar desmotomy in horses]. 2004. 127 f. Dissertação (Mestrado em Medicina Veterinária) – Faculdade de Medicina Veterinária e Zootecnia, Universidade de São Paulo, São Paulo, 2004.

Este trabalho objetivou avaliar através do exame clínico, radiográfico e ultra-sonográfico a articulação fêmuro-tíbio-patelar pós desmotomia patelar medial. Foram utilizados oito equinos, machos e fêmeas, de peso, raça e idade variáveis. Todos animais foram submetidos a desmotomia patelar medial no membro pélvico direito. Os exames clínico e ultra-sonográfico foram realizados no 7º, 14º, 21º, 28º, 43º, 58º, 88º e 118º dia do pós-operatório. Os exames radiográficos e do líquido sinovial foram realizados no 15º, 30º, 60º, 90º e 120º dia do pós-operatório. No pós-operatório foi observado durante exame radiográfico do joelho direito, aumento do ângulo entre a superfície articular proximal da patela e a superfície cranial distal do fêmur, formação óssea na crista tibial, entesofitos na patela, deslocamento da patela e irregularidade óssea na superfície patelar lateral. No exame ultra-sonográfico foi observado aumento da espessura ($p<0,05$) no segmento proximal e médio do ligamento patelar intermédio do membro pélvico direito, desmite do patelar intermédio, enteseofitos na patela, distensão do recesso articular medial do fêmur, efusão articular e irregularidade da cartilagem do sulco troclear femoral. Conclui-se que a desmotomia patelar medial causa alterações no joelho devido a instbilidade articular e deve ser indicada apenas nos casos que não responderam a outras forma de tratamento.

Palavras-chave: Fixação dorsal da patela. Desmotomia patelar medial. Joelho. Ultra-sonografia. Eqüinos.

ABSTRACT

MARTINS, E. A. N. **Clinical, radiographic and ultrasonographic evaluation of the femurotibiopatellar joint after experimental medial patellar desmotomy in horses.** [Avaliação clínica, radiográfica e ultra-sonográfica da articulação fêmuro-tíbio-patelar pós desmotomia patelar medial experimental em eqüinos]. 2004. 127 f. Dissertação (Mestrado em Medicina Veterinária) – Faculdade de Medicina Veterinária e Zootecnia, Universidade de São Paulo, São Paulo, 2004.

This study aimed the evaluation of the femurotibiopatellar joint trough clinical, radiographic and ultrasonographic examinations after experimental medial patellar desmotomy. Medial patellar desmotomy was performed on the right hindlimb in eight mixed-breed horses. The clinical and ultrasonographic evaluation was performed on day 7, 14, 21, 28, 43, 58, 88 e 118 after surgery. The radiographic and synovial fluid evaluation was performed on day 15, 30, 60, 90 e 120 after surgery. It was observed during radiographic evaluation of the right stifle, an increase of the angle between the patellar proximal articular surface and the cranial distal femur surface. During ultrasonographic evaluation it was observed thickening ($p<0,05$) on the proximal and midlle segment of the midlle patellar ligament on the right hindlimb, entesophyte at the patella, femoral medial joint recess distending, joint effusion and cartilage irregularity of the femoral troclear groove. The medial patellar desmotomy causes stifle changes and must be performed only in animals non responsive to other treatment.

Key-words: Upward fixation of the patella. Medial patellar desmotomy. Stifle. Ultrasonographic. Horses.

LISTA DE FIGURAS

Figura 1 – Imagem ultra-sonográfica longitudinal demonstrando a inserção do ligamento patelar medial à patela e o local de aferição da espessura no segmento proximal (tracejado); d: distal; p: proximal 53

Figura 2 – Imagem ultra-sonográfica longitudinal demonstrando a inserção do ligamento patelar intermédio à patela e o local de aferição da espessura no segmento proximal (tracejado); d: distal; p: proximal 53

Figura 3 – Imagem ultra-sonográfica longitudinal demonstrando a inserção do ligamento patelar lateral à patela e o local de aferição da espessura no segmento proximal (tracejado); d: distal; p: proximal. 54

Figura 4 – Imagem ultra-sonográfica longitudinal do ligamento patelar medial demonstrando o local de aferição da espessura no segmento médio (tracejado); d: distal; p:proximal. 54

Figura 5 – Imagem ultra-sonográfica longitudinal do ligamento patelar intermédio demonstrando o local de aferição da espessura no segmento médio (tracejado) Notar a ecogenicidade uniforme do ligamento; d: distal; p: proximal..... 55

Figura 6 – Imagem ultra-sonográfica longitudinal do ligamento patelar lateral demonstrando o local de aferição da espessura no segmento médio (tracejado); d: distal; p: proximal. 55

Figura 7 – Imagem ultra-sonográfica longitudinal demonstrando a inserção do ligamento patelar medial à tíbia e o local de aferição da espessura no segmento distal (tracejado); d: distal; p: proximal. 56

Figura 8 – Imagem ultra-sonográfica longitudinal demonstrando a inserção do ligamento patelar intermédio à tíbia e o local de aferição da espessura no segmento distal (tracejado); d: distal; p: proximal. Notar a ecogenicidade uniforme do ligamento. 56

Figura 9 – Imagem ultra-sonográfica longitudinal demonstrando a inserção do ligamento patelar lateral à tíbia e o local de aferição da espessura no segmento distal (tracejado); d: distal; p: proximal. 57

Figura 10 – Imagem ultra-sonográfica transversal do ligamento patelar medial demonstrando o local de aferição do perímetro (cm) e área (cm^2) no segmento médio (tracejado); m: medial; l: lateral. 57

Figura 11 – Imagem ultra-sonográfica transversal do ligamento patelar intermédio demonstrando o local de aferição do perímetro (cm) e área (cm^2) no segmento médio (tracejado); m: medial; l: lateral. 58

Figura 12 – Imagem ultra-sonográfica transversal do ligamento patelar lateral demonstrando o local de aferição do perímetro (cm) e área (cm^2) no segmento médio (tracejado); m: medial; l: lateral. 58

Figura 13 – Imagem ultra-sonográfica longitudinal do ligamento colateral medial demonstrando o local de aferição da espessura (cm) no segmento médio (entre os cursores). Notar o menisco medial entre os côndilos tibial e femoral; p: proximal; d: distal. 59

Figura 14 – Imagem ultra-sonográfica longitudinal do ligamento colateral lateral demonstrando o local de aferição da espessura (cm) no segmento médio (entre os cursores); d: distal; p: proximal. 59

Figura 15 – Imagem ultra-sonográfica demonstrando a cartilagem articular das trócleas femorais (seta). Notar a linha anecóica; m: medial; l: lateral. 60

Figura 16 – Imagem ultra-sonográfica demonstrando o menisco medial e sua ecogenicidade. Notar o formato triangular e sua posição entre os côndilos femoral e tibial; d: distal; p: proximal. 60

Figura 17 – Imagem radiográfica do joelho direito na projeção látero-medial demonstrando o aumento do ângulo entre a superfície articular proximal da patela e a superfície cranial distal do fêmur (seta) 70

Figura 18 – Imagem radiográfica do joelho direito na projeção látero-medial flexionada demonstrando formação óssea na inserção do ligamento patelar intermédio à patela (seta)..... 71

Figura 19 – Imagem radiográfica dos joelhos esquerdo (E) e direito (D) na projeção caudocranial demonstrando o desvio lateral da patela direita (entre setas). 72

Figura 20 – Imagem radiográfica do joelho direito na projeção cranioproximal-craniodistal da patela demonstrando irregularidade óssea na superfície patelar lateral (setas)..... 73

Figura 21 – Imagem ultra-sonográfica do joelho direito demonstrando pontos anecóicos no segmento proximal do ligamento patelar intermédio (entre setas). 83

Figura 22 – Imagem ultra-sonográfica do joelho direito demonstrando bolsa anecóica (ba) entre o ligamento patelar intermédio e medial na área proximal; tfm: tróclea femoral medial; p: patela. 83

Figura 23 – Imagem ultra-sonográfica do joelho direito demonstrando irregularidade óssea (entesofito) na inserção do ligamento patelar intermédio à patela (setas)..... 84

Figura 24 – Imagem ultra-sonográfica do joelho esquerdo (a) e direito (b). Notar a distensão do recesso articular medial do fêmur direito. 84

Figura 25 – Imagem ultra-sonográfica do joelho direito demonstrando aumento do espaço articular fêmuro-patelar medial (entre setas) e aumento da ecogenicidade do fluído sinovial (ae). 85

Figura 26 – Imagem ultra-sonografica do joelho direito demonstrando irregularidade do sulco troclear (setas); l: lateral; m: medial. 85

Figura 27 – Imagens ultra-sonográficas do LPM direito demonstrando o (a) ligamento antes da desmotomia patelar medial; (b) no 7º dia do pós-operatório; (c) e no 14º dia do pós-operatório. Notar a ecogenicidade e início de organização das fibras colágenas. 87

Figura 28 – Imagens ultra-sonográficas do LPM demonstrando a evolução da ferida (d) no 21º dia do pós-operatório; (e) no 28º dia do pós-operatório; (f) e no 43º dia do pós-operatório da DPM. 88

Figura 29 – Imagens ultra-sonográficas do LPM demonstrando a evolução da ferida (g) no 58º dia do pós-operatório; (h) no 88º dia do pós-operatório; (i) e no 118º dia do pós-operatório da DPM. 89

LISTA DE QUADROS

Quadro 1 – Presença e graduação do aumento de volume local após desmotomia patelar medial direita de oito eqüinos, durante o período experimental – São Paulo, 2004 66

Quadro 2 – Presença de postura antálgica após desmotomia patelar medial direita de oito eqüinos, durante o período experimental – São Paulo, 2004 66

Quadro 3 – Presença de aumento de temperatura local após desmotomia patelar medial direita de oito eqüinos, durante o período experimental – São Paulo, 2004 66

Quadro 4 – Presença de dor local após desmotomia patelar medial direita de oito eqüinos, durante o período experimental – São Paulo, 2004 67

Quadro 5 – Presença e graduação de espessamento local após desmotomia patelar medial direita de oito eqüinos, durante o período experimental – São Paulo, 2004 67

Quadro 6 – Grau de claudicação apresentado pelo membro pélvico direito de oito eqüinos, após desmotomia patelar medial direita, durante o período experimental – São Paulo, 2004 67

Quadro 7 – Grau da claudicação apresentado pelo membro pélvico esquerdo de oito eqüinos, após desmotomia patelar medial direita, durante o período experimental – São Paulo, 2004 68

Quadro 8 – Identificação de sensibilidade após desmotomia patelar medial de oito eqüinos, através do teste de flexão da articulação femuro-tíbio-patelar direita, durante o período experimental – São Paulo, 2004..... 68

Quadro 9 – Identificação de sensibilidade após teste de flexão da articulação femuro-tíbio-patelar esquerda de oito eqüinos, após desmotomia patelar medial direita, durante o período experimental – São Paulo, 2004 68

Quadro 10 - Resultados obtidos em diferentes momentos através da avaliação radiográfica das articulações fêmuro-tíbio-patelares de oito eqüinos (projeção latero - medial), após desmotomia patelar medial direita - São Paulo, 2004 70

Quadro 11 - Resultados obtidos em diferentes momentos através da avaliação radiográfica das articulações fêmuro-tíbio-patelares de oito eqüinos (projeção latero-medial flexionada), após desmotomia patelar medial direita - São Paulo, 2004. 71

Quadro 12 - Resultados obtidos em diferentes momentos através da avaliação radiográfica das articulações fêmuro-tíbio-patelares de oito eqüinos (projeção caudocranial), após desmotomia patelar medial direita - São Paulo, 2004. 72

Quadro 13 - Resultados obtidos em diferentes momentos através da avaliação radiográfica das articulações fêmuro-tíbio-patelares de oito eqüinos (projeção cranioproximal-craniodistal), após desmotomia patelar medial direita - São Paulo, 2004. 73

Quadro 14 – Resultados obtidos em diferentes momentos através de exame ultra-sonográfico, referente ao alinhamento das fibras colágenas dos ligamentos patelares intermédios de oito eqüinos, após desmotomia patelar medial experimental direita – São Paulo, 2004 82

Quadro 15 – Resultados obtidos em diferentes momentos através de exame ultra-sonográfico, referente à Percentagem de ecogenicidade (%) dos ligamentos patelares intermédios de oito eqüinos, após desmotomia patelar medial experimental direita – São Paulo, 2004..... 82

Quadro 16 – Alterações ultra-sonográficas da articulação fêmuro-tíbio-patelar direita, observadas em diferentes momentos, de oito eqüinos após desmotomia patelar medial experimental – São Paulo, 2004 82

Quadro 17 - Resultados obtidos em diferentes momentos através de exame ultra-sonográfico, referente a organização das fibras colágenas do ligamento patelar medial no local da cirurgia,

de oito eqüinos, após desmotomia patelar medial experimental direita – São Paulo, 2004 86

Quadro 18 - Resultados obtidos em diferentes momentos através de exame ultra-sonográfico, referente a percentagem de ecogenicidade no local da cirurgia, de oito eqüinos, após desmotomia patelar medial experimental direita – São Paulo, 2004 86

Quadro 19 – Graduação da viscosidade do líquido sinovial da articulação femuropatelar direita de oito eqüinos submetidos à desmotomia patelar medial experimental, no decorrer do experimento – São Paulo, 2004 93

LISTA DE TABELAS

Tabela 1 – Valores médios e desvio padrão (± DP) da espessura (cm) do ligamento patelar intermédio do membro pélvico esquerdo (segmento proximal – secção longitudinal), obtidos em diferentes momentos através de exame ultra-sonográfico de oito eqüinos, após desmotomia patelar medial experimental no membro contralateral – São Paulo, 2004 77

Tabela 2 – Valores médios e desvio padrão (± DP) da espessura (cm) do ligamento patelar intermédio do membro pélvico esquerdo (segmento médio – secção longitudinal), obtidos em diferentes momentos através de exame ultra-sonográfico de oito eqüinos, após desmotomia patelar medial experimental no membro contralateral – São Paulo, 2004 78

Tabela 3 – Valores médios e desvio padrão (± DP) da espessura (cm) do ligamento patelar intermédio do membro pélvico direito (segmento proximal – secção longitudinal), obtidos em diferentes momentos através de exame ultra-sonográfico de oito eqüinos, após desmotomia patelar medial experimental – São Paulo, 2004 78

Tabela 4 – Valores médios e desvio padrão (± DP) da espessura (cm) do ligamento patelar intermédio do membro pélvico direito (segmento médio – secção longitudinal), obtidos em diferentes momentos através de exame ultra-sonográfico de oito eqüinos, após desmotomia patelar medial experimental – São Paulo, 2004 78

Tabela 5 – Valores médios e desvio padrão (±DP) da contagem de hemácias, volume globular (VG), teor de hemoglobina, volume globular médio (VGM) e concentração de hemoglobina corpuscular média (CHCM) de oito eqüinos sadios – São Paulo, 2004 90

Tabela 6 – Valores médios e desvio padrão (±DP) da contagem total de leucócitos, neutrófilos segmentados, eosinófilos, linfócitos, basófilos e monócitos de oito eqüinos sadios – São Paulo, 2004 90

Tabela 7 – Valores médios e desvio padrão (±DP) da quantidade de fibrinogênio plasmático (g/dl) de oito eqüinos, submetidos à desmotomia patelar medial experimental direita, no decorrer do experimento – São Paulo, 2004 91

Tabela 8 – Valores médios e desvio padrão (±DP) da concentração de proteína (g/dl) do líquido sinovial da articulação fêmuro-tíbio-patelar direita, de oito eqüinos submetidos à desmotomia patelar medial experimental, no decorrer do experimento – São Paulo, 2004 92

Tabela 9 – Valores médios e desvios-padrão (±DP) da contagem total de leucócitos (cel/mm^3) do líquido sinovial da articulação femuropatelar direita de 8 eqüinos submetidos à desmotomia patelar medial experimental, no decorrer do experimento – São Paulo, 2004 93

LISTA DE GRÁFICOS

Gráfico 1 – Representação gráfica dos valores médios da espessura (cm) do ligamento patelar intermédio do membro pélvico direito de oito eqüinos (segmento proximal – secção longitudinal), obtidos em diferentes momentos através de exame ultra-sonográfico, após desmotomia patelar medial experimental – São Paulo, 2004 79

Gráfico 2 - Representação gráfica dos valores médios da espessura (cm) do ligamento patelar intermédio do membro pélvico esquerdo e direito de oito eqüinos (segmento proximal – secção longitudinal), obtidos em diferentes momentos através de exame ultra-sonográfico, após desmotomia patelar medial experimental – São Paulo, 2004 80

Gráfico 3 - Representação gráfica dos valores médios da espessura (cm) do ligamento patelar intermédio do membro pélvico esquerdo e direito de oito eqüinos (segmento médio – secção longitudinal), obtidos em diferentes momentos através de exame ultra-sonográfico, após desmotomia patelar medial experimental – São Paulo, 2004 81

LISTA DE ABREVIATURAS E SIGLAS

μl	microlitro
AA	aumento do ângulo entre a superfície articular proximal da patela e a superfície cranial distal do fêmur
ADTM	aumento da densidade em tecido mole - articulação femurotibial cranial
AEAFM	aumento do espaço articular femuropatelar medial.
BALPI/LPM	bolsa anecóica entre o ligamento patelar intermédio e o ligamento patelar medial.
CHCM	concentração de hemoglobina corpuscular média
CI	colheita improdutiva
cm	centímetro
cm^2	centímetro quadrado
dl	decilítro
d.m.s	diferença mínima significativa
DLP	desvio lateral da patela
DP	desvio padrão
DPM	desmotomia patelar medial
DRAMF	distensão do recesso articular medial do fêmur.
EDTA	ácido dietilenodiaminotetracético
FDP	fixação dorsal da patela
FMVZ	Faculdade de Medicina Veterinária e Zootecnia
FOCT	formação óssea na crista tibial
FOILPIP	formação óssea na inserção do ligamento patelar intermédio à patela
g	grama
HCM	hemoglobina corpuscular média
IOILPIP	Irregularidade óssea na inserção do ligamento patelar intermédio à patela
IOSPL	irregularidade óssea na superfície patelar lateral
IST	irregularidade do sulco troclear
kg	kilograma

LPI	ligamento patelar intermédio
LPL	ligamento patelar lateral
LPM	ligamento patelar medial
m^2	metro quadrado
mg	miligrama
MHZ	megahertz
ml	mililitro
mm	milímetro
MPD	membro pélvico direito
MPE	membro pélvico esquerdo
ñ	não foi possível a realização.
n^o	número
OCD	osteocondrite dissecante
p.o.	pós-operatório
PAILPI	Pontos anecogênicos no interior do ligamento patelar intermédio
UI/kg	unidade internacional por kilograma
USP	Universidade de São Paulo
VCM	volume corpuscular médio
VI	volume insuficiente

LISTAS DE SÍMBOLOS

%	porcentagem
±	mais ou menos
º C	graus Celsius
<	menor

SUMÁRIO

1 **INTRODUÇÃO** 27
2 **REVISÃO DE LITERATURA** 29
2.1 Particularidades anatômicas do joelho 29
2.2 Fixação dorsal da patela 30
2.3 Exame radiográfico do joelho 36
2.4 Exame ultra-sonográfico do joelho 40
3 **MATERIAIS E MÉTODOS** 47
3.1 Animais experimentais 47
3.2 Procedimentos anestésico e cirúrgico 47
3.3 Exame físico 49
3.4 Exame radiográfico 51
3.5 Exame ultra-sonográfico 51
3.6 Exames laboratoriais 61
3.6.1 Análise do hemograma 61
3.6.2 Análise do fibrinogênio plasmático 62
3.6.3 Análise do líquido sinovial 62
3.7 Análise estatística 63
4 **RESULTADOS** 64
4.1 Avaliação física 64
4.2 Avaliação radiográfica 69
4.3 Avaliação ultra-sonográfica 74
4.4 Avaliação laboratorial 90
4.4.1 Hemograma 90
4.4.2 Fibrinogênio plasmático 91
4.4.3 Líquido sinovial 91
5 **DISCUSSÃO** 94
6 **CONCLUSÕES** 108
REFERÊNCIAS 109
APÊNDICE 114

1 INTRODUÇÃO

As alterações funcionais do sistema músculo-esquelético ocorrem com grande freqüência nos cavalos de esporte, demonstrando maior ou menor incidência dependendo da modalidade exercida. Os prejuízos financeiros são altos e decorrentes dos custos implicados no tratamento, o prolongado tempo de reabilitação e, nos casos mais graves, a incapacidade de retorno a atividade anteriormente exercida.

Os distúrbios locomotores nos eqüinos, com claudicação evidente, em 95% dos casos são distribuídos abaixo da articulação carpiana, todavia as articulações fêmuro-tíbio-patelar (joelho) e tíbio-tarso-metatársica (jarrete) são responsáveis por 80% das claudicações em membros posteriores (STASHAK, 2002).

Nos eqüinos, o cisto ósseo subcondral, a osteocondrite dissecante, a fixação dorsal da patela, os danos ligamentares e aos meniscos, as fraturas, a osteoartrite e as epifisites são as alterações de maior ocorrência no joelho (JEFFCOTT; KOLD, 1982).

A fixação dorsal da patela (FDP) é uma das causas freqüentes de claudicação em eqüinos e também nos ruminantes, caracterizada clinicamente por hiperextensão de um ou ambos os membros pélvicos, resultante do aprisionamento temporário ou permanente da patela na tróclea medial do fêmur (JANSSON, 1996; STASHAK, 2002). Freqüentemente é denominada de maneira errônea como luxação de patela, apesar desta afecção ocorrer, mas, com manifestação clínica distinta (JANSSON, 1996).

A técnica cirúrgica de desmotomia patelar medial (DPM) é indicada com bastante freqüência para o tratamento da FDP, apesar da literatura especializada reportar a ocorrência de alterações no joelho como seqüela, chegando a ocorrer fraturas patelares nos casos mais graves e expondo o cavalo a problemas maiores quando o objetivo inicial era corrigir uma alteração prévia.

O objetivo deste trabalho é avaliar e analisar através do exame clínico, radiográfico e ultra-sonográfico as alterações que ocorrem na articulação fêmuro-tíbio-patelar no pós-operatório de cavalos submetidos a desmotomia patelar medial experimental.

2 REVISÃO DE LITERATURA

Para um melhor conhecimento das estruturas do joelho e posterior aplicação ao mecanismo envolvido na fixação dorsal da patela, pontos importantes foram revisados quanto a anatomia do joelho e os fatores causais, quanto aos meios de diagnóstico por imagem empregados na identificação e diferenciação das afecções, além dos tratamentos empregados na correção do problema.

2.1 Particularidades anatômicas do joelho

Latimer, Kaneps e Pasquini (2000) reportaram-se ao joelho como sendo a maior e mais complexa articulação do cavalo, onde as lesões em uma determinada área da articulação podem envolver ou incapacitar outras estruturas estáveis, dificultando o diagnóstico, tratamento e um possível prognóstico.

De acordo com a descrição feita por Latimer, Kaneps e Pasquini (2000), o joelho apresenta 3 compartimentos articulares, formados pela articulação femuropatelar e femurotibiais medial e lateral. Existem 14 ligamentos responsáveis pela estabilização das articulações e são representados por dois ligamentos femuropatelares; três ligamentos patelares; dois ligamentos colaterais; dois ligamentos cruzados; dois ligamentos tibial cranial; dois ligamentos tibial caudal e um ligamento menisco femoral caudal.

As estruturas anatômicas responsáveis pelo mecanismo de encaixe e desencaixe da patela estão relacionadas diretamente ao grupo muscular quadríceps femoral, à patela e aos ligamentos patelares. O quadríceps femoral é o grupo

muscular que tem a sua origem no íleo e na porção proximal do fêmur e é formado pelo bíceps femoral, vasto lateral, vasto medial, e vasto intermédio. A porção terminal do músculo quadríceps femoral se insere à porção proximal da patela. Na porção distal existem três ligamentos que fazem a união da patela à tuberosidade tibial no aspecto cranial proximal da tíbia, e são denominados ligamentos patelares lateral, intermédio (médio) e medial. Considera-se a patela o osso sesamóide do joelho, permitindo a ação mecânica do músculo quadríceps de desencaixar a patela da eminência proximal da tróclea femoral medial. O mecanismo do quadríceps desencaixa a patela da crista troclear medial para iniciar o movimento do joelho, mantendo a patela alinhada dentro do sulco troclear durante a locomoção e coordenando o movimento dos côndilos tibial e femoral. Os ligamentos patelares intermédio e lateral possuem uma inserção óssea e o medial uma inserção fibrocartilaginosa na origem da patela (LATIMER; KANEPS; PASQUINI, 2000).

2.2 Fixação dorsal da patela

A fixação dorsal da patela (FDP) é caracterizada pela incapacidade da patela em se desalojar da área proximal da tróclea medial do fêmur após a contração do músculo quadríceps femoral, mantendo-se assim, por período transitório ou permanente. A área proximal da tróclea femoral medial tem um chanfrado definido, que em circunstâncias normais, serve como um local de repouso para a patela, processo este denominado mecanismo de descanso dos membros pélvicos. O mecanismo de descanso dos membros faz com que o cavalo, através de fixação passiva da patela, permaneça em posição de descanso com mínimo esforço muscular (JANSSON, 1996).

Quando a patela é incapaz de desprender-se do local de repouso, o membro acometido é mantido com o joelho e jarrete estendidos e as articulações digitais flexionadas. As posições interdependentes do joelho, jarrete e articulações digitais estão relacionadas ao mecanismo recíproco no qual envolve a ação combinada dos músculos terceiro fibular e flexor digital superficial (JANSSON, 1996).

A FDP é mais comum em cavalos jovens e pôneis, e os pôneis da raça Shetland são os mais acometidos (DUGDALE, 1997; WALMSLEY, 1994). Freqüentemente é bilateral e pode afetar mais um membro do que outro. Quando aparentemente unilateral, através do exame clínico pode-se caracterizar uma predisposição para fixação dorsal na patela contralateral. Em casos de longa duração, a FDP pode resultar em gonite com edema palpável na articulação femuropatelar (TNIBAR, 2002).

Tnibar (2002) classificou a FDP de três formas. A forma leve é caracterizada por um súbito atraso na liberação da patela, aparentando um deslocamento espasmódico, e acontece sempre na desaceleração durante a corrida, podendo causar desconforto e queda na performance. Na forma moderada, há um travamento parcial e intermitente, além de um palpável e audível som quando a patela é liberada, ocorrendo em cavalos de diferentes modalidades, especialmente em cavalos jovens que estavam em começo de treinamento e em cavalos condicionados que são mantidos em repouso e perdem peso e a condição muscular. A forma severa é caracterizada pelo travamento da patela impedindo a extensão do boleto e de maneira repetida.

Stashak (2002) e Walmsley (1994) reportaram os defeitos de conformação dos membros pélvicos, demonstrado por um ângulo maior entre a tíbia

e o fêmur (143° a 145° – normal 135°), como um dos fatores predisponentes ao surgimento da FDP.

Jansson (1996), Stashak (2002) e Walmsley (1994) relataram que outros fatores envolvidos na etiologia estão relacionados a traumas durante a hiperextensão do membro, a debilidade e pouco condicionamento físico, os casos de perda rápida de massa muscular e do tônus ligamentar daqueles animais que estavam em trabalho e foram submetidos a descanso prolongado, permitindo assim, uma maior área de movimentação da patela.

Bennett, Campbell e Rawlinson (1977) relataram a luxação coxofemoral em um pônei levando a FDP, observando uma rotação do membro afetado que desencadeou alterações na anatomia e no mecanismo articular do joelho, interferindo com a alavanca exercida normalmente pelo músculo reto femoral.

Auer (1999) descreveu a FDP como sendo secundária ao edema escrotal em potros jovens, no qual permaneciam em posição antálgica, modificando a conformação angular do membro. A terapia antiinflamatória resolveu o problema primário e subseqüentemente, a FDP após o retorno do membro a sua posição normal.

Ducharme, N., Stantion e Ducharme, G. (1985) reportaram a ocorrência da FDP em bovinos, apresentando as raças Brahma, Chianina, Angus, Simental, Holandês e seus mestiços com a maior incidência, caracterizando a hereditariedade em alguns de seus descendentes. O mesmo autor observou maior ocorrência em vacas leiteiras próximas ao estro e ao final da gestação. Já em eqüinos, não se encontrou na literatura compulsada citações que se referissem a raças específicas e ocorrência maior entre machos ou fêmeas.

Em 1982, Jeffcott e Kold observaram 15% de ocorrência de FDP em um estudo que envolveu 86 cavalos que claudicavam devido a diferentes afecções no joelho, sendo a FDP considerada a afecção de maior envolvimento em tecido mole. As demais foram cisto ósseo subcondral (38%), osteocondrite dissecante (13%), danos ligamentares e ao menisco (12%), fraturas (4%), osteoartrite (3%), epifisites (1%), e problemas não específicos (13%).

Quanto aos tratamentos utilizados na correção da FDP, para os casos moderados, Stashak (2002) e Tnibar (2002) empregaram a fisioterapia para o fortalecimento dos ligamentos patelares e melhora do condicionamento. O protocolo utilizado por Tnibar (2002) consistiu em exercitar o cavalo a trote em piso macio, de preferência em linhas retas do que em círculos, ou caminhar e trotar subindo e descendo morros.

Latimer, Kaneps e Pasquini (2000) reportaram que em muitos casos, a FDP não é causada por relaxamento do ligamento patelar, mas por defeitos no aprumo normal. Citaram que o ferrageamento corretivo, associado a um acolchoamento lateral entre a sola e a ferradura, pode ser efetivo na correção do problema. Quando o tratamento antiinflamatório e o ferrageamento corretivo são insatisfatórios, os autores recomendam a desmotomia patelar medial.

Brown, Moon e Buergelt (1983) utilizaram a injeção de óleo de amendoim em iodo a 1,9% no ligamento patelar medial e intermédio de pôneis, como irritante, e obtiveram o aumento da fibrose dos ligamentos com subseqüente espessamento e evidente encurtamento.

Van Hoogmoed et al. (2002) utilizaram o óleo de ethanolamina, um agente esclerosante usado em humanos para induzir trombose vascular por irritação do endotélio, e o óleo de amêndoas em iodo a 2%, ambos com função irritante. Ao

exame histológico, obtiveram como resultado um aumento maior da fibroplasia com o óleo de amêndoas em iodo a 2% e um processo inflamatório mais acentuado quando comparado ao óleo de ethanolamina.

A desmotomia patelar medial é a opção de tratamento cirúrgico com a função de liberar a patela no sulco troclear (STASHAK, 2002; TURNER; McILWRAITH, 2002), e é indicada nos casos que não responderam aos tratamentos conservativos ou quando a forma de apresentação da afecção é severa (GIBSON et al., 1989; McILWRAITH, 1990; SQUIRE et al., 1990).

Wright (1995) descreveu uma modificação da desmotomia patelar medial, envolvendo a incisão da aponeurose dos músculos grácil e sartório, porém, o pós-operatório foi acompanhado de complicações.

Recentemente, Tnibar (2002) utilizou uma nova técnica cirúrgica em cavalos e pôneis com FDP bilateral, que consiste na escarificação ("splitting") do terço proximal do ligamento patelar medial induzindo a uma desmite. Dos sete animais submetidos ao tratamento, três animais não mais apresentaram a FDP bilateral dentro de 24 horas após a cirurgia, enquanto os outros, tiveram a resolução completa num período de quatro a 12 dias. Ao exame ultra-sonográfico, observou-se no período pós-operatório um aumento da espessura do segmento proximal do ligamento patelar medial que variou de duas a três vezes o tamanho, quando comparado ao período pré-operatório.

Referente a complicações do procedimento cirúrgico, Mcilwraith (1990), em um estudo retrospectivo envolvendo cavalos de diferentes raças, relatou a ocorrência de fragmentação osteocondral no aspecto distal da patela em 12 de 15 cavalos que foram submetidos a desmotomia patelar medial.

Gibson et al. (1989) recomendaram a DPM somente nos casos extremos de FDP, pois, de um total de 12 cavalos hígidos submetidos a estudo experimental, todos apresentaram claudicação até o terceiro mês de pós-operatório. Após avaliação radiográfica e artroscópica da articulação femuropatelar notaram fibrilação da cartilagem articular ou destacamento.

Auer (1999), Gibson et al. (1989), Jansson (1996) e Squire et al. (1990), observaram nos cavalos submetidos ao exame radiográfico no pós-operatório da DPM, fragmentação da patela no aspecto distal e formação óssea na inserção do ligamento patelar intermédio à patela. A fragmentação osteocondral nos diversos casos avaliados caracteriza a osteocondrite dissecante (OCD), resultante da fratura osteocondral e intracondral da cartilagem epifiseal dissecando a superfície articular (COLAHAN et al., 1999). Defeitos na ossificação endocondral abaixo da cartilagem articular, resulta em defeito na continuidade da cartilagem acima da lesão. Nesta desordem, existe uma cisão dissecante da cartilagem no qual resulta na formação de fragmentos osteocondrais separados na articulação (KNOTTENBELT; PASCOE, 1994).

Um caso de fratura no aspecto distal da patela também foi relatado como complicação pós-cirúrgica por Riley e Yovich (1991), que através de exame radiográfico, observaram um aumento no ângulo entre a superfície articular proximal da patela e a superfície cranial distal do fêmur, sugerindo uma instabilidade articular após a desmotomia como fator determinante para ocorrência da fratura.

Quanto ao tratamento das complicações pós-desmotomia, Grosenbaugh e Honnas (1995) submeteram uma égua de quatro anos à artroscopia, após três semanas do ato operatório. Removeu-se tecido cartilaginoso e fragmentos ósseos do ápice da patela, recomendando repouso por um período de três meses, porém,

com recuperação completa após seis meses da artroscopia. A artroscopia tem sua utilização como instrumento de diagnóstico complementar, observando a extensão da alteração intra-articular e para prover um diagnóstico definitivo acurado (LATIMER; KANEPS; PASQUINI, 2000), porém, para sua utilização faz-se necessário a contenção do animal através de anestesia geral, podendo ser uma limitação no seu uso (STASHAK, 2002).

2.3 Exame radiográfico do joelho

Relativo ao exame do joelho no que se refere a estudos comparativos de diferentes métodos de imagem, Nickels e Sande (1982) correlacionaram os achados radiográficos a artrografia contrastada e ao exame artroscópico. O exame radiográfico identificou apenas estruturas ósseas, enquanto a artrografia de duplo contraste da articulação femuropatelar demonstrou a superfície articular da tróclea, patela e cápsula articular. Apenas o menisco medial foi definido na articulação femurotibial. A artrografia apresentou desvantagens quando comparado ao exame radiográfico, necessitando manter o animal em anestesia geral, além dos achados radiográficos terem sido de difícil interpretação devido a presença de artefatos. Para o exame dos ligamentos cruzados também não apresentou boa resolução, pois, os ligamentos ficaram internamente ao septo que divide a articulação femurotibial medial da lateral, não proporcionando a penetração do contraste. A artroscopia demonstrou ser um bom meio de diagnóstico, proporcionando uma boa visualização das estruturas, porém, há limitação do seu uso devido aos custos do equipamento e a necessidade de experiência do cirurgião.

Em uma revisão sobre a aplicação do exame radiográfico no diagnóstico das doenças do joelho e a indicação do tratamento cirúrgico, Mcilwraith (1983) relatou que as lesões típicas de osteocondrite dissecante ocorrem freqüentemente na crista troclear lateral podendo variar de um enrugamento a rachaduras da cartilagem até a presença de “flaps” ou desprendimento dos fragmentos da cartilagem. Alternativamente, os fragmentos osteocondrais podem estar flutuando livremente ou unidos na membrana sinovial distante do local da lesão. Para o tratamento, o autor indicou a artroscopia femuropatelar que apresenta resultados melhores quando comparado a artrotomia. Em relação as lesões císticas subcondrais ao exame radiográfico relatou que estes variam de acordo com a extensão ou estágio de desenvolvimento da lesão, sendo que a manifestação normalmente é uma área circunscrita de lucência subcondral, freqüentemente com esclerose óssea ao redor. Já as lesões menores aparecem achatadas ou recortadas no osso subcondral. Como tratamentos incluiu curetagem aberta do cisto através da artrotomia femurotibial com ou sem enxerto ósseo, ou substituição do defeito com fibra de carbono polimerizável e fluocarbono. Nos casos de luxação lateral da patela, ao exame radiográfico ressaltou a observação da patela deslocada lateralmente, sendo o tratamento cirúrgico indicado quando é unilateral e não há perda da crista troclear lateral devido a osteocondrite dissecante. O procedimento cirúrgico envolve a liberação do retináculo do aspecto lateral e imbricação do aspecto medial da articulação. Nas fraturas de patela, considerou o tratamento conservativo apropriado. Se há uma fratura articular simples dentro da superfície articular, parafusos e bandagens tensivas podem ser usadas. Por fim citou que as fraturas cominutivas envolvendo a superfície articular tem um prognóstico desfavorável.

Referindo-se em específico às lesões do ligamento cruzado cranial, Prades et al. (1989) relataram os achados encontrados em 10 cavalos com o problema. A avaliação radiográfica revelou fratura por avulsão da eminência tibial intercondilar medial em quatro casos; fratura por avulsão da espinha tibial em dois casos; colapso do compartimento femurotibial medial associado a doença articular degenerativa em um caso; avulsão da união do extensor digital longo a fossa extensora do fêmur em um caso; e arrancamento da eminência intercondilar medial da tíbia em um caso. Em um caso o exame radiográfico não revelou alterações. Na comparação dos autores entre os métodos de exame, o artroscópico demonstrou vantagens na determinação de quais outros ligamentos ou tecidos moles estavam danificados, sendo a desmite do ligamento cruzado cranial a lesão visualizada mais comumente, além de fornecer um prognóstico mais acurado.

Squire et al. (1990) diagnosticaram pelo exame radiográfico a presença de entesofitose na borda distal da patela, osteoesclerose e osteólise no osso subcondral da superfície patelar distal em um cavalo de 21 anos da raça Tenesse. Os achados foram atribuídos ao pós-operatório da técnica de desmotomia patelar medial procedida a três meses anteriores ao exame radiográfico da articulação.

Harrison e Edwards (1995) em uma revisão discutiram as técnicas, as projeções radiográficas, e as afecções passíveis de diagnóstico através do exame radiográfico. Concluíram que as projeções mais utilizadas são a lateromedial, caudocranial, oblíqua, cranioproximal-craniodistal da patela. As afecções comumente diagnosticadas são as fraturas distais do fêmur, patela ou tíbia proximal; a osteocondrite dissecante que afeta primariamente a crista troclear lateral do fêmur distal; os cistos ósseos subcondrais no côndilo medial do fêmur; a doença articular degenerativa caracterizada radiograficamente por osteófitos periarticular; os danos

ligamentares acompanhados por mudanças ósseas visíveis radiograficamente; e as anormalidades congênitas tal como a luxação lateral da patela.

Edwards III e Nixon (1996) diagnosticaram um caso de avulsão da inserção do ligamento cruzado cranial em um cavalo, descrevendo os achados radiográficos, tendo em vista que casos semelhantes são pouco freqüentes. Foi notado no joelho direito uma opacidade óssea na região intercondilar de 3 x 25 mm, próxima a inserção do ligamento cruzado cranial, além de absorção óssea na eminência intercondilar medial na origem do ligamento cruzado cranial. O cavalo foi submetido a artroscopia para uma tentativa de fixação do fragmento com parafuso, porém, não foi possível a visualização da sua inserção e o animal foi sacrificado. Os autores concluíram que o exame radiográfico foi preciso no diagnóstico, porém, não demonstrou o tamanho do fragmento para uma possível inserção do parafuso, fazendo-se necessário o exame artroscópico.

Walmsley (1997) diagnosticou através do exame radiográfico um caso de fratura da eminência intercondilar da tíbia através das projeções lateromedial, lateromedial flexionada, e caudocranial. Detectou-se fratura completa da eminência intercondilar medial da tíbia com um deslocamento de 3 mm e um leve achatamento do côndilo femoral medial. A correção do problema foi feita por fixação interna do fragmento através da artroscopia, porém, com resultado insatisfatório. O exame radiográfico foi fundamental para o diagnóstico deste tipo de lesão.

Rose et al. (2001) diagnosticaram durante exame radiográfico a avulsão do ligamento cruzado caudal no membro direito de um cavalo. Os autores observaram na projeção lateromedial um moderado edema de tecido mole no aspecto cranial da articulação, além de aumento na opacidade no espaço articular femurotibial, e um fragmento ósseo articular de 3,0 x 0,60 cm na face caudal da

articulação. Na projeção caudocranial, o fragmento ósseo foi fracamente visível superpondo-se sobre a eminência intercondilar, aparecendo mais lucente do que o normal. O exame ultra-sonográfico foi utilizado para avaliação das lesões em tecidos moles e devido ao prognóstico ruim o animal foi submetido a eutanásia, confirmando os achados encontrados no exame radiográfico e ultra-sonográfico.

Referindo-se a seleção de casos para tratamento cirúrgico naqueles cavalos com afecções do joelho, Blevins e Widner (1990) chamaram atenção quanto às lesões que podem ocorrer no pós-operatório da desmotomia patelar medial. Devido ao deslocamento da patela, pode haver erosão e fragmentação da margem articular distal da patela com formação de entesófitos. A concentração de estresse na superfície articular pode ocorrer, resultando em microfraturas no osso subcondral, sendo estes, problemas que podem ter uma influência negativa significante na performance futura do cavalo atleta.

2.4 Exame ultra-sonografico do joelho

Penninck et al. (1990), fizeram pela primeira vez a descrição dos achados ultra-sonográficos normais e anormais da articulação femurotibial e femuropatelar de eqüinos nos aspectos cranial, lateral e medial. Puderam avaliar com transdutor de 7,50 MHz os três ligamentos patelares e os dois colaterais, e obtiveram imagens hiperecogênicas dessas estruturas. A cartilagem articular das cristas trocleares femorais foi identificada como uma fina estrutura anecogênica margeada por duas linhas brancas representando a interface tecido mole/cartilagem e cartilagem/osso femoral. Os meniscos apresentaram-se homogêneos, hiperecogênicos e de formato triangular. Os ligamentos cruzados foram vistos com o joelho completamente

flexionado como uma estrutura hipoecogênica intra-articular. Os achados normais foram comparados aos encontrados em três cavalos com alterações no joelho. O exame ultra-sonográfico foi sensível e específico no diagnóstico de pequenas lesões cartilaginosas e subcondrais, permitindo a detecção de lesões iniciais ou pequenas lesões em casos de osteocondrose e auxiliando no monitoramento dos processos cicatriciais.

Denoix et al. (1994) realizaram estudo comparativo obtendo imagens ultra-sonográficas da articulação femurotibial de cavalos sadios, imagens de ressonância magnética e cortes anatômicos do joelho de membros normais após congelamento, todos os exames em secções transversais e longitudinais. Estas avaliações permitiram estabelecer os elementos anatômicos normais das imagens ultra-sonográficas da articulação femurotibial do cavalo e aplicar como referência para comparação dos achados ultra-sonográficos de 93 joelhos com histórico de claudicação. Dentre os 48 joelhos com alterações ultra-sonográficas, foram diagnosticadas 51 lesões, distribuindo-se em alterações degenerativas (efusão articular e proliferação óssea periarticular) da articulação femurotibial (16 casos – 31,37%); lesões de menisco medial (13 casos – 25,49%); alterações do ligamento colateral (9 casos – 17,64%); distensão sinovial da articulação femurotibial ou achados anormais no menisco medial (5 casos – 9,8%); lesões de menisco lateral (4 casos – 7,84%) e osteocondrodisplasia do côndilo femoral (4 casos – 7,84%).

Adicionalmente, os autores fizeram uma análise comparativa dos cavalos com e sem alteração radiográfica. Dentre 50 cavalos com achados radiográficos as lesões foram distribuídas entre as estruturas sinoviais, meniscos e ligamentos. Dentre 32 cavalos sem achados radiográficos e examinados por ultra-sonografia, a distensão sinovial foi observada em 16 casos, anormalidades do menisco foram

registradas em seis casos, e as lesões em ligamento colateral foram documentadas em quatro casos.

Dik (1995) descreveu as alterações ultra-sonográficas do joelho em sete cavalos enfatizando o uso da ultra-sonografia e comparando ao exame radiográfico. O exame ultra-sonográfico proporcionou a definição de fluído sinovial ecóico, representando material hemorrágico ou purulento. Demonstrou definição entre abscesso limitado por tecido mole periarticular, e em outro caso comunicando com a articulação, influenciando diretamente na manipulação terapêutica e no prognóstico. Proporcionou quantificar a extensão de lesões em cartilagem articular e a diferenciação entre lesões intra e extra-articulares, além de facilitar a diferenciação de fragmentos osteocondrais flutuando livremente e fragmentos unidos ou incorporados à cápsula articular, demonstrando com acurácia a localização dos fragmentos. Apesar das vantagens citadas de todos os casos analisados, apenas em um caso de lesão muscular periarticular a ultra-sonografia foi considerada a modalidade de escolha. Para os demais, a ultra-sonografia foi fundamental para indicação das lesões em tecidos moles, complementar a análise do exame radiográfico.

Denoix e Lacombe (1996) objetivando diagnosticar e descrever as lesões de menisco analisaram imagens ultra-sonográficas e radiográficas de 150 articulações femurotibiais com sinais clínicos de alteração, comparando-as a imagens ultra-sonográficas de cavalos sem histórico de claudicação, a secções de membros normais injetados e congelados, e a exames de ressonância magnética de membros normais. Dentre as articulações analisadas, 49 apresentaram anormalidades no menisco, distribuindo as lesões para o menisco medial em 42 casos, e para o menisco lateral em 12 casos. Imagens anecogênicas ou

hipoecogênicas foram induzidas por ruptura de menisco (12 casos), desorganização de fibras, edema ou fibroplasia (36 casos). Já as imagens hiperecogênicas foram relacionadas a metaplasia óssea (11 casos). Modificações da forma, tamanho e posição do menisco foram relacionadas ao colapso do espaço articular femurotibial (6 casos) e/ou prolapso das estruturas lesionadas (7 casos). A formação de entesófitos nas inserções craniais do menisco medial foi identificada em 3 casos. O colapso e calcificação, a ruptura e fibroplasia do menisco foram as alterações combinadas de maior ocorrência (8 meniscos). Segundo os autores, a ultra-sonografia demonstrou ser o melhor método para avaliação do menisco em cavalos atletas, entretanto, requer profundos conhecimentos da anatomia do joelho e diferenciação dos artefatos formados durante o exame. O exame radiográfico tem pouco valor na identificação de lesões em meniscos, possibilitando apenas a identificação de calcificação e colapso.

Objetivando uma descrição detalhada da articulação femurotibial, Cauvin et al. (1996) realizaram exames ultra-sonográficos dos aspectos cranial e caudal de 20 membros de 10 cadáveres e após realizaram a dissecação das peças. Cinco joelhos de três cavalos normais também foram avaliados. A abordagem ultra-sonográfica pelos aspectos cranial e caudal, permitiu a identificação das estruturas articulares, necessitando de uma variação da freqüência dos transdutores (3,5 a 7,5 MHz) quando o caso analisado requeriu a avaliação do aspecto cranial e caudal, e conforme a dimensão da articulação. A melhor posição do cavalo para avaliação do aspecto cranial foi em flexão, facilitando a visualização do espaço intercondilar, dos meniscos, ligamentos cruzados e superfícies articulares. No aspecto caudal, foi possível a visualização da superfície articular, dos ligamentos meniscofemorais, dos ligamentos cruzados caudal e cranial, meniscos medial e lateral, tendão poplíteo,

tendão de origem e corpo do músculo flexor digital superficial, vasos poplíteos (sulco caudal da tíbia), côndilos lateral e medial, e protuberância caudal do platô tibial. O completo exame ultra-sonográfico da articulação femurotibial permitiu o diagnóstico das alterações em tecidos moles, entretanto, necessitou de experiência e conhecimentos de anatomia regional por parte do examinador. Os autores concluíram que trata-se de procedimento não invasivo, econômico e que pode complementar os exames clínico e radiográfico da articulação lesionada.

Através dos exames radiográfico e ultra-sonográfico, Rose et al. (2001), diagnosticaram um caso de avulsão do ligamento cruzado caudal em um cavalo "Standardbred" castrado. Ao exame radiográfico observou-se efusão das articulações femurotibiais e femuropatelar, e um fragmento ósseo de 3,0 x 0,6 cm no aspecto caudal da articulação associado ao platô tibial. Ao exame ultra-sonográfico observou-se efusão das articulações femurotibiais e femuropatelar, e desmite dos ligamentos cruzados caudal e cranial, presumindo então, através dos sinais clínicos, dos achados do exame radiográfico e ultra-sonográfico uma provável fratura por avulsão da junção tibial ao ligamento cruzado caudal. O autor ressaltou a importância da utilização do exame ultra-sonográfico na avaliação das injúrias de tecidos moles atribuindo a sua eficácia quando comparado ao exame radiográfico. Atribuiu vantagens a ultra-sonografia sobre a artroscopia, como método não invasivo, podendo ser realizado com o animal em estação e sem anestesia.

Dyson (2002), detalhou a descrição da anatomia ultra-sonográfica normal dos ligamentos patelares em cavalos clinicamente normais e a utilizou como parâmetros para descrição dos achados ultra-sonográficos anormais de cavalos com comprometimento clínico nos ligamentos patelares. O autor utilizou 10 cavalos clinicamente normais, sendo cinco animais Puro Sangue Inglês e cinco de

temperamento linfático. Cada ligamento foi examinado do sentido proximal para distal nos planos transversal e longitudinal. Os ligamentos patelares lateral e medial tiveram suas medidas tomadas no plano transversal, entre o aspecto distal da patela e o proximal da tíbia. O ligamento patelar intermédio foi mensurado no plano transversal em três locais: imediatamente distal a patela; no meio, entre a patela e a tíbia, e no sulco do aspecto crânio-proximal da tíbia. A mensuração longitudinal neste ponto também foi tomada. Os valores médios (cm^2), o desvio padrão e a variação mínima e máxima das mensurações das áreas para os cavalos Puro Sangue Inglês foram: ligamento patelar intermédio proximal 0,78 ± 0,46 (0,14-1,22); ligamento patelar intermédio médio 0,80 ± 0,47 (0,16-1,27); ligamento patelar intermédio distal 1,07 ± 0,66 (0,11-1,54); ligamento patelar intermédio distal – secção longitudinal 0,91 ± 0,53 (0,13-1,34); ligamento patelar medial 0,66 ± 0,39 (0,10-1,01); ligamento patelar lateral 0,69 ± 0,41 (0,15-1,11). Os valores médios (cm^2), o desvio padrão e a variação mínima e máxima das mensurações das áreas obtidas das secções dos ligamentos patelares para os cavalos de temperamento morno foram: ligamento patelar intermédio proximal 0,94 ± 0,14 (0,82-1,22); ligamento patelar intermédio médio 0,98 ± 0,16 (0,81-1,27); ligamento patelar intermédio distal 1,42 ± 0,11 (1,23-1,54); ligamento patelar intermédio distal – secção longitudinal 1,16 ± 0,13 (1,00-1,34); ligamento patelar medial 0,82 ± 0,10 (0,70-1,01); ligamento patelar lateral 0,87 ± 0,15 (0,61-1,11). Quanto à ecogenicidade, todos ligamentos patelares possuíam ecogenicidade uniforme ao longo do seu trajeto tanto no plano transverso como no longitudinal. A fraca linha hipoecogência diagonal atravessando o aspecto distal do ligamento patelar intermédio representa uma divisão entre as bandas fasciculares e é vista em alguns cavalos normais. Quanto ao formato, o ligamento patelar medial apresentou-se triangular na secção transversal, o ligamento patelar

lateral era mais oval ou um triângulo achatado, e o ligamento patelar intermédio teve variação proximal para distal. No aspecto proximal, apresentou-se oval ou triangular, tornando-se mais triangular ou circular na porção média e então triangular no aspecto distal. No aspecto proximal, a gordura patelar era interposta entre o ligamento e a pele. Existiu considerável variação no formato dos ligamentos entre os cavalos. Não houve variação significativa entre os ligamentos dos cavalos de temperamento linfático dos Puro Sangue Inglês.

Relativo às anormalidades encontradas durante o exame ultra-sonográfico, Dyson (2002) reportou a ocorrência de desmite primária no ligamento patelar intermédio em quatro cavalos, sendo que um apresentava fixação dorsal da patela de forma intermitente e um outro tinha movimentação anormal da patela. Mais dois cavalos tinham desmite do ligamento patelar intermédio associado com desmotomia patelar medial prévia. Dois cavalos tinham desmite de ambos os ligamentos patelares lateral e intermédio, e um cavalo tinha apenas desmite do ligamento patelar lateral. As anormalidades foram caracterizadas por áreas hipoecogênicas ou anecogênicas em algumas áreas dos ligamentos, espessamento, edema periligamentar, formação óssea no aspecto distal da patela (entesofitos), e material ecodenso periligamentar.

3 MATERIAIS E MÉTODOS

3.1 Animais experimentais

Foram utilizados oito eqüinos hígidos, adultos, machos ou fêmeas e de diferentes raças, com peso variando entre 350 e 480 kg. Todos animais foram submetidos a vermifugação[a] e casqueamento antes do início do experimento.

Durante o período experimental, os animais permaneceram alojados em baias de 12 m^2 (3x4), no setor de Clínica de Eqüinos do Departamento de Clínica Médica da Faculdade de Medicina Veterinária e Zootecnia da Universidade de São Paulo (FMVZ/USP). Receberam alimentação à base de feno de coast-cross (*ad libitum*) e concentrado comercial[b] para manutenção na proporção correspondente a 1% do peso vivo do animal, além de suplemento mineral[c].

Foram escolhidos os animais que não apresentaram histórico de lesões no joelho, que não demonstraram claudicação após exame físico, e que não eram responsivos ao teste de flexão dos membros posteriores.

3.2 Procedimentos anestésico e cirúrgico

O membro pélvico direito de cada cavalo foi escolhido como membro tratado e o membro pélvico esquerdo como membro controle.

Após jejum alimentar de 18 horas e hídrico de 12 horas, os animais foram mantidos em posição quadrupedal em tronco de contenção próprio para cavalos. A

[A] Eqvalan® Pasta – Merial - Brasil
[B] Socil Guyomarc'h – São Paulo
[C] Agribrands do Brasil Ltda.

sedação e analgesia foram obtidas através da associação de romifidina 1%[d] na dose de 0,08 mg/kg e butorfanol[e] na dose de 0,04 mg/kg, ambas por via intravenosa. Para anestesia local do ligamento patelar medial, fez-se bloqueio infiltrativo subcutâneo com cloridrato de lidocaína 2%[f] na dosagem de 10 a 15 ml.

Após a delimitação do campo cirúrgico, a incisão cutânea foi realizada no sentido proximal-distal, na face medial da articulação fêmuro-tíbio-patelar do membro direito, medindo aproximadamente três centímetros de extensão. Após a divulsão romba do subcutâneo, e abertura da fáscia, individualizou-se o ligamento patelar medial, isolando-o com auxílio de pinça hemostática curva Kelly. Uma vez o ligamento exposto, realizou-se a incisão do mesmo com bisturi, certificando-se que todas as suas fibras haviam sido seccionadas.

A síntese cutânea foi procedida com fio de nylon nº. 0[g] em padrão de sutura simples separados.

Ao término do procedimento cirúrgico, foi instituído terapia antimicrobiana com Penicilina Benzatina[h], na dose de 20.000 UI/kg, via intramuscular, em intervalos de 48 horas, perfazendo três aplicações. Como analgésico e antiinflamatório a Fenilbutazona[i] foi administrada na dose de 2,2 mg/kg, via intravenosa, a cada 12 horas durante três dias.

Foi realizado curativo local duas vezes ao dia com Líquido de Dakin[j] seguido do uso tópico de pomada a base de penicilina e cicatrizante[k] até a retirada dos pontos de sutura que em todos os animais ocorreu no décimo dia.

---

[d] Sedivet® – Boehringer – Brasil.
[e] Torbugesic® – Fort Dodge Laboratories, Inc., USA.
[f] Lidison® – Ariston - Brasil
[g] Mononylon® – Ethicon – São José Dos Campos - SP
[h] Pentabiótico Reforçado® – Fort Dodge – Brasil.
[i] Equipalazone® – Marcolab – Brasil.
[j] Rioquímica Ltda – São José Do Rio Preto - SP
[k] Ganadol® – Fort Dodge – Brasil.

Os animais foram mantidos em baias individuais durante todo o período experimental.

3.3 Exame físico

O exame físico de ambos membros pélvicos foi realizado no pré-operatório e nos dias 30, 60, 90 e 120 do período pós-operatório. O exame constou de:

- INSPEÇÃO: observação de aumento de volume e postura antálgica.
    - aumento de volume:
        - (-) Não apresenta aumento de volume;
        - (+) Aumento discreto;
        - (++) Aumento evidente.
    - postura antálgica:
        - (-) ausente;
        - (+) presente.

- PALPAÇÃO: avaliação da temperatura, dor e espessamento do local.
    - temperatura:
        - (-) ausente;
        - (+) presente.
    - dor:
        - (-) ausente;
        - (+) presente.

- espessamento do local:
    - (-) ausente;
    - (+) leve;
    - (++) moderado;
    - (+++) difuso.

- DINÂMICA: graduação da claudicação ao andar e claudicação após teste de flexão dos membros pélvicos.

- Graduação da claudicação ao andar:
    - Grau 0: claudicação não perceptível sob quaisquer circunstâncias.
    - Grau 1: claudicação difícil de se observar; sem consistência, aparentemente indiferente a circunstâncias especiais (piso duro, círculo, rampas, animal montado)
    - Grau 2: claudicação dificilmente observada ao passo ou trote em linha reta, condicionada a circunstâncias especiais (piso duro, círculo, rampas, animal montado).
    - Grau 3: claudicação observada ao trote sob quaisquer circunstâncias.
    - Grau 4: claudicação óbvia ao passo.
    - Grau 5: impotência funcional do membro.

- Claudicação após teste de flexão:
    - Presente
    - Ausente

3.4 Exame radiográfico

As imagens radiográficas de ambos os joelhos foram utilizadas para seleção dos animais, e uma vez comprovada a integridade das mesmas foram utilizadas como imagem controle para as radiografias realizadas durante o período pós-operatório, nos dias 15, 30, 60, 90 e 120.

Durante exame radiográfico o animal permaneceu em estação obtendo-se imagens de ambos os membros (controle e tratado) nas projeções lateromedial, lateromedial flexionada e caudocranial, e para visualização da patela foi utilizada a projeção crânio-proximal flexionada sentido crânio-distal (tangencial ou "*skyline*"), conforme sugerido por Harrison e Edwards (1995). O equipamento utilizado foi o aparelho de raio-x modelo HF 100[l].

3.5 Exame ultra-sonográfico

O exame ultra-sonográfico, a exemplo do radiográfico, foi realizado em ambos os joelhos durante a fase de seleção dos animais para constatação da integridade das estruturas, sendo os sonogramas congelados e fotografados, servindo como imagem controle para os demais exames realizados no pós-operatório nos dias 7, 14, 21, 28, 43, 58, 88 e 118.

Durante exame ultra-sonográfico, o animal permaneceu em estação em tronco de contenção próprio para eqüinos. O equipamento utilizado foi o aparelho da marca ALOKA[m], com transdutor linear multifreqüencial[n], acoplado a um "standoff"[o].

---

[l] Min X Ray, Inc. – Illinois – U.S.A.
[m] Modelo SSD 900 – Japão.
[n] Modelo UST 5710 – 7.5 – Japão.
[o] *Echo Coupler* Modelo MP 2463 – Japão.

As estruturas examinadas foram: ligamentos patelares e colaterais, meniscos, e cartilagem articular das trócleas femorais.

Foram adotados os seguintes critérios:

a) mensuração da espessura em centímetros no sentido longitudinal dos ligamentos patelares nos segmentos proximal, médio e distal (Figuras 1 a 9). No sentido transversal, a área em centímetros quadrados e o perímetro em centímetro no segmento médio (Figuras 10 a 12).

b) mensuração da espessura em centímetros no sentido longitudinal dos ligamentos colaterais no segmento médio (Figuras 13 e 14).

c) avaliação de percentagem de ecogenicidade dos ligamentos patelares (Figuras 5 a 8) e colaterais (Figuras 13 e 14):

- 100% ecogênico
- 75% ecogênico
- 50% ecogênico
- 25% ecogênico
- 0% ecogênico

d) alinhamento das fibras colágenas (Figuras 1 a 9, 13 e 14)

- sem alinhamento (-)
- levemente alinhado (+)
- parcialmente alinhado (++)
- totalmente alinhado (+++)

e) ecogenicidade da cartilagem articular das trócleas femorais (Figura 15) e meniscos (Figura 16):

- hipoecogênica (+)
- ecogênica (++)
- hiperecogênica (+++)

Figura 1 – Imagem ultra-sonográfica longitudinal demonstrando a inserção do ligamento patelar medial à patela e o local de aferição da espessura no segmento proximal (tracejado); d: distal; p: proximal

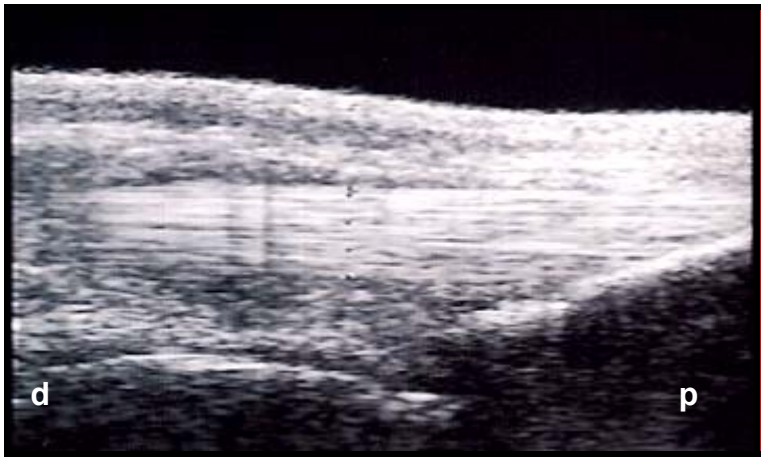

Figura 2 – Imagem ultra-sonográfica longitudinal demonstrando a inserção do ligamento patelar intermédio à patela e o local de aferição da espessura no segmento proximal (tracejado); d: distal; p: proximal

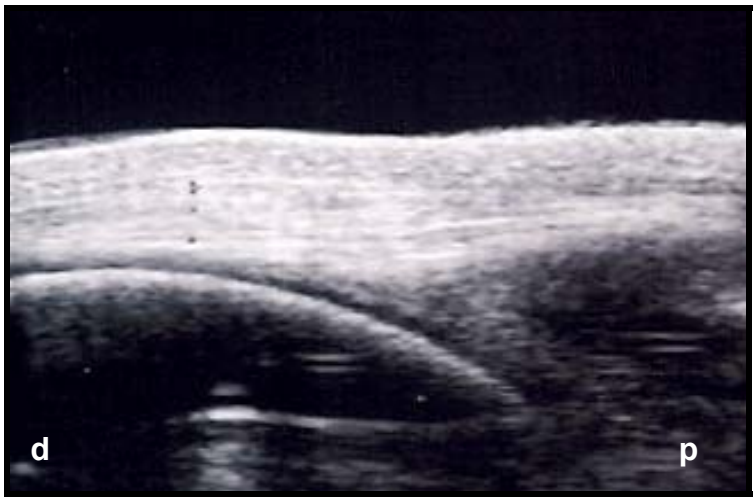

Figura 3 – Imagem ultra-sonográfica longitudinal demonstrando a inserção do ligamento patelar lateral à patela e o local de aferição da espessura no segmento proximal (tracejado); d: distal; p: proximal.

Figura 4 – Imagem ultra-sonográfica longitudinal do ligamento patelar medial demonstrando o local de aferição da espessura no segmento médio (tracejado); d: distal; p:proximal.

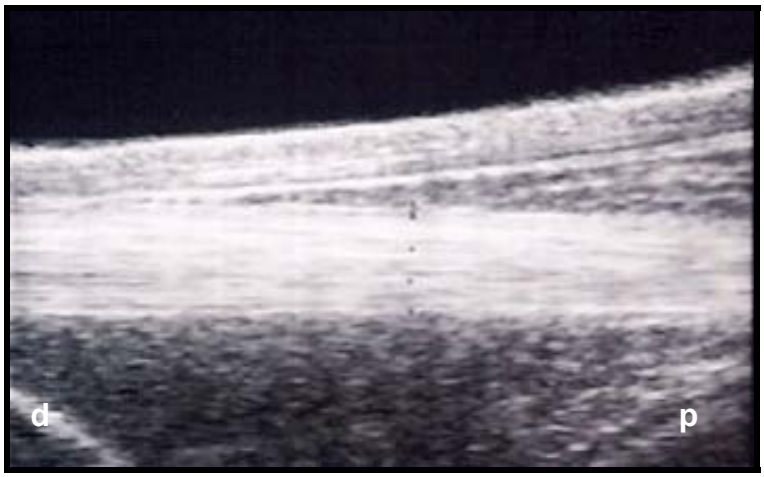

Figura 5 – Imagem ultra-sonográfica longitudinal do ligamento patelar intermédio demonstrando o local de aferição da espessura no segmento médio (tracejado). Notar a ecogenicidade uniforme do ligamento; d: distal; p: proximal.

Figura 6 – Imagem ultra-sonográfica longitudinal do ligamento patelar lateral demonstrando o local de aferição da espessura no segmento médio (tracejado); d: distal; p: proximal.

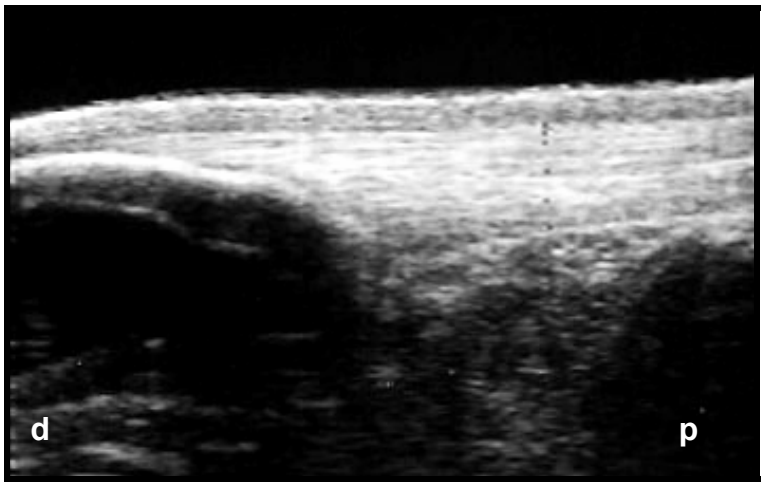

Figura 7 – Imagem ultra-sonográfica longitudinal demonstrando a inserção do ligamento patelar medial à tíbia e o local de aferição da espessura no segmento distal (tracejado); d: distal; p: proximal.

Figura 8 – Imagem ultra-sonográfica longitudinal demonstrando a inserção do ligamento patelar intermédio à tíbia e o local de aferição da espessura no segmento distal (tracejado); d: distal; p: proximal. Notar a ecogenicidade uniforme do ligamento.

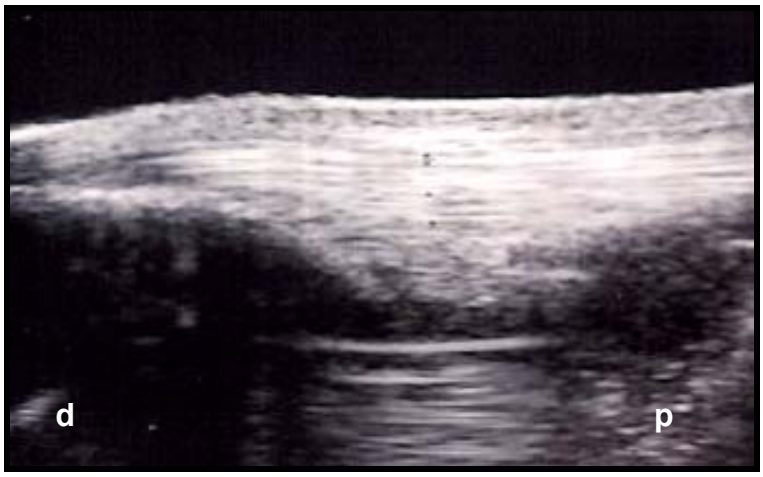

Figura 9 – Imagem ultra-sonográfica longitudinal demonstrando a inserção do ligamento patelar lateral à tíbia e o local de aferição da espessura no segmento distal (tracejado); d: distal; p: proximal.

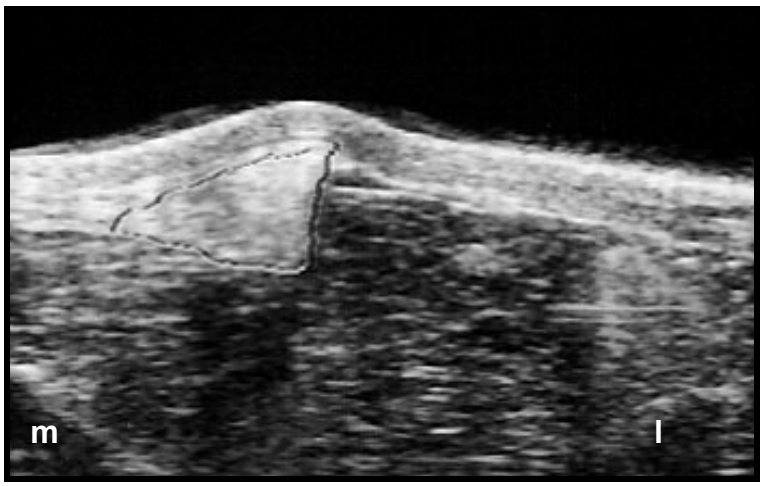

Figura 10 – Imagem ultra-sonográfica transversal do ligamento patelar medial demonstrando o local de aferição do perímetro (cm) e área (cm^2) no segmento médio (tracejado); m: medial; l: lateral.

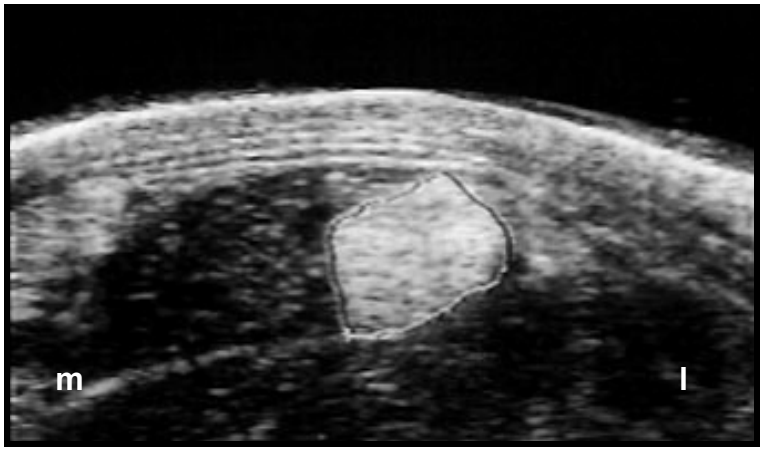

Figura 11 – Imagem ultra-sonográfica transversal do ligamento patelar intermédio demonstrando o local de aferição do perímetro (cm) e área (cm^2) no segmento médio (tracejado); m: medial; l: lateral.

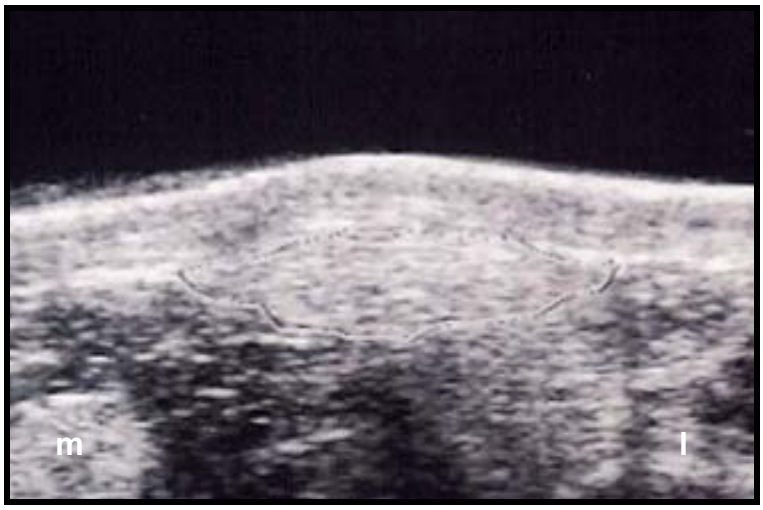

Figura 12 – Imagem ultra-sonográfica transversal do ligamento patelar lateral demonstrando o local de aferição do perímetro (cm) e área (cm^2) no segmento médio (tracejado); m: medial; l: lateral.

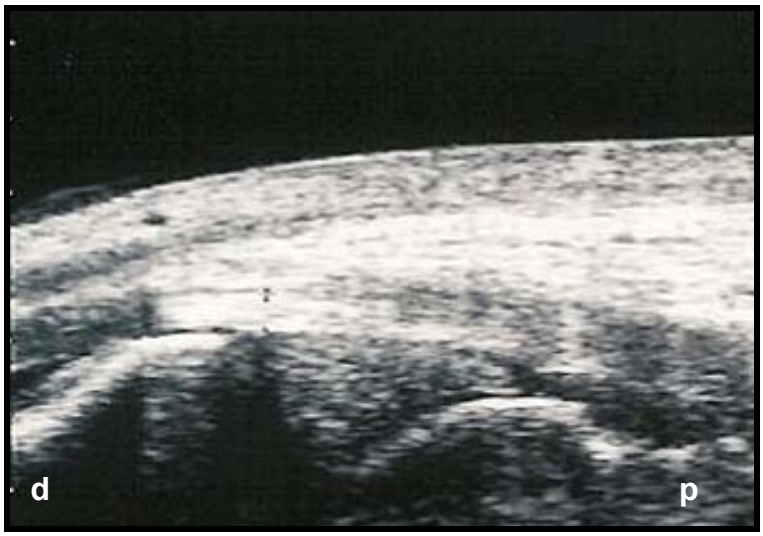

Figura 13 – Imagem ultra-sonográfica longitudinal do ligamento colateral medial demonstrando o local de aferição da espessura (cm) no segmento médio (entre os cursores). Notar o menisco medial entre os côndilos tibial e femoral; p: proximal; d: distal.

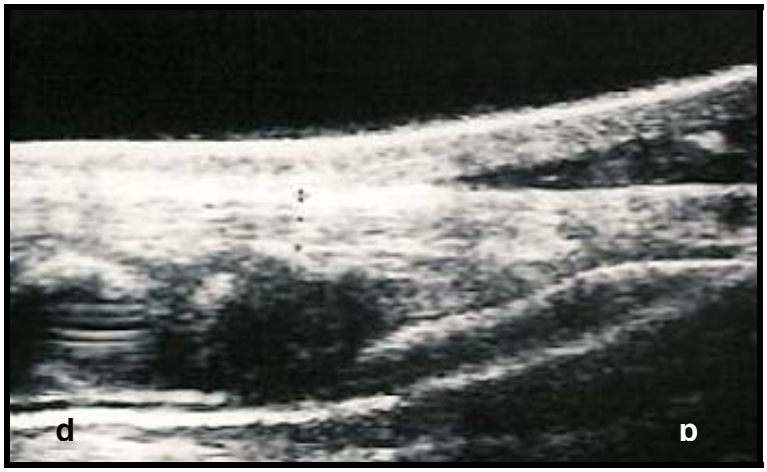

Figura 14 – Imagem ultra-sonográfica longitudinal do ligamento colateral lateral demonstrando o local de aferição da espessura (cm) no segmento médio (entre os cursores); d: distal; p: proximal.

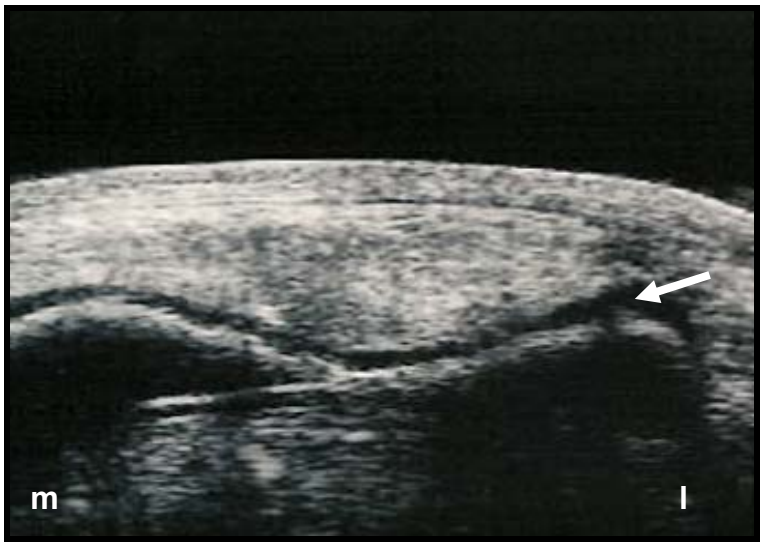

Figura 15 – Imagem ultra-sonográfica demonstrando a cartilagem articular das trócleas femorais (seta). Notar a linha anecóica; m: medial; l: lateral.

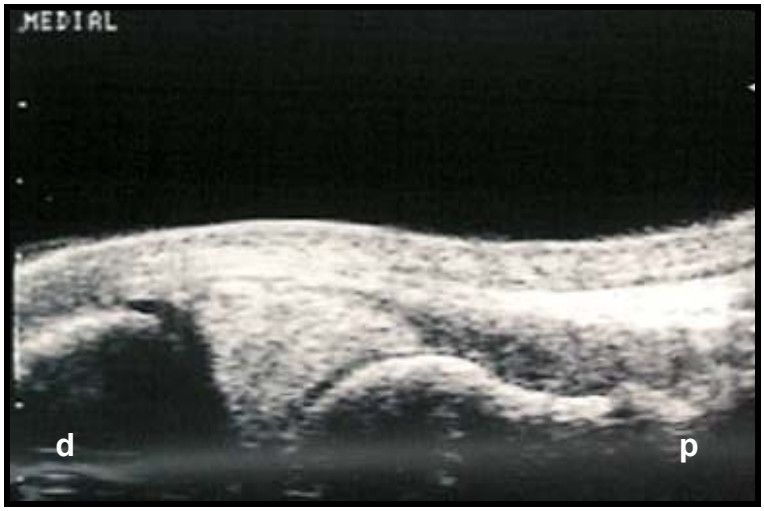

Figura 16 – Imagem ultra-sonográfica demonstrando o menisco medial e sua ecogenicidade. Notar o formato triangular e sua posição entre os côndilos femoral e tibial; d: distal; p: proximal.

3.6 Exames laboratoriais

Foram realizados hemogramas dos eqüinos durante a triagem para comprovação de higidez, e quantificações de fibrinogênio para controle dos exames seguintes, realizados no período pós-operatório nos dias 7, 14 e 30. As análises foram processadas no Laboratório Clínico do Departamento de Clínica Médica da FMVZ/USP.

3.6.1 Análise do hemograma

As amostras de sangue venoso (3 ml) foram colhidas da veia jugular esquerda, utilizando-se o sistema de colheita a vácuo e agulhas descartáveis de 40x9mm, e armazenadas em tubos de vidro siliconizado providos de tampa de borracha contendo 50 μl de EDTA K3[p] como anticoagulante, sendo acondicionadas em gelo para posterior processamento. Os esfregaços para a contagem diferencial de leucócitos totais foram confeccionados com sangue *in natura*, conforme o preconizado por Birgel (1982).

A contagem global de hemácias e leucócitos e a dosagem de hemoglobina foram realizadas com auxílio do contador automático hematológico[q]. O volume globular foi determinado através de tubos microcapilares, segundo a técnica descrita por Jain (1986), utilizando-se centrífuga de microhematócrito.

Os índices hematimétricos, volume corpuscular médio (VCM), hemoglobina corpuscular média (HCM), e concentração de hemoglobina corpuscular

---

[p] Vacutainer® – Becton-Dickson – Rutherford, New Jersey, U.S.A.
[q] Modelo 9020 – Serono Backer Diagnostics – E.U.A.

média (CHCM) foram calculados a partir dos valores da contagem de hemácias, determinação da hemoglobina e do volume globular e expressos em fentolitro, picograma e porcentagem, respectivamente.

As contagens diferenciais dos leucócitos foram efetuadas, após coloração das lâminas pelo método de Rosenfeld (1947), por microscopia óptica.

3.6.2 Análise do fibrinogênio plasmático

O fibrinogênio plasmático foi avaliado segundo a técnica descrita por Foster, DeNatale e Dotti (1959) e adaptada por Jain (1986), a qual se baseia na desnaturação dessa proteína a 56° C, com leitura em refratômetro.

3.6.3 Análise do líquido sinovial

O líquido sinovial da articulação femuropatelar direita foi colhido através de artrocentese no período pré-operatório e seqüencialmente no período pós-operatório nos dias 15, 30, 60, 90 e 120. Os animais permaneceram em tronco próprio para contenção de eqüinos. Após tricotomia local e preparo asséptico com o uso de iodopovidona e álcool 70%, uma agulha 40X12 foi inserida no espaço existente entre a face lateral da patela e a tróclea femoral lateral, segundo técnica descrita por Hendrikson e Nixon (1992). O líquido coletado foi depositado em frasco de vacutainer estéril contendo anticoagulante EDTA sódico a 10%[r]. As amostras foram processadas e analisadas segundo técnicas descritas por Mahaffey (1992), sendo a proteína determinada por refratometria e a contagem celular realizada em

[r] Vacutainer® – Becton-Dickson – Rutherford, New Jersey, U.S.A.

hematocitômetro. A citologia foi analisada em esfregaços do líquido sinovial obtido do sedimento após centrifugação e corados pelo método panótico. A viscosidade foi analisada colocando-se uma gota de líquido sinovial no polegar e tocando-a com o indicador, e após, separando-se os dedos para verificação do tamanho do fio formado antes de se romper. A viscosidade foi graduada em boa (fio com tamanho de 2,5 a 5 cm); regular (fio com tamanho menor que 2,5 cm); e ruim (não há formação de fio).

As análises foram processadas no Laboratório Clínico do Departamento de Clínica Médica da FMVZ/USP.

3.7 Análise estatística

Os dados foram avaliados segundo a normalidade pelo teste de Kolmogorov-Smirnov; em seguida utilizou-se modelo de análise de variância para verificar o efeito de grupos e momentos. O contraste entre médias foi feito pela d.m.s do teste de Tukey-Kramer a nível de 5% de probabilidade (SAMPAIO, 1998) para o processamento dos dados.

4 RESULTADOS

4.1 Avaliação física

A avaliação física dos eqüinos submetidos à desmotomia patelar medial, demonstrou aumento de volume regional em todos animais até o 58º dia do pós-operatório (p.o.), sendo que em quatro animais havia aumento evidente e em outros quatro aumento discreto. No 88º dia do p.o., quatro animais ainda apresentavam aumento de volume discreto e no 118º dia p.o. apenas um animal apresentava aumento de volume discreto (Quadro 1).

Todos os animais apresentaram postura antálgica até o 28º dia p.o., sendo que no 43º dia ainda percebe-se em sete animais. Já no 58º dia p.o. observou-se em 5 animais e no 88º dia p.o. detectou-se em três animais, sendo que no 118º dia p.o. pôde-se observar em apenas um animal (Quadro 2).

O aumento de temperatura local foi observado em sete animais até o 7º dia p.o., em seis animais até o 14º dia p.o., em quatro animais até o 21º dia p.o., e em um animal no 28º dia p.o.. O aumento da temperatura local foi ausente em todos os animais no 43º dia p.o. (Quadro 3).

A dor no local foi observada em todos os animais até o 7º dia p.o., em sete animais no 14º e 21º dia p.o., em quatro animais no 28º dia p.o., em dois animais no 43º dia p.o., em um animal no 58º dia p.o., e ausente nos oito animais no 88º dia p.o. (Quadro 4).

O espessamento local de tecidos moles iniciou-se no 21º dia do p.o. em dois animais de forma leve, no 28º dia p.o. foi visto em três animais de forma leve e em três animais de forma moderada, no 43º dia p.o. pôde-se perceber em três animais de forma leve, em três animais de forma moderada e em dois animais de

forma difusa; no 58º dia p.o. foi possível observar em dois animais de forma leve, em quatro animais de forma moderada e em outros dois animais de forma difusa, no 88º e 118º dia p.o. observou-se em um animal de forma leve, em um outro de forma moderada, e em seis animais de forma difusa (Quadro 5).

Relativo a claudicação do membro pélvico direito após a desmotomia patelar medial todos animais apresentaram no 30º dia p.o., sendo que em sete animais a claudicação foi classificada em grau 4, e em um animal em grau 3. No 60º dia p.o. todos animais mantinham claudicação, sendo que quatro animais apresentavam grau 4, e os outros 4 animais grau 3. No 90º dia p.o. sete animais mantinham claudicação, porém, dois animais apresentavam grau 4, três animais grau 3, um animal grau 2, e outro animal grau 1. Já no 120º dia p.o. seis animais apresentavam claudicação, sendo que dois animais apresentavam grau 4, um animal apresentava grau 3, outros dois animais grau 2, e um outro animal grau 1 (Quadro 6). Referente a claudicação do membro pélvico esquerdo, apenas 1 animal apresentou claudicação no decorrer do período experimental, demonstrado no 30º, 60º e 90º dias p.o. como grau 3 e no 120º dia p.o como grau 2 (Quadro 7).

Todos animais submetidos ao teste de flexão do membro pélvico direito apresentaram claudicação até o 90º dia p.o., e destes, seis animais demonstraram claudicação até o 120º dia p.o (Quadro 8). Apenas um animal demonstrou claudicação após teste de flexão do membro pélvico esquerdo até o 120º dia p.o. (Quadro 9).

Animais	Dia 7	Dia 14	Dia 21	Dia 28	Dia 43	Dia 58	Dia 88	Dia118
1	++	++	++	++	++	+	-	-
2	+	++	++	++	+	+	+	-
3	+	+	++	++	++	++	+	+
4	++	++	++	++	++	++	+	-
5	++	++	++	++	+	+	-	-
6	++	++	++	++	++	++	+	-
7	++	++	++	++	++	++	-	-
8	++	++	++	++	++	+	-	-

(-) Não apresenta aumento de volume; (+) Aumento discreto; (++) Aumento evidente.

Quadro 1 – Presença e graduação do aumento de volume local após desmotomia patelar medial direita de oito eqüinos, durante o período experimental – São Paulo, 2004

Animais	Dia 7	Dia 14	Dia 21	Dia 28	Dia 43	Dia 58	Dia 88	Dia 118
1	+	+	+	+	+	+	+	-
2	+	+	+	+	+	+	-	-
3	+	+	+	+	+	+	+	-
4	+	+	+	+	+	+	+	+
5	+	+	+	+	-	-	-	-
6	+	+	+	+	+	-	-	-
7	+	+	+	+	+	+	-	-
8	+	+	+	+	+	-	-	-

(-) Ausente; (+) Presente.

Quadro 2 – Presença de postura antálgica após desmotomia patelar medial direita de oito eqüinos, durante o período experimental – São Paulo, 2004

Animais	Dia 7	Dia 14	Dia 21	Dia 28	Dia 43	Dia 58	Dia 88	Dia 118
1	+	-	-	-	-	-	-	-
2	+	+	-	-	-	-	-	-
3	+	+	-	-	-	-	-	-
4	+	-	-	-	-	-	-	-
5	-	+	+	-	-	-	-	-
6	+	+	+	+	-	-	-	-
7	+	+	+	-	-	-	-	-
8	+	+	+	-	-	-	-	-

(-) Ausente; (+) Presente.

Quadro 3 – Presença de aumento de temperatura local após desmotomia patelar medial direita de oito eqüinos, durante o período experimental – São Paulo, 2004

Animais	Dia 7	Dia 14	Dia 21	Dia 28	Dia 43	Dia 58	Dia 88	Dia 118
1	+	+	+	-	-	-	-	-
2	+	+	+	-	-	-	-	-
3	+	+	+	-	-	-	-	-
4	+	-	-	-	-	-	-	-
5	+	+	+	+	-	-	-	-
6	+	+	+	+	-	-	-	-
7	+	+	+	+	+	+	-	-
8	+	+	+	+	+	-	-	-

(-) Ausente; (+) Presente.

Quadro 4 – Presença de dor local após desmotomia patelar medial direita de oito eqüinos, durante o período experimental – São Paulo, 2004

Animais	Dia 7	Dia 14	Dia 21	Dia 28	Dia 43	Dia 58	Dia 88	Dia 118
1	-	-	-	+	+	+	++	++
2	-	-	-	++	+++	+++	+++	+++
3	-	-	-	+	+	+	+	+
4	-	-	-	-	++	++	+++	+++
5	-	-	-	-	+++	+++	+++	+++
6	-	-	-	-	++	++	+++	+++
7	-	-	+	+	+	++	+++	+++
8	-	-	+	++	++	++	+++	+++

(-) Ausente; (+) Leve; (++) Moderado; (+++) Difuso.

Quadro 5 – Presença e graduação de espessamento local após desmotomia patelar medial direita de oito eqüinos, durante o período experimental – São Paulo, 2004

Animais	Controle	Dia 30	Dia 60	Dia 90	Dia 120
1	0	4	4	3	2
2	0	4	4	1	1
3	0	4	3	4	4
4	0	4	4	4	4
5	0	4	3	3	3
6	0	3	3	3	2
7	0	4	3	0	0
8	0	4	4	2	0

Quadro 6 – Grau de claudicação apresentado pelo membro pélvico direito de oito eqüinos, após desmotomia patelar medial direita, durante o período experimental – São Paulo, 2004

Animais	Controle	Dia 30	Dia 60	Dia 90	Dia 120
1	0	3	3	3	2
2	0	0	0	0	0
3	0	0	0	0	0
4	0	0	0	0	0
5	0	0	0	0	0
6	0	0	0	0	0
7	0	0	0	0	0
8	0	0	0	0	0

Quadro 7 – Grau da claudicação apresentado pelo membro pélvico esquerdo de oito eqüinos, após desmotomia patelar medial direita, durante o período experimental – São Paulo, 2004

Animais	Controle	Dia 30	Dia 60	Dia 90	Dia 120
1	-	+	+	+	+
2	-	+	+	+	+
3	-	+	+	+	+
4	-	+	+	+	+
5	-	+	+	+	+
6	-	+	+	+	+
7	-	+	+	+	-
8	-	+	+	+	-

(+) positivo; (-) negativo.

Quadro 8 – Identificação de sensibilidade após desmotomia patelar medial de oito eqüinos, através do teste de flexão da articulação femuro-tíbio-patelar direita, durante o período experimental – São Paulo, 2004

Animais	Controle	Dia 30	Dia 60	Dia 90	Dia 120
1	-	+	+	+	+
2	-	-	-	-	-
3	-	-	-	-	-
4	-	-	-	-	-
5	-	-	-	-	-
6	-	-	-	-	-
7	-	-	-	-	-
8	-	-	-	-	-

(+) Positivo; (-) Negativo.

Quadro 9 – Identificação de sensibilidade após teste de flexão da articulação femuro-tíbio-patelar esquerda de oito eqüinos, após desmotomia patelar medial direita, durante o período experimental – São Paulo, 2004

4.2 Avaliação radiográfica

Através da avaliação radiográfica, pôde-se observar na projeção lateromedial aumento do ângulo entre a superfície articular proximal da patela e a superfície cranial distal do fêmur do membro pélvico direito em quatro animais no 15º dia p.o., em cinco animais no 30º dia p.o., em três animais no 60º e 90º dia p.o., e em três animais no 120º dia p.o. (Figura 17). Na mesma projeção, em um animal, observou-se formação óssea na crista tibial e aumento da densidade em tecido mole na articulação femurotibial cranial no 90º e 120º dias p.o.. Um animal apresentou formação óssea na inserção do ligamento patelar intermédio à patela no 90º dia p.o. e três animais no 120º dia p.o. (Quadro 10).

Na projeção latero-medial flexionada do membro pélvico direito observou-se formação óssea na inserção do ligamento patelar intermédio à patela associada a formação óssea na crista tibial e aumento da densidade em tecido mole na articulação femurotibial cranial em um animal no 90º dia p.o.. No 120º dia p.o., observou-se em quatro animais a formação óssea na inserção do ligamento patelar intermédio à patela, sendo que em um destes, os achados acompanhavam a formação óssea na crista tibial e aumento da densidade em tecido mole na articulação femurotibial cranial (Figura 18).

Na projeção caudocranial do membro pélvico direito, observou-se o desvio lateral da patela em 4 animais no 15º, 30º, 60º, 90º dia p.o., e em 3 animais no 120º dia p.o. (Figura 19) (Quadro 12).

Utilizando a projeção cranioproximal-craniodistal para exame radiográfico da patela de ambos os membros pélvicos, pôde-se observar a irregularidade óssea

na superfície patelar lateral em um animal no 30º, 60º, 90º e 120º dia p.o., tanto no MPE como no MPD (Figura 20) (Quadro 13).

Animal	Dia 15	Dia 30	Dia 60	Dia 90	Dia 120
1	AA - MPD	AA – MPD	AA - MPD	AA – MPD	AA / FOILPIP - MPD
2	AA - MPD	AA – MPD	NDN	FOCT / ADTM – MPD	FOCT / ADTM / AA - MPD
3	AA - MPD	AA – MPD	AA - MPD	AA – MPD	AA - MPD
4	AA - MPD	AA – MPD	AA - MPD	AA – MPD	-
5	-	AA – MPD	-	-	-
6	-	-	-	-	-
7	-	-	-	-	FOILPIP-MPD
8	-	-	-	FOILPIP- MPD	FOILPIP-MPD

AA - Aumento do ângulo entre a superfície articular proximal da patela e a superfície cranial distal do fêmur; **ADTM -** Aumento da densidade em tecido mole - articulação fêmuro-tibial cranial; **FOCT -** Formação óssea na crista tibial; **FOILPIP -** Formação óssea na inserção do ligamento patelar intermédio à patela; **MPD -** Membro pélvico direito;
- sem alterações radiográficas.

Quadro 10 - Resultados obtidos em diferentes momentos através da avaliação radiográfica das articulações fêmuro-tíbio-patelares de oito eqüinos (projeção latero - medial), após desmotomia patelar medial direita - São Paulo, 2004

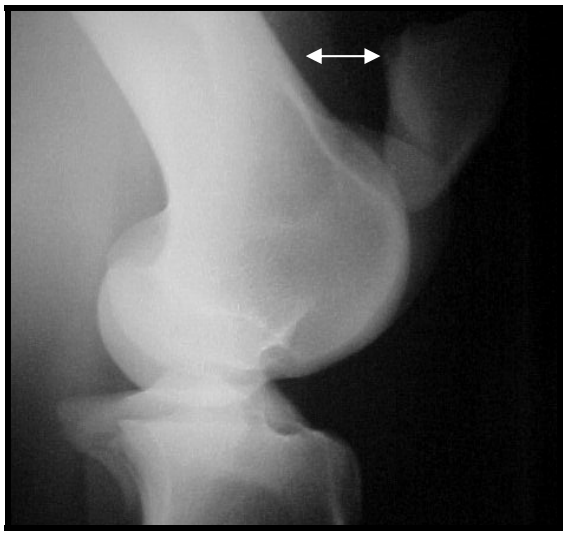

Figura 17 – Imagem radiográfica do joelho direito na projeção látero-medial demonstrando o aumento do ângulo entre a superfície articular proximal da patela e a superfície cranial distal do fêmur (seta)

Animais	Dia 15	Dia 30	Dia 60	Dia 90	Dia 120
1	-	-	-	-	FOILPIP – MPD
2	-	-	-	FOILPIP/ FOCT / ADTM – MPD	FOILPIP/ FOCT / ADTM – MPD
3	-	-	-	-	FOILPIP – MPD
4	-	-	-	-	-
5	-	-	-	-	-
6	-	-	-	-	-
7	-	-	-	-	FOILPIP – MPD
8	ñ	ñ	ñ	ñ	ñ

ADTM – Aumento da densidade em tecido mole – articulação fêmuro-tibial cranial; **FOCT** – Formação óssea na crista tibial; **FOILPIP** – Formação óssea na inserção do ligamento patelar intermédio à patela; **MPD** – Membro pélvico direito; **ñ** – não foi possível a realização; - sem alterações radiográficas.

Quadro 11 - Resultados obtidos em diferentes momentos através da avaliação radiográfica das articulações fêmuro-tíbio-patelares de oito eqüinos (projeção latero-medial flexionada), após desmotomia patelar medial direita - São Paulo, 2004.

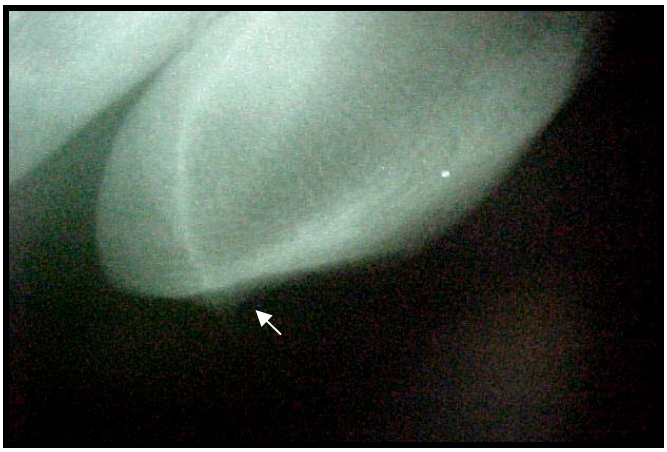

Figura 18 – Imagem radiográfica do joelho direito na projeção látero-medial flexionada demonstrando formação óssea na inserção do ligamento patelar intermédio à patela (seta).

Animais	Dia 15	Dia 30	Dia 60	Dia 90	Dia 120
1	DLP - MPD	DLP - MPD	DLP - MPD	DLP - MPD	-
2	DLP - MPD	DLP - MPD	DLP - MPD	-	DLP – MPD
3	-	DLP - MPD	DLP - MPD	DLP - MPD	DLP – MPD
4	DLP - MPD	-	DLP – MPD	DLP - MPD	DLP – MPD
5	-	-	-	-	-
6	-	-	-	-	-
7	-	DLP - MPD	-	DLP - MPD	-
8	DLP/MPD	-	-	-	-

DLP – Desvio lateral da patela; **MPD** – membro pélvico direito; - sem alterações radiográficas.

Quadro 12 - Resultados obtidos em diferentes momentos através da avaliação radiográfica das articulações fêmuro-tíbio-patelares de oito eqüinos (projeção caudocranial), após desmotomia patelar medial direita - São Paulo, 2004.

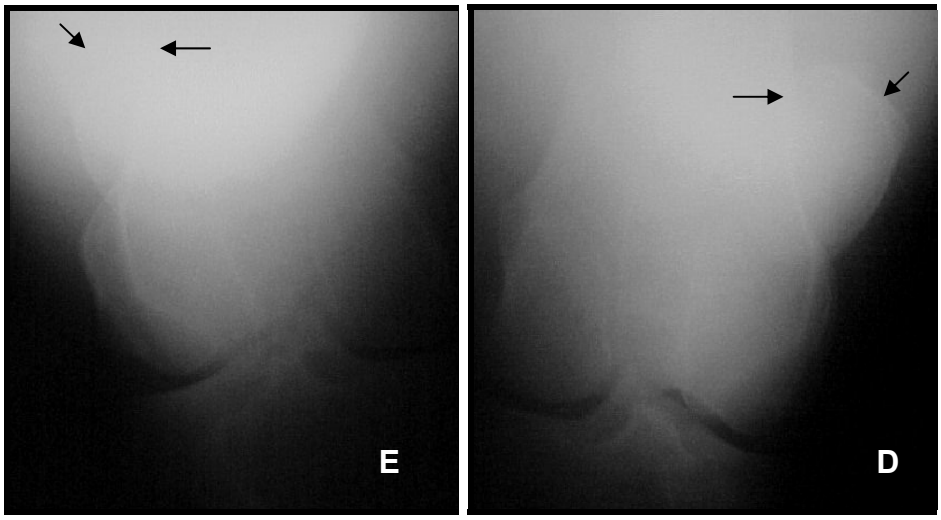

Figura 19 – Imagem radiográfica dos joelhos esquerdo (E) e direito (D) na projeção caudocranial demonstrando o desvio lateral da patela direita (entre setas).

Animais	Dia 15	Dia 30	Dia 60	Dia 90	Dia 120
1	-	-	-	-	-
2	-	-	-	-	-
3	-	IOSPL - MPD/MPE	IOSPL – MPD/MPE	IOSPL - MPD/MPE	IOSPL - MPD/MPE
4	-	-	-	-	-
5	-	-	-	-	-
6	-	-	-	-	-
7	-	-	-	-	-
8	ñ	ñ	ñ	ñ	Ñ

IOSPL – Irregularidade óssea na superfície patelar lateral; **MPD** – Membro pélvico direito; **MPE** – Membro pélvico esquerdo; **ñ** – não foi possível a realização; - sem alterações radiográficas.

Quadro 13 - Resultados obtidos em diferentes momentos através da avaliação radiográfica das articulações fêmuro-tíbio-patelares de oito eqüinos (projeção cranioproximal-craniodistal), após desmotomia patelar medial direita - São Paulo, 2004.

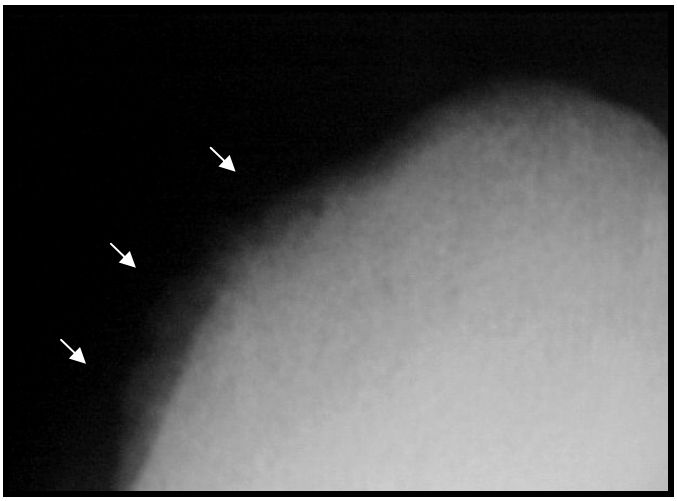

Figura 20 – Imagem radiográfica do joelho direito na projeção cranioproximal-craniodistal da patela demonstrando irregularidade óssea na superfície patelar lateral (setas).

4.3 Avaliação ultra-sonográfica

Os dados relativos à mensuração da espessura em sentido longitudinal, área e perímetro em sentido transversal dos ligamentos patelares medial (LPM), intermédio (LPI) e lateral (LPL), nos segmentos proximal, médio e distal, tanto do membro pélvico esquerdo (MPE) quanto direito (MPD) encontram-se demonstradas nas tabelas 1 a 4 e nos apêndices de A a V.

Os resultados obtidos da mensuração da espessura dos segmentos proximal, médio e distal, da área e perímetro do LPM e LPL, não demonstraram diferença estatística significante entre momentos ou entre grupos (MPD e MPE) (Apêndices A a F, M a V). Para o segmento proximal do LPI do MPD, os resultados demonstraram aumento na espessura nos dias 28 e 58, quando comparado ao controle ($p<0,05$) (Gráfico 1) (Tabela 3). Comparando-se o segmento proximal do LPI entre os membros, houve aumento da espessura nos dias 14, 28, 43 e 58 ($p<0,05$) (Gráfico 2) (Tabelas 1, 3). Também ocorreu aumento da espessura do segmento médio do LPI no MPD quando comparado ao MPE nos dias 14 e 21 ($p<0,05$) (Gráfico 3) (Tabelas 2,4).

Os dados referentes ao alinhamento das fibras colágenas e percentagem de ecogenicidade dos ligamentos patelares encontram-se distribuídos nos apêndices AA a DD. O alinhamento das fibras colágenas e percentagem de ecogenicidade do LPM e LPL de ambos os membros pélvicos, em todos os animais mantiveram-se totalmente alinhados e 100% ecogênicos (Apêndices AA a DD). Evidenciaram-se alterações no alinhamento das fibras colágenas durante avaliação do LPI do MPD que se caracterizou em todos animais como parcialmente alinhado, correspondendo a dois animais no 7º dia p.o., em cinco animais no 14º dia p.o., em cinco animais do

21º ao 58º dia p.o., em quatro animais do 88º ao 118º dia p.o.. Pôde-se constatar alterações na percentagem de ecogenicidade do LPI do membro pélvico direito em dois animais no 7º dia p.o., caracterizada em um animal por 50% de ecogenicidade e em outro por 75% de ecogenicidade, em cinco animais no 14º dia p.o., demonstradas em um animal por 50% de ecogenicidade e em quatro animais por 75% de ecogenicidade, em cinco animais do 21º ao 58º dias p.o., demonstradas em dois animais por 50% de ecogenicidade e outros três com 75% de ecogenicidade, em quatro animais no 88º e 118º dias p.o., sendo um com 50% e três com 75% de ecogenicidade (Quadros 14 e 16).

Os valores relacionados à espessura dos ligamentos colaterais lateral e medial de ambos os membros encontram-se demonstrados nos apêndices W a Z e os dados referentes ao alinhamento de suas fibras colágenas e percentagem de ecogenicidade estão nos apêndices EE a HH. Os resultados obtidos não demonstraram diferença significativa entre momentos ou entre grupos (MPD e MPE). O alinhamento das fibras colágenas e percentagem de ecogenicidade dos ligamentos colaterais lateral e medial de ambos os membros pélvicos em todos os animais mantiveram-se totalmente alinhados e 100% ecogênicos (Figuras 13 e 14).

Relativo a avaliação dos meniscos, não foi observado alteração, em ambos os membros, do grau de ecogenicidade tanto dos meniscos laterais quanto dos mediais, decorrente à desmotomia patelar medial direita (Figura 16) (Apêndices II e JJ).

No que se refere às alterações da articulação fêmuro-tíbio-patelar direita encontradas durante exame ultra-sonográfico (Quadro 16), pôde-se constatar pontos anecóicos no interior do ligamento patelar intermédio em cinco animais no 14º dia p.o. até o 58º dia p.o., e em quatro animais no 88º e 118º dia p.o. (Figura 21). Em

um animal observou-se bolsa anecóica entre o ligamento patelar intermédio e ligamento patelar medial, na área proximal do 7º dia ao 118º dia p.o. (Figura 22). A distensão do recesso articular medial do fêmur foi observada em quatro animais do 7º ao 58º dia p.o., em três animais no 88º dia p.o., e em dois animais no 118º dia p.o. (Figura 24). O aumento do espaço articular femuropatelar medial foi observado em um animal no 14º dia p.o., em dois animais no 21º até o 58º dia p.o. (Figura 25). Pôde-se observar irregularidade óssea na inserção do ligamento patelar intermédio à patela em dois animais no 43º dia p.o., e em três animais do 58º ao 118º dia p.o.. Pôde-se observar irregularidade óssea na inserção do ligamento patelar intermédio à patela em dois animais no 43º dia p.o., e em três animais do 58º ao 118º dia p.o. (Figura 23). Por fim, detectou-se irregularidade do sulco troclear em dois cavalos do dia 7 ao 21º dia p.o., e em três animais do 28º ao 118º dia p.o. (Figura 26). Não foram observadas alterações US da AFTP esquerda no decorrer do experimento.

Relativo a organização das fibras colágenas no local da cirurgia todos animais apresentaram-se sem alinhamento no 7º e 14º dia p.o., um animal apresentou as fibras colágenas levemente alinhadas no 21º dia p.o., três animais no 28º dia p.o., quatro animais no 43º dia p.o., sete animais no 58º dia p.o.. No 88º dia p.o. sete animais apresentaram as fibras colágenas levemente alinhadas e um animal parcialmente alinhada. No 118º dia p.o. quatro animais apresentaram as fibras colágenas levemente alinhadas e quatro animais parcialmente alinhadas (Figuras 27, 28, 29) (Quadro 17).

Quanto a percentagem de ecogenicidade no local da cirurgia, todos animais apresentaram 0% de ecogenicidade no 7º dia p.o.. No 14º dia p.o. cinco animais apresentaram 0% de ecogenicidade e 3 animais 25% de ecogenicidade. No 21º dia p.o. quatro animais apresentaram 0% de ecogenicidade, três animais 25% de

ecogenicidade e um animal 50% de ecogenicidade. No 28º dia p.o. três animais apresentaram 0% de ecogenicidade, dois animais 25% de ecogenicidade e três animais 50% de ecogenicidade. No 43º dia p.o. um animal apresentou 0% de ecogenicidade, quatro animais 25% de ecogenicidade e três animais 50% de ecogenicidade. No 58º dia p.o. três animais apresentaram 25% de ecogenicidade e cinco animais apresentaram 50% de ecogenicidade. No 88º dia p.o. dois animais apresentaram 25% de ecogenicidade e seis animais apresentaram 50% de ecogenicidade. No 118º dia p.o. quatro animais apresentaram 50% de ecogenicidade, dois animais 75% de ecogenicidade e dois animais 100% de ecogenicidade (Figuras 27,28 e 29) (Quadro 18).

Tabela 1 – Valores médios e desvio padrão (± DP) da espessura (cm) do ligamento patelar intermédio do membro pélvico esquerdo (segmento proximal – secção longitudinal), obtidos em diferentes momentos através de exame ultra-sonográfico de oito eqüinos, após desmotomia patelar medial experimental no membro contralateral – São Paulo, 2004

Animais	Controle	Dia 7	Dia 14	Dia 21	Dia 28	Dia 43	Dia 58	Dia 88	Dia 118
1	0,72	0,69	0,51	0,61	0,52	0,66	0,82	0,57	0,59
2	1,48	1,45	1,07	1,37	1,07	0,83	0,8	1,25	1,40
3	0,73	0,75	0,72	0,7	0,53	0,67	0,85	0,63	0,73
4	0,57	0,58	0,65	0,72	0,52	0,85	0,62	0,78	0,85
5	0,76	0,66	0,76	0,75	0,67	0,73	0,65	0,66	0,75
6	0,73	0,79	0,69	0,76	0,76	0,75	0,75	0,97	0,94
7	0,69	0,52	0,56	0,21	0,61	0,6	0,55	0,52	0,51
8	0,65	0,73	0,66	0,65	0,7	0,72	0,71	0,66	0,58
Média	0,79 [a]	0,77 [a]	0,70 [a]	0,72 [a]	0,67 [a]	0,72 [a]	0,71 [a]	0,75 [a]	0,79 [a]
DP	0,28	0,288	0,169	0,316	0,184	0,084	0,105	0,243	0,284

Letras minúsculas distintas na mesma linha diferem significantemente em nível de $p<0,05$.

Tabela 2 – Valores médios e desvio padrão (± DP) da espessura (cm) do ligamento patelar intermédio do membro pélvico esquerdo (segmento médio – secção longitudinal), obtidos em diferentes momentos através de exame ultra-sonográfico de oito eqüinos, após desmotomia patelar medial experimental no membro contralateral – São Paulo, 2004

Animais	Controle	Dia 7	Dia 14	Dia 21	Dia 28	Dia 43	Dia 58	Dia 88	Dia 118
1	0,98	0,77	0,65	0,86	0,86	0,93	1,11	1	1,03
2	0,95	1,17	0,90	1,05	0,91	0,92	0,98	1,18	1,03
3	1,1	0,95	0,8	0,95	1,02	1,02	0,87	0,89	0,97
4	0,8	0,78	0,7	0,85	0,8	0,73	0,82	0,73	0,82
5	0,9	0,87	0,81	0,81	0,99	0,8	0,88	0,81	0,81
6	1,06	0,91	1	0,85	0,79	0,82	0,79	0,79	1,25
7	0,76	0,71	0,61	0,72	0,75	0,65	0,7	0,78	0,72
8	0,81	0,76	0,68	0,65	0,94	0,69	0,73	0,72	0,66
Média	0,92 [a]	0,86 [a]	0,76 [a]	0,84 [a]	0,88 [a]	0,82 [a]	0,86 [a]	0,86 [a]	0,91 [a]
DP	0,124	0,148	0,133	0,124	0,098	0,128	0,134	0,157	0,194

Letras minúsculas distintas na mesma linha diferem significantemente em nível de p<0,05.

Tabela 3 – Valores médios e desvio padrão (± DP) da espessura (cm) do ligamento patelar intermédio do membro pélvico direito (segmento proximal – secção longitudinal), obtidos em diferentes momentos através de exame ultra-sonográfico de oito eqüinos, após desmotomia patelar medial experimental – São Paulo, 2004

Animais	Controle	Dia 7	Dia 14	Dia 21	Dia 28	Dia 43	Dia 58	Dia 88	Dia 118
1	0,7	0,72	1,05	0,77	0,92	0,87	0,73	1,04	0,79
2	0,97	1,35	1,20	1,30	1,60	0,97	1,4	1,13	1,13
3	0,9	0,77	0,9	0,8	0,85	0,87	0,92	0,67	1,07
4	0,57	0,8	0,75	1,02	1,1	1,27	1,23	0,68	1,25
5	0,68	0,82	1	0,9	0,9	0,93	1,01	1,06	1,09
6	0,71	1,34	1,04	0,96	0,95	0,95	1,06	1,04	0,96
7	0,62	0,92	0,88	0,88	0,91	0,91	0,94	0,75	0,71
8	0,73	1,08	0,96	1	1,1	0,85	1,16	0,88	0,72
Média	0,73 [a]	0,97 [a]	0,97 [a]	0,95 [a]	1,04 [b]	0,95 [a]	1,05 [b]	0,90 [a]	0,96 [a]
DP	0,135	0,253	0,134	0,165	0,243	0,134	0,206	0,185	0,203

Letras minúsculas distintas na mesma linha diferem significantemente em nível de p<0,05.

Tabela 4 – Valores médios e desvio padrão (± DP) da espessura (cm) do ligamento patelar intermédio do membro pélvico direito (segmento médio – secção longitudinal), obtidos em diferentes momentos através de exame ultra-sonográfico de oito eqüinos, após desmotomia patelar medial experimental – São Paulo, 2004

Animais	Controle	Dia 7	Dia 14	Dia 21	Dia 28	Dia 43	Dia 58	Dia 88	Dia 118
1	0,56	0,52	1,01	0,96	0,88	1,04	0,87	1,14	1,18
2	1,0	1,13	1,15	1,10	0,90	1,02	1	0,8	1,10
3	1	1,08	0,92	0,8	0,95	0,82	0,8	1,07	1,03
4	0,85	0,83	0,7	0,9	0,97	0,97	0,93	0,72	1,19
5	0,58	0,93	0,85	1,05	1,16	0,82	0,85	0,92	1
6	0,71	0,84	1	1,03	0,78	0,86	0,91	1,07	1,03
7	0,65	0,93	0,78	0,99	1,02	0,87	0,82	0,82	0,82
8	1,07	1,07	0,93	0,92	0,96	0,97	0,93	0,9	0,78
Média	0,80 [a]	0,91 [a]	0,91 [a]	0,96 [a]	0,95 [a]	0,92 [a]	0,88 [a]	0,93 [a]	1,01 [a]
DP	0,204	0,195	0,141	0,095	0,110	0,089	0,066	0,149	0,150

Letras minúsculas distintas na mesma linha diferem significantemente em nível de p<0,05.

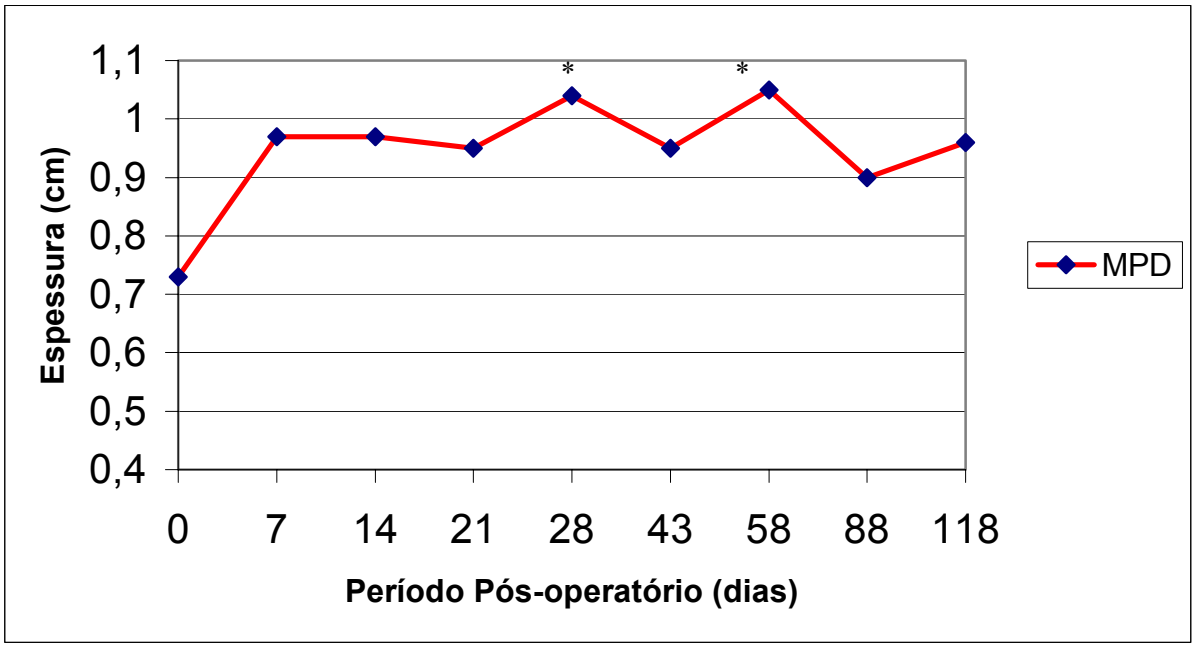

Obs = * indica diferença estatística em nível de p<0,05.

Gráfico 1 – Representação gráfica dos valores médios da espessura (cm) do ligamento patelar intermédio do membro pélvico direito de oito eqüinos (segmento proximal – secção longitudinal), obtidos em diferentes momentos através de exame ultra-sonográfico, após desmotomia patelar medial experimental – São Paulo, 2004

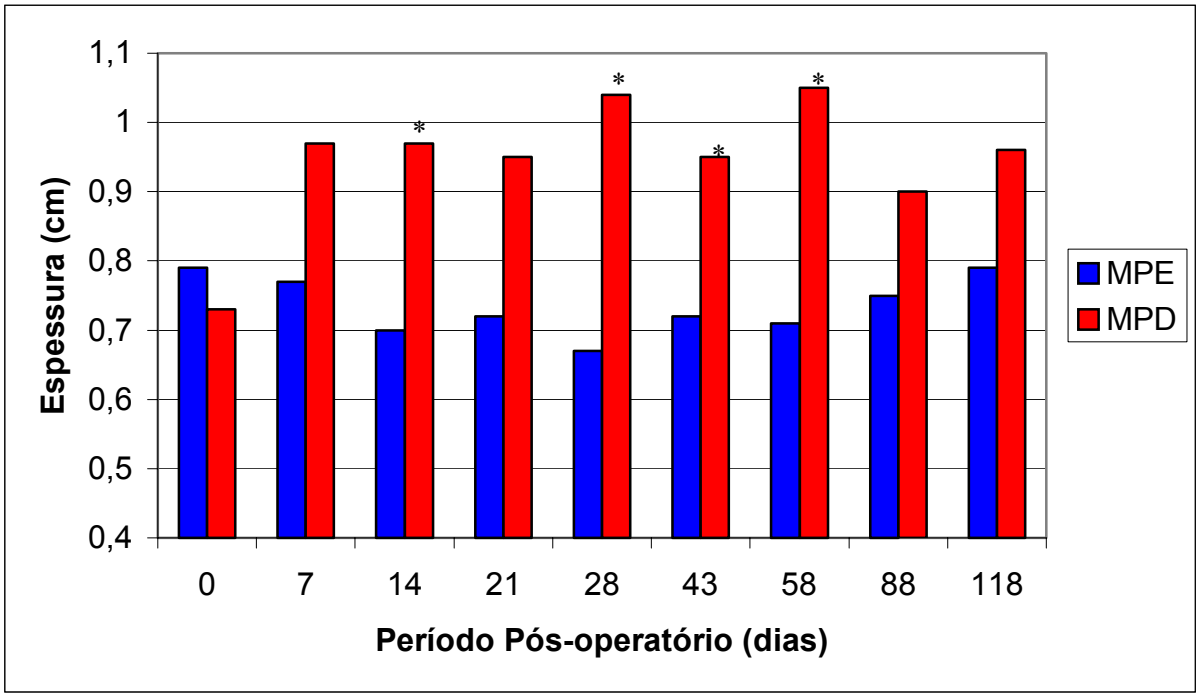

Obs = * indica diferença estatística em nível de p<0,05.

Gráfico 2 - Representação gráfica dos valores médios da espessura (cm) do ligamento patelar intermédio do membro pélvico esquerdo e direito de oito eqüinos (segmento proximal – secção longitudinal), obtidos em diferentes momentos através de exame ultra-sonográfico, após desmotomia patelar medial experimental – São Paulo, 2004

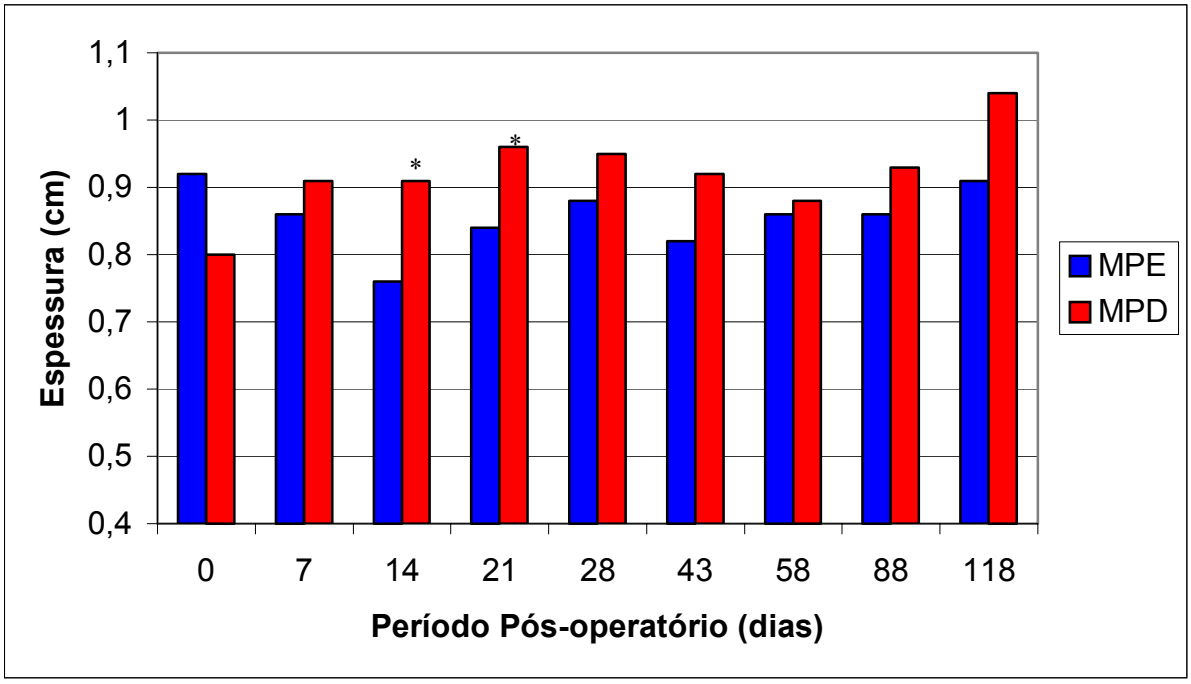

Obs = * indica diferença estatística em nível de p<0,05.

Gráfico 3 - Representação gráfica dos valores médios da espessura (cm) do ligamento patelar intermédio do membro pélvico esquerdo e direito de oito eqüinos (segmento médio – secção longitudinal), obtidos em diferentes momentos através de exame ultra-sonográfico, após desmotomia patelar medial experimental – São Paulo, 2004

Animais	Controle		Dia 7		Dia 14		Dia 21		Dia 28		Dia 43		Dia 58		Dia 88		Dia 118	
	MPE	MPD	MPE	MPD	MPE	MPD	MPE	MPD	MPE	MPD	MPE	MPD	MPE	MPD	MPE	MPD	MPE	MPD
1	+++	+++	+++	+++	+++	++	+++	**++**	+++	**++**	+++	**++**	+++	**++**	+++	**++**	+++	**++**
2	+++	+++	+++	+++	+++	+++	+++	+++	+++	+++	+++	+++	+++	+++	+++	+++	+++	+++
3	+++	+++	+++	+++	+++	+++	+++	+++	+++	+++	+++	+++	+++	+++	+++	+++	+++	+++
4	+++	+++	+++	+++	+++	+++	+++	**++**	+++	**++**	+++	**++**	+++	**++**	+++	**++**	+++	**++**
5	+++	+++	+++	+++	+++	**++**	+++	**++**	+++	**++**	+++	**++**	+++	**++**	+++	**++**	+++	**++**
6	+++	+++	+++	+++	+++	**++**	+++	+++	+++	+++	+++	+++	+++	+++	+++	+++	+++	+++
7	+++	+++	+++	**++**	+++	**++**	+++	**++**	+++	**++**	+++	++	+++	**++**	+++	**++**	+++	**++**
8	+++	+++	+++	**++**	+++	**++**	+++	**++**	+++	**++**	+++	++	+++	**++**	+++	+++	+++	+++

Alinhamento das fibras colágenas
(-) Sem alinhamento; (+) Levemente alinhado; (++) Parcialmente alinhado; (+++) Totalmente alinhado.
MPD – Membro Pélvico Direito; **MPE** – Membro Pélvico Esquerdo

Quadro 14 – Resultados obtidos em diferentes momentos através de exame ultra-sonográfico, referente ao alinhamento das fibras colágenas dos ligamentos patelares intermédios de oito eqüinos, após desmotomia patelar medial experimental direita – São Paulo, 2004

Animais	Controle		Dia 7		Dia 14		Dia 21		Dia 28		Dia 43		Dia 58		Dia 88		Dia 118	
	MPE	MPD	MPE	MPD	MPE	MPD	MPE	MPD	MPE	MPD	MPE	MPD	MPE	MPD	MPE	MPD	MPE	MPD
1	100	100	100	100	100	**75**	100	**75**	100	**75**	100	**75**	100	**75**	100	**75**	100	**75**
2	100	100	100	100	100	100	100	100	100	100	100	100	100	100	100	100	100	100
3	100	100	100	100	100	100	100	100	100	100	100	100	100	100	100	100	100	100
4	100	100	100	100	100	100	100	**75**	100	**75**	100	**75**	100	**75**	100	**75**	100	**75**
5	100	100	100	100	100	**75**	100	**75**	100	**75**	100	**75**	100	**75**	100	**75**	100	**75**
6	100	100	100	100	100	**75**	100	100	100	100	100	100	100	100	100	100	100	100
7	100	100	100	**50**	100	**50**	100	**50**	100	**50**	100	**50**	100	**50**	100	**50**	100	**50**
8	100	100	100	**75**	100	**75**	100	**50**	100	**50**	100	**50**	100	**50**	100	100	100	100

Grau de ecogenicidade: 100% ecogênico; 75% ecogênico; 50% ecogênico; 25% ecogênico; 0% ecogênico. **MPD** – Membro Pélvico Direito; **MPE** – Membro Pélvico Esquerdo.

Quadro 15 – Resultados obtidos em diferentes momentos através de exame ultra-sonográfico, referente à Percentagem de ecogenicidade (%) dos ligamentos patelares intermédios de oito eqüinos, após desmotomia patelar medial experimental direita – São Paulo, 2004

DIAS DE AVALIAÇÃO	ALTERAÇÕES ULTRA-SONOGRÁFICAS					
	PAILPI	BALPI/LPM	DRAMF	AEAFM	IOILPIP	IST
0	0	0	0	0	0	0
7	0	1(5)	4(1,4,7,8)	0	0	2(7,8)
14	5(1,5,6,7,8)	1(5)	4(1,4,7,8)	1(4)	0	2(7,8)
21	5(1,4,5,7,8)	1(5)	4(1,4,7,8)	2(1,4)	0	2(7,8)
28	5(1,4,5,7,8)	1(5)	4(1,4,7,8)	2(1,4)	0	3(1,7,8)
43	5(1,4,5,7,8)	1(5)	4(1,4,7,8)	2(1,4)	2(7,8)	3(1,7,8)
58	5(1,4,5,7,8)	1(5)	4(1,4,7,8)	2(1,4)	3(1,7,8)	3(1,7,8)
88	4(1,4,5,7)	1(5)	3(1,4,7)	0	3(1,7,8)	3(1,7,8)
118	4(1,4,5,7)	1(5)	2(1,7)	0	3(1,7,8)	3(1,7,8)

1 a 5 – número de cavalos acometidos; **(1 a 8)** – identificação de cada animal; **PAILPI** – Pontos anecóicos no interior do ligamento patelar intermédio; **BALPI/LPM** – Bolsa anecóica entre o ligamento patelar intermédio e o ligamento patelar medial; **DRAMF** – Distensão do recesso articular medial do fêmur; **AEAFM** – Aumento do espaço articular femuropatelar medial; **IOILPIP** – Irregularidade óssea na inserção do ligamento patelar intermédio à patela; **IOILPIP** – Irregularidade óssea na inserção do ligamento patelar intermédio à patela; **IST** – Irregularidade do sulco troclear.

Quadro 16 – Alterações ultra-sonográficas da articulação fêmuro-tíbio-patelar direita, observadas em diferentes momentos, de oito eqüinos após desmotomia patelar medial experimental – São Paulo, 2004

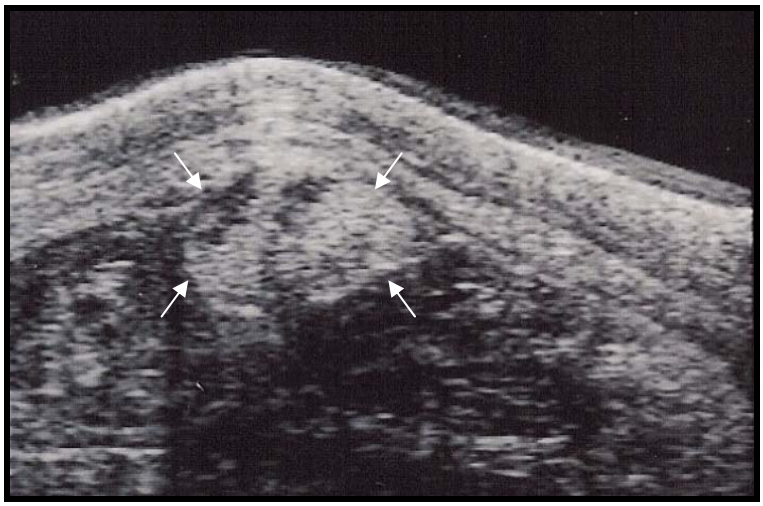

Figura 21 – Imagem ultra-sonográfica do joelho direito demonstrando pontos anecóicos no segmento proximal do ligamento patelar intermédio (entre setas).

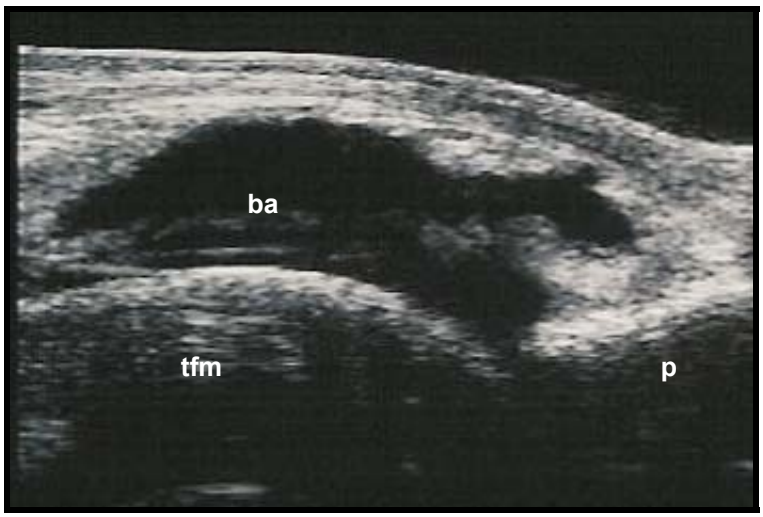

Figura 22 – Imagem ultra-sonográfica do joelho direito demonstrando bolsa anecóica (ba) entre o ligamento patelar intermédio e medial na área proximal; tfm: tróclea femoral medial; p: patela.

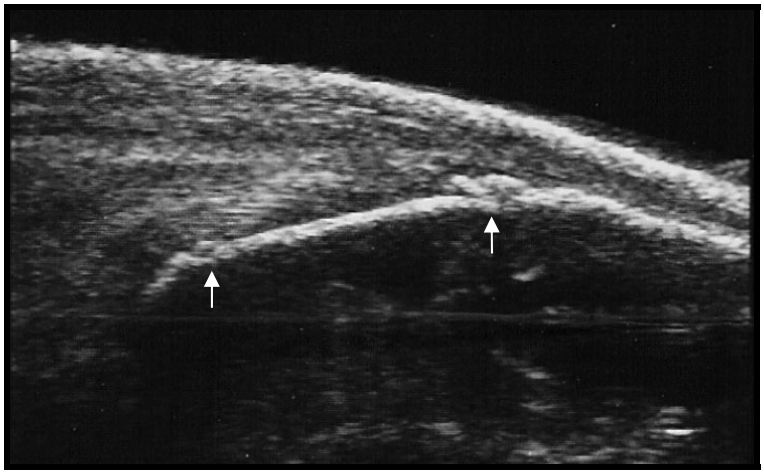

Figura 23 – Imagem ultra-sonográfica do joelho direito demonstrando irregularidade óssea (entesofito) na inserção do ligamento patelar intermédio à patela (setas).

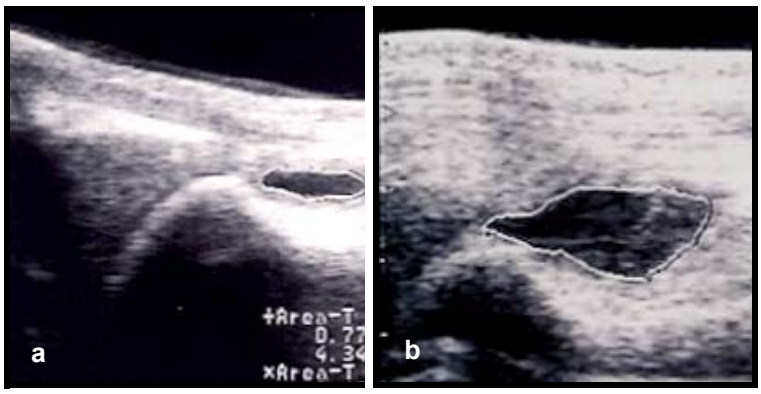

Figura 24 – Imagem ultra-sonográfica do joelho esquerdo (a) e direito (b). Notar a distensão do recesso articular medial do fêmur direito.

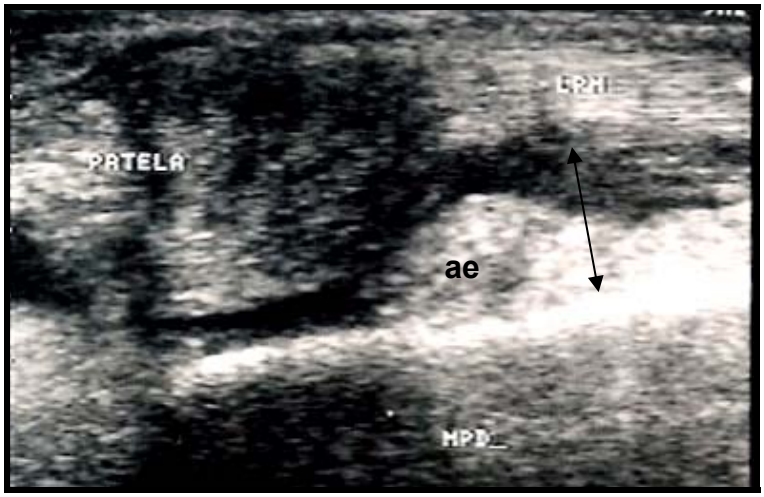

Figura 25 – Imagem ultra-sonográfica do joelho direito demonstrando aumento do espaço articular fêmuro-patelar medial (entre setas) e aumento da ecogenicidade do fluído sinovial (ae).

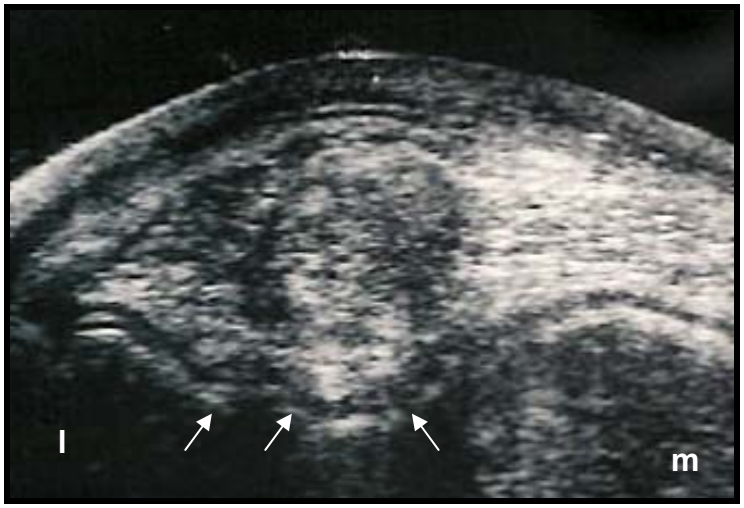

Figura 26 – Imagem ultra-sonografica do joelho direito demonstrando irregularidade do sulco troclear (setas); l: lateral; m: medial.

Animais	Dia 7	Dia 14	Dia 21	Dia 28	Dia 43	Dia 58	Dia 88	Dia 118
1	-	-	-	-	-	+	+	+
2	-	-	-	+	+	+	+	+
3	-	-	-	-	-	-	++	++
4	-	-	-	-	-	+	+	+
5	-	-	+	+	+	+	+	++
6	-	-	-	-	-	+	+	++
7	-	-	-	-	+	+	+	+
8	-	-	-	+	+	+	+	++

Alinhamento das fibras colágenas: (-) Sem alinhamento; (+) Levemente alinhado; (++) Parcialmente alinhado; (+++) Totalmente alinhado.

Quadro 17 - Resultados obtidos em diferentes momentos através de exame ultra-sonográfico, referente a organização das fibras colágenas do ligamento patelar medial no local da cirurgia, de oito eqüinos, após desmotomia patelar medial experimental direita – São Paulo, 2004

Animal	Dia 7	Dia 14	Dia 21	Dia 28	Dia 43	Dia 58	Dia 88	Dia 118
1	0	0	0	0	0	50	50	50
2	0	0	0	0	25	25	50	50
3	0	0	0	25	25	25	25	50
4	0	0	0	0	25	25	25	50
5	0	25	50	50	50	50	50	100
6	0	25	25	25	25	50	50	100
7	0	0	25	50	50	50	50	75
8	0	25	25	50	50	50	50	75

Grau de ecogenicidade: 100% ecogênico; 75% ecogênico; 50% ecogênico; 25% ecogênico; 0% ecogênico.

Quadro 18 - Resultados obtidos em diferentes momentos através de exame ultra-sonográfico, referente a percentagem de ecogenicidade no local da cirurgia, de oito eqüinos, após desmotomia patelar medial experimental direita – São Paulo, 2004

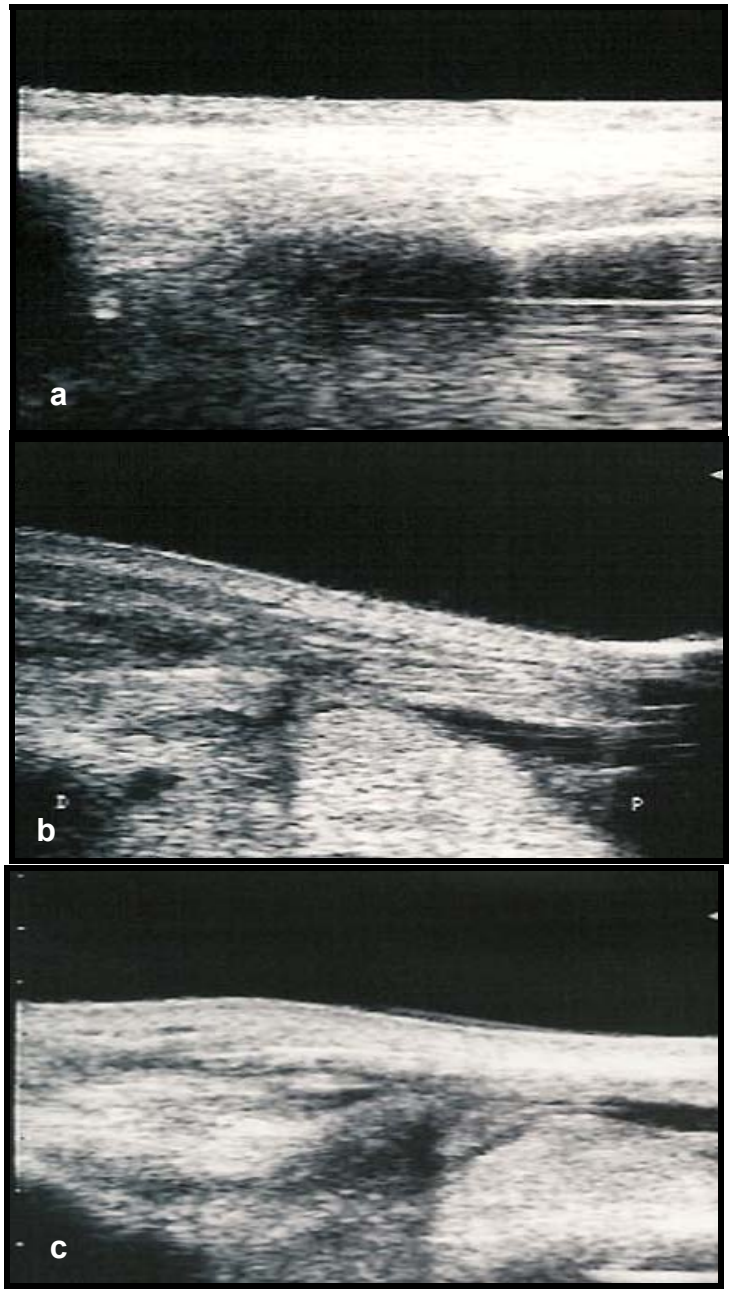

Figura 27 – Imagens ultra-sonográficas do LPM direito demonstrando o (a) ligamento antes da desmotomia patelar medial; (b) no 7º dia do pós-operatório; (c) e no 14º dia do pós-operatório. Notar a ecogenicidade e início de organização das fibras colágenas.

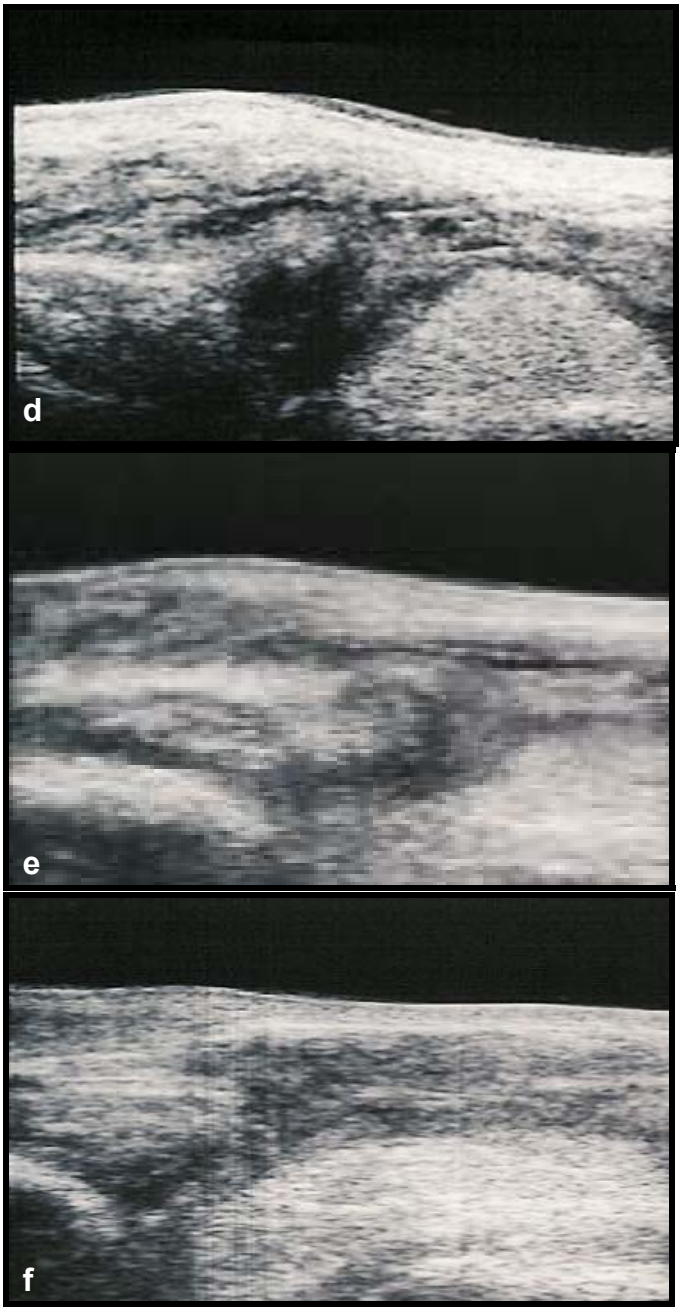

Figura 28 – Imagens ultra-sonográficas do LPM demonstrando a evolução da ferida (d) no 21º dia do pós-operatório; (e) no 28º dia do pós-operatório; (f) e no 43º dia do pós-operatório da DPM.

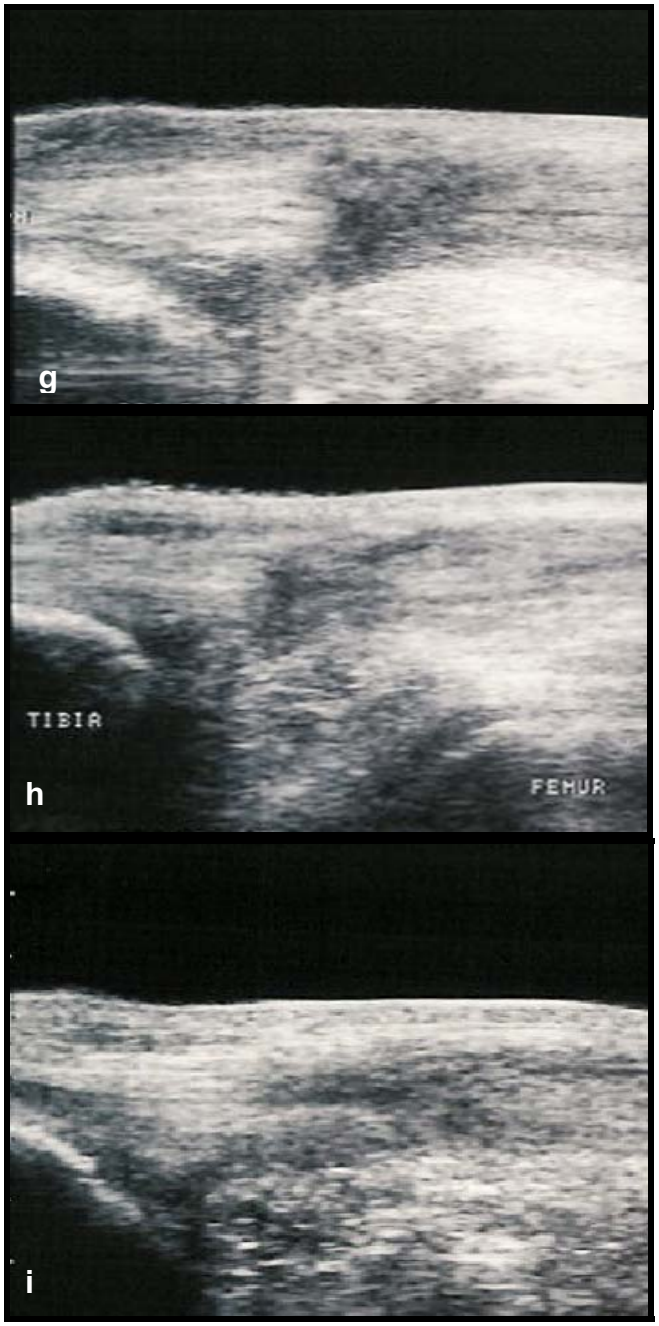

Figura 29 – Imagens ultra-sonográficas do LPM demonstrando a evolução da ferida (g) no 58º dia do pós-operatório; (h) no 88º dia do pós-operatório; (i) e no 118º dia do pós-operatório da DPM.

4.4 Avaliação laboratorial

4.4.1 Hemograma

As tabelas 5 e 6 demonstram os valores obtidos dos índices hematimétricos para comprovação da higidez dos oito eqüinos durante a triagem, caracterizando a normalidade para que pudessem ser inclusos no experimento.

Tabela 5 – Valores médios e desvio padrão (±DP) da contagem de hemácias, volume globular (VG), teor de hemoglobina, volume globular médio (VGM) e concentração de hemoglobina corpuscular média (CHCM) de oito eqüinos sadios – São Paulo, 2004

ANIMAIS	HEMÁCIAS (10^6/MM^3)	VOLUME GLOBULAR (%)	HEMOGLOBINA (G/%)	VCM (FL)	HCM (PG)	CHCM (%)
1	6,4	30	10,4	46,88	16,25	34,67
2	5,6	27	9,2	48	16,4	34,1
3	6,2	28	9,6	45,2	15,5	34,3
4	5,3	26	9,3	49,1	17,5	35,8
5	6,7	33	11,4	49,25	17,01	34,55
6	11,3	47	16,1	41,59	14,25	34,26
7	8	37	12,9	46,25	16,13	34,86
8	9,7	44	15,8	45,36	16,29	35,91
Média	7,4	34	11,83	46,45	16,16	34,8
DP	2,11	7,96	2,81	2,50	0,97	0,69

Tabela 6 – Valores médios e desvio padrão (±DP) da contagem total de leucócitos, neutrófilos segmentados, eosinófilos, linfócitos, basófilos e monócitos de oito eqüinos sadios – São Paulo, 2004

ANIMAIS	LEUCÓCITOS (/MM^3)	NEUTRÓFILOS (/MM^3)	EOSINÓFILOS (/MM^3)	LINFÓCITOS (/MM^3)	BASÓFILOS (/MM^3)	MONÓCITOS (/MM^3)
1	5600	2576	112	2632	224	56
2	6300	3591	189	1701	-	756
3	10400	6968	104	2912	104	312
4	10300	7107	824	2060	206	103
5	7900	6004	79	1659	79	79
6	8400	4368	336	3276	-	420
7	10400	6448	104	3744	-	104
8	9400	5828	94	3196	-	282
Média	8587,5	5361,25	230,25	2647,5	153,25	264
DP	1883,3	1661,29	254,31	773,35	72,40	238,45

4.4.2 Fibrinogênio plasmático

Os valores de fibrinogênio plasmático dos oito eqüinos utilizados no decorrer do experimento estão demonstrados na tabela 7, não havendo alterações significantes além de um discreto aumento no 7º. dia p.o..

Tabela 7 – Valores médios e desvio padrão (±DP) da quantidade de fibrinogênio plasmático (g/dl) de oito eqüinos, submetidos à desmotomia patelar medial experimental direita, no decorrer do experimento – São Paulo, 2004

ANIMAIS	CONTROLE	DIA 7	DIA 14	DIA 30
1	0	0,2	0,2	0,2
2	0,2	0,3	0,1	0,1
3	0,2	0,4	0,2	0,2
4	0,4	0,4	0,3	0,4
5	0,6	0,6	0,4	0,2
6	0,4	0,4	0,4	0,4
7	0,4	-	0,2	0,4
8	0,8	-	0,2	0,2
Média	0,375[a]	0,383 [a]	0,25 [a]	0,2625 [a]
DP	0,249	0,132	0,106	0,118

Letras minúsculas distintas na mesma linha diferem significantemente em nível de $p<0,05$.

4.4.3 Líquido sinovial

A proteína do líquido sinovial apresentou ligeiro aumento no 15º e 30º dia p.o., diminuindo gradativamente até o 120º dia p.o., apesar de não apresentar significância estatística (Tabela 8).

Os leucócitos do líquido sinovial aumentaram a partir do 15º dia p.o., mantendo-se até o 90º dia p.o., e retornando aos valores próximos ao encontrado no exame controle no 120º dia p.o. (Tabela 9).

A descrição dos achados da citologia encontram-se no Anexo KK. A graduação da viscosidade do fluído sinovial foi classificada como boa para todos os

animais no exame controle. No 15º dia p.o. a viscosidade foi classificada como boa para quatro animais e regular para quatro animais. No 30º dia p.o. foi classificada como boa para dois animais, regular para cinco animais e ruim para um animal. No 60º dia p.o. foi classificada como boa para três animais, regular para três animais e a colheita foi improdutiva em dois animais, impossibilitando a realização da prova da viscosidade. No 90º dia p.o. foi classificada como boa para três animais e regular para cinco animais. No 120º dia p.o. foi classificada como boa para três animais, regular para quatro animais e a colheita foi improdutiva em um animal (Quadro 19).

Tabela 8 – Valores médios e desvio padrão (±DP) da concentração de proteína (g/dl) do líquido sinovial da articulação fêmuro-tíbio-patelar direita, de oito eqüinos submetidos à desmotomia patelar medial experimental, no decorrer do experimento – São Paulo, 2004

Animais	Controle	Dia 15	Dia 30	Dia 60	Dia 90	Dia 120
1	0	1,4	1,4	1,0	2,1	1,0
2	3,0	3,0	3,0	3,0	3,2	1,6
3	2,0	3,8	2,5	2,4	2,4	2,2
4	1,2	2,8	2,8	2,5	2,7	2,1
5	VI	2,6	3,0	2,0	1,0	1,7
6	VI	0,6	VI	0,8	VI	VI
7	VI	3,4	2,0	CI	1,0	CI
8	1,4	2,4	1,6	CI	0,8	0,4
Média	1,52[a]	2,5 [a]	2,33 [a]	1,95 [a]	1,88 [a]	1,46 [a]
DP	1,1	1,0	0,7	0,9	0,9	0,8

Letras minúsculas distintas na mesma linha diferem significantemente em nível de $p<0,05$.
VI – Volume insuficiente para análise
CI – Colheita improdutiva

Tabela 9 – Valores médios e desvios-padrão (±DP) da contagem total de leucócitos (cel/mm^3) do líquido sinovial da articulação femuropatelar direita de 8 eqüinos submetidos à desmotomia patelar medial experimental, no decorrer do experimento – São Paulo, 2004

Animais	Controle	Dia 15	Dia 30	Dia 60	Dia 90	Dia 120
1	200	400	700	1000	1000	20
2	50	150	100	50	100	100
3	50	250	250	250	50	50
4	100	300	300	250	50	50
5	800	600	1100	800	600	600
6	VI	700	VI	700	VI	VI
7	VI	2000	700	CI	800	CI
8	100	300	400	CI	200	400
Média	216,67 [a]	587,5 [a]	507,14 [a]	508,33 [a]	400 [a]	203 [a]
DP	291	599	344	376	394	240

Letras minúsculas distintas na mesma linha diferem significantemente em nível de $p<0,05$.
VI – Volume insuficiente para análise
CI – Colheita improdutiva

Animais	Controle	Dia 15	Dia 30	Dia 60	Dia 90	Dia 120
1	Boa	Regular	Regular	Regular	Regular	Regular
2	Boa	Boa	Boa	Boa	Boa	Boa
3	Boa	Boa	Boa	Boa	Boa	Boa
4	Boa	Regular	Regular	Regular	Regular	Regular
5	Boa	Regular	Regular	Regular	Regular	Regular
6	Boa	Regular	Regular	Boa	Boa	Boa
7	Boa	Boa	Ruim	CI	Regular	CI
8	Boa	Boa	Regular	CI	Regular	Regular

Boa - fio com tamanho de 2,5 a 5 cm; **Regular** - fio com tamanho menor que 2,5 cm; **Ruim** - não há formação de fio. **CI** – Colheita improdutiva

Quadro 19 – Graduação da viscosidade do líquido sinovial da articulação femuropatelar direita de oito eqüinos submetidos à desmotomia patelar medial experimental, no decorrer do experimento – São Paulo, 2004

5 DISCUSSÃO

Avaliação física

O aumento de volume regional, da temperatura e da dor local ocorrido em todos os animais em períodos distintos do pós-operatório caracterizaram o processo inflamatório local. Esta permanência por longo período ocorreu, provavelmente, devido ao prolongado repouso pós-operatório, pois cada cavalo permaneceu estabulado por um período de 120 dias após a desmotomia patelar medial, sendo um período considerado maior quando comparado ao pós-operatório em casos clínicos de fixação dorsal da patela.

Turner e Mcilwraith (2002) recomendam que os animais caminhem nos dias subseqüentes ao procedimento cirúrgico para diminuição do edema local, preferencialmente de quatro a seis semanas. Em nosso estudo, optou-se pela permanência do animal em baias, justamente para que se pudesse acompanhar todo o período pós-operatório sem interferência de atividade física.

O espessamento dos tecidos moles palpado no local da cirurgia em todos animais no 118º dia do pós-operatório caracterizou o tecido fibroso ao redor do ligamento, e foi observado também por Gibson et al. (1989) após três meses do procedimento cirúrgico em 12 cavalos submetidos a desmotomia patelar medial experimental. Mcilwraith (1990) detectou o espessamento fibroso em 11 de 12 animais que haviam sido submetidos a cirurgia num período entre três a 11 meses. Portanto, há uma tendência a formação de tecido fibroso periligamentar em resposta ao procedimento cirúrgico e de maneira desordenada. Neste estudo não foi possível avaliar se existiu alguma interferência da fibrose na locomoção do animal.

A postura antálgica observada em todos animais até o 28º dia do pós-operatório e em alguns animais até o 118º dia pós-operatório, mostrada por um período maior de descanso do membro operado, pode ser interpretada como necessidade de um período maior de repouso ao animal para sua completa recuperação. A claudicação do membro pélvico esquerdo em um animal durante todo período experimental, provavelmente foi decorrente da sobrecarga exercida pela postura antálgica do membro pélvico direito.

A necessidade de repouso por período prolongado é discutível, visto a presença de claudicação do membro operado em todos animais no 60º dia pós-operatório e na maioria deles pelo restante do período experimental, tanto na avaliação do animal ao caminhar como também durante o teste de sensibilidade à flexão do membro pélvico, mesmo após regressão total do edema, temperatura e dor no local da cirurgia. Gibson et al. (1989) também observaram claudicação em 10 de 12 animais que foram submetidos a desmotomia patelar medial, mesmo mantendo-os em repouso por três semanas e após este período soltando-os a pasto e exercitando-os no cabresto por 25 minutos, quatro vezes na semana por mais nove semanas. A exemplo do nosso trabalho, Gibson et al. (1989) também recomendam um período de repouso maior do que o recomendado por Stashak (2002), que indica um período de seis semanas para início da atividade anteriormente exercida.

Portanto, o período de repouso pós-operatório ideal é controverso, devendo-se balancear os efeitos benéficos da movimentação para se diminuir o edema local e por conseguinte a dor local, com seus efeitos relacionados ao desenvolvimento de outras enfermidades na articulação fêmuro-tibio-patelar.

Avaliação radiográfica

As projeções radiográficas utilizadas para avaliação do joelho, ou seja, a látero-medial, látero-medial flexionada, caudocranial e cranioproximal-craniodistal da patela, indicaram claramente as alterações ocorridas no pós-operatório, portanto devem ser recomendadas na avaliação dos casos de claudicação após desmotomia patelar medial.

O aumento do ângulo entre a superfície articular proximal da patela e a superfície cranial distal do fêmur do membro pélvico direito, observado na projeção látero-medial em vários animais no decorrer dos 120 dias, provavelmente se deva a incongruência da patela ao sulco troclear femoral. Riley e Yovich (1991) observaram a mesma alteração radiográfica em um cavalo que sofreu fratura no aspecto distal da patela uma semana após o ato cirúrgico. Estes autores sugeriram que o fator desencadeante desta fratura foi a instabilidade da patela.

A formação óssea na crista tibial, acompanhada de aumento da densidade em tecido mole na face cranial da articulação femurotibial, pode ter ocorrido devido a reação inflamatória local associada ao comprometimento ósseo. Porém, estas alterações não podem ser atribuídas com exatidão às lesões decorrentes do procedimento cirúrgico, tendo em vista a padronização da técnica operatória em todos animais. Este achado não foi reportado por nenhum autor durante descrição de casos clínicos e experimentais de alterações radiográficas após desmotomia patelar medial (GIBSON et al., 1989; McILWRAITH, 1990; RILEY; YOVICH, 1991; SQUIRE et al., 1990).

A formação óssea na inserção do ligamento patelar intermédio à patela ou entesofitose, observada em um animal no 90º dia e em quatro animais no 120º dia

pós-operatório é sugestiva de alteração das forças biomecânicas na articulação fêmuro-tíbio-patelar. Fortalecendo estes achados, Gibson et al. (1989) também observaram entesofitos em 10 de 12 cavalos submetidos a desmotomia patelar medial experimental examinados até o 3º mês do pós-operatório, e segundo o autor, esta produção óssea é indicativa de aumento da tensão no ligamento patelar intermédio após a transecção do ligamento patelar medial. Também observaram formação de fragmentos no aspecto distal da patela ao exame radiográfico, e o exame artroscópico revelou fibrilação ou destacamento da cartilagem em todos os membros tratados.

As alterações das forças biomecânicas na articulação fêmuro-tibio-patelar também foram citadas por Squire et al. (1990) que detectaram no exame radiográfico de um cavalo adulto, submetido à desmotomia patelar medial, a presença de entesofito ao longo da borda distal da patela, osteoesclerose e osteólise no osso subcondral da superfície distal da patela. Sugerindo uma explicação para os achados, o autor acredita que toda força de tração na parte dorsal do joelho após a desmotomia patelar medial seja dividida entre os ligamentos patelares intermédio e lateral. Isto pode causar uma rotação lateral da patela criando uma concentração de estresse ao longo da superfície articular distal levando a alterações isquêmicas e falência do osso subcondral, tornando a cartilagem articular amolecida.

Grosenbaugh e Honnas (1995), reportaram um caso de claudicação após três semanas da desmotomia patelar medial direita. A radiografia em projeção latero-medial demonstrou fragmentação do ápice da patela direita e produção óssea na origem do ligamento patelar intermédio, suportando o conceito de dano a cápsula articular como resultado da instabilidade.

Em um estudo retrospectivo, Mcilwraith (1990) observou durante exame radiográfico a fragmentação do aspecto distal da patela em 15 cavalos, sendo que em 12 cavalos os achados foram atribuídos a desmotomia patelar medial realizada previamente. Nos outros três casos, o autor sugeriu que os achados poderiam ser atribuídos a presença de membros pélvicos retos, possibilitando a ocorrência de uma pressão excessiva na face distal da patela, associada a posição anormal da patela no sulco troclear do fêmur; a algum trauma direto ou uma lesão em tecidos moles que mudasse discretamente o posicionamento da patela.

As lesões produzidas em nosso experimento não foram idênticas àquelas vistas em casos clínicos. Entretanto, os cavalos do nosso estudo não foram submetidos a treinamento e foram avaliados por quatro meses após a desmotomia patelar medial e não por um período prolongado de tempo como no estudo retrospectivo de Mcilwraith (1990).

A mudança de posicionamento da patela como causa de alterações na articulação femuropatelar após a DPM, conforme sugerida e não detectada no experimento de Gibson et al. (1989), pôde ser comprovada pelas radiografias obtidas na projeção caudocranial em quatro animais até o 90º dia p.o. e em três animais até o 120º dia p.o. Gibson et al. (1989), não observaram o desvio lateral da patela em nenhum dos membros dos 12 cavalos submetidos a DPM, todavia, os animais foram submetidos a treinamento após a terceira semana do procedimento operatório até o término do experimento (90 dias), e os autores fizeram apenas dois exames radiográficos, sendo um como controle e o outro ao término do período experimental. Sugere-se que o exercício físico pós-procedimento operatório deva manter ou melhorar a condição muscular e estabilizar a articulação femuropatelar. Porém, no decorrer do período experimental, os autores observaram fragmentação

osteocondral na superfície patelar lateral distal e formação óssea na inserção do ligamento patelar intermédio à patela, caracterizando que em algum momento ou durante movimentação do cavalo tenha ocorrido a instabilidade da patela.

A irregularidade óssea na superfície patelar lateral poderia ser considerada outro achado radiográfico indicativo da mudança das forças biomecânicas da patela, fato este constatado no animal número 3 entre o 30º e 120º dia do pós-operatório, pela presença concomitante de outras alterações tais como aumento do ângulo entre a superfície articular proximal da patela e a superfície cranial distal do fêmur, formação óssea na inserção do ligamento patelar intermédio à patela e o desvio lateral da patela. Porém, a mesma irregularidade óssea foi notada na patela contralateral, logo, não se pode relacionar esta alteração com DPM. Além disso, não foram encontradas citações na literatura compilada que se referissem a este achado nos casos de animais com FDP ou após DPM.

Avaliação ultra-sonográfica

O aumento significante da espessura do segmento proximal e médio do LPI do MPD, observado em alguns animais no decorrer do período pós-operatório, associado a alterações na ecogenicidade e alinhamento das fibras colágenas e a presença de pontos anecóicos no interior do ligamento, caracteriza a desmite do patelar intermédio. Lesões semelhantes foram encontradas por Dyson (2002) em um cavalo que apresentava FDP com duração de três meses, em dois cavalos que haviam sido submetidos a DPM em período superior a três meses, e em um cavalo com movimentos anormais da patela. Em todos estes casos, o aumento da espessura foi observado no segmento proximal ou médio, ou em ambos os segmentos do ligamento patelar intermédio. Denoix (1998) observou a desmite no patelar medial em um pônei com FDP.

De acordo com Denoix (1994) este espessamento e a caracterização anecóica no interior do ligamento demonstra a perda da ecogenicidade normal, causada pela ruptura das fibras colágenas e presença de processo inflamatório, com hemorragia, edema e infiltração celular nos estágios iniciais.

Corrobando o estudo de Dyson (2002), há uma relação entre movimentos anormais da patela e lesões do LPI. Provavelmente, a desmite observada em nosso experimento ocorreu devido a mudança das forças biomecânicas que se distribuíam nos três ligamentos patelares anteriormente a DPM. Após a cirurgia, estas forças tensivas ficaram restritas aos ligamentos patelares intermédio e lateral, indo ao encontro da hipótese levantada por Gibson et al. (1989) e Squire et al. (1990). O segmento proximal do LPI é o mais afetado por ser submetido a maior concentração das forças tensivas junto a sua união à patela.

Apenas no animal número 5 observou-se uma bolsa anecóica entre o LPI e o LPM no período entre o 7º e 118º dia p.o., caracterizando efusão da articulação femuropatelar, além de apresentar a desmite do patelar intermédio. À semelhança dos achados de Wright (1995), a efusão articular provavelmente foi decorrente da ruptura das fibras do LPI, conforme reportado em um caso de distensão da cápsula articular por ruptura severa do LPI. Como os ligamentos patelares são periarticulares, a ruptura de suas fibras próximo a inserção da cápsula é suficiente para que ocorra distensão local.

A distensão do recesso articular medial do fêmur observada em alguns animais no decorrer do período pós-operatório sugere a existência de relação entre as articulações femuropatelar e femurotibial medial. Esta distensão acompanha normalmente os casos de alterações no menisco medial e estruturas vizinhas (DENOIX e LACOMBE, 1996). Como em nosso experimento não se observaram alterações em menisco, pode-se deduzir que a distensão do recesso medial do fêmur foi decorrente de uma sinovite da articulação femuropatelar. Segundo Latimer, Kaneps e Pasquini (2000), em 65% dos cavalos a articulação femuropatelar comunica-se através de uma abertura de 10 a 15 mm com a articulação femurotibial medial, justificando a sua distensão.

O aumento do espaço articular femuropatelar medial observado em um animal entre o 14º e 58º dia p.o., e em outro animal entre o 21º e 58º dia p.o. também é sugestivo de instabilidade da patela no sulco troclear femural causada pela tração lateral da patela pelo grupo muscular quadríceps. Este aumento foi facilmente detectado através da visualização de uma extensa área anecóica, que em alguns momentos apresentava-se com coágulos de fibrina organizados. Vale ressaltar que todos animais foram avaliados com os membros mantidos em

extensão, não permitindo interferências que eventualmente pudessem ser causada pela mudança de posicionamento. Não foi encontrado relatos na literatura compulsada que se referissem a este achado ultra-sonográfico.

A formação de entesofitos no decorrer do período experimental foi detectada pela irregularidade óssea na inserção do ligamento patelar intermédio à patela, observado em três animais. No estudo de Dyson (2002) também foi observado a presença de entesofito no aspecto distal da patela de um cavalo que havia sido submetido à DPM três meses antes do exame ultra-sonográfico e que mantinha-se em trabalho. Segundo Redding (2001) a entesopatia ocorre nos processos inflamatórios crônicos causando espessamento da cápsula articular (devido a hemorragia inicial e edema, e mais tarde, fibrose) e calcificação. Através da avaliação ultra-sonográfica, neste estudo pôde-se detectar o entesofito em dois animais no 43º dia p.o., sendo que na avaliação radiográfica foi possível observa-lo apenas no 90º dia p.o.. Portanto, o exame ultra-sonográfico foi útil na detecção precoce das lesões quando comparado ao exame radiográfico. Em contra-partida, o exame radiográfico permitiu a identificação de cinco animais com entesopatia no 120º dia p.o., enquanto pelo exame ultra-sonográfico foi possível a detecção de apenas três casos. Dik (1995), O'Callaghan (1991), Penninck et al. (1990), e Redding (2001) ressaltam a importância da associação dos exames para que se complementem no diagnóstico acurado das lesões, apresentando o exame ultra-sonográfico a vantagem de promover a avaliação dos tecidos moles da articulação, cartilagem e superfícies ósseas subcondrais e o exame radiográfico a avaliação das estruturas ósseas.

A irregularidade do sulco troclear em três cavalos no decorrer do período experimental foi caracterizada pelo aumento na ecogenicidade da cartilagem

articular, que em condições de normalidade é identificada como uma fina estrutura anecogênica margeada por duas linhas brancas representando a interface tecido mole/cartilagem e cartilagem/osso femoral (PENNINCK et al., 1990). Não foram encontrados na literatura compulsada, trabalhos que se referissem a achados ultra-sonográficos de alterações da cartilagem articular no sulco troclear pós desmotomia patelar medial. Sugere-se que este achado seja em decorrência de um atrito maior entre a superfície patelar e o sulco troclear, apesar do exame ultra-sonográfico não permitir a avaliação da superfície articular da patela.

No estudo experimental de Gibson et al. (1989) no qual utilizaram o exame artroscópico para avaliação da articulação femuropatelar após desmotomia patelar medial, os autores encontraram em todos os membros tratados a fibrilação da cartilagem articular ou destacamento no aspecto distal lateral da patela. Segundo os autores, a posição dos fragmentos pode ser sugestiva de uma movimentação lateral da patela após a desmotomia patelar medial. Mcilwraith (1990) reportou a fragmentação osteocondral do aspecto distal da patela de 15 cavalos através do exame artroscópico, sendo que 12 deles haviam sido submetidos a desmotomia patelar medial num período que variou de três a 11 meses. Em cinco cavalos, pôde-se detectar fibrilação e irregularidades na cartilagem articular na crista e sulco troclear.

As alterações em tecido ósseo e cartilagem articular observadas em nosso estudo e no estudo de Gibson et al. (1989), não condizem em severidade com as observadas nos casos clínicos reportados por Mcilwraith (1990). Entretanto, nos casos clínicos os animais foram submetidos a diferentes formas de treinamento e apresentaram as alterações em períodos acima de três meses. No estudo de Gibson et al. (1989), a partir da terceira semana do pós-operatório os animais foram

exercitados a passo por 25 minutos, quatro vezes por semana por nove semanas. Em nosso estudo os animais permaneceram confinados por 120 dias. Desta maneira, pode-se pressupor que as alterações encontradas precocemente na articulação femuropatelar se tornarão mais graves após o exercício físico.

Quanto ao aspecto ultra-sonográfico do LPM pós DPM, denota-se organização das fibras colágenas no local da cirurgia a partir do 21º dia p.o. em um animal, caracterizada como levemente alinhado. No 118º dia p.o. todos animais apresentavam alinhamento, mas nenhum com alinhamento total. A ecogenicidade teve alteração a partir do 14º dia p.o. em três animais, que apresentaram 25% de ecogenicidade. Houve um aumento gradativo em diferentes porcentagens no decorrer do período experimental, sendo que no 118º dia p.o. o local da cirurgia de todos animais apresentavam porcentagens variadas de ecogenicidade.

Segundo Van Hoogmoed et al. (2002) os ligamentos patelares são compostos por feixes de colágeno primário dispostos paralelamente com um número moderado de fibrócitos e vasos sanguíneos de pequeno calibre. Esses feixes primários se agrupam em feixes secundários, separados por um fino septo de tecido conectivo e vasos sanguíneos maiores. Genovese et al. (1986) caracterizam a disposição dos feixes como alinhamento axial, sendo facilmente visualizado em secção longitudinal no exame ultra-sonográfico. O alinhamento axial e a ecogenicidade normal indicam que as estruturas estão normais ou totalmente recuperadas. Portanto, o grau de alinhamento axial é um importante critério para avaliar o processo cicatricial.

Segundo Genovese et al. (1986) a imagem anecóica é compatível com áreas de hemorragia, edema e tecido de granulação inicial na fase aguda da lesão, podendo ser relacionada aos animais do nosso estudo que apresentaram a imagem

anecóica nos diferentes períodos do pós-operatório. Referente a ecogenicidade do local, Reef (2001) ressalta que durante a reparação da lesão a imagem hipoecóica representa tecido de granulação e tecido fibroso imaturo. Conforme a ecogenicidade da lesão aumenta gradualmente, curtos ecos lineares aparecem com a maturação do tecido fibroso de maneira desordenada, tornando as fibras paralelas com o progresso da cicatrização, entretanto, raramente a área lesionada retorna completamente a aparência ultra-sonográfica normal. Corroborando esta descrição, pode-se observar no 118º dia p.o. o alinhamento e paralelismo inferior ao de um ligamento normal.

Acreditamos que este alinhamento completo não acontecerá no decorrer do processo cicatricial baseado nas colocações de Silver (1979) ao qual reporta que o estresse longitudinal estimula a produção e alinhamento do colágeno em fibras paralelas durante a evolução da cicatrização dos tendões, e que esta diferença no estresse longitudinal, aplicado nos tecidos lesados, pode explicar uma maior ou menor rapidez na reorganização das fibras ligamentosas ou tendíneas. A secção completa do LPM, a exemplo do estudo de Alves (1994) que seccionou completamente o ligamento carpiano inferior, elimina o estresse longitudinal, pelo menos até que alguma ligação fibrosa entre as extremidades ligamentosas se forme.

Avaliação laboratorial

No decorrer do experimento, a proteína do líquido sinovial apresentou-se dentro dos valores normais de referência. Notou-se um aumento discreto no 15º e 30º dia p.o., porém, sem significância estatística. Segundo Latimer; Kaneps e Pasquini (2000), a proteína do líquido sinovial é normalmente menor do que 2,5 g/dl e valores acima correspondem a graus variados de sinovite.

Referente a contagem total de leucócitos no líquido sinovial, os valores médios encontrados mantiveram-se dentro do normal, conforme descrição de Mcilwraith e Trotter (1996), que relatam a normalidade destas células até 1000 por microlitro. No 15º dia p.o. o desvio padrão extrapolou a média encontrada e provavelmente isto decorreu da alta contagem de leucócitos do animal número 7, que diminuiu nos outros exames. O aumento dos leucócitos entre 1000 a 5000 células por microlitro é normalmente associada a osteocondrose, trauma leve, ou efusão sinovial idiopática (MCILWRAITH e TROTTER, 1996). O aumento dos leucócitos em alguns animais no decorrer do período experimental pode ser atribuído ao trauma articular pós-cirúrgico, apesar dos valores encontrados voltarem próximos ao do controle no 120º dia p.o..

A viscosidade do líquido sinovial em alguns animais no decorrer do experimento tendeu para diminuição da qualidade. A viscosidade do líquido sinovial é diretamente relacionada ao conteúdo de hialuronato, entretanto, o método utilizado neste experimento foi subjetivo e detecta apenas mudanças grosseiras, não podendo ser usado para relacionar viscosidade e inflamação (STASHAK, 2002). Curiosamente, os animais de número dois e três não apresentaram alterações na viscosidade, mantiveram a contagem de leucócitos abaixo de 250 células/ mm^3 e

também não demonstraram nenhuma alteração durante avaliação ultra-sonográfica da articulação. A partir do observado em nosso experimento e de maneira subjetiva, podemos relacionar alterações de viscosidade, com alterações ultra-sonográficas da articulação femuropatelar, devendo-se outros estudos serem conduzidos para se poder inferir correlações.

As hemácias não são consideradas constituintes normais do líquido sinovial (STASHAK, 2002), portanto, houve contaminação durante a artrocentese. A artrocentese da articulação femuropatelar foi realizada segundo a descrição de Hendrikson e Nixon (1992), introduzindo a agulha no espaço entre a face lateral da patela e da tróclea femoral lateral. De 32 articulações puncionadas os autores obtiveram o líquido sinovial de 30 (93,75%), e em 18 amostras (60%) ocorreu contaminação com sangue. Os resultados obtidos em nosso experimento se aproximam aos de Hendrickson e Nixon (1992), sendo que das 48 articulações puncionadas, obtivemos líquido sinovial de 40 (83,33%), e em 28 (70%) ocorreu contaminação com sangue. Em três articulações a colheita foi improdutiva e em cinco o volume foi insuficiente para todas as análises. Apesar de não ser o objetivo de nosso trabalho a comparação entre métodos de colheita do líquido sinovial na articulação femuropatelar, acreditamos que as vantagens da utilização deste método é a obtenção de fluído sinovial de uma articulação sem distensão e a diminuição dos riscos de laceração da cartilagem articular com a movimentação do animal, quando comparado a colheita entre os ligamentos patelares.

6 CONCLUSÕES

Nas condições deste experimento podemos concluir que:

- A desmotomia patelar medial pode causar alterações na viscosidade do líquido sinovial em eqüinos mantidos em repouso por 120 dias.
- A desmotomia patelar medial causa instabilidade da patela representada por deslocamento lateral da patela, entesofitos na patela e aumento do ângulo entre a superfície articular proximal da patela e a superfície cranial distal do fêmur em eqüinos mantidos em repouso por 120 dias.
- A desmotomia patelar medial pode causar efusão sinovial, desmite do ligamento patelar intermédio, entesofitos na patela e irregularidade da cartilagem do sulco troclear, diagnosticáveis pelo exame ultras-sonográfico em eqüinos mantidos em repouso por 120 dias.
- A desmotomia patelar medial deve ser indicada apenas nos casos de fixação dorsal da patela não responsivos a outras formas de tratamento.

REFERÊNCIAS

ALVES, A. L. G. **Avaliação clínica, ultra-sonográfica, macroscópica e histológica do ligamento acessório do músculo flexor digital profundo (ligamento carpiano inferior) pós-desmotomia experimental em eqüinos.** 1994. 53 f. Dissertação (Mestrado em Medicina Veterinária) – Faculdade de Medicina Veterinária e Zootecnia, Universidade Estadual Paulista, Botucatu, 1994

AUER, J. A. Diseases with physical causes. In: COLAHAN, P. T.; MAYHEW, I. G.; MERRITT, A. M.; MOORE, J. N. **Equine medicine and surgery**. 5 ed. St Louis: Mosby, 1999. v.2, p. 1706-1710.

BENNETT, D.; CAMPBELL, J. R.; RAWLINSON, J. R. Coxofemoral luxation complicated by upward fixation of the patella in the pony. **Equine Veterinary Journal,** v. 9, n. 4, p. 192-194, 1977.

BIRGEL, E. H. Hematologia clínica veterinária. In: BIRGEL, E. H.; BENESI, F. J. **Patologia clínica veterinária.** São Paulo: Sociedade Paulista de Medicina Veterinária, 1982. p. 2 - 50.

BLEVINS, W. E.; WIDMER, W. R. Radiology in racetrack practice. **Veterinary Clinics of North America: Equine Practice,** v. 6, n. 1, p. 31-61,1990.

BROWN, M. P.; MOON, P. D.; BUERGELT, C. D. The effects of an injection of an iodine counterirritant into the patellar ligaments of ponies: application to stifle lameness. **Journal Equine Veterinary Science,** v. 3, p.149-153, 1983.

CAUVIN, E. R. J.; MUNROE, G. A.; BOYD, J. S.; PATERSON, C. Ultrasonographic examination of the femorotibial articulation in horses: imaging of the cranial and caudal aspects. **Equine Veterinary Journal,** v. 26, n. 4, p. 285-296, 1996.

COLAHAN, P. T.; MAYHEW, I. G.; MERRITT, A. M.; MOORE, J. N. **Equine medicine and surgery.** 5 ed. St Louis: Mosby, 1999. v. 2, 2166 p.

CRASS, J. R.; GENOVESE, R. L.; RENDER, J. A.; BELLON, E. M. Magnetic resonance, ultrasound and histopathologic correlation of acute and healing equine tendon injuries. **Veterinary Radiology & Ultrasound**, v.33, n.4, p. 206-216,1992.

DENOIX, J. M.; CREVIER, N.; PERROT, P.; BOUSSEAU, B. Ultrasound examination of the femorotibial joint in the horse. In: ANNUAL CONVENTION OF THE AMERICAN ASSOCIATION OF EQUINE PRACTITIONNERS, 40., 1994, Lexington **PROCEEDINGS…** Lexington: American Association Equine Practitioners, 1994. p. 57-58.

DENOIX, J. M.; LACOMBE, V. Ultrasound diagnosis of meniscal injuries in horses. **Pferdeheilkunde,** v.12, n. 4, p. 629 - 631, 1996.

DENOIX, J. M. Joint and miscellaneous tendons and ligaments. In: RANTANEN, N.; MCKINNON, A. **Equine Diagnostic Ultrasonography.** 1 ed. Baltimore: Williams e Wilkins, 1998, p.475–514.

DIK, K. J. Ultrasonography of the equine stifle. **Equine Veterinary Education**, v. 7, n. 3, p. 154-160, 1995.

DUCHARME, N. G.; STANTION, M. E.; DUCHARME, G. R. Stifle lameness in cattle at two veterinary teachings hospitals: A retrospective study of two cases. **Canadian Veterinary Journal,** v. 26, p. 212, 1985.

DUGDALE, D. Intermittent upward fixation of the patella and disorders of the patellar ligaments. In: ROBINSON, N. E. (Ed.). **Current therapy in equine medicine.** Philadelphia: Saunders, 1997. p. 82-84.

DYSON, S. J. Normal ultrasonographic anatomy and injury of the patellar ligaments in the horse**. Equine Veterinary Journal,** v. 34, n. 3, p. 258–264, 2002.

EDWARDS III, R. B.; NIXON, A. J. Avulsion of the cranial cruciate ligament insertion in a horse. **Equine Veterinary Journal**, v. 28, n. 4, p. 334–336, 1996.

FOSTER, J. B. T.; DeNATALE, A.; DOTTI, L. B. Determination of plasma fibrinogen by means of centrifugation after healing. **American Journal of Clinical Pathology**, v. 31, n. 1, p. 42-45, 1959.

GENOVESE, R. L.; RANTANEN, N. W.; HAUSER, M. L.; SIMPSON, B. S. Diagnostic ultrasonography of equine limbs. **Veterinary Clinics of North America: Equine Practice**, v. 2, p. 145-226, 1986.

GIBSON, K. T.; McILWRAITH, C. W.; PARK, R. D.; NORRDIN, R. W. Production of patellar lesions by medial patellar desmotomy in normal horses. **Veterinary Surgery,** v. 18, n. 6, p. 466-471, 1989.

GROSENBAUGH, D. A.; HONNAS, C. M. Arthoscopic treatment of patellar lesions resulting from medial patellar desmotomy in a horse. **Equine Practice**, v. 17, n. 3, p. 23-25, 1995.

HARRISON, L. J.; EDWARDS, G. B. Radiographic investigation of the equine stifle. **Equine Veterinary Education,** v.7, n. 3, p. 161-168, 1995.

HENDRICKSON, D. A.; NIXON, A. J. A lateral approach for synovial fluid aspirattion and joint injection of the femorpatellar joint of the horse. **Equine Veterinary Journal,** v. 24, n. 5, p. 399-401, 1992.

JAIN, N. C. **Schalm's veterinary hematology.** 4. ed. Philadelphia: Lea & Febiger, 1986. 1221 p.

JANSSON, N. Treatment for upward fixation of the patella in the horse by medial patellar desmotomy: indications and complications. **Equine pratice**, v. 18, n. 4, p. 24–29, 1996.

JEFFCOTT, L. B.; KOLD, S. E. Radiographic examination of the equine stifle. **Equine Veterinary Journal,** v. 14, n.1, p. 25-30, 1982.

KNOTTENBELT, D. C.; PASCOE, R. R. **Diseases and disorders of the horse**. London: Mosby-Wolfe, 1994. 432 p.

LATIMER, F. G.; KANEPS, A. T.; PASQUINI, C. Stifle disease in horses. **Compendium Continuous Education Practice Veterinary,** v. 22, n. 4, p. 381-390, 2000.

MAHAFFEY, E. A. Synovial fluid. In: COWELL, R. L.; TYLER, R. D. (Ed.). **Cytology and hematology of the horse.** Philadelphia: Mosby, 1992. p. 153-161.

McILWRAITH, C. W. Osteochondral fragmentation of the distal aspect of the patella in horses. **Equine Veterinary Journal,** v. 22, n. 3, p. 157-163, 1990.

McILWRAITH, C.W. Surgery of the hock, stifle, and shoulder. **Veterinary Clinics of North America: Large Animal Practice**, v. 5, p. 333 –361, 1983.

McILWRAITH, C. W.; TROTTER, G. W. **Joint disease in the horse.** 1. ed. Philadelphia: W.B. Saunders Co, 1996. p. 120–164.

NICKELS, F. A.; SANDE, R. Radiographic and arthroscopic findings in the equine stifle. **Journal American Veterinary Medical Association**, v. 181, n. 9, p. 918–924, 1982.

O'CALLAGHAN, M. V. The integration of radiography and alternative imaging in the diagnosis of equine orthopedic disease. **Veterinary Clinics of North America**, v. 7, p.339-364, 1991.

PENNINCK, D. G.; NYLAND, T. G.; O`BRIEN, T. R.; WHEAT, J. D; BERRY, C. R. Ultrasonography of the equine stifle. **Veterinary Radiology,** v. 31, n. 6, p. 293–298, 1990.

PRADES, M.; GRANT, B. D.; TURNER, T. A.; NIXON, A. J.; BROWN, M. P. Injuries to the cranial cruciate ligament and associated structures: summary of clinical, radiographic, arthroscopic and pathological findings from 10 horses. **Equine Veterinary Journal**, v. 21, n. 5, p. 354–357, 1989.

REEDING, W. R. Use of ultrasonography in the evaluation of joint disease in horses. Part 1: Indications, technique and examination of the soft tissues. **Equine Veterinary Education**, v. 13, n. 4, p. 198-204, 2001.

REEF, V. B. Superficial digital flexor tendon healing: ultrasonographic evaluation of therapies. **Veterinary Clinics of North America: Equine Practice**, v. 17, n.1, 2001.

RILEY, C. B.; YOVICH, J. V. Fracture of the apex of the patella after medial patelar desmotomy in a horse. **Australian Veterinary Journal** v. 68, p.37-39, 1991.

ROSE, P. L.; GRAHAM, J. P.; MOORE, I.; RILEY, C. B. Imaging diagnosis – caudal cruciate ligament avulsion in a horse. **Veterinary Radiology & Ultrasound,** v. 42, n. 5, p. 414-416, 2001.

ROSENFELD, G. Corante pancrômico para hematologia e citologia clínica. Nova contribuição dos componentes do May-Guinwald e do Giemsa num só corante de emprego rápido. **Memórias do Instituto Butantan.** v. 20, p. 329-335, 1947.

SAMPAIO, J. B. M. **Estatística aplicada à experimentação animal**. Belo Horizonte: Fundação de pesquisa e ensino em Medicina Veterinária e Zootecnia, 1998. 221 p.

SILVER, I. A. The mechanics of wound healing. **Equine Veterinary Journal**, v. 11, p. 93–96, 1979.

SQUIRE, K. R. E.; BLEVINS, W. E.; FREDERICK, M.; FESSLER, J. F. Radiographic changes in an equine patella following medial patellar desmotomy. **Veterinary Radiology**, v. 31, n. 4, p. 208-209, 1990.

STASHAK, T. S. **Adam's lameness in horses**. 5 ed. Philadelphia: Willians & Wilkins, 2002. 1174 p.

TNIBAR, A. M. Medial patellar ligament splitting for the treatment of upward fixation of the patella in 7 equids. **Veterinary Surgery**, v. 31, p. 462-467, 2002.

TURNER, A. S.; MCILWRAITH, C. W. **Técnicas cirúrgicas em animais de grande porte.** São Paulo: Roca, 2002. 341 p.

VAN HOOGMOED, L. M.; AGNEW, A. W.; WHITCOMB, M.; HYDE, D. W.; MacDONALD, M. H.; SNYDER, J. R. Ultrasonographic and histologic evaluation of medial and middle patellar ligaments in exercised horses following injection with ethanolamine oleate and 2% iodine in almoind oil. **American Journal Veterinary Research**, v. 63, n. 5, p. 738–743, 2002.

WALMSLEY, J. P. Fracture of the intercondylar eminence of the tibia treated by arthroscopic internal fixation. **Equine Veterinary Journal**, v. 29, n. 2, p. 148–150, 1997.

WALMSLEY, J. P. Medial patellar desmotomy for upward fixation of the patella. **Equine Veterinary Education**, v. 6, n. 3, p. 148-150, 1994.

WRIGHT, I. M. Ligaments associated with joints. **Veterinary Clinics North America: Equine Practice**, v. 11, n. 2, p. 249-291, 1995.

Apêndice A – Valores médios e desvio padrão (± DP) da espessura (cm) do ligamento patelar medial do membro pélvico esquerdo (segmento proximal – secção longitudinal), obtidos em diferentes momentos através de exame ultra-sonográfico de oito eqüinos, após desmotomia patelar medial experimental no membro contralateral - São Paulo, 2004

Animais	Controle	Dia 7	Dia 14	Dia 21	Dia 28	Dia 43	Dia 58	Dia 88	Dia 118
1	0,59	0,6	0,51	0,62	0,49	0,57	0,63	0,5	0,6
2	0,45	0,58	0,77	0,72	0,75	0,68	0,62	0,47	0,58
3	0,67	0,78	0,67	0,72	0,58	0,6	0,65	0,52	0,68
4	0,73	0,63	0,73	0,93	0,63	0,58	0,67	0,73	1,03
5	0,42	0,37	0,42	0,47	0,46	0,37	0,41	0,4	0,46
6	0,52	0,4	0,6	0,52	0,62	0,57	0,66	0,59	0,58
7	0,39	0,39	0,45	0,45	0,43	0,61	0,45	0,37	0,35
8	0,58	0,32	0,44	0,44	0,57	0,47	0,43	0,42	0,45
Média	0,54 [a]	0,50 [a]	0,57 [a]	0,60 [a]	0,56 [a]	0,55 [a]	0,56 [a]	0,50 [a]	0,59 [a]
DP	0,120	0,161	0,138	0,172	0,104	0,095	0,113	0,116	0,205

Letras minúsculas distintas na mesma linha diferem significantemente em nível de $p<0,05$.

Apêndice B – Valores médios e desvio padrão (± DP) da espessura (cm) do ligamento patelar medial do membro pélvico esquerdo (segmento médio – secção longitudinal), obtidos em diferentes momentos através de exame ultra-sonográfico de oito eqüinos, após desmotomia patelar medial experimental no membro contralateral – São Paulo, 2004

Animais	Controle	Dia 7	Dia 14	Dia 21	Dia 28	Dia 43	Dia 58	Dia 88	Dia 118
1	0,87	0,66	0,67	0,82	0,67	0,82	0,83	0,81	0,86
2	0,88	0,85	0,82	0,77	0,67	0,67	0,52	0,53	0,73
3	0,75	0,62	0,73	0,68	0,58	0,68	0,85	0,68	0,68
4	0,62	0,65	0,67	0,73	0,6	0,53	0,62	0,55	0,75
5	0,58	0,45	0,61	0,66	0,67	0,63	0,47	0,58	0,57
6	0,48	0,57	0,42	0,52	0,41	0,49	0,52	0,41	0,45
7	0,47	0,47	0,54	0,59	0,54	0,5	0,48	0,58	0,56
8	0,61	0,57	0,52	0,59	0,6	0,6	0,48	0,58	0,56
Média	0,65 [a]	0,60 [a]	0,62 [a]	0,67 [a]	0,59 [a]	0,61 [a]	0,59 [a]	0,57 [a]	0,63 [a]
DP	0,160	0,125	0,127	0,101	0,088	0,110	0,157	0,125	0,138

Letras minúsculas distintas na mesma linha diferem significantemente em nível de $p<0,05$.

Apêndice C – Valores médios e desvio padrão (± DP) da espessura (cm) do ligamento patelar medial do membro pélvico esquerdo (segmento distal – secção longitudinal), obtidos em diferentes momentos através de exame ultra-sonográfico de oito eqüinos, após desmotomia patelar medial experimental no membro contralateral – São Paulo, 2004

Animais	Controle	Dia 7	Dia 14	Dia 21	Dia 28	Dia 43	Dia 58	Dia 88	Dia 118
1	0,75	0,68	0,7	0,81	0,58	0,75	0,86	0,66	0,7
2	0,82	0,72	0,73	0,67	0,60	0,55	0,72	0,52	0,70
3	1	0,58	0,67	0,62	0,48	0,68	0,78	0,98	0,73
4	0,8	0,75	0,7	0,68	0,6	0,63	0,48	0,65	0,6
5	0,82	0,45	0,58	0,56	0,72	0,55	0,77	0,51	0,73
6	0,54	0,46	0,49	0,51	0,47	0,4	0,51	0,49	0,49
7	0,49	0,47	0,56	0,7	0,48	0,55	0,52	0,82	0,51
8	0,65	0,42	0,57	0,51	0,55	0,47	0,66	0,84	0,71
Média	0,73 [a]	0,56 [a]	0,62 [a]	0,63 [a]	0,56 [a]	0,57 [a]	0,66 [a]	0,68 [a]	0,64 [a]
DP	0,166	0,134	0,086	0,103	0,084	0,112	0,143	0,180	0,099

Letras minúsculas distintas na mesma linha diferem significantemente em nível de $p<0,05$.

Apêndice D – Valores médios e desvio padrão (± DP) da área (cm^2) do ligamento patelar medial do membro pélvico esquerdo (segmento médio – secção transversal), obtidos em diferentes momentos através de exame ultra-sonográfico de oito eqüinos, após desmotomia patelar medial experimental no membro contralateral – São Paulo, 2004

Animais	Controle	Dia 7	Dia 14	Dia 21	Dia 28	Dia 43	Dia 58	Dia 88	Dia 118
1	0,608	0,756	0,788	0,742	0,652	0,554	0,494	0,759	0,678
2	1,116	1,555	1,224	1,483	1,321	1,551	1,208	1,718	1,477
3	1,866	1,21	1,278	0,926	1,143	1,094	0,972	0,623	1,105
4	0,853	0,978	0,979	1,707	1,151	1,18	1,013	1,068	1,287
5	0,644	1,033	0,623	0,741	0,555	0,741	0,836	0,774	0,737
6	0,949	0,85	0,724	0,588	0,774	1,076	1,154	1,115	0,737
7	0,793	0,499	0,601	0,659	0,424	0,826	0,652	0,82	0,56
8	0,527	0,681	0,49	0,731	0,662	0,536	1,03	1,09	1,07
Média	0,91 [a]	0,94 [a]	0,83 [a]	0,94 [a]	0,83 [a]	0,94 [a]	0,91 [a]	0,99 [a]	0,95 [a]
DP	0,428	0,330	0,293	0,415	0,326	0,345	0,245	0,343	0,326

Letras minúsculas distintas na mesma linha diferem significantemente em nível de $p<0,05$.

Apêndice E – Valores médios e desvio padrão (± DP) do perímetro (cm) do ligamento patelar medial do membro pélvico esquerdo (segmento médio – secção transversal), obtidos em diferentes momentos através de exame ultra-sonográfico de oito eqüinos, após desmotomia patelar medial experimental no membro contralateral – São Paulo, 2004

Animais	Controle	Dia 7	Dia 14	Dia 21	Dia 28	Dia 43	Dia 58	Dia 88	Dia 118
1	3,37	3,54	3,65	3,64	3,45	3,19	2,85	3,69	3,37
2	4,42	5,06	4,46	4,90	4,68	5,18	4,35	5,16	5,16
3	6,81	5,43	5,45	4,66	5,21	5,22	4,85	3,92	5,26
4	3,97	4,32	4,4	5,09	4,8	4,86	4,56	4,93	5,14
5	3,32	4,12	3,2	3,49	3,02	3,49	3,86	3,74	3,65
6	3,71	3,51	3,24	2,92	3,35	3,95	4,09	4,02	3,27
7	3,94	3,12	3,35	3,6	2,78	4	3,51	4,04	3,58
8	3,32	3,87	3,18	3,92	3,85	3,53	4,54	4,73	4,57
Média	4,10 [a]	4,12 [a]	3,86 [a]	4,02 [a]	3,89 [a]	4,17 [a]	4,07 [a]	4,27 [a]	4,25 [a]
DP	1,158	0,793	0,825	0,7699	0,900	0,802	0,653	0,572	0,869

Letras minúsculas distintas na mesma linha diferem significantemente em nível de $p<0,05$.

Apêndice F – Valores médios e desvio padrão (± DP) da espessura (cm) do ligamento patelar medial do membro pélvico direito (segmento proximal, médio e distal – secção longitudinal em cm; segmento médio – secção transversal da área em cm^2 e perímetro em cm), obtidos para controle através de exame ultra-sonográfico de oito eqüinos, antes da desmotomia patelar medial experimental - São Paulo, 2004

Animais	Proximal	Médio	Distal	Área	Perímetro
1	0,51	0,55	0,41	0,435	3,21
2	0,47	0,73	1,05	1,172	4,3
3	0,67	0,72	0,78	0,838	5,44
4	0,63	0,75	0,75	0,571	4,51
5	0,28	0,39	0,51	0,653	3,74
6	0,44	0,36	0,45	0,948	4,98
7	0,49	0,62	0,72	0,811	4,41
8	0,54	0,78	0,84	0,539	4,57
Média	**0,50**	**0,61**	**0,68**	**0,74**	**4,36**
DP	0,119	0,164	0,218	0,243	0,694

Apêndice G – Valores médios e desvio padrão (± DP) da espessura (cm) do ligamento patelar intermédio do membro pélvico esquerdo (segmento distal – secção longitudinal), obtidos em diferentes momentos através de exame ultra-sonográfico de oito eqüinos, após desmotomia patelar medial experimental no membro contralateral – São Paulo, 2004

Animais	Controle	Dia 7	Dia 14	Dia 21	Dia 28	Dia 43	Dia 58	Dia 88	Dia 118
1	0,77	0,8	0,81	1,07	1,08	0,7	1,07	0,97	1
2	1,08	1,17	0,92	1,13	1,07	0,92	1,32	1,08	1,30
3	1	1,1	0,92	1,07	0,9	1,15	0,95	1,08	1,02
4	0,87	0,95	1,05	0,92	0,82	0,93	0,95	0,98	0,9
5	0,92	0,93	0,97	1,01	1,11	0,88	0,93	1,03	1,03
6	1	1,1	1,11	0,8	0,83	0,98	1,07	1,16	1,01
7	0,7	0,75	0,78	0,81	0,77	0,8	0,86	0,69	0,75
8	0,86	0,92	1,02	1	0,93	1,08	0,93	0,96	0,95
Média	0,90 [a]	0,96 [a]	0,94 [a]	0,97 [a]	0,93 [a]	0,93 [a]	1,01 [a]	0,99 [a]	0,99 [a]
DP	0,126	0,148	0,114	0122	0,132	0,144	0,144	0,140	0,154

Letras minúsculas distintas na mesma linha diferem significantemente em nível de p<0,05.

Apêndice H - Valores médios e desvio padrão (± DP) da área (cm^2) do ligamento patelar intermédio do membro pélvico esquerdo (segmento médio – secção transversal), obtidos em diferentes momentos através de exame ultra-sonográfico de oito eqüinos, após desmotomia patelar medial experimental no membro contralateral – São Paulo, 2004

Animais	Controle	Dia 7	Dia 14	Dia 21	Dia 28	Dia 43	Dia 58	Dia 88	Dia 118
1	1	0,909	1,131	0,81	1,09	0,993	1,064	1,075	1,097
2	1,612	1,565	1,236	1,585	1,695	1,667	1,845	1,926	1,702
3	1,784	1,804	1,598	2,073	1,153	1,732	1,667	1,573	1,598
4	1,383	1,331	1,093	1,331	1,365	1,435	1,264	1,182	1,264
5	1,122	1,228	1,24	1,183	0,884	0,984	0,909	0,948	1,16
6	1,092	1,28	0,97	1,049	0,991	0,875	1,043	0,975	1,027
7	0,959	0,963	0,784	0,879	0,85	0,799	0,689	0,775	0,8
8	0,895	1,247	1,105	1,058	1,091	1,148	1,115	1,164	1,26
Média	1,23 [a]	1,29 [a]	1,14 [a]	1,24 [a]	1,13 [a]	1,20 [a]	1,19 [a]	1,20 [a]	1,23 [a]
DP	0,326	0,292	0,235	0,415	0,276	0,361	0,384	0,373	0,294

Letras minúsculas distintas na mesma linha diferem significantemente em nível de p<0,05.

Apêndice I – Valores médios e desvio padrão (± DP) do perímetro (cm) do ligamento patelar intermédio do membro pélvico esquerdo (segmento médio – secção transversal), obtidos em diferentes momentos através de exame ultra-sonográfico de oito eqüinos, após desmotomia patelar medial experimental no membro contralateral – São Paulo, 2004

Animais	Controle	Dia 7	Dia 14	Dia 21	Dia 28	Dia 43	Dia 58	Dia 88	Dia 118
1	3,73	3,55	3,96	3,35	3,89	3,71	3,84	3,86	3,9
2	4,74	4,67	4,15	4,70	4,86	4,82	5,07	5,18	4,87
3	5,4	5,43	5,11	5,82	4,34	5,32	5,22	5,07	5,11
4	4,78	4,69	4,25	4,69	4,75	4,87	4,57	4,42	4,57
5	4,1	4,29	4,31	4,21	3,64	3,84	3,69	3,77	4,17
6	4	4,33	3,77	3,92	3,81	3,58	3,91	3,78	3,88
7	3,84	3,8	3,54	3,72	3,54	3,55	3,27	3,4	3,39
8	3,49	4,1	3,85	3,92	3,92	3,97	3,91	3,97	3,72
Média	4,26 [a]	4,35 [a]	4,11 [a]	4,29 [a]	4,09 [a]	4,20 [a]	4,18 [a]	4,18 [a]	4,20 [a]
DP	0,648	0,584	0,476	0,770	0,499	0,688	0,692	0,647	0,596

Letras minúsculas distintas na mesma linha diferem significantemente em nível de p<0,05.

Apêndice J – Valores médios e desvio padrão (± DP) da espessura (cm) do ligamento patelar intermédio do membro pélvico direito (segmento distal – secção longitudinal), obtidos em diferentes momentos através de exame ultra-sonográfico de oito eqüinos, após desmotomia patelar medial experimental – São Paulo, 2004

Animais	Controle	Dia 7	Dia 14	Dia 21	Dia 28	Dia 43	Dia 58	Dia 88	Dia 118
1	1,03	1,05	1	1,11	0,98	1,03	1	1,07	1,19
2	1,12	1,30	1,12	1,28	1,20	1,17	0,97	0,77	0,98
3	1,15	1,17	1,24	0,92	0,85	1,02	0,98	1,28	1,2
4	0,9	0,97	0,8	0,93	0,92	0,82	1,02	1,13	1,05
5	0,7	0,97	0,85	1,13	1,12	1,12	1,09	1,09	1,12
6	0,91	1	0,91	0,73	0,88	0,87	0,94	1,03	1
7	0,92	0,95	0,91	0,83	0,79	0,83	0,84	0,75	0,93
8	1,04	0,98	1,01	1	1,05	1,08	1,02	0,98	0,81
Média	0,97 [a]	1,04 [a]	0,98 [a]	0,99 [a]	0,97 [a]	0,99 [a]	0,98 [a]	1,01 [a]	1,03 [a]
DP	0,145	0,123	0,145	0,177	0,141	0,135	0,072	0,178	0,133

Letras minúsculas distintas na mesma linha diferem significantemente em nível de p<0,05.

Apêndice K – Valores médios e desvio padrão (± DP) da área (cm^2) do ligamento patelar intermédio do membro pélvico direito (segmento médio – secção transversal), obtidos em diferentes momentos através de exame ultra-sonográfico de oito eqüinos, após desmotomia patelar medial experimental no membro contralateral – São Paulo, 2004

Animais	Controle	Dia 7	Dia 14	Dia 21	Dia 28	Dia 43	Dia 58	Dia 88	Dia 118
1	0,86	1,169	1,223	0,855	0,912	1,21	1,053	1,076	1,18
2	1,803	1,46	1,265	1,943	1,37	1,695	1,634	1,928	1,988
3	1,499	2,117	1,518	1,208	1,561	1,65	1,555	1,842	2,052
4	1,529	1,408	2,168	1,36	1,39	1,741	1,349	1,202	1,855
5	0,999	1,086	1,281	1,379	1,17	0,952	1,13	0,942	1,269
6	1,119	1,196	1,04	1,155	1,068	0,91	1,535	1,383	1,245
7	0,908	1,14	1,64	1,42	1,65	1,77	1,46	1,09	0,99
8	1,191	1,775	1,527	1,447	1,628	1,461	1,508	1,28	1,24
Média	1,23 [a]	1,41 [a]	1,45 [a]	1,34 [a]	1,34 [a]	1,42 [a]	1,40 [a]	1,34 [a]	1,47 [a]
DP	0,337	0,361	0,347	0,309	0,271	0,354	0,209	0,361	0,416

Letras minúsculas distintas na mesma linha diferem significantemente em nível de p<0,05.

Apêndice L – Valores médios e desvio padrão (± DP) do perímetro (cm) do ligamento patelar intermédio do membro pélvico direito (segmento médio – secção transversal), obtidos em diferentes momentos através de exame ultra-sonográfico de oito eqüinos, após desmotomia patelar medial experimental – São Paulo, 2004

Animais	Controle	Dia 7	Dia 14	Dia 21	Dia 28	Dia 43	Dia 58	Dia 88	Dia 118
1	3,38	3,94	4,03	3,37	3,48	4,01	3,74	3,78	3,96
2	4,99	4,49	4,18	5,18	4,35	4,84	4,75	5,16	5,24
3	4,89	5,81	4,92	4,39	4,99	5,13	4,98	5,42	5,72
4	4,93	4,73	5,87	4,65	4,7	5,26	4,63	4,37	5,43
5	3,78	3,94	4,28	4,44	4,09	3,69	4,02	3,67	4,26
6	3,86	3,99	3,72	3,92	3,77	3,48	4,52	4,29	4,07
7	3,56	4,05	4,85	4,62	4,91	4,97	4,59	3,99	3,82
8	4,23	5,18	4,43	4,76	5,01	4,76	4,72	4,37	4,16
Média	4,20 [a]	4,51 [a]	4,53 [a]	4,41 [a]	4,41 [a]	4,51 [a]	4,49 [a]	4,38 [a]	4,58 [a]
DP	0,655	0,688	0,670	0,552	0,586	0,687	0,409	0,622	0,752

Letras minúsculas distintas na mesma linha diferem significantemente em nível de p<0,05.

Apêndice M – Valores médios e desvio padrão (± DP) da espessura (cm) do ligamento patelar lateral do membro pélvico esquerdo (segmento proximal – secção longitudinal), obtidos em diferentes momentos através de exame ultra-sonográfico de oito eqüinos, após desmotomia patelar medial experimental no membro contralateral – São Paulo, 2004

Animais	Controle	Dia 7	Dia 14	Dia 21	Dia 28	Dia 43	Dia 58	Dia 88	Dia 118
1	0,6	0,67	0,63	0,45	0,42	0,58	0,55	0,5	0,46
2	0,67	0,84	0,75	0,62	0,62	0,65	0,80	0,60	0,93
3	0,75	0,7	0,58	0,48	0,43	0,47	0,72	0,53	0,6
4	0,72	0,63	0,68	0,65	0,6	0,5	0,49	0,68	0,57
5	0,57	0,58	0,49	0,55	0,4	0,51	0,55	0,52	0,39
6	0,4	0,42	0,33	0,42	0,36	0,36	0,38	0,4	0,4
7	0,48	0,41	0,44	0,4	0,45	0,4	0,48	0,43	0,3
8	0,65	0,57	0,52	0,64	0,61	0,6	0,46	0,49	0,52
Média	0,60 [a]	0,60 [a]	0,55 [a]	0,52 [a]	0,48 [a]	0,50 [a]	0,55 [a]	0,51 [a]	0,52 [a]
DP	0,119	0,143	0,135	0,101	0,105	0,099	0,139	0,089	0,192

Letras minúsculas distintas na mesma linha diferem significantemente em nível de $p<0,05$.

Apêndice N – Valores médios e desvio padrão (± DP) da espessura (cm) do ligamento patelar lateral do membro pélvico esquerdo (segmento médio – secção longitudinal), obtidos em diferentes momentos através de exame ultra-sonográfico de oito eqüinos, após desmotomia patelar medial experimental no membro contralateral – São Paulo, 2004

Animais	Controle	Dia 7	Dia 14	Dia 21	Dia 28	Dia 43	Dia 58	Dia 88	Dia 118
1	0,26	0,37	0,5	0,6	0,57	0,6	0,69	0,59	0,65
2	0,70	0,78	0,72	0,67	0,58	0,7	0,60	0,77	0,68
3	0,72	0,38	0,47	0,43	0,4	0,43	0,47	0,47	0,47
4	0,58	0,6	0,63	0,55	0,52	0,48	0,58	0,52	0,62
5	0,42	0,39	0,34	0,47	0,58	0,58	0,56	0,45	0,63
6	0,39	0,61	0,49	0,41	0,67	0,42	0,69	0,46	0,54
7	0,52	0,35	0,4	0,46	0,41	0,45	0,48	0,43	0,42
8	0,5	0,45	0,52	0,57	0,52	0,55	0,46	0,4	0,46
Média	0,51 [a]	0,49 [a]	0,50 [a]	0,52 [a]	0,53 [a]	0,52 [a]	0,56 [a]	0,51 [a]	0,55 [a]
DP	0,155	0,155	0,120	0,091	0,090	0,098	0,092	0,119	0,099

Letras minúsculas distintas na mesma linha diferem significantemente em nível de $p<0,05$.

Apêndice O – Valores médios e desvio padrão (± DP) da espessura (cm) do ligamento patelar lateral do membro pélvico esquerdo (segmento distal – secção longitudinal), obtidos em diferentes momentos através de exame ultra-sonográfico de oito eqüinos, após desmotomia patelar medial experimental no membro contralateral – São Paulo, 2004

Animais	Controle	Dia 7	Dia 14	Dia 21	Dia 28	Dia 43	Dia 58	Dia 88	Dia 118
1	0,3	0,35	0,31	0,6	0,52	0,63	0,63	0,5	0,67
2	0,80	0,78	0,65	0,68	0,57	0,60	0,70	0,75	0,68
3	1,08	0,43	0,48	0,42	0,42	0,47	0,44	0,53	0,53
4	0,63	0,52	0,57	0,55	0,5	0,53	0,52	0,52	0,63
5	0,51	0,39	0,37	0,45	0,6	0,49	0,46	0,64	0,63
6	0,75	0,7	0,54	0,65	0,79	0,41	0,72	0,7	0,51
7	0,57	0,41	0,45	0,54	0,52	0,55	0,58	0,51	0,55
8	0,62	0,46	0,49	0,58	0,55	0,67	0,49	0,49	0,55
Média	0,65 [a]	0,50 [a]	0,48 [a]	0,55 [a]	0,55 [a]	0,54 [a]	0,56 [a]	0,58 [a]	0,59 [a]
DP	0,228	0,154	0,108	0,089	0,107	0,087	0,107	0,101	0,0663

Letras minúsculas distintas na mesma linha diferem significantemente em nível de $p<0,05$.

Apêndice P - Valores médios e desvio padrão (± DP) da área (cm^2) do ligamento patelar lateral do membro pélvico esquerdo (segmento médio – secção transversal), obtidos em diferentes momentos através de exame ultra-sonográfico de oito eqüinos, após desmotomia patelar medial experimental no membro contralateral – São Paulo, 2004

Animais	Controle	Dia 7	Dia 14	Dia 21	Dia 28	Dia 43	Dia 58	Dia 88	Dia 118
1	0,784	1,352	1,32	1,336	1,247	1,24	1,215	1,07	1,145
2	2,277	1,827	1,849	1,524	1,938	2,27	2,41	1,698	1,505
3	1,74	2,201	1,057	1,791	1,256	1,701	1,325	1,227	1,45
4	1,25	0,588	0,886	1,011	0,949	0,949	1,102	1,351	1,572
5	2,544	1,351	1,757	1,075	1,337	0,678	1,237	1,746	2,458
6	1	0,539	0,952	2,567	2,265	1,476	1,998	1,902	1,546
7	0,996	0,958	0,754	1,49	1,53	0,755	1,27	0,741	1,28
8	1,135	1,801	1,241	1,203	1,069	1,651	1,154	1,78	1,14
Média	1,46 [a]	1,32 [a]	1,22 [a]	1,49 [a]	1,44 [a]	1,34 [a]	1,46 [a]	1,43 [a]	1,51 [a]
DP	0,647	0,602	0,400	0,501	0,446	0,541	0,474	0,408	0,419

Letras minúsculas distintas na mesma linha diferem significantemente em nível de $p<0,05$.

Apêndice Q – Valores médios e desvio padrão (± DP) do perímetro (cm) do ligamento patelar lateral do membro pélvico esquerdo (segmento médio – secção transversal), obtidos em diferentes momentos através de exame ultra-sonográfico de oito eqüinos, após desmotomia patelar medial experimental no membro contralateral – São Paulo, 2004

Animais	Controle	Dia 7	Dia 14	Dia 21	Dia 28	Dia 43	Dia 58	Dia 88	Dia 118
1	5,24	6,5	6,42	6,46	6,24	6,23	6,16	5,78	5,98
2	7,48	6,7	6,74	6,12	6,9	7,47	7,7	6,46	6,08
3	6,98	7,85	5,44	7,08	5,93	6,9	6,09	5,86	6,37
4	5,76	3,95	4,85	5,18	5,02	6,0	5,41	5,99	6,46
5	7,63	5,56	6,34	4,96	5,53	3,94	5,32	6,32	7,5
6	4,94	3,62	4,81	7,9	7,42	5,99	6,97	6,8	6,13
7	6,1	5,83	5,21	7,13	7,44	5,26	6,71	5,41	6,17
8	5,32	6,96	5,72	5,8	5,13	6,46	5,42	6,73	4,74
Média	6,18 [a]	5,87 [a]	5,69 [a]	6,32 [a]	6,20 [a]	6,03 [a]	6,22 [a]	6,16 [a]	6,17 [a]
DP	1,053	1,465	0,739	1,014	0,969	1,07	0,855	0,489	0,754

Letras minúsculas distintas na mesma linha diferem significantemente em nível de $p<0,05$.

Apêndice R – Valores médios e desvio padrão (± DP) da espessura (cm) do ligamento patelar lateral do membro pélvico direito (segmento proximal – secção longitudinal), obtidos em diferentes momentos através de exame ultra-sonográfico de oito eqüinos, após desmotomia patelar medial experimental – São Paulo, 2004

Animais	Controle	Dia 7	Dia 14	Dia 21	Dia 28	Dia 43	Dia 58	Dia 88	Dia 118
1	0,39	0,67	0,89	0,47	0,56	0,46	0,49	0,75	0,57
2	0,53	0,85	0,70	0,88	0,82	0,57	0,83	0,67	0,75
3	0,93	0,75	0,60	0,87	0,52	0,7	0,62	0,55	0,85
4	0,62	0,78	0,65	0,73	0,67	0,7	0,77	0,8	0,82
5	0,55	0,7	0,49	0,64	1	0,49	0,66	0,42	0,41
6	0,36	0,43	0,43	0,49	0,36	0,41	0,45	0,46	0,39
7	0,58	0,7	0,57	0,52	0,42	0,47	0,46	0,4	0,5
8	0,60	0,64	0,51	0,62	0,57	0,6	0,64	0,55	0,39
Média	0,57 [a]	0,69 [a]	0,60 [a]	0,65 [a]	0,61 [a]	0,55 [a]	0,61 [a]	0,57 [a]	0,58 [a]
DP	0,173	0,124	0,144	0,161	0,210	0,110	0,141	0,150	0,195

Letras minúsculas distintas na mesma linha diferem significantemente em nível de $p<0,05$.

Apêndice S – Valores médios e desvio padrão (± DP) da espessura (cm) do ligamento patelar lateral do membro pélvico direito (segmento médio – secção longitudinal), obtidos em diferentes momentos através de exame ultra-sonográfico de oito eqüinos, após desmotomia patelar medial experimental – São Paulo, 2004

Animais	Controle	Dia 7	Dia 14	Dia 21	Dia 28	Dia 43	Dia 58	Dia 88	Dia 118
1	0,5	0,81	0,4	0,47	0,42	0,47	0,57	0,59	0,66
2	0,45	0,87	0,5	0,65	0,63	0,48	0,75	0,65	0,62
3	0,7	0,62	0,4	0,45	0,53	0,4	0,42	0,45	0,53
4	0,6	0,53	0,38	0,48	0,48	0,48	0,47	0,67	0,55
5	0,51	0,39	0,42	0,51	0,6	0,58	0,45	0,52	0,49
6	0,32	0,6	0,45	0,51	0,55	0,35	0,58	0,48	0,66
7	0,49	0,48	0,46	0,51	0,49	0,49	0,43	0,51	0,46
8	0,52	0,49	0,6	0,49	0,58	0,6	0,58	0,55	0,54
Média	0,51 [a]	0,59 [a]	0,45 [a]	0,50 [a]	0,53 [a]	0,48 [a]	0,53 [a]	0,55 [a]	0,56 [a]
DP	0,109	0,165	0,071	0,061	0,069	0,082	0,111	0,078	0,075

Letras minúsculas distintas na mesma linha diferem significantemente em nível de $p<0,05$.

Apêndice T – Valores médios e desvio padrão (± DP) da espessura (cm) do ligamento patelar lateral do membro pélvico direito (segmento distal – secção longitudinal), obtidos em diferentes momentos através de exame ultra-sonográfico de oito eqüinos, após desmotomia patelar medial experimental – São Paulo, 2004

Animais	Controle	Dia 7	Dia 14	Dia 21	Dia 28	Dia 43	Dia 58	Dia 88	Dia 118
1	0,58	0,67	0,34	0,49	0,45	0,57	0,58	0,6	0,67
2	0,50	1,07	0,55	0,87	0,68	0,47	0,77	0,60	0,53
3	0,68	0,62	0,53	0,38	0,55	0,55	0,57	0,55	0,52
4	0,62	0,53	0,42	0,69	0,59	0,42	0,48	0,5	0,58
5	0,46	0,43	0,46	0,54	0,61	0,49	0,58	0,58	0,52
6	0,49	0,6	0,52	0,62	0,63	0,49	0,58	0,63	0,79
7	0,42	0,51	0,54	0,45	0,46	0,47	0,51	0,51	0,46
8	0,7	0,69	0,64	0,5	0,54	0,55	0,64	0,58	0,62
Média	0,55 [a]	0,64 [a]	0,50 [a]	0,56 [a]	0,56 [a]	0,50 [a]	0,58 [a]	0,56 [a]	0,58 [a]
DP	0,104	0,193	0,091	0,155	0,080	0,051	0,087	0,045	0,105

Letras minúsculas distintas na mesma linha diferem significantemente em nível de $p<0,05$.

Apêndice U – Valores médios e desvio padrão (± DP) da área (cm^2) do ligamento patelar lateral do membro pélvico direito (segmento médio – secção transversal), obtidos em diferentes momentos através de exame ultra-sonográfico de oito eqüinos, após desmotomia patelar medial experimental no membro contralateral – São Paulo, 2004

Animais	Controle	Dia 7	Dia 14	Dia 21	Dia 28	Dia 43	Dia 58	Dia 88	Dia 118
1	1,633	1,139	1,217	1,205	1,2	0,992	0,996	1,696	1,397
2	3,086	2,122	2,39	2,095	1,38	2,208	1,545	1,792	1,152
3	1,356	1,62	2,037	1,329	1,216	1,141	0,729	0,985	1,61
4	2,024	2,047	1,2	0,838	0,642	0,615	0,918	0,799	1,845
5	1,359	2,181	2,214	1,766	2,676	1,159	1,784	2,535	2,42
6	1	0,895	1,308	1,14	3,35	3,34	1,79	3,072	2,043
7	1,036	1,27	1,87	1,47	1,28	2,65	2,65	1,43	1,65
8	1,533	2,84	1,655	1,498	2,21	1,875	2,264	1,68	0,96
Média	1,62 [a]	1,76 [a]	1,73 [a]	1,41 [a]	1,74 [a]	1,74 [a]	1,58 [a]	1,74 [a]	1,63 [a]
DP	0,674	0,649	0,464	0,388	0,910	0,937	0,676	0,752	0,474

Letras minúsculas distintas na mesma linha diferem significantemente em nível de $p<0,05$.

Apêndice V – Valores médios e desvio padrão (± DP) do perímetro (cm) do ligamento patelar lateral do membro pélvico direito (segmento médio – secção transversal), obtidos em diferentes momentos através de exame ultra-sonográfico de oito eqüinos, após desmotomia patelar medial experimental – São Paulo, 2004

Animais	Controle	Dia 7	Dia 14	Dia 21	Dia 28	Dia 43	Dia 58	Dia 88	Dia 118
1	6,8	5,68	5,87	5,84	5,83	5,3	5,31	6,93	6,13
2	9,54	7,91	8,41	7,86	6,38	8,07	6,75	7,27	5,83
3	6,03	6,59	7,39	5,97	5,71	5,53	4,42	5,14	6,57
4	7,26	7,3	5,59	4,67	4,09	4	4,89	4,56	6,93
5	5,36	6,79	6,84	6,11	7,52	4,95	6,14	7,32	7,32
6	4,45	4,21	5,09	4,77	8,15	8,14	5,96	7,8	6,36
7	5,56	6,17	7,45	6,58	6,03	8,7	8,7	6,32	6,88
8	6,34	8,58	6,57	6,5	7,74	7,14	7,92	6,5	5,1
Média	6,41 [a]	6,65 [a]	6,65 [a]	6,03 [a]	6,43 [a]	6,47 [a]	6,26 [a]	6,48 [a]	6,39 [a]
DP	1,534	1,356	1,101	1,025	1,329	1,749	1,474	1,120	0,704

Letras minúsculas distintas na mesma linha diferem significantemente em nível de p<0,05.

Apêndice W – Valores médios e desvio padrão (± DP) da espessura (cm) do ligamento colateral medial do membro pélvico esquerdo (segmento médio – secção longitudinal), obtidos em diferentes momentos através de exame ultra-sonográfico de oito eqüinos, após desmotomia patelar medial experimental no membro contralateral – São Paulo, 2004

Animais	Controle	Dia 7	Dia 14	Dia 21	Dia 28	Dia 43	Dia 58	Dia 88	Dia 118
1	0,27	0,22	0,17	0,21	0,2	0,3	0,35	0,29	0,33
2	0,43	0,32	0,33	0,18	0,38	0,25	0,3	0,25	0,25
3	0,28	0,3	0,83	0,29	0,23	0,32	0,4	0,28	0,2
4	0,23	0,23	0,32	0,28	0,2	0,3	0,25	0,17	0,27
5	0,24	0,17	0,24	0,19	0,16	0,2	0,26	0,24	0,24
6	0,23	0,27	0,24	0,17	0,2	0,22	0,26	0,22	0,31
7	0,22	0,3	0,17	0,25	0,35	0,3	0,3	0,25	0,21
8	0,37	0,32	0,22	0,29	0,25	0,27	0,3	0,3	0,26
Média	0,28 [a]	0,26 [a]	0,31 [a]	0,23 [a]	0,24 [a]	0,27 [a]	0,30 [a]	0,25 [a]	0,25 [a]
DP	0,076	0,054	0,216	0,050	0,078	0,043	0,050	0,042	0,044

Letras minúsculas distintas na mesma linha diferem significantemente em nível de p<0,05.

Apêndice X – Valores médios e desvio padrão (± DP) da espessura (cm) do ligamento colateral medial do membro pélvico direito (segmento médio – secção longitudinal), obtidos em diferentes momentos através de exame ultra-sonográfico de oito eqüinos, após desmotomia patelar medial experimental – São Paulo, 2004

Animais	Controle	Dia 7	Dia 14	Dia 21	Dia 28	Dia 43	Dia 58	Dia 88	Dia 118
1	0,27	0,29	0,13	0,26	0,2	0,32	0,34	0,34	0,29
2	0,27	0,27	0,37	0,25	0,27	0,27	0,25	0,27	0,22
3	0,3	0,28	0,25	0,29	0,2	0,23	0,28	0,23	0,22
4	0,25	0,28	0,3	0,37	0,23	0,45	0,32	0,23	0,28
5	0,24	0,18	0,31	0,3	0,28	0,3	0,27	0,36	0,36
6	0,25	0,28	0,21	0,24	0,26	0,25	0,27	0,35	0,36
7	0,23	0,24	0,33	0,35	0,38	0,24	0,27	0,36	0,31
8	0,32	0,28	0,29	0,35	0,37	0,34	0,33	0,33	0,37
Média	0,26 [a]	0,26 [a]	0,27 [a]	0,30 [a]	0,27 [a]	0,30 [a]	0,29 [a]	0,30 [a]	0,30 [a]
DP	0,030	0,036	0,076	0,050	0,069	0,072	0,033	0,056	0,060

Letras minúsculas distintas na mesma linha diferem significantemente em nível de p<0,05.

Apêndice Y – Valores médios e desvio padrão (± DP) da espessura (cm) do ligamento colateral lateral do membro pélvico esquerdo (segmento médio – secção longitudinal), obtidos em diferentes momentos através de exame ultra-sonográfico de oito eqüinos, após desmotomia patelar medial experimental no membro contralateral – São Paulo, 2004

Animais	Controle	Dia 7	Dia 14	Dia 21	Dia 28	Dia 43	Dia 58	Dia 88	Dia 118
1	0,64	0,63	0,5	0,78	0,72	0,58	0,77	0,71	0,61
2	0,65	0,90	0,70	0,82	0,50	0,58	0,45	0,85	0,45
3	0,65	0,63	0,28	0,35	0,64	0,8	0,77	0,78	0,79
4	0,58	0,67	0,47	0,62	0,7	0,75	0,58	0,53	0,64
5	0,63	0,66	0,82	0,87	0,84	0,6	0,51	0,42	0,42
6	0,39	0,42	0,46	0,39	0,55	0,5	0,48	0,49	0,46
7	0,29	0,44	0,34	0,45	0,46	0,46	0,43	0,4	0,4
8	0,51	0,52	0,42	0,51	0,67	0,56	0,57	0,59	0,72
Média	0,54 [a]	0,60 [a]	0,49 [a]	0,59 [a]	0,63 [a]	0,60 [a]	0,57 [a]	0,59 [a]	0,56 [a]
DP	0,136	0,153	0,179	0,203	0,125	0,116	0,134	0,167	0,148

Letras minúsculas distintas na mesma linha diferem significantemente em nível de $p<0,05$.

Apêndice Z – Valores médios e desvio padrão (± DP) da espessura (cm) do ligamento colateral lateral do membro pélvico direito (segmento médio – secção longitudinal), obtidos em diferentes momentos através de exame ultra-sonográfico de oito eqüinos, após desmotomia patelar medial experimental – São Paulo, 2004

Animais	Controle	Dia 7	Dia 14	Dia 21	Dia 28	Dia 43	Dia 58	Dia 88	Dia 118
1	0,3	0,57	0,92	0,86	0,63	0,88	0,93	0,86	0,72
2	0,88	0,87	0,77	0,90	0,65	0,67	0,40	0,53	0,43
3	0,68	0,62	0,55	0,43	0,7	0,77	0,7	0,6	0,65
4	0,77	0,63	0,6	0,8	0,63	0,7	0,83	0,57	0,67
5	0,43	0,99	0,97	0,42	0,58	0,76	0,59	0,48	0,43
6	0,52	0,46	0,48	0,47	0,34	0,49	0,43	0,5	0,47
7	0,42	0,4	0,43	0,4	0,32	0,46	0,36	0,4	0,4
8	0,69	0,4	0,37	0,41	0,48	0,45	0,52	0,63	0,63
Média	0,58 [a]	0,17 [a]	0,63 [a]	0,58 [a]	0,54 [a]	0,64 [a]	0,59 [a]	0,57 [a]	0,55 [a]
DP	0,199	0,215	0,225	0,223	0,145	0,162	0,208	0,137	0,129

Letras minúsculas distintas na mesma linha diferem significantemente em nível de $p<0,05$.

Animais	Controle		Dia 7		Dia 14		Dia 21		Dia 28		Dia 43		Dia 58		Dia 88		Dia 118	
	MPE	MPD	MPE	MPD	MPE	MPD	MPE	MPD	MPE	MPD	MPE	MPD	MPE	MPD	MPE	MPD	MPE	MPD
1	+++	+++	+++	-	+++	-	+++	-	+++	-	+++	-	+++	-	+++	-	+++	-
2	+++	+++	+++	-	+++	-	+++	-	+++	-	+++	-	+++	-	+++	-	+++	-
3	+++	+++	+++	-	+++	-	+++	-	+++	-	+++	-	+++	-	+++	-	+++	-
4	+++	+++	+++	-	+++	-	+++	-	+++	-	+++	-	+++	-	+++	-	+++	-
5	+++	+++	+++	-	+++	-	+++	-	+++	-	+++	-	+++	-	+++	-	+++	-
6	+++	+++	+++	-	+++	-	+++	-	+++	-	+++	-	+++	-	+++	-	+++	-
7	+++	+++	+++	-	+++	-	+++	-	+++	-	+++	-	+++	-	+++	-	+++	-
8	+++	+++	+++	-	+++	-	+++	-	+++	-	+++	-	+++	-	+++	-	+++	-

Alinhamento das fibras colágenas
(-) Sem alinhamento; (+) Levemente alinhado; (++) Parcialmente alinhado; (+++) Totalmente alinhado.
MPD – Membro Pélvico Direito; **MPE** – Membro Pélvico Esquerdo.

Apêndice AA – Resultados obtidos em diferentes momentos através de exame ultra-sonográfico, referente ao alinhamento das fibras colágenas dos ligamentos patelares mediais de oito eqüinos, após desmotomia patelar medial experimental direita – São Paulo, 2004

Animais	Controle		Dia 7		Dia 14		Dia 21		Dia 28		Dia 43		Dia 58		Dia 88		Dia 118	
	MPE	MPD	MPE	MPD	MPE	MPD	MPE	MPD	MPE	MPD	MPE	MPD	MPE	MPD	MPE	MPD	MPE	MPD
1	100	100	100		100		100		100		100		100		100		100	
2	100	100	100		100		100		100		100		100		100		100	
3	100	100	100		100		100		100		100		100		100		100	
4	100	100	100		100		100		100		100		100		100		100	
5	100	100	100		100		100		100		100		100		100		100	
6	100	100	100		100		100		100		100		100		100		100	
7	100	100	100		100		100		100		100		100		100		100	
8	100	100	100		100		100		100		100		100		100		100	

Grau de ecogenicidade: 100% ecogênico; 75% ecogênico; 50% ecogênico; 25% ecogênico; 0% ecogênico.
MPD – Membro Pélvico Direito; **MPE** – Membro Pélvico Esquerdo.

Apêndice BB – Resultados obtidos em diferentes momentos através de exame ultra-sonográfico, referente à percentagem de ecogenicidade (%) dos ligamentos patelares mediais de oito eqüinos, após desmotomia patelar medial experimental direita – São Paulo, 2004

Animais	Controle		Dia 7		Dia 14		Dia 21		Dia 28		Dia 43		Dia 58		Dia 88		Dia 118	
	MPE	MPD	MPE	MPD	MPE	MPD	MPE	MPD	MPE	MPD	MPE	MPD	MPE	MPD	MPE	MPD	MPE	MPD
1	+++	+++	+++	+++	+++	+++	+++	+++	+++	+++	+++	+++	+++	+++	+++	+++	+++	+++
2	+++	+++	+++	+++	+++	+++	+++	+++	+++	+++	+++	+++	+++	+++	+++	+++	+++	+++
3	+++	+++	+++	+++	+++	+++	+++	+++	+++	+++	+++	+++	+++	+++	+++	+++	+++	+++
4	+++	+++	+++	+++	+++	+++	+++	+++	+++	+++	+++	+++	+++	+++	+++	+++	+++	+++
5	+++	+++	+++	+++	+++	+++	+++	+++	+++	+++	+++	+++	+++	+++	+++	+++	+++	+++
6	+++	+++	+++	+++	+++	+++	+++	+++	+++	+++	+++	+++	+++	+++	+++	+++	+++	+++
7	+++	+++	+++	+++	+++	+++	+++	+++	+++	+++	+++	+++	+++	+++	+++	+++	+++	+++
8	+++	+++	+++	+++	+++	+++	+++	+++	+++	+++	+++	+++	+++	+++	+++	+++	+++	+++

Alinhamento das fibras colágenas: (-) Sem alinhamento; (+) Levemente alinhado; (++) Parcialmente alinhado; (+++) Totalmente alinhado. **MPD** – Membro Pélvico Direito; **MPE** – Membro Pélvico Esquerdo.

Apêndice CC – Resultados obtidos em diferentes momentos através de exame ultra-sonográfico, referente ao alinhamento das fibras colágenas dos ligamentos patelares laterais de oito eqüinos, após desmotomia patelar medial experimental direita – São Paulo, 2004

Animais	Controle		Dia 7		Dia 14		Dia 21		Dia 28		Dia 43		Dia 58		Dia 88		Dia 118	
	MPE	MPD	MPE	MPD	MPE	MPD	MPE	MPD	MPE	MPD	MPE	MPD	MPE	MPD	MPE	MPD	MPE	MPD
1	100	100	100	100	100	100	100	100	100	100	100	100	100	100	100	100	100	100
2	100	100	100	100	100	100	100	100	100	100	100	100	100	100	100	100	100	100
3	100	100	100	100	100	100	100	100	100	100	100	100	100	100	100	100	100	100
4	100	100	100	100	100	100	100	100	100	100	100	100	100	100	100	100	100	100
5	100	100	100	100	100	100	100	100	100	100	100	100	100	100	100	100	100	100
6	100	100	100	100	100	100	100	100	100	100	100	100	100	100	100	100	100	100
7	100	100	100	100	100	100	100	100	100	100	100	100	100	100	100	100	100	100
8	100	100	100	100	100	100	100	100	100	100	100	100	100	100	100	100	100	100

Grau de ecogenicidade: 100% ecogênico; 75% ecogênico; 50% ecogênico; 25% ecogênico; 0% ecogênico. **MPD** – Membro Pélvico Direito; **MPE** – Membro Pélvico Esquerdo.

Apêndice DD – Resultados obtidos em diferentes momentos através de exame ultra-sonográfico, referente à percentagem de ecogenicidade (%) dos ligamentos patelares laterais de oito eqüinos, após desmotomia patelar medial experimental direita – São Paulo, 2004

Animais	Controle		Dia 7		Dia 14		Dia 21		Dia 28		Dia 43		Dia 58		Dia 88		Dia 118	
	MPE	MPD	MPE	MPD	MPE	MPD	MPE	MPD	MPE	MPD	MPE	MPD	MPE	MPD	MPE	MPD	MPE	MPD
1	+++	+++	+++	+++	+++	+++	+++	+++	+++	+++	+++	+++	+++	+++	+++	+++	+++	+++
2	+++	+++	+++	+++	+++	+++	+++	+++	+++	+++	+++	+++	+++	+++	+++	+++	+++	+++
3	+++	+++	+++	+++	+++	+++	+++	+++	+++	+++	+++	+++	+++	+++	+++	+++	+++	+++
4	+++	+++	+++	+++	+++	+++	+++	+++	+++	+++	+++	+++	+++	+++	+++	+++	+++	+++
5	+++	+++	+++	+++	+++	+++	+++	+++	+++	+++	+++	+++	+++	+++	+++	+++	+++	+++
6	+++	+++	+++	+++	+++	+++	+++	+++	+++	+++	+++	+++	+++	+++	+++	+++	+++	+++
7	+++	+++	+++	+++	+++	+++	+++	+++	+++	+++	+++	+++	+++	+++	+++	+++	+++	+++
8	+++	+++	+++	+++	+++	+++	+++	+++	+++	+++	+++	+++	+++	+++	+++	+++	+++	+++

Alinhamento das fibras colágenas: (-) Sem alinhamento; (+) Levemente alinhado; (++) Parcialmente alinhado; (+++) Totalmente alinhado. **MPD** – Membro Pélvico Direito; **MPE** – Membro Pélvico Esquerdo.

Apêndice EE – Resultados obtidos em diferentes momentos através de exame ultra-sonográfico, referente ao alinhamento das fibras colágenas dos ligamentos colaterais mediais de oito eqüinos, após desmotomia patelar medial experimental direita – São Paulo, 2004

Animais	Controle		Dia 7		Dia 14		Dia 21		Dia 28		Dia 43		Dia 58		Dia 88		Dia 118	
	MPE	MPD	MPE	MPD	MPE	MPD	MPE	MPD	MPE	MPD	MPE	MPD	MPE	MPD	MPE	MPD	MPE	MPD
1	100	100	100	100	100	100	100	100	100	100	100	100	100	100	100	100	100	100
2	100	100	100	100	100	100	100	100	100	100	100	100	100	100	100	100	100	100
3	100	100	100	100	100	100	100	100	100	100	100	100	100	100	100	100	100	100
4	100	100	100	100	100	100	100	100	100	100	100	100	100	100	100	100	100	100
5	100	100	100	100	100	100	100	100	100	100	100	100	100	100	100	100	100	100
6	100	100	100	100	100	100	100	100	100	100	100	100	100	100	100	100	100	100
7	100	100	100	100	100	100	100	100	100	100	100	100	100	100	100	100	100	100
8	100	100	100	100	100	100	100	100	100	100	100	100	100	100	100	100	100	100

Grau de ecogenicidade: 100% ecogênico; 75% ecogênico; 50% ecogênico; 25% ecogênico; 0% ecogênico.
MPD – Membro Pélvico Direito; **MPE** – Membro Pélvico Esquerdo.

Apêndice FF – Resultados obtidos em diferentes momentos através de exame ultra-sonográfico, referente à percentagem de ecogenicidade (%) dos ligamentos colaterais mediais de oito eqüinos, após desmotomia patelar medial experimental direita – São Paulo, 2004

Animais	Controle		Dia 7		Dia 14		Dia 21		Dia 28		Dia 43		Dia 58		Dia 88		Dia 118	
	MPE	MPD	MPE	MPD	MPE	MPD	MPE	MPD	MPE	MPD	MPE	MPD	MPE	MPD	MPE	MPD	MPE	MPD
1	+++	+++	+++	+++	+++	+++	+++	+++	+++	+++	+++	+++	+++	+++	+++	+++	+++	+++
2	+++	+++	+++	+++	+++	+++	+++	+++	+++	+++	+++	+++	+++	+++	+++	+++	+++	+++
3	+++	+++	+++	+++	+++	+++	+++	+++	+++	+++	+++	+++	+++	+++	+++	+++	+++	+++
4	+++	+++	+++	+++	+++	+++	+++	+++	+++	+++	+++	+++	+++	+++	+++	+++	+++	+++
5	+++	+++	+++	+++	+++	+++	+++	+++	+++	+++	+++	+++	+++	+++	+++	+++	+++	+++
6	+++	+++	+++	+++	+++	+++	+++	+++	+++	+++	+++	+++	+++	+++	+++	+++	+++	+++
7	+++	+++	+++	+++	+++	+++	+++	+++	+++	+++	+++	+++	+++	+++	+++	+++	+++	+++
8	+++	+++	+++	+++	+++	+++	+++	+++	+++	+++	+++	+++	+++	+++	+++	+++	+++	+++

Alinhamento das fibras colágenas: (-) Sem alinhamento; (+) Levemente alinhado; (++) Parcialmente alinhado; (+++) Totalmente alinhado. **MPD** – Membro Pélvico Direito; **MPE** – Membro Pélvico Esquerdo

Apêndice GG – Resultados obtidos em diferentes momentos através de exame ultra-sonográfico, referente ao alinhamento das fibras colágenas dos ligamentos colaterais laterais de oito eqüinos, após desmotomia patelar medial experimental direita – São Paulo, 2004

Animais	Controle		Dia 7		Dia 14		Dia 21		Dia 28		Dia 43		Dia 58		Dia 88		Dia 118	
	MPE	MPD	MPE	MPD	MPE	MPD	MPE	MPD	MPE	MPD	MPE	MPD	MPE	MPD	MPE	MPD	MPE	MPD
1	100	100	100	100	100	100	100	100	100	100	100	100	100	100	100	100	100	100
2	100	100	100	100	100	100	100	100	100	100	100	100	100	100	100	100	100	100
3	100	100	100	100	100	100	100	100	100	100	100	100	100	100	100	100	100	100
4	100	100	100	100	100	100	100	100	100	100	100	100	100	100	100	100	100	100
5	100	100	100	100	100	100	100	100	100	100	100	100	100	100	100	100	100	100
6	100	100	100	100	100	100	100	100	100	100	100	100	100	100	100	100	100	100
7	100	100	100	100	100	100	100	100	100	100	100	100	100	100	100	100	100	100
8	100	100	100	100	100	100	100	100	100	100	100	100	100	100	100	100	100	100

Grau de ecogenicidade: 100% ecogênico; 75% ecogênico; 50% ecogênico; 25% ecogênico; 0% ecogênico. **MPD** – Membro Pélvico Direito; **MPE** – Membro Pélvico Esquerdo.

Apêndice HH – Resultados obtidos em diferentes momentos através de exame ultra-sonográfico, referente à percentagem de ecogenicidade (%) dos ligamentos colaterais laterais de oito eqüinos, após desmotomia patelar medial experimental direita – São Paulo, 2004

Animais	Controle		Dia 7		Dia 14		Dia 21		Dia 28		Dia 43		Dia 58		Dia 88		Dia 118	
	MPE	MPD	MPE	MPD	MPE	MPD	MPE	MPD	MPE	MPD	MPE	MPD	MPE	MPD	MPE	MPD	MPE	MPD
1	+++	+++	+++	+++	+++	+++	+++	+++	+++	+++	+++	+++	+++	+++	+++	+++	+++	+++
2	+++	+++	+++	+++	+++	+++	+++	+++	+++	+++	+++	+++	+++	+++	+++	+++	+++	+++
3	+++	+++	+++	+++	+++	+++	+++	+++	+++	+++	+++	+++	+++	+++	+++	+++	+++	+++
4	+++	+++	+++	+++	+++	+++	+++	+++	+++	+++	+++	+++	+++	+++	+++	+++	+++	+++
5	+++	++	+++	++	+++	++	+++	++	+++	++	+++	++	+++	++	+++	++	+++	++
6	+++	+++	+++	+++	+++	+++	+++	+++	+++	+++	+++	+++	+++	+++	+++	+++	+++	+++
7	+++	++	++	++	++	++	++	++	++	++	+++	+++	+++	++	+++	++	+++	++
8	++	++	++	++	++	++	++	+	++	++	++	++	++	++	++	++	+++	++

(+) Hipoecóica; (++) Ecóica; (+++) Hiperecóica. **MPD** – Membro Pélvico Direito; **MPE** – Membro Pélvico Esquerdo

Apêndice II – Resultados obtidos em diferentes momentos através de exame ultra-sonográfico, do grau de ecogenicidade dos meniscos mediais, de oito eqüinos, após desmotomia patelar medial experimental direita – São Paulo, 2004

Animais	Controle		Dia 7		Dia 14		Dia 21		Dia 28		Dia 43		Dia 58		Dia 88		Dia 118	
	MPE	MPD	MPE	MPD	MPE	MPD	MPE	MPD	MPE	MPD	MPE	MPD	MPE	MPD	MPE	MPD	MPE	MPD
1	+++	+++	+++	+++	+++	+++	+++	+++	+++	+++	+++	+++	+++	+++	+++	+++	+++	+++
2	+++	+++	+++	+++	+++	+++	+++	+++	+++	+++	+++	+++	+++	+++	+++	+++	+++	+++
3	+++	+++	+++	+++	+++	+++	+++	+++	+++	+++	+++	+++	+++	+++	+++	+++	+++	+++
4	+++	+++	+++	+++	+++	+++	+++	+++	+++	+++	+++	+++	+++	+++	+++	+++	+++	+++
5	+++	++	+++	++	+++	++	+++	++	+++	++	+++	++	+++	++	+++	++	+++	++
6	+	+	+	+	+	+	+	+	+	+	+	+	+	+	+	+	+	+
7	+	++	+	++	+	+	+	+	+	+	+	+	++	+	++	++	++	++
8	+	+	++	++	++	++	+	+	+	+	+	+	+	+	+	+	++	++

(+) Hipoecóica; (++) Ecóica; (+++) Hiperecóica. **MPD** – Membro Pélvico Direito; **MPE** – Membro Pélvico Esquerdo.

Apêndice JJ – Resultados obtidos em diferentes momentos através de exame ultra-sonográfico, referente ao grau de ecogenicidade dos meniscos laterais, de oito eqüinos, após desmotomia patelar medial experimental – São Paulo, 2004

APÊNDICE KK – Caracterização citológica do líquido sinovial da articulação femuropatelar direita de oito eqüinos submetidos à desmotomia patelar medial experimental, no decorrer do experimento – São Paulo, 2004

(continua)

Animais	Controle	Dia 15	Dia 30	Dia 60	Dia 90	Dia 120
1	Discreta celularidade predominando neutrófilos segmentados e cels. mononucleares sem atividade fagocítica. Raras hemácias. Discreto precipitado protéico ao fundo da lâmina.	Discreta celularidade predominando células mononucleares (linfócitos) sem atividade fagocitária. Moderado número de hemácias e intenso precipitado protéico granular ao fundo da lâmina.	Poucas células nucleadas predominando neutrófilos segmentados íntegros e menor número de células mononucleares. Grande número de hemácias e moderado precipitado protéico ao fundo da lamina.	Discreta celularidade sendo raros pequenos linfócitos típicos. Presença de intenso precipitado protéico ao fundo da lâmina e poucas hemácias.	Discreta celularidade predominando células mononucleares principalmente linfócitos e maior número de monócitos sem atividade fagocitária. Presença de grande número de hemácias e intenso precipitado protéico ao fundo da lâmina.	Discreta celularidade sendo poucos neutrófilos segmentados íntegros e menor número de pequenos linfócitos típicos. Presença de inúmeras hemácias e intenso precipitado protéico granular ao fundo da lâmina.
2	Predomínio de células mononucleares.	Predomínio de células mononucleares.	Predomínio de células mononucleares. Raras hemácias.	Predomínio de células mononucleares.	Predomínio de células mononucleares.	Predomínio de células mononucleares. Raras hemácias.
3	Predomínio de células mononucleares. Raras hemácias.	Predomínio de células mononucleares. Raras hemácias.	Predomínio de células mononucleares. Raras hemácias.	Predomínio de células mononucleares. Moderado número de hemácias.	Predomínio de células mononucleares. Raras hemácias.	Predomínio de células mononucleares. Raras hemácias.
4	Predomínio de células mononucleares. Presença moderada de hemácias.	Raras células nucleadas. Presença de células monucleares.	Raras células nucleadas. Presença de células mononucleares (linfócitos e monócitos)	Discreta celularidade predominando células mononucleares (linfócitos) sem atividade fagocitária. Moderado número de hemácias e intenso precipitado protéico granular ao fundo da lâmina.	Ausência de células nucleadas. Moderado número de hemácias.	Ausência de células nucleadas. Moderado número de hemácias.

(conclusão)

Animais	Controle	Dia 15	Dia 30	Dia 60	Dia 90	Dia 120
5	Presença de hemácias no campo, intenso precipitado protéico granular ao fundo da lâmina e discreta celularidade predominando neutrófilos segmentados íntegros.	Discreta celularidade sendo raras células mononucleares sem atividade fagocitária e linfócitos. Ausência de neutrofilos segmentados. Precipitado protéico ao fundo da lâmina.	Moderada celularidade predominando células mononucleares principalmente linfócitos. Os macrófagos apresentam discreta atividade fagocitária. Presença de precipitado protéico.	Raras células nucleadas, predominando macrófagos com atividade fagocitária. Presença de menor número de linfócitos e neutrófilos segmentados. Moderado número de hemácias.	Discreta celularidade predominando células mononucleares com discreta atividade fagocitária. Neutrófilos segmentados raros. Presença de poucas hemácias	Discreta celularidade predominando células mononucleares com discreta atividade fagocitária.
6	Material apresentando moderada celularidade predominando células mononucleares com discreta atividade fagocitária. Neutrófilos segmentados são raros. Presença de hemácias. Moderado precipitado protéico ao fundo da lâmina.	Discreta celularidade, com predomínio de pequenos linfócitos típicos e neutrófilos segmentados íntegros. Hemácias são numerosas. Presença de intenso precipitado protéico ao fundo da lâmina.	Volume insuficiente	Discreta celularidade. Predomínio de células mononucleares sem atividade fagocitária. Neutrófilos segmentados raros. Presença de poucas hemácias.	Volume insuficiente	Volume insuficiente
7	Volume insuficiente	Predomínio de linfócitos típicos (55%) e macrófagos com discreta atividade fagocitária. Neutrófilos segmentados raros.	Predomínio de linfócitos e menor número de monócitos. Moderado número de hemácias.	Colheita improdutiva	Predomínio de linfócitos e menor número de monócitos. Raras hemácias e moderado precipitado ao fundo da lâmina.	Colheita improdutiva
8	Ausência de células nucleadas. Moderado precipitado protéico e moderado número de hemácias.	Raras células nucleadas. Presença maior de células mononucleares. Presença de raras hemácias.	Raras células nucleadas, predominando células mononucleares (linfócitos e monócitos). Precipitado protéico moderado. Hemácias são raras.	Colheita improdutiva	Raras células nucleadas. Presença de células mononucleares (linfócitos e monócitos)	Predomínio de células mononucleares (linfócitos e monócitos)