FÁBIO PARRA SELLERA

Aplicação da terapia fotodinâmica no tratamento da dermatite digital bovina

São Paulo
2018

FÁBIO PARRA SELLERA

Aplicação da terapia fotodinâmica no tratamento da dermatite digital bovina

Tese apresentada ao Programa de Pós-Graduação em Clínica Veterinária da Faculdade de Medicina Veterinária e Zootecnia da Universidade de São Paulo como requisito para obtenção do título de Doutor em Ciências

Departamento:
Clínica Médica

Área de Concentração:
Clínica Veterinária

Orientador:
Prof. Dr. Fabio Celidonio Pogliani

São Paulo
2018

Autorizo a reprodução parcial ou total desta obra, para fins acadêmicos, desde que citada a fonte.

DADOS INTERNACIONAIS DE CATALOGAÇÃO NA PUBLICAÇÃO

(Biblioteca Virginie Buff D'Ápice da Faculdade de Medicina Veterinária e Zootecnia da Universidade de São Paulo)

T. 3729
FMVZ

Sellera, Fábio Parra
Aplicação da terapia fotodinâmica no tratamento da dermatite digital bovina / Fábio Parra Sellera. – 2018.
77 f. : il.

Tese (Doutorado) – Universidade de São Paulo. Faculdade de Medicina Veterinária e Zootecnia. Departamento de Clínica Médica, São Paulo, 2018.

Programa de Pós-Graduação: Clínica Veterinária.

Área de concentração: Clínica Veterinária.

Orientador: Prof. Dr. Fabio Celidonio Pogliani.

1. Fotoinativação. 2. *Treponema* spp. 3. Lesões podais. 4. Claudicação. 5. Ruminantes. I. Título.

Ficha catalográfica elaborada pela bibliotecária Maria Aparecida Laet, CRB 5673-8, da FMVZ/USP.

São Paulo, 21 de agosto de 2014

CERTIFICADO

Certificamos que o Projeto intitulado "Aplicação da terapia fotodinâmica no tratamento da dermatite digital bovina", protocolado sob o CEUA nº 3633030214, utilizando 20 Bovinos (20 femeas), sob a responsabilidade de Fábio Celidonio Pogliani, foi aprovado na reunião de 12/03/2014, e está de acordo com os princípios éticos de experimentação animal da Comissão de Ética no Uso de Animais da Faculdade de Medicina Veterinária e Zootecnia da Universidade de São Paulo.

We certify that the Research "", protocol number CEUA 3633030214, utilizing 20 Bovines (20 females), under the responsibility Fábio Celidonio Pogliani, was approved in the meeting of day 03/12/2014, and agree with Ethical Principles in Animal Research adopted by Ethic Committee on Animal Use of the School of Veterinary Medicine and Animal Science of the University of São Paulo.

Atenciosamente,

Profa. Dra. Denise Tabacchi Fantoni
Presidente da Comissão de Ética no Uso de Animais
Faculdade de Medicina Veterinária e Zootecnia
Universidade de São Paulo

Av. Prof. Dr. Orlando Marques de Paiva, 87, Cidade Universitária: Armando de Salles Oliveira CEP 05508-270 São Paulo/SP - Brasil - tel: 55 (11) 3091-7676/0904 / fax: 55 (11) 3032-2224
Horário de atendimento: das 8h as 17h : e-mail:ceuavet@usp.br
CEUA Nº 3633030214

Nota: Em 07 de novembro de 2018, foi aprovada pela Comissão de Ética no Uso de Animais da Faculdade de Medicina Veterinária e Zootecnia da Universidade de São Paulo a inclusão de 10 animais sadios para o grupo controle, totalizando 30 animais no experimento.

FOLHA DE AVALIAÇÃO

Autor: SELLERA, Fábio Parra

Título: Aplicação da terapia fotodinâmica no tratamento da dermatite digital bovina

Tese apresentada ao Programa de Pós-Graduação em Clínica Veterinária da Faculdade de Medicina Veterinária e Zootecnia da Universidade de São Paulo para obtenção do título de Doutor em Ciências.

Data: _____/_____/_____

Banca Examinadora

Prof. Dr._____

Instituição:_____ Julgamento:_____

Prof. Dr._____

Instituição:_____ Julgamento:_____

Prof. Dr._____

Instituição:_____ Julgamento:_____

Prof. Dr._____

Instituição:_____ Julgamento:_____

Prof. Dr._____

Instituição:_____ Julgamento:_____

DEDICATÓRIA

À Deus, que sempre me mostrou um caminho a seguir.

Aos meus pais, Manoel e Débora por terem me ensinado os reais valores da vida, por todo seu amor, apoio e incentivo durante a minha formação.

Aos meus irmãos Felipe e Fernanda, que compartilharam momentos inesquecíveis da minha vida.

Ao amor da minha vida Fernanda, por toda paciência, incentivo, cumplicidade, companheirismo e amor.

Aos meus cunhados Carla e Erick, por sempre trazerem palavras de conforto nos momentos de dificuldade.

Aos meus sobrinhos Yasmin, Giovana, Sofia, Guilherme, e João Vitor pelos momentos de descontração que por várias vezes me acalmaram durante o desenvolvimento deste estudo.

AGRADECIMENTOS

Ao meu orientador Prof. Dr. **Fabio Celidonio Pogliani**, por todos os incentivos, orientações e amizade nesta jornada.

À Profª. Drª. **Martha Simões Ribeiro**, minha “mãe científica”, por seu apoio e incentivo.

À Profª. Drª. **Lilian Rose Marques de Sá**, a quem sem a participação este trabalho não seria possível de ser realizado, pela incansável colaboração com a análise histológica, pela paciência, ensinamentos e apoio sempre que precisei.

À Profª. Drª. **Alice Maria Melville Paiva Della Libera,** pelas conversas incentivadoras, e por suas palavras de conforto e de sabedoria.

Ao **Ronaldo Gomes Gargano**, que além de colega de pós-graduação, tornou-se um grande amigo durante esta jornada.

À **Carolina dos Anjos**, por embarcar em todas as nossas “furadas” que deram ou darão certo.

À **Bruna Stanigher**, pela colaboração neste projeto, e principalmente pela amizade ao longo destes anos.

Ao demais membros da equipe “FAROFA”, **Edlen Medeiros** e **Gabriela Alves Reis**, se colocarem a disposição para ajudar sempre que precisei.

À **Miriam Rodriguez Fernandes**, pela parceria, colaboração, e pelos ensinamentos sobre Microbiologia.

Ao amigo **Marcelo Pires Nogueira de Carvalho** pela amizade, incentivo e colaboração científica.

Ao **Caetano Padial Sabino**, por todo apoio e colaboração com os estudos envolvendo Terapia Fotodinâmica.

A todos colegas do laboratório de resistência bacteriana e alternativas terapêuticas do Departamento de Microbiologia (ICB/USP), em especial à **Quézia Moura** e **Maria Elena Muñoz.**

À **Vívian Ríspoli,** pela ajuda com a análise das lâminas e disposição em ajudar.

Ao Prof. Dr. **Milton Ricardo Azedo**, professor e amigo, por ter me incentivado nesta trajetória.

Ao Prof. **Dr. Nilton Lincopan,** pelos inúmeros projetos desenvolvidos em parceria, e principalmente pelos nossos debates científicos.

Ao Prof. Dr. **Fernando José Benesi**, pela amizade, e por ensinamentos.

Ao Prof. Dr. **Maurício da Silva Baptista**, por acreditar neste projeto e pelos incentivos.

À Profª. Drª. **Luciana Almeida Lopes** e a **DMC equipamentos** pelo empréstimo do equipamento de irradiação utilizado neste estudo.

Ao funcionário do Laboratório de histologia **Cláudio Arroyo** pela colaboração com o preparo das lâminas para a coloração de Warthin Starry.

Aos meus amigos **Luciano Cacciari** e **Pedro Conrade**, pelo incentivo, e principalmente pela amizade.

Aos amigos do Aquário de Santos, **Cristiane Nascimento** e **Gustavo Dutra**, pelos sucessivos anos de parceria científica.

Aos meus sogros **Rodrigues** e **Vera**, e meus cunhados **Renata** e **Gabriel** pelo convívio quase que diário, pelas conversas e incentivos.

Ao meu grande amigo **Cláudio Roberto**, pela simplicidade, honestidade, amizade, e pelos inesquecíveis dias de mergulho.

Aos demais professores e orientadores do Departamento de Clínica Médica: **Archivaldo Reche Junior**, **Carla Bargi Belli**, **Carlos Eduardo Larsson**, **Denise Saretta Schwartz**, **Enrico Lippi Ortolani**, **Lilian Gregory**, **Márcia de Oliveira Sampaio Gomes**, **Márcia Mery Kogika**, **Márcio Antonio Brunetto**, **Maria Claudia Araripe Sucupira**, **Maria Helena Matiko Akao Larsson**, **Mitika Kuribayashi Hagiwara**, **Raquel Yvonne Arantes Baccarin**, **Viviani Gomes**, **Wilson Roberto Fernandes**, que contribuíram significativamente para a minha formação.

Aos colegas do Centro de Lasers e Aplicações (CLA), pela ajuda sempre que solicitados.

Aos amigos do Laboratório de Herpetologia do Instituto Butantan, em especial à **Kathleen Fernandes Grego** e **Sávio Stefanini Sant'anna**.

Aos incontáveis residentes, funcionários e colegas de pós-graduação do Departamento de Clínica Médica, com quem tive o privilégio de conviver ao longo destes anos, e que de alguma forma colaboram e compartilharam comigo suas experiências, minha eterna gratidão.

O presente trabalho foi realizado com apoio da **Coordenação de Aperfeiçoamento de Pessoal de Nível Superior** (CAPES) – código de financiamento 001.

“Querem que vos ensine o modo de chegar à ciência verdadeira? Aquilo que se sabe, saber que se sabe; aquilo que não se sabe, saber que não se sabe; na verdade é este o saber”.

Confúcio

RESUMO

SELLERA, F. P. **Aplicação da terapia fotodinâmica no tratamento da dermatite digital bovina**. [Photodynamic therapy for bovine digital dermatitis]. 2018. 77 f. (Doutorado em Ciências) – Faculdade de Medicina Veterinária e Zootecnia, Universidade de São Paulo, São Paulo, 2018.

A dermatite digital (DD) é uma das principais doenças podais que acomete bovinos leiteiros, destacando-se negativamente pela queda na produção o volume de leite produzido e pelo seu oneroso tratamento. Como alternativa ao uso de antibióticos, a terapia fotodinâmica (PDT) se apresenta como uma opção interessante no tratamento de infecções cutâneas em animais de produção, evitando a seleção de micro-organimos resistentes. O objetivo deste estudo foi investigar o uso da PDT para tratar a DD em bovinos leiteiros. Para compor os grupos experimentais, 20 lesões de DD, localizadas nos membros pélvicos de 16 animais, foram tratadas com PDT (350mW/Led; λ = 660nm ± 10nm; A = 13,20 cm^2; I = 120mW/cm^2) associado à aplicação tópica do fotossenbilizador azul de metileno (300µM; apresentação em gel; com 5 min de tempo de pré-irradiação) ou com aplicação tópica de oxitetraciclina (500 mg em solução à 20%). Cada lesão foi tratada duas vezes com intervalo de 14 dias entre elas. A caracterização macroscópica das lesões foi realizada no momento inicial, e fotografias digitais foram realizadas semanalmente para análise da redução da área das lesões. Além disto, foram coletadas biópsias de cada lesão nos dias 1, 7, 21 e 28, sendo posteriormente analisadas para diferentes colorações histológicas, as quais objetivaram a detecção de micro-organismos e a análise comparativa do processo de cicatrização. Ainda, biópsias de pele realizadas na região dos bulbos dos talões de 10 animais que não apresentavam lesões foram usadas como controle histológico. Em ambos os tratamentos houve redução da área da lesão, sendo que não houve diferença significante entre os tratamentos. Apesar da regressão significante ao longo do período, no último dia de avaliação, três animais tratados com oxitetraciclina ainda apresentavam pequenas lesões, algo que não foi observado nos animais tratados com PDT. Adicionalmente, o tratamento com oxitetraciclina resultou em leve aumento de colágeno do tipo III e diminuição de colágeno do tipo I, enquanto a PDT promoveu aumento significante da área total de colágeno, em especial do tipo I, em relação ao momento inicial. Espiroquetas foram observadas em todas as lesões, no momento que antecedeu os tratamentos,

entretanto não foram visualizadas na pele dos animais saudáveis. Ao término do período de avaliação, cinco lesões tratadas com oxitetraciclina ainda apresentavam espiroquetas, enquanto no grupo tratado com PDT não foi possível evidenciar estes micro-organismos em nenhuma das lesões. Portanto, a PDT mostrou ser uma opção mais eficaz do que a oxitetraciclina no tratamento da DD.

Palavras-chave: Fotoinativação. *Treponema* spp. Lesões podais. Claudicação. Ruminantes.

ABSTRACT

SELLERA, F. P. **Photodynamic therapy for bovine digital dermatitis**. [Aplicação da terapia fotodinâmica no tratamento da dermatite digital bovina]. 2018. 77 f. (Doutorado em Ciências) – Faculdade de Medicina Veterinária e Zootecnia, Universidade de São Paulo, São Paulo, 2018.

Bovine digital dermatitis (BDD) stands out as one of the most important diseases that affect dairy cows, being responsible for negative economic implications. Photodynamic therapy (PDT) has emerged as an interesting therapeutic option to treat superficial infections on livestock animals, avoiding the overuse of antibiotics, and consequently, the selection of multidrug-resistant pathogens. The aim of this study was to investigate the use of PDT to treat BDD. Twenty BDD lesions located in the pelvic limbs of 16 animals were treated by PDT (350mW / Led; λ = 660nm ± 10nm; A = 13, 20 cm^2, I = 120mW/cm^2) associated with topical application of methylene blue photosensitizer (300µM; gel presentation; 5 min of pre-irradiation time) or topical application of oxytetracycline (500 mg in 20% solution). Each lesion was treated twice with an interval of 14 days. Lesions were individually classified, and digital photographs were weekly performed to evaluate the reduction of lesions. Additionally, biopsies of each lesion were collected on days 1, 7, 21 and 28; and different histological stains were used to detect microorganisms and compare the healing process after treatmens. Yet, skin biopsies from 10 healthy animals, colleted in the area between heel bulbs, were used as controls. In both treatments, we observed the reduction of lesions area, but there were no significant difference between them. At the last day, three animals treated by topical oxytetracycline still presented small lesions, whereas no lesions were evidenced in the group treated by PDT. The treatment with oxytetracycline resulted in a slight increase in type III collagen and decreased type I collagen levels, while PDT treatment led to a significant increase in the total area of both collagen (mostly type I). Spirochetes were observed in all lesions before treatments but were not detected in the skin of healthy animals. At the end of evaluation period, five lesions treated by topical oxytetracycline still presented spirochetes, whereas in PDT group no spirochetes were evidenced. Therefore, PDT was shown to be a more effective option for BDD when it was compared to topical oxytetracycline treatment.

Keywords: Photoinactivation. *Treponema* spp. Claw lesions. Lameness. Ruminant.

LISTA DE FIGURAS

Figura 1 - Classificações da lesão da dermatite digital em bovinos segundo Döpfer et al. (1997) – São Paulo – 2018..... 25

Figura 2 - Terapia de Luz - Finsen Medical Light Institute 1897 – São Paulo – 2018..... 28

Figura 3 - Fotografia de Friedrich Meyer-Betz antes e depois de se injetar 200 mg de hematoporfirna, levando à extensiva fotossensibilização da pele – São Paulo – 2018..... 29

Figura 4 - Mecanismo de ação da terapia fotodinâmica – São Paulo – 2018..... 33

Figura 5 - Aplicação da terapia fotodinâmica no tratamento da dermatite digital bovina – São Paulo –2018..... 38

Figura 6 - Proteção da lesão por meio de bandagem e impermeabilização com alcatrão vegetal – São Paulo – 2018..... 39

Figura 7 - Análise macroscópica da dermatite digital por meio do software Image J – São Paulo – 2018..... 41

Figura 8 - Anestesia regional endovenosa por meio da técnica de Bier e coleta de fragmento da lesão através de *punch* – São Paulo – 2018..... 42

Figura 9 - Recuperação macroscópica das lesões de acordo com o tratamento empregado – São Paulo – 2018..... 48

Figura 10 - Análise histológica da evolução de lesões frente aos tratamentos empregados – São Paulo – 2018..... 51

Figura 11 - Cortes histológicos das amostras, coradas com Warthin Starry, de acordo com o tratamento empregado – São Paulo – 2018..... 53

Figura 12 - Cortes histológicos das amostras corados com Picrosírius red demonstrando, de acordo com o tratamento, a área ocupada por colágeno – São Paulo – 2018..... 57

LISTA DE TABELAS

Tabela 1 - Distribuição do escore de locomoção nos 16 animais avaliados – São Paulo – 2018..... 46

Tabela 2 - Classificação das lesões de acordo com os grupos experimentais segundo o escore proposto por Döpfer et al. (1997) – São Paulo – 2018..... 46

Tabela 3 - Apresentação da mediana e dos quartis referentes as áreas das lesões de dermatite digital em bovinos, classificadas de acordo com os tratamentos e os tempos do estudo – São Paulo – 2018..... 47

Tabela 4 - Análise das amostras coradas com AT, B&B e Giemsa nos diferentes momentos de avaliação – São Paulo – 2018..... 52

Tabela 5 - Presença ou ausência de espiroquetas nas amostras coradas com Warthin Starry, de acordo com as lesões encontradas, tratamentos empregados e momentos avaliados – São Paulo – 2018..... 54

Tabela 6 - Área relativa das fibras de colágenos tipo I e tipo III nos animais controle e nos animais com lesão de dermatite digital, antes e depois os tratamentos com oxitetraciclina tópica e PDT em bovinos – São Paulo – 2018..... 56

Tabela 7 - Área total das fibras de colágenos tipo I e tipo III nos animais controle e nos animais com lesão de dermatite digital antes e depois os tratamentos com oxitetraciclina tópica e PDT em bovinos – São Paulo – 2018..... 56

LISTA DE QUADROS

Quadro 1 - Planilha para identificação, caracterização e avaliação física, do sistema locomotor e das lesões dos animais – São Paulo – 2018. 37

Quadro 2 - Descrição histológica das amostras selecionadas no momento D1, corados com hematoxilina e eosina classificadas de acordo com o tratamento – São Paulo – 2018..... 49

LISTA DE GRÁFICOS

Gráfico 1 - Comparação entre as áreas totais de colágeno tipo I antes e depois dos tratamentos com oxitetraciclina tópica e PDT em lesões de dermatite digital em bovinos – São Paulo – 2018..... 58

Gráfico 2 - Comparação entre as áreas totais de colágeno tipo III antes e depois dos tratamentos com oxitetraciclina tópica e PDT em lesões de dermatite digital em bovinos – São Paulo – 2018..... 58

LISTA DE ABREVIATURAS E SIGLAS

AM	azul de metileno
AT	azul de toluidina
B&B	Brown & Brenn
bat	batimento
CEUA	comissão de ética no uso de animais
DD	dermatite digital
EROS	espécies reativas de oxigênio
FDA	Food and Drug Administration
FMVZ	Faculdade de Medicina Veterinária e Zootecnia
freq	frequência
FS	Fotossensibilizador
HpD	hematoporfirinas
IA	inseminação artificial
LED	light-emitting diode
min	minuto
MN	monta natural
OXI	oxitetraciclina
PDT	photodynamic therapy
USP	Universidade de São Paulo

LISTA DE SÍMBOLOS

%	porcentagem
±	mais ou menos
&	e
ºC	graus Celsius
A	área
cm	centímetros
cm^2	centímetros quadrados
µM	micromolar
mW	miliwatts
$mWcm^2$	miliwatts por centímetro quadrado
nm	nanômetro
W	Watt
λ	lambda
x	vezes

SUMÁRIO

1 INTRODUÇÃO..... 21

2 REVISÃO DE LITERATURA..... 23

2.1 DERMATITE DIGITAL BOVINA..... 23

2.3 TERAPIA FOTODINÂMICA..... 27

2.3.1 **Histórico da Terapia Fotodinâmica**..... 27

2.3.2 **Mecanismo de ação**..... 32

3 **JUSTIFICATIVA**..... 34

4 OBJETIVOS..... 35

4.1 OBJETIVO GERAL..... 35

4.1.1 **Objetivos específicos**..... 35

5 MATERIAIS E MÉTODOS..... 35

5.1 ANIMAIS..... 35

5.2 TRATAMENTOS..... 38

5.2.1 Terapia fotodinâmica..... 38

5.2.2 Oxitetraciclina..... 40

5.3 AVALIAÇÃO DAS LESÕES..... 40

5.3.1 Avaliação Macroscópica das Lesões..... 40

5.3.2 Exame Histopatológico..... 41

5.3.2.1 Coloração de hematoxilina e eosina..... 43

5.3.2.2 Coloração de Picrosírius red..... 43

5.3.2.3 Colorações de Warthin Starry, Brown & Brenn e Giemsa..... 44

5.3.2.4 Coloração de azul de toluidina..... 44

6 ANÁLISE ESTATÍSTICA..... 44

7 RESULTADOS..... 45

7.1 ANÁLISE CLÍNICA..... 45

7.2 ANÁLISE MACROSCÓPICA..... 47

7.3 ANÁLISE HISTOLÓGICA..... 49

8 DISCUSSÃO..... 59

9 CONCLUSÃO..... 66

REFERÊNCIAS..... 67

1 INTRODUÇÃO

O Brasil detém o segundo maior número de vacas leiteiras do mundo, com aproximadamente 40.000.000 de animais. Deste efetivo, 16.151.001 são vacas ordenhadas que produzem 24 milhões de toneladas de litros de leite. Apesar de números expressivos, a produtividade e os índices nacionais (5,52 litros/cabeça/dia), revelam baixa eficiência no sistema de produção (ZOCCAL; OLIVEIRA; ALMEIDA, 2012), sendo este baixo volume de leite produzido por animal decorrente de erros de manejo e enfermidades que prejudicam a otimização da bovinocultura leiteira no país.

Dentre as enfermidades que mais comprometem a produção leiteira, às relacionadas ao sistema locomotor assumem um papel de destaque. Nos bovinos, a manifestação clínica mais comum das afecções podais é o surgimento de claudicação. Estima-se que cerca de 90% das claudicações nos bovinos está relacionada aos transtornos podais (LOGUE et al., 1993; MURRAY et al., 1996), sendo estes, classificados como um dos maiores promotores de perdas econômicas e de produção na bovinocultura (KUJALA et al., 2008). Suas principais perdas são relacionadas à baixa produção de leite, perda de condição corporal, redução do desempenho reprodutivo, descarte precoce de animais, descarte de leite, tratamento dos animais doentes e morte (GREENOUGH, 2007).

A observação de claudicação, causada por afecções podais, foi classificada como indicador mais representativo do bem-estar em bovinos de leite (WHAY et al., 2003, GREENOUGH, 2007) e considerando que, a cada dia, o consumidor se torna mais preocupado com a origem dos alimentos e do bem-estar dos animais (BICALHO et al., 2007), os impactos negativos destas enfermidades têm atraído a atenção dos produtores, pesquisadores e da sociedade.

Atualmente, dentre as afecções podais destaca-se a dermatite digital (DD). Descrita inicialmente na Itália por Cheli e Mortelaro (1974), é considerada como uma das mais frequentes causas de claudicação em rebanhos leiteiros no mundo.

De ocorrência mundial, a DD apresenta-se como uma doença infectocontagiosa, caracterizada por lesões na pele localizada na região coronariana entre os talões na superfície palmar/plantar. É considerada muito dolorosa na fase aguda, geralmente levando à intensa claudicação. Acredita-se que a característica contagiosa da doença, falhas no diagnóstico precoce e em seu tratamento

resultaram uma ampla disseminação em rebanhos leiteiros no mundo (EVANS et al., 2016).

O controle de micro-organismos patogênicos é um campo desafiador e, em função da rápida capacidade de adaptação e diversidade dos mesmos, nos últimos anos tem se observado aumento na prevalência de infecções causadas por patógenos resistentes aos antimicrobianos. Estes medicamentos, deveriam ser utilizados de forma criteriosa para evitar a seleção de micro-organismos, por isso recomenda-se que infecções locais não devam ser tratadas de forma sistêmica quando houver alternativa viável (BAGNATO, 2007). Neste contexto, a Terapia Fotodinâmica (*photodynamic therapy* – PDT), emerge como uma modalidade terapêutica interessante, principalmente por, até o presente momento, não existirem relatos sobre a seleção de mirco-organismos resistentes frente a esta terapia.

A PDT envolve o uso de um agente fotossensibilizador (FS), luz e oxigênio molecular para destruir tanto células neoplásicas (MARMUR; SCHMULTS; GOLDBERG, 2004; DEMIDOVA; HAMBLIN, 2005; GRIFFIN; LEAR, 2016; WAINWRIGHT et al., 2017) como também micro-organismos (bactérias, vírus e fungos), não apresentando efeitos genotóxicos e mutagênicos, impedindo o que consequentemente impede o desenvolvimento de resistência microbiana (HAMBLIN; HASAN, 2004; JORI et al., 2011; SHARMA et al., 2012; HAMBLIN, 2016; WAINWRIGHT et al., 2017).

A hipótese do presente estudo é baseada na utilização da PDT como alternativa terapêutica para o tratamento da DD em bovinos. Tendo em vista que o uso tópico de antibióticos é preconizado para debelar esta doença, e esta estratégia poderia culminar na seleção de micro-organismos resistentes, a PDT pode surgir como uma alternativa terapêutica promissora no tratamento desta enfermidade.

2 REVISÃO DE LITERATURA

A seguir, será realizada revisão de literatura acerca da dermatite digital bovina e também da terapia fotodinâmica.

2.1 DERMATITE DIGITAL BOVINA

A dermatite digital (DD) é uma doença infectocontagiosa, que tem sido reportada mundialmente em bovinos produtores de leite. Apesar de apresentar sintomas inespecíficos, tais como claudicação, a presença da doença em rebanhos leiteiros pode culminar na queda de produção leiteira, perda de peso dos animais, problemas reprodutivos e onerosos custos relativos ao seu respectivo tratamento. Por vezes, a ocorrência da DD resulta no descarte precoce dos animais acometidos (GREENOUGH, 2007; KUJALA et al. 2008; EVANS et al., 2016).

O impacto econômico da doença foi avaliado em alguns países. Estima-se que nos Estados Unidos da América as perdas na produção de leite cheguem a US$ 190 milhões por ano (LOSINGER, 2006). No Reino Unido, o custo para cada caso de DD bovina foi estimado em £ 99,00 (GB Cattle Health and Welfare Group, 2014). Outro estudo, relatou o gasto de US$ 132,96 por cada caso de DD, consistindo de US$ 35,41 para a perda de leite, US$ 41,37 para a diminuição da fertilidade e US$ 56,18 para os custos do tratamento (CHA et al., 2010). Portanto, admite-se que a DD tem implicações econômicas substanciais.

No Brasil, a doença vem sendo reportada desde o inicio da década 90 (BORGES et al., 1995). Alguns estudos epidemiológicos já foram conduzidos em território nacional em meados dos anos 2000. Segundo Souza (2002), a DD foi prevalente em 30,3% das afecções podais diagnosticadas e responsável por 44,0% das lesões de tecido mole. Ainda, segundo Ferreira et al. (2005), animais jovens, novilhas e vacas de primeira lactação, mostraram-se mais susceptíveis nos rebanhos. Recentemente, Nascimento et al. (2015) identificaram a presença de 11% de DD em 28 rebanhos leiteiros diferentes, independente do padrão racial.

Dentre os fatores que contribuem com o surgimento desta doença, destacam-se a elevada umidade no ambiente (DEMIRKAN et al., 2006) e nutrição desequilibrada (SOMERS et al., 2005). Entretanto, atribui-se o caráter contagioso da doença a presença de patógenos (EVANS et al., 2016).

Embora sua etiologia ainda não esteja plenamente elucidada, estudos conduzidos nas décadas de 80, 90 e década passada, identificaram a presença de diversos micro-organismos em lesões de DD, dentre eles *Porphyromonas levei*, *Mycoplasma* spp., *Prevotella* spp., *Bacterioides* spp., *Guggenheimella bovis*, *Campylobacter* spp., *Fusobacterium* spp. e *Peptococccus* spp. (BLOWEY; SHARP, 1988; SABO; HUDAC; FENDTOVA, 1988; READ et al., 1992; KONIAROVA; ORSAG; LEDECKY, 1993; BLOWEY; DONE; COOLEY,1994; DÖPFER et al., 1997; BERRY et al., 2010). Entretanto, estudos mais recentes sugerem que espiroquetas do gênero *Treponema* são os principais agentes envolvidos na gênese desta doença (EVANS et al., 2016).

Até o presente momento, *Treponema* spp. isolados de DD têm sido agrupados filogeneticamente em três grandes grupos: *Treponema putidum/ Treponema denticola*-like (STAMM; BERGEN; WALKER, 2002); *Treponema medium/ Treponema vicentii*-like (STAMM; BERGEN; WALKER, 2002; EVANS et al., 2008; EVANS et al., 2009a); e *Treponema phagedenis*-like (TROTT et al., 2003; EVANS et al., 2008; PRINGLE et al., 2008).

A hipótese da transmissão de *Treponema* spp. também foi investigada. Em um estudo envolvendo reação em cadeia da polimerase (PCR), conduzido por Evans et al. (2012), investigou-se a presença destas bactérias em laticínios e no trato gastrointestinal de bovinos (cavidade oral e reto). Segundo os autores, bactérias do gênero *Treponema* previamente isoladas a partir DD, também foram identificadas na cavidade oral (14,3%) e no reto (14,8%) dos animais avaliados. Em contrapartida, todas as amostras ambientais foram negativas para a presença destes agentes. Assim, assume-se que *Treponema* spp associadas à DD, aparentemente, não fazem parte da microbiota do trato gastrointestinal dos bovinos.

Embora exista a conjectura da doença ser causada por bactérias do gênero *Treponema*, os postulados de Koch ainda não se mostraram plenamente efetivos. A transmissão da doença foi previamente demonstrada em bezerros com quatro meses de idade por Read e Walker (1996), a partir de material lesional. Mais recentemente, Gomez et al. (2012) utilizaram um protocolo semelhante em bovinos com um ano de idade, resultando no desenvolvimento da doença em quatro dos seis animais avaliados (67%). Seguindo a busca pela indução da doença, Elliot et al. (2007) induziram a reposta imunológica em camundongos frente a seis diferentes cepas de *Treponema*. Embora estes autores tenham assumido que existam

dificuldades na indução desta doença, uma das cepas resultou em lesões ulcerativas.

Tendo em vista suas diferentes formas de apresentação, a doença foi classificada em cinco estágios segundo Döpfer et al. (1997), sendo eles: M0 – animal saudável, onde a DD está ausente; M1 – animal com inicio de lesão, apresentando esta área circunscrita e granulomatosa, que varia entre 0,5 a 4 cm de diâmetro; M2 – fase ulcerativa clássica da DD; M3 – fase ulcerativa clássica com formação de crosta recobrindo a lesão; M4 – forma crônica, proliferativa, onde é possível observar formações hiperqueratótica (Figura 1). Apesar desta classificação apresentar lacunas, que por vezes dificultam a interpretação de seus resultados, até o presente momento, esta ainda é considerada a mais aceita e empregada.

Figura 1 – Classificações da lesão da dermatite digital em bovinos segundo Döpfer et al. (1997) – São Paulo – 2018

Fonte: (DÖPFER et al., 1997)

Legenda: Lesão M1 é caracterizada como uma área granulomatosa circunscrita na superfície epitelial, com diâmetro entre 0,5 a 4 cm; Lesão M2 é a clássica apresentação ulcerada da dermatite digital; Lesão M3 apresenta região ulcerada recoberta por crosta; Lesão M4 destaca-se por apresentar superfície hiperqueratótica.

Até o presente momento, ainda não há consenso sobre o melhor tratamento para a DD. Estudos realizados na última década, sugerem que o tratamento mediado por antibióticos tópicos pode resultar em uma taxa de cura entre 60 e 70% (HOLZHAUER et al., 2011). Segundo Berry et al. (2010), tratamentos com lincomicina e oxitetraciclina resultaram em uma taxa de cura de 73 e 68%, respectivamente. Apesar destes tratamentos terem sido considerados eficazes, segundo Evans et al. (2016), estes números ainda estão distantes quando

comparados a infecções causadas por *Treponema* spp. em seres humanos. Ademais, taxas de recorrência superiores a 50% foram reportadas por Berry et al. (2012) após 12 meses de acompanhamento e, em outro relato, Berry et al. (2010) observaram que após 30 dias de tratamento muitas lesões apresentavam recidiva.

Outra alternativa investigada foi o uso de vacinas utilizando em dois filotipos de *Treponema* sp. Embora inicialmente esta abordagem tenha demonstrado grande potencial, resultados insatisfatórios foram observados em um curto período de tempo, culminando em sua retirada do mercado (KEIL et al., 2002; ERTZE et al., 2006). Atribui-se a falha no desenvolvimento de uma vacina eficaz o fato de outros filotipos terem sido descritos como causadores da DD, e alguns deles serem dificilmente cultiváveis em laboratórios, inviabilizando a elaboração de uma vacina mais abrangente (EVANS et al. 2016).

A crescente preocupação ocasionada pelo uso contínuo e/ou inapropriado de antibióticos, tal como a ausência do sucesso terapêutico para tratar a DD a longo prazo, resultou na condução de estudos utilizando pedilúvios para esta finalidade. O uso de pedilúvios contendo antibióticos é considerado quando existem muitos animais afetados em um rebanho (MANSKE; HULTGREN; BERGSTEN, 2002). Apesar das vantagens relatadas deste manejo, podem existir restrições em função da legislação, do controle de resíduos ambientais, da seleção de micro-organismos resistentes e da eficácia do antibiótico. A utilização de soluções antissépticas também foi alvo de investigação, entretanto, apesar desta medida ter se mostrado uma ferramenta auxiliar no combate da doença, a limitação de penetração destas substâncias no tecido afetado, tal como tempo de exposição e alta contaminação por fezes, torna esta prática improvável na erradicação da doença. Substâncias como sulfato de cobre e formalina têm sido investigadas (TEIXEIRA et al., 2010), mas, apesar de demonstrarem algum sucesso, há restrições devido ao prejuízo ambiental ou potencial cancerígeno, existindo a restrição do emprego destas substâncias em alguns países (EVANS et al., 2016).

O uso de substâncias alternativas ao antibiótico possui poucos resultados positivos e eficácia reduzida (MANSKE; HULTGREN; BERGSTEN; 2002; HOLZHAUER et al., 2011), sendo que o agente alternativo considerado ideal deveria corresponder às seguintes características: efetivo no tratamento; habilidade em ser eficaz na presença de matéria organica; não induzir efeitos colaterais na pele e casco; persistir na pele após o tratamento para prolongar a função de cura atuando

como agente preventivo; ser efetivo na limitação da erosão de talão; não ser associado com a produção de micro-organismos patogênicos; não provocar danos ambientais; não induzir lesão ao homem ou ao animal por meio de exposição prolongada; estar de acordo com a legislação e não gerar resíduos e descarte de leite e carne (LAVEN; LOGUE, 2006).

2.3 TERAPIA FOTODINÂMICA

A seguir, a terapia fotodinâmica (*photodynamic therapy* – PDT) será descrita detalhadamente acerca de seu histórico e mecanismo de ação.

2.3.1 Histórico da Terapia Fotodinâmica

Desde tempos primórdios, o homem busca alternativas para combater as diferentes enfermidades que desafiam a vida. A história da PDT moderna remonta às tentativas de antigos povos para tratar doenças da pele com compostos absorvíveis pela luz. Documentos históricos datados com milhares de anos retratam as tentativas de tratamento de antigos egípcios que utilizavam substâncias vegetais para produzir foto-reações nos tecidos. No Egito, Índia e China, a luz solar era utilizada para tratamento de doenças da pele como psoríase, vitiligo e câncer, descritos a partir do papiro de Ebers (EL-MOFY, 1968) e do livro sagrado indiano Atharva Veda (WYSS, 2000).

No ano de 1900, a primeira descrição científica com tratamento fotodinâmico foi relatada por Oscar Raab, um estudante de Medicina, e seu professor, Herman Von Tappeiner, em Munique. Estes pesquisadores investigavam o efeito do corante de acridina sobre culturas de *Plasmodium falciparum* e observaram que a interação do corante de acridina e luz foi letal para estes protozoários. Durante uma tempestade e exposição a muitos raios, houveram alteração das condições luminosas do ambiente no momento dos experimentos, direcionando os autores a postular que o efeito observado era causado pela transferência da energia da luz para a substância química acridina, fato similar ao que ocorre nas plantas pela absorção da luz pela clorofila. A ação fotodinâmica foi comprovada quando observou-se que a luz e o corante isoladamente não apresentaram qualquer efeito aparente sobre estes protozoários (ACKROYD et al., 2001).

O primeiro relato de administração parenteral de um FS em humanos foi em 1900, por Prime, um neurologista francês, que usou eosina, por via oral, no tratamento da epilepsia. No entanto, em sua tentativa, ele descobriu que as áreas de pele expostas ao sol apresentaram fotossensibilidade (PRIME, 1900).

Em 1901, o cientista dinamarquês Niels Finsen publicou o primeiro livro direcionado para o tratamento de doenças por meio da luz, intitulado de "*Phototherapy*", e dois anos após, em 1903, o mesmo pesquisador foi premiado com Prêmio Nobel na área de Medicina, pelo uso da eosina e da luz no tratamento de tuberculose cutânea (*Lupus vulgaris*) (PENG et al., 1996; ALLISON et al., 2004) (Figura 2).

Figura 2 – Terapia de Luz - Finsen Medical Light Institute 1897 – São Paulo – 2018

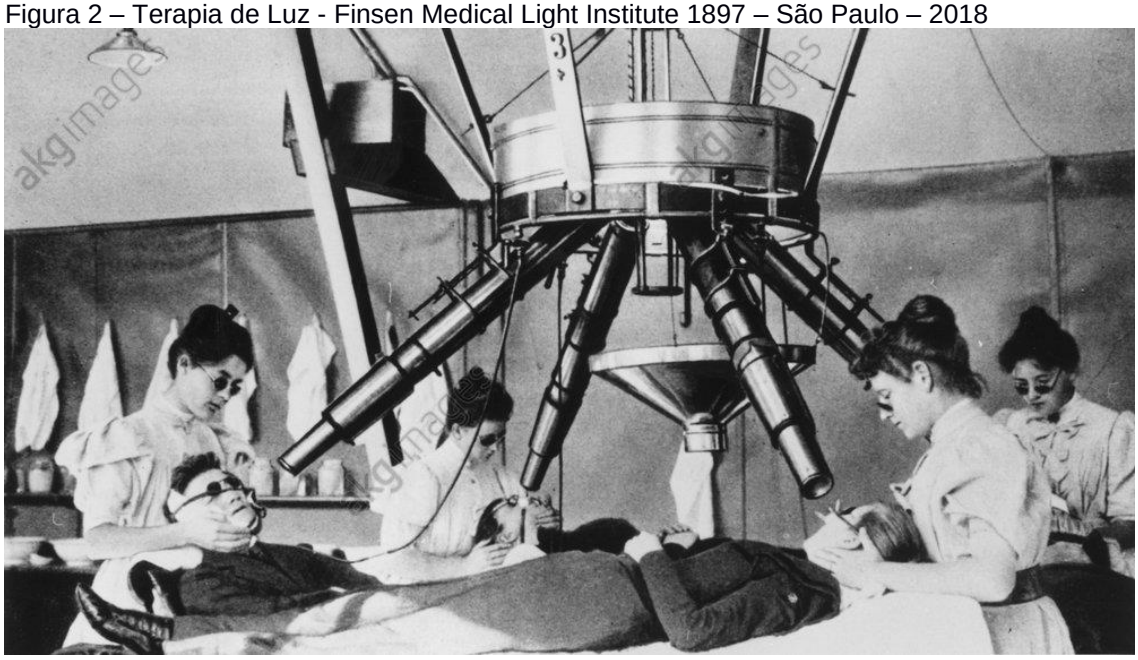

Fonte: (Barolet, 2008).
Legenda: Terapia de luz elétrica com arco de carbono, o modelo de lâmpada desenvolvido por Finsen. Foto do Museu de Medicina da Universidade de Copenhagen.

No mesmo ano Von Tappeiner e Jodlbauer descobriram que era necessário oxigênio para desenvolver a resposta nas reações mediadas pela luz, criando assim o termo "*Photodynamische Wirkung*", ou "efeito fotodinâmico", conhecido até os dias atuais, para descrever essa terapia oxigênio-dependente (Von TAPPEINER; JODLBAUER, 1904; Von TAPPEINER; JODLBAUER, 1907; PENG et al., 1996; BABILAS et al., 2005; ALLISON et al., 2004). Ainda no mesmo ano, Von Tappeiner e Jesionek investigaram a aplicação de eosina e luz para tratar tumores de pele (Von TAPPEINER; JESIONEK, 1903; KESSEL, 2004; DOUGHERTY et al., 1978).

Apesar dos resultados promissores, aparentemente os FS(s) inicialmente investigados para PDT (eosina e acridina) foram rapidamente abandonados devido ao seu potencial carcinogênico e sua toxicidade para os pacientes (PRIME, 1900; STERNBERG; DOLPHIN, 1998).

A PDT passou por um grande avanço em 1908, quando Hausmann demonstrou em camundongos a capacidade de destruição da vascularização tumoral após administração de hematoporfirina (HpD) seguida por exposição à luz solar (HAUSMANN, 1910). Em 1913, o físico alemão Friedrich Meyer-Betz constatou em si os efeitos da interação entre FS e luz solar ao injetar 200 mg de uma substância que ele acreditava ser HpD pura. Inicialmente, não houve nenhum efeito relacionado ao fármaco, contudo, ao se expor à luz solar, reações de fotossensibilidade na pele foram observadas por meses consecutivos (MEYER-BETZ, 1913) (Figura 3).

Figura 3 – Fotografia de Friedrich Meyer-Betz antes e depois de se injetar 200 mg de hematoporfirna, levando à extensiva fotossensibilização da pele – São Paulo – 2018

Fonte: (SVANBERG et al., 2010).

Anos após, em 1924, Policard detectou fluorescência de tumores ao serem expostos a porfirina e irradiados com lâmpada de *Wood*. Aparentemente, acreditou-se que a fluorescência estava relacionada a infecção secundária, fato comumente encontrado em algumas infecções bacterianas. Não houve mais pesquisas correlacionando ao tema até 1942, quando Auler e Banzer observaram fluorescência em tumores malignos após administração de porfirinas, fato este que enalteceu as

pesquisas desenvolvidas na década de 40, quando descobriu-se que as porfirinas acumulavam-se preferencialmente em tumores (AULER; BANZER 1942; FIGGE et al., 1948; ACKROYD et al., 2001).

Concomitantemente aos estudos que investigavam a ação da PDT em tumores, no ano de 1916, o físico alemão Albert Einsten postulou a primeira teoria sobre o laser: “Os princípios da luz pela emissão estimulada de radiação”, que posteriormente baseou o desenvolvimento do primeiro laser em 1960 por Theodore Maiman, desencadeando uma série de pesquisas envolvendo a interação luz e tecido a partir desta década (SPYROPOULOS, 2011). Até então, as fontes de luz empregadas para PDT eram lâmpadas convencionais, com luz não coerente e policromática, geralmente adaptadas a filtros, e que apresentavam forte componente térmico associado (ACKROYD et al., 2001).

A chamada “primeira geração de FS (s) a base de derivados hematoporfirínicos” teve inicio na decada de 50, com estudos realizados por Schwartz. O pesquisador demonstrou que, nos experimentos de Meyer-Betz, o principio ativo não era a HpD, mas sim uma mistura de substâncias oligoméricas que eram facilmente eliminadas do organismo. Entendendo a necessidade de alterações, Schwartz enriqueceu a mistura de oligômeros, chamando-a de derivados de HpD (s) e, posteriormente na década de 60, Lipson, sob sua orientação, investigou o acúmulo preferencial de HpD em tumores, desencadeando uma série de pesquisas nesta década para detecção de tumores (ACKROYD et al., 2001).

Ainda, no final da década de 60, Lipson tratou com sucesso uma mulher que possuía câncer de mama usando HpD e irradiação seletiva do tumor, marcando definitivamente o início da PDT no tratamento do câncer (LIPSON, 1966).

A Medicina ganhou forte aliado na guerra contra o câncer, quando, por volta dos anos 70, Thomas Dougherty deu início a uma série de pesquisas clínicas envolvendo os HpD, desenvolvendo a formulação destas substâncias em larga escala, seguindo as normas estabelecidas pela *Food and Drug Administration* (FDA) (KESSEL, 2004).

As décadas de 70 e 80 foram marcadas pelas incontáveis pesquisas envolvendo PDT no tratamento de câncer, com pouco enfoque no controle de micro-organimos, uma vez que os antibióticos assumiram papel crucial no tratamento de doenças.

A descoberta da penicilina por Alexandre Fleming, em 1928, trouxe novas oportunidades terapêuticas para infecções que eram consideradas letais tanto para seres humanos quanto para animais, e os anos subsequentes a esta descoberta foram marcados pela incansável busca de novos antibióticos, dando origem ao que foi considerado posteriormente como a “Era dos antibióticos”. Entretanto, poucos anos após, durante seu discurso ao receber o Prêmio Nobel pela descoberta da penicilina, Fleming advertiu: “*Existe o perigo de que um homem ignorante possa facilmente se aplicar uma dose insuficiente de antibiótico, e ao expor os micróbios a uma quantidade não letal do medicamento, os torne resistentes*”. Na década de 40, a penicilina foi amplamente utilizada, principalmente durante a II Guerra Mundial, inclusive sendo distribuída gratuitamente à prostitutas com finalidade de evitar a transmissão de sífilis aos soldados. Deste modo, a penicilina deu a falsa impressão de que a batalha contra os microrganismos estava vencida (NIKAIDO, 2009; DAVIES; DAVIES, 2010; GAYNES, 2017).

A observação de Fleming foi confirmada poucos anos após a introdução da penicilina na prática clínica, quando o fenômeno de resistência bacteriana começou a ser observado. A principio, a problemática resultante de micro-organismos resistentes a antibióticos foi facilmente resolvida com a introdução de novos antibióticos, entretanto as décadas subsequentes foram marcadas pela infindável busca pela descoberta do antibiótico perfeito, o qual não culminaria no desenvolvimento de bactérias resistentes (NIKAIDO, 2009; DAVIES & DAVIES, 2010; GAYNES, 2017).

A partir da década de 90, a crescente seleção de populações de micro-organismos resistentes, resultante do uso indiscriminado de antibióticos, marcou o recomeço da utilização da PDT com finalidade antimicrobiana. Nos experimentos desta década, foram avaliados diversos FS (s) para inativar tanto bactérias Gram-positivas quanto Gram-negativas, sendo os corantes fenotiazínicos: azul de metileno (AM) e azul de toluidina (AT), os que mais se destacaram para inativação microbiana (WAINWRIGHT, 1998).

O inicio dos anos 2000 foi marcado pelo aumento do interesse da PDT antimicrobiana, tanto no desenvolvimento de ensaios *in vitro*, quanto para o desenvolvimento de ensaios clínicos. Dentre estes estudos, bactérias, fungos e vírus, em diversas condições experimentais, foram inativados (HAMBLIN; HASAN, 2004), desencadeando uma série de pesquisas que perduram até os dias atuais.

O inicio da história da PDT na Medicina Veterinária ocorreu na década de 80, quando cães e gatos que apresentavam diversos tumores foram tratados com derivados de HpD e irradiados com laser. Embora as pesquisas envolvessem número limitado de animais e grande variedade de tipos tumorais, a maior parte destes tumores respondeu aos protocolos estabelecidos (DOUGHERTY et al., 1981; THOMA et al., 1983; CHELI et al., 1984; CHELI et al., 1987; LUCROY, 2002).

Decorrente da incansável busca por alternativas de tratamento e controle de doenças de origem microbiológica e neoplásica, estudos foram realizados em animais de companhia, animais de produção e animais silvestres. Apesar da PDT mostrar um grande potencial para tratar diferentes enfermidades, um número limitado de estudos é descrito em comparação a outras áreas como a Medicina e a Odontologia. Entretanto, tendo em vista a sociabilização de animais domésticos, a alta exigência de elevado desempenho de animais de produção e de esporte e o apelo ecológico de conservação de animais silvestres, alternativas aos tratamentos convencionais comumente empregados tornam-se fundamentais para o progresso desta ciência.

2.3.2 Mecanismo de ação

O mecanismo de ação da PDT baseia-se na interação de um agente FS, luz de comprimento específico e ressonante ao FS e oxigênio molecular. Esta interação, resulta na formação de radicais livres que, por sua vez, são capazes de alterar estruturas celulares fundamentais para a sobrevivência de micro-organismos (WAINWRIGHT et al., 2017).

Na presença de oxigênio molecular, o FS absorve fótons emitidos pela fonte de luz, e suas moléculas que se apresentavam em estado fundamental ao absorverem estes fótons passam para um estado excitado. Neste estado, pode ocorrer transferência de elétrons ou hidrogênio para moléculas vizinhas, levando à produção de radicais livres por meio do mecanismo conhecido como *reação do tipo I*. Ainda, a energia pode ser transferida diretamente ao oxigênio, mecanismo conhecido como *reação do tipo II*, que resulta na produção de oxigênio singleto (Figura 4). Sabe-se que ambas as reações resultam em morte celular, independentemente se a célula alvo for neoplásica ou um micro-organismo

(SPERANDIO; HUANG; HAMBLIN, 2013; YIN; HAMBLIN, 2015; WAINWRIGHT et al., 2017).

Figura 4 – Mecanismo de ação da terapia fotodinâmica – São Paulo, 2018.

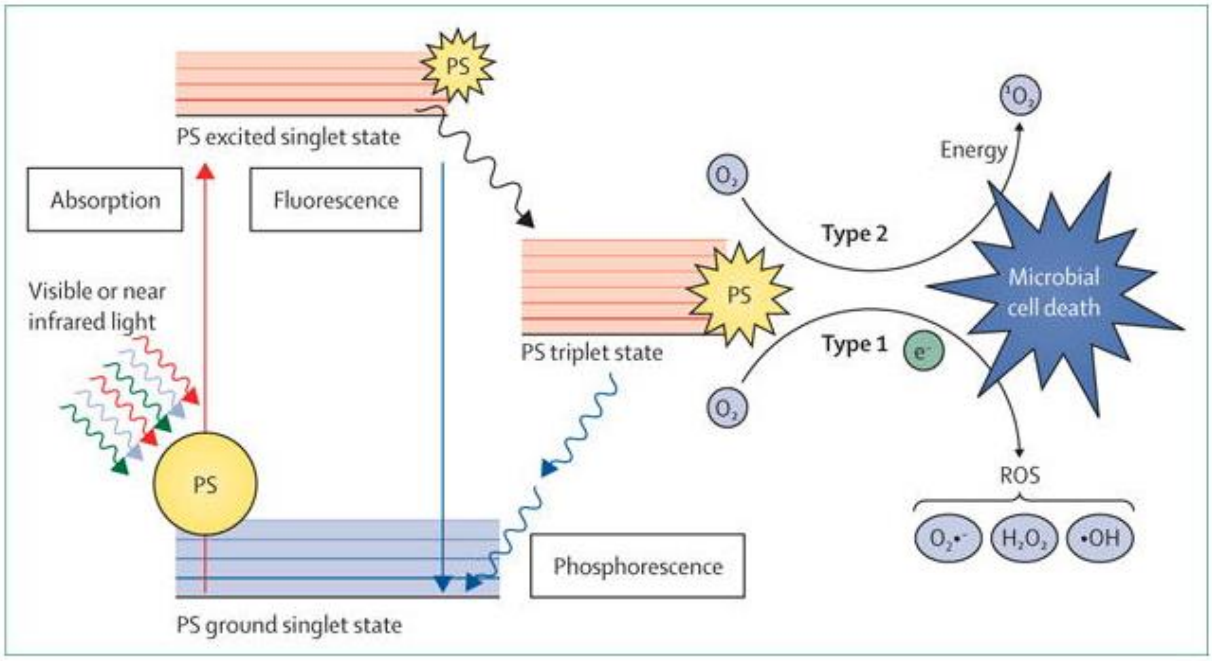

Fonte: (WAINWRIGHT et al., 2017).

Legenda: A geração de espécies reativas de oxigênio pode seguir duas vias alternativas após a ativação da luz por um fotossensibilizador. O fotossensibilizador pode absorver um fóton no estado fundamental, formando o estado singleto excitado. Este estado pode sofrer cruzamento intersistêmico para um estado tripleto de vida mais longa, que pode interagir com o oxigênio por dois mecanismos. Na reação do tipo I, são formados O_2^-, OH e H_2O_2 por transferência de elétrons do fotossensibilizador excitado. Na reação do tipo II, o estado tripleto do fotossensibilizador pode sofrer diretamente troca de energia com oxigênio no estado tripleto, levando à formação de $^1O_2$ excitado. As espécies reativas de oxigênio geradas reagem rapidamente com o meio ambiente dependendo da localização do fotossensibilizador excitado, por exemplo, paredes celulares de micro-organismos, membranas lipídicas, peptídeos e ácidos nucléicos. O fotossensibilizador retorna ao seu estado inicial após este ciclo, pronto para absorver um novo fóton e gerar espécies reativas de oxigênio adicionais. O_2^- = ânions superóxido. OH = radical hidroxila. H_2O_2 = peróxido de hidrogênio. $^1O_2$ = oxigênio singleto.

Acredita-se que a formação de oxigênio singleto seja mais eficaz, principalmente devido a sua capacidade de reagir com quase todos os componentes celulares, uma vez que os compostos orgânicos insaturados são suscetíveis à sua ação. Devido a primeira barreira para o oxigênio singleto ser a membrana celular, e esta conter lipídios insaturados, o oxigênio singleto é capaz de danificar estas estruturas, provocando a inviabilidade da célula alvo. Ainda, os hidroperóxidos resultantes desta reação podem levar à formação de espécies reativas de oxigênio (EROS) por meio de reações catalíticas. Considerando que a reatividade das EROS com moléculas orgânicas não é específica, qualquer macromolécula dentro da célula

pode ser um alvo em potencial para a PDT. Deste modo, no que tange a multiplicidade de alvos, torna-se mais difícil para que micro-organismos desenvolvam resistência a esta terapia, sendo essa uma das principais vantagens que justificam seu emprego (HAMBLIN; HASAN, 2004; DAI; HUANG; HAMBLIN, 2009).

Basicamente, a fotossensibilização de bactérias está diretamente relacionada com a carga do FS empregado, sendo assim, os que possuem carga neutra ou positiva interagem mais eficientemente inativando bactérias Gram-positivas, à medida que podem atuar em certo grau na membrana externa de bactérias Gram-negativas. Bactérias Gram-positivas apresentam uma camada de peptidoglicano e ácido lipoteicóico, conferindo melhor difusão do FS, em contrapartida, a presença de membrana externa em bactérias Gram-negativas, por vezes, pode atuar como uma barreira física e funcional entre as células e o meio biológico, e consequentemente dificultando sua penetração (DAI; HUANG; HAMBLIN, 2009).

Os FS (s) derivados das fenotiazinas, dentre eles o AM, têm sido amplamente empregados (WAINWRIGHT, 1998; FONSECA et al., 2008; WAINWRIGHT et al., 2017). Estudo recentes têm apontado que em baixas concentrações estes FS (s) não produzem ação citotóxica e a dose necessária para a morte bacteriana aparenta ser menor do que a dose para causar danos às células do hospedeiro (SPERANDIO et al., 2010; BROWN, 2012; TANAKA et al., 2012).

3 JUSTIFICATIVA

Tendo em vista a dimensão da bovinocultura leiteira no agronegócio nacional e a importância das podopatias como enfermidades que prejudicam o bem-estar, a saúde animal e a produtividade leiteira estudos que busquem estes impactos tornam-se essenciais. Além disso, a crescente preocupação em relação ao uso racional de antibióticos e rápida disseminação de bactérias multiresistentes, tornam emergencial a necessidade do desenvolvimento e aplicação de pesquisas científicas envolvendo novos protocolos terapêuticos, visando reduzir a contaminação ambiental e a minimizar a seleção de micro-organismos resistentes.

4 OBJETIVOS

4.1 OBJETIVO GERAL

Investigar se a PDT pode ser eficaz para tratar a DD, caracterizando a evolução macroscópica e histológica das lesões e a recuperação clínica dos animais, comparando com o tratamento à base de oxitetraciclina.

4.1.1 Objetivos específicos

- Determinar a evolução clínica das lesões de DD, perante os tratamentos supracitados;

- Determinar por meio de diferentes colorações as alterações histológicas promovidas por ambos tratamentos; e,

- Identificar por meio de colorações histológicas a presença de micro-organismos presentes nas lesões.

5 MATERIAIS E MÉTODOS

Os materiais e métodos utilizados no experimento encontram-se descritos a seguir.

5.1 ANIMAIS

O presente estudo, aprovado pela Comissão de Ética no Uso de Animais (CEUA) da Faculdade de Medicina Veterinária e Zootecnia da Universidade de São Paulo (FMVZ-USP), n. 3633030214, foi realizado em duas propriedades produtoras de leite localizadas no estado de São Paulo, nos municípios de Bragança Paulista e Paraibuna. As vacas leiteiras eram mantidas em sistema *free stall* com cama de areia e em sistema semi-intensivo, respectivamente.

Nas fazendas supracitadas foram selecionados, inicialmente, 58 bovinos da raça Holandês, fêmeas, com idade superior a 24 meses, multíparas e com alteração

na marcha. Os animais foram previamente submetidos a exame físico (ROSENBERGER, 1983), exame do sistema locomotor (ROSENBERGER, 1983) e determinação do escore de locomoção (SPRECHER et al, 1997). Para compor os grupos experimentais, foram selecionadas 20 lesões localizadas nos membros pélvicos de acordo com os preceitos de casualização para manter a uniformidade do tratamento e do meio. A presença de comorbidades podais e/ou manifestações clínicas sistêmicas resultou na exclusão dos animais, evitando-se influências nos resultados. Os dados individuais foram registrados em planilhas, como demonstrado no Quadro 1.

Para o grupo controle foram selecionados 10 animais clinicamente sadios, não claudicantes e sem lesões podais, sendo utilizado para análise histológica comparativa com os grupos tratados.

Quadro 1 – Planilha para identificação, caracterização e avaliação física, do sistema locomotor e das lesões dos animais – São Paulo – 2018

Identificação do Animal			
Propriedade/município:			Data: / /
Nome/Número do Animal:			
ECC (1-5):			Peso: kg
Idade:	Gestação: S ( ) N ( ) Data I.A / M.N:	Lactação: S ( ) N( ) Data do último parto:	
Sistema de criação: ( )intensivo ( ) semi-intensivo ( ) extensivo			
Funcões Vitais:			
Freq. Cardíaca: bat./ min Temperatura: C° Freq. Respiratória:. mov./ min Freq. Ruminal: mov./ 3 min Mucosas: ( ) rósea ( ) rosa pálida ( ) branca ( ) vermelha ( ) amarelada ( ) azul ( ) vasos episclerais injetados Sinais de desidratação:( ) ausentes ( ) presentes Grau de desidratação:			
Sistema Locomotor			
Escore de locomoção : (1) (2) (3) (4) (5) Tratamento: (PDT) (OXI) Data do 1º tratamento: / / Dia: (D1) (D7) (D14) (D21) (D28)			
Membro(s) acometido(s):			
Pélvico Esquerdo		**Pélvico Direito**	
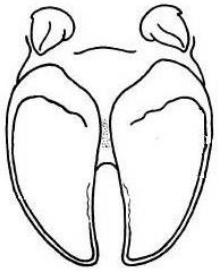		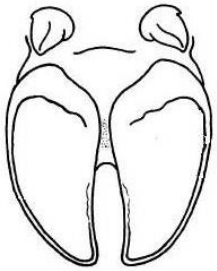	
Escore da lesão: (M1) (M2) (M3) (M4)		Escore da lesão: (M1) (M2) (M3) (M4)	

Fonte: (SELLERA, 2018).

Legenda: I.A: inseminação artificial, M.N: monta natural, freq: frequência, bat: batimento, min: minuto, OXI: oxitetraciclina.

5.2 TRATAMENTOS

A seguir serão apresentados os tratamentos propostos no presente estudo.

5.2.1 Terapia Fotodinâmica

A PDT foi empregada utilizando-se um cluster composto por seis *light-emitting diodes* (LEDs) vermelhos (350mW/Led - Vetlight, DMC Ltda, Brasil; λ = 660nm ± 10nm; A = 13,20 cm^2; I = 120mW/cm^2) associado à aplicação tópica do FS AM (Sigma-Aldrich; St. Louis, MO, EUA; 300µM) apresentação em gel, com 5 min de tempo de pré-irradiação. Foram realizados dois tratamentos em cada lesão, com intervalo de 14 dias entre eles (Figura 5). Após a realização dos tratamentos, as lesões foram protegidas por meio de bandagens e impermeabilizadas com alcatrão vegetal (Figura 6).

Figura 5 – Aplicação da terapia fotodinâmica no tratamento da dermatite digital bovina – São Paulo – 2018

Fonte: (SELLERA, 2018).
Legenda: Aplicação tópica do fotossensibilizador azul de metileno, apresentação em gel, com 5 min de tempo de pré-irradiação, seguida pela irradiação com LEDs vermelhos.

Figura 6 – Proteção da lesão por meio de bandagem e impermeabilização com alcatrão vegetal – São Paulo – 2018

Fonte: (SELLERA, 2018).
Legenda: Disposição de ataduras de algodão e de crepe, fixação com esparadrapo, e impermeabilização com alcatrão vegetal.

5.2.2 Oxitetraciclina

Equitativamente, dois tratamentos tópicos com 500 mg oxitetraciclina em solução 20% (25 mL) foram realizados com intervalo de 14 dias. A aplicação desta solução foi disposta em atadura de gaze e, em seguida, posicionada sobre a lesão. Do mesmo modo, após a realização dos tratamentos, as lesões foram recobertas por meio de bandagem, as quais foram impermeabilizadas com alcatrão vegetal.

5.3 AVALIAÇÃO DAS LESÕES

Em todos os tratamentos empregados, os animais e as lesões foram avaliados nos momentos a seguir: D1 – dia do primeiro tratamento; D7 – 7 dias após o primeiro tratamento; D14 – 14 dias após o primeiro tratamento e data do segundo tratamento; D21 – 21 dias após o primeiro tratamento; D28 – 28 dias após o primeiro tratamento. A cura da DD foi caracterizada quando os seguintes requisitos foram atingidos: ausência de lesão clínica; ausência de alterações histológicas na epiderme, e a não observação de espiroquetas nas lâminas.

5.3.1 Avaliação Macroscópica das Lesões

A caracterização macroscópica das lesões foi realizada no D1, de acordo com o escore de lesão proposto por Döpfer et al. (1997). Fotografias digitais foram realizadas em todos os momentos de avaliação (D1-D28) por meio de câmera digital (Nikon Coolpix P500), a qual foi posicionada, aproximadamente, 30 cm de distância das lesões. A área das lesões (cm^2) foi avaliada por meio do software Image J (v.1.46r, http://rsbweb.nih.gov/ij/download.html) (Figura 7), com intuito de quantificar a recuperação macroscópica das lesões perante os tratamentos propostos.

Figura 7 – Análise macroscópica da dermatite digital por meio do software Image J – São Paulo – 2018.

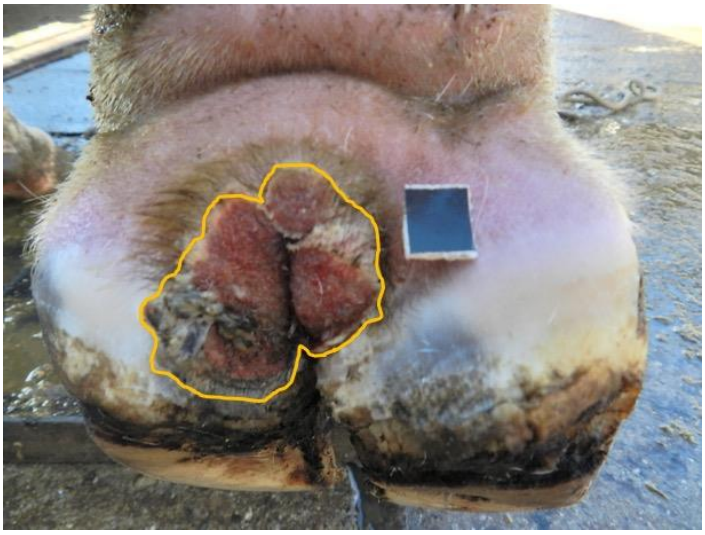

Fonte: (SELLERA, 2018).
Legenda: Escala de 1 cm^2 (em preto) foi posicionada ao lado da lesão e utilizada como referência para as análises no software Image J.

5.3.2 Exame Histopatológico

Previamente as biópsias, foram realizadas tricotomia, antissepsia (polivinilpirrolidona-iodo 2%) e anestesia regional endovenosa por meio da técnica de Bier. Para o procedimento anestésico, administrou-se na veia digital plantar IV (abaxial) 20 mL de lidocaína sem vasoconstritor (cloridrato de lidocaína, 2%). Foram coletadas amostras das lesões utilizando *punch* de 6 mm nos momentos D1, D7, D21 e D28, em quatro pontos distintos (Figura 8). Posteriormente, os fragmentos coletados foram fixados em solução de formol tamponado à 10%, identificados para inclusão em parafina fundida à 58ºC e seccionados com 5 µm de espessura em micrótomo semiautomático (Leica®). Em seguida, foi realizado preparo das lâminas para as colorações: hematoxilina e eosina (HE), Warthin Starry, Brown & Brenn (B&B), Giemsa, AT e Picrosírius red.

A avaliação histopatológica foi realizada por meio de um microscópio Eclipse Ni-U Nikon® nos aumentos de 40x, 100x, 400x, 1000x. Após o preparo das amostras, as análises das lâminas foram realizadas por dois observadores, os quais desconheciam o momento (D1, D7, D21 ou D28) e o tratamento empregado (PDT ou oxitetraciclina).

Figura 8 – Anestesia regional endovenosa por meio da técnica de Bier e coleta de fragmento da lesão através de *punch*. – São Paulo – 2018

Fonte: (SELLERA, 2018).

5.3.2.1 Coloração de hematoxilina e eosina

Por meio da coloração de HE foram analisadas a derme superficial e profunda quanto à presença ou não de úlcera, hiperplasia e tipo de epitélio de revestimento. Deste modo, a análise por meio da coloração de HE possibilitou uma avaliação comparativa entre os achados histológicos e macroscópicos, tanto para determinar o estágio inicial quanto a evolução de ambos os tratamentos. A análise desta coloração foi realizada de forma qualitativa.

5.3.2.2 Coloração de Picrosírius red

Para a quantificação das fibras de colágeno, um microscópio de luz polarizada foi utilizado, o que permitiu visualizar colágeno do tipo I (maduro), caracterizado por fibras mais espessas e fortemente birrefringentes e coloração vermelho-alaranjada; e as fibras de colágeno do tipo III (imaturo), caracterizado por fibras mais finas, dispersas, fracamente birrefringentes de cor esverdeada. Esta análise foi realizada para todas as lesões nos momentos iniciais (D1 - sem tratamento) e ao término do período de avaliação (D28), permitindo inferir a influência de ambos os tratamentos no processo de cicatrização das lesões. A análise desta coloração seguiu o método proposto por Lattouf et al. (2004).

Foram selecionados aleatoriamente dez campos na derme profunda (camada reticular), capturados com padronização em aumento de 400x, intensidade máxima de luz do microscópio e polarização em plano de 90º. As imagens foram capturadas por meio do microscópio (Eclipse Nu, Nikon), acoplado a uma câmera Nikon (DSU3) e projetadas em um monitor através de um software (NIS Elements, Nikon) para captura de imagens.

As fotomicrografias foram avaliadas pelo programa Image Pro Plus® versão 4.5 (Media Cybernetcs Inc., Silver Spring, EUA), previamente calibrado para o aumento de 400x e determinada a correlação entre pixels e µm. Em seguida, foram definidas máscaras para as imagens nas cores amarelo-avermelhado a vermelho-alaranjado e esverdeado, as quais foram realizadas por meio do comando Measure (*file> open> measure> count/size> manual> select colour*).

A área de colágeno de cada imagem foi medida automaticamente por diferencial colorimétrico. O analisador forneceu ao sistema o padrão de cor a ser

quantificado. Assim, o sistema identificou a cor, preencheu a área de interesse e processou a mensuração desta área em µm². Depois da calibração, as imagens foram analisadas para estas escalas de cor, mensurando-se a área de colágeno marcada em vermelho e esverdeado para cada lesão e em cada momento de avaliação (D1 e D28).

Os dados histomorfométricos quantitativos relativos a fração média de área de colágeno foram utilizadas para a inferência estatística. Os resultados histopatológicos foram apresentados na forma descritiva em tabelas e gráficos considerando a frequência absoluta e relativa (%).

5.3.2.3 Colorações de Warthin Starry, Brown & Brenn e Giemsa

As análises das colorações Warthin Starry, B&B e Giemsa foram realizadas para visualização de micro-organismos presentes nas lâminas. A coloração de Warthin Starry teve como objetivo a identificação de espiroquetas, enquanto as colorações de B&B e Giemsa tiveram como finalidade a observação de demais bactérias (bastonetes, cocos e filamentosas). Todas as análises referentes à estas colorações foram realizadas de forma qualitativa.

5.3.2.4 Coloração de azul de toluidina

A coloração de AT teve como finalidade a identificação de mastócitos nas lesões. A análise para esta coloração foi realizada de forma qualitativa.

6. ANÁLISE ESTATÍSTICA

Os dados quantitativos relacionados a área das lesões e do colágeno tipo I e tipo III foram analisados pelo *software* estatístico SPSS 24 (IBM Corporation, Armonk, NY - EUA) e para as inferências estatísticas adotou-se nível de significância 5%. A análise se iniciou com a avaliação gráfica da distribuição dos dados classificados de acordo com os efeitos fixos tratamento e tempo. A inferência estatística sobre a hipótese nula (H0) a respeito da distribuição dos dados foram analisados de acordo com o teste de Shapiro-Wilk. De acordo com os resultados decidiu-se pela análise seguindo os preceitos da estatística não paramétrica. Para a

apresentação dos dados em gráficos e tabelas a medida de centralização escolhida foi a mediana, enquanto que a medida de dispersão foi o quartil 25% e o quartil 75%.

A análise do efeito dos tratamentos sobre a área das lesões foi considerada avaliação independente, desta forma utilizou-se o teste de Mann-Whitney. Por outro lado, as avaliações ao longo do tempo foram consideradas dependentes, logo utilizou-se o teste de Friedman com *post hoc* Wilcoxon. Devido ao número elevado de comparações entre os tempos, há um aumento na possibilidade de erro tipo I, assim realizou-se correção de Bonferroni e considerou-se significante p-valores menores que 0,005.

A comparação do efeito dos tratamentos sobre as áreas totais e relativas do colágeno tipo I e tipo III foram realizadas por meio do teste de Mann-Whitney, enquanto o efeito do tempo (antes e depois dos tratamentos) foram realizados pelo teste de Wilcoxon.

7. RESULTADOS

A seguir serão apresentados os resultados obtidos neste estudo.

7.1 ANÁLISE CLÍNICA

Todos os animais tratados apresentaram claudicação em diferentes níveis. Ao final do período de avaliação, de modo geral, não foi observado melhora no escore de locomoção dos animais, independente do tratamento realizado (Tabela 1).

Referente ao escore de locomoção dos 16 animais, no momento inicial da avaliação (D1), três animais [1 oxitetraciclina e 2 PDT; (18,75%)] apresentaram escore 2, oito animais [5 oxitetraciclina e 3 PDT; (50%)] apresentaram escore 3, e cinco animais [3 oxitetraciclina e 2 PDT; (31,25%)] escore 4. Ao término do período de avaliação (D28), cinco animais (31,25%) foram classificados no escore 2, sete (43,75%) no escore 3, e quatro (25%) no escore 4. Independente do momento avaliado, não houveram animais que se enquadravam nos escores 1 e 5. No grupo tratado com oxitetraciclina, apenas um animal apresentou melhora na claudicação ao final do tratamento, enquanto no grupo tratado com PDT dois animais apresentaram melhora no escore de claudicação.

Tabela 1 – Distribuição do escore de locomoção nos 16 animais avaliados – São Paulo – 2018

Escore de locomoção		
Escore	**Inicial**	**Final**
1	-	-
2	3 (18,75%)	5 (31,25%)
3	8 (50%)	7 (43,75%)
4	5 (31,25%)	4 (25%)
5	-	-

Fonte: (SELLERA, 2018)
Legenda: Classificação do escore de locomoção (SPRECHER et al., 1997).

De acordo com os critérios de seleção dos animais, as lesões foram classificadas segundo Döpfer et al. (1997), sendo possível compor os grupos experimentais com as distribuições descritas na Tabela 2.

Tabela 2 – Classificação das lesões de acordo com os grupos experimentais segundo o escore proposto por Döpfer et al. (1997) – São Paulo – 2018

Lesões (D1)	**Tratamentos**							
	Oxitetraciclina				**PDT**			
	M1	**M2**	**M3**	**M4**	**M1**	**M2**	**M3**	**M4**
1		X				X		
2		X				X		
3			X			X		
4			X				X	
5			X				X	
6			X					X
7			X					X
8			X					X
9				X				X
10				X				X
Total	**0**	**2**	**6**	**2**	**0**	**3**	**2**	**5**

Fonte: (SELLERA, 2018).

Após a randomização das lesões nos grupos experimentais, foram agrupadas no tratamento tópico com oxitetraciclina: duas lesões M2 (20%), seis lesões M3 (60%) e dois lesões M4 (20%). Por outro lado, as lesões tratadas com PDT foram clasificadas em: três lesões M2 (30%), duas lesões M3 (20%) e cinco lesões M4 (50%). Não foram observadas lesões em fase inicial (M1) em ambos os tratamentos.

7.2 ANÁLISE MACROSCÓPICA

Macroscopicamente, as lesões foram avaliadas em função dos tratamentos e do tempo de recuperação, por meio de análise da redução da área das lesões nos momentos indicados (Figura 1).

Em ambos os tratamentos foi possível constatar a redução na área das lesões, porém não houve diferença significante entre os tratamentos ($p > 0,05$). Após 28 dias, as lesões regrediram significativamente em ambos os tratamentos ($p < 0,005$). Ao fim do tratamento tópico com oxitetraciclina, foi possível observar que três animais ainda apresentavam pequenas lesões. Por outro lado, nenhum dos animais tratados com PDT apresentou lesão ao 28º dia (Tabela 3).

Tabela 3 – Apresentação da mediana e dos quartis referentes as áreas das lesões de dermatite digital em bovinos, classificadas de acordo com os tratamentos e os tempos do estudo – São Paulo – 2018

Tempos	**Área da lesão (cm²)**					
	Oxitetraciclina			**PDT**		
	Q25	**Mediana**	**Q75**	**Q25**	**Mediana**	**Q75**
D1	1,7	4,2[a]	4,9	1,3	3,3[a]	4,3
D7	0,9	1,5[ab]	3,6	0,6	2,5[b]	3,1
D14	0,0	0,0[bc]	1,5	0,0	1,1[b]	1,8
D21	0,0	0,0[bc]	1,1	0,0	0,0[b]	0,1
D28	0,0	0,0[c]	0,4	0,0	0,0[b]	0,0

FONTE: (SELLERA, 2018).
Letras minúsculas representam diferenças significantes ao longo do tempo. Teste de Friedman *post hoc* Wilcoxon ($\alpha = 0,005$).

Figura 9 - Recuperação macroscópica das lesões de acordo com o tratamento empregado – São Paulo – 2018

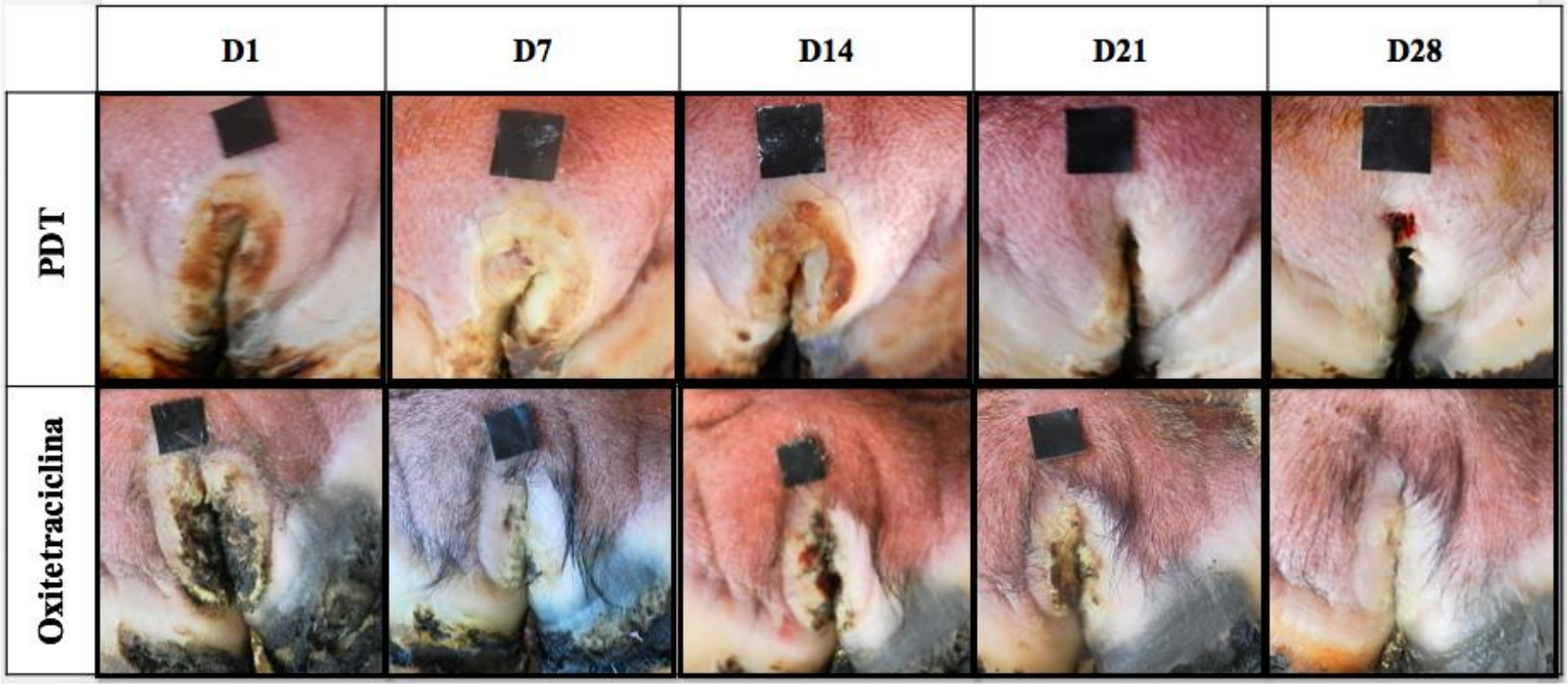

Fonte: (SELLERA, 2018).

7.3 ANÁLISE HISTOLÓGICA

Por meio da coloração de HE, confrontou-se a classificação clínica proposta por Döpfer et al. (1997) no momento D1. Desta forma, foi possível observar que os fragmentos corados apresentavam características semelhantes à classificação clínica proposta no estudo supracitado (Quadro 2).

Quadro 2 – Descrição histológica das amostras selecionadas no momento D1, corados com hematoxilina e eosina classificadas de acordo com o tratamento – São Paulo – 2018

D1		
Grupo	**Classificação**	**Descrição**
Oxitetraciclina	**M2**	Dermatite hiperplásica hiperqueratótica, com ortoqueratose e paraqueratose, apresentando trechos de ulceração e bactérias na camada córnea.
	M2	Dermatite hiperplásica hiperqueratótica, com ortoqueratose e paraqueratose, apresentando trechos de ulceração e bactérias na camada córnea.
	M3	Dermatite hiperplásica hiperqueratótica, com ortoqueratose e paraqueratose, apresentando trechos de ulceração.
	M3	Dermatite hiperplásica hiperqueratótica, com ortoqueratose e paraqueratose, apresentando trechos de ulceração.
	M3	Dermatite hiperplásica hiperqueratótica, com ortoqueratose e paraqueratose, apresentando trechos de ulceração.
	M3	Dermatite hiperplásica hiperqueratótica, com ortoqueratose e paraqueratose, apresentando trechos de ulceração.
	M3	Dermatite hiperplásica hiperqueratótica, com ortoqueratose e paraqueratose, apresentando trechos de ulceração.
	M3	Dermatite hiperplásica hiperqueratótica, com ortoqueratose e paraqueratose, apresentando trechos de ulceração.
	M4	Dermatite hiperplásica hiperqueratótica com ortoqueratose e paraqueratose, não apresentando úlcera.
	M4	Dermatite hiperplásica hiperqueratótica com ortoqueratose e paraqueratose, não apresentando úlcera.
PDT	**M2**	Dermatite hiperplásica hiperqueratótica, com ortoqueratose e paraqueratose, apresentando trechos de ulceração e bactérias na camada córnea.
	M2	Dermatite hiperplásica hiperqueratótica, com ortoqueratose e paraqueratose, apresentando trechos de ulceração e bactérias na camada córnea.
	M2	Dermatite hiperplásica hiperqueratótica, com ortoqueratose e paraqueratose, apresentando trechos de ulceração e bactérias na camada córnea.

Fonte: (SELLERA, 2018).

Quadro 2 – Descrição histológica das amostras selecionadas no momento D1, corados com hematoxilina e eosina classificadas de acordo com o tratamento – São Paulo – 2018 (continuação).

D1		
Grupo	**Classificação**	**Descrição**
PDT	**M3**	Dermatite hiperplásica hiperqueratótica, com ortoqueratose e paraqueratose, apresentando trechos de ulceração.
	M3	Dermatite hiperplásica hiperqueratótica, com ortoqueratose e paraqueratose, apresentando trechos de ulceração.
	M4	Dermatite hiperplásica hiperqueratótica com ortoqueratose e paraqueratose, não apresentando úlcera.
	M4	Dermatite hiperplásica hiperqueratótica com ortoqueratose e paraqueratose, não apresentando úlcera.
	M4	Dermatite hiperplásica hiperqueratótica com ortoqueratose e paraqueratose, não apresentando úlcera.
	M4	Dermatite hiperplásica hiperqueratótica com ortoqueratose e paraqueratose, não apresentando úlcera.
	M4	Dermatite hiperplásica hiperqueratótica com ortoqueratose e paraqueratose, não apresentando úlcera.

Fonte: (SELLERA, 2018).

No momento final da avaliação, todas as lesões tratadas com PDT (100%) e 70% das lesões tratadas com oxitetraciclina encontravam-se, histologicamente e macroscopicamente, semelhantes ao grupo controle, demonstrando, portanto, diferentes taxas de recuperação frente aos dois tratamentos.

Figura 10 – Análise histológica da evolução de lesões frente aos tratamentos empregados – São Paulo – 2018

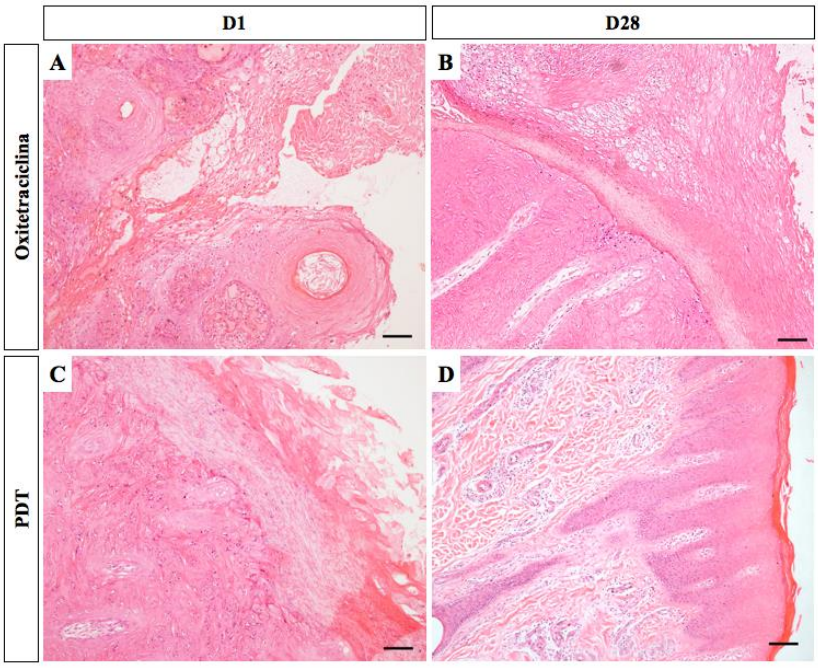

Fonte: (SELLERA, 2018).

Legenda: Nos dias D1 e D28, referentes ao tratamento com oxitetraciclina (A-B), e no dia D1 referente ao tratamento com PDT (C), é possível observar alterações histológicas confirmando a presença de DD. No 28^0 dia do grupo tratado com PDT nota-se a ausência de lesão (D). Coloração de hematoxilina e eosina, aumento de 10x (barra = 100 µm).

No que tange os resultados referentes à visualização de mastócitos, identificados por meio da coloração de AT, foi possível constatar que os resultados foram distintos entre os tratamentos. No grupo tratado com oxitetraciclina, observou a presença de mastócitos em diversos momentos, independentemente da classificação inicial e evolução clínica da lesão. De forma adversa, no grupo tratado com PDT, em nenhum momento constatou-se a presença de mastócitos nas lesões. Portanto, não foi possível afirmar que os tratamentos empregados exerceram influência sobre a presença ou ausência de mastócitos durante a recuperação das lesões (Tabela 4).

As colorações de B&B e Giemsa também apresentaram resultados controversos. Foram visualizadas bactérias cocóides e filamentosas pelas colorações de B&B e Giemsa em momentos distintos (Tabela 4). Deste modo, não foi possível afirmar que os micro-organismo corados por meio destas colorações estão associados a gênese das lesões.

Tabela 4 – Análise das amostras coradas com AT, B&B e Giemsa nos diferentes momentos de avaliação – São Paulo – 2018

Grupo	Classificação	Coloração											
		AT				B&B				Giemsa			
		D1	D7	D21	D28	D1	D7	D21	D28	D1	D7	D21	D28
Oxitetraciclina	M2	+	-	-	+	-	-	-	-	-	-	-	+
	M2	+	-	-	+	-	+	-	-	-	+	-	-
	M3	+	-	-	+	-	-	-	-	-	-	-	-
	M3	+	-	-	+	-	-	-	-	-	+	-	-
	M3	+	+	+	+	-	-	-	-	-	+	-	-
	M3	-	+	+	+	+	+	-	+	+	+	+	+
	M3	+	+	+	-	-	-	-	-	-	+	-	-
	M4	-	+	-	+	+	-	+	-	+	-	+	-
	M4	+	+	+	+	-	-	-	-	-	+	-	-
	M4	-	+	+	-	-	-	-	-	-	+	+	-
PDT	M2	-	-	-	-	-	-	-	-	-	-	-	-
	M2	-	-	-	-	-	-	-	-	-	+	-	-
	M2	-	-	-	-	-	-	-	-	-	-	-	-
	M2	-	-	-	-	-	-	-	-	-	-	-	-
	M3	-	-	-	-	-	-	-	-	-	+	-	-
	M3	-	-	-	-	-	-	-	-	-	-	-	-
	M3	-	-	-	-	-	-	-	-	-	-	-	-
	M4	-	-	-	-	-	-	-	-	-	-	-	-
	M4	-	-	-	-	-	-	-	-	-	-	-	-
	M4	-	-	-	-	-	-	-	-	-	-	-	-

Fonte: (SELLERA, 2018).
Legenda: AT: (+) = presença de mastócitos, (-) = ausência de mastócitos; B&B: (+) = presença de bactérias cocoides, (-) = ausência de bactérias cocoides; Giemsa: (+) = presença de bactérias, (-) = ausência de bactérias.

Por intermédio da coloração de Warthin Starry, constatou-se a presença de espiroquetas em todas as amostras das lesões iniciais, independente da classificação clínica encontrada, demonstrando a presença de infecção bacteriana no tecido amostrado. A partir dos tratamentos instituídos, observou-se a redução quantitativa das espiroquetas, ressaltando o sucesso da ação antimicrobiana exercida por ambos os tratamentos (Figura 11, Tabela 5).

Figura 11 - Cortes histológicos das amostras, coradas com Warthin Starry, de acordo com o tratamento empregado – São Paulo – 2018

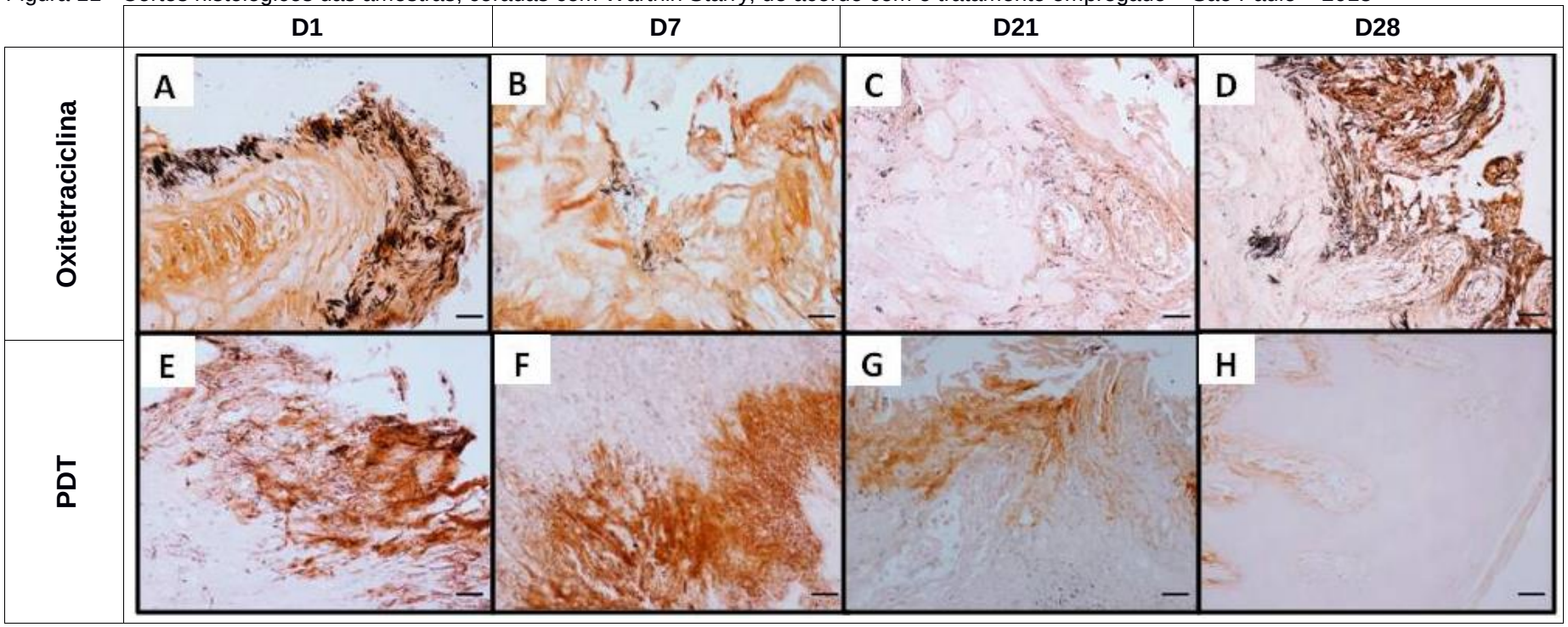

Fonte: (SELLERA, 2018).

Legenda: Coradas em marrom claro e/ou escuro podem ser observadas espiroquetas na epiderme. Nos dias D1-D28, referentes ao tratamento com oxitetraciclina (A-D), e nos dias D1-D21 referentes ao tratamento com PDT (E-G), é possível observar espiroquetas coradas em marrom claro e/ou escuro. No 28^{0} dia do grupo tratado com PDT nota-se a ausência de espiroquetas (H). Coloração de Warthin Starry, aumento de 40x (bar = 25 µm).

Tabela 5 – Presença ou ausência de espiroquetas nas amostras coradas com Warthin Starry, de acordo com as lesões encontradas, tratamentos empregados e momentos avaliados – São Paulo – 2018

Lesões	Grupos									
	Oxitetraciclina					PDT				
	N	D1	D7	D21	D28	N	D1	D7	D21	D28
M2	2	2+	1-/1+	1-/1+	2-	3	3+	3+	1-/2+	2-
M3	6	6+	6+	2-/4+	2-/4+	2	3+	2+	2+	3-
M4	2	2+	1-/1+	1-/1+	1-/1+	5	5+	5+	4-/1+	5-
Total	**10**	**0-/10+**	**2-/8+**	**4-/6+**	**5-/5+**	**10**	**0-/10+**	**0-/10+**	**5-/5+**	**10-/0+**

Fonte: (SELLERA, 2018).
Legenda: (N) total de amostras; (+) = presença de espiroquetas; (-) = ausência de espiroquetas.

Duas amostras do grupo oxitetraciclina, classificadas em M2 e M4, demonstraram ausência de espiroquetas a partir do momento D7 (Tabela 5) e mantiveram este resultado até o momento D28. Isto significa que um único tratamento com oxitetraciclina foi eficaz em 20% das lesões analisadas. Transcorridos 21 dias do primeiro tratamento e sete dias do segundo (D21), observou-se ausência de espiroquetas em quatro amostras (1 M2, 2 M3 e 1 M4).

Ao 28º dia, no grupo tratado com oxitetraciclina, foi possível observar que cinco amostras (4 M3 e 1 M4) permaneciam positivas para a presença de espiroquetas (Figura 11-D, Tabela 5). Deste modo, foi possível hipotetizar que tratamento tópico com 500mg de oxitetraciclina foi eficaz na inativação microbiológica de 50% das lesões (Tabela 5). Apesar da recuperação tecidual macroscópica das lesões no D28 em 70% dos casos, esta não significou a completa inativação destes agentes, comprovado por meio do exame histológico com coloração de Warthin Starry.

À medida que o tratamento com oxitetraciclina foi eficaz em 20% das lesões no D7, o tratamento com PDT não demonstrou a mesma eficiência neste período (Figura 11, Tabela 5). Entretanto, a partir do momento D21, foi possível observar que 50% das amostras tratadas com PDT (1 M2 e 4 M4) encontravam-se negativas para a presença de espiroquetas, frente a 40% das amostras tratadas com oxitetraciclina (1 M2, 2 M3 e 1 M4), conforme ilustra a tabela 5. Por fim, ao 28º dia

de avaliação, todas as lesões tratadas com PDT encontravam-se negativas para a presença de espiroquetas.

A coloração de Warthin Starry demonstrou, em 100% das amostras do grupo controle, ausência de espiroquetas no tecido íntegro dos animais sadios, contribuindo para a validação desta técnica em detectar espiroquetas nas lesões de DD.

A coloração do Picrosírius Red revelou informações importantes em relação a quantidade total dos colágenos antes e depois dos tratamentos. Os resultados mostram que após o tratamento com PDT houve um aumento da deposição de colágeno tipo I e tipo III (Tabela 6 e 7). O gráfico 1 ilustra que a área do colágeno tipo I aumentou significativamente após o tratamento com a PDT ($p = 0,007$). Por outro lado, as lesões tratadas com oxitetraciclina apresentaram menor área ocupada por este colágeno. No 28º dia, a área do colágeno é significativamente maior nas lesões tratadas com a PDT em comparação ao tratamento com oxitetraciclina ($p = 0,009$) (Figura 11).

Tabela 6 – Área relativa das fibras de colágenos tipo I e tipo III nos animais controle e nos animais com lesão de dermatite digital, antes e depois os tratamentos com oxitetraciclina tópica e PDT em bovinos – São Paulo – 2018

Colágeno (%)	Antes do tratamento									Depois do tratamento					
	Controle			Oxitetraciclina			PDT			Oxitetracilcina			PDT		
	Q25	Mediana	Q75	Q25	Mediana	Q75	Q25	Mediana	Q75	Q25	Mediana	Q75	Q25	Mediana	Q75
Tipo I	17,5	23,9	33,7	21,1	34,1	38,5	19,7	23,1	28,7	22,3	29,6[b]	31,9	32,3	34,3[a†]	40,1
Tipo III	16,2	18,5	19,7	12,6	14,3	18,7	15,2	17,9	18,7	13,6	16,1[b]	16,5	16,5	19,1[a]	23,8

Fonte: (SELLERA, 2018).
Letras minúsculas indicam diferenças significativas entre tratamentos (Teste de Mann-Whitney).
† indica diferença significativa entre os tempos de um mesmo tratamento (Teste de Wilcoxon).

Tabela 7 – Área total das fibras de colágenos tipo I e tipo III nos animais controle e nos animais com lesão de dermatite digital antes e depois os tratamentos com oxitetraciclina tópica e PDT em bovinos – São Paulo – 2018

Colágeno (%)	Antes do tratamento									Depois do tratamento					
	Controle			Oxitetraciclina			PDT			Oxitetracilcina			PDT		
	Q25	Mediana	Q75	Q25	Mediana	Q75	Q25	Mediana	Q75	Q25	Mediana	Q75	Q25	Mediana	Q75
Tipo I	0,01	0,015	0,02	0,013	0,021	0,024	0,012	0,014	0,018	0,014	0,019[b]	0,02	0,021	0,022[a†]	0,025
Tipo III	0,01	0,012	0,02	0,008	0,009	0,012	0,009	0,011	0,012	0,008	0,010[b]	0,011	0,011	0,012[a]	0,015

Fonte: (SELLERA, 2018).
Letras minúsculas indicam diferenças significativas entre tratamentos (Teste de Mann-Whitney).
† indica diferença significativa entre os tempos de um mesmo tratamento (Teste de Wilcoxon).

Figura 12 – Cortes histológicos das amostras corados com Picrosírius red demonstrando, de acordo com o tratamento, a área ocupada por colágeno – São Paulo – 2018

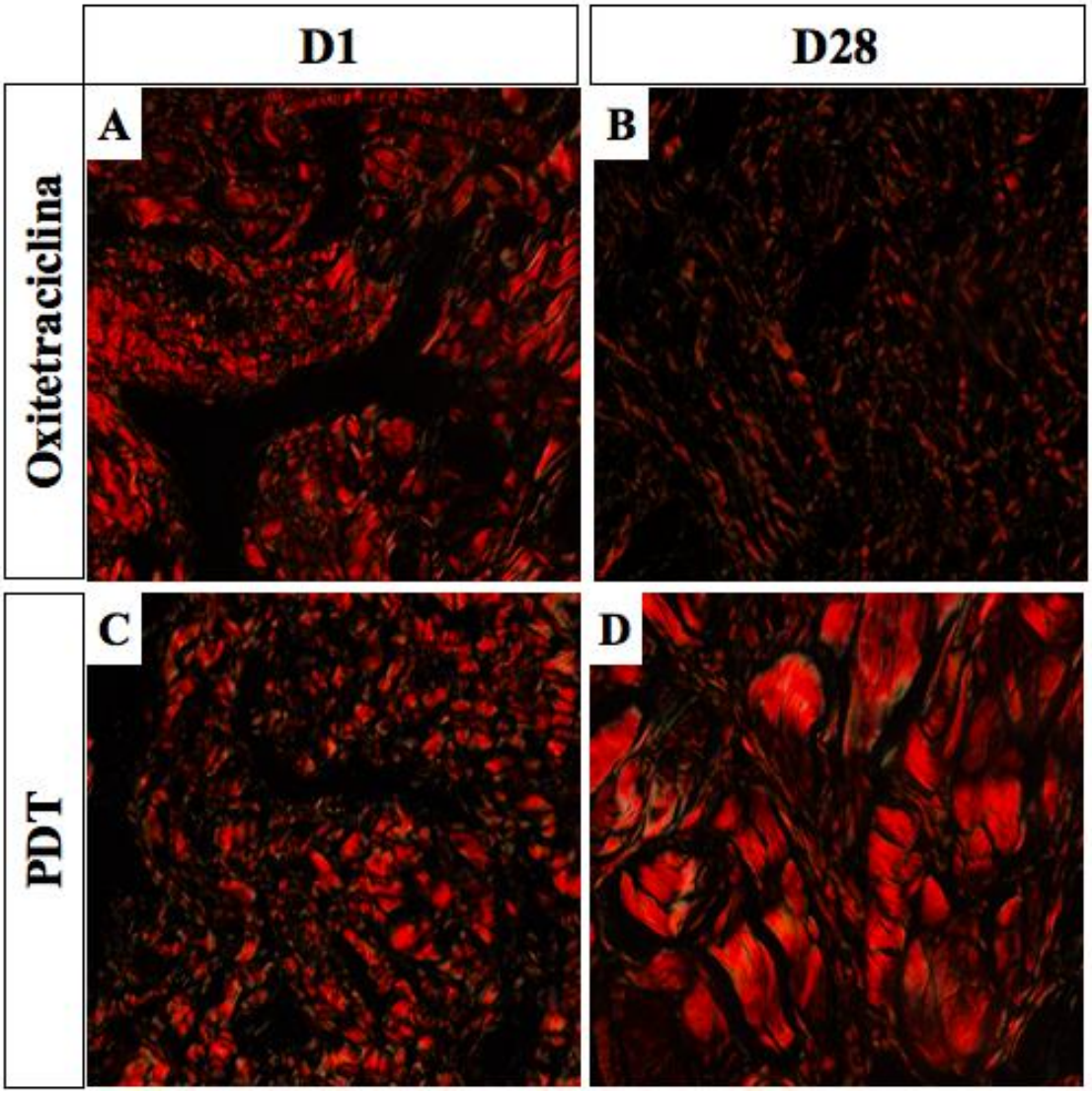

Fonte: (SELLERA, 2018).

Legenda: Nos dias D1-D28, referentes ao tratamento com oxitetraciclina (A-B), há uma diminuição de colágeno do tipo I, enquanto que, no mesmo período, o grupo tratado com PDT apresentou um aumento significativo de colágeno do tipo I (C-D). Picrosírius red, aumento de 400x.

Gráfico 1 – Comparação entre as áreas totais de colágeno tipo I antes e depois dos tratamentos com oxitetraciclina tópica e PDT em lesões de dermatite digital em bovinos – São Paulo – 2018

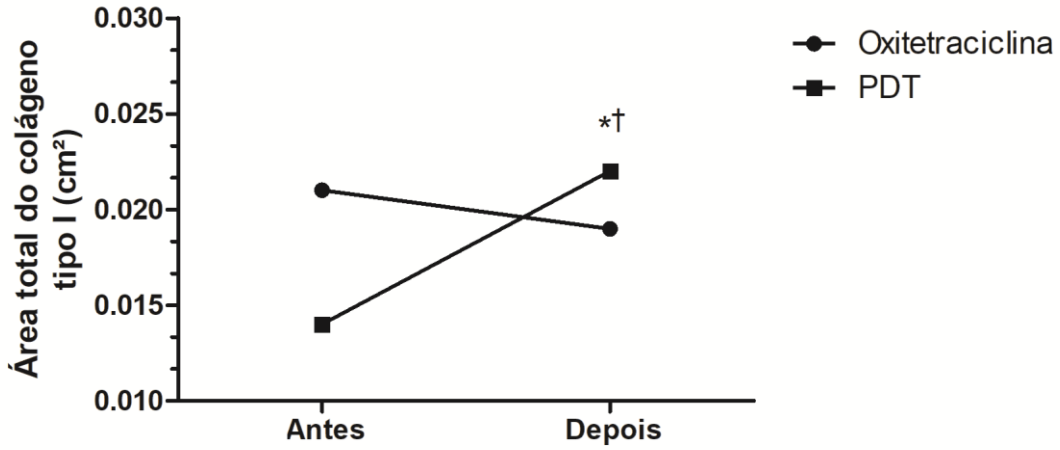

Fonte: (SELLERA, 2018).
*: diferença significativa entre os tratamentos (Teste de Mann-Whitney)
†: diferença significativa entre os momentos no mesmo tratamento (Teste de Wilcoxon)

No gráfico 2, observa-se que houve uma elevação não significante na área ocupada por colágeno tipo III em ambos os tratamentos. No 28º dia, a área total deste colágeno foi significativamente maior nas lesões tratadas com a PDT, em relação a área das lesões tratadas com a oxitetraciclina tópica.

Gráfico 2 – Comparação entre as áreas totais de colágeno tipo III antes e depois dos tratamentos com oxitetraciclina tópica e PDT em lesões de dermatite digital em bovinos – São Paulo – 2018

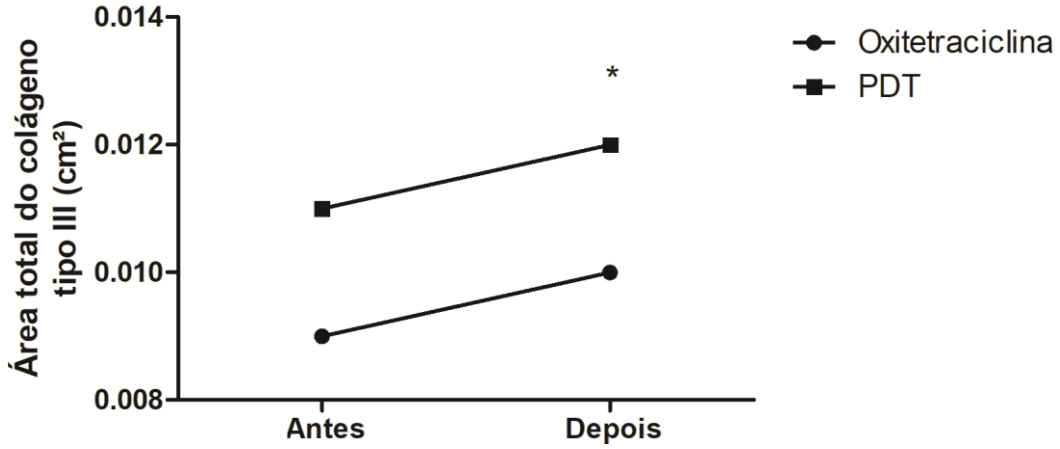

Fonte: (SELLERA, 2018).
*: diferença significativa entre os tratamentos (Teste de Mann-Whitney)

Os resultados obtidos com a coloração do Picrosírius Red corroboram com a hipótese que o tratamento com a PDT promove melhor qualidade na cicatrização das lesões de dermatite digital em bovinos.

8. DISCUSSÃO

A DD é considerada uma das doenças de maior impacto na bovinocultura leiteira, repercurtindo negativamente no bem-estar dos animais e na rentabilidade do sistema de produção (GREENOUGH, 2007; KUJALA et al., 2008; EVANS et al., 2016). Ainda não foi possível elucidar fatores de risco e determinantes para o desenvolvimento da doença, como a exata identificação dos micro-organismos envolvidos em sua gênese e possíveis estratégias terapêuticas para debela-la (EVANS et al., 2016; CAPION et al., 2018). É um consenso geral que elevadas taxas de umidade no ambiente associada à ausência de protocolos de higienização são fatores predisponentes para a propagação da DD em rebanhos (GREENOUGH, 2007; EVANS et al., 2016). Isto posto, em ambas as fazendas selecionadas para este estudo, protocolos de higienização deficientes certamente contribuíram para a ocorrência da doença nos rebanhos.

Por meio do estudo proposto, foram avaliados dois tratamentos distintos para a DD. O diagnóstico clínico foi confrontado com a análise histológica realizada na coloração de HE, confirmando que todos os animais apresentavam a doença. A coloração de Warthin Starry permitiu a identificação de espiroquetas em todos os momentos que antecederam os tratamentos, sugerindo que estes micro-organismos foram protagonistas no acarretamento das lesões. Outros estudos têm apontado que espiroquetas podem ser visualizadas por meio de diferentes técnicas de avaliação histopatológica, incluindo outras colorações pela prata (DEMIRKAN et al., 1998; CRUZ et al., 2001). Neste estudo evidenciamos que amostras coletadas de animais sem lesão não apresentaram espiroquetas. Além disto, a medida que os tratamentos foram realizados, observou-se a redução das áreas das lesões e o desaparecimento progressivo das bactérias (D7-D28). Estes achados estão de acordo com Döpfer et al. (1997) e Evans et al. (2009), os quais relatam que a pele saudável desta região não apresenta espiroquetas.

Por outro lado, as colorações de B&B e Giemsa não permitiram conclusões relevantes a respeito de outros patógenos envolvidos na doença. Por meio destas colorações, foram apenas observadas bactérias cocóides e filamentosas em poucas amostras. Entretanto, assume-se que, uma vez que não houve um padrão de repetitividade na observação destes agentes em função dos momentos investigados, a presença destas bactérias denota contaminação das lesões por sujidades do ambiente, independente do protocolo de antissepsia adotado.

A identificação de mastócitos foi possível por meio da coloração de AT, sendo estes observados em algumas amostras. Não houve uniformidade em relação a presença destas células nos diferentes momentos avaliados pelo estudo. No entanto, Döpfer et al. (1997), observaram estas células em abundância no exame histológico das lesões de DD. Porém, até o momento não existem evidências que permitam a inferência acerca do seu papel na doença.

O uso de antibióticos tem sido amplamente recomendado para o tratamento da DD. Assume-se que os principais micro-organismos causadores desta doença são espiroquetas do gênero *Treponema*. Desta maneira, antibióticos pertencentes à classe farmacológica das tetraciclinas, em especial a oxitetraciclina, têm sido preconizados como tratamento tópico da DD (EVANS et al., 2016).

Ao término dos tratamentos, em relação as dez lesões tratadas com oxitetraciclina, sete (70%) apresentaram regressão total da área, e em cinco (50%), ainda foi possível visualizar a presença de espiroquetas. Assim, é possível afirmar que duas lesões (20%) apresentaram completa cicatrização, macroscópica e histológica, contudo as espiroquetas permaneceram nas lesões mesmo após o fim do tratamento. Ou seja, após o tratamento de eleição, evidenciou-se a permanência destas bactérias mesmo após a cicatrização completa, o que muitas vezes é considerado padrão de cura, principalmente no campo.

Neste sentido, a ausência de patógenos na camada mais profunda da epiderme é necessária para a recuperação completa, porque a melhora clínica ou cicatrização da pele pode ser aparente mesmo quando as bactérias ainda estão presentes, resultando em uma possível recorrência da lesão em pouco tempo (DÖPFER et al., 2011; GOMEZ et al., 2012; CAPION et al., 2018). Assim, as avaliações clínica e histopatológica devem ser combinadas para avaliar o verdadeiro efeito do tratamento.

A preocupante presença de espiroquetas sugere tanto a possibilidade de haver recidiva da lesão, como também animais portadores assintomáticos destes micro-organismos, assim tornando-se potencial risco epidemiológico para a manutenção da doença no rebanho. Referente a isto, estudos *in vitro* demonstraram que *Treponema* spp. isolados de DD podem-se manter em forma encistada/dormente frente a tratamentos (DÖPFER et al., 2012; WILSON-WELDER; ALT; NALLY, 2015)

A ação bacteriostática da oxitetraciclina se baseia na inibição da síntese proteica no complexo ribossomal mRNA (PETKOVIĆ et al., 2006; PETKOVIĆ et al., 2017). A ineficaz ação desta molécula no tratamento da DD como relatada neste estudo, pode estar relacionada ao gene de resistência *tetB* assim como evidenciado em casos de sífilis em humanos (WU et al., 2014; XIAO et al., 2017; GRILLOVÁ et al., 2018). Além disto, estudos *in vitro* têm apontando que *Treponema* spp. isolados de DD apresentaram baixa susceptibilidade à oxitetraciclina (EVANS et al., 2009b).

Embora até o presente momento os estudos envolvendo a identificação de *Treponema* spp. na DD não tenham focado suas atenções para o perfil genotípico de resistência dos isolados, é possível que muitos destes sejam resistentes as tetraciclinas, principalmente porque esta classe farmacológica de antimicrobianos têm sido usada intensivamente na terapêutica de diferentes enfermidades que acometem os bovinos (BERRY et al. 2010; EVANS et al., 2016).

Estudos investigaram alternativas terapêuticas para a DD, enfatizando a necessidade de outras abordagens para o tratamento de animais de produção, visando o uso racional de antimicrobianos (HERNANDEZ et al.,1999; MOORE et al., 2001; KOFLER et al., 2004; SCHULTZ; CAPION, 2013; CAPION et al., 2018).

A partir do final dos anos 90, estudos motivados pela busca de opções alternativas ao uso de antibióticos começaram a ser conduzidos e perduram até os dias atuais. Hernandez et al. (1999) comparam a eficácia do tratamento tópico com oxitetraciclina e quatro diferentes soluções sem antibióticos. Segundo estes autores, a oxitetraciclina e a formulação comercial de cobre mostraram-se igualmente efetivos no tratamento de DD, sendo mais eficazes do que a solução de sulfato de cobre à 5%, solução de cobre ionizada e acidificada, e solução de peróxido de hidrogênio/ácido peracético.

Em outro estudo, Moore et al. (2001) confrontaram a eficácia de um creme tópico contendo cobre solúvel, peróxido e um agente catiônico, com uma pasta à

base de lincomicina. Embora o resultado dos dois tratamentos não tenha sido significativamente diferente, após 29 dias, ambos os grupos apresentaram redução da área das lesões em comparação ao grupo não tratado. Em outro estudo, Kofler et al. (2004) testaram uma pasta sem antibióticos, contendo sais metálicos e ácidos orgânicos no tratamento tópico de 26 lesões de DD; ainda, um grupo controle foi tratado com aplicação tópica de *spray* de oxitetraciclina. Ambos os esquemas de tratamento foram eficazes, e não houveram diferenças estatísticas entre o grupo tratado sem antibióticos e o grupo tratado com oxitetraciclina.

Outra alternativa descrita na literatura é o uso tópico de ácido salicílico. Este produto apresenta ação anti-inflamatória, queratolítica e também possui efeitos bactericidas. A aplicação tópica de ácido salicílico tem sido utilizada por várias décadas na Dinamarca como um tratamento alternativo para a DD (CAPION et al., 2018).

Em um estudo recente, os autores postularam que o ácido salicílico é mais eficaz em termos de cicatrização do que o *spray* de clorotetraciclina (SCHULTZ; CAPION, 2013). No entanto, a resolução completa das lesões foi relativamente baixa para ambos os tratamentos, quando comparados com estudos prévios onde a aplicação tópica de tetraciclina foi avaliada. Mais recentemente, Capion et al. (2018) avaliaram o desempenho de três tratamentos tópicos não antibióticos (ácido salicílico, um composto de ácidos inorgânicos em solução a 20% e em forma seca). Dentro do período de 30 dias, 42 lesões de DD em 33 vacas holandesas foram designadas para receber 1 dos 3 tratamentos. As lesões foram biopsiadas antes e após os tratamentos, sendo avaliadas clinicamente em cinco momentos distintos. Segundo os autores, a regressão macroscópica foi de 10/14 (71%) para ácido salicílico, 11/15 (73%) para a solução de ácido inorgânico e 8/13 (62%) para o pó de ácido inorgânico.

As opções terapêuticas supracitadas podem ser consideradas tão responsivas quanto o uso dos antibióticos mais empregados no tratamento desta doença (oxitetraciclina e lincomicina). Entretanto, ainda permanece um receio ao uso destas alternativas. Com exceção das soluções que contém sulfato de cobre que, apesar de demonstrarem algum sucesso, podem repercutir em prejuízo ambientais, o uso tópico de antibióticos ainda é a preferência dos profissionais que enfrentam este problema.

Segundo Capion et al. (2018), o risco de resíduos de antibióticos no leite e carne, a contaminação do solo e o desenvolvimento de resistência a antibióticos são preocupações crescentes na sociedade. Embora tenha sido demonstrado por Britt et al. (1999), que o uso da oxitetraciclina no tratamento da DD representa um baixo risco de causar resíduos no leite, esta questão ainda gera preocupações aos produtores de leite e veterinários (MOORE et al., 2001). Assim, por não promover resíduos, a PDT se torna uma opção de destaque entre as terapias alternativas.

A PDT apresenta-se como uma alternativa interessante pois suas vantagens vão ao encontro às expectativas da sociedade, abrangendo questões de sustentabilidade e consumo de produtos de origem animal isentos de antimicrobianos. Ademais, a PDT é uma opção terapêutica promissora para tratar as infecções cutâneas, dentre elas as podais. Sabe-se que, até o presente momento, não são conhecidos mecanismos de resistencia de micro-organismos a inativação fotodinâmica. Além disto, bactérias multirresistentes demonstraram ser tão susceptíveis quanto suas semelhantes sem resistência (HAMBLIN; HASAN, 2004; WAINWRIGHT et al., 2017).

O uso da PDT para inativar bactérias do gênero *Treponema* já foi investigado na odontologia. Neste sentido, estudos foram conduzidos visando o tratamento de periodontite e peri-implantite. Rogers et al. (2018) demostraram a ação antimicrobiana da PDT para inativar diferentes micro-organismos anaeróbios associados à biofilmes envolvidos na etiologia destas doenças, dentre eles *T. denticola*. Resultados semelhantes foram evidenciados por Madi e Alagl (2018), que investigaram a PDT no tratamento de peri-implantite em modelo experimental utilizando cães. De acordo com este estudo, a PDT reduziu significativamente a contagem das bactérias anaeróbias.

Considerando os critérios para cura das lesões adotados neste estudo, a PDT promoveu 100% da regressão macroscópica e histológica das lesões, além da inativação dos micro-organismos, caracterizando um tratamento mais vantajoso em relação à oxitetraciclina.

Outro ponto importante refere-se a diferença na quantificação do colágeno perante ambos tratamentos instituídos. Interessantemente, observou-se que o tratamento com oxitetraciclina resultou em diminuição de colágeno do tipo I e leve aumento do tipo III, enquanto a PDT apresentou aumento significante da área total de colágeno, em especial do tipo I. Estudos têm apontando que o tratamento com

tetraciclinas pode apresentar diferentes resultados em relação a cicatrização da DD, culminando, em certas circunstâncias, taxas inferiores de cicatrização quando comparados a outros medicamentos (SCHULTZ; CAPION, 2013; CAPION et al., 2018). Este fato ocorre principalmente porque há discrepância nas estratégias terapêuticas empregadas, incluindo concentração do antibiótico e intervalo de administração (EVANS et al., 2009b; SCHULTZ; CAPION, 2013; CAPION et al., 2018).

Neste estudo, foi proposto um intervalo de 14 dias para ambos tratamentos e, ao final deste período, a PDT promoveu melhor cicatrização das lesões. Embora a ação da PDT mediada por AM na cicatrização da pele de mamíferos não seja plenamente elucidada, alguns estudos têm hipotetizado que os efeitos de proliferação de fibroblastos e aumento na produção de colágeno possam estar relacionados à irradiação com luz vermelha. O comprimento de onda utilizado na PDT é absorvido por cromóforos da pele, podendo resultar em efeitos semelhantes aos observados quando a luz vermelha é usada isoladamente (SPERANDIO et al., 2010).

Durante as ultimas décadas, diferentes FS (s) foram testados para induzir a inativação fotodinâmica, dentre eles, os corantes fenotiazínicos AT e o AM ganharam papel de destaque. A PDT mediada por AM apresenta amplo espectro de ação, sendo capaz de inativar bactérias, fungos, vírus, protozoários e algas patogênicas (SELLERA et al., 2017). Outro ponto interessante, diz respeito à seletividade deste FS por micro-organismos quando comparadas às células do hospedeiro. Isto ocorre porque o processo de absorção pelas células do hospedeiro é mais lento do que nos micro-organismos. Portanto, intervalos curtos entre a aplicação do FS e a irradiação tendem a minimizar os danos ao tecido do hospedeiro.

O uso clínico da PDT na Medicina Veterinária é uma alternativa atraente para o tratamento de infecções localizadas em diferentes espécies (SELLERA et al., 2017). O interesse sobre o uso da PDT em ruminantes teve origem na década de 90, porém o escopo destes estudos foi exclusivamente direcionado à biotecnologia da reprodução. Bielanski et al. (1992), investigaram diferentes FS (s) irradiados com laser ou luz de microscópio para inativar herpesvírus bovino tipo 1 (BHV-1) e vírus da diarréia viral bovina (BVDV), demonstrando que a PDT poderia ser um meio

rápido, simples e efetivo para desinfecção de embriões infectados por estes agentes.

Posteriormente, Eaglesome et al. (1994), utilizaram protocolos semelhantes para demonstrar a inativação de diferentes micro-organismos patogênicos (BHV-1, BVDV, *Mycoplasma bovigenitalium*, *Mycoplasma canadense* e *Ureaplasma diversum*) em meio de cultura e em sêmen bovino. Entretanto, foi apenas na presente década que foram desenvolvidos os primeiros estudos sobre o uso clínico da PDT para tratar infecções em ruminantes. Desde então, esta terapia vem sendo reportada para tratar diferentes infecções cutâneas (SELLERA et al., 2015; SELLERA et al., 2016a; SELLERA et al., 2017). Além disto, outros estudos investigaram o uso da PDT como alternativa para tratar a mastite bovina (SELLERA et al., 2016b; MOREIRA et al., 2018; RIBEIRO et al., 2018).

Apesar da PDT, até o presente momento, não ter sido descrita no tratamento da DD, estudos encorajam o seu uso em outras lesões podais em ruminantes, como a úlcera de sola (SELLERA et al., 2013; SELLERA et al., 2018). Os resultados encontrados no presente estudo sugerem que a PDT é uma abordagem eficaz para a DD, reduzindo o uso empírico de antibióticos. Por outro lado, embora a PDT tenha apresentado resultados satisfatórios, estudos subsequentes devem ser conduzidos para investigar outros protocolos de dosimetria, visando sua otimização.

As dificuldades da implementação da PDT para este propósito restringem-se apenas à disponibilidade do equipamento e FS, treinamento prévio do operador e manutenção do equipamento. Entretanto, o baixo custo deste procedimento incentiva sua implementação na clínica médica de ruminantes.

As limitações desta pesquisa referem-se a não identificação das espécies bacterianas, em especial as espiroquetas. Outra limitação, relaciona-se ao tempo de acompanhamento dos animais após os tratamentos. Esta lacuna poderia elucidar possíveis recidivas das lesões da DD, permitindo conclusões mais expressivas.

9 CONCLUSÃO

Por meio dos resultados obtidos, concluiu-se que:

1. A aplicação da PDT foi mais eficaz do que o uso da oxitetracilina no tratamento da DD.

2. A PDT permitiu a cura de todas as lesões enquanto que nas lesões tratadas com oxitetraciclina apenas cinco animais apresentaram cura.

3. O tratamento com a oxitetraciclina não evitou a permanência de espiroquetas na pele, sem lesão, em dois animais.

4. A análise clínica e histológica deve ser combinada para a avaliação de tratamentos para a DD.

5. A coloração de Warthin Starry pode ser considerada uma boa opção para a visualização de espiroquetas nas lesões de DD.

6. Em consonância aos resultados obtidos neste estudo, investigações subsequentes que fundamentem a apliação da PDT na DD são necessárias.

REFERÊNCIAS

ACKROYD, R.; KELTY, C.; BROWN, N.; REED, M. The history of photodetection and photodynamic therapy. **Photochemistry and Photobiology**, v. 74, n. 5, p. 656-669, 2001.

ALLISON, R. R.; DOWNIE, G. H.; CUENCA, R.; HU, X. H.; CHILDS, C. J. H.; SIABATA, H. C. Photosensitizers in clinical PDT. **Photodiagnosis and Photodynamic Therapy**, v. 1, p. 27-42, 2004.

AULER, H.; BANZER, G. Untersuchungen über die Rolle der Porphyrine bei geschwulstkranken Menschen und Tieren. **Krebs-forsch**, v. 53, n. 65, p. 68, 1942.

BABILAS, P.; KARRER, S.; SIDOROFF, A.; LANDTHALER, M.; SZEIMIES, R. M. Photodynamic therapy in dermatology - an update. **Photodermatology**, **Photoimmunology & Photomedicine**, v. 21. p. 142-149, 2005.

BAGNATO, V. S. Luz contra os agressores. **Revista FAPESP,** São Paulo, 2007. Disponível em: <http://revistapesquisa.fapesp.br/2007/09/19/luz-contra-os-agressores/>. Acesso em: 24 set. 2016.

BAROLET, D. Light-emitting diodes (LEDs) in dermatology. **Seminars in Cutaneous Medicine and Surgery**, v. 27, n. 4, p. 227-238, 2008.

BERRY, S. L.; READ, D. H.; FAMULA, T. R.; MONGINI, A.; DOPFER, D. Long-term observations on the dynamics of bovine digital dermatitis lesions on a California dairy after topical treatment with lincomycin HCl. **The Veterinary Journal**, v. 193, n. 3, p. 654-658, 2012.

BERRY, S. L.; READ, D. H.; WALKER, R. L.; FAMULA, T. R. Clinical, histologic, and bacteriologic findings in dairy cows with digital dermatitis (footwarts) one month after topical treatment with lincomycin hydrochloride or oxytetracycline hydrochloride. **Journal of the American Veterinary Medical Association**, v. 237, n. 5, p. 555-560, 2010.

BICALHO, R. C.; CHEONG, S. H.; CRAMER, G.; GUARD. C. L. Association between a visual and an automated locomotion score in lactating Holstein cows. **Journal of Dairy Science**, v. 90, n. 7, p. 3294-3300, 2007.

BIELANSKI, A.; DUBUC, C.; HARE, W. C.; MYERS, D. J.; EAGLESOME, M. D. Inactivation of bovine herpesvirus-1 and bovine viral diarrhea virus in association with preimplantation bovine embryos using photosensitive agents. **Theriogenology**, v. 38, n. 4, p. 633-644, 1992.

BLOWEY, R. W.; DONE, S. H.; COOLEY, W. Observations on the pathogenesis of digital dermatitis in cattle. **Veterinary Record**, v. 135, n. 5, p. 115-117, 1994.

BLOWEY, R. W.; SHARP, M. W. Digital dermatitis in dairy cattle. **Veterinary Record**, v. 122, n. 5, p. 505-508, 1988.

BORGES, J. R.; SANTIAGO, S. F.; Da SILVA, N. L.; COSTA, F. A. G.; PITOMBO, C. A. Custos de tratamento e descarte causados por doenças digitais em rebanho leiteiro. **Revista Brasileira de Clínica Veterinária**., v. 2, n. 1, p. 23-25, 1995.

BRITT, J. S.; CARSON, M. C.; VON BREDOW, J. D.; CONDON, R. J.; Antibiotic residues in milk samples obtained from cows after treatment for papillomatous digital dermatitis. **Journal of the American Veterinary Medical Association**, v. 215, n. 6, p. 833-6, 1999.

BROWN, S. Clinical antimicrobial photodynamic therapy: phase II studies in chronic wounds. **Journal of the National Comprehensive Cancer Network**, v. 10, n. 2, p. 80-83, 2012.

BRUIJNIS, M. R.; HOGEVEEN, H.; STASSEN, E. N. Assessing economic consequences of foot disorders in dairy cattle using a dynamic stochastic simulation model. **Journal of Dairy Science**, v. 93, n. 6, p. 2419-2432, 2010.

CAPION, N.; LARSSON, E. K.; NIELSEN, O. L. A clinical and histopathological comparison of the effectiveness of salicylic acid to a compound of inorganic acids for the treatment of digital dermatitis in cattle. **Journal of Dairy Science**, v. 101, n. 2, p.1325-1333, 2018.

CHA, E.; HERTL, J. A.; BAR, D.; GRÖHN, Y. T. The cost of different types of lameness in dairy cows calculated by dynamic programming. **Preventative Veterinary Medicine**, v. 97, n. 1, p. 1-8, 2010.

CHELI, R.; ADDIS, F.; MORTELLARO, C. M.; FONDA, D.; ANDREONI, A.; CUBEDDU, R. Hematoporphyrin derivative photochemotherapy of spontaneous animal tumors: clinical results with optimized drug dose. **Cancer letters**, v. 23, n. 1, p. 61-66, 1984.

CHELI, R.; ADDIS, F.; MORTELLARO, C. M.; FONDA, D.; CUBEDDU, R. Photodynamic therapy of spontaneous animal tumors using the active component of hematoporphyrin derivative (HPPH) as photosensitizing drug: clinical results. **Cancer letters**, v. 38, n. 1-2, p. 101-105, 1987.

CHELI, R.; MORTELLARO, C. M. Digital dermatitis in dairy cows. **Proceedings of International Meetings on diseases of cattle**, Milan, p. 208-213, 1974.

CRUZ, C.; DRIEMEIER, D.; CERVA, C.; CORBELLINI, L. C. Bovine digital dermatitis in southern Brazil. **Veterinary Record**, v. 148, n. 18, p. 576-577, 2001.

DAI, T.; HUANG, Y. Y.; HAMBLIN, M. R. Photodynamic therapy for localized infections-state of the art. **Photodiagnosis and Photodynamic Therapy**, v. 6, n. 3-4, p. 170-188, 2009.

DAVIES, J.; DAVIES, D. Origins and evolution of antibiotic resistance. **Microbiology and Molecular Biology Reviews**, v. 74, n. 3, p. 417433, 2010.

DEMIDOVA, T. N.; HAMBLIN, M. R. Effect of cell-photosensitizer binding and cell density on microbial photoinactivation. **Antimicrobial Agents and Chemotherapy**, v. 49, n. 6, p. 2329, 2005.

DEMIRKAN, I.; CARTER, S. D.; MURRAY, R. D.; BLOWEY, R. W.; WOODWARD, M. J. The frequente detection of a treponeme in bovine digital dermatitis by immunocytochemistry and polymerase chain reaction. **Veterinary Microbiology**, v. 60, n. 2-4, p. 285-92, 1998.

DEMIRKAN, I.; WILLIAMS, H. F.; DHAWI, A.; CARTER, S. D.; WINSTANLEY, C.; BRUCE, K. D.; HART, C. A. Characterization of a spirochaete isolated from a case of bovine digital dermatitis. **Journal of Applied Microbiology**, v. 101, n. 4, p. 948-955, 2006.

DÖPFER, D.; KOOPMANS, A.; MEIJER, F. A.; SZAKÁLL, I.; SCHUKKEN, Y. H.; KLEE, W.; BOSMA, R. B.; CORNELISSE, J. L.; VAN ASTEN, A. J.; TER HUURNE, A. A. Histological and bacteriological evaluation of digital dermatitis in cattle, with special reference to spirochaetes and *Campylobacter faecalis*. **The Veterinary Record**, v. 40, n. 24, p. 620-623, 1997.

DÖPFER, D.; ANKLAM, K.; MIKHEIL, D.; LADELL, P. Growth curves and morphology of three Treponema subtypes isolated from digital dermatitis in cattle. **Veterinary Journal**, v. 193, n. 3, p. 685-93, 2012.

DOUGHERTY, T. J.; KAUFMAN, J. E.; GOLDFARB, A.; WEISHAUPT, K. R.; BOYLE, D. Photoradiation therapy for the treatment of malignant tumors. **Cancer Research***,* v. 38, n. 8, p. 2628-2635, 1978.

DOUGHERTY, T. J.; THOMA, R. E.; BOYLE, D. G.; WEISHAUPT, K. R. Interstitial photoradiation therapy for primary solid tumors in pet cats and dogs. **Cancer research**, v. 41, n. 2, p. 401-404, 1981.

EAGLESOME, M. D.; BIELANSKI, A.; HARE, W. C.; RUHNKE, H. L. Studies on inactivation of pathogenic microorganisms in culture media and in bovine semen by photosensitive agents. **Veterinary Microbiology**, v. 38, n. 3, p. 277-84, 1994.

EL-MOFTY, A.M. Clinical experience in the treatment of vitiligo with psoralens. In:_____.**Vitiligo and Psoralens**.1st ed. Oxford: Pergamon Press, 1968, p. 147.

ELLIOTT M. K.; ALT, D. P.; ZUERNER R. L. Lesion formation and antibody response induced by papillomatous digital dermatitis-associated spirochetes in a murine abscess model. **Infection and Immunity**, v. 75, n. 9, p. 4400-4408, 2007.

ERTZE, R. A.; READ, D. H.; HIRD, D. W.; BERRY, S. L. Field evaluation of prophylactic and therapeutic effects of a vaccine against (papillomatous) digital dermatitis in dairy cattle on two California dairies. **Bovine Practitioner**, v. 40, n. 1 p. 76-82, 2006.

EVANS, N. J.; BROWN, J. M.; DEMIRKAN, I.; MURRAY, R. D.; VINK, W. D.; BLOWEY, R. W.; HART, C. A.; CARTER, S. D. Three unique groups of spirochetes

isolated from digital dermatitis lesions in UK cattle. **Veterinary Microbiology**, v. 130, n. 1-2, p. 141-150, 2008.

EVANS, N. J.; TIMOFTE, D.; ISHERWOOD, D. R.; BROWN, J. M.; WILLIAMS, J. M.; SHERLOCK, K.; LEHANE, M. J.; MURRAY, R. D.; BIRTLES, R. J.; ANTHONY HART, C.; CARTER, S. D. Host and environmental reservoirs of infection for bovine digital dermatitis treponemes. **Veterinary Microbiology**, v. 156, n. 1-2, 102-109, 2012.

EVANS, N. J.; MURRAY, R. D.; CARTER, S. D. Bovine digital dermatitis: Current concepts from laboratory to farm. **The Veterinary Journal**, v. 211, n. 1, p. 3-13, 2016.

EVANS, N. J.; BROWN, J. M.; DEMIRKAN, I.; SINGH, P.; GETTY, B.; TIMOFTE, D.; VINK, W. D.; MURRAY, R. D.; BLOWEY, R. W.; BIRTLES, R. J.; HART, C. A.; CARTER, S. D. The association of unique, isolated treponemes with bovine digital dermatitis lesions. **Journal of Clinical Microbiology**, v. 47, n. 3, p. 689-696, 2009a.

EVANS, N. J.; BROWN, J.M.; DEMIRKAN, I.; BIRTLES, R.; HART, C. A.; CARTER, S. D. *In vitro* susceptibility of bovine digital dermatitis associated spirochaetes to antimicrobial agents. **Veterinary Microbiology**, v. 136, n. 1-2, p.115-20, 2009b.

FERREIRA, P. M.; CARVALHO, A. U.; FACURY FILHO, E. J.; FERREIRA, M. G.; FERREIRA, R. G. **Sistema locomotor dos ruminantes**. Belo Horizonte: Escola de Veterinária da UFMG, 2005, p.39.

FIGGE, H. J.; WEILAND, G. S.; MANGANIELLO, L. J. Cancer detection and therapy, affinity of neoplastic, embryonic, and traumatized tissues for porphyrins and metalloporphyrins. **Proceedings of the Society for Experimental Biology and Medicine**, v. 68, n. 3, p. 640-641. 1948.

FONSECA, M.; JÚNIOR, P.; PALLOTA, R.; FILHO, H.; DENARDIN, O.; RAPOPORT, A.; DEDIVITIS, R. A.; VERONEZI, J. F.; GENOVESE, W. J.; RICARDO, A. L. Photodynamic therapy for root canals infected with *Enterococcus faecalis*. **Photomedicine and Laser Surgery**, v. 26, n. 3, p. 209-213, 2008.

GAYNES, R. The discovery of penicillin — New insights after more than 75 years of clinical use. **Emerging Infectious Diseases**, v. 23, n. 5, p. 849–853, 2017.

Great Britain Cattle Health and Welfare Group. 2014. Second Report. GB Cattle Health and Welfare Group, July 2014. EBLEX, Agriculture and Horticulture Development Board, Kenilworth, UK. Disponível em: http://www.eblex.org.uk/wp/wp-content/uploads/2013/06/CHAWG706. Acesso em 27 de novembro de 2018.

GOMEZ, A.; COOK, N. B.; BERNARDONI, N. D.; RIEMAN, J.; DUSICK, A. F.; HARTSHORN, R.; SOCHA, M. T.; READ, D. H.; DOPFER, D. An experimental infection model to induce digital dermatitis infection in cattle. **Journal of Dairy Science**, v. 95, n. 4, p. 1821-1830, 2012.

GRILLOVÁ, L.; NODA, A. A.; LIENHARD, R.; BLANCO, O.; RODRÍGUEZ, I.; ŠMAJS, D. Multilocus sequence typing of *Treponema pallidum* subsp. pallidum in Cuba from 2012 to 2017. **Journal of Infectious Diseases**, IN PRESS, 2018.

GREENOUGH, P. R. **Bovine Laminitis and Lameness**. 1st Edition. Saunders Elsevier. 311p. 2007.

GRIFFIN, L. L.; LEAR, J. T. Photodynamic Therapy and Non-Melanoma Skin Cancer. **Cancers (Basel)**, v. 8, n. 10, pii E98, 2016.

HAMBLIN, M. R. Antimicrobial photodynamic inactivation: a bright new technique to kill resistant microbes. **Current Opinion in Microbiology**, v. 33, p. 67-73, 2016.

HAMBLIN, M. R.; HASAN, T. Photodynamic therapy: a new antimicrobial approach to infectious disease? **Photochemistry and Photobiology Science**, v. 3, n. 5, p. 436-450, 2004.

HAUSMANN, W. H. Die sensibilisierende Wirkung des Hamatoporphyrins. **Biochemische Zeitschrift**, v. 30, p. 276-316, 1910.

HERNANDEZ, J.; SHEARER, J. K.; ELLIOTT, J. B. Comparison of topical application of oxytetracycline and four nonantibiotic solutions for treatment of papillomatous digital dermatitis in dairy cows. **Journal of the American Veterinary Medical Association**, v. 214, n. 5, p. 688-90, 1999.

HOLZHAUER, M.; BARTELS, C. J.; VAN BARNEVELD, M.; VULDERS, C.; LAM, T. Curative effect of topical treatment of digital dermatitis with a gel containing activated copper and zinc chelate. **Veterinary Record**, v. 169, n. 21, p. 555, 2011.

KONIAROVA, I.; ORSAG, A.; LEDECKY, V. The role anaerobes in dermatitis digitalis et interdigitalis in cattle. **Veterinary Medicine,** v. 38, n. 10, p. 589-596, 1993.

KEIL, D. J.; LIEM, A.; STINE, D. L.; ANDERSON, G. A. Serological and clinical response of cattle to farm specific digital dermatitis bacterins. **Proceedings of the 12th International Symposium on Lameness in Ruminants**, Orlando, Florida, USA, 9-13, p. 385, 2002.

KESSEL, D. Photodynamic therapy: from the beginning. **Photodiagnosis and Photodynamic Therapy,** v. 1, n. 1, p. 3-7, 2004.

KOFLER, J.; POSPICHAL, M.; HOFMANN-PARISOT, M. Efficacy of the non-antibiotic paste Protexin Hoof-Care for topical treatment of digital dermatitis in dairy cows. **Journal of Veterinary Medicine. A, Physiology, Pathology, Clinical Medicine**, v. 51, n. 9-10, p. 447-52, 2004.

JORI, G.; MAGARAGGIA, M.; FABRIS, C.; SONCIN, M.; CAMERIN, M.; TALLANDINI, L.; COPPELLOTTI, O.; GUIDOLIN, L. Photodynamic inactivation of microbial pathogens: disinfection of water and prevention of water-borne diseases. **Journal of Environmental Pathology, Toxicology and Oncology: Official Organ of the International Society for Environmental Toxicology and Cancer**, v. 30, n. 3, p. 261-

271, 2011.

KUJALA, M.; PASTELL, M.; SOVERI, T. Use of force sensors to detect and analyse lameness in dairy cows. **Veterinary Record**, v. 162, n. 12, p. 365-368. 2008.

LATTOUF, R.; YOUNES, R.; LUTOMSKI, D.; NAAMAN, N.; GODEAU, G.; SENNI, K.; CHANGOTADE, S. Picrosirius red staining: a useful tool to appraise collagen networks in normal and pathological tissues. **The Journal of Histochemistry and Cytochemistry**, v. 62, n. 10, p.751-8, 2014.

LAVEN, R. A.; LOGUE, D. N. Treatment strategies for digital dermatitis for the UK. **The Veterinary Journal**, v. 171, n. 1, p. 79–88, 2006.

LIPSON, R. L.; GRAY, M. J.; BALDES, E. J. Hematoporphyrin derivative for detection and management of cancer. **Proceedings of the 9th International Cancer Congress**, Tokyo, Japan, p 393, 1966.

LOGUE, D. N.; OFFER, J.; KEMPSON, S. A. Lameness in dairy cattle. **Irish Veterinary Journal**, v. 46, n. 1, p. 47-58, 1993.

LOSINGER, W. C. Economic impacts of reduced milk production associated with papillomatous digital dermatitis in dairy cows in the USA. **Journal of Dairy Research**, v. 73, n. 2, p. 244-256, 2006.

LUCROY, M. D. Photodynamic therapy for companion animals with cancer. **The Veterinary Clinics of North America: Small Animal Practice**, v. 32, n. 3, p. 693-702, 2002.

MADI, M.; ALAGL, A. S. The effect of different implant surfaces and photodynamic therapy on periodontopathic bacteria using taqman PCR assay following peri-implantitis treatment in dog model. **BioMed Research International**, p. 7570105, 2018.

MANSKE, T.; HULTGREN, J.; BERGSTEN, C. Topical treatment of digital dermatitis associated with severe heel-horn erosion in a Swedish dairy herd. **Preventive Veterinary Medicine**, v. 53, n. 3, p. 215-231, 2002.

MARMUR, E. S.; SCHMULTS, C. D.; GOLDBERG, D. J. A review of laser and photodynamic therapy for the treatment of nonmelanoma skin cancer. **Dermatologic Surgery**, v. 30, n. 2, p. 264-271, 2004.

MARKLEY, J. L.; WENCEWICZ, T. A. Tetracycline-inactivating enzymes. **Frontiers in Microbiolology**, v. 30, n. 9, p. 1058, 2018.

MEYER-BETZ, F. Untersuchungen über die biologische (photodynamische) Wirkung des Hämatoporphyrins und anderer Derivate des Blut- und Gallenfarbstoffes. **Deutsches Archiv für klinische Medizin**, v. 112, p. 476-503. 1913.

MOORE, D. A.; BERRY, S. L.; TRUSCOTT, M. L.; KOZIY, V. Efficacy of a nonantimicrobial creamadministered topically for treatment of digital dermatitis in

dairy cattle. **Journal of the American Veterinary Medical Association**, v. 219, n. 10, p. 1435-1438, 2001.

MOREIRA, L. H.; DE SOUZA, J. C. P.; DE LIMA, C. J.; SALGADO, M. A. C.; FERNANDES, A. B.; ANDREANI, D. I. K.; VILLAVERDE, A. B.; ZÂNGARO, R. A. Use of photodynamic therapy in the treatment of bovine subclinical mastitis. **Photodiagnosis and Photodynamic Therapy**, v. 21, p. 246-251, 2018.

MURRAY, R. D.; DOWNHAM, D. Y.; CLARKSON, M. J.; FAULL, W. B.; HUGHES, J. W.; MANSON, F. J.; MERRITT, J. B.; RUSSELL, W. B.; SUTHERST, J. E.; WARD, W. R. Epidemiology of lameness in dairy cattle: description and analysis of foot lesions. **Veterinary Record**, v. 138, n. 24, p. 586-591, 1996.

NASCIMENTO, L. V.; MAUERWERK, M. T.; Dos SANTOS, C. L.; BARROS FILHO, I. R.; BIRGEL JÚNIOR, E. H.; SOTOMAIOR, C. S.; MADEIRA, H. M.; OLLHOFF, R. D. Treponemes detected in digital dermatitis lesions in Brazilian dairy cattle and possible host reservoirs of infection. **Journal of Clinical Microbiology**, v. 53, n. 6, p. 1935-1937, 2015.

NIKAIDO, H. Multidrug resistance in bacteria. **Annual Review of Biochemistry**, v. 78, p. 119–146, 2009.

PENG, Q.; MOAN, J.; NESLAND, J. M. Correlation of subcellular and intratumoral photosensitizer localization with ultrastructural features after photodynamic therapy. **Ultrastructural Pathology**, v. 20, n. 2, p. 109-129, 1996.

PETKOVIĆ, H.; CULLUM, J.; HRANUELI, D.; HUNTER, I. S.; PERIĆ-CONCHA, N.; PIGAC, J.; THAMCHAIPENET, A.; VUJAKLIJA, D.; LONG, P. F. Genetics of Streptomyces rimosus, the oxytetracycline producer**. Microbiology and Molecular Biology Reviews**, v. 70, n. 3, p. 704-28, 2006.

PETKOVIĆ, H.; LUKEŽIČ, T.; ŠUŠKOVIĆ, J. Biosynthesis of oxytetracycline by *Streptomyces rimosus*: Past, present and future directions in the development of tetracycline antibiotics. **Food Technology and Biotechnology**, v. 55, n. 1, p.3-13, 2017.

PRIME, J. **Des accidents toxiques produlт par l'eosinate se sodium**. In: Thesis. 2nd Ed. Jouve et Boyer, Paris; 1900.

PRINGLE, M.; BERGSTEN, C.; FERNSTRÖM, L. L.; HÖÖK, H.; JOHANSSON, K. E. Isolation and characterization of Treponema phagedenis-like spirochetes from digital dermatitis lesions in Swedish dairy cattle. **Acta Veterinaria Scandinavica**, v. 50, n. 1, p. 40, 2008.

READ, D. H.; WALKER, R. L. Experimental transmission of papillomatous digital dermatitis (footwarts) in cattle. **Veterinary Pathology**, v. 33, p. 607, 1996.

READ, D. H.; WALKER, R. L.; CASTRO, A.E.; SUNDBERG, J.P.; THURMOND, M. C. An invasive spirochaete associated with interdigital papillomatosis of dairy cattle. **Veterinary Record**, v. 130, n. 3, p. 59-60, 1992.

RIBEIRO, M. S.; GARGANO, R. G.; SABINO, C. P.; DOS ANJOS, C.; POGLIANI, F. C.; SELLERA, F. P. Clinical challenges of antimicrobial photodynamic therapy for bovine mastitis. **Photodiagnosis and Photodynamic Therapy**, v. 21, p. 327, 2018.

ROGERS, S.; HONMA, K.; MANG, T. S. Confocal fluorescence imaging to evaluate the effect of antimicrobial photodynamic therapy depth on *P. gingivalis* and *T. denticola* biofilms. **Photodiagnosis and Photodynamic Therapy**, v. 23, p.18-24, 2018.

ROSENBERGER, G. **Exame clínico dos bovinos**. 2. ed. Rio de Janeiro: Guanabara Koogan, 1983, p.429.

SABO, J.; HUDAC, A.; FENDTOVA, E. Ecology of anaerobic non-sporulating bacteria in relation to dermatitis digitalis in beef cattle. **Veterinary Medicine**, v. 33, n. 5, p. 265-272, 1988.

SCHULTZ, N.; CAPION, N. Efficacy of salicylic acid for treatment of digital dermatitis in dairy cattle. **Veterinary Journal**, v. 198, p. 518-523, 2013.

SELLERA, F. P.; GARGANO, R. G.; DELLA LIBERA, A. M. M. P.; BENESI, F. J.; AZEDO, M. R.; SA, L. R. M.; RIBEIRO, M. S.; BAPTISTA, M. S.; POGLIANI, F. C. Antimicrobial photodynamic therapy for caseous lymphadenitis abscesses in sheep: Report of ten cases. **Photodiagnosis and Photodynamic Therapy**, v. 13, p. 120-122, 2016a.

SELLERA, F. P.; GARGANO, R. G. ; AZEDO, M.R. ; BENESI, F. J. ; ALMEIDA-LOPES, L. ; POGLIANI, F. C. . Antimicrobial photodynamic therapy as an adjuvant treatment of toe ulcer in cattle. **European International Journal of Science and Technology**, v. 2, p. 98-104, 2013.

SELLERA, F. P.; GARGANO, R. G.; DOS ANJOS, C.; BAPTISTA, M. S.; RIBEIRO, M. S.; POGLIANI, F. C. Methylene blue-mediated antimicrobial photodynamic therapy: a novel strategy for digital dermatitis-associated sole ulcer in a cow - a case report. **Photodiagnosis and Photodynamic Therapy**, v. 24, p. 121-122, 2018.

SELLERA, F. P.; BARBOSA, B. S.; GARGANO, R. G.; SABINO, C. P.; RIBEIRO, M. S.; AZEDO, M. R.; BENESI, F. J.; POGLIANI, F. C. Cutaneous Streptococcal abscess treated by photodynamic therapy. **African Journal of Traditional, Complementary and Alternative Medicines**, v. 12, p. 65-67, 2015.

SELLERA, F. P.; NASCIMENTO, C. L. ; RIBEIRO, M. S. **Photodynamic Therapy in Veterinary Medicine: From Basics to Clinical Practice**. 1ª ed. Springer, 2017. v. 1. 225 pp.

SELLERA, F. P.; SABINO, C. P.; RIBEIRO, M. S.; GARGANO, R. G.; BENITES, N. R.; MELVILLE, P. A.; POGLIANI, F. C. In vitro photoinactivation of bovine mastitis related pathogens. **Photodiagnosis and Photodynamic Therapy**, v. 13, p. 276-281, 2016b.

SHARMA, S. K.; MROZ, P.; DAI, T.; HUANG, Y. Y.; St DENIS, T. G.; HAMBLIN, M. R. Photodynamic Therapy for Cancer and for Infections: What Is the Difference?. **Israel Journal of Chemistry**, v. 52, n. 8-9, p. 691-705, 2012.

SOMERS, J. G.; FRANKENA, K.; NOORDHUIZEN-STASSEN, E. N.; METZ, J. H. Risk factors for digital dermatitis in dairy cows kept in cubicle houses in The Netherlands. **Preventive Veterinary Medicine**, v. 71, n. 1-2, p. 11-21, 2005.

SOUZA, R. C. **Perfil epidemiológico e clínico das afecções podais em vacas nas bacias leiteiras de Belo Horizonte e Pedro Leopoldo**. 2002.p. 72. Dissertação (Mestrado) Escola de Veterinária da Universidade Federal de Minas Gerais, Belo Horizonte, 2002.

SPERANDIO, F. F.; HUANG, Y. Y.; HAMBLIN, M. R. Antimicrobial photodynamic therapy to kill Gram-negative bacteria. **Recent Patents on Anti-Infective Drug Discovery**, v. 8, n. 2, p. 108-20, 2013.

SPERANDIO, F. F.; SIMÕES, A.; ARANHA, A. C.; CORRÊA, L.; ORSINI MACHADO DE SOUSA, S. C. Photodynamic Therapy Mediated by Methylene Blue Dye in Wound Healing. **Photomedicine and Laser Surgery**, v. 28, n. 5, p. 581-587, 2010.

SPRECHER, D. J.; HOSTETLER, D. E.; KANEENE, J. B. A lameness scoring system that uses posture and gait to predict dairy cattle reproductive performance. **Theriogenology**, v. 47, n. 6, p. 1179-1187, 1997.

SPYROPOULOS, B. 50 years LASERS: *in vitro* diagnostics, clinical applications and perspectives. **Clinical laboratory**, v. 57, n. 3-4, p. 131-142, 2011.

STAMM, L. V.; BERGEN, H. L.; WALKER, R. L. Molecular typing of papillomatous digital dermatitis-associated Treponema isolates based on analysis of 16S-23S ribosomal DNA intergenic spacer regions. **Journal of Clinical Microbiology**, v. 40, n. 9, p. 3463-3469, 2002.

STERNBERG, E. D.; DOLPHIN, D. Porphyrin-based Photosensitizers for Use in Photodynamic Therapy. **Tetrahedron**, v. 54, p. 4151-4202, 1998.

SVANBERG, K.; BENDSOE, N.; AXELSSON, J.; ANDERSSON-ENGELS, S.; SVANBERG, S. Photodynamic therapy: superficial and interstitial illumination. **Journal of Biomedical Optics**, v. 15, n. 4, p. 041502, 2010.

TANAKA, M.; KINOSHITA, M.; YOSHIHARA, Y.; SHINOMIYA, N.; SEKI, S.; NEMOTO, K.; HIRAYAMA, T.; DAI, T.; HUANG, L.; HAMBLIN, M. R.; MORIMOTO, Y. Optimal photosensitizers for photodynamic therapy of infections should kill bacteria but spare neutrophils. **Photochemistry and Photobiology**, v. 88, n. 1, p. 227-232, 2012.

TEIXEIRA, A. G.; MACHADO, V. S.; CAIXETA, L. S.; PEREIRA, R. V.; BICALHO, R. C. Efficacy of formalin, copper sulfate, and a commercial footbath product in the control of digital dermatitis. **Journal of Dairy Science**, v. 93, n. 8, p. 3628-3634, 2010.

THOMA, R. E.; STEIN, R. M.; WEISHAUPT, K. R.; DOUGHERTY, T. J. Cancer therapy. **Veterinary Medicine, Small Animal Clinician**, 1693-1699, 1983.

TROTT, D. J.; MOELLER, M. R.; ZUERNER, R. L.; GOFF, J. P.; WATERS, W. R.; ALT, D. P.; WALKER, R. L.; WANNEMUEHLER, M. J. Characterization of Treponema phagedenis-like spirochetes isolated from papillomatous digital dermatitis lesions in dairy cattle. **Journal of Clinical Microbiology**, v. 41, n. 6, p. 2522-2529, 2003.

Von TAPPEINER, H.; JESIONEK, A. Therapeutische Ver-suche mit fluoreszierenden Stoffen. **Münchener Medizinische Wochenschrift**, v. 47, p. 2042-2044, 1903.

Von TAPPEINER, H.; JODLBAUER, A. In: Die sensibilisierende wirkung fluoreszierender substanzer: gesamte Untersuchungen ber die photodynamische erscheinung. Leipzig: FCW Vogel; 1907.

Von TAPPEINER, H.; JODLBAUER, A. Uber Wirkung der photodynamischen (fluorieszierenden) Stoffe auf Protozoan und Enzyme. **Deutsches Archiv für klinische Medizin. Med**,v. 80, p. 427-487, 1904.

WAINWRIGHT, M. Photodynamic antimicrobial chemotherapy (PACT). **Journal of Antimicrobial Chemotherapy**, v. 42, n. 1, p. 13-28, 1998.

WAINWRIGHT, M.; MAISCH, T.; NONELL, S.; PLAETZER, K.; ALMEIDA, A.; TEGOS, G. P.; HAMBLIN, M. R. Photoantimicrobials are we afraid of the light? **Lancet Infectious Diseases**, v. 17, n. 2, p. 49-55, 2017.

WHAY, H. R.; MAIN, D. C.; GREEN, L. E.; WEBSTER, A. J. Assessment of the welfare of dairy cattle using animal-based measurements: direct observations and investigation of farm records. **The Veterinary Journal**, v. 153, n. 7, p. 197-202. 2003.

WILSON-WELDER, J. H.; ALT, D. P.; NALLY, J. E. Digital dermatitis in cattle: current bacterial and immunological findings. **Animals (Basel)**, V. 5, N. 4, V. 1114-35, 2015.

WU, B. R.; LIU, W. C.; WU, P. Y.; SU, Y. C.; YANG, S. P.; HUNG, C. C.; CHANG, S. Y. Surveillance study of Treponema pallidum harbouring tetracycline resistance mutations in patients with syphilis. **International Journal of Antimicrobial Agents**, v. 44, n. 4, p. 370-372, 2014.

WYSS, P. History of Photomedicine. In: WYSS, P.; TADIR, Y.; TROMBERG, B.J.; HALLER, U. **Photomedicine in Gynecology and Reproduction**. 2nd ed. Karger Publishers, Switzerland, 2000. p. 4-11.

XIAO, H.; LI, Z.; LI, F.; WEN, J.; LIU, D.; DU, W.; HOU, J.; LI, Z.; ZHENG, R.; LIU, D.; CHU, T.; DU, D.; TIAN, H. Preliminary study of tetracycline resistance genes in Treponema pallidum. **Journal of Global Antimicrobial Resistance**, v. 9, p. 1-2, 2017.

YIN, R.; HAMBLIN, M. R. Antimicrobial Photosensitizers: Drug Discovery Under the Spotlight. **Current Medicinal Chemistry**, v. 22, n. 18, p. 2159-85, 2015.

ZOCCAL, R.; OLIVEIRA, O. C.; ALMEIDA, M. M. T. B. Pecuária de leite pode aumentar muito no Brasil. **ANUALPEC**: anuário da pecuária brasileira, cap. 6, p. 229-256, 2012.