MÁRCIA KAZUMI NAGAMINE

Estabelecimento e caracterização de modelo xenotransplantável de mastocitoma canino para estudo de antineoplásicos

São Paulo
2011

MÁRCIA KAZUMI NAGAMINE

Estabelecimento e caracterização de modelo xenotransplantável de mastocitoma canino para estudo de antineoplásicos

Tese apresentada ao Programa de Pós-Graduação em Patologia Experimental e Comparada da Faculdade de Medicina Veterinária e Zootecnia da Universidade de São Paulo para obtenção do título de Doutor em Ciências

Departamento:

Patologia

Área de concentração:

Patologia Experimental e Comparada

Orientador:

Prof[a]. Dr[a]. Maria Lúcia Zaidan Dagli

.

São Paulo

2011

MÁRCIA KAZUMI NAGAMINE

Estabelecimento e caracterização de modelo xenotransplantável de mastocitoma canino para estudo de antineoplásicos

Tese apresentada ao Programa de Pós-Graduação em Patologia Experimental e Comparada da Faculdade de Medicina Veterinária e Zootecnia da Universidade de São Paulo para obtenção do título de Doutor em Ciências

Departamento:

Patologia

Área de concentração:

Patologia Experimental e Comparada

Orientador:

Prof[a]. Dr[a]. Maria Lúcia Zaidan Dagli

.

São Paulo

2011

Autorizo a reprodução parcial ou total desta obra, para fins acadêmicos, desde que citada a fonte.

DADOS INTERNACIONAIS DE CATALOGAÇÃO-NA-PUBLICAÇÃO

(Biblioteca Virginie Buff D'Ápice da Faculdade de Medicina Veterinária e Zootecnia da Universidade de São Paulo)

2424
FMVZ

Nagamine, Márcia Kazumi
Estabelecimento e caracterização de modelo xenotransplantável de mastocitoma canino para estudo de antineoplásicos / Márcia Kazumi Nagamine. -- 2011.
118 f. : il.

Tese (Doutorado) - Universidade de São Paulo. Faculdade de Medicina Veterinária e Zootecnia. Departamento de Patologia, São Paulo, 2011.

Programa de Pós-Graduação: Patologia Experimental e Comparada.
Área de concentração: Patologia Experimental e Comparada.

Orientador: Profa. Dra. Maria Lúcia Zaidan Dagli.

1. Mastocitoma canino. 2. Xenotransplante. 3. Neoplasia. 4. Camundongos atímicos. 5. Cultivo celular. I. Título.

UNIVERSIDADE DE SÃO PAULO
Faculdade de Medicina Veterinária e Zootecnia

Comissão Bioética

CERTIFICADO

Certificamos que o Projeto intitulado "Avaliação *in vitro* e *in vivo* do mesilato de imatinibe sobre o crescimento de mastocitomas caninos", protocolado sob o nº1027/2006, utilizando 135 (cento e trinta e cinco) camundongos, sob a responsabilidade da Profa. Dra. Maria Lúcia Zaidan Dagli, está de acordo com os princípios éticos de experimentação animal da Comissão de Bioética da Faculdade de Medicina Veterinária e Zootecnia da Universidade de São Paulo e foi aprovado "ad referendum" .

(We certify that the Research "Evaluation of imatinib mesilate on growth of canine mast cell tumors *in vitro* and *in vivo*", protocol number 1027/2006, utilizing 135 (one hundred and thirty five) mice, under the responsibility Profa. Dra. Maria Lúcia Zaidan Dagli, agree with Ethical Principles in Animal Research adopted by Bioethic Commission of the School of Veterinary Medicine and Zootechny of University of São Paulo and was approved "ad referendum", meeting).

São Paulo, 11 de janeiro de 2007

Prof. Dr. José Luis Bernardino Merusse
Presidente da Comissão de Bioética
FMVZ/USP

Av. Prof. Dr. Orlando Marques de Paiva, nº 87 - 05508-270 - Cidade Universitária "Armando de Salles Oliveira". Fax: (11) 3032-2224 - fones: (11) 309107676/7671 - e-mail: fmvz@edu.usp.br

FOLHA DE AVALIAÇÃO

Nome: NAGAMINE, Márcia Kazumi

Título: Estabelecimento e caracterização de modelo xenotransplantável de mastocitoma canino para estudo de antineoplásicos

Tese apresentada ao Programa de Pós-Graduação em Patologia Experimental e Comparada da Faculdade de Medicina Veterinária e Zootecnia da Universidade de São Paulo para obtenção do título de Doutor em Ciências

Data: ____/____/____

Banca Examinadora

Prof. Dr.: _____ Instituição: _____

Assinatura: _____ Julgamento: _____

Prof. Dr.: _____ Instituição: _____

Assinatura: _____ Julgamento: _____

Prof. Dr.: _____ Instituição: _____

Assinatura: _____ Julgamento: _____

Prof. Dr.: _____ Instituição: _____

Assinatura: _____ Julgamento: _____

Prof. Dr.: _____ Instituição: _____

Assinatura: _____ Julgamento: _____

DEDICATÓRIA

A meus pais, pela dedicação incondicional em nossa formação moral e no incentivo aos estudos

À minha tia Haruko, minha segunda mãe, por sua inquestionável generosidade, sem a qual não teria feito trabalho nenhum

Em especial à Ana Carolina Caldas Alves, minha terapeuta, que conseguiu abrir uma portinha que eu havia fechado. Foi seu trabalho que se transformou neste. Minha sincera gratidão.

AGRADECIMENTOS

Em especial, a todos que participaram de minha vida e de meu crescimento pessoal, o meu MUITO OBRIGADA, de todo o coração.

À Profa. Malú, que me acolheu por tanto tempo e sempre me apoiou nesses 10 anos de laboratório. Tenho um carinho especial.

À Profa. Dra. Mitsue Haraguchi do Instituto Biológico, pelo suporte científico dispendido com a extração da *P.paniculata.*

À Profa. Dra. Vladi Olga Consiglieri da Faculdade de Farmácia/USP, pelo seu generoso compartilhamento de conhecimento e por sua gentileza em ceder seu laboratório e materiais.

À Cláudia Mori, pela sua ajuda e orientações no manejo dos camundongos, e por estar sempre disponível para os problemas inerentes ao trabalho.

Aos funcionários do biotério, à Rosires, Idalina e Nelsinho, meu salvador.

Ao Luciano (Buga) e Cláudio pela ajuda com os materiais de histologia

À Krishna, Kátia Kimura, e Daniel, os patologistas que me ajudaram a avaliar as lâminas. E pela amizade e companhia.

À Andréia Latorre e Heidge Fukumasu pela valiosa ajuda.

A todos os colegas e amigos do laboratório de Oncologia Experimental pela convivência e aprendizados.

À querida Marguitiii, imprescindível no laboratório!

À Cyntia Esteves (*in memorian*) pela companhia nos doces e quinquilharias, e pela sua amizade sem igual.

À Shirley Maria, que sempre deu uma ajudinha na hora do aperto

Ao CNPq pelo suporte financeiro

RESUMO

NAGAMINE, M._K. **Estabelecimento e caracterização de modelo xenotransplantável de mastocitoma canino para estudo de antineoplásicos** [Establishment and characterization of xenotransplantable model of canine mast cell tumor for study of antineoplastic agents]. 2011. 118 f Tese (Doutorado em Ciências) – Faculdade de Medicina Veterinária e Zootecnia, Universidade de São Paulo, 2011.

O mastocitoma é um dos mais freqüentes neoplasmas que acometem a pele do cão, e novas modalidades terapêuticas vêm sendo buscadas visando seu controle. O presente trabalho descreve o estabelecimento e caracterização do modelo xenotransplantável de mastocitoma canino para testes de substâncias com potencial antineoplásico *in vitro* e *in vivo*. O animal doador da amostra tumoral apresentava um mastocitoma grau 3. O mastocitoma canino foi estabelecido com sucesso nos camundongos atímicos BALB/c nu/nu. O tumor apresenta as mesmas características histológicas do fragmento tumoral daquele do animal doador ao longo das passagens. Em média, 7 dias a 3 semanas são necessários para o aparecimento do nódulo palpável e cerca de 60 dias para o volume tumoral alcançar mais de 500 mm3. O cultivo celular das células de mastocitoma canino se mantém por aproximadamente 1 mês, às vezes mais, mas o tempo de cultivo é limitado. Há perda progressiva das características iniciais de cultivo como perda de granulação, aumento de adesão e diminuição de células em suspensão. A seguir, foram realizados testes *in vitro* e *in vivo* neste modelo com as substâncias de origem natural epigalocatequina-3-galato (EGCG, principal composto do chá-verde), tricostatina A (TSA, produto metabólico da bactéria *Streptomyces sp*) e resíduo butanólico da *Pfaffia paniculata* (RBPP) (Ginseng brasileiro). Nas doses utilizadas, a EGCG mostrou efeito estimulatório, não tendo sido testada *in vivo*. A TSA e o RBPP apresentaram efeitos inibitórios sobre as células de mastocitoma canino *in vitro* com diminuição da viabilidade celular detectada com o corante vital Azul de Tripan e diminuição do crescimento celular avaliada com o ensaio do MTT. A avaliação morfológica das células pela coloração Laranja de Acridina/Brometo de Etídio mostrou vários debris celulares e células apoptóticas no tratamento com TSA, e alterações morfológicas como vacuolização nas células tratadas com RBPP,

incluindo células apoptóticas. A avaliação do ciclo celular avaliada por citometria de fluxo mostrou aumento das células em fase sub-G1 nas células tratadas com TSA, e diminuição nas fases G1 e G2, e aumento nas fases sub-G1 e S no tratamento com RBPP. As substâncias foram então testadas no modelo xenotransplantável de mastocitoma canino. Apesar do marcante efeito inibitório da TSA nos ensaios *in vitro*, o mesmo não aconteceu *in vivo* com as doses investigadas, não demonstrando diferença em relação ao controle. Já o RBPP mostrou efeito inibitório com a dosagem de 1,5 mg/animal com tratamento intratumoral no modelo *in vivo*. Estes dados mostram que o modelo estabelecido é estável e viável e a importância da complementação com os ensaios *in vivo* para a confirmação dos efeitos observados *in vitro*.

Palavras-chave: Mastocitoma canino, Xenotransplante, Neoplasia, Camundongos atímicos, Cultivo celular.

ABSTRACT

NAGAMINE, M._K. **Establishment and characterization of xenotransplantable model of canine mast cell tumor for study of antineoplastic agents** [Estabelecimento e caracterização de modelo xenotransplantável de mastocitoma canino para estudo de antineoplásicos]. 2011. 118 f. Tese (Doutorado em Ciências) – Faculdade de Medicina Veterinária e Zootecnia, Universidade de São Paulo, 2011.

The mast cell tumor is one of the most common neoplasms that involve the skin of the dog, and new treatment modalities have been searched for its control. This paper describes the establishment and characterization of a xenotransplantable canine mast cell tumor model for testing substances with anticancer potential *in vitro* and *in vivo*. The tumor sample was original from a donor animal that showed a grade 3 mast cell tumor. The canine mast cell tumor was successfully established in athymic mice BALB/c nu/nu. The tumor has same histological characteristics retained during their passages in culture. On average, 7 days to 3 weeks are needed for the appearance of a palpable mass and about 60 days for tumor volume reaching more than 500 mm^3. Cell cultivation of canine mast cell tumor is maintained for approximately one month, sometimes more, but the cultivation time is limited. There is progressive loss of the initial features of culture such as loss of granulation, increased adhesion and decreased cell suspensions. The following tests were performed *in vitro* and *in vivo* in this model, by using the naturally occurring substance epigallocatechin-3-gallate (EGCG, the major compound of green tea), trichostatin A (TSA, metabolic product of the fungus Streptomyces sp) and butanolic residue of the Pfaffia paniculata (RBPP) (Brazilian ginseng). At the used doses, EGCG showed stimulatory effect *in vitro*, but has not been tested *in vivo*. The TSA and RBPP showed inhibitory effects on the canine mastocytoma cells *in vitro* with a decrease in cell viability detected with the vital dye Trypan blue and a decrease in cell growth assessed by the MTT assay. The morphological evaluation of cells stained by Acridine Orange/Ethidium Bromide showed several cellular debris and apoptotic cells in the treatment with TSA, and morphological changes such as vacuolization in cells treated with RBPP, including apoptotic cells. The evaluation of the cell cycle measured by flow cytometry showed an increase of cells in sub-G1 phase in cells treated with TSA, and a decrease in both G1 and G2 phases and increased sub-G1 and S in the treatment RBPP. The

substances were then tested in the xenotransplantable model of canine mast cell tumor. Despite the remarkable inhibitory effect of TSA *in vitro*, it did not happen *in vivo* with the doses studied, showing no difference compared to control. RBPP already had an inhibitory effect with the dosage of 1.5 mg/animal treatment with intratumoral *in vivo* model. These data show that the established model of murine xenotransplantable mastocytoma is stable and viable and has importance as a complement *in vivo* of the tests with antineoplastic drugs performed *in vitro.*

Key words: Canine mast cell tumor, Xenotransplant, Neoplasia, Athymic mice, Cell culture.

LISTA DE ABREVIATURAS E SIGLAS

Chk1	Checkpoint kinase 1
CO_2	Dióxido de carbono
DMEM	Dulbecco's Eagle Modified Medium
ECF	Fator Quimitático de Eosinófilos
EGCG	Epigalocatequina-3-galato
FMVZ	Faculdade de Medicina Veterinária e Zootecnia
g	Gramas
h	Horas
HE	Hematoxilina-Eosina
HAT	Histona acetiltransferase
HDAC	Histona deacetilase
HOVET	Hospital Veterinário
ICB IV	Instituto de Ciências Biomédicas IV
IgE	Imunoglobulina E
IL	Interleucina
ip	Intraperitoneal
it	Intratumoral
min	Minutos
mm	Milímetros
NCF	Fator Quimiotático de Neutrófilos
NCI	National Cancer Institute
PAF	Fator Ativador Plaquetário
PCNA	Proliferating Cell Nuclear Antigen
qsp	Quantidade suficiente para
RBPP	Resíduo butanólico de *Pfaffia paniculata*
rpm	Rotações por minuto
sc	Subcutâneo
SCID	Imunodeficiência Severa Combinada
SFB	Soro fetal bovino
SPF	Specific Pathogen Free

USP	Universidade de São Paulo
TGF-β1	Fator de Crescimento Transformador beta 1
TNF-α	Fator de Necrose Tumoral alfa
Th2	T helper 2
TSA	Tricostatina A
vs	Versus

SUMÁRIO

1 INTRODUÇÃO.....17

2 OBJETIVOS.....20

2.1 OBJETIVO GERAL.....20

2.2 OBJETIVOS ESPECÍFICOS.....20

3 REVISÃO DE LITERATURA.....22

3.1 MASTÓCITOS.....22

3.2 MASTOCITOMA.....24

3.3 USO DE CAMUNDONGOS IMUNODEFICIENTES ATÍMICOS NUDES NA DESCOBERTA DE NOVOS AGENTES ANTINEOPLÁSICOS.....31

3.4 PROCURA DE NOVOS AGENTES ANTINEOPLÁSICOS.....36

4 MATERIAL E MÉTODOS.....43

4.1 ESTABELECIMENTO E CARACTERIZAÇÃO DO MODELO XENOTRANSPLANTÁVEL DE MASTOCITOMA CANINO EM CAMUNDONGOS IMUNODEFICIENTES.....43

4.2 CULTIVO CELULAR DO MASTOCITOMA CANINO.....49

4.3 ESTUDOS *IN VITRO* E *IN VIVO*.....51

5 RESULTADOS.....57

5.1 AVALIAÇÃO HISTOPATOLÓGICA DE FRAGMENTO TUMORAL DO ANIMAL DOADOR.....57

5.2 CRESCIMENTO TUMORAL EM CAMUNDONGOS NUDES ATÍMICOS.....58

5.3 ESTUDOS *IN VITRO*.....76

5.4 ESTUDOS *IN VIVO*.....87

6 DISCUSSÃO.....91

6.1 ESTABELECIMENTO DO MODELO XENOTRANSPLANTÁVEL EM CAMUNDOGOS NUDES ATÍMICOS.....91

6.2 CULTIVO CELULAR DO MASTOCITOMA.....95

6.3 ESTUDOS *IN VITRO* E *IN VIVO* COM SUBSTÂNCIAS POTENCIALMENTE ANTINEOPLÁSICAS.....97

7 CONCLUSÕES.....104

REFERÊNCIAS.....106

APÊNDICE A.....118

INTRODUÇÃO

1 INTRODUÇÂO

O mastocitoma ou tumor de mastócitos é uma das formas mais frequentes de câncer de pele encontrado em cães correspondendo de 7 a 21% do total dos tumores de pele (GOLDSCHMIDT, 1992; LONDON; SEGUIN, 2003; WELLE et al., 2008). O comportamento biológico do mastocitoma é amplamente variável. Alguns tumores têm comportamento benigno, enquanto outros exibem um crescimento agressivo e se metastatizam (GOLDSCHMIDT, 1992; LONDON; SEGUIN, 2003; WELLE et al., 2008). Apesar do surgimento de novas drogas no tratamento do mastocitoma canino, sempre há o aparecimento de resistência ou pacientes que simplesmente não respondem ao tratamento.

O modelo de xenotransplante tumoral a partir de amostras do paciente oncológico apresenta um bom valor preditivo nos ensaios pré-clínicos de substâncias com potencial antineoplásico (BURGER; FIEBIG, 2002). O modelo xenotransplantável de tumores ganhou importância crescente na pesquisa oncológica desde o descobrimento do camundongo atímico nude em 1966 por Flanagan. Desde então vários tipos tumorais foram estabelecidos para a utilização nos testes pré-clínicos na triagem de substâncias antineoplásicas. Este modelo apresenta um bom valor preditivo à resposta clínica quando são utilizadas amostras tumorais de pacientes oncológicos, em oposição aos xenotransplantes realizados com linhagens estabelecidas de células tumorais.

Existe uma limitação no tratamento oncológico para animais, por isso a importância dos modelos experimentais para estudos de novas alternativas para o tratamento do câncer e para o entendimento do comportamento biológico destes tumores. Sendo o mastocitoma canino a neoplasia de pele de maior prevalência na população canina, um modelo xenotransplantável de mastocitoma seria de grande utilidade para triagem de substâncias antineoplásicas.

Dentre as fontes de substâncias com potencial para o tratamento do câncer, estão os produtos de origem natural, principalmente aqueles provenientes de plantas. Neste trabalho foram estudados a epigalocatequina-3-galato (EGCG), principal componente do chá-verde, o extrato butanólico da *Pfaffia paniculata* (RBPP) e a tricostatina A (TSA). A epigalocatequina galato é bastante estudada tendo mostrado propriedades antitumorais em vários tipos de tumores. A *Pfaffia*

paniculata vem sendo estudada neste laboratório desde 2000, e tem mostrado efeitos inibitórios em alguns modelos estudados. E finalmente, a tricostatina A, um antifúngico derivado da bactéria *Streptomyces sp*, é um inibidor de histona deacetilase, e tem mostrado vários resultados promissores nas pesquisas, incluindo indução de apoptose e inibição de proliferação de células neoplásicas. Os inibidores de histona deacetilase vêm sendo bastante estudados na área de oncologia atualmente por interferirem em programas genéticos das células.

OBJETIVOS

2 OBJETIVOS

2.1 OBJETIVO GERAL

Estabelecer modelo xenotransplantável de mastocitoma canino em camundongos imunodeficientes para estudo de substâncias potencialmente antineoplásicas

2.2 OBJETIVOS ESPECÍFICOS

Como objetivos específicos deste trabalho citam-se:

A. Caracterizar o modelo *in vivo* quanto ao crescimento em camundongos nudes BALB/c nu/nu
B. Caracterizar o cultivo celular do mastocitoma canino
C. Estudos *in vitro* com células do mastocitoma canino
D. Estudos *in vivo* com modelo xenotransplantável de mastocitoma canino

REVISÃO DE LITERATURA

3 REVISÃO DE LITERATURA

3.1 MASTÓCITOS

Os mastócitos foram descritos pela primeira vez por Paul Ehrlich em 1878[1], em sua tese de doutorado, no qual discute as propriedades químicas, tecnológicas e histológicas do corante anilina. Em seu trabalho, Ehrlich descreve o "comportamento absolutamente característico da anilina para os depósitos protoplasmáticos de certas células" (apud CRIVELLATO, 2003), distinguindo-as das 'Plasmazellen', uma categoria ampla e heterogênea de células descrita anos antes por Waldeyer[2]. Denominou então as células anilina-positivas (as células granulares do tecido conjuntivo) de 'Mastzellen', numa tentativa de diferenciar dos "Plasmazellen" de Waldeyer (CRIVELLATO et al., 2003).

Os mastócitos são células residentes encontrados em todos os tecidos de sustentação, mas são particularmente prevalentes na pele, revestimento gastrointestinal, revestimento seroso da cavidade peritoneal e em torno de vasos sanguíneos e nervos. Os mastócitos são derivados de células progenitoras na medula óssea que migram aos tecidos periféricos como células imaturas e sofrem diferenciação "in situ" (ABBAS, LICHTMAN, POBER, 1997; YOUNG, 2001). São células de longa vida, que como os monócitos e macrófagos podem re-entrar no ciclo celular e proliferar com estímulo adequado.

A regulação da sobrevivência e proliferação, bem como a regulação de outras características fenotípicas como sua suscetibilidade à ativação por vários estímulos, sua habilidade em estocar ou produzir vários produtos de secreção e a magnitude e natureza da resposta secretória, são finamente controlados O principal fator de desenvolvimento e sobrevivência para os mastócitos é o Fator de Células Tronco (Stem Cell Factor, SCF), porém outros fatores de crescimento, citocinas e quimiocinas podem influenciar o número e fenótipo dos mastócitos, incluindo interleucina 3 (IL-3), citocinas associadas a células Th2 (como IL-4 e IL-9) e Fator de

[1] EHRLICH, P. Beiträge zur Theorie und Praxis der Histologischen Färbung. Thesis, Leipzig University. 1878

[2] Heinrich Wilhelm Gottfried Waldeyer-Hartz, anatomista alemão (1836-1921)

Crescimento Transformador β1 (TGF-β1). Vários estímulos além da Imunoglobulina E (IgE) e antígenos específicos podem ativar e liberar uma ampla gama de produtos biologicamente ativos, que podem mediar as funções pró-inflamatórias, anti-inflamatórias e/ou supressivas. Além disso, os mastócitos podem participar em múltiplos ciclos de ativação para liberação de mediadores, também podendo ser diferencialmente ativado para liberar distintos padrões de mediadores ou citocinas, dependendo do tipo e força do estímulo (GALLI, 2008).

A mais importante função do mastócito é sintetizar e armazenar potentes mediadores e/ou substâncias químicas da reação inflamatória. Os grânulos contêm mediadores primários liberados instantes após a ativação do mastócito. Entre eles: histamina, heparina, calicreínas, proteases neutras (por exemplo, triptase), Fator Quimiotático de Eosinófilos (ECF) e Fator Quimiotático de neutrófilos (NCF). Mais da metade das proteínas nos grânulos do mastócito consiste de tripsina ou proteases neutras do tipo quimotripsina. Os mediadores secundários são produzidos minutos após a ativação dos mastócitos são derivados do ácido araquidônico, como os leucotrienos, as prostaglandinas e os tromboxanos. Outros mediadores secundários são sintetizados horas após a ativação do mastócito. São as interleucinas, especificamente IL-4, IL-5, IL-6, IL-13, outras citocinas como o Fator de Necrose Tumoral alfa (TNF-α), bradicinina e Fator Ativador Plaquetário (PAF). (GARTNER; HIATT, 1993; JUNQUEIRA; CARNEIRO, 1995).

Mastócitos de diferentes tecidos têm diferentes características morfológicas, bioquímicas e funcionais. Os mastócitos do tecido conectivo e pele são ricos em histamina e heparina. Já os mastócitos intestinais não contêm heparina, mas sulfato de condroitina, têm pouca histamina e produzem diferentes prostaglandinas, leucotrienos, proteases e fator de ativação plaquetária. A natureza precisa do mastócito e seus mediadores variam de acordo com a localização anatômica e é provavelmente regulada pelas citocinas locais. (ABBAS; LICHTMAN; POBER, 1997; TIZARD, 2004).

3.2 MASTOCITOMA

3.2.1 Incidência e etiologia

O mastocitoma ou tumor de mastócitos é uma das formas mais frequentes de câncer de pele encontrado em cães correspondendo de 7 a 21% do total dos tumores de pele e um dos tumores malignos mais comuns na população canina. A idade média de ocorrência desta doença é de 8 anos, porém animais muito jovens com idade de 6 meses podem desenvolver a doença. Não há predileção de sexo e acomete todas as raças, porém algumas apresentam maior incidência.

A etiologia do mastocitoma ainda é desconhecida, mas provavelmente é multifatorial. O componente genético deve representar papel importante, pois algumas raças são mais predispostas ao desenvolvimento da doença welle (Welle, Bley *et al.*, 2008)2008. As raças cujo ancestral provém do Bulldog, como o Boxer e Boston terrier, têm um risco maior de desenvolvimento da doença, porém com menor gravidade. Outras raças incluem Bull terrier, Bullmastiffs, Cocker Spaniels, Staffordshire terrier, Fox terrier, English Bulldog, Dachshund, Labrador Retriever, Golden Retriever, Beagles, Pug, Schnauzer, Sharpei, Rhodesian Ridgeback, Weimaraner e Australian Cattle dog (LONDON; SEGUIN, 2003; WELLE *et al.*, 2008).

Apesar de um grande numero de mastócitos serem encontrados nos pulmões e trato gastrointestinal, a maioria absoluta dos casos de mastocitoma é encontrada no subcutâneo e cutâneo do animal. O mastocitoma visceral envolvendo baço, fígado ou medula óssea (ou mastocitose disseminada) é normalmente decorrente da disseminação generalizada de um mastocitoma cutâneo primário agressivo. A leucemia de mastócitos primária é extremamente rara no cão (LONDON; SEGUIN, 2003).

Os sítios anatômicos do tumor variam conforme a raça do animal e também parecem estar associados com a malignidade deste. Mastocitomas cutâneos localizados no períneo e prepúcio tendem a ser malignos (OGILVIE; MOORE, 1995; ELMSLIE, 2003; LOWER, 2003)

Estudos recentes têm mostrado uma relação entre o receptor Kit e o desenvolvimento desta neoplasia A expressão aberrante do receptor Kit

(citoplasmática e perinuclear) está associada a um maior grau (grau III) e pior prognóstico (PREZIOSI; MORINI; SARLI, 2004; Webster *et al.*, 2004; GIL DA COSTA *et al.*, 2007; THOMPSON *et al.*, 2010). Mutações em c-kit também foram estudadas, sendo encontradas duplicações e deleções nos exons 11 e 12, que codificam para a região de tirosina-quinase, e que pode levar à ativação constitutiva do receptor Kit (LONDON *et al.*, 1999; MA *et al.*, 1999; ZEMKE, YAMINI YUZBASIYAN-GURKAN, 2002; RIVA *et al.*, 2005; WEBSTER *et al.*, 2006).

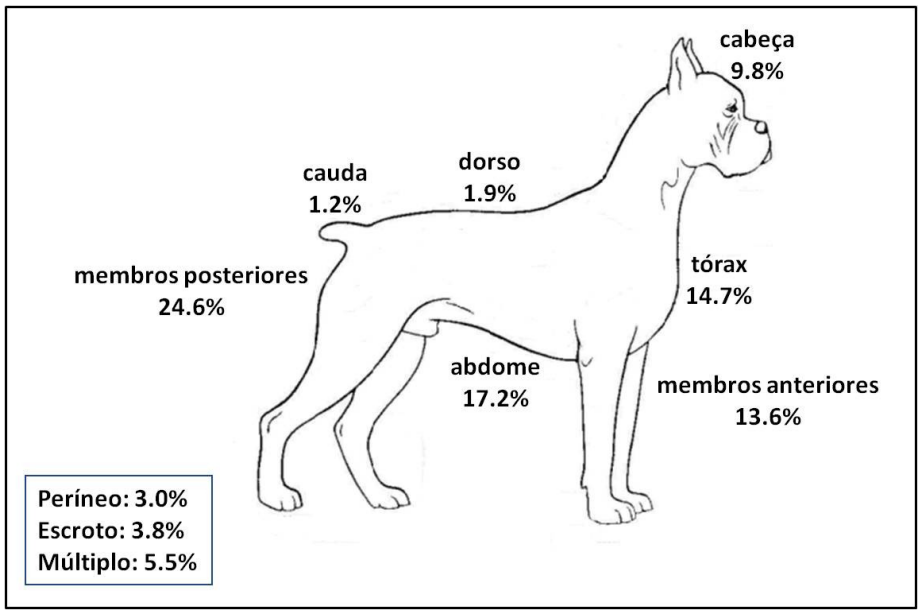

Figura 1 – Desenho esquemático mostrando a incidência de lesões neoplásicas do mastocitoma por região do corpo. Dados extraído de: Goldschmidt, 1992

3.2.2 Apresentação clínica e diagnóstico

O comportamento biológico do mastocitoma é amplamente variável. Alguns tumores têm comportamento benigno, enquanto outros exibem um crescimento agressivo e se metastatizam. Quando ocorre a metástase, inicialmente há o acometimento dos linfonodos regionais, seguida pela disseminação de células neoplásicas para o fígado, baço e medula óssea.

Os mastocitomas são grandes imitadores devido à sua capacidade de imitar a aparência clínica de outros tumores. O mastocitoma cutâneo pode apresentar-se de

diversas formas no cão. Os nódulos podem ser firmes ou flutuantes e variam muito em tamanho, podendo ter alguns milímetros a vários centímetros de diâmetro; envolvem apenas a derme ou também o tecido subcutâneo (LOWER, 2003) autores citam que podem atingir também a camada muscular (OGILVIE; MOORE, 1995). A epiderme pode estar ulcerada, alopécica, hiperêmica ou normal. À palpação o tumor pode ser bem firme mimetizando os fibromas dermais, ou muito macio se assemelhando a lipomas ou hemangiopericitomas. Na maioria das vezes, é um tumor solitário; entretanto, em aproximadamente 11% dos casos são múltiplos (MADEWELL; THEILEN, 1987; OGILVIE; MOORE, 1995) e neste caso, podem ser agrupados ou espalhados pelo corpo. Os múltiplos tumores podem ser pequenos ou grandes (GOLDSCHMIDT, 1992).

Os sinais clínicos do mastocitoma são causados pela liberação substâncias presentes nos grânulos dos mastócitos (histamina, heparina, outras aminas vasoativas, fator quimiotático de eosinófilos e enzimas proteolíticas). A manipulação mecânica do tumor pode levar a uma degranulação dos mastócitos, levando a formação de eritema e sinal de Darier. As síndromes paraneoplásicas e complicações decorrentes da degranulação mastocitária também podem ocorrer: úlceras gastrointestinais (encontradas em 35-83% dos animais com mastocitoma, ao exame necroscópico), retardo na cicatrização, hemorragia local, choque anafilático em animais com acometimento extenso do corpo e manipulação excessiva do tumor (muito raro acontecer) (KUBE *et al.*, 1998; LONDON; SEGUIN, 2003).

O diagnóstico do mastocitoma pode ser conseguido com a avaliação citológica de um aspirado por agulha fina. As células podem ser coradas com os corantes hematológicos de rotina (Wright, Giemsa, Leishman) ou com colorações mais específicas (Azul de Toluidina). O exame citológico mostra uma discreta população de células redondas com quantidade moderada de citoplasma contendo grânulos vermelho-arroxeados de variados tamanhos. Estas células possuem núcleo redondo a oval que pode ser mascarado pela coloração intensa dos grânulos. Os mastocitomas pouco diferenciados podem conter poucos ou até não possuir granulação e devem ser diferenciados de outros tumores de células redondas como o linfoma, plasmocitoma, histiocitoma, melanoma amelânico, e tumor venéreo transmissível (TVT). A avaliação citológica deve ser confirmada posteriormente com a avaliação histológica obtida da biópsia excisional (LONDON; SEGUIN, 2003).

3.2.3 Fatores prognósticos em cães com mastocitoma

Vários fatores estão associados ao prognóstico do animal (LONDON; SEGUIN, 2003; WELLE *et al.*, 2008)

- Grau histológico - Os mastocitomas são graduados histologicamente geralmente pela classificação estabelecida por Patnaik (1984) em grau I (bem diferenciado), grau II (moderadamente diferenciado) e grau III (pouco diferenciado), de acordo com a quantidade de grânulos, índice mitótico, e característica celular de malignidade (Quadro 1). Os mastocitomas de grau III têm um prognóstico reservado, sendo que menos de 10% dos animais acometidos sobrevivem por mais de um ano (YAGER; WILCOCK, 1994).
- Estadiamento clínico: O estadiamento clínico preconizado pelo World Health Organization (WHO) é muito utilizado juntamente com a graduação histológica para a escolha de tratamentos, prognóstico e testes clínicos (WELLE *et al.*, 2008). O estadiamento clínico é dividido em 5 categorias e considera fatores como multiplicidade de tumores, envolvimento de linfonodos, infiltração e metástases (Quadro 2).
- Localização do tumor: tumores com origem em cavidade oral, leito da unha, ou regiões do períneo, prepúcio ou inguinal, tem um pior prognóstico independente do grau histológico.
- Aparência do tumor: ulceração, eritema ou prurido no tumor está associado a um pior prognóstico.
- Sinais sistêmicos: sinais sistêmicos como anorexia, vômito, melena, eritema espalhado, edema, e úlcera gastrointestinal têm pior prognóstico.
- raça: os cães da raça boxer podem apresentar mastocitoma mais jovens porém a doença é mais branda (grau I a II), enquanto em Sharpeis,, pode aparecer em animais mais jovens mas a doença é mais agressiva. Em Labradores, o mastocitoma costuma ser mais agressivo.

- taxa de crescimento e tamanho: a taxa de crescimento do tumor é um fator prognóstico importante. Tumor estável no crescimento ou de crescimento muito lento tem melhor prognóstico. Tumores muito grandes têm prognóstico pior.
- sexo: as fêmeas tem melhor prognóstico que os machos
- Metástase: tumores bem diferenciados têm uma taxa menor que 10% para metastatizar, enquanto os de grau intermediário têm baixo a moderado potencial metastático.
- AgNOR (Regiões Organizadoras Nucleolares Argirofílicas): a frequência relativa de AgNORs está correlacionada com o grau histológico e tem valor preditivo para o resultado pós-cirúrgico. Quanto maior a contagem pior o prognóstico.
- Ki-67: Marcador de proliferação. Quanto maior a contagem pior o prognóstico.
- c-kit: localização aberrante tem pior prognóstico (PREZIOSI; MORINI; SARLI, 2004; WEBSTER; KIUPE; YUZBASIYAN-GURKAN, 2004; GIL DA COSTA *et al.*, 2007; THOMPSON *et al.*, 2010),
- mutações em exon 11 ou 12: ZEMKE *et a*l., 2002
- densidade de vasos: a densidade de vasos aumentada está associada a um maior grau e pior prognóstico (MORINI *ET AL.*, 2004; PREZIOSI, MORINI, SARLI, 2004; Patruno *et al.*, 2009)

Quadro 1 – Graduação histológica dos mastocitomas caninos segundo Patnaik (1984)

Grau	Grau (Patnaik)	Descrição microscópica
Bem diferenciado (baixo grau)	I	Mastócitos bem diferenciados bordas citoplasmáticas claramente definidas e núcleo esférico ou ovóide regular; figuras mitóticas raras ou ausentes; grânulos são grandes e bem corados células confinadas à derme e espaço interfolicular
Moderadamente diferenciado	II	Células arranjadas de forma compacta bordas citoplasmática indistinta; proporção núcleo/citoplasma menor do que no anaplásico; figuras mitóticas infrequentes ; maior granulação do que o anaplásico; células neoplásicas infiltram ou substituem a derme ou tecido subcutâneo
Indiferenciado anaplásico (alto grau)	III	Altamente celular, bordas citoplasmáticas indistintas com núcleo de tamanho e forma irregular; figuras mitóticas frequentes; baixo número de grânulos, tecido neoplásico substitui tecido subcutâneo e tecidos profundos

Fonte: LONDON; SEGUIN, 2003

Quadro 2 – Estadiamento clínico dos mastocitomas caninos segundo a Organização Mundial da Saúde

Estágio	Descrição
0	Tumor único, incompletamente excisado da derme, identificado histologicamente, sem envolvimento de linfonodos a. Sem sinais sistêmicos b. Com sinais sistêmicos
I	Tumor único confinado à derme sem envolvimento regional do linfonodo a. Sem sinais sistêmicos b. Com sinais sistêmicos
II	Tumor único confinado à derme com envolvimento regional do linfonodo a. Sem sinais sistêmicos b. Com sinais sistêmicos
III	Múltiplos tumores ou tumore grandes infiltrativos, com ou sem envolvimento de linfonodos a. Sem sinais sistêmicos b. Com sinais sistêmicos
IV	Qualquer tumor com metástases distantes ou recorrência com metástases (incluindo envolvimento do sangue ou medula óssea)

Fonte: WELLE *et al,* 2008

3.2.4 Tratamentos

O tratamento de escolha para esta neoplasia é a retirada cirúrgica com ampla margem de ressecção (3 cm). A aplicação de terapia adjuvante depende do grau histológico do tumor e se há ou não acometimento das margens cirúrgicas. A quimioterapia é indicada nos casos de mastocitomas grau III, com margens comprometidas, com metástases, ou nos casos de tumores não ressecáveis (THAMM, MAULDIN, VAIL, 1999.). Os quimioterápicos utilizados como terapia adjuvante incluem a vinblastina, lomustina e prednisolona.

Atualmente, com a rapidez no desenvolvimento da biologia molecular estão surgindo novas drogas, com mecanismo de ação alvo-dirigido. O alvo no caso dos mastocitomas é o receptor Kit, que nos tumores apresenta-se de forma anormal, sugerindo que sua função esteja também alterada. A sinalização desencadeada pela ligação do receptor Kit ao seu ligante Stem Cell Factor (SCF) leva à ativação da atividade tirosina-quinase intrínseca e consequente indução da cascata de transdução de sinais, responsável pela proliferação, maturação, migração, degranulação, supressão de apoptose e adesão à fibronectina (WEBSTER; KIUPE; YUZBASIYAN-GURKAN, 2004). Como os tumores podem estar com a via constantemente ativada, o que a droga faz é inibir esta via de transdução de sinal.

Hoje há novas drogas disponíveis comercialmente no exterior, os inibidores de atividade tirosina-quinase fosfato de toceranibe (Palladia®, Pfizer) aprovada pelo Food and Drug Administration (FDA) nos Estados Unidos e masitinibe (Masivet® na Europa e Kinavet® nos EUA, AB Science).

Outra droga inibidora da atividade tirosina-quinase, o mesilato de imatinibe, utilizada na medicina humana para tratamento da leucemia mielóide crônica (LMC) e para o tumor gastrointestinal estromal (GIST), obteve 21% (10/21) de resposta ao tratamento em cães portadores de mastocitoma. Este estudo apresentou várias limitações, como o autor comenta, porém mostra atividade em alguns cães portadores da doença (ISOTANI *et al.*, 2008).

3.3 USO DE CAMUNDONGOS IMUNODEFICIENTES ATÍMICOS NUDES NA DESCOBERTA DE NOVOS AGENTES ANTINEOPLÁSICOS

A triagem de substâncias com potencial antineoplásico em larga escala envolve algumas etapas: ensaios *in vitro* dirigidos ao tipo celular e alvos específicos para identificação de um composto ativo; estudos *in vivo* para avaliar o potencial antitumoral; estudos farmacológicos para definir a absorção, distribuição, metabolismo, e eliminação da droga; e estudos toxicológicos para definir a dosagem segura inicial (DAMIA; D'INCALCI, 2009).

Os primeiros modelos utilizados em testes pré-clínicos foram as leucemias murinas L1210 e P388 utilizados pelo Instituto Nacional do Câncer nos Estados Unidos (National Cancer Institute, NCI) na triagem de substâncias com potencial antineoplásico. Estes modelos eram bem sucedidos em identificar agentes que eram ativos contra doenças hematológias malignas, porém não contra tumores sólidos. Outros modelos murinos foram desenvolvidos como o melanoma B-16, o tumor de cólon C38, o tumor de pulmão Lewis e o tumor de ovário M5076 (BURGER; FIBIG, 2002). A descoberta dos camundongos imunodeficientes levou à incorporação dos modelos xenotransplantáveis de tumores sólidos humanos no programa de triagem na década de 70, como o de pulmão LX-1, cólon CX-1 e mamário MX-1 (RUBIO-VIQUEIRA HIDALGO, 2009). Avaliações subsequentes revelaram que 30% dos compostos que foram ignorados pelos modelos singeneicos eram ativos em pelo menos 1 modelo de xenotransplante, como por exemplo, o paclitaxel (RUBIO-VIQUEIRA; HIDALGO2009). Até início dos anos 80, estes modelos foram capazes de descobrir 35 novos agentes, mas estes agentes eram principalmente da classe de substâncias alquilantes. Por mais de 20 anos não foram descobertas novas estruturas (BURGER; FIEBIG, 2002). Em 1989, o NCI substituiu sua estratégia na busca de novos agentes de “composto-dirigido” para “doença-dirigida”, incorporando um painel de 60 linhagens de tumores humanos. Em uma tentativa de incorporar os modelos de xenotransplante para uma triagem secundária, foi implementado o teste em “hollow fiber” (fibras ocas contendo células tumorais inseridas em camundongos imunodeficientes) (RUBIO-VIQUEIRA; HIDALGO, 2009). Um estudo retrospectivo realizado pelo NCI com 39 substâncias em fase II mostrou que quando os compostos eram ativos em pelo menos um terço dos tumores xenotransplantados,

havia correlação estatística com a resposta em humanos. Entretanto, a atividade dentro de um tipo histológico em particular não possui valor preditivo clínico para o mesmo tipo histológico em humanos, exceto para o tumor de pulmão de células não pequenas (RUBIO-VIQUEIRA; HIDALGO, 2009).

Com o avanço da ciência, a busca de novos agentes passou a ser baseado em alvos moleculares. Os modelos *in vivo* utilizados atualmente são "doença-dirigida" e possuem alvos bem caracterizados. Estes modelos compreendem os xenotransplantes de explantes humanos e camundongos transgênicos (Quadro 3). Entretanto, os modelos transgênicos têm alto custo e não são adequados para testes em larga escala, sendo os modelos de xenotransplante o padrão ouro para o desenvolvimento de novas drogas contra o câncer. Os modelos de xenotransplantes são altamente recomendados pela Agência Européia para Avaliação de Produtos Medicinais (EMEA) (BURGER, FIEBIG, 2002).

Quadro 3 – Comparação dos atributos de diferentes modelos

Similaridade com tumor humano	Origem do tumor		
	Cultura celular	Explante de peça cirúrgica	Camundongo transgênico
Heterogeneidade	Mais homogêneo	Diferentes populações de células	
Microambiente	Estroma murino	% de estroma humano	Estroma murino
Potencial metastático	Depende do sitio de implantação	Depende do sitio de implantação	Metástases ocorrem infrequentemente
Tempo requerido	Curto, semanas	Semanas ou meses	Longo, às vezes requer mais de um ano
Custo	baixo	Alto, baseado no trabalho	Mais alto, baseado em trabalho e alojamento
Acessibilidade ao tamnho tumoral	Depende do sítio de implantação	Depende do sítio de implantação	Mais difícil pelo crescimento ortópico

Fonte: RUBIO-VIQUEIRA; HIDALGO, 2009

3.3.1 Camundongo imunodeficiente atímico nude

O camundongo imunodeficiente atímico nude possui uma mutação espontânea em um gene recessivo autossômico (*Foxn1*) localizado no cromossomo 11 e que possui efeito pleiotrópico (CHORILLI; MICHELIN; SALGADO, 2007; FERREIRA; HOCHMAN; BARBOSA, 2005). Esta mutação provoca a má formação do timo (timo rudimentar), que consiste em um órgão policístico constituído por cistos interconectados e arranjos acinares de células serosas e mucosas, e que não contém células linfóides (PANTELORIS; HAIR,, 1970; HOLUB *et al.*, 1975). A disgenesia do timo no camundongo atímico nude tem origem ectodérmica, que leva também à falha na queratinização do pêlo e degeneração dos folículos pilosos (RETH, 1995). O desenvolvimento de um timo funcional depende de uma série de interações epitélio-mesenquimal e posteriormente linfo-estromal. As células epiteliais precursoras não se diferenciam e está associada à ausência do fator de transcrição WHN, produto do gene *Foxn1* (anteriormente denominado *Whn*), que se encontra mutado no camundongo atímico nude (NEHLS *et al.*, 1996). Assim, o nude possui uma deficiência nos linfócitos T, comprometendo sua resposta imunológica a agentes externos. A deficiência na resposta imunomediada permite que esta linhagem não rejeite transplantes (Figura 2) e tenha maior suscetibilidade às infecções.

O primeiro relato de xenotransplante de tumor humano realizado com sucesso foi feito em 1969, por Rygaard e Povlsen (RYGAARD; POVLSEN, 1969; FIEBIG; BURGER, 2002). Desde então, o uso de camundongos imunodeficientes para albergar tumores xenogeneicos ganhou importância crescente na área da pesquisa oncológica (FIEBIG; BURGER, 2002). Antes da descoberta do camundongo atímico, os tumores transplantáveis eram mantidos em modelos singeneicos. Depois da descoberta do camundongo atímico outros camundongos imunodeficientes foram descobertos ou desenvolvidos.

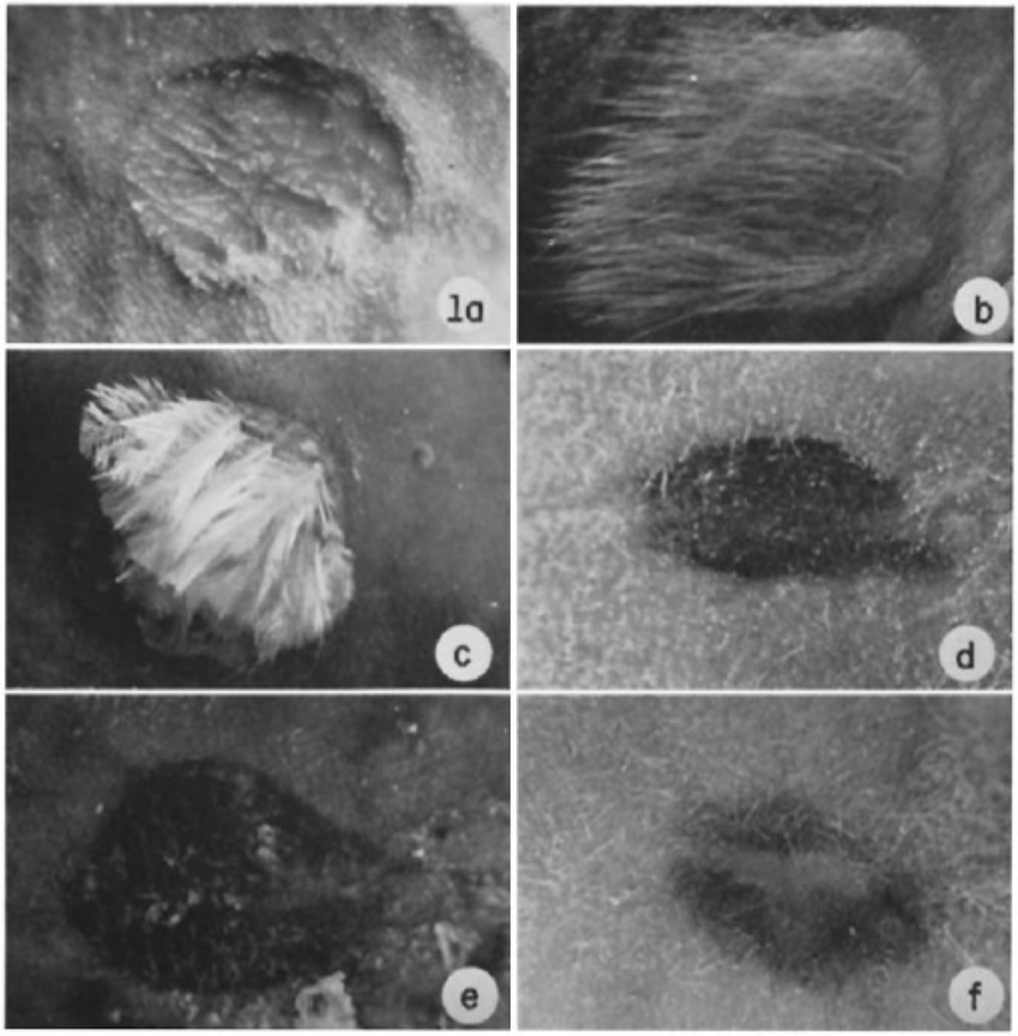

Figura 2 – Aparência externa da de pele de camundongos atímicos nudes xenotransplantados com enxertos de pele normal de várias espécies de animais. (a) Enxerto humano, 60° dia. (b) Enxerto de gato, 51° dia; o pêlo deste enxerto começou a crescer em 20 dias e continuou o crescimento até a morte de seu hospedeiro aos 102 dias. (c) Enxerto de frango no 32° dia; ests pele foi implantada com as características inactas. (d) Enxerto de camaleão no 41° dia. Enxerto de lagarto no 28° dia. (f) Enxerto de perereca no 40° dia. Extraído de: MANNING, 1973

Os modelos de xenotransplante podem ser gerados de praticamente todos os tumores sólidos e podem ser implantados em camundongos imunodeficientes atímicos nu/nu (nudes), camundongos com imunodeficiência severa combinada (scid/scid), camundongos diabéticos não-obesos e com imunodeficiência severa combinada (NOD/scid) ou camundongos *knockout* do gene de ativação da recombinação 2 (Rag2) (MORTON; HOUGHTON, 2007). Mais de 300 tumores dos tipos a seguir foram estabelecidos utilizando modelo de xenotransplante: bexiga, sistema nervoso central, leucemias, melanomas, pâncreas, estômago, mama,

vesícula biliar, mesotelioma, próstata, testículo, cólon, pulmão, timo, cérvix uterino, cabeça e pescoço, linfoma, ovário, sarcomas, útero, rim. Pode ser realizado com linhagens de células ou de fragmentos do tecido tumoral do paciente oncológico. O xenotransplante de explante humano mantém as características do tumor de origem, enquanto xenotransplantes provenientes de linhagens de células estabelecidas em perdem as características originais (FIEBIG; BURGER, 2002).

Na Alemanha, pesquisadores da Universidade de Freiburg avaliaram mais 1600 tumores de pacientes humanos com câncer implantados no subcutâneo de camundongos atímicos nude. Destes, 1227 se desenvolveram nos camundongos. Entretanto, somente 41% tinham crescimento rápido com tumores medindo mais de 8 mm depois de 90 dias (mais de 60 mm^2, comprimento X largura). Estes foram escolhidos para posterior estabelecimento nos camundongos. De 499 tumores com crescimento rápido, 400 foram estabelecidos com sucesso, apresentando estabilidade nas passagens seriadas pelos camundongos, e muitos deles foram criopreservados em nitrogênio líquido com recuperação de 90% de viabilidade celular (BURGER e FIEBIG, 2002). Os xenotransplantes têm um crescimento mais lento em relação aos modelos singeneicos.

Modelos xenotransplantáveis singeneicos e autóctones (tumores induzidos no próprio animal com agentes carcinogênicos) foram úteis principalmente na descoberta de drogas citotóxicas (normalmente agentes alquilantes). Atualmente, os modelos de xenotransplantes humanos estão amplamente difundidos sendo bastante utilizados nos testes pré-clínicos de drogas antineoplásicas e mostram um bom valor preditivo à resposta clínica (BURGER; FIEBIG, 2002; SAUSVILLE; BURGER, 2006). A resposta nos animais xenotransplantados com tumores humanos a drogas padrão mostram resultados muito similares ao tratamento feito em humanos. Resultados idênticos foram encontrados em 90% de tumores sensíveis (10/21) e 97% dos tumores resistentes (57/59) (FIEBIG; BURGER, 2002)

Os xenotransplantes obtidos de fragmentos provenientes do tumor do paciente oncológico se assemelham muito ao tumor original, pois desenvolvem estroma, vasculatura e necrose central; maior ou menor diferenciação e tem taxa de resposta clinicamente relevantes. Os tumores de linhagem celular normalmente desenvolvem tumores de histologia homogênea e indiferenciada, provavelmente em decorrência da alta pressão seletiva causada pelo cultivo extensivo. Como resultado disso se tornam resistentes à maioria das drogas-padrão em decorrência da seleção

de clones agressivos (FIEBIG; BURGER, 2002; RUBIO-VIQUEIRA; HIDALGO, 2009).

Os modelos xenotransplantáveis mantêm um ambiente tumoral que permite a avaliação de terapias que requerem resposta imunológica ou componentes-alvo específicos de vasos sanguíneos ou da matriz extracelular (SAUSVILLE; BURGER, 2006).

Com o desenvolvimento da biologia molecular, os modelos *in vivo* atuais estão cada vez mais voltados para alvos específicos e bem caracterizados. Os tumores xenotransplantáveis deverão ser utilizados principalmente para triagem de novas drogas e descoberta de novos biomarcadores que possam predizer os efeitos das drogas antineoplásicas (GARBER, 2009).

3.4 PROCURA DE NOVOS AGENTES ANTINEOPLÁSICOS

A pesquisa de novos agentes antineoplásicos realizada em larga escala por algumas instituições, como o NCI (National Cancer Institute, EUA) envolve um planejamento elaborado, alta tecnologia e softwares que ajudam a identificar os compostos com maior potencial para o desenvolvimento de uma nova droga (SCHILSKY; MILANO; RATAIN, 1996; TEICHER, 1997). Este esquema permite a de muitos compostos em curto espaço de tempo. Entretanto, da mesma maneira que é possível a avaliação de muitas substâncias ao mesmo tempo, outras tantas com potencial terapêutico passam despercebidos. Daí a importância dos estudos conduzidos principalmente nas universidades, muitas vezes em associações com outras instituições, que possibilitam um estudo mais aprofundado dos compostos com potencial terapêutico. Apesar das pesquisas recentes no desenvolvimento de drogas contra o câncer focarem alvos moleculares, a exemplo dos inibidores da atividade tirosina-quinase, a pesquisa com compostos naturais ainda oferece uma variabilidade enorme de estruturas químicas com atividade farmacológica a serem descobertas.

As informações etnofarmacológicas de uma planta constituem um ponto de partida importante para a descoberta de novos agentes terapêuticos. O uso popular de plantas ou produtos naturais para o tratamento de doenças é um indicativo da

presença de compostos bioativos com uso potencial na clínica médica. Muitas drogas utilizadas atualmente foram desenvolvidas a partir do isolamento de substâncias presentes em plantas (PEZZUTO, 1997; MANS; ROCHA; SCHWARTSMANN, 2000). Alguns exemplos de drogas citotóxicas descobertas a partir de compostos presentes em plantas e utilizadas no tratamento do câncer são: Vinblastina e Vincristina (*Catharanthus roseus*); Etoposídeo e Tenitoposídeo (*Podophyllum peltatum; P.emodi*); Paclitaxel e Docetaxel (*Taxus brevifolia*); Irinotecan, Topotecan, 9-Aminocampothecin e 9-Nitrocamptothecin (*Camptotheca acuminata*). Outras drogas que estão em fase experimental são: Homoharringtonine (*Harringtonia cephalotaxus*); 4-Ipomeanol (*Ipomeaca batatas*); Elliptinium (*Bleekeria vitensis*); Flavopiridol (*Amoora rohituka; Dysoxylum binectariferum*) (MANS; ROCHA; SCHWARTSMANN, 2000).

Um dos problemas na terapêutica do câncer é o desenvolvimento de resistência das células cancerosas às drogas utilizadas durante o tratamento. Deste modo, pesquisas de novos agentes antineoplásicos com novos mecanismos de ação se fazem necessários.

3.4.1 Tricostatina A

A tricostatina A (TSA) foi isolada pela primeira vez em 1976 por Tsuji e colaboradores, a partir de metabólitos da bactéria *Streptomyces hygroscopicus* e mostrou ter atividade contra alguns fungos.

A TSA pertence à classe I dos inibidores de histona deacetilases, envolvidos na modificação estrutural das histonas no DNA. As histonas são reguladas principalmente pela acetilação/deacetilação da cauda N-terminal das histonas, e é crucial na modulação da expressão gênica porque afeta a interação do DNA com complexos de proteínas não-nucleossomais reguladoras de transcrição. O balanço da acetilação/deacetilação é mediado por dois conjuntos de enzimas: histona acetiltransferases (HAT) e histona deacetilases (HDAC). A acetilação relaxa a conformação do DNA, tornando-o acessível à maquinaria transcricional. Alto nível de acetilação é observado em cromatinas contendo genes que são altamente transcritos. Genes silenciados estão associados a baixo nível de acetilação. O

inapropriado silenciamento de genes críticos pode levar à inativação de genes supressores de tumor no câncer (ACHARYA, *et al.*, 2005).

A inibição da função das HDACs pode liberar genes desregulados envolvidos na progressão no ciclo celular, diferenciação e apoptose (MARKS; RICHON; RIFKID, 2000). Os inbidores de HDACs bloqueiam a função de deacetilação causando parada no ciclo celular, diferenciação e/ou apoptose de muitos tumores (Yoshida *et al.*, 1990; Medina *et al*, 1997; TÓTH, *et al.*, 2004; ACHARYA *et al.*, 2005). As HDACs têm uma função crítica no balanço entre proteínas pró e anti-apoptóticas. A inibição de HDAC pode também afetar a sobrevivência do tumor pelo bloqueio da angiogênese, e por inibir as vias intracelulares de resposta ao estresse (LANE; CHABNER, 2009).

A família das HDAC é dividida em zinco-dependentes (classes I,II e IV) e zinco-independentes, nicotinamida-adenina dinucleotídeo dependente (classe III). A maioria dos inibidores que estão sendo desenvolvidos como agentes antineoplásicos são das classes I,II e IV (STIMSOM *et al.*, 2009).

A ação da tricostatina A foi testada *in vitro* em vários tipos de células tumorais, demonstrando seu efeito inibitório no ciclo celular e apoptose (MEDINA *et al.*, 1997; VIGUSHIN *et al.*, 2001; YEE *et al.*, 2004; WETZEL *et al.*, 2005; MUKHOPADHYAY *et al.*, 2006) e invasão celular (WU; STARZINSKI-POWITZ; GUO, 2007).

3.4.2 Pfaffia paniculata

A *Pfaffia paniculata* (Martius) Kuntze é conhecida popularmente como Ginseng brasileiro e paratudo, referindo-se a seu uso similar aos dos ginsengs importados para tratar uma ampla variedade de doenças e para melhorar a capacidade mental e energética. Esta planta é nativa do Brasil, e também é encontrada em outras regiões tropicais, que incluem a bacia Amazônica, Equador, Panamá, Paraguai, Peru e Venezuela. Outros nomes pelo qual é conhecida são fáfia e corango-açu. Sua utilização tem origem desde épocas remotas pelos povos indígenas, principalmente pelas suas propriedades adaptógenas, ou seja, como tônico prescrito após períodos de debilidade (ELKINS, 1997). Além disso, é utilizada

atualmente para combater uma variedade de afecções circulatórias e neurológicas, distúrbio hormonal, fadiga crônica, diabetes, taxa elevada de colesterol, para fortalecer o sistema imunológico e como auxiliar no tratamento de câncer, e ainda como afrodisíaco (OLIVEIRA; AKISUE; AKISUE, 1980; ELKINS, 1997). O nome popular paratudo provém dessa utilização “para tudo”.

Apesar de ser chamada de ginseng, a *P.paniculata* não tem correlação botânica com os ginsengs importados, que pertencem ao gênero *Panax*, da família *Araliaceae* (OLIVEIRA; AKISUE; AKISUE, 1980). A *P.paniculata* pertence à família *Amaranthaceae*, portanto a composição química é bem diferente entre os dois tipos de ginsengs, tendo como conseqüência ações farmacológicas distintas (OLIVEIRA; AKISUE; AKISUE, 1980).

O principal componente da *P.paniculata* é a saponina. As saponinas são glicosídeos de esteróides ou terpenos policíclicos. Esse tipo de estrutura possui uma parte com característica lipofílica (aglicona hidrofóbica que pode ser um triterpeno ou um esteróide) e outra parte hidrofílica composta de açúcares (glicose, galactose, ácido glucurônico, xilose, rhamanose, ou metilpentose) (FRANCIS *et al.*, 2002; SCHENKEL *et al.*, 2002). O comportamento anfifílico das saponinas e a capacidade de formar complexos com esteróides, proteínas e fosfolipídeos de membranas determinam um número variado de propriedades biológicas para essas substâncias (SCHENKEL *et al.*, 2002). Muitos efeitos biológicos das saponinas, como a permeabilização de membranas, propriedades imunoestimulantes, hipocolesterêmicas e antineoplásicas estão sendo estudadas (FRANCIS et al., 2002).

O teor de saponinas brutas encontrado na *P.paniculata* está em torno de 11% (OLIVEIRA; AKISUE; AKISUE, 1980). As saponinas identificadas na *P.paniculata* são os pfafosídeos A, B, C, D, E e F, e o ácido pfáfico, produto hidrolítico dos pfafosídeos. Estes apresentaram atividade antitumoral *in vitro,* com exceção do pfafosídeo B (TAKEMOTO et al., 1983; NAKAI et al., 1984; NISHIMOTO et al., 1984). Recentemente foram encontradas dois novos nortriterpenóides, pfaffine A e B por um grupo dos Estados Unidos (LI; JADHAV; KHAN, 2010). Além destes compostos, a *P.paniculata* também apresenta em sua composição uma mistura de sitosterol e estigmasterol e seus glicosídeos, estigmasteril-β-D-glucosídeo e sitosteril-β-D-glucosídeo, e alantoína.

A atividade biológica de saponinas (ginsenosídeos) contidas em ginsengs do gênero *Panax* tem sido extensivamente estudada. Muitos dos ginsenosídeos já isolados apresentam atividade antineoplásica por vários mecanismos diferentes (ATTELE; WU; YUAN, 1999; CHANG *et al.*, 2003; SHIBATA, 2001). Por suas propriedades similares aos esteróides, os ginsenosídeos são capazes de atravessar as membranas das células e chegar a receptores citoplasmáticos ou nucleares, desencadeando os efeitos observados sobre as células (ATTELE; WU; YUAN, 1999).

Muitas das propriedades atribuídas à *Pfaffia paniculata* não têm comprovação científica e existem poucos trabalhos publicados com esta planta. Os estudos já realizados com a *P.paniculata* incluem:

- atividade antiinflamatória em camundongos (MAZZANTI *et al.*, 1993) e analgésicas em ratos (OGA *et al.*, 1987);
- efeitos sobre a hidratação de hemácias na anemia falciforme (BALLAS, 2000),
- melhora de performance sexual em ratos impotentes (ARLETTI *et al.*,1999) e aumento significativo nos níveis de estradiol-17β, progesterona e testosterona (OSHIMA; YEUNHWA, 2003),
- atividade sobre a função macrofágica (PINELLO *et al.*, 2006),
- inibição de angiogênese (Carneiro *et al.*, 2007),
- citotoxicidade na linhagem tumoral mamária humana MCF-7 (NAGAMINE *et al.,* 2009),
- inibição sobre crescimento do tumor de Ehrlich em sua forma ascítica (MATSUZAKI *et al.,* 2003) e sólida (MATSUZAKI *et al.,* 2006),
- diminuição do volume tumoral e título viral em animais portadores de linfoma infectados com o vírus da Leucemia Murina (MuLV) (WATANABE *et al*, 2000),
- diminuição da incidência de lesões pré-neoplásicas e neoplásicas (DA SILVA *et al.*, 2005) e diminuição da proliferação e aumento de apoptose em modelo de hepatocarcinogênese murina (DA SILVA *et al.*, 2010).

Da mesma maneira como está ocorrendo com o *Panax sp*, um estudo mais aprofundado dos compostos existentes na *P.paniculata* poderia revelar outros componentes de interesse, já que esta planta vem demonstrando potencial antineoplásico.

MATERIAL E MÉTODOS

4 MATERIAL E MÉTODOS

4.1 ESTABELECIMENTO E CARACTERIZAÇÃO DO MODELO XENOTRANSPLANTÁVEL DE MASTOCITOMA CANINO EM CAMUNDONGOS IMUNODEFICIENTES

4.1.1 Obtenção do mastocitoma canino e avaliação histopatológica

O mastocitoma canino foi obtido após procedimento cirúrgico realizado no Hospital Veterinário (HOVET) da Faculdade de Medicina Veterinária e Zootecnia da Universidade de São Paulo (FMVZ/USP). O animal doador foi um cão fêmea, sem raça definida, com 12 anos de idade, apresentando formação neoplásica com 12 cm de diâmetro em membro posterior esquerdo (protocolo de atendimento HOVET 173179). Fragmentos do tumor foram fixados em formol 10% e incluídos em parafina. Cortes de 5µm foram obtidos para confecção de lâminas histológicas. As lâminas foram coradas com Hematoxilina-Eosina (HE) e Azul de Toluidina para a avaliação histopatológica (registro no Serviço de Histopatologia – 173179). A graduação histológica foi estabelecida após avaliação por 3 patologistas veterinários. Outro fragmento foi destinado ao cultivo celular e inoculação em camundongos atímicos nudes BALB/c nu/nu.

4.1.2 Processamento inicial do tumor e primeira passagem

O tumor foi retirado no centro cirúrgico do HOVET sob condições assépticas, e transportado em meio RPMI-1640 estéril (Gibco-Invitrogen) acrescido de 10% de soro fetal bovino (SFB) (Gibco-Invitrogen) e antibióticos/antimicótico (ATB) (200U/mL de penicilina, 200µg/mL de estreptomicina e 25µg/mL de anfotericina B) (Gibco-Invitrogen). Imediatamente após a retirada do tumor, este foi processado de forma asséptica em fluxo laminar (Trox). O tumor foi fragmentado em pedaços menores com auxílio de tesoura cirúrgica estéril. A seguir, os fragmentos de tumor foram

colocados em solução estéril contendo colagenase tipo IA (Sigma) (meio RPMI-1640 acrescido de 10% de SFB, 100U/mL de colagenase tipo IA e 200U/mL de penicilina, 200µg/mL de estreptomicina e 25µg/mL de anfotericina B), sendo mantidos a 37ºC sob agitação por 4 horas. A suspensão celular foi filtrada com filtro de nylon de porosidade 70µm (Cell Strainer, BD Biosciences), e centrifugada a 1200 rpm por 10 minutos. O sobrenadante foi descartado, as células obtidas foram ressuspendidas em meio RPMI-1640 e contadas em câmara de Neubauer com Azul de Tripan. Cerca de $2x10^7$ células/animal foram inoculadas no subcutâneo da região interescapular de camundongos nudes BALB/c nu/nu, e outra parte foi mantida em cultivo celular.

4.1.3 Camundongos nudes BALB/c nu/nu

Inicialmente foram utilizados camundongos nudes BALB/c nu/nu fêmeas e machos provenientes do Biotério do Departamento de Patologia da FMVZ/USP. Os animais eram mantidos em gaiolas com micro isolador em sala convencional climatizada com ciclo claro-escuro de 12h, recebendo ração peletizada (Nuvilab-CR1, Nuvital Nutrientes) e água autoclavada *ad libitum*. Posteriormente, foram adquiridos animais SPF (Specific Pathogen Free) provenientes do Biotério de Experimentação do Departamento de Imunologia do Instituto de Ciências Biomédicas IV da Universidade de São Paulo (ICB IV/USP). Estes animais foram mantidos em condições de sanidade controlada, em sala isolada, climatizada, com ciclo claro-escuro de 12h. Os animais permaneceram em gaiolas com microisolador (máximo de 5 animais/gaiola), em rack ventilada (Alesco ®), mostrado na figura 3. Os animais receberam água e ração peletizada (Nuvilab-CR1, Nuvital Nutrientes) autoclavados, *ad libitum*. A limpeza das gaiolas foi realizada semanalmente, utilizando-se gaiolas esterilizadas e maravalha autoclavada. A manipulação dos animais foi realizada em fluxo laminar (Trox ®). Todos os materiais que entravam em contato direto com o animal eram de uso exclusivo, e previamente esterilizados ou desinfetados.

Figura 3 – Rack ventilada. Os animais permanecem isolados do ambiente em gaiolas microisoladas.

4.1.4 Técnicas utilizadas para obtenção de suspensão celular do mastocitoma canino

Animais portadores de tumor com medidas superiores a 1000 mm^3 de volume tumoral foram eutanasiados com sobredose de xilazina-quetamina (100 mg/kg de quetamina, 10 mg/kg de xilazina), e submetidos à assepsia com álcool 70% e álcool-iodado. Os procedimentos de retirada do tumor foram realizados fora do fluxo laminar com material cirúrgico estéril. Um fragmento de tumor sem a pele foi coletado em tubo estéril contendo meio DMEM (Dulbecco's Eagle Modified Medium high glucose, Gibco-Invitrogen) estéril acrescido de antibióticos-antimicótico (200U/mL de penicilina, 200µg/mL de estreptomicina e 25µg/mL de anfotericina B). A seguir, o fragmento tumoral passou por processo de digestão enzimática com colagenase ou foi colocado em garrafas de cultura para liberação das células (técnica de explante), como descritos nos itens abaixo.

Inicialmente foi utilizada a técnica de dissociação enzimática para se obter uma suspensão celular dos tumores excisados dos camundongos. Posteriormente, este método foi substituído pela técnica de explante, a qual libera as células dos fragmentos teciduais eficientemente sem a necessidade da utilização de enzimas.

4.1.4.1 Dissociação enzimática com colagenase

O tumor foi fragmentado em pedaços de 1-2 mm com tesoura cirúrgica estéril, colocado em recipiente contendo solução de colagenase tipo IA estéril (meio DMEM acrescido de 100U/ml de colagenase tipo IA, 200U/mL de penicilina, 200µg/mL de estreptomicina e 25µg/mL de anfotericina B). Os fragmentos permaneceram nesta solução sob agitação a 37°C por 2-3 horas. A suspensão celular obtida foi filtrada com filtro de porosidade 70µm (Cell Strainer, BD Biosciences) para retirada de fragmentos restantes. A seguir, a suspensão foi centrifugada a 1200 rpm por 10 minutos, o sobrenadante foi descartado e as células ressuspendidas em meio completo (meio DMEM acrescido de 10% de SFB) acrescido de 200U/mL de penicilina, 200µg/mL de estreptomicina e 25µg/mL de anfotericina B.

4.1.4.2 Técnica de explante

Na técnica do explante, o tumor é fragmentado com tesoura cirúrgica estéril, sob condições estéreis, em pedaços de 1-2 mm sendo então transferidos diretamente para uma garrafa de cultura contendo meio DMEM acrescido de 10% de SFB acrescido de 200U/mL de penicilina, 200µg/mL de estreptomicina e 25µg/mL de anfotericina B. O tecido tumoral fragmentado é incubado em estufa umidificada com atmosfera contendo 5% de CO_2 a 37°C. As células se desprendem gradualmente do tecido ficando em suspensão no meio de cultura.

4.1.5 Inoculação e manutenção do tumor

Os animais foram inoculados com 0,06-3 x 10^7 células/animal por via subcutânea na região dorsal interescapular ou dorsal caudal. Cada animal com crescimento tumoral positivo foi eutanasiado quando o tumor atingiu um volume maior que 600 mm^3. O tumor foi medido com paquímetro e retirado uma amostra para exame histopatológico. O restante da massa tumoral foi processado para inoculação em outros camundongos e avaliação de crescimento em cultura. Órgãos internos também foram retirados para análise histopatológica. Foram obtidas lâminas coradas com Azul de Toluidina para evidenciação de grânulos metacromáticos característicos dos mastócitos.

Para verificar a possibilidade de crescimento em forma ascítica, as células de mastocitoma foram inoculadas em cavidade peritoneal. Fragmentos do mastocitoma de um camundongo portador foram colocados em cultura para liberação das células (técnica de explante). A cultura permaneceu por 6 dias em meio DMEM acrescido de 10% de soro fetal bovino e antibiótico/antimicótico (200U/mL de penicilina, 200µg/mL de 25µg/mL de estreptomicina anfotericina B), a 37°C em estufa umidificada com atmosfera contendo 5% de CO_2. As células em suspensão foram coletadas e centrifugadas. Foram inoculados 6x10^6 células/animal por via intraperitoneal. Os animais foram eutanasiados após verificação de aumento do volume abdominal. Fragmentos de tumor e órgãos abdominais e torácicos foram retirados e fixados em formol para avaliação histopatológica.

4.1.6 Avaliação do crescimento tumoral

Os animais foram acompanhados semanalmente quanto ao crescimento tumoral e evidências de deterioração da saúde e alteração de sinais clínicos.

O volume tumoral foi determinado por meio da aquisição das medidas longitudinal e transversal do tumor com o uso de paquímetro, como mostrado na figura abaixo (Figura 4). Para o cálculo do volume tumoral, em milímetros cúbicos (mm^3), foi utilizada a seguinte fórmula (TEICHER, 2002):

volume tumoral = a x $b^2/2$

sendo, **a** = comprimento maior (mm) e, **b** = comprimento menor (mm)



Figura 4 – Obtenção das medidas do tumor com auxílio de paquímetro. A) eixo maior (em mm). B) perpendicular ao eixo maior (em mm)

4.1.7 Imunoistoquímica para c-kit (CD117) e PCNA (Proliferating Cell Nuclear Antigen)

Cortes de 5 µm de espessura de fragmentos do tecido tumoral e órgãos internos fixados em formol foram obtidos em lâminas silanizadas para a realização da imunoistoquímica.

O protocolo de imunomarcação para c-kit (CD117) e PCNA está descrito a seguir:

1. Desparafinização e hidratação do tecido em banhos sucessivos de xilol (10 min, 2 vezes), xilo-álcool (10 min), álcool absoluto (5 min, 2 vezes), álcool 95% (5 min), álcool 70% (5 min) e água destilada (5 min).
2. Recuperação antigênica com tampão citrato pH 6,0 por 15 min. em microondas. Lavagem com PBS /Tween 20 (0,05%)
3. Bloqueio de peroxidase endógena com metanol e peróxido de hidrogênio 30% (4:1) por 30 min. Lavagem com PBS/Tween 20

4. Bloqueio de sítios inespecíficos com leite desnatado (PBS, leite desnatado 5%, Tween 20 0,05%) por 1 hora em temperatura ambiente.
5. Adição de anticorpo primário (c-kit 1:100, CD117 policlonal Dako) ou PCNA (1:1600, monoclonal clone PC 10, Dako) e incubação *overnight* a 4°C.
6. Lavagem com PBS/Tween 20 (3X de 5 min sob agitação suave). Utilização do método LSAB (Labeled Streptavidin Biotin, kit Dako):
    a. Adição do Link e incubação por 30 min em temperatura ambiente
    b. Lavagem com PBS/Tween 20 (3X de 5 min sob agitação suave). Adição do complexo estreptavidina-peroxidase e incubação por 30 min em temperatura ambiente
7. Lavagem com PBS/Tween 20 (3X de 5 min sob agitação suave). Revelação com cromógeno diaminobenzidina (DAB líquido, Dako). Lavagem com PBS/Tween 20 (3X de 5 min sob agitação suave).
8. Contracoloração com hematoxilina por 1 min. Lavagem em água corrente por 5 min. Banho com água destilada por 5 min.
9. Desidratação em banhos sucessivos de álcool 70% (5 min), álcool 95% (5 min), álcool absoluto (5 min, 2 vezes), xilol-álcool (5 min) e xilol (5 min, 2 vezes)
10. Montagem das lâminas com lamínulas e resina Permount (Fisher).

4.2 CULTIVO CELULAR DO MASTOCITOMA CANINO

4.2.1 Cultivo celular

Após a retirada do tumor do animal, as células foram processadas para inoculação em outros camundongos, e as células restantes foram mantidas em cultivo celular em estufa com atmosfera umidificada contendo 5% de CO_2 a 37ºC. A cultura das células do tumor foi feita com meio DMEM acrescido de 10% de soro fetal bovino e antibióticos/antimicótico (200U/mL de penicilina, 200µg/mL de

25µg/mL de estreptomicina anfotericina B). As células em cultura foram obtidas pela técnica de explante ou por dissociação enzimática com colagenase (ver item 4.1.4). As culturas foram observadas e mantidas até o início de sua deterioração (envelhecimento da cultura).

4.2.2 Coloração com Azul de Toluidina

As células do mastocitoma foram cultivadas em placas de cultura contendo lamínulas estéreis. Após o cultivo das células por variados períodos, o meio de cultura foi retirado e as células deixadas para secar em temperatura ambiente. A seguir, foram fixadas com paraformaldeído 4% por 10 minutos em temperatura ambiente. As células foram submetidas à coloração com azul de toluidina na diluição 1:10 em solução PBS pH 2,0 por no mínimo 10 minutos (solução estoque: azul de toluidina 0,1%, ácido acético 0,5%). As lâminas foram montadas com glicerina e a visualização foi realizada logo após sua montagem em microscópio de luz.

4.2.3 Senescência celular

As células foram mantidas em cultura em meio completo (meio DMEM acrescido de SFB e antibióticos/antimicótico) por um período de 1 ou 2 meses em garrafas para cultura. Após este período, as células foram submetidas à marcação para senescência celular (envelhecimento celular).

Protocolo para marcação de células senescentes em cultura celular:

1. Retirar o meio de cultura e fixar com solução de glutaraldeído 0,05% em PBS por 5 minutos em temperatura ambiente
2. Descartar a solução de glutaraldeído e lavagem com PBS (2 vezes)
3. Adicionar PBS e deixar por 10 minutos em temperatura ambiente
4. Aspirar e adicionar novo PBS. Aspirar

5. Cobrir as células com solução de X-gal (1mg/ml X-Gal em 5mM $K_4Fe(CN)_6 \cdot 3H_2O$/5 mM $K_3Fe(CN)_6$/1 M $MgCl_2$/PBS) e incubar por 24horas a 37ºC
6. Visualização em microscópio invertido

4.3 ESTUDOS *IN VITRO* E *IN VIVO*

4.3.1 Estudos in vitro

Os experimentos foram realizados com as células em suspensão do cultivo celular, constituído por aproximadamente 95% de mastócitos, identificados pela coloração Azul de Toluidina. As células foram utilizadas do 4° ao 10° dia de cultivo celular. Três substancias foram testadas quanto ao seu potencial antineoplásico: a epigalocatequina galato (EGCG), a tricostatina A (TSA) e o resíduo butanolico de *Pfaffia paniculata.*

A epigalocatequina galato (EGCG) foi adquirida da empresa Sigma-Aldrich (EUA). Para o tratamento das células, a EGCG foi dissolvida em meio DMEM e filtrada com filtro de porosidade 0,2µm (Millipore).

A tricostatina A foi adquirida da empresa Sigma-Aldrich (EUA). A TSA da solução estoque foi diluída em meio completo imediatamente antes do uso. A mesma quantidade de DMSO, menor que 0.1% (vol/vol), foi adicionada ao meio do grupo controle.

O resíduo butanolico de *Pfaffia paniculata* (RBPP) foi obtido da raiz pulverizada de *Pfaffia paniculata*, gentilmente cedida pelo Prof. Dr. Gokithi Akisue. O Prof. Gokithi cultiva a *Pfaffia paniculata* em suas próprias terras. A *Pfaffia paniculata* foi identificada por suas flores e folhas características, e um exemplar foi depositado no Herbário Goro Hashimoto (São Paulo, Brazil), sob o número no. 37.411. A obtenção do extrato butanólico é descrita abaixo.

O pó da raiz é submetida à maceração por cerca de 5 dias em álcool etílico 95% sob agitação periódica. O líquido é filtrado e, a seguir, o etanol contendo substâncias nela dissolvidas é evaporado em rotaevaporador em temperatura não

superior a 50ºC. O resíduo (extrato etanólico) obtido é mantido em dessecador até atingir peso constante. Este resíduo é dissolvido em n-butanol saturado de água, separando-se as fases (aquosa e butanólica) em funil de decantação. A fase butanólica é evaporada em rotaevaporador e mantida em dessecador até atingir peso constante. O extrato obtido foi mantido a -20ºC protegida da luz. Para os ensaios, o RBPP foi dissolvido em PBS com auxílio de DMSO (concentração final de DMSO menor que 0,1%). A solução foi esterilizada com o uso de filtro de porosidade 0,2µm. As soluções para os tratamentos eram preparadas sempre no mesmo dia de uso. O grupo controle recebeu a mesma quantidade de DMSO (concentração final) utilizado para dissolução do RBPP.

4.3.1.1 Viabilidade celular

A viabilidade celular foi avaliada pela exclusão do corante vital Azul de Tripan. As células foram incubadas em placa de 96 poços a uma concentração de 1 x 10^5 células/poço, em triplicatas. Depois de 24h, as células foram tratadas com 100, 200 ou 400 nM de TSA (concentração final) e 100, 500 ou 1000 µg/ml de RBPP e incubadas por 24, 48 ou 72h. As células foram contadas em câmara de Neubauer com auxílio do Azul de Tripan.

4.3.1.2 Coloração com Laranja de Acridina/Brometo de Etídio:

As células foram tratadas com 100 nM de TSA ou 1000 µg/ml de RBPP por 48 e 72 horas sendo então coradas com uma solução contendo 100µg/mL de laranja de acridina e 100µg/mL de brometo de etídio (concentração final 2µg/mL laranja acridina e 2µg/mL brometo de etídio). A visualização foi feita em microscópio de fluorescência Nikon Eclipse E800 com filtro para FITC/Texas Red, logo após a adição da solução. As imagens foram obtidas com o auxílio do software Image-Pro Plus versão 4.5 (Media Cybernetics- EUA).

4.3.1.3 Ensaio do MTT

Foram inseridas 1,5 x 10^5 células/poço em placas de 96 poços de fundo chato estéril. Após 24h, foram realizados os tratamentos com EGCG (concentração final 10, 100 ou 200µg/ml), RBPP (concentração final 100, 500 ou 1000 µg/ml) ou TSA (1, 10 ou 100 nM. As células foram mantidas por diferentes tempos de incubação. Cinco horas antes do término do ensaio, foi adicionado 20µl (5mg/ml) de sal de tetrazolium 3-(4,5-dimethylthiazol-2-yl)-2,5-diphenyl tetrazolium bromide (MTT, Amresco, EUA) em cada poço para metabolização pelas células viáveis. A placa foi centrifugada a 4000 rpm por 10 minutos e o sobrenadante descartado. Os cristais de formazan foram dissolvidos com 100µl/poço de DMSO. A leitura foi feita em leitor de Elisa a 620nm. Os tratamentos foram feitos em quintuplicatas. O crescimento celular foi determinado pela seguinte fórmula:

% crecimento = média dos valores do grupo tratado/média dos valores do grupo controle x 100.

4.3.1.4 Análise do ciclo celular

As células de mastocitoma foram depositadas em placas de 96 poços de fundo chato a concentração de 1,5 x 10^5 células/poço e incubadas a 37°C em estufa de CO_2. Depois de 24h, TSA foi adicionada a uma concentração final de 100 nM ou RBPP nas concentrações de 100, 500 ou 1000 µg/ml Triplicatas foram feitas para cada tratamento. As células foram fixadas com etanol 70% gelado e mantidas -20°C até o uso. Para a análise do ciclo celular, as células fixadas foram centrifugadas a 2000 rpm por 5 minutos e o sobrenadante descartado. A seguir, as células foram lavadas com tampão fosfato (PBS) e incubadas com 20µg/ml iodeto de propídio (Sigma-Aldrich, EUA), 200µg/ml RNAse A (Invitrogen, EUA) e 0,1% Triton X-100 (Sigma-Aldrich, EUA) em PBS for 15 min a 37°C. Para cada amostra, o mínimo de 10.000 eventos foram capturados pelo citômetro de fluxo e analisados pelo software Cell Quest Pro (Becton Dickinson Immunocytometry System, EUA).

4.3.2 Estudos in vivo

4.3.2.1 Tratamento com Tricostatina A

A tricostatina A foi adquirida da empresa Sigma-Aldrich (EUA). A TSA foi dissolvido em DMSO à concentração de 5 mM e armazenado protegido da luz a -20ºC. Para os tratamentos a TSA foi dissolvida em solução fisiológica estéril na concentração desejada.

Foram utilizados 12 camundongos nudes BALB/c nu/nu fêmeas com idade entre 20 e 25 semanas, sendo 6 animais tratados com TSA e 6 animais controles. Os animais foram inoculados com $6x10^6$ células/animal de mastocitoma canino no subcutâneo da região interescapular. O tratamento iniciou-se quando os tumores atingiram volume superior a 100 mm^3. Os animais receberam diariamente 100 µl/animal de TSA (0,5mg/kg), diluído em solução salina por via intraperitoneal. O grupo controle recebeu somente o veículo. O tratamento teve duração de 7 dias com aplicações diárias, sendo então interrompido. Os animais foram acompanhados por mais 7 dias, sendo então eutanasiados para a verificação histopatológica do tumor e órgãos internos.

Para testar uma concentração maior localmente, alguns animais (n=3) foram tratados com TSA (2mg/kg) intratumoral. Outros 2 animais receberam somente o veículo. Os animais receberam 10 aplicações de TSA, em um período de 12 dias. Os animais foram eutanasiados um dia depois da última aplicação.

4.3.2.2 Tratamento com resíduo butanólico de Pfaffia paniculata

Para o tratamento com resíduo butanólico da *P.paniculata*, a solução contendo RBPP foi preparada para utilização em duas vezes somente, ou seja, para uso no dia e no dia seguinte (a solução era congelada). Para o preparo, utilizou-se pequena quantidade de DMSO (concentração final 0,5%) para ajudar na dissolução do extrato. O RBPP foi diluído em solução fisiológica sendo então filtrada com filtro

de porosidade 0,45 µm. A quantidade inoculada por animal foi de 150 µl intratumoral (1,5mg/animal). Os controles receberam somente o veículo.

Foram utilzados 11 camundongos nudes BALB/c nu/nu fêmeas com idade de 12 semanas, sendo 6 animais tratados com RBPP e 5 animais controles. Os animais foram inoculados com $6x10^6$ células/animal de mastocitoma canino no subcutâneo da região interescapular. O tratamento iniciou-se quando os tumores atingiram volume superior a 100 mm^3. Os animais foram tratados com 1,5mg/animal de RBPP diluído em solução salina, via intratumoral. O grupo controle recebeu somente o veículo. O tratamento teve duração de 17 dias, sendo então os camundongos eutanasiados para a verificação histopatológica do tumor e órgãos internos.

4.3.3 Análise estatística

Os resultados foram analisados pelo teste estatístico de Análise de Variância (ANOVA) de duas vias seguida pelo pós-teste de Bonferroni ou Análise de Variânicia (ANOVA) de uma via seguida pelo pós-teste de Bonferroni. Os valores foram expressos como média ± desvio padrão, e $p< 0.05$ foi considerado significativo.

RESULTADOS

5 RESULTADOS

5.1 AVALIAÇÃO HISTOPATOLÓGICA DE FRAGMENTO TUMORAL DO ANIMAL DOADOR

A avaliação histopatológica dos fragmentos tumorais do animal doador revela de maneira geral, intensa proliferação de mastócitos com moderado a alto grau de pleomorfismo, áreas de colagenólise (Figura 5A), invasão de camada muscular, focos hemorrágicos, presença de eosinófilos (Figura 5B) e invasão vascular pelas células neoplásicas (Figura 5C), além de margens cirúrgicas comprometidas. Este tumor recebeu a graduação 3 segundo classificação estabelecida por Patnaik (1984). A coloração com Azul de Toluidina mostra discreta a moderada granulação citoplasmática (Figura 5D). Segue a seguir a descrição histopatológica dos fragmentos corados em HE:

Fragmento 1: Fragmento cutâneo apresentando em sua epiderme discreta hiperqueratose e presença de melanina na camada basal. Na derme superficial observam-se mastócitos entremeados a vasos congestos. Em continuidade à derme profunda nota-se intensa proliferação de mastócitos. Estas células apresentam moderado pleomorfismo, núcleo redondo, nucléolo inconspícuo e citoplasma agranular, por vezes com pouca granulação, além de figuras de mitose. Observa-se ainda intensa colagenólise, focos hemorrágicos e discreta quantidade de eosinófilos. Esta formação estende-se até o subcutâneo.

Fragmento 2: Fragmento cutâneo apresentando hiperplasia irregular e extensa área de solução de continuidade. Adjacente à derme superficial estendendo-se até a camada muscular nota-se intensa proliferação de mastócitos. Estas células exibem moderado a alto grau de pleomorfismo, núcleo redondo, nucléolo inconspícuo, citoplasma agranular e moderado índice mitótico. Observa-se ainda intensa colagenólise, focos de hemorragia, moderada quantidade de eosinófilos, além de invasão vascular pelas células neoplásicas. A margem cirúrgica do fragmento apresenta-se comprometida.

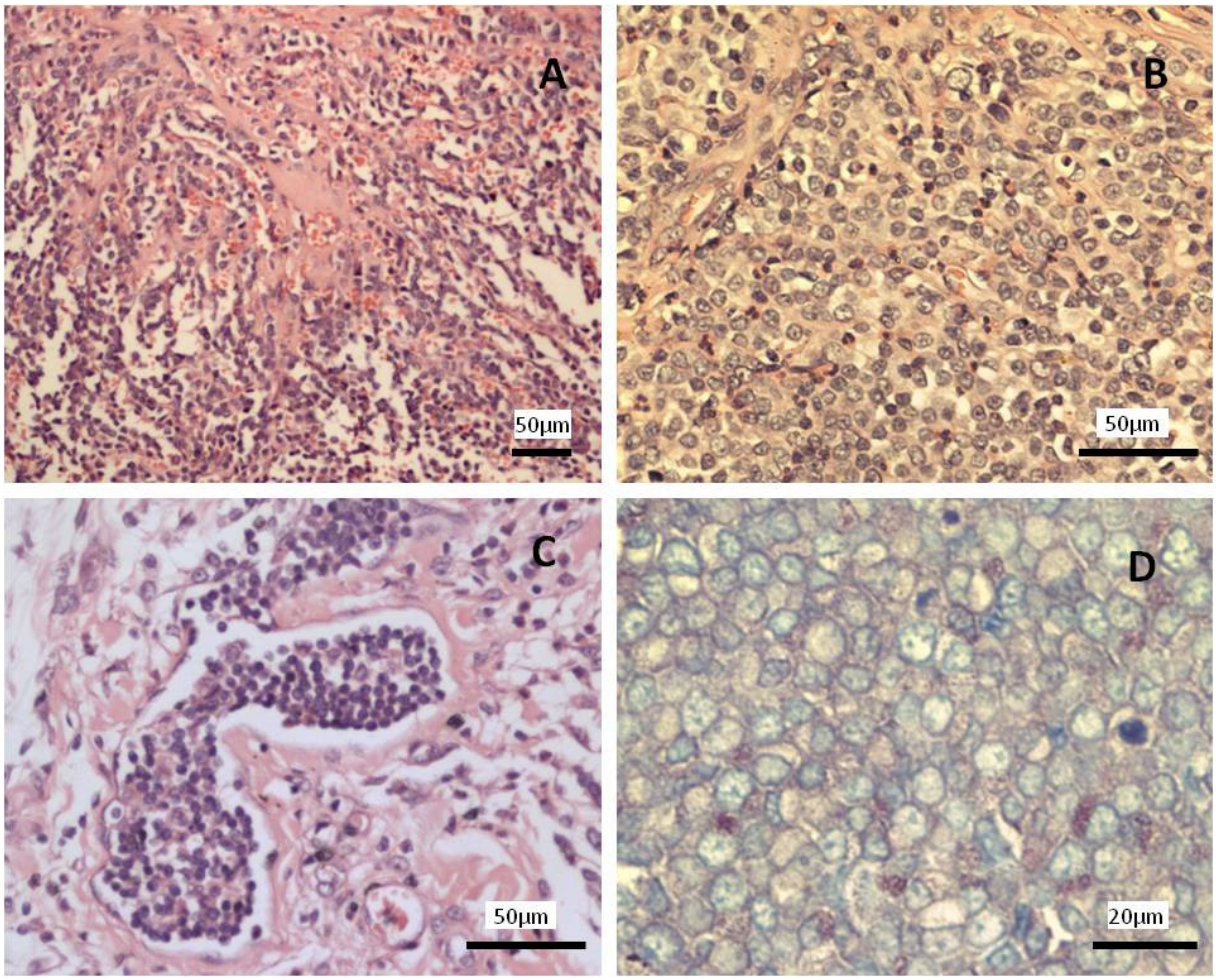

Figura 5 – Fotomicrografias do tecido tumoral de mastocitoma do cão doador. A) Área apresentando colagenólise e hemorragia. B) Presença de eosinófilos. C) Invasão pelas células neoplásicas em vaso sanguíneo (A, B e C coloração em HE). D) Coloração com Azul de Toluidina mostrando granulação metacromática discreta a moderada.

5.2 CRESCIMENTO TUMORAL EM CAMUNDONGOS NUDES ATÍMICOS

5.2.1 Ambiente convencional X isolamento em rack ventilada

Os animais utilizados inicialmente para manutenção do tumor permaneceram em ambiente convencional do biotério, em gaiolas microisoladas que, entretanto, não protegiam de agentes infecto-contagiosos. A mortalidade nestes animais era de aproximadamente 50%, decorrente de debilidade progressiva resultando em óbito do animal em poucos dias. Estes animais apresentavam diarréia, perda de peso progressiva, prostração e desidratação (síndrome da debilidade crônica) (ILAR,

1991). Alguns apresentaram abscesso retro-orbital. A suscetibilidade ao desenvolvimento destas patologias parece ser individual, pois animais da mesma caixa podem estar saudáveis e outros doentes. Os animais em bom estado clínico conseguiram sobreviver por até 6 meses neste ambiente.

Em contrapartida, os animais mantidos isolados do ambiente em rack ventilada conseguiram sobreviver normalmente por até 17 meses (animal com crescimento negativo do tumor mantido para observação). Nenhum destes animais apresentou sinais da síndrome de debilidade crônica, porém alguns desenvolveram abscesso retro-orbital.

5.2.2 Crescimento tumoral em camundongos imunodeficientes nudes

5.2.2.1 Animais inoculados por via subcutânea

O crescimento tumoral foi avaliado até a 17ª passagem. O índice geral de implantação do mastocitoma canino xenotransplantado nos camundongos nudes atímicos BALB/c nu/nu é de 83% (avaliados 112 animais, sendo 93 com crescimento positivo).

Devido ao número reduzido de animais utilizado durante as passagens não foi realizada a análise estatística. Considerando algumas variáveis importantes, pôde-se observar o crescimento tumoral em relação a:

1. Sexo do animal: Machos e fêmeas têm crescimento positivo do tumor (12 machos e 100 fêmeas)
2. Idade do animal: A idade dos animais à inoculação variou de 5 semanas até 49 semanas, não sendo observada diferenças quanto ao crescimento tumoral.
3. Concentração de células inoculadas: A concentração de células variou de 6,5 x 10^5 a 3 x 10^7 células/animal, sendo que as concentrações menores de células com crescimento tumoral positivo correspondem às células mantidas em cultura por períodos de tempo prolongado (mais de 14 dias).

4. Tempo de cultivo celular para inoculação: O tempo de cultivo celular variou de 0 (inoculação no mesmo de eutanásia do camundongo doador) até 53 dias. Animais inoculados com células mantidas por 53 dias em cultivo celular (2-3 x 10^6 células/animal) tiveram crescimento negativo do tumor (n=2, acompanhados por 56 e 156 dias). Até 23 dias de cultivo celular foi possível obter resposta positiva ao crescimento (1 animal inoculado com 6 x 10^5 célula/animal com células mantidas por 21 dias em cultura e 2 animais inoculados com1,5-2,5 x 10^6 célula/animal com células mantidas por 23 dias em cultura).
5. Tempo de aparecimento de nódulo palpável e crescimento do tumor: Existe uma variação individual no aparecimento do nódulo inicial, bem como na taxa de crescimento tumoral. Até a décima passagem, o aparecimento do nódulo levava cerca de 3 a 4 semanas (0,6-2 x 10^7 células/animal inoculadas). Após esta passagem o tumor começou a aparecer com cerca de 7 a 10 dias (0,6 x 10^7 células/animal inoculadas). Alguns animais desenvolvem rapidamente o tumor, tanto o aparecimento do nódulo inicial como na velocidade do crescimento do tumor. As últimas passagens (14 em diante) mostraram um desenvolvimento mais rápido do tumor com aparecimento de nódulo em 7 a 10 dias e volume tumoral acima de 300 mm^3 em torno de 20 dias.

Alguns animais foram mantidos por alguns meses portando o tumor para verificar a possibilidade de óbito decorrente da progressão tumoral, entretanto os animais permaneceram clinicamente bem. Estes animais foram eutanasiados quando o volume tumoral atingiu um volume muito grande (maior que 4000 mm^3), sem indícios de deterioração clínica. Não foram observadas metástases nestes animais. Quando o tumor atingia volumes muito grandes, era freqüente encontrar áreas de tecido necrótico e/ou hemorrágico (Figura 6), apesar de verificar a presença da formação de vasos irrigando o tecido tumoral (Figura 7A).

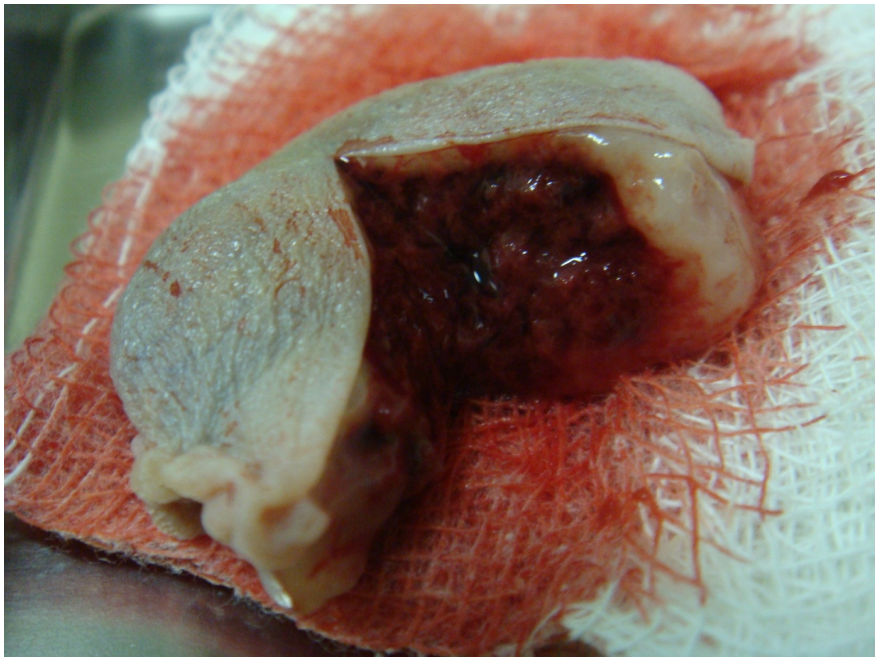

Figura 6 – Massa tumoral localizado na pele apresentando interior necrótico/hemorrágico

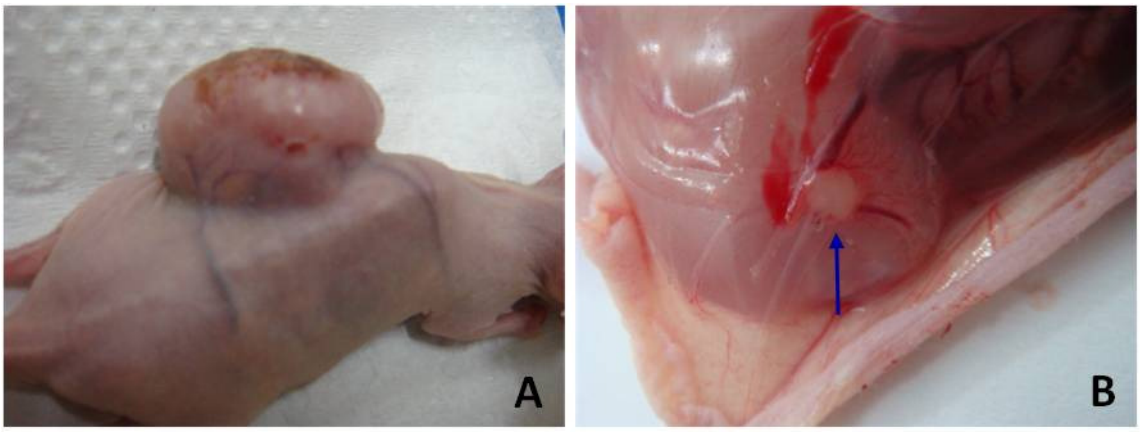

Figura 7 – Animal inoculado no subcutâneo dorsal caudal. A e B) Observar a presença de vasos recrutados pelo tumor, mesmo em nódulo muito pequeno (seta azul em B)

As falhas na implantação tumoral ocorreram em alguns animais, sendo alguns destes reinoculados para verificar a possibilidade de desenvolvimento de resposta imunológica ao tumor. De 6 animais reinoculados (3-6 x 10^6 células/animal), apenas 1 não desenvolveu o tumor.

Alguns animais inoculados com o mastocitoma que não tiveram crescimento do tumor desenvolveram linfoma após alguns meses da inoculação (Figuras 8 e 9). Estes animais apresentaram aumento generalizado de linfonodos e baço

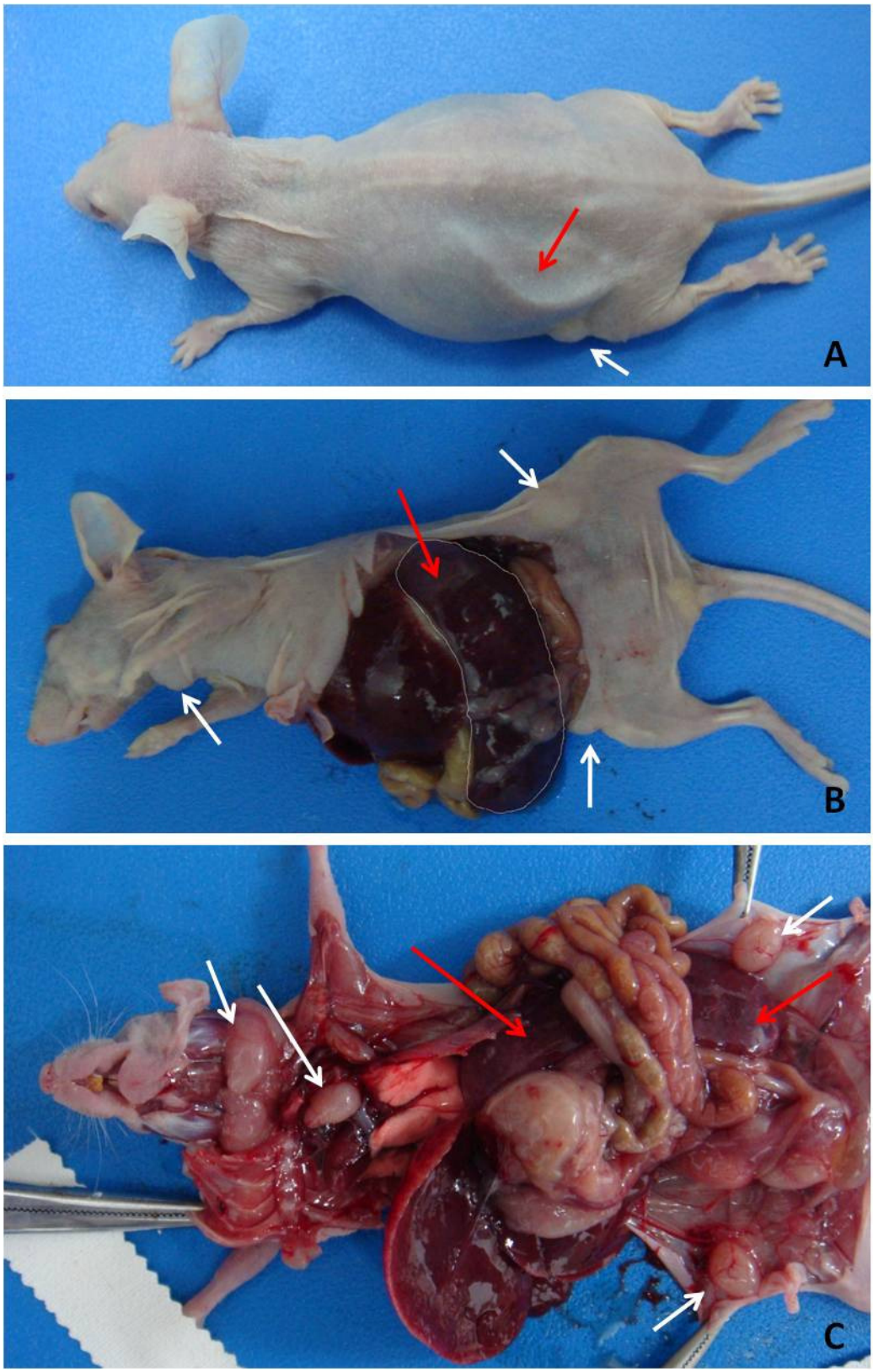

Figura 8 – Camundongo imunodeficiente nude inoculado com células de mastocitoma canino no SC com desenvolvimento de linfoma. O animal não desenvolveu o mastocitoma, porém desenvolveu linfoma após meses da inoculação do mastocitoma. Observe o aumento generalizado de linfonodos (seta branca) e aumento do baço (seta vermelha).

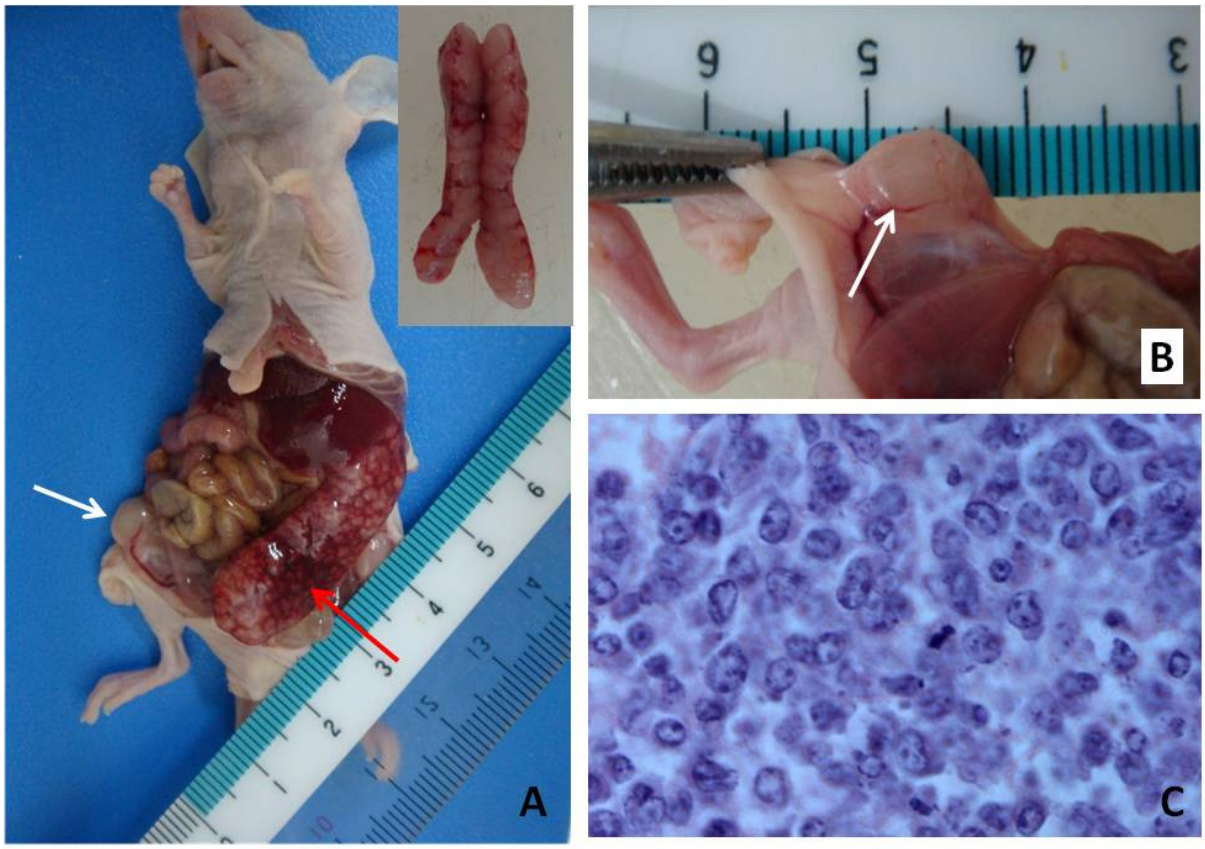

Figura 9 – Animal com desenvolvimento de linfoma. A) Observe aumento de baço (seta vermelha) e linfonodo inguinal (seta branca). No canto superior direito detalhe do baço. B) Aumento de linfonodo inguinal. C) Corte histológico do baço mostrando células neoplásicas de tecido linfóide.

5.2.2.2 Animais inoculados por via intraperitoneal

Para checar a possibilidade de formação de tumor ascítico, alguns animais foram inoculados com células de mastocitoma em cavidade abdominal. Os animais foram mantidos por períodos superiores a 2 meses. Os animais inoculados desta forma apresentaram aumento de volume abdominal (Figura 10B), devido a crescimento de tumor sólido (Figura 11) e não propriamente devido à ascite. Em alguns animais, foi encontrado líquido ascítico hemorrágico (Figura 11), contendo células neoplásicas. O exame macroscópico dos órgãos internos revelou grande quantidade de nódulos aderidos aos órgãos abdominais (Figura 12) e parede da cavidade abdominal. Nestes animais foi possível observar a presença de êmbolos em fígado (Figura 14) e pulmão.(Figura 15) Observou-se também invasão da camada muscular.

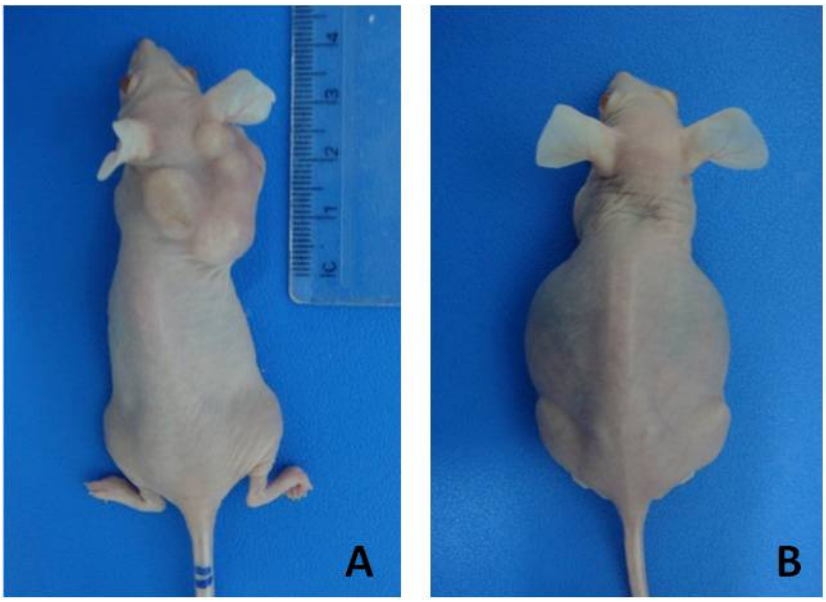

Figura 10 – Animais inoculados com células de mastocitoma canino. A) Inoculação em subcutâneo da região dorsal interescapular. B) Inoculação em cavidade peritoneal. Observar o aumento de volume abdominal

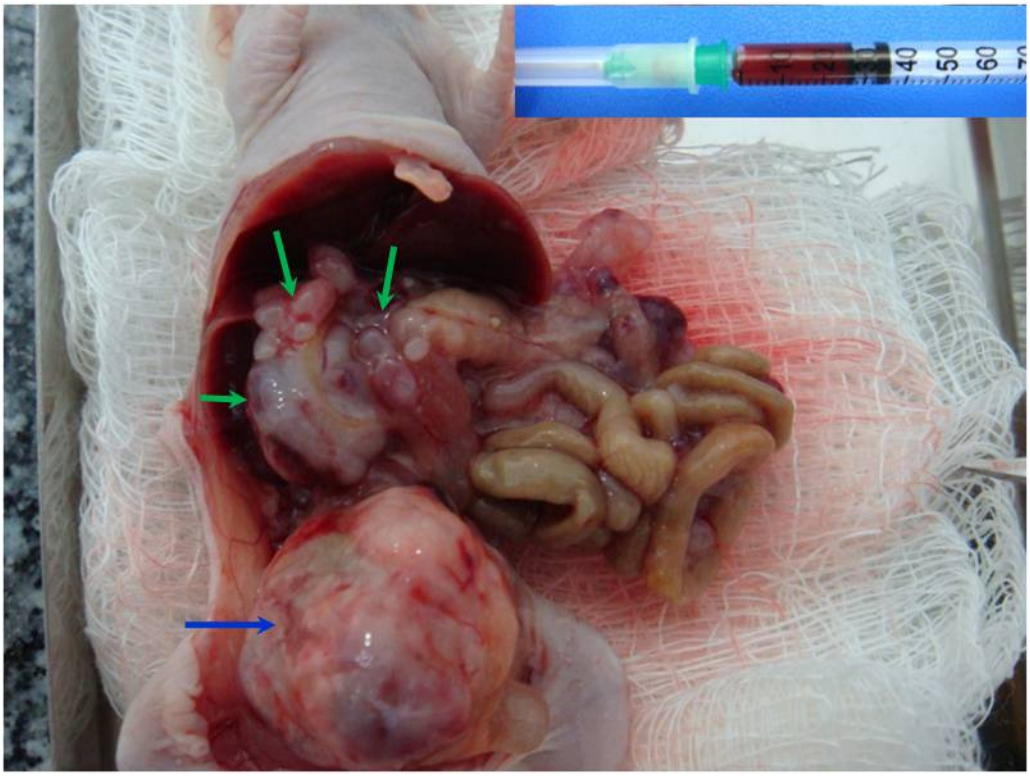

Figura 11 – Camundongo nude inoculado intraperitonealmente com células de mastocitoma. Crescimento de tumor sólido em cavidade abdominal. Observa-se grande massa tumoral (seta azul) e vários nódulos aderidos aos órgãos abdominais (setas verdes). Neste animal havia presença de líquido ascitico contendo células neoplásicas (canto superior direito)

Figura 12 – Camundongo nude inoculado intraperitonealmente com células de mastocitoma. Observam-se vários nódulos aderidos ao longo das alças intestinais (A), fígado (B) e baço (C)

5.2.3 Avaliação histopatológica

A avaliação histopatológica do tumor do cão doador e dos animais inoculados revela semelhanças no padrão histológico (comparar figuras 5 e 13). De uma maneira geral, a análise dos tumores inoculados mostra uma formação neoplásica de células redondas com arranjo homogêneo, sólido ou em cordões. Pode ser bem delimitado, porém infiltrativa, às vezes com presença de pseudocápsula, ou não possuir limites bem definidos com o tecido adjacente. Há quantidade discreta a moderada de vasos e discreta de fibroblastos. Existe recrutamento de eosinófilos (Figura 13B), porém em quantidade discreta na maioria dos tumores analisados. As células apresentam um moderado a alto pleomorfismo celular, citoplasma escasso, núcleo redondo, o nucléolo pode ser conspícuo ou inconspícuo. É possível notar também mitoses (3-5/campo de 400x), algumas atipícas. Os grânulos metacromáticos característicos dos mastócitos podem ser visualizados mais claramente com a coloração Azul de Toluidina, podendo-se notar quantidade discreta a moderada de grânulos intracitoplasmáticos (Figura 13D). Em alguns tumores é possível notar invasão de camada muscular (Figura 13C).

A análise de órgãos linfóides mostrou que alguns animais apresentaram hiperplasia em baço e linfonodos, principalmente de animais portadores de tumores grandes (acima de 1000 mm^3), e com presença de necrose intensa no interior do tumor. Nestes animais, o tamanho e peso do baço estavam aumentados. Os linfonodos de alguns animais também se apresentaram hiperplasiados.

A avaliação histopatológica das massas tumorais localizados no abdome nos animais inoculados intraperitonealmente revelou padrões muito similares ao tumor no subcutâneo. Apesar de formar massas tumorais de dimensões grandes, o tumor mostrou pouca invasibilidade aos órgãos abdominais. Somente em um animal foi observada a presença de êmbolos em fígado e pulmão (Figuras 14 e 15) e invasão de camada muscular.

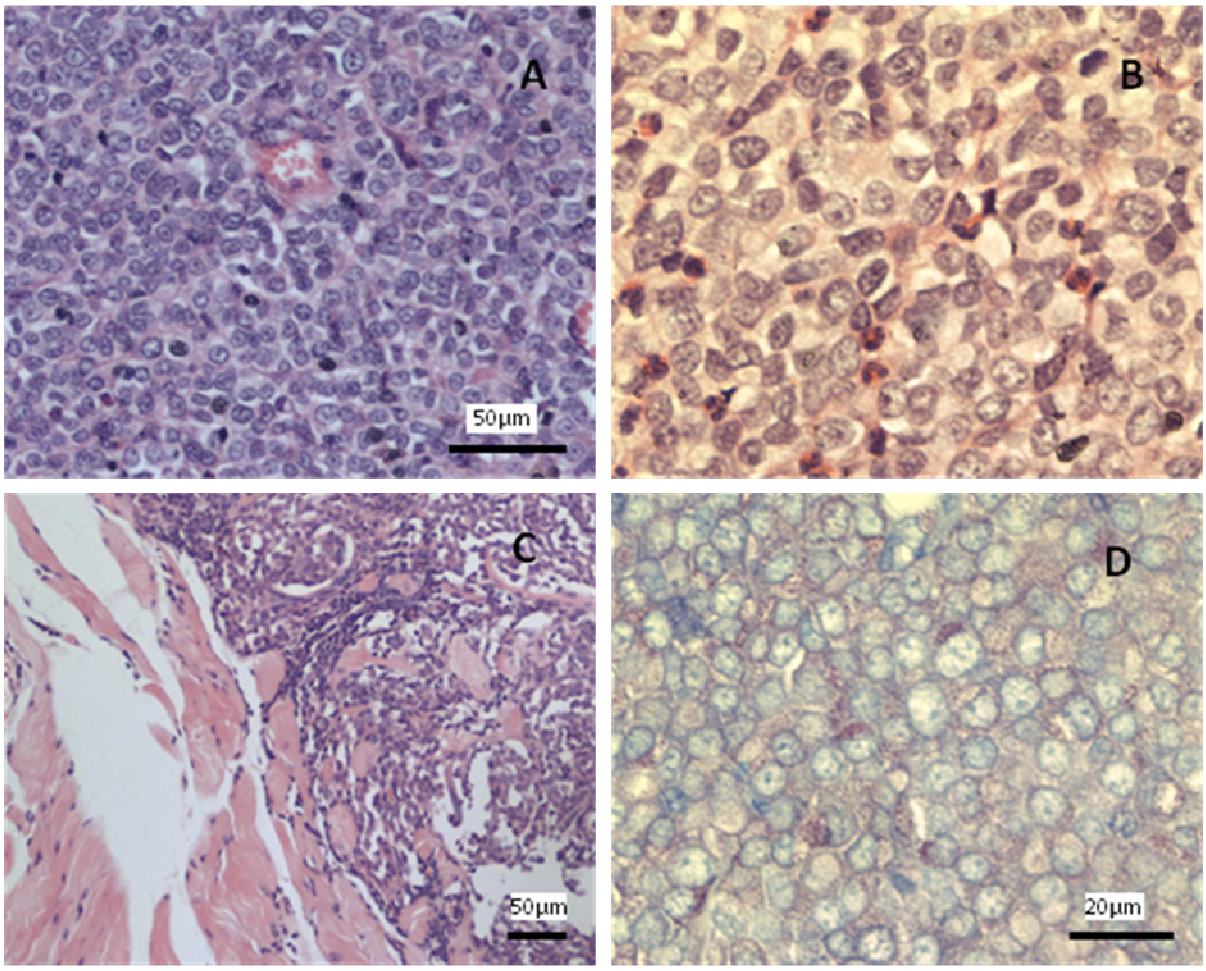

Figura 13 – Fotomicrografia de tecido tumoral após inoculação SC em camundongos atímicos nudes. A) Formação neoplásica de células redondas com arranjo homogêneo sólido. B) Pode-se observar presença de eosinófilos entremeados às células neoplásicas. C) Invasão em tecido muscular adjacente. Coloração HE. D) Coloração com Azul de Toluidina para evidenciação de grânulos metacromáticos mostrando discreta a moderada granulação.

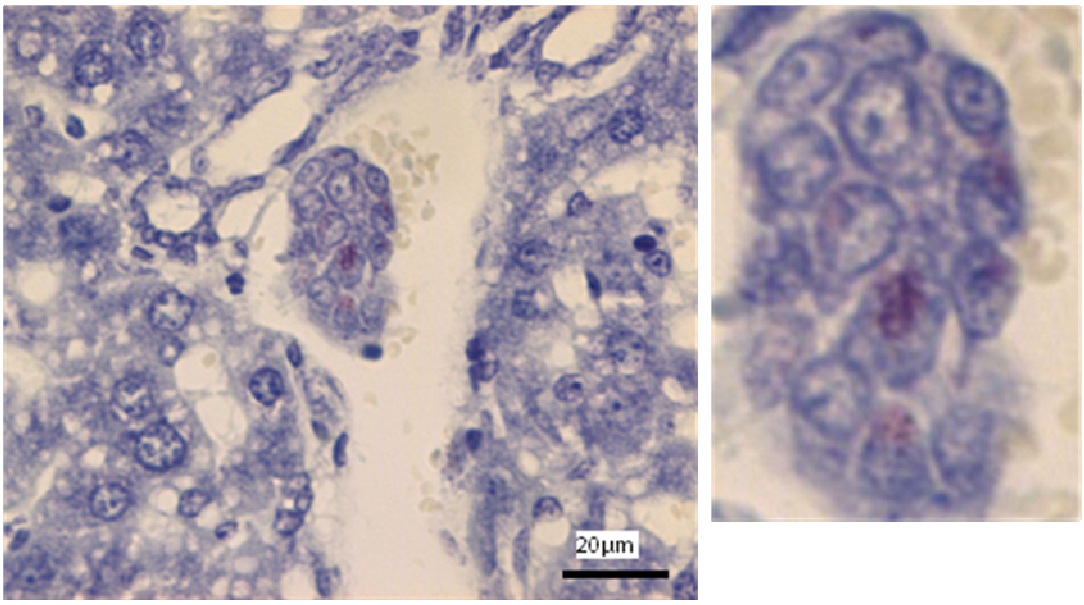

Figura 14 – corte histológico de fígado em camundongo nude inoculado com mastocitoma canino intraperitonealmente. Presença de êmbolo. Foto à direita, zoom da figura ao lado. Azul de toluidina

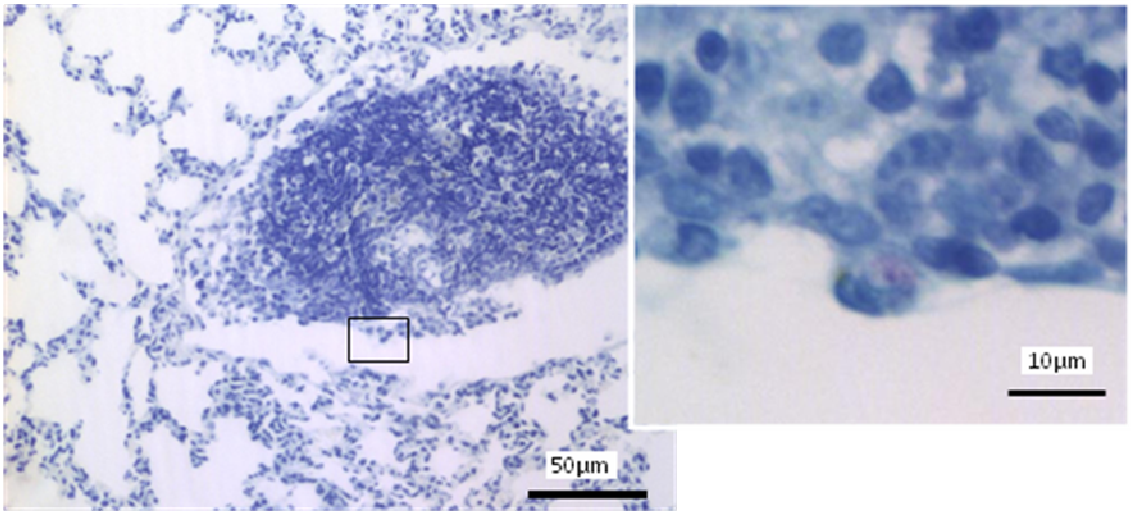

Figura 15 – corte histológico de pulmão de camundongo nude inoculado intraperitonealmente com células de mastocitoma canino. Êmbolo em pulmão. Foto à direita, aumento maior da foto ao lado. Azul de Toluidina

5.2.4 Imunomarcação para c-kit

A imunoistoquímica para o receptor KIT do fragmento do animal doador e dos animais inoculados mostra um padrão citoplasmático membranar, heterogêneo, com células bem marcadas e células com pouca ou nenhuma marcação (Figura 16 A e B).

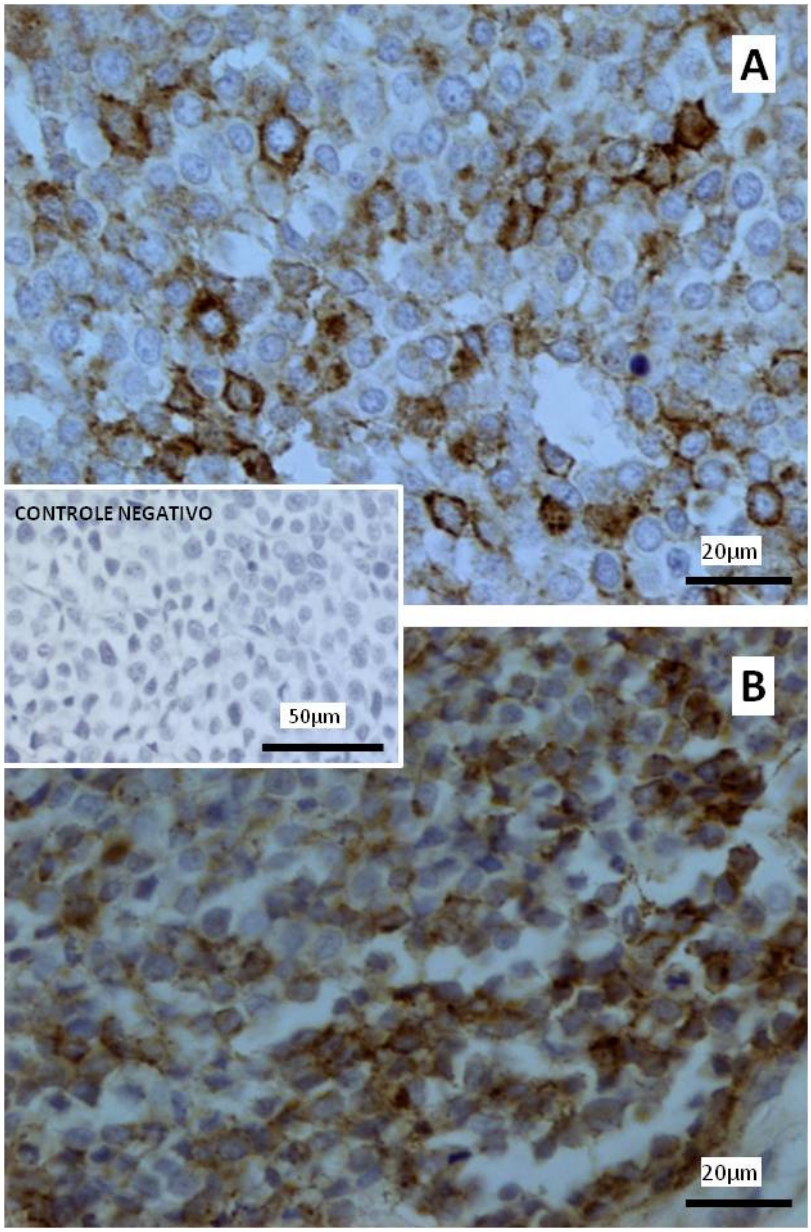

Figura 16 – Imunomarcação para c-kit em mastocitoma. Fragmento de tecido tumoral de animal doador (cão) e camundongo inoculado no sc com mastocitoma canino. Padrão de marcação citoplasmático-membranar. Notar a marcação heterogênea das células.

5.2.5 Imunomarcação para PCNA

Para verificar a taxa de proliferação no tecido tumoral foi utilizado o marcador de proliferação PCNA, que cora o núcleo das células (Figura 17). A contagem de células positivas mostrou uma taxa de 19,86% ± 5,9 (n=5).

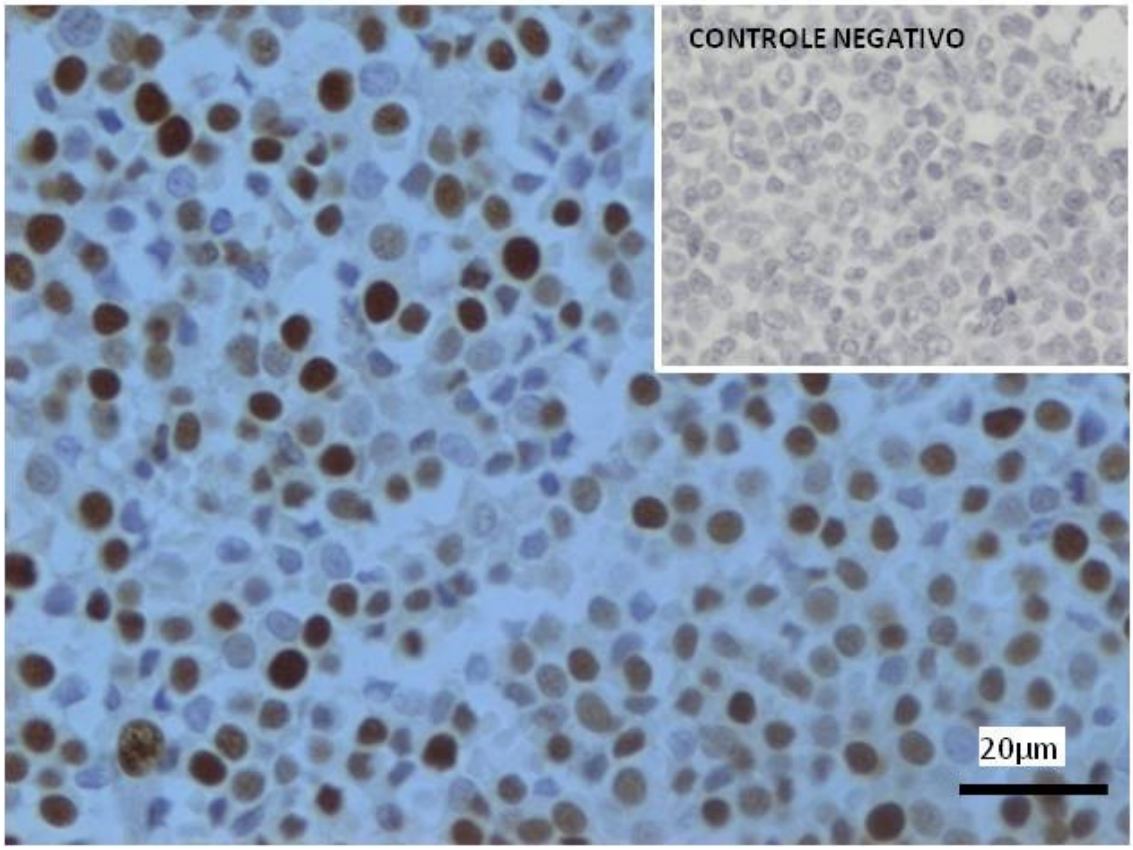

Figura 17 – Imunomarcação para PCNA do tecido tumoral de animal inoculado mostra grande quantidade de células marcadas.

5.2.6 Cultivo celular do mastocitoma canino

As células de mastocitoma em cultura apresentam-se como aglomerados de células, células redondas em suspensão e também em íntimo contato com células aderidas à garrafa (Figura 18 A e B). Nos primeiros dias de cultivo, há predominância de células arredondadas formando grumos e algumas células aderidas (Figura 18A). Ao longo do cultivo, há um aumento progressivo de células aderindo à superfície da garrafa (Figura 18B). As células que se aderem à garrafa são fortemente aderentes, dificultando a dissociação enzimática com tripsina. Após a tripsinização, várias células permanecem aderidas à garrafa. Esta característica parece ser particular destas células e não por permanecer um período prolongado na garrafa de cultura sem passar pelo processo de tripsinização, já que estas células com um ou dois dias de cultura também são resistentes à tripsinização. A manutenção da cultura por longo período de tempo mostra diminuição das células redondas e crescimento de células aderentes. Estas células aderentes foram incapazes de formar tumor quando inoculados em camundondos imunodeficientes nudes.

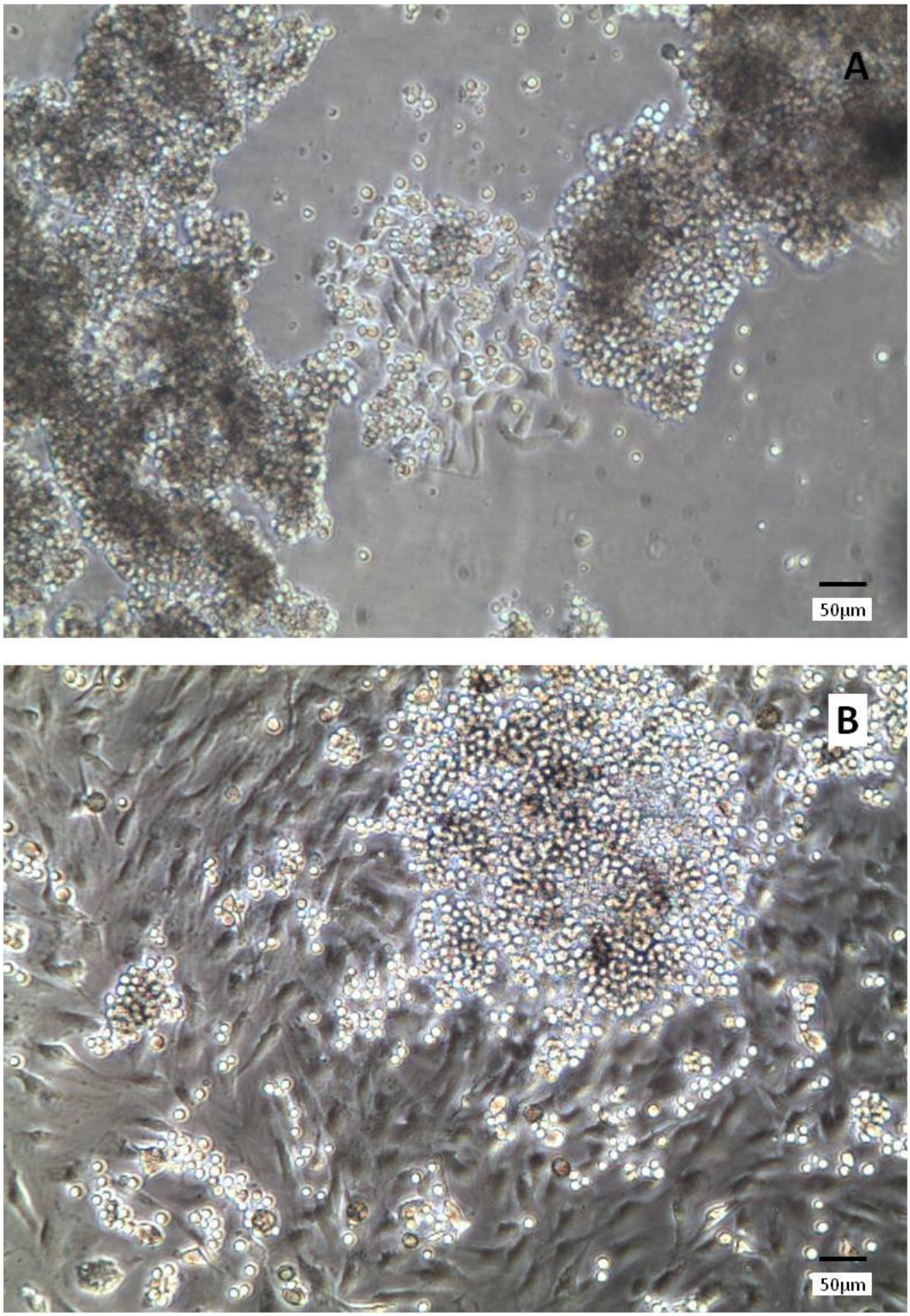

Figura 18 – Fotomicrografia de cultivo celular de mastocitoma. A) Células após 2 dias de cultivo. B) Células após 9 dias de cultivo.

5.2.6.1 Coloração com azul de toluidina

Logo após a retirada e processamento do tumor, mais de 95% das células são marcadas positivamente com o azul de toluidina. A população de células é bastante heterogênea, com células de diversos tamanhos e com granulação variando de bem granulares a discreta ou ausente granulação. O acompanhamento do cultivo revela perda de granulação dos mastócitos com o passar dos dias. Nos primeiros dias de cultura, há células que são fortemente coradas e é possível observar que a granulação ocupa grande proporção do citoplasma celular (Figura 19A). A intensidade da coloração dos grânulos ao longo dos dias vai diminuindo, e a granulação ocupando uma área mais restrita da célula (Figuras 19B, C e D). Pode-se notar um aumento de células aderidas, inclusive algumas com presença de grânulos, e diminuição do número das células redondas em suspensão. O cultivo prolongado destas células (superior a 1 mês) sem suplementação adicional leva a uma perda gradativa das células redondas, ficando a cultura quase que exclusivamente de células aderentes, provavelmente fibroblastos.

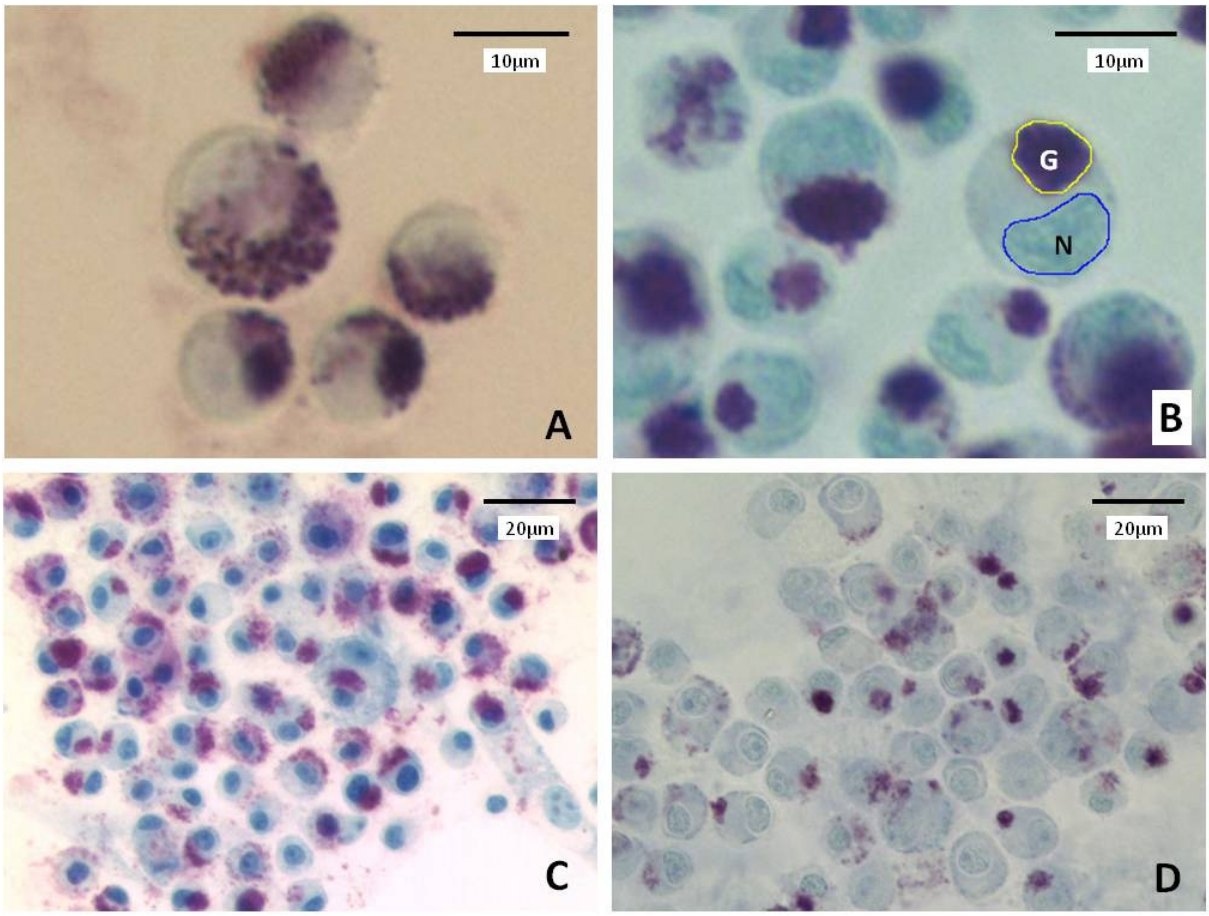

Figura 19 – Células de mastocitoma em cultura coradas com Azul de Toluidina. A) Grânulos em mastócito ocupando boa proporção do citoplasma. 1 dia de cultura. B) Observar o padrão de marcação dos grânulos citoplasmáticos das células de mastocitoma. Notar a heterogeneidade no tamanho das células. 8 dias de cultura. C) Células com 10 dias de cultura. Observe que algumas células possuem pouca ou nenhuma granulação. D) Células com 22 dias de cultura. Observar a perda de granulação das células. (G) grânulos, (N) núcleo.

5.2.7 Senescência celular

Células senescentes não entram mais no ciclo celular, parando de se proliferar. Para avaliar a possibilidade das células estarem em senescência, foi utilizado um método para identificar as células senescentes. A metodologia identifica um marcador bioquímico de células senescentes, a atividade β-galactosidase. Este método marca as células senescentes em tom azulado. Pode-se observar marcação de algumas células após um e dois meses de cultura, principalmente das células aderidas, indicando que poucas células estão em senescência após este período de cultivo celular (Figura 20). É possível notar a diminuição nas células redondas em suspensão restando somente células aderentes (Figura 20B).

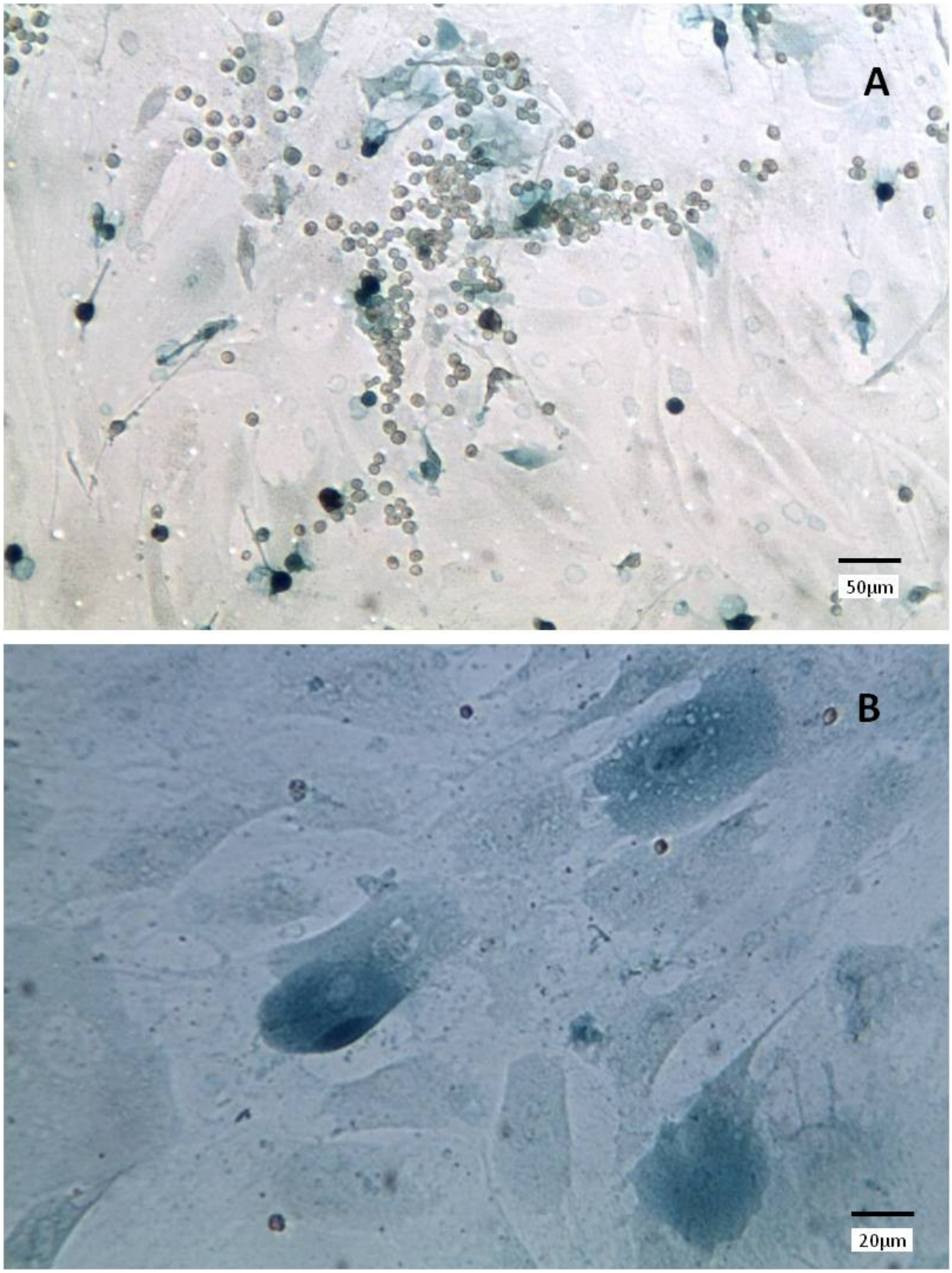

Figura 20 – Marcação para senescência celular. A) Células mantidas em cultura por um mês. Células mantidas em cultura por dois meses.

5.3 ESTUDOS *IN VITRO*

Em teste prévio com as células de mastocitoma em cultura, foram testados a epigalocatequina galato (EGCG) e extrato butanólico de *Pfaffia paniculata* (RBPP) utilizando o ensaio MTT. As células foram tratadas por 48h com diferentes concentrações dos compostos O teste mostra redução significativa, de maneira dose-dependente, no crescimento das células com as dosagens de 500 e 1000µg/ml de EB (p<0,001), e aumento com a concentração de 200 µg/ml de EGCG (Gráfico 1).

A seguir foram realizados estudos mais aprofundados com tricostatina (TSA), e extrato butanólico da *P.paniculata* (RBPP)

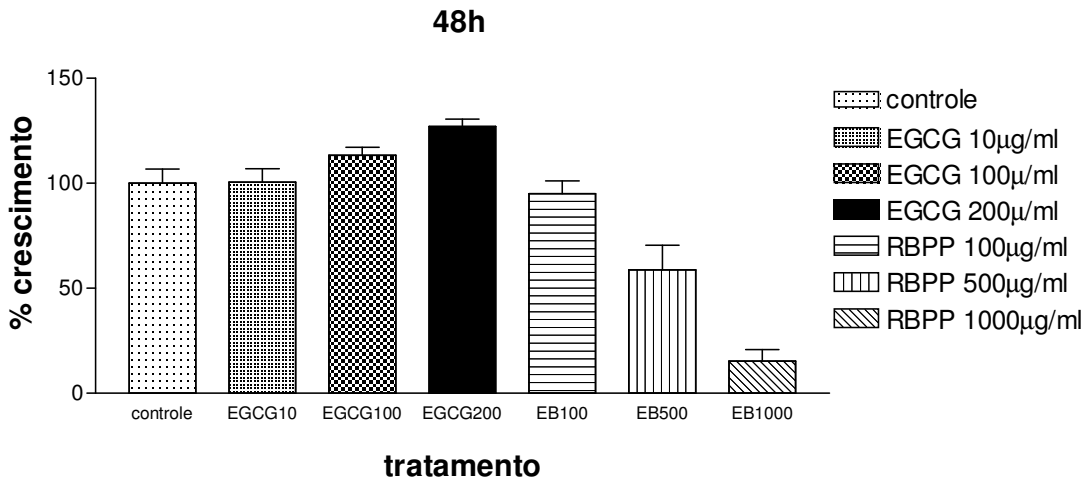

Gráfico 1 – Crescimento das células de mastocitoma canino em cultura após 48h de tratamento com diferentes concentrações de epigalocatequina galato (EGCG) e resíduo butanólico de *Pfaffia paniculata* (RBPP). *** p<0,001

5.3.1 Teste de viabilidade com Azul de Tripan e Coloração com Larranja de Acridina/Brometo de Etidio

A avaliação de viabilidade por exclusão do corante vital azul de tripan mostra uma redução do número de células com os tratamentos de 100, 200 e 400 nM de TSA (P<0.0001), e ao longo do tempo (P<0.0001) (Gráfico 2). No tempo de 24 horas, há uma redução na faixa de 32 a 37%. Após 48h de tratamento, a redução chega a 79%, observada com a dose de 200 nM. No tempo de 72 horas, a redução do número de células chega a 96%. Não houve diferença, entretanto, na contagem do número de células mortas entre os grupos tratados e o grupo controle (P=0,0572), e em relação ao tempo (P=0,1820). Apesar do pequeno número de células mortas (coradas em azul), pôde-se observar a presença de grande quantidade de debris celulares nos grupos tratados com TSA. Usando o corante vital laranja de acridina/brometo de etídio foi possível verificar a presença de grande quantidade de células fragmentadas com integridade de membrana (corpos apoptóticos) coradas em verde (Figura 21C e 21D).

O teste com extrato de *P.paniculata* mostra redução significativa nos tempos de 24, 48 e 72h (p=0,0033) com todas as concentrações testadas (100, 500 e 1000 µg/ml) (p<0,0001), e aumento do número de células mortas com a concentração de 1000 µg/ml nos tempos testados (Gráfico 3).

A coloração com laranja de acridina/brometo de etídio mostra que as células tratadas com RBPP têm alterações morfológicas, onde se pode observar vacuolização citoplasmática (Figura 21E, 21F, 22B e 22D). Algumas células exibem alterações morfológicas condizentes com a apoptose, onde pode-se notar a condensação e fragmentação nuclear (Figura 22D).

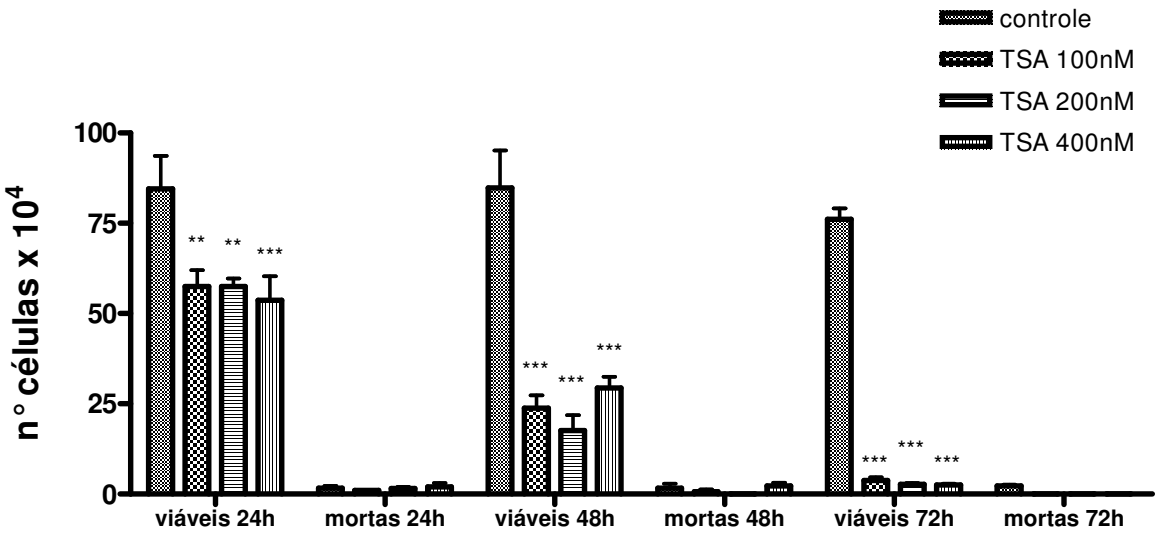

Gráfico 2 – Viabilidade celular avaliada com Azul de Tripan. As células de mastocitoma foram tratadas com diferentes concentrações de tricostatina A durante 24, 48 ou 72h. ** p<0,01, *** p<0,001

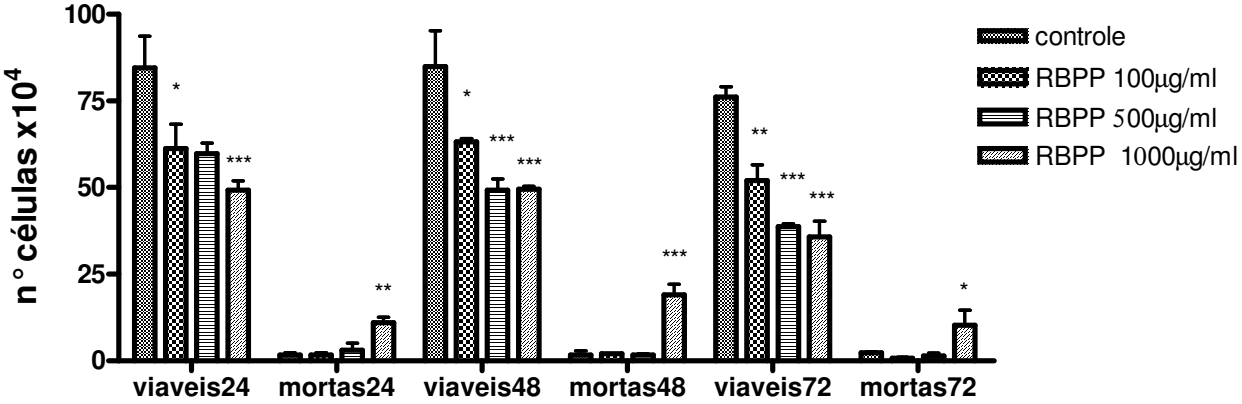

Gráfico 3 – Viabilidade celular com Azul de Tripan. As células de mastocitoma foram tratadas com diferentes concentrações de extrato butanólico de *P.paniculata* durante 24, 48 ou 72h. ** p<0,01, *** p<0,001

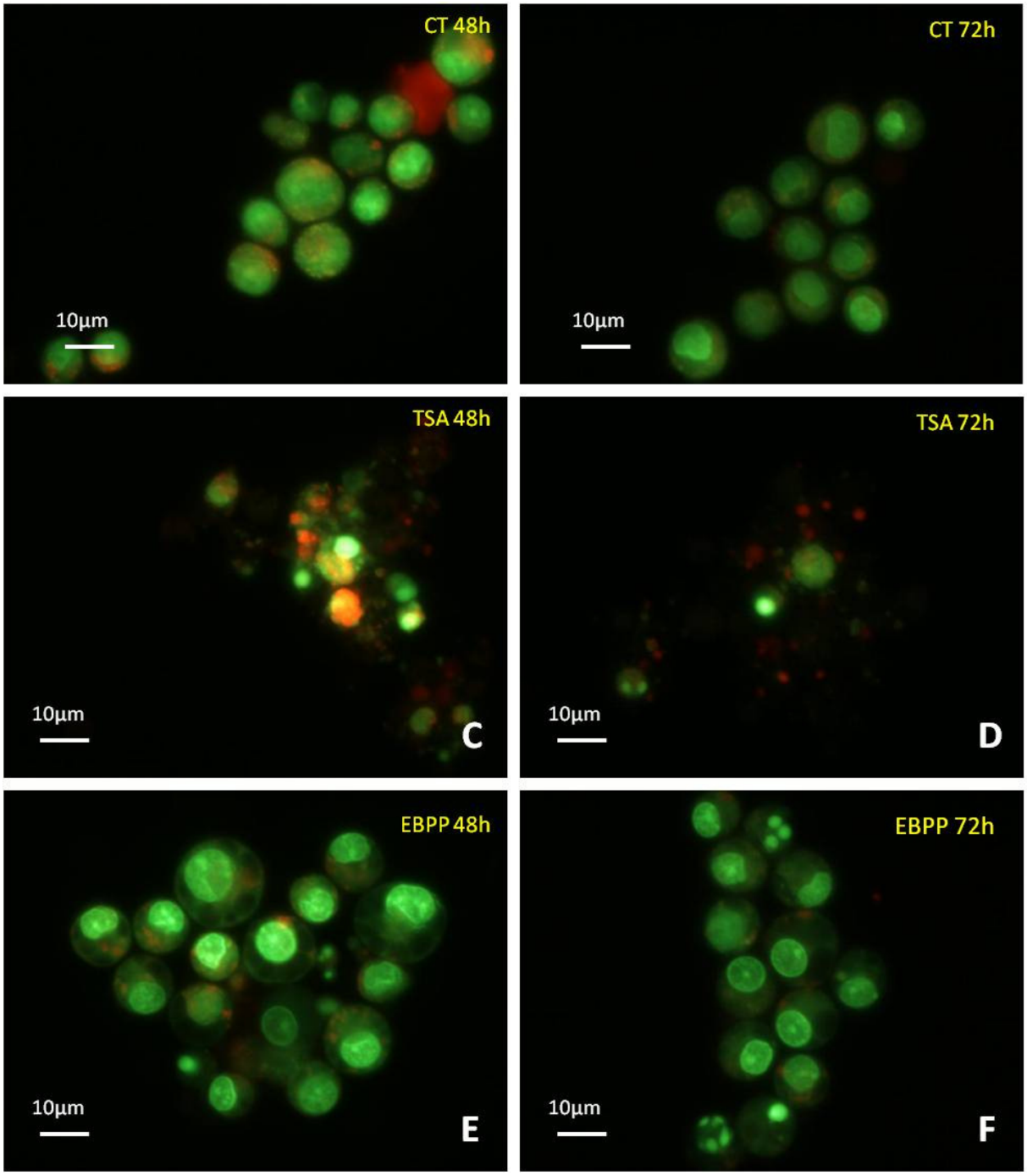

Figura 21 – Coloração com laranja de acridina/brometo de etídio. Controle 48h (A) e controle 72h (B). C e D) Células de mastocitoma canino tratadas com TSA 100 nM. Notar células com integridade de membrana (em verde), porém em processo de morte celular (apoptose). Observar redução em número de células e presença de debris celulares. E e F). Células de mastocitoma canino tratadas com 1000 µg/ml de RBPP por 48h (E) ou 72h (F). As células exibem alterações morfológicas.

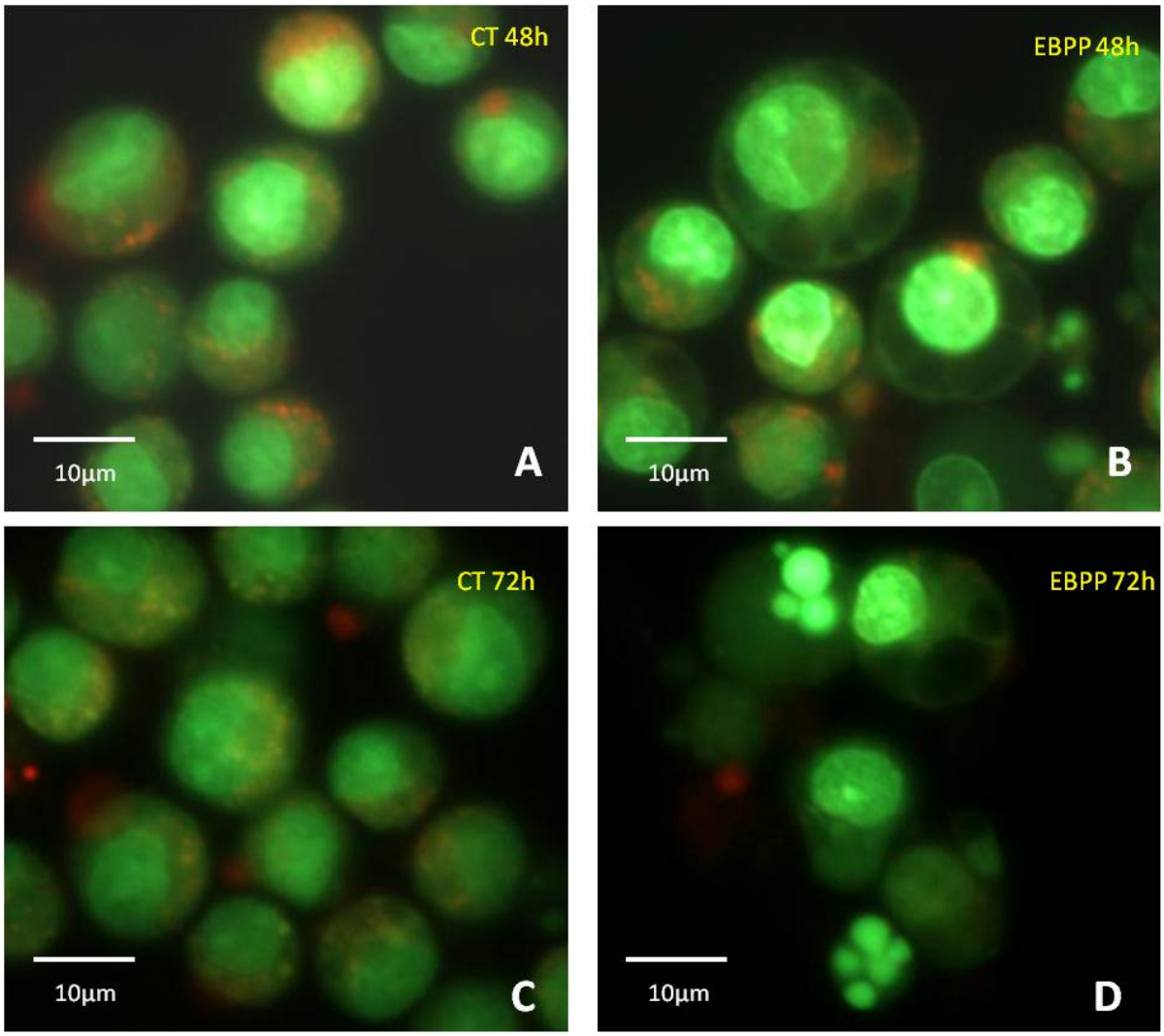

Figura 22 – Coloração com laranja de acridina/brometo de etídio. A e C) Controle 48h e 72h, respectivamente. B) Células de mastocitoma canino tratadas com 1000µg/ml de RBPP por 48h. Notar vacuolização das células. D) Células de mastocitoma canino tratadas com 1000µg/ml de RBPP por 72h. Observar alteração nuclear (condensação e fragmentação nuclear) compatível com processo apoptótico.

5.3.2 Ensaio MTT

O ensaio colorimétrico do MTT foi realizado para determinar uma curva de crescimento com doses mais baixas de TSA e outra curva para RBPP nos tempos de 3, 24, 48 e 72h.

Para verificar uma dose menor de TSA, foram testadas as concentrações de 1, 10 e 100 nM. O ensaio do MTT mostrou redução crescente na leitura da densidade óptica ao longo dos tempos estatisticamente significativa (P<0.0001) nas células tratadas com 100 nM de TSA (Gráfico 4). Com 10 nM foi possível observar redução somente com 72 horas de tratamento. A dosagem de 1 nM mostra redução no tempo de 3 horas (P<0,01), porém um aumento de 16,5% da leitura em 48 horas (P<0,0001).

Já no tratamento com RBPP, a redução acontece somente com a dose maior de RBPP (1000 µg/ml) nos tempos de 24, 48 e 72h. O tempo de 72h alcança uma redução de 40%. As doses menores parecem estimular o crescimento das células chegando a 43,7% o aumento sobre o controle (p<0,001). Os dados estão representados no gráfico 5.

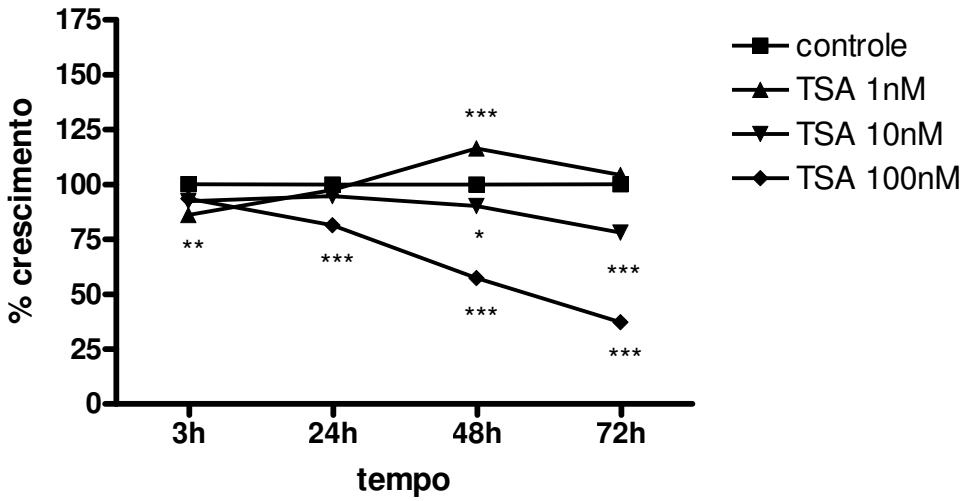

Gráfico 4- Curva de crescimento avaliado pelo ensaio do MTT. As células de mastocitoma canino foram tratadas com concentrações diferentes de TSA por 3, 24, 48 e 72h. ** p<0,01, *** p<0,001

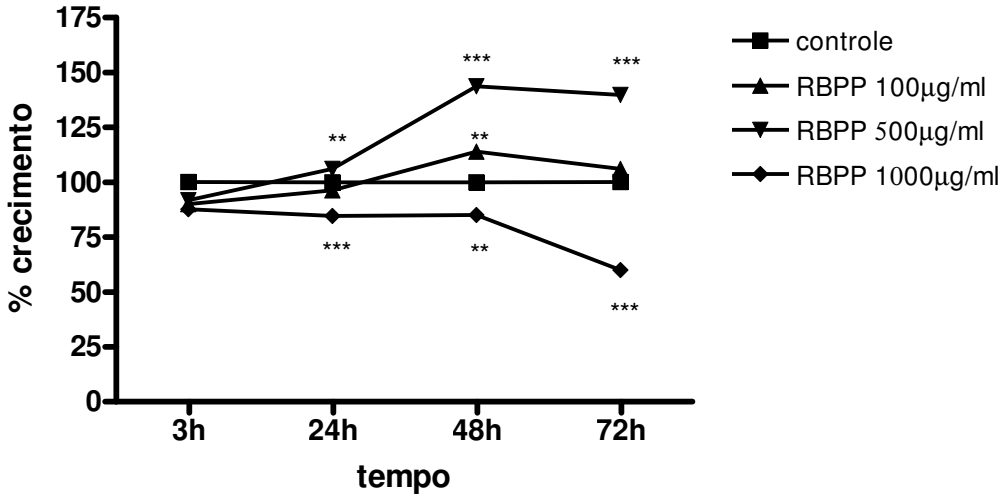

Gráfico 5 – Curva de crescimento avaliado pelo ensaio do MTT. As células de mastocitoma canino foram tratadas com concentrações diferentes de RBPP por 3, 24, 48 e 72h. ** p<0,01, *** p<0,001

5.3.3 Análise do ciclo celular

Para verificar a possibilidade de interferência do tratamento com TSA no ciclo celular, foi realizada a mensuração da quantidade de DNA nas células de mastocitoma tratadas com a dosagem de 100 nM de TSA. Os resultados são apresentados no gráfico 6. A análise das fases do ciclo mostra um aumento progressivo de células em sub-G1, ou seja, aumento na proporção de células mortas a partir de 48h (6,2% em 24h, 21,4% em 48h e 85,4% em 72h). Na fase G1, houve diminuição da proporção de células tratadas a partir de 48h (65,2% vs controle 80,9%), com significância estatística (P<0,001), aumentando a diferença com 72h (7,4% vs controle 78,8%) (P<0,001). Na fase S não foi encontrada diferença significativa no tratamento (P=0,1505), e a ação do tempo (P=0,5090). A fase G2 apresentou diferença somente no tempo de 72h (2,6% vs controle 8,7%) (P<0,0001).

A avaliação do tratamento com RBPP sobre o ciclo das células de mastocitoma, observada pelo gráfico 7, revela aumento de morte celular (sub-G1) nos tempos de 48 (p<0,001) e 72h (p<0,01) com a maior concentração (1000µg/ml). A fase G1 mostra redução nos tempos de 48 e 72h (p<0,001) na maior concentração. A fase S mostra uma proporção aumentada nas células tratadas com

a maior concentração (21,4% vs controle 9,25% em 48h e 18,1% vs controle 9,6%) com significância estatística ($p<0,001$ para 48h e $p<0,01$ para 72h). A fase G2 revela diminuição no tempo de 72h no tratamento com a maior concentração ($p<0,01$). Os resultados estão representados no gráfico 7.

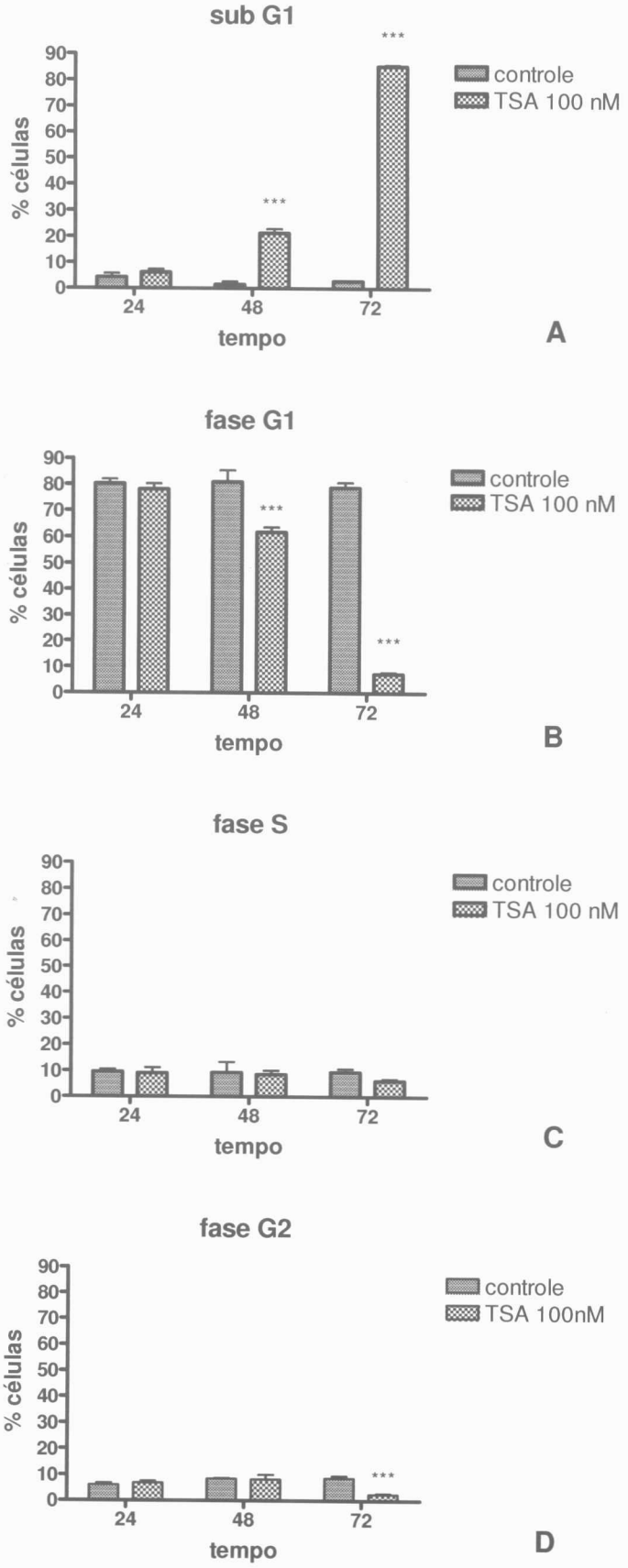

Gráfico 6 – Fases do ciclo celular analisados por citometria de fluxo. As células de mastocitoma foram tratadas com 100 nM de tricostatina A por 24, 48 e 72h. ***P<0,001

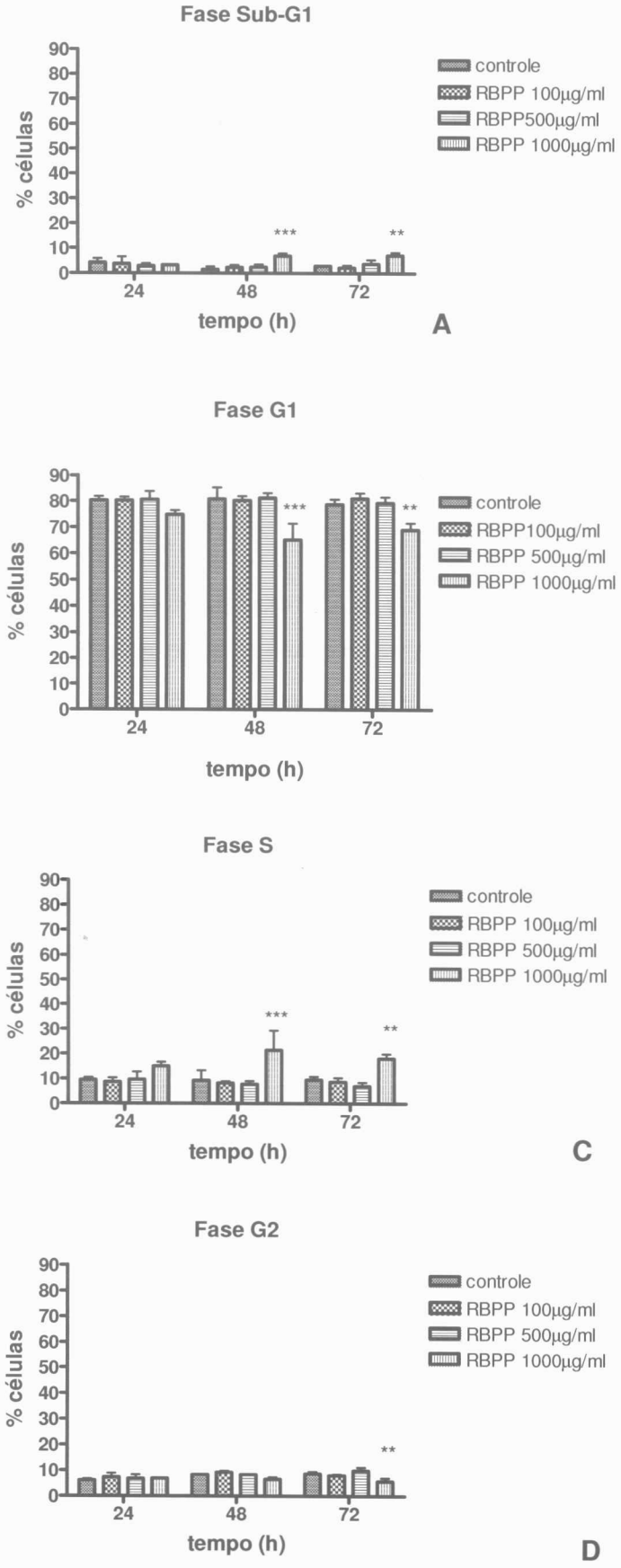

Gráfico 7 – Fases do ciclo celular analisados por citometria de fluxo. As células de mastocitoma foram tratadas com RBPP por 24, 48 e 72h. ** $p<0,01$, *** $p<0,001$

5.4 ESTUDOS *IN VIVO*

Após os ensaios *in vitro*, foram realizados testes em animais xenotransplantados com o mastocitoma canino. Para isso, após os animais serem inoculados com as células neoplásicas, foram iniciados os tratamentos com TSA e RBPP quando o tumor atingiu volume superior a 100 mm^3.

5.4.1 Tratamento in vivo com TSA

O tratamento com TSA consistiu de aplicação intraperitoneal (0,5mg/kg) por 7 dias e 7 dias consecutivos sem tratamento. No gráfico abaixo (Gráfico 8) é mostrada a evolução do crescimento tumoral em doze pontos (14 dias ao total). Pode-se observar que não há diferença com o grupo controle (p=0,6219). Não foram observadas alterações clínicas nos animais tratados. O exame histopatológico do tumor e órgãos internos não revelou diferenças quanto ao grupo controle, e é bastante similar à descrição feita anteriormente para os tumores inoculados no subcutâneo.

De uma maneira geral há proliferação de células redondas em arranjo homogêneo, alto pleomorfismo, citoplasma escasso, rara granulação, moderada atividade mitótica, figuras de mitose atípicas, e extensas áreas necróticas. Alguns animais também apresentaram hiperplasia de linfonodos e baço.

Para testar uma concentração maior localmente, foi feito um tratamento intratumoral com TSA (2mg/kg) com um pequeno número de animais. Os animais não tiveram alterações clínicas. A evolução do crescimento tumoral de cada animal é mostrada abaixo no gráfico 9. O exame histopatológico não revelou diferenças entre os animais tratados com TSA e os controles. A seguir a descrição geral dos tecidos tumorais: proliferação de células redondas em arranjo homogêneo, moderado a alto pleomorfismo, citoplasma escasso, rara granulação, moderada atividade mitótica, figuras de mitose atípicas e áreas de necrose.

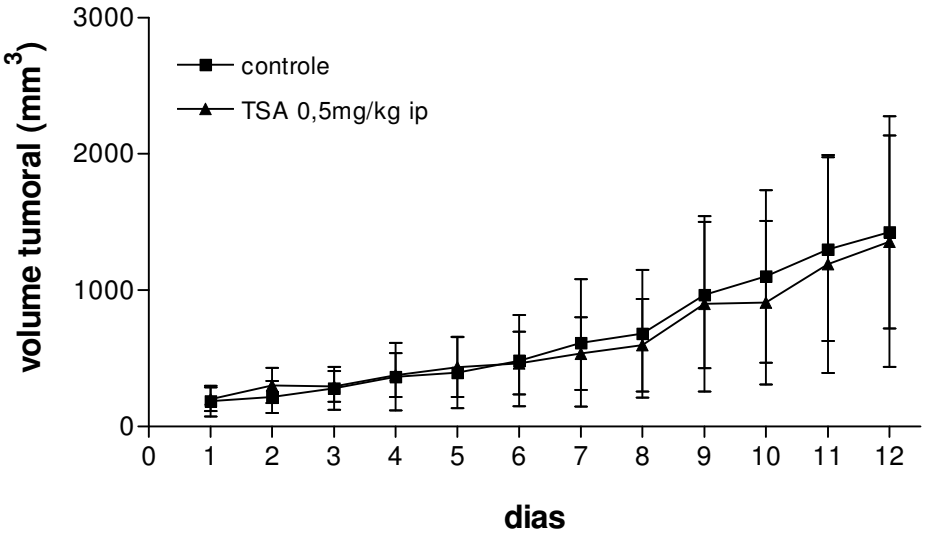

Gráfico 8 – Evolução do crescimento tumoral nos animais xenotransplantados com mastocitoma canino do tratamento com TSA (0,5mg/kg) intraperitonealmente.

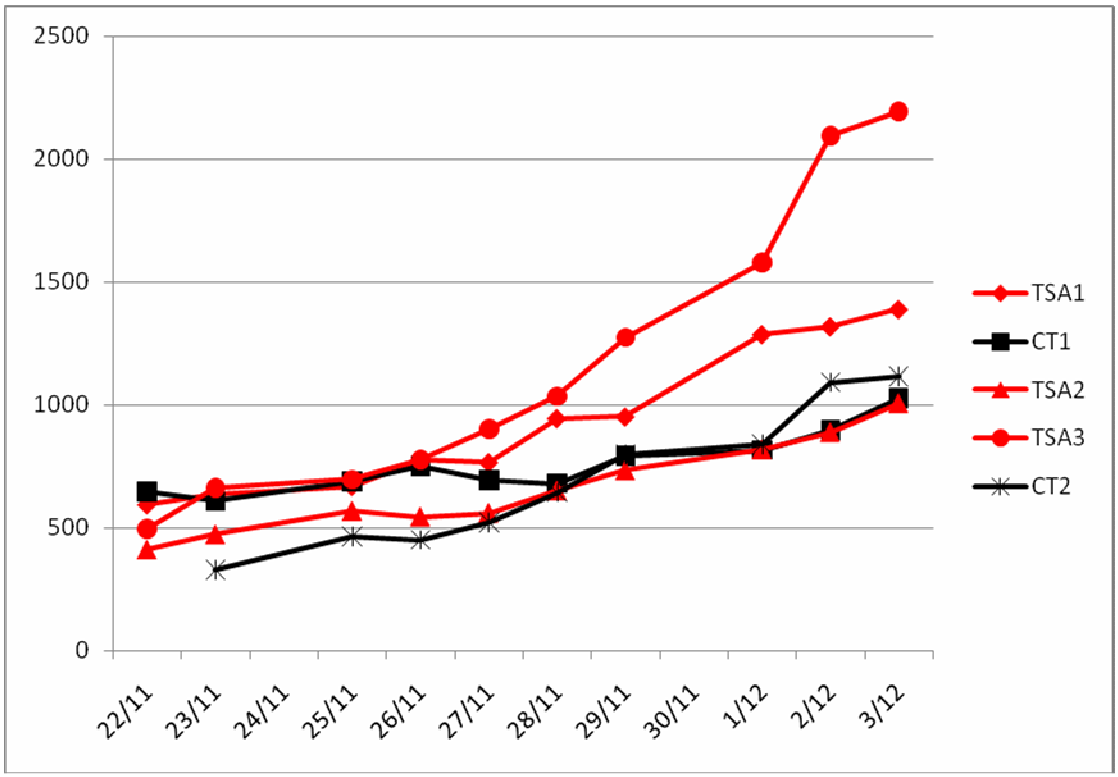

Gráfico 9 – Evolução do crescimento tumoral de animais xenotransplantados com mastocitoma canino tratados com 10 aplicações de TSA (2mg/kg) intratumoral.

5.4.2 Tratamento in vivo com resíduo butanólico de Pfaffia paniculata

O gráfico 10 mostra a evolução do crescimento tumoral de animais xenotransplantados com mastocitoma canino tratado com 1,5mg/animal de RBPP via intratumoral. Pode-se notar que os animais tratados com RBPP têm um crescimento menor do tumor, em relação ao grupo controle. Esta diferença é estatisticamente significativa ($p<0,0001$). A avaliação histopatológica não demonstrou diferenças histológicas entre os grupos. A descrição permanece semelhante ao tumor original: proliferação de células redondas com alto pleomorfismo, discreta granulação, citoplasma escasso, moderada atividade mitótica com mitoses atípicas. Em alguns animais puderam-se observar áreas de colagenólise e na maioria dos animais houve extensas áreas de necrose. Estes animais apresentaram hiperplasia de baço e linfonodos.

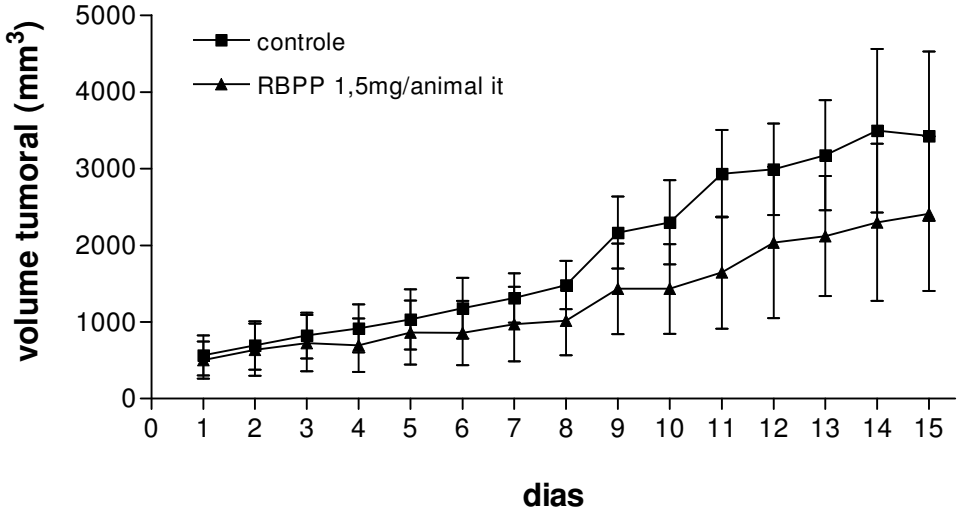

Gráfico 10 – Evolução do crescimento tumoral de animais xenotransplantados com mastocitoma canino tratados RBPP (1,5mg/animal) intratumoral.

DISCUSSÃO

6 DISCUSSÃO

O presente estudo teve por objetivo estabelecer omodelo transplantável de mastocitoma canino em camundongos imunodeficientes para estudo de substâncias potencialmente antineoplásicas. Consideramos importante que estes estudos sejam feitos em medicina veterinária para que novos medicamentos antineoplásicos possam ser descobertos e previamente testados antes de serem utilizados nas espécies animais e neoplasias para os quais são destinados. Face a sua alta prevalência, agressividade e escassez de tratamentos efetivos com custo acessível, escolhemos o mastocitoma canino como neoplasia prioritária para a realização deste estudo.

6.1 ESTABELECIMENTO DO MODELO XENOTRANSPLANTÁVEL EM CAMUNDOGOS NUDES ATÍMICOS

Os camundongos atímicos nudes, pela sua deficiência em linfócitos T, são bastante suscetíveis a agentes infecciosos, desenvolvendo com facilidade patologias que se apresentam de maneira subclínica em animais imunocompetentes. Pudemos observar a importância do isolamento ambiental para estes animais na saúde clínica e tempo de sobrevida. Os animais imunodeficientes mantidos em sala convencional, em meio a outros animais imunocompetentes, tiveram uma mortalidade ao redor de 50%. O risco de se manter tumores nestes animais nestas condições é muito elevado. Muitos destes animais desenvolveram a síndrome debilitante acarretando em óbito precoce. O vírus da hepatite murina é um vírus de alta prevalência nas colônias de roedores do biotério, de forma enzoótica, e é de importância na pesquisa científica pela interferência que pode causar nos resultados de experimentos (Committee on Care and Use of The "Nude" Mouse, 1976). Em animais imunocomprometidos e animais muito jovens (recém nascidos) pode causar doença clínica e alta mortalidade. Existem diversas cepas de vírus com tropismos diferentes (cepas politrópicas e cepas enterotrópicas) desencadeando sintomas diferentes. Nos animais imunodeficientes pode causar a síndrome debilitante, caracterizada por um

comprometimento severo do estado clínico, emaciação, diarréia (forma entérica) e morte. É um vírus extremamente contagioso, que pode ser transmitido via aerossol, contato direto ou fômites (Committee on Care and Use of The "Nude" Mouse, 1976; BAKER, 1998). Este vírus está associado a diversas implicações na pesquisa científica. Em particular, na área oncológica, este vírus pode ser propagado pela contaminação de tumores transplantáveis, alterar o padrão de invasão tumoral, interferir nos intervalos de passagem tumoral, induzir regressão espontânea ou oncólise em tumores normalmente estáveis, induzir rejeição a xenotransplantes humanos e alterar a resposta a carcinógenos químicos (Committee on Care and Use of The "Nude" Mouse, 1976; Gv-Solas, 1999). Animais imunodeficientes mantidos em condições livre de patógenos podem viver normalmente, por 2 anos ou até mais (Committee on Care and Use of The "Nude" Mouse, 1976). Desta forma, é imprescindível manter estes animais em isolamento garantindo confiabilidade nos resultados dos experimentos.

Desde a descoberta do camundongo atímico em 1966 por (Flanagan, 1966) e o sucesso na realização de xenotransplantes nestes animais, os modelos xenotransplantáveis de tumor ganharam importância nas pesquisas oncológicas. Em um levantamento feito por(VOSKOGLOU-NOMIKOS; PATER; SEYMOUR, 2003), os pesquisadores observaram um melhor valor preditivo para testes *in vitro* com linhagens celulares e tumores xenotransplantados, e nenhum valor preditivo nos modelos murinos de alotransplantes.

Este trabalho visou o estabelecimento de modelo xenotransplantável de mastocitoma canino, um dos tumores de pele que mais acometem os cães, para testes de substâncias com potencial antineoplásico. O estabelecimento de um modelo de xenotransplante de biópsia ou ressecção cirúrgica pode ser consideravelmente demorado e dispendioso. Porém, é um modelo que mantém melhor as características originais do tumor e fornece um melhor valor preditivo em relação aos modelos xenotransplantáveis de cultivo celular (RUBIO-VIQUEIRA E HIDALGO, 2009).

Inicialmente, o tumor nos animais inoculados demorava de 3 a 4 semanas para aparecimento de nódulo palpável e cerca de 60 dias para o tumor atingir um volume de 500 mm^3. Com o aumento do número das passagens, o tumor passou a crescer mais rápido, com aparecimento de 7 a 10 dias e volume tumoral de 1000 mm^3 em 60 dias. A passagem sucessiva nos camundongos e a passagem pelo

cultivo celular podem ter modificado o comportamento inicial do tumor, levando a certa seleção de clones. Apesar de o tumor crescer mais rápido, ainda pode ser observado animais com o crescimento mais lento. A avaliação histopatológica durante as passagens mostra os mesmos padrões histológicos, sendo muito similares entre si. A falha na implantação tumoral só ocorreu após a décima passagem quando 7 animais de 8 inoculados tiveram crescimento negativo. Estes animais não entraram na estatística geral. Este fato foi isolado e neste caso deve ter ocorrido falha na técnica. Da passagem 12 em diante aconteceram algumas falhas na implantação, e isto pode ter ocorrido em decorrência da diminuição no número de células inoculadas. Nas passagens iniciais, foram inoculadas cerca de 1-2 x 10^7 células/animal. Nas passagens seguintes, o número de células variou de 6,5 x 10^5 a 1 x 10^7. As concentrações, menores de células com crescimento positivo foram as que permaneceram em cultura por mais tempo (21-23 dias). Este não é o recomendado, pois se pressupõe que células mantidas em cultivo estão em um ambiente mais favorável tendo menor pressão de seleção (ou selecionando as células mais aptas para o cultivo celular), tornando-se mais frágil ao retornar para o animal (CORBETT *et al.*, 2002). O fato de obter crescimento positivo com inóculo tão baixo quando comparado ao inóculo utilizado inicialmente (10^5 vs 10^7), pode ser explicado pela viabilidade celular conseguida com as células em cultura, eliminando células as danificadas pelo processo mecânico e as que já estariam em processo de morte celular.

Um fator que poderia estar interferindo talvez seja o tipo de processamento do tumor. Neste trabalho, as células foram desagregadas mecanicamente e/ou enzimaticamente, que pode ter contribuído para a perda de viabilidade devido ao excesso de manipulação. Alguns protocolos trabalham com implantação de pequenos fragmentos de tumor (explantes) implantados no subcutâneo dos animais com auxílio de um trocáter ou pequena incisão na pele (MORTON; HOUGHTON, 2007; Jin *et al.*, 2010). Este método permite que toda a estrutura do tecido seja mantida, enquanto a suspensão celular ainda que possua todos os constituintes celulares, não apresenta mais o estroma do tumor. A desvantagem deste método é que não é possível determinar a quantidade de células implantada no animal. Testamos este método no início das passagens, porém optamos pela inoculação de células por ser mais rápido o aparecimento do nódulo inicial. A obtenção de um modelo xenotransplantável não é um processo simples e rápido. A taxa de sucesso

(33%) obtida pelo grupo de (BURGER; FIEBIG, 2002) na Universidade de Freiburg, Alemanha, é alto quando comparado a de seus colegas da Universidade da Califórnia, EUA (8%). De 1600 tumores iniciais, 1227 tiveram crescimento positivo no subcutâneo de camundongos atímicos nudes, 499 com crescimento rápido (mais de 8 mm depois de 90 dias), e destes, 400 com característica xenotransplantável estável.

O crescimento tumoral nos animais parece ter um componente individual, já que a taxa de crescimento pode variar bastante entre indivíduos inoculados no mesmo momento com a mesma quantidade de células. Não se pode descartar o papel imunológico, pois é mais fácil obter crescimento em camundongos SCID (Severe Combined Immunodeficiency), o qual possui um comprometimento no desenvolvimento dos linfócitos T e B. Camundongos atímicos nudes e SCID xenotransplantados com linhagens de células apresentam respostas diferentes a implantação tumoral. O camundongo SCID consegue desenvolver tumor em 100% dos animais inoculados enquanto a taxa no camundongo atímico nude é variável de acordo com a linhagem tumoral (Corbett *et al.*, 2002). Um trabalho cita o aparecimento de um subconjunto de linfócitos T e sua maturação em sítios extra-tímicos, como o baço e linfonodos, em função da idade do animal (KENNEDY; PIERCE; LAKE, 1992). Outro trabalho descreve a ontogenia do linfócitos T em camundongos atímicos e eutímicos. No camundongo atímico, a linfopoiese ocorre principalmente em linfonodos mesentérico, e em menor extensão nas placas de Peyer. O tipo de linfócito gerado nestes locais extratímicos dá origem principalmente aos linfócitos intraepitelais (IEL – intraepithelial lymphocyte), normalmente sendo do tipo $T\gamma\sigma^{+}$, sendo escasso o tipo $T\alpha\beta^{+}$ (Guy-Grand *et al.*, 2003).

Outro fator que pode interferir na taxa de implantação é a rota e quantidade de células inoculadas (Corbett *et al.*, 2002). Algumas falhas na implantação ocorrem provavelmente devido à falta de estímulo adequado, por exemplo, tumores dependentes de hormônios crescerão com maior eficiência em animais do mesmo sexo ou suplementados periodicamente com hormônios (FIEBIG; BURGER, 2002).

Mesmo o camundongo atímico nude sendo imunodeficiente, ele é capaz de responder imunologicamente com aumento de linfócitos T e B após estímulo antigênico (BEATTIE *et al.*, 1981). O aumento de baço e linfonodos observados nos animais inoculados devem refletir uma reação do hospedeiro ao tumor. É necessário levar em consideração que muitos dos tumores estavam grandes (maior que 2000

mm^3) e apresentavam necrose interna. Justamente estes animais que tinham necrose apresentavam aumento de baço e linfonodos regionais (axilar e braquial).

O aparecimento de linfoma em camundongos atímicos nudes é descrito na literatura (SHARKEY; FOGH, 1979) e parece estar relacionado à estimulação antigênica crônica (BAIRD *et al.*, 1982). Baird e colegas (1982) estimularam antigenicamente camundongos atimicos nudes da linhagem BALB/c com oxiurídeos e tumores xenotransplantáveis humanos. Os animais desenvolveram alteração linfoproliferativa de baço e linfonodos muito similares entre si. A constituição celular do linfoma revela uma mistura de células nulas, células B e células T. A incidência de linfoma nos animais que sobreviveram tempo suficiente foi de 56% no grupo que recebeu oxiúros e 63% nos animais xenotransplantados, enquanto não houve casos em animais no grupo controle. Nestes animais, os pesquisadores observaram uma grande quantidade da glicoproteína gp70 do vírus da leucemia murina (MuLV) liberada no sangue antes do desenvolvimento do linfoma, porém não conseguiram detectar o vírus inteiro (BAIRD *et al.*, 1982). As glicoproteínas gp70 constituem as principais glicoproteínas do envelope viral dos vírus da leucemia murina (MuLV) e são expressas nos tecidos murinos normais e transformados, bem como nos MuLV. Estas moléculas podem ser constitutivamente expressas nos tecidos murinos sem a produção evidente de vírus (BUTLER; DEL VILLANO, 1984). Os xenotransplantes são capazes de amplificar a produção desta glicoproteína nos camundongos atímicos, e foram encontrados nas próprias células do tumor. O genoma do MuLV, ou parte dele é capaz de se replicar nas células tumorais humanas (BEATTIE *et al.*, 1983). Esta pode ser a explicação para o aparecimento do linfoma em camundongos inoculados com tumor, que tiveram crescimento negativo e sobreviveram tempo suficiente para desenvolver o linfoma.

6.2 CULTIVO CELULAR DO MASTOCITOMA

O cultivo do mastocitoma canino mostra que ele é capaz de permanecer viável em cultura, sendo possível realizar experimentos de curta duração, porém é incapaz de permanecer por períodos prolongados em cultivo contínuo. Pode se observar a diminuição progressiva das células redondas em suspensão, e aumento

progressivo das células aderidas. Pode-se notar também diminuição na granulação dos mastócitos quando cultivados por períodos prolongados. Mesmo considerando a heterogeneidade deste tumor, com células de variados tamanhos, e granulação moderada a discreta, a coloração com Azul de Toluidina mostra células com redução da área de granulação e algumas sem marcação. Pode se pensar que algum tipo de seleção possa estar ocorrendo, porém o mais provável é que estas células estejam morrendo por falta de estímulos adequados (fatores de crescimento como o SCF, matriz extracelular), pois há redução visível do número quando estas células são mantidas em cultura por muito tempo. O cultivo de células tumorais exibe as mesmas dificuldades de um cultivo de células especializadas normais e requer muitas vezes meios seletivos para promover o crescimento da população desejada e não das células normais (FRESHNEY, 2005).

Muitas vezes um tumor que cresce muito bem em um animal falha em crescer *in vitro* e vice-versa. A dificuldade de células de um cultivo primário em progredir em cultura pode ser decorrente de aberrações genéticas, diferenciação terminal, ou insuficiência nutricional. Algumas vantagens do subcultivo da cultura primária incluem a sua amplificação, armazenamento criopreservada por tempo indefinido, possibilidade de replicação e condução de vários tipos de experimentos. As desvantagens incluem a evolução para um fenótipo além do tumor original devido à instabilidade genética inerente às células e adaptação seletiva da linhagem celular ao ambiente de cultivo. A dificuldade quando se trabalha com tumores está na variabilidade encontrada na população tumoral com diferentes requerimentos para as células, como fatores de crescimento, necessidade de matriz extracelular, e contato com outros tipos celulares (FRESHNEY, 2005).

As células de mastócito normais cultivadas *in vitro* geralmente são suplementadas com fatores de crescimento como Stem Cell Factor (SCF), o ligante do c-kit, e interleucinas. O SCF tem importante papel na maturação, migração, degranulação, supressão de apoptose e adesão à fibronectina (Webster, Kiupel *et al.*, 2004). O cultivo de mastócitos normais *in vitro* pode ser conseguido de sangue periférico, medula óssea, cordão umbilical e fígado de feto a partir de células progenitoras. Para isto, é necessário a suplementação com fatores de crescimento como SCF e citocinas (Interleucinas 3 e 6) (KIRSHENBAUM; METCALFE, 2006). O estabelecimento de linhagens de mastocitoma canino estável já foi conseguido (WILLIAMS, LARSON PHILLIPS, 1959; LAZARUS *et al.*, 1986; ISHIGURO *et al.*,

2001) e mostram células com capacidade proliferativa em cultura sem adição de suplementação. Algumas destas linhagens apresentam padrão fibroblastóide.

Um dos problemas encontrados quando se faz o cultivo primário é separar a população de células desejada do restante presente no tecido de origem. Fibroblastos são contaminantes muito comuns em cultivos primários, e por proliferarem muito bem em cultura, podem acabar substituindo a população de interesse. O que parece estar acontecendo no cultivo do mastocitoma são dois eventos distintos: adesão, perda da granulação e morte de mastócitos e proliferação de fibroblastos é a morte celular dos mastócitos, que começam a aderir à garrafa,

As células não parecem entrar em senescência, já que poucas células redondas marcaram positivamente. O que pode ser observado é realmente uma diminuição do numero de células. A senescência celular é um processo normal de envelhecimento que ocorre nas células, que se replicam até determinado momento e depois param definitivamente de entrar no ciclo celular. Estas células podem ser identificadas por um biomarcador, a β-galactosidase que se acumula em células senescentes, mas não em células pré-senescentes, células quiescentes, terminalmente diferenciadas e células imortalizadas. (DIMRI *et al.*, 1995)

6.3 ESTUDOS *IN VITRO* E *IN VIVO* COM SUBSTÂNCIAS POTENCIALMENTE ANTINEOPLÁSICAS

O teste com a epigalocatequina galato (EGCG) não demonstrou atividade inibitória nas células de mastocitoma canino tratadas em cultura. Apesar de a literatura apresentar vários trabalhos mostrando efeitos antitumorais *in vitro* (VALCIC *et al.*, 1996; AHMAD *et al.*, 1997; MITTAL *et al.*, 2004; KOK *et al.*, 2008) e *in vivo (*BALIGA, MELETH KATIYAR, 2005; HARPER *et al., 2007;* MILLIGAN, *et al.*, 2009) o tratamento com a EGCG nas doses baseadas na literatura, menor que 100µg/ml (AHMAD *et al.*, 1997; LUNG *et al.*, 2002), não mostraram efeitos inibitórios, sendo conseguido com uma dosagem de 400µg/ml (ver gráfico no Apêndice A). Por este motivo não foram feitos outros testes com a EGCG, sendo testados somente a tricostatina A (TSA) e o resíduo butanólico da *P.paniculata*.

A tricostatina A é um poderoso inibidor de histona deacetilase (YOSHIDA *et al.*, 1990), cujos efeitos se refletem na inibição de proliferação celular e indução de morte por apoptose (MEDINA *et al.*, 1997).

Os resultados apresentados no presente trabalho mostram redução do número de células de mastocitoma ao longo do tempo quando tratadas com 100 nM de TSA. O alto valor na viabilidade de células tratadas com a TSA é decorrente do tipo de morte celular ocorrida, pois células apoptóticas conseguem manter integridade de membrana durante o processo apoptótico, não permitindo a passagem do corante para o interior da célula (ANDRADE *et al.*, 2010). Isso pôde ser observado com a coloração laranja de acridina/brometo de etídio (fig 2), onde pode-se observar a fragmentação celular em coloração esverdeada (células mortas coram-se em vermelho).

Vários trabalhos relatam a inibição de proliferação de células tumorais e indução de morte com efeitos menos intensos sobre células normais. Wetzel et al. (2005) verificaram aumento na expressão de p21WAF1 em células de glioma e atividade caspase-3. Hong et al. (2009) demonstraram a redução da expressão de genes associados à proliferação e genes anti-apoptóticos. Neste estudo, células MOLT-4 foram tratadas com TSA, tendo redução da expressão de STAT-5A em 80,4% e 77,3% em MYC, com poucos efeitos citotóxicos em células mononucleares do sangue. Mukhopadhyay et al. (2006) mostraram que o tratamento de células tumorais de pulmão com TSA induz parada no ciclo celular e aumenta o número de células mortas, enquanto células normais geralmente param de ciclar.

Neste trabalho não foi verificada a alteração no ciclo das células tratadas, ficando evidente a morte celular ocorrida pelo aumento de sub G1 (hipodiplóides), e redução de células em G0/G1 e G2/M.

Outra droga semelhante à tricostatina, a AR-42, também inibidora de histona deacetilase foi utilizada em linhagens de mastocitoma canino e murino com diversos tipos de mutações em c-kit. Este estudo demonstrou a diminuição da expressão do receptor Kit, via inibição na transcrição de c-kit (LIN *et al.*, 2010). Estudos recentes têm mostrado uma relação entre o receptor Kit e o desenvolvimento desta neoplasia. O proto-oncogene *c-kit* codifica para o receptor transmembrânico Kit. Este é um receptor tirosina-quinase cujo ligante natural é o fator de células-tronco (stem cell factor – SCF) (LENNARTSSON et al., 2005). Quando o SCF se liga ao receptor Kit, ocorre a ativação da atividade tirosina-quinase intrínseca e conseqüente indução da

cascata de transdução de sinais, responsável pela proliferação, maturação, migração, degranulação, supressão de apoptose e adesão à fibronectina (Kiupel et al., 2004). A sinalização via Kit é importante para manutenção da viabilidade e inibição de apoptose dos mastócitos.

Existem poucos estudos dos efeitos da tricostatina A em mastocitomas. Um trabalho realizado com a linhagem de mastocitoma murino P815 demonstrou que a perda de viabilidade celular decorre de morte por apoptose, observada pela fragmentação de DNA, aumento de caspase-3, clivagem da enzima polimerase poli-ADP- ribose (PARP) e aumento de células hipodiplóides. Neste estudo, eles concluíram que a morte por apoptose induzida pela TSA é dependente de acetilação de histona e ocorre por via mitocondrial (Yee, Kim *et al.*, 2004)(Yee et al., 2004). Os resultados obtidos neste trabalho são condizentes com a literatura, e mostram a suscetibilidade *in vitro* das células de mastocitoma canino ao TSA.

Apesar dos resultados obtidos *in vitro*, o tratamento *in vivo* não produziu efeitos inibitórios sobre o crescimento do tumor. A TSA parece ter melhores efeitos quando associado a outras drogas (TOUMA *et al.*, 2005; CANTOR *et al.*, 2007; DONADELLI *et al.*, 2007). Quando associado a 5-aza-2-deoxicitidina (AZA) (CANTOR *et al.*, 2007), ácido retinóico (TOUMA *et al.*, 2005) ou gemtamicina (DONADELLI *et al.*, 2007), o TSA potencializa a ação destas drogas, reduzindo consideravelmente o crescimento tumoral. A TSA sozinho parece não ter efeito inibitório satisfatório. Entretanto, em estudo realizado por Vigushin et al. (2001), o tratamento de ratas com tumor mamário induzido por *N*-metil-*N*-nitrosourea teve redução de crescimento quando tratadas com 0,5 mg/kg de TSA.

A dosagem de TSA utilizada no presente estudo (0,5 mg/kg) não foi capaz de inibir o crescimento do tumor. Para testar uma dose concentração maior de TSA localmente, foi feito o tratamento com 2 mg/kg (equivalente a 40 µg/animal) intratumoral em alguns animais. Novamente, o tratamento não mostrou efeitos inibitórios. A maioria dos estudos em tumores realizados com TSA descritos na literatura foi feito *in vitro* mostrando efeitos sobre o ciclo celular, morte celular, e invasão (HENDERSON *et al.*, 2003; WETZEL *et al.*, 2005; MUKHOPADHYAY *et al.*, 2006; WU; STARZINSKI-POWITZ; GUO; 2007; HONG *et al.*, 2009). O sistema *in vivo* é muito mais complexo que o sistema *in vitro*, porque no cultivo celular a concentração da substância é constante, bem distribuída e não há a metabolização que ocorre nos sistemas de um organismo complexo.

Um estudo realizado por Sanderson et al. (2004) mostra que a concentração plasmática de TSA decai rapidamente em menos de 10 minutos. Uma dosagem alta de 80 mg/kg de TSA aplicada intraperitonealmente em camundongos é detectada após 5 minutos em concentração máxima no valor de 40 µg/ml. A concentração plasmática e meia vida de uma droga são importantes porque deve chegar ao tumor em concentração adequada para produzir efeito.

Já o tratamento com o resíduo butanólico da *P.paniculata* teve resultados no modelo *in vivo*, mesmo não apresentando os efeitos marcantes obtidos *in vitro* com a TSA. A dosagem de 500 µg/ml do RBPP parece até estimular as células, observadas pelo ensaio do MTT, o que não significa necessariamente proliferação das células, já que é um ensaio de metabolização celular. A avaliação do ciclo celular permanece semelhante ao controle A dosagem de 1000 µg/ml de RBPP foi a mais efetiva, causando maior morte celular, como pôde ser observada no ensaio de viabilidade com Azul de Tripan (diminuição do número de células viáveis e aumento de células mortas), diminuição na leitura da densidade óptica no ensaio do MTT e aumento na fração sub-G1 do ciclo celular. Interessantemente, o tratamento com 1000 µg/ml de RBPP nas células produziu um aumento na proporção de células marcadas na fase S dos tempos de 48 e 72h, e diminuição concomitante na proporção de células em G1 e G2. Avaliando as outras fases, o aumento na proporção de células na fase S parece indicar mais um acúmulo de células nesta fase, já que há diminuição em G1 e G2. As células podem estar parando nesta fase, onde há um ponto de checagem (*checkpoint* intra-S) (BARTEK *et al.*, 2004). Alguns insultos podem levar as células a um atraso na progressão do ciclo celular, permitindo reparos necessários ao DNA. Os tratamentos para o câncer normalmente causam vários insultos genotóxicos às células, e em resposta a estes insultos, algumas vias de sinalização envolvidas nos *checkpoints* são ativadas. O Chk1 (checkpoint kinase 1) parece ter papel importante nos vários *checkpoints* da célula, que inclui G1/S, intra-S e G2/M (FEIJOO *et al.*, 2001; Dai, Chen *et al.*, 2010; Dai e Grant, 2010). A resposta à lesão ao DNA pela célula pode ser um fator limitante para os tratamentos baseados em insultos genotóxicos, abrindo a possibilidade de intervenção nesta via com o desenvolvimento de inibidores de Chk1 (DAI; GRANT, 2010). Para confirmar se o efeito do tratamento com o RBPP poderia estar desencadeando uma resposta de lesão ao DNA seriam necessários outros estudos para avaliar alterações em moléculas relacionadas ao controle do ciclo celular.

A avaliação morfológica com Laranja de Acridina/Brometo de Etídio mostra alterações no citoplasma (vacuolização) das células tratadas com RBPP, e aumento de células com características morfológicas da apoptose (condensação e fragmentação nuclear). A alteração citoplasmática é um efeito que foi observado em outro estudo realizado com linhagem de células mamárias humanas tratadas com RBPP (NAGAMINE *et al*. 2009). A *Pfaffia paniculata* pode ter componente que atuam sobre membranas celulares (BALLAS 2000), e um de seus principais compostos é a saponina (NISHIMOTO *et al*. 1984, Nakai et al. 1984), que é conhecida por sua ação sobre as membranas (FRANCIS *et al*. 2002).

No tratamento *in vivo*, o RBPP foi capaz de reduzir o crescimento em relação ao controle. O tratamento escolhido foi o intratumoral, pois os animais sentiram dor na aplicação intraperitoneal. Outro motivo foi garantir que a concentração no local do tumor fosse semelhante à utilizada *in vitro*. Em um teste piloto com o RBPP, o tratamento demonstrou uma ação mais pronunciada, com o desenvolvimento de inflamação após algumas aplicações. Após o processo inflamatório agudo, o tumor ulcerava, sendo que alguns dos animais tiveram remissão completa do tumor com o tratamento. Este evento não se repetiu no experimento, não sendo observado processo inflamatório evidente. Ainda sim se pôde notar que o tumor tinha um retardo no crescimento naqueles animais tratados com RBPP em relação ao controle. Esta diminuição do efeito pode ser decorrente da perda de ação farmacológica do composto. Os testes realizados *in vitro* também mostraram uma redução na resposta em comparação ao primeiro teste realizado.

A *Pfaffia paniculata* tem sido estudada desde 2000 neste laboratório apresentando resultados antitumorais em alguns modelos estudados. Os resultados do presente trabalho reforçam o potencial antineoplásico desta planta, que é utilizada em seu uso popular “paratudo”, e que necessita de estudos mais aprofundados para esclarecer melhor quais mecanismos de ação estão envolvidos em seus efeitos.

De um modo geral, pôde-se observar que os testes *in vitro* precisam ser complementados com estudos *in vivo*, pois os efeitos observados *in vitro* podem não se repetir quando realizados *in vivo*. É importante salientar a diferença que os modelos provenientes de tumor de paciente oncológico e aqueles provenientes de linhagens de células podem apresentar resultados bem diversos. Talvez a resposta obtida com a EGCG *in vitro* e a TSA *in vivo* neste estudo seja divergente dos obtidos

por outros pesquisadores justamente pelo fato de que eles utilizaram linhagens de células tumorais. Outro fato importante a considerar é a necessidade de se caracterizar molecularmente o tumor, direcionando as pesquisas para alvos moleculares mais promissores. Assim, o modelo xenotransplantável de tumores com explantes apresenta a vantagem da variabilidade de respostas, dificilmente conseguida com as linhagens, pelo próprio processo de adaptação que estas células sofreram.

CONCLUSÕES

7 CONCLUSÕES

Podemos concluir baseado no exposto:

1. O mastocitoma canino xenotransplantado nos camundongos imunodeficientes atímicos nu/nu foi capaz de crescer em machos e fêmeas, e a idade dos animais à inoculação não interferiu no crescimento do tumor. O desenvolvimento do tumor teve variação individual ocorrendo de 7 dias a 3 semanas para o aparecimento de nódulo, atingindo volume tumoral maior que 500mm^3 em 60 dias. O mastocitoma canino transplantado permaneceu com as mesmas características histológicas do tumor original; apresentou capacidade infiltrativa, porém não gerou metástases. Animais xenotransplantados desenvolveram hiperplasia de órgãos linfóides, e apresentaram propensão ao desenvolvimento de linfoma após sobreviverem por períodos prolongados.
2. As células do mastocitoma canino foram capazes de permanecer viáveis em cultivo celular por curto período, porém não mantiveram a propagação contínua em cultura. As células em cultivo prolongado (superior a 1 mês) perderam as características originais e se deterioraram.
3. É possível a condução de experimentos *in vitro* e *in vivo* com este modelo para testes de substâncias com potencial antineoplásico. Os testes *in vivo* revelaram-se imprescindíveis para complementar os testes *in vitro.*

REFERÊNCIAS

REFERÊNCIAS

ABBAS, A. K.; LICHTMAN, A. H.; POBER, J. S. **Cellular and molecular immunology**. 3. W. B. Saunders, 1997.

ACHARYA, M. R.; SPARREBOOM, A.; VENITZ, J.; FIGG, W. D.. Rational development of histone deacetylase inhibitors as anticancer agents: a review. **Mol Pharmacol,** v. 68, n. 4, p. 917-32, Oct 2005..

AHMAD, N.; FEYES, D. K.; NIEMINEN, A. L.; AGARWAL, R.; MUKHTAR, H. Green tea constituent epigallocatechin-3-gallate and induction of apoptosis and cell cycle arrest in human carcinoma cells. **J Natl Cancer Inst,** v. 89, n. 24, p. 1881-6, Dec 1997.

ANDRADE, R.; CRISOL, L.; PRADO, R.; BOYANO, M. D.; ARLUZEA, J. RÉCHAGA, J. Plasma membrane and nuclear envelope integrity during the blebbing stage of apoptosis: a time-lapse study. **Biol Cell,** v. 102, n. 1, p. 25-35, Jan 2010..

ATTELE, A.S.; WU, J.A.; YUAN, C.S. Ginseng pharmacology. Multiple constituents and multiple actions. **Biochemical Pharmacology**, v. 58, p. 1685-93, 1999.

BAIRD, S. M.; BEATTIE, G. M.; LANNOM, R. A.; LIPSICK, J. S.; JENSEN, F. C.; KAPLAN, N. O. Induction of lymphoma in antigenically stimulated athymic mice. **Cancer Res,** v. 42, n. 1, p. 198-206, Jan 1982..

BAKER, D. G. Natural pathogens of laboratory mice, rats, and rabbits and their effects on research. **Clin Microbiol Rev,** v. 11, n. 2, p. 231-66, Apr 1998..

BALIGA, M. S.; MELETH, S.; KATIYAR, S. K. Growth inhibitory and antimetastatic effect of green tea polyphenols on metastasis-specific mouse mammary carcinoma 4T1 cells in vitro and in vivo systems. **Clin Cancer Res,** v. 11, n. 5, p. 1918-27, Mar 2005.

BALLAS, S. K. Hydration of sickle erythrocytes using a herbal extract (Pfaffia paniculata) in vitro. **Br J Haematol,** v. 111, n. 1, p. 359-62, Oct 2000. ISSN 0007-1048..

BARTEK, J.; LUKAS, C.; LUKAS, J. Checking on DNA damage in S phase. **Nat Rev Mol Cell Biol,** v. 5, n. 10, p. 792-804, Oct 2004.

BEATTIE, G. M.; BAIRD, S. M.; LIPSICK, J. S.; LANNOM, R. A.; KAPLAN, N. O. Induction of T- and B-lymphocyte responses in antigenically stimulated athymic mice. **Cancer Res,** v. 41, n. 6, p. 2322-7, Jun 1981.

BEATTIE, G. M.; LANNOM, R. A.; BAIRD, S. M.; HELSELL, E. V.; JENSEN, F. C.; LEIS, J. F.; KAPLAN, N. O.I. Amplification of the murine leukemia virus Mr 70,000 glycoprotein gene product by human xenografts in athymic mice. **Cancer Res,** v. 43, n. 9, p. 4349-54, Sep 1983.

BURGER, A. M.; FIEBIG, H.-H. Screening using animal systems. In: BAGULEY, B. e KERR, D. (Ed.). ***Anticancer Drug Development.*** San Diego: Academic Press, 2002. cap. 16, p.285-299.

BUTLER, G. H.; DEL VILLANO, B. C. Pleomorphism among murine tissue-associated gp70s. **J Gen Virol,** v. 65 (Pt 1), p. 141-51, Jan 1984..

CANTOR, J. P.; ILIOPOULOS, D.; RAO, A. S.; DRUCK, T.; SEMBA, S.; HAN, S. Y.; MCCORKELL, K. A.; LAKSHMAN, T. V.; COLLINS, J. E.; WACHSBERGER, P.; FRIEDBERG, J. S.; HUEBNER, K. Epigenetic modulation of endogenous tumor suppressor expression in lung cancer xenografts suppresses tumorigenicity. **Int J Cancer,** v. 120, n. 1, p. 24-31, Jan 2007..

CARNEIRO, C. S.; COSTA-PINTO, F. A.; DA SILVA, A. P.; PINELLO, K. C.; DA SILVA, T. C.; MATSUZAKI, P.; NAGAMINE, M. K.; GÓRNIAK, S. L.; HARAGUCHI, M.; AKISUE, G.; DAGLI, M. L. Pfaffia paniculata (Brazilian ginseng) methanolic extract reduces angiogenesis in mice. **Exp Toxicol Pathol,** v. 58, n. 6, p. 427-31, Aug 2007.

CHORILLI, M.; MICHELIN, D.; SALGADO, H. Animais de laboratório: o camundongo. **Revista de Ciências Farmacêutica Básica e Aplicada,** v. 28, n. 1, p. 11-23, 2007.

COMMITTEE ON CARE AND USE OF THE "NUDE" MOUSE, I. O. L. A. R., ASSEMBLY OF LIFE SCIENCES, NATIONAL RESEARCH COUNCIL. Guide for the care and use of the Nude (Thymus-Deficient) mouse in biomedical research. **ILAR News,** v. 19, n. 2, p. M1-M17, 1976.

CORBETT, T. H.; POLIN, L.; ROBERTS, B. J; LAWSON, A. J.; LEOPOLD III, W. R.; WHITE, K.; KUSHNER, J.; PALUCH, J.; HAZELDINE, S.; MOORE, R.; RAKE, J.; HORWITZ, J. P. Transplantable Syngeneic Rodent Tumors. In: TEICHER, B. A. (Ed.). **Tumor Models in Cancer Research**. Totowa, NJ: Humana Press, 2002. cap. 3, p.690.

CRIVELLATO, E.; BELTRAMI, C.; MALLARDI, F.; RIBATTI, D. Paul Ehrlich's doctoral thesis: a milestone in the study of mast cells. **Br J Haematol,** v. 123, n. 1, p. 19-21, Oct 2003.

DA SILVA, T. C. et al. Pfaffia paniculata (Brazilian ginseng) roots decrease proliferation and increase apoptosis but do not affect cell communication in murine hepatocarcinogenesis. **Exp Toxicol Pathol,** v. 62, n. 2, p. 145-55, Mar 2010.

DA SILVA, T. C.; DA SILVA, A.P.; AKISUE, G.; AVANZO, J.L.; NAGAMINE, M.K.; FUKUMASU, H.; MATSUZAKI, P.; RASPANTINI, P.C.; HARAGUCHI, M.; GÓRNIAK, S.L.; DAGLI, M. L.. Inhibitory effects of Pfaffia paniculata (Brazilian ginseng) on preneoplastic and neoplastic lesions in a mouse hepatocarcinogenesis model. **Cancer Lett,** v. 226, n. 2, p. 107-13, Aug 2005.

DAI, Y.; CHEN, S.; SHAH, R.; PEI, X. Y.; WANG, L.; ALMENARA, J. A.; KRAMER, L. B.; DENT, P.; GRANT, S.. Disruption of Src function potentiates Chk1 inhibitor-

induced apoptosis in human multiple myeloma cells in vitro and in vivo. **Blood**, Dec 2010.

DAI, Y.; GRANT, S. New insights into checkpoint kinase 1 in the DNA damage response signaling network. **Clin Cancer Res,** v. 16, n. 2, p. 376-83, Jan 2010. I

DAMIA, G.; D'INCALCI, M. Contemporary pre-clinical development of anticancer agents--what are the optimal preclinical models? **Eur J Cancer,** v. 45, n. 16, p. 2768-81, Nov 2009.

DIMRI, G. P.; LEE, X.; BASILE, G.; ACOSTA, M.; SCOTT, G.; ROSKELLEY, C.; MEDRANO, E. E.; LINSKENS, M.; RUBELJ, I.; PEREIRA-SMITH, O. A biomarker that identifies senescent human cells in culture and in aging skin in vivo. **Proc Natl Acad Sci U S A,** v. 92, n. 20, p. 9363-7, Sep 1995.

DONADELLI, M.; COSTANZO, C.; BEGHELLI, S.; SCUPOLI, M. T.; DANDREA, M.; BONORA, A.; PIACENTINI, P.; BUDILLON, A.; CARAGLIA, M.; SCARPA, A.; PALMIERI, M. Synergistic inhibition of pancreatic adenocarcinoma cell growth by trichostatin A and gemcitabine. **Biochim Biophys Acta,** v. 1773, n. 7, p. 1095-106, Jul 2007.

ELMSLIE, R. Mastocitoma. In: TILLEY, L. e SMITH, F. (Ed.). **Consulta Veterinária em 5 minutos – Espécies Canina e Felina**. Barueri, SP: Manole, 2003. p.1423.

ELKINS, R. **Medicinal herbs of the rain forest:** uncovering the rain forest's natural medicines. Pleasant Grove (UT): Woodland Publishing, 1997. 154 p

FEIJOO, C.; HALL-JACKSON, C.; WU, R.; JENKINS, D.; LEITCH, J.; GILBERT, D. M.; SMYTHE, C. Activation of mammalian Chk1 during DNA replication arrest: a role for Chk1 in the intra-S phase checkpoint monitoring replication origin firing. **J Cell Biol,** v. 154, n. 5, p. 913-23, Sep 2001.

FERREIRA, L. M.; HOCHMAN, B.; BARBOSA, M. V. J. Modelos experimentais em pesquisa. **Acta Cirúrgica Brasileira,** v. 20, n. suppl 2, p. 28-34, 2005.

FIEBIG, H. H.; BURGER, A. M. Human Tumor Xenografts and Explants. In: TEICHER, B. A. (Ed.). ***Tumor Models in Cancer Research***. Totowa: Humana Press, 2002. cap. 7, p.113-137.

FLANAGAN, S. P. 'Nude', a new hairless gene with pleiotropic effects in the mouse. **Genet Res,** v. 8, n. 3, p. 295-309, Dec 1966..

FRANCIS, G.; KEREM, Z.; MAKKAR, H.P.S.; BECKER, K. The biological action of saponins in animal systems: a review**. British Journal of Nutrition**, v. 88, p.587-605, 2002

FRESHNEY, I. **Culture of Animal Cells: A Manual of Basic Technique**. 5. Wiley-Liss, 2005.

GALLI, S. J.; GRIMBALDESTON, M.; TSAI, M. Immunomodulatory mast cells: negative, as well as positive, regulators of immunity. **Nat Rev Immunol,** v. 8, n. 6, p. 478-86, Jun 2008.

GARBER, K. From human to mouse and back: 'tumorgraft' models surge in popularity. **J Natl Cancer Inst,** v. 101, n. 1, p. 6-8, Jan 2009.

GARTNER, L. P.; HIATT, J. L. **Atlas de histologia**. Rio de Janeiro: Guanabara Koogan, 1993. 340

GIL DA COSTA, R. M.; MATOS, E.; REMA, A.; LOPES, C.; PIRES, M. A.; GÄRTNER, F. CD117 immunoexpression in canine mast cell tumours: correlations with pathological variables and proliferation markers. **BMC Vet Res,** v. 3, p. 19, 2007.

GOLDSCHMIDT, M. H. **Skin tumors of the dog and cat**. 1. Oxford: Pergamon, 1992. 316

GUY-GRAND, D.; AZOGUI, O.; CELLI, S.; DARCHE, S.;NUSSENZWEIG, M. C.; KOURILSKY, P.; VASSALLI, P. Extrathymic T cell lymphopoiesis: ontogeny and contribution to gut intraepithelial lymphocytes in athymic and euthymic mice. **J Exp Med,** v. 197, n. 3, p. 333-41, Feb 2003.

GV-SOLAS, G. F. V.-S. F. L. A. S. Implications of infectious agents on results of animal experiments. **Laboratory Animals,** v. 33, n. suppl 1, p. s1:39-s1:87, 1999.

HARPER, C. E.; PATEL, B. B.; WANG, J.; ELTOUM, I. A.; LAMARTINIERE, C. A. Epigallocatechin-3-Gallate suppresses early stage, but not late stage prostate cancer in TRAMP mice: mechanisms of action. **Prostate,** v. 67, n. 14, p. 1576-89, Oct 2007..

HENDERSON, C.; MIZZAU, M.; PARONI, G.; MAESTRO, R.; SCHNEIDER, C.; BRANCOLINI, C. Role of caspases, Bid, and p53 in the apoptotic response triggered by histone deacetylase inhibitors trichostatin-A (TSA) and suberoylanilide hydroxamic acid (SAHA). **J Biol Chem,** v. 278, n. 14, p. 12579-89, Apr 2003.

HOLUB, M; ROSSMANN, P; TLASKALOVA, H; VIDMAROVA, H. Thymus rudiment of the athymic nude mouse. **Nature,** v. 256, n. 5517, p. 491-3, Aug 1975.

HONG, Z.; HAN, Z.; XIAO, M.; YANG, Y.; XIA, X.; ZHOU, J. Microarray study of mechanism of trichostatin a inducing apoptosis of Molt-4 cells. **J Huazhong Univ Sci Technolog Med Sci,** v. 29, n. 4, p. 445-50, Aug 2009.

ISHIGURO, T.; KADOSAWA, T.; MORI, K.; TAKAGI, S.; OKUMURA, M.; FUJINAGA, T. Establishment and characterization of a new canine mast cell tumor cell line. **J Vet Med Sci,** v. 63, n. 9, p. 1031-4, Sep 2001.

ISOTANI, M.; ISHIDA, N.; TOMINAGA, M.; TAMURA, K.; YAGIHARA, H.; OCHI, S.; KATO, R.; KOBAYASHI, T.; FUJITA, M.; FUJINO, Y.; SETOGUCHI, A.; ONO, K.; WASHIZU, T.;BONKOBARA, M. Effect of tyrosine kinase inhibition by imatinib

mesylate on mast cell tumors in dogs. **J Vet Intern Med,** v. 22, n. 4, p. 985-8, 2008 Jul-Aug 2008.

JIN, K.; TENG, L.; SHEN, Y.; HE, K.; XU, Z.; LI, G Patient-derived human tumour tissue xenografts in immunodeficient mice: a systematic review. **Clin Transl Oncol,** v. 12, n. 7, p. 473-80, Jul 2010.

JUNQUEIRA, L. C. U.; CARNEIRO, J. **Histologia básica**. Rio de Janeiro: Guanabara Koogan, 1995.

KENNEDY, J. D.; PIERCE, C. W.; LAKE, J. P. Extrathymic T cell maturation. Phenotypic analysis of T cell subsets in nude mice as a function of age. **J Immunol,** v. 148, n. 6, p. 1620-9, Mar 1992.

KIRSHENBAUM, A. S.; METCALFE, D. D. Growth of human mast cells from bone marrow and peripheral blood-derived CD34+ pluripotent progenitor cells. **Methods Mol Biol,** v. 315, p. 105-12, 2006.

KOK, S. H.; WONG, R. S.; GAMBARI, R.; CHEUNG, F.; LAM, W. S.; LAU, F. Y.; CHENG, G. Y.; CHENG, C. H.; LAM, K. H.; CHAN, S. H.; TANG, J. C.; CHUI, C. H.; HO, K. P. In vitro cytotoxicity of (-)-EGCG octaacetate on MDAMB-231 and SKHep-1 human carcinoma cells: a pharmacological consideration on prodrug design. **Int J Mol Med,** v. 22, n. 6, p. 841-5, Dec 2008.

KUBE, P.; AUDIGÉ, L.; KÜTHER, K.; WELLE, M. Distribution, density and heterogeneity of canine mast cells and influence of fixation techniques. **Histochem Cell Biol,** v. 110, n. 2, p. 129-35, Aug 1998.

LANE, A. A.; CHABNER, B. A. Histone deacetylase inhibitors in cancer therapy. **J Clin Oncol,** v. 27, n. 32, p. 5459-68, Nov 2009..

LAZARUS, S. C.; DEVINNEY, R.; MCCABE, L. J.; FINKBEINER, W. E.; ELIAS, D. J.; GOLD, W. M. Isolated canine mastocytoma cells: propagation and characterization of two cell lines. **Am J Physiol,** v. 251, n. 6 Pt 1, p. C935-44, Dec 1986.

LENNARTSSON, J., T. JELACIC, D. LINNEKIN & R. SHIVAKRUPA. Normal and oncogenic forms of the receptor tyrosine kinase kit. **Stem Cells,** v. 23, n. 1, p. 16-43, 2005..

LI, J.; JADHAV, A. N.; KHAN, I. A. Triterpenoids from Brazilian ginseng, Pfaffia paniculata. **Planta Med,** v. 76, n. 6, p. 635-9, Apr 2010.

LIN, T. Y.; FENGER, J.; MURAHARI, S.; BEAR, M. D.; KULP, S. K.; WANG, D.; CHEN, C. S.; KISSEBERTH, W. C.; LONDON, C. A. AR-42, a novel HDAC inhibitor, exhibits biologic activity against malignant mast cell lines via down-regulation of constitutively activated Kit. **Blood,** v. 115, n. 21, p. 4217-25, May 2010..

LONDON, C. A.; GALLI, S. J.; YUUKI, T.; HU, Z. Q.; HELFAND, S. C.; GEISSLER, E. N. Spontaneous canine mast cell tumors express tandem duplications in the proto-oncogene c-kit. **Exp Hematol,** v. 27, n. 4, p. 689-97, Apr 1999.

LONDON, C. A.; SEGUIN, B. Mast cell tumors in the dog. **Vet Clin North Am Small Anim Pract,** v. 33, n. 3, p. 473-89, v, May 2003. ISSN 0195-5616.

LOWER, K. Neoplasias malignas e benignas. In: MEDLEAU, L. e HNILICA, K. A. (Ed.). **Dermatologia de pequenos animais: atlas colorido e guia terapêutico**. São Paulo: Roca, 2003. p.353.

LUNG, H. L.; IP, W. K.; WONG, C. K.; MAK, N. K.; CHEN, Z. Y.; LEUNG, K. N. Anti-proliferative and differentiation-inducing activities of the green tea catechin epigallocatechin-3-gallate (EGCG) on the human eosinophilic leukemia EoL-1 cell line. **Life Sci,** v. 72, n. 3, p. 257-68, Dec 2002.

MA, Y.; LONGLEY, B. J.; WANG, X.; BLOUNT, J. L.; LANGLEY, K.; CAUGHEY, G. H. Clustering of activating mutations in c-KIT's juxtamembrane coding region in canine mast cell neoplasms. **J Invest Dermatol,** v. 112, n. 2, p. 165-70, Feb 1999.

MADEWELL, B.; THEILEN, G. Mast cell and melanocytic neoplasms. In: THEILEN, G. H. e MADEWELL, B. R. (Ed.). **Veterinary cancer medicine**. Philadelphia: Lea & Febiger, 1987. p.676.

MANS, D.R.A.; ROCHA, A.B.; SCHWARTSMANN, G. Anti-cancer drug discovery and development in Brazil: targeted plant collection as a rational strategy to acquire candidate anti-cancer compounds. **The Oncologist**, v. 5, p. 185-198, 2000.

MARKS, P. A.; RICHON, V. M.; RIFKID, R. A. Histone deacetylase inhibitors: inducers of differentiation or apoptosis of transformed cells. **J Natl Cancer Inst,** v. 92, n. 15, p. 1210-6, Aug 2000.

MATSUZAKI, P.; AKISUE, G.; SALGADO OLORIS, S. C.; GÓRNIAK, S. L.; ZAIDAN DAGLI, M. L. Effect of Pfaffia paniculata (Brazilian ginseng) on the Ehrlich tumor in its ascitic form. **Life Sci,** v. 74, n. 5, p. 573-9, Dec 2003.

MATSUZAKI, P.; HARAGUCHI, M.; AKISUE, G.; OLORIS, S. C.; NAGAMINE, M. K.; DA SILVA, T. C.; SAKAI, M.; FONSECA, E. S. M.; PALERMO-NETO, J.; GÓRNIAK, S. L.; DAGLI, M. L. Antineoplastic effects of butanolic residue of Pfaffia paniculata. **Cancer Lett,** v. 238, n. 1, p. 85-9, Jul 2006.

MAZZANTI, G.;BRAGHIROLI, L.; TITA, B.; BOLLE, P.; PICCINELLI, D. Anti-inflammatory activity of *Pfaffia paniculata* (Martius) Kuntze and *Pfaffia stenophhylla* (Sprengel) Stuchl. **Pharmacological Research**, v. 27, n. 1, p.91-92, 1993. Suplemento.

MEDINA, V.; EDMONDS, B.; YOUNG, G. P.; JAMES, R.; APPLETON, S.; ZALEWSKI, P. D. Induction of caspase-3 protease activity and apoptosis by butyrate and trichostatin A (inhibitors of histone deacetylase): dependence on protein synthesis and synergy with a mitochondrial/cytochrome c-dependent pathway. **Cancer Res,** v. 57, n. 17, p. 3697-707, Sep 1997.

MILLIGAN, S. A.; BURKE, P.; COLEMAN, D. T.; BIGELOW, R. L.; STEFFAN, J. J.; CARROLL, J. L.; WILLIAMS, B. J.; CARDELLI, J. A. The green tea polyphenol EGCG potentiates the antiproliferative activity of c-Met and epidermal growth factor receptor inhibitors in non-small cell lung cancer cells. **Clin Cancer Res,** v. 15, n. 15, p. 4885-94, Aug 2009.

MITTAL, A.; PATE, M. S.; WYLIE, R. C.; TOLLEFSBOL, T. O.; KATIYAR, S. K. EGCG down-regulates telomerase in human breast carcinoma MCF-7 cells, leading to suppression of cell viability and induction of apoptosis. **Int J Oncol,** v. 24, n. 3, p. 703-10, Mar 2004.

MORINI, M.; BETTINI, G.; PREZIOSI, R.; MANDRIOLI, L. C-kit gene product (CD117) immunoreactivity in canine and feline paraffin sections. **J Histochem Cytochem,** v. 52, n. 5, p. 705-8, May 2004.

MORTON, C. L.; HOUGHTON, P. J. Establishment of human tumor xenografts in immunodeficient mice. **Nat Protoc,** v. 2, n. 2, p. 247-50, 2007.

MUKHOPADHYAY, N. K.; WEISBERG, E.; GILCHRIST, D.; BUENO, R.; SUGARBAKER, D. J.; JAKLITSCH, M. T Effectiveness of trichostatin A as a potential candidate for anticancer therapy in non-small-cell lung cancer. **Ann Thorac Surg,** v. 81, n. 3, p. 1034-42, Mar 2006.

NAGAMINE, M. K.; DA SILVA, T. C.; MATSUZAKI, P.; PINELLO, K. C.; COGLIATI, B.; PIZZO, C. R.; AKISUE, G.; HARAGUCHI, M.; GÓRNIAK, S. L.; SINHORINI, I. L.; RAO, K. V.; BARBUTO, J. A.; DAGLI, M. L. Cytotoxic effects of butanolic extract from Pfaffia paniculata (Brazilian ginseng) on cultured human breast cancer cell line MCF-7. **Exp Toxicol Pathol,** v. 61, n. 1, p. 75-82, Jan 2009.

NAKAI, S.; TAKAGI, N.; MIICHI, H.; HAYASHI, S.; NISHIMOTO, N.; TAKEMOTO, T.; KIZU, H. Pfaffosides, nortriterpenoid, saponins, from *Pfaffia paniculata*. **Phytochemistry**, v. 23, n. 8, p. 1703-1705, 1984.

NEHLS, M.; KYEWSKI, B.; MESSERLE, M.; WALDSCHÜTZ, R.; SCHÜDDEKOPF, K.; SMITH, A. J.; BOEHM, T. Two genetically separable steps in the differentiation of thymic epithelium. **Science,** v. 272, n. 5263, p. 886-9, May 1996.

NISHIMOTO, N.; NAKAI, S.; TAKAGI, N.; HAYASHI, S.; TAKEMOTO, T.; ODASHIMA, S.; KIZU, H.; WADA, Y. Pfaffosides and nortriterpenoid saponins from *Pfaffia paniculata*. **Phytochemistry**, v. 23, n. 1, p. 139-142, 1984

OGA, S.; AKISUE, G.; FUJII, E.; STEPHAN, M.; TANIGUCHI, S.F. Triagem farmacológica de *Pfaffia paniculata* e *Pfaffia stenophilla*. **Anais de Farmácia e Química de São Paulo**, p.40, 1987. Número especial

OGILVIE, G.; MOORE, A. Mast Cell Tumors in Dogs. In: (Ed.). **Managing the Veterinary Cancer Patient: a practice manual**, 1995.

OLIVEIRA, F.; AKISUE, G.; AKISUE, M.K. Contribuição para o estudo farmacognóstico do “Ginseng Brasileiro” *Pfaffia paniculata* (Martius) Kuntze. **Anais de Farmácia e Química de São Paulo**, v. 20, n.1/2, p.261-277, 1980.

OSHIMA, M.; YEUNHWA, G.U. *Pfaffia paniculata*-induced changes in plasma estradiol-17β, progesterone and testosterone levels in mice. **Journal of Reproduction and Development**, v. 49, n. 2, 2003.

PANTELOURIS, E. M.; HAIR, J. Thymus dysgenesis in nude (nu nu) mice. **J Embryol Exp Morphol,** v. 24, n. 3, p. 615-23, Nov 1970.

PATNAIK, A. K.; EHLER, W. J.; MACEWEN, E. G. Canine cutaneous mast cell tumor: morphologic grading and survival time in 83 dogs. **Vet Pathol,** v. 21, n. 5, p. 469-74, Sep 1984.

PATRUNO, R.; ARPAIA, N.; GADALETA, C. D.; PASSANTINO, L.; ZIZZO, N.; MISINO, A.; LUCARELLI, N. M.; CATINO, A.; VALERIO, P.; RIBATTI, D.; RANIERI, G. VEGF concentration from plasma-activated platelets rich correlates with microvascular density and grading in canine mast cell tumour spontaneous model. **J Cell Mol Med,** v. 13, n. 3, p. 555-61, Mar 2009.

PEZZUTO, J.M. Plant-derived anticancer agents. **Biochemical Pharmacology**, v. 53, p. 121-133, 1997

PINELLO, K. C.; FONSECA, E.E S; AKISUE, G.; SILVA, A. P.; SALGADO OLORIS, S. C.; SAKAI, M.; MATSUZAKI, P.; NAGAMINE, M. K.; PALERMO NETO, J.; DAGLI, M. L. Effects of Pfaffia paniculata (Brazilian ginseng) extract on macrophage activity. **Life Sci,** v. 78, n. 12, p. 1287-92, Feb 2006.

PREZIOSI, R.; MORINI, M.; SARLI, G. Expression of the KIT protein (CD117) in primary cutaneous mast cell tumors of the dog. **J Vet Diagn Invest,** v. 16, n. 6, p. 554-61, Nov 2004. ISSN 1040-6387.

PREZIOSI, R.; SARLI, G.; PALTRINIERI, M. Prognostic value of intratumoral vessel density in cutaneous mast cell tumors of the dog. **J Comp Pathol,** v. 130, n. 2-3, p. 143-51, 2004 Feb-Apr 2004.

RETH, M. Immunodeficiency. Trapping the nude mouse gene. **Curr Biol,** v. 5, n. 1, p. 18-20, Jan 1995.

RIVA, F.; BRIZZOLA, S.; STEFANELLO, D.; CREMA, S.; TURIN, L. A study of mutations in the c-kit gene of 32 dogs with mastocytoma. **J Vet Diagn Invest,** v. 17, n. 4, p. 385-8, Jul 2005.

RUBIO-VIQUEIRA, B.; HIDALGO, M. Direct in vivo xenograft tumor model for predicting chemotherapeutic drug response in cancer patients. **Clin Pharmacol Ther,** v. 85, n. 2, p. 217-21, Feb 2009.

RYGAARD, J.; POVLSEN, C. O. Heterotransplantation of a human malignant tumour to "Nude" mice. **Acta Pathol Microbiol Scand,** v. 77, n. 4, p. 758-60, 1969.

SANDERSON, L.; TAYLOR, G. W.; ABOAGYE, E. O.; ALAO, J. P.; LATIGO, J. R.; COOMBES, R. C.; VIGUSHIN, D. M. Plasma pharmacokinetics and metabolism of the histone deacetylase inhibitor trichostatin a after intraperitoneal administration to mice. **Drug Metab Dispos,** v. 32, n. 10, p. 1132-8, Oct 2004.

SAUSVILLE, E. A.; BURGER, A. M. Contributions of human tumor xenografts to anticancer drug development. **Cancer Res,** v. 66, n. 7, p. 3351-4, discussion 3354, Apr 2006.

SCHILSKY, R. L.; MILANO, G. A.; RATAIN, M. J. **Principles of antineoplastic drug development and pharmacology**. New York: Marcel Dekker, 1996.

SHARKEY, F. E.; FOGH, J. Incidence and pathological features of spontaneous tumors in athymic nude mice. **Cancer Res,** v. 39, n. 3, p. 833-9, Mar 1979.

SCHENKEL, E.P.; GOSMANN, G.; ATHAYDE M.L. Saponinas. In: SIMÕES, C.M.O.; SCHENKEL, E.P.; GOSMANN, G.; MELLO, J.C.P.; MENTZ, L.A.; PETROVICK, P.R. **Farmacognosia da planta ao medicamento.** 4. ed. Florianópolis: Ed. da UFSC, 2002, p.607-632.

STIMSON, L.; WOOD, V.; KHAN, O.; FOTHERINGHAM, S.; LA THANGUE, N. B. HDAC inhibitor-based therapies and haematological malignancy. **Ann Oncol,** v. 20, n. 8, p. 1293-302, Aug 2009.

TAKEMOTO, T.; NISHIMOTO, N.; NAKAI, S.; TAKAGI, N.; HAYASHI, S.; ODASHIMA, S.; WADA, Y. Pfaffic acid, a novel nortriterpene from *Pfaffia paniculata* Kuntze. **Tetrahedron Letters**, v.24, n. 10, p. 1057-1060, 1983

TEICHER, B. A. **Anticancer drug development guide: preclinical screening, clinical trials, and approval**. Totowa: Humana Press, 1997. 311

TEICHER, B. A. In vivo Tumor Response End Points. In: TEICHER, B. A. (Ed.). **Tumor Models in Cancer Research**. Totowa: Human Press, 2002. cap. 31, p.593-616.

THAMM, D.; MAULDIN, E.; VAIL, D. Prednisone and vinblastine chemotherapy for canine mast cell tumor--41 cases (1992-1997). **J Vet Intern Med,** v. 13, n. 5, p. 491-7. 1999

THOMPSON, J. J.; PEARL, D. L.; YAGER, J. A.; BEST, S. J.; COOMBER, B. L.; FOSTER, R. A. Canine Subcutaneous Mast Cell Tumor: Characterization and Prognostic Indices. **Vet Pathol**, Nov 2010.

TIZARD, I. R. **Veterinary immunology: an introduction**. Philadelphia: Saunders, 2004.

TOUMA, S. E.; GOLDBERG, J. S.; MOENCH, P.; GUO, X.; TICKOO, S. K.; GUDAS, L. J.; NANUS, D. M. Retinoic acid and the histone deacetylase inhibitor trichostatin a

inhibit the proliferation of human renal cell carcinoma in a xenograft tumor model. **Clin Cancer Res,** v. 11, n. 9, p. 3558-66, May 2005.

TÓTH, K. F.; KNOCH, T. A.; WACHSMUTH, M.; FRANK-STÖHR, M.; STÖHR, M.; BACHER, C. P.; MÜLLER, G.; RIPPE, K. Trichostatin A-induced histone acetylation causes decondensation of interphase chromatin. **J Cell Sci,** v. 117, n. Pt 18, p. 4277-87, Aug 2004.

VALCIC, S., B. N. TIMMERMANN, D. S. ALBERTS, G. A. WÄCHTER, M. KRUTZSCH, J. WYMER & J. M. GUILLÉN Inhibitory effect of six green tea catechins and caffeine on the growth of four selected human tumor cell lines. **Anticancer Drugs,** v. 7, n. 4, p. 461-8, Jun 1996..

VIGUSHIN, D. M.; ALI, S.; PACE, P. E.; MIRSAIDI, N.; ITO, K.; ADCOCK, I.; COOMBES, R. C. Trichostatin A is a histone deacetylase inhibitor with potent antitumor activity against breast cancer in vivo. **Clin Cancer Res,** v. 7, n. 4, p. 971-6, Apr 2001.

VOSKOGLOU-NOMIKOS, T.; PATER, J. L.; SEYMOUR, L. Clinical predictive value of the in vitro cell line, human xenograft, and mouse allograft preclinical cancer models. **Clin Cancer Res,** v. 9, n. 11, p. 4227-39, Sep 2003..

WATANABE, T.; WATANABE, M.; WATANABE, Y.; HOTTA, C. Effects of oral administration of Pfaffia paniculata (Brazilian ginseng) on incidence of spontaneous leukemia in AKR/J mice. **Cancer Detect Prev,** v. 24, n. 2, p. 173-8, 2000..

WEBSTER, J. D.; KIUPEL, M.; KANEENE, J. B.; MILLER, R.; YUZBASIYAN-GURKAN, V. The use of KIT and tryptase expression patterns as prognostic tools for canine cutaneous mast cell tumors. **Vet Pathol,** v. 41, n. 4, p. 371-7, Jul 2004.

WEBSTER, J. D.; KIUPEL, M.; YUZBASIYAN-GURKAN, V. Evaluation of the kinase domain of c-KIT in canine cutaneous mast cell tumors. **BMC Cancer,** v. 6, p. 85, 2006.

WELLE, M. M.; BLEY, C. R.; HOWARD, J.; RÜFENACHT, S. Canine mast cell tumours: a review of the pathogenesis, clinical features, pathology and treatment. **Vet Dermatol,** v. 19, n. 6, p. 321-39, Dec 2008.

WETZEL, M.; PREMKUMAR, D. R.; ARNOLD, B.; POLLACK, I. F. Effect of trichostatin A, a histone deacetylase inhibitor, on glioma proliferation in vitro by inducing cell cycle arrest and apoptosis. **J Neurosurg,** v. 103, n. 6 Suppl, p. 549-56, Dec 2005.

WILLIAMS, W. J.; LARSON, E.; PHILLIPS, T. L. A neoplastic connective tissue mast cell capable of continuous growth in tissue culture. **J Biophys Biochem Cytol,** v. 6, p. 361-8, Dec 1959.

WU, Y.; STARZINSKI-POWITZ, A.; GUO, S. W. Trichostatin A, a histone deacetylase inhibitor, attenuates invasiveness and reactivates E-cadherin expression in immortalized endometriotic cells. **Reprod Sci,** v. 14, n. 4, p. 374-82, May 2007.

YAGER, J. A.; WILCOCK, B. P. **Color atlas and text of surgical pathology of the dog and cat: dermatopathology and skin tumors**. London: Wolfe; Mosby - Year Book Europe, 1994. 320

YEE, S. B.; KIM, M. S.; BAEK, S. J.; KIM, G. C.; YOO, K. S.; YOO, Y. H.; PARK, B. S. Trichostatin A induces apoptosis of p815 mastocytoma cells in histone acetylation- and mitochondria-dependent fashion. **Int J Oncol,** v. 25, n. 5, p. 1431-6, Nov 2004.

YOSHIDA, M.; KIJIMA, M.; AKITA, M.; BEPPU, T. Potent and specific inhibition of mammalian histone deacetylase both in vivo and in vitro by trichostatin A. **J Biol Chem,** v. 265, n. 28, p. 17174-9, Oct 1990.

YOUNG, B. **Wheather histologia funcional texto e atlas em cores**. Rio de Janeiro: Guanabara-Koogan, 2001.

ZEMKE, D.; YAMINI, B.; YUZBASIYAN-GURKAN, V. Mutations in the juxtamembrane domain of c-KIT are associated with higher grade mast cell tumors in dogs. **Vet Pathol,** v. 39, n. 5, p. 529-35, Sep 2002.

.

APÊNDICE

APÊNDICE A

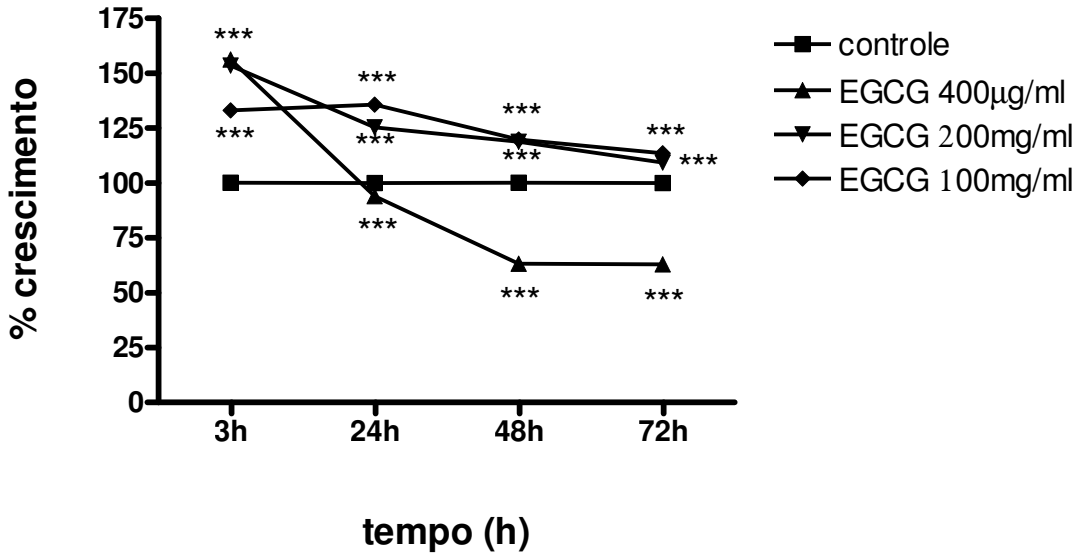

Gráfico 11 Curva de crescimento avaliada pelo ensaio do MTT. As células de mastocitoma canino foram tratadas com várias concentrações de EGCG e incubadas por 3, 24, 48 ou 72h. *** p<0,001