UNIVERSIDADE DE SÃO PAULO

FACULDADE DE MEDICINA VETERINÁRIA E ZOOTECNIA

TATIANE MARISIS GIOVANI

Estudo sobre a associação de OCT4 com marcadores prognósticos em neoplasias mamárias de cadelas

São Paulo

2013

TATIANE MARISIS GIOVANI

Estudo sobre a associação de OCT4 com marcadores prognósticos em neoplasias mamárias de cadelas

Dissertação apresentada ao Programa de Pós-Graduação em Patologia Experimental e Comparada da Faculdade de Medicina Veterinária e Zootecnia da Universidade de São Paulo para obtenção do título de Mestre em Ciências

Departamento:

Patologia

Área de Concentração:

Patologia Experimental e Comparada

Orientador:

Prof. Dr. Heidge Fukumasu

São Paulo

2013

Autorizo a reprodução parcial ou total desta obra, para fins acadêmicos, desde que citada a fonte.

DADOS INTERNACIONAIS DE CATALOGAÇÃO-NA-PUBLICAÇÃO

(Biblioteca Virginie Buff D'Ápice da Faculdade de Medicina Veterinária e Zootecnia da Universidade de São Paulo)

T.2867 Giovani, Tatiane Marisis
FMVZ Estudo sobre a associação de OCT4 com marcadores prognósticos em neoplasias mamárias de cadelas. / Tatiane Marisis Giovani. -- 2013.
105 f. : il.

Dissertação (Mestrado) - Universidade de São Paulo. Faculdade de Medicina Veterinária e Zootecnia. Departamento de Patologia, São Paulo, 2013.

Programa de Pós-Graduação: Patologia Experimental e Comparada.

Área de concentração: Patologia Experimental e Comparada.

Orientador: Prof. Dr. Heidge Fukumasu.

1. Neoplasia mamária. 2. Cadelas. 3. OCT4. 4. Marcadores prognósticos. I. Título.

ERRATA

GIOVANI, T.M. Estudo sobre a associação de OCT4 com marcadores prognósticos em neoplasias mamárias de cadelas. 2013. 105 f. Dissertação (Mestrado em Ciências) – Faculdade de Medicina Veterinária e Zootecnia, Universidade de São Paulo, São Paulo, 2013.

Página	Parágrafo	Onde se lê	Leia-se
Ficha catalográfica	4º	105 f.	106 f.
Resumo	1º	105 f.	106 f.
Abstract	4º	105 f.	106 f.

CERTIFICADO

Certificamos que o Projeto intitulado "Isolamento e caracterização de células-tronco tumorais em neoplasias de mama de cadelas", protocolado sob o nº 2227/2011, utilizando amostras tumorais de 20 (vinte) cães, sob a responsabilidade do(a) Prof. Dr. Heidge Fukumasu, está de acordo com os princípios éticos de experimentação animal da "Comissão de Ética no uso de animais" da Faculdade de Medicina Veterinária e Zootecnia da Universidade de São Paulo e foi aprovado em reunião de 17/8/2011.

We certify that the Research "Isolation and characterization of cancer stem cells in mammary tumors of dogs", protocol number 2227/2011, utilizing tumor samples from 20 (twenty) dogs, under the responsibility Prof. Dr. Heidge Fukumasu, agree with Ethical Principles in Animal Research adopted by "Ethic Committee in the use of animals" of the School of Veterinary Medicine and Animal Science of University of São Paulo and was approved in the meeting of day 8/17/2011.

São Paulo, 18 de agosto de 2011.

Denise Tabacchi Fantoni
Presidente

Av. Prof. Dr. Orlando Marques de Paiva, nº87
Cidade Universitária "Armando de Salles Oliveira"
São Paulo/SP – Brasil
05508-270

Fone: + 55 11 3091-7671/7676/0904
Fax: +55 11 3032-2224
E-mail: ceuavet@usp.br
http://www.fmvz.usp.br

FOLHA DE AVALIAÇÃO

Autor: GIOVANI, Tatiane Marisis

Título: **Estudo sobre a associação de OCT4 com marcadores prognósticos em neoplasias mamárias de cadelas**.

Dissertação apresentada ao Programa de Pós-Graduação em Patologia Experimental e Comparada da Faculdade de Medicina Veterinária e Zootecnia da Universidade de São Paulo para obtenção do titulo de Mestre em Ciência.

Data: _____/_____/_____

Banca Examinadora

Prof. Dr._____

Instituição:_____ Julgamento:_____

Prof. Dr._____

Instituição:_____ Julgamento:_____

Prof. Dr._____

Instituição:_____ Julgamento:_____

DEDICATÓRIA

Dedico esse trabalho ao meu filho Luiz Felipe, que iluminou minha vida e me impulsionou a realizar este trabalho.

AGRADECIMENTOS

Agradeço principalmente aos meus amados pais, Maria Angela e Walter que sempre me apoiaram em todas as minhas escolhas e que sem eles nada disso seria possível.

Ao meu filho amado Luiz Felipe Giovani Santos, que sem dúvida foi e sempre será por ele que buscarei sempre o melhor.

Ao meu amado marido Helder que desde a graduação me apoia e me dá força em todas as decisões, principalmente nas mais difíceis.

À minha família amada, Guia, Dudu, Tina, Hellen, Júnior, Toni, Helaine, Hilton, Solange, Lucas, Larisse, Leony, Miguel e Heitor que sem vocês não seria eu.

Aos meus avós que sei que mesmo de longe estão perto. Minha vó Angela querida, sei que foi você que me passou o dom de amar os animais, obrigada.

Ao meu querido orientador profº Dr. Heidge Fukumasu que além de me receber de braços abertos, foi compreensivo, em todas as situações. Sem você talvez eu não chegaria aqui. Parabéns para nós! Muito obrigada por toda a sua ajuda! E é claro por não desistir de mim!

A profª Drª Maria Lúcia Zaidan, por ter me recebido em seu laboratório e me tratado realmente como sua orientada.

Ao profº Drº Ricardo Strefezzi, por dividir conosco esse trabalho.

As minhas amigas Luciana e Márcia que me ajudaram muito desde o início, pelos almoços divertidos, pelas risadas e por dividirem conhecimento. Sem vocês o mestrado não teria sido tão divertido.

Ao Daniel e Carol, que me ensinaram e auxiliaram com os histopatológicos.

Ao pessoal do laboratório de oncologia experimental e comparada que me ajudaram com um monte de coisas, Ivone, Marguiti, Tereza, Bruno obrigada pela ajuda no micro!

As minhas amigas (mesmo que a distância), que sem vocês este trabalho não teria saído da gaveta, Arina, Yonara, Camila, Lídia, Tati. Meninas vocês são demais!

A profª Drª Renata Sobral por ter contribuído com as amostras e por ter sido gentil e disposta a ajudar.

Ao profº Dr. Emerson Mota, por ter concedido as amostras tumorais para confecção do TMA.

A profª Drª Cristina de Oliveira Massoco, sempre serei grata. Minha eterna mãe científica. Obrigada por todo apoio.

Aos meus animais, pois, sim foram eles que me fizeram escolher ser veterinária: Willy, Jully, Artêmis, Fênix, Apolo, Nino, Gaia, Chiquinha, Ozzy, Nirvana, Snoopy, Luninha e todos os outros que passaram por mim.

A Deus, por estar sempre ao meu lado.

RESUMO

GIOVANI, T.M. **Estudo sobre a associação de OCT4 com marcadores prognósticos em neoplasias mamárias de cadelas.** [Association of OCT4 with prognostic markers in canine breast cancer]. 2013. 105 f. Dissertação (Mestrado em Ciências) – Faculdade de Medicina Veterinária e Zootecnia, Universidade de São Paulo, São Paulo, 2013.

A neoplasia mamária é a doença mais entre as neoplasias em cadelas. As características clínicas dos tumores mamários caninos e sua relação com prognóstico foram discutidos, incluindo idade, raça, estagiamento clínico, diagnóstico histopatológico, hormônios e proliferação celular. Fatores clínicos prognósticos incluindo diâmetro do tumor e comprometimento linfonodal são discutidos em relação a graduação histopatológica e expressão de OCT4 (marcador para célula tronco tumoral). Avaliação imunohistoquímica dos marcadores (RE, RP, Ki-67 e OCT4) de neoplasias mamárias foi descritas. Foi observada marcação positiva para o OCT4, porém não se observou associação com fatores prognósticos clínicos. Assim como a marcação de RE, PR e Ki-67 foram observados. Houve uma forte associação entre graduação histopatológica de malignidade e tipo histológico.

Palavras-chave: Neoplasia mamária. Cadelas. OCT4. Marcadores prognósticos.

ABSTRACT

GIOVANI, T. M. **Association of OCT4 with prognostic markers in canine breast câncer. [**Estudo sobre a associação de OCT4 com marcadores prognósticos em neoplasias mamárias de cadelas]. 2013. 105 f. Dissertação (Mestrado em Ciências) – Faculdade de Medicina Veterinária e Zootecnia, Universidade de São Paulo, São Paulo, 2013.

Mammary neoplasms are the most common neoplasm in female dogs. The clinical features of canine mammary gland tumors and their relation to prognosis were discussed, including age, breed, staging, histopathological diagnosis, hormones, cell proliferation. Additional clinical prognostic factors including tumor size, and lymph node status are discussed in relation to graduation histopathological and OCT4 expression (cancer stem cell marker). Immunohistochemical evaluation of the markers (ER, PR, KI-67, OCT4) of the neoplastic canine mammary gland is described. We observed positive staining for OCT4, but was not associated with clinical prognostic factors. And the marking of ER, PR and Ki-67 was observed. There was a strong association between histopathological grade and histological type of malignancy.

Keywords: Mammary cancer. Canine. OCT4. Prognostic markers.

LISTA DE TABELAS

Tabela 1- Classificação da imunomarcação de OCT4 quanto à intensidade de células positivas..... 47

Tabela 2 - Classificação da imunomarcação de OCT4 quanto à intensidade de marcação..... 48

Tabela 3 - Valores finais para análise estatística..... 48

Tabela 4 - Classificação da imunomarcação de RE e RP quanto à proporção de células positivas..... 49

Tabela 5 - Classificação da imunomarcação de RE e RP quanto intensidade de marcação..... 49

Tabela 6 - Classificação da imunomarcação de OCT4 quanto à intensidade de células positivas..... 53

Tabela 7 - Classificação da imunomarcação de OCT4 quanto à intensidade de marcação..... 53

Tabela 8 - Valores finais para análise estatística..... 54

Tabela 9 - Diagnóstico histológico de tumores mamários em cadelas..... 56

Tabela 10 - Raças dos animais acometidos pelas neoplasias mamárias..... 71

Tabela 11 - Diagnóstico histológico das neoplasias mamárias..... 71

LISTA DE FIGURAS

Figura 1 - Avaliação do grau de Malignidade dos diferentes tipos histológicos das neoplasias mamárias utilizadas neste experimento..... 57
Figura 2 - Análise de associação entre a graduação histopatológica e os parâmetros que a compõe..... 58
Figura 3 - Análise da graduação histopatológica nos três grupos propostos pela classificação de Misdorp (2002)..... 58
Figura 4 - Representação da marcação positiva do Ki-67 (40X)..... 59
Figura 5 - Ausência de associação entre a graduação histopatológica e proliferação celular..... 60
Figura 6 - Ausência de associação entre a graduação histopatológica (de acordo com MISDORP, 2002) e proliferação celular..... 60
Figura 7 - Representação da marcação nuclear do receptor de progesterona (40x) 61
Figura 8 - Ausência de associação entre a graduação histopatológica e expressão do receptor de progesterona (RP)..... 61
Figura 9 - Ausência de associação entre a graduação histopatológica (de acordo com Misdorp, 2002) e expressão do receptor de progesterona (RP)..... 62
Figura 10 - Representação da marcação nuclear do receptor de estrógeno β (40x) 63
Figura 11 - Expressão da marcação de RE β determinada pela soma da extensão da marcação e intensidade da marcação..... 63
Figura 12 - Ausência de associação entre a graduação histopatológica e expressão do receptor de estrógeno β (RE β)..... 64
Figura 13 - Representação da marcação nuclear do receptor de estrógeno α (40x) 64
Figura 14 - Ausência de associação entre a graduação histopatológica e expressão do receptor de progesterona (RE α)..... 65
Figura 15 - Ausência de associação entre a graduação histopatológica e expressão do receptor de progesterona (RE α)..... 66
Figura 16 - Representação da marcação nuclear do OCT4..... 67
Figura 17 - Ausência de associação entre a graduação histopatológica e graduação OCT4..... 68
Figura 18 - Ausência de associação entre a expressão do Ki-67 (%) e marcação de OCT4..... 68
Figura 19 - Ausência de associação entre a expressão RP e marcação de OCT4..... 69
Figura 20 - Ausência de associação entre a expressão ER β e marcação de OCT4... 69
Figura 21 - Ausência de associação entre a expressão ER α e marcação de OCT4... 70
Figura 22 - Ausência de associação entre a graduação histopatológica e Idade..... 72

Figura 23 - Ausência de associação entre a graduação histopatológico (de acordo com Misdorp, 2002) e estado reprodutivo antes do diagnóstico da neoplasia mamária..... 73
Figura 24 - Associação entre a graduação histopatológica e Diâmetro do tumor..... 73
Figura 25 - Ausência de associação entre a graduação histopatológica (de acordo com Misdorp, 2002) e presença de metástase pulmonar no momento do diagnóstico clínico avaliado por raio-x torácico..... 74
Figura 26 - Análise da relação entre óbitos por metástase pulmonar e graduação histopatológica proposta por Goldschmidt (2011)..... 74
Figura 27 - Análise da relação entre estadiamento (Tamanho do tumor = T) e graduação histopatológica proposta por Goldschmidt (2011)..... 75
Figura 28 - Análise da relação entre acometimento por metástase em linfonodo e graduação histopatológica porposta por Goldschmidt (2011)..... 75
Figura 29 - Associação entre a graduação histopatológica e Estágio clínico..... 76
Figura 30 - Representações da marcação nuclear do Ki-67 (40X)..... 77
Figura 31 - Associação entre a graduação histopatológica e proliferação celular. Proliferação celular avaliada pela porcentagem de células Ki67 positivas..... 77
Figura 32 - Ausência de associação entre a marcação de Ki-67 e idade dos animais..... 78
Figura 33 - Análise da relação entre estado reprodutivo e marcação pelo Ki-67..... 78
Figura 34 - Ausência de associação entre a marcação pelo Ki-67 e a presença de metástase pulmonar no momento do diagnóstico clínico avaliado por raios-X torácico..... 79
Figura 35 - Análise da relação entre óbitos por metástase pulmonar e graduação histopatológica porposta por Goldschmidt (2011)..... 80
Figura 36 - Análise da relação entre estadiamento (Tamanho do tumor = T) e expressão do Ki-67..... 80
Figura 37 - Análise da relação entre acometimento por metástase em linfonodo e graduação histopatológica porposta por Goldschmidt (2011)..... 81
Figura 38 - Associação entre a marcação do Ki-67 e Estágio clínico..... 81
Figura 39 - Representação da marcação nuclear do OCT4..... 83
Figura 40 - Marcação de OCT4 avaliada pela multiplicação da extensão de positividade e intensidade da marcação..... 84
Figura 41 - Análise da relação entre estado reprodutivo e marcação pelo OCT4..... 84
Figura 42 - Tendência de associação entre a marcação pelo OCT4 e a presença de metástase pulmonar no momento do diagnóstico clínico avaliado por raios-X torácico..... 85
Figura 43 - Ausência de associação entre a marcação pelo OCT4 e a presença de metástase pulmonar no momento do diagnóstico clínico avaliado por raios-X torácico entre grupos positivos ao OCT4 (grau 0= nenhuma ou

fracamente marcado; grau 1= moderadamente marcada; grau2= fortemente marcada)..... 85
Figura 44 - Ausência de associação entre o diâmetro do tumor e a marcação de OCT4 (avaliada pela multiplicação da extensão de positividade e intensidade da marcação)..... 86
Figura 45 - Análise da relação entre estadiamento (Tamanho do tumor = T) e marcação do OCT4 (avaliada pela multiplicação da extensão de positividade e intensidade da marcação)..... 86
Figura 46 - Análise da relação entre acometimento por metástase em linfonodo e marcação do OCT4 (avaliada pela multiplicação da extensão de positividade e intensidade da marcação)..... 87
Figura 47 - Ausência da associação entre a marcação do OCT4 (avaliada pela multiplicação da extensão de positividade e intensidade da marcação) e Estágio clínico..... 87
Figura 48 - Análise da relação entre óbitos por metástase pulmonar e marcação do OCT4 (avaliada pela multiplicação da extensão de positividade e intensidade da marcação)..... 88
Figura 49 - Ausência de associação entre a marcação pelo OCT4 e a presença de óbitos (por metástase pulmonar no momento do diagnóstico clínico avaliado por raios-X torácico) entre grupos positivos ao OCT4 (grau 0= nenhuma ou fracamente marcado; grau 1= moderadamente marcado; grau2= fortemente marcado)..... 88

LISTA DE QUADROS

Quadro 1 - Resumo dos fatores prognósticos em tumor mamário canino..... 22

Quadro 2 - Estadiamento clínico de carcinoma mamário canino..... 24

Quadro 3 - Grupos de estágios de tumor mamário canino..... 24

Quadro 4 - Classificação histológica dos tumores mamários de cadela..... 26

Quadro 5 - Critério para graduação histológica de neoplasias mamárias malignas 28

Quadro 6 - Graduação histológica de neoplasias mamárias malignas..... 29

SUMÁRIO

1 INTRODUÇÃO..... 16
2 REVISÃO DE LITERATURA..... 19
2.1 NEOPLASIAS MAMÁRIAS EM CÃES..... 20
2.2 IMPORTÂNCIA DO ESTUDO DE FATORES PROGNÓSTICOS..... 21
2.2.1 Fatores prognósticos..... 22
2.2.2 Estadiamento clínico e sua relação com prognóstico..... 23
2.3 DIAGNÓSTICO HISTOPATOLÓGICO E GRAU DE MALIGNIDADE..... 25
2.4 RELAÇÃO ENTRE MARCADORES TUMORAL E PROGNÓSTICO..... 29
2.4.1 Proliferação celular..... 29
2.4.2 Hormônios estereoidais..... 31
2.5 NOVAS POSSIBILIDADES PROGNÓSTICAS..... 34
2.5.1 Célula tronco tumoral..... 34
2.5.2 Marcador para célula tronco tumoral (oct4)..... 37
2.6 TÉCNICA DE MICROARRANJO TECIDUAL E IMUNOHISTOQUÍMICA..... 38
3 OBJETIVOS..... 40
4 MÉTODOS..... 42
4.1 EXPERIMENTO 1: AVALIAÇÃO DA PRESENÇA DE OCT4 EM VARIANTES HISTOLÓGICAS DE NEOPLASIAS MAMÁRIAS E SUA POSSÍVEL ASSOCIAÇÃO COM FATORES PROGNÓSTICOS..... 43
4.2 EXPERIMENTO 2: AVALIAÇÃO DA IMPORTÂNCIA DE OCT4 SOBRE PARÂMETROS CLÍNICOS..... 49
5 RESULTADOS..... 55
5.1 EXPERIMENTO 1..... 56
5.2 EXPERIMENTO 2..... 70
6 DISCUSSÃO..... 89
7 CONCLUSÃO..... 96
REFERÊNCIAS..... 99

INTRODUÇÃO

1 INTRODUÇÃO

As neoplasias mamárias correspondem a aproximadamente metade de todos os tumores observados em cadelas. Atualmente, os tumores de mama são os mais frequentes nas cadelas, onde correspondem a 52% de todos os diferentes tipos de câncer (QUEIROGA, 2002) e dentro dessa porcentagem, 41% são de caráter maligno (ATTIA, 1982; MISDORP, 1988; FONSECA, 2000). O tumor mamário afeta, principalmente animais idosos com idade média de cerca de 10 anos (EGENVALL, 2005). Os animais mais acometidos são fêmeas inteiras ou fêmeas que foram submetidas à ovariohisterectomia (OSH) mais tardiamente. Assim como, observa-se que com a prática da OSH em cadelas jovens, há redução na incidência da neoplasia mamária (YAMAGAMI, 1996).

Estrógeno e progesterona tem um papel no desenvolvimento da glândula mamária normal, mas tem-se observado a importância na tumorigenêse mamária (KEY, 1982; SELMAN, 1994). Estrógeno são promotores da iniciação celular além de regular a transcrição de alguns proto-oncogenes nucleares. Os progestágenos usados para suprimir o estro promovem alterações hiperplásicas e neoplásicas nas glândulas mamárias. Acredita-se que neoplasias mamárias talvez ocorram como resultado de uma complexa interação de fatores distintos; entretanto a exata causa ainda é pesquisada. Através deste processo dinâmico, o tumor de mama pode ser influenciado pelo hospedeiro como genética e fatores externos, incluindo fatores ambientais, podendo permitir ou reduzir a resposta individual (NERURKAR, 1989).

As características epidemiológicas e clínicas, bem como o comportamento biológico de tais tumores de cadelas são similares aos carcinomas mamários de mulheres, por essa razão, cadelas são um excelente modelo de entendimento de vários aspectos de carcinogênese em ambas as espécies (PELETEIRO, 1994).

Nos últimos 40 anos, agentes anti-cancerígenos tem estado na prática clínica, possibilitando que pacientes com câncer sobrevivam. Infelizmente mesmo para pacientes que conseguem a remissão após tratamento com cirurgia, quimioterapia, radioterapia ou qualquer terapia moderna, freqüentemente, observa-se recidiva, meses ou anos depois. Uma hipótese para explicar esse fenômeno se dá pela ideia de que a célula tumoral adquira resistência aos quimioterápicos, radioterápicos ou por uma cirurgia com pouca margem de segurança (CRIPE

et al., 2009). Assim como, auto-suficiência em sinais de crescimento, insensibilidade a sinais de anti-crescimento, evasão da apoptose, potencial replicativo ilimitado, angiogênese sustentada, e invasão tecidual e metástase são responsáveis, principalmente, pelo mecanismo de defesa que as células cancerosas possuem em relação à prevenção e combate ao câncer (HANAHAN, 2000).

Um dos mais recentes conceitos em oncologia, seria a hipótese de que células tumorais possam se tornar resistentes as terapias frequentemente utilizadas, devido a algumas células no tumor possuírem características de células tronco somáticas. Sabidamente sabe-se que células tronco possuem características de auto-renovação e, portanto poderiam tornar o tumor imortalizado por replicação de células resistentes.

O estudo da expressão de marcadores prognósticos tumorais mamários é de suma importância no diagnóstico, prognóstico e terapia adequada a cada paciente como indivíduo. E a sua correlação com resistência terapêutica seja por presença de células tronco tumorais deve ser esclarecido.

REVISÃO DE LITERATURA

2 REVISÃO DE LITERATURA

2.1 NEOPLASIA MAMÁRIA EM CÃES

O câncer de mama é a neoplasia mais comum em cadelas. Devido a sua alta incidência, vários estudos têm sido realizados para maiores esclarecimentos ao proprietário e melhor condução terapêutica.

Existe uma prevalência maior em fêmeas com 8-11 anos de idade, sendo possível em 1% dos machos, o aparecimento da doença (BRODEY, 1983; HELLEMEN, 1993; KORSCHING, 2005).

Entre as causas mais comuns que contribuam com a carcinogênese são os hormônios estrógeno (E2), progesterona (P4) e do crescimento (GH). Fêmeas das espécies caninas que receberam injeções de progestágenos como finalidade anticoncepcional, apresentam maior incidência do tumor mamário (SILVA, 2004). Fêmeas castradas antes do primeiro cio tem menor possibilidade (0.5%) de desenvolvimento do câncer de mama quando comparadas a fêmeas que foram castradas após o primeiro (8% de chance de desenvolver) ou o segundo ciclo estral (26%). Distúrbios endócrinos como cios irregulares, cistos foliculares ovariano, corpo lúteo persistente, hiperplasia endometrial e pseudociese tem sido relacionados a carcinogênese mamária (DE NARDI, 2008).

Fatores nutricionais também podem influenciar no desenvolvimento do tumor de mama. De acordo com Zuccari et al. (2004) em um estudo retrospectivo, foi observado que animais obesos de até 1 ano de idade apresentam maior risco de desenvolver neoplasias. Desta forma, a predisposição no aparecimento tumoral pode estar relacionada à nutrição nos primeiros meses de vida do animal, principalmente antes do primeiro ciclo estral (CASSALI, 2000).

Observa-se que tumores benignos apresentam-se circunscritos e não aderidos ao tecido adjacente e possuindo evolução lenta. Já os tumores malignos, apresentam crescimento invasivo, rápido, ulcerações, inflamação e até mesmo processos infecciosos locais e, geralmente acomete os linfonodos regionais. A disseminação tumoral pode ser realizada através da drenagem linfática ou venosa (DE NARDI, 2008).

A drenagem linfática da glândula mamária ocorre através dos linfonodos regionais. Os linfonodos inguinais superficiais drenam as mamas inguinais, abdominais caudais e 30% das abdominais craniais e, os linfonodos axilares drenam 70% das mamas abdominais craniais, torácicas craniais e torácicas caudais. A glândula abdominal cranial possui, portanto, drenagem mista (PATSIKAS, 1996).

Sessenta e cinco a 75% das neoplasias ocorrem nas glândulas mamárias abdominais caudais e inguinais, provavelmente, por terem mais volume de tecido glandular que as demais (LANA, 2006).

A maioria dos tumores mamários em cadelas, especialmente em fêmeas idosas, possuem características de malignidade, agressividade e podem metastatizar para linfonodos regionais, baço, fígado e principalmente pulmão (WITHROW, 1996).

2.2 IMPORTÂNCIA DO ESTUDO DE FATORES PROGNÓSTICOS.

Determinar o estágio clínico do paciente é importante para que se esclareça o prognóstico terapêutico e que se faça um adequado planejamento terapêutico de acordo com a necessidade individual do paciente. Prognóstico é um termo médico utilizado para prever como uma doença de determinado paciente possa evoluir (ZAIDAN DAGLI, 2008).

Muitos fatores prognósticos são bem aceitos em tumores mamários malignos em cães, como o tamanho tumoral, comprometimento linfonodal, metástase à distância, tipo histológico, grau de malignidade, grau de diferenciação e atividade proliferativa (BRATULIĆ et al., 1996; MISDORP et al., 1999; MISDORP, 2002; DE LAS MULAS et al., 2005). Assim como, o aumento da disponibilidade de anticorpos para imunohistoquímca tem permitido avaliar mais critérios de prognóstico (ZAIDAN DAGLI, 2008; MORRIS, 2010). A identificação de receptores membranares ou moleculares relacionados à progressão tumoral nos permite caracterizar o fenótipo da célula tumoral (MOHAMMED, 2011), podendo ser observados fatores prognósticos e preditivos importantes (RAMOS-VERA, 2008).

Devido o grande número de informações referentes à biologia do câncer de diferentes tipos histológicos, um diagnóstico mais preciso é necessário, observando características celulares e moleculares do tumor que estão além da definição de malignidade (RAMOS-VERA, 2008).

2.2.1 Fatores prognósticos

Alguns fatores são determinantes no prognóstico e seguimento clínico e/ou cirúrgico, como tamanho do tumor, envolvimento linfonodal, metástase a distância, tipo histológico, grau de malignidade, grau de diferenciação nuclear, evidências de reatividade celular linfoide ao redor do tumor, grau de invasão, crescimento intravascular, atividade dos receptores hormonais, fração da fase S como medida da proliferação, aneuplodia do DNA e AgNOR (LANA, 1996). O quadro 1 resume os fatores prognósticos de importância na neoplasia mamária canina.

Quadro 1 - Resumo dos fatores prognósticos em tumor mamário canino

FAVORÁVEL	DESFAVORÁVEL	INDIFERENTE
• < 3 cm de diâmetro • Bem circunscrito • Linfonodo negativo • Positividade para RE e RP • Subtipo histológico: carcinoma bem diferenciado, complexo e tubular/papilífero • Tumor grau I • Índice de proliferação: · baixa contagem de AgNor · baixa expressão de Ki-67 · baixa expressão de PCNA	• > 3 cm de diâmetro • Invasivo, ulcerado • Linfonodo positivo • Negativo para RE • Subtipo histológico: carcinoma pouco diferenciado, simples, sólido, anaplásico, inflamatório e sarcomas. • Tumor grau II • Índice de proliferação: · alta contagem de AgNor · alta expressão de Ki-67 · alta expressão de PCNA · mutação do gene p53 · aneuploidia do DNA	• Idade • Raça (raças menores têm mais tumores benignos) • Estado reprodutivo • Peso • Tipo da cirurgia (mastectomia total ou parcial) • Número de nódulos • Glândula mamária envolvida.

AgNor: região organizadora nuclear argirofílica; DNA: ácido desoxirribonucleico; PCNA: antígeno nuclear de proliferação celular; p53: gene supressor tumoral p 53; RE: receptor de estrógeno; RP: receptor de progesterona;

2.2.2 Estadiamento clínico e sua relação com prognóstico

Existe uma forte relação entre o tamanho do tumor e prognóstico. Tumores iguais ou menores do que 3 cm tem melhor prognóstico comparados com tumores maiores (CASSALI, 2011). Ferreira et al. (2009), observaram que tumores maiores que 5 cm (T_3) apresentavam alta taxa proliferativa e baixa positividade aos receptores de progesterona (RP) do que os menores tumores ($T_{1,2}$).

Os linfonodos regionais metastatizados (N_1) estão associados com a menor sobrevida quando comparados a animais negativos à metástase (N_0) (HELLMEN, 1993). A presença de metástase a distância também é um fator prognóstico desfavorável quando comparado a fêmeas negativas ao rastreamento (SONREMO, 2003).

O estadiamento clínico das neoplasias mamárias em cadelas tem por objetivo avaliar o tamanho do tumor primário (T), comprometimento dos linfonodos regionais (N) e presença de metástase a distância (M) no momento do diagnóstico clínico. Esse estadiamento é realizado segundo o sistema TNM proposto pela Organização Mundial de Saúde (Quadro 2). O rastreamento de metástase é de grande importância, principalmente de pulmão, pela radiografia torácica, quando se há possibilidade de intervenção cirúrgica. Após a determinação do estadiamento clínico deverá ser determinado o estágio da doença (CASSALI, 2011), o quadro 3 descreve os grupos de estágios de acordo com o estadiamento clínico determinado.

Quadro 2 - Estadiamento clínico de carcinoma mamário canino

T: TAMANHO DO TUMOR
• T_1: menor que 3 cm de diâmetro a: não aderido b: aderido a pele c: aderido a musculatura • T_2: entre 3 e 5 cm de diâmetro a: não aderido b: aderido a pele c: aderido a musculatura • T_3: maior que 5 cm de diâmetro a: não aderido b: aderido a pele · c: aderido a musculatura
N: COMPROMETIMENDO DE LINFONODOS REGIONAIS
• N_0: sem envolvimento neoplásico • N_1: com envolvimento neoplásico a: não aderido b: aderido
M: METÁSTASE A DISTÂNCIA
• M_0: ausência de metástases a distância M_1: presença de metástases a distância, incluindo linfonodos distantes.

Fonte: (Modificado de Owen, L.N. Classification of tumors in domestic animals, Geneva, 1980, WHO).

Quadro 3 - Grupos de estágios de tumor mamário canino

ESTÁGIO	T	N	M
I	T1a, b ou c	N0, N1a ou N2a	M0
II	T0	N1	M0
	T1a, b ou c	N1	
	T2a, b ou c	N0 ou N1a	
III	T3	Qualquer N	M0
	Qualquer T	Nb	
IV	T3	Qualquer N	M1
	Qualquer T		

Fonte: (Modificado de Cassali, G.D., 2011).

O comportamento do tumor dependerá da sua origem e tipo histológico. Fêmeas com tumores complexos apresentam melhor prognóstico que aquelas com tumores exclusivamente epiteliais. As células mioepiteliais seriam as responsáveis por esse efeito protetor, suprimindo a proliferação e a invasão tumoral, enquanto que, as células epiteliais estariam relacionadas à progressão e disseminação da doença.

Os tumores mamários possuem característica nodular e podendo ser encontrados em mais de uma mama. Além disso, histológicamente pode-se encontrar heterogeneidade entre mamas e até mesmo no mesmo nódulo mamário (exemplo carcinoma tubular e adenoma sólido no mesmo tumor). Um estudo encontrou correlação entre o grau histológico e o intervalo de remissão após mastectomia em 158 cães com câncer de mama (GILBERTSON, 1983). Somente 19% dos cães com carcinomas grau 0 (in situ ou não invasivo) tiveram recidiva ou metástase dentro de 2 anos após a mastectomia comparados a 60% de cães com grau I (invasão estromal) e 97% de cães com grau II (invasão linfática ou venosa). O prognóstico é muito melhor para cães com carcinoma não invasivo.

De acordo com Gilbertson (1983), existe uma relação entre a extensão do tumor até o ato cirúrgico e o risco da recidiva ou aparecimento de um segundo tumor. Philibert (2003) demonstrou que em cadelas com tumores malignos que se apresentavam em estágio II ou mais altos tiveram significantemente diminuição no tempo de sobrevida.

Em uma análise univariável, o envolvimento linfonodal predispôs a um pior prognóstico, com 80% dos cães positivo a metástase, tiveram recidiva em 6 meses. Em contraste com cães com carcinoma mamário (exceto sarcomas) com linfonodos negativos usualmente tiveram uma taxa de recidiva de 30% ou menos por até dois anos após a cirurgia. Karayannopoulou et al. (2005) também reportaram que metástase linfonodal teve um impacto negativo na sobrevivência.

2.3 DIAGNÓSTICO HISTOPATOLÓGICO E GRAU DE MALIGNIDADE

Em 1974, a Organização Mundial de Saúde (OMS) publicaram a primeira Classificação Internacional de Tumores de Animais Domésticos. Esse sistema de classificação foi baseado em três publicações na Veterinary Pathology sobre tumores mamários malignos.

Estas publicações incluíram um glossário baseado na morfologia, qual deu a base para a classificação dos tumores mamários malignos.

Em 1999 (MISDORP), houve uma modificação no sistema de classificação. Mais recentemente, Goldschmidt et al. (2011) propuseram uma nova classificação para os tumores mamários (Quadro 4). Essa nova classificação divide os tipos tumorais em grupos diferentes. O primeiro grupo inclui as neoplasias epiteliais malignas, como o carcinoma in situ, o carcinoma simples e o carcinoma complexo. Outro grupo inclui os tumores malignos especiais, como o carcinoma de células escamosas e o carcinoma inflamatório. Existe ainda o grupo dos sarcomas, como os osteossarcomas, os condrossarcomas e os fibrossarcomas. As neoplasias benignas incluem tumores como o adenoma simples, o fibroadenoma e o adenoma complexo. Os demais tipos histológicos envolvem o carcinossarcoma, as hiperplasias e displasias mamárias e as alterações do mamilo.

Quadro 4 Classificação histológica dos tumores mamários de cadela (continua)

I: Neoplasias epiteliais malignas

- Carcinoma-in situ
- Carcinoma –simples
  1. Tubular
  2. Tubulopapilar
  3. Papilar-cístico
  4. Cibriforme
- Carcinoma- micropapilar invasivo
- Carcinoma- sólido
- Comedocarcinoma
- Carcinoma-anaplástico
- Carcinoma em um complexo adenoma
  - A parte benigna já é detectável.
- Carcinoma-tipo complexo
  - O componente epitelial é maligno e o mioepitélio é benigno.
- Carcinoma e mioepitelioma maligno
  - O epitélio e o mioepitélio são malignos.
- Carcinoma – tipo misto
  - O componente epiteliai é maligno; o mesênquima mioepitellial é benigno e o componente mesenquimal é cartilagem ou osso.
- Carcinoma ductal – contraparte maligna do adenoma ductal.
- Carcinoma papilar intraductal- Contraparte maligna do adenoma papilar intraductal.

II: Neoplasias malignas epiteliais – Tipos Especiais

(conclusão)

- Carcinoma de célula escamosa.
- Carcinoma adenoescamoso.
- Carcinoma mucino
- Carcinoma secretor de lipídeos.
- Carcinoma de células fusiformes
    1. Mioepitelioma maligno.
    2. Carcinoma de células escamosas
    3. Carcinoma- variação de células fusiformes
- Carcinoma inflamatório

III- Neoplasias Mesenquimais Malignas – Sarcomas

- Osteossarcomas
- Condrossarcomas
- Fibrossarcomas
- Hemangiossarcomas
- Outros sarcomas

IV- Carcinosarcoma – Tumor Mamário Maligno Misto

V- Neoplasias benignas

- Adenoma – simples
- Adenoma papilar intreductal (papiloma de ducto)
- Adenoma ductal (adenoma basal)
- Fibroadenoma
- Mioepitelioma
- Adenoma complexo (adenomioepitelioma)
- Tumor benigno misto

VI- Hiperplasia/Displasia

- Ectasia de ducto
- Hiperplasia lobular (adenose)
    1. Regular
    2. Com atividade secretória (lactacional)
    3. Com fibrose-interlobular com tecido conectivo
    4. Com atipia
- Epiteliose
- Papilomatose
- Fibroadenomatose
- Ginecomastia

VII- Neoplasia do Mamilo

- Adenoma
- Carcinoma
- Carcinoma com infiltração epidermal

VIII- Hiperplasia/Displasia do Mamilo

- Melanose da pele do mamilo

Fonte: (Modificado de Goldschmidt, M. 2011).

A grande dificuldade em avaliar a neoplasia mamária é identificar quais das neoplasias são “realmente” malignas. A presença de muitas células, com um núcleo largo e nucléolo proeminente, nem sempre pode ser um diagnóstico de carcinoma mamário. Alguns critérios devem ser seguidos baseados nos seguintes itens segundo Goldschimidt (2011):

- tipo de tumor;
- significante pleomorfismo nuclear e celular;
- índice mitótico;
- invasão peritumoral e linfática;
- metástases em linfonodos regionais;
- presença de áreas distribuidas de necrose;

Assim como, Peña (1974) e Misdorp (1999) descreveram sob forma de tabelas, critérios para graduar a malignidade histológica dos tumores e a diferenciação que os mesmos sofrem. Dessa forma, quanto menos diferenciado o tumor, ou seja, estando classificado em grau III, mais maligno o tumor será e, pior o prognóstico para o paciente. Porém em 2011, Goldschmidt et al. propuseram uma nova classificação e análise dos tipos histológicos, diferenciação e polimorfismo celular. Goldschmidt (2011) propôs a ideia de dar notas aos tumores para facilitar o entendimento do clínico (quadros 5 e 6) e principalmente para melhorar a graduação anteriormente descrita por Peña (1974) e Misdorp (1999).

Quadro 5 - Critério para graduação histológica de neoplasias mamárias malignas

	FORMAÇÃO TUBULAR	**PLEOMORFISMO NUCLEAR**	**Nº MITOSES/CAMPO**
1 ponto Pena	Formação tubular > 75%	Núcleo uniforme e regular, nucléolos ocasionais	0-9 mitoses
Misdorp	Formação tubular bem demarcada	Pleomorfismo nuclear suave	Núcleo hipercromático ocasional ou figuras de mitose ocasionais
2 pontos			
Misdorp	Formação tubular moderada	Pleomorfismo nuclear moderado	2-3 núcleos hipercromáticos ou figuras de mitose
3 pontos			
Pena	Nenhuma ou mínima formação tubular	Variação no tamanho nuclear e núcleo hipercromático, com um ou mais nucléolos evidentes	>20 mitoses
Misdorp	Nenhum ou algum túbulo	Pleomorfismo nuclear evidente	2-3 núcleos hipercromáticos ou figuras de mitose

Fonte: (Modificado de Goldschmidt, M., 2011).

Quadro 6 - Graduação histológica de neoplasias mamárias malignas

***SCORE* TOTAL**	**GRAU DE MALIGNIDADE**
3-5 PEÑA MISDORP	I- baixo bem diferenciado
6-7 PEÑA MISDORP	II- intermediário moderadamente diferenciado
8-9 PEÑA MISDORP	III- alto pouco diferenciado

Fonte: (Modificado de Goldschmidt, M., 2011).

2.4 RELAÇÃO ENTRE MARCADORES TUMORAL E PROGNÓSTICO

Estudos em tumores mamários caninos tem revelado uma associação entre atividade proliferativa, algumas variáveis clínicas e patológicas, como grau histológico, pleomorfismo nuclear, ausência de receptores hormonais, metástase e taxa de sobrevida (PEREZ ALENZA, 1995; PENA 1998; GERALDES, 2000).

2.4.1 Proliferação celular

O antígeno nuclear Ki-67é o mais comum usado na imunohistoquímica para avaliar a atividade proliferativa tumoral. O Ki-67 é uma proteína heterodimêra com um pico de expressão na fase M (Mitose) do ciclo celular, e comumente visualizado com o anticorpo MIB1 (GERDES, 1983), ele é expresso em todas as fases ativas do ciclo celular (G1, S, G2, M), mas não na fase G0 (GERDES, 1984). A expressão do Ki-67 desaparece rapidamente após a mitose.

Os resultados obtidos por métodos imunohistoquímicos descrevem a relação do número de células positivas com o número de células negativas. A imunomarcação do Ki-67 tem um padrão de marcação nuclear, mas com uma variação na intensidade desta.

O Ki-67 é considerado como marcador desfavorável em relação ao prognóstico (PEÑA, 1998). Em neoplasia mamária humana, o Ki-67 é um fator prognóstico muito importante em relação ao tempo livre da doença e de sobrevida (BARNARD, 1987; BOUZUBAR, 1989; LEONARDI, 1992; VIELH, 1990).

Nos tumores mamários caninos, o Ki-67 mostrou altas porcentagens na marcação celular com o aumento da malignidade do tipo histológico (GERALDES, 2000; MUTO, 2000; YANG, 2006; MORRIS, 2009; KURILJ, 2011). Peña et al. (1998), obteve como resultado maior marcação de Ki-67 em tumores malignos quando comparados aos benignos, aumento no aparecimento de metástase, óbito pela neoplasia, baixo índice de sobrevivência e baixo índice de sobrevida livre da doença. Em um estudo com 31 cães, o índice proliferativo pelo Ki-67 foi menor em tumores não malignos e a alta expressão do Ki-67 foi relacionado a metástase, morte pela doença, baixo intervalo de recidiva e menor taxa de sobrevida (ZUCCARI, 2004).

Klopfleisch et al. (2010), observou em tumores mamários caninos significância entre tumores benignos/displasia e malignos, com altos índices encontrados em carcinomas sólidos quando comparados ao carcinoma tubular. Assim como observou que conforme o grau de diferenciação e pleomorfismo tumoral, os índices de Ki-67 aumentaram, principalmente no carcinoma in situ. Observou também que o alto índice de Ki-67 estava envolvido com o tamanho do tumor, envolvimento linfonodal e metástase e, que nesses pacientes o tempo de sobrevida diminuiu significantemente.

Zuccari et al. (2008), observou alta expressão do Ki-67 em tumores malignos e menor expressão nos tumores benignos. O mesmo autor reportou, em 2004, que o Ki-67 é um excelente marcador de proliferação celular no diagnóstico e prognóstico em tumores malignos mamários caninos assim como em humanos (BOUZUBAR, 1989), permitindo avaliar o crescimento celular e fornecendo um melhor prognóstico ao paciente.

Em tumores mamários o KI-67 está inversamente correlacionado com a expressão do REα (GERALDES, 2000). Diversos autores, obervaram que a marcação imunohistoquímica do REα, está relacionado ao tipo histológico, sendo possível observar maior porcentagem de marcação em tumores benignos (KURILJ, 2011), ou seja, quanto mais maligno for o tipo histológico, maior o índice de Ki-67 e menor a positividade do REα.

2.4.2 Hormônios estereoidais

Os hormônios ovarianos desenvolvem um papel importante na carcinogênese mamária e progressão tumoral em humanos. Nos cães o envolvimento dos hormônios estereoidais pode ser observado pela proteção “anti-câncer” que a castração oferece (HAYDEN, 1989). Mesmo que há 25 anos foi descrito o envolvimento estereoidal com o câncer de mama em cães (RUTTERMAN, 1988), ainda poucos estudos são encontrados na literatura.

Os receptores hormonais (RH) são proteínas que se ligam aos hormônios estereoidais circulantes, mediando seus efeitos celulares. Os mais estudados em carcinomas de mama são os receptores de estrogênio (RE) e os receptores de progesterona (RP). Ambos os receptores estão presentes tanto no tecido neoplásico quanto no tecido normal (MOULTON, 1990; RUTTERMAN, 1990; DONNAY, 1995). Thuróczy et al. (2007), reportou que mais de 50% dos tumores mamários caninos, expressam ER e PR.

O estrógeno desenvolve um papel importante na fisiologia normal da glândula mamária e tem um efeito proliferativo no tecido mamário humano (SCHMITT, 1995). Existem muitas evidências que hormônios estereoidais contribuam para o desenvolvimento de tumores em mama de mulheres. Esta evidência é reforçada por trabalhos que marcam receptores de estrógeno, que atua como um fatos de transcrição dependente de hormônio que ajuda a regular a expressão de uma variedade de fatores de crescimento autócrino e parácrinos em linhagens celulares de tumores mamários (CHALBOS, 1994).

Duas isoformas de receptores de estrógeno (RE) tem sido identificados, clonados e caracterizados em algumas espécies, incluindo a canina, sendo estes o receptor de estrógeno alfa (REα) e receptor de estrógeno beta (REβ). Os REα estão localizados no útero, vagina, glândula mamária, fígado e glândula pituitária e os REβ estão localizados no ovário, próstata, pulmão, hipotálamo e bexiga (MITLAK, 1997).

A expressão e papel do REβ no câncer de mama em humano é controverso, quer com sua expressão diminuída ou igual em tecido normal mamário ou tumor benigno. De Las Mulas et al (2004), reportou que um terço dos tumores mamários caninos, expressão o REβ e que sua expressão foi mais alta nos tumores benignos quando comparados aos malignos. Assim como observado maior expressão, dentro dos tipos histológicos malignos, nos carcinomas mistos ou complexos, quando comparados aos carcinomas simples.

No tumor mamário em mulheres, o papel do RE α no prognóstico e terapêutico é bem esclarecido. A sua expressão tem sido relacionada a sobrevida livre da doença, taxa de sobrevivência e índice proliferativo relacionado ao Ki-67 (GERDES, 1987). Mulheres que possuam positividade ao RE α, possuem altas taxas de sobrevivência e melhor resposta ao tratamento hormonal pelo Tamoxifen do que as negativas a esse marcador (COCKER, 1969; PICHON 1980). Observa-se uma expressão aumentada do RE α em tumores benignos, assim como em tumores menos diferenciados, sendo desta forma um fator prognóstico favorável (KURILIJ, 2011).

Têm-se exaustivamente estudado a função dos receptores hormonais, porém em cães esse estudo ainda é escasso. Muitos aspectos hormonais na carcinogênese mamária de cães e humanos parecem ser similares (RUTTERMAN, 1990; MISDORP, 1993). Dados relacionando hormônios esteroides na carcinogênese na glândula mamária de cães incluem os efeitos da ovariohisterectomia antes dos 2 anos e meio de idade (SCHNEIDER, 1969).

Os estrógenos são considerados os promotores da iniciação tumoral em câncer de mama e podem aumentar a taxa de proliferação pelo recrutamento de células não cíclicas dentro do ciclo celular (SCHMIDTT, 1995). Os estrógenos podem regular alguns proto-oncogenes nucleares por transcrição, sugerindo sua participação na carcinogênese (SCHMITT, 1995), promove o crescimento celular estimulando a liberação do fator de crescimento tumoral alpha (TGF-α), do fator de crescimento similar à insulina (IGF-I) e por inibir o fator de crescimento tumoral beta (TGF-β), além de estimular o crescimento ductal (MACEWEN, 1996) e aumentar o fator de crescimento endotelial vascular (VEGF) (ILLERA, 2006).

A progesterona exógena estimula a síntese do hormônio de crescimento na glândula mamária com proliferação lóbulo-alveolar seguida por hiperplasia de células mioepiteliais, induzindo a formação de tumores benignos em animais jovens (MOL, 1997; RUTTERMAN, 2001; MEUTEN, 2002), fêmeas que receberam regularmente a progesterona exogenamente aumenta em três vezes o risco de aparecimento de tumores malignos e benignos (FERREIRA, 2003). A expressão de PR está progressivamente diminuída na hiperplasia, tumores benignos e tumores malignos em cães (MILLANTA, 2005).

Geraldes et al. (2000), analisaram tumores mamários de cadelas e observaram que a progressão para malignidade em tumores expontâneos é acompanhado por uma diminuição nos hormônios estereoidais, ou seja, quando negativo para receptores de progesterona, terão

maior taxa proliferativa, mensurada a partir da avaliação do Ki-67 e maior malignidade histológica. Já Martin de lãs Mulas (2005), observou que tumores benignos tiveram postividade ao ER-α e ao PR e que tumores malignos foram positivos para ER-α e positividade ao PR. A análise dos receptores de estrógeno (ER) e progesterona (PR) têm se tornado aceito e útil no prognóstico e predição na resposta à terapia hormonal em tumores mamários de mulheres (SNEAD, 1993). Os tumores que respondem à terapia hormonal expressam altos níveis de receptores de estrogênio, enquanto que os tumores que não respondem têm níveis baixos ou indetectáveis.

Animais com tumores de mama com ER e PR, ou somente ER, apresentam melhor prognóstico do que os que possuem somente PR, visto que a presença dos primeiros correlaciona-se com tumores bem diferenciados (RAMOS, 2012). A diminuição da relação ER/PR em carcinomas mamários, que originariamente continham esses receptores, tem sido associada com dimiuição da diferenciação celular e progressão da doença, tanto em cães com em humanos. (SARTIN, 2002). O papel prognóstico e terapêutico do ER-α em tumores mamários humanos é bem esclarecido. A expressão do ER-α é relacionado a sobrevivência livre da doença e proliferação mensurada com anticorpos anti-Ki-67 (PEÑA, 2000). Mulheres com tumores mamários contendo ER-α possuem uma melhor resposta ao tratamento hormonal do que pacientes sem ER-α (PICHON, 1980).

A glândula mamária normal, displasias mamárias e tumores benignos tem alta expressão do ER-α quando comparados a neoplasia maligna. Metástases são frequentemente negativas tanto para ER como para PR (INABA, 1984). Peña (2000), observou que tumores com baixos níveis de ER-α foram significativamente associados com a ocorrência de metástases, assim como envolvimento linfonodal.

A dependência hormonal dos tumores mamários caninos geralmente dimiui com o aumento da malignidade e alta proliferação celular, ocorrendo em tumores malignos com baixa expressão de receptores de progesterona (GERALDES, 2000). Alguns trabalhos descrevem que quanto menos diferenciada a neoplasia, menor a expressão dos receptores hormonais e maior a autonomia das células neoplásicas, deste modo, pior prognóstico para o paciente (PELETEIRO, 1994; GERALDES, 2000; CASSALI, 2000).

O desenvolvimento de tumores mamários em cães são hormônios dependentes. Comparando-se o risco em fêmeas não castradas, o risco de desenvolvimento de tumores malignos mamários e fêmeas castradas antes do primeiro cio são de 0,05 e após o segundo cio

essa porcentagem vai para 26%. Fêmeas castradas tardiamente não reduzem o risco de tumores malignos (LANA, 1996).

Existem trabalhos indicando o papel dos hormônios estereoidais em câncer de mama canino na promoção do crescimento tumoral. ER-α e PR estão presentes em mais de 50% das neoplasias mamárias em cães. Postula-se que os métodos bioquímicos usados nas publicações, possam produzir uma super-expressão do ER-α e resultados falsos positivos. Poucos estudos com marcação imunohistoquímica de tecido mamário canino há na literatura, porém a relação entre o ER-α e o câncer de mama canino tem sido indicada.

Receptores de estrógeno (ER) são expressos em mais de 50% dos tumores mamários caninos (MARTIN DE LAS MULAS, 2005), implicando que esses desenvolvam um importante papel na iniciação e progressão da doença, cuja hipótese também é suportada pela idéia dos efeitos protetores da castração (SONRENMO, 2000). Assim como, a ocorrência da doença em fêmeas que receberão durante a vida contraceptivos derivados de progestágenos (PEREZ ALENZA, 2000). Tem sido relacionado a presença do marcador ER com um prognóstico favorável em tumores malignos (NIETO, 2000; RUTTERMAN,2001).

Ao contrário da medicina humana, a imunomarcação de ER e PR não têm sido utilizadas rotineiramente como fator prognóstico para cadelas com tumor mamário. Do mesmo modo, o padrão imunohistoquímico favoreceria cadelas que talvez possam ser beneficiadas com terapia baseada em antagonistas de receptores estereoidais.

2.5 NOVAS POSSIBILIDADES PROGNÓSTICAS

2.5.1 Célula tronco tumoral

A descoberta de populações de células tumorais com características de células-tronco e sua posterior caracterização, implicaram na hipótese das células-tronco cancerosas (do inglês, *Cancer Stem Cells*, abreviação CSCs) que postula a existência de sub-populações de células responsáveis pela recidiva tumoral após a quimioterapia (CRIPE et al., 2009). Este é considerado um modelo muito atrativo para explicar a heterogeneidade que é comum em

tumores sólidos. Esta teoria propõe uma organização hierárquica das células de determinado tumor, no qual uma população de células com características de células-tronco seriam responsáveis pela manutenção do crescimento tumoral (VISVADER, 2008). Assim como, tem sido proposto que essas células iniciadoras de tumores podem ser originadas da transformação de células progenitoras somáticas no órgão em que o tumor se desenvolve (MIMEAULT, 2007).

Bonnet e Dick (1997) publicaram os primeiros estudos sobre CSCs presentes em leucemias, onde uma pequena população de células possuía capacidade de se replicarem.

A teoria de CSCs foi proposta por Hamburger em 1977 argumentando que dentro de um tumor somente uma minoria de células possuíam a capacidade de auto-renovação responsável pela manutenção do tumor, logo, onde as terapias deviam ser direcionadas, pois é uma característica de grande importância em um tumor maligno (atuando no crescimento ilimitado e invasão tecidual). Esse conceito foi demonstrado também por Singh (2003), onde observou a existência das CSCs em gliobastoma e AL-Hajj (2003), em tumores sólidos mamários, que continham uma população celular com propriedades de células tronco, marcadas por CD44+/CD24- sendo posteriormente denominadas células-tronco cancerosas (BONNET, 1997).

As CSCs são encontradas em outros tumores como o câncer de próstata, pâncreas e fígado entre outros e tem significantes implicações clínicas: as CSCs têm sido demonstradas serem mais resistentes a quimioterapia e a radioterapia e responsáveis pela recidiva tumoral (VISVADER, 2008). Além disso, acredita-se que as CSCs estejam associadas com pior prognóstico para o paciente (ZHANG, 2010).

O termo CSCs foi originalmente criado para descrever características dessas células que são similares às células tronco normais (CT). Se as CSCs são originadas de células troncos normais, ainda está em discussão; sua origem é mais provável ser de diferentes tumores. Por definição, as CSCs possuem propriedades de células troncos normais como auto-renovação e pluripotência. No momento se acredita que os grandes responsáveis tanto pelas metástases, pela recidiva e pela resistência a múltiplas drogas possam ser as células-tronco cancerosas (CROKER, 2008).

As CSCs também apresentam alta expressão de genes que conferem resistência a múltiplas drogas, assim como células tronco normais. Outro aspecto importante é a expressão de transportadores da família ABC (*ATP-binding cassette)* que contribuem com a resistência e

proteção de toxinas exógenas, podendo ser considerado uma bomba de efluxo de múltiplas drogas (GOTTESMAN, 2002). Os genes ABCG2 *(ATP-binding cassette sub-family G, member 2*) e ABCB1/MDR1 são expressos em sua maioria em células tronco e células-tronco tumorais (ZHOU, 2001; KIM, 2002; SCHARENBERG, 2002).

Utilizando-se desta propriedade Goodell et al. (1996) descobriram durante seus experimentos que a marcação de células de medula óssea de camundongos com o corante vital Hoechst 33342 apresenta simultaneamente duas emissões de comprimento de onda diferentes. Existia uma pequena população de células da medula óssea que apresentava menor marcação com Hoechst 33342 a qual era rica em células que apresentavam marcadores fenotípicos de células-tronco hematopoiéticas. Esta população foi nomeada de população lateral (do inglês *Side Population*, *SP*, nomeada aqui de população SP), pois apresentava menor intensidade de Hoechst33342 nas duas fluorescências emitidas situando-se no canto inferior esquerdo quando da análise pelo citômetro de fluxo.

A população SP também tem sido observada em outras espécies, incluindo suínos e primatas, bem como no cordão umbilical de humano, sangue periférico e medula óssea (GOODELL, 1997). Sendo assim, a combinação usando drogas quimioterápicas e inibidores de transportadores ABC podem ser marcadores específicos de CSCs (DEAN, 2005).

Uma vez que foi reconhecida que células-tronco estão predominantemente encontradas na população SP, tornou-se possível classificar e purificar células-tronco de populações de células ou tecidos. Células SP foram identificadas em, 15 de 23 amostras de neuroblastomas, neoplasia mamária, neoplasia pulmonar e em glioblastoma (HIRSCHMANN-JAX, 2004). Além disso, a análise de algumas linhagens celulares tem sido mantidas em cultura por longos períodos, demonstrando uma pequena população de células SP. Kondo et al. (2004), evidenciou em uma linhagem C6 de glioma de ratos, quando separadas a população SP das não-SP e mantidas em cultura, que a população SP refletiu uma população com alta capacidade de auto-renovação e maturação.

Uma forte evidência para a célula tronco ser uma célula alvo na carcinogênese e ser um potencial para originar a célula tronco tumoral apareceu quando vários pesquisadores publicaram que o fator necessário para a manutenção da célula tronco, seria o Oct-4, que foi encontrado em células tronco embriogênicas mas não em tecidos normais (PESCE, 2001). Em seguida, o Oct-4 foi observado em alguns tumores e concluído por alguns autores que a expressão de Oct-4 em células tumorais foi restaurada pelo processo de transformação cancerígeno (MONK, 2001; GIDEKEL, 2003).

Webster et al. (2005) demonstrou que em 83 tumores caninos, 100% expressaram Oct4, apesar da frequência variável, pois, alguns tumores expressaram uma baixa frequência e outros uma grande frequência, suportando a idéia da hipótese que células tronco tumorais são derivadas de células tronco normais adultas.

2.5.2 Marcador para célula tronco tumoral (oct-4)

Oct-4 também conhecido como Oct-3, pertence a família de fatores transcricionais POU (Pit-Oct-Un) (SCHÖLER, 1990). A família POU pode ativar a expressão de seus genes alvos marcando a sequência octamérica com uma sequência AGTCAAAT (SCHÖLER, 1991; PESCE, 2001).

A expressão deste gene é necessária para a manutenção da pluropotência em células tronco embriogênicas e células germinais primordiais e, está ausente em todas as células diferenciadas *in vitro* bem como *in vivo* (PESCE, 2001).

Martins (2011) provou a reação positiva específica para detecção de anticorpos em carnívoros domésticos, usando anticorpo anti-human OCT-4 em fetos caninos de 21-25 dias de gestação. Roballo et al. (2013), observou imunomarcação positiva para o OCT-4 em células germinativas (pluripotentes da crista neural) de fetos caninos, entre 21-25 dias de gestação, assim como decréscimo na positividade conforme a gestação foi se concretizando.

Eramo (2008) identificou como marcador de CSCs o antígeno de membrana CD133 em carcinoma esofágico, Chen (2008) reportou que o OCT-4 esteve presente em populações celulares positivas para CD133 isoladas de cultura primária celular de tumor esofágico e suas linhagens. Assim como, Chen descreveu que quando silenciava a expressão do OCT-4 em células tronco $CD133^{+}$, houve uma significante inibição da invasão tumoral e formação de colônias tumorais e, aumento da atividade apoptótica.

Alguns estudos publicados recentemente tem demonstrado a importância da expressão do OCT-4 em células tumorais e que está relacionado com a promoção e manutenção do câncer. Tem sido proposto que o Oct-4 seja um fator chave na regulação da pluripotência e diferenciação celular, sendo talvez um fator determinante na auto-renovação (PAN, 2002).

Jin et al. (1999), descobriu que em linhagem celulares MCF-7 (câncer de mama humano), expressava quatro produtos do gene POU, incluindo o Oct-4, não observando a mesma positividade em células normais adultas. A mesma positividade para o Oct-4 foi encontrada em carcinomas pancreático e gástrico (WEGNER, 1999; TSUKAMOTO, 2005), germinomas (HATTAB, 2005) e seminoma retroperitoneal (SUNG, 2006).

He (2012) observou uma alta expressão do Oct-4 em carcinoma de células escamosas esofágico e associou com pior grau histológico e pior prognóstico clínico, através de imunohistoquímica e outros ensaios. Beltran et al. (2011), mostrou que a super expressão de cDNA do Oct-4 em cultura primária de epitélio normal mamário, gerou uma população de células com auto renovação aberrante e que teve como característica a iniciação tumoral e, quando injetado em camundongos, estas células desenvolveram carcinomas indiferenciados e com característica molecular, triplo negativo (ER-, PR- E HER2 -), relacionado ao pior prognóstico clínico.

Diversos trabalhos publicados demonstram que células somáticas humanas podem der reprogramadas em células tronco pluripotentes através da combinação de OCT4, SOX-2, Nanog e Lin28 (YU, 2007) ou a combinação de OCT-4, SOX-2, Klf4 e c-Myc (TAKAHASHI, 2007). A combinação OCT-4 e SOX-2 é fortemente relacionada a pluripotência celular indicando que células tumorais positivas para OCT-4 talvez se comporte como CSC´s. Muitos pesquisadores insistem que as CSCs sejam originadas da transformação maligna das células tronco adultas e que tenham o mesmo fenótipo destas. O OCT-4 é expresso em tumores humanos, mas não em tecidos normais somáticos, hipotetizando que genes embriogênicos são reativados em células tumorais (HE W, 2012).

Uma significante associação entre a marcação positiva do OCT4 e sobrevivência tem sido avaliada. Zhang (2010) observou em câncer esofágico uma relação significante entre marcação positiva de OCT4 e pior prognóstico.

2.6 TÉCNICA DE MICROARRANJO TECIDUAL E IMUNOHISTOQUÍMICA

Embora a avaliação histológica defina o diagnóstico, pode se requerer o uso de imunohistoquímica como método auxiliar na classificação de tumores indiferenciados

(DALECK, 2009). Além disso, tem sido usada para avaliar marcadores protéicos no tecido neoplásico, que podem ser apontados como determinantes no comportamento biológico do tumor e, em alguns casos, propostos como ferramenta auxiliar na determinação de prognóstico e de decisões terapêuticas (HIRAYAMA et al., 2002). Como o método imunohistoquímico é relativamente caro, a técnica de microarranjo tecidual (Tissue microarray- TMA) tem sido utilizada para reduzir custos, principalmente em pesquisas. Esta é baseada na construção de um bloco de parafina com fragmentos cilíndricos de amostras teciduais obtidas de dezenas ou centenas de blocos de parafina originais.

Dessa forma, o uso da imuno-histoquímica para conhecer a expressão de um determinado marcador pode ser feito em uma única lâmina de TMA com centenas de amostras ao custo e volume de reagentes, de uma única reação (ANDRADE et al., 2007).

3. OBJETIVOS

3 OBJETIVOS

3.1 OBJETIVO

Caracterizar a presença de OCT4 em neoplasias mamárias de cadelas e analisar sua possível associação com marcadores prognósticos e parâmetros clínicos, visando sua futura utilização prática na oncologia veterinária.

3.2 OBJETIVOS ESPECÍFICOS

a) caracterizar a presença de OCT4 em diferentes variantes histológicas de neoplasias mamárias de cadelas;
b) analisar a possível associação entre OCT4 e os marcadores imunohistoquímicos Ki-67, REalfa, REbeta e RP;
c) caracterizar a importância de OCT4 quanto a fatores prognósticos clínicos e parâmetros clínicos em neoplasias mamárias de cadelas.

4. MÉTODOS

4 MÉTODOS

4.1 EXPERIMENTO 1. AVALIAÇÃO DA PRESENÇA DE OCT4 EM VARIANTES HISTOLÓGICAS DE NEOPLASIAS MAMÁRIAS E SUA POSSÍVEL ASSOCIAÇÃO COM FATORES PROGNÓSTICOS

Este experimento foi realizado para validação do marcador de célula tronco OCT-4 em neoplasia mamária de cadelas e sua relação com marcadores prognósticos como Ki-67, receptores de progesterona e estrógeno, em lâminas utilizando técnica de microarranjo tecidual.

4.1.1 Coleta das amostras

Os tumores de mama utilizados no presente estudo para confecção de lâminas de TMA foram provenientes do centro de diagnóstico Histopet. Os proprietários assinaram termo de consentimento e doação das amostras biológicas. O projeto foi submetido à análise pela comissão de bioética da FMVZ-USP e teve parecer deferido (Protocolo FMVZ 2227/2011).

Os tumores foram retirados cirurgicamente, e fixados em formol 4% por 48 horas, processados e embebidos em parafina para análise histopatológica e imunoistoquímica.

No total foram obtidas 61 amostras de tumores mamários de cadelas para avaliação e validação imunohistoquímica através da técnica de *TMA.*

4.1.2 Classificação histológica dos tumores

Foram preparadas lâminas histológicas de todas as amostras tumorais a partir dos blocos de parafina, sendo posteriormente coradas com Hematoxilina e Eosina (HE). Para a avaliação

histomorfológica e classificação das neoplasias foi utilizada a classificação mais recente para neoplasias mamárias (GOLDSCHMIDT, 2011), de acordo com o exposto na quadro 4. A análise das lâminas foi realizada em microscópio óptico binocular convencional, inicialmente em menor aumento (40x), seguindo-se aos aumentos subsequentes (100x e 400x). A análise foi realizada pela autora com a confirmação de Patologista Veterinário (PIRES, C.G.).

4.1.3 Confecção do microarranjo tecidual das neoplasias mamárias de cadelas

Após a classificação histopatológica, foram selecionados fragmentos representativos de cada uma das 61 amostras analisadas para serem excisados dos blocos de parafina e comporem a lâmina de microarranjo tecidual. Em seguida, as áreas marcadas foram identificadas nos blocos doadores, dos quais foram obtidos cilindros de 6mm de diâmetro e transferidos para o bloco receptor (TMA). Esta técnica foi realizada no Laboratório Bacchi (Consultoria em Patologia – Botucatu/SP). Para a orientação da sequência foi inserida um corte de amostra de fígado no bloco de TMA para a orientação do mesmo. A partir do bloco de microarranjo tecidual foram confeccionados cortes histológicos de 4µm para realização da técnica de imunohistoquímica para os marcadores prognósticos descritos a seguir.

4.1.4 Técnica de imunohistoquímica

Para a desparafinização do material a ser estudado, as lâminas foram mantidas em estufa a 55°C por 24 horas. Após esse período, foram colocadas em cuba de vidro com xilol à temperatura ambiente por 30 minutos e depois, em nova solução de xilol por 20 minutos. As lâminas então foram submetidas à hidratação em banhos de álcool, por três minutos em cada cuba (álcool absoluto 1, 2, 3, álcool 95% e 85%). Posteriormente, as lâminas foram submetidas a 10 passagens de água destilada. A seguir foram incubadas com os anticorpos a serem analisados, estes diferem entre si na metodologia aplicada para detecção imunohistoquímica.

4.1.5 Método de marcação imunohistoquímica para cada anticorpo

a) Ki-67: Para a detecção de Ki-67, realizou-se a recuperação antigênica em solução de citrato de sódio 0,1 M (1L de água destilada e 2,1g de ácido cítrico mono-hidratado, com pH corrigido para 6,0 com ácido clorídrico) com incubação em panela de pressão. Realizou-se a incubação com o anticorpo primário, na diluição de 1:100 (anticorpo monoclonal clone MIB-1, Dako –CA, USA cód. M7240), em câmara úmida, *overnight*, à temperatura de 4ºC.

b) OCT-4: Realizou-se a recuperação antigênica em solução de citrato de sódio 0,1 M (1L de água destilada e 2,1g de ácido cítrico mono-hidratado, com pH corrigido para 6,0 com ácido clorídrico) com incubação em panela de pressão. A etapa seguinte foi o bloqueio da peroxidase endógena em solução de água oxigenada 6% por 20 minutos, 10 lavagens em água destilada. Realizou-se a incubação com o anticorpo primário, na diluição de 1:50 (anticorpo Monoclonal Mouse IgG 2b, clone c10, Santa Cruz Biotech cód. SC-5279), em câmara úmida, *overnight*, à temperatura de 4ºC.

c) Receptor de Estrógeno α: Realizou-se a recuperação antigênica em solução de citrato de sódio 0,1 M (1L de água destilada e 2,1g de ácido cítrico mono-hidratado, com pH corrigido para 6,0 com ácido clorídrico) com incubação em panela de pressão. A etapa seguinte foi o bloqueio da peroxidase endógena em solução de água oxigenada 6% por 20 minutos, 10 lavagens em água destilada, bloqueio com leite em pó Molico® 3g/100mL por 60 minutos, seguidas de 10 passagens em água destilada e lavagens em solução tampão Tris–pH 7,4 (Trizma Base®–Sigma Chemical Co, USA). Realizou-se a incubação com o anticorpo primário, na diluição de 1:50 (anticorpo Monoclonal Mouse AntiHuman Estrogen Receptor α clone 1D5 - Dako –CA, USA, Cód M7047), em câmara úmida, durante 18h, à temperatura de 4ºC.

d) Receptor de Estrógeno β: Realizou-se a recuperação antigênica em solução de citrato de sódio 10mM com incubação em micro-ondas, potência máxima 750W, durante 15 minutos. A etapa seguinte foi o bloqueio da peroxidase endógena em

solução de água oxigenada 8% por 20 minutos, 10 lavagens em água destilada, bloqueio com leite Molico® 3g/100mL por 60 minutos, seguidas de 10 passagens em água destilada e lavagens em solução tampão Tris–pH 7,4. Realizou-se a incubação com o anticorpo primário, na diluição de 1:100 (anticorpo Monoclonal Mouse Anti-Human Estrogen β clone PPG5/10, Dako, USA, Cód. M7292), em câmara úmida, durante 18h, à temperatura de 4ºC.

e) Receptor de Progesterona: Realizou-se a recuperação antigênica em solução de citrato de sódio 10mM com incubação em panela de pressão tipo pascal (Dako, USA). A etapa seguinte foi o bloqueio da peroxidase endógena em solução de água oxigenada 8% por 20 minutos, 10 lavagens em água destilada, bloqueio com leite Molico® 3g/100mL por 60 minutos, seguidas de 10 passagens em água destilada e lavagens em solução tampão Tris–pH 7,4. Realizou-se a incubação com o anticorpo primário, na diluição de 1:50 (anticorpo monoclonal cat. No 1546, Immunotech, France), em câmara úmida, durante 18h, à temperatura de 4ºC.

4.1.6 Sistemas de detecção para cada anticorpo

Para os anticorpos OCT-4 e KI-67 a reação foi detectada através do sistema LSAB+System-HRP (Dako, USA cód: k069011-2) que corresponde a uma técnica de avidina-biotina em que o anticorpo secundário biotinilado reage com várias moléculas de estreptavidina conjugada a peroxidase. O tratamento dos cortes para visualização da reação com o cromógeno DAB (3,3´-diaminobenzidina - Liquid DAB Cromogen® – Dako, USA) na concentração de 1mg/ml de solução tampão de Tris e solução de H2O2, por cinco minutos. Os cortes foram então contracorados com hematoxilina de Harris por 20 segundos.

Para os anticorpos REα, REβ e RP o anticorpo secundário Advance (Dako, USA) foi incubado por 30 minutos. Realizou-se nova lavagem com solução tampão TRIS - pH 7,4 e revelação com o cromógeno DAB (3,3´-diaminobenzidina - Liquid DAB Cromogen® – Dako, USA), durante cinco minutos, e novamente lavagem com solução tampão TRIS - pH 7,4. Como controle positivo foi utilizado ovário normal canino.

Os controles negativos para cada marcação foram submetidos com tampão PBS 1x com Tween 0,001% e incubação overnight.

As imagens foram analisadas em aumento de 40x no microscópio óptico e contadas através do software Image J 1.46r (National Institute of Health, USA – http://imagej.nih.gov/ij).

4.1.7 Avaliação das marcações pela imunohistoquímica para cada anticorpo

a) ***Ki-67:*** Essa avaliação foi realizada utilizando campo de 40X na microscopia. Para análise foram contadas as células somente com marcação nuclear. Foram contadas células negativas e positivas de 10 campos do corte e determinada a porcentagem de células positivas ao marcador.

b) ***OCT-4:*** Foi realizado os critérios, para a avaliação, segundo publicação de He et al. (2012). Somente células com marcação nuclear foram consideradas como positivas. Foi levado em consideração a intensidade e porcentagem de células marcadas (Tabelas 1 e 2). Após as devidas contagens multiplicou-se a extensão e a intensidade e obteve-se um valor de marcação como 0, 1, 2, 3, 4, 6 e 9. Para análise estatística seguiu-se os valores obtidos segundo a tabela 3 (*score* final)

Tabela 1 - Classificação da imunomarcação de OCT4 quanto à intensidade de células positivas

SCORE	**% DE CÉLULAS POSITIVAS**
0	NENHUMA
1	< 10%
2	10%-50%
3	>50%

Tabela 2 - Classificação da imunomarcação de OCT4 quanto à intensidade de marcação

SCORE	**INTENSIDADE**
0	Nenhuma
1	Fraca
2	Moderada
3	Forte

Tabela 3 - Valores finais para análise estatística

INTENSIDADE X EXTENSÃO DA MARCAÇÃO	**MARCAÇÃO**	***SCORE* FINAL**
0, 1 ou 2	Nenhuma ou fraca	0
3 ou 4	Moderada	1
6 ou 9	Forte	2

c) ***Receptores de estrógeno α e β:*** Foi utilizado método semi-quantitativo sugerido por Cassali et al. (2011), em que foi adaptado utilizado pela American Society of Clinical Oncology/American College of Pathology (ASCO/ACP). Somente células com marcação nuclear foram consideradas positivas. A análise incluiu avaliação da proporção de células positivamente marcadas para cada anticorpo e a intensidade da marcação (Tabelas 4 e 5). Foi então realizada a soma de ambos os critérios de proporção de células positivas e intensidade de marcação e utilizado o valor para análise estatística.

Tabela 4 - Classificação da imunomarcação de RE e RP quanto à proporção de células positivas

PROPORÇÃO DE CÉLULAS POSITIVAS	***SCORE***
Nenhuma	0
<1/100	1
1/100 – 1/10	2
1/10 – 1/3	3
1/3 – 2/3	4
> 2/3	5

Tabela 5 - Classificação da imunomarcação de RE e RP quanto intensidade de marcação

INTENSIDADE	***SCORE***
Não marcada	0
Fraca	1
Intermediária	2
Forte	3

4.2 EXPERIMENTO 2: AVALIAÇÃO DA IMPORTÂNCIA DE OCT4 SOBRE PARÂMETROS CLÍNICOS

Este experimento foi realizado na tentativa de associar a importância do marcador de células tronco tumorais OCT-4 com parâmetros prognósticos clínicos em neoplasia mamária de cadelas.

4.2.1 Pacientes e amostras de tumores mamários

Os tumores de mama utilizados no presente estudo foram provenientes de animais atendidos no PROVET – Unidade Divino Salvador sob a responsabilidade da Dra. Renata A.

Sobral. Os proprietários assinaram termo de consentimento e doação das amostras biológicas. O projeto foi submetido à análise pela comissão de bioética da FMVZ-USP e teve parecer deferido (Protocolo FMVZ 2227/2011).

No total foram obtidas 23 amostras de tumores mamários de cadelas para análise imunohistoquímica e correlação entre sobrevida e células tronco tumorais a partir da técnica de imunohistoquímica.

Os tumores foram retirados cirurgicamente, e fixados em formol 4% por 48 horas, processados e embebidos em parafina para análise histopatológica e imunoistoquímica.

4.2.2 ACOMPANHAMENTO CLÍNICO DE CADELAS COM NEOPLASIAS MAMÁRIAS

Para este estudo, 23 cadelas com diagnóstico de neoplasia mamária foram acompanhadas clinicamente e avaliado histórico pré-cirúrgico e acompanhamento pós-cirúrgico para determinação de sobrevida, recidiva e remissão tumoral e sua relação com marcadores tumorais acima descritos.

Os seguintes parâmetros foram analisados:

a) Idade;

b) Raça;

c) Estado reprodutivo;

d) Diagnóstico histológico;

e) Estadiamento (TNM);

f) Tamanho do tumor;

g) Presença de metástase (s), através de exames de imagens (RX e US);

h) Tratamento (s) instituído (s);

i) Tempo de sobrevida e complicações;

4.2.3 Classificação histológica dos tumores.

Foram preparadas lâminas histológicas de todas amostras tumorais a partir dos blocos de parafina, sendo posteriormente coradas com Hematoxilina e Eosina (HE). Para a avaliação histomorfológica e classificação das neoplasias foi utilizada a classificação mais recente para neoplasias mamárias (GOLDSCHMIDT, 2011), de acordo com o exposto no quadro 4. A análise das lâminas foi realizada em microscópio óptico binocular convencional, inicialmente em menor aumento (40x), seguindo-se aos aumentos subsequentes (100x e 400x). A análise foi realizada pela autora com a confirmação de Patologista Veterinário.

4.2.4 Técnica de imunohistoquímica

Para a desparafinização do material a ser estudado, as lâminas foram mantidas em estufa a 55oC por 24 horas. Após esse período, foram colocadas em cuba de vidro com xilol à temperatura ambiente por 30 minutos e depois, em nova solução de xilol por 20 minutos. As lâminas então foram submetidas à hidratação em banhos de álcool, por três minutos em cada cuba (álcool absoluto 1, 2, 3, álcool 95% e 85%). Posteriormente, as lâminas foram submetidas a 10 passagens de água destilada. A seguir foram incubadas com os anticorpos a serem analizados, estes diferem entre si na metodologia aplicada para detecção imunohistoquímica.

4.2.5 Método de marcação imunohistoquímica para cada anticorpo

a) Ki-67: Para a detecção de Ki-67, realizou-se a recuperação antigênica em solução de citrato de sódio 0,1 M (1L de água destilada e 2,1g de ácido cítrico mono-hidratado, com pH corrigido para 6,0 com ácido clorídrico) com incubação em panela de pressão. Realizou-se a incubação com o anticorpo primário, na diluição

de 1:100 (anticorpo monoclonal clone MIB-1, Dako –CA, USA cód. M7240), em câmara úmida, *overnight*, à temperatura de 4ºC.

b) OCT-4: Realizou-se a recuperação antigênica em solução de citrato de sódio 0,1 M (1L de água destilada e 2,1g de ácido cítrico mono-hidratado, com pH corrigido para 6,0 com ácido clorídrico) com incubação em panela de pressão. A etapa seguinte foi o bloqueio da peroxidase endógena em solução de água oxigenada 6% por 20 minutos, 10 lavagens em água destilada. Realizou-se a incubação com o anticorpo primário, na diluição de 1:50 (anticorpo Monoclonal Mouse IgG 2b, clone c10, Santa Cruz Biotech cód. SC-5279), em câmara úmida, *overnight*, à temperatura de 4ºC.

4.2.6 Sistemas de detecção para cada anticorpo

Para os anticorpos OCT-4 e KI-67 a reação foi detectada através do sistema LSAB+System-HRP (Dako, USA cód: k069011-2) que corresponde a uma técnica de avidina-biotina em que o anticorpo secundário biotinilado reage com várias moléculas de estreptavidina conjugada a peroxidase. O tratamento dos cortes para visualização da reação com o cromógeno DAB (3,3´-diaminobenzidina - Liquid DAB Cromogen® – Dako, USA) na concentração de 1mg/ml de solução tampão de Tris e solução de H2O2, por cinco minutos. Os cortes foram então contracorados com hematoxilina de Harris por 20 segundos.

Os controles negativos para cada marcação foram submetidos com tampão PBS 1x com Tween 0,001% e incubação overnight.

As imagens foram analisadas em aumento de 40x no microscópio óptico e contadas através do software Image J 1.46r (National Institute of Health, USA – http://imagej.nih.gov/ij).

4.2.7 Avaliação das marcações pela imunohistoquímica para cada anticorpo

a) ***Ki-67:*** Essa avaliação foi realizada utilizando campo de 40X na microscopia. Para análise foram contadas as células somente com marcação nuclear. Foram contadas células negativas e positivas de 10 campos do corte e determinada a porcentagem de células positivas ao marcador.

b) ***OCT-4:*** Foi realizado os critérios, para a avaliação, segundo publicação de He et al. (2012). Somente células com marcação nuclear foram consideradas como positivas. Foi levado em consideração a intensidade e porcentagem de células marcadas (Tabela 6 e 7). Após as devidas contagens multiplicou-se a extensão e a intensidade e obteve-se um valor de marcação como 0, 1, 2, 3, 4, 6 e 9. Para análise estatística, foram utilizados o produto obtido da multiplicação da extensão e a intensidade da marcação.

Tabela 6 - Classificação da imunomarcação de OCT4 quanto à intensidade de células positivas

SCORE	**% DE CÉLULAS POSITIVAS**
0	NENHUMA
1	< 10%
2	10%-50%
3	>50%

Tabela 7 - Classificação da imunomarcação de OCT4 quanto à intensidade de marcação

SCORE	**INTENSIDADE**
0	Nenhuma
1	Fraca
2	Moderada
3	Forte

Tabela 8 - Valores finais para análise estatística

INTENSIDADE X EXTENSÃO DA MARCAÇÃO	**MARCAÇÃO**	***SCORE* FINAL**
0, 1 ou 2	Nenhuma ou fraca	0
3 ou 4	Moderada	1
6 ou 9	Forte	2

4.3 ANÁLISE ESTATÍSTICA

Para análise estatística foram utilizados testes paramétricos para variáveis com distribuição normal como teste T não pareado para comparações entre dois grupos experimentais e ANOVA de uma via para comparações com mais de dois grupos.. Quando as variáveis não apresentavam distribuição normal, foram utilizados testes não-paramétricos como Mann-Whitnney para comparações entre dois grupos experimentais, Kruskal-Wallis seguido de teste de múltiplas comparações de Dunn para comparações entre mais de dois grupos. Para análise de correlações simples entre duas variáveis quantitativas foi utilizado teste de Spearman. O valor de significância estatística foi determinado como sendo $p \leq 0,05$. Para as análise estatística e confecção dos gráficos, foi utilizado software GraphPad Prism 5.0 (GraphPad Software, EUA).

5.RESULTADOS

5 RESULTADOS

5.1 EXPERIMENTO I

Resultados referentes ao experimento realizado para validação do marcador de célula tronco OCT-4 em neoplasia mamária de cadelas e sua relação com marcadores prognósticos como Ki-67, receptores de progesterona e estrógeno, em lâminas utilizando técnica de microarranjo tecidual.

5.1.1 Classificação e graduação histopatológica

Foram utilizados sessenta e um tumores e após análise histopatológica foram obtidos, uma lesão hiperplásica, dois tumores benignos (adenoma complexo) e cinquenta e oito tumores malignos, todos descritos na tabela 9.

Tabela 9 - Diagnóstico histológico de tumores mamários em cadelas

Tipos de lesões	Número de casos	% Total
Lesões epiteliais não-neoplásicas		
• Hiperplasia	1	1,63%
Lesões epiteliais benignas		
• Adenoma complexo	2	3,27%
Lesões epiteliais malignas		
• Carcinoma-simples Tubular	8	13,11%
• Carcinoma-simples Túbulo-papilífero	21	34,42%
• Carcinoma-sólido	4	6,55%
• Carcinoma-complexo	13	21,31%
• Carcinoma-anaplásico	10	16,39%
• Carcinoma-micropapilar	2	3,27%

5.1.2 Graduação de malignidade histopatológica

Os tipos histológicos foram classificados quanto ao seu grau de malignidade conforme Goldschmidt (2011). A figura 1 demonstra os resultados obtidos da análise do *score* total de cada amostra e sua relação com o diagnóstico histopatológico.

O eixo denominado como Classificação histopatológica se trata do aumento de malignidade e o eixo denominado como HE score se trata dos valores obtidos da soma dos parâmetros descritos na metodologia (formação tubular, pleomorfismo nuclear e mitose). Observou-se um aumento significativo do grau de malignidade (*score*) conforme mais maligno o tipo histológico, sendo em ordem crescente de malignidade o adenoma, carcinoma simples tubular, carcinoma túbulo-papílifero, carcinoma complexo, carcinoma sólido, carcinoma anaplásico e por último carcinoma micro-papilar.

Figura 1 - Avaliação do grau de Malignidade dos diferentes tipos histológicos das neoplasias mamárias utilizadas neste experimento

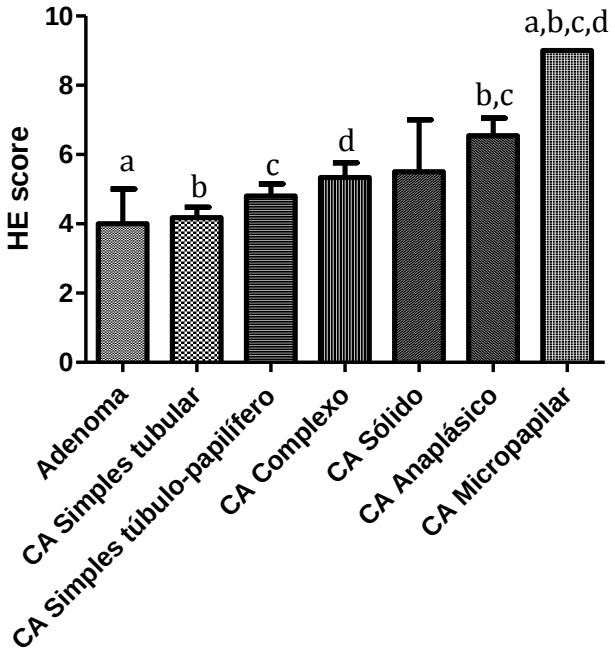

*Notas: ANOVA de uma via demonstrou diferença estatisticamente significativa (p=0,0004). Letras iguais (a,b,c e d) demonstram diferença estatística (P<0,05) em pós-teste de múltiplas comparações de Tukey.

Para confirmação da importância da graduação histopatológica de malignidade, foram verificadas associações altamente significativas entre a graduação histopatológica e a formação tubular (P<0.0001, Figura 2A), o pleomorfismo nuclear (P<0.0001, Figura 2B) e o número de mitoses (P<0.0001, Figura 2C).

Figura 2 - Análise de associação entre a graduação histopatológica e os parâmetros que a compõe

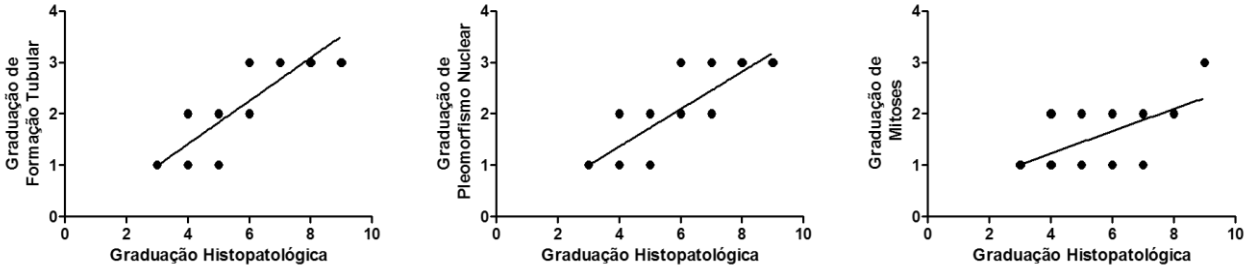

*Nota: Todas são associações altamente significativas (P<0,0001).

Ao comparar a graduação histopatológica proposta por Goldschmidt (2011) com a graduação proposta por Misdorp (2002), observa-se na análise estatística significância com p<0.0001. A figura 3 demonstra que quanto maior a graduação Misdorp, maior também é a graduação histopatológica.

Figura 3 - Análise da graduação histopatológica nos três grupos propostos pela classificação de Misdorp (2002)

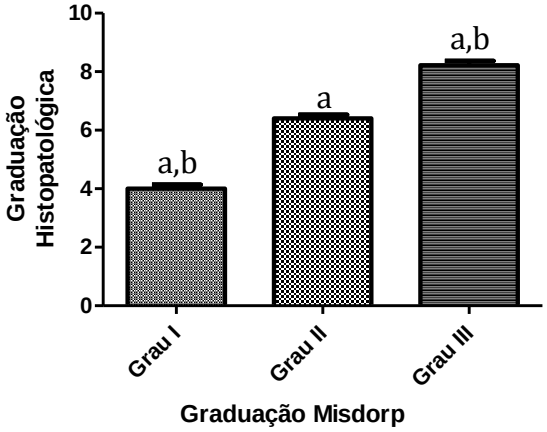

*Notas: Teste de Kruskal-Wallis demonstrou diferença estatisticamente significativa (p<0,0001). Letras iguais (a e b) demonstram diferença estatística (p<0,05) em pós-teste de múltiplas comparações de Dunn´s.

5.1.3 Avaliação de fatores prognósticos de proliferação e receptores hormonais

5.1.3.1 *Imunodetecção de ki67, marcador de proliferação celular*

A marcação do Ki-67 foi restritamente nuclear e, positiva em 90% das amostras, observando variações de intensidade entre as mesmas (Figura 4)

Figura 4 - Representação da marcação positiva do Ki-67 (40X)

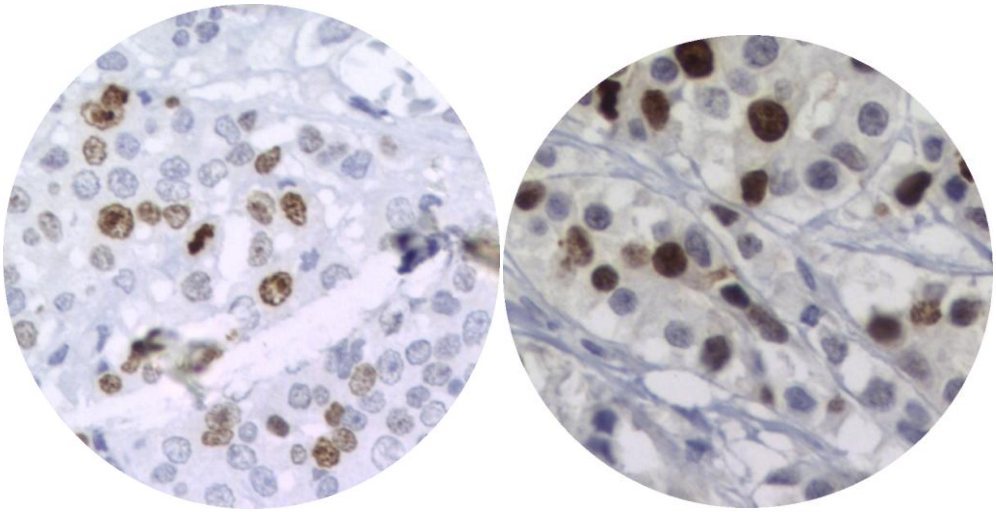

a b

Fonte: Giovani, T.M.
*Nota: Observar variação de intensidade entre as marcações, a. marcação moderada, b. marcação forte.

Não houve significância estatística na correlação (Figura 5) entre a porcentagem (%) de Ki-67 e graduação histopatológica (P=0,3756).

Figura 5 - Ausência de associação entre a graduação histopatológica e proliferação celular

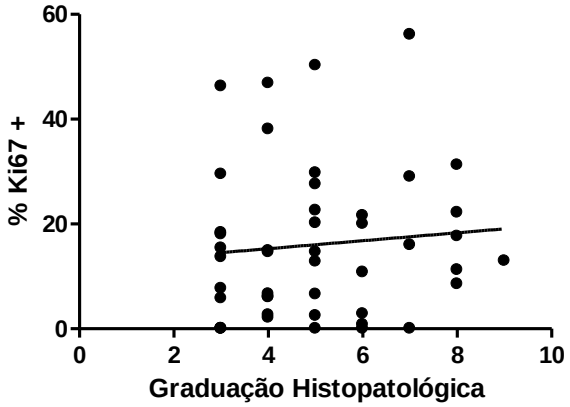

*Nota: Proliferação celular avaliada pela porcentagem de células Ki67 positivas. Teste de correlação de Spearman (P=0,3756)

Confirmando os resultados acima, também não foi notada diferença estatística quando comparados os grupos de acordo com Misdorp (2002) e a porcentagem de marcação do Ki-67 (p=0,9764; Figura 6).

Figura 6 -Ausência de associação entre a graduação histopatológica (de acordo com MISDORP, 2002) e proliferação celular

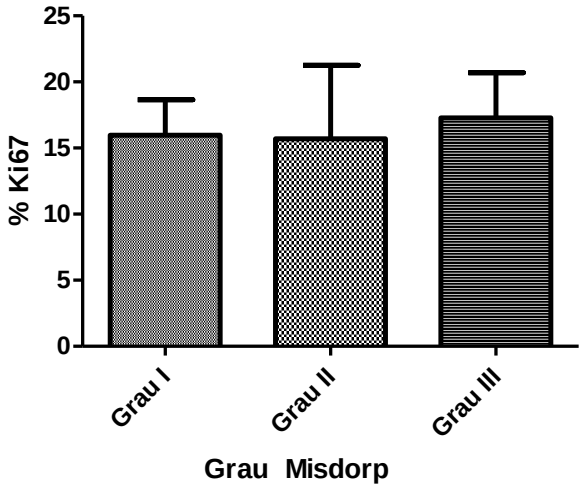

*Nota: ANOVA de uma via não demonstrou diferença estatisticamente significativa (p=0,9764).

5.1.3.2 Imunodetecção do receptor de progesterona (RP).

A marcação do RP foi restritamente nuclear (Figura 7). Foram somadas as notas obtidas da extensão da positividade e a intensidade de marcação e correlacionadas a graduação histopatológica segundo propostas de Misdorp (2002) e Goldschmidt (2011).

Figura 7 - Representação da marcação nuclear do receptor de progesterona (40x)

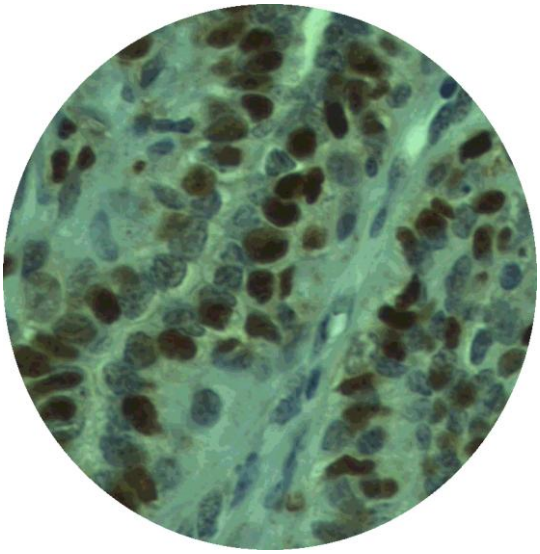

Fonte: Giovani, T.M.

Não houve significância estatística na correlação (Figura 8)entre a graduação de PR e graduação histopatológica (p=0,3756).

Figura 8 - Ausência de associação entre a graduação histopatológica e expressão do receptor de progesterona (RP)

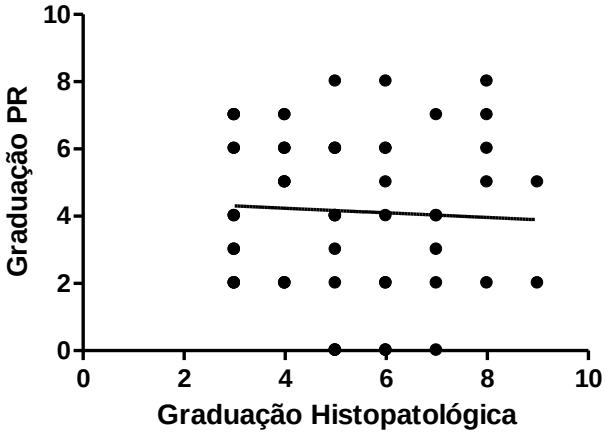

*Notas: Expressão da marcação de PR determinada pela soma da extensão da marcação e intensidade da marcação. Teste de correlação de Spearman (P=0,5986)

Confirmando os resultados acima, também não foi notada diferença estatística quando comparados os grupos de acordo com Misdorp (2002) e a expressão de PR. Falta citar a figura 9 no texto.

Figura 9 - Ausência de associação entre a graduação histopatológica (de acordo com Misdorp, 2002) e expressão do receptor de progesterona (RP)

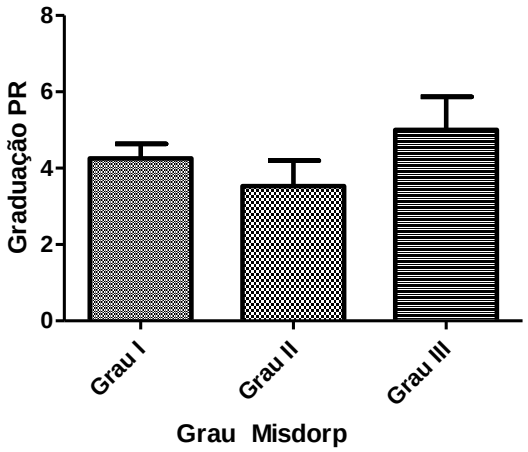

*Notas: Marcação de PR determinada pela soma da extensão da marcação e intensidade da marcação. ANOVA de uma via não demonstrou significância estatística (P=0,3687).

5.1.3.3 Imunodetecção do receptor de estrógeno beta (re β)

A marcação do RE β foi restritamente nuclear (Figura 10). Foram somadas as notas obtidas da extensão da positividade e a intensidade de marcação e correlacionadas a graduação histopatológica segundo propostas de Misdorp (2002) e Goldschmidt (2011).

Figura 10 - Representação da marcação nuclear do receptor de estrógeno β (40x)

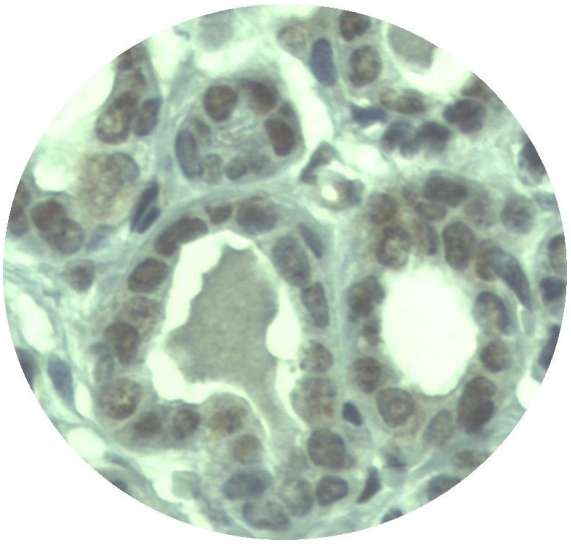

Fonte: Giovani, T.M.

Não houve significância estatística na correlação (Figura 11)entre a graduação de RE β e graduação histopatológica (p=0,1588).

Figura 11 - Expressão da marcação de RE β determinada pela soma da extensão da marcação e intensidade da marcação

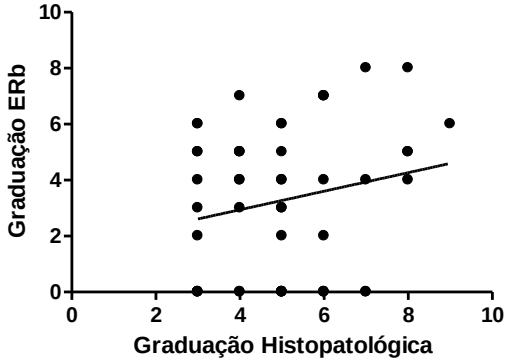

*Notas:. Teste de correlação de Spearman (p=0,1588).

Confirmando os resultados acima, também não foi notada diferença estatística (Figura 12) quando comparados os grupos de acordo com Misdorp (2002) e a expressão de PR (p= 0,1093).

Figura 12 - Ausência de associação entre a graduação histopatológica e expressão do receptor de estrógeno β (RE β)

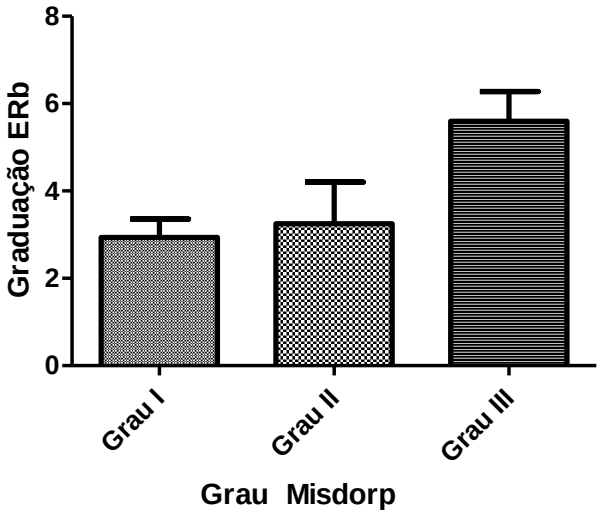

*Notas: Expressão da marcação de RE β determinada pela soma da extensão da marcação e intensidade da marcação. ANOVA de uma via não demonstrou significância (p=0,1093).

5.1.3.4 Imunodetecção do receptor de estrógeno alfa (re α)

A marcação do RE α foi restritamente nuclear (Figura 13). Foram somadas as notas obtidas da extensão da positividade e a intensidade de marcação e correlacionadas a graduação histopatológica segundo propostas de Misdorp (2002) e Goldschmidt (2011).

Figura 13 - Representação da marcação nuclear do receptor de estrógeno α (40x)

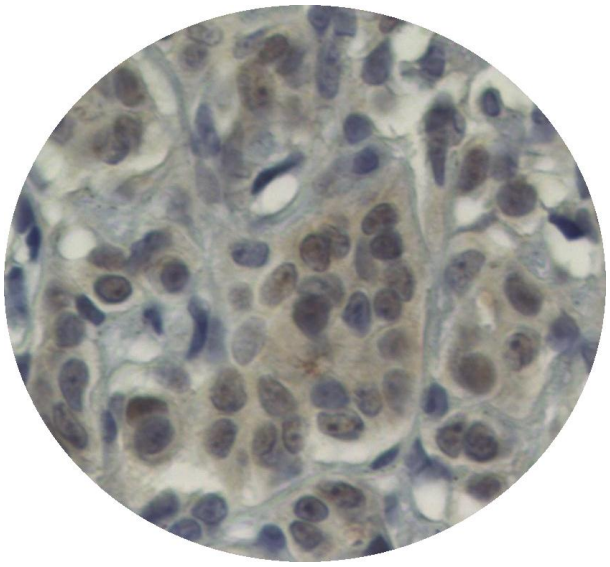

Fonte: Giovani, T.M.

Não houve significância estatística na correlação (Figura 14) entre a graduação de RE α e graduação histopatológica (P=0,2065).

Figura 14 - Ausência de associação entre a graduação histopatológica e expressão do receptor de progesterona (RE α)

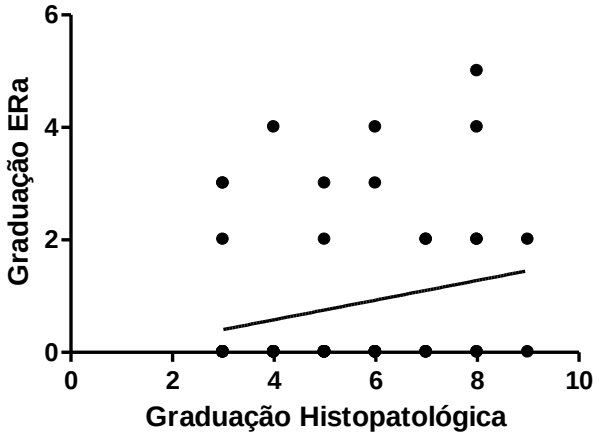

*Notas: Expressão da marcação de RE α determinada pela soma da extensão da marcação e intensidade da marcação. Teste de correlação de Spearman (p=0,2065).

Confirmando os resultados acima, também não foi notada diferença estatística (Figura 15) quando comparados os grupos de acordo com Misdorp (1999) e a expressão de PR (P= 0,0547).

Figura 15 - Ausência de associação entre a graduação histopatológica e expressão do receptor de progesterona (RE α)

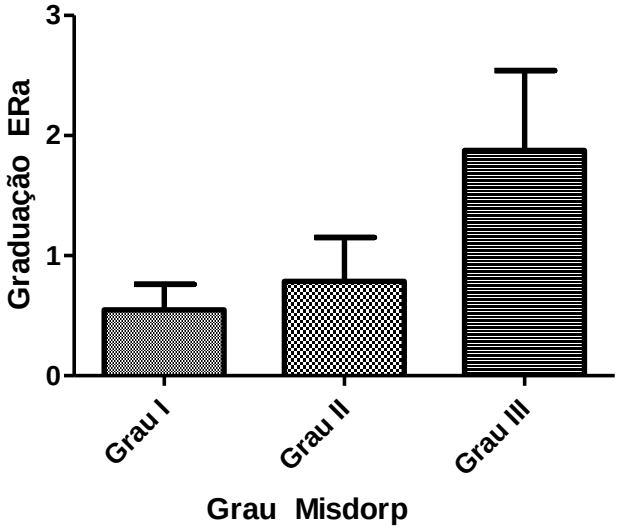

*Notas: Expressão da marcação de RE α determinada pela soma da extensão da marcação e intensidade da marcação. ANOVA de uma via não demonstrou significância (P=0,0547).

5.1.3 Caracterização da expressão de oct4 nos diferentes tipos histológicos de neoplasias mamárias

A imunomarcação de OCT4 foi restritamente nuclear e observada variação na intensidade de marcação (Figura 16). Dos 61 tumores, 35 tiveram marcação negativa (57,37%) e 26 tiveram marcação positiva (43,33%). Entre os tumores positivos, 8 receberam *score final* 0 sendo classificados como marcação fraca (30,79%) e 18 receberam *score final* 1 sendo classificados como marcação moderada (69,23%).

Figura 16 - Representação da marcação nuclear do OCT4

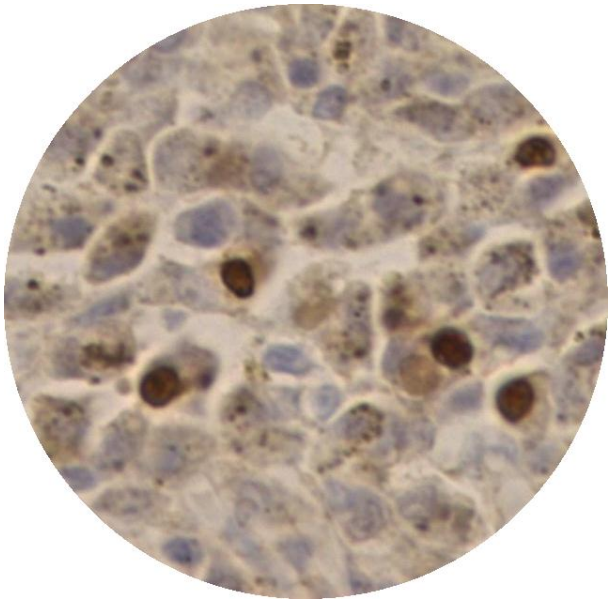

Fonte: Giovani, T.M.

A partir da graduação de OCT4 em grupos proposta por (HE, 2012), foram definidos dois grupos neste experimento: Grau 0 = nenhuma ou fracamente marcada e Grau 1= moderadamente marcada. Não houve nenhum caso considerado como Grau 2 neste experimento, possivelmente por se tratarem de neoplasmas malignos em sua maioria. Quando da análise estatística entre os grupos Grau 0 e Grau 1, não foi observada diferença quanto a graduação histopatológica (P=0,7636; Figura 17), proliferação celular (P=0,1360; Figura 18) e expressão de receptores de progesterona (P=0,6446, Figura 19), estrógeno alfa (P= 0,2024; Figura 20) e estrógeno beta (P= 0,5491; Figura 21).

Figura 17 - Ausência de associação entre a graduação histopatológica e graduação OCT4

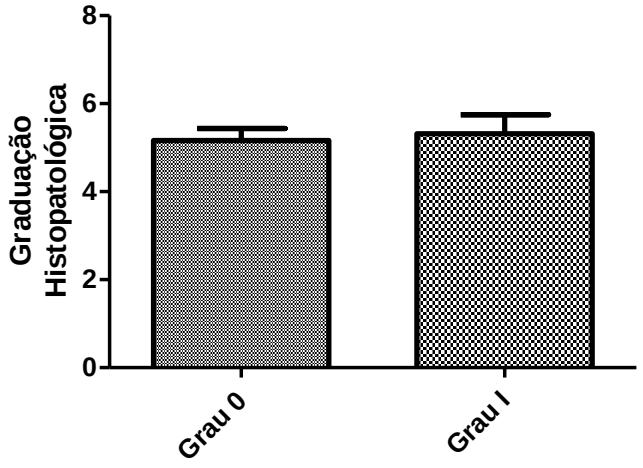

*Notas: A graduação histopatológica foi realizada conforme GOLDSCHMIDT, 2011) e marcação de OCT4 de acordo com (HE, 2012) *score final* (*score* 0= nenhuma ou fracamente marcada e *score* 1= moderadamente marcada). Análise comparativa por teste T não pareado não demonstrou diferença significativa estatisticamente (P=0,7636).

Figura 18 - Ausência de associação entre a expressão do Ki-67 (%) e marcação de OCT4

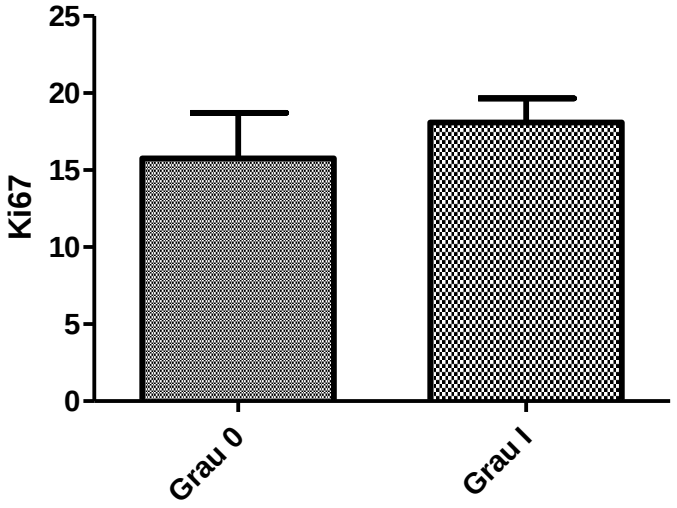

*Notas: O teste Mann Whitney não demonstrou diferença significativa estatisticamente (P=0,1360).

Figura 19 - Ausência de associação entre a expressão RP e marcação de OCT4

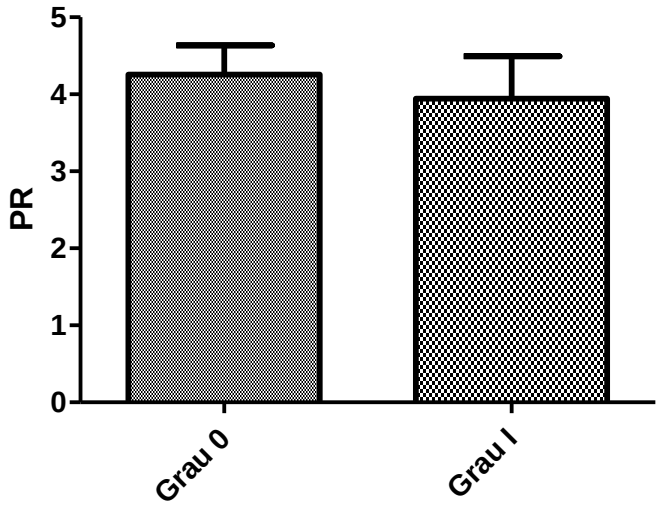

*Notas: O teste T não-pareado não demonstrou diferença significativa estatisticamente (P=0,6446).

Figura 20 - Ausência de associação entre a expressão ER β e marcação de OCT4

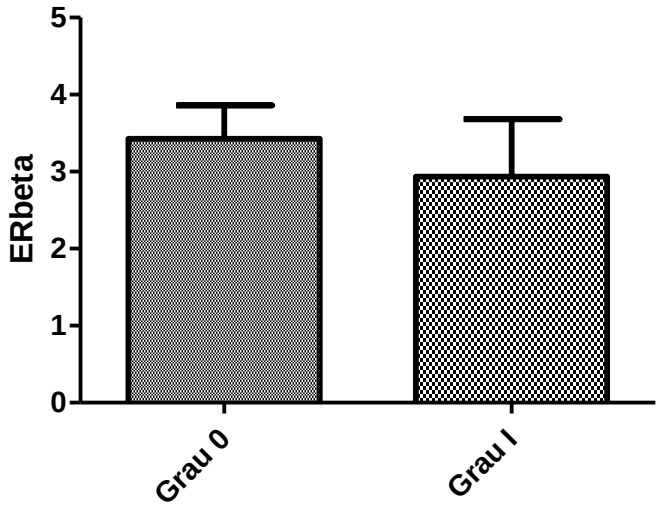

*Notas: O teste T não pareado não demonstrou diferença significativa estatisticamente (P=0,5491).

Figura 21 - Ausência de associação entre a expressão ER α e marcação de OCT4

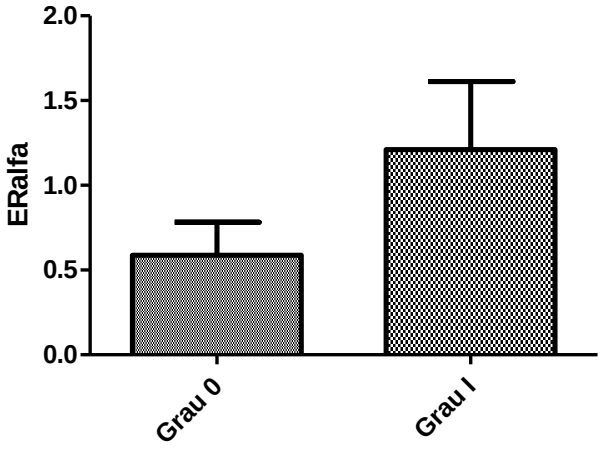

*Notas: O teste T não pareado não demonstrou diferença significativa estatisticamente (P=0,2024).

5.2 EXPERIMENTO 2

Resultados referentes ao experimento realizado na tentativa de associar a importância do marcador de células tronco tumorais OCT-4 com parâmetros prognósticos clínicos em neoplasia mamária de cadelas.

5.2.1 Parâmetros clínicos

Neste experimento foram utilizados 23 animais acometidos por neoplasias mamárias sendo descritos seus dados clínicos a seguir. A média de idade, quando dado o diagnóstico clínico da neoplasia mamária, foi de 10 anos (sendo a mínima de 7 anos e a máxima de 15 anos).

Em relação as raças acometidas, foi observado maior acometido na raça poodle (21,73%), seguida por fêmeas sem raça definida (17, 39%), Labrador (13,04%), Pit Bull e Teckel (8,69%) e, Beagle, Boxer, Maltês, Pinscher, Schnauzer, Whippet e Yorkshire Terrier (4,34% cada). A tabela 10 descreve o número de casos por raça encontrados.

Tabela 10 - Raças dos animais acometidos pelas neoplasias mamárias

RAÇAS	NÚMERO DE CASOS	% TOTAL
BEAGLE	1	4,34%
BOXER	1	4,34%
LABRADOR	3	13,04%
MALTÊS	1	4,34%
PINSCHER	1	4,34%
PIT BULL	2	8,69%
POODLE	5	21,73%
SCHNAUZER	1	4,34%
SEM RAÇA DEFINIDA	4	17,39%
TECKEL	2	8,69%
WHIPPET	1	4,34%
YORKSHIRE TERRIER	1	4,34%

4.3.1 Classificação e graduação histopatológica

Foram utilizados vinte e três tumores e, após análise histopatológica foram obtidos, um tumor benigno (adenoma simples) e vinte e dois tumores malignos, sendo, nove carcinomas simples tubular, cinco carcinomas túbulo-papíliferos, seis carcinomas complexos, dois carcinomas sólidos e, um carcinoma micropapilar, descritos na tabela 11.

Tabela 11 - Diagnóstico histológico das neoplasias mamárias

Tipos de lesões	Número de casos	% Total
Lesões epiteliais benignas		
• Adenoma simples	1	4,34%
Lesões epiteliais malignas		
• Carcinoma-simples Tubular	9	39,13%
• Carcinoma-simples Túbulo-papilífero	4	17,39%
• Carcinoma-sólido	2	8,69%
• Carcinoma-complexo	6	26,08%
• Carcinoma-micropapilar	1	4,34%

4.3.1.1 *Avaliação da associação da graduação histopatológica e parâmetros clínicos*

A graduação histopatológica não apresentou significância estatística quando associada à idade dos animais ao diagnóstico (P= 0,2854; Figura 22).

Figura 22 - Ausência de associação entre a graduação histopatológica e Idade

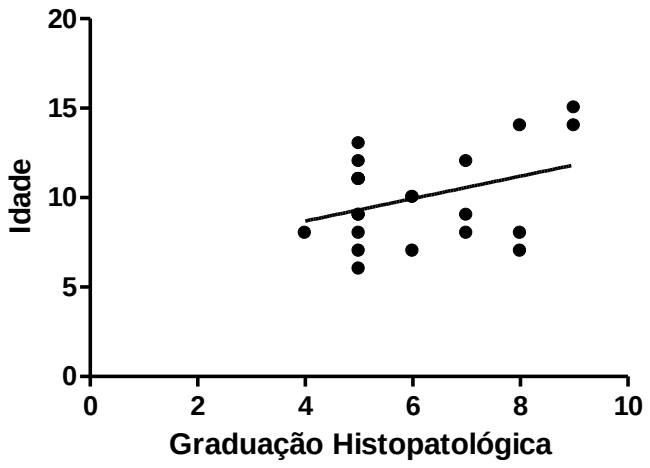

*Notas: Teste de correlação de Spearman (P=0,2854).

Quando avaliados o parâmetro castração (animais que foram castrados antes do diagnóstico clínico da neoplasia) com a graduação histopatológica, não se observou significância estatística (P= 0,5564; Figura 23).

Figura 23 - Ausência de associação entre a graduação histopatológico (de acordo com Misdorp, 2002) e estado reprodutivo antes do diagnóstico da neoplasia mamária

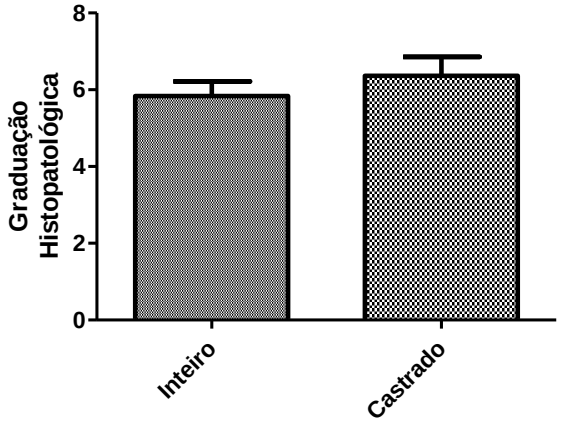

*Notas: O teste T não pareado não demonstrou diferença estatisticamente significativa (P= 0,4014).

Foi observada significância estatística (Figura 24) entre o diâmetro do tumor e a graduação histopatológica (P=0,0073).

Figura 24 - Associação entre a graduação histopatológica e Diâmetro do tumor

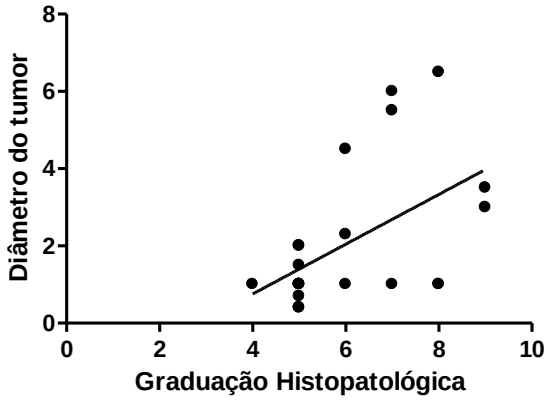

*Notas: Teste de correlação de Spearman (P=0,0073).

Em relação ao acometimento por metástase (pulmonar), no momento do diagnóstico clínico e sua associação com graduação histopatológica, não foi encontrada significância estatística quando associado a graduação histopatológica, proposta por Goldschmidt (2011) (P=0, 55; Figura 25).

Figura 25 - Ausência de associação entre a graduação histopatológica (de acordo com Misdorp, 2002) e presença de metástase pulmonar no momento do diagnóstico clínico avaliado por raio-x torácico

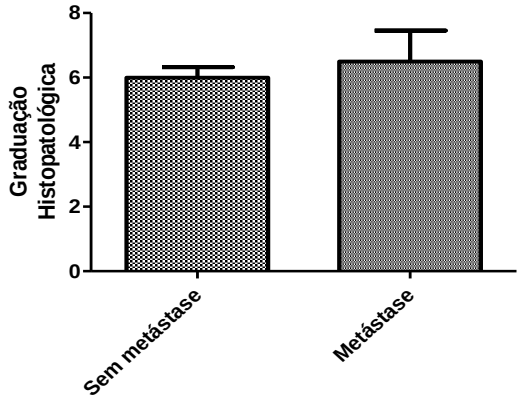

*Notas: O teste T não pareado não demonstrou diferença estatisticamente significativa (P=0,55).

Quando analisado a graduação histopatológica e óbitos, também não se observou diferença estatística (Figura 26) entre eles (P=0,2367).

Figura 26 - Análise da relação entre óbitos por metástase pulmonar e graduação histopatológica proposta por Goldschmidt (2011)

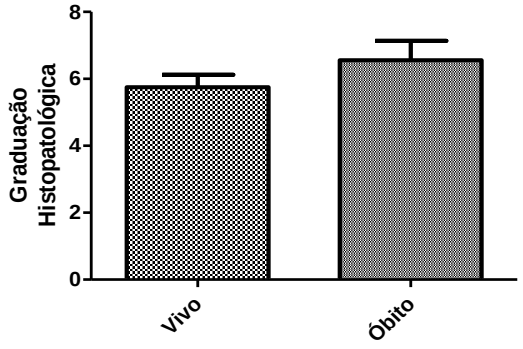

*Notas: O teste T não pareado não demonstrou diferença estatisticamente significativa (P=0,2367).

Quando comparado o tamanho tumoral (T) de acordo com o estadiamento clínico (descrito na Tabela 2) com a graduação histopatológica proposta por Goldschmidt (2011), foi demonstrada significância estatística (p=0,05; Figura 27).

Figura 27 - Análise da relação entre estadiamento (Tamanho do tumor = T) e graduação histopatológica proposta por Goldschmidt (2011)

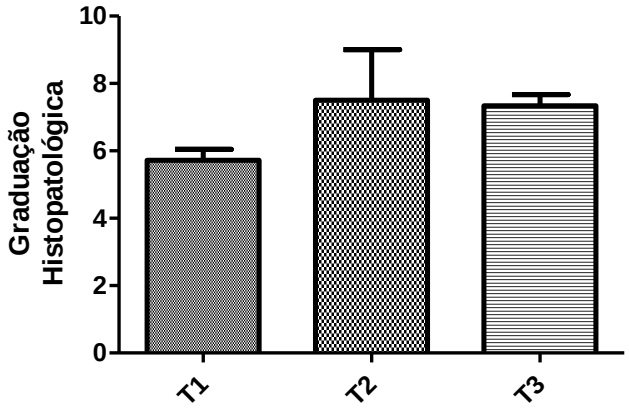

*Notas: Teste de Kruskal-Wallis demonstrou diferença estatisticamente significativa (p=0,05).

Em relação ao acometimento por metástase de linfonodos, de acordo com o estadiamento (N=linfonodo), não foi encontrada significância estatística quando associado a graduação histopatológica, proposta por Goldschmidt (2011) (p=0.7815; Figura 28).

Figura 28 - Análise da relação entre acometimento por metástase em linfonodo e graduação histopatológica porposta por Goldschmidt (2011)

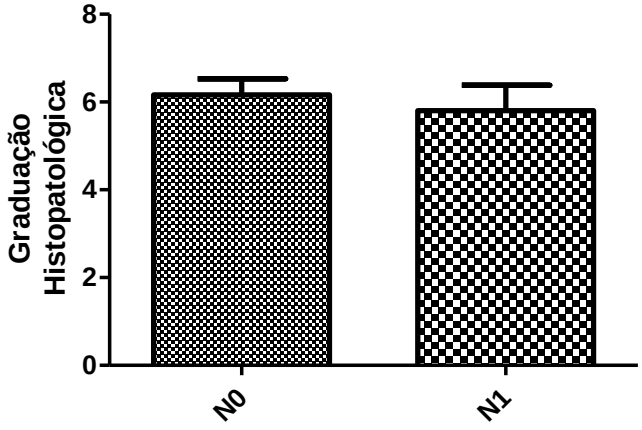

*Notas: O teste Mann Whitney não demonstrou diferença estatisticamente significativa (p=0,7815).

Quanto o estágio clínico, apresentou significância histopatológica na análise estatística, quando associada à graduação histopatológica (*P*<0,05; Figura 29).

Figura 29 - Associação entre a graduação histopatológica e Estágio clínico

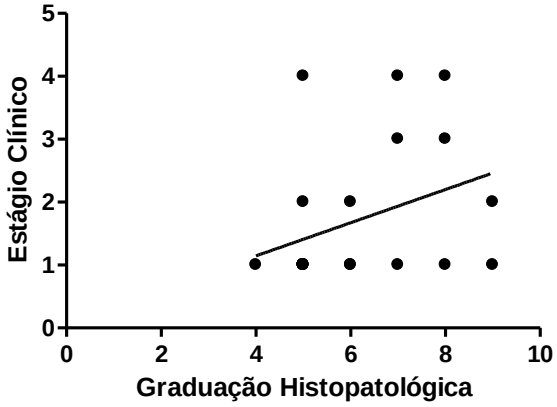

*Notas: Teste de correlação de Spearman (*P*<0,05).

4.3.2 Imunodetecção de KI67 e sua associação com parâmetros clínicos e histopatológicos

A marcação do Ki-67 foi restritamente nuclear e, positiva em 100% das amostras deste experimento, observando variações de intensidade entre as mesmas (Figura 30).

Figura 30 - Representações da marcação nuclear do Ki-67 (40X).

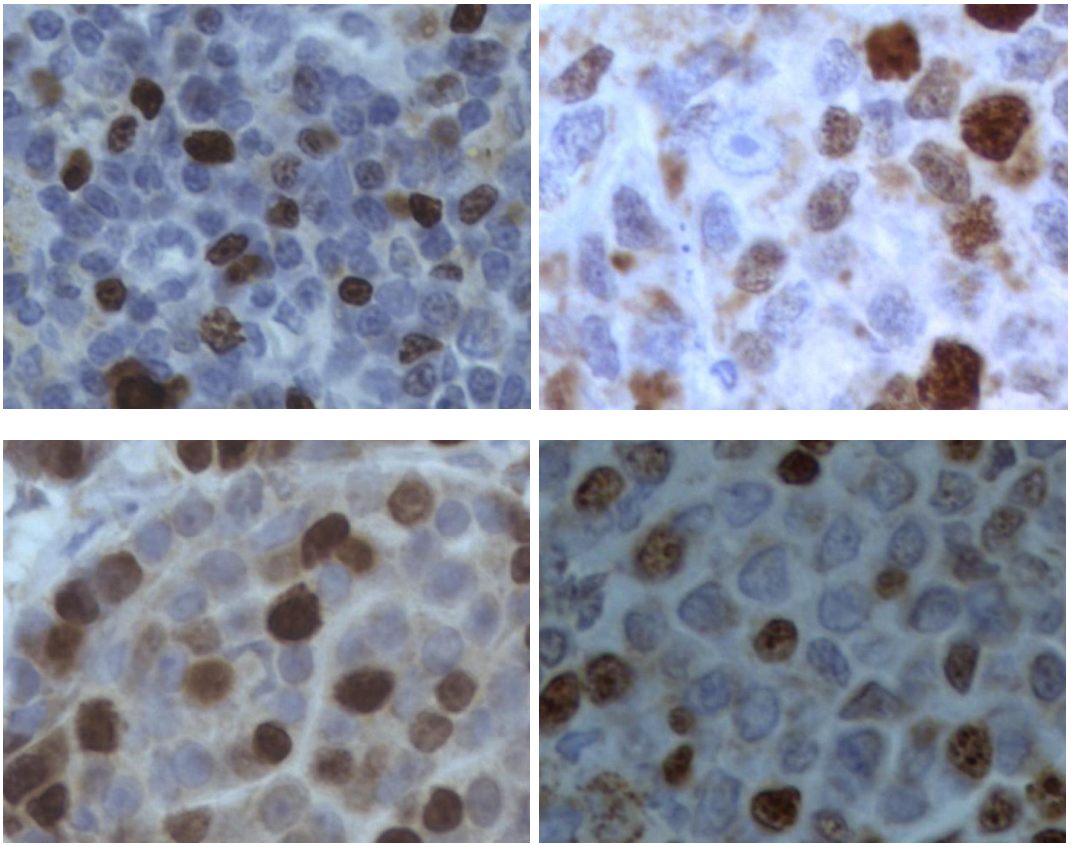

*Notas: Variações na intensidade da marcação.
Fonte: Giovani, T.M.

Houve significância estatística (P=0,0294) na correlação (Figura 31) entre a porcentagem (%) de Ki-67 e graduação histopatológica proposta por Goldschmidt (2011).

Figura 31 - Associação entre a graduação histopatológica e proliferação celular. Proliferação celular avaliada pela porcentagem de células Ki67 positivas

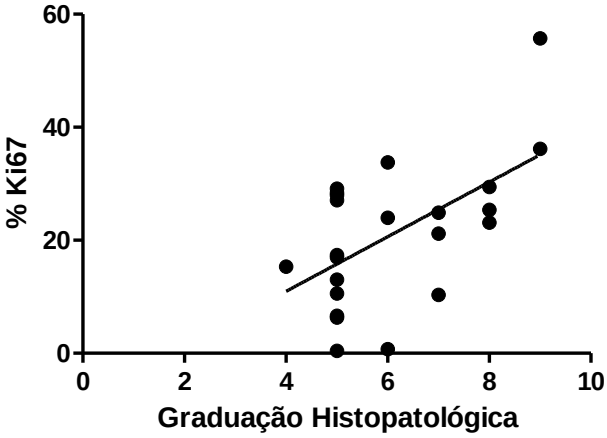

*Notas: Teste de correlação de Spearman (P=0,0294).

Quando relacionado à graduação histopatológica e a idade dos animais, não se observou diferença estatística (P=0,1632; Figura 32).

Figura 32 - Ausência de associação entre a marcação de Ki-67 e idade dos animais

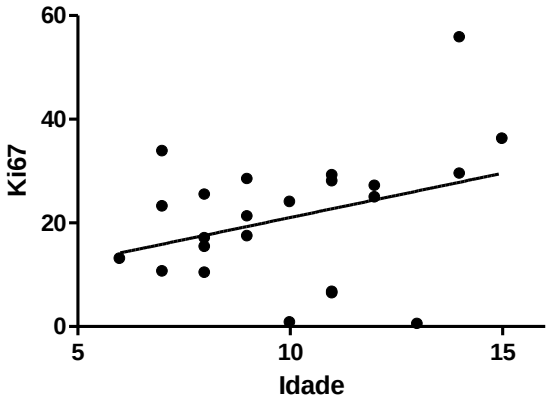

*Notas: Teste de correlação de Spearman (P=0,1632).

Assim como, quando associado o estado reprodutivo de cada animal à graduação histopatológica, não se observa significância estatística (P=0,7118; Figura 33).

Figura 33 - Análise da relação entre estado reprodutivo e marcação pelo Ki-67

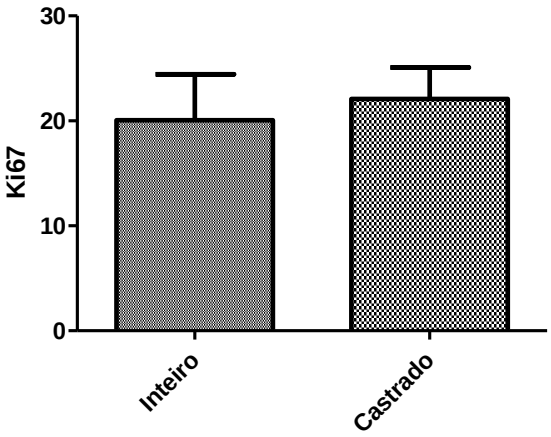

*Notas: O teste T não pareado não demonstrou diferença estatisticamente significativa (P=0,7118).

Em relação ao acometimento por metástase (pulmonar), no momento do diagnóstico clínico e sua associação com a proliferação celular, expressada pela marcação do Ki-67, não foi encontrada significância estatística (P=0, 2084; Figura 34).

Figura 34 - Ausência de associação entre a marcação pelo Ki-67 e a presença de metástase pulmonar no momento do diagnóstico clínico avaliado por raios-X torácico

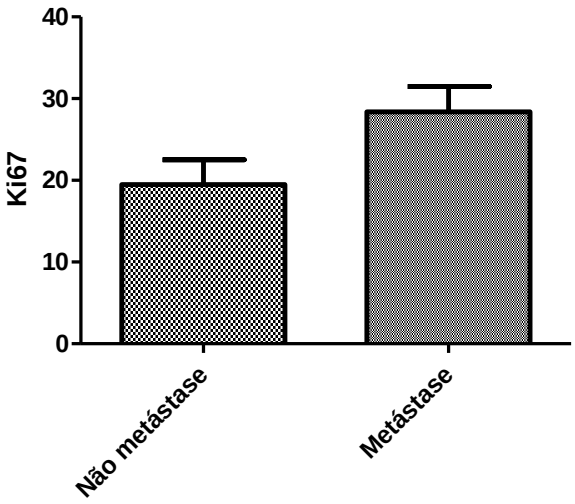

*Notas: O teste T não pareado não demonstrou diferença estatisticamente significativa (P=0,2084).

Por outro lado, a marcação de Ki67 foi importante, pois animais que morreram, apresentaram maiores % de células Ki67 positivas dos que os que não morreram (P=0,0003; Figura 35).

Figura 35 - Análise da relação entre óbitos por metástase pulmonar e graduação histopatológica porposta por Goldschmidt (2011)

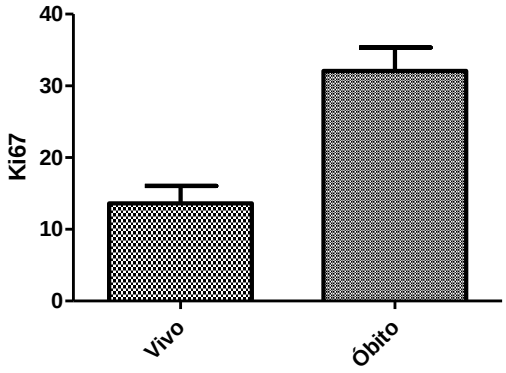

*Notas: O teste T não pareado demonstrou diferença estatisticamente significativa (P=0,0002).

Quando comparado o tamanho tumoral (T) de acordo com o estadiamento clínico (descrito na tabela 2) com a proliferação celular expressada pela marcação de Ki-67, não demonstrou significância estatística (P=0,5177; Figura 36).

Figura 36 - Análise da relação entre estadiamento (Tamanho do tumor = T) e expressão do Ki-67

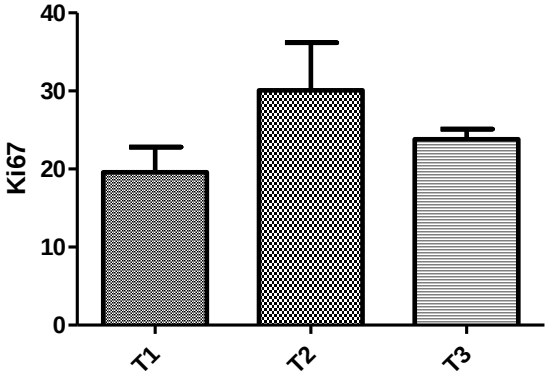

*Notas: ANOVA de uma via não demonstrou diferença estatisticamente significativa (P=0,5177).

Em relação ao acometimento por metástase de linfonodos, de acordo com o estadiamento (N=linfonodo), não foi encontrada significância estatística quando associado a proliferação celular expressa pela marcação do Ki-67 (P= 0,2162; Figura 37).

Figura 37 - Análise da relação entre acometimento por metástase em linfonodo e graduação histopatológica porposta por Goldschmidt (2011)

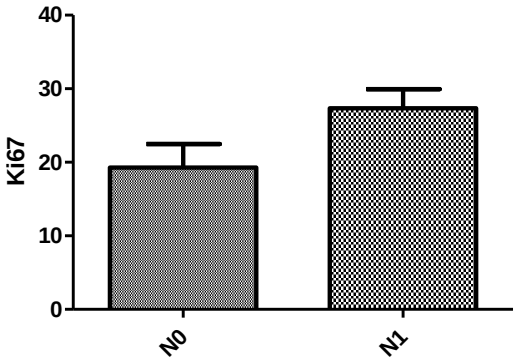

*Notas: O teste T não pareado não demonstrou diferença estatisticamente significativa (P=0,2177).

Quanto o estágio clínico, não apresentou significância na análise estatística, quando associada à expressão do Ki-67 (P=0,1574; Figura 38).

Figura 38 - Associação entre a marcação do Ki-67 e Estágio clínico

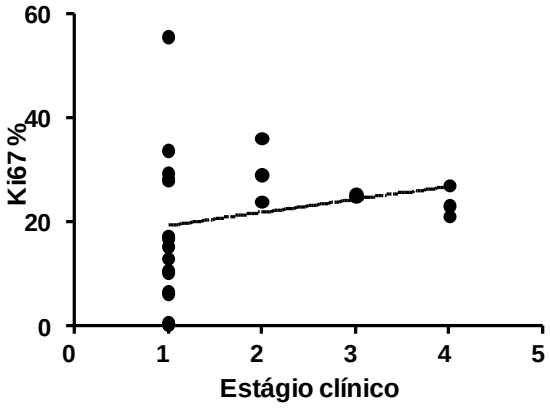

*Notas: Teste de correlação de Spearman (P=0,1574).

4.3.3 Imunodetecção de OCT4 e sua associação com parâmetros clínicos e histopatológicos

A imunomarcação de OCT4 foi restritamente nuclear (Figura 39) e observada variação na intensidade de marcação. Dos 23 tumores, 6 tiveram marcação negativa (26,08%) e 17 tiveram marcação positiva (73,91%). Entre os tumores positivos, 8 receberam *score final* 0 sendo classificados como marcação fraca (47,05%) e 6 receberam *score final* 1 sendo classificados como marcação moderada (26,08%) e 3 receberam *score final* 2 sendo classificados como marcação forte (13,04%).

Figura 39 - Representação da marcação nuclear do OCT4

a.

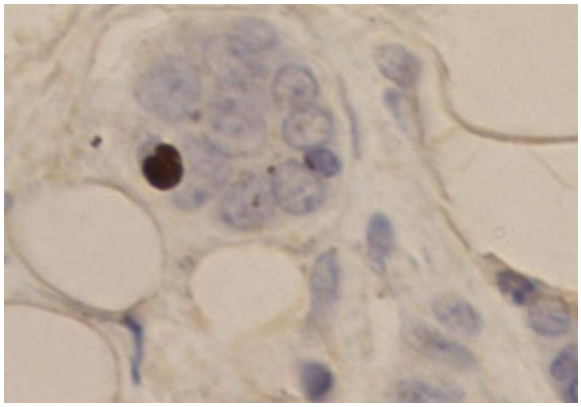

b.

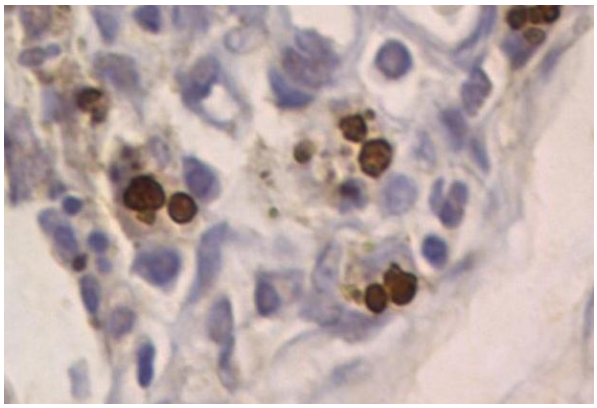

*Notas: a.. extensão de positividade 1 e intensidade 3; b. extensão de positividade 2 e intensidade 3.
Fonte: Giovani, T.M.

Em relação à graduação histopatológica, não se observou significância estatística (P= 0,2497) quando associado com a marcação de OCT4 (valor da multiplicação da extensão da positividade e intensidade da marcação) (Figura 40).

Figura 40 - Marcação de OCT4 avaliada pela multiplicação da extensão de positividade e intensidade da marcação

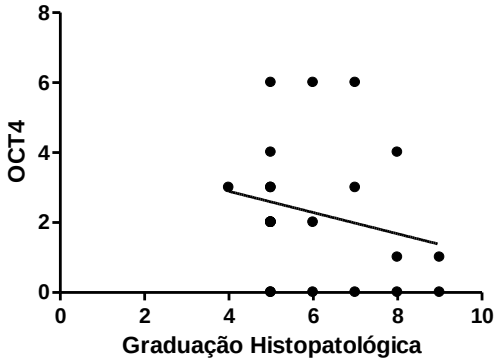

*Notas: Teste de correlação de Spearman (P=0, 2497).

Quando da análise estatística entre marcação de OCT4 (avaliada pela multiplicação da extensão de positividade e intensidade de marcação, obteve o valor de *score total* da marcação), não foi observada diferença quanto ao estado reprodutivo do animal (p=0,1472) (Figura 41).

Figura 41 - Análise da relação entre estado reprodutivo e marcação pelo OCT4

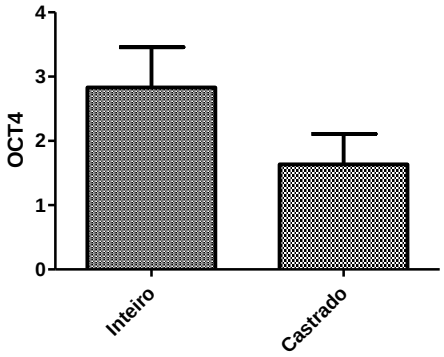

*Nota: O teste T não pareado não demonstrou diferença estatisticamente significativa (P=0,1472).

Em relação ao acometimento por metástase (pulmonar), no momento do diagnóstico clínico e sua associação com a proliferação celular, expressada pela marcação do OCT4, foi possível notar tendência a diferença estatística significativa (P=0, 0898; Figura 42).

Figura 42 - Tendência de associação entre a marcação pelo OCT4 e a presença de metástase pulmonar no momento do diagnóstico clínico avaliado por raios-X torácico

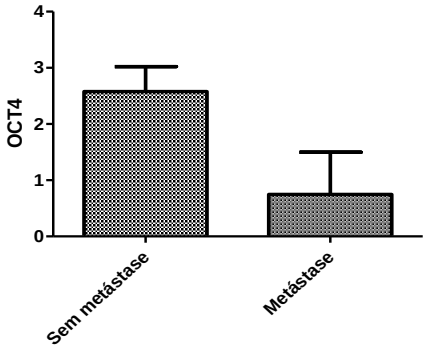

*Notas: O teste T não pareado demonstrou tendência a diferença estatisticamente significativa (P=0,0868).

A avaliação estatística entre grupos de acordo com o *score final* (0= nenhuma ou fracamente marcado; 1= moderadamente marcada; 2= forte marcação) e animais dos mesmos grupos apresentando ou não metástase pulmonar com o número de casos positivos para o OCT4, não demonstrou significância estatística (P=0,6728; Figura 43).

Figura 43 - Ausência de associação entre a marcação pelo OCT4 e a presença de metástase pulmonar no momento do diagnóstico clínico avaliado por raios-X torácico entre grupos positivos ao OCT4 (grau 0= nenhuma ou fracamente marcado; grau 1= moderadamente marcada; grau2= fortemente marcada)

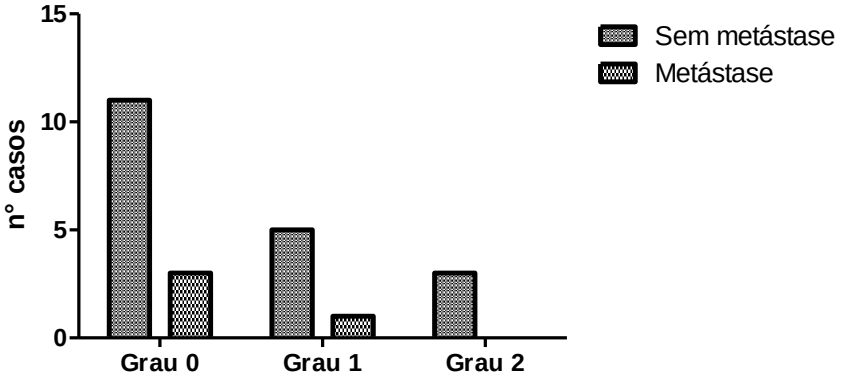

*Notas: O teste Qui-quadrado não demonstrou diferença estatisticamente significativa (P=0,6728).

O diâmetro tumoral também não apresentou significância estatística (P=0,3010; Figura 44) quando associado a marcação do OCT4 (avaliada pela multiplicação da extensão de positividade e intensidade de marcação, obteve o valor de *score total* da marcação).

Figura 44 - Ausência de associação entre o diâmetro do tumor e a marcação de OCT4 (avaliada pela multiplicação da extensão de positividade e intensidade da marcação)

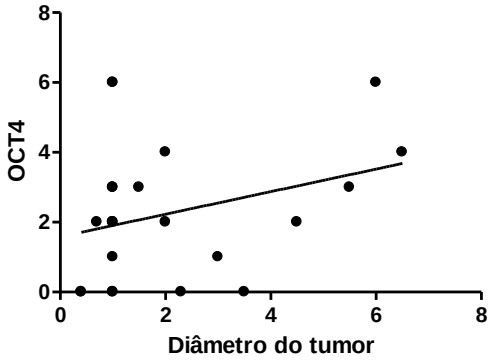

*Notas: Teste de correlação de Spearman (P=0, 3010).

Quando comparado o tamanho tumoral (T) de acordo com o estadiamento clínico (descrito no quadro 2) com a marcação do OCT4 (avaliada pela multiplicação da extensão de positividade e intensidade de marcação, obteve o valor de *score total* da marcação) pode-se observar tendência a significância estatística (p=0,10; Figura 45).

Figura 45 - Análise da relação entre estadiamento (Tamanho do tumor = T) e marcação do OCT4 (avaliada pela multiplicação da extensão de positividade e intensidade da marcação)

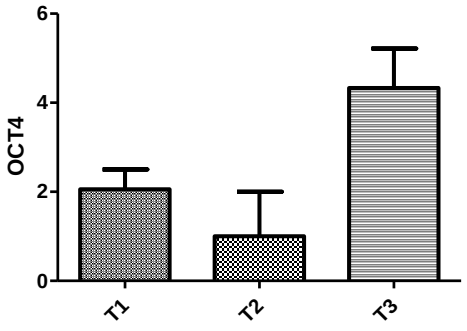

*Notas: ANOVA de uma via não demonstrou diferença estatisticamente significativa (P=0,10).

Em relação ao acometimento por metástase de linfonodos, de acordo com o estadiamento (N=linfonodo), foi encontrada significância estatística quando associado com a marcação do OCT4 (avaliada pela multiplicação da extensão de positividade e intensidade de marcação, obteve o valor de *score total* da marcação) (P= 0,0284; Figura 46).

Figura 46 - Análise da relação entre acometimento por metástase em linfonodo e marcação do OCT4 (avaliada pela multiplicação da extensão de positividade e intensidade da marcação)

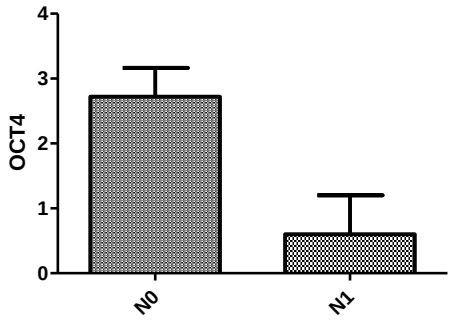

*Notas: Análise por Teste T não pareado demonstrou diferença estatisticamente significativa (P=0,0284).

Quanto o estágio clínico, não apresentou significância na análise estatística, quando associada à expressão do OCT4 (avaliada pela multiplicação da extensão de positividade e intensidade de marcação, obteve o valor de *score total* da marcação) (P=0,4763; Figura 47).

Figura 47 - Ausência da associação entre a marcação do OCT4 (avaliada pela multiplicação da extensão de positividade e intensidade da marcação) e Estágio clínico

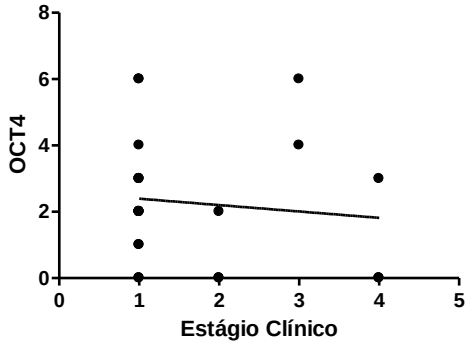

*Notas: Teste de correlação de Spearman (P=0,4763).

Assim como, a marcação de OCT4 (avaliada pela multiplicação da extensão de positividade e intensidade da marcação) não foi estatisticamente significativa (P=0,3761; Figura 48) quando associados aos óbitos causados por metástase pulmonar (rastreada por exame de raio-x torácico no momento do diagnóstico clínico da neoplasia mamária).

Figura 48 - Análise da relação entre óbitos por metástase pulmonar e marcação do OCT4 (avaliada pela multiplicação da extensão de positividade e intensidade da marcação)

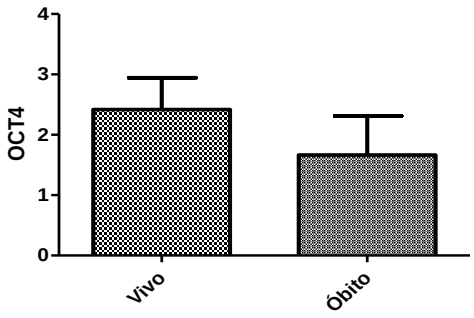

*Nota: O teste T não pareado não demonstrou diferença estatisticamente significativa (P=0,3761).

A avaliação estatística entre grupos de acordo com o *score final* (0= nenhuma ou fracamente marcado; 1= moderadamente marcada; 2= forte marcação) e animais dos mesmos grupos que vieram a óbito (por metástase pulmonar) com o número de casos positivos para o OCT4, não demonstrou significância estatística (P=0,6658; Figura 49).

Figura 49 - Ausência de associação entre a marcação pelo OCT4 e a presença de óbitos (por metástase pulmonar no momento do diagnóstico clínico avaliado por raios-X torácico) entre grupos positivos ao OCT4 (grau 0= nenhuma ou fracamente marcado; grau 1= moderadamente marcado; grau2= fortemente marcado)

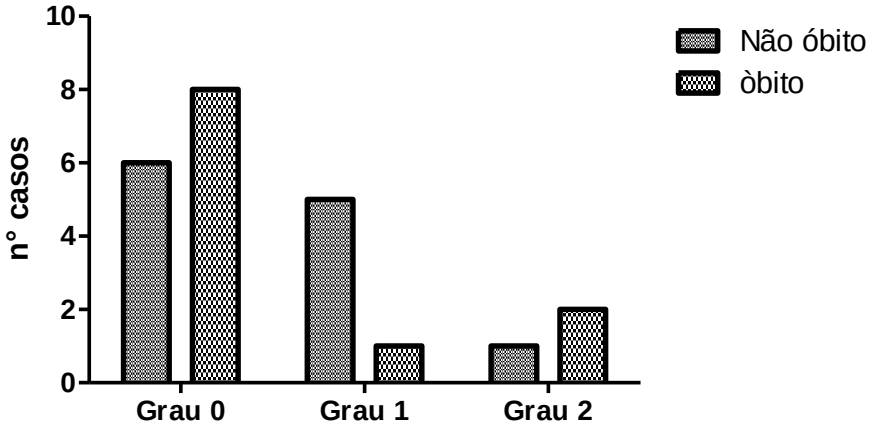

*Notas: O teste Qui-quadrado não demonstrou diferença estatisticamente significativa (P=0,6728).

6. DISCUSSÃO

DISCUSSÃO

Esse trabalho teve como objetivo caracterizar e verificar a associação entre a proteína OCT4 com fatores prognósticos como a graduação histopatológica e parâmetros clínicos. Têm se observado diversas pesquisas na tentativa de acrescentar aos fatores prognósticos existentes, novos parâmetros, que auxiliem na decisão clínica e seleção de pacientes para determinadas terapias, assim como fatores prognósticos já determinados na medicina humana.

Para os tumores malignos, o tipo histológico é um elemento fundamental para observar grupos de animais com a mesma evolução clínica. O prognóstico torna-se pior progressivamente com a perda da diferenciação histopatológica dos carcinomas mamários (SONRENMO, 2003). Muitas vezes tem sido observado que tumores malignos, nem sempre se comportam realmente como malignos. A presença de muitas células com grandes núcleos e nucléolos evidenciados tem nos levado a uma exacerbação no diagnóstico do carcinoma mamário, Goldschmidt (2011) propôs a ideia que dar pontos para características do tumor maligno, como formação tubular, pleomorfismo nuclear e número de mitoses para cada 10 campos, poderia classificar mais adequadamente a verdadeira malignidade tumoral. No presente estudo correlacionamos o grau de malignidade (pela técnica de GOLDSCHMIDT, 2011) e sua associação com tipos histológicos encontrados na amostragem, avaliadas pela técnica de micro arranjo tecidual (TMA). Foi possível observar que tumores malignos com maior pontuação de malignidade apresentaram tipos histológicos que Goldschmidt (2011) relatou como tipos mais malignos, como por exemplo, carcinoma micropapilar. Desta forma para o presente estudo é possível observar que a técnica de TMA é útil para validação da pontuação de malignidade proposta por Goldschmidt (2011) e, que como fator prognóstico o grau de malignidade para pacientes que necessitem de um melhor esclarecimento sobre comportamento do tumor maligno e para seleção terapêutica de determinados pacientes, essa nova classificação torna-se mais fidedigna.

Assim como, foi possível observar que tumores realmente malignos, ou seja, que se comportem com agressividade para o paciente, possuem características pontuais de malignidade propostas por Goldschmidt (2011). O sistema de graduação histológica que quantifica a formação tubular, atividade mitótica e pleomorfismo nuclear são fatores prognósticos (MISDORP, 1999) quando somadas suas pontuações propostas por Goldschmidt (2011), porém seus pontos individuais não (MISDORP, 1999). No presente estudo foi observado que quanto maior a graduação histopatológica, maior o valor de cada fator

quantitativo, avaliadas pela técnica de micro arranjo tecidual (TMA), condizendo com trabalhos realizados por Misdorp (1999), Karayannopoulou (2005) e Goldschmidt (2011). A completa avaliação da graduação dos três parâmetros de malignidade (formação tubular, pleomorfismo nuclear e atividade mitótica) pode ser utilizada preferencialmente como fator prognóstico para neoplasia mamária de cadelas.

Quando comparados os sistemas de graduação histopatológica propostas por Misdorp (1999) e Goldschmidt (2011), é possível observar que ambas as técnicas são condizentes com a real malignidade tumoral, pois, tumores com maior graduação histopatológica de Goldschmidt também obtiveram graduação de Misdorp aumentadas, ou seja, ambas as técnicas são capazes de esclarecer o comportamento tumoral, avaliadas pela técnica de micro arranjo tecidual (TMA).

Alguns trabalhos denotam que a presença positiva da marcação dos receptores hormonais nos tumores malignos, geralmente são favoráveis ao prognóstico clínico do paciente.

Existe uma correlação inversa entre a expressão de RE e grau histopatológico, ou ainda que quanto maior a expressão do Ki-67, maior a graduação histopatológica e, portanto maior malignidade e, que tumores que tenham um comportamento menos agressivo, são positivos ao RE. Não se observaram diferenças estatísticas nas correlações entre a graduação histopatológica proposta por Goldschmidt (2011) e de Misdorp (1999) com a expressão do RE β, RE α e RP. Assim como também não foi observada diferença estatística entre marcação do Ki-67 (%) e a graduação histopatológica proposta por Misdorp (1999) e Goldschmidt (2011) não se observaram diferenças estatísticas nas correlações entre a expressão do Ki-67 e RE β, RE α e RP. Essas avaliações foram realizadas pela técnica de microarranjo tecidual e talvez o corte analisado não tenha sido suficientemente representativo para contagem de células positivas para o Ki-67 e portanto ausência das associações entre Ki-67, RP e REs.

Também não se observou associação estatisticamente significativas entre a marcação do OCT 4 com a graduação histopatológica, RP, RE β e RE α. Nesta análise também foi utilizada a técnica de TMA e segundo a literatura, a presença de células positivas ao OCT4 denominadas por CTTs representam 1: 1,400 células epiteliais mamárias (GRIMSHAW, 2008) e que possivelmente não foi possível a visualização destas células pela baixa representatividade tumoral da técnica.

No experimento 2, a idade média encontrada no presente estudo foi de 10 anos, assim como em outros trabalhos (PEÑA, 2000; SONRENMO, 2003; CAVALCANTI, 2006). Não foi observada associação entre a idade e fenótipo maligno do tumor, não sendo considerada a

idade como um fator prognóstico negativo (SONRENMO, 2003). Foi observado que nos animais mais velhos (máximo de 15 anos), o óbito foi mais frequente, mas não houve diferença estatística significante. Assim como, os animais que vieram a óbito morreram por outros motivos que não o câncer de mama, como por doenças endócrinas.

Em relação a associação da graduação histopatológica não se observou relação com o parâmetro clínico idade, assim como Sonrenmo (2003) descreve em seu artigo, descrevendo que não existe associação entre o fenótipo maligno com a idade. Existe uma relação descrita em relação ao estado reprodutivo que o animal se encontra no desenvolvimento da neoplasia mamária e o tipo histológico envolvido no caso do aparecimento da doença (MISDORP 1999).Em vários estudos, não demonstraram uma predisposição racial, talvez por diferentes populações caninas utilizadas (PELETERIRO, 1994; PEÑA, 2000; SONRENMO, 2003). No presente estudo foi observada uma maior prevalência da raça poodle (21,73%) entre onze raças diferentes, porém esta raça é de grande ocorrência no país, sendo uma das raças mais favoritas pelas pessoas.

No presente estudo foi observado que 86,95% das amostras tiveram tipos histológicos malignos. Observa-se que existe um aumento na malignidade tumoral durante os anos, em 2000, Fonseca e colaboradores, observaram que 41% dos tumores eram malignos, já em 2011, Kurilj encontrou que 75,3% dos tumores mamários eram malignos. Observou-se também que dos 23 tumores, o mais frequente tipo histológico encontrado foi o carcinoma simples tubular (39,13%) seguido pelo carcinoma complexo (26,08%). Alguns autores (LANA, 1996; MISDORP, 1996; SONRENMO, 2000) sugerem que a castração esteja envolvida com a diminuição no risco do aparecimento do tumor mamário, mas nenhum dos autores associaram os casos dos animais que desenvolveram a neoplasia e seus estados reprodutivos com o tipo ou grau histológico. Neste estudo não houve associação entre a graduação histopatológica de malignidade proposta por Goldschmidt (2011) e o estado reprodutivo dos animais envolvidos nesta amostragem.

O tamanho do tumor é um fator prognóstico importante, pequenos tumores geralmente possuem melhor prognóstico do que os tumores maiores (YAMAGAMI, 1996; MISDORP, 2002). Karayannopoulou (2005) não encontrou influência no valor preditivo do grau histológico (sugerido por Misdorp, 1999) e o tamanho do tumor. Ao contrário do presente estudo em que foi observada associação estatisticamente significante entre o diâmetro do tumor e a graduação histopatológica proposta por Goldschmidt, permitindo observar que tumores mais malignos possuem um crescimento mais rápido e, portanto são maiores. Assim como, quando associado a graduação histopatológica e o tamanho do tumor segundo o

estadiamento (T=tamanho do tumor), observa-se uma importante associação entre os mesmos. Porém a diferença estatística se dá principalmente quando comparados os tumores que tiveram tamanho entre 3 e 5 cm (T2) entre tumores com tamanho menor que 3 cm (T1) ou maiores que 5 cm (T3). Talvez não se tenha observado maior importância nos tumores classificados como T3 devido a amostragem desses casos ser de apenas três pacientes. Lana et al. (1996) descreveu que cães com tumores malignos com diâmetro que 3 cm (T1) tiveram um melhor prognóstico do que cães com tumores malignos maiores do que 3 cm (T2 ou T3). Por esse motivo, entende-se que tumores maiores possuem maior graduação histopatológica e assim como descrito acima, provavelmente pior prognóstico ao paciente, devido ao comportamento mais maligno dos tumores com maior graduação histopatológica.

A avaliação do envolvimento de linfonodos tem um maior impacto na sobrevida dos animais acometidos. Animais com metástase em linfonodo regional exibe um decréscimo na expectativa de vida comparado com animais negativos para metástase em linfonodos. Hellmen (1993) demonstrou que o envolvimento linfonodal foi um fator prognóstico desfavorável quando analisado em análise univariável, porém no teste multivariável não se observou a relação do envolvimento linfonodal com pior prognóstico. Neste estudo o envolvimento linfonodal, não se observa diferença estatística quando associado a graduação histopatológica proposta por Goldschmidt (2011). Acredita-se que o envolvimento linfonodal esteja relacionado a outros parâmetros que não a graduação ou tipo histológico.

Queiroga (2002) descreveu que observou relação entre o estágio clínico e a sobrevida total, assim como em outros trabalhos (MISDORP, 1976; YAMAGAMI, 1996). No presente estudo observa-se uma associação entre o estágio clínico e a graduação histopatológica proposta por Goldschmidt (2011). Observando os resultados obtidos neste estudo em relação a associação entre graduação histopatológica e tipo histológico, determinando maior malignidade tumoral, o estágio clínico está intimamente relacionado ao prognóstico desfavorável. Talvez a significância estatística obtida pelo estágio *versus* graduação histopatológica, se deva ao tamanho do tumor em que posiciona o paciente em estágios piores da doença.

A avaliação da proliferação celular tem sido útil para a determinação do comportamento biológico e o potencial de malignidade dos tumores (SARLI et al., 2002). Alguns anticorpos ligam-se apenas às células em replicação, o que permite a avaliação da taxa de proliferação tumoral que, por sua vez, pode ser associada ao prognóstico (HORTA et al., 2012), neste estudo foi utilizado como marcador da proliferação celular, o Ki-67. Tumores bem diferenciados, ou seja, tumores com baixa graduação histopatológica, tendem a ter baixo

índice de proliferação, enquanto que os de alto grau tendem a ter alto índice de proliferação. Os tumores que apresentam altas taxas de proliferação celular, na grande maioria das vezes, são tumores de alto grau de malignidade e (EISENBERG, 2001) apresentam curso mais agressivo com aumento do risco de metástases, mas melhor resposta à quimioterapia (HORTA et al., 2012). Peña (1998) associou a marcação do Ki-67 e graduação tumoral (proposta por Bloom, 1957 e Scarff, 1968), em tumores malignos, observando maior marcação do Ki-67. Foi observada associação entre graduação histopatológica e positividade do marcador de proliferação celular Ki-67. Observou-se que em tumores menos diferenciados e com alto grau de malignidade (proposta por GOLDSCHMIDT, 2011) apresentaram maior marcação positiva para o Ki-67.

Assim como, foi possível observar neste estudo que a maior marcação do Ki-67 demonstrou significância estatística quando associada a animais que vieram a óbito, causado por metástase pulmonar do tumor maligno mamário primário, condizendo com trabalho de Einsenber (2001), em que observou que tumores com positividade alta do Ki-67, possuem maior risco de metástase por terem alto grau histopatológico de malignidade.

Têm-se relacionado a presença de células tronco tumorais com o desenvolvimento de tumores resistentes aos tratamentos quimioterápicos ou radioterapia e, portanto pior prognóstico ao paciente que for positivo a elas. No presente estudo foi realizada a marcação nuclear de células tronco embriogênicas, o OCT4, que em diversos trabalhos, está relacionado com células com potencial auto-renovação e pluripotência tumoral. Segundo He (2012), a expressão de OCT4 resulta em pior prognóstico clínico para pacientes com carcinoma esofágico, por exercer na célula tumoral um estado de auto-renovação, levando a um curso negativo do tumor.

No presente estudo foi possível realizar algumas observações. Primeiramente que entre os tumores positivos, 35, 19% tiveram intensidade forte. Porém não houve associação entre tipo ou graduação histopatológica, idade, estado reprodutivo, óbitos, tamanho do tumor, estadiamento ou estágio clínico.

Ao contrário que He (2012) observou em sua pesquisa em tumores humanos, no presente estudo observou-se tendência a diferença estatística quando associada a marcação de OCT4 e ausência de metástase pulmonar no exame de imagem (Raio-X) no momento do diagnóstico da neoplasia mamária. Observou-se mais marcação nos casos em que não apresentavam metástase pulmonar. Talvez no presente estudo o número de animais positivos para metástase pulmonar tenha sido baixo para observar diferença estatística.

Assim como quando associados animais com acometimento de linfonodos regionais por metástase do carcinoma mamário primário, se observou maior marcação do OCT4.

Não foram encontrados dados na literatura que explanem melhor a condição da marcação do OCT4, existem poucos trabalhos e muitos deles ainda são confusos e controversos. Uma melhor avaliação deste marcador em neoplasia mamária de cadelas é necessária.

7. CONCLUSÕES

5 CONCLUSÕES

1. Levando em consideração a avaliação da presença de OCT4 (pela técnica de microarranjo tecidual) e sua provável associação com marcadores prognósticos, podemos concluir que:
    1.1. Dentre os tumores, o tipo histológico mais comum foi o carcinoma túbulo-papílifero;
    1.2. O tipo histológico está associado com grau histopatológico de malignidade;
    1.3. Há associação entre grau histopatológico de malignidade e formação tubular, pleomorfismo nuclear e mitose;
    1.4. A graduação histopatológica de Goldschmidt (2011) está relacionada a graduação de Misdorp (2002);
    1.5. O marcador de proliferação celular Ki-67 não está associado à graduação histopatológica de malignidade;
    1.6. Os receptores RP, REα e REβ não estão relacionados à graduação histopatológica de malignidade;
    1.7. OCT-4 não está associado com graduação histopatológica ou Ki-67, RP, REα e REβ;

2. E que a avaliação dos marcadores tumorais associados ao parâmetros clínicos, podemos concluir que:

    2.1. A raça mais prevalente foi a poodle;
    2.2. A idade média entre as fêmeas foi de 10 anos;
    2.3. Dentre os tumores, o tipo histológico mais comum foi o carcinoma tubular;
    2.4. Não há associação entre idade, estado reprodutivo, metástase pulmonar, óbitos , acometimento linfonodal e graduação histopatológica de malignidade;
    2.5. Há associação entre tamanho (estadiamento T), estagiamento e graduação histopatológica de malignidade;
    2.6. Não há associação entre marcação do Ki-67 e idade, estado reprodutivo, metástase pulmonar, estadiamento;
    2.7. Há associação entre marcação do Ki-67 e graduação histopatológica de malignidade;
    2.8. Há associação entre marcação do Ki-67 e óbitos por metástase pulmonar;

2.9. Há associação entre marcação do Ki-67 e estágio clínico;

2.10. Não há associação entre maarcação do OCT4 e graduação histopatológica de malignidade, estado reprodutivo, metástase pulmonar, tamanho, estadiamento (T), diâmetro, estágio clínico, óbito por metástase pulmonar;

2.11. Há associação entre acometimento de linfonodos;

REFERÊNCIAS

REFERÊNCIAS

ATTIA, M. A. Cytological study of the anterior pituitary gland of senile untreated bitches with spontaneous mamary tumors. **Arch Toxicol.,** v. 50, p.34-45, 1982.

AL-HAJJ, M.; WICHA, M. S.; BENITO-HERNANDEZ, A,; MORRISON, S. J.; CLARKE, M.F. Prospective identification of tumorigenic breast cancer cells. **Proc Natl Acad Sci USA.,** v. 100, p. 3983–3988, 2003.

BARNARD, N. J.; HALL, P. A.; LEMOINE, N. R.; KADAR, N. Proliferative index in breast carcinoma determined in situ by Ki-67 immunostaining and its relationship to clinical and pathological variables. **J Pathol.,** v. 152, p. 287–295, 1987.

BRATULIĆ, M.; GRABAREVIĆ, Z.; ARTUKOVIĆ, B.; CAPAK, D. Number of nucleoli and nucleolar organizer regions per nucleus and nucleolus - prognostic value in canine mammary tumors. **Vet. Pathol.,** V. 33, p. 527-532, 1996.

BONNET, D.; DICK, J. E. Human acute myeloid leukemia is organized as a hierarchy that originates from a primitive hematopoietic cell. **Nat Med**, v. 3, n. 7, p. 730-737, 1997.

BONNET, D. Haematopoietic stem cells. **J Pathol.,** v. 197, p. 430–440, 2002.

BOUZUBAR, N.; WALKER, K.J.; GRIFFITHS, K.; ELLIS, I.O.; ELSTON, C.W.; ROBERTSON, J.F.; BLAMEY, R.W.; NICHOLSON, R.I. Ki67 immunostaining in primary breast cancer: pathological and clinical associations. **Brit. J. Cancer,** v. 6, p. 943-947, 1989.

BRODEY, R. S.; GOLDSCHMIDT, M. H.; ROSZEL, J. R. Canine mammary gland neoplasms**. J Am Animal Hosp Assoc.,** v. 19, p. 61–90, 1983.

CASSALI, G. D. **Estudos morfológicos, imunohistoquímicos e citométrico de tumores mamários da cadela – aspectos comparativos com neoplasias da mama humana**. 2000. 73 f. Tese (Doutorado em Ciência Animal) Escola de Veterinária, Universidade Federal de Minas Gerais, Belo Horizonte, 2000.

CASSALI, G. D. Consensus for the diagnosis, prognosis and treatment of canine mammary tumors. **Braz J Vet Pathol**, v. 4, n 2, p. 153-180, 2011.

COCKER, T.; GEORGE, D.; SHIELDS, R. Estrogen receptors and prognosis in early breast cancer. **Lancet,** v. 1, p. 995–997, 1969.

CRIPE, T. P.; WANG, P. Y.; MARCATO, P.; MAHLLER, Y. Y.; LEE, P. W. Targeting cancer-initiating cells with oncolytic viruses. **Mol Ther**, v. 17, n. 10, p. 1677-1682, 2009.

CROKER, A. K.; ALLAN, A. L. Cancer stem cells: implications for the progression and treatment of metastatic disease. **J Cell Mol Med**, v. 12, p. 374–90, 2008.

DALECK, C. R.; FRANCESCHINI, P. H.; ALESSI, A. C.; SANTANA, A. E.; MARTINS, M. I. M. Aspecto clínico e cirúrgico do tumor mamário canino. **Ciência Rural,** v. 28, p. 95-100, 1998.

DONNAY, I.; RAUIS, J.; DEVLEESCHOUWER, N.; WOUTERS-BALLMAN, P.; LECLERCQ, G.; VERSTEGEN, J. Comparison of oestrogen and progesterone receptor expression in normal and tumor tissues from dogs. American **Journal of Veterinary Research,** v. 56, p. 1188–1194, 1995.

DONNAY, I.; DEVLEESCHOUWER, N.; WOUTERS-BALLMAN, P.; LECLERCQ, G.; VERSTEGEN, J. P. Relationship between receptors for epidermal growth factor and steroid hormones in normal and neoplastic canine mammary tissues. **Research in Veterinary Science,** v. 60, p. 251– 254, 1996.

EGENVALL, A.; BONNETT, B.N.; OHAGEN, P. Incidence of and survival after mammary tumors in a population of over 80,000 insured female dogs in sweden from 1995-2002 **Prev Vet Med.,** v. 69, p. 109-127, 2005.

FERREIRA, A. M. R.; AMORIM, F. V. Neoplasia mamária. In: SOUZA, H. J. M. **Coletâneas em medicina e cirurgia felina.** Rio de Janeiro: L.F. livros de veterinária, 2003. p. 327-337.

FERREIRA, E.; BERTAGNOLLI, A. C.; CAVALCANTI, M. F.; SCHMITT, F. C.; CASSALI, G. D. The relationship between tumour size and expresion of prognostic markers in benign and malignant canine mammary tumours. **Vet. Comp. Oncol.,** v. 193, p. 1-6, 2009.

FONSECA, C. S.; DALECK, C. R. Neoplasias mamárias em cadelas: influência hormonal e efeitos da ovário-histerctomia como terapia adjuvante. **Cienc. Rural,** v. 30, p. 731-735, 2000.

GERALDES, M.; GARTNER, F.; SCHMITT, F. Immunohistochemical study of hormonal receptors and cell proliferation in normal canine mammary glands and spontaneous mammary tumours. **Vet Rec.,** v. 146, p. 403–406, 2000

GERDES, J.; SCHWAB, U.; LEMKE, H.; STEIN, H.; Production of a mouse monoclonal antibody reactive with a human nuclear antigen associated with cell proliferation. **Int J Cancer,** v. 3, p. 13–20, 1983.

GIDEKEL, S.; G. PIZOV; Y. BERGMAN. Oct-3/4 is a dose-dependent oncogenic fate determinant. **Cancer Cell**, v. 4, p. 361–370, 2003.

GILBERTSON, S. R.; KURZMAN, I. D.; ZACHRAU, R. E.; HURVITZ, A. I.; BLACK, M. M. Canine mammary epithelial neoplasms: biologic implications of morphologic characteristics assessed in 232 dogs. **Vet. Pathol**., v. 20, p. 127-142, 1983.

GINESTIER, C.; HUR, M. H.; CHARAFE-JAUFFRET, E.; MONVILLE, F.; DUTCHER, J.; BROWN, M.; JACQUEMIER, J.; VIENS, P.; KLEER, C. G.; LIU, S.; SCHOTT, A.; HAYES, D.; BIRNBAUM, D.; WICHA, M. S.; DONTU, G. ALDH1 is a marker of normal and malignant human mammary stem cells and a predictor of poor clinical outcome. **Cell Stem Cell**, v. 1, n. 5, p. 555-567, 2007.

GOODELL, M. A.; BROSE, K.; PARADIS, G.; CONNER, A. S.; MULLIGAN, R. C. Isolation and functional properties of murine hematopoietic stem cells that are replicating in vivo. **J Exp Med**, v. 183, n. 4, p. 1797-1806, 1996.

GUPTA, P. B.; ONDER, T. T.; JIANG, G.; TAO, K.; KUPERWASSER, C.; WEINBERG, R. A.; LANDER, E. S. Identification of selective inhibitors of cancer stem cells by high-throughput screening. **Cell, v.** 138, n. 4, p. 645-659, 2009.

HAMBURGER, A. W.; SALMON, S. E. Primary bioassay of human tumor stem cells**.** **Science**, v. 197, n. 4302, p. 461-463, 1977.

HANAHAN, D.; WEINBERG, R. A. The hallmarks of cancer**. Cell**, v. 100, n. 1, p. 57-70, 2000

HAYDEN, D.W.; BARNES, D. M.; JOHNSON, K. H. Morphologic changes in the mammary gland of megestrol acetate-treated and untreated cats: a retrospective study. **Vet Path.,** v. 26, p. 104– 113, 1989.

HELLMÉN, E.; BERGSTRÖM, R.; HOLMBERG, L. Prognostic factors in canine mammary gland tumors: a multivariate study of 202 con- secutive cases. **Vet Pathol** v. 30, p. 20–27, 1993

HIRSCHMANN-JAX, C.; FOSTER, A. E.; WULF, G. G.; NUCHTERN, J. G. A distinct “side population” of cells with high drug efflux capacity in human tumor cells. **Proc Natl Acad Sci.,** USA, v. 101, p. 14228-14233, 2004

JOHNSTON, S. D. Sistemas Reprodutivos In: SLATER, D. **Manual de cirurgia de pequenos animais.** 2nd ed. São Paulo: Manole, 1998. v. 2, p. 2566-2592.

KLOPFLEISCH, R.; VON EULER, H. G. ;SARLI, S. ;PINHO, S.; GÄRTNER, F.; GRUBER, A. D. Molecular carcinogenesis of canine mammary tumors : news from an old disease R. **Vet Path.,** v. 48, n.1, p. 98-116, 2010.

KONDO, T.; SETOGUCHI, T.; TAGA, T. Persistence of a small subpopulation of cancer stem-like cells in the c6 glioma cell line. **Proc Natl Acad Sci.,** v. 101, p. 781-786, 2004.

KORSCHING, E.; PACKEISEN, J.; LIEDTKE, C.; HUNGERMANN, D.; WÜLFING, P.; VAN DIEST, P.J.; BRANDT, B.; BOECKER, W.; BUERGER, H. The origin of vimentin expression in invasive breast cancer: epithelial- mesenchymal transition, myoepithelial histogenesis or histogen- esis from progenitor cells with bilinear differentiation potential? **J Pathol.,** v. 206, p. 451–457, 2005.

LANA, E. S.; RUTTERMAN, G. R.; WITHROW, S. J. Tumours of the mammary gland. In: MACEWEN, E. G. WINTHROW, S. J**. Small animal clinical oncology**, 2. ed.WBSaunders, London, 1996. p. 619- 635.

PEÑA, L. L.; NIETO, A. I.; PÉREZ-ALENZA, D.; CUESTA, P.; CASTAÑO, M. Immunohistochemical detection of Ki-67 and PCNA in canine mammary tumors: relationship to clinical and pathologic variables. **J Vet Diagn Invest.,** v. 10, p. 237–246, 1998.

LEONARDI, E.; GIRLANDO, S.; SERIO, G. PCNA and Ki- 67 expression in breast carcinoma: correlations with clinical and biological variables**. J Clin Pathol., v.** 45, p. 416–419, 1992.

MACEWEN, E. G.; WITHROW, S. J. Tumours of the mammary gland. I
In: MACEWEN, E. G.; WINTHROW, S. J. (Ed.). **Small animal clinical oncology.** 2 ed. London: WBSaunders, 1996. p. 356–379.

MARTINS, D. S.; AMBROSIO, C. E.; SARAIVA, N. Z.; WENCESLAU, C. V.; MORINI, A. C.; KERKIS, I.; GARCIA, J. M.; MIGLINO, M. A. Early development and putative primordial germ cells characterization in dogs. **Reprod Domest Anim., v.** 46, p. 62–66, 2011.

MILLANTA, F.; CALANDRELLA, M.; BARI, G.; NICCOLINI, M.; VANNOZZI, I.; POLI, A. Comparison of steroid receptor expression in normal, dysplastic, and neoplastic canine and feline mammary tissues. **Research in Veterinary Science, v.** 79, p. 225–232, 2005.

MIMEAULT, M.; HAUKE, R.; MEHTA, P. P.; BATRA, S. K. Recent advances in cancer stem/progenitor cell research: therapeutic implications for overcoming reistance to the most aggressive cancers. **J Cell Mol Med.,** v. 11, p. 981–1011, 2007.

MITLAK, B. H.; COHEN, F. J. In search of optimal long-term female hormone replacement: The potential of selective estrogen receptor modulators. **Horm Res.**, v. 48, p. 155-63, 1997.

MISDORP, W. Canine mammary tumors: Protective effect of late ovariectomy and stimulationg effect of progestins. **Vr Quarterly,** v. 10, p. 26-33, 1988.

MISDORP, W.; ELSE, R. W.; HELLMÉN, E.; LIPSCOMB, T. P. Histological Classification of Mammary Tumors of the Dog and Cat. In: WHO. **Histological classification of mammary tumors of the dog and the cat.** Washington, DC: Armed Forces Institute of Pathology, 1999.

MOL, J. A.; SELMAN, P. J.; SPRANG, E. P. The role of progestins, insulin-like growth factor (IGF) and IGF-binding proteins in the normal and neoplastic mammary gland of the bitch: a review. **J. Reprod. Fertil**., v. 51, p. 339-344, 1997.

MONK, M.; HOLDING, C. Human embryonic genes re-expressed in cancer cells. **Oncogenes** v. 20, p. 8085–8091, 2001

MORRIS, J. S. Improving the diagnosis and treatment of canine mammary tumours: Immunohistochemical markers as a prognostic tools. **Vet. J..** v. 184, p. 3-4, 2010.

MOULTON, J. E. **Tumors in domestic animals**. Berkeley: University of California, p.672, 1990.

NIETO, A.; PEÑA, L.; PÉREZ-ALENZA, M. D.; SÁNCHEZ, M. A.; FLORES, J. M.; CASTAÑO, M. Immunohistologic detection of estrogen receptor alpha in canine mammary tumours: clinical and pathologic associations and prognostic significance. **Veterinary Pathology,** v. 37, p. 239–247, 2000.

NERURKAR, V. R.; CHITALE, A. R.; JALNAPURKAR, B. V.; NAIK, S. N.; LALITHA V. S. Comparative pathology off canine mammary tumors. **J Comp Pathology**, v. 101, p. 88-397, 1989.

OLIVEIRA, L.O.; OLIVEIRA, R.T.; LORETTI, A.; RODRIGUES, R.; DRIEMEIER, D. Aspectos epidemiológicos da neoplasia mamária canina. **Act Sci Vet.,** v. 31, p. 105-110, 2003.

OWEN, L.N. **The TNM classification of tumors in domestic animals**. Geneva: World Health Organization, 1980.

PEARCE, D. J.; RIDLER, C. M.; SIMPSON, C.; BONNET, D. Multiparameter analysis of murine bone marrow side population cells. **Blood,** v. 103, p. 2541– 2546, 2004.

PEARCE, D. J.; TAUSSIG, D.; SIMPSON, C. Characterization of cells with a high aldehyde dehydrogenase activity from cord blood and acute myeloid leukemia samples. **Stem Cells,** v. 23, p.752–760, 2005.

PEARCE, D. J.; BONNET, D. The combined use of Hoechst efflux ability and aldehyde dehydrogenase activity to identify murine and human hematopoietic stem cells. **Exp Hematol**, v. 35, n. 9, p. 1437-1446, 2007.

PELETEIRO, M. C. Tumores mamários na cadela e na gata. **Rev. Port. Cienc. Vet.,** v. 89, p. 10-28, 1994.

PESCE, M. ; SCHOLER, H. R. Oct-4: gatekeeper in the beginnings of mammalian development. **Stem Cells,** v. 19, p. 71–278, 2001.

PELETEIRO, M. C. Tumores mamários na cadela e na gata. **Revista Portuguesa de Ciências Veterinárias,** v. 89, p.10-29, 1994

PESCE, M.; SCHÖLER, H. R. Oct-4: gatekeeper in the beginnings of mammalian development. **Stem Cells**, v. 19, p. 271-278, 2001.

PICHON, M. F.; POLLUD, C.; BRUNET, M. Relationship of presence of progesterone receptor to prognosis in early breast cancer. **Cancer Res,** v. 40, p. 3357–3363, 1980.

PHILIBERT, J. C.; SNYDER, P. W.; GLICKMAN, N.; GLICKMAN, L. T.; KNAPP, D. W.; WATERS, D. J. Influence of host factors on survival in dogs with malignant mammary gland tumors**. J. Vet. Intern. Med**., v. 17, p. 102-106, 2003.

QUEIROGA, F.; LOPES, C. Tumores mamários caninos: novas perspectivas. In: ANAIS CONGRESSO DE CIÊNCIAS VETERINÁRIAS, 2002, Portugal. 2002. p. 183-190.

SORENMO, K. An update on canine mammary gland tumors. In: ACVIM FORUM, 16., **Proceedings..** 1998. p. 387-388.

QUEIROGA, F.; LOPES, C. Tumores mamários caninos: pesquisa de novos fatores de prognóstico. **Rev. Port. Cienc. Vet.**, v. 47, p. 119-127, 2002.

RUTTEMAN, G. R. Hormones and mammary tumours disease in the female dog: an update. **In Vivo,** v. 4, p. 33–40, 1990.

RUTTEMAN, G. R.; MISDORP, W.; BLANKENSTEIN, M. A.; VAN DEN BROM, W. E. Oestrogen (ER) and progestin receptors (PR) in mammary tissue of the female dog: different receptor profile in non- malignant and malignant states. **British Journal of Cancer,** v. 58, p. 594– 599, 1988.

RUTTEMAN, G. R.; BLANKENSTEIN, M. A.; MINKE, J.; MISDORP, W. Steroid receptors in mammary tumours of the cat. **Acta Endocrinologica (Copenh) Supplement**, v. 125, p. 32–37, 1991.

SARTIN, E. A.; BARNES, S.; KWAPIEN, R. P.; WOLFE, L. G. Estrogen and progesterone receptor status of mammary carcinomas and correlation with clinical outcome in dogs. **American Journal of Veterinary Research, v.** 53, p. 2196–2200, 1992.

SCHMITT, F. C. Multistep progression from an oestrogen-dependent growth toward an autonomous growth in breast carcinogenesis. **Euro. J. Cancer**, v. 31, p. 2049-2052, 1995.

SCHNEIDER, R. Comparison of age, sex, and incidence rates in human and canine breast cancer. **Cancer**, v. 26, p. 419-426, 1970

SCHÖLER; H. R.; RUPPERT, S.; SUZUKI, N.; CHOWDHURY, K.; GRUSS, P. New type of POU domain in germ line-specific protein Oct-4. **Nature,** v. 344, p. 435-439, 1990.

SCHÖLER, H. R. Octamania: the POU factors in murine development. **Trends Genet**, v. 7, p. 323-329, 1991.

SILVA, A. E.; SERAKIDES, R.; CASSALI, G. D. Carcinogênese hormonal e neoplasias hormônio-dependentes. **Ciência Rural**, v. 34, n. 2, p. 625-633, 2004.
SINGH SK, C. I. D.; TERASAKI M, B. V. E.; HAWKINS, C.; SQUIRE, J. Identification of a cancer stem cell in human brain tumors. **Cancer Res**. v. 63, p. 5821–8, 2003.

SNEAD, D. R. J.; BELL, J. A.; DIXON, A. R.; NICHOLSON, R. J.; ELSTON, C. W.; BLAMEY, R. W.; ELLIS, O. Methodology of immunohistochemical detection of

estrogen receptor in human breast carcinoma in formaline-fixed paraffin-embedded tissue: a comparison with frozen section methodology. **Histopathology,** v. 23, p. 233–238, 1993.

SORENMO, K. Canine mammary gland tumors. Vet. Clin. North Am. **Small Anim. Pract**., v. 33, p. 573-596, 2003.

STEFANOVIC, S.; PUCEAT, M. Oct-3/4: not just a gatekeeper of pluripotency for embryonic stem cell, a cell fate instructor through a gene dosage effect. **Cell Cycle,** v. 1, p. 8–10, 2007.

THURÓCZY, J.; REISVAAG, G. J. K.; PERGE, E. Immunohistochemical detection of progesterone and cellular proliferation in canine mammary tumours. J. **Comp. Pathol**., v. 137, p. 122-129, 2007

VIELH, P.; CHEVILLARD, S.; MOSSERI, V. Ki-67 index and S-phase fraction in human breast carcinomas. Comparison and correlations with prognostic factors. **Am J Clin Pathol.,** v. 94, p. 681– 686, 1990.

VISVADER, J. E.; LINDEMAN, G. J. Cancer stem cells in solid tumours: accumulating evidence and unresolved questions. **Nat Rev Cancer**, v. 8, n. 10, p. 755-768, 2008.

ZHANG, X.; HAN, B.; HUANG, J.; ZHENG, B.; GENG, Q.; AZIZ, F.; DONG, Q. Prognostic Significance of OCT4 Expression in Adenocarcinoma of the Lung. **Jpn J Clin Oncol.,** v. 40, n. 10, p. 961–966, 2010.

YAMAGAMI, T. Influence of ovariohysterectomy at the time of mastectomy on the prognosis for canine malgnant mammary tumors, **J Small Anim Pract.,** v. 37, p. 462, 1996.

ZAIDAN DAGLI, M. L. The search for suitable prognostic markers for canine mammary tumors: a promising outlook. **Vet. J**., v. 177, p. 3-5, 2008.

ZUCCARI, D. A. P. C.; SANTANA, A. E.; ROCHA, N. S. Fisiopatologia da neoplasia mamária em cadelas – revisão. **Clin. Vet**., n. 32, p. 50-54, 2001.

ZUCCARI, D. A. P. C.; SANTANA, A. E.; CURY, P. M.; CORDEIRO, J. A.; ZANCHETA, D. Immunocytochemical study of Ki-67, as a prognostic marker in canine mammary neoplasias. **Vet**. **Clin. Pathol**., v. 33, n. 1, p. 23-28, 2004.