JULIANA BARBOSA CASALS

Células-tronco localizadas na cinta placentária de carnívoros domésticos (*Canis familiaris* e *Felis domesticus*)

São Paulo

2016

JULIANA BARBOSA CASALS

Células-tronco localizadas na cinta placentária de carnívoros domésticos (*Canis familiaris* e *Felis domesticus*)

Tese apresentada ao Programa de Pós-Graduação em Anatomia dos Animais Domésticos e Silvestres da Faculdade de Medicina Veterinária e Zootecnia da Universidade de São Paulo para obtenção do título de Doutora em Ciências

Departamento:

Cirurgia

Área de Concentração:

Anatomia dos Animais Domésticos e Silvestres

Orientador:

Prof. Carlos Eduardo Ambrósio

De acordo:_____
Orientador(a)

São Paulo
2016

VERSÃO CORRIGIDA

Obs: A versão original se encontra disponível na Biblioteca da FMVZ/USP

Autorizo a reprodução parcial ou total desta obra, para fins acadêmicos, desde que citada a fonte.

DADOS INTERNACIONAIS DE CATALOGAÇÃO NA PUBLICAÇÃO

(Biblioteca Virginie Buff D'Ápice da Faculdade de Medicina Veterinária e Zootecnia da Universidade de São Paulo)

T.3284
FMVZ

Casals, Juliana Barbosa
Células-tronco localizadas na cinta placentária de carnivoros domésticos (*Canis familiaris* e *Felis domesticus*) / Juliana Barbosa Casals. -- 2016.
65 f. il.

Tese (Doutorado) - Universidade de São Paulo. Faculdade de Medicina Veterinária e Zootecnia. Departamento de Cirurgia, São Paulo, 2016.

Programa de Pós-Graduação: Anatomia dos Animais Domésticos e Silvestres.

Área de concentração: Anatomia dos Animais Domésticos e Silvestres.

Orientador: Prof. Carlos Eduardo Ambrósio.

1. Células-tronco. 2. Placenta. 3. Cinta placentária. 4. Carnívoros. I. Título.

CERTIFICADO

Certificamos que o Projeto intitulado "CÉLULAS TRONCO LOCALIZADAS NA CINTA PLACENTÁRIA DE CARNIVOROS (Canis familiaris e Felis domesticus) ", protocolado sob o CEUA nº 8402270515, sob a responsabilidade de **Carlos Eduardo Ambrosio** *e equipe; Juliana Barbosa Casals* - que envolve a produção, manutenção e/ou utilização de animais pertencentes ao filo Chordata, subfilo Vertebrata (exceto o homem), para fins de pesquisa científica (ou ensino) - encontra-se de acordo com os preceitos da Lei 11.794, de 8 de outubro de 2008, com o Decreto 6.899, de 15 de julho de 2009, com as normas editadas pelo Conselho Nacional de Controle da Experimentação Animal (CONCEA), e foi **aprovado** pela Comissão de Ética no Uso de Animais da Faculdade de Medicina Veterinária e Zootecnia da Universidade de São Paulo (CEUA/FMZV) em reunião de 28/10/2015.

We certify that the proposal "STEM CELLS LOCATED IN GIRDLE PLACENTA OF CARNIVORES (Canis familiaris e Felis domesticus) ", utilizing 20 Dogs (20 females), 20 Cats (20 females), protocol number CEUA 8402270515, under the responsibility of **Carlos Eduardo Ambrosio** *and team; Juliana Barbosa Casals* - which involves the production, maintenance and/or use of animals belonging to the phylum Chordata, subphylum Vertebrata (except human beings), for scientific research purposes (or teaching) - it's in accordance with Law 11.794, of October 8 2008, Decree 6899, of July 15, 2009, with the rules issued by the National Council for Control of Animal Experimentation (CONCEA), and was **approved** by the Ethic Committee on Animal Use of the School of Veterinary Medicine and Animal Science of São Paulo University (CEUA/FMZV) in the meeting of 10/28/2015.

Vigência da Proposta: de 02/2013 a 02/2016 Área: Dep. De Cirurgia

Procedência:	Campanhas de castração			
Espécie:	Gato	Gênero: Fêmeas	idade: 2 anos	N: 20
Linhagem:	srd		Peso: 2kg	
Procedência:	Campanhas de castração			
Espécie:	Cão	Gênero: Fêmeas	idade: 2 anos	N: 20
Linhagem:	srd		Peso: 10kg	

São Paulo, 11 de novembro de 2015

Profa. Dra. Denise Tabacchi Fantoni
Presidente da Comissão de Ética no Uso de Animais
Faculdade de Medicina Veterinária e Zootecnia
Universidade de São Paulo

FOLHA DE AVALIAÇÃO

Nome: CASALS, Juliana Barbosa.

Título: Células-tronco localizadas na cinta placentária de carnívoros domésticos (*Canis familiaris e Felis domesticus*).

Tese apresentada ao Programa de Pós-Graduação em Anatomia dos Animais Domésticos e Silvestres da Faculdade de Medicina Veterinária e Zootecnia da Universidade de São Paulo para obtenção do título de Doutora em Ciências

Data: ___/___/_____

Banca Examinadora

Prof. Dr. _____

Instituição:_____Julgamento: _____

Prof. Dr. _____

Instituição:_____Julgamento: _____

Prof. Dr. _____

Instituição:_____Julgamento: _____

Prof. Dr. _____

Instituição:_____Julgamento: _____

Prof. Dr. _____

Instituição:_____Julgamento: _____

DEDICATÓRIA

Leandro Henrique e Naira Caroline Godoy Pieri,

Talvez não existam palavras suficientes e significativas que me permitam agradecer vocês com justiça, com o devido merecimento. A ajuda e o apoio de vocês foram para mim de valor inestimável, contudo, é tudo o que me resta, me expressar através da limitação de meras palavras, e com elas lhes prestar esta humilde, mas sincera, homenagem.

Muito obrigado! Com todo o carinho e de coração eu lhes agradeço, e pelo resto da minha vida lhes agradecerei!

AGRADECIMENTOS

Agradecer é uma arte. Só o faz, verdadeiramente, quem vê, sente e vive a vida como um presente, uma possibilidade. Agradecer é a capacidade de reconhecer a importância do outro na sua vida. Nós reduzimos a nada sem a presença do outro em nosso cotidiano. O que seria do nosso dia sem a convivência direta e indireta com outras pessoas? Quando os amigos reconhecem o quanto são importantes uns para os outros, estão reafirmando uma relação que permanecerá no tempo, independentemente das intempéries que possam surgir. Mas dizer "muito obrigado" em tempos de individualismos é um ato de coragem, e receber um "muito obrigado" em tempos de auto-suficiência é um ato de humildade.

"Eu agradeço a todos que estiveram envolvidos diretamente e indiretamente para a realização deste trabalho, meu muito obrigada a todos."

Em primeiro lugar, quero agradecer ao meu orientador Carlos Eduardo Ambrósio que com muita paciência, me ajudou a seguir sempre em frente. Presente em todos os meus momentos acadêmicos. Primeiro na graduação, logo depois no mestrado e agora na conclusão do Doutorado. Anos de convivência, amizade, algumas briguinhas e muito aprendizado... Agradeço pela oportunidade, paciência, amizade e acima de tudo pelo conhecimento transmitido.

Aos colegas que estiveram comigo durante esta caminhada Naira, Fabio Curi, Atanasio Vidane, Alessandra, Mariana, Profa. Daniele Martins, Ana Mançanares, Martine, Nilton, Cristina, André Franciolli, Phelipe Favaron.

Não posso deixar de agradecer aos animais, que doam suas vidas em prol das pesquisas. Pequenos, grandes, de estimação e produção todos foram, são e serão fundamentais em nossos estudos, pesquisas e descobertas.

Agradeço a agência financiadora CAPES pelo suporte financeiro ao projeto.

AGRADECIMENTOS ESPECIAIS

Sou e serei sempre grata porque fui abençoada com um extraordinário conjunto de pessoas únicas com que sempre compartilhei e compartilharei a minha vida.
São vocês, presentes fisicamente ou não, seus sorrisos, abraços, palavras de apoio e carinho nas horas certas, compreensão, amor, amizade, companheirismo, puxão de orelha… que dão sentido a minha vida e a tornam mais fácil e prazerosa, para que eu possa seguir sempre em frente e nunca me sentindo sozinha....
Eu agradeço por me amarem… por me perdoarem... por me ouvirem.... por me compreenderem.... por me apoiarem...

Meu Pai (Pedro Henrique), Elizabethe Dias, Mariana, Gabriel, (vó) Clecy Dos Santos, (Mãe) Luziana, Leandro Henrique e Naira Caroline Piere.

Obrigada a cada um de vocês!

“A imaginação é mais importante que o conhecimento. O conhecimento é limitado, enquanto a imaginação abraça o mundo inteiro, estimulando o progresso, dando à luz à evolução. Ela é, rigorosamente falando, um fator real na pesquisa científica”.

Albert Einstein

RESUMO

CASALS, J. B. **Células-tronco localizadas na cinta placentária de carnívoros domésticos (*Canis familiaris* e *Felis domesticus*).** [Stem cell located in girdle placenta of carnivores (*Canis familiaris e Felis domesticus*)] 2016. 65 f. Tese (Doutorado em Ciências). Faculdade de Medicina Veterinária e Zootecnia, Universidade de São Paulo, São Paulo, 2016.

As células-tronco podem ser isoladas tanto de tecidos embrionários quanto de tecidos provenientes de um organismo adulto. Este projeto teve por objetivo caracterizar, descrever as células derivadas da região uterina e da cinta placentária - junção materno/fetal da placenta de carnívoros domésticos (cães e gatos), e verificar a sua capacidade de pluripotência. Os úteros gestantes e não gestantes foram obtidos em campanhas de castrações e de controle populacional de cães e gatos, na cidade de Pirassununga/SP. Foram coletados 24 úteros gravídicos de animais hígidos, em diferentes idades gestacionais. O material foi dividido em três fases distintas da gestação, ou seja "inicio" que compreende de 8 a 20 dias de gestação; "meio" de 21 a 30 dias de gestação e final de 31 a 60 dias de gestação. O material foi coletado de fêmeas caninas e felinas, quatro úteros de cada fase, totalizando 12 úteros de cães e 12 de felinos. Coletamos também 8 úteros de fêmeas nulíparas (4 de cadelas e 4 de gatas) e 8 úteros com um mês pós parto (4 de cadelas e 4 de gatas). As amostras foram fixadas em paraformoldeido tamponado a 4% para a análise histológica e de imunohistoquimica. Para a padronização da imunohistoquimica inúmeros testes de marcação e diluição dos anticorpos utilizados nesta pesquisa foram realizados, todo protocolo aqui descrito foi padronizado pela primeira vez. Nas análises de imunohistoquimica avaliamos a expressão de marcadores associados a células-tronco pluripotentes Nanog, Oct4 e Sox2. Nas cadelas, as marcações foram positivas em todas as fases, gestacionais e não gestacionais. A detecção dessas proteínas nesta espécie ficaram padronizadas, destacando algumas diferenças quantitativas durante alguns períodos da gestação. Foi observado que o Oct4 na cadela, mostra uma diferença significativa (p=0,0064), entre as fases de início e meio da gestação e entra o início e a fase de termo. Quando comparados os resultados das análises imunohistoquimicas utilizando os três anticorpos entre si, nos três períodos gestacionais ficou evidente uma diferença (p=0,0005) somente relativa a proteína Nanog com Oct4. Nas gatas apenas foi possível padronizar o protocolo do Nanog e do Sox2, sendo a marcação feita com Oct4 negativa. Nesta espécie foi possível observar uma diferença da proteína Nanog (p=0,0006) quando comparada na fase inicial para a fase do meio e início da gestação para a fase termo. No que se refere as fêmeas nulíparas e fêmeas pós-parto destaca-se a ausência de diferenças quando comparados os anticorpos na fase pós parto tanto em cadelas quanto em gatas. Na fase

nulípara foram observadas diferenças somente na cadela (p=0,0018) para os três anticorpos. Desta forma, a caracterização de células de origem placentária com característica de células-tronco pode abrir um leque de possibilidades para obtenção destas células de forma mais ética, uma vez que este material é descartado na castrações. Foi possível a identificação das células que expressão proteinas pluripotentes em diferentes idades gestacionais, tanto na região de cinta placentária como no útero. Apesar de semelhantes, as espécies aqui estudadas apresentaram diferenças na realização do protocolo da imunihistoquímica.Pesquisas relacionadas com as células-tronco do endométrio vêm crescendo, principalmente porque estas células podem ser facilmente obtidas, a partir de fontes descartadas, sem entraves éticos. Desta forma tem o potencial de serem uma nova fonte para o desenvolvimento na terapêutica como terapia celular.

Palavras chave: Células-tronco. Placenta. Cinta placentária. Carnívoros.

ABSTRACT

CASALS, J. B. **Stem cell located in girdle placenta of domestic carnivores (*Canis familiaris* e *Felis domesticus*)**. [Células-tronco localizadas na cinta placentária de carnívoros domésticos (*Canis familiaris e Felis domesticus*)]. 2016. 65 f. Tese (Doutorado em Ciências) - Faculdade de Medicina Veterinária e Zootecnia, Universidade de São Paulo, São Paulo, 2016.

The stem cells can be isolated both embryonic tissues as much tissues from an adult organism. This project had from objective characterize and describe cells derived from uterine region and placental girdle - maternal junction / fetal placenta of domestics carnivores (dogs and cats), and check their capacity of pluripotency. The uterus pregnant and non-pregnants were obtained in castrations campaigns and population control of dogs and cats in the city of Pirassununga/SP. Were collected 24 uterus gravidic of healthy animals at different gestational ages. The material was split into three separate stages of pregnancy,that is, the ”Start”consist of 8 to 20 days of gestation;”between”21-30 days of gestation and “end” 31-60 days of gestation. The material was colleted from canine and feline females, four uterus each phase 12 uterus of dogs and 12 uterus of cats. We also collect 8 nulliparous female uterus (4 of dogs and 4 of cats) and 8 uterus with a postpartum month (4 of dogs and 4 of cats). The samples were fixed in paraformoldeido at 4% for histological analysis and immunohistochemical. For the standardization of immunohistochemical, were made numerous tests of marking and dilution of antibodies all the protocol described here has been standardized for the first time. In immunohistochemical analysis, we evaluated the expression of markers associated with pluripotent stem cells Nanog, Oct4 and Sox2. In cats, it was only possible to standardize the protocol of the Nanog and of the Sox2, and marking made with negative Oct4. This species was possible was possible to observe a difference in the Nanog protein ($p = 0.0006$) compared with the initial phase to the medium and early pregnancy to the term phase. As regards the nulliparous females and postpartum females there is the absence of differences when compared to the antibodies in postpartum stage, both in dogs and in cats. In nulliparous phase differences were only observed in dogs ($p = 0.0018$) for the three antibodies. Thus, the characterization of placental origin cells with stem cell characteristic can open up a range of possibilities for obtaining such cells more ethical, since this material is discarded in castration. The identification of pluripotent cells expressing proteins at different gestational ages was possible in both placental belt region as in utero. Although similar, the species studied here showed differences in the realization of immunohistochemical protocol. Searches related to the endometrial stem cells are growing, mainly because these cells can be easily

obtained from sources discarded without ethical barriers. This way has the potential to be a new source for development in the therapeutic cell therapy.

Keywords: Stem cells. Placental. Girdle. Carnivores.

SUMÁRIO

1 **INTRODUÇÃO** 15
2 **JUSTIFICATIVA** 18
3 **REVISÃO DE LITERATURA** 20
3.1 SISTEMA REPRODUTOR FEMININO 20
3.2 PLACENTA E PLACENTAÇÃO 21
3.3 CÉLULAS-TRONCO 23
4 **OBJETIVOS** 27
4.1 OBJETIVO GERAL 27
4.2 OBJETIVOS ESPECÍFICOS 27
5 **MATERIAL E MÉTODOS** 29
5.1 COLETA DO MATERIAL 29
5.2 ANALISE HISTOLÓGICA 31
5.3 IMUNOHISTOQUIMICA 32
5.3.1 Anti-Nanog 32
5.3.2 Anti-Oct4 33
5.3.3 Sox2 34
5.4 ANÁLISE ESTATÍSTICA 35
6 **RESULTADOS** 37
6.1 ANÁLISE HISTOLÓGICA 37
6.2 IMUNOHISTOQUIMICA 40
6.3 ANÁLISE ESTATÍSTICA 50
7 **DISCUSSÃO** 55
8 **CONCLUSÃO** 58
REFERÊNCIAS 60



INTRODUÇÃO

1 INTRODUÇÃO

As células-tronco adultas já foram isoladas a partir de diversos tecidos como: a medula óssea (AKELA et al., 2012), sangue (SUNG et al., 2006), fígado (MARK et al., 2010), sistema nervoso (CLARKE et al., 2000), sistema muscular (GINCBERG et al., 2012) entre outros, porém, sua capacidade de diferenciação é limitada, quando comparadas às células-tronco embrionárias, estas são encontradas nos embriões e são classificadas como totipotentes ou pluripotentes, dado seu alto poder de diferenciação (HARVEY et al., 2012).

A terapia celular baseia-se na capacidade do uso de células-tronco como tratamento de doenças degenerativas como o mal de Parkinson, doença de Alzheimer, traumatismos da medula espinhal, acidentes vasculares cerebrais entre outras doenças severas e incapacitantes (FORMAN et al., 2004). A literatura demonstra ainda que o tratamento com células-tronco tem o potencial para reverter processos naturais de envelhecimento do organismo, não necessariamente patológicos, como a queda da fertilidade com o avanço da idade e envelhecimento (YOKOMIZO et al., 2011).

A busca de novas fontes celulares como as células-tronco mesenquimais e as hematopoiéticas derivadas da medula óssea são largamente estudadas. Entretanto, elas também podem ser isoladas a partir do cordão umbilical, do tecido sinovial, do tecido adiposo e, em frequência extremamente menor, do sangue periférico de adultos (BARKER; WAGNER, 2003). Porém, até o momento a capacidade de diferenciação destas células são limitados, tornando-se necessária a busca de novas fontes de células. O útero, a placenta e os outros anexos embrionários e fetais têm sido considerados uma potencial fonte de células-tronco com capacidade de diferenciação similar às embrionárias (MIKI, et al., 2005; FORRAZ; MCGUCKIN, 2010; CREMONESI et al., 2011).

Houve um crescente interesse em tecidos fetais como placenta, líquido amniótico, sangue do cordão umbilical, matriz extravascular de cordão umbilical e membrana amniótica como fonte de células-tronco mesenquimais. Os anexos fetais são fontes de células-tronco extra-embrionárias, com grande potencial de aplicação na medicina regenerativa (PRUSA et al., 2004; MIKI et al., 2005; GUCCIARDO et al., 2008; STEIGMAN et al., 2009; CREMONESI et al., 2011).

O uso dos anexos fetais como fonte de células-tronco tem inúmeras vantagens em potencial. Além da grande quantidade de células, grande potencial de expansão e diferenciação, permite ainda uma forma de coleta não invasiva de tecidos que, normalmente, seriam descartados após o parto. As células-tronco derivadas dos anexos fetais preservam

características dos tecidos embrionários de onde se originaram e muitos estudos indicam que as mesmas exibem algumas características de células-tronco embrionárias como a expressão de alguns marcadores de superfície como o Oct-4 e grande capacidade proliferativa (CREMONESI et al., 2011).

Desta forma, a caracterização de células de origem placentária com característica de células-tronco pode abrir um leque de possibilidades para obtenção destas células de forma mais ética, uma vez que este material é descartado logo após o parto. Sendo assim contribuiria para a criação de novas formas de terapia celular visando sempre inserções diretas e indiretas desta biotecnologia à medicina veterinária e humana.



JUSTIFICATIVA

2 JUSTIFICATIVA

É crescente a busca por novas fontes de células-tronco, estas apresentam características relevantes para a medicina humana e veterinária, uma vez que possuem alta capacidade de diferenciação e proliferação celular.

As células-tronco são classificadas em dois grandes grupos: células-tronco embrionárias (derivadas da massa interna do blastocisto, com a capacidade de se diferenciarem em qual quer linhagem celular) e células-tronco adulto (encontradas em órgãos e tecidos - córnea, sangue periférico, medula óssea - com a capacidade de originar todas as células especializadas, funcionais especificamente aquele tecido ou órgão).

A presente pesquisa visa contribuir com uma possível fonte de células pluripotentes,

oriundas de material comumente descartado em campanhas de castrações de carnívoros domésticos (útero e anexos embrionários).

A importância da pesquisa em questão, visa o desenvolvimento da biotecnologia aplicada as terapias em medicina veterinária e humana, uma vez que a terapia celular vem se tornando uma realidade cada vez mais acessível.

Hipótese:

- As células-tronco estão presentes na região da cinta placentária dos carnívoros domésticos;
- Existe diferença na localização, descrição e características destas células, entre as duas espécies aqui estudadas;
- Estas células são pluripotentes.



REVISÃO DE LITERATURA

3 REVISÃO DE LITERATURA

3.1 SISTEMA REPRODUTOR FEMININO

O sistema reprodutor feminino é composto por um par de ovários, um par de tubas uterinas, um útero dividido em corpo e dois cornos uterinos, vagina, vestíbulo da vagina e genitália externa. O útero forma-se embriologicamente a partir dos canais de Müller da mesma forma que as tubas uterinas e a vagina (ALMEIDA, 1992; GETTY, 1981; DYCE et al., 2004). Os carnívoros domésticos possuem um útero bicórneo, caracterizado por dois cornos uterinos, um corpo uterino e o colo uterino (cérvix) (GETTY, 1981; DYCE et al., 2004).

O útero é um órgão essencial para a reprodução dos mamíferos, sem dúvida o órgão que mais sofre remodelação dos seus tecidos. As alterações morfológicas que o útero sofre, são respostas a sinais hormonais cíclicos do ovário e do embrião após sua implantação (WILLIAN, 2006).

A parede desse órgão é composta por três camadas: perimétrio, miométrio e endométrio. O útero em todas as espécies é responsável pelo desenvolvimento embrionário e fetal (JUNQUEIRA; CARNEIRO 1995).

Histologicamente o perimétrio, formado por uma túnica serosa, composto principalmente por tecido conjuntivo frouxo, revestido internamente por epitélio escamoso simples. Pequenos vasos sanguíneos, vasos linfáticos e fibras nervosas. Durante a gestação a musculatura lisa ocupa quase que por completo está camada (JUNQUEIRA; CARNEIRO 1995; LESLIE; HIATT, 2007).

O miométrio é composto por uma camada espessa de musculatura lisa, orientada em direção circular, podendo conter as porções basais das glândulas endometriais. Uma camada vascular, vasos linfáticos e tecido conjuntivo onde ficam arranjadas as fibras musculares lisas. Com o desenvolvimento da gestação essa porção passa por um desenvolvimento pronunciado, as células dessa região sofrem hipertrofia, podendo atingir até 10 vezes o seu comprimento normal, tudo isso devido aos níveis elevados de estrogênio (JUNQUEIRA; CARNEIRO 1995; WILLIAN, 2006).

O endométrio é formado por uma túnica mucosa submucosa que está presente na cavidade luminal, epitélio colunar simples (cães e gatos). A altura desse epitélio e o gral de

desenvolvimento podem variar de acordo com o estágio do estro. Neste epitélio (sub mucosa própria) observamos as glândulas endometriais que podem se estender até o miométrio. Observamos muitos vasos sanguíneos nessa região também (JUNQUEIRA; CARNEIRO 1995; WILLIAN, 2006).

Após a sinalização do embrião e o reconhecimento da gestação ocorre a fixação do embrião às camadas superficiais do epitélio materno. Esse processo nos carnívoros domésticos é mais gradual, os embriões flutuam dentro do lúmen uterino por intervalos prolongados; aproximadamente 7 dias nos felinos e 15 dias nas cadelas (MACHADO et al., 2011).

Pesquisas recentes vêm discutindo o papel e a importância das células estaminais na manutenção e função do tecido uterino. Um órgão capaz de se remodelar, sofrem mudanças notáveis, hipertrofia e hiperplasia, seguido de apoptose e necrose tecidual após o parto.

3.2 PLACENTA E PLACENTAÇÃO

Após a fecundação, inicia-se o processo de clivagem e até a chegada ao útero o óvulo fecundado já alcançou o estágio de mórula ou até mesmo o estágio de blastocisto (DYCE et al., 1997).

Este blastocisto já em contato com a superfície de endométrio passa a ser nutrido pela secreção das glândulas endometriais (JUNQUEIRA; CARNEIRO, 2004).

Com a implantação do embrião, as células do estroma do endométrio materno, tornam-se alongadas e poligonais, e desta forma o endométrio passa a ser chamado de decídua. Tornam-se distintas a decídua basal ou serotina, situada entre o embrião e o miométrio, a decídua capsular/reflexa, entre o embrião e a luz do útero, e a decídua parietal que na verdade é a parte restante da decídua (JUNQUEIRA; CARNEIRO, 2004).

A placenta pode ser classificada de acordo com o tipo e número de membranas que constituem para sua formação, forma, tipo de interação materno-fetal, inter-relação do fluxo sanguíneo materno-fetal, camadas teciduais da barreira materno-fetal, trofoblástica (LEISER; KAUFMANN, 1994).

De acordo com tipo de membrana fetal em contato com o endométrio a placenta pode ser classificada como: coriônicas, coriovitelínica, corioaminiótica e corioalantóica. E de acordo com a sua morfologia macroscópica como: difusa, cotiledonária, zonaria e discoidal (MOORE; PERSAUD, 2008).

A caracterização da placenta também pode ser realizada de acordo com a capacidade de invasão das células trofoblásticas em direção ao tecido materno. Por exemplo, em humanos e camundongos o trofoblásto invade todas as camadas maternas ficando banhado pelo sangue materno, caracterizando a placenta como hemocorial. Em carnívoros, o trofoblásto invade o epitélio e o estroma materno permanecendo em contato com o endotélio dos vasos maternos, o que caracteriza a placenta como endoteliocorial (LEISER; KAUFMANN, 1994). Desta forma, com base no número de camadas celulares que separam as circulações sanguíneas materna e fetal, classificam-se em: epiteliocorial, sinoepiteliocorial, sindesmocorial, endotéliocorial e hemocorial (LEISER; KAUFMANN, 1994; MOORE; PERSAUD, 2008).

A placenta se forma a partir da implantação do blastocisto no útero, a partir daí passa a ser um órgão transitório complexo e funcional, que no curso de seu desenvolvimento apresenta diversas modificações. Desta forma a sobrevivência e o crescimento do feto são totalmente dependentes da placenta, que é responsável pelas trocas fisiológicas entre mãe e feto. A placenta é constituída por uma parte fetal denominada de cório, e uma parte materna denominada de decídua basal. Este órgão é constituído por células genéticas e imunologicamente diferentes, tanto da mãe como do feto (JUNQUEIRA; CARNEIRO 2004; WATSON; CROSS, 2005; OLIVEIRA et al., 2006).

A placenta consiste de quatro membranas, âmnio, córion, saco vitelino e o alantoide. O âmnio é a membrana mais interna que envolve o feto e delimita a cavidade amniótica, conferindo proteção. É completamente composto pelo tecido fetal, fato bastante importante que caracteriza a natureza primitiva das suas células (AMBROSIO; MIGLINO, 2001; BROLIO et al., 2010).

Pesquisas utilizando os anexos fetais como fonte de células-tronco tem inúmeras vantagens, primeiro pela grande quantidade de células, segundo pelo grande potencial de expansão e diferenciação, desta forma permitindo uma forma de coleta não invasiva de tecidos que, normalmente, seriam descartados após o parto. Este fato permite que o uso dessas células na medicina humana seja mais eticamente aceitável, tornando essa fonte, um grande atrativo para terapia celular, pois estas células derivadas dos anexos fetais preservam características dos tecidos embrionários. Desta forma exibem algumas características de células-tronco embrionárias como a expressão de alguns marcadores de superfície como o Oct4 e grande capacidade proliferativa, sem demonstrar imunogenicidade (DIETERLEN-LIEVRE et al., 2010; CREMONESI et al., 2011).

As células-tronco adultas são provenientes após a fase do blastocisto. São encontradas nos tecidos adultos como repositoras fisiológicas do organismo (JURGAET al., 2006;

CAPLAN, 2009). São células capazes de dar origem aos mais de 250 tipos diferentes de tecidos do adulto (ZAGO; COVAS, 2006).

Para entender os mecanismos da fisiologia placentária e entender as diferentes formas de placentação e suas peculiaridades anatômicas dos diversos tipos placentários, os modelos animais tem sido alvo de estudo da morfologia e da biológica placentária há muito tempo. Muito do que se sabe hoje sobre anatomia e fisiologia placentária é resultado de extensos estudos comparativos da morfologia e fisiologia placentária durante a evolução dos animais eutérios (MOORE; PERSAUD, 2008).

Nos carnívoros o tipo de placenta encontrada é zonária, onde a interface de contato entre os tecidos materno e fetais restringe-se a uma cinta ao redor do saco coriônico (LEISER; KAUFMANN, 1994), ou seja, as vilosidades estão dispostas em forma de anel ou cinturão que envolve o feto no sentido transversal, determinando, assim, uma zona placentária restrita. Microscopicamente as vilosidades, em carnívoros, assemelham-se a um labirinto, fato que relaciona mais intimamente os tecidos maternos e fetais. Nas bordas da placenta zonária observa-se uma estrutura classificada como “hematoma” que resulta de hemorragia materna quando a invasão do trofoblasto no endométrio uterino. Estes hematomas desempenham papel importante na nutrição do feto, pois o sangue materno é uma fonte importante de ferro (AMBRÓSIO, 2009).

3.3 CÉLULAS-TRONCO

As células-tronco tem sido alvo de estudo de vários grupos de pesquisa há alguns anos. As células-tronco são definidas como células que tem a capacidade de dividir-se (autoreplicação) durante toda a vida de um indivíduo. Sempre que em condições apropriadas, com sinais corretos de microambiente estas células podem dar origem (diferenciam-se) em diferentes linhagens com características e funções especializadas como miócitos, neurônios e hepatócitos (KERKIS et al., 2001; VERFAILLIE et al., 2002; HWANG, 2004; McBEATH et al., 2004; PARDO, 2005; SEMB, 2005; WANG et al., 2005; KIM et al., 2005; ARCE et al., 2007; BREVINI et al., 2007; KAKEGAWA et al., 2008; KUIJK et al., 2010).

O interesse dos pesquisadores em entender a biologia das células-tronco embrionárias cresce exponencialmente, uma vez que há evidências de que células-tronco que apresentam

diferente graus de pluripotência podem ser derivadas não apenas do embrião, mas também de tecidos extra-embrionários como a placenta e o cordão umbilical (PELOSI et al., 2011).

As células-tronco embrionárias expressam uma série de marcadores característicos de progenitores totipotentes que facilitam sua identificação. Contudo, as células-tronco embrionárias derivadas do blastocisto são capazes de gerar teratomas quando injetadas em camundongos imunosuprimidos, enquanto que as germinativas não apresentam essa habilidade (LAWSON; HAGE, 1994; SHAMBLOTT et al., 1998; ODORRICO et al., 2001; SAITO et al., 2002; VERFAILLIE et al., 2002; SEMB, 2005; ARCE et al., 2007).

Uma das vantagens da utilização de células-tronco embrionárias como base na terapia é sua habilidade de se proliferar indefinidamente, e de sua capacidade de gerar uma grande variedade de grupos celulares, o que permite uma melhor manipulação e controle do processo de diferenciação dessas células *in vitro* (WEISSMAN, 2000; VERFAILLIE et al., 2002; ARCE et al., 2007). Em contrapartida, por tratar-se de células altamente indiferenciadas, podem induzir a formação de certas neoplasias como teratomas, portanto as implicações éticas quanto ao estudo e a possível utilização de células de origem embrionárias ainda são questões muito abertas (PERA et al., 2000; DOSS et al., 2004).

As células-tronco apresentam características diferentes de acordo com o tipo de tecido que originam, e podem ser classificadas como: totipotentes, pluripotentes, multipotentes ou unipotentes. O termo totipotentes refere-se ao potencial que estas células têm de gerar um embrião completo (o embrião propriamente dito e os anexos embrionários) (MARTIN, 1981; EVANS et al., 2003; WANG et al., 2005; ARCE et al., 2007; BREVINI et al., 2007; YU et al., 2008; KUIJK et al., 2010; LEDDA et al., 2010; WENCESLAU et al., 2011).

As células multipotentes são aquelas que podem dar origem a precursores relacionados somente a um dos três folhetos embrionários, por exemplo, células-tronco que dão origem a tecidos derivados exclusivamente da endoderme como tecido pancreático ou pulmonar (PARDO, 2005; WANG et al., 2005; ARCE et al., 2007). E a última categoria corresponde às células unipotentes, que correspondem às células que só podem gerar células filhas que se diferenciam ao longo de uma única linhagem celular, ou seja, produzem somente um único tipo celular maduro (KUIJK et al., 2010).

As células-tronco são oriundas de duas fontes: embrião (células-tronco embrionárias) e do organismo adulto (células-tronco adultas). As células-tronco adultas são encontradas em diversos tecidos, como: a medula óssea, sangue, fígado, sistema nervoso, sistema muscular entre outros (ORLIC et al., 2001; VERFAILLIE et al., 2002; BAKSH et al., 2004; WAGERS; WEISSMAN, 2004; ARCE et al., 2007).

Nos estágios iniciais do desenvolvimento embrionário não há evidencias de comprometimento de linhagem específica até pelo menos o momento da transição materno-zigótica, momento em que ocorre a ativação da transcrição e a expressão de genes embrionários. Esse estágio em embriões caninos ocorre quando ele atinge oito células (REYNAUD, 2005). Conforme o desenvolvimento embrionário progride, há a formação de uma cavidade chamada de blastocele, e essa separação entre as células pelo acúmulo de líquido dentro do blastocele define morfologicamente a primeira fase de diferenciação e comprometimento à linhagem específica da células embrionárias.

Pesquisas identificaram as células-tronco em vários órgãos e tecidos adultos (FIGUEIRA et al., 2011). Estas são identificadas com marcadores específicos, como por exemplo Nanog, Oct4 e Sox2. São proteínas com fatores de transcrição presentes em células-tronco embrionárias. Pesquisas recentes têm mostrado a presença dessas células, classificadas como células-tronco estaminais em órgãos reprodutivos (CALLONI et al., 2013).

Nanog, Oct4 e Sox2 são três fatores de transcrição conhecidos na manutenção da pluripotência de células-tronco embrionárias. São expressos durante as fases iniciais do desenvolvimento do embrião. Boyer et al., (2005) têm demonstrado que muitos genes tornam-se ativos em diversos tecidos em fases posteriores do desenvolvimento.

Durante a vida reprodutiva das fêmeas, ocorrem diversas alterações no endométrio, desta forma esse órgão necessita de uma capacidade notável de proliferação do tecido. Assim, estas células-tronco pluripotentes desempenham um papel importante no funcionamento do endométrio e renovação. Este processo proliferativo no útero permanecer sob o controle de hormônios ovarianos, portanto, esses hormônios também influenciariam nas propriedades da células-tronco uterinas (XU et al., 2011; FIGUEIRA et al., 2011; LUPICKA et al., 2015).

Pesquisas têm avaliado possíveis marcadores específicos para células-tronco progenitoras do endométrio. Ainda não existem marcadores específicos conhecidos para estas células. Estes estudos se fazem necessários para validar os marcadores que progenitoras endometriais expressam. Sabe-se que o fator de transcrição Oct4 é crucial para manutenção da pluripotência e é expresso por células estaminais embrionárias, células germinativas e em embriões em várias fases de desenvolvimento (TAI et al., 2005). Em 2005, a expressão de Oct4, foi demonstrada pela primeira vez em tecido endométrio humano, mas os tipos de células não foram determinados (MATTHAI et al., 2006).



OBJETIVOS

4 OBJETIVOS

4.1 OBJETIVO GERAL

- Detectar a presença de proteínas relacionadas a multipotência ou pluripotência mediante a utilização de imunohistoquímica, das células-tronco progenitoras derivadas da cinta placentária e do útero de carnívoros domésticos (*Canis familiaris* e *Felis domesticus*).

4.2 OBJETIVOS ESPECÍFICOS

- Determinar os sitios de localização dessas células presentes na cinta placentaria e no útero de cães e gatos;
- Verificar diferenças na localização e quantidade destas células nas duas espécies aqui citadas;
- Determinar o período gestacional (início: 8 a 20 dias; meio: 21 a 30 dias; termo 31 a 60 dias) ou não (fêmeas nulíparas e pós parto) no qual estas células podem ser obtidas em quantidade adequada e suficiente para sua caracterização e fututa utilização.



MATERIAL E METODOS

5 MATERIAL E MÉTODOS

Após aprovação do Comitê de Ética CEUA/FMVZ, sob protocolo número 8402270515 emitido em 11/11/2015 o projeto experimental, foi conduzido como mostra o texto a seguir.

5.1 COLETA DO MATERIAL

Os úteros gestantes foram procedentes de programas sociais de ovariosalpingohisterectomia (OSH) e controle populacional de cães e gatos sem raça definida (SRD) da população carente, na cidade de Pirassununga/SP (Figura 1). Foram coletados 24 úteros gravídicos de animais hígidos, em diferentes idades gestacionais. Esse material foi dividido em três fases distintas "inicio" que compreende de 8 a 20 dias de gestação; "meio" que vai de 21 a 30 dias de gestação e o "termo" de 31 a 60 dias de gestação. Tanto de fêmeas caninas quanto felinas, quatro úteros de cada fase, totalizando 20 úteros de cães e 20 de felinos. Foram coletados 8 úteros de fêmeas nulíparas (4 de cadelas e 4 de gatas) e 8 úteros com um mês pós-parto (4 de cadelas e 4 de gatas) (Quadro-1).

Quadro 1 – Úteros de cães e gatas coletados para a realização desta pesquisa.

Períodos	**Inicio gestação**	**Meio gestação**	**Termo gestação**	**nulíparas**	**Pós-parto**	**Total**
Cães/Úteros	4	4	4	4	4	20
Gatas/Úteros	4	4	4	4	4	20

As fases gestacionais foram divididas dessa forma, uma vez que o material coletado proveniente de campanhas de castração, não ofereceu condição para determinar com certeza a fase da gestação na qual as amostras foram coletadas. Assim as idades gestacionais foram estimadas de acordo com Evans, Sack (1973) e Pieri et al., 2015 (Tabela 1).

Os úteros foram transportados em isopor com gelo para o laboratório de Células-Tronco e Terapias Gênicas (UDHC) no Departamento de Medicina Veterinária (ZMV), onde

foram fragmentados em espessura aproximada de 0,5cm^2, preservando a arquitetura do útero e cinta placentária.

Figura 1 – Campanha de castração, úteros gestantes de cadelas e gatas da Cidade de Pirassununga-SP.

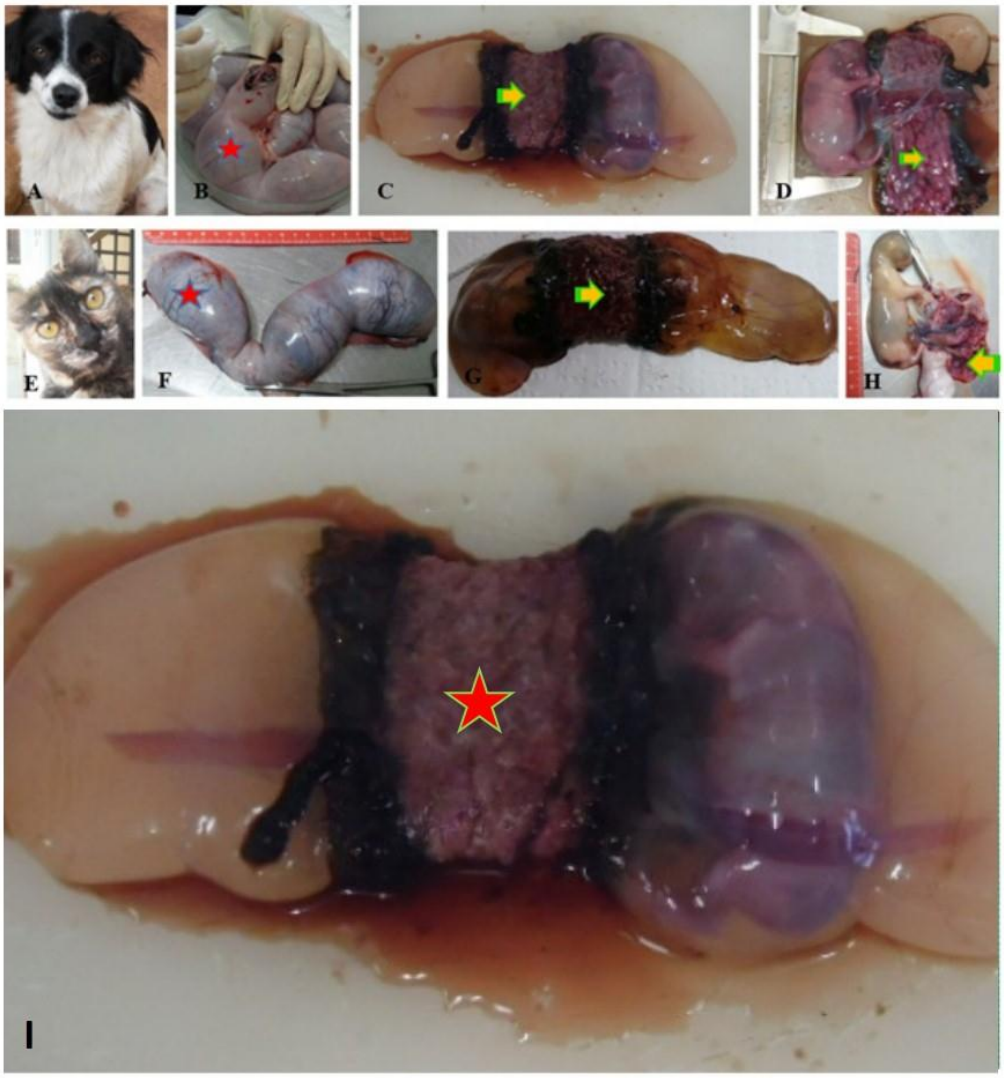

Fonte: (CASALS, J. B., 2016).

Legenda: Programa Social de castração de cadela (**A**) e gata (**F**), útero de cadela (**B**) e gata (**F**) com aproximadamente 45 dias de gestação. Imagem de feto de cão (**C**) e gato (**G**) envoltos pela placenta com a presença da cinta placentária (**seta**). **D** (cão) e **H** (gato) fetos com a cinta placentária em destaque (**seta**). **I** Cinta Placentária de cão.

Tabela 1 - Desenvolvimento embrionário em cães e gatos domésticos.

Embryonic development	Day of gestation		Crown-rump (mm)
	Dog	Cat	
Development of the yolk sac	21–22	21	6–7
Appearance of the primitive streak	21–22	21	
Neural plate and cephalic process	21–22	21	
Gill arches, the heart primordium arises	21–22	21	
Early development of the heart	21–22	–	
Notochord fully formed	22–25	–	10–17
Primitive gut	22–25	22–25	
Demarcation of the optic sulcus and optical globe (pigmentation)	22–25	22–25	
Early development forelimb and hindlimb	22–25	22–25	
Heart (atrial and ventricular cameras)	22–25	22–25	
Brain vesicles (forebrain, midbrain and hindbrain)	22–25	22–25	
Bud emergence respiratory	22–25	22–25	
Primitive mesonephros (kidney glomeruli)	22–25	22–25	
Tail and head (frontal, head and neck)	26–27	27	20
Gastrointestinal system (oral cavity, tongue, oesophagus, trachea)	26–27	27	
Respiratory system is noted, well-developed nasal cavity	28–32	28–32	22–30
Pelvic members (separation of digits)	28–32	28–32	
The urogenital system (mesonephros)	28–32	28–32	
Cardiovascular system (complete)	35	32	30–35
Optic pigmented, retina	35	32	
Body totally formed (Foetus)	35	–	
Genital organs differentiate	35		

Fonte: (PIERI et al. 2015).

5.2 ANALISE HISTOLÓGICA

Para avaliação histológica, os fragmentos dos úteros já fixados em solução de paraformoldeído 4%, foram processados segundo técnicas rotineiras de processamento de tecidos: desidratação em álcool (de 70% a 100%), diafanização em xilol e inclusão em parafina (Histosec®) (TOLOSA et al., 2003).

Após emblocados, estes foram submetidos a microtomia em micrótomo automático (Leica) cortados com espessura de 5µm, desparafinizados e corados seguindo técnicas

rotineiras de Hematoxilina e Eosina (HE) (LILLIE; FULMER, 1976) para análise tecidual. Todo o material foi devidamente fotodocumentado (microscópio Nikon eclipse 80i).

5.3 IMUNOHISTOQUIMICA

Para a realização dos protocolos de imunohistoquímica foi utilizado o mesmo material, úteros de cadelas e gatas em diferentes fazes gestacionais, úteros de nulíparas e pós-parto como já descrito anteriormente. Os blocos foram cortados sequencialmente e colocados em lâminas silanizadas, com dois (2) cortes por lâmina, sendo um (1) para o controle negativo.

A análise e identificação das células pluripotentes da região composta pelo útero e cinta placentária de carnívoros domésticos, foi realizada com a marcação dos anticorpos anti-Nanog, anti-Oct4 e anti-Sox2 (Quadro 2).

Os protocolos utilizados com os anticorpos anti-Nanog, anti-Oct4 e anti-Sox2 nas duas espécies estudadas foram re-adequados, tanto para cadelas como para gatas. Desta forma subdividiremos os protocolos utilizados.

Quadro 2 – Anticorpos primários utilizados para caracterização das células pluripotentes de úteros de cadelas e gatas. Técnica utilizada: imunohistoquímica.

Anticorpo	Diluição	Catalogo	Empresa	Marcação	Especificidade
Anti-Nanog	Cão 1:50 Gato 1:100	ab80892	Abcam®	nuclear	90%
Anti-Oct4	Cão 1:200 Gato1:50	ab18976	Abcam®	nuclear	90%
Anti-Sox2	Cão1:200 Gato 1:200	ab97959	Abcam®	nuclear	90%

5.3.1 Detecção da proteína Nanog por imunohistoquimica

1º Dia

As lâminas foram desparafinizadas em xilol, totalizando três passagens de 10 minutos cada, em álcool de forma decrescente (100%, 90% e 70%) por 3 minutos cada passagem e finalizamos com a lavagem em água destilada por 3 minutos.

Para o desmascaramento utilizamos o tampão citrato 1x (pH 6.0), diluído em PBS no formo micro-ondas (38cº) por 20 minutos. Deixamos esfriar em temperatura ambiente por ± 20 minutos e lavamos com TBS + Triton a 0,1%. Em seguida deixamos no Hcl diluído em água destilada por 20 minutos a 38ºC. Após mais 3 lavagem com Triton + TBS.

Realizamos o bloqueio com Peroxidase 0,6% diluído em metanol por 30 minutos no escuro; o bloqueio com leite desnatado a 5% por 45 minutos e a incubação das lâminas com Anticorpo primário (Nanog 1:50). As lâminas permanecem overnight em câmara úmida (geladeira 4ºC).

- O protocolo do gato difere na diluição da peroxidade, sendo a 0,3% diluído em metanol por 20 minutos no escuro, o bloqueio com leite desnatado a 5% por 30 minutos e a incubação das lâminas com Anticorpo primário (Nanog 1:100).

2º Dia

Foi utilizado o Kit Dako Advance ™ product nº K406987 (utilizado conforme indicação do fabricante). As Lâminas foram contrastadas com Hematoxilina. A avaliação da imunohistoquímica e imagens digitais foram adquirida no microscópio Nikon eclipse 80i.

5.3.2 Detecção da proteína Oct4 por imunohistoquimica

1º Dia

As lâminas foram desparafinizadas em xilol, totalizando três passagens de 10 minutos cada, em álcool de forma decrescente (100%, 90% e 70%) por 3 minutos cada passagem e finalizamos com a lavagem em água destilada por 3 minutos.

Para o desmascaramento utilizamos o tampão citrato 1x (pH 6.0), diluído em PBS no formo micro-ondas (38cº) por 20 minutos. Deixamos esfriar em temperatura ambiente por ± 20 minutos e lavamos com TBS + Triton a 0,1%. Em seguida deixamos no Hcl diluído em água destilada por 20 minutos a 38ºC. Após mais 3 lavagem com Triton + TBS.

Realizamos o bloqueio com Peroxidase 0,6% diluído em metanol por 45 minutos no escuro; foram lavadas por 3 vezes com Triton + TBS. Bloqueio com Dako 10 minutos e a incubação das lâminas com Anticorpo primário (Oct4 1:200). As lâminas permanecem overnight em câmara úmida (geladeira 4ºC).

- O protocolo do gato difere na diluição da peroxidade, sendo a 0,3% diluído em metanol por 20 minutos no escuro, o bloqueio com leite desnatado a 5% por 30 minutos e a incubação das lâminas com Anticorpo primário (Nanog 1:100). Ao invés de usarmos o bloqueio com Dako, usamos o com leite desnatado a 5% por 30 minutos a 38ºC. A incubação das lâminas como Anticorpo primário (Oct4 1:50).

2º Dia

Utilizamos o Kit Dako Advance ™ product nº K406987 (utilizado conforme indicação do fabricante); e as lâminas foram contrastadas com Hematoxilina. A avaliação da imunohistoquímica e imagens digitais foram adquirida no microscópio Nikon eclipse 80i.

5.3.3 Detecção da proteína Sox2 por imunohistoquimica

1º Dia

As lâminas foram desparafinizadas em xilol, totalizando três passagens de 10 minutos cada, em álcool de forma decrescente (100%, 90% e 70%) por 3 minutos cada passagem e finalizamos com a lavagem em água destilada por 3 minutos.

Para o desmascaramento utilizamos o tampão citrato 1x (pH 6.0), diluído em PBS no formo micro-ondas (38cº) por 20 minutos. Deixamos esfriar em temperatura ambiente por ± 20 minutos e lavamos com TBS + Triton a 0,1%. Em seguida deixamos no Hcl diluído em água destilada por 20 minutos a 38ºC. Deixamos esfriar em ambiente por uma hora e meia. Após mais 3 lavagem com Triton + TBS.

Realizamos o bloqueio com Dako 10 minutos e a incubação das lâminas com Anticorpo primário (Sox2 1:200). As lâminas permanecem overnight em câmara úmida (geladeira 4ºC).

- O protocolo do gato difere na diluição da peroxidase, sendo a 0,3% diluído em metanol por 30 min. no escuro.

2º Dia

Utilizamos o Kit Dako Advance ™ product nº K406987 (utilizado conforme indicação do fabricante). As lâminas foram contrastadas com Hematoxilina. A avaliação da imunohistoquímica e imagens digitais foram adquirida no microscópio Nikon eclipse 80i.

5.4 ANÁLISE ESTATÍSTICA

Para a comparação das expressões das proteinas Nanog, Oct4 e Sox2 entre períodos gestacionais e não gestacionais recorremos ao teste ANOVA – Tukey´s multiple comparisons test. Onde as lâminas foram dividias em 20 campos e 10 foram contados. Os testes estatísticos foram realizados com o programa do software GraphPad Prism4®. O nível de significância escolhido foi de 5% ($p < 0,05$).

.



RESULTADOS

6 RESULTADOS

6.1 ANÁLISE HISTOLÓGICA

Histologicamente, as paredes do útero são espessas e são formadas por três camadas distintas. Externamente o perimétrio é constituído de tecido conjuntivo (ou adventícia), o miométrio uma camada de músculo liso, e o endométrio ou mucosa uterina que reveste a cavidade do órgão. O epitélio da região do endométrio é colunar ou cubóide simples (cadelas e gatas), as glândulas uterinas são ramificadas e simples e encontram-se no interior da lâmina própria (Figura 2).

Figura 2- Útero de cadela e gata nulíparas.

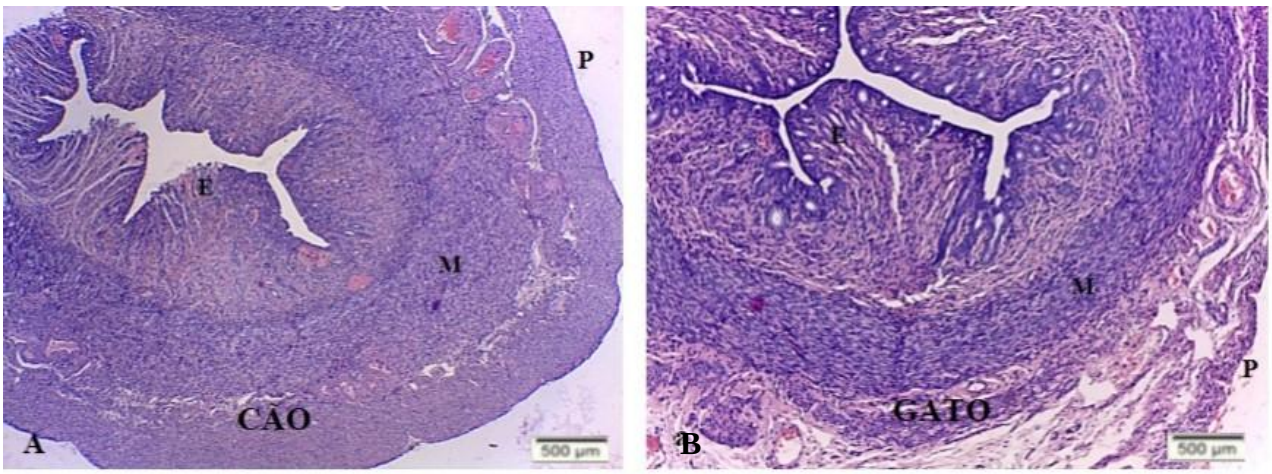

Fonte: (CASALS, J. B., 2016).
Legenda: Fotomicrográfia útero de cadela (**A**) e Gata (**B**) nulíparas. (**P**) perimétrio, (**M**) miométrio, (**E)** endométrio.

A placenta deriva do endométrio e da membrana cório alantóide, e pode ser classificada de acordo com algumas características particulares. Nos carnívoros ela é zonal, onde uma porção é semelhante a um cinto. Lamelar, onde a superfície fetal e materna aproxima-se formando um labirinto interligado, uma estrutura bem complexa. Endoteliocorial onde temos quatro camadas celulares que separam o sangue materno e fetal.

Na Figura 3 (útero de cadela) e Figura 4 (útero de gata) notamos microscopicamente a relação das alterações morfológicas que ocorrem no útero materno nas três fases distintas, Início, Meio e Termo de uma gestação.

Figura 3- Útero de cadela em três períodos da gestação.

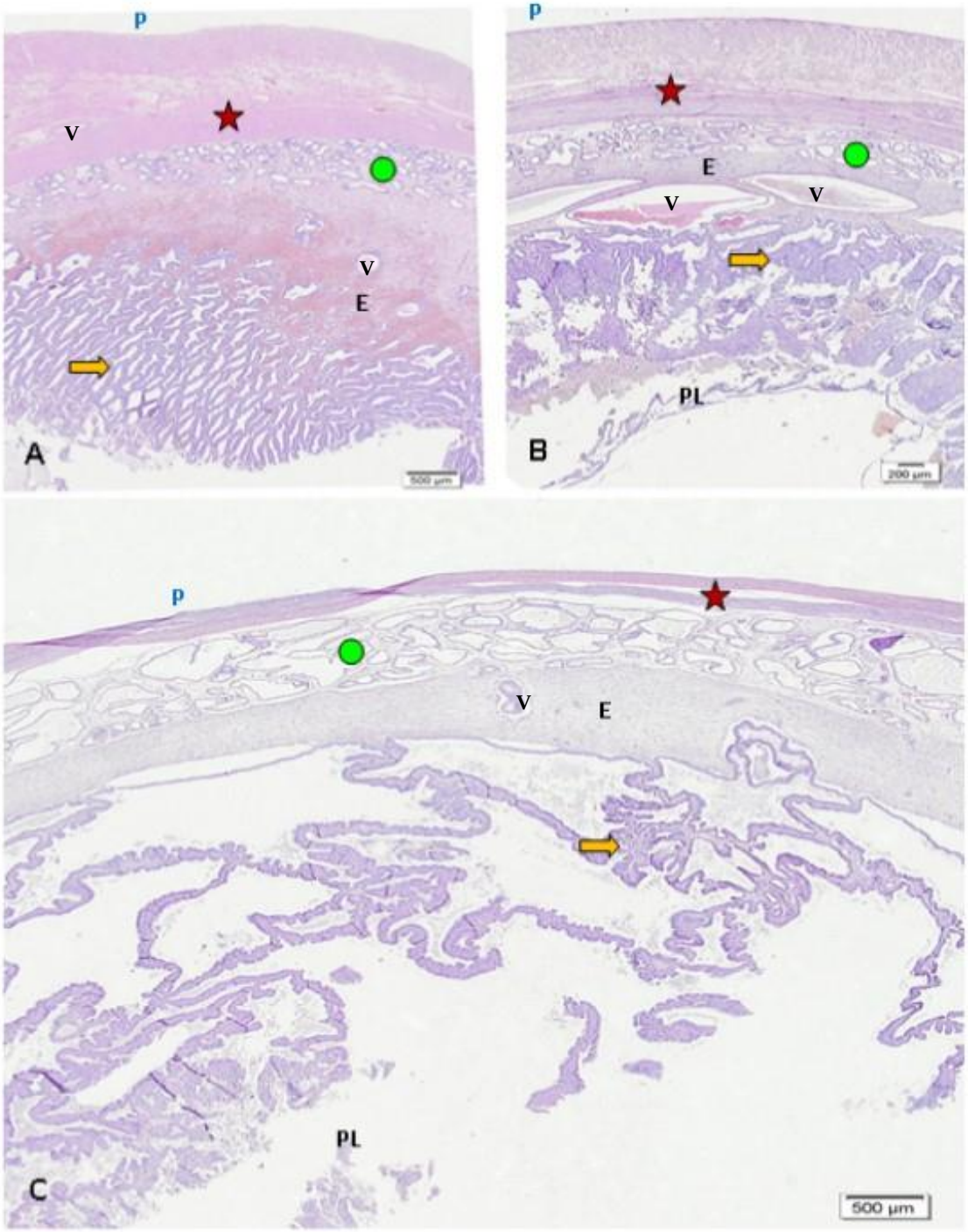

Fonte: (CASALS, J. B., 2016).

Legenda: Fotomicrográfia útero de cadela gestante. Gestação de aproximadamente 8 dias (**A**), 30 dias (**B**) e 45 dias (**C**). **P** perimétrio, (**Estrela**) miométrio, **E** endométrio, **PL** placenta. Glândulas endometriais (**circulo**), Lamelas o que caracteriza a interdigitação materno-fetal da placenta dos carnívoros (**seta**).

Comparando as três imagens (**A**, **B** e **C**) podemos observar a mudança gradativa que ocorre no percurso da gestante. (**A**) observamos um útero mais espesso, rico em vasos sanguíneos (**V**). Região de glândulas endometriais (**circulo**) com pouca alteração quando comparada as demais fases. O endométrio, camada funcional estroma endometrial, local em que se situam as glândulas endometriais e os vasos maternos organizando as Lamelas.

(**B**) e (**C**) região de miométrio (**Estrela**) mais hiperplásica. Região de glândulas endometriais (**circulo**) mais dilatadas, na figura (**C**) muito evidente essa dilatação e aspecto mais tortuoso. As Lamelas mais definidas, destacando o labirinto placentário (interdigitação materno-fetal) (**seta**).

Figura 4- Útero de gata em fases distintas da gestação.

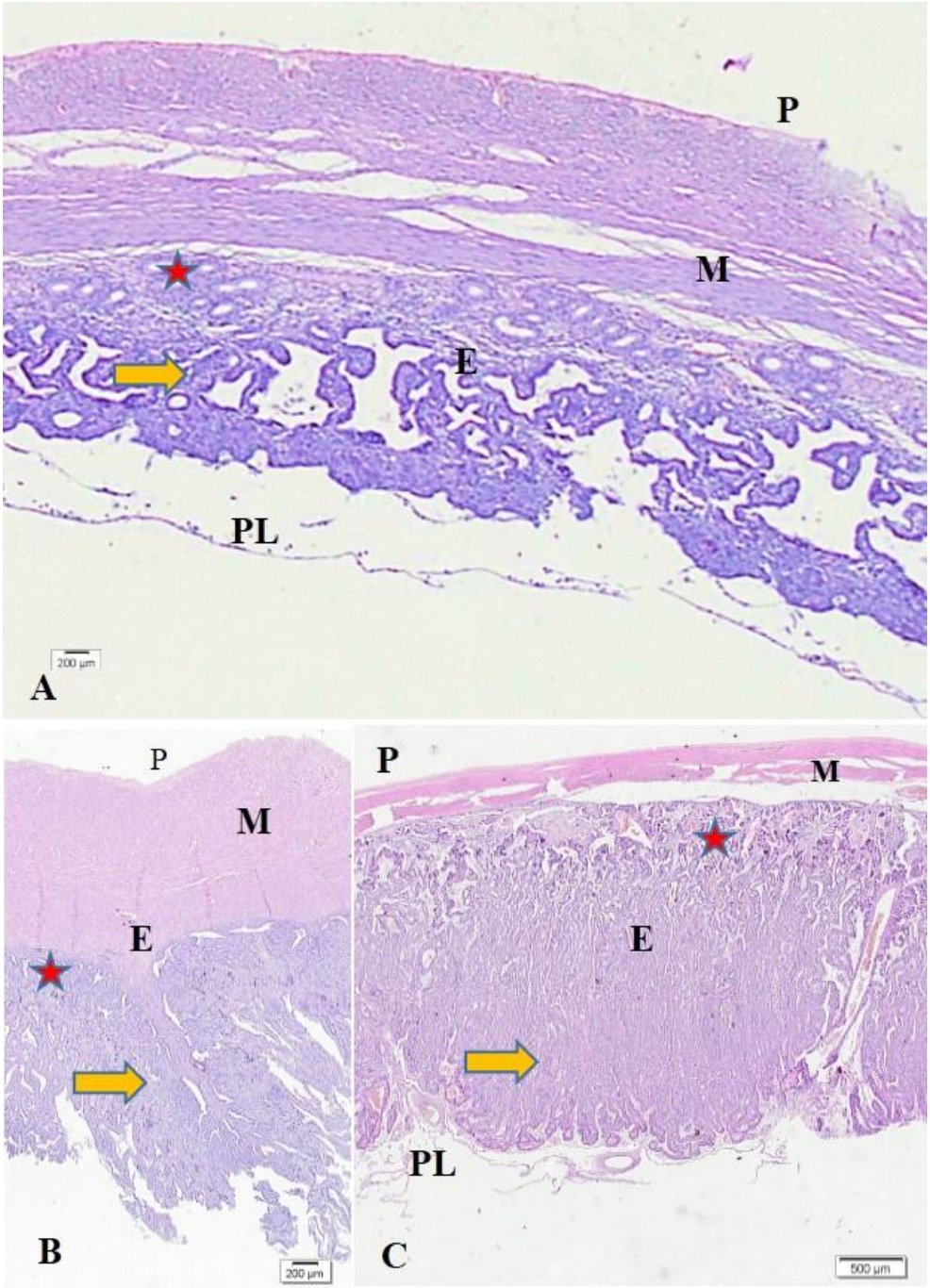

Fonte: (CASALS, J. B., 2016).

Legenda: Fotomicrográfia útero de gata gestante. Gestação de aproximadamente 12 dias (**A**), 30 dias (**B**) e 50 dias (**C**). perimétrio, (**P**), miométrio (**M**), endométrio (**E**), placenta (**PL**). Glândulas endometriais (**estrela**), Lamelas o que caracteriza a interdigitação materno-fetal da placenta dos carnívoros (**seta**). Comparando as três imagens (**A**, **B** e **C**) observamos a mudança gradativa do endométrio, espessura do perimétrio que ocorre no decorrer da gestação dos felinos domésticos.

6.2 IMUNOHISTOQUIMICA

Para uma compreensão clara dos nossos resultados, os períodos gestacionais foram divididos e analisados das duas espécies aqui estudadas, em três períodos. O primeiro período corresponde o “Início” que vai do oitavo ao vigésimo dias de gestação (Figuras 6, 7, 8 e 9). O segundo período o “Meio” que corresponde o vigésimo primeiro ao trigésimo dias de gestação (Figuras 10 e 11), e o último período, “Termo” que compreende o trigésimo primeiro ao sexagésimo dias de gestação (Figura 12).

Foram também analisados úteros de fêmeas nulíparas (Figura 5) e úteros de fêmeas com um mês após o parto (Figura 13).

As análises de imunohistoquimica foram realizadas como uma ferramenta para que pudéssemos caracterizar e analisarmos as expressões de marcadores proteicos característicos das células pluripotentes existentes na região da cinta placentária e no útero de carnívoros domésticos em diferentes fases de gestação, úteros de nulíparas e úteros pós-parto. A expressão de marcadores proteicos associados a células-tronco pluripotentes Nanog, Oct4 e Sox2 foram analisadas.

A expressão dos marcadores de pluripotencialidade, Nanog e Sox2, ficou evidente em grande proporção nas células da região de perimétrio, miométrio e endométrio materno e em algumas fases da gestação nas vilosidades do córion fetal em ambas as espécies aqui estudadas. Estas proteínas são marcadores nucleares.

Diversos protocolos com o marcados Oct4 foram testados para o útero de gatas, mas nenhum foi positivo. Em cadelas o marcador funcionou.

No cão obtivemos marcação positiva em todas as regiões dos úteros gravídicos e não gravídicos. Estas marcações puderam ser observadas em grandes proporções nas células uterinas e da região lamelar.

A expressão dos marcadores proteicos Nanog, Oct4 e Sox2 se deu de maneira intensa independente da fase em que o útero canino encontrava-se. Desta forma as análises imunohistoquimicas sugerem que estas proteínas estão presentes em qual quer idade e fase que o útero destas espécies encontre-se.

Figura 5 – Fotomicrografias de útero de cadela e gata nulíparas.

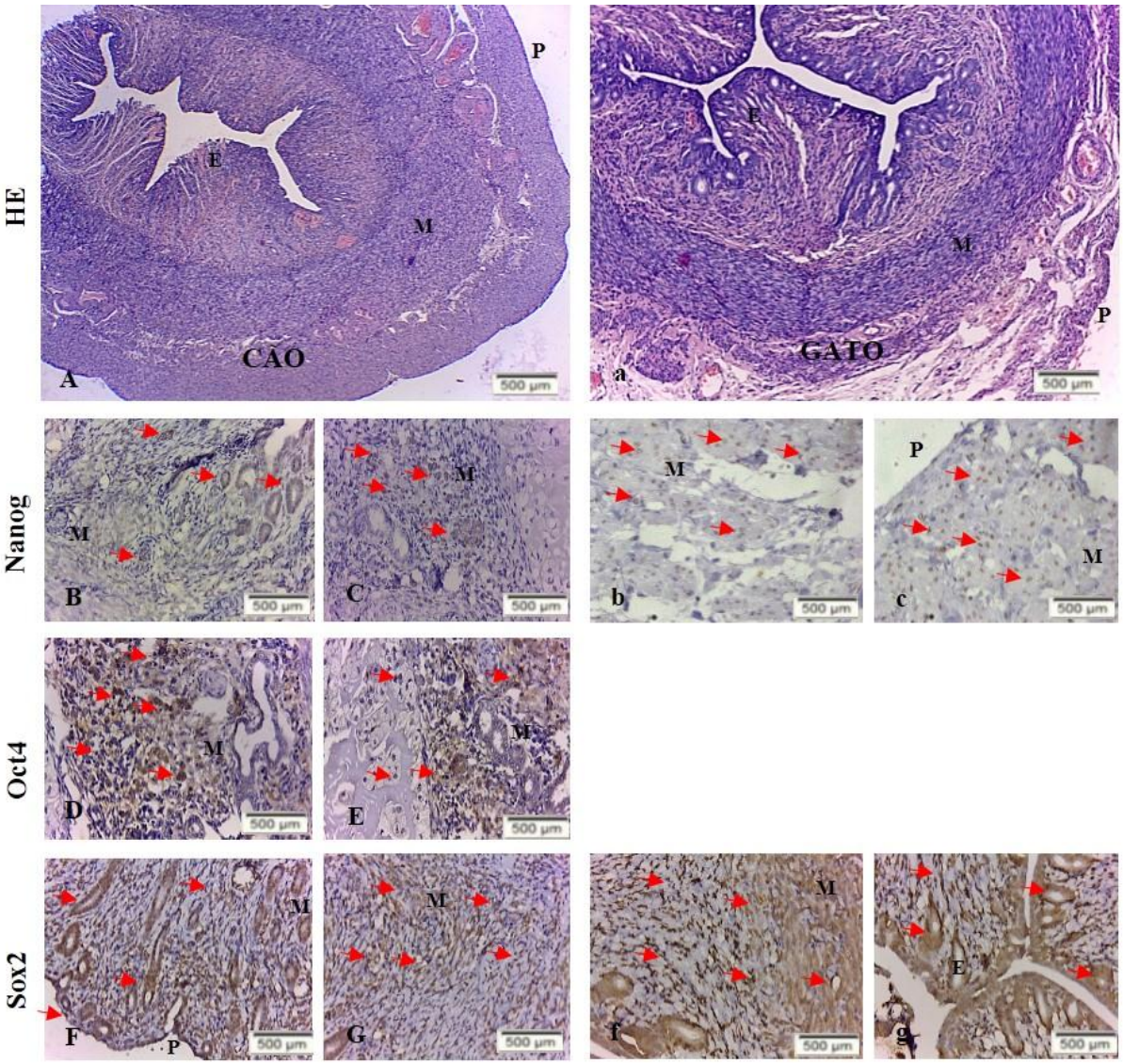

Fonte: (CASALS, J. B., 2016).

Legenda: Fotomicroscopia de útero de cadela (**A**) e gata (**a**) nulíparas (HE Barra = 500µm). Nas figuras **B** e **C** (cão-Nanog Barra= 500µm) podemos observar os núcleos das células bem marcado. As figuras **b** e **c** (gata-Nanog Barra= 500µm) as marcações são evidentes. **D** e **E** (cão-Oct4 Barra= 500µm) marcação positiva **F** e **G** (cão-Sox2 Barra= 500µm) núcleos celulares bem marcados por todo tecido analisado. Figuras **f** e **g** (gata-Sox2 Barra= 500µm) núcleos celulares do epitélio das glândulas endometriais positivas.

Figura 6 – Fotomicrografias de útero gestante. Cadela e gata na primeira fase de gestação, com aproximadamente oito dias de gestação.

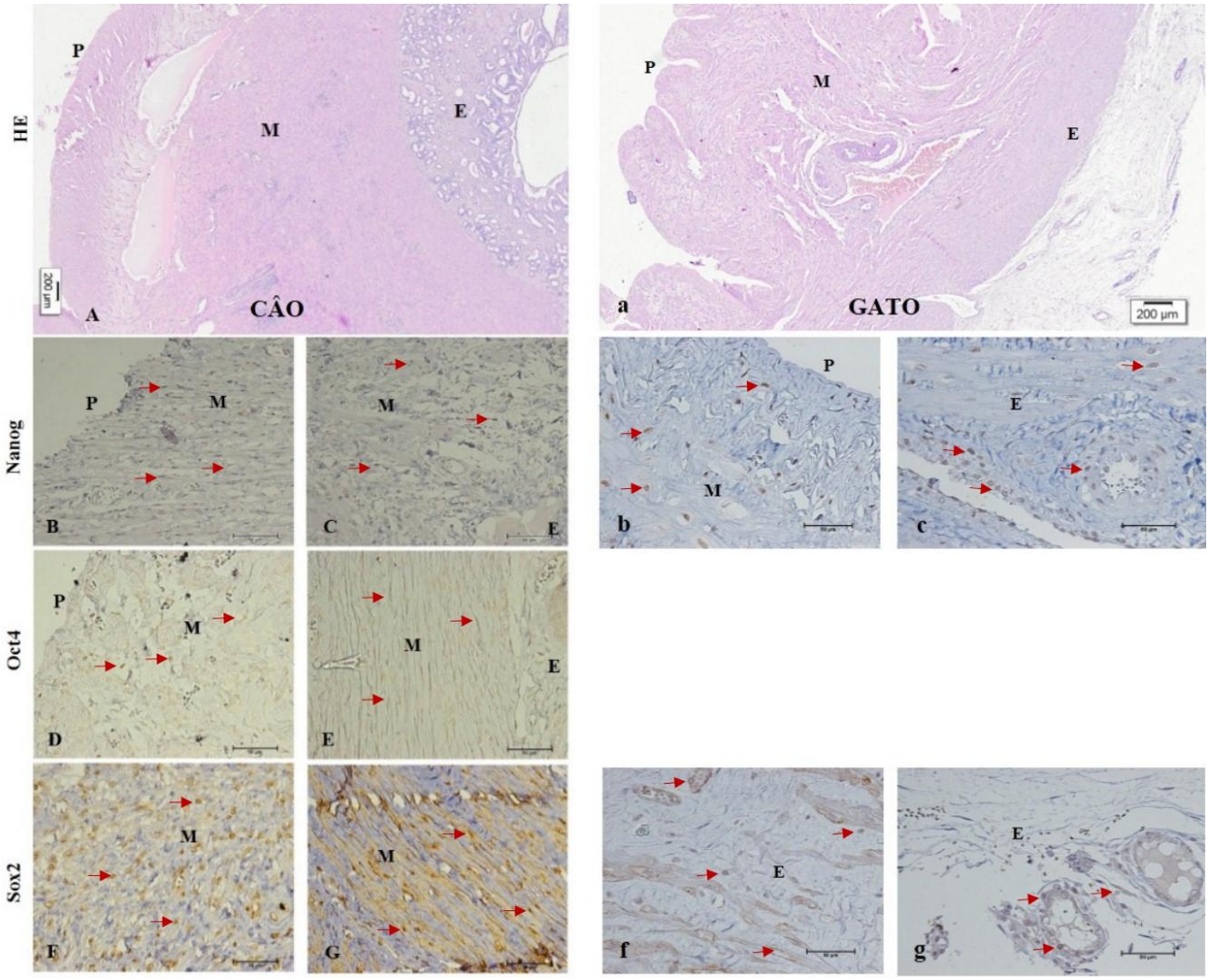

Fonte: (CASALS, J. B., 2016).

Legenda: Fotomicroscopia de útero de cadela (**A**) e gata (**a**) na primeira fase de gestação, com aproximadamente 8 dias de gestação (HE Barra = 500µm). Nas figuras **B** e **C** (cão-Nanog Barra= 500µm) podemos observar os núcleos das células pluripotentes bem marcado. As figuras **b** e **c** (gata-Nanog Barra= 500µm) as marcações são evidenciadas, mas não na quantidade observada em cadelas. **D** e **E** (cão-Oct4 Barra= 50µm) marcação positiva, na figura **E** os núcleos das células musculares (musculo liso) bem marcados. **F** e **G** (cão-Sox2 Barra= 500µm) núcleos celulares bem marcados por todo tecido analisado. Figuras **f** e **g** (gata-Sox2 Barra= 500µm) núcleos celulares do epitélio das glândulas endometriais positivas.

Figura 7 - Fotomicrografias de útero gestante de cadela, primeira fase de gestação, com aproximadamente dez dias de gestação.

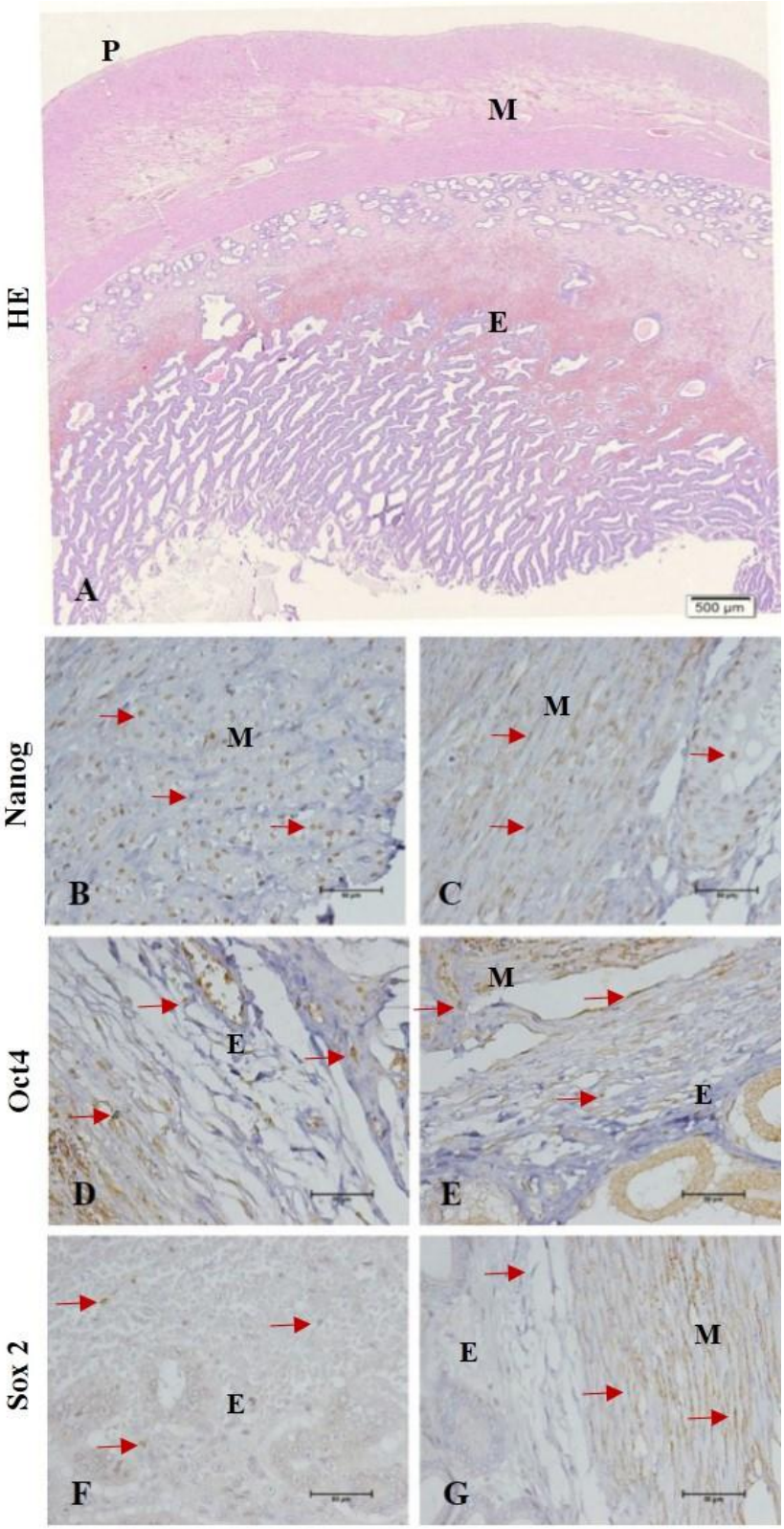

Fonte: (CASALS, J. B., 2016).

Legenda: Fotomicroscopia de útero de cadela (**A**), com aproximadamente 10 dias de gestação (HE Barra = 200µm). Nas figuras **B** e **C** (cão-Nanog Barra= 50µm) observamos um grande número de células positivas, incluindo células musculares. **D** e **E** (cão-Oct4 Barra= 50µm) marcação positiva, inclusive em epitélio glandular. **F** e **G** (cão-Sox2 Barra= 50µm) um número menor de células positivas com este marcador na região de endotélio, em compensação na região de miométrio muitas células positivas.

Figura 8 – Fotomicrografias de útero gestante. Cadela e gata na primeira fase de gestação, com aproximadamente 15 dias de gestação.

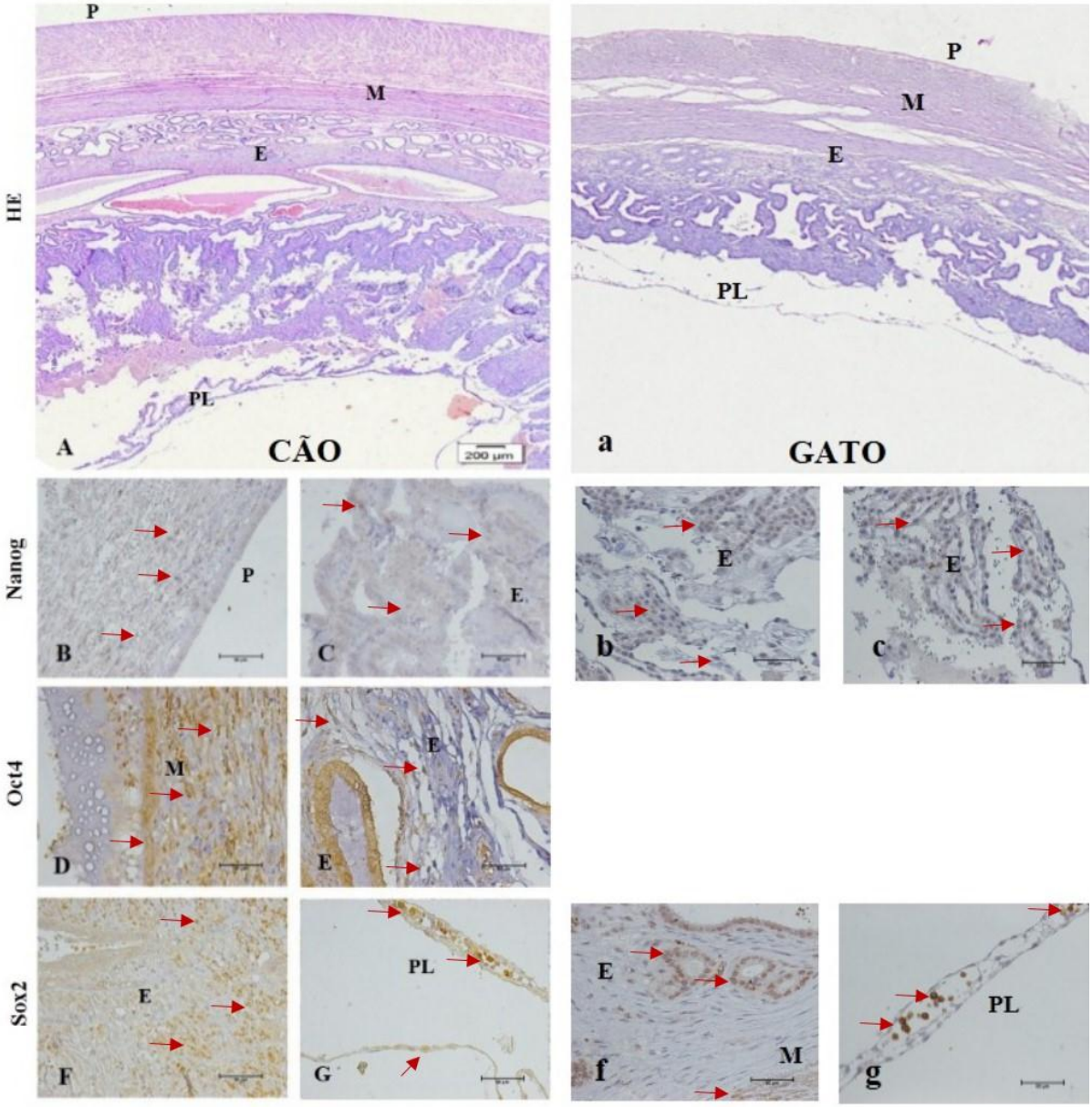

Fonte: (CASALS, J. B., 2016).

Legenda: Fotomicroscopia de útero de cadela (**A**) e gata (**a**) na primeira fase de gestação, com aproximadamente 15 dias de gestação (HE Barra = 200µm), nestas imagens já conseguimos observar a placenta (**PL**). Nas figuras **B** e **C** (cão-Nanog Barra= 50µm) núcleos das células pluripotentes bem marcado por todo o tecido. As figuras **b** e **c** (gata-Nanog Barra= 50µm) células positivas em grande quantidade. **D** e **E** (cão-Oct4 Barra= 50µm) marcação positiva inclusive no epitélio glandular. **F** e **G** (cão-Sox2 Barra= 50µm) células bem marcadas, na figura **G** podemos observar tecido placentário positivo para Sox2. Figuras **f** e **g** (gata-Sox2 Barra= 50µm). Na imagem **f** núcleos celulares do epitélio e das glândulas endometriais positivas. **g** tecido placentário de felino positivo pra Sox2.

Figura 9 – Fotomicrografias de útero gestante. Cadela e gata na primeira fase de gestação, com aproximadamente 20 dias de gestação.

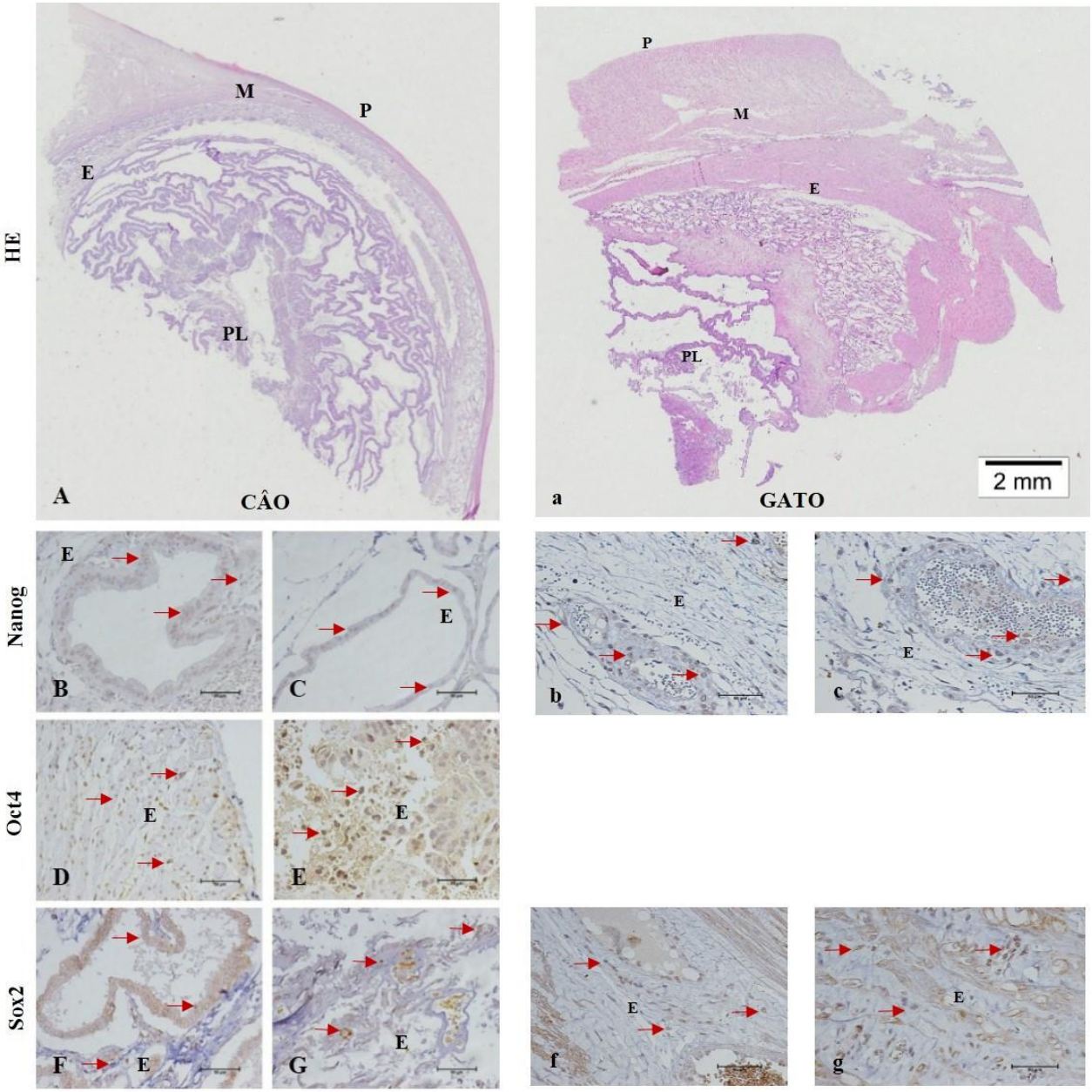

Fonte: (CASALS, J. B., 2016).

Legenda: Fotomicroscopia de útero de cadela (**A**) e gata (**a**) na segunda fase de gestação, com aproximadamente 20 dias de gestação (HE Barra = 200µm). Nas figuras **B** e **C** (cão-Nanog Barra= 50µm) glândulas endometriais aumentadas, células do epitélio positivas pra Nanog. As figuras **b** e **c** (gata-Nanog Barra= 50µm) células positivas pelo tecido e no epitélio glandular. Na figura **c** destaque para um nicho de células positivas pra Nanog. **D** e **E** (cão-Oct4 Barra= 50µm) marcação positiva e na imagem **E** um grupo de células positivas pra Oct4. **F** e **G** (cão-Sox2 Barra= 50µm) células bem marcadas. Figuras **f** e **g** (gata-Sox2 Barra= 50µm) células positivas por todo tecido.

Figura 10 – Fotomicrografias de útero gestante. Cadela e gata na segunda fase de gestação, com aproximadamente 25 dias de gestação.

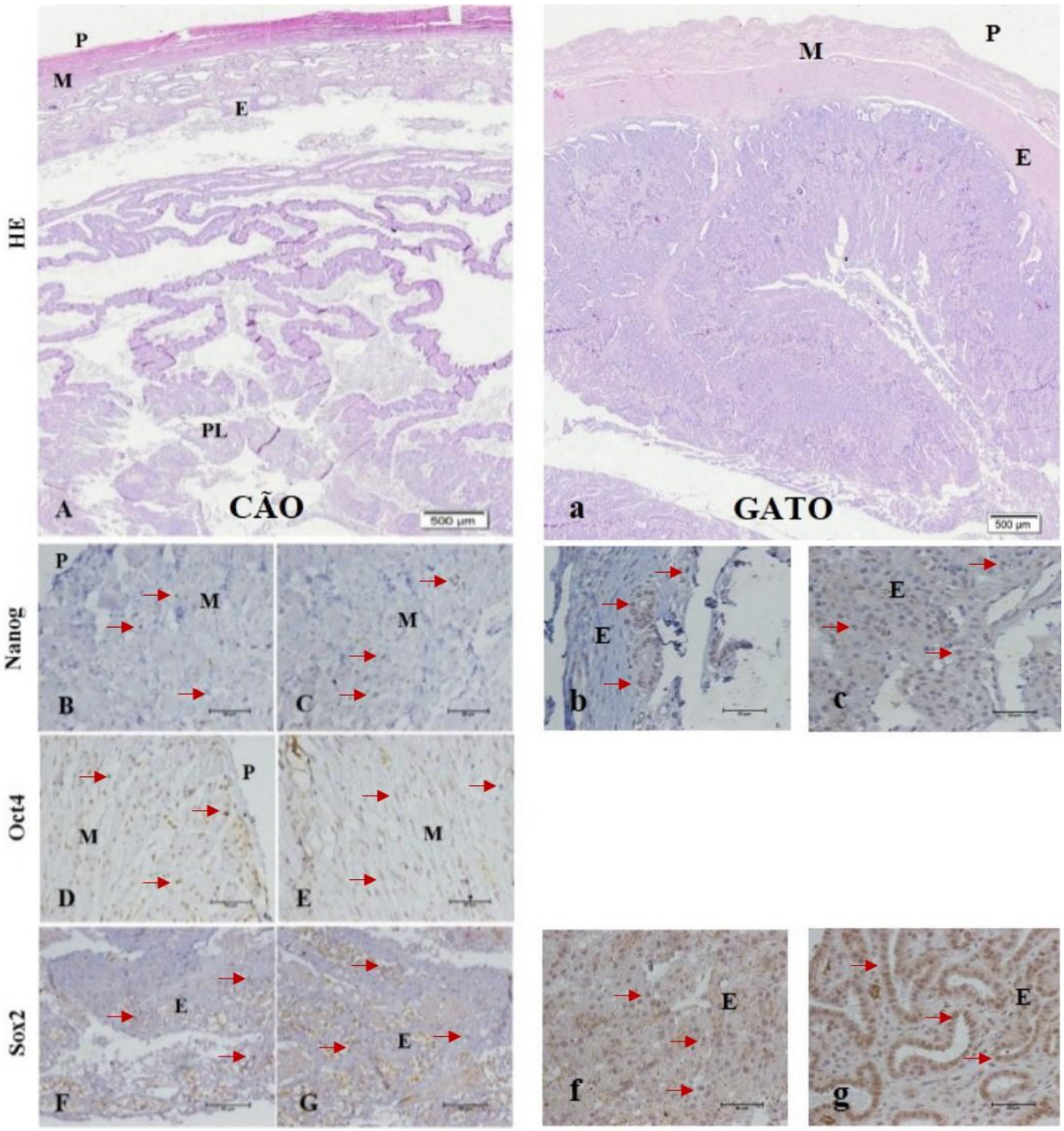

Fonte: (CASALS, J. B., 2016).

Legenda: Fotomicroscopia de útero de cadela (**A**) e gata (**a**) na segunda fase de gestação, com aproximadamente 25 dias de gestação (HE Barra = 200µm). Nas figuras **B** e **C** (cão-Nanog Barra= 50µm) células positivas pra Nanog. As figuras **b** e **c** (gata-Nanog Barra= 50µm) células positivas pelo tecido e no epitélio glandular. **D** e **E** (cão-Oct4 Barra= 50µm) marcação positiva. **F** e **G** (cão-Sox2 Barra= 50µm) células bem marcadas. Figuras **f** e **g** (gata-Sox2 Barra= 50µm) células positivas por todo tecido e região de glândulas endometriais.

Figura 11 – Fotomicrografias de útero gestante. Cadela e gata na segunda fase de gestação, com aproximadamente 30 dias de gestação.

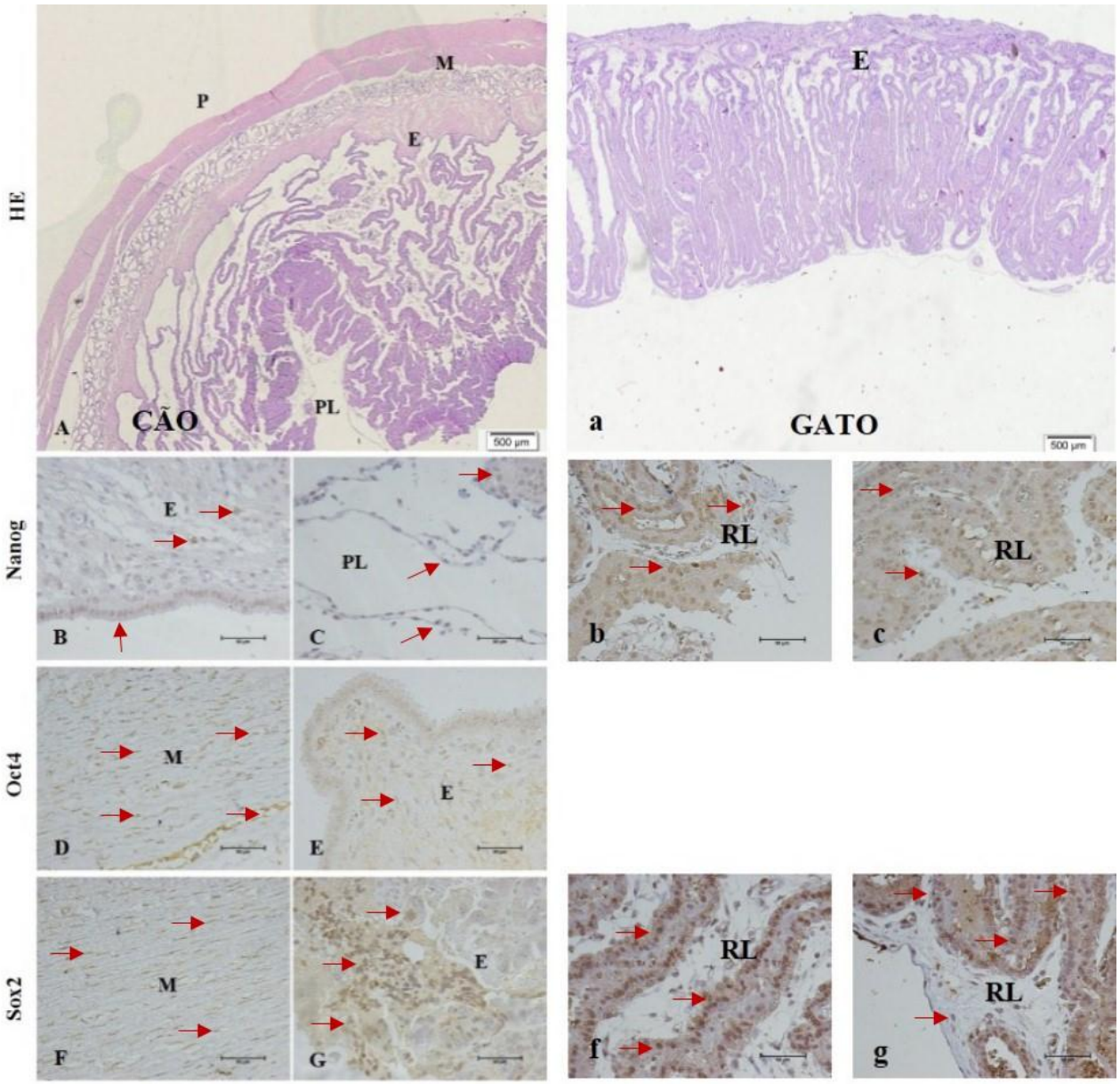

Fonte: (CASALS, J. B., 2016).

Legenda: Fotomicroscopia de útero de cadela (**A**) e gata (**a**) na segunda fase de gestação, com aproximadamente 30 dias de gestação (HE Barra = 200µm). Na figura **B** células positivas e **C** placenta com marcação positiva (cão-Nanog Barra= 50µm). As figuras **b** e **c** (gata-Nanog Barra= 50µm) células positivas pela região Lamelar (**RL**). **D** e **E** (cão-Oct4 Barra= 50µm) marcação positiva. **F** e **G** (cão-Sox2 Barra= 50µm) células bem marcadas na imagem **G** um nicho de células positivas. Figuras **f** e **g** (gata-Sox2 Barra= 50µm) células positivas por toda região lamelar (**RL**).

Figura 12 – Fotomicrografias de útero gestante. Cadela e gata na terceira fase de gestação, com aproximadamente 50 dias de gestação.

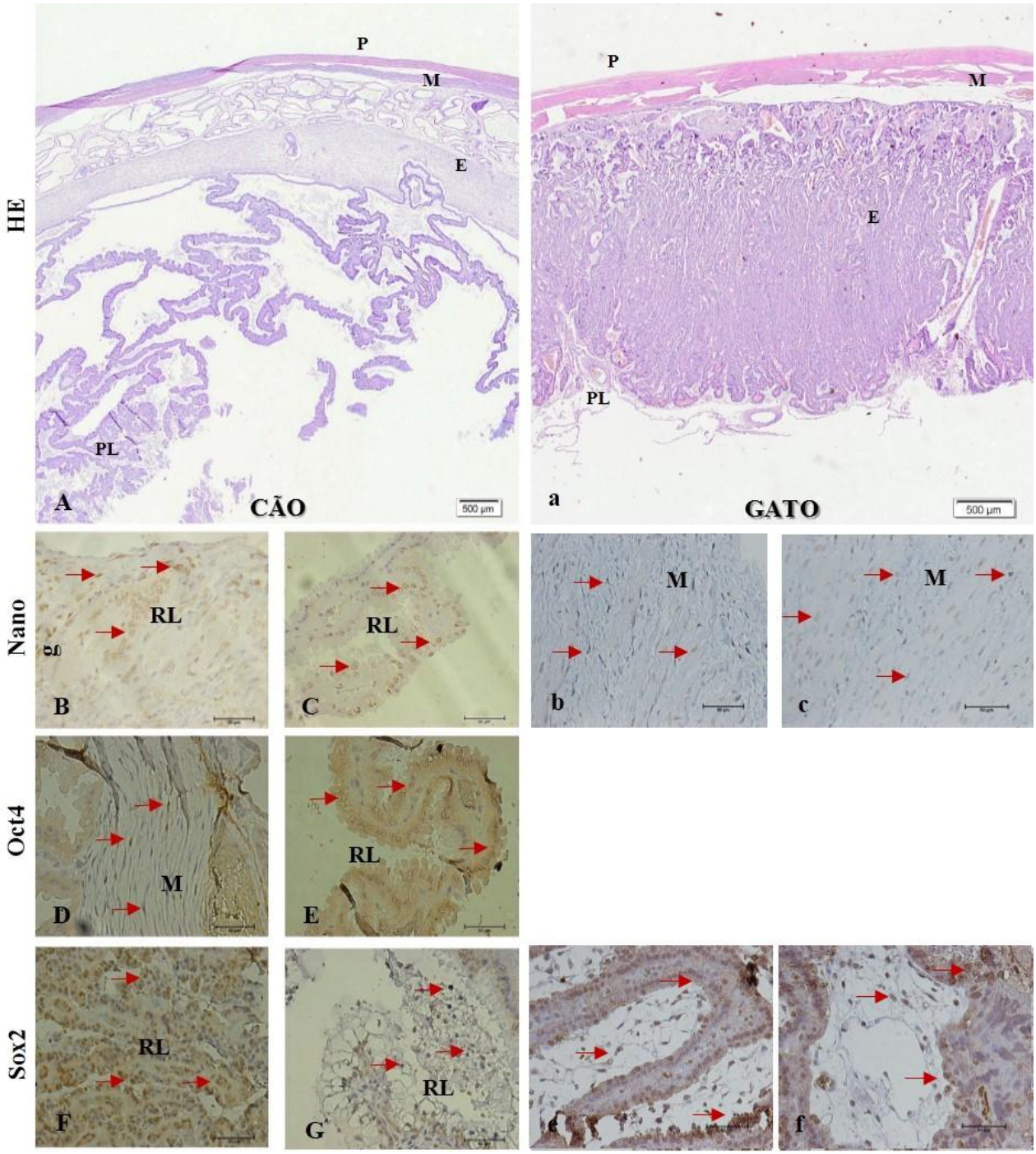

Fonte: (CASALS, J. B., 2016).

Legenda: Fotomicroscopia de útero de cadela (**A**) e gata (**a**) na terceira fase de gestação, com aproximadamente 50 dias de gestação (HE Barra = 200µm). Na figura **B** e **C** (cão-Nanog Barra= 50µm) células positivas região Lamelar (**RL**). As figuras **b** e **c** (gata-Nanog Barra= 50µm) células positivas para Nanog. **D** e **E** (cão-Oct4 Barra= 50µm) marcação positiva em região de miométrio (**M**) e região lamelar (**RL**). **F** e **G** (cão-Sox2 Barra= 50µm) células bem marcadas na região lamelar. Figuras **f** e **g** (gata-Sox2 Barra= 50µm) células positivas por toda região lamelar.

Figura 13 – Fotomicrografias de útero de cadela e gata paridas, após um mês do parto.

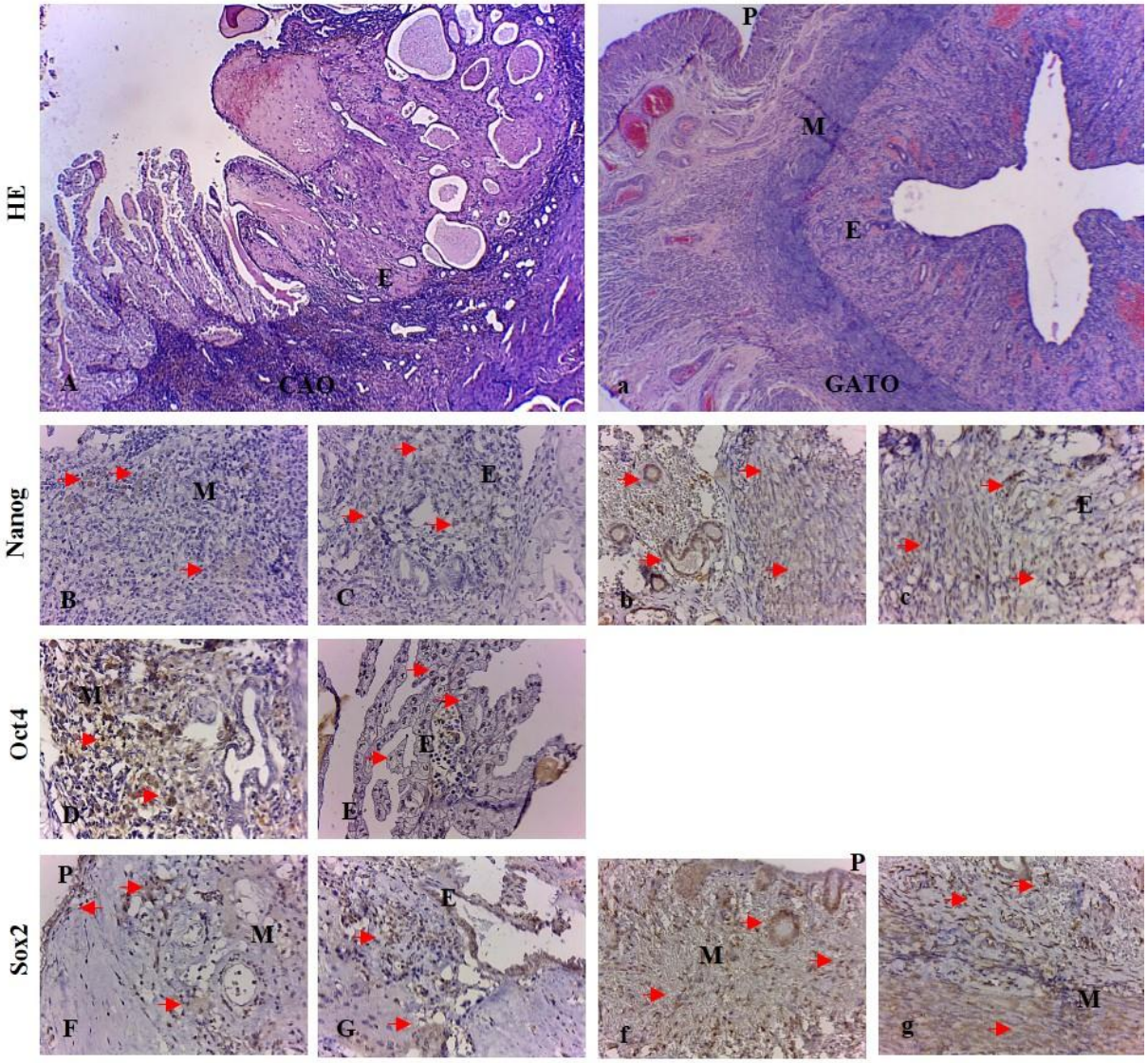

Fonte: (CASALS, J. B., 2016).

Legenda: Fotomicroscopia de útero de cadela (**A**) e gata (**a**) com um mês pós-parto (HE Barra = 200µm). Na figura **B** e **C** (cão-Nanog Barra= 200µm) células positivas em todo miométrio e endométrio. As figuras **b** e **c** (gata-Nanog Barra= 200µm) células positivas para. **D** e **E** (cão-Oct4 Barra= 200µm) marcação positiva em região de miométrio e endométrio. **F** e **G** (cão-Sox2 Barra= 200µm) células bem marcadas em todas as regiões do útero. Figuras **f** e **g** (gata-Sox2 Barra= 200µm) células positivas por todo órgão.

6.3 ANÁLISE ESTATÍSTICA

A quantificação das expressões das proteínas de Nanog, Oct4 e Sox2 em amostras de úteros não gestantes e gestantes de cadelas e gatas em períodos diferentes da gestação foram realizadas. As analises foram feitas com auxílio do software GraphPad Prism4®, teste ANOVA – Tukey´s multiple comparisons test, onde o nível de significância foi $p < 0,05$.

Separamos quatro (4) Lâminas de cada período gestacional e não gestacional, dividimos estas em 20 campos e escolhemos aleatoriamente 10 campos, os quais foram contados.

Do ponto de vista quantitativo, quando comparados os três anticorpos utilizados nas diferentes fases uterina das fêmeas de cão e gato observou-se:

Não há diferença significativa na transcrição das proteínas Nanog e Sox2 quando comparadas as três fases de uma cadela gestante. O Oct4 mostra uma diferença significativa ($p=0,0064$) entre as fases de início e meio e entra o início e a fase de termo.

Quando comparados os três anticorpos entre si, nos três períodos gestacionais ficou evidente que temos uma diferença ($p=0,0005$) somente da proteína Nanog com Oct4. Desta forma pudemos observar que as células positivas são mantidas durante toda a gestação, mesmo na fase final/termo da gestação onde se espera que tenha uma menor proliferação de células pluripotentes. Isso provavelmente deve-se a mudança que o órgão sofre na sua recuperação pós parto (Figura 14).

Na gata pudemos observar uma diferença da proteína Nanog ($p=0,0006$) quando comparadas as fases de início para a fase meio da gestação e, início para a fase termo.

As proteínas Nanog e Sox2 nas diferentes fases gestacionais não demonstraram diferenças significativas (Figura 15).

No que se refere a fase nulíparas e pós-parto destaca-se que não houve diferença quando comparados os anticorpos na fase pós parto tanto de cadelas como de gatas. Na fase nulíparas observou-se diferença somente na cadela ($p=0,0018$) para os três anticorpos (Figura 16).

Figura 14 – Quantificação dos anticorpos nos diferentes períodos gestacional da cadela.

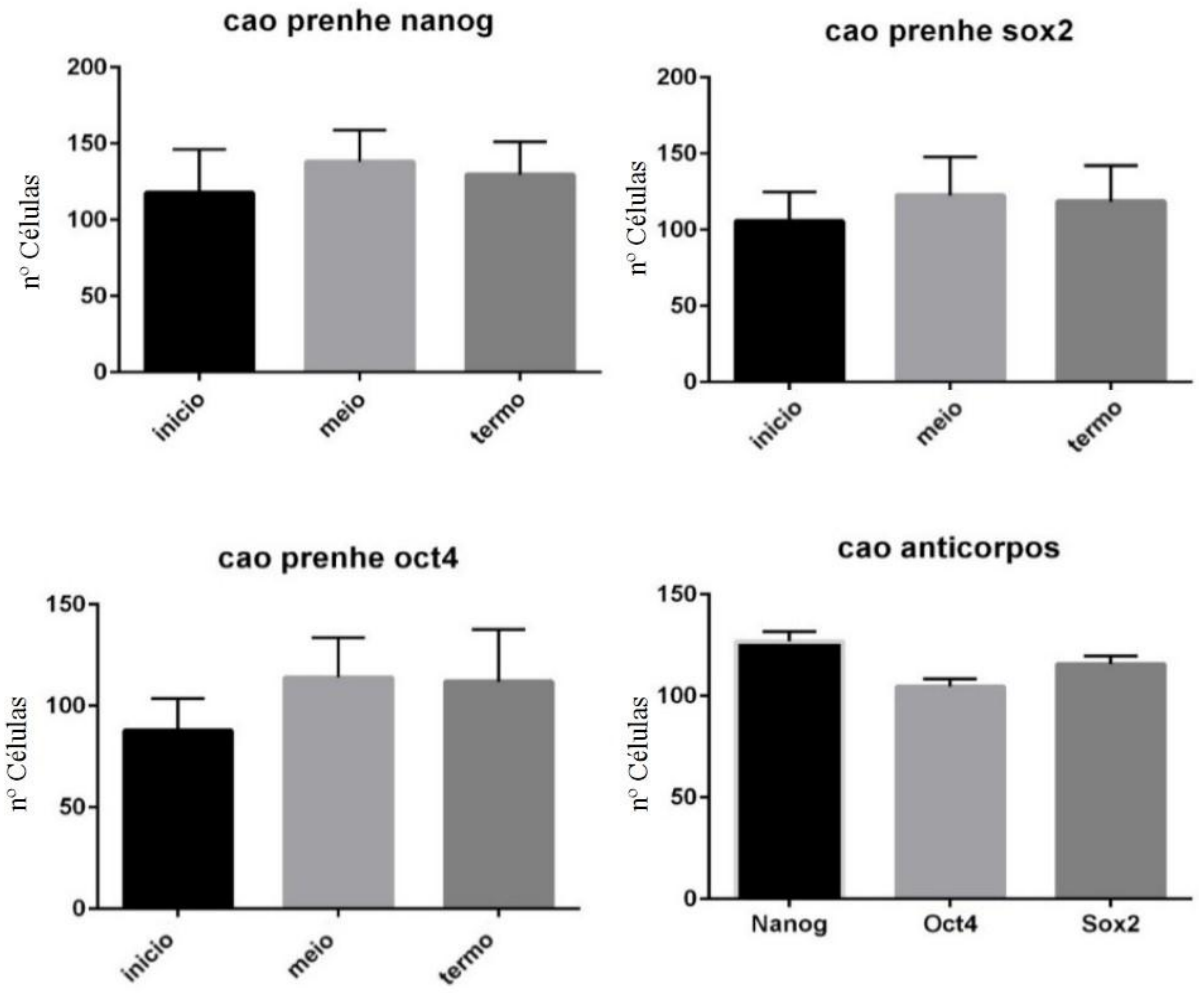

Fonte: (CASALS, J. B., 2016).

Legenda: Detecção da presença das proteínas Nanog, Oct4 e Sox2 em fragmentos uterinos em diferentes fases gestacional de cadela.

Figura 15 – Quantificação dos anticorpos nos diferentes períodos gestacionais da gata.

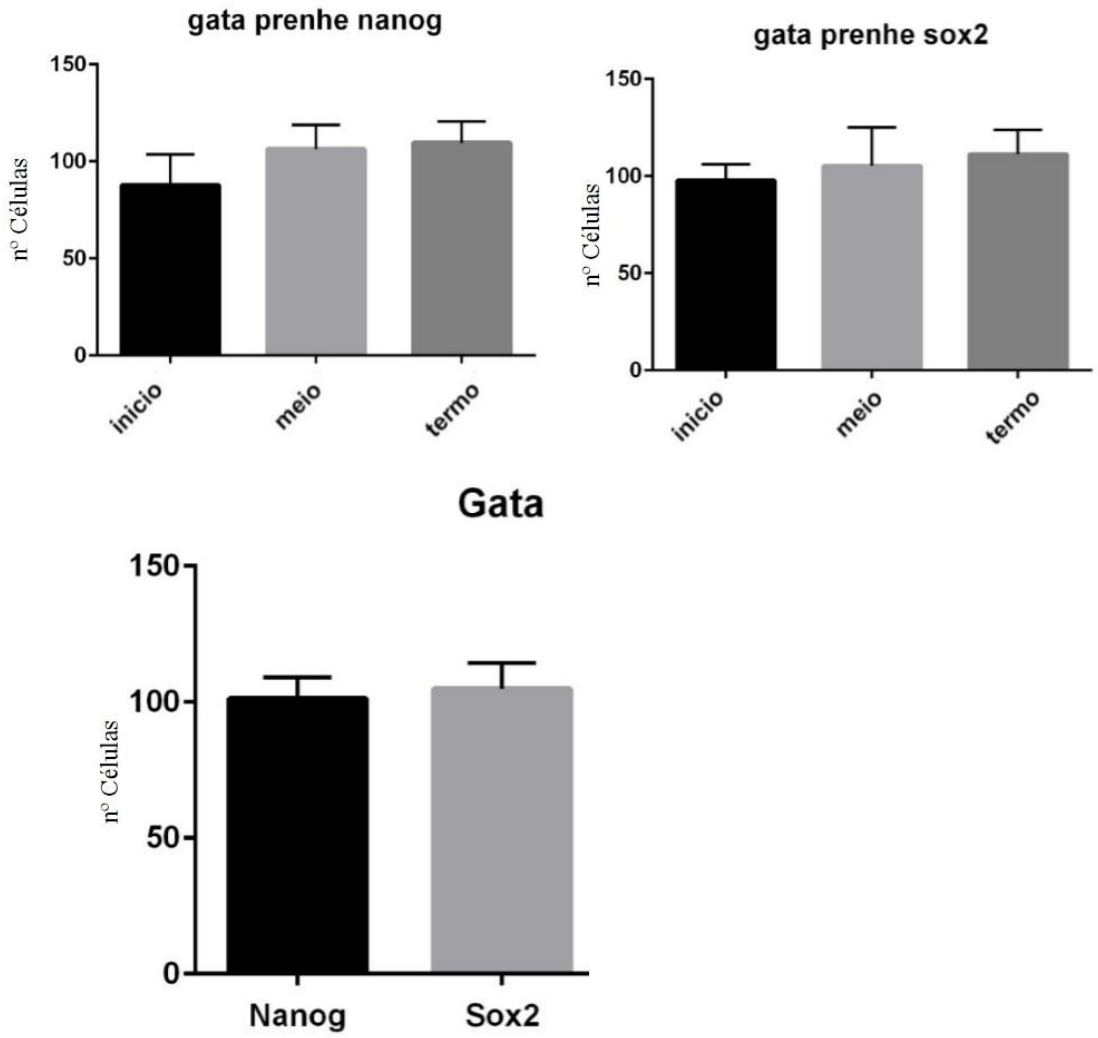

Fonte: (CASALS, J. B., 2016).

Legenda: Expressão das proteínas Nanog e Sox2 em fragmentos uterinos em diferentes fases gestacional de gata.

Figura 16 – Quantificação dos anticorpos em úteros nulíparas e pós-parto de cadela e gata.

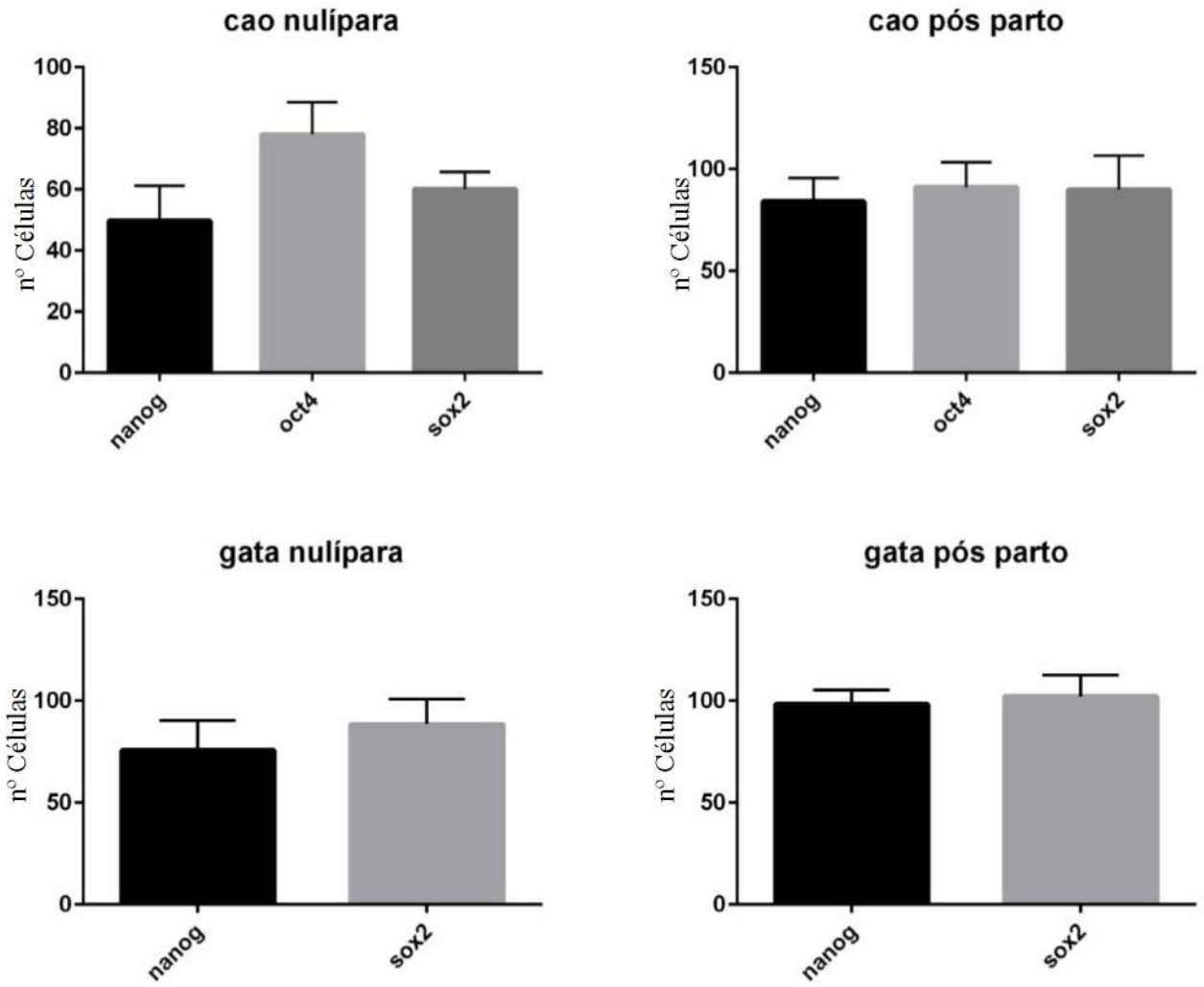

Fonte: (CASALS, J. B., 2016).

Legenda: Expressão das proteinas Nanog, Oct4 e Sox2 em fragmentos uterinos de cadelas e gatas nulíparas e após o parto.



DISCUSSÃO

7 DISCUSSÃO

Macroscopicamente e microscopicamente, o útero dos carnívoros domésticos já foi bem descrito por inúmeros pesquisadores (BARONE, 1976; GETTY, 1981; DYCE et al., 2004; AMBRÓSIO et al., 2004; MIGLINO et al., 2006). Na nossa pesquisa não observamos nada que já não tenho sido descrito macro e microscopicamente no útero de cadelas e gatas.

Analisamos as expressões de proteínas em células-tronco pluripotentes de úteros de fêmeas de carnívoros domésticos (nulíparas, em diferentes fases da gestação e pós parida), como as proteínas Nanog, Oct4 e Sox2. Os fatores de transcrição Nanog, Oct4 e Sox2 encontram-se no centro da regulação de genes responsáveis pela diferenciação celular esses fatores estão relacionados com a manutenção da pluripotencialidade celular.

As células-tronco passam por um importante, processo de autorenovação, que garante a manutenção da pluripotência dessas células, conferindo a algumas delas a capacidade de se dividir, mantendo seu estado de indiferenciação, tanto pela divisão celular simétrica, quanto assimétrica. A regulação da capacidade de autorrenovação destas células é feita por genes cujos produtos interferem na própria expressão gênica. Sox2 codifica uma proteína não histônica capaz de se ligar ao DNA, influenciando, positiva ou negativamente, a expressão de determinados genes; Oct4 participa de duas etapas cruciais na formação do embrião; a primeira, na etapa da formação da mórula com desenvolvimento da massa celular interna, que é pluripotente, e do trofoectoderma. autorrenovação destas células e o seu estado indiferenciado (NICHOLS et al., 1998; AVILION et al., 2003).

Em nossos experimentos observamos uma intensa marcação dos fatores de expressão Nanog e Sox2 por imunohistoquímica em células uterinas de cadelas e gatas. O Oct4 fica bem evidente nos úteros de cadelas, em úteros de gatas essa marcação quase não pode ser observada. A marcação com Oct4 foi observada em endométrio humano por Matthai et al., 2006.

Confirmamos que os marcadores de pluripotência Nanog, Oct4 e Sox2, são expressos em tecidos endometriais. Esses resultados foram semelhantes em útero de vaca, descrito por Lupicka et al., 2015.

Fatores que estão relacionados com a manutenção da pluripotencialidade celular são os fatores de transcrição Oct4 e Nanog, estes encontram-se no centro da regulação de genes responsáveis pela diferenciação celular. Estudos já provaram que Oct4 regula diretamente

Nanog e Sox2, também envolvido na manutenção da pluripotencialidade (NICHOLS et al., 1998; AVILION et al., 2003).

Durante a embriogênese, Oct4 é inicialmente ativado como fator materna no oócito e permanece ativo em embriões durante todo o período de pré-implantação. O Oct4 é usado como um marcador de células estaminais. Podemos encontrar o gene Oct4, expresso em tecidos de tumores malignos, tais como tumores de células germinais e carcinoma embrionárias.

Pesquisas demonstram que Oct4 também pode ser encontrado no endométrio humano (MATTHAI et al., 2006), dando apoio à hipótese de regeneração endometrial por células-tronco locais no tecido endometrial. Uma teoria confirmada pela presença de células epiteliais e do estroma clonogénicas endométrio humano em agir como células estaminais putativas. Pesquisas vêm apontando que as células estaminais especificas dos tecidos locais estariam envolvidas na manutenção e regeneração do endométrio durante a fase folicular e durante a menstruação.

Pesquisas referentes a células-tronco do epitélio uterino vem sendo realizadas em humanos como fonte de possíveis terapias celulares. A existência de células-tronco no epitélio endometrial humano vem sendo discutida (GARGETT et al., 2012.) Ratos são modelos promissores nessas pesquisas uma vez que a fisiologia relacionada ao reprodutor feminino é muito semelhante ao humano. Estudos com o epitélio endometrial de ratos sugerem que as células do endométrio têm diferentes capacidade proliferativa (CHAN; GARGETT et al., 2006).

O endométrio das espécies que ciclam apresentam propriedades únicas de regeneração. O organismo das fêmeas permanece sob influência do estrógeno e progesterona durante toda a vida reprodutiva, desta forma cada vez que ocorre a ruptura do tecido endometrial (cio) ocorre a regeneração (SASSON; TAYLOR, 2008). Sendo assim, acreditamos que um órgão que passa por tantas mudanças possui uma fonte celular que ajude na sua regeneração. Ou seja, uma possível fonte de células-tronco pluripotentes.

A futura utilização dessas células em ensaios clínicos, depende de mais pesquisas, como obtê-las, cultivo e expansão. Quanto mais indiferenciada for uma célula, maior será seu potencial de uso em múltiplas aplicações. Desta forma, a presença de marcadores de pluripotência como o Oct4, Sox2 e Nanog pode significar a existência de células primitivas no epitélio uterino e cinta placentária, aumentando ainda mais o interesse nessas células, principalmente porque são oriundas de uma fonte de fácil aquisição. Fonte esta que não esbarra em conceitos éticos.

CONCLUSÕES

8 CONCLUSÃO

Da pesquisa realizada sobre as células-tronco localizadas na região de cinta placentária e útero de carnívoros domésticos (*Canis familiaris* e *Felis domesticus*), julgamos poder concluir que:

1) Foi possível a identificação das células que expressão proteinas pluripotentes em diferentes idades gestacionais, tanto na região de cinta placentária e o próprio complexo uterino ;
2) Apesar de semelhantes, as espécies aqui estudadas apresentaram diferenças na realização do protocolo da imunihistoquímica utilizado nesta pesquisa para obtenção da marcação destas células;
3) A quantidade de células pluripotentes pode variar de acordo com o período gestacional, sendo em maior quantidade no inicio da gestação;
4) A utilização deste órgão como fonte de células-tronco se faz possivél e de fácil aquisição uma vez que a castração se faz necessária para o controle populacional dos cães e gatos;

Pesquisas relacionadas com as células-tronco do endométrio vêm crescendo, principalmente porque estas células podem ser facilmente obtidas, a partir de fontes descartadas, sem entraves éticos. Desta forma tem o potencial de serem uma nova fonte para o desenvolvimento na terapêutica como terapia celular.

.

REFERENCIAS

REFERÊNCIAS

AKELA, A.; NANDI, S. K.; BANERJEE, D.; DAS, P.; ROY, S.; JOARDAR, S.N.; MANDAL, M.; DAS, P. K.; PRADHAN, N. R. Evaluation of autologous bone marrow in wound healing in animal model: a possible application of autologous stem cells. **International Wound Journal,** Hoboken, v.9, n.5, p.505–516, oct., 2012.

ALMEIDA, J.M. **Embriologia veterinária comparada.** 1.ed. Rio de Janeiro: Guanabara-Koogan, 1999. 192p.

AMBRÓSIO, C.E.; MARTINS, D.S.; MIGLINO, M.A. Biologia do desenvolvimento em cães: comportamento do embrião/feto em relação a placenta. **Revista Brasileira de Reprodução Animal,** Belo Horizonte, Supl., n.6, p.133, dez. 2009.

AMBRÓSIO, C.E.; MIGLINO, M.A. Morfofisiologia da placenta canina, Canis familiaris, Linnaeus, 1958. **Revista Brasileira de Reprodução Animal,** Belo Horizonte, v.25, n.2, p.164-167, abr-jun., 2001.

AMBRÓSIO, C.E.; MIGLINO, M. A.; LIMA, A.R.; MARTINS, D.S.; ASSIS-NETO, A.C.; BONATELLI, M.; VERECHIA, F.T.; CARVALHO, A.F. Fissura placentária de gatas SRD, Felis catus – Linnaeus, 1758: aspectos macro e microscópicos. **Brazilian Journal of Veterinary Research and Animal Science**, São Paulo, v.41, n.2, p.81-85, mar-apr, 2004.

AVILION, A. A.; NICOLIS, S.K.; PEVNY, L.H.; PEREZ, L.; VIVIAN, N.; LOVELL-BADGE, R. Multipotent cell lineages in early mouse development depend on SOX2 function. **Genes & Development**, Cold Spring Harbor, v.17, n.1, p.126-40, jan., 2003.

BARONE, R. **Anatomie comparée dês mammiféres domestiques.** Paris: Vigot Frères, 1976. v. 4. n.2. p.453-496. Splancnologia.

BROLIO, M.P.; AMBRÓSIO, C.E.; FRANCIOLLI, A.R.; MORINI, A.C.; GUERRA, R.R.; MIGLINO, M.A. A barreira placentária e sua função de transferência nutricional. **Revista Brasileira de Reprodução Animal,** Belo Horizonte, v.34, n.4, p.222-232, out-dez., 2010.

CALLONI, R.; CORDERO, E. A.; HENRIQUES, J. A.; BONATTO, D. Reviewing and updating the major molecular markers for stem cells. **Stem Cells** Dev. 2013, v. 22, p.1455–76, 2013.

CHAN, R. W.; GARGETT, C. E. Identification of label-retaining cells in mouse endometrium. **Stem Cells,** Dayton, v.24, n.6, p.1529–1538, jun., 2006.

DIETERLEN-LIÈVRE, F.; CORBEL, C.; SALAÜN, J. Allantois and placenta as developmental sources of hematopoietic stem cells. **The International Journal of Developmental Biology,** Vancouver, v.54, n.6-7, p.1079–1087, 2010.

DYCE, K.M.; SACK, W.O.; WENSING, C.J.G. **Tratado de anatomia veterinária**. 3.ed. Rio de Janeiro: Elsevier, 2004. 813p.

FIGUEIRA, P. G. M.; ABRÃO, M. S.; KRIKUN, G.; TYLOR, H. Stem cells in endometrium and their role in the pathogenesis of endometriosis. **Annals of the New York Academy of Sciences**. 2011, v.1221, p.10–7, 2011.

GARGETT, C.E.; NGUYEN, H.P.; YE, L. Endometrial regeneration and endometrial stem/progenitor cells. **Reviews in endocrine & metabolic disorders,** Manhattan, v.13, n.4, p.235-251, dec., 2012.

GETTY, R. **Sisson/Grossman:** anatomia dos animais domésticos. 1.ed. Rio de Janeiro: Interamericana, 1981. 2v.

JUNQUEIRA, L.C.U.; CARNEIRO, J. **Histologia Básica.** 8.ed. Rio de Janeiro: Guanabara-Koogan, 2004, 488p.

KAKEGAWA, R; TERAMURA, T; TAKEHARA, T; ANZAI, M; MITANI, T; MASTSUMOTO, K; SAEKI, K; SAGAWA, N; FUKUDA, K; HOSOI, Y. Isolation and culture of rabbit primordial germ cells. **Journal of Reproduction Development,** Nara, v.54, n.5, p.352-357, oct., 2008.

KERKIS, A.; SOUKOIAN, M.; KERKIS, I.; MERKEL, C.; MELLO, M. R. B.; PEREIRA, L.V. Células tronco-embrionárias e a geração de modelos animais para doenças genéticas humanas. **Biotecnologia Ciência & Desenvolvimento,** Brasília, 20, p.20-25, mai-jun.,2001.

KIM, J.N.; LEE, Y.M.; PARK, T.S.; JUNG, J.G.; CHO, B.W.; LIM, J.M.; HAN, J.Y. Detection and characterization of primordial germ cells in pheasant (Phasianus colchicus) embryos. **Theriogenology**, Stoneham, v.63, n.4, p.1038-1049, mar., 2005.

KUHHOLZER, B.; BAGUISSI, A.; OVERSTROM, E.W. Long-term culture and characterization of goat primordial germ cells. **Theriogenology,** Stoneham, v.53, n.5, p.1071-1079, mar., 2000.

KUIJK, E.W.; LOPES, S.M.C.S.; GEIJSEN, N.; MACKLON, N.; ROELEN, B.A. The different shades of mammalian pluripotent stem cells. **Human Reproduction Update,** Oxford, v.17, n.2, p. 254–27, mar-apr., 2011.

LAWSON, K.A.; HAGE, W.J. Clonal analysis of the oigin of primordial germ cells in the mouse. **Ciba Foundation Symposia,** Hoboken, v.182, p.68-64, 1994.

LEDDA, S.; BOGLIOLO, L.; BEBBERE, D.; ARIU, F.; PIRINO, S. Characterization, isolation and culture of primordial germ cells in domestic animals: recent progress and insights from the ovine species. **Theriogenology,** Stoneham, v.74, n.4, p.534-543, sep., 2010.

LEISER, R.; KAUFMANN, P. 1994. Placental structure: in a comparative aspect. **Experimental and clinical endocrinology,** v.102, n.3 p.122-134, 1994.

LESLIE, P.G.; HIATT, J.L. **Atlas Colorido de Histologia.** 4.ed. Rio de Janeiro: Guanabara-Koogan, 2007. 432p.

LUPICKA, M.; BODEK, G.; SHPIGEL, N.; ELNEKAVE, E.; KORZEKWA, A. J. Identification of pluripotent cells in bovine uterus: *in situ* and *in vitro* studies. **Reproduction**. 2015, v.149, p.1–12, 2015.

MACHADO, C.C.; ALMEIDA, C.A. S.; AMANO, C.N. Desenvolvimento embrionário e fetal em cães. Disponível em: <http://www.fmvz.unesp.br/sony/Carol.pdf>. Acesso em: 10 out. 2011.

MARK, A.L.; SUN, Z.; WARREN, D.S.; LONZE, B.E.; KNABEL, M.K.; MELVILLE WILLIAMS, G.M.; LOCKE, J.E.; MONTGOMERY, R.A.; CAMERON, A.M. Stem cell mobilization is life saving in an animal model of acute liver failure. **Annals of Surgery,** Philadelphia, v.252, n.4, p.591–596, oct., 2010.

MARTIN, G.R. Isolation of a pluripotent cell line from early mouse embryos cultured in medium conditioned by teratocarcinoma stem cells. **Proceedings of the National Academy of Sciences of the United States of America,** Washington, v.78, n.12, p.7634-7638, 1981.

MARUYAMA, T.; MASUDA, H.; ONO, M.; KAJITANI, T.; YOSHIMURA, Y. Human uterine stem/progenitor cells: their possible role in uterine physiology and pathology. **Reproduction**. 2010, v.140, p.11–22, 2010.

MATTHAI, C.; HORVAT, R.; NOE, M.; NAGELE, F.; RADJABI, A.; VAN TROTSENBURG, M.; HUBER, J.; KOLBUS, A. Oct-4 expression in human endometrium. **Molecular Human Reproduction**. 2006. v.12 p.7–10, 2006.

McBEATH, R.; PIRONE, D.M.; NELSON, C.M,; BHADRIRAJU, K.; CHEN, C.S. Cell shape, cytoskeletal tension, and RhoA regulate stem cell lineage commitment. **Developmental Cell,** Cambridge, v.6,n. 4, p. 483-495, apr., 2004.

MIGLINO, M.A.; AMBRÓSIO, C.E.; MARTINS, D.S.; WENCESLAU, C.V.; PFARRER, C.; LEISER, R. The carnivore pregnancy: the development of the embryo and fetal membranes. **Theriogenology**, Stoneham, v.66, n. 6-7, p.1699-702, oct., 2006.

MOORE, K.L.; PERSAUD, T.V.N. **Embriologia Básica.** 7.ed. Rio de Janeiro: Elsevier, 2008. 365p.

NICHOLS, J.; ZEVNIK, B.; ANASTASSIADIS, K.; NIWA, H.; KLEWE-NEBENIUS, D.; CHAMBERS, I.; SCHOLER, H.; SMITH, A. Formation of pluripotent stem cells in the mammalian embryo depends on the POU transcription factor Oct4. **Cell,** Cambridge, v.95, n.3, p.379-391, oct., 1998.

ORLIC, D.; KAJSTURA, J.; CHIMENTI, S.; LIMANA, F.; JAKONIUK, I.; QUAINI, F.; GINARD, B.N.; BODINE, D.M.; LERI, A.; ANVERSA, P. Mobilized bone marrow cells repair the infracted heart, improving function and survival. **Proceedings of the National Academy of Sciences of the United States of America,** Washington, v.98, n.18, p.10344–10349, aug., 2001.

PARDO, V.M.R. Células Madre: Conceptos Generales y Perspectivas de Investigación. **Universitas Scientiarum,** Bogotá, v.10, n.1, p.5-14, 2005.

PATEL, A. N.; PARK, E.; KUZMAN, M.; BENETTI F, S. F. J.; ALLICKSON, J. G. Multipotent menstrual blood stromal stem cells: isolation, characterization, and differentiation. **Cell Transplant**. 2008, v. 17, p.303–311, 2008.

PELOSI, E.; FORABOSCO,A.; SCHLESSINGER, D. Germ cell formation from embryonic stem cell and the use somatic cell nuclei in oocytes. **Annals of the New York Academy of Sciences,** New York, v.1221, p.18-26, mar., 2011.

PERA, M. F.; REUBINOFF, J.; TROUNSON, A. Human Embryonic Stem Cells. **Journal of Cell Science,** London, v.113, p. 5-10 jan., 2000.

REYNAUD, K.; FONTBONNE, A.; MARSELOO, N.; THOUMIRE, S.; CHEBROUT, M.; DE LESEGNO, C.V.; CHASTANT-MAILLARD, S. In vivo meiotic resumption, fertilization

and early embryonic development in the bitch. **Reproduction,** Cambridge, v.130, n.2, p.193-201, aug., 2005.

SAITO, S.; UGAI, H.; SAWAI, K.; YAMANATO, Y.; MINAMIHASHI, A.; KUROSAKA, K., KOBAYASHI, Y.; MURATA, T.; OBATA, Y.; YOKOYAMA, K. Isolation of embryonic stem-like cells from equine blastocysts and their differentiation in vitro. **FEBS Letters,** Amsterdam, v.531, n.3, p.389–396, nov., 2002.

SEMB, H. Human embryonic stem cells: origin, properties and applications. **APMIS,** Kobenhavn, v.113, n.11-12, p.743-50, nov-dec., 2005.

SHAMBLOTT, M.J.; AXELMAN, J.; WANG, S.; BUGG, E.M.; LITTLEFIELD, J.W.; DONOVAN, P.J.; BLUMENTHAL, P.D.; HUGGINS, G.R.; GEARHART, J. Derivation of pluripotent stem cells from cultured primordial germ cells. **Proceedings of the National Academy of Sciences of the United States of America,** Washington, v.95, n.23, p.13726-13731, nov. 1998.

TAI, M. H.; CHANG, C. C.; KIUPEL, M.; WEBSTER, J. D.; OLSON, L. K.; TROSKO, J. E. Oct4 expression in adult human stem cells: evidence in support of the stem cell theory of carcinogenesis. **Carcinogenesis**. 2005. v. 26, p.495–502, 2005.

VERFAILLIE, C.M.; PERA, M.F.; LANSDORP, P.M. Stem Cells: Hype and Reality**. American Society of Hematology,** Whashington, v.1, p.369-391, jan., 2002.

WAGERS, A.J.; WEISSMAN, I.L. Plasticity of adult stem cells. **Cell,** Cambridge, v.116, n.5, p.639-648, mar., 2004.

WANG, L.; DUAN, E.; SUNG, L.; JEONG, B.S.; YANG, X.; TIAN, X.C. Generation and characterization of pluripotent stem cells from cloned bovine embryos. **Biology of Reproduction,** Champaign, v.73, n.1, p.149–155, jul., 2005.

WEISSMAN, I.L. Translating stem and progenitor cell biology to the clinic: barriers and opportunities. **Science.** Hanover, v.287, p.1442-1446, feb., 2000.

WENCESLAU, C. V.; MIGLINO, M. A.; MARTINS, D. S.; AMBRÓSIO, C. E.; LIZIER, N. F.; PIGNATARI, G. C. Células Progenitoras Mesenquimais de Tecidos Fetais Caninos: Saco Vitelino, Fígado e Medula Óssea. **Tissue Engineering Part A,** New York, v.17, n.17, p. 2165-2176, sep., 2011.

WILLIAN, O.R. **Dukes fisiologia dos animais domésticos.** 12.ed. Rio de Janeiro: Guanabara-Koogan, 2006. 926p.

YOKOMIZO, V.M.F.; BENEMOND, T.M.H.; BRESSAN, F.F.; SANGALLI, J.R.; PIEIRI, N.C.G.; CASALS, J. B.; MARTINS, D.S.; MEIRELLES, F.V. Células-tronco derivadas de tecido adiposo: isolamento, cultivo *in vitro* e perspectivas de utilização em dermatologia. **Surgical & Cosmetic Dermatology,** Rio de Janeiro, v.3, n.1, p.55-59, 2011.

XU, J.; HU, F. F.; CUI, Y. G.; LUO, J.; JIANG, C. Y.; GAO, L.; QIAN, X. Q.; MAO, Y. D.; LIU, J. Y.; Effect of estradiol on proliferation and differentiation of side population stem/progenitor cells from murine endometrium. **Reproduction Biology Endocrinol**. 2011, v. 9, p.103, 2011.

YU, X.; JIN, G.; YIN, X.; CHO, S.; JEON, J.; LEE, S.; KONG, I. Isolation and characterization of embryonic stem-like cells derived from in vivo-produced cat blastocysts. **Molecular Reproduction and Development,** New York, v.75, n.9, p.1426–1432, sep., 2008.