PATRÍCIA CHRISTIANE DE OLIVEIRA CRIVELLI JEZLER

Avaliação do papel dos elementos majoritários e traço na formação da catarata por envelhecimento na espécie canina

São Paulo
2010

PATRÍCIA CHRISTIANE DE OLIVEIRA CRIVELLI JEZLER

Avaliação do papel dos elementos majoritários e traço na formação da catarata por envelhecimento na espécie canina

Dissertação apresentada ao Programa de Pós-Graduação em Anatomia dos Animais Domésticos e Silvestres da Faculdade de Medicina Veterinária e Zootecnia da Universidade de São Paulo para obtenção do título de Mestre em Ciências

Departamento:

Cirurgia

Área de concentração:

Anatomia dos Animais Domésticos e Silvestres

Orientadora:

Profª Dra. Andrea Antunes Pereira

São Paulo
2010

Autorizo a reprodução parcial ou total desta obra, para fins acadêmicos, desde que citada a fonte.

DADOS INTERNACIONAIS DE CATALOGAÇÃO-NA-PUBLICAÇÃO

(Biblioteca Virginie Buff D'Ápice da Faculdade de Medicina Veterinária e Zootecnia da Universidade de São Paulo)

T.2385
FMVZ

Jezler, Patrícia Christiane de Oliveira Crivelli
Avaliação do papel dos elementos majoritários e traço na formação da catarata por envelhecimento na espécie canina / Patrícia Christiane de Oliveira Crivelli Jezler. -- 2010.
112 f. : il.

Dissertação (Mestrado) - Universidade de São Paulo. Faculdade de Medicina Veterinária e Zootecnia. Departamento de Cirurgia, São Paulo, 2010.

Programa de Pós-Graduação: Anatomia dos Animais Domésticos e Silvestres.
Área de concentração: Anatomia dos Animais Domésticos e Silvestres.

Orientador: Profa. Dra. Andrea Antunes Pereira.

1. Elementos traço. 2. Fluorescência de raios X. 3. Catarata. 4. Cães. 5. Olho. I. Título.

UNIVERSIDADE DE SÃO PAULO

FACULDADE DE MEDICINA VETERINÁRIA E ZOOTECNIA

Comissão de Ética no uso de animais

CERTIFICADO

Certificamos que o Projeto intitulado "Análise da composição química de tecidos e fluidos oculares: desenvolvimento de metodologia para coleta, armazenamento após cirurgia extracapsular", protocolado sob o nº 1707/2009, utilizando 50 (cinquenta) cães, sob a responsabilidade do Profa. Dra. Andrea Antunes Pereira, está de acordo com os princípios éticos de experimentação animal da "Comissão de Ética no uso de animais" da Faculdade de Medicina Veterinária e Zootecnia da Universidade de São Paulo e foi aprovado em reunião de 11/08/2010.

We certify that the Research "Chemical composition analysis of ocular tissues and fluids: developing methods to preparation and storage subsequent extracapsular surgery", protocol number 1707/2009, utilizing 50 (fifty) dogs, under the responsibility Profa. Dra. Andrea Antunes Pereira, agree with Ethical Principles in Animal Research adopted by "Ethic Committee in the use of animals" of the School of Veterinary Medicine and Animal Science of University of São Paulo and was approved in the meeting of day 08/11/2010.

São Paulo, 12 de agosto de 2010

Profa. Dra. Denise Tabacchi Fantoni
Presidente

FOLHA DE AVALIAÇÃO

Nome: JEZLER, Patrícia Christiane de Oliveira Crivelli

Título: Avaliação do papel dos elementos majoritários e traço na formação da catarata por envelhecimento na espécie canina

Dissertação apresentada ao Programa de Pós-Graduação em Anatomia dos Animais Domésticos e Silvestres da Faculdade de Medicina Veterinária e Zootecnia da Universidade de São Paulo para obtenção o título de Mestre em Ciências

Data: ___/___/___

BANCA EXAMINADORA

Prof.Dr. _____Instituição:_____

Assinatura:_____Julgamento:_____

Prof.Dr. _____Instituição:_____

Assinatura:_____Julgamento:_____

Prof.Dr. _____Instituição:_____

Assinatura:_____Julgamento:_____

DEDICATÓRIA

Dedico esse momento tão especial à minha família...

À minha filhinha **Giovanna**, razão da minha vida, por encher a minha vida de alegria.

Ao meu marido **Carlos**, pelo apoio constante, regado de força, de amor, de determinação e companheirismo. Companheiro inseparável de todos os momentos, o qual demonstrou e ensinou-me o verdadeiro sentido das palavras paciência, tolerância e persistência.

Aos meus pais, **Divino e Madali**, pelo seu amor, dedicação, ensinamentos e sacrifícios que fizeram por mim. Por me fazerem lembrar que valeu a pena!

Dedico ao meu irmão, Christian (in memorian), pela recordação de uma força e alegria sem tamanho.
Força que eu sinto todos os dias no meu coração.
De uma luz que emana ternura e me traz incentivo.
Meu eterno amor.
Saudades

Amo e sempre amarei vocês!

Obrigada!

*À **Deus** pelo dom da vida e iluminar o meu caminho...*

AGRADECIMENTOS

À minha orientadora **Profª. Dra. Andrea Antunes** pela oportunidade, dedicação e ensinamentos durante o mestrado. Muito obrigada!

Às minhas colegas de mestrado, **Sonia Will** e **Michelle Barbosa**, por toda amizade, companheirismo, colaboração e carinho... uma amizade que ficará marcada em nossas vidas.

Às Médicas Veterinárias **Adriana Lima Teixeira e Renata Squarzoni** que coordenaram de forma incrível, com muito amor e dedicação, o curso de especialização em Oftalmologia Veterinária da Anclivepa, meu muito obrigado!

Aos Médicos Oftalmologistas da Unifesp pelos ensinamentos de excelência que me foram concedidos.

À Médica Veterinária e colega de pós-graduação **Ana Paula Hvennegaard**, obrigado pelo apoio e colaboração desde o início.

Aos Médicos Veterinários e pós-graduandos, **Daniela de Castro Leandro**, **Eduardo Perlmann** e **Luiz Felipe de Moraes Barros** pela colaboração, companheirismo nesta nova empreitada.

Aos secretários da Anatomia, **Maicon Barbosa** e **Jackeline**, obrigada pela força.

Aos colegas de pós-graduação da Anatomia, da Reprodução, da Patologia, pela amizade, companheirismo, troca de idéias...Muito Obrigada!

A Professora **Dra. Maria Inês Borella** e aos pós-graduandos **Vanessa**, **Chayrra**, **Gisele**, **Matheus**, **Lázaro** pela amizade, apoio, ajuda, disponibilidade e hospitalidade em me receber no Laboratório de Endocrinologia de Peixes do ICB/USP.

A Professora **Maria Luisa Carvalho** do Centro de Física Atômica da Faculdade de Ciências de Lisboa, Portugal. Agradeço por toda experiência.

Ao técnico do ICB/USP, **Cruz**, pela paciência, competência e ensinamentos. Muito Obrigada!

Ao pesquisador do Centro de Lasers e Aplicações/IPEN, **Dr. Marcos Scapin** sempre disposto em nos transmitir excelentes conhecimentos.

Ao **Laboratório Nacional de Luz Síncrotron** (LNLS), por abrir as portas para este projeto. E ao pesquisador LNLS, **Dr. Carlos Pérez** pela paciência e ensinamentos.

À Fundação de Amparo a Pesquisa do Estado de São Paulo (Fapesp) Processo no. 2005/00698-1, pelo auxílio à pesquisa concedido. Esse auxílio financeiro permitiu que os experimentos vinculados a essa dissertação pudessem ser desenvolvidos.

Agradeço à **Capes** pela bolsa que me foi concedida.

Aos funcionários da Biblioteca Virginie Buff D'Ápice da FMVZ/USP, por todo auxílio na revisão das referências bibliográficas deste trabalho.

À Faculdade de Medicina Veterinária e Zootecnia que meu deu condições para a realização deste trabalho.

Finalmente e não menos importante é referenciar o ***Profº Dr. Paulo Sérgio de Moraes Barros*** *e a* ***Dra. Angélica de Mendonça Vaz Safatle****, os quais tive o prazer, ou melhor, a sorte em conhecer enquanto na graduação e que, como guias fiéis, iniciaram-me na trilha da especialidade de oftalmologia. Assim sendo, o que preferir ou gravar nesta deferência é pequenino pela grandeza de suas ações para comigo e inúmeros outros orientados e orientandos que por suas mãos passaram. Muito Obrigada!*

A todos que me incentivaram e colaboraram na realização deste trabalho.

RESUMO

JEZLER, P. C. O. C. **Avaliação do papel dos elementos majoritários e traço na formação da catarata por envelhecimento da espécie canina.** [Evaluation of the paper of the majoritary elements and trace in the formation of the cataract for aging in the canine species]. 2010. 112 f. Dissertação (Mestrado em Ciências) – Faculdade de Medicina Veterinária e Zootecnia, Universidade de São Paulo, São Paulo, 2010.

A catarata é a principal causa de perda visual no mundo, com incidência elevada nos animais e nos seres humanos. As cataratas podem ocorrer em todas as idades; entretanto, a predominância das cataratas nos cães aumenta com o avanço da idade. Compreender os mecanismos do desenvolvimento da catarata e procurar métodos terapêuticos disponíveis são de interesse científico e social, pois a catarata é uma das principais causas de cegueira reversível. Atualmente, vem surgindo uma nova ferramenta de potencial diagnóstico, baseada no estudo de alguns elementos químicos. Esses elementos são responsáveis por algumas funções biológicas e podem estar em diferentes concentrações em lentes com catarata. O exame clínico é decisivo para o diagnóstico do estágio de formação da catarata. O estágio de desenvolvimento da catarata foi estabelecido pelo grau de opacidade da lente, reflexo tapetal, e visibilidade do fundo ocular pela oftalmoscopia indireta. Neste estudo, o objetivo foi determinar as alterações dos elementos nos estágios finais de maturação, particularmente, nos casos de catarata matura e hipermatura. Um total de 88 lentes com catarata foram obtidas através da realização de facectomia extracapsular realizada no Serviço de Oftalmologia do Hospital Veterinário da Faculdade de Medicina Veterinária e Zootecnia da Universidade de São Paulo e 6 lentes normais de animais que vieram à óbito neste mesmo hospital. Foram avaliadas um total de 94 lentes. Para a quantificação dos elementos químicos Ca, Fe, Cu, Zn, Mg, Mn e K foi utilizado a técnica de Fluorescência de Raios X com dispersão de energia. Nossos resultados indicaram um aumento na concentração dos elementos Ca, Fe, Cu e Zn, que está associado ao mecanismo de reabsorção da catarata hipermatura.

Palavras-chave: elementos traço, fluorescência de raios X, catarata, cães, olho

ABSTRACT

JEZLER, P. C. O. C. **Evaluation of the role of the majoritary elements and trace in the formation of the cataract for aging in the canine species.** [Avaliação do papel dos elementos majoritários e traço na formação da catarata por envelhecimento da espécie canina]. 2010. 112 f. Dissertação (Mestrado em Ciências) – Faculdade de Medicina Veterinária e Zootecnia, Universidade de São Paulo, São Paulo, 2010.

Cataract is the leading cause of vision impairment in the world, with high incidence in animals and humans. Cataracts can occur at any age; however, the prevalence of cataracts increases with age in dogs. Understanding the mechanisms of the development of cataract and looking for available therapeutic methods are problems of scientific and social interest because cataract is one of the major causes of reversible blindness. At present, it comes appearing a new diagnostic tool, based in the study of some chemical elements, responsible for some biological functions, can be in different concentrations in cataract lenses. Clinical examination is decisive to diagnostic cataract formation stage. The maturity level of cataracts was established on the degree of opacity, tapetal reflection, clinical vision and visibility of the ocular fundus by indirect ophthalmoscopy.

In this investigation, our main objective was to determine alterations in elements concentration to final maturation stages, particularly, mature and hypermature clinical cases. A total of 88 lenses cataracts were obtained by surgical procedure cataract extracapsular at Ophthalmology Service, of the Veterinary Hospital at Veterinary Faculty of the University of São Paulo and 6 normals lenses were obtained by death animals at Hospital. A total of 94 lenses cataracts have been examined. Energy dispersive x-ray fluorescence element analysis was performed to quantification of Ca, Fe, Cu, Zn, Mg, Mn, K X-Ray. Our results have indicated an increase in the concentration to Ca, Fe, Cu, Zn evaluated. The main difference was associated with mechanism of liquefation and reabsorption of the lens proteins of hypermature cataract.

Keywords: trace elements, fluorescence x-ray, cataract, dogs, eye

LISTA DE FIGURAS

Figura 1 - A - Vista dorsal da extremidade cefálica de um embrião, com cerca de 20 dias, mostrando os sulcos ópticos, primeira indicação da formação do olho. B - Secção transversal de uma prega neural mostrando o sulco óptico. C - Encéfalo anterior de um embrião, com cerca de 30 dias, mostrando as camadas de mesênquima e o ectoderma da superfície que o recobrem. D - Formação do cálice óptico e da vesícula do cristalino.....30

Figura 2 - E e F - Formação do cálice óptico e da vesícula da lente.....31

Figura 3 - Fotomicrografia (200X) de um corte sagital do olho de um embrião com cerca de 30 dias.....31

Figura 4 - Superfície inferior do cálice e pedículo óptico no fechamento da fissura óptica.....32

Figura 5 - Fotomicrografia (100X) de um corte sagital do olho de um embrião com cerca de 50 dias. A parede posterior da vesícula da lente forma as fibras da lente. A parede anterior não muda de modo apreciável ao tornar-se o epitélio anterior da lente.....32

Figura 6 - A - Corte sagital do olho de um recém-nascido, com cinco semanas, demonstrando lente, íris, córnea e retina. B - Desenvolvimento da lente, íris, córnea e retina num recém-nascido com 20 semanas.....33

Figura 7 - Fotomicrografia (50X) de um corte sagital do olho de embrião com cerca de 60 dias. Observe a retina nervosa e o epitélio pigmentar da retina em desenvolvimento. Normalmente, o espaço intra-retiniano desaparece com a fusão das duas camadas da retina.34

Figura 8 - Fotomicrografia (280X) de parte de um olho em desenvolvimento de um embrião, com cerca de 60 dias. As fibras da lente

obliteraram a cavidade da vesícula da lente. A camada interna do cálice óptico ficou espessa e pigmentada (epitélio pigmentar da retina), formando a retina nervosa.....34

Figura 9 - Secção transversal de lente adulta de rato.....37

Figura 10 - Esquema de bulbo ocular com lente normal e com catarata.....40

Figura 11 - Catarata Incipiente.....43

Figura 12 - Catarata Imatura.....44

Figura 13 - Catarata Matura.....44

Figura 14 - Catarata Hipermatura.....45

Figura 15 - Ultra-sonografia ocular/Catarata Incipiente.....62

Figura 16 - Ultra-sonografia ocular/Catarata Imatura.....62

Figura 17 - Ultra-sonografia ocular/Catarata Matura.....62

Figura 18 - Ultra-sonografia ocular/Catarata Hipermatura.....62

Figura 19 - Segmento anterior de um olho humano fotografado pelo sistema de Scheimpflug.....63

Figura 20 - Diagrama esquemático que ilustra os componentes de um microscópio de fluorescência de raios X.....65

Figura 21 - Modelo de átomo que ilustra o princípio básico da fluorescência de raios X.....66

Figura 22 – Esquema de preparação das amostras para EDXRF.....68

Figura 23 - Parte interna do aparelho EDXRF Shimadzu com as amostras liofilizadas.....69

Figura 24 - EDXRF – Shimadzu.....69

Figura 25 - Esquema de preparação das amostras para µXRF.....70

Figura 26 - Microfluorescência de raios X (µXRF).....71

Figura 27 - Córtex de lente normal.....89

Figura 28 - Núcleo de lente normal.....89

Figura 29 - Catarata Matura.....89

Figura 30 - Catarata Imatura.....89

Figura 31 - Catarata Hipermatura.....89

Figura 32 - Mapa bidimensional da concentração de cálcio em lente normal.....90

Figura 33 - Mapas bidimensional da concentração de cálcio no córtex de lente com catarata imatura.....90

Figura 34 - Mapa bidimensional da concentração de cálcio no núcleo de lente com catarata imatura.....90

Figura 35 - Mapa bidimensional da concentração de cálcio no córtex de lente com catarata matura.....90

Figura 36 - Mapa bidimensional da concentração de cálcio no córtex de lente com catarata hipermatura.....90

Figura 37 - Mapa bidimensional da concentração de cálcio no núcleo de lente com catarata hipermatura.....90

Figura 38 - Mapa bidimensional da concentração de ferro em lente normal.....91

Figura 39 - Mapa bidimensional da concentração de ferro no córtex de lente com catarata imatura.....91

Figura 40 - Mapa bidimensional da concentração de ferro no córtex de lente com catarata matura.....91

Figura 41 - Mapa bidimensional da concentração de ferro no córtex de lente com catarata hipermatura.....91

Figura 42 - Mapa bidimensional da concentração de ferro no núcleo de lente com catarata hipermatura.....92

Figura 43 - Mapa bidimensional da concentração de cobre em lente normal.....92

Figura 44 - Mapa bidimensional da concentração de cobre no córtex de lente com catarata imatura.....92

Figura 45 - Mapa bidimensional da concentração de cobre no córtex de lente com catarata matura.....93

Figura 46 - Mapa bidimensional da concentração de cobre no córtex de lente com catarata hipermatura.....93

Figura 47 - Mapa bidimensional da concentração de cobre no núcleo de lente com catarata hipermatura.....93

Figura 48 - Mapa bidimensional da concentração de zinco em lente normal.....94

Figura 49 - Mapa bidimensional da concentração de zinco em córtex de lente com catarata matura.....94

Figura 50 - Mapa bidimensional da concentração de zinco em córtex de lente com catarata hipermatura.....94

Figura 51 - Mapa bidimensional da concentração de zinco em núcleo de lente com catarata hipermatura.....94

LISTA DE TABELAS

Tabela 1 - Concentração de cálcio (μg g^{-1}) das amostras de lentes normais do grupo controle (GCO) e de lentes com catarata analisadas no Instituto de Pesquisas Energéticas e Nucleares (IPEN), São Paulo, 2010.....77

Tabela 2 - Concentração de cobre (μg g^{-1}) das amostras de lentes normais do grupo controle (GCO) e de lentes com catarata analisadas no Instituto de Pesquisas Energéticas e Nucleares (IPEN), São Paulo, 2010.....77

Tabela 3 - Concentração de ferro (μg g^{-1}) das amostras de lentes normais do grupo controle (GCO) e de lentes com catarata analisadas no Instituto de Pesquisas Energéticas e Nucleares (IPEN), São Paulo, 2010.....78

Tabela 4 - Concentração de magnésio (μg g^{-1}) das amostras de lentes normais do grupo controle (GCO) e de lentes com catarata analisadas no Instituto de Pesquisas Energéticas e Nucleares (IPEN), São Paulo, 2010.....78

Tabela 5 - Concentração de zinco (μg g^{-1}) das amostras de lentes normais do grupo controle (GCO) e de lentes com catarata analisadas no Instituto de Pesquisas Energéticas e Nucleares (IPEN), São Paulo, 2010.....79

Tabela 6 - Concentração de cálcio (μg g^{-1}) das amostras de lentes com catarata analisadas no Centro de Física Atômica da Faculdade de Ciências da Universidade de Lisboa, Portugal, 2010.....79

Tabela 7 - Concentração de cobre (µg g^{-1}) das amostras de lentes com catarata analisadas no Centro de Física Atômica da Faculdade de Ciências da Universidade de Lisboa, Portugal, 2010.....80

Tabela 8 - Concentração de ferro (µg g^{-1}) das amostras de lentes com catarata analisadas no Centro de Física Atômica da Faculdade de Ciências da Universidade de Lisboa, Portugal, 2010.....81

Tabela 9 - Concentração de manganês (µg g^{-1}) das amostras de lentes com catarata analisadas no Centro de Física Atômica da Faculdade de Ciências da Universidade de Lisboa, Portugal, 2010.....81

Tabela 10 - Concentração de potássio (µg g^{-1}) das amostras de lentes com catarata analisadas no Centro de Física Atômica da Faculdade de Ciências da Universidade de Lisboa, Portugal, 2010.....81

Tabela 11 - Concentração de zinco (µg g^{-1}) das amostras de lentes com catarata analisadas no Centro de Física Atômica da Faculdade de Ciências da Universidade de Lisboa, Portugal, 2010.....82

LISTA DE GRÁFICOS

Gráfico 1 – Representação gráfica (Boxplot) com os valores das concentrações do elemento cálcio (µg g^{-1}) nas lentes normais dos grupos controle (GCO) e nas lentes com catarata matura e hipermatura, independente da raça e do animal. IPEN.....83

Gráfico 2 - Representação gráfica (Boxplot) com os valores das concentrações do elemento cobre (µg g^{-1}) nas lentes normais dos grupos controle (GCO) e nas lentes com catarata matura e hipermatura, independente da raça e do animal. IPEN.....83

Gráfico 3 - Representação gráfica (Boxplot) com os valores das concentrações do elemento ferro (µg g^{-1}) nas lentes normais dos grupos controle (GCO) e nas lentes com catarata matura e hipermatura, independente da raça e do animal. IPEN.....84

Gráfico 4 - Representação gráfica (Boxplot) com os valores das concentrações do elemento magnésio (µg g^{-1}) nas lentes normais dos grupos controle (GCO) e nas lentes com catarata matura e hipermatura, independente da raça e do animal. IPEN.....84

Gráfico 5 - Representação gráfica (Boxplot) com os valores das concentrações do elemento zinco (µg g^{-1}) nas lentes normais dos grupos controle (GCO) e nas lentes com catarata matura e hipermatura, independente da raça e do animal. IPEN.....85

Gráfico 6 - Representação gráfica (Boxplot) com os valores das concentrações do elemento cálcio (µg g^{-1}) nas lentes com catarata imatura, matura e hipermatura, independente da raça e do animal. Lisboa.....85

Gráfico 7 - Representação gráfica (Boxplot) com os valores das concentrações do elemento cobre (µg g^{-1}) nas lentes com catarata imatura, matura e hipermatura, independente da raça e do animal. Lisboa.....86

Gráfico 8 - Representação gráfica (Boxplot) com os valores das concentrações do elemento ferro (µg g^{-1}) nas lentes com catarata imatura, matura e hipermatura, independente da raça e do animal. Lisboa.....86

Gráfico 9 - Representação gráfica (Boxplot) com os valores das concentrações do elemento manganês (µg g^{-1}) nas lentes com catarata imatura, matura e hipermatura, independente da raça e do animal. Lisboa.....87

Gráfico 10 - Representação gráfica (Boxplot) com os valores das concentrações do elemento potássio (µg g^{-1}) nas lentes com catarata imatura, matura e hipermatura, independente da raça e do animal. Lisboa.....87

Gráfico 11 - Representação gráfica (Boxplot) com os valores das concentrações do elemento zinco (µg g^{-1}) nas lentes com catarata imatura, matura e hipermatura, independente da raça e do animal. Lisboa.....88

LISTA DE ABREVIATURAS E SIGLAS

OMS	Organização Mundial da Saúde
µm	Micrometro
DNA	Ácido desoxirribonucleico
EROs	Espécies reativas de oxigênio
Na^+	íons de Sódio
K^+	íons de Potássio
ATPase	Adenosina trifosfatase
GSH	Glutationa
-SH	
H^2O^2	Peróxido de hidrogênio
XRF	Fluorescência de raios X
WDXRF	Fluorescência de raios X por dispersão do comprimento de onda
EDXRF	Fluorescência de raios X por dispersão de energia
LNLS	Laboratório Nacional de Luz Síncrotron
µXRF	Microfluorescência de raios X
$\mu g\ g^{-1}$	Micrograma por grama
IPEN	Instituto de Pesquisas Energéticas e Nucleares
GCO	Grupo controle
kV	Quilovolt
mA	Miliampére
mm^2	Milímetro quadrado
s	Segundos
mg/dl	Miligramas por decilitro

HPGe	Germânio hiperpuro
eV	elétron-volt
keV	Quilo elétron-volt
Ca	Cálcio
Fe	Ferro
Cu	Cobre
Zn	Zinco
MFA	Microscopia de Força Atômica
DM	Diabetes mellitus

LISTA DE SÍMBOLOS

%	porcento
<	menor

SUMÁRIO

1 ESTADO DA ARTE.....26
2 REVISÃO DE LITERATURA.....29
2.1 Embriologia da lente.....29
2.2 Anatomofisiologia da lente.....35
2.3 Catarata.....38
2.4 Elementos traço na catarata.....48
3 OBJETIVO.....58
4 MATERIAL E MÉTODO.....60
4.1 Animais e tecido biológico.....60
4.2 Diagnóstico e protocolo de avaliação.....61
4.3 Técnicas experimentais.....64
4.3.1 Espectrometria de fluorescência de raios X.....64
4.3.1.1 Análise pela Fluorescência de raios X por Dispersão de Energia (EDXRF).....67
4.3.1.2 Análise pela Microfluorescência de raios X (XRF).....70
4.4 Análise estatística.....72
5 RESULTADOS.....73
5.1 Análise Quantitativa por EDXRF.....73
5.2 Mapeamento da concentração dos elementos.....89
6 DISCUSSÃO.....95
7 CONCLUSÃO.....100
REFERÊNCIAS.....101
ANEXOS.....109

ESTADO DA ARTE

1 ESTADO DA ARTE

Uma das maiores causas de cegueira em todo o mundo está relacionada à catarata, além de glaucoma e retinopatia. No Brasil são dois milhões de pessoas com catarata e por ano são diagnosticados 120 mil novos casos. Os principais sintomas são a perda de visão, perda da nitidez das cores e sensação de visão nublada, estes sinais intensificam-se de acordo com a progressão da doença. Este fato indica a necessidade eminente de estudos sobre esta doença de alta incidência na população humana e animal. Segundo a Organização Mundial de Saúde (OMS), atualmente, 160 milhões de pessoas no mundo todo estão com catarata (BRIAN; TAYLOR, 2001).

A catarata com acometimento da visão é uma doença relacionada à idade comum em humanos e nos animais (BARROS et al., 2004). É uma doença ocular multifatorial caracterizada pela opacidade parcial ou total da lente ou de sua cápsula (ENGELHARDT et al., 2008). Em cães, devido à prevalência de alterações hereditárias da lente, a catarata está entre as lesões intra-oculares mais comuns e a principal causa de perda de visão (GELATT, 2003).

A etiopatogenia da catarata envolve a participação de eventos oxidativos mediados por radicais livres (SOARES et al., 2008). Está associada a uma ampla variedade de eventos como a agregação de proteínas lenticulares, o aumento das proteínas insolúveis, estresse osmótico, disfunções no metabolismo nutricional, mudanças na concentração de oxigênio, exposição a toxinas e radiação ultravioleta, alterações das concentrações iônicas e doenças secundárias como o *Diabetes Mellitus* (LAUS et al., 2008).

Nos países subdesenvolvidos a incidência da catarata entre jovens é comum devido a fatores como má nutrição, exposição excessiva a radiação ultravioleta entre outras. Já, nos países desenvolvidos, a população afetada acima de 65 anos de idade é a que expressa maior interesse. A oxidação foi sugerida como um fator que ocasiona danos à lente causando a sua opacidade e uma variedade de nutrientes antioxidantes foi analisada para a prevenção do desenvolvimento da catarata. Embora tenham sido obtidos resultados promissores no estudo de vários antioxidantes em animais, estudos

epidemiológicos realizados com populações humanas não parecem obter os mesmos resultados. O desenvolvimento de técnicas e tratamentos preventivos da doença são os objetivos dos estudos epidemiológicos (HENNIS et al., 2004). Certamente, o diagnóstico precoce da catarata pode diminuir o risco de cegueira e o tratamento e a prevenção são um dos grandes desafios enfrentados pela medicina contemporânea. Atualmente, vem surgindo uma nova ferramenta de potencial diagnóstico, baseada no estudo de alguns elementos químicos que estão presentes em pequena quantidade no organismo, conhecidos como elementos traço. Estes elementos são essenciais para a manutenção de processos bioquímicos e fisiológicos do organismo e qualquer mudança na concentração desses elementos pode acarretar no início de algumas doenças (LIN, 1997). São responsáveis por algumas funções biológicas e podem apresentar-se em diferentes concentrações em tecidos normais e anormais, o que pode indicar as mudanças histopatológicas dos tecidos e tornar possível a identificação do processo patológico (DELAYLE; CLARK; BENEDEK, 1982).

A estrutura, composição e distribuição dos elementos químicos responsáveis pela opacidade da lente ainda não estão estabelecidos (DELAYE; CLARK; BENEDEK, 1982). Não foram encontrados, até o presente momento, estudos na literatura veterinária referentes à correlação entre os elementos traço, o surgimento da catarata e os mecanismos associados à progressão da opacidade nos seus diferentes estágios de desenvolvimento (LEE et al., 2008).

Atualmente, existem diversos tipos de técnicas, qualitativas e quantitativas, que permitem determinar as concentrações dos elementos traço em tecidos. A técnica utilizada neste trabalho é a de caráter analítico conhecida como Fluorescência de Raios X que permite medir e monitorar, simultaneamente, uma ampla quantidade de elementos (POLETTI et al., 2004).

Desta forma, a determinação e o conhecimento do comportamento dos elementos traço em lentes de cães com catarata, que é o foco deste trabalho, apresentam uma nova área de interesse de investigação, principalmente pela possibilidade de oferecer informações diagnósticas que possam sugerir intervenções terapêuticas não-cirúrgicas ou preventivas, tanto em animais como em seres humanos, visto que a catarata é a principal causa de cegueira no mundo e o seu surgimento ainda não está esclarecido (LEE et al., 2008).

2 REVISÃO DE LITERATURA

A revisão de literatura foi dividida em alguns tópicos relevantes descritos a seguir:

2.1 Embriologia da Lente

O conhecimento da ontogenia adquire para o oftalmologista uma importância muito além do aspecto acadêmico de sua formação, uma vez que nenhum outro órgão do corpo humano às anomalias de embriogênese são tão aparentes quanto em sua especialidade. O diagnóstico diferencial entre uma anomalia do desenvolvimento e uma patologia adquirida torna-se, na grande maioria das vezes, uma questão crucial e extremamente delicada, pois a partir dele serão tomadas decisões clínicas de considerável responsabilidade (ALBERT et al., 2008).

A sequência da evolução embriológica pode ser dividida em três fases: embriogênese, organogênese e diferenciação. Na fase da embriogênese ocorre a individualização dos folhetos embrionários divididos em ectoderma, mesoderma e endoderma até o aparecimento do olho primitivo, que ocorre da primeira até a terceira semana após a fecundação. A endoderma não contribui para a formação do bulbo ocular. Na fase da organogênese, que ocorre da quarta até a oitava semana, camadas se organizam em padrões específicos formando órgãos. Na fase da diferenciação, ocorre a elaboração das estruturas características de cada órgão. É a fase mais tardia que se prolonga até depois do nascimento, como no caso da retina, do terceiro ao nono mês, em geral; da mácula, do 16º mês e da fovéola, no 45º mês, em especial (ALBERT et al., 2008).

O bulbo ocular deriva de quatro fontes: neuroectoderma do encéfalo anterior, ectoderma da superfície da cabeça, mesoderma entre as duas camadas precedentes e células da crista neural. O neuroectoderma do

encéfalo anterior dá origem à retina, às camadas posteriores da íris e ao nervo óptico. O ectoderma da superfície da cabeça forma a lente e o epitélio da córnea. O mesoderma, situado entre neuroectoderma e o ectoderma da superfície, forma as capas fibrosa e vascular do olho. As células mesenquimatosas derivam do mesoderma, mas células da crista neural migram para o mesênquima e diferenciam-se na coróide, esclerótica e endotélio da córnea (MOORE; PERSAUD, 2004).

O bulbo ocular em formação aparece no embrião de 22 dias como um par de sulcos rasos de cada lado do encéfalo anterior (SLADER, 1997). Os sulcos ópticos aparecem nas pregas neurais da extremidade cefálica do embrião (Figura 1 A e B) (MOORE; PERSAUD, 2004). Com o fechamento do tubo neural, estes sulcos formam evaginações do encéfalo anterior, denominadas vesículas ópticas (Figura 1 C) (MOORE; PERSAUD, 2004). Estas vesículas entram em contato com o ectoderma superficial e induzem, no ectoderma, mudanças necessárias para a formação da lente. À proporção que as vesículas ópticas em forma de bulbo crescem, sua extremidade distal se expande e sua ligação com o encéfalo anterior se constringe, formando-se o pedículo óptico oco (Figura 1 D) (SLADER, 1997; MOORE; PERSAUD, 2004).

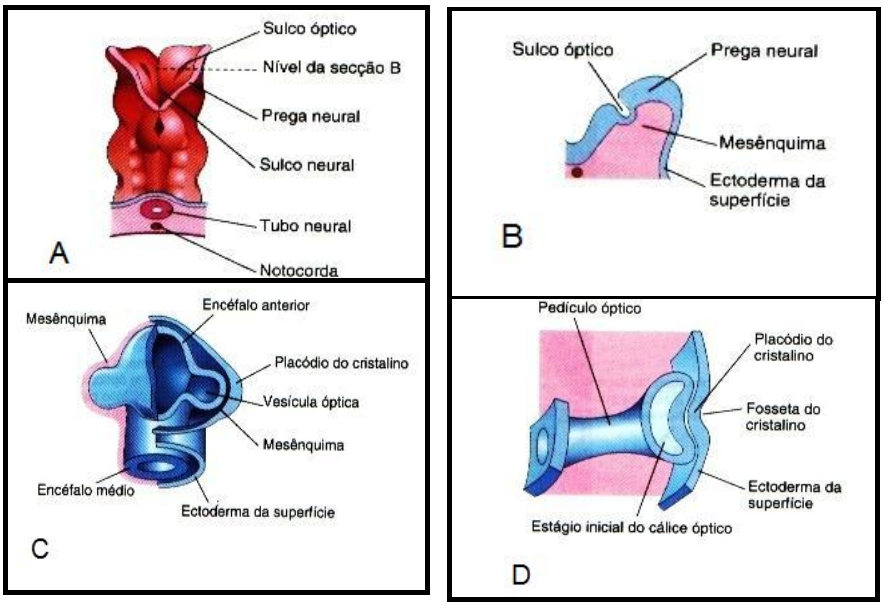

Fonte: Moore e Persaud (2004).

Figura 1 - A - Vista dorsal da extremidade cefálica de um embrião, com cerca de 20 dias, mostrando os sulcos ópticos, primeira indicação da formação do olho. B - Secção transversal de uma prega neural mostrando o sulco óptico. C - Encéfalo anterior de um embrião, com cerca de 30 dias, mostrando as camadas de mesênquima e o ectoderma da superfície que o recobrem. D - Formação do cálice óptico e da vesícula do cristalino.

O ectoderma da superfície adjacente à vesícula óptica se espessa, formando o placódio da lente (Figura 1 C) (MOORE; PERSAUD, 2004). Essa formação é induzida pelas vesículas ópticas depois do ectoderma da superfície ter sido condicionado pelo mesênquima subjacente. O placódio da lente se invagina conforme se coloca abaixo do ectoderma da superfície, formando as fossetas ópticas (Figuras 1 D e 3) (MOORE; PERSAUD, 2004).

As vesículas da lente se formam devido à aproximação e fusão das fossetas da lente e logo perdem sua ligação com o ectoderma da superfície (Figuras 2 E e F) (MOORE; PERSAUD, 2004).

Durante o desenvolvimento da vesícula da lente, as vesículas ópticas invaginam-se e formam o cálice óptico, de dupla parede (Figuras 2 F e 3) (MOORE; PERSAUD, 2004).

Fonte: Moore e Persaud (2004).

Figura 2 - E e F - Formação do cálice óptico e da vesícula da lente.

Fonte: Moore e Persaud (2004).

Figura 3 – Fotomicrografia (200X) de um corte sagital do olho de um embrião com cerca de 30 dias.

No início, a abertura do cálice é grande, mas sua borda envolve a lente (Figura 4) (MOORE; PERSAUD, 2004).

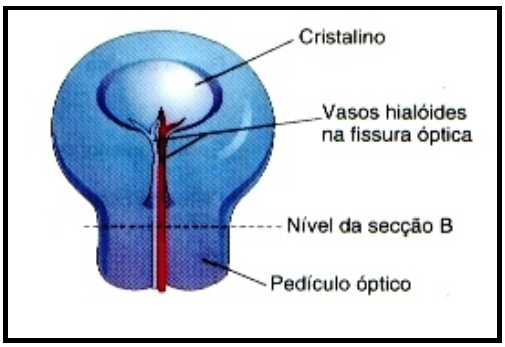

Fonte: Moore e Persaud (2004).

Figura 4 – Superfície inferior do cálice e pedículo óptico no fechamento da fissura óptica.

Neste estágio, a vesícula da lente já perdeu sua ligação com o ectoderma da superfície e está contida dentro da cavidade do cálice óptico (Figura 5) (MOORE; PERSAUD, 2004).

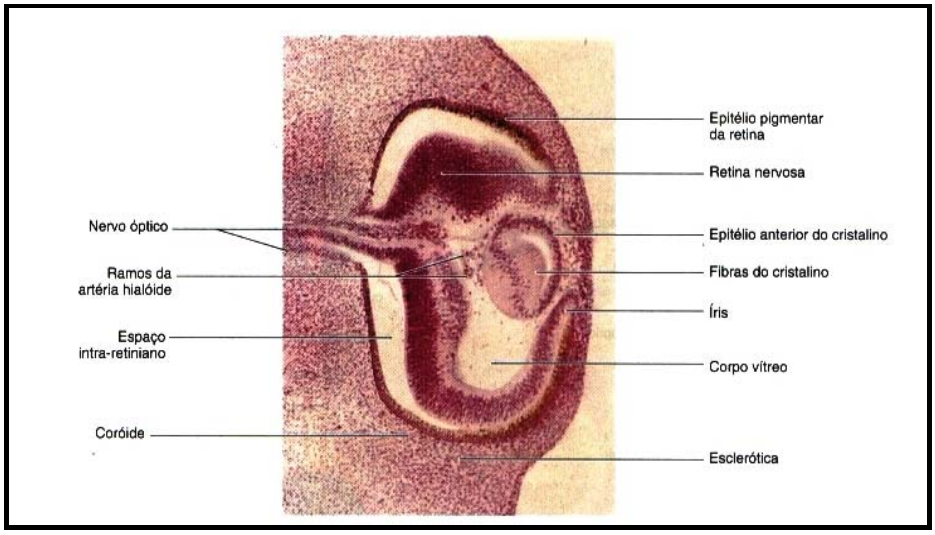

Fonte: Moore e Persaud (2004).

Figura 5 - Fotomicrografia (100X) de um corte sagital do olho de um embrião com cerca de 50 dias. A parede posterior da vesícula da lente forma as fibras da lente. A parede anterior não muda de modo apreciável ao tornar-se o epitélio anterior da lente.

Na superfície do cálice óptico forma-se a fissura óptica, que contêm mesênquima vascular para a formação dos vasos sanguíneos. A artéria hialóide irriga a camada interna do cálice óptico, a vesícula da lente e o

mesênquima do cálice óptico (Figuras 1 F e 4) (MOORE; PERSAUD, 2004). O retorno sanguíneo é realizado pela veia hialóide. Os vasos hialóides ficam incorporados no interior do nervo óptico. As partes distais dos vasos hialóides degeneram, mas as porções proximais persistem como a artéria e a veia central da retina (Figura 6 A) (MOORE; PERSAUD, 2004).

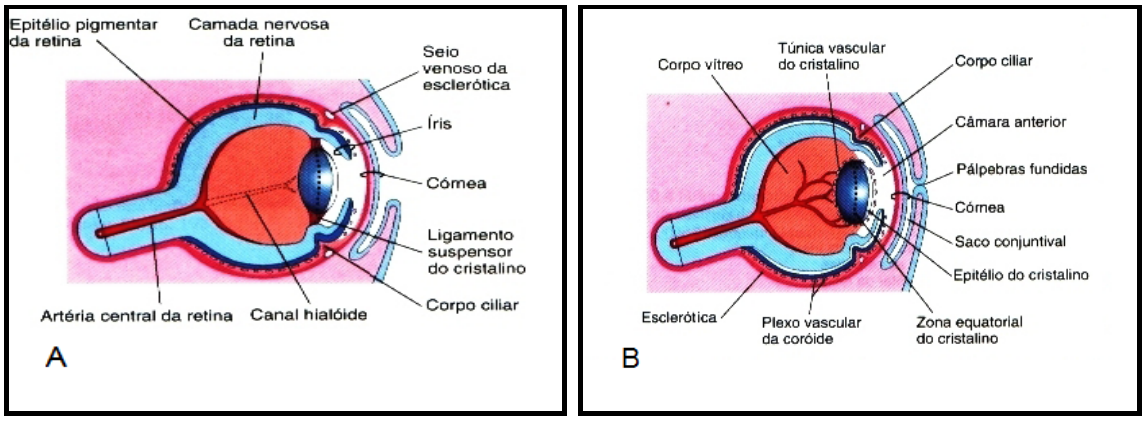

Fonte: Moore e Persaud (2004).

Figura 6 - A – Corte sagital do olho de um recém-nascido, com cinco semanas, demonstrando lente, íris, córnea e retina. B – Desenvolvimento da lente, íris, córnea e retina num recém-nascido com 20 semanas.

A vesícula da lente dá origem a própria lente (MOORE; PERSAUD, 2004). A parede anterior da vesícula da lente é composta por epitélio cubóide e não ocasiona mudança ao se tornar o epitélio subcapsular da lente (Figura 5 B) (MOORE; PERSAUD, 2004).

A parede posterior da vesícula da lente é formada pelos núcleos das células colunares altas que suportam desintegração. Estas células se alongam consideravelmente, formando as fibras primárias da lente, que crescem e obliteram a cavidade da vesícula da lente (Figuras 6 A, 7 e 8) (MOORE; PERSAUD, 2004).

A borda da lente é denominada de região equatorial e está localizada entre os pólos anterior e posterior da lente. As células da região equatorial são cubóides, e após perderem os seus núcleos, tornam-se as fibras secundárias da lente. Apesar das fibras secundárias continuarem a formar-se no adulto e a lente aumentar de tamanho, as fibras primárias têm que durar por toda a vida (MOORE; PERSAUD, 2004).

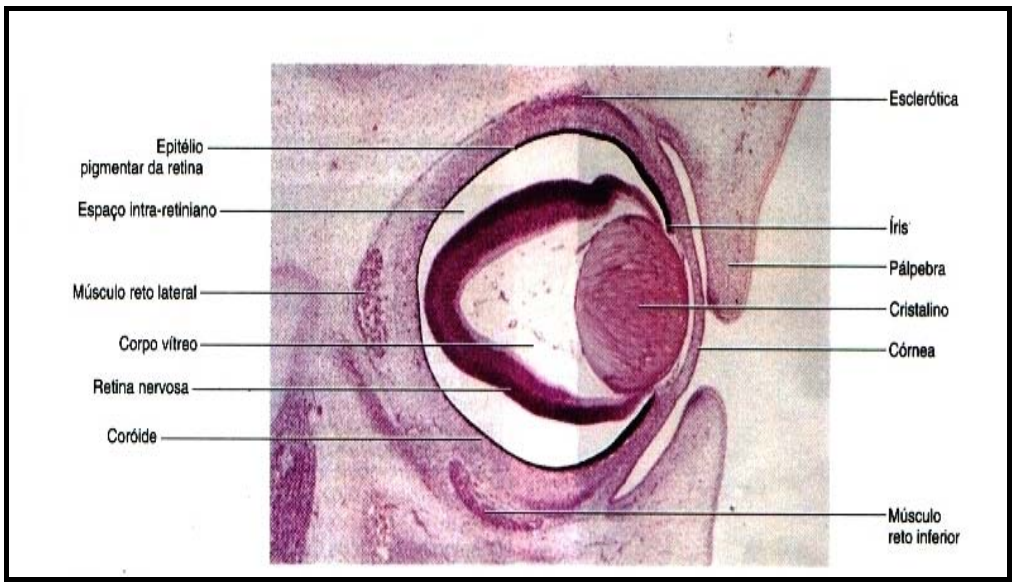

Fonte: Moore e Persaud (2004).

Figura 7 – Fotomicrografia (50X) de um corte sagital do olho de embrião com cerca de 60 dias. Observe a retina nervosa e o epitélio pigmentar da retina em desenvolvimento. Normalmente, o espaço intra-retiniano desaparece com a fusão das duas camadas da retina.

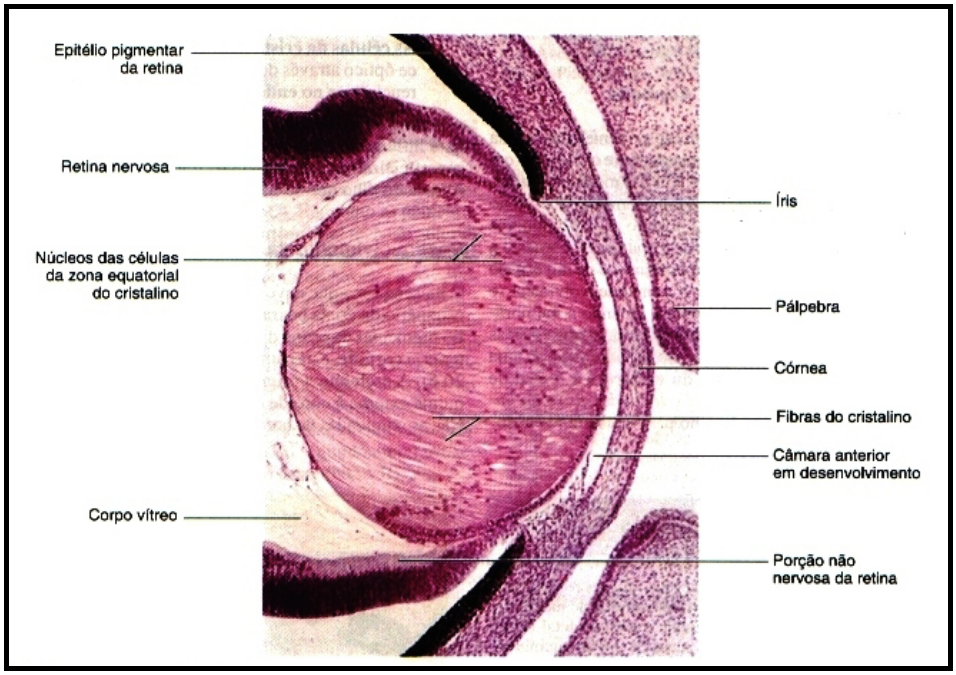

Fonte: Moore e Persaud (2004).

Figura 8 – Fotomicrografia (280X) de parte de um olho em desenvolvimento de um embrião, com cerca de 60 dias. As fibras da lente obliteraram a cavidade da vesícula da lente. A camada interna do cálice óptico ficou espessa e pigmentada (epitélio pigmentar da retina), formando a retina nervosa.

A parte distal da artéria hialóide irriga a lente em desenvolvimento (Figura 5) (MOORE; PERSAUD, 2004). No período fetal, ocorre a degeneração da artéria hialóide, deixando a lente avascular. Com esta degeneração, a lente depende da difusão proveniente do humor aquoso da câmara anterior do bulbo ocular e do humor vítreo. A lente em desenvolvimento é envolvida pela túnica vascular da lente. A parte anterior desta cápsula é a membrana da pupila. Durante o desenvolvimento fetal a túnica vascular da lente e a membrana pupilar se degeneram, persistindo a cápsula da lente que é produzida pelo epitélio anterior da lente e as fibras da lente (MOORE; PERSAUD, 2004).

2.2 Anatomofisiologia da Lente

A história não é o registro do passado, mas sim a explicação do presente e a base da formação do futuro. A evolução do conhecimento da anatomia e fisiologia ocular teve início há mais de três mil anos. Infelizmente muitos dos relatos se perderam ou encontram-se incompletos. Os relatos mais antigos foram descritos por Hipócrates (400 aC.) e Aristóteles (350 aC.), que acreditavam que a lente correspondia ao acúmulo de substâncias no pós-morte SOUZA; RODRIGUES; SOUZA, 2006). No século I d. C., Celsus, Rufus e Galeno relataram a anatomia da lente, sua cápsula e estruturas zonulares e postularam que esta estrutura era a responsável pela visão. Em 1150, Ibn Rushd questionou a teoria de Celsus e propôs que a retina e não a lente seria a estrutura responsável pela visão. Foi somente em 1515 que Vesalius confirmou esta idéia e que Francisco Manrolycus estabeleceu a função óptica da lente. Nesta época acreditava-se que a catarata era uma doença semelhante ao glaucoma, pois ocasionava cegueira. Foi em 1650, que Rolfinck denominou a opacidade da lente como catarata, que foi rejeitada pela maioria dos médicos e aceita somente após um século (SOUZA; RODRIGUES; SOUZA, 2006).

A lente é um tecido altamente estruturado que promove a refração dos raios luminosos para um ponto da retina (SAMUELSON, 2007). Está situada

posteriormente à íris e anteriormente ao humor vítreo do corpo vítreo. É uma estrutura biconvexa, avascular e transparente encerrada em uma cápsula. A cápsula da lente, extremamente elástica, é fixada pelas fibras zonulares (ligamento suspensor da lente) ao corpo ciliar e circundada pelos processos ciliares. Embora a maior parte da refração seja produzida pela córnea, a convexidade da lente, particularmente de sua face anterior, varia constantemente para focalização fina de objetos próximos ou distantes na retina (SLATTER, 1990, 2005; MOORE; DALLEY, 2007).

O músculo ciliar no corpo ciliar modifica o formato da lente; dessa forma, a lente não fixada isolada assume um formato quase esférico. Distendidas no círculo do corpo ciliar relaxado, as fixações em torno de sua periferia tracionam a lente, deixando-a relativamente plana, de forma que sua refração permite a visão para longe. Quando a estimulação parassimpática causa contração do músculo liso do corpo ciliar circular, o círculo, como um esfíncter, diminui de tamanho e a tensão da lente é reduzida, permitindo o arredondamento da lente. O aumento da convexidade torna sua refração adequada para a visão de perto. Na ausência de estimulação parassimpática, os músculos ciliares relaxam novamente e a lente é tracionada e assume um formato mais plano, para visão distante (SLATTER, 1990, 2005; MOORE; DALLEY, 2007).

A lente do cão possui, aproximadamente, volume de 0,5 ml, sete milímetros de espessura e dez milímetros de diâmetro (LAUS et al., 2008). A relação entre a lente e o bulbo ocular nos cães varia em torno de 1:8 a 1:10 e sua função básica é convergir os estímulos luminosos para a retina, contribuindo para a formação de uma imagem nítida. O poder refracional total do sistema óptico dos cães é de sessenta dioptrias, e a lente contribui com aproximadamente 40 a 41 dioptrias (SAMUELSON, 1999). Além da lente, a córnea e os humores aquoso e vítreo constituem os meios ópticos do olho (LAUS et al., 2008).

Por ser avascular, a lente nutre-se e oxigena-se a partir do humor aquoso. A principal fonte de energia é obtida pelo metabolismo da glicose, em sua grande parte, por via anaeróbica e, em menor grau, pela via do sorbitol e ciclo de Krebs (LAUS et al., 2008). Essa energia é imprescindível para a síntese protéica, manutenção de sua hidratação normal e transporte ativo de íons e aminoácidos (GLOVER; CONSTANTINESCU, 1997).

A lente é composta por, aproximadamente, 65% de água, 35% de proteínas (LAUS et al., 2008) e uma pequena fração de minerais, carboidratos e lipídeos, sendo a estrutura mais rica em proteínas do organismo (GLOVER, CONSTANTINESCU, 1997) . Segundo a solubilidade em água suas proteínas podem ser classificadas em solúveis cristalinas e insolúveis albuminóides; e em alfa, beta e gama cristalinas, de acordo com o seu tamanho molecular (LAUS et al., 2008).

A cápsula anterior possui de 50 a 70 µm de espessura, de 8 a 12 µm em sua região equatorial e de 2 a 4 µm de espessura na região posterior. É composta por fibras colágenas do tipo IV e carboidratos complexos (LAUS et al., 2008).

Permite a passagem de água e eletrólitos e é impermeável a moléculas grandes, como albumina e globulina (SLATTER, 2005). A cápsula é muito mais do que uma membrana que envolve as células da lente. É responsável pela interação direta e indireta entre os receptores de membrana celulares da lente comprovando o seu papel integral no desenvolvimento e na biologia da lente. Entretanto, essas interações e a contribuição para o surgimento da catarata ainda são desconhecidas (Figura 8) (DANYSH; DUNCAN, 2009).

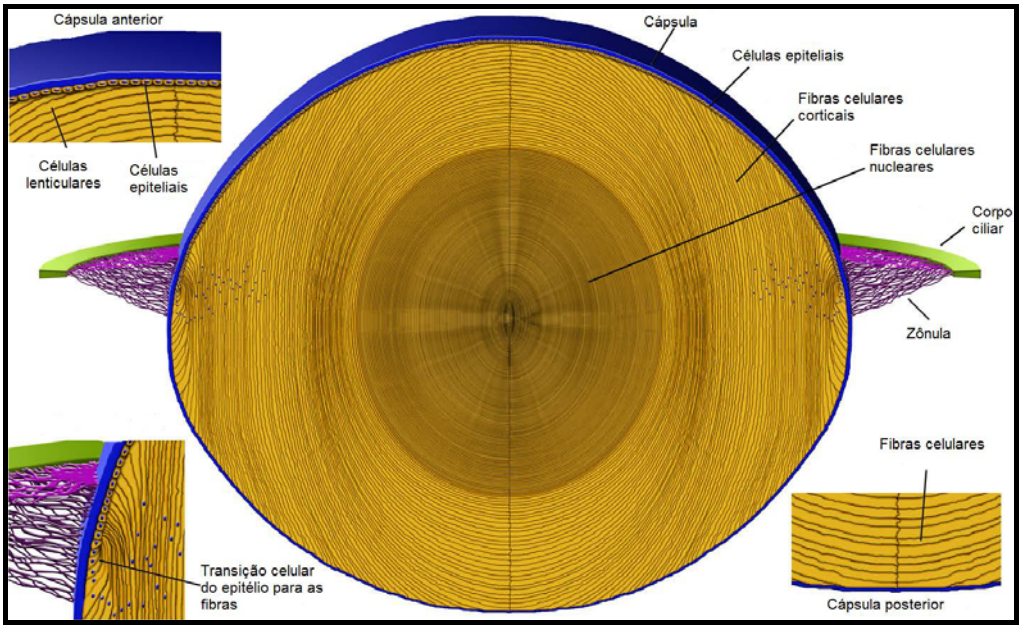

Fonte: Danysh e Duncan (2009).

Figura 9 – Secção transversal de lente adulta de rato.

O epitélio da lente é importante no transporte de cátions através da cápsula lenticular. É representado por uma única camada de células epiteliais localizadas abaixo da cápsula anterior e é responsável pela formação das fibras lenticulares (SLATTER, 2005). As células lenticulares são produzidas continuamente durante toda a vida formando o córtex da lente e o seu núcleo (SAMUELSON, 1999). As células mais velhas localizadas no núcleo são mais densas e menos transparentes do que as células mais jovens localizadas no córtex (SLATTER, 2005).

A disposição concêntrica das fibras lenticulares deixa o núcleo progressivamente mais denso, caracterizando a esclerose nuclear, que pode ser observada em cães a partir dos seis anos de idade e não resulta em nenhuma perda de visão (DAVIDSON; NELMS, 1999; SAMUELSON, 1999; MARTIN, 2005). A diminuição da elasticidade da cápsula da lente pode ser observada com o avanço da idade e possibilita uma diminuição na sua capacidade de acomodação (SAMUELSON, 1999).

A lente requer oxigênio e metabólitos para manutenção e produção contínua de células lenticulares, para a manutenção da elasticidade capsular e da transparência lenticular (SLATTER, 2005). Sua transparência é mantida por vários fatores complexos incluindo um citoplasma de baixa densidade promovendo ausência de organelas intracelulares e de núcleo celular em suas fibras, pouca flutuação do índice de refração do citoplasma e fibras celulares altamente organizadas (SAMUELSON, 2007). A presença de proteínas lenticulares na câmara anterior proporciona reações imunomediadas que podem alterar o metabolismo ou a estrutura da lente, propiciando o aparecimento da catarata (LAUS et al., 2008).

2.3 Catarata

A etiopatogenia da catarata envolve a participação de eventos oxidativos mediados por radicais livres (SOARES et al., 2008), que são fundamentais para

a patofisiologia de inúmeras doenças corneanas, degeneração retiniana, retinopatia diabética, glaucoma, entre outras (GORALSKA et al., 2009).

A oxidação é parte fundamental da vida aeróbica e do nosso metabolismo e, assim, os radicais livres são produzidos naturalmente ou por alguma disfunção biológica. Os radicais livres podem ser classificados como moléculas orgânicas, inorgânicas e os átomos que contêm um ou mais elétrons não pareados com existência independente. São moléculas altamente instáveis com meia-vida curtíssima e quimicamente muito reativas, desempenhando funções relevantes no metabolismo. No organismo, encontram-se envolvidos na produção de energia, fagocitose, regulação do crescimento celular, sinalização intercelular e síntese de substâncias biológicas importantes. Podem ser gerados a partir da radiação solar, do metabolismo de oxigênio e de leucócitos, da respiração mitocondrial e das reações metabólicas intra e extracelulares (ROSE; RICHER; BODE, 1998). No entanto, seu excesso apresenta efeitos prejudiciais, como a peroxidação dos lipídios de membrana e agressão às proteínas dos tecidos e das membranas, às enzimas, carboidratos e DNA. Do ponto de vista biológico, os radicais livres mais importantes são aqueles derivados do oxigênio (PUNCHARD; KELLY, 1996).

Os danos celulares provocados pelos radicais livres ocorrem pela instalação do estresse oxidativo, devido ao desequilíbrio de moléculas oxidantes e antioxidantes (BIANCHI; ANTUNES, 1999). As lesões causadas nas células podem ser prevenidas ou reduzidas por meio da atividade de antioxidantes. Os antioxidantes podem agir diretamente na neutralização da ação dos radicais livres ou participar indiretamente de sistemas enzimáticos com essa função (PUNCHARD; KELLY, 1996). As reações oxidativas são importantes para o metabolismo celular; entretanto, muitas delas originam os radicais livres em condições fisiológicas (PUNCHARD; KELLY, 1996).

A oxidação protéica e de lipídios são mecanismos envolvidos na opacidade da lente. Essa condição oxidativa pode ser devido à diminuição de defesas antioxidantes da lente e dos tecidos e fluidos oculares. Os tecidos oculares, principalmente a lente e a retina (WILLIAMS, 2008), são prejudicados devido à instalação do estresse oxidativo responsável pela produção de espécies reativas de oxigênio (EROs) (BARROS et al., 2004) que são potencialmente tóxicas para as células, ocasionando danos à estrutura das

biomoléculas de DNA, lipídios, carboidratos e proteínas, além de outros componentes celulares (PUNCHARD; KELLY, 1996). A peroxidação lipídica, ocasionada pelas EROs, é considerado o mecanismo inicial da cataratogênese, devido à destruição da membrana celular da lente (BARROS et al., 2004).

A catarata é a opacificação da lente ou de sua cápsula, pode ser unilateral ou bilateral, e constitui uma das causas mais freqüentes de perda de visão em cães juntamente com algumas doenças de córnea, glaucoma e degeneração em retina (Figura 10) (DAVIDSON; NELMS, 1999; MARTIN, 2005).

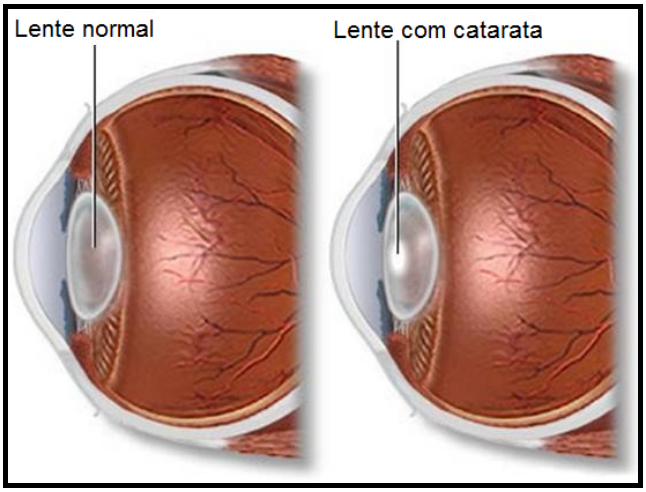

Fonte: http//www.loyolauniversity.adam.com

Figura 10 – Esquema de bulbo ocular com lente normal e com catarata.

As opacidades lenticulares podem exibir diferentes padrões morfológicos relacionados com a sua etiologia e evolução (SLATTER, 2005; LAUS et al., 2008), podendo apresentar vários estágios de desenvolvimento (GLOVER; CONSTANTINESCU, 1997). Pode ser uma doença adquirida ou congênita (MARTIN, 2005).

Geralmente, nos estágios iniciais e intermediários as opacidades são localizadas e a visão está preservada. Já, nos estágios avançados, a visão encontra-se prejudicada, e quando os dois olhos são afetados, o animal apresenta perda funcional da visão (GLOVER; CONSTANTINESCU, 1997).

Durante a formação da catarata a acidificação é a alteração inicial das células do córtex da lente devido ao acúmulo de produtos oriundos do metabolismo retardado ou alterado dessas células. As fibras se desidratam e

permitem a formação de vacúolos e acúmulo de líquido. Ocorre a coagulação protéica intracelular, formando as opacidades lenticulares permanentes (SLATTER, 1990) que podem ocorrer em todo o córtex ou permanecer focais e estacionárias, promovendo pouca interferência na visão (SLATTER, 2005).

Quando a catarata é evidente clinicamente, ocorreram alterações irreversíveis no metabolismo da lente devido a uma série de eventos relacionado ao seu conteúdo protéico, trocas metabólicas, concentrações iônicas e atividade antioxidante. Ocorre a diminuição relativa das proteínas cristalinas e o aumento dos albuminóides, que normalmente compreendem 15% das proteínas lenticulares, que também têm os seus níveis elevados com o avanço da idade (SLATTER, 2005; DAVIDSON; NELMS, 2007).

A catarata pode estar associada a uma diminuição na atividade da bomba de Na^+/K^+ - adenosina trifosfato (ATPase) das células epiteliais da lente, podendo elevar os níveis de sódio e cálcio, e diminuição dos níveis de potássio. Ocorre a diminuição do consumo de oxigênio e de adenosina trifosfato, da atividade de agentes antioxidantes, incluindo glutationa reduzida e oxidada, ácido ascórbico, alfa-tocoferol e superóxido dismutase (DAVIDSON; NELMS, 1999).

Alguns estudiosos reportaram a diminuição da atividade da superóxido dismutase da lente com o avanço da idade associado ao desenvolvimento da catarata (BARROS et al., 2004).

Casado et al. em 2001, no que diz respeito às enzimas antioxidantes dos eritrócitos, verificaram o aumento da atividade da superóxido dismutase em humanos com catarata. Muitos estudiosos têm verificado a diminuição da atividade da enzima relacionada ao desenvolvimento da catarata com o avanço da idade (FECONDO; AUGUSTEYN, 1983).

No entanto, Jacques et al. em 1998, não encontraram mudanças significativas desta enzima em pessoas com catarata senil (SOARES et al., 2008).

As enzimas antioxidantes que protegem a lente dos danos oxidativos são compostas por glutationa redutase e superóxido dismutase e pequenas moléculas antioxidantes como vitamina C, E, glutationa e carotenóides. O alto risco de catarata senil em humanos tem sido associado aos baixos níveis de vitamina E, C e carotenóides. Os cães são mais propensos a desenvolver a

catarata devido ao aumento da oxidação lenticular em decorrência do decréscimo das defesas antioxidantes (BARROS et al., 1999).

O estresse oxidativo é gerado pela foto-oxidação e os tecidos mais acometidos são a retina e a lente (WILLIAMS, 2008). O ácido ascórbico é um antioxidante não-enzimático que protege os tecidos oculares da foto-oxidação e a sua concentração mais elevada está no humor aquoso do que no plasma (BARROS et al., 2004).

Barros et al. em 1999, verificaram que os níveis de ácido ascórbico no humor aquoso e plasma de cães da raça Cocker Spaniel com catarata estavam diminuídos. E, em 2004, Barros et al. verificaram a contribuição do estresse oxidativo na fisiopatogenia da catarata através da diminuição de glutationa peroxidase, catalase e superóxido dismutase, em Poodles portadores de catarata. Já, nesse mesmo estudo, não verificaram diferença entre as concentrações de ácido ascórbico, no humor aquoso e no plasma, em Poodles portadores e não portadores de catarata.

A glutationa (GSH) atua como um antioxidante e exerce papel fundamental na manutenção da transparência da lente. É encontrada em baixas concentrações na formação da catarata, e, em lentes normais, em seu estado reduzido, é observada em altas concentrações. A lente fica mais susceptível a danos oxidativos quando ocorre a diminuição da atividade da glutationa redutase na lente. A GSH tem como função proteger os grupos -SH de membrana que são importantes no transporte de cátions e permeabilidade e o seu ciclo de oxi-redução está relacionado à detoxificação de H_2O_2, normalmente presente no humor aquoso (GELATT et al., 1982; REDDY; GIBLIN, 1984; REDDY, 1990; GIBLIN, 2000).

Em 1982, Gelatt et al. verificaram que as lentes com catarata de cães das raças Beagle e Schnauzer Miniatura apresentaram diminuição dos níveis de glutationa reduzida intracelular. A diminuição da concentração de glutationa reduzida na lente ocorre tanto em cães com catarata, assim como em seres humanos (BARROS et al., 2004).

A catarata pode ser classificada segundo a sua etiologia em hereditária ou adquirida; de acordo com a idade de aparecimento em congênita, juvenil e senil; através de sua localização em capsular, subcapsular, zonular, cortical, nuclear, em linha de sutura, axial e equatorial ou de acordo com o seu estágio

de desenvolvimento em incipiente, imatura, matura e hipermatura, que é a classificação mais utilizada na medicina veterinária (LAUS et al., 2008).

O estágio de desenvolvimento é fundamental para a realização de um tratamento adequado, pois está relacionado às complicações da catarata, ocorrência de uveíte induzida pela lente e prognóstico para visão e cirurgia de catarata (SLATTER, 2005).

O grau de opacidade da catarata está diretamente relacionado à porcentagem do reflexo tapetal que ela bloqueia. A catarata incipiente (Figura 11) corresponde ao estágio inicial, apresenta opacidade focal e sem déficit visual. Normalmente afeta de 10 a 15% da lente e localiza-se na região cortical ou subcapsular ou na região de sutura “Y”, sem comprometimento do reflexo tapetal, e dependendo da causa, poderá ou não progredir (DAVIDSON; NELMS, 2007; LAUS et al., 2008; OFRI, 2008). A esclerose nuclear, que acomete animais idosos, pode se confundir com a catarata incipiente (SLATTER, 2005).

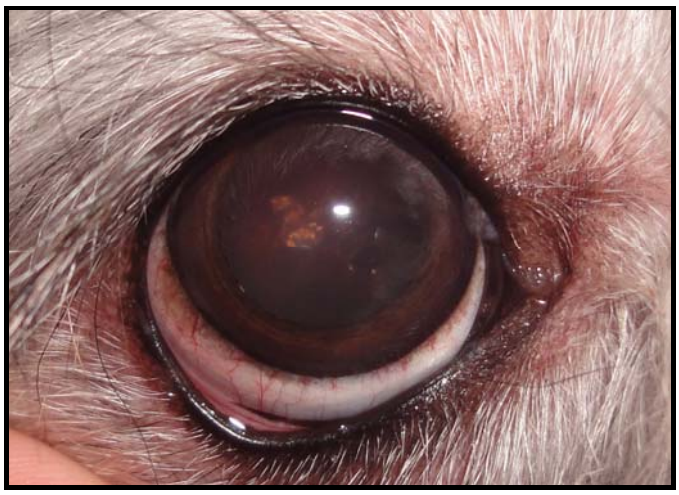

Fonte: Laboratório de Oftalmologia Comparada da Faculdade de Medicina Veterinária e Zootecnia da Universidade de São Paulo – FMVZ-USP.

Figura 11 - Catarata Incipiente

A catarata imatura (Figura 12) é o estágio intermediário, o aumento da opacidade envolve grande parte da lente, comprometendo parcialmente o reflexo tapetal, mas que ainda permite algum grau de visão (PLAYTER, 1977; NELMS, 2007; LAUS et al., 2008). A lente pode começar a aumentar de

volume ocasionando um glaucoma por bloqueio pupilar. Há deficiência visual se a condição for bilateral (SLATTER, 2005).

Fonte: Laboratório de Oftalmologia Comparada da Faculdade de Medicina Veterinária e Zootecnia da Universidade de São Paulo – FMVZ-USP.

Figura 12 - Catarata Imatura

Na catarata matura (Figura 13) a opacidade é total, existe bloqueio do reflexo tapetal e, consequentemente, perda da acuidade visual (LAUS et al., 2008). É o estágio ideal para remoção da catarata, antes da ocorrência da uveíte induzida pela lente (SLATTER, 2005).

Fonte: Laboratório de Oftalmologia comparada da Faculdade de Medicina Veterinária e Zootecnia da Universidade de São Paulo – FMVZ-USP.

Figura 13 - Catarata Matura

A catarata hipermatura (Figura 14) é o último dos estágios evolutivos, com comprometimento de todas as estruturas da lente, cápsula anterior e

posterior, córtex e núcleo, apresenta aspecto cintilante e o reflexo tapetal varia em função do grau de reabsorção (SLATTER, 2005).

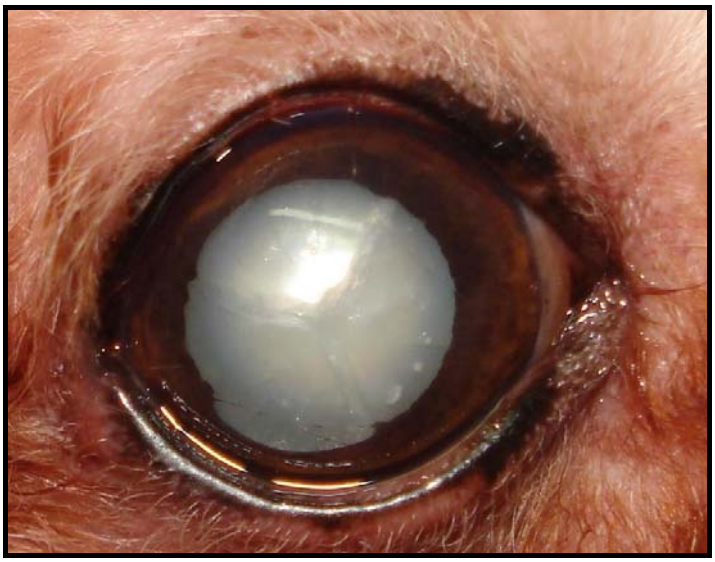

Fonte: Laboratório de Oftalmologia comparada da Faculdade de Medicina Veterinária e Zootecnia da Universidade de São Paulo – FMVZ-USP.

Figura 14 - Catarata Hipermatura

As fibras lenticulares rompidas e degeneradas liberam enzimas que causam proteólise em áreas da lente, geralmente corticais. Essas proteínas lenticulares, juntamente com a água, podem atravessar a cápsula intacta, causando redução no tamanho da lente, aumento da profundidade da câmara anterior e irregularidade na superfície da cápsula anterior. Com a liquefação e a reabsorção da catarata, observa-se o reflexo tapetal e, dependendo da área absorvida, a visão pode retornar. Nesta fase é freqüente a inflamação associada às proteínas da lente. A reabsorção também pode estar associada ao aumento na incidência de descolamento de retina por alterações na composição do vítreo (SLATTER, 1990; GLOVER; CONSTANTINESCU, 1997; DAVIDSON; NELMS, 1999; LAUS et al., 2008).

Neste estágio se produz a reabsorção fisiológica da lente opacificada, sendo comum em cães de até dois anos de idade ou em animais que apresentam cataratas crônicas. A reabsorção espontânea também pode ocorrer em animais com catarata congênita (LAUS et al., 2008). A recuperação da visão ocorre quando não se tem doenças oculares como descolamento de retina, seqüelas graves de uveítes facogênicas ou atrofia de retina

(DAVIDSON; NELMS, 1999; MARTIN, 2005; SLATTER, 2005; LAUS et al., 2008).

As cataratas de etiologia adquirida manifestam-se entre um e seis anos de idade. Em geral afeta o córtex e depois o núcleo, mas podem ser encontradas em ambas as áreas simultaneamente. Pode ser de origem hereditária, nutricional ou metabólica, como por exemplo, o *diabetes mellitus*, tóxica, secundária a radiação ou a trauma (LAUS et al., 2008), outras oftalmopatias, uso de medicamentos e doenças inflamatórias (GLOVER; CONSTANTINESCU, 1997).

As anormalidades genéticas são as causas mais comuns da catarata (ADKINS; HENDRIX, 2005) e acomete cães de raça pura, de idade jovem à meia-idade. A localização anatômica, a aparência da opacidade da lente durante os estágios iniciais, a idade de aparecimento e progressão, a natureza bilateral e a ausência de outras doenças oculares que podem causar catarata sugerem que, na maioria das outras raças, a catarata também apresente base hereditária. A maioria das cataratas com base genética estabelecida no cão é herdada como um traço autossômico recessivo simples (GELATT, 2003). A expressão fenotípica no cão pode variar de acordo com a raça e ser influenciada por outros genes ou fatores ambientais (DAVIDSON; NELMS, 2007).

A catarata hereditária é muito comum nos cães, pode ser congênita, juvenil ou senil. A juvenil é a mais comum, acomete cães com até seis anos de idade e as raças mais acometidas são Cocker Spaniel, Beagle, Pinscher, Poodle e Schnauzer (MARTIN, 2005) e de acordo com Adkins e Hendrix (2005) temos também as raças Boston Terrier, Golden Retriever, Rottweiller, Labrador Retriever, Bichon Frise e Chow-Chow.

Gelatt e Mackay, em 2005, realizaram um estudo retrospectivo, por quatro décadas, da prevalência da catarata em cães, nos Hospitais Veterinários da América do Norte. O resultado demonstrou que as raças mais acometidas foram Boston Terrier, Poodle Miniatura, Cocker Spaniel Americano, Poodle Standard e Schnauzer Miniatura. Entre as raças puras houve variação da idade de aparecimento. Já, nos cães mestiços a formação da catarata foi observada com maior freqüência na faixa etária de quatro a sete anos. Não houve diferença estatística entre os sexos. Segundo Gelatt e Mackay, o

número de animais estudados e a idade de surgimento da doença são muito similares a de seres humanos.

Park et al. em 2009, realizaram um estudo em cães com catarata, encaminhados ao Hospital Veterinário de Seul e verificaram que a raça mais acometida foi o Poodle Miniatura com faixa etária de oito anos e a proporção do número de fêmeas com a doença foi maior do que a de machos.

Williams et al. em 2004, com o objetivo de verificar a prevalência da catarata em animais da espécie canina, realizaram um estudo na Inglaterra com 2000 cães. Foi observado que a catarata aumenta com o avanço da idade. A média de idade dos animais foi de 13,5 anos, todos apresentavam algum tipo de opacidade na lente, raramente matura, e não necessariamente poderiam progredir para esse estágio. Não houve diferença estatística entre os sexos.

A catarata senil acomete todas as espécies domésticas e afeta animais com mais de oito anos de idade. Normalmente é precedido por esclerose nuclear densa, podendo ter início no núcleo ou no córtex lenticular. Inicialmente, observam-se opacidades puntiformes ou lineares no núcleo da lente. Alterações corticais podem ocorrer nas camadas equatoriais profundas com linhas de opacidades em direção ao eixo visual em forma de cunha ou roda. A evolução da opacidade é lenta, podendo levar de meses a anos, ocasionando perda de visão (LAUS et al., 2008).

A classificação da catarata em senil ou hereditária é muito complicada quando raças de cães susceptíveis à catarata hereditária desenvolvem a doença com idade superior a oito anos. Com base na hereditariedade, podem ocorrer alterações genéticas no metabolismo da lente e de acordo com o avanço da idade, as alterações na lente causam a expressão fenotípica ou exarcebação da catarata. A causa da catarata senil ainda é desconhecida (DAVIDSON; NELMS, 2007).

Em humanos, a catarata senil está relacionada à lesão fotooxidativa da lente, conseqüência de décadas de exposição à radiação solar ultravioleta. Já em cães, onde a média de expectativa de vida é aproximadamente 1/5 da do ser humano, os mecanismos de fotooxidação são apenas especulações (DAVIDSON; NELMS, 2007).

A catarata também pode ser secundária a afecções como uveítes, luxação do cristalino, displasia retiniana e atrofia progressiva de retina

observada nos cães da raça Poodle Miniatura, Cocker Spaniel e Schnauzer Miniatura (LAUS et al., 2008).

A catarata pode se desenvolver de forma lenta, rápida ou estacionada em seu estágio evolutivo. Em animais jovens há a progressão rápida da opacidade da lente. Atualmente não existe medicação para prevenir o surgimento ou progressão da doença. A visão pode ser restabelecida em decorrência da reabsorção e não da utilização de fármacos (HELPER, 1989). Atualmente, o tratamento de eleição para a remoção da catarata é a cirurgia pela técnica de facoemulsificação (ADKINS; HENDRIX, 2005).

2.4 Elementos traço na catarata

O estudo de alguns elementos químicos que estão presentes em pequenas quantidades no organismo faz parte de uma nova ferramenta de potencial diagnóstico e são chamados de elementos traço (CESAREO, 1988).

Dificuldades iniciais na determinação exata dos níveis destes minerais conduziram à sua descrição geral como minerais traço os elementos cobalto, cobre, ferro, manganês, selênio, zinco, crômio, iodo, arsênio, molibdênio, flúor, níquel, silício e vanádio. Outros minerais traço que têm sido reportados como essenciais são estanho, chumbo, lítio, alumínio e boro (CESAREO, 1988).

Técnicas analíticas modernas permitem as determinações muito mais exatas dos minerais, com a consequente demonstração das suas funções em processos metabólicos e, fazem possível ainda a sua reclassificação em minerais macro, micro e traço. Para os minerais macro a quantia está entre 0,01 e 10%, para os micro entre 100 ppt e 100 ppm e para os traço, <100 ppt. Porém, muitos autores ainda utilizam a classificação antiga que estabelece a categoria para minerais macro os elementos cálcio, fósforo, magnésio, potássio, sódio, cloro e enxofre com valores entre 0,01 e 10% (1 e 100 ppm) e traço para todos os outros minerais com valores <0,01 (<100 ppm).

Os elementos essenciais para o metabolismo celular, em níveis normais, participam de processos biológicos como da ativação e inibição de reações enzimáticas até alterações na permeabilidade das membranas celulares (CESAREO, 1988).

Os elementos traço são imprescindíveis para a manutenção das funções bioquímicas, fisiológicas e imunológicas do organismo e qualquer alteração na concentração desses elementos pode estar relacionada com o desenvolvimento de algumas doenças. Nas últimas décadas, a quantificação dos elementos traço em diversas patologias tem se intensificado, devido à participação relevante desses elementos no desenvolvimento de doenças com elevada incidência em seres humanos (LIN, 1997; ZUCCHI et al., 2008).

A determinação dos íons inorgânicos em lentes humanas, com ou sem catarata, tem sido o objetivo de diversos estudos para esclarecer o mecanismo da cataratogênese que é a principal causa de cegueira em cães e em humanos (CRUCIANI et al., 2004; MELLERSH et al., 2006), e devido ao seu caráter multifatorial, sua origem ainda é desconhecida (LEE et al., 2008).

A estrutura, composição e distribuição dos elementos químicos responsáveis pela opacidade da lente ainda não estão estabelecidos (DELAYE; CLARK; BENEDEK, 1982). As alterações na concentração dos elementos traço em lentes com catarata ou diabética, em humanos, reforçam a hipótese de que alguns micronutrientes participem da formação da doença (SOARES et al., 2008).

Os íons inorgânicos estão envolvidos em mecanismos osmóticos enzimáticos e protéicos, que mantêm normalmente a concentração desses íons dentro dos limites fisiológicos. A alteração desses mecanismos pode induzir efeitos negativos (CRUCIANI et al., 2004).

A essencialidade do zinco aos organismos é conhecida desde o século XIX. Integrante de numerosos processos bioquímicos e fisiológicos, o zinco influencia no metabolismo celular através de vários mecanismos, e é fundamental para a preservação da saúde e prevenção de doenças (SOARES et al., 2008). Soares et al. em 2008, relataram que o zinco está entre os micronutrientes com propriedades antioxidantes que podem desenvolver uma função protetora, ainda não bem estabelecida, na gênese destes fenômenos.

O zinco é um elemento traço que pode influenciar na integridade estrutural das proteínas que estão envolvidas na manutenção da transparência da lente (BENTLEY; CHIN; GRUBB, 1984; GRAHN et al., 2001). É a chave do sistema enzimático e tem um importante papel na manutenção da função visual (CRUCIANI et al., 2004).

O elemento zinco compõe a estrutura de enzimas importantes para a fisiologia visual, como a superóxido-dismutase, que atua contra o estresse oxidativo e consequente cataratogênese (SOARES et al., 2008); fosfatase alcalina e álcool desidrogenase (FABE; GRAHN; PATERSON, 2000; DAWCZYNSKI et al., 2002). A relação entre a concentração de zinco da lente e o desenvolvimento da catarata cresce para graus elevados de opacidade (CRUCIANI et al., 2004).

Em humanos, o zinco é encontrado em altas concentrações nos tecidos oculares, em especial na retina e na coróide, particularmente na região periférica dos fotorreceptores na área do *tapetum lucidum* de cães e gatos (GRAHN et al., 2001). Proporciona um papel importante na visão ativando a enzima redutase da retina (CRUCIANI et al., 2004). Devido às altas concentrações de zinco, ocorre a oxidação de grupos sulfídricos ocasionando o aumento na permeabilidade da membrana celular, potencializando a formação da catarata através do acúmulo de proteínas de alto peso molecular que participam do processo de opacidade da lente (DAWCZYNSKI et al., 2002; SOARES et al., 2008).

Através do humor aquoso o zinco atravessa a cápsula anterior e atinge a membrana plasmática das células epiteliais (BENTLEY; CHIN; GRUBB, 1984). É encontrado em altas concentrações na região do córtex da lente por ser metabolicamente mais ativa do que na região nuclear (DAWCZYNSKI et al., 2002). Esse dado foi comprovado através de um estudo realizado por Dawczynski et al. em 2002, que comparou a concentração de zinco em lentes com diferentes graus de opacidade e concluiu que, em cataratas maturas, a concentração de zinco lenticular é maior quando comparada com cataratas corticonucleares. Verificaram também que as lentes de pacientes com catarata diabética apresentaram um aumento de zinco quando comparada com as lentes de não diabéticos. Em humanos, a quantidade de zinco encontrada na lente é muito pequena e não altera com a idade (DAWCZYNSKI et al., 2002).

Em 2008, Soares et al. realizaram uma pesquisa para determinar as concentrações plasmáticas e eritrocitárias de zinco em idosos portadores e não-portadores de catarata senil. Neste estudo, cerca de 50% dos idosos portadores e não-portadores da doença apresentaram concentrações deficitárias de zinco, mas não se verificou diferença estatisticamente significativa.

No entanto, Sethi et al. (1987) e Yang et al. (2000), encontraram aumento de zinco plasmático entre portadores de catarata senil. Já, Chen (1992), constatou a diminuição das concentrações séricas de zinco em idosos com catarata. Segundo Cordeiro, (1994), as diferenças de resultados entre os estudos podem ser atribuídas às características dos indivíduos avaliados e às diferenças na ingestão de zinco (SOARES et al., 2008).

Durante o período pré-natal, a deficiência do zinco pode ocasionar diversos problemas no desenvolvimento ocular (KARCIOGLU, 1982). Essa deficiência tem sido relatada em diversas espécies, devido às alterações na ultraestrutura e eletrofisiologia que resulta em graves manifestações oculares (GRAHN et al., 2001), como a cegueira noturna (DAWCZYNSKI et al., 2002). A lente possui altas concentrações de anidrase carbônica, que contêm zinco. A presença desta enzima pode explicar a quantidade deste metal na lente (GALIN; NANO; HALL, 1962; BENTLEY; CHIN; GRUBB, 1984).

O cálcio participa do mecanismo de contração muscular que envolve inúmeras substâncias como, actina e miosina, que são encontradas no epitélio e endotélio corneano. Em condições normais, a homeostasia do cálcio na lente é um fator importante para a manutenção de sua transparência e permeabilidade de íons sódio na membrana. O sódio e o potássio participam do processo metabólico da lente, ativando ou inibindo as enzimas. O acúmulo de sódio na lente resulta na entrada de água e clorito provocando a opacidade. No entanto, o aumento de sódio não produz a opacidade da lente se a concentração de cálcio estiver nos níveis de normalidade; por outro lado, o aumento de cálcio pode desbalancear os níveis de sódio e induzir a opacidade (CRUCIANI et al., 2004).

Altas concentrações de cálcio estão relacionadas com diversos processos patológicos (TANG et al., 2003). Além disso, o aumento do elemento pode ser provocado por uma inflamação intraocular, administração de drogas

intraoculares com grande quantidade de cálcio e fósforo ou a calcificação distrófica (KIM; CHOIN, 2007).

Em humanos, a concentração elevada do cálcio na lente é observada mais comumente nas cataratas corticais, que causam maior distúrbio visual, do que nas cataratas nucleares (LEE et al., 2008).

Segundo Tang et al. em 2003, com o avanço da idade, o aumento de cálcio na lente é contrabalanceado com o aumento da atividade da bomba cálcio-ATPase. Com a catarata, é observado o aumento da permeabilidade da lente e a quantidade de cálcio total, mas a atividade da bomba cai pela metade.

Num estudo realizado, em 2003, Tang et al. analisaram as concentrações de cálcio em lentes com catarata, e observaram um aumento no índice de cálcio em lentes com catarata cortical, quatro vezes maior do que nas lentes sem o processo patológico.

Em 1998, os estudiosos Hightower e Misiak induziram a catarata galactosêmica em ratos. Através deste estudo, verificaram aumento de 10% na concentração de cálcio total, e o primeiro sinal de opacidade no quarto dia pós-indução. No décimo segundo dia do experimento foi observado um aumento significante de cálcio total e densa opacidade da lente. Neste mesmo estudo, avaliaram a concentração de sódio e potássio e, observaram um aumento da concentração de sódio e diminuição significativa de potássio, o que reforça a alteração da bomba de cátions na formação da catarata. Segundo os estudiosos, os resultados sugerem que a elevação de cálcio é um fator crítico para o processo de opacidade na catarata galactosêmica.

Em 2004, Cruciani et al. considerando que o humor aquoso é a fonte de nutrientes necessários para o metabolismo da lente e que constitui um caminho para a eliminação de produtos metabólicos, realizaram um estudo para verificar a concentração dos elementos cálcio, sódio, potássio, cobre e zinco, no humor aquoso e em lentes de coelhos com opacidade induzida por YAG laser. No presente estudo, foi observado que os níveis dos elementos investigados foram mais elevados nas lentes do que no humor aquoso, demonstrando que os mecanismos de transporte ativo de íons do epitélio da lente aumentam a concentração desses íons na lente e causam sua redução no humor aquoso. Na lente, com exceção do potássio e zinco, foram observados níveis elevados de cálcio, sódio e cobre. Já, no humor aquoso, as concentrações estavam

abaixo do nível normal. Em particular, a concentração do elemento cálcio estava sete vezes mais elevada do que na lente sem o processo patológico. Segundo Cruciani et al. os resultados indicam que a opacidade da lente está associada estritamente ao aumento das concentrações de cálcio provocando um desbalanceamento nas concentrações de sódio.

O ferro e o cobre são muito ativos em reações de óxido-redução. São transportados, utilizados e estocados ligados a proteínas específicas (transferrina, ferritina e ceruloplasmina), as quais previnem ou minimizam as reações de oxidação catalisadas por estes minerais. O ciclo desses minerais promove uma reação que libera um potente radical oxidante hidroxila a partir do H_2O_2, que é capaz de retirar um átomo de hidrogênio dos ácidos graxos poliinsaturados da membrana celular e iniciar a peroxidação lipídica. O resultado é o acúmulo de hidroperóxidos que destroem a estrutura e função da membrana (WELCH, 2002).

Os íons cobre são necessários para a fisiologia normal do organismo, bem como para a transparência da lente. É essencial para a atividade de inúmeras enzimas como a superóxido dismutase, uricase e citocromo oxidase (COOK; MCGAHAN, 1986; LIN, 1997). As alterações metabólicas e de concentração de cobre em tecidos e fluidos corpóreos, têm sido associadas a processos patológicos (LIN, 1997). Em altas concentrações, pode ser tóxico para as células da lente; como por exemplo, causar a oxidação dos grupos sulfídricos para dissulfídricos (CRUCIANI et al., 2004) e desencadear a cataratogênese (COOK; MCGAHAN, 1986).

Cook e McGahan, em 1986, realizaram análise da concentração de cobre em tecidos e fluidos oculares normais de várias espécies e em lentes de cães com catarata. Nos grupos de cães idosos, a concentração de cobre no humor aquoso e em córnea foi significantemente mais baixa do que nos grupos de animais jovens. Foram encontradas altas concentrações de cobre em lentes de cães idosos comparado com as lentes de cães jovens. O córtex e o núcleo das lentes com catarata matura apresentaram baixas concentrações de cobre comparado com as lentes com catarata hipermatura.

Em 2001, Ciaralli et al. avaliaram a concentração dos elementos cálcio, sódio, potássio, cobre e zinco em lentes de coelhos com catarata induzida por YAG laser. A concentração dos elementos estudados demonstrou mudanças

significativas nas lentes com catarata. Verificaram-se altas concentrações dos íons cálcio, cobre e sódio. O potássio apresentou decréscimo e o zinco uma elevação pouco significativa.

No homem, o acúmulo de cobre na córnea é considerado patognomônico de toxicose cúprica hereditária, denominada Doença de Wilson (COOK; MCGAHAN, 1986). O cobre promove a peroxidação lipídica e alterações oxidativas (THOMPSON; GODIN, 1995). A peroxidação lipídica é também um fator na cataratogênese, promove mudanças na composição lipídica da lente provocando o aumento da permeabilidade da membrana e a consequente opacidade da lente (WILLIAMS, 2008). Destaca-se ainda que o cobre seja o principal regulador de enzimas essenciais para a respiração celular, defesa contra radicais livres e um importante co-fator para o metabolismo do ferro (NASULEWICZA; MAZURB; OPOLSKIA, 2004).

O ferro tem um papel fundamental em catalisar as reações dos radicais livres que conduzem o dano oxidativo. É responsável pela mudança protéica e do DNA da lente, favorecendo a formação da catarata. Em relação ao plasma sanguíneo, a concentração de ferro no humor aquoso e vítreo é muito pequena, menos de 1%, devido ao transporte do elemento para o olho através da barreira hemato-aquosa (GORALSKA et al., 2009).

Segundo Goralska et al. em 2009, vários estudos verificaram o aumento dos níveis de ferro em processos inflamatórios e na lente com a formação da catarata, devido à quebra da barreira. A lente possui um mecanismo de controle dos níveis de ferro após a resolução de uma inflamação, o que leva a uma concentração de ferro em níveis normais. Com o avanço da idade, pode ocorrer alteração do mecanismo de controle promovendo o acúmulo do elemento e o estresse oxidativo presente na cataratogênese (GORALSKA et al., 2009). Em humanos, o ferro é encontrado em altas concentrações na retina e coróide e em menores concentrações na lente (DAWCZYNSKI et al., 2002).

Dawczynski et al. em 2002, verificaram o aumento do índice de ferro lenticular em cataratas maturas quando comparadas com as corticonucleares, e que as lentes com catarata diabética apresentaram concentrações de ferro mais elevadas do que as não diabéticas.

Cekic et al., em 1999, realizaram um estudo para determinar a concentração de ferro em cataratas senis, mais precisamente na região

nuclear, e comparou com as lentes sem o processo patológico. Verificaram um aumento da concentração de ferro nas cataratas senis, indicando que o ferro pode participar da oxidação e peroxidação de moléculas biológicas.

O selênio é um elemento traço essencial para os seres humanos e animais. É um micronutriente necessário para uma adequada função imunológica, para o crescimento e o desenvolvimento normal, cuja concentração pode ocasionar deficiência ou toxicidade (FAVIER, 1993).

Tem papel essencial no centro ativo da enzima glutationa peroxidase. Atua como o principal antioxidante, junto com a vitamina “E”, para proteger as membranas celulares, prevenir a geração de radicais livres e preservar a elasticidade dos tecidos. Previne a oxidação dos ácidos graxos insaturados, desacelera o processo de envelhecimento e o endurecimento dos tecidos provocados pela oxidação. O nível reduzido deste mineral nas células e tecidos tem como conseqüência concentrações menores da enzima antioxidante glutationa peroxidase, resultando em maior suscetibilidade das células e do organismo aos danos oxidativos induzidos pelos radicais livres (Scieszka et al., 1997).

Em 1992, os estudiosos Rasi et al., realizaram um estudo para avaliar a concentração dos elementos cálcio, potássio, zinco e selênio, em lentes de humanos com e sem catarata. Houve aumento nas concentrações de zinco, cobre e cálcio nas lentes com catarata e uma diminuição do elemento potássio. Não houve diferença significativa na concentração de selênio em lentes normais e com catarata.

Nabekura et al. em 2003, analisaram o transporte de diversos elementos químicos em ratos UPL com lentes normais e lentes com catarata hereditária em desenvolvimento. Neste estudo, verificaram que, comparado com os outros elementos, altas concentrações de zinco são transportadas para a lente normal. Entretanto, observaram que o selênio foi encontrado em altas concentrações em lentes com catarata hereditária.

Muitos estudos têm identificado a influência dos níveis de selênio na incidência da catarata. Entretanto, a associação do elemento com o desenvolvimento do processo patológico ainda não está elucidada. Alguns estudos sugeriram que a falta de selênio possa conduzir a formação da catarata e, por outro lado, outros

revelam correlações positivas entre níveis elevados de selênio e a incidência da catarata (LI et al., 2009).

OBJETIVO

3 OBJETIVO

O presente trabalho tem como objetivo avaliar as concentrações dos elementos majoritários e traço, por meio da técnica de fluorescência de raios X, em lentes com catarata, por envelhecimento, em cães.

MATERIAL E MÉTODO

4 MATERIAL E MÉTODO

Os animais foram submetidos ao exame oftalmológico no Laboratório de Investigação em Oftalmologia Comparada do Departamento de Cirurgia da Faculdade de Medicina Veterinária e Zootecnia da Universidade de São Paulo.

O protocolo recebeu aprovação da Comissão de Bioética da Faculdade de Medicina Veterinária e Zootecnia da Universidade de São Paulo – Protocolo nº

4.1 Animais e tecido biológico

Foram analisadas noventa e quatro lentes de animais da espécie canina (*canis familiaris*), sendo oitenta e oito lentes de animais, que foram encaminhados ao Serviço de Oftalmologia do Hospital Veterinário da Faculdade de Medicina Veterinária e Zootecnica da Universidade de São Paulo para exame oftalmológico completo e, seis lentes de cadáveres que foram a óbito neste hospital para a formação do grupo controle.

Foram trinta e oito machos e cinqüenta fêmeas variadas e com idade entre doze meses e quatorze anos.

As amostras de lentes foram obtidas de animais submetidos a cirurgias de facectomia intracapsular e extracapsular realizadas no Serviço de Oftalmologia Comparada do Departamento de Cirurgia do Hospital Veterinário da Universidade de São Paulo.

Este estudo recebeu aprovação da Comissão de Bioética da Faculdade de Medicina Veterinária e Zootecnia da Universidade de São Paulo, o qual foi seguido todas as normas.

4.2 Diagnóstico e Protocolo de Avaliação

O diagnóstico da catarata em cães é na maioria das vezes estabelecido em uma fase avançada do processo patológico, devido à procura tardia pelo oftalmologista veterinário.

Todos os animais encaminhados ao Serviço de Oftalmologia do Hospital Veterinário da Faculdade de Medicina Veterinária e Zootecnia da Universidade de São Paulo foram submetidos a exames físico, laboratoriais e oftalmológicos.

A história clínica completa é importante para estabelecer um diagnóstico, além de ajudar a complementar um adequado plano terapêutico.

Durante o atendimento oftalmológico foram coletadas informações referentes aos pacientes como raça, idade, sexo e anamnese completa que consiste em analisar a condição clínica geral e oftalmológica do paciente.

Todos os animais foram avaliados por criterioso exame oftalmológico através de instrumentos fundamentais para o diagnóstico da oftalmopatia.

O exame oftalmológico engloba uma série de testes para avaliações extra e intra-oculares, como o teste de ameaça; de movimento; de obstáculos no claro e no escuro; reflexo pupilar direto e consensual, palpebral e corneal; teste lacrimal de Schirmer; tonometria; avaliação de órbita e pálpebras; teste de Jones; colírio de fluoresceína e rosa bengala; biomicroscopia com lâmpada de fenda para avaliação do segmento anterior e oftalmoscopia direta e indireta para avaliação de estruturas do segmento posterior, realizada após a dilatação pupilar através da instilação de colírio midriático (tropicamida 1%).

Muitas vezes são necessários procedimentos de imagem para diagnóstico de determinadas oftalmopatias. Os pacientes foram submetidos à ultra-sonografia ocular para avaliação anatômica de estruturas importantes que não foram observadas devido à opacidade de meios transparentes.

É um procedimento diagnóstico não invasivo que permite avaliação qualitativa e quantitativa de várias anormalidades intra-oculares e orbitárias. O maior interesse radica no estudo das cataratas, permitindo medir o eixo ântero-posterior para conhecer o grau de intumescência ou de reabsorção, útil na avaliação pré-cirúrgica da opacidade. A análise dos ecos internos permite conhecer a localização das opacidades, assim como o grau de maturação e

inclusive de calcificação. A informação proporcionada pela ultra-sonografia ocular, juntamente com a sua versatilidade, a transforma numa ferramenta diagnóstica complementar de altíssima importância. Seu uso é imprescindível em um grande número de situações, não unicamente na exploração com meios opacos, mais também na análise qualitativa de diferentes estruturas intra-oculares.

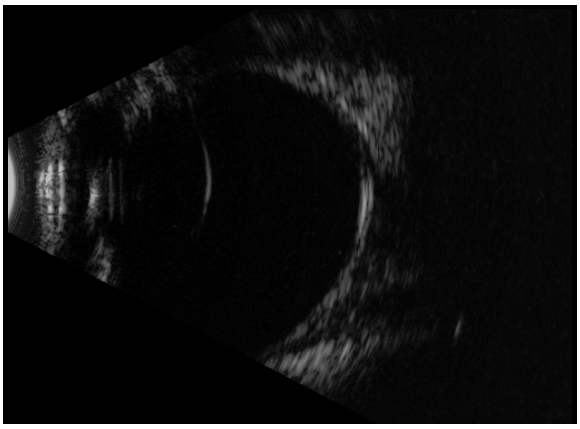

Fonte: Laboratório de Oftalmologia Comparada FMVZ-USP

Figura 15 - Ultra-sonografia ocular/Catarata Incipiente

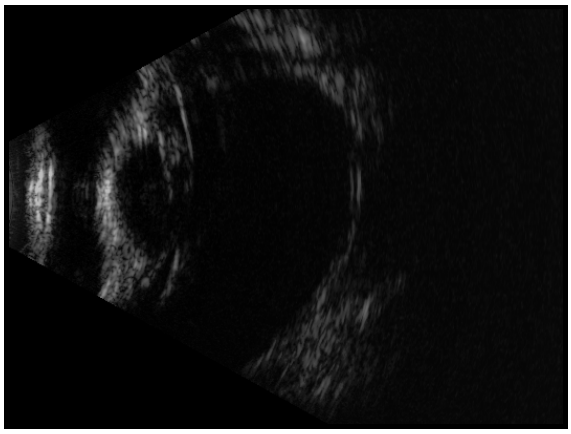

Fonte: Laboratório de Oftalmologia Comparada FMVZ-USP

Figura 16 - Ultra-sonografia ocular/Catarata Imatura

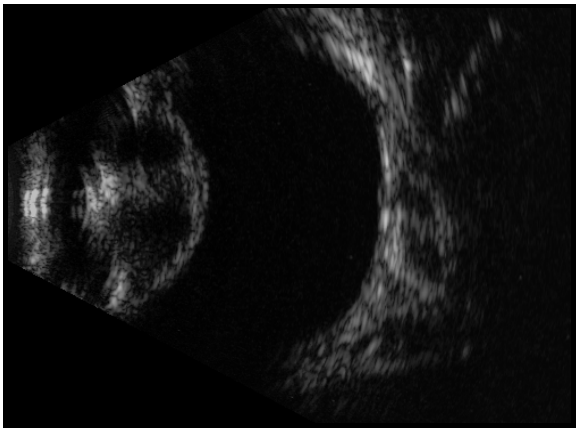

Fonte: Laboratório de Oftalmologia Comparada FMVZ-USP

Figura 17 - Ultra-sonografia ocular/Catarata Matura

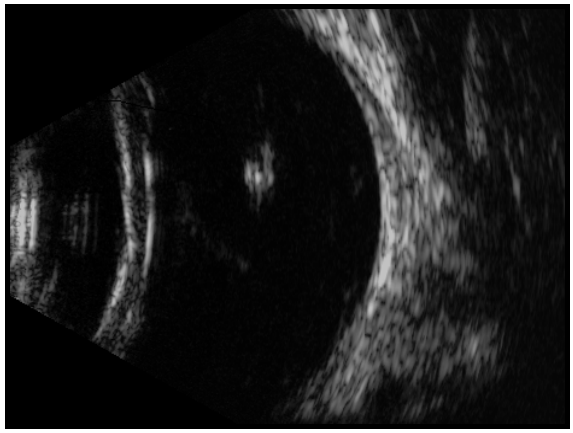

Fonte: Laboratório de Oftalmologia Comparada FMVZ-USP

Figura 18 - Ultra-sonografia ocular/Catarata Hipermatura

Além disso, os pacientes também foram submetidos a avaliações eletrodiagnósticas que são baseadas em análises objetivas de mudanças de potenciais elétricos entre várias partes do sistema visual. Uma delas é a eletrorretinografia que permite a avaliação da atividade elétrica da retina. Como exames pré-operatórios foram solicitados hemograma completo, bioquímicos, eletrocardiograma e radiografia de tórax. Estudos epidemiológicos enfatizam que são pré-requisitos para a classificação da catarata a sua localização, tamanho e estágio de desenvolvimento da opacidade lenticular (HOCKWIN,

1995). Através dos exames oftalmológicos, mais precisamente, da oftalmoscopia direta e indireta, o grau de opacidade lenticular foi observado e o estágio de desenvolvimento da catarata foi estabelecido e classificado em catarata incipiente, imatura, matura e hipermatura. As lentes avaliadas neste estudo receberam uma nomenclatura de acordo com o estágio de desenvolvimento de opacidade lenticular em grau I (catarata incipiente), grau II (catarata imatura), grau III (catarata matura) e grau IV (catarata hipermatura).

Na medicina, a oftalmologia baseia-se em dois métodos para diagnóstico de catarata. O método subjetivo, baseado na observação através da lâmpada de fenda e o método objetivo, que permite a avaliação da transparência ou opacidade lenticular respectivamente, através da imagem pelo princípio de Scheimpflug juntamente com a retroiluminação.

Este princípio, primeiramente descrito por um cartógrafo austríaco em 1906, demonstra que a imagem de um objeto oblíquo, com suficiente profundidade de campo, pode ser obtida se o plano do objeto e da imagem se encontrarem num ponto e se os ângulos resultantes entre eles forem coincidentes.

O sistema Scheimpflug constitui um método não invasivo para exame do segmento anterior do olho *in vivo*. Através deste princípio a imagem sagital do segmento anterior do olho se mantém focada em toda a sua extensão, que vai desde a superfície da córnea até a face posterior do cristalino, sendo possível obter valores reais das distâncias relativas entre as diversas estruturas fotografadas e quantificar as opacidades existentes quer na forma, extensão ou densidade (HOCKWIN, 1995; GRANDBERG et al., 2001).

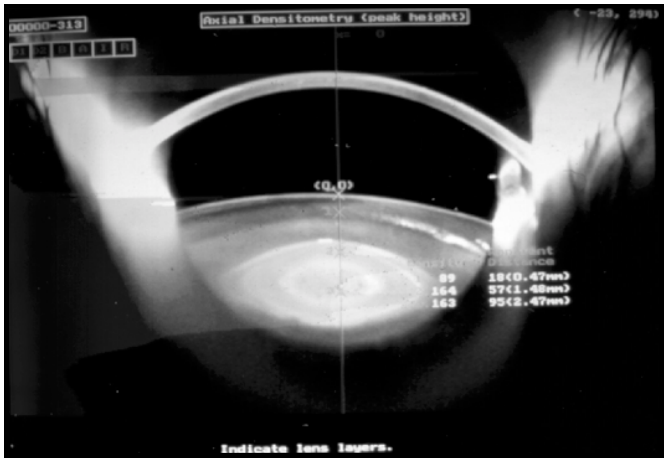

Fonte: Grandberg, 2001.

Figura 19 - Segmento anterior de um olho humano fotografado pelo sistema de Scheimpflug.

4.3 Técnicas Experimentais

4.3.1 Espectrometria de Fluorescência de Raios X

O trabalho de pesquisadores com elevado grau de especialização faz da ciência uma atividade multidisciplinar com o conhecimento em grandes dimensões. A química analítica tem um lugar de destaque neste grupo multidisciplinar, devido à existência de ferramentas analíticas para determinação quantitativa e qualitativa de elementos químicos contidos em uma ampla variedade de amostras. Muitas técnicas analíticas instrumentais têm sido desenvolvidas devido à necessidade por novas alternativas para o desenvolvimento da ciência. A Espectrometria de Fluorescência de Raios X (XRF) é uma delas e ocupa um lugar de destaque (NAGATA; BUENO; ZAMORA, 2001).

A fluorescência de raios X (XRF) é uma técnica de capacidade analítica nuclear (FILHO, 1999) estabelecida em 1913 e introduzida no final da segunda guerra mundial (POLETTI et al., 2004). Permite medir e monitorar, rapidamente e simultaneamente, uma ampla quantidade de elementos (POLETTI et al., 2004) e determinar suas alterações em tecidos com processos patológicos, devido às interações metabólicas existentes entre os macro e microelementos, seu caráter multielementar, alta sensibilidade, baixo custo e consumo da amostra (ZUCCHI et al., 2008).

É uma poderosa técnica não destrutiva que permite não só uma análise qualitativa, na qual são identificados os elementos presentes na amostra, mas também quantitativa, permitindo estabelecer a proporção de cada elemento (ZUCCHI et al., 2008). É utilizada, também, para avaliação dos elementos traço em diversos materiais químicos ou geológicos (EKINCI; ASTAM; SAHIN, 2002).

Esta metodologia está baseada na produção e detecção de raios X característicos emitidos pelos elementos constituintes da amostra quando irradiada com elétrons, prótons, raios X ou gama com energias apropriadas e pode ser realizada através da dispersão do comprimento de onda (WDXRF –

Wavelenght Dispersive X-Ray Fluorescence) ou de energia (EDXRF – Energy Dispersive X-Ray Fluorescence) (ZUCCHI et al., 2008).

Até 1966, a XRF era realizada apenas por espectrômetros por dispersão por comprimento de onda (WDXRF), baseados na Lei de Bragg, os quais necessitam de um movimento sincronizado e preciso entre o cristal difrator e o detector (FILHO, 1999). A fluorescência de raios X por dispersão de energia (EDXRF) surgiu através do desenvolvimento do detector semi condutor de silício lítico, capaz de discriminar raios X de energias próximas.Com o desenvolvimento do detector semi-condutor de silício lítico, capaz de discriminar raios X de energias próximas (FILHO, 1999).

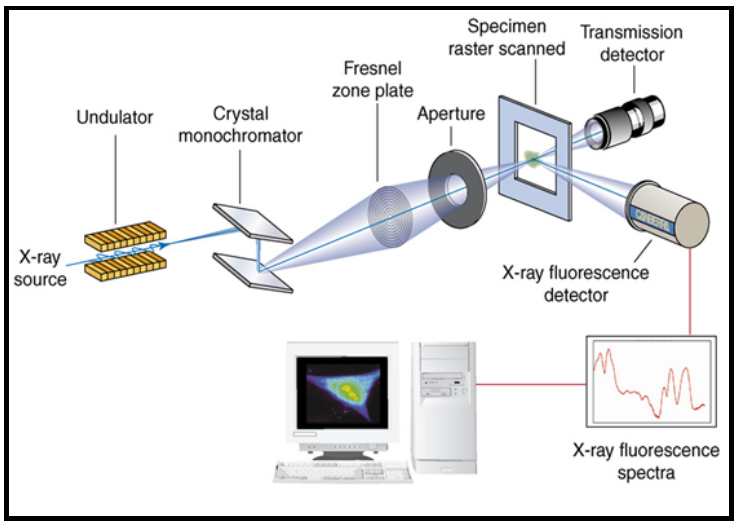

Fonte: Fahrni, 2007.

Figura 20 – Diagrama esquemático que ilustra os componentes de um microscópio de fluorescência de raios X.

A metodologia utilizada tornou-se padrão em pesquisas na área científica e em laboratórios particulares (ADAMS; JANSSENS; SNIGIREV, 1998), sendo uma ferramenta útil para o estudo da distribuição elementar, principalmente em amostras biológicas (ANJOS et al., 2004).

A análise por fluorescência de raios X consiste em três etapas: excitação dos elementos que constituem a amostra, dispersão e detecção dos raios X característicos emitidos pela amostra (ZUCCHI et al., 2008).

Os raios X emitidos por tubos de raios X, ou raios X ou gama por uma fonte radioativa, excitam os elementos, que emitem linhas espectrais com energias características dos elementos e intensidades que estão relacionadas com a concentração do elemento na amostra (FILHO, 1999).

Quando um elemento da amostra é excitado, ocorre a ejeção dos elétrons do interior dos níveis átomos, e os elétrons dos níveis mais afastados realizam um salto quântico para preencher a vacância. Cada transição eletrônica constitui uma perda de energia para o elétron, que é emitida na forma de um fóton de raios X para cada elemento (FILHO, 1999; FAHRNI, 2007).

Na espectrometria de fluorescência de raios X, a intensidade é definida em termos de contagens por unidade de tempo, isto é número de fótons por unidade de área por unidade de tempo (FILHO, 1999).

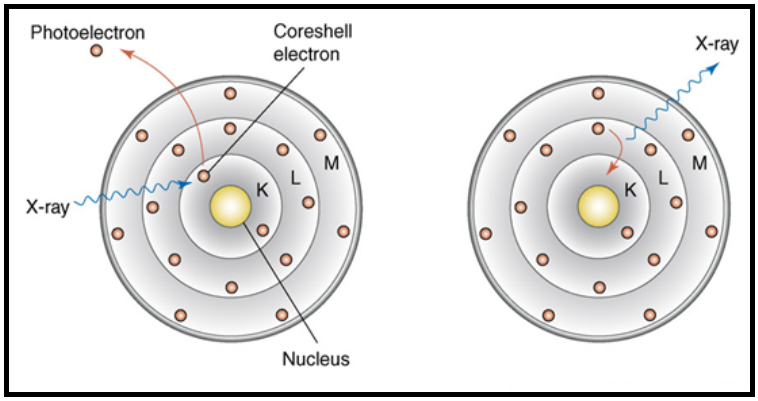

Fonte: Fahrni, 2007.

Figura 21 – Modelo de átomo que ilustra o princípio básico da fluorescência de raios X.

A análise dos elementos químicos da amostra é baseada na excitação microscópica da superfície desta amostra, através de um feixe em movimento para aplicação da imagem. A alta energia de prótons pode penetrar profundamente abaixo da superfície do material e fornecer prontamente os dados da composição química da maior parte da amostra, além de causar menos danos radioativos ou térmicos comparado com outras técnicas, permitindo a análise não-destrutiva dos materiais mais sensíveis. Essa é uma das inúmeras vantagens intrínsecas da aplicação da XRF como ferramenta microscópica (ADAMS; JANSSENS; SNIGIREV, 1998)

Inúmeras técnicas são utilizadas para avaliação dos elementos traço em tecidos biológicos. Podemos destacar, entre eles, a fluorescência de raios X produzida pela radiação Síncrotron, que oferece uma excelente ferramenta para a análise multielementar dos elementos traço com alta sensibilidade. Isso ocorre devido suas propriedades elevadas de luminosidade e polarização,

colimação inerente do feixe e larga faixa de energia espectral que pode ser ajustada por meio de um monocromator apropriado para aperfeiçoar a fluorescência dos elementos selecionados, resultando em melhor poder de detecção. É técnica particularmente apropriada para amostras de tecidos sadios e em estágios patológicos (SILVA et al., 2009).

O Laboratório Nacional de Luz Síncrotron (LNLS) utiliza a radiação Síncrotron que é uma técnica de análise multielementar. Este tipo de radiação permite associar a espectrometria com a resolução espacial em escala micrométrica, e alta eficiência para determinação de elementos traço em curto espaço de tempo (ANJOS et al., 2004). Permite menos danos radioativos a amostra e baixo limite de detecção ($\mu g\ g^{-1}$) (BOHIC et al., 2001).

A radiação Síncrotron é a radiação eletromagnética emitida por partículas aceleradas carregadas em direção ao centro de uma órbita circular, que vem sendo utilizada no mapeamento elementar de amostras biológicas. Através de dipolos magnéticos, estas partículas mudam de direção e emitem uma intensa radiação eletromagnética, de alto brilho espectral, denominada radiação Síncrotron (SERPA, 2007).

A fluorescência de raios X possui alta aplicabilidade para materiais biológicos e tem sido utilizada de maneira crescente em estudos com bactérias, protistas aquáticos, os quais possuem habilidade de acumular elementos do ambiente (FAHRNI, 2007).

Em tecidos oculares, esta técnica se mostrou particularmente apropriada para investigação da concentração dos elementos traço, por possuir simplicidade na preparação da amostra, precisão e rapidez na detecção dos elementos (GALIN; NANO; HALL, 1962; EKINCI; ASTAM; SAHIN, 2002).

4.3.1.1 Análise pela Fluorescência de raios X por Dispersão de Energia (EDXRF)

O estudo foi realizado em noventa e quatro lentes de animais da espécie canina (*canis familiaris*), sendo oitenta e oito lentes com catarata, obtidas

através da cirurgia de facectomia intracapsular e extracapsular e em seis lentes de animais oriundos de óbito.

As amostras foram divididas em dois grupos distintos para análise quantitativa dos elementos cálcio, ferro, cobre, zinco, magnésio, manganês e potássio, e foram analisadas pelo método de fluorescência de raios X por dispersão de energia (EDXRF).

As análises foram realizadas no Instituto de Pesquisas Energéticas e Nucleares (IPEN) da Universidade de São Paulo e no Centro de Física Atômica da Faculdade de Ciências da Universidade de Lisboa, em Portugal.

No Instituto de Pesquisas Energéticas e Nucleares (IPEN) foram analisadas trinta e oito amostras, onde trinta e duas foram de animais com catarata e, seis amostras de animais oriundos de óbito.

No Centro de Física Atômica da Faculdade de Ciências da Universidade de Lisboa, em Portugal, foram estudadas cinqüenta e seis lentes com catarata.

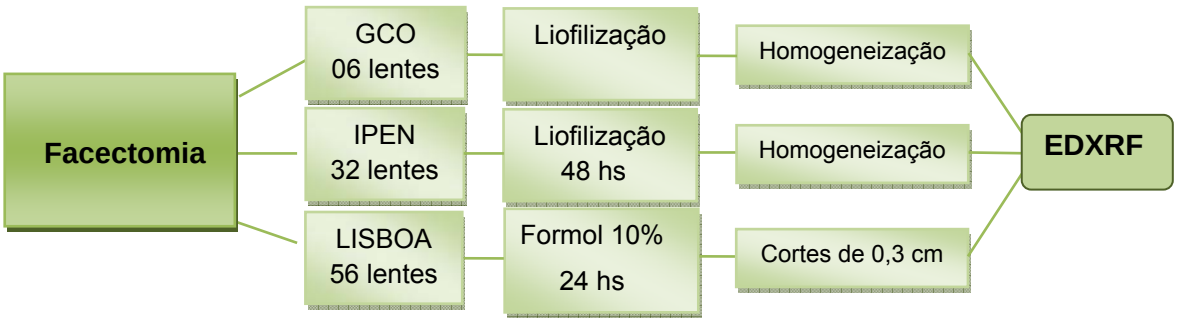

Figura 22 – Esquema de preparação das amostras para EDXRF

No Instituto de Pesquisas Energéticas e Nucleares (IPEN) da Universidade de São Paulo foram realizadas as medidas quantitativas em seis lentes do grupo controle (GCO) e em trinta e duas lentes com catarata. Utilizando o procedimento padrão de liofilização, as amostras foram liofilizadas em baixa temperatura, por quarenta e oito horas, no aparelho liofilizador TERRONI LC 1500. As amostras liofilizadas foram preparadas em pó para efetuar as medidas por fluorescência de raios X no aparelho EDXRF - Shimadzu, Japão (Figura 23).

Fonte: Jezler (2010)

Figura 23 – Parte interna do aparelho EDXRF Shimadzu com as amostras liofilizadas

O EDXRF consiste em tubo de raios X equipado com (Rh) que atua como um transmissor de raios X permitindo uma excelente penetração na amostra. As características das radiações emitidas pelo elemento da amostra foram detectadas por um detector de Si(Li). Os parâmetros foram obtidos através da calibração do aparelho, utilizando uma amostra correspondente ao padrão SEM 1577b Fígado Bovino certificado pelo NIST (conforme anexo). O gerador de raios X foi operado a 50 kV e 100 mA e o tempo de aquisição típica para cada elemento correspondeu a 100 s (Figura 23).

Fonte: Jezler (2010)

Figura 24 – EDXRF Shimadzu

No Centro de Física Atômica da Faculdade de Ciências da Universidade de Lisboa, em Portugal, foram realizadas as medidas quantitativas de cinqüenta e seis lentes com catarata. Neste estudo, para a obtenção dos espectros, foi utilizado o espectrômetro de raios X por dispersão de energia com geometria triaxial. A tensão aplicada ao tubo de raios X foi de 50 kV e a corrente foi de 20 mA. A radiação foi detectada através de detector de Si(Li) cuja área ativa corresponde a 30 mm^2 e uma janela de berílio de 8μm e o tempo de aquisição correspondeu a 1000s.

4.3.1.2 Análise pela Microfluorescência de raios X (μXRF)

Para a análise qualitativa dos elementos químicos foram realizados os mapas de distribuição dos elementos cálcio, cobre, ferro e zinco, das lentes normais e das lentes com catarata, por microfluorescência de raios X (μXRF). A coleta e o processamento das lentes realizou-se conforme o diagrama apresentado na figura 25.

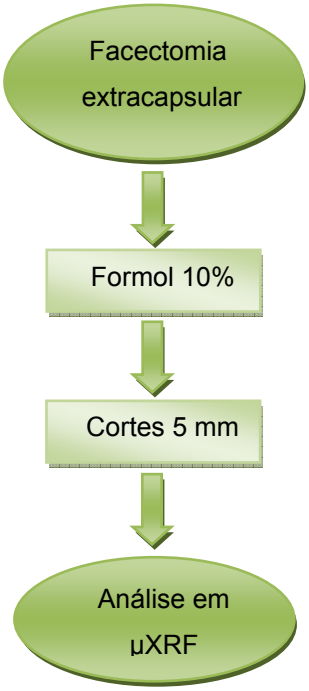

Figura 25 – Esquema de preparação das amostras para μXRF.

Os mapas da composição química foram realizados na linha de fluorescência de Raios X (D09B-XRF-8787) no Laboratório Nacional de Luz Síncrotron – LNLS, em Campinas, São Paulo.

A excitação dos raios X foram obtidos com um detector com HPGe com uma resolução de 140 eV a 5.9 keV. As amostras foram posicionadas no plano de imagem de 0,5 µm com os três eixos (X, Y, Z) controlados por motor de passo e para posicionar a amostra no feixe foi utilizado um vídeo instalado ao microscópio com magnificação de 500x. O suporte é posicionado a 45° em relação ao detector e ao feixe incidente, em um posicionamento também conhecido como geometria 45°/45°. Desta forma, pixels de 100 micrometros foram obtidos mantendo alto fluxo de fótons na amostra. As radiações emitidas pelos elementos analisados na amostra foram coletadas pelo detector. Os parâmetros experimentais foram obtidos pela calibração através de material padrão.



Fonte: Laboratório Nacional de Luz Síncrotron (LNLS)

Figura 26 – Microfluorescência de raios X (µXRF)

4.4 Análise Estatística

As análises estatísticas foram realizadas na linguagem R (versão 2.10, R Core Developmental Team 2010) e por meio do programa estatístico Origin (versão 6.0, Microcal Software, Northampton, MA, EUA).

Empregou-se a análise de variância (ANOVA) entre os valores das concentrações dos elementos químicos nos estágios de desenvolvimento da catarata e do grupo controle. As amostras do IPEN e de Lisboa foram analisadas separadamente.

O teste t bicaudal de Student foi utilizado para analisar as concentrações dos elementos nas lentes com catarata e no grupo controle dos machos e fêmeas.

Quando encontrada diferença em pelo menos um dos grupos, foi realizado o teste *pos hoc* honesto de diferenças significativas de Turkey (Turkey's Honestly Significant Difference - HSD). Para os testes foram admitidos o nível de significância de 5% ($\alpha = 0,05$).

Realizamos o mapeamento dos elementos cálcio, ferro, cobre e zinco, em amostras de lentes normais e com catarata, por meio do programa Origin (versão 6.0, Microcal Software, Northampton, Ma, EUA).

5 RESULTADOS

Neste estudo obtivemos os resultados que são descritos a seguir:

5.1 Análise Quantitativa por EDXRF

O Selênio foi o único elemento químico que não variou entre todas as amostras, por isso os seus resultados foram excetuados das análises estatísticas.

Foram retirados das análises estatísticas os estágios da catarata incipiente, obtidos nos laboratórios do Instituto de Pesquisas Energéticas e Nucleares (IPEN) e no Centro de Física Atômica da Faculdade de Ciências da Universidade de Lisboa; e imatura, obtidos no laboratório IPEN, pois foi amostrado somente um cristalino para cada uma destas classificações, impedindo testes confiáveis para verificar a diferença significativa entre as amostras destes níveis com os outros níveis de catarata.

No IPEN foram analisados os elementos cálcio, cobre, ferro, magnésio e zinco em lentes normais do grupo controle (GCO) e em lentes com catarata e; em Lisboa, foram analisados os elementos cálcio, cobre, ferro, manganês, potássio e zinco em lentes com catarata.

Nos resultados obtidos no estudo das lentes normais do grupo controle (GCO) e das lentes com catarata que foram analisadas no IPEN, observamos que o elemento cálcio nos estágios de desenvolvimento da catarata matura (255.682±126.012) e hipermatura (402.442±175.689), diferenciaram significativamente das lentes do GCO (63.115±104.229) (Tabela 1).

Para obtenção deste resultado foram realizados os teste de ANOVA ($F_{2,33}$=9.267, α<0.0001) e Turkey que não apontou diferença significativa entre os estágios de progressão da catarata em questão.

Os testes ANOVA não encontraram diferenças significativas entre os estágios da catarata e o GCO para os elementos cobre (Tabela 2, $F_{2,32}$=0.3568, α>0.05), ferro (Tabela 3, $F_{2,31}$=3.209, α>0.05), magnésio (Tabela 4, $F_{2,33}$=1.558, α>0.05) e zinco (Tabela 5, $F_{2,33}$=1.876, α>0.05).

Em Lisboa, o elemento cálcio apresentou diferença significativa entre as fases de catarata ($F_{2,50}$=3.333, α<0.05). Ao nível de 5% de significância, o teste Tukey não mostrou a diferença mínima entre as fases de catarata (Tabela 6).

Próximo a esse nível de diferença significativa mínima (α=0.052 e α=0.056, respectivamente), as fases matura (30.105±5.261) e hipermatura (31.555±5.251) apresentaram menores concentrações de cálcio do que a fase imatura (38.489±14.741).

Os elementos cobre (tabela 7, $F_{2,51}$=2.619, α>0.05) e ferro (tabela 8, $F_{2,51}$=2.368, α>0.05) não mostraram diferenças significativas entre os estágios de desenvolvimento da catarata.

Próximo ao nível de significância de 5%, o elemento manganês apresentou diferenças entre os estágios da catarata (tabela 9, $F_{2,49}$=3.339, α=0.044). O teste de Tukey mostrou diferença próximo ao nível de significância (5%) entre as fases hipermatura (2.382±0.314) e imatura (2.102±0.074), tendo a primeira apresentado valor superior na concentração de manganês.

Os elementos potássio (tabela 10, $F_{2,52}$=0.3426, α>0.05) e zinco (tabela 11, $F_{2,50}$=2.277, α>0.05) não mostraram significativamente valores distintos entre as fases da catarata imatura, matura e hipermatura.

Comparamos as concentrações dos elementos em uma mesma fase da catarata entre os sexos dos animais, tanto no IPEN como em Lisboa.

Na análise realizada no IPEN, o elemento cálcio (Tabela 1, Gráfico 1) não apresentou diferença significativa entre machos e fêmeas para as cataratas nos estágios matura (t=1.814, α>0.05) e hipermatura (t=0.495, α>0.05) e nas lentes normais do GCO (t=1.291, α>0.05).

Para o elemento cobre (Tabela 2, Gráfico 2), o teste t de Student não verificou diferenças significativas entre machos e fêmeas para as cataratas nos estágios matura (t=1.723, α>0.05) e hipermatura (t=0.012, α>0.05) e nas lentes normais do GCO (t=1.182, α>0.05).

O teste t de Student (t=5.627, α=0.011) apontou diferença significativa entre machos e fêmeas do GCO, para o elemento ferro (Tabela 3, Gráfico 3), onde a concentração do elemento nas lentes dos machos obteve valor médio maior (12.436±1.234) do que nas lentes das fêmeas (8.963±0.017).

Para o elemento magnésio (Tabela 4, Gráfico 4), os estágios das cataratas matura (t=0.8775, α>0.05)e hipermatura (t=0.2443, α>0.05) e do

GCO ($t=1.984$, $\alpha>0.05$) não apresentaram diferenças significativas entre os sexos.

Para o elemento zinco (Tabela 5, Gráfico 5), as catarata matura ($t=1.3297$, $\alpha>0.05$) e hipermatura ($t=1.489$, $\alpha>0.05$) e do GCO ($t=0.665$, $\alpha>0.05$), também não apresentaram diferenças significativas entre os sexos.

Na análise realizada em Lisboa, não houve diferença significativa entre as lentes amostradas em machos e fêmeas nos estágios imatura ($t=0.823$, $\alpha>0.05$), matura ($t=0.4366$, $\alpha>0.05$) e hipermatura ($t=0.8599$, $\alpha>0.05$), para o elemento cálcio (Tabela 6, Gráfico 6).

Na avaliação do elemento cobre (Tabela 7, Gráfico 7), os estágios imatura ($t=2.396$, $\alpha>0.05$), matura ($t=1.631$, $\alpha>0.05$) e hipermatura ($t=0.8303$, $\alpha>0.05$), não mostraram valores significativamente distintos entre o sexo dos animais.

O Ferro (Tabela 8, Gráfico 8) também não apresentou diferença significativa entre os sexos dos animais nos estágios de catarata imatura ($t=0.329$, $\alpha>0.05$), matura ($t=0.405$, $\alpha>0.05$) e hipermatura ($t=0.609$, $\alpha>0.05$).

O elemento manganês (Tabela 9, Gráfico 9) mostrou que os valores apresentados entre os sexos não diferiram nas cataratas imatura ($t=2.449$, $\alpha>0.05$), matura ($t=1.654$, $\alpha>0.05$) e hipermatura ($t=0.633$, $\alpha>0.05$).

O elemento potássio (Tabela 10, Gráfico 10) também não mostrou diferença significativa entre os sexos nas cataratas imatura ($t=0.1356$, $\alpha>0.05$), matura ($t=0.6426$, $\alpha>0.05$) e hipermatura ($t=0.7979$, $\alpha>0.05$).

Já, o elemento zinco (Tabela 11, Gráfico 11) não mostrou diferença significativa entre os sexos nas nos estágios matura ($t=0.5305$, $\alpha>0.05$) e hipermatura ($t=0.7514$, $\alpha>0.05$), mas na catarata imatura ($t=2.589$, $\alpha=0.049$) houve pequena diferença significativa, estando próxima do valor mínimo significativo de 5%.

Em análise realizada no IPEN, observando a relação entre a concentração cálcio e a idade dos animais amostrados (Gráfico 12), observamos uma correlação positiva, mas com baixo coeficiente de determinação ($R^2=0.1197$).

A relação entre a idade dos animais com os elementos cobre (Gráfico 13, $R^2=0.1086$), ferro (Gráfico 14, $R^2=0.018$), magnésio (Gráfico 15, $R^2=0.0067$) e zinco (Gráfico 16, $R^2=0.0225$), apresentaram baixos coeficientes de

determinação, portanto uma baixa correlação entre a idade dos animais e esses elementos químicos.

Na análise de Lisboa, a relação entre a idade dos animais com os elementos cálcio (Gráfico 17, R^2= 0.0352), cobre (Gráfico 18, R^2= 0.0586), ferro (Gráfico 19, R^2= 0.0314), manganês (Gráfico 20, R^2= 0.0105), potássio (Gráfico 21, R^2= 0.000539) e zinco (Gráfico 22, R^2= 0.0227), apresentaram baixos valores no coeficiente de determinação, mostrando uma baixa correlação entre a idade dos animais amostrados e esses elementos químicos.

Não foi possível comparar a existência de diferenças entre os valores de concentração dos elementos químicos entre as raças dos animais no estudo, pois somente as raças Poodle e S.R.D. tinham número amostral suficiente.

Tabela 1 – Concentração de cálcio (µg g^{-1}) das amostras de lentes normais do grupo controle (GCO) e de lentes com catarata analisadas no Instituto de Pesquisas Energéticas e Nucleares (IPEN), São Paulo, 2010.

Catarata	Sexo	Média	DP	Mediana	Máximo	Mínimo
Matura	Geral	295.682	126.012	265.4	519.9	140.1
	Macho	420.277	165.359	511.5	519.9	229.4
	Fêmea	242.284	60.129	259.2	309.7	140.1
Hipermatura	Geral	402.442	175.689	386.2	827	211
	Macho	383.838	147.655	384.9	664.6	211
	Fêmea	425.1797	212.121	387.5	827	220.5
GCO	Geral	63.115	104.229	81.15	219.8	51.89
	Macho	76.953	34.349	64.09	127.7	51.89
	Fêmea	158.781	86.314	158.8	219.8	97.75

DP=Desvio padrão

Tabela 2 – Concentração de cobre (µg g^{-1}) das amostras de lentes normais do grupo controle (GCO) e de lentes com catarata analisadas no Instituto de Pesquisas Energéticas e Nucleares (IPEN), São Paulo, 2010.

Catarata	Sexo	Média	DP	Mediana	Máximo	Mínimo
Matura	Geral	26.06	7.636	23.18	46.11	20.44
	Macho	21.928	1.855	21.33	24.01	20.44
	Fêmea	27.831	8.609	24.89	46.11	21.51
Hipermatura	Geral	25.123	3.527	24.58	34.51	20.25
	Macho	25.272	3.889	24.58	34.51	20.25
	Fêmea	24.919	3.21	24.57	29.96	20.39
GCO	Geral	26.942	1.575	26.94	28.91	25.15
	Macho	27.805	1.096	27.94	28.91	25.15
	Fêmea	25.238	0.13	25.24	25.33	25.15

DP=Desvio padrão

Tabela 3 – Concentração de ferro (µg g^{-1}) das amostras de lentes normais do grupo controle (GCO) e de lentes com catarata analisadas no Instituto de Pesquisas Energéticas e Nucleares (IPEN), São Paulo, 2010.

Catarata	Sexo	Média	DP	Mediana	Máximo	Mínimo
Matura	Geral	10.024	4.548	8.254	21.83	7.496
	Macho	7.733	0.38	7.514	8.171	7.496
	Fêmea	11.17	5.32	9.206	21.83	7.908
Hipermatura	Geral	15.158	6.28	12.68	24.84	6.824
	Macho	15.381	5.495	12.68	23.92	10.52
	Fêmea	14.85	7.622	13.95	24.84	6.824
GCO	Geral	11.278	2.032	11.4	13.82	8.951
	Macho	12.436	1.234	12.31	13.82	11.3
	Fêmea	8.963	0.017	8.963	8.975	8.951

DP=Desvio padrão

Tabela 4 – Concentração de magnésio (µg g^{-1}) das amostras de lentes normais do grupo controle (GCO) e de lentes com catarata analisadas no Instituto de Pesquisas Energéticas e Nucleares (IPEN), São Paulo, 2010.

Catarata	Sexo	Média	DP	Mediana	Máximo	Mínimo
Matura	Geral	161.98	102.476	164.9	353	0
	Macho	211.472	125.393	167.3	353	114.2
	Fêmea	140.769	93.602	162.4	297.9	0
Hipermatura	Geral	205.396	141.302	233.6	449.9	0
	Macho	212.717	130.359	266.9	338.6	0
	Fêmea	196.448	161.289	215.9	449.9	0
GCO	Geral	273.335	61.281	282	347.5	175.8
	Macho	248.35	58.07	251.2	315.2	175.8
	Fêmea	323.305	34.198	323.3	347.5	299.1

DP=Desvio padrão

Tabela 5 – Concentração de zinco (µg g^{-1}) das amostras de lentes normais do grupo controle (GCO) e de lentes com catarata analisadas no Instituto de Pesquisas Energéticas e Nucleares (IPEN), São Paulo, 2010.

Catarata	Sexo	Média	DP	Mediana	Máximo	Mínimo
Matura	Geral	39.945	11.264	40.47	60.69	20.93
	Macho	47.207	11.693	41.18	60.69	39.76
	Fêmea	36.833	10.348	33.47	48.98	20.93
Hipermatura	Geral	45.869	11.167	45.87	66.4	23.74
	Macho	49.119	11	48.63	66.4	30.14
	Fêmea	41.897	10.609	40.74	55.02	23.74
GCO	Geral	37.266	9.776	42.55	43.76	19.86
	Macho	39.995	5.858	42.55	43.6	31.29
	Fêmea	31.809	16.898	31.81	43.76	19.86

DP=Desvio padrão

Tabela 6 – Concentração de cálcio (µg g^{-1}) das amostras de lentes com catarata analisadas no Centro de Física Atômica da Faculdade de Ciências da Universidade de Lisboa, Portugal, 2010.

Catarata	Sexo	Média	DP	Mediana	Máximo	Mínimo
Imatura	Geral	38.489	14.741	34.102	70.409	29.251
	Macho	42.132	18.968	34.191	70.409	29.738
	Fêmea	33.631	7.085	29.837	41.806	29.251
Matura	Geral	30.105	5.261	30.319	37.764	21.867
	Macho	29.1873	5.265	30.319	34.243	21.867
	Fêmea	30.717	5.661	29.897	37.764	24.791
Hipermatura	Geral	31.555	5.251	31.225	46.741	23.123
	Macho	32.3499	6.305	31.96	46.741	24.026
	Fêmea	30.9189	4.295	30.017	37.896	23.123

DP=Desvio padrão

Tabela 7 – Concentração de cobre (µg g^{-1}) das amostras de lentes com catarata analisadas no Centro de Física Atômica da Faculdade de Ciências da Universidade de Lisboa, Portugal, 2010.

Catarata	Sexo	Média	DP	Mediana	Máximo	Mínimo
Imatura	Geral	1.837	0.899	1.698	3.632	1
	Macho	1.277	0.3	1.205	1.698	1
	Fêmea	2.584	0.908	2.084	3.632	2.036
Matura	Geral	3.157	1.497	2.699	6.778	1.742
	Macho	3.948	1.877	2.845	6.778	2.444
	Fêmea	2.498	0.718	2.358	3.769	1.742
Hipermatura	Geral	2.699	1.141	2.384	5.157	0.787
	Macho	2.526	0.996	2.373	4.946	0.987
	Fêmea	2.837	1.254	2.483	5.157	0.787

DP=Desvio padrão

Tabela 8 – Concentração de ferro (µg g^{-1}) das amostras de lentes com catarata analisadas no Centro de Física Atômica da Faculdade de Ciências da Universidade de Lisboa, Portugal, 2010.

Catarata	Sexo	Média	DP	Mediana	Máximo	Mínimo
Imatura	Geral	5.537	1.635	5.37	8.522	3.438
	Macho	5.711	2.099	5.442	8.522	3.438
	Fêmea	5.304	1.12	5.052	6.533	4.326
Matura	Geral	8.089	1.519	7.823	10.889	6.359
	Macho	7.806	2.131	6.988	10.889	6.359
	Fêmea	8.277	1.151	7.956	9.917	6.754
Hipermatura	Geral	7.908	3.104	7.658	15.937	2.677
	Macho	8.279	3.551	7.809	15.937	3.469
	Fêmea	7.625	2.774	7.658	15.015	2.677

DP=Desvio padrão

Tabela 9 – Concentração de manganês (µg g^{-1}) das amostras de lentes com catarata analisadas no Centro de Física Atômica da Faculdade de Ciências da Universidade de Lisboa, Portugal, 2010.

Catarata	Sexo	Média	DP	Mediana	Máximo	Mínimo
Imatura	Geral	2.102	0.074	2.116	2.193	1.96
	Macho	2.059	0.068	2.081	2.116	1.96
	Fêmea	2.157	0.036	2.158	2.193	2.121
Matura	Geral	2.244	0.229	2.144	2.745	2.024
	Macho	2.354	0.284	2.274	2.745	2.054
	Fêmea	2.133	0.088	2.125	2.271	2.024
Hipermatura	Geral	2.382	0.314	2.285	3.442	2.001
	Macho	2.421	0.321	2.313	3.017	2.015
	Fêmea	2.352	0.313	2.278	3.442	2.001

DP=Desvio padrão

Tabela 10 – Concentração de potássio (µg g^{-1}) das amostras de lentes com catarata analisadas no Centro de Física Atômica da Faculdade de Ciências da Universidade de Lisboa, Portugal, 2010.

Catarata	Sexo	Média	DP	Mediana	Máximo	Mínimo
Imatura	Geral	562.016	214.246	464.466	847.471	312.573
	Macho	551.594	232.805	552.591	788.619	312.573
	Fêmea	575.912	236.433	464.466	847.471	415.799
Matura	Geral	551.743	264.191	578.356	1031.24	125.169
	Macho	611.639	324.851	621.276	1031.24	125.169
	Fêmea	501.823	220.439	538.459	812.333	200.439
Hipermatura	Geral	497.257	247.394	495.615	972.573	53.362
	Macho	459.217	266.823	482.076	860.839	53.362
	Fêmea	526.24	233.946	496.099	972.573	88.259

DP=Desvio padrão

Tabela 11 – Concentração de zinco (µg g^{-1}) das amostras de lentes com catarata analisadas no Centro de Física Atômica da Faculdade de Ciências da Universidade de Lisboa, Portugal, 2010.

Catarata	Sexo	Média	DP	Mediana	Máximo	Mínimo
Imatura	Geral	28.007	5.925	29.401	35.938	18.948
	Macho	24.521	5.025	24.166	30.802	18.948
	Fêmea	32.657	3.268	32.634	35.938	29.401
Matura	Geral	36.81	13.671	39.201	59.337	6.706
	Macho	34.262	16.084	41.629	46.795	6.706
	Fêmea	38.934	12.445	38.735	59.337	22.9
Hipermatura	Geral	39.397	13.586	40.135	76.684	12.554
	Macho	37.492	14.271	38.682	76.684	12.554
	Fêmea	41.003	13.151	43.415	68.279	14.449

DP=Desvio padrão

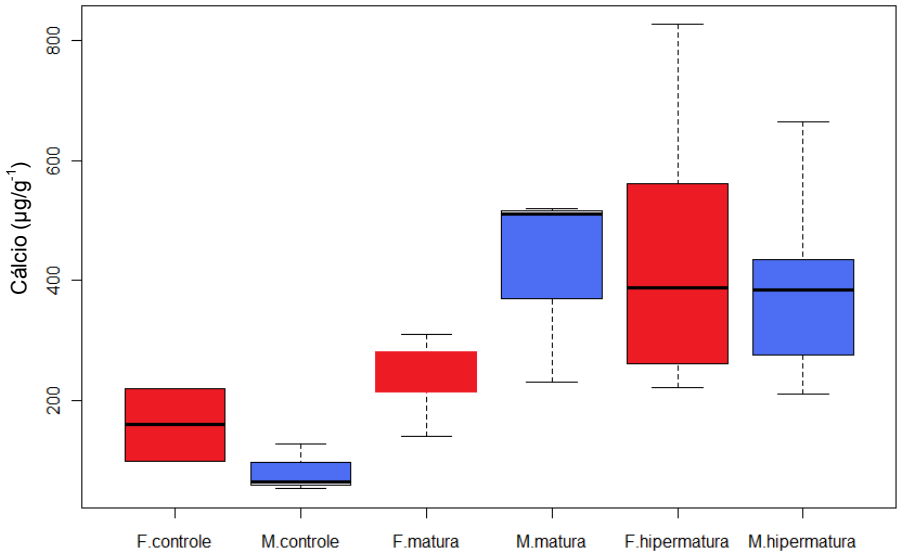

F=fêmea

M=macho

Gráfico 1 – Representação gráfica (Boxplot) com os valores das concentrações do elemento cálcio (µg g^{-1}) nas lentes normais dos grupos controle (GCO) e nas lentes com catarata matura e hipermatura, independente da raça e do animal. Laboratório IPEN.

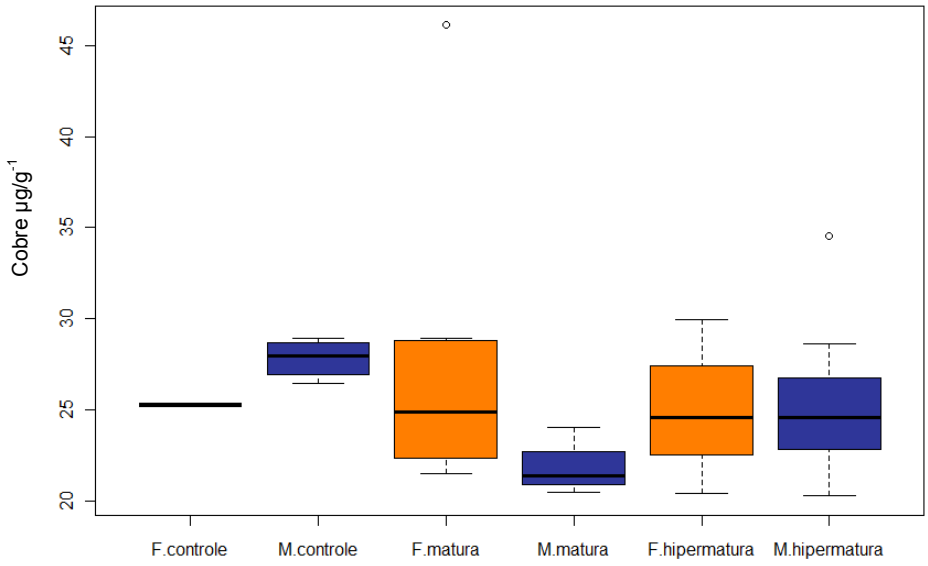

F=fêmea

M=macho

Gráfico 2 – Representação gráfica (Boxplot) com os valores das concentrações do elemento cobre (µg g^{-1}) nas lentes normais dos grupos controle (GCO) e nas lentes com catarata matura e hipermatura, independente da raça e do animal. Laboratório IPEN.

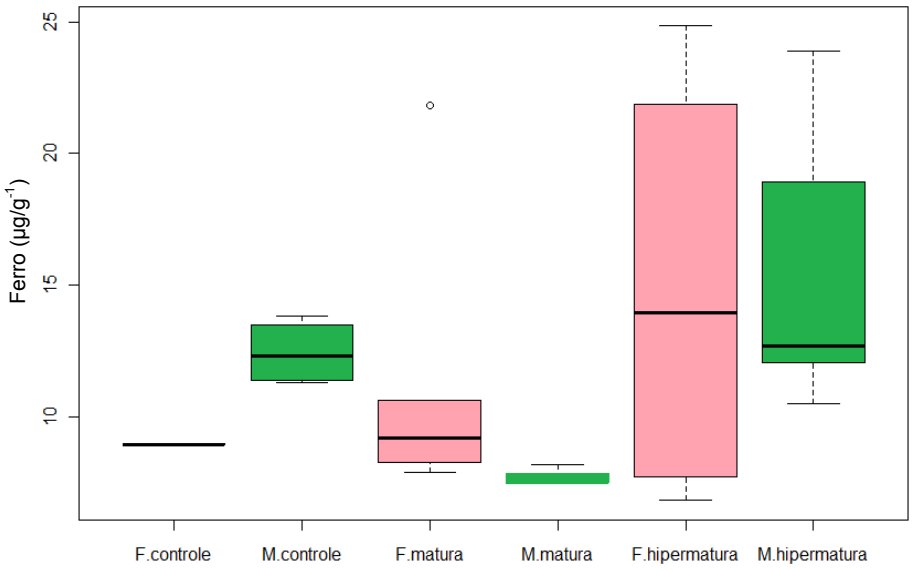

F=fêmea

M=macho

Gráfico 3 – Representação gráfica (Boxplot) com os valores das concentrações do elemento ferro (µg g^{-1}) nas lentes normais dos grupos controle (GCO) e nas lentes com catarata matura e hipermatura, independente da raça e do animal. Laboratório IPEN.

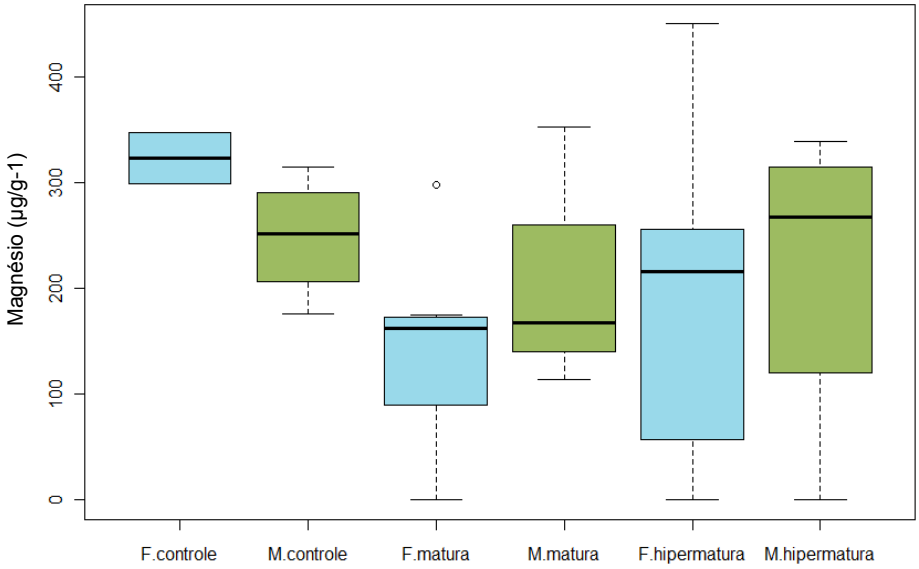

F=fêmea

M=macho

Gráfico 4 – Representação gráfica (Boxplot) com os valores das concentrações do elemento magnésio (µg g^{-1}) nas lentes normais dos grupos controle (GCO) e nas lentes com catarata matura e hipermatura, independente da raça e do animal. Laboratório IPEN.

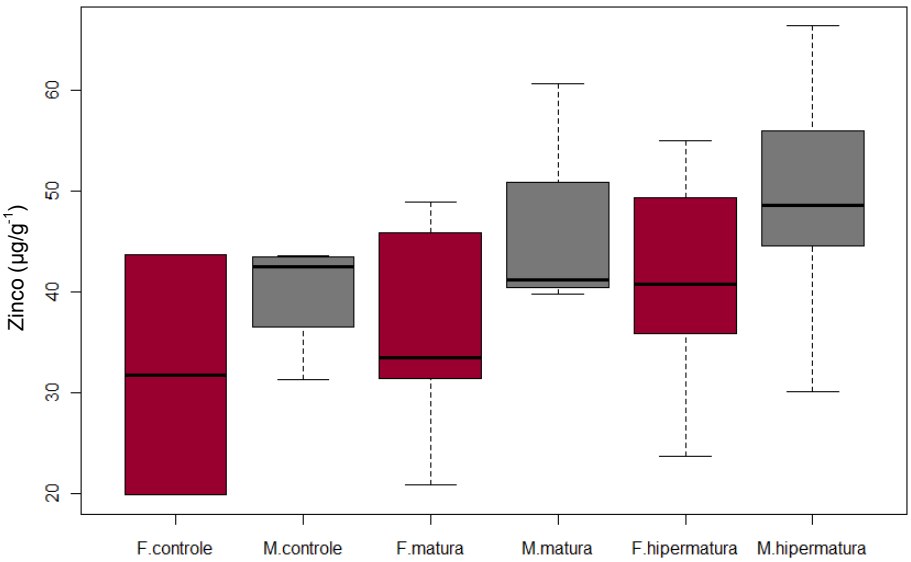

F=fêmea

M=macho

Gráfico 5 – Representação gráfica (Boxplot) com os valores das concentrações do elemento zinco (µg g^{-1}) nas lentes normais dos grupos controle (GCO) e nas lentes com catarata matura e hipermatura, independente da raça e do animal. Laboratório IPEN.

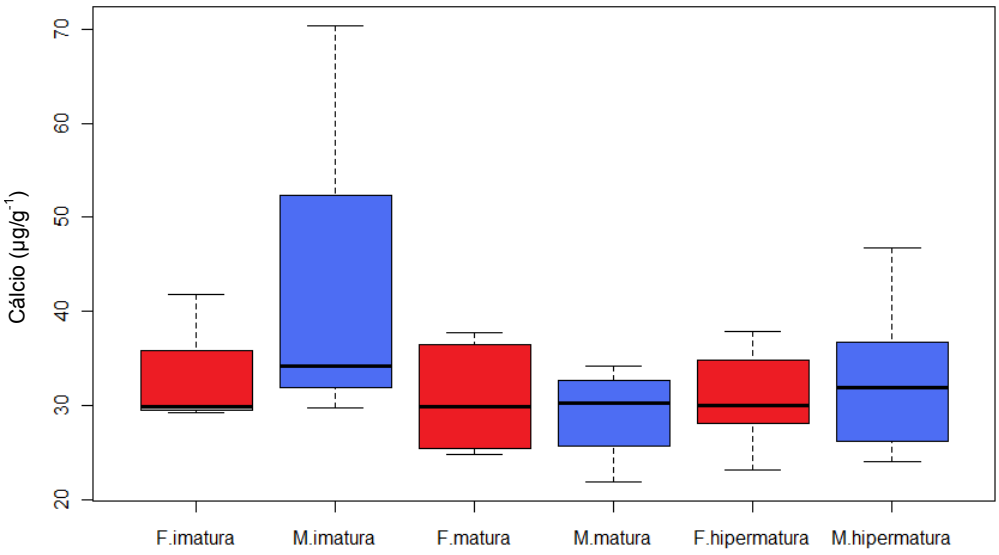

F=fêmea

M=macho

Gráfico 6 – Representação gráfica (Boxplot) com os valores das concentrações do elemento cálcio (µg g^{-1}) nas lentes com catarata imatura, matura e hipermatura, independente da raça e do animal. Laboratório Lisboa.

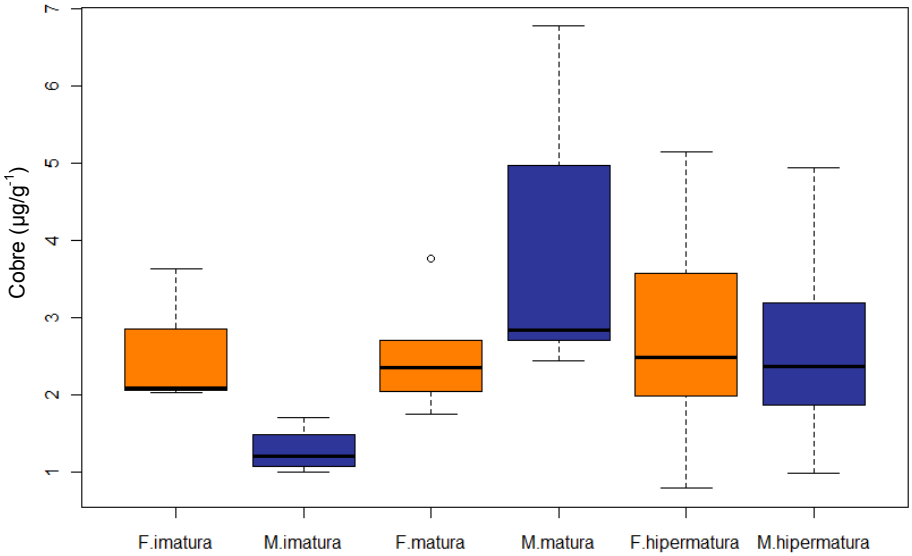

F=fêmea

M=macho

Gráfico 7– Representação gráfica (Boxplot) com os valores das concentrações do elemento cobre (µg g^{-1}) nas lentes com catarata imatura, matura e hipermatura, independente da raça e do animal. Laboratório Lisboa.

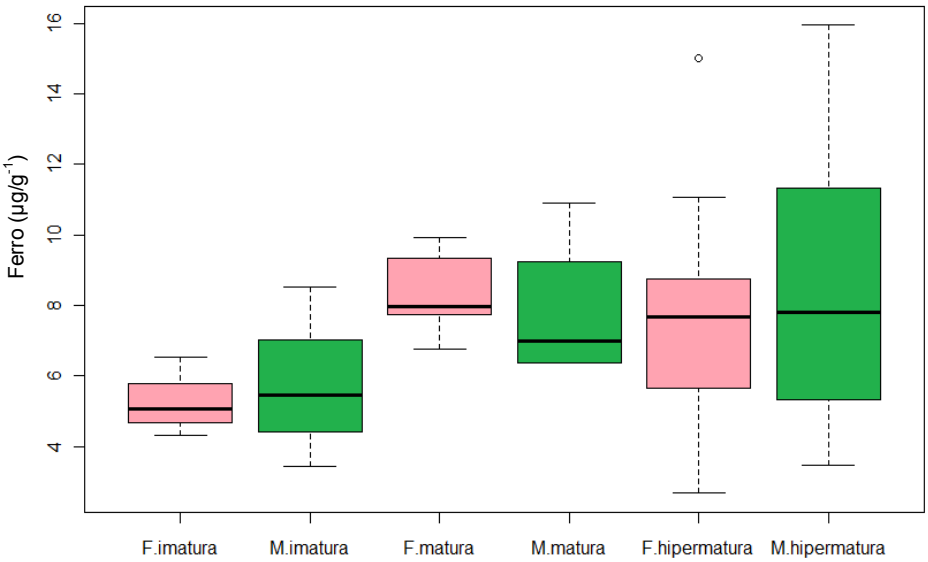

F=fêmea

M=macho

Gráfico 8– Representação gráfica (Boxplot) com os valores das concentrações do elemento ferro (µg g^{-1}) nas lentes com catarata imatura, matura e hipermatura, independente da raça e do animal. Laboratório Lisboa.

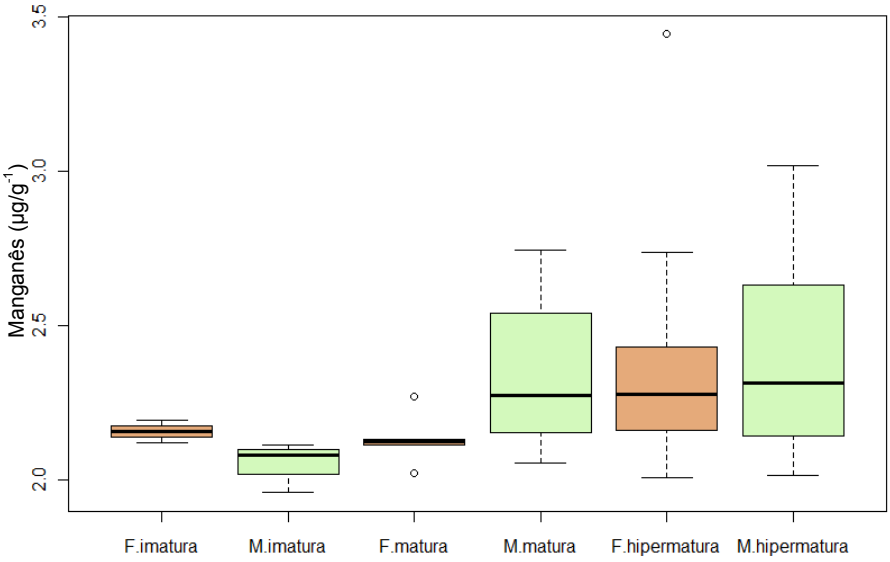

F=fêmea

M=macho

Gráfico 9 – Representação gráfica (Boxplot) com os valores das concentrações do elemento manganês (µg g^{-1}) nas lentes com catarata imatura, matura e hipermatura, independente da raça e do animal. Laboratório Lisboa.

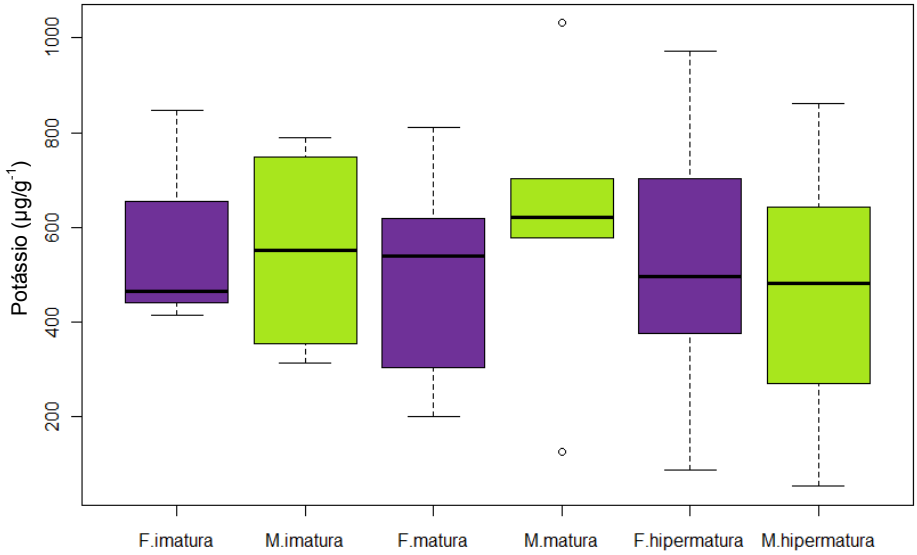

F=fêmea

M=macho

Gráfico 10 – Representação gráfica (Boxplot) com os valores das concentrações do elemento potássio (µg g^{-1}) nas lentes com catarata imatura, matura e hipermatura, independente da raça e do animal. Laboratório Lisboa.

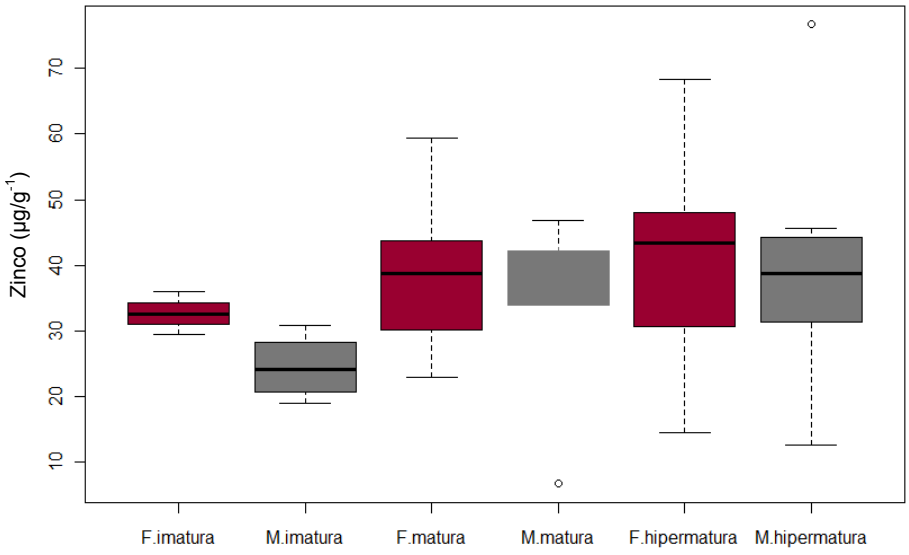

F=fêmea

M=macho

Gráfico 11 – Representação gráfica (Boxplot) com os valores das concentrações do elemento zinco (µg g^{-1}) nas lentes com catarata imatura, matura e hipermatura, independente da raça e do animal. Laboratório Lisboa.

5.2 Mapeamento da Concentração Elementar por µXRF

A microfluorescência de raios X é uma técnica multielementar na qual todos os elementos químicos são adquiridos simultaneamente.

Foram mapeados os elementos cálcio, ferro, cobre e zinco, no córtex e núcleo das lentes normais e das lentes com catarata imatura, matura e hipermatura. Os mapas de distribuição são apresentados nas figuras de 32 a 51.

As lentes com catarata apresentaram alterações nos níveis de concentração dos elementos químicos quando comparadas com as lentes normais. A escala de cores apresentada em todos os mapas bidimensionais corresponde aos valores de intensidade (contagem por segundo), no qual a cor vermelha corresponde à maior intensidade do elemento na amostra. Os eixos x e y correspondem à extensão da amostra avaliada em milímetros.



Figura 27 – Córtex de lente normal.



Figura 28 – Núcleo de lente normal.



Figura 29 – Catarata Matura.



Figura 30 – Catarata Imatura.



Figura 31 – Catarata Hipermatura

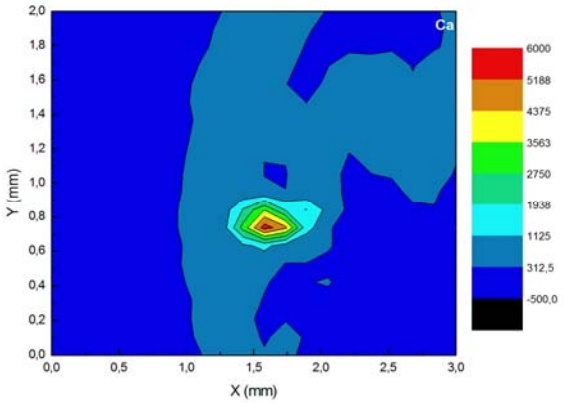

Figura 32 – Mapa bidimensional da concentração de cálcio em lente normal.

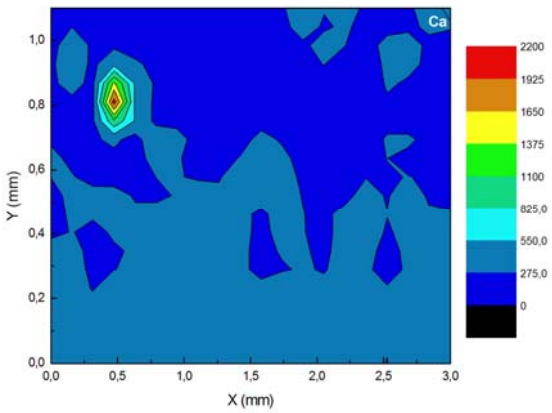

Figura 33 – Mapa bidimensional da concentração de cálcio no córtex de lente com catarata imatura.

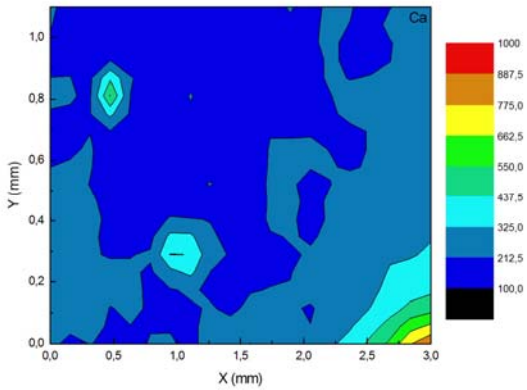

Figura 34 – Mapa bidimensional da concentração de cálcio no núcleo de lente com catarata imatura.

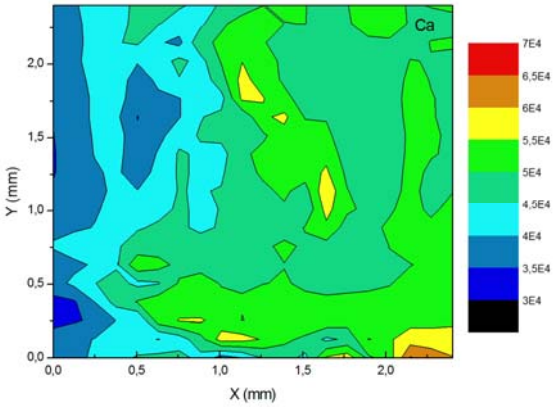

Figura 35 – Mapa bidimensional da concentração de cálcio no córtex de lente com catarata matura.

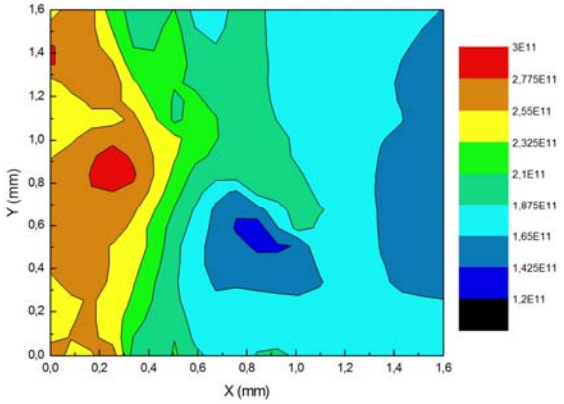

Figura 36 – Mapa bidimensional da concentração de cálcio no córtex de lente com catarata hipermatura.

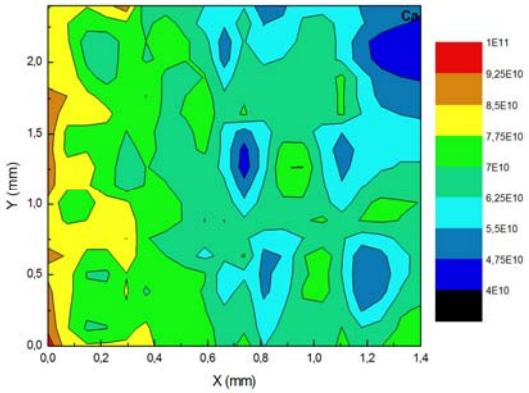

Figura 37 – Mapa bidimensional da concentração de cálcio no núcleo de lente com catarata hipermatura.

Com relação ao elemento químico cálcio, podemos observar que em lentes normais (Figura 32) e que no córtex da lente com catarata imatura (Figura 33), a sua distribuição é homogênea. No núcleo da catarata imatura (Figura 34) observamos um leve aumento na concentração do elemento. No córtex da catarata matura (Figura 35) verificamos que o cálcio perde a sua homogeneidade e a sua concentração se torna elevada. No córtex da catarata hipermatura (Figura 36) a concentração do elemento é alta quando comparada com o núcleo (Figura 37) no mesmo estágio de desenvolvimento.

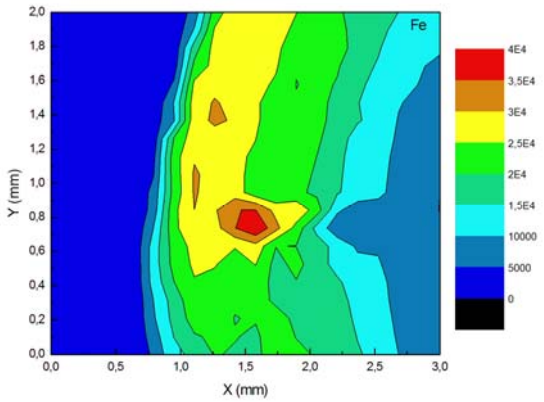

Figura 38 – Mapa bidimensional da concentração de ferro em lente normal.

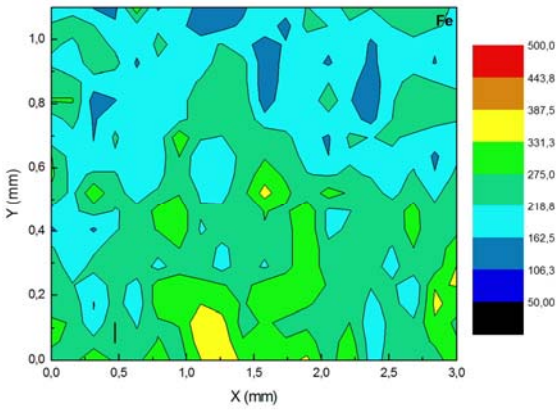

Figura 39 – Mapa bidimensional da concentração de ferro no córtex de lente com catarata imatura.

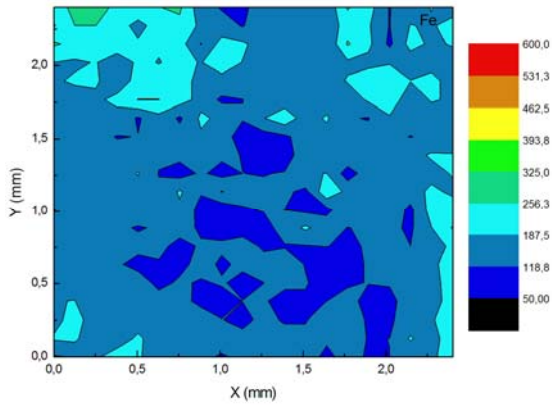

Figura 40 – Mapa bidimensional da concentração de ferro no córtex de lente com catarata matura.

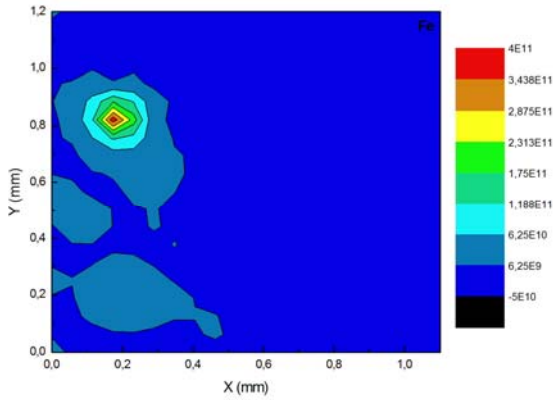

Figura 41 – Mapa bidimensional da concentração de ferro no córtex de lente com catarata hipermatura.

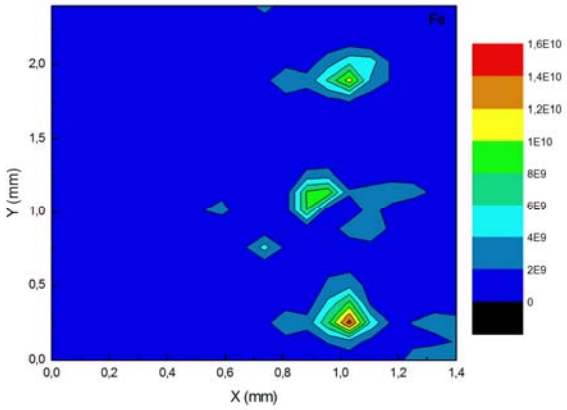

Figura 42 – Mapa bidimensional da concentração de ferro no núcleo de lente com catarata hipermatura.

Na lente normal (Figura 38), a distribuição do ferro apresentou-se de forma homogênea com um pequeno ponto de maior concentração. Houve uma maior concentração do elemento no córtex da lente com catarata imatura (Figura 39) do que no córtex da lente com catarata matura (Figura 40). Não houve diferença significativa no mapeamento do elemento, no núcleo e no córtex, da lente com catarata hipermatura (Figura 41 e 42).

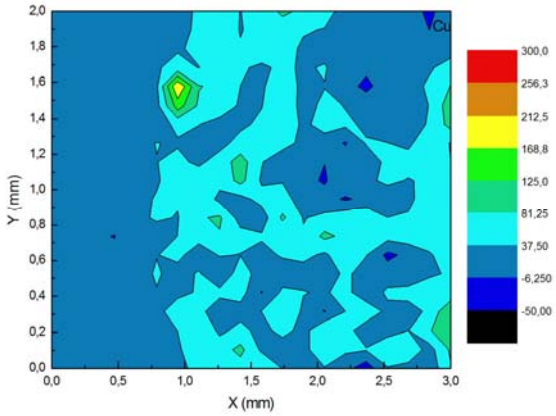

Figura 43 – Mapa bidimensional da concentração de cobre em lente normal.

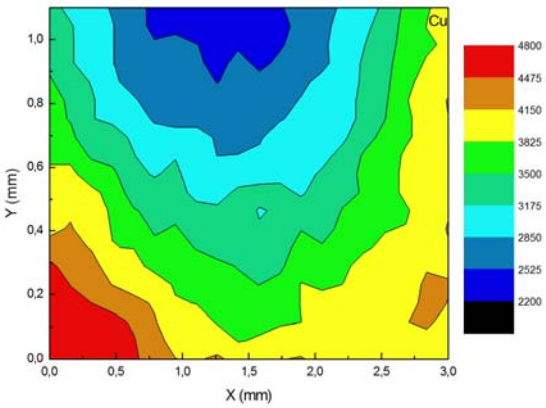

Figura 44 – Mapa bidimensional da concentração de cobre no córtex de lente com catarata imatura.

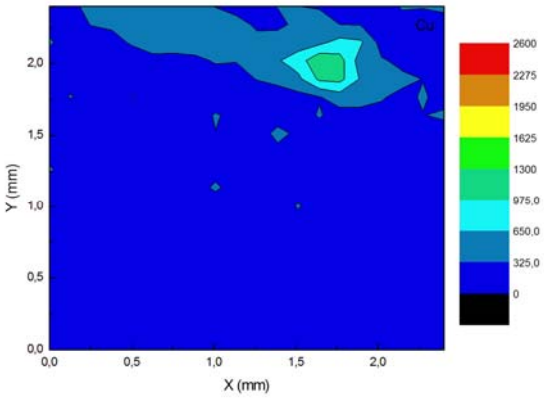

Figura 45 – Mapa bidimensional da concentração de cobre no córtex de lente com catarata matura.

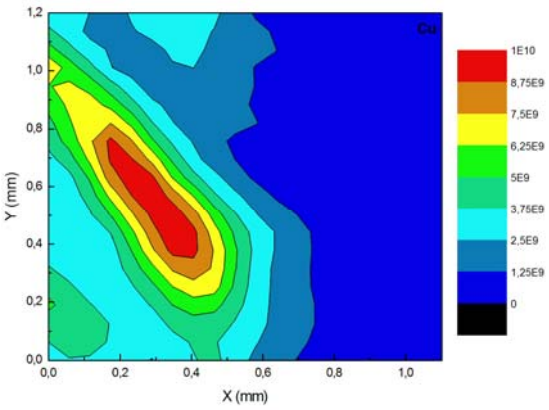

Figura 46 – Mapa bidimensional da concentração de cobre no córtex de lente com catarata hipermatura.

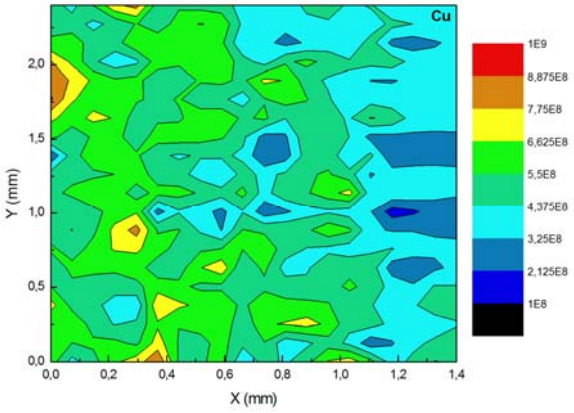

Figura 47 – Mapa bidimensional da concentração de cobre no núcleo de lente com catarata hipermatura.

No córtex da lente com catarata imatura (Figura 44) o elemento cobre é encontrado de forma homogênea em elevadas concentrações. Na lente normal (Figura 43) observamos uma pequena concentração do cobre. Verificamos que a concentração do cobre no córtex da lente com catarata matura (Figura 45), é pequena. Com relação ao córtex (Figura 46) e núcleo (Figura 47) da lente com catarata hipermatura, verificamos que existe um acúmulo do elemento na região cortical e uma região heterogênea e áreas com intensidade elevada na região nuclear.

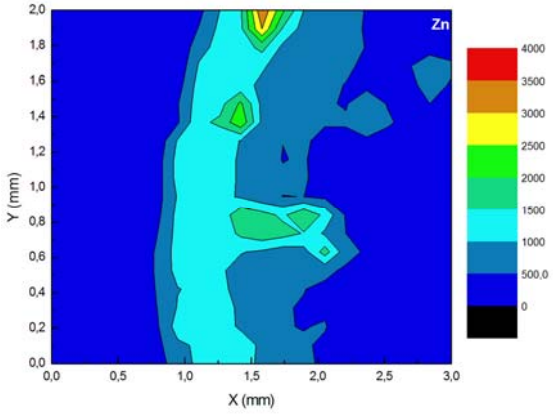

Figura 48 – Mapa bidimensional da concentração de zinco em lente normal.

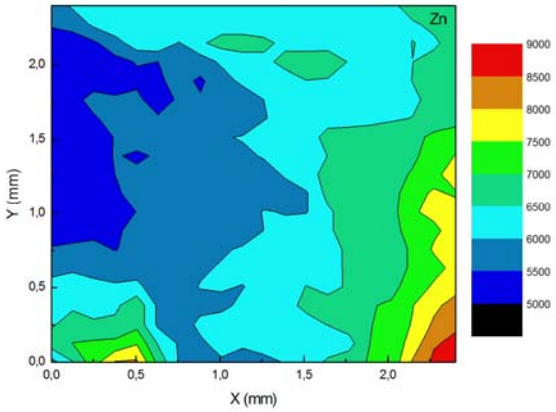

Figura 49 – Mapa bidimensional da concentração de zinco em córtex de lente com catarata matura.

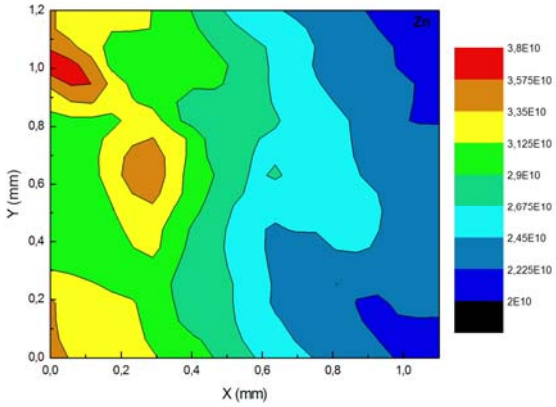

Figura 50 – Mapa bidimensional da concentração de zinco em córtex de lente com catarata hipermatura.

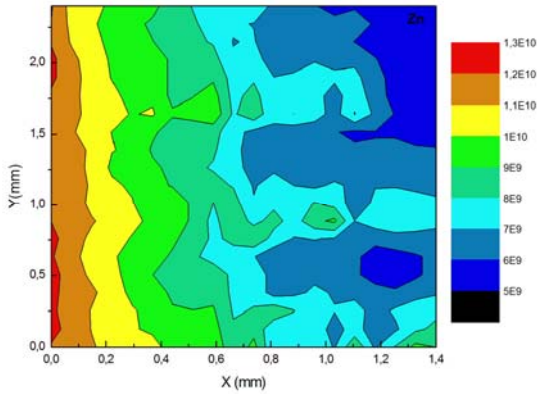

Figura 51 – Mapa bidimensional da concentração de zinco em núcleo de lente com catarata hipermatura.

Com relação à lente normal (Figura 48), verificou-se um aumento na concentração do zinco no córtex da lente para o estágio catarata matura (Figura 49). No córtex (Figura 50) e núcleo (Figura 51) da lente com catarata hipermatura, não houve diferença significativa no mapeamento do elemento.

6 Discussão

A catarata é uma das maiores causas de perda de visão em cães e humanos (GELATT, 2005). Segundo a Organização Mundial de Saúde (OMS), no Brasil são dois milhões de pessoas com catarata. Por ano, são diagnosticados cento e vinte mil novos casos; e, no mundo, já são cento e sessenta milhões de pessoas vítimas de catarata (BRIAN; TAYLOR, 2001). Com isso, a OMS designou a prioridade em estudos para esta doença de alta incidência que tem grande importância na saúde pública, assim como na medicina veterinária (HENNIS et al., 2004).

A manutenção da transparência da lente depende da concentração de eletrólitos, da constituição e estrutura das proteínas e de outros fatores complexos (SAMUELSON, 2007). Proteínas lenticulares na câmara anterior proporcionam reações imunomediadas que podem alterar o metabolismo ou a estrutura da lente, propiciando o aparecimento da catarata (LAUS et al., 2008).

Inúmeros fatores proporcionam o aparecimento da catarata dentre eles uma série de eventos oxidativos (SOARES et al., 2008) e a associação com o decréscimo da bomba de sódio, potássio, ATPase na célula epitelial, o que pode causar um aumento de sódio e cálcio, e diminuição da concentração de potássio na lente (DAVIDSON; NELMS, 2007).

Os elementos traço são essenciais para a manutenção de processos bioquímicos e fisiológicos do organismo e qualquer mudança na concentração desses elementos pode acarretar na instauração de algumas doenças, dentre elas a catarata (LIN, 1997). A determinação dos elementos traço em lentes humanas, com ou sem catarata, tem sido o objetivo de diversos estudos para esclarecer o mecanismo da cataratogênese (CRUCIANI et al., 2004; MELLERSH et al., 2006).

Inúmeros estudos têm sido realizados para verificar a influência dos elementos químicos na opacidade da lente e para este estudo são utilizadas algumas técnicas de espectroscopia e fluorescência de raios X (BENTLEY; CHIN; GRUB, 1984; CIARALLI et al., 2001; DAWCZYNSKI et al., 2002).

Nos últimos anos houve um aumento na utilização da fluorescência de raios X em pesquisas na área médica. Este interesse culmina pelo fato dos

elementos químicos estarem diretamente associados à manifestação de inúmeras doenças. A fluorescência de raios X avalia os elementos com uma alta eficiência em um curto espaço de tempo (ANJOS, 2004; CHWIEJ et al., 2005).

Foram os estudiosos Galin, Nano e Hall em 1962, que utilizaram a fluorescência de raios X na oftalmologia. Determinaram altas concentrações do elemento zinco na retina e coróide de humanos. Em 2002, foram publicados resultados demonstrando seu potencial na detecção dos elementos em lentes com catarata. Neste estudo, verificou-se um aumento na concentração dos elementos cálcio e potássio, o que sugere a participação dos elementos no desenvolvimento da opacidade lenticular (EKINCI; ASTAM; DAHIN, 2002).

Segundo Tang et al. em 2003, com o avanço da idade, o aumento de cálcio na lente é contrabalanceado com o aumento da atividade da bomba cálcio-ATPase. Com a catarata, é observado o aumento da permeabilidade da lente e a quantidade de cálcio total, mas a atividade da bomba reduz-se pela metade.

Em humanos, as cataratas corticais possuem concentração elevada de cálcio, que causam maior distúrbio visual, do que as cataratas nucleares (LEE et al., 2008).

Num estudo realizado, em 2003, Tang et al. analisaram as concentrações de cálcio em lentes com catarata, e observaram um aumento no índice de cálcio em lentes com catarata cortical, quatro vezes maior do que nas lentes sem o processo patológico. Neste estudo, houve um aumento na concentração de cálcio nas lentes com catarata sem diferença significativa entre os estágios de desenvolvimento.

Este achado corrobora com os estudos realizados em 1998, por Hightower e Misiak que induziram a catarata galactosêmica em ratos. Verificaram um aumento de 10% na concentração de cálcio total, e o primeiro sinal de opacidade no quarto dia pós-indução. Após doze dias do experimento foi observado um aumento de cálcio total e densa opacidade da lente. Avaliaram um aumento da concentração de sódio e uma diminuição significativa de potássio, o que reforça a alteração da bomba de cátions na formação da catarata.

O ferro atua como um catalisador na formação dos radicais livres que conduzem ao dano oxidativo. Favorece a formação da catarata por ser responsável pela mudança protéica e do DNA da lente (GORALSKA, 2009).

Com o avanço da idade, pode ocorrer alteração do mecanismo de controle promovendo o acúmulo do elemento e o estresse oxidativo presente na cataratogênese (GORALSKA et al., 2009). Em humanos, o ferro é encontrado em altas concentrações na retina e coróide e em menores concentrações na lente (DAWCZYNSKI et al., 2002). Neste trabalho verificamos um aumento na concentração de ferro; entretanto, não foram detectadas diferenças significativas entre os estágios da catarata.

O cobre é capaz de gerar radicais livres e acelerar a opacificação lenticular pela peroxidação de proteínas, lipídeos e outras estruturas da membrana celular. É essencial na regulação da atividade enzimática, incluindo superóxido dismutase, citrocromo oxidade, tirosinase, e uricase. Um declínio nos níveis de cobre está relacionado com o aumento no estresse oxidativo (LIN, 1997).

Barros et al. (2004), avaliaram os níveis das enzimas antioxidantes em cães da raça Poodle portadores de catarata. Houve diminuição dos níveis da enzima superóxido dismutase, o que constitui um fator de risco para o desenvolvimento da catarata. Este resultado corrobora com o resultado obtido neste trabalho, em relação à concentração de cobre que está diretamente associada com a regulação da atividade das enzimas antioxidantes. Houve um aumento do elemento cobre sem diferença significativa entre os tipos de catarata.

O elemento zinco integra numerosos processos bioquímicos, fisiológicos e, através de vários mecanismos, influencia no metabolismo. É um elemento fundamental para a preservação da saúde e prevenção de doenças (SOARES et al., 2008).

O zinco, chave do sistema enzimático, é um elemento traço que pode influenciar na integridade estrutural das proteínas que estão envolvidas na manutenção da transparência da lente (BENTLEY; CHIN; GRUBB, 1984; GRAHN et al., 2001).

Neste estudo houve um aumento na concentração de zinco em todos os estágios da catarata quando comparada com as lentes normais, mas não houve diferença significativa entre os estágios de progressão.

Neste trabalho o elemento manganês se apresentou em altas concentrações nos estágios de catarata matura e hipermatura.

O resultado das concentrações obtidas no Instituto de Pesquisas Energéticas e Nucleares (IPEN) foi validado através da concentração relativa obtida no Centro de Física Atômica da Faculdade de Ciências da Universidade de Lisboa.

Amostras de lentes normais e com catarata também foram analisadas pela microfluorescência de raios X utilizando a radiação Síncrotron, que é uma técnica que permite o mapeamento multielementar em amostras biológicas (BOHIC, 2001).

A microfluorescência de raios X permite determinar o posicionamento de cada elemento químico na amostra, e obter o mapeamento elementar bidimensional (SERPA et al., 2008).

Esta técnica foi utilizada neste trabalho para determinar a topografia dos elementos traço cálcio, ferro, cobre e zinco em lentes normais e com catarata.

Os íons inorgânicos estão envolvidos em mecanismos osmóticos enzimáticos e protéicos, que são responsáveis por manter a concentração desses íons dentro dos padrões fisiológicos. Qualquer alteração desses mecanismos pode induzir efeitos negativos (CRUCIANI et al., 2004).

O mapa de distribuição do elemento cálcio apresentou homogeneidade e baixa concentração em lentes normais. Quando analisado na catarata imatura observamos um aumento leve concentração e, na catarata matura, a concentração apresenta-se mais elevada e heterogênea. O aumento de cálcio pode desbalancear os níveis de sódio e promover a opacidade da lente. O aumento de sódio não produz a opacidade da lente se a concentração de cálcio estiver dentro dos níveis de equilíbrio químico.

Em condições normais, a homeostasia do cálcio na lente é um fator importante para a manutenção de sua transparência e permeabilidade de íons sódio na membrana. O sódio e o potássio participam do processo metabólico da lente, ativando ou inibindo as enzimas. O acúmulo de sódio na lente resulta na entrada de água e clorito provocando a opacidade (CRUCIANI et al., 2004).

O mapa de distribuição do ferro apresentou um aumento da concentração na região cortical das lentes com catarata imatura e matura. Na lente com catarata hipermatura observamos que o mapeamento apontou um aumento no núcleo da lente. Esta alteração observada pode ser explicada, devido à zona equatorial ser a região da lente, mais ativa metabolicamente (SAMUELSON, 2007), e conseqüentemente nesta região pode haver maior acúmulo deste metal durante o processo de caractogênese.

O elemento cobre é um papel fundamental nas defesas antioxidantes através da manutenção da atividade da enzima superóxido dismutase (SAMUELSON, 2007). Contudo um decréscimo na concentração de cobre pode aumentar o estresse oxidativo (THOMPSON; GODIN).

O mapa bidimensional do cobre não revelou alterações na concentração, entretanto, nota-se uma desorganização do elemento na amostra de catarata hipermatura quando comparado a lente normal (SAMUELSON, 2007).

O zinco tem sua passagem facilitada através do humor aquoso, isto é facilmente observado através da região cortical, onde se acumula mais zinco do que na região nuclear. O mapeamento do elemento demonstrou tal fato, devido ocorrer mais acúmulo deste metal na região cortical das lentes com catarata.

7 Conclusão

Neste estudo podemos concluir que os elementos cálcio, ferro, cobre e zinco estão envolvidos no processo da cataratogênese, nas lentes de animais da espécie canina.

As concentrações do elemento cálcio foram distintas entre os estágios de desenvolvimento da catarata.

A concentração do elemento ferro nas lentes com catarata em diferentes estágios foi relativamente maior nos machos do que nas fêmeas. Com relação à idade dos animais houve uma baixa correlação entre a idade e os elementos estudados.

O estudo apresentado nessa dissertação é pioneiro, destacando a importância da avaliação local e por meio de mapas de distribuição elementar usando fonte de radiação Síncrotron. Essas análises são complementares e permite indicar os elementos que contribuem exatamente para a formação da catarata.

REFERÊNCIAS

ADAMS, F.; JASSENS, K.; SNIGIREV, A. Microscopic X-ray Fluorescence Analysis Methods with Laboratory and Syncrotron Radiation Sources. **Journal of Analytical Atomic Spectrometry**, v. 13, p. 319-331, 1998.

ADKINS, E. A.; HENDRIX, D. V. H. Outcomes of dogs presented for cataract evaluation: a retrospective study. **Journal of the American Animal Hospital Association**, v. 41, p. 235-240, 2005.

ALBERT, D.; MILLER, J.; AZAR, D.; BLODI, B. **Albert & Jakobiec's Principles & Practice of Ophthalmology**. 3 ed. Saunders, 2008. v. 1.

ANJOS, M. J.; BARROSO, R. C.; PERÉZ, C. A.; BRAZ, D.; MOREIRA, S.; DIAS, K. R. H. C.; LOPES, R. T. Elemental Mapping of Teeth Using μSRXRF. **Nuclear Instruments and Methods in Physics Research B**, v. 213, p. 569-573, 2004.

BANKS, W. J. Esclarecimentos sobre a histologia. In: **Histologia Veterinária Aplicada**. 2. ed. Manole, 1992, p. 2-4.

BARROS, P. S. M.; ANGELOTTI, A. C.; NOBRE, F.; MORALES, A.; FANTONI, D. F.; BARROS, S. B. M. Antioxidant profile of cataractous English Cocker Spaniels. **Veterinary Ophthalmology**, v. 2, p. 83-86, 1999.

BARROS, P. S. M.; SAFATLE, A. M. V.; QUEIROZ, L.; SILVA, V. V.; BARROS, S. B. M. Blood and aqueous humor antioxidants in cataractous Poodles. **Canadian Journal of Ophthalmology**, v. 39, n. 1, p. 19-24, 2004.

BENTLEY, P. J.; CHIN, B.; GRUBB, B. Some Observations on the Zinc Metabolism of the Rabbits Lens. **Experimental Eye Research**, n. 38, p. 467-507, 1984.

BIANCHI, M. L. P.; ANTUNES, L. M. G. Radicais livres e os principais antioxidantes da dieta. **Revista Nutrição**, v. 12, n. 2, p. 123-130, 1999.

BRIAN, G.; TAYLOR, H. Cataracts blindness - challenges for the 21 st century. **Bulletin of the World Health Organization**, v. 79, 2001.

BOHIC, S.; SIMIONOVICI, A.; ORTEGA, R.; HEYMANN, D.; SCHROER, C.; SNIGIREV, A. Synchotron-induced X-ray Microfluorescence on Single Cells. **Nuclear Instruments and Methods in Physics Research B**, v. 181, p. 728-733, 2001.

CASADO, A.; DE LA TORRE, R.; LOPEZ-FERNANDEZ, E. Antioxidant enzyme levels in red blood cells from cataract patients. **Gerontology**, v. 47, n. 4, p. 186-188, 2001.

CEKIC, O.; BARDAK, Y.; TOTAN, Y.; KAVAKLI, S.; AKYOL, O.; OZDEMIR, O.; KAREL, F. Nickel, Chromium, Manganese, Iron and Aluminum Levels in Human Cataractous and Normal Lenses. **Ophthalmic Research**, n. 31, p. 332-336, 1999.

CESAREO, R. Techniques and Instrumentation in Analytical Chemistry. **Nuclear Analytical Techniques in Medicine**. Editora Elsevier, 1988. v. 8.

CHWIEJ, J.; BORUCHOWSKA, M. S.; LANKOSZ, M.; WOJCIK, S.; FALKENBERG, G.; STEGOWSKI, Z.; SETKOWICZ, Z. Preparation of tissue samples for x-ray fluorescence microscopy. **Spectrochimica Acta Part B**, v. 60, p. 1531-1537, 2005.

COOK, C. S.; MCGAHAN, M. C. Cooper Concentration in Cornea, Iris, Normal, and Cataractous Lens and Intraocular Fluids of Vertebrates. **Current Eye Research**, v. 5, n. 1, p. 69-76, 1986.

CRUCIANI, F.; MORAMARCO, A.; ANTONELLI, B.; MOLLO, R.; BALACCO-GABRIELI, C.; COSTANTINI, S.; CIARALLI, L.; GIORDANO, R.; SEPE, A.; D'AMORE, E.; VALERI, M. Evaluation of five elements in lenses and aqueous humour of experimental rabbits after induced opacity. **Journal of Trace Elements in Medicine and Biology,** v. 18, p. 141-147, 2004.

DANYSH, B. P.; DUNCAN, M. K. The Lens Capsule: A Review. **Experimental Eye Research**, v. 88, p. 151-164, 2009.

DAVIDSON, M. G.; NELMS, S. R. Diseases of the canine lens and cataract formation. In: GELATT, K. N. **Veterinary ophthalmology.** 4. ed. Lowa: Blackwell Publishing, 2007. p. 859-887.

DAVIDSON, M. G.; NELMS, S. R. Disease of the lens and cataract formation. In: GELATT, K. N. **Veterinary ophthalmology.** 3. ed. Lippincott: Williams & Wilkins, 1999. p. 797-825.

DAWCZYNSKI, J.; BLUM, M.; WINNEFELD, K.; STROBEL, J. Increased Content of Zinc and Iron in Human Cataractous Lenses. **Biological Trace Elements Research**, v. 90, p. 15-23, 2002.

DELAYE, M.; CLARK, J. I.; BENEDEK, G. B. Identification of the scattering elements responsible for lens opacification in cold cataracts. **Biophysical Journal,** p. 647-656, mar. 1982.

EKINCI, N.; ASTAM, N.; SAHIN, Y. Qualitative and quantitative analysis of the cataract using EDXRF. **Journal of Quantitative Spectroscopy & Radiative Transfer**, v. 72, p. 783-787, 2002.

ENGELHARDT, A.; STOCK, K. F.; HAMANN, H.; BRAHM, R.; GRUBENDORF, H.; ROSENHAGEN, C. U.; DISTL, O. A retrospective study on the prevalence of primary cataracts in two pedigrees from the German population of English Cocker Spaniels. **Veterinary Ophthalmology**, v.11, n. 4, p. 215-221, 2008.

FABE, J. S.; GRAHN, B. H.; PATERSON, P. G. Zinc Concentration of Selected Ocular Tissues in Zinc-Deficient Rats. **Biological Trace Element Research**, v. 75, p. 43-52, 2000.

FAHRNI, C. J. Biological Applications of X-ray Fluorescence Microscopy: Exploring the Subcellular Topography and Speciation of Transition Metals. **Current Opinion in Chemical Biology**, v. 11, p. 121-127, 2007.

FAVIER, A. E. Nutritional and clinical factors affecting the bioavailability of trace elements in humans. In: Schulemmer U, **Bioavailability 93**. Germany: Ettlingen, 202-211, 1993.

FECONDO, J. V.; AUGUSTEYN, R. C. Superoxide dismutase, catalase and glutathione peroxidase in the human cataractous lens. **Experimental Eye Research,** v. 36, p. 15-23, 1983.

FILHO, V. F. N. **Técnicas Analíticas Nucleares de Fluorescência de Raios X por Dispersão (ED-XRF) e por Reflexão Total (TXRF).** Centro de Energia Nuclear na Agricultura (CENA) – USP, 1999. Disponível em:

www.cena.usp.br/apostilas/Virgilio/cen-5723/EDXRF_TXRF.doc. Acesso em 21 set. 2009.

GALIN, M. A.; NANO, H. D.; HALL, T. Ocular Zinc Concentration. **Investigative Ophthalmology**, v. 1, n. 1, p. 142-148, 1962.

GELATT, K. N.; BRUSS, M.; DECOSTANZA, S. M.; NOONAN, N. E.; DAS, N. D. Reduced, oxidized, and protein-bound glutathione concentrations in normal and cataractous lenses in the dog. **American Journal of Veterinary Research**, v. 43, n. 7, p. 1215-1217, 1982.

GELATT, K. N. Doenças e cirurgia da lente do cão. In:_____. **Manual de oftalmologia veterinária**. 1. ed. São Paulo: Editora Manole, 2003. p. 227.

GELATT, K. N.; MACKAY, E. Prevalence of Primary Breed-related Cataracts in the Dogs in North America. **Veterinary Ophthalmology**, v. 8, n. 2, p. 101-111, 2005.

GIBLIN, F. J. Glutathione: a vital lens antioxidant. **Journal of Ocular Pharmacology and Therapeutics**, v. 16, n. 2, p. 121-135, 2000.

GLOVER, T. D.; CONSTANTINESCU, G. M. Surgery for cataracts. **Veterinary Clinics of North America**: Small Animal Practice, v. 27, n. 5, p. 1143-1173, 1997.

GORALSKA, M.; FERRELL, J.; HARNED, J.; LALL, M.; NAGAR, S.; FLEISHER, L. N.; MCGAHAN, M. C. Iron Metabolism in the Eye: A Review. **Experimental Eye Research**, p. 1-12, 2009.

GRAHN, B. H.; PATTERSON, P. G.; GOTTSCHALL-PASS, K. T.; ZHANG, Z. Zinc and the Eye. **Journal of American College of Nutrition**, v. 20, n. 2, p. 106-118, 2001.

GRANDBERG, L.; FORSETO, A. S.; SOUZA, R. F.; NOSÉ, R. M.; NOSÉ, W. Avaliação do envelhecimento do cristalino em olhos normais. **Arquivo Brasileiro de Oftalmologia**, v. 64, p. 443-447, 2001.

HELPER, L. C. Diseases and surgery of the lens. In: MAGRANE, W. G. **Magrane's canine ophthalmology**. 4. ed. Philadelphia: London, 1989. p. 215-237.

HENNIS, A.; WU, S. Y.; NEMESURE, B.; LESKE, C. Risk Factors for Incident Cortical and Posterior Subcapsular Lens Opacities in the Barbados Eye Studies. **Archive Ophthalmology,** v. 122, p. 525-530, 2004.

HIGHTOWER, K. R.; MISIAK, P. The Relationship between Osmotic Stress and Calcium Elevation: In Vitro and In Vivo Rat Lens Models. **Experimental Eye Research**, n. 66, p. 775-781, 1998.

HOCKWIN, O. Cataract classification. **Documenta Ophthalmologica,** v. 88, p. 265-275, 1995.

KARCIOGLU, Z. A. Zinc in the eye. **Survey of Ophthalmology,** v. 27, n. 2, 1982.

KIM, C. J.; CHOI, S. K. Analysis of Aqueous Humor Calcium and Phosphate from Cataract Eyes with and without Diabetes Mellitus. **Korea Journal Ophthalmology,** v. 21, n. 2, 2007.

LAUS, J. L.; TORRECILHAS, A.; BRUNELLI, J.; ORIÁ, A. P.; ALMEIDA, D. E.; TALIERI, I. C. Afecções da lente. In: HERRERA, D. **Oftalmologia clínica em animais de companhia.** 1. ed. São Paulo: MedVetlivros, 2008. p. 141-154.

LEE, H. Y. Y.; MORTON, J. D.; SANDERSON, J.; BICKERSTAFFE, R.; ROBERTSON, L. J. G. The involvement of calpains in opacification induced by Ca^{2+} overload in ovine lens culture. **Veterinary Ophthalmology**, v.11, n. 6, p. 347-355, 2008.

LI, T.; HE, T.; TAN, X.; YANG, S.; LI, J.; PENG, Z.; LI, H.; SONG, X.; WU, Q.; YANG, F.; XING, Y. Prevalence of Age-Related Cataract in High-Selenium Areas of China. **Biology Trace Elements Research**, v. 128, p. 1-7, 2009.

LIN, J. Pathophysiology of Cataracts: Cooper, Iron and Peroxidation in Diabetics. **Japanese Journal Ophthalmology**, v. 41, p. 130-137, 1997.

MARTIN, C. L. Vitreous and ocular fundus. In: MARTIN, C. L. **Ophthalmic disease in veterinary medicine**. London: Manson Publishing, 2005. p. 401-470.

MELLERSH, C. S.; PETTITT, L.; FORMAN, O. P.; VAUDIN, M.; BARNETT, K. C. Identification of mutations in HSF4 in dogs of three different breeds with hereditary cataracts. **Veterinary Ophthalmology**, v. 9, n. 5, p. 369-378, 2006.

MOORE, K. L.; DALLEY, A. F. **Anatomia Orientada para a Clínica**. 5. ed. Rio de Janeiro: Guanabara Koogan, 2007. p. 895.

MOORE, K. L.; PERSAUD, T. V. N. **Embriologia Básica**. 7. ed. Elsevier, 2004.

NABEKURA, T.; MINAMI, T.; HIRUNUMA, R.; ENOMOTO, S.; TOMOHIRO, M.; ITO, Y.; KITAGAWA, S. Transport of trace elements in lenses of normal and hereditary cataract UPL rats. **Toxicology,** v. 191, p. 227-232, 2003.

NAGATA, N.; BUENO, M. I. M. S.; ZAMORA, P. G. P. Métodos matemáticos para correção de interferências espectrais e efeitos interelementos na análise quantitativa por fluorescência de raios X. **Química Nova,** v. 24, n. 4, p. 531-539, 2001.

NASULEWICZA, A.; MAZURB A.; OPOLSKIA, A. Role of copper in tumour angiogenesis-clinical implications. **Journal of Trace Elements in Medicine and Biology,** v. 18, p. 1-8, 2004.

OFRI, R. Lens. In: MAGGS, D. J.; MILLER, P. E.; OFRI, R. **Slatter's fundamentals of veterinary ophthalmology**. 4. ed. St Louis: Saunders Elsevier, 2008. p. 258-276.

PARK, S. A.; YI, N. Y.; JEONG, M. B.; KIM, W. T.; KIM, S. E.; CHAE, J. M.; SEO, K. M. Clinical Manifestations of Cataracts in Small Breed Dogs. **Veterinary Ophthalmology**, v. 12, n. 4, p. 205-210, 2009.

PLAYTER, R. F. The development and maturation of cataract. **Journal of American Animal Hospital Association**, v. 13, p. 317-322, 1977.

POLETTI, M. E.; GONÇALVES, O. D.; PÉREZ, C. A.; MAGALHÃES, S. D. A preliminary study of variations of trace amounts within healthy and neoplasic breast tissues with synchrotron radiation x-ray fluorescence. **Radiation Physics and Chemistry**. v. 71, p. 975-976, 2004.

PUNCHARD, N. A.; KELLY, F. J. Introduction. In: PUNCHARD, N. A.; KELLY, F. J. **Free Radicals**: a practical approach. Oxford: University Press, 1996. p. 1-8.

RASI, V.; CONSTANTINI, S.; MORAMARCO, A.; GIORDANO, R.; GIUSTOLISI, R.; GABRIELI, C. B. Inorganic Element Concentrations in Cataractous Human Lenses. **Annals of Ophthalmology**. v. 24, p. 459-464, 1992.

REDDY, V. N.; GIBLIN, F. J. Metabolism and function of glutathione in the lens. **Ciba Foundation Symposium**, v. 106, p. 65-87, 1984.

REDDY, V. N. Glutathione and its function in the lens – an overview. Experimental Eye Research, v. 5, n. 6, p. 771-778, 1990.

ROSE, R. C.; RICHER, S. P.; BODE, A. M. Ocular oxidants and antioxidant protection. **Proceedings of the Society for Experimental Biology and Medicine**, v. 217, n. 4, p. 397-407, 1998.

SADLER, T. W. Langman Embriologia Médica, 7. ed. Guanabara Koogan, 1997.

SAMUELSON, D. A. Ophthalmic Anatomy. In: GELATT, K. N. **Veterinary ophthalmology**. 3. ed. Lippincott: Williams & Wilkins, 1999. p. 31-150.

SAMUELSON, D. A. Ophthalmic Anatomy. In: GELATT, K. N. Veterinary Ophthalmology. 4. ed. Blackwell Publishing, 2007. p. 98-109.

SCIESKA, M.; DANCH, A.; MACHALSKI, M.; DROZDZ, M. Plasma selenium concentration in patients with atomach and colon câncer in the Upper Silesia. **Neoplasma**, v. 44, n. 6, p. 395-397, 1997.

SERPA, R. F. B. **Análise Multielementar de Tecidos Cerebrais Através da Fluorescência de Raios X Por Reflexão Total**. 2007. 204 f. Tese (Doutorado em Ciências em Engenharia Nuclear) – Faculdade de Engenharia, Universidade Federal do Rio de Janeiro, Rio de Janeiro, 2007.

SILVA, M. P.; TOMAL, A.; PÉREZ, C. A.; RIBEIRO-SILVA, A.; POLETTI, A. E. Determination of Ca, Fe, Cu and Zn and Their Correlations in Breast Cancer and Normal Adjacent Tissues. **X-ray Spectrometry**, v. 38, p. 103-111, 2009.

SLATTER, D. Lens. In:_____. **Fundamentals of veterinary ophthalmology**. 2. ed. Philadelphia: W. B. Saunders, 1990. p. 365-393.

SLATTER, D. **Fundamentos de oftalmologia veterinária**. 3. ed. São Paulo: Roca, 2005.

SOARES, F. M.; NOGUEIRA, N. N.; MARREIRO, D. N.; CARVALHO, C. M. R. G.; MONTE, S. J. H. M.; NETO, J. M. M.; ROCHA, V. S.; CARDOSO, B. V. S. Concentrações plasmáticas e eritrocitárias de zinco em idosos portadores e não-portadores de catarata senil em um serviço oftalmológico especializado de Teresina-Piauí. **Arquivo Brasileiro de Oftalmologia**, v. 71, n. 5, p. 674-678, 2008.

SOUZA, E. V.; RODRIGUES, M. L. V.; SOUZA, N. V. História da Cirurgia da Catarata. **Revista da Faculdade de Medicina de Ribeirão Preto**, v. 39, n. 4, 2006.

TANG, D.; BORCHMAN, D.; YAPPERT, M. C.; VRENSEN, G. F. J. M.; RASI, V. Influence of Age, Diabetes, and Cataract on Calcium, Lipid-Calcium, and Protein-Calcium Relationships in Human Lenses. **Investigate Ophthalmology & Visual Science**, v. 44, n. 5, p. 2059-2066, 2003.

THOMPSON, K. H.; GODIN, D. V. Micronutrients and Antioxidants in the Progression of Diabetes. **Nutrition Research**, v. 15, n. 9, p. 1377-1410, 1995.

WELCH, K. D.; DAVIS, T. Z.; VAN EDEN ME, A.S.D. Deleterious iron-mediated oxidation of biomolecules. **Free Radical Biology Medicine**; v. 32, n. 7, p. 577-83, 2002.

WILLIAMS, D. L. Oxidative Stress and the Eye. **Veterinary of North Clinics: Small Animal Practice**, v. 38, n. 1, p. 179-192, 2008.

WILLIAMS, D. L.; HEATH, M. F.; WALLIS, C. Prevalence of Canine Cataracts: Preliminary Results of a Cross-sectional Study. **Veterinary Ophthalmology**, v. 7, n. 1, p. 29-35, 2004.

ZUCCHI, O. L. A. D.; FACCIOLI, L. H.; NOMIZO, A.; MOREIRA, S.; SÁ-NUNES, A.; BOLZONI, R. M. F.; SANTOS, L. L.; SALVADOR, M. J. SRTXRF Analysis of Trace Elements on Inflammatory Immune Response. **Micronutrients and Health Research**, v. 15, p. 293-307, 2008.

National Institute of Standards & Technology

Certificate of Analysis

Standard Reference Material 1577b

Bovine Liver

This Standard Reference Material (SRM) is intended primarily for use as a control material and in evaluating analytical methods for the determination of major, minor, and trace elements in animal tissue and other biological matrices.

Certified Values of Constituent Elements: The certified values for the constituent elements are given in Table 1. Certified values are based on results obtained by definitive methods of known accuracy; or alternatively, from results obtained by two or more independent analytical methods. Noncertified values are provided for information only in Table 2. Analytical methods used for the analysis of SRM 1577b, including certified and information values, are given in Table 3.

Notice and Warnings to Users:

Expiration of Certification: This certification is invalid after 5 years from the date of purchase and shipment from NIST. Should any of the certified constituents change within a 5-year period purchasers will be notified by NIST.

Stability: The SRM should be kept in its original bottle and stored between 10-30 °C. It should not be exposed to intense sources of radiation. The bottle should be kept tightly closed and stored in a desiccator away from direct sunlight.

Use: A minimum sample of 250 mg of the dried material (see Instructions for Drying) should be used for any analytical determination to be related to the certified values of this Certificate.

Dissolution procedures should be designed to effect complete solution, but without losses of volatile elements, such as mercury. Dissolution for these determinations should be carried out in a closed system.

Statistical consultation was provided by S.B. Schiller of the Statistical Engineering Division.

The overall direction and coordination of the analyses leading to this certification were under the chairmanship of J.R. DeVoe, Chief of the Inorganic Analytical Research Division.

The technical and support aspects involved in the preparation, certification, and issuance of this Standard Reference Material were coordinated through the Standard Reference Materials Program by T.E. Gills.

Gaithersburg, MD 20899
August 27, 1991

William P. Reed, Chie
Standard Reference Materials Progran

(over)

Table 1. Certified Values of Constituent Elements

Element	Content (wt. percent)
Chlorine	0.278 ± 0.006
Phosphorus	1.10 ± 0.03
Potassium	0.994 ± 0.002
Sodium	0.242 ± 0.006
Sulfur	0.785 ± 0.006

Element	Content (µg/g)	Element	Content (µg/g)
Cadmium	0.50 ± 0.03	Molybdenum	3.5 ± 0.3
Calcium	116 ± 4	Rubidium	13.7 ± 1.1
Copper	160 ± 8	Selenium	0.73 ± 0.06
Iron	184 ± 15	Silver	0.039 ± 0.007
Lead	0.129 ± 0.004	Strontium	0.136 ± 0.001
Magnesium	601 ± 28	Zinc	127 ± 16
Manganese	10.5 ± 1.7		

The estimated uncertainty of a certified value is the sum of the half-width of a 95% confidence interval for the mean of results and an allowance for systematic error, except for the uncertainty associated with sulfur which is based on scientific judgment and is roughly equivalent to one percent of the certified value. The systematic error is estimated by the maximum absolute deviation between a single method mean and the grand mean. The grand mean was computed using the weighting scheme of Paule and Mandel (NBS Journal of Research 87, pp 377-385).

Table 2. Noncertified Values of Constituent Elements

Element	Content (wt. percent)
Nitrogen	(10.6)

Element	Content (µg/g)	Element	Content (µg/g)
Arsenic	(0.05)	Cobalt	(0.25)
Aluminum	(3)	Vanadium	(0.123)
Antimony	(0.003)		
Bromine	(9.7)		
Mercury	(0.003)		

Instructions for Drying: Samples of this SRM must be dried before weighing according to the following procedure: Dry for 24 hours at 20 to 25 °C in a vacuum oven at a pressure not greater than 30 Pa (0.2 mm Hg).

Source and Preparation of Material:

The bovine liver for this standard was obtained in the Portland, Oregon area. The gross fat, major blood vessels, and 'skin' were removed and the liver was ground. The ground liver was then mixed, transferred to polyethylene-lined trays, and lyophilized by Oregon Freeze Dry Foods, Inc., Albany, Oregon. After lyophilization, the liver was powdered in a Tornado mill, packaged in moisture-proof bags, and then transported to the National Institute of Standards and Technology.

Table 3.

Analytical Methods Used for the Analysis of SRM 1577b

Method	Elements Determined
ETAAS	Ag, Cd, As, Co
FES	Ca, Na, Sr
ICP	Ca, Cu, Fe, Mg, Mn, Zn, Sr
GFAAS	Cu, Mn, Rb, Zn
DCP	P
IC	Cl, S
IDTIMS	K, Pb, Rb, S, Sr
IDSSMS	Cd, Cu, Mo, Se, Zn
INAA	Cl, Cu, Fe, Mn, Na, Rb, Se, Zn, Al, Br, Co, K, V, Mg, Ag
RNAA	Ag, As, Cd, Cu, Hg, Mo, Se, Sb
POL	Fe
Color	P
Kjeldahl	N
CVAAS	Hg
FAAS	Ca, Mg

ETAAS: Electrothermal atomic absorption spectrometry
FES: Flame atomic emission spectrometry
ICP: Inductively coupled plasma emission spectrometry
GFAAS: Graphite furnace atomic absorption spectrometry
DCP: Direct current plasma emission spectrometry
IC: Ion chromatography
IDTIMS: Isotope dilution thermal ionization mass spectrometry
IDSSMS: Isotope dilution spark source mass spectrometry
INAA: Instrumental neutron activation analysis
RNAA: Radiochemical neutron activation analysis
POL: Polarography
Color: Spectrophotometry
Kjeldahl: Titrimetry
CVAAS: Cold Vapor Atomic Absorption Spectrometry
FAAS: Flame Atomic Absorption Spectrometry

Analysts:

Analytical Chemistry Division, National Institute of Standards & Technology:

1. J.V. Bailey
2. I.L. Barnes
3. E.S. Beary
4. C.G. Bimedell
5. K.A. Brletic
6. T.A. Butler
7. E.R. Deardorff
8. M.S. Epstein
9. J.W. Gramlich
10. R.R. Greenberg
11. S. Hasegawa
12. S.H. Harrison
13. E.F. Heald
14. W.R. Kelly
15. H.M. Kingston
16. W.F. Koch
17. G.M. Lambert
18. R.M. Lindstrom
19. G.J. Lutz
20. L.A. Machlan
21. E.J. Maienthal
22. T.J. Murphy
23. P.J. Paulsen
24. L.J. Powell
25. T.C. Rains
26. T.A. Rush
27. R.L. Watters, Jr.
28. R. Zeisler

Cooperating Analysts:

30. M. Gallorini and E. Orvini, Consiglio Nazionale delle Ricerche, Centro di Radiochimica e Analisi per Attivazione presso l' Instituto di Chimica Generale dell'Universita, Pavia, Italy.

31. L. Kosta, A.R. Byrne, M. Dermelj, Institute "Josef Stefan", Ljubljana, Yugoslavia.