FMVZ

MARIANA PÓVOA SIL VEIRA

ESTUDO MORFOQUANTITATIVO DO PLEXO MIOENTÉRICO DE CÃES AFETADOS PELA DISTROFIA MUSCULAR DO GOLDEN RETRIEVER (GRMD)

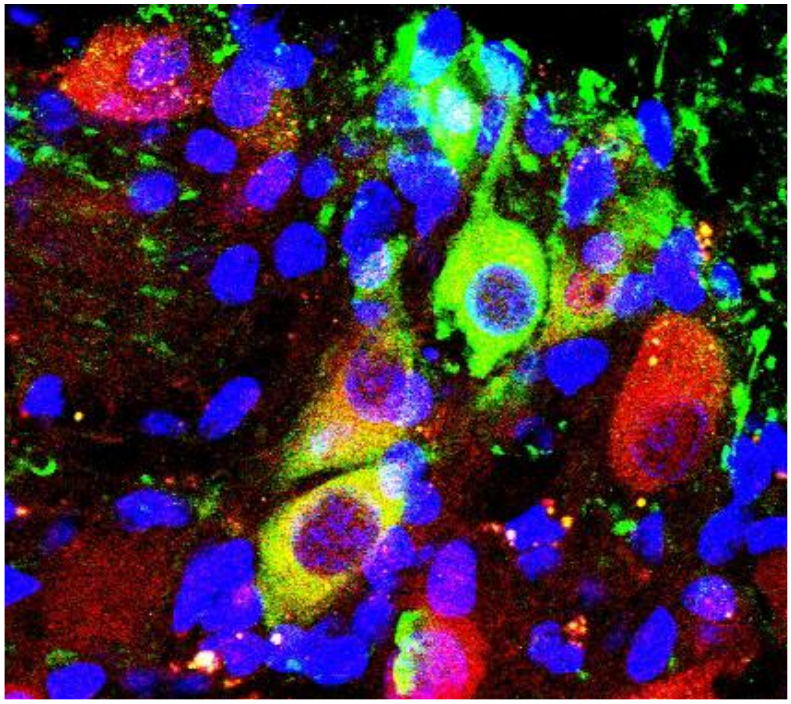

Programa de Pós-Graduação em
Anatomia dos Animais Domésticos e Silvestres

Trabalho apresentado à
Faculdade de Medicina Veterinária e Zootecnia
da Universidade de São Paulo
para obtenção de Título

MARIANA PÓVOA SILVEIRA

Estudo morfoquantitativo do plexo mioentérico de cães afetados pela distrofia muscular do Golden Retriever (GRMD)

Dissertação apresentada ao Programa de Pós-Graduação em Anatomia dos Animais Domésticos e Silvestres da Faculdade de Medicina Veterinária e Zootecnia da Universidade de São Paulo para obtenção do título de Mestre em Ciências

Departamento:

Cirurgia

Área de Concentração:

Anatomia dos Animais Domésticos e Silvestres

Orientador:

Profa. Dra. Patrícia Castelucci

De acordo:_____

Orientador(a)

São Paulo

2013

Versão corrigida

Obs: A versão original se encontra disponível na Biblioteca da FMVZ/USP

Autorizo a reprodução parcial ou total desta obra, para fins acadêmicos, desde que citada a fonte.

DADOS INTERNACIONAIS DE CATALOGAÇÃO-NA-PUBLICAÇÃO

(Biblioteca Virginie Buff D'Ápice da Faculdade de Medicina Veterinária e Zootecnia da Universidade de São Paulo)

T.2921
FMVZ

Silveira, Mariana Póvoa
Estudo morfoquantitativo do plexo mioentérico de cães afetados pela distrofia muscular do Golden Retriever (GRMD) / Mariana Póvoa Silveira. -- 2014.
114 f. : il.

Dissertação (Mestrado) - Universidade de São Paulo. Faculdade de Medicina Veterinária e Zootecnia. Departamento de Cirurgia, São Paulo, 2014.

Programa de Pós-Graduação: Anatomia dos Animais Domésticos e Silvestres.

Área de concentração: Anatomia dos Animais Domésticos e Silvestres.

Orientador: Profa. Dra. Patrícia Castelucci.

1. Distrofia muscular. 2. Neurônio entérico. 3. Cão. 4. Imunohistoquímica. 5. Íleo. I. Título.

UNIVERSIDADE DE SÃO PAULO

FACULDADE DE MEDICINA VETERINÁRIA E ZOOTECNIA

Comissão de Ética no uso de animais

CERTIFICADO

Certificamos que o Projeto intitulado "Estudo do sistema nervoso entérico do íleo de cães portadores de distrofia muscular (GRMD)", protocolado sob o nº 2554/2012, utilizando 10 (dez) cães, sob a responsabilidade da Profa. Dra. Patrícia Castelucci, está de acordo com os princípios éticos de experimentação animal da "Comissão de Ética no uso de animais" da Faculdade de Medicina Veterinária e Zootecnia da Universidade de São Paulo e foi aprovado em reunião de 15/2/2012.

We certify that the Research "Study of ileum enteric nervous system of the muscular dystrophy canine model (GRMD)", protocol number 2554/2012, utilizing 10 (tem) dogs, under the responsibility Profa. Dra. Patrícia Castelucci, agree with Ethical Principles in Animal Research adopted by "Ethic Committee in the use of animals" of the School of Veterinary Medicine and Animal Science of University of São Paulo and was approved in the meeting of day 2/15/2012.

São Paulo, 16 de fevereiro de 2012.

Denise Tabacchi Fantoni
Presidente

Av. Prof. Dr. Orlando Marques de Paiva, nº87
Cidade Universitária "Armando de Salles Oliveira"
São Paulo/SP – Brasil
05508-270

Fone: +55 11 30917671 /7676
Fax: + 55 11 3032-2224
E-mail: fmvz@usp.br
http://www.fmvz.usp.br

UNIVERSIDADE DE SÃO PAULO
INSTITUTO DE CIÊNCIAS BIOMÉDICAS

Cidade Universitária "Armando de Salles Oliveira"
Av. Prof. Lineu Prestes, 2415 – CEP. 05508-000 São Paulo, SP Brasil
Telefone :(55) (011) 3091.7733 – e-mail: cep@icb.usp.br

CERTIFICADO

Certificamos que o protocolo registrado sob nº **063** nas fls. **129** do livro **02** para uso de animais em experimentação, sob a responsabilidade do Prof(a) Dr(a)) **Patrícia Castelucci**, Coordenador (a) da Linha de pesquisa *"Estudo do sistema nervoso entérico do íleo de cães portadores de distro[ofia muscular (GRMD)"* do qual participam o(s) **Mariana Póvoa Silveira Paes de Almeida, Renata Avancini, Kelly Palombit, Cristina Eusébio Mendes, Lídia dos Santos Rocha Cruz, Luciana Simões,** está de acordo com os Princípios Éticos de Experimentação Animal adotado pela Sociedade Brasileira de Ciência de Animais de Laboratório (SBCAL) e foi aprovado pela *COMISSÃO DE ÉTICA NO USO DE ANIMAIS* (CEUA) em **08.05.2012, com validade de 4 anos**.

São Paulo, 09 de maio de 2012.

Prof. Dr. WOTHAN TAVARES DE LIMA
Coordenador
CEUA - ICB/USP

Prof. Dr. ARIEL MARIANO SILBER
Secretário
CEUA – ICB/USP

FOLHA DE AVALIAÇÃO

Nome: SILVEIRA, Mariana Póvoa

Título: Estudo morfoquantitativo do plexo mioentérico de cães afetados pela distrofia muscular do Golden Retriever (GRMD)

Dissertação apresentada ao Programa de Pós-Graduação em Anatomia dos Animais Domésticos e Silvestres da Faculdade de Medicina Veterinária e Zootecnia da Universidade de São Paulo para obtenção do título de Mestre em Ciências

Data: _____/_____/_____

Banca Examinadora

Prof. Dr. _____

Instituição:_____Julgamento:_____

Prof. Dr._____

Instituição:_____Julgamento:_____

Prof. Dr. _____

Instituição:_____Julgamento:_____

DEDICATÓRIA

"Se eu vi mais longe
foi por estar de pé sobre
ombros de gigantes".

Isaac Newton

"Rir muito e sempre, ganhar o respeito das pessoas inteligentes e o afeto das crianças, merecer a consideração dos críticos honestos e resistir à traição dos falsos amigos, apreciar a beleza, descobrir o melhor nos outros, deixar o mundo um pouco melhor, seja por uma criança saudável, pela construção de um jardim ou uma condição social mais justa. Saber que ao menos alguém respirou mais fácil porque você existiu. Isso é ter tido sucesso."

Ralph Waldo Emerson

Agradecimentos

Agradeço imensamente a todos que me ajudaram, tanto no campo pessoal quanto profissional, para a elaboração dessa dissertação.

Inicialmente, agradeço à *Profa Dra. Patrícia Castelucci* por ter aberto as portas do laboratório para o desenvolvimento desse trabalho. Seu empenho em fazer tudo da forma mais correta foi um grande exemplo. Fazer ciência não é fácil pois passamos por dias de glória e dias de desilusão. Porém, tudo fica mais fácil quando trabalhamos com pessoas que dominam o assunto, as metodologias e conseguem ensinar. Obrigada pelo suporte, amizade, compreensão e por ter contribuído para o meu aprendizado.

Às minhas amigas e companheiras de laboratório *Kelly Palombit, Cristina Eusébio Mendes e Bárbara Tavares Schäfer.* Juntas formamos o quarteto "mais que fantástico". E ao amigo *Flávio Scordamai*. Vocês foram multifatoriais. Foram professores nas horas necessárias, o abraço que precisei e meus motivos de risada nas primeiras horas do dia. Tenho certeza que conhecê-los estava escrito na minha trajetória e faço questão que permaneçam fazendo parte dela.

À *Profa. Dra. Maria Angélica Miglino* pela oportunidade do mestrado. A equipe da Anatomia Veterinária foi muito receptiva quando mencionei o interesse em estudar Neurologia. Agradeço aos funcionários *Dra. Rose Eli Grassi Ricci, Ronaldo Agostinho, e Maicon Barbosa da Silva* que me ajudaram na parte técnica e burocrática, sempre muito gentis.

Ao *Prof. Dr. Li- Sei Watanabe* e ao amigo *Diego Cury* pela disponibilidade nas agendas, e grande disposição nas idas e vindas ao microscópio eletrônico de transmissão.

À *Marta Maria da Silva Righetti, Sônia Regina Yokumizo* e *Kelly Patrícia Nery Borges* do laboratório de multiusuários do Departamento de Anatomia do Instituto de Ciências Biomédicas, pela ajuda, carinho e paciência. Aprendi bastante com vocês.

À toda a equipe de plantonistas que faz plantão ou que já passou pelo canil GRMD. Em especial agradeço à amiga *Renata Avancini Fernandes* e à *Marina Pandolphi Brólio* que me receberam no primeiro instante e à *Dylaila, Amanda, Bárbara, Daniela, Michel, Márcio, Paula Fratini, Fernanda e Valdir,* que foram compreensíveis durante trocas de datas de plantões. Agradeço também ao *José Augusto Eulálio* por batalhar todos os dias tratando os Goldens.

À *Rosana Prisco*, pelas análises estatísticas, pela dedicação, competência, atenção, boas conversas e amizade.

Ao *Departamento de Patologia Veterinária* da Universidade de São Paulo por colaborar no fornecimento de material do grupo controle.

À *Coordenação de Aperfeiçoamento de Pessoal de Nível Superior* (CAPES) e à *Fundação de Amparo à Pesquisa do Estado de São Paulo* (FAPESP), pela bolsa e ajuda à pesquisa.

À funcionária da Biblioteca da Faculdade de Medicina Veterinária e Zootecnia *Neusa Kazue Habe* pelo auxílio prestado.

De forma bem especial, agradeço minha família e a Deus, por todo o incentivo e força. E não poderia deixar de mencionar os cães afetados pela distrofia muscular que ao fim de suas vidas criam esperança para tantas famílias que diariamente convivem com essa doença.

Em um contexto de vida conturbado, vocês me ajudaram a atingir mais esse objetivo. Agradeço cada ensinamento, às doces palavras, às gargalhadas, ao apoio, à compreensão, às críticas construtivas, enfim, à amizade. Sem vocês eu não teria chegado a resultado algum. Espero de coração que algum dia nossos caminhos voltem a se cruzar.

Muito Obrigada!

RESUMO

SILVEIRA, M. P. **Estudo morfoquantitativo do plexo mioentérico de cães afetados pela distrofia muscular do Golden Retriever (GRMD)**. [Morphoquantitative study of the myenteric plexus of dogs affected by Golden Retriever Muscular Dystrophy (GRMD)]. 2013. 114 f. Dissertação (Mestre em Ciências) – Faculdade de Medicina Veterinária e Zootecnia, Universidade de São Paulo, São Paulo, 2013.

A distrofia muscular do Golden Retriever é uma miopatia hereditária, recessiva e fatal. Achados clinicopatológicos no trato gastrintestinal desses cães, como atrofia muscular, megaesôfago, dilatação gástrica são relatados, com possíveis alterações nos plexos entéricos. Este trabalho tem como objetivo analisar os neurônios colinérgicos e nitrérgicos do plexo mioentérico, a expressão do receptor P2X7 e a morfologia do íleo de cães afetados pela distrofia muscular comparados aos de cães não afetados. Os tecidos foram preparados por métodos imunohistoquímicos de marcação do Óxido Nítrico Sintase (NOS), Acetilcolina Transferase (ChAT), do pan-neuronal anti-HuC/D e do receptor P2X7. As análises qualitativas e quantitativas das contagens das marcações, das densidades neuronais e da área dos perfis foram obtidas dos Microscópios de Fluorescência, de Confocal de Varredura à Laser, e Microscópio Eletrônico de Transmissão. Os resultados qualitativos demonstraram que neurônios NOS-ir e ChAT-ir apresentaram morfologia Dogiel Tipo I com fibras que colocalizam com o receptor P2X7 e a musculatura intestinal com núcleos picnóticos e maior quantidade de fibras colágenas no grupo distrófico. Os dados quantitativos demonstraram: a) diminuição na área do perfil neuronal dos neurônios NOS-ir e ChAT-ir no grupo distrófico b) maior densidade de neurônios NOS-ir no grupo distrófico. O presente estudo adicionou informações sobre o código químico do plexo mioentérico de cães que podem facilitar o entendimento de desordens intestinais nesses animais.

Palavras-chave: Distrofia muscular. Neurônio entérico. Cão. Imunohistoquímica. Íleo.

ABSTRACT

SILVEIRA, M. P. **Morphoquantitative study of the myenteric plexus of dogs affected by Golden Retriever Muscular Dystrophy (GRMD)**. [Estudo morfoquantitativo do plexo mioentérico de cães afetados pela distrofia muscular do Golden Retriever (GRMD)]. 2013. 114 f. Dissertação (Mestre em Ciências) – Faculdade de Medicina Veterinária e Zootecnia, Universidade de São Paulo, São Paulo, 2013.

The Golden Retriever muscular dystrophy is a hereditary myopathy, recessive and fatal. Clinical and pathological findings in the gastrointestinal tract of these dogs as muscle atrophy, megaesophagus, and gastric dilatation are reported, with possible changes in the enteric plexus. This work aims to analyze the cholinergic and nitrergic neurons of myenteric plexus, the P2X7 receptor expression and morphology of the ileum of dogs affected by muscular dystrophy compared to those of unaffected dogs. Tissues were prepared by immunohistochemical methods of labeling Nitric Oxide Synthase (NOS), acetylcholine transferase (ChAT), the pan-neuronal anti-HuC / D and P2X7 receptor. Qualitative and quantitative analyzes of scores of labeling, density and of neuronal profiles area were obtained from Fluorescence Microscopes, Confocal Laser Scanning, and Transmission Electron Microscope. The results showed that NOS-(immunoreactive)ir and ChAT-ir neurons present morphology Dogiel Type I, their fibers colocalize with the P2X7 receptor and the intestinal muscles present pyknotic nuclei with increased amount of collagen fibers in the dystrophic group. The quantitative data showed: a) decrease in the neuronal area profile of NOS-ir and ChAT-ir neurons in the dystrophic group b) higher density of NOS-ir neurons in the dystrophic group. The present study added information about the chemical code of the myenteric plexus of dogs that can facilitate the understanding of intestinal disorders in these animals.

Keywords: Muscular dystrophy. Enteric neuron. Dog. Immunohistochemistry. Ileum.

LISTA DE ILUSTRAÇÕES

Figura 1 - Representação esquemática do SNE do intestino delgado de cobaias..... 24

Figura 2 - Representação esquemática dos 14 tipos de neurônios do SNE de cobaia 27

Figura 3 - Dupla marcação de neurônios NOS-ir e DAPI no plexo mioentérico de cães controles e distróficos 52

Figura 4 - Tripla marcação de neurônios NOS-ir, HuC/D-ir e DAPI no plexo mioentérico de cães controles e distróficos 53

Figura 5 - Dupla marcação de neurônios ChAT-ir e DAPI no plexo mioentérico de cães controles e distróficos 54

Figura 6 - Tripla marcação de neurônios ChAT-ir, HuC/D-ir e DAPI no plexo mioentérico de cães controles e distróficos 55

Figura 7 - Tripla marcação de neurônios NOS-ir, P2X7-ir e DAPI no plexo mioentérico de cães controles e distróficos 56

Figura 8 - Tripla marcação de fibras NOS-ir, P2X7-ir e DAPI no plexo mioentérico de cães controles e distróficos 57

Figura 9 - Tripla marcação de neurônios ChAT-ir, P2X7-ir e DAPI no plexo mioentérico de cães controles e distróficos 58

Figura 10 - Tripla marcação de fibras ChAT-ir, P2X7-ir e DAPI no plexo mioentérico de cães controles e distróficos 59

Figura 11- Cortes histológicos do íleo de cães controles e distróficos corados com HE 61

Figura 12- Cortes histológicos do íleo de cães controles e distróficos corados com Picrosírius 63

Figura 13 - Característica das fibras amielínicas no íleo de cão controle 65

Figura 14 - Característica das fibras amielínicas no íleo de cão distrófico 66

Figura 15 - Característica das células musculares lisas e colágeno do íleo de cão controle 67

Figura 16 - Característica das células musculares lisas e colágeno do íleo de cão distrófico 68

Figura 17 – Característica dos neurônios do íleo de cão controle 69

Figura 18 – Característica dos neurônios do íleo de cão distrófico 70

Figura 19 - Número de neurônios por gânglio (A), área gangliônica (mm2) (B), densidade neuronal/mm2 de área gangliônica (C) dos neurônios NOS-ir do plexo mioentérico do íleo de cães controles e distróficos 73

Figura 20 - Número de neurônios por gânglio (A), área gangliônica (mm2) (B), densidade neuronal/mm2 de área gangliônica (C) dos neurônios ChAT-ir do plexo mioentérico do íleo de cães controles e distróficos 74

Figura 21 - Número de neurônios por gânglio (A), área gangliônica (mm2) (B), densidade neuronal/mm2 de área gangliônica (C) dos neurônios HuC/D-ir do plexo mioentérico do íleo de cães controles e distróficos 75

Figura 22 - Área do perfil neuronal (µm2) (A), Dmáx (µm) (B) e Dmín (µm) (C) dos neurônios NOS-ir nos grupos controle e distrófico 78

Figura 23 - Área do perfil neuronal (µm2) (A), Dmáx (µm) (B) e Dmín (µm) (C) dos neurônios ChAT-ir nos grupos controle e distrófico 79

Figura 24 - Área do perfil neuronal (µm2) (A), Dmáx (µm) (B) e Dmín (µm) (C) dos neurônios HuC/D-ir nos grupos controle e distrófico..... 80

Figura 25 - Distribuição de frequência das áreas (µm2) (A), DMáx (µm) (B) e DMín (µm) (C) dos neurônios NOS-ir no íleo de cães dos grupos controle e distrófico 82

Figura 26 - Distribuição de frequência das áreas (µm2) (A), DMáx (µm) (B) e DMín (µm) (C) dos neurônios ChAT-ir no íleo de cães dos grupos controle e distrófico 83

Figura 27 - Distribuição de frequência das áreas (µm2) (A), DMáx (µm) (B) e DMín (µm) (C) dos neurônios HuC/D-ir no íleo de cães dos grupos controle e distrófico 84

Figura 28 - Interrelação entre idade e peso dos animais controles e distróficos com a densidade neuronal e área do perfil dos neurônios NOS-ir 86

Figura 29 – Interrelação entre idade e peso dos animais controles e distróficos com a densidade neuronal e área do perfil dos neurônios ChAT-ir 87

Figura 30 - Interrelação entre idade e peso dos animais controles e distróficos com a densidade neuronal e área do perfil dos neurônios HuC/D-ir..... 88

LISTA DE TABELAS

Tabela 1 - Características dos animais utilizados no experimento 43

Tabela 2 - Características dos anticorpos primários 45

Tabela 3 - Características dos anticorpos secundários 45

LISTA DE ABREVIATURAS E SIGLAS

ATP- Adenosina trifosfato

°C- graus Celsius

ChAT- acetilcolina transferase

CK- Creatinaquinase

cm- centímetro

CMMC- Complexo Motor Migratório Colônico

CT- controle

DAPI- 2,6-diamidino-2-fenilindole dicloridrato

DGC- complexo distrofina - glicoproteína

Dmáx- diâmetro máximo

Dmín- diâmetro mínimo

DMD- Distrofia Muscular de Duchene

DMSO- Dimetil sulfóxido

ELAV- Embrionic Letal Abnormal Vision

FMVZ- Faculdade de Medicina Veterinária e Zootecnia

GRMD- Distrofia Muscular do Golden Retriever

HE- Hematoxilina e eosina

ICC- Célula Intersticial de Cajal

IFANs- neurônios aferentes intestinofugais

IGLEs- Terminações Intraganglionares Laminares

IPANs- neurônios aferentes primários intrínsecos

ir- imunorreativos

I/R- isquemia reperfusão

mdx- camundongo com distrofia muscular ligada ao cromossomo x

µm- micrômetro

mm- milímetro

mm^2- milímetro quadrado

MMC- Complexo Mioelétrico Migratório

NaCl- Cloreto de sódio

NADPH-d- Nicotinamida Adenina Dinucleotídeo Fosfato diaforase

NANC- não adrenérgico; não colinérgico

n- número de animais

nm- nanômetro

NSE- Elonase Neuronal Específica

nNOS- óxido nítrico sintase neuronal

NOS- óxido nítrico sintase

NO- óxido nítrico

PACAP- peptídeo ativador da adenil ciclase pituitária

PBS- Tampão salina fosfato

RNA- ácido ribonucleico

RNAm- ácido ribonucleico mensageiro

SNC- Sistema nervoso central

SNE- Sistema nervoso entérico

TGI- Trato Gastrointestinal

USP- Universidade de São Paulo

VIP- Peptídeo Intestinal Vasoativo

SUMÁRIO

1 INTRODUÇÃO.....20

2 REVISÃO DE LITERATURA 22

2.1 SISTEMA NERVOSO ENTÉRICO E CÓDIGO QUÍMICO.....23

2.2 DISTROFIA MUSCULAR 34

2.2.1 Distrofia Muscular de Duchenne.....35

2.2.2 Distrofia Muscular do Golden Retriever.....36

2.2.3 Outros modelos experimentais para a distrofia muscular 38

3 OBJETIVOS.....40

3.1 OBJETIVO GERAL.....41

3.2 OBJETIVOS ESPECÍFICOS.....41

4 MATERIAIS E MÉTODOS.....42

4.1 ANIMAIS.....43

4.2 TÉCNICA DE IMUNOHISTOQUÍMICA.....44

4.3 ANÁLISES QUALITATIVAS.....46

4.3.1 Análise Imunohistoquímica.....46

4.3.2 Análise Histológica.....46

4.3.3 Microscopia Eletrônica de Transmissão.....47

4.4 ANÁLISE QUANTITATIVA.....48

4.4.1 Análise de Código Químico.....48

4.4.2 Análise de Densidade Neuronal.....48

4.4.3 Análise Morfométrica.....49

4.4.4 Análise Estatística.....49

4.4.5 Análise devido a diferenças de idade e peso dentro dos grupos experimentais.....49

5 RESULTADOS.....50

5.1 OBSERVAÇÕES GERAIS.....51

5.2 ANÁLISE QUALITATIVA DA IMUNORREATIVIDADE A NOS, A CHAT E AO HUC/D E A COLOCALIZAÇÃO DE FIBRAS IMUNORREATIVAS AO P2X7 COM NOS E CHAT NO PLEXO MIOENTÉRICO.....51

5.3 ANÁLISE QUALITATIVA HISTOLÓGICA.....60

5.4 ANÁLISE QUALITATIVA DE DISTRIBUIÇÃO DE COLÁGENO.....62

5.5 ANÁLISE POR MICROSCOPIA ELETRÔNICA DE TRANSMISSÃO.....64
5.6 ANÁLISE QUANTITATIVA DAS MARCAÇÕES, DENSIDADES E MORFOMETRIA DOS NEURÔNIOS MIOENTÉRICOS IMUNORREATIVOS À NOS, À CHAT E AO HUC/D, E COLOCALIZAÇÃO DAS FIBRAS E NEURÔNIOS IMUNORREATIVOS AO RECEPTOR P2X7, À NOS, E À CHAT.....71
5.6.1 Número de neurônio/gânglio, Área gângliônica e Densidade Neuronal da área gangliônica.....71
5.6.2 Área do Perfil Neuronal.....76
5.6.3 Distribuição dos Neurônios Mioentéricos Imunorreativos à NOS, à ChAT e HuC/D de acordo com a Área do Perfil.....81
5.7 ANÁLISE DE INTERRELAÇÃO ENTRE IDADE E PESO DOS ANIMAIS COM A DENSIDADE NEURONAL E ÁREA DO PERFIL DOS NEURÔNIOS NOS-IR, CHAT-IR E HUC/D-IR.....85
6 DISCUSSÃO.....89
6.1 CONSIDERAÇÕES SOBRE O MODELO DISTROFIA MUSCULAR.....90
6.2 CONSIDERAÇÕES SOBRE O CÓDIGO QUÍMICO.....90
6.3 CONSIDERAÇÕES SOBRE A ANÁLISE MORFOLÓGICA.....92
6.4 CONSIDERAÇÕES SOBRE A DENSIDADE NEURONAL.....93
6.5 CONSIDERAÇÕES SOBRE A ÁREA DO PERFIL NEURONAL.....96
6.6 CONSIDERAÇÕES FINAIS 98
7 CONCLUSÃO.....99
REFERÊNCIAS.....101

INTRODUÇÃO

1 INTRODUÇÃO

A Distrofia Muscular de Duchene (DMD) é uma miopatia letal em humanos, ligada ao cromossomo X e caracterizada por atrofia e fraqueza progressiva da musculatura (MOSER, 1984). Mutações genéticas resultam na perda de uma proteína do citoesqueleto, a distrofina, presente na musculatura esquelética, cardíaca e lisa (BYERS, 1991) e verificada também, em menor quantidade, no sistema nervoso central (SNC).

A deficiência de distrofina leva a um defeito no complexo distrofina-glicoproteína no sarcolema, causando degeneração progressiva da musculatura. O músculo deficiente, exibe necrose das fibras com invasão de células inflamatórias, seguido por tentativas de regeneração muscular. Nesse processo, a musculatura é substituída por tecido fibroso e gordura (HOFFMAN et al., 1987). Enquanto a perda muscular é proeminente, o SNC também é afetado nessa enfermidade, e um terço dos pacientes manifestam sinais neuropsicológicos (COHEN et al., 1968), e em alguns casos apresentam quadros compatíveis com retardo mental (COHEN et al., 1968; ANDERSON et al., 2002).

Avanços recentes na área de biologia molecular identificaram camundongos, cães e gatos como modelos para a DMD (NAKAMURA; TAKEDA, 2011). Estudos que englobam a terapia gênica (SUGITA; TAKEDA, 2010), terapia celular (LESSA et al., 2012) e uso de agentes farmacológicos (ARAÚJO et al., 2013) tem sido realizados nesses modelos na tentativa de encontrar soluções para melhorar a qualidade de vida dos pacientes. O modelo animal canino “Golden Retriever Muscular Dystrophy” (GRMD) é o que melhor representa o fenótipo severo da doença observado nos pacientes com DMD, e portanto é reconhecido como o modelo que melhor simula a patogênese, fornecendo parâmetros mais confiáveis para avaliação de eficácia de tratamentos (KORNEGAY et al., 2012).

Apesar das principais manifestações da doença estarem relacionadas as disfunções do músculo cardíaco e esquelético, a musculatura lisa gastrintestinal pode ser afetada (HUVOS et al., 1967). Cerca de 21% dos afetados pela DMD apresenta atrofia e menor espessura da parede intestinal (BEVANS, 1945). Casos graves e até mesmo fatais de dilatação gástrica aguda e pseudo obstrução intestinal foram relatados e associados a evidências histológicas de fibrose da musculatura lisa (NOWARK et al., 1982; BAROHN et al., 1988), bem como relatos de gastroparesia em pessoas com DMD (CHUNG et al., 1998). O tempo de esvaziamento gástrico foi avaliado na DMD (BAROHN et al., 1988), e encontrava-se aumentado em relação aos pacientes sem a doença. Em contrapartida, um estudo realizado por Korman et al. (1991),

avaliou o tempo de trânsito orocecal em humanos cadeirantes distróficos, e concluiu que o mesmo não apresentava-se alterado nesses pacientes (KORMAN et al., 1991).

Nos cães, desordens gastrintestinais de motilidade podem levar ao trânsito acelerado, trânsito diminuído, relaxamento debilitado ou inapropriado. As desordens que provocam atraso no trânsito gastrintestinal são os distúrbios de motilidade mais relevantes nos animais de companhia e podem acometer o esôfago (hipomotilidade e megaesôfago), estômago (atraso no tempo de esvaziamento gástrico), intestino delgado (íleo pós-operatório e pseudo obstrução intestinal) ou cólon (constipação e megacólon) (WASHABAU, 2003).

Em cães GRMD, assim como na DMD, a musculatura lisa do trato gastrintestinal também é afetada, onde observa-se perda de sua organização estrutural microscópica e aumento na quantidade de tecido conjuntivo (GERGER et al., 2010; MIYAZATO et al., 2011). A disposição das fibras musculares é muito semelhante a de um animal normal. Porém, a malha de colágeno do endomísio das fibras musculares lisas dos animais afetados apresenta-se de modo delicado e a deposição de tecido conjuntivo entre as camadas musculares intestinais, ao redor dos vasos e plexos nervosos tende a ser mais pronunciada nos cães GRMDs (GERGER et al., 2010).

O trato gastrintestinal é regulado de forma integrada através de dois sistemas de controle. Um deles é realizado pelo SNC, controle similar ao realizado em outros sistemas orgânicos. O segundo tipo é único do trato gastrintestinal e é exercido por uma inervação intrínseca, o sistema nervoso entérico (SNE), localizado na parede dos órgãos. Esse controle intrínseco permite que o intestino regule suas funções de forma reflexa autônoma, com base nas condições locais, como a quantidade e tipo de conteúdo no lúmen. A coordenação da função gastrintestinal é alcançada pela integração de influências neurais intrínsecas e extrínsecas (inervação simpática e parassimpática) (HERDT, 2007). Devido ao seu tamanho, complexidade e certas similaridades estruturais, o SNE têm sido considerado o “segundo cérebro”. Circuitos reflexos locais são capazes de direcionar funções ao sistema digestório sem a necessidade de comandos provenientes do cérebro ou medula espinhal e essa independência é modulada por uma rica troca de sinais entre o SNE e o SNC (FURNESS, 2006).

REVISÃO DE LITERATURA

2 REVISÃO DE LITERATURA

2.1 SISTEMA NERVOSO ENTÉRICO E CÓDIGO QUÍMICO

O sistema nervoso entérico (SNE) é uma rede neuronal presente em toda a extensão do trato gastrintestinal. O conjunto de neurônios, suas fibras e as células gliais entéricas formam uma rede interconectada (FURNESS, 2006), formando uma malha responsável pelo controle intrínseco da motilidade, fluxo sanguíneo e das secreções intestinais, importantes no processo digestivo (GRUNDY; SCHEMANN, 2005).

As células neurais entéricas são células originárias da crista neural. Chegam ao intestino através de migração a partir do nervo vago (FURNESS, 2006). O desenvolvimento e a função dessas células se iniciam na vida fetal e em alguns casos, como nos cães, continua no período pós-parto, pois tanto as células intersticiais de Cajal, como os sistemas de controle muscular e neuronal não estão totalmente diferenciados no momento do nascimento (DANIEL; WANG, 1999). A atividade elétrica e propulsiva no intestino delgado dos cães se iniciam no terço final da gestação e o complexo mioelétrico migratório (MMC) é observado em plena atividade nessa espécie no décimo quinto dia pós-parto (BUENO; RUCKEBUSCH, 1979; FURNESS, 2006).

O SNE é composto por 2 grandes plexos: o plexo mioentérico e o plexo submucoso (Figura 1) (HANSEN, 2003). O plexo mioentérico está presente em todo o trato digestório, que se estende do esôfago ao reto. Localiza-se entre a camada muscular longitudinal (externa) e a camada muscular circular (interna) e, é conhecido também como plexo de Auerbach[1] (1862 apud FURNESS, 2006, p. 2). Ele é contínuo em toda a circunferência intestinal e os gânglios variam quanto ao tamanho, forma, e orientação dependendo da espécie animal e do segmento intestinal. Em cobaias, o número de neurônios pode variar entre 5 a 200 por gânglio. Alguns neurônios também podem ser vistos fora do gânglio, geralmente acompanhando fibras. Os gânglios também são chamados de nodos, pois se apresentam em locais de interconexão das fibras. Para se medir os gânglios, Gabella e Trigg (1984) referem que o *status* de contração da parede intestinal deve ser considerado (FURNESS, 2006). Os gânglios juntamente às fibras intermodais formam o plexo primário. O plexo secundário é formado por fibras mais finas que saem do gânglio, mas não fazem a conexão entre gânglios, seguindo um trajeto paralelo à musculatura circular e o plexo terciário é composto por fibras ainda mais finas e se relacionam

[1] AUERBACH, L. Ueber einen Plexus gangliosus myogastricus. **Jahres-Bericht. Abh. Schlesischen. Gessells. Vaterland. Cult**., v. 39, p. 103-104, 1862.

com a musculatura longitudinal (FURNESS, 2006). Estimou-se que no plexo mioentérico do intestino delgado exista cerca de 31,5 milhões de neurônios em ovelhas, 403 mil neurônios nos camundongos e 2,75 milhões de neurônios em cobaias (GABELLA, 1987).

O plexo submucoso, conhecido também como plexo de Meissner[2] (1857 apud FURNESS, 2006, p. 1), é encontrado nos intestinos delgado e grosso, no entanto, alguns gânglios isolados podem ser observados no esôfago e estômago. O plexo submucoso apresenta ramos mais finos e gânglios menores que os encontrados no plexo mioentérico. O arranjo dos gânglios varia entre as espécies animais também, sendo que animais maiores como porcos podem apresentar até 3 camadas de gânglios (TIMMERMANS et al., 2001), e animais como cobaias apresentam apenas 1 camada (FURNESS et al., 1984). A população neuronal varia entre essas camadas quanto ao tamanho e natureza química. A camada mais próxima do lúmen é referida como plexo submucoso interno, e a mais próxima da musculatura circular como plexo submucoso externo, tendo entre elas um plexo intermediário (TIMMERMANS et al., 2001).

Em conjunto, os dois plexos regulam as secreções intestinais e são responsáveis pela lubrificação, absorção de nutrientes, eliminação de subprodutos e trocas bioquímicas com o lúmen (FURNESS, 2006).

Figura 1 - Representação esquemática do SNE do intestino delgado de cobaias

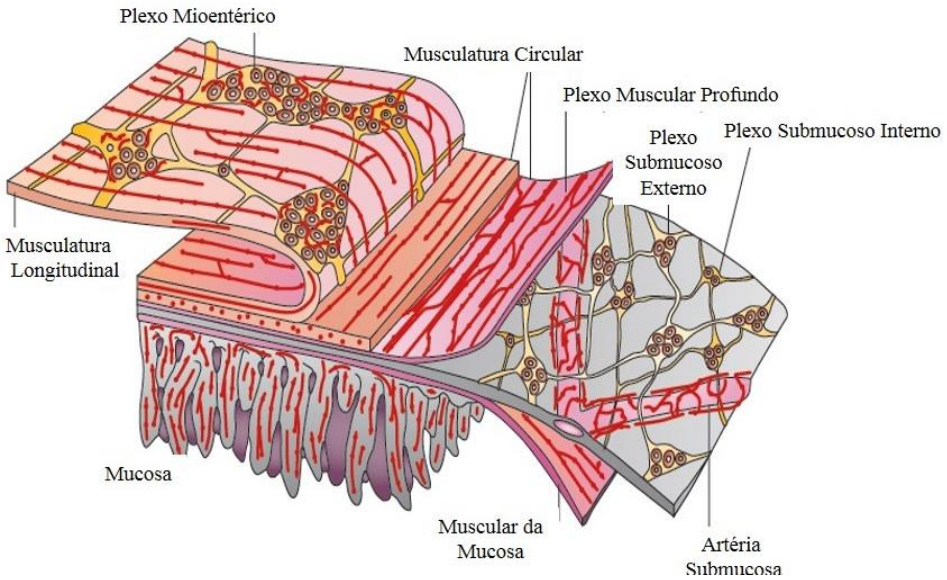

Fonte: FURNESS, J. B. (2012). Adaptado por SILVEIRA, M. P. (2013).

No SNE, os neurônios estão organizados e agrupados em gânglios, compostos também por células gliais entéricas. Os gânglios são numerosos e a quantidade de neurônios em cada

[2] MEISSNER, G. Uber die Nerven der Darmwand. **Z. Ration. Med.**, N. F., v. 8, p. 364-366, 1857.

gânglio é variável. Estima-se, como um todo, que a quantidade de neurônios encontrados no SNE seja equivalente à encontrada na medula espinhal. O SNE é composto por 100 milhões de neurônios no ser humano (FURNESS et al., 2006), sendo assim, a maior concentração de neurônios fora do SNC. Os gânglios estão interligados através de axônios e suas projeções, que formam conexões internodais, ou seja, conexões interganglionares. Seus componentes funcionais podem ser divididos em neurônios sensoriais, interneurônios, motoneurônios e neurônios intestinofugais (FURNESS, 2006). Os componentes sensoriais, comumente chamados de neurônios aferentes primários intrínsecos (IPANs) são ativados por estímulos químicos, mecânico e térmico. Os interneurônios integram a informação na rede entérica e os neurônios motores inervam efetores, como as células musculares e vasos sanguíneos

Os neurônios motores podem ser classificados em: neurônios motores excitatórios da musculatura, inibitórios da musculatura, neurônios secretomotores, neurônios secretomotores vasodilatadores, e neurônios que inervam células enteroendócrinas. O plexo mioentérico é composto por neurônios excitatórios e inibitórios que estão envolvidos diretamente com a motilidade intestinal, e por neurônios IPANs. Os neurônios secretomotores vasodilatadores, compõem o plexo submucoso e regulam a absorção, secreção e o fluxo sanguíneo na mucosa intestinal. Além da modulação por reflexos locais, os neurônios secretomotores sofrem influência do SNC, através de comandos simpáticos. Por fim, os neurônios aferentes intestinofugais (IFANs), apresentam seus corpos celulares na parede do intestino, particularmente nos gânglios mioentéricos, estes emitem projeções aos gânglios paravertebrais, e carregam sinais aferentes intestinais aos neurônios pós ganglionares do sistema simpático, inibitórios da motilidade ou secreção. Desempenham também ação entero-entérica, isto é, sinais gerados no intestino inibem a ação gástrica ou do próprio intestino. Projeções de células neurais externas ao trato digestório também se conectam ao SNE e a troca de informações modula o funcionamento das células secretórias, vasos sanguíneos, sistema biliar, pâncreas e musculatura (FURNESS, 2006, 2012).

A técnica de imunohistoquímica associada ao uso de marcadores intracelulares, microscopia eletrônica, microscopia de luz, e estudos eletroquímicos, possibilitou o mapeamento de uma rede neuronal auto suficiente, ou seja, capaz de gerar impulsos e coordenar reflexos locais, que independe de comandos provenientes do SNC (FURNESS; COSTA, 1980; FURNESS, 2006). Um estudo realizado no final do século XIX pesquisou o funcionamento intestinal através da secção de fibras nervosas que integravam o intestino ao SNC em cães e, constatou-se que o funcionamento e os reflexos do órgão não eram interrompidos (BAYLISS; STARLING, 1899). Outro estudo avaliou a denervação na junção ileocecal em cães, onde se

realizou a denervação extrínseca, intrínseca e a ressecção cirúrgica dessa porção intestinal. No grupo controle, observou-se um aumento da motilidade na junção ileocecal e cólon logo após a alimentação. A amplitude de contrações no cólon proximal encontrou-se diminuída após denervação extrínseca. Porém, com a denervação intrínseca ou no caso de ressecção intestinal, o complexo motor migratório colônico (CMMC) apresentou-se aumentado e os animais desses grupos manifestaram diarréia. Assim sendo, a denervação intrínseca ileocecal, levou a um aumento nos número de CMMC, a uma diminuição da absorção de água intraluminal, e consequentemente, a um quadro de diarréia (MORITA et al., 2012).

Diferentes propriedades neurofisiológicas e morfológicas são usadas para caracterizar o SNE (LOMAX; FURNESS, 2000). Os neurônios intestinais recebem diferentes classificações com relação a sua morfologia, podendo variar entre Dogiel tipo I a tipo VII. Entretanto, observa-se uma prevalência nas apresentações Dogiel tipo I e II. Foram observados para tal, características como o número e formato de dendritos, tamanho dos corpos celulares, posicionamento do núcleo e localização dentro do gânglio (DOGIEL, 1899, 1895). Dois tipos raros de neurônios (tipo VII e neurônios gigantes), foram descritos no intestino de cães, suínos e humanos (FURNESS, 2006).

Notou-se que os neurônios Dogiel tipo I poderiam pertencer a diferentes classes funcionais de neurônios, dentre eles, os neurônios motores inibitórios, excitatórios da musculatura e interneurônios (BROOKES; COSTA, 1990; BROOKES et al., 1991; COSTA et al., 1992; WATTCHOW et al., 1995; YOUNG; FURNESS, 1995; YOUNG et al., 1995; PORTBURY et al., 1995a,b; CLERC et al., 1998).

Os neurônios Dogiel tipo I apresentam dendritos achatados e lamelares, de 4 a 20 por neurônio, que se estendem a uma curta distância do corpo celular. Além disso, apresentam apenas 1 axônio (DOGIEL, 1899; LAWRENTJE, 1929). Nos mamíferos menores, os neurônios Dogiel tipo I apresentam dendritos menos elaborados, o que é observado quando o neurônio de um rato é comparado ao de um cão (FURNESS, 2006).

Os neurônios Dogiel tipo II são ovóides, com corpos celulares grandes, com poucos ou quase nenhum dendrito, e aparecem de forma prevalente nos gânglios mioentérico e submucoso do intestino delgado e cólon. Podem apresentar diversos processos longos originários do corpo celular, o que caracteriza um neurônio multipolar, ou apresentar um processo principal que se ramifica, sendo chamado de neurônio pseudounipolar (DOGIEL, 1899, FURNESS 2006).

Uma forma de identificação e classificação de subpopulações neuronais entéricas se dá através do estudo do código químico, ou seja, a expressão de neurotransmissores e neuromodulares, ou suas combinações (FURNESS et al., 1995). Mais de 25 substâncias estão

envolvidas na neurotransmissão no trato gastrintestinal (FURNESS, 2006). Em relação aos neurotransmissores do SNE, foi observado que um mesmo neurônio utiliza mais de um neurotransmissor, no entanto, apenas um é considerado o neurotransmissor primário, enquanto os outros são denominados neuromoduladores. A co-atuação desses transmissores resultou na identificação de 14 tipos neuronais no intestino de cobaias (Figura 2).

Figura 2 - Representação esquemática dos 14 tipos de neurônios do SNE de cobaia

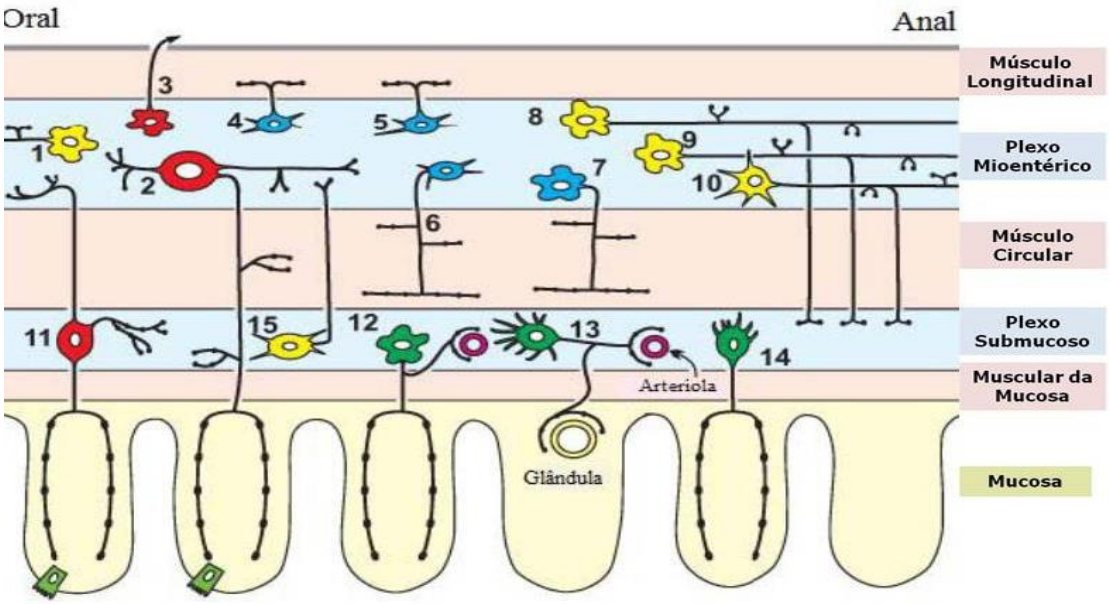

Fonte: Furness, J. B. (2006). Adaptado por SILVEIRA, M. P. (2013).
Legenda: Todos foram definidos por suas funções, morfologia do corpo celular, código químico e projeções. 1- Interneurônio ascendente. 2- IPAN. 3- Neurônio intestinofugal. 4-Neurônio motor excitatório da musculatura longitudinal. 5- Neurônio motor inibitório da musculatura longitudinal. 6- Neurônio motor excitatório da musculatura circular. 7- Neurônio motor inibitório da musculatura circular. 8, 9 e 10- Interneurônios descendentes. 11- IPANs da submucosa. 12- Neurônio vasomotor/ secretomotor não colinérgico. 13- Neurônio vasomotor/secretomotor colinérgico. 14- Neurônio vasodilatador/secretomotor colinérgico.

A utilização de marcadores pan-neuronais é realizada frequentemente para identificar a quantidade neuronal total, englobando o número máximo de subtipos de neurônios, sem a marcação simultânea de células que não sejam neurônios (KARAOSMANOGLU et al., 1996). Na técnica de imunohistoquímica utiliza-se marcação da proteína Hu. São identificadas 4 tipos de proteínas Hu: HuB, HuC, HuR e HuD. As proteínas HuC e HuD estão presentes somente em neurônios e são importantes para sobrevivência neuronal por estabilizar RNAs mensageiros e na regulação da expressão de genes específicos neuronais. Atuam no período pós transcrição, regulando a diferenciação e crescimento neuronal. Essas proteínas se ligam às sequencias "*AU-rich*", que causam rápida degradação de RNAs mensageiros instáveis. No sistema nervoso,

controlam a degradação do RNAm e são reconhecidas como uma das poucas proteínas que estabilizam a transcrição no citoplasma. A proteína HuD compartilha de forte homologia com as proteínas ELAV da *Drosophila*, importantes para a manutenção normal e desenvolvimento do sistema nervoso (DESCHENES-FURRY et al., 2006). O Hu marca seletivamente o núcleo neuronal e o citoplasma, enquanto que os processos não são demarcados (GANNS et al., 2006).

Na avaliação do uso de marcadores pan neuronais para estipular o número e proporção de neurônios no intestino de pessoas, o azul cuprolínico e o anti-Hu foram testados. Associados a eles, filamentos do citoesqueleto também foram demarcados como a internexina α, o neurofilamento 200, e a periferina, que são expressos em neurônios de mamíferos adultos. Uma pequena parcela de neurônios marcados pelo azul cuprolínico (3,3%) não foram imunorreativos ao anti-Hu, e 3,3% do total de neurônios foram reativos apenas ao anti-Hu. Concluiu-se que ambas as técnicas de marcação pan neuronal são eficientes em demarcar neurônios no intestino de humanos (GANNS et al., 2006).

Os autores Phillips et al. (2004) sugerem que a intensidade da imunorreação ao Hu é mais fraca devido à regulação diminuída na expressão dessa proteína, presentes em animais idosos. A imunorreatividade do HuC/D pode ser atribuída a diferente expressão das proteínas Hu de acordo com a atividade celular. A imunorreação em processos indica alta atividade celular, e a marcação restrita ao núcleo representa baixa atividade celular (GANNS et al., 2006).

A acetilcolina, um dos maiores neurotransmissores no SNE, pode ser encontrada em motoneurônios excitatórios (responsáveis pela contração muscular) e interneurônios, enquanto que, o óxido nítrico (NO) é encontrado principalmente em motoneurônios inibitórios (responsáveis pelo relaxamento muscular) (BROOKES, 2001).

Os neurônios excitatórios da musculatura liberam taquicininas e acetilcolina, apresentando a enzima acetilcolina transferase (ChAT). A acetilcolina é o principal neurotransmissor excitatório da musculatura lisa no intestino delgado de mamíferos. Sua liberação foi demonstrada das fibras nervosas gastrintestinais por Dale e Feldberg (1934). Szerb (1976) utilizou preparados da musculatura longitudinal do íleo com o plexo mioentérico para demonstrar que a síntese de 3H-ACh a partir de 3H-colina ocorria no plexo nervoso desses preparados (SZERB, 1976).

A inervação excitatória encontra-se presente nas duas camadas de musculatura sobre forte ação muscarínica. No grupo das taquicininas, a substancia P merece destaque, seguido pela ação da neuroquinina A e dos neuropeptídeos K e γ (LIPPI et al., 1998). O uso de antagonistas muscarínicos inibiu substancialmente a motilidade in vivo (BORODY et al., 1985), mas o mesmo não ocorreu com o uso de antagonistas de receptores de taquicininas, o

que indica a predominância da ação colinérgica sobre a atividade excitatória intestinal (BORODY et al., 1985).

O NO é considerado o principal neurotransmissor inibitório não adrenérgico e não colinérgico (NANC) no trato gastrintestinal (TGI). Bredt et al. (1990) verificaram que a enzima que catalisa a formação de NO, óxido nítrico sintase (NOS), estava presente no plexo mioentérico e nos processos neuronais no intestino, sendo observada em grande quantidade nos neurônios. Também, a NOS pode ser encontrada nas células intersticiais de Cajal e em células endoteliais (FURNESS et al., 1992). No intestino delgado de cães, corpos celulares de neurônios NANC estão presentes no plexo mioentérico e se projetam para a camada muscular circular (DANIEL et al., 1987). A ação nitrérgica no TGI dos cães foi demonstrada na junção íleocólica, na musculatura longitudinal do duodeno, na musculatura circular do jejuno, no corpo neuronal livre na musculatura circular do íleo, no cólon, no esfíncter esofágico caudal e no íleo (HRYHORENKO et al., 1994).

Um estudo realizado na junção íleo cólica de cães, nessa mesma época, verificou a presença de um fator vasodilatador em resposta a estimulação NANC, que se comportava farmacologicamente como NO, e não como ATP ou VIP (polipeptídeo intestinal vasoativo) (BOECKXSTAENS et al., 1991). Após, alguns estudos demonstraram sua presença no SNE do cão através de marcação da enzima óxido nítrico sintase neuronal (nNOS), pela técnica de histoquímica com NADPH-d (BÓDI et al., 2009). Bódi et al. (2009) encontraram uma densidade de 28 neurônios nitrérgicos/mm^2 no cão, sendo esse valor maior que o observado em cobaias, ratos e macacos. Existem relatos de que os neurônios mioentéricos nitrérgicos são sensíveis ao desenvolvimento de neuropatias em doenças do trato digestório, como na acalasia esofágica, estenose pilórica hipertrófica, doença de Hirschsprung, Chagas, diabetes e isquemia e reperfusão (SPANGEUS; FORSGREN; EL-SALHY, 2000; RIVERA et al., 2011; PALOMBIT et al., 2013). A literatura sugere que há remodelamento dos neurônios mioentéricos durante o desenvolvimento (VAN GINNEKEN, 1998), envelhecimento (PHILLIPS; POWLEY, 2007) e em condições patológicas, que podem resultar em desordens de motilidade. Outros neuropeptídeos como o VIP, o neuropeptídeo Y, o monóxido de carbono, e o peptídeo ativador da adenil ciclase pituitária (PACAP) agem como co-transmissores inibitórios secundários importantes no sistema nervoso (FURNESS, 2000).

Os autores Jimba et al. (2002) avaliaram os neuropeptídeos substância P, glucagon e encefalinas em colectomia de cães. Foi observado um aumento do neuropeptídeo VIP até 4 semanas de pós operatório, o qual voltou a níveis normais após a oitava semana. O neuromodulador VIP está intimamente ligado ao aumento das secreções intestinais,

responsáveis pelo quadro diarreico inicial pós-cirúrgico, e também à inibição da motilidade do TGI. Após 8 semanas, houve aumento no comprimento das vilosidades e reconstrução de fibras colinérgicas no local de anastomose, e unidos a normalização dos níveis de VIP, levou ao reestabelecimento da motilidade e maior ressecamento fecal.

A análise ultraestrutural mostra que o gânglio entérico é compacto, composto por corpos de neurônios, células de suporte (glia entérica) e processos de células nervosas (GABELLA 1972; COOK; BURNSTOCK, 1976). O gânglio entérico, assim como qualquer gânglio autonômico, não apresenta vasos sanguíneos, células de tecido conjuntivo ou fibras colágenas. No gânglio, neurônios estão parcialmente envoltos por células gliais. Na superfície do gânglio, existe uma camada fina de lâmina basal com presença de fibroblastos e colágeno. A nutrição é realizada por difusão dos vasos sanguíneos para o tecido conjuntivo que o circunda, não existindo barreira, ou seja, drogas atingem o sistema nervoso entérico com facilidade, diferentemente do SNC. Os neurônios entéricos revelam um padrão variável de detalhes estruturais entre os neurônios, sendo identificado 8 tipos diferentes em cobaias, no entanto, a correlação com a função não foi realizada. Sabe-se que neurônios Dogiel tipo II apresentam grande quantidade de mitocôndrias e lisossomos (COOK; BURNSTOCK, 1976).

Castelucci et al. (2002b) estudaram os efeitos da desnutrição proteica sobre os neurônios entéricos de ratos no período pré e pós natal. Foi observado uma diminuição de peso corporal, do tamanho intestinal e um decréscimo de 15% na área do perfil neuronal desses animais. O fornecimento de uma dieta com níveis normais de proteína restabeleceu essas alterações, concluindo-se que, apesar das perdas devido a privação proteica, os neurônios são protegidos e capazes de assumir tamanho normal após uma dieta adequada.

Oliveira-Barros et al. (2010) avaliaram as margens intestinais de cães que foram submetidos a enterectomia devido a intussuscepção. Os plexos mioentéricos dos animais acometidos apresentaram uma densidade celular menor que dos animais controles. Nesse estudo, microvesículas sinápticas neuronais contendo sinaptofisina e enolase neuronal específica (NSE), uma glicoproteína citoplasmática, foram marcadas através de imunohistoquímica (OLIVEIRA-BARROS et al., 2010). A degeneração dos plexos neuronais pode ser observada pela escassez de neurônios, perda do núcleo neuronal, reativação glial, degeneração amorfa hipereosinofílica de neurônios, espaços vazios devido diminuição neuronal, vacuolização e formação de microvesículas no citoplasma neuronal (AROCH et al., 1997).

Um estudo histoquímico avaliou a densidade e a organização espacial dos neurônios nitrérgicos no plexo mioentérico duodenal de 7 espécies de mamíferos (rato, camundongo,

cobaia, coelho, cachorro, gato e macaco). Foi encontrada uma variação de densidade de 12 a 56 células/mm^2 (BÓDI et al., 2009). As maiores densidades foram encontradas no gato (56 neurônios/mm^2), rato (46 neurônios/mm^2) e cão (28 neurônios/mm^2). Apesar do número de neurônios nitrérgicos terem sido significativamente maiores no cão em relação ao camundongo, cobaias, macacos e coelhos, no cão foi significativamente menor que o observado em gatos e ratos (BÓDI et al., 2009).

Mazzuoli et al. (2007) estudaram a morfologia, fenótipo químico e projeções no plexo mioentérico do íleo de ovelhas através da coloração com carbocianina e uso de traçador *fast blue*. Uma grande porcentagem de neurônios Dogiel tipo I foi observada, correspondendo a 80% do total. A imunorreação ao NOS, ChAT periférica e substância P ocorreu tanto em neurônios ascendentes como descendentes.

Protocolos experimentais de isquemia e reperfusão intestinal (I/R) demonstraram alterações na expressão de receptores purinérgicos no íleo de ratos. Paulino et al. (2011) encontraram menor imunorreatividade do receptor P2X2 nesses animais, uma diminuição no tamanho dos neurônios mioentéricos, como NOS-ir e ChAT-ir, em 49,7% e 42%, repectivamente, além de diminuição na densidade dessas classes neuronais também.

Misawa et al. (2010), em trabalho com receptor P2X2 na desnutrição de ratos no período pós natal, identificaram alterações em sua expressão em relação a 4 classes neuronais, entre elas neurônios colinérgicos e nitrérgicos. Estes autores demonstraram um aumento de 19% no número de neurônios imunorreativos ao receptor P2X2 por cm^2, de 64% para neurônios NOS-ir, e de 26% para neurônios ChAT-ir no grupo desnutrido. Outro estudo avaliou a expressão dos receptores P2X2 e P2X7 na desnutrição de ratos, verificou-se a colocalização de 100% desses receptores com neurônios NOS-ir, ChAT-ir, calretinina-ir, e calbindina-ir, e uma densidade neuronal aumentada nesses animais em relação ao controle. O perfil da área neuronal encontrou-se diminuído em algumas classes neuronais, o que foi reversível após a administração de uma alimentação proteica adequada no intestino grosso (GIROTTI et al., 2013).

Bobna (2011) e Palombit et al. (2013) trabalharam com modelos de isquemia e reperfusão (I/R) intestinal em ratos. Alterações na densidade dos neurônios intestinais imunorreativos ao ChAT, calretinina, HuC/D foram verificadas nos protocolos de 24 horas e 1 semana de I/R, além de demonstrarem e expressão do receptor P2X2 tanto em neurônios quanto na glia entérica (BOBNA, 2011). O receptor P2X7 também foi relatado nos neurônios colinérgicos, nitrérgicos, calbindina-ir, calretinina-ir. Após I/R, esses neurônios apresentaram

diminuição na densidade em todos os protocolos de tempo testados (6, 24, 72 horas e 1 semana de reperfusão) (PALOMBIT et al., 2013).

Brehmer et al. (2002) através da técnica de imunohistoquímica, identificaram neurônios que classificaram como tipo V de Stach no íleo de suínos, marcados pelo neurofilamento. Esses neurônios foram identificados em humanos também, sendo colinérgicos, positivos para somatostatina e para peptídeo relacionado da calcitonina. Aparecem geralmente isolados ou formando agregados, representando 1,5% da população neuronal nesses animais. Até então, sua marcação havia sido feita somente através de impregnação por prata, sendo negativo para NADPH-d. Apresentam 1 axônio, dendritos ramificados, e segue direção descendente.

Os primeiros estudos imunohistoquímicos do plexo mioentérico em bovinos foram realizados em preparados de membrana e cortes histológicos de jejuno e de íleo de bezerros. Pelas marcações com VIP e neurofilamento no plexo submucoso e mioentérico foi possível identificar neurônios do tipo II demarcados pelo neurofilamento nessa espécie, não observado em outras espécies (BALEMBA et al., 1999).

A neuroanatomia química colinérgica e nitrérgica foram estudadas em preparados de membrana de várias regiões intestinais e flexura pélvica de equinos adultos. A imunomarcação do VIP e calretinina também foram realizadas. A população colinérgica foi bem maior que a população nitrérgica em quase todas as regiões estudadas, exceto no cólon maior e flexura pélvica. A quantidade de gânglios foi maior no intestino delgado. Apesar de gânglios maiores terem sido identificados no cólon, no intestino delgado observou-se uma maior quantidade de gânglios (FREYTAG et al., 2008).

As ganglionites entéricas podem ser primárias ou secundárias a várias doenças (paraneoplásicas, infecciosas, desordens neurológicas), e são caracterizadas por uma maciça infiltração de células inflamatórias. O reflexo clínico estará relacionado com o segmento do TGI afetado (acalasias, gastroparesias, pseudo-obstrução, megacólon). A resposta inflamatória ou imune na gaglionite entérica leva a disfunção neuronal com o passar do tempo e às vezes resulta na perda completa de neurônios entéricos (De GIORGIO et al., 2004).

O envelhecimento é uma condição que interfere no número de neurônios entéricos. Em ratos idosos, verificou-se uma queda de mais de 40% na quantidade de neurônios quando comparado à fase jovem (SANTER; BAKER, 1988). Uma semelhança nesse padrão foi observada em cobaias (GABELLA, 1989), além de uma menor área do perfil neuronal nessas espécies. Em ratos, os neurônios colinérgicos foram mais afetados que os nitrérgicos. Em contrapartida, ratos idosos submetidos a uma dieta restritiva desde jovens, mantiveram a quantidade de células neurais entéricas na fase senil (COWEL et al., 2000). É constatado que o

SNE sofre mudanças no desenvolvimento pós natal (FOONG et al., 2012). Também está claro que as células no SNE adulto exibem plasticidade devido tanto à natureza dinâmica do trato gastrintestinal quanto como parte do processo de envelhecimento (SAFFREY, 2013)[3].

O ATP, ou adenosina trifosfato, é uma molécula sinalizadora da família das purinas, envolvida em diversos efeitos biológicos, sendo também um co-transmissor no sistema nervoso (BURNSTOCK et al., 1963, 1997). Esta molécula trabalha como um co-transmissor excitatório no SNC, em neurônios simpáticos e no gânglio entérico. O ATP se liga a receptores denominados purinérgicos, da família P2X e P2Y. Dentre esses receptores, a família P2X, apresenta 7 subunidades, que são P2X1, P2X2, P2X3, P2X4, P2X5, P2X6 e P2X7 (ABBRACHIO et al., 2009). Esses subtipos podem formar complexos, que quando compostos pelas mesmas subunidades são chamados de homômeros, e quando formandos por subunidades diferentes são chamados heterômeros. A exposição prolongada e contínua ao ATP aumenta a permeabilidade dos receptores P2X2, P2X4 e P2X7 a cátions, principalmente no caso do P2X7, abrindo poros largos na membrana celular (ABBRACHIO et al., 2009).

No plexo mioentérico, o ATP pode ser liberado das varicosidades por agonistas de receptores nicotínicos (WHITE, 1982). Estudos no circuito entérico apontam também para sua co-liberação de neurônios não colinérgicos que utilizam VIP ou NOS como co-transmissores (BERTRAND, 2003). Estudos farmacológicos demonstram que cerca de 80-90% dos neurônios no plexo mioentérico apresentam receptores P2X (BARAJAS-LÓPEZ et al., 1996).

No SNE, os resultados dos autores Castelucci et al. (2002a) demonstraram a presença do receptor P2X2 em neurônios imunorreativos à NOS e nos neurônios imunorreativos à calbindina. Também, foi reportada a imunorreatividade do receptor P2X2 nas terminações nervosas intra-ganglionares laminares (IGLEs) no trato gastrintestinal de camundongos (CASTELUCCI et al., 2003). Os autores Poole et al. (2002) observaram o receptor purinérgico P2X3 nos neurônios motores inibitórios e nos neurônios secretomotores não-colinérgicos.

O receptor P2X7, forma apenas homômeros, e assume grande participação nos processos de apoptose celular. É ativado quando as concentrações de ATP atingem 100µm ou mais. A elevação nos níveis de ATP também ativam as células gliais, que liberam grandes quantidades de radicais livres, citocinas pró inflamatórias, glutamato e mais ATP (FRANKE et al., 2012). Esse receptor dispara funções em diversas populações celulares, e tem um papel muito importante no sistema nervoso e na neuroinflamação. Sua presença está ligada não só a

---

[3] SAFFREY, M. J. Cellular changes in the enteric nervous system during ageing. **Developmental Biology,** 2013. No prelo.

ligação ao ATP extracelular e a formação de poros na membrana, mas também a despolarização, sinalização de cálcio, ligação a lipopolissacarideos, regulação de proteína cinase, cascatas intracelulares, caspases e fosfolipases, produção de radicais livres, e secreção de interleucina 1 e neurotransmissão (FRANKE et al., 2012). Estudos imunohistoquímicos demonstraram a distribuição do receptores P2X7 no SNE de cobaias (HU et al., 2001; VALDEZ-MORALES et al., 2011), ratos (GIROTTI et al., 2013; PALOMBIT et al., 2013) e camundongos (GULBRANSEN et al., 2012).

A literatura tem demonstrado alterações nos receptores P2X2 e P2X7 em protocolos de desnutrição (MISAWA et al., 2010; GIROTTI et al., 2013), obesidade (MIZUNO et al., 2012), isquemia e reperfusão (PALOMBIT et al., 2013; BOBNA, 2011) e colite ulcerativa (DA SILVA, 2011).

2.2 DISTROFIA MUSCULAR

A distrofia muscular é uma doença degenerativa de caráter hereditário, sendo a distrofia muscular de Duchenne (DMD) em humanos a forma mais grave e de evolução mais rápida dentre as miopatias hereditárias (NELSON et al., 2009).

A distrofina é o maior componente do complexo distrofina - glicoproteínas (DGC), que liga o citoesqueleto da fibra muscular com a matriz extracelular. A quebra desse complexo leva a um rápido influxo de enzimas e cálcio pelo sarcolema. Quanto maior a atividade física, ou a contração muscular, maior a susceptibilidade de lesão e necrose da fibra muscular, o que leva a perda progressiva da massa e função muscular (COULTON, 1988; PASTORET, 1995; TANABE, 1986; VALENTINE et al., 1988). As fibras necróticas têm capacidade de regenerar-se. Contudo, vários ciclos de necrose e regeneração induzem fibrose entre elas (VALENTINE et al., 1988).

O aumento do teor de cálcio nas fibras musculares dos afetados pela doença foi observado por vários autores e parece ser uma das primeiras mudanças bioquímicas sofridas, gerando perda da homeostase citoplasmática. O influxo excessivo desse íon pode ser uma consequência do rompimento do sarcolema (MUNTONI et al., 2003) ou de um maior tempo de abertura dos canais de cálcio nas células privadas de distrofina (DENETCLAW et al., 1994).

Ao fim de alguns anos o processo regenerativo diminui e o músculo, gradualmente, é substituído por tecido fibroadiposo. As fibras musculares se tornam irregulares em tamanho e

são divididas em atróficas e hipertróficas. As primeiras perdem a inervação mediante as tentativas de regeneração, e as segundas, aumentam em tamanho como mecanismo compensatória de função (hipertrofia vicariante) (PALMIERI; SBLENDORIO, 2006).

2.2.1 Distrofia Muscular de Duchene

A DMD é uma doença neuromuscular, progressiva e letal, que afeta 1 em cada 3.500 crianças do sexo masculino. É causada por uma mutação genética ligada ao cromossomo X, em uma região denominada Xp21, a qual codifica a proteína muscular chamada distrofina (BERGMAN et al., 2002). As mulheres são as responsáveis pela transmissão genética e são clinicamente assintomáticas, manifestando apenas alterações nos níveis enzimáticos de creatinaquinase (CK). A doença se manifesta nos primeiros três a cinco anos de vida, percebida inicialmente por tendências à queda, dificuldade em correr, subir escadas, equilíbrio precário e hipertrofia das panturrilhas. A intensa inflamação muscular progride para substituição de fibras musculares por tecido adiposo e conjuntivo. Isso implica na perda dos movimentos por volta dos 9 a 13 anos de vida, fase em que o paciente se torna cadeirante.

A DMD também está ocasionalmente associada a déficits cognitivos (ANDERSON et al., 2002) e alterações na musculatura lisa que afetam a digestão (GERGER et al., 2010; MIYAZATO et al., 2011). A distrofina está presente em várias regiões do cérebro responsáveis por funções superiores como de aprendizado, memória, e relacionadas ao córtex cerebral, hipocampo e cerebelo (LIDOV et al., 1990; HUARD; TREMBLAY, 1992; SNOW; ANDERSON; JACKOBSON, 2013). No cérebro de pessoas afetadas pela DMD, a distrofina está ausente (KIM et al., 1995), e no aspecto histopatológico, observa-se gliose e perda neuronal (DUBOWITZ; CROME, 1969). Metabolicamente apresentam menor atividade da glicose, especialmente nas áreas que seriam ricas em distrofina (LEE et al.; 2002) e hipoexcitabilidade do córtex motor (DI LAZZARO et al., 1998).

As alterações na musculatura cardíacas e insuficiência respiratória, no entanto entre a segunda e terceira décadas de vida, levam o portador da DMD a óbito. No Brasil ocorrem cerca de 700 novos casos de DMD por ano (CAROMANO, 1999).

O diagnóstico de DMD é feito através do histórico familiar, manifestações clínicas, exames laboratoriais e genéticos, através da análise de DNA, podendo ser utilizados eventualmente exames eletrofisiológicos e histológicos. A CK é uma importante enzima a ser

avaliada como parâmetro de evolução da doença, sendo um indicativo no diagnóstico diferencial entre as formas de distrofias musculares progressivas (CAROMANO, 1999).

Estudos com afetados pela DMD mostraram que os indivíduos apresentam dificuldade para se alimentar, como sinais de disfagia, sufocamento, refluxo gastroesofágico, azia, vômitos, dilatação estomacal e intestinal por acúmulo de gases, sendo necessário, muitas vezes, realização de manobras desobstrutivas após as refeições (JAFFE et al., 1990; BOLAND et al., 1996; CHUNG et al., 1998; PANE et al., 2006). Pacientes humanos acometidos pela DMD apresentam, em fases mais avançadas da doença, disfunções de motilidade intestinal, que levam à retenção fecal (PANE et al., 2006).

Histologicamente, observa-se substituição das fibras musculares por fibrose e tecido adiposo, além se atrofia da túnica muscular externa (BEVANS, 1945; BAROHN et al., 1988). A motilidade do trato gastrintestinal encontra-se reduzida no esôfago, estômago (BAROHN et al., 1998; CHUNG et al., 1998) e no intestino grosso (GOTTRAND et al., 1991).

As disfunções no TGI observadas em pacientes com DMD podem estar relacionadas não só às alterações na musculatura lisa do trato gastrintestinal, mas também à morte de neurônios como ocorre no SNC (DUBOWITZ; CROME, 1969).

2.2.2 Distrofia Muscular do Golden Retriever

Mutações espontâneas do gene da distrofina foram identificadas em cães das raças Golden Retriever, Rottweiller, Beagle, Pointer de pêlo curto alemão, Cocker Spaniel, Cavalier King Charles Spaniel, Pembroke Welsh Corgi, Labrador Retriever e Terrier Tibetano (KORNEGAY et al., 2012). O primeiro caso de distrofia muscular em cães foi relatado em 1958, em um filhote de Golden Retriever. Desde então, estudos empenhados em identificar a mutação genética nessa raça foram realizados. O modelo canino Golden Retriever Muscular Distrophy (GRMD) mimetiza a DMD humana e vem sendo amplamente reconhecido e utilizado nas avaliações experimentais de potenciais tratamentos para a doença (COLLINS; MORGAN, 2003; SHELTON; ENGVALL, 2005; MORINI et al., 2011).

Uma fêmea heterozigota GRMD, ou seja, portadora do gene com a distrofia, ao ser cruzada com um macho afetado pode gerar descendentes machos normais, fêmeas heterozigotas e machos e fêmeas afetados (NGUYEN, 2002). Valentine et al. (1988) sugeriram que fêmeas homozigotas teriam sinais mais brandos. As alterações iniciam-se na vida intra-uterina e os

filhotes machos afetados, ao nascer, demonstram sinais que progridem rapidamente entre os três e seis meses de idade (KORNEGAY et al., 1994). Deformidade na musculatura dos membros, pescoço e tronco evoluem de acordo com a maturidade (COLLINS; MORGAN, 2003). Sinais como o cansaço fácil, marcha com passadas rígidas e curtas, dificuldade em abocanhar e deglutir os alimentos e intolerância ao exercício também são observados (GAIAD et al., 2011). A maior parte da musculatura esquelética torna-se atrófica, porém, a musculatura da língua apresenta-se hipertrofiada (NGUYEN et al., 2002).

Disfunções na musculatura esofágica levam ao megaesôfago e o animal apresenta quadros constantes de regurgitação pós alimentação, o que contribui para a aparência subnutrida do mesmo. Alterações no diafragma imprimem sinais como aumento na freqüência respiratória em repouso e movimentos respiratórios abdominais rápidos após esforço mínimo (SHELTON; ENGVALL, 2005). Por fim, alterações na musculatura cardíaca associada a dificuldade respiratória, muitas vezes devido a pneumonia aspirativa levam o cão a óbito (YUGETA et al., 2006; KORNEGAY, 2012).

Poucos estudos são encontrados na literatura sobre alterações no trato gastrintestinal dos animais GRMDs (GERGER et al., 2010; MIYAZATO et al., 2011). Um estudo mostrou que todos os modelos GRMD apresentaram alterações na musculatura lisa do trato gastrintestinal, a qual apresentou perda da organização das fibras e aumento na quantidade de tecido conjuntivo (MIYAZATO et al., 2011).

É importante citar que existe variação em relação à apresentação fenotípica entre os animais GRMDs. Alguns cães vão a óbito logo após o nascimento devido ao intenso comprometimento respiratório, enquanto outros demonstram um fenótipo menos grave (AMBRÓSIO et al., 2008).

A ausência de estudos do código químico dos neurônios entéricos em cães foi o grande motivador para essa pesquisa. Com esses resultados, é possível ter maior entendimento de problemas da motilidade gastrointestinal presentes não só nas patologias de GRMD ou da DMD, mas também serve de base comparativa para o estudo de outras disfunções intestinais, como por exemplo, de comportamento dos neurônios entéricos dos cães na presença de neoplasias, doenças inflamatórias, parasitoses e viroses que afetam o intestino. Identificar falhas quanto a quantidade desses neurônios pode representar o primeiro passo para o início de estudos com terapia celular no sistema nervoso entérico de cães, haja visto que a presença de células tronco neurais entéricas estão presentes no SNE adulto (KRUGER et al., 2002), e que a célula glial entérica tem potencial para formar neurônios in vitro (JOSEPH et al., 2011).

2.2.3 Outros modelos experimentais para a distrofia muscular

O camundongo *mdx*, outro modelo experimental e por vez, o mais utilizado nas pesquisas de terapia gênica e transplante celular, manifesta uma progressão da distrofia diferente da encontrada em humanos. O *mdx* apresenta uma progressão mais lenta devido a uma menor degeneração das fibras musculares, menor índice de fibrose e maior regeneração das fibras, sem a substituição por tecido adiposo (COOPER et al., 1989).

A infiltração de neutrófilos e macrófagos é reconhecida em apenas 2 semanas de idade no camundongo *mdx* e degeneração massiva e necrose ocorrem com aproximadamente 1 mês de idade e durante a vida, porém mais lenta e menos intensa após 12 semanas de vida. As fibras necróticas podem sem observadas em qualquer idade e a patologia é mais pronunciada entre 2 e 8 semanas de idade. A degeneração cardíaca e muscular do *mdx* é menos pronunciada que nos casos de DMD, bem como a infiltração inflamatória na musculatura esquelética em estágios mais avançados da doença (TANAKA; TAKEDA, 2010).

Já o GRMD, compartilha seu quadro de miopatia severa e desenvolvimento clínico fatal com o quadro encontrado em humanos. Em ambas as doenças, a necrose e regeneração começam cedo no músculo esquelético e estão associados com a proliferação do tecido conjuntivo (COOPER et al., 1988; VALENTINE et al., 1988, 1990; KORNEGAY et al., 2012).

Estudos em modelos de camundongos distróficos também identificaram hipomotilidade estomacal e intestinal (MANCINELLI et al., 1995; MÙLE et al., 2010) nesses animais.

Alguns autores comprovam a ausência de NOS no sarcolema de fibras musculares esqueléticas de camundongos distróficos. Brenman et al. (1995) demonstraram que a NOS está associada ao complexo glicoprotéico no qual a distrofina se liga. Sugere-se que a ausência de distrofina impediria a ligação da NOS ao sarcolema, e haveria, portanto, uma menor atividade dessa enzima na musculatura. Os neurônios entéricos, bem como as células intersticiais de Cajal apresentam distrofina, manifestada de forma irregular na membrana celular. Sugeriu-se que sua presença estaria associada à canais iônicos, sobretudo naqueles em que o NO age como neurotransmissor (VANNUCCHI et al., 2002).

Em camundongos *mdx*, animais distróficos de 4 semanas apresentaram uma densidade neuronal entérica menor que os animais controles. Entretanto, animais de 10 semanas apresentaram densidade neuronal entérica igual aos de animais controles de mesma idade. Comparando os animais de 10 semanas e 4 semanas, os mais velhos apresentaram uma menor

densidade para ambos os grupos. No entanto, a técnica de NADPH-d, revelou uma estimativa do número total de neurônios nitrérgicos maior para os animais de 10 semanas em relação aos de 4 semanas. A área do perfil neuronal dos camundongos *mdx* de 4 semanas foi também maior que dos camundongos controles da mesma idade (BEBER, 2011).

Os gatos também podem apresentar um tipo de distrofia muscular identificado como Distrofia Muscular Felina Hipertrófica. No entanto, apresenta uma expressão fenotípica única, onde observa-se hipertrofia da língua, pescoço e musculatura sobre os ombros, calcificação da língua, salivação exarcebada, megaesôfago, disfunção da marcha observada como “saltos de coelho”, cardiomiopatia dilatada, hepatomegalia, esplenomegalia e falência renal. A patologia exibe degeneração muscular e depósito de cálcio na fibra muscular sem a ocorrência de fibrose. No entanto, os gatos não são usados como modelos para DMD devido a pequena similaridade com a doença. Não existem relatos de testes terapêuticos utilizando o modelo felino (NAKAMURA; TAKEDA, 2010).

OBJETIVOS

3 OBJETIVOS

3.1 OBJETIVO GERAL

Este estudo visa analisar os efeitos da distrofia muscular do Golden Retriever sobre o plexo mioentérico do íleo de animais afetados.

3.2 OBJETIVOS ESPECÍFICOS

a) Analisar a marcação de neurônios imunorreativos à NOS, à ChAT e ao pan neuronal HuC/D.

b) Averiguar o número de neurônios por área gangliônica imunorreativos à NOS, à ChAT e ao HuC/D.

c) Verificar a área do perfil neuronal, diâmetro máximo e diâmetro mínimo, dos neurônios imunorreativos à NOS, e à ChAT e ao HuC/D.

d) Observar a presença do receptor purinérgico P2X7 e sua colocalização com fibras nitrérgicas e colinérgicas.

e) Avaliar as camadas que compõem o intestino, as fibras colágenas e as células caliciformes presentes nas vilosidades intestinais.

f) Avaliar a ultraestrutura dos neurônios entéricos e das fibras musculares.

MATERIAL E MÉTODOS

4 MATERIAL E MÉTODOS

4.1 ANIMAIS

Foram utilizados cães machos e fêmeas, de diferentes idades, raças e peso (Tabela 1) de acordo com a casuística de óbitos. O íleo dos animais do grupo controle foram obtidos no Departamento de Patologia Animal da Universidade de São Paulo durante necropsia. O íleo dos animais do grupo distrófico foram obtidos no canil GRMD (Golden Retriever Muscular Dystrophy) Brasil situado no Departamento de Anatomia dos Animais Domésticos e Silvestres da Faculdade de Medicina Veterinária e Zootecnia (FMVZ) da Universidade de São Paulo. Todas as amostras foram coletadas após óbito espontâneo ou eutanásia dos animais devido à presença de doenças debilitantes (protocolo FMVZ: 2554/2012; protocolo do ICB: 063/fls 129, livro 2).

Tabela 1- Características dos animais utilizados no experimento

Animal	**Causa do óbito**	**Idade**	**Peso**	**Sexo**	**Raça**
Controles					
CT2	Doença Renal Crônica	11a	7Kg	Macho	Schnauzer
CT5	Pneumonia	12a	28Kg	Macho	Labrador Retriever
CT6	Neoplasias Hepática/Esplênica/Uterina	13a	17Kg	Fêmea	Cocker Spaniel
CT7	Insuficiência Cardíaca	10a	22Kg	Fêmea	Golden Retriever
CT8	Displasia coxofemoral (eutanásia)	15a	33Kg	Macho	Labrador Retriever
Distróficos					
DT#NE	Pneumonia (eutanásia)	1a e 6 m	10Kg	Macho	Golden Retriever
DT#8	Evolução da doença	10 m	14Kg	Macho	Golden Retriever
DT#W8	Evolução da doença	10 m	13,5Kg	Fêmea	Golden Retriever
DT#LO	Tumor esofágico (eutanásia)	6a e 4 m	20Kg	Fêmea	Golden Retriever
DT#BE	Gastroenterite (eutanásia)	2a e 4m	12,9Kg	Fêmea	Golden Retriever
DT#GA	Insuficiência Cardíaca	5a e 7m	16,7Kg	Macho	Golden Retriever
DT#TE	Evolução da doença (eutanásia)	2a e 3m	15Kg	Macho	Golden Retriever

Fonte: (SILVEIRA, M. P., 2013).

O material coletado foi separado para a realização de 3 técnicas laboratoriais: imunohistoquímica, histologia e microscopia eletrônica de transmissão. Durante o procedimento de necropsia, o íleo dos animais foi separado, aberto pela borda mesentérica e colocado em Tampão Salina Fosfato (PBS 0,15M NaCl 0,01M tampão fosfato de sódio, pH 7,2). Após, separou-se fragmentos que foram imersos no fixador mais adequado para o processamento de cada técnica (descrito na metodologia de cada técnica).

Devido a particularidades do tecido do cão, houve perda de material durante a realização de testes de diluição de anticorpo e verificação do nível ideal de dissecção. Além disso, em alguns animais, a marcação imunohistoquímica apresentou-se ruim tanto em animais do grupo controle quanto do grupo distrófico, não permitindo adequada avaliação. Por esse motivo, esses animais não foram incluídos nos experimentos de imunomarcação, mas sim em outros. Isso justifica o porquê o mesmo animal e não foi utilizado em todas as técnicas.

Devido a incerteza quanto a quantidade de animais que iriam a óbito naturalmente durante o período experimental, as amostras foram processadas de acordo com a casuística. Como citado anteriormente, o número de animais (n) foi variável entre as técnicas. Na imunohistoquímica, no estudo morfométrico trabalhou-se com o n de 8 animais, sendo 4 animais controles e 4 animais distróficos. Já, no estudo de densidade neuronal, utilizou-se o n de 10, sendo 5 animais controles e 5 animais distróficos para a análise de densidade neuronal. Apenas na marcação NOS, o n foi de 8 animais totais.

Na histologia, utilizou-se o n de 6 e na microscopia eletrônica, o n de 4, ambos estudos qualitativos.

A quantidade de tecido fibroso entre a musculatura circular e os gânglios também representou um problema durante a dissecção. Em virtude disse, alguns gânglios acabaram sendo destruídos. Por isso, no estudo de densidade neuronal, optou-se por realizar a contagem do número de neurônios por mm^2 de área gangliônica, uma técnica já estabelecida e aplicada por outros autores (HOFF et al., 2008).

4.2 TÉCNICA DE IMUNOHISTOQUÍMICA

Os segmentos de íleo foram limpos de seus conteúdos, abertos ao longo da borda mesentérica e colocados em balsas de madeira (9 cm de comprimento e 4 cm de largura) com a mucosa para baixo, e esticados por meio de alfinetes. Após, foram imersos no fixador com 4% de formaldeído em 0.1M tampão fosfato de sódio, com pH 7,0 à 4 ºC, durante uma noite. No dia seguinte, os tecidos foram retirados do fixador. Após, foram armazenados em PBS contendo sódio-azida (0,1%), em 4 ºC, para sua conservação. Os intestinos (íleos) foram dissecados com auxílio do Microscópio estereoscópico ZM800 Nikon, colocados sobre uma placa de Petri e utilizou-se duas pinças de ponta fina e um bisturi com lâmina 15 para a remoção da mucosa, submucosa e camada muscular circular. A serosa e parte da musculatura

longitudinal também foram retiradas na tentativa de diminuir a espessura do tecido. Manteve-se por fim uma fina camada de musculatura longitudinal com o plexo mioentérico, denominado preparado de membrana. As amostras foram clareadas com 3 lavagens de 10 minutos cada, em dimetilsulfóxido 100% (DMSO), seguido por 3 lavagens de 10 minutos cada, em PBS. Para imunohistoquímica, utilizou-se pedaços de preparado de membrana de 1,0 cm^2.

Antes das preparações serem incubadas em anticorpos primários, elas foram imersas em 10% de solução de soro normal de cavalo em 1,5% de Triton-X (Sigma) em PBS, por 45 minutos, em temperatura ambiente. Após, foram incubadas em anticorpos primários (Tabela 2) e permaneceram por 48 horas, à 4 ºC. Passado o tempo de incubação, os preparados de membrana foram lavados em PBS por 3 vezes de 10 minutos cada.

As marcações simples do plexo mioentérico foram obtidas, usando os anticorpos primários NOS (marcador de neurônios inibitórios), ChAT (marcador de neurônios excitatórios colinérgicos) e com o pan-neuronal HuC/D (marcador de todos os neurônios).

Tabela 2 - Características dos anticorpos primários

Antígeno	Hospedeiro	Diluição	Referência
NOS	Carneiro	1:2000	EMSO
ChAT	Cabra	1:200	Chemicon
Anti-HuC/D	Camundongo	1:200	Molecular Probes
Receptor P2X7	Coelho	1:200	Chemicon/Millipore

Fonte: (SILVEIRA, M. P., 2013).

Após a incubação do anticorpo primário, os tecidos foram incubados em anticorpos secundários, por uma hora, à temperatura ambiente (Tabela 3).

Tabela 3 - Características dos anticorpos secundários

Anticorpo	Diluição	Fonte
Burro anti-carneiro IgG 594	1:100	Molecular Probes
Burro anti-coelho IgG 488	1:500	Molecular Probes
Burro anti-camundongo IgG 594	1:200	Molecular Probes

Fonte: (SILVEIRA, M. P., 2013).

Ao final, os tecidos foram lavados 3 vezes de 10 minutos cada, em PBS. O núcleo de todas as células foi marcado com DAPI (2,6-diamidino-2-fenilindole dicloridrato). Para isso, o DAPI foi colocado sobre o tecido por 5 minutos em câmara escura, e foi realizado a lavagem

do mesmo com PBS, 3 vezes de 5 minutos cada. Os preparados de membrana foram montados em lâmina com glicerol tamponado com 0.5M tampão carbonato de cálcio (pH 8,6).

4.3 ANÁLISES QUALITATIVAS

4.3.1 Análise Imunohistoquímica

As análises qualitativas de imunohistoquímica dos neurônios imunorreativos ao NOS, ao ChAT, ao HuC/D e ao receptor P2X7 foram realizados em microscópio de fluorescência Nikon 80i, equipado com filtros para discriminar entre as fluorescências 488 (verde) e 594 (vermelho). Este microscópio de fluorescência utiliza o filtro 10 para 488 (450-490 nm de filtro de excitação e 515-565 nm para emissão), e filtro 00 para Alexa 594 (530-585 nm de filtro de excitação e 615 nm de filtro para emissão). Para a visualização do núcleo das células marcadas com DAPI, utilizou-se ultra violeta. As imagens foram capturadas e analisadas pelo analisador de imagem do programa Image NIS 3.1.1 (Nikon). As preparações, também, foram analisadas pelo microscópio Confocal de Varredura a Laser do setor de Anatomia dos Animais Domésticos e Silvestres, do Departamento de Cirurgia da FMVZ /USP, Olympus Flourview FV10SW (Japão), equipado com cinco filtros. A sobreposição das imagens também foi realizada e identificada nesse experimento como “Merge”.

4.3.2 Análise Histológica

Foram coletados os segmentos do íleo dos cães distróficos e controle para análise histológica. Os tecidos foram lavados em PBS, abertos pela borda mesentérica, colocados em balsas de madeira e fixados em paraformaldeído a 4% por 48 horas. Os tecidos passaram por uma série de concentrações crescentes de álcoois, após foram diafanizados em séries de xilóis e incluídos em Parafina. Após, os tecidos foram cortados transversalmente em micrótomo, com uma espessura de 5 μm e corados pelos métodos de Hematoxilina-Eosina (HE), e pelo método de Picrosirius para análise de fibras colágenas. Foram realizadas análises qualitativas da camada

longitudinal, plexo mioentérico, camada circular e vilosidades do íleo. Foram feitas análises qualitativas das camadas do íleo entre os grupos experimentais para verificar possíveis alterações provocadas pela distrofia. As imagens foram obtidas pelo Microscópio Nikon 80i acoplado a uma câmera com software NIS-elements AR 3.1 (Nikon).

4.3.3 Microscopia Eletrônica de Transmissão

Para a microscopia eletrônica, pequenos fragmentos do íleo de 3 mm foram coletados, colocados em PBS inicialmente e após fixados em glutaraldeído a 2,5%, a 4°C por dois dias.

O material passou por 3 lavagens em PBS, e foi pós fixado com Tetróxido de Ósmio a 1% por 2 horas a 4°C. Foi realizado 3 lavagens com solução salina a 0,9%. O tecido foi colocado em Uranila a 5% por 1 hora e 30 minutos à temperatura ambiente. Após, foi feito desidratação em álcool por 10 minutos cada, 30°, 50°, 70°, 80°, 90°, 95°, e em álcool absoluto por duas vezes de 10 minutos. Por fim, foi imerso em óxido de propileno, duas vezes de 10 minutos cada. As amostras foram colocadas em Resina Spurr 1:1 óxido de propileno por 24 horas em misturador rotatório, e logo em seguida a resina foi substituída pela mistura de 3:1 durante 8 horas. Finalmente as amostras foram colocadas em resina pura pelo período de 24 horas.

No dia seguinte, foi realizada a inclusão do material em Resina Spurr em moldes de silicone, que foram colocadas por 3 dias em estufa a 60°C. Foi feito trimagem do bloco para retirar o excesso de resina. O corte semi fino foi feito em ultra micrótomo Leica Ultracut UCT com 400nm de espessura e o material foi corado com Azul de Toluidina 1% para a observação dos gânglios mioentéricos em microscópio óptico. Foi realizada nova trimagem para corte ultra fino com 60nm. Os cortes foram coletados em telas de cobre de 200 “mesh”, contrastados com acetato de uranila por 10 minutos e citrato de chumbo por 8 minutos (RENOLDS, 1963) e examinados ao microscópico eletrônico Jeol-JEM-100 CXII do Departamento de Biologia Celular e do Desenvolvimento do Instituto de Ciências Biomédicas da Universidade de São Paulo (WATANABE; YAMADA, 1983).

4.4 ANÁLISES QUANTITATIVAS

4.4.1 Análise do Código Químico

Foram apresentadas as análises quantitativas do código químico dos neurônios imunorreativos à NOS, à ChAT e ao HuC/D no plexo mioentérico. As análises foram feitas através da marcação simples dos preparados de membrana. Os dados das marcações são expressos com média±desvio padrão, n= número de preparações.

4.4.2 Análise da Densidade Neuronal

A obtenção das densidades dos neurônios (número de neurônios/mm^2 área gangliônica) imunorreativos à NOS, à ChAT, e ao HuC/D foi realizada. Para a marcação da NOS, utilizou-se os seguintes animais: CT5, CT6, CT7, CT8 (controles) e #NE, #LO, #8, #TE, #BE (distróficos). Para a marcação da ChAT, utilizou-se os seguintes animais: CT2, CT7, CT5, CT6 (controles) e #NE, #LO, #GA, #BE, #TE (distróficos). Para a marcação de HuC/D, utilizou-se: CT2, CT5, CT6, CT7, CT8 (controles) e #NE, #GA, #W8, #BE, #LO (distróficos).

A identificação dos gânglios foi feita de forma aleatória em microscópio de fluorescência Nikon 80i, acoplado aos filtros para discriminar o fluoróforo 594 ou 488, e a imagem foi capturada em um aumento de 10x. Após, o gânglio foi observado no aumento de 40x, onde realizou-se a contagem do número de neurônios por gânglio. Após, para obtenção da área gangliônica, a imagem do gânglio foi obtida pelo programa NIS Elements (Nikon) e foi mensurada pelo programa Image J. Realizou-se a análise em 15 gânglios para cada marcação (HOFF et al., 2008).

4.4.3 Análise Morfométrica

Para a obtenção da área do perfil do corpo celular μm^2, diâmetro máximo (DMáx) e diâmetro mínimo (DMín), foram fotografados 50 neurônios imunorreativos à NOS, à ChAT e ao HuC/D de cada animal. Para essa avaliação, foram utilizados 4 animais de cada grupo. Para a marcação da NOS, ChAT e HuC/D, utilizou-se os seguintes animais: CT2, CT5, CT6, CT7 (controles) e #NE, #LO, #8, #W8 (distróficos).

As imagens foram obtidas pelo programa NIS Elements (Nikon) e a análise morfométrica foi feita no programa Image-Pro Plus 4.1.0.0 (MISAWA et al., 2010; MIZUNO et al., 2012).

4.4.4 Análise Estatística

A análise estatística foi realizada comparando o grupo de animais distróficos e controle, verificando as variáveis de área gangliônica (mm^2), número de neurônios/gânglio, densidades neuronais (número de neurônios/mm^2 de área gangliônica), perfil neuronal (μm^2), diâmetro máximo (µm) e diâmetro mínimo (µm). Os dados foram comparados estatisticamente através de análise de T- Student, com nível de significância $p<0,05$.

4.4.5 Análise devido a diferenças de idade e peso dentro dos grupos experimentais

Devido as diferenças fenotípicas entre os animais nos grupos controles e distróficos, bem como a diferença de idade entre eles, uma análise sobre a influência dos fatores idade e peso sobre a área do perfil neuronal e densidade neuronal foi realizada. A representação de tendências lineares nos gráficos pode sugerir a interferência das diferentes idades e pesos nos resultados encontrados. A ausência de linearidade, ou seja, quando os pontos nos gráficos ocorrem de forma desordenada, significa a não interrelação entre as variáveis analisadas. A análise foi realizada no programa Excel 2013.

RESULTADOS

5 RESULTADOS

5.1 OBSERVAÇÕES GERAIS

Foi utilizado material coletado durante necropsia de animais controles que foram a óbito por diferentes motivos. Para isso, obedeceu-se uma ordem de coleta de acordo com a casuística no setor de Patologia do Hospital Veterinário da FMVZ da USP. Animais controles que apresentaram disfunções gastrointestinais no período *ante mortem* foram excluídos da amostragem.

5.2 ANÁLISE QUALITATIVA DA IMUNORREATIVIDADE À NOS, À CHAT E AO HUC/D E A COLOCALIZAÇÃO DE FIBRAS IMUNORREATIVAS AO P2X7 COM NOS E CHAT NO PLEXO MIOENTÉRICO

A marcação da NOS foi evidenciada nos neurônios mioentéricos e não foi observada alteração da intensidade desses neurônios nos grupos Controle e Distrófico. Os neurônios NOS-ir apresentaram morfologia Dogiel Tipo I e pareceram ser menores no grupo Distrófico (Figura 3). A figura 4 demonstra os neurônios NOS-ir em tripla marcação com o pan neuronal HuC/D e DAPI.

Os dados da imunomarcação dos neurônios ChAT-ir mostraram que eram numerosos e cercados por varicosidades. Eles apresentaram o corpo celular de diversos tamanhos (Figuras 5 e 6). Os neurônios do plexo mioentérico de ambos os grupos apresentaram núcleo grande e redondo (Figura 5).

Nas duplas marcações do receptor P2X7 com NOS e ChAT, verificou-se a presença de neurônios e fibras imunorreativos ao receptor P2X7 colocalizados com a NOS (Figuras 7 e 8) e com a ChAT (Figuras 9 e 10).

Nos gânglios mioentéricos foram observados neurônios imunorreativos ao pan-neuronal HuC/D, onde foi possível observar marcação no citoplasma e nos núcleos. Esta imunomarcação demonstrou neurônios de diversos tamanhos (Figura 4 A’e B’; Figura 6 A’e B’).

Figura 3 - Dupla marcação de neurônios NOS-ir e DAPI no plexo mioentérico de cães controles e distróficos

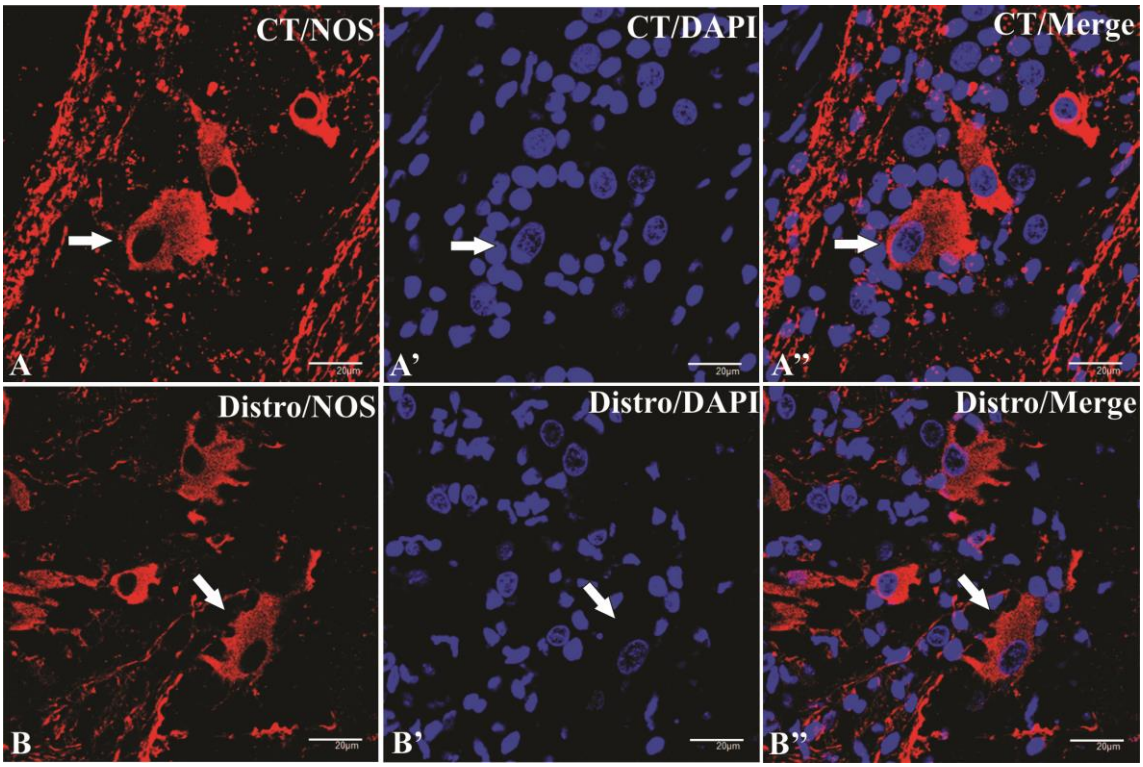

Fonte: (SILVEIRA, M. P., 2013).

Legenda: Neurônios imunorreativos a NOS (A e B) e núcleo de células marcadas com DAPI (A'e B') no plexo mioentérico do íleo de cão controle (A-A'') e de cão distrófico (B-B''). As setas mostram neurônios NOS-ir e seus núcleos (Barra: 20µm).

Figura 4 - Tripla marcação de neurônios NOS-ir, HuC/D-ir e DAPI no plexo mioentérico de cães controles e distróficos

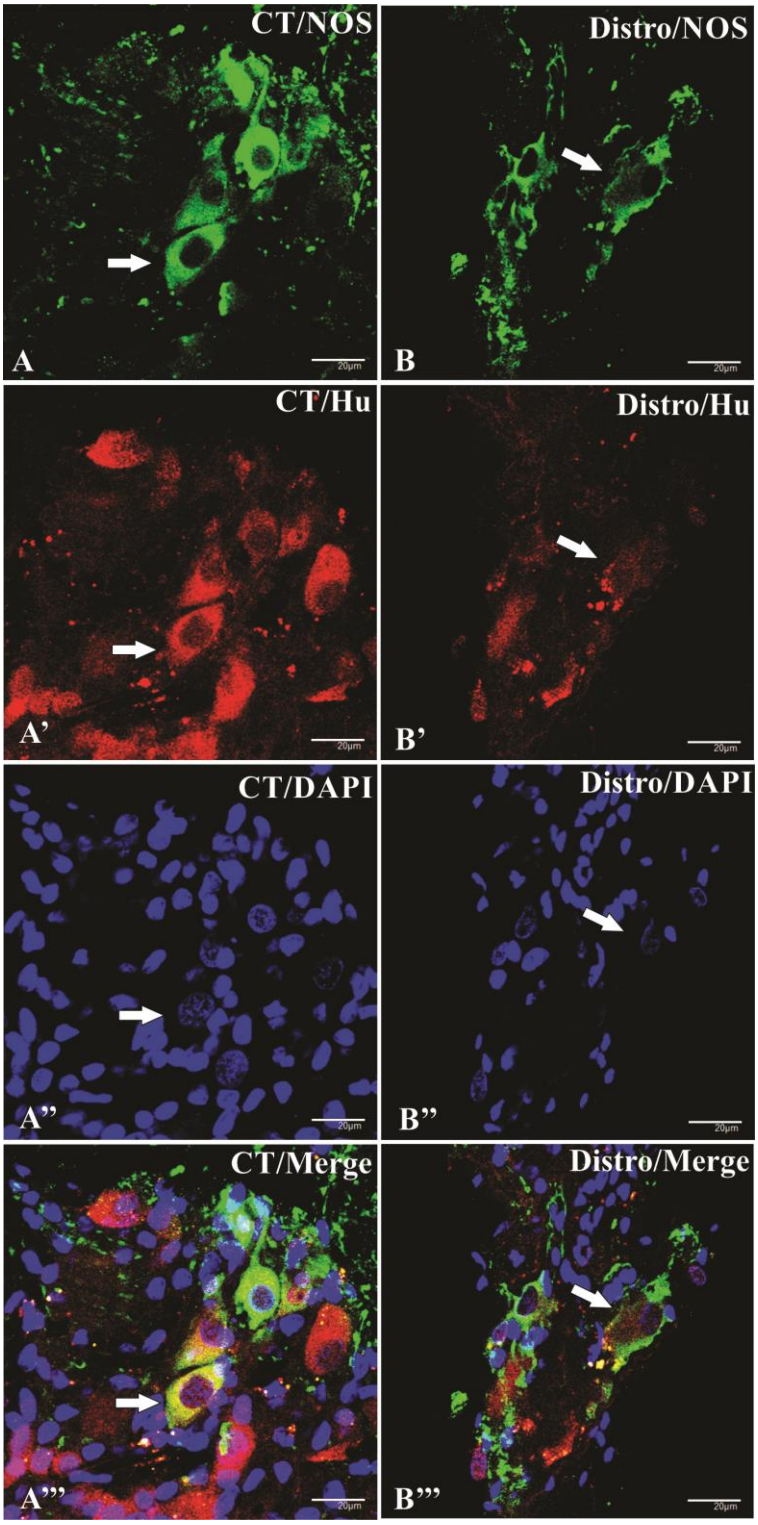

Fonte: (SILVEIRA, M. P., 2013).

Legenda: Neurônios imunorreativos a NOS (A e B) e ao pan neuronal HuC/D (A'e B') no plexo mioentérico do íleo de cão controle (A-A''') e de cão distrófico (B-B'''). As setas mostram neurônios NOS-ir que colocalizam com neurônios HuC/D-ir. O núcleo das células está marcado com DAPI (A'' e B'') (Barra: 20µm).

Figura 5 - Dupla marcação de neurônios ChAT-ir e DAPI no plexo mioentérico de cães controles e distróficos

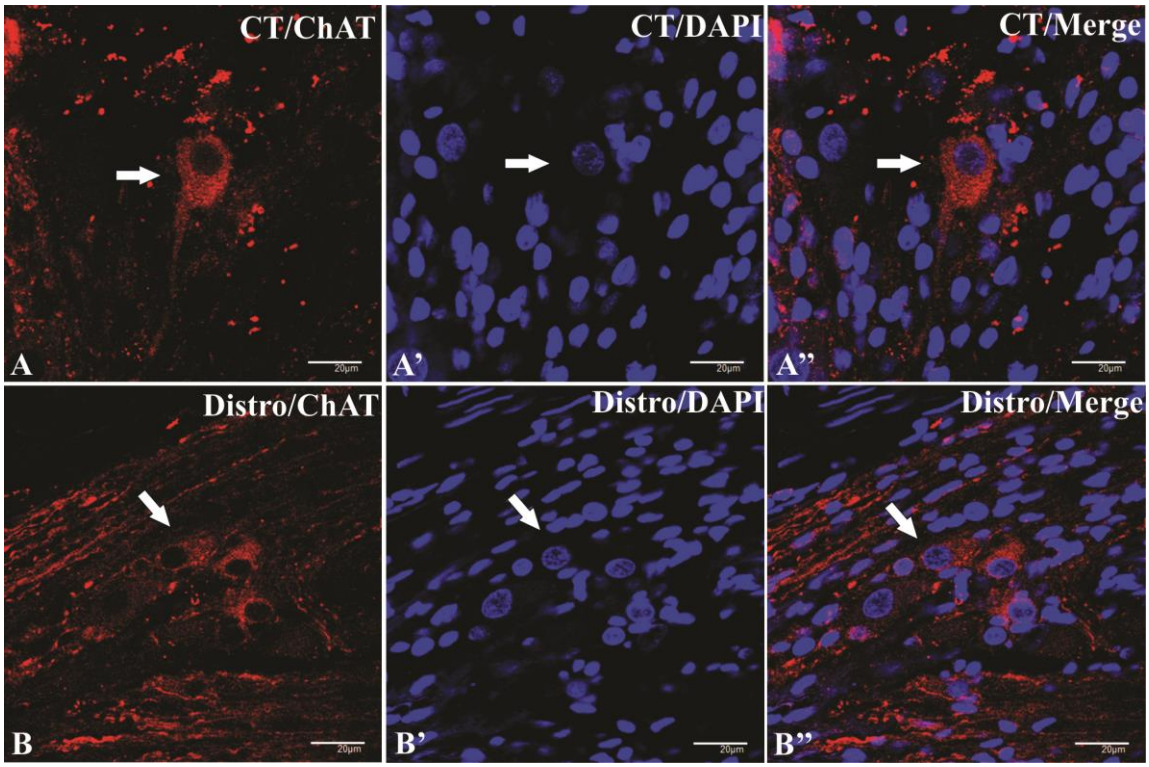

Fonte: (SILVEIRA, M. P., 2013).

Legenda: Neurônios imunorreativos a ChAT (A e B) e núcleo de células marcadas com DAPI (A'e B') no plexo mioentérico do íleo de cão controle (A-A'') e de cão distrófico (B-B''). As setas mostram neurônios ChAT-ir e seus núcleos (Barra: 20µm).

Figura 6 - Tripla marcação de neurônios ChAT-ir, HuC/D-ir e DAPI no plexo mioentérico de cães controles e distróficos

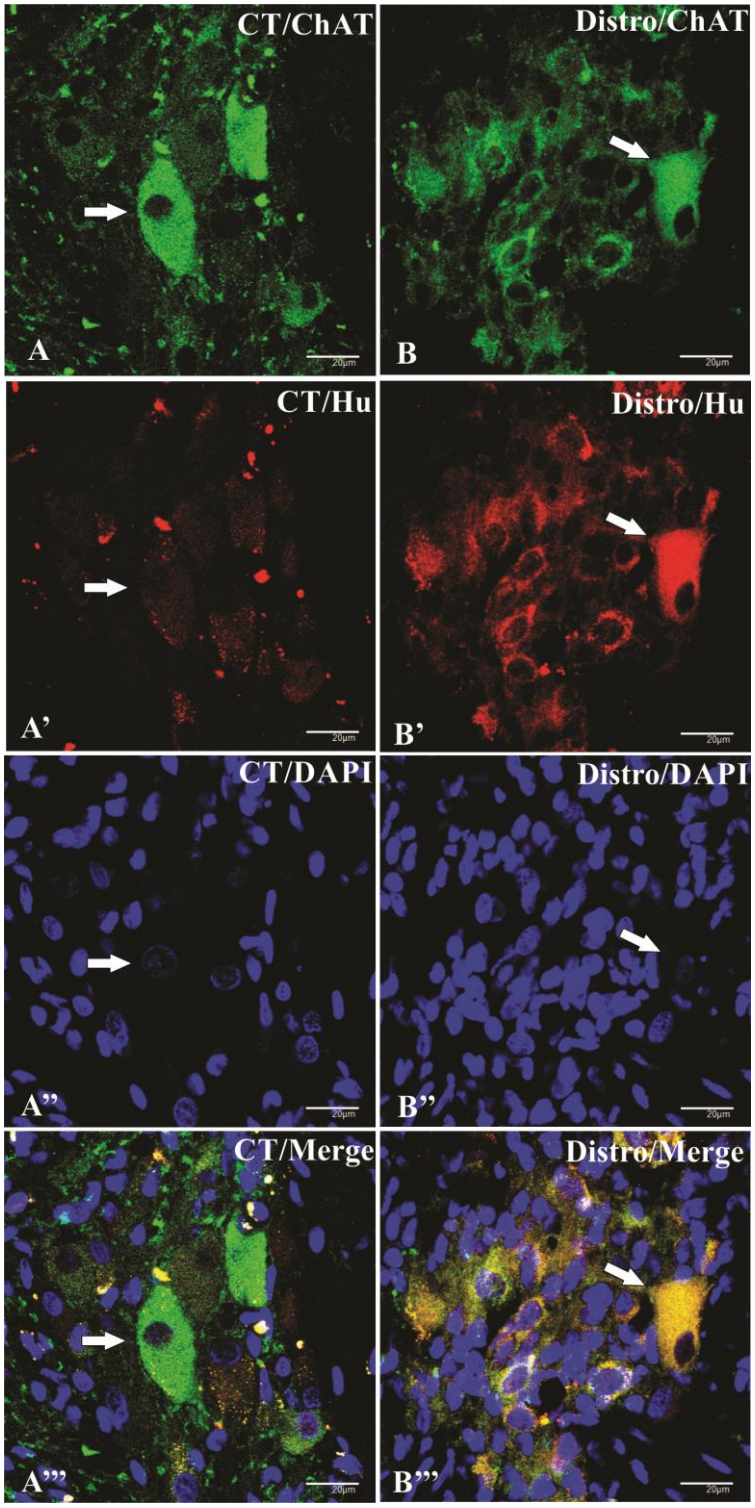

Fonte: (SILVEIRA, M. P., 2013).

Legenda: Neurônios imunorreativos a ChAT (A e B) e ao pan neuronal HuC/D (A'e B') no plexo mioentérico do íleo de cão controle (A-A''') e de cão distrófico (B-B'''). As setas mostram neurônios ChAT-ir que colocalizam com neurônios HuC/D-ir. O núcleo das células está marcado com DAPI (A'' e B'') (Barra: 20µm).

Figura 7 - Tripla marcação de neurônios NOS-ir, P2X7-ir e DAPI no plexo mioentérico de cães controles e distróficos

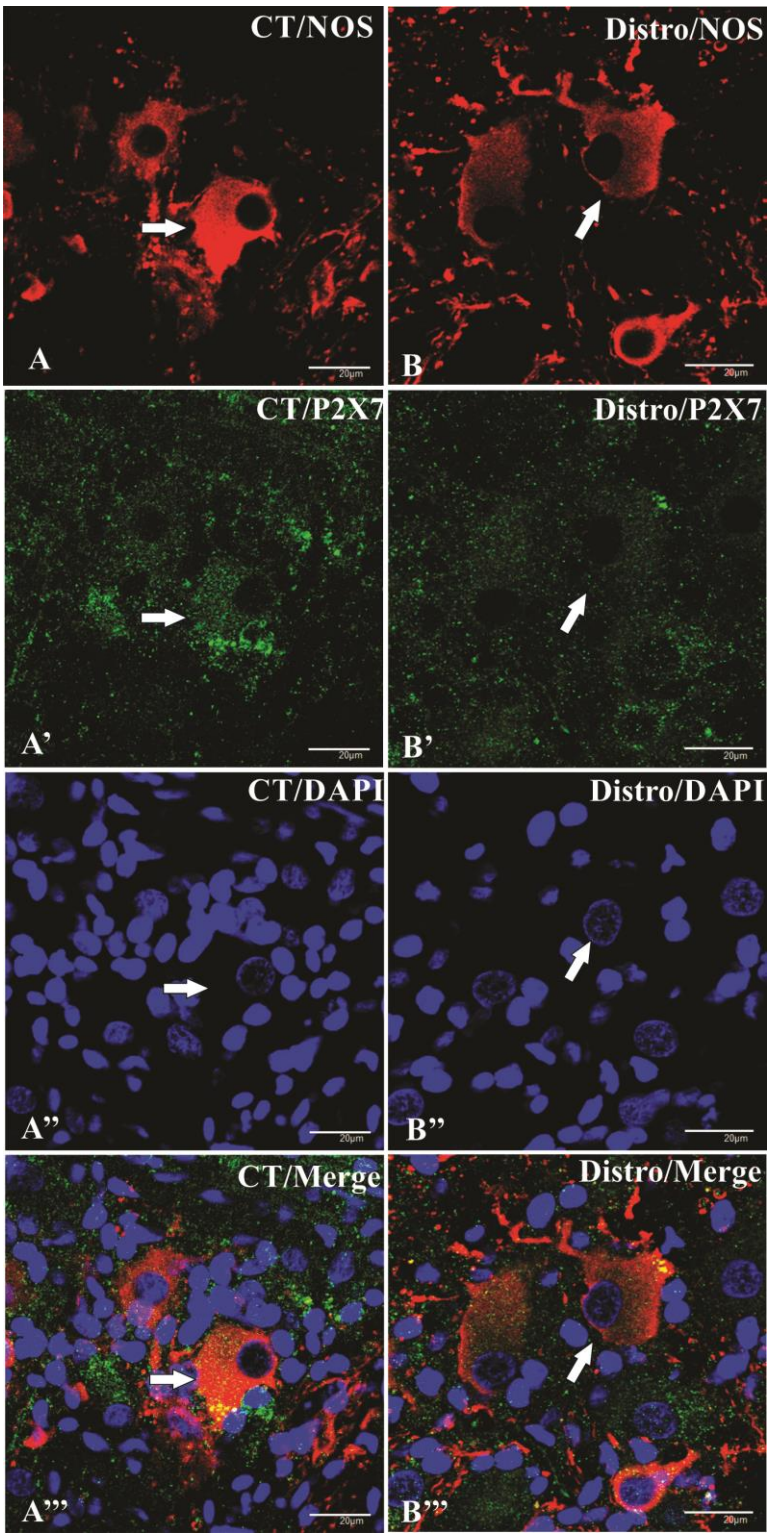

Fonte: (SILVEIRA, M. P., 2013).

Legenda: Neurônios imunorreativos a NOS (A e B) e ao receptor P2X7 (A'e B') no plexo mioentérico do íleo de cão controle (A-A''') e cão distrófico (B-B'''). As setas mostram neurônios NOS-ir que colocalizam com o receptor P2X7. O núcleo das células está marcado com DAPI (A'' e B'') (Barra: 20µm).

Figura 8 - Tripla marcação de fibras NOS-ir, P2X7-ir e DAPI no plexo mioentérico de cães controles e distróficos

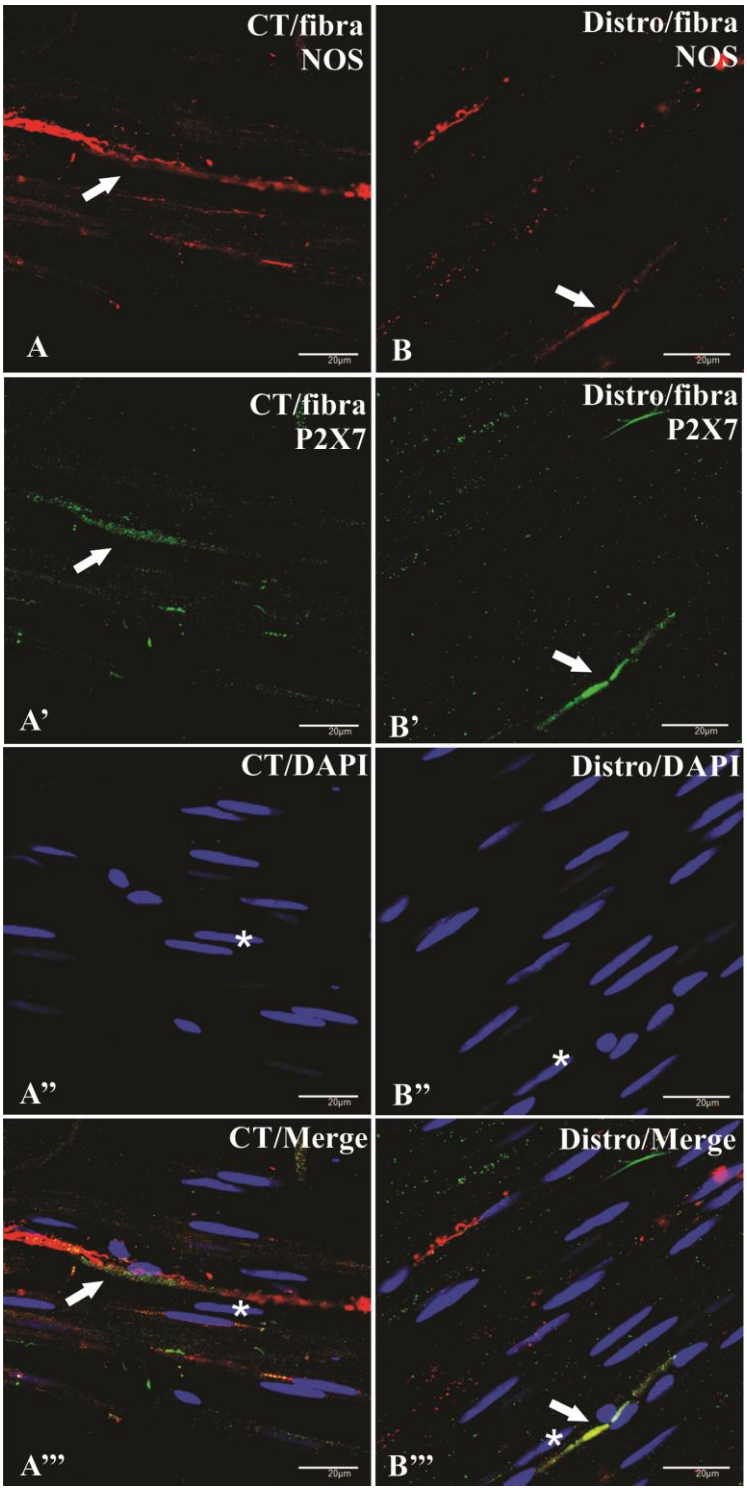

Fonte: (SILVEIRA, M. P., 2013).

Legenda: Fibras nervosas imunorreativas a NOS (A e B) e ao receptor P2X7 (A'e B') no plexo mioentérico do íleo de cão controle (A-A''') e cão distrófico (B-B'''). As setas mostram fibras NOS-ir que colocalizam com o receptor P2X7. O núcleo das células é evidenciado pela marcação com DAPI (A'' e B''), e o núcleo da fibra muscular tem característica alongada (*) (Barra: 20µm).

Figura 9- Tripla marcação de neurônios ChAT-ir, P2X7-ir e DAPI no plexo mioentérico de cães controles e distróficos

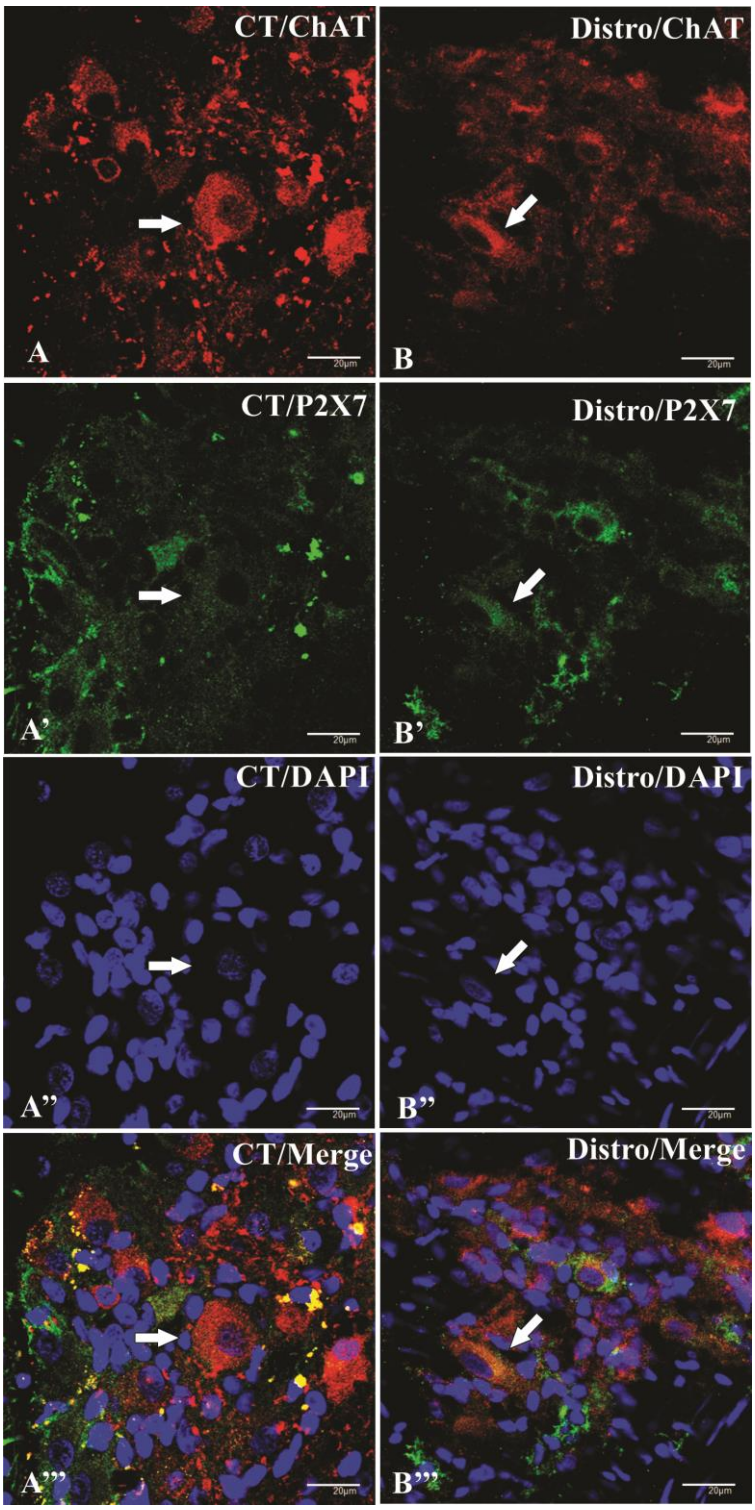

Fonte: (SILVEIRA, M. P., 2013).

Legenda: Neurônios imunorreativos a ChAT (A e B) e ao receptor P2X7 (A'e B') no plexo mioentérico do íleo de cão controle (A-A''') e cão distrófico (B-B'''). As setas mostram neurônios ChAT-ir que colocalizam com o receptor P2X7. O núcleo das células está marcado com DAPI (A'' e B'') (Barra: 20µm).

Figura 10 - Tripla marcação de fibras ChAT-ir, P2X7-ir e DAPI no plexo mioentérico de cães controles e distróficos

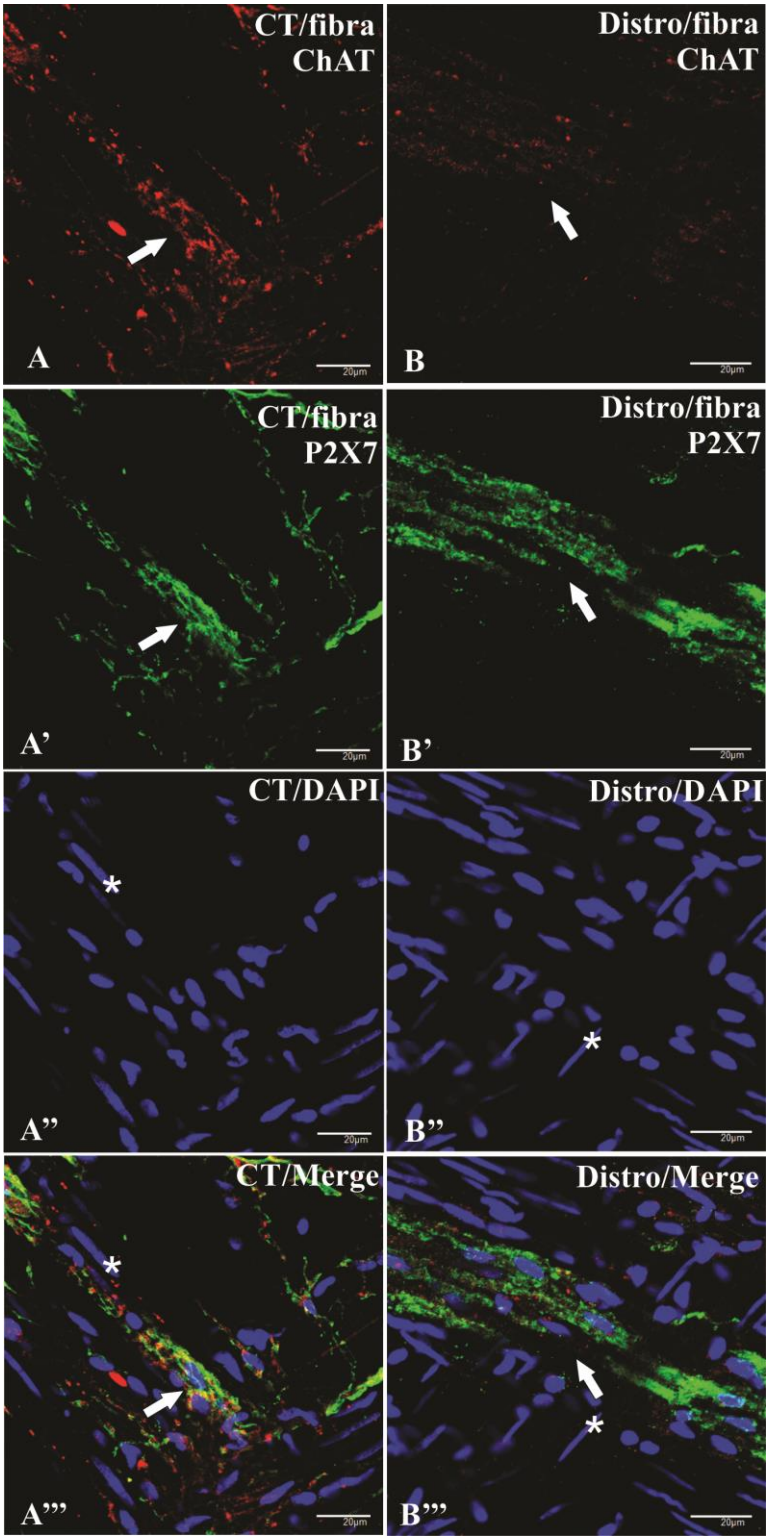

Fonte: (SILVEIRA, M. P., 2013).

Legenda: Fibras nervosas imunorreativas a ChAT (A e B) e ao receptor P2X7 (A'e B') no plexo mioentérico do íleo de cão controle (A-A''') e cão distrófico (B-B'''). As setas mostram fibras ChAT-ir que colocalizam com o receptor P2X7. O núcleo das células é evidenciado pela marcação com DAPI (A'' e B''), e o núcleo da fibra muscular tem característica alongada (*) (Barra: 20µm).

5.3 ANÁLISE QUALITATIVA HISTOLÓGICA

Através da coloração de HE pode-se verificar alterações morfológicas nos tecidos dos grupos controle e distrófico (Figura 11).

A parede intestinal apresentou-se com a mucosa revestida por epitélio com a presença de vilosidades em todos os grupos analisados, com as células caliciformes. As criptas ou glândulas intestinais foram características em ambos os grupos. No grupo distrófico, a região das glândulas intestinais pareceu estar atrofiada quando comparada com o grupo controle. Nas vilosidades estavam presentes as células caliciformes. A parede intestinal apresentou a região submucosa onde foi possível observar o plexo submucoso. Logo abaixo está situada a musculatura circular e a musculatura longitudinal, e entre as duas encontramos o plexo mioentérico. A musculatura circular parece estar mais espessa no grupo controle. Além disso, o plexo mioentérico parece estar com a presença de mais vacúolos que no grupo distrófico.

Figura 11 – Cortes histológicos do íleo de cães controles e distróficos corados com HE

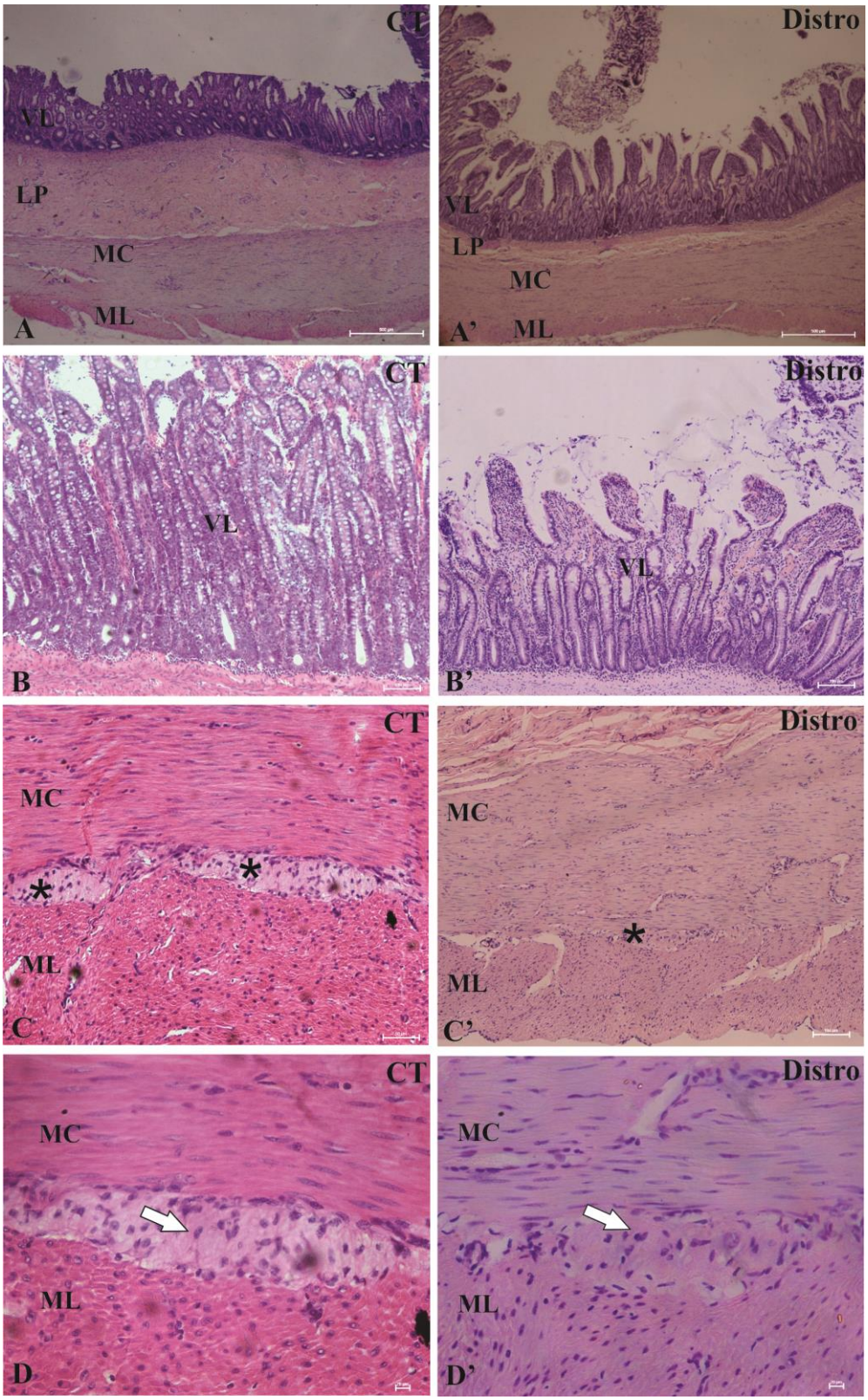

Fonte: (SILVEIRA, M. P., 2013).

Legenda: Fotomicrografia mostrando cortes corados com hematoxilina e eosina do íleo de cães dos grupos controle (A, B, C e D) e distrófico (A', B', C' e D'). VL vilosidades, LP lâmina própria, MC musculatura circular, ML musculatura longitudinal, plexo mioentérico (*) e neurônio do plexo mioentérico (seta). Barras 500µm (A-A '), 100µm (B-B'), 50µm (C-C '), 20µm (D-D').

5.4 ANÁLISE QUALITATIVA DA DISTRIBUIÇÃO DO COLÁGENO

Através da coloração com Picrosírius, foram marcadas fibras colágenas nos tecidos dos grupos controle e distrófico. O grupo controle apresentou fibras colágenas espessas, possivelmente tipo I (vermelha), concentradas na lâmina própria e em torno dos gânglios mioentéricos.

Nos tecidos do grupo Distrófico pareceu não haver diferença na espessura das fibras colágenas, que pareceram ser do tipo I (vermelhas) ao redor do gânglio. Alguns gânglios, entretanto, pareceram ter o tecido colágeno mais fino (Figura 12).

Figura 12 - Cortes histológicos do íleo de cães controles e distróficos corados com Picrosírius

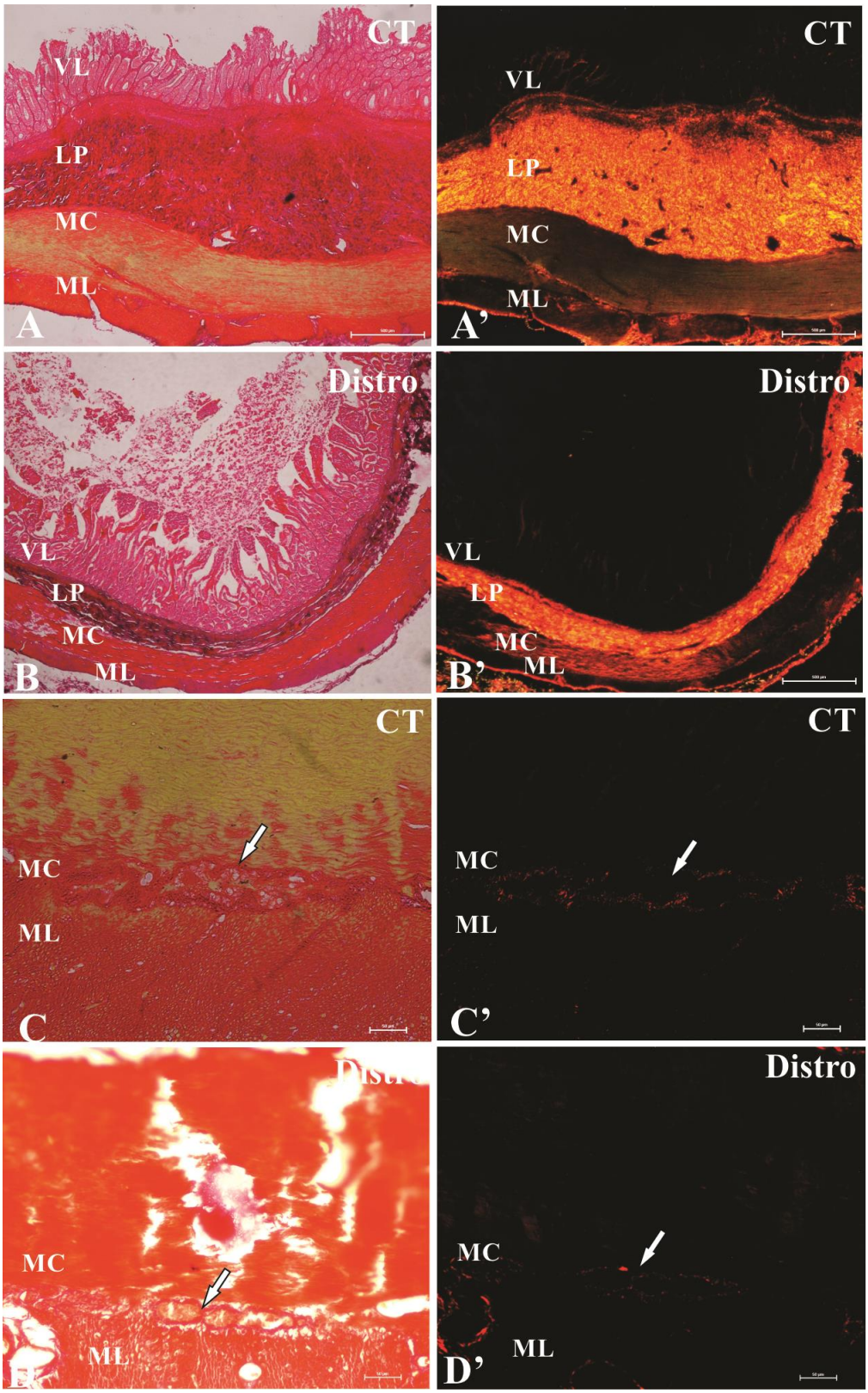

Fonte: (SILVEIRA, M. P., 2013).

Legenda: Cortes histológicos do íleo de cães corados com Picrosírius no grupo controle (A, A', C e C') e no grupo distrófico (B, B', D, D'). VL vilosidade, LP Lâmina própria, MC musculatura circular, ML musculatura longitudinal. Visualização das fibras colágenas em luz polarizada (A', B', C', D'). As setas indicam as fibras colágenas ao redor do plexo mioentérico. Barras: 500 µm (A, A', B, B'), 50µm (C, C', D, D').

5.5 ANÁLISE POR MICROSCOPIA ELETRÔNICA DE TRANSMISSÃO

As fibras amielínicas, fibras musculares, núcleos das células musculares e neurônios dos plexos mioentéricos dos grupos controle e distrófico foram analisados.

As fibras amielínicas foram encontradas entre as fibras musculares nos grupos controle e distrófico. Elas continham vesículas granulares e agranulares (Figuras 13 e 14).

Nos grupos controle e distrófico, as fibras musculares apresentaram estruturas eletrodensas, os seus núcleos eram alongados e alguns com contornos irregulares. No grupo controle, as fibras musculares apareceram mais próximas uma da outra e a fibras colágenas seguiam uma disposição mais organizada (Figura 15). No grupo distrófico, as fibras musculares apareceram mais delgadas e irregulares, com espaços maiores entre elas, preenchidos por colágeno dispostos em diferentes direções (Figura 16).

Os neurônios do plexo mioentérico apresentaram o núcleo grande e arredondado nos grupos controle e distrófico. Notou-se a presença de vesículas no citoplasma dos neurônios dos grupos controle e distrófico, não sendo observado diferenças qualitativas entre os grupos (Figuras 17 e 18).

Figura 13 - Características das fibras amielínicas no íleo de cão controle

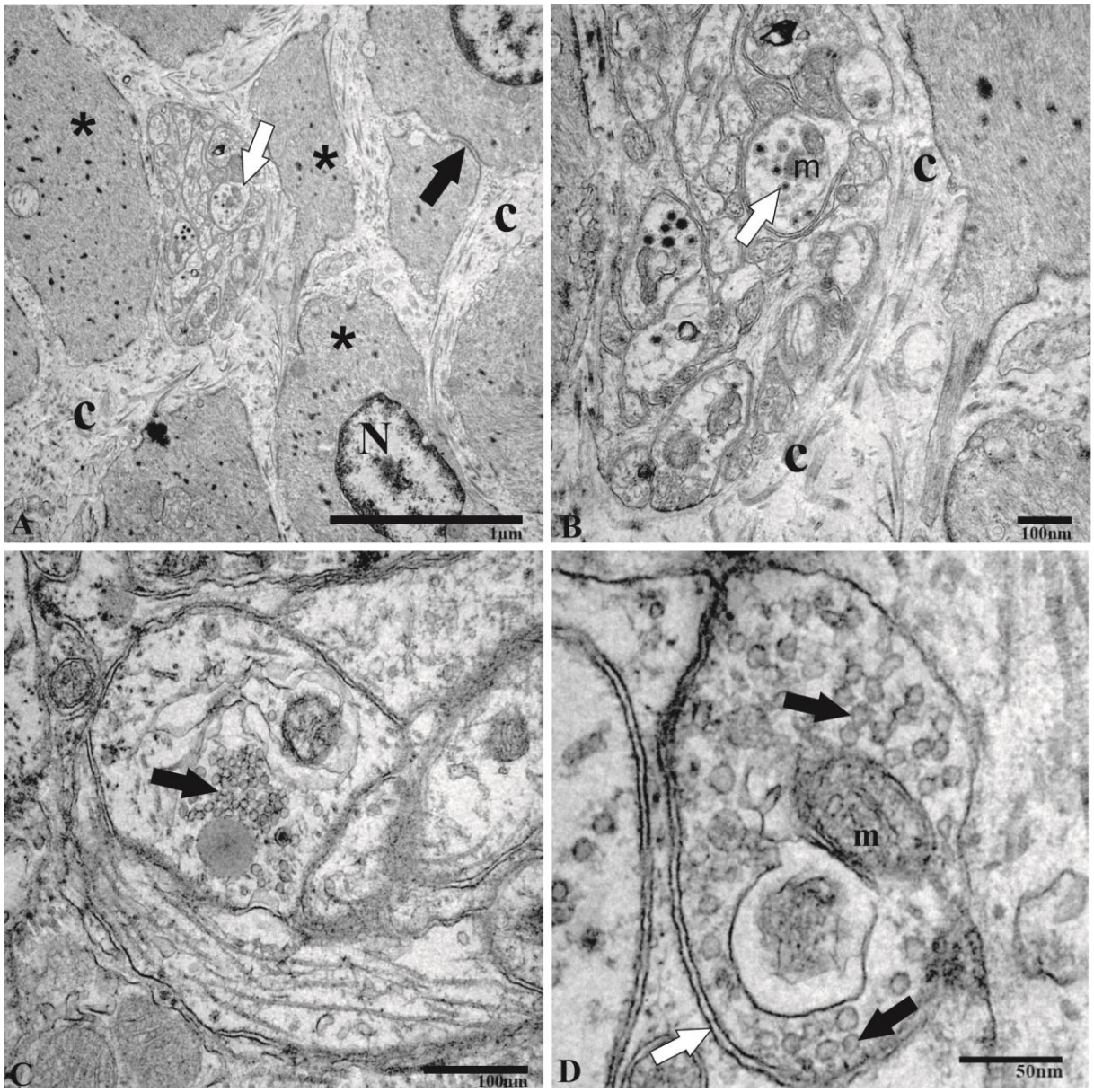

Fonte: (SILVEIRA, M. P., 2013).

Legenda: Cão controle. Fig. A- Evidencia células musculares lisas do íleo (*). Nota-se o núcleo da célula muscular em corte transversal (N); um feixe nervoso contendo fibras amielínicas de diferentes diâmetros (seta branca), e fibras colágenas (c). Identifica-se entre as células musculares a área de junção do tipo gap (seta preta) (Barra: 1µm). Fig. B- Observa-se fibras amielínicas contendo grânulos eletrodensos apresentando um halo esbranquiçado (seta) e mitocôndrias (m). Perifericamente, observa-se a disposição de fibras colágenas contendo bandas (c) (Barra: 100nm). Fig. C- Evidencia no interior da porção axoplasmática o conjunto de vesículas agranulares semelhantes às de sinapses (seta preta) (Barra: 100nm). Fig. D – Mostra em maior aumento grande quantidade de vesículas (setas pretas) espalhadas e mitocôndria (m). A membrana bilaminar é claramente observada (seta branca) (Barra: 50nm)

Figura 14 - Característica das fibras amielínicas no íleo de cão distrófico

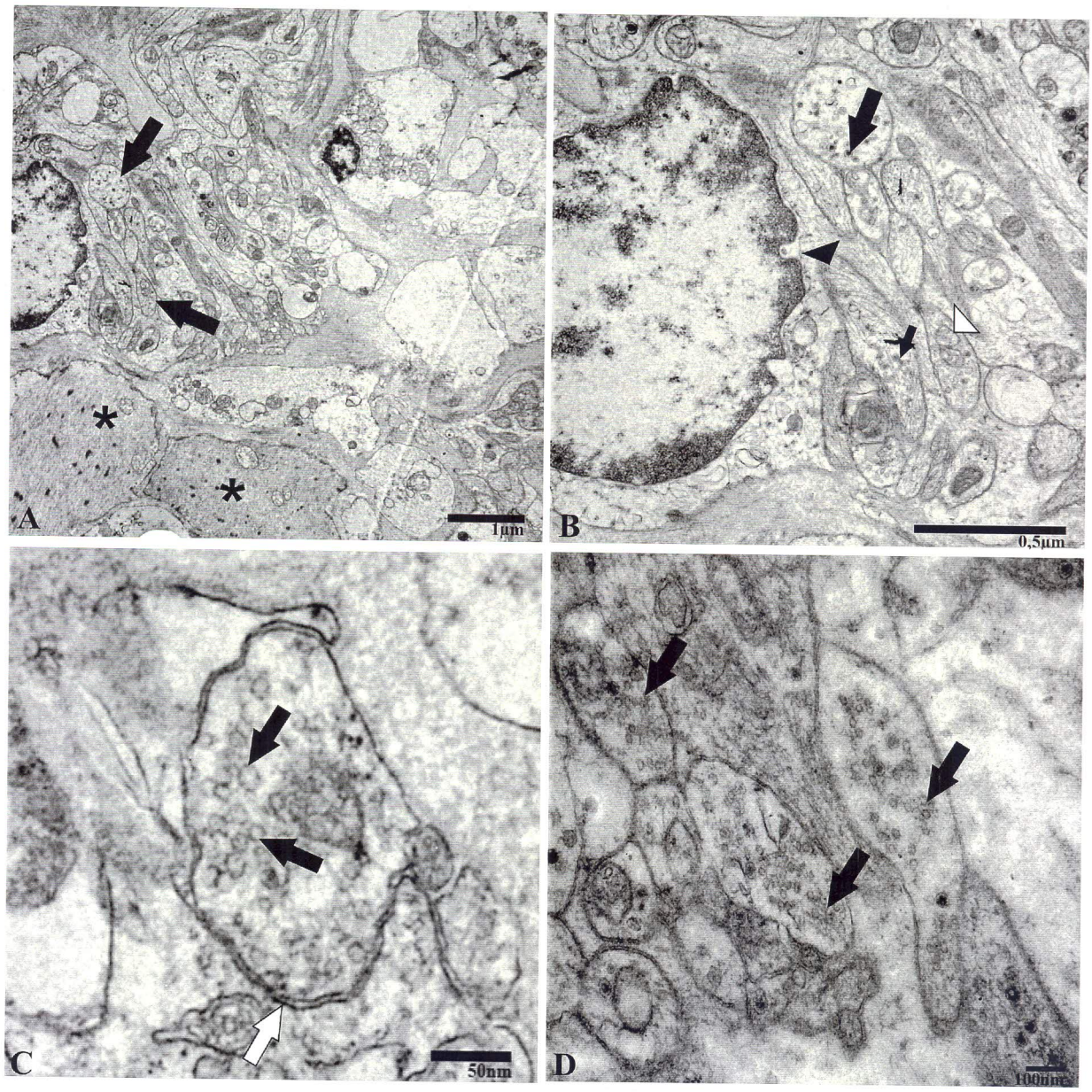

Fonte: (SILVEIRA, M. P., 2013).

Legenda: Cão distrófico. Fig. A- Mostra um feixe de fibras amielínicas (seta preta) próximo às fibras musculares lisas do íleo (*). Nota-se fibras amielínicas de diferentes tamanhos (seta preta) (Barra: 1µm). Fig. B- Evidencia, em maior aumento, a porção axoplasmática das fibras nervosas contendo pequenas vesículas claras (seta preta pequena) e vesículas eletrodensas granulares maiores (seta preta grande), mitocôndrias (cabeça de seta branca) e neurofilamentos (cabeça de seta preta) (Barra: 0,5µm). Fig. C- Observa-se grande quantidade de vesículas do tipo sinapse (seta preta) (Barra: 50nm). Evidencia a membrana bilaminar da fibra amielínica (seta branca). Fig. D - Mostra várias fibras amielínicas contendo numerosas vesículas (setas) (Barra: 100nm).

Figura 15 - Característica das células musculares lisas e colágeno do íleo de cão controle

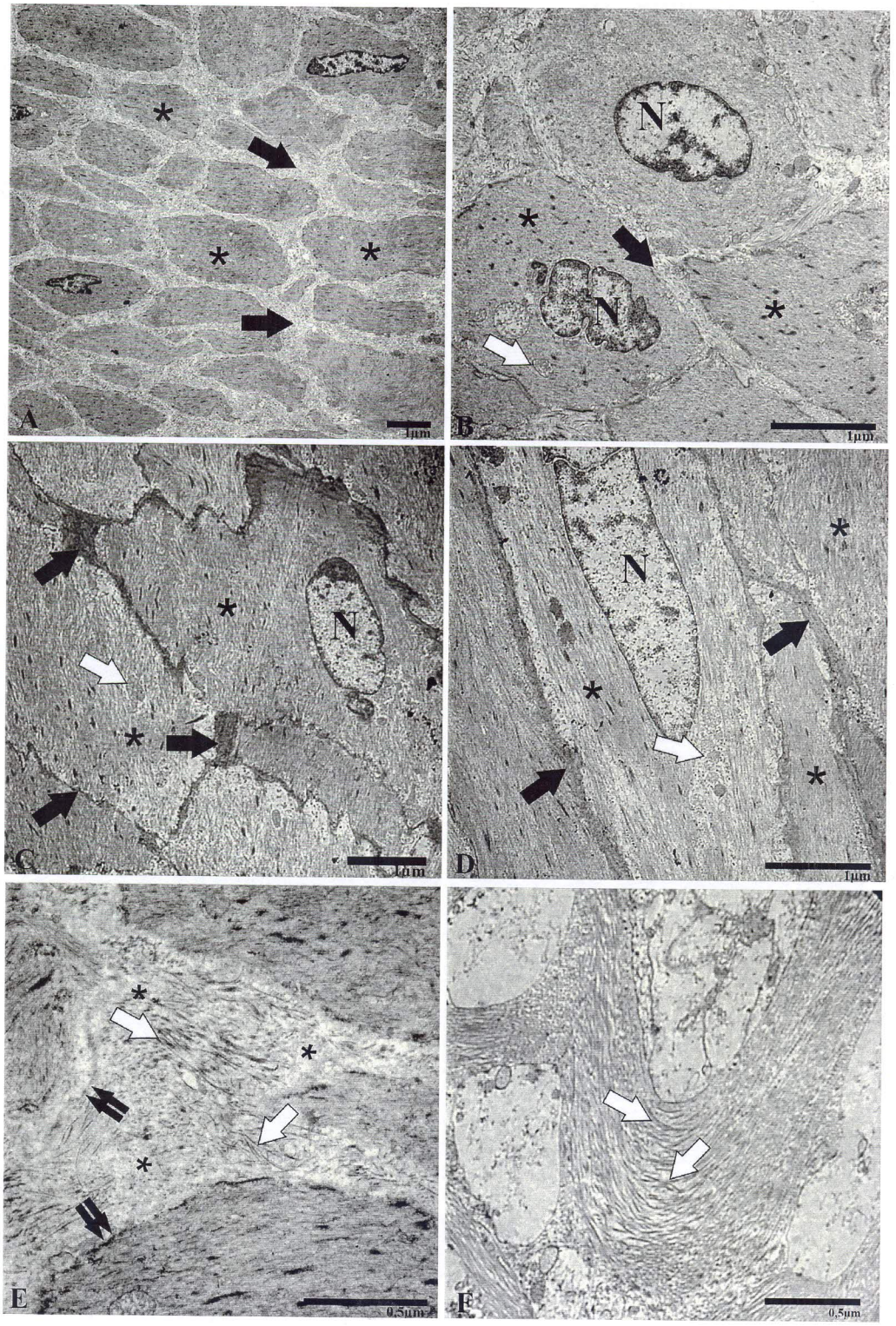

Fonte: (SILVEIRA, M. P., 2013).

Legenda: Cão controle. Figs. A, B, C e D- Descrição das células musculares e do tecido colágeno. Revela a porção citoplasmática das células musculares lisas (*) e espaços intercelulares preenchidos pelas fibras colágenas (setas pretas). A porção citoplasmática revela mitocôndrias (seta branca) e núcleos (N) (Barras: A, B, C e D- 1µm). Fig. E - Revela o espaço entre as células musculares (*). A rede de fibras colágenas dispostas em diferentes direções (setas brancas) é claramente evidenciada e a lâmina basal em aspecto eletrodenso (duas setas) (Barras: 0,5µm). Fig. F- Mostra em maior aumento a disposição das fibras colágenas (setas brancas) (Barra: 0,5µm).

Figura 16 - Característica das células musculares lisas e colágeno do íleo de cão distrófico

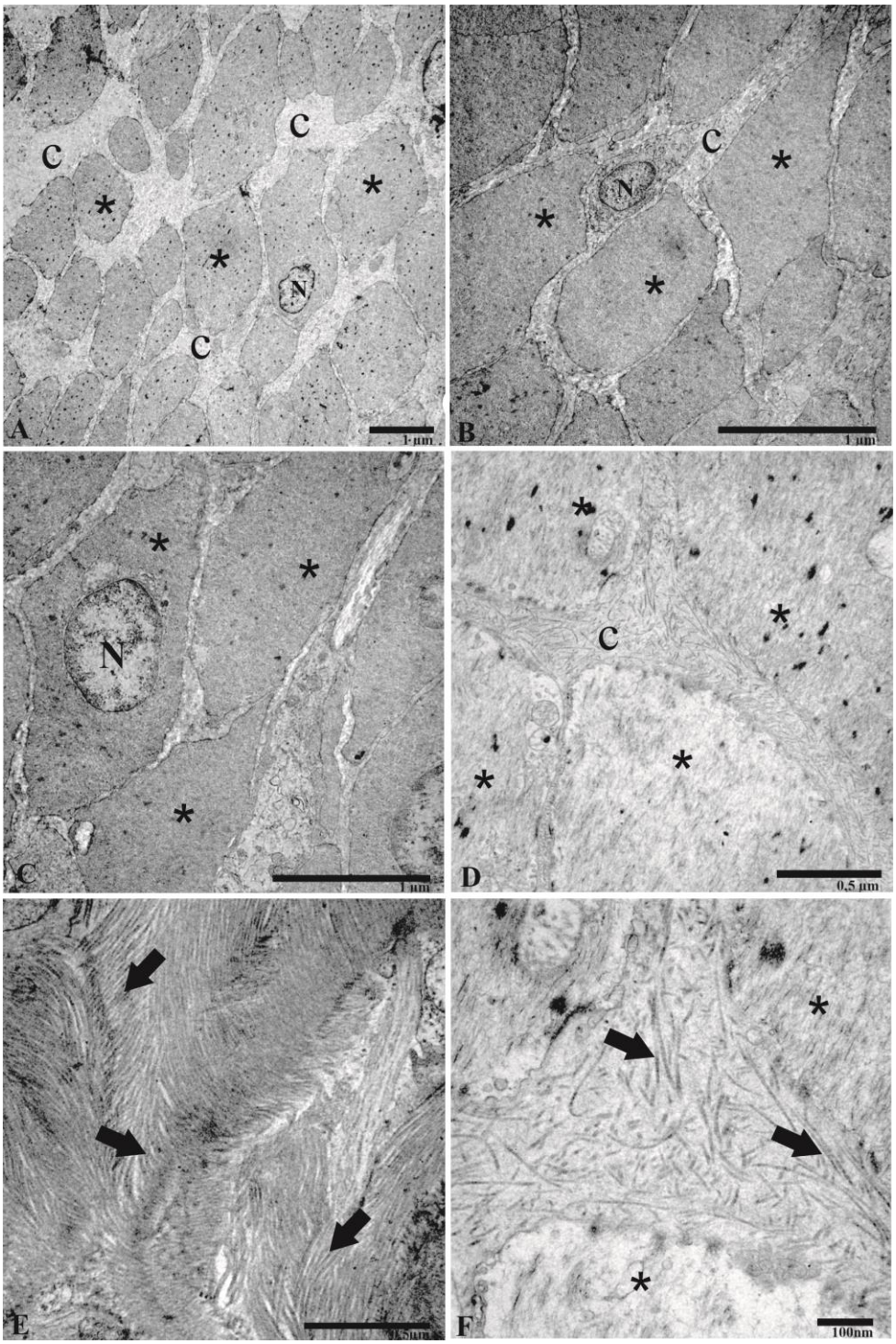

Fonte: (SILVEIRA, M. P., 2013).

Legenda: Cão distrófico. Figs. A, B, C e D – Mostram a porção citoplasmática das células musculares lisas (*) e os feixes de fibras colágenas (c). Observa-se o núcleo das células musculares em corte transversal (N). Fig. E - Evidencia os feixes de fibras colágenas (setas pretas) distribuídas em diferentes direções. Fig. F - Mostra a parte citoplasmática das células musculares (*) e a rede de fibras colágenas (setas pretas) (Barras: A, B, C- 1 µm, D e E- 0,5 µm, F- 100 nm).

Figura 17 - Característica dos neurônios do plexo mioentérico do íleo de cão controle

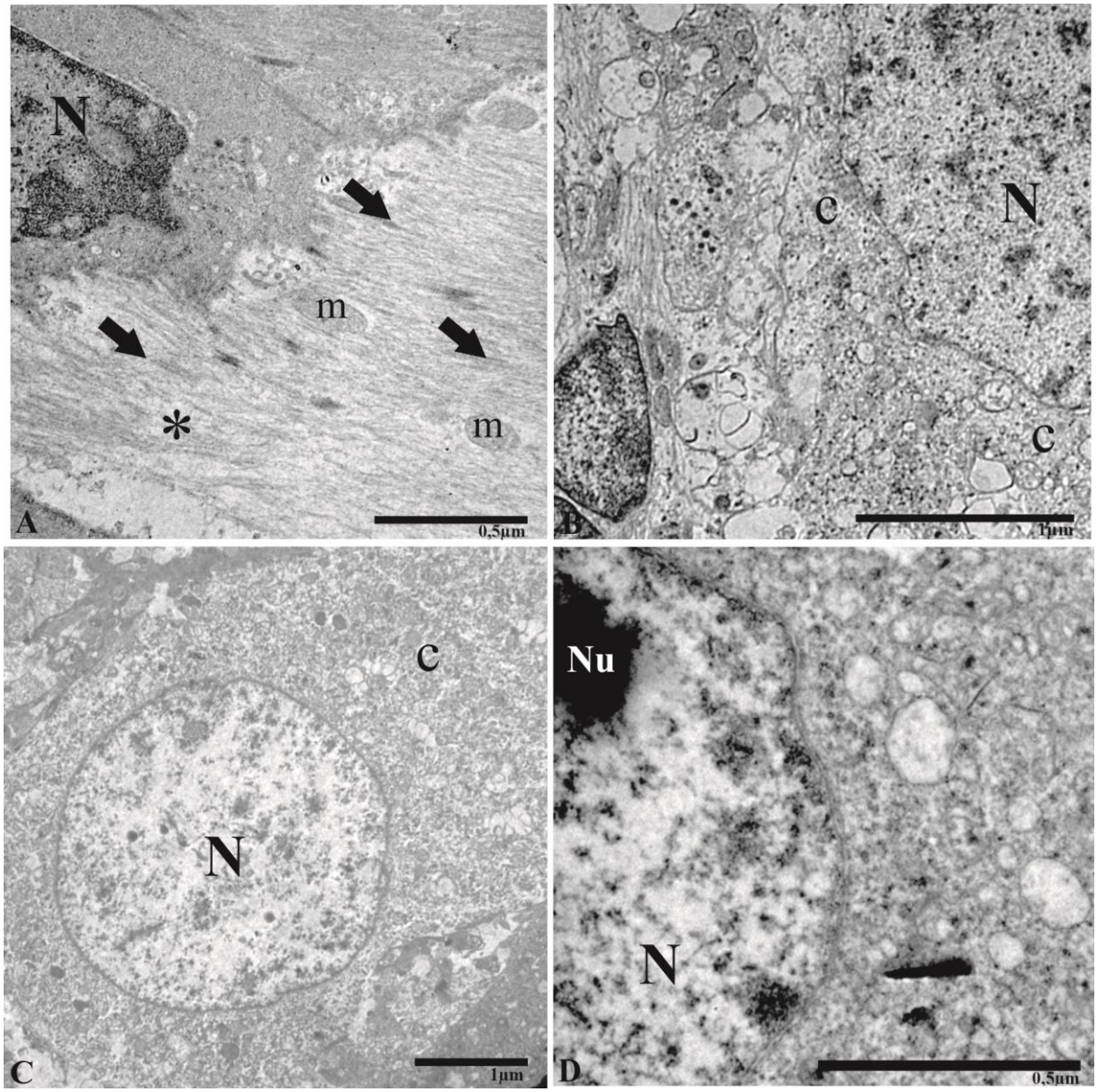

Fonte: (SILVEIRA, M. P., 2013).

Legenda: Cão controle. Fig. A- Nota-se parte do corpo celular de neurônio e seu núcleo (N) no gânglio de cão controle e a fibra muscular lisa na camada muscular longitudinal do intestino (*). Identifica-se as mitocôndrias (m) e feixes de miofilamentos (setas). Fig. B- Observa-se o neurônio com o seu núcleo (N) e a porção citoplasmática (c). Fig. C- Evidencia o núcleo do neurônio (N) e sua porção citoplasmática (c). D - Evidencia o núcleo (N) e parte do nucléolo (Nu) (Barras: A - 0,5µm, B, C - 1µm, D- 0,5µm).

Figura 18 - Característica de neurônios do plexo mioentérico do íleo de cão distrófico

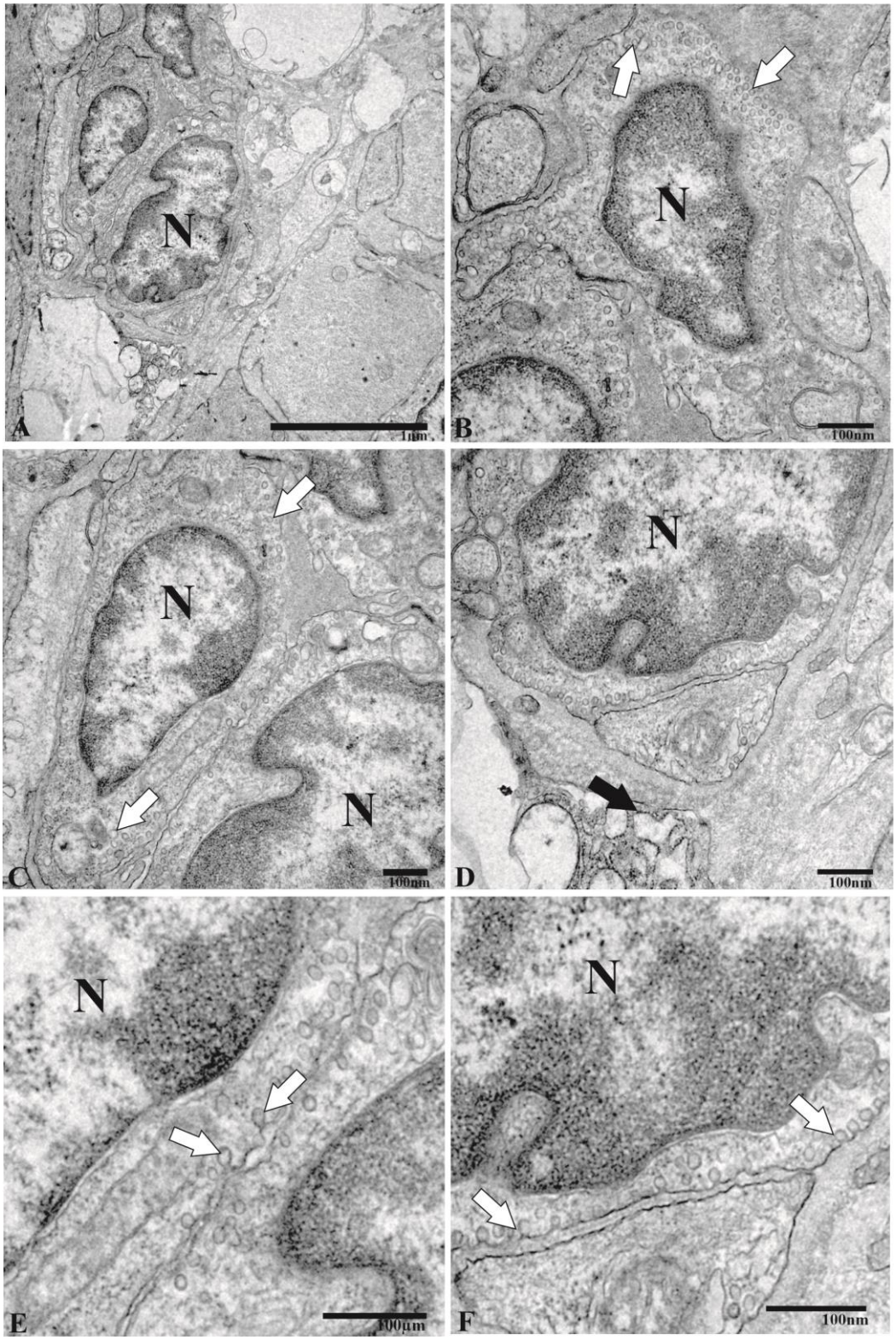

Fonte: (SILVEIRA, M. P., 2013).

Legenda: Cão distrófico. Fig. A- Nota-se neurônio e seu núcleo (N) (Barra: 1µm). Fig. B, C- Observa-se o neurônio com o seu núcleo (N) e vesículas citoplasmáticas (setas). Fig. D- Nota-se a presença do retículo endoplasmático granular (seta preta). Fig. E e F- Evidencia o núcleo do neurônio (N) e a presença de cavéolas (setas brancas) (Barra: B, C, D, E e F: 100nm).

5.6 ANÁLISE QUANTITATIVA DAS MARCAÇÕES, DENSIDADES E MORFOMETRIA DOS NEURÔNIOS MIOENTÉRICOS IMUNORREATIVOS À NOS, À CHAT E AO HUC/D, E COLOCALIZAÇÃO DAS FIBRAS E NEURÔNIOS IMUNORREATIVOS AO RECEPTOR P2X7, À NOS, E À CHAT

5.6.1 Número de neurônios/gânglio, Área gângliônica e Densidade Neuronal da área gangliônica

Para se obter os valores de densidade neuronal, realizou-se a contagem do número de neurônios/gânglio e a mensuração da área (mm^2) do gânglio correspondente, totalizando 15 gânglios analisados por animal. A relação entre esses dois parâmetros permitiu verificar a densidade neuronal/mm^2 de área gangliônica.

Com relação ao número de neurônios NOS-ir/gânglio, o grupo controle apresentou 17,25±6,22 neurônios, a área gangliônica foi de 0,10±0,02 e a densidade dos neurônios NOS-ir /mm^2 da área gangliônica foi de 191,95±30,37. Com relação ao número de neurônios NOS-ir/gânglio, o grupo distrófico apresentou 17,22±3,71 neurônios, a área gangliônica foi de 0,07±0,02 e a densidade dos neurônios NOS-ir /mm^2 da área gangliônica foi de 291,46±63,21.

Ao se comparar o grupo distrófico com o controle, com relação ao número de neurônios NOS-ir/gânglio não foi observado diferença significante. A área gangliônica pareceu ter tendência à diminuição, porém não significante. A densidade dos neurônios NOS-ir /mm^2 da área gangliônica apresentou um aumento significante de 52,31% ($P<0,05$) no grupo distrófico quando comparado ao grupo controle (Figura 19).

Com relação ao número de neurônios ChAT-ir/gânglio, o grupo controle apresentou 27,42±6,10 neurônios, a área gangliônica foi de 0,08±0,02 e a densidade dos neurônios ChAT-ir /mm^2 da área gangliônica foi de 365,06±33,81. Com relação ao número de neurônios ChAT-ir/gânglio, o grupo distrófico apresentou 27,26±6,05 neurônios, a área gangliônica foi de 0,08±0,02e a densidade dos neurônios NOS-ir /mm^2 da área gangliônica foi de 357,88±41,41.

A análise de neurônios ChAT-ir, não demonstrou diferença significante quanto ao número de neurônios/gânglio, área gangliônica e densidade neuronal/mm^2 de área gangliônica entre os grupos Controle e Distrófico (Figura 20).

Com relação ao número de neurônios HuC/D-ir/gânglio, o grupo controle apresentou 39,1±10,04 neurônios, a área gangliônica foi de 0,10±0,03 e a densidade dos neurônios HuC/D-ir/gânglio/mm^2 da área gangliônica foi de 421,66±57,05.

Com relação ao número de neurônios HuC/D-ir/gânglio, o grupo distrófico apresentou 43,6±9,87 neurônios, a área gangliônica foi de 0,09±0,02e a densidade dos neurônios HuC/D-ir/mm^2 da área gangliônica foi de 484±108.

Em relação aos neurônios HuC/D-ir, não foi observado diferença significante quanto ao número de neurônios/gânglio, área gangliônica e densidade neuronal/mm^2 de área gangliônica entre os grupos estudados (Figura 21).

Figura 19 - Número de neurônios por gânglio (A), área gangliônica (mm^2) (B), densidade neuronal/mm^2 de área gangliônica (C) dos neurônios NOS-ir do plexo mioentérico do íleo de cães controles e distróficos

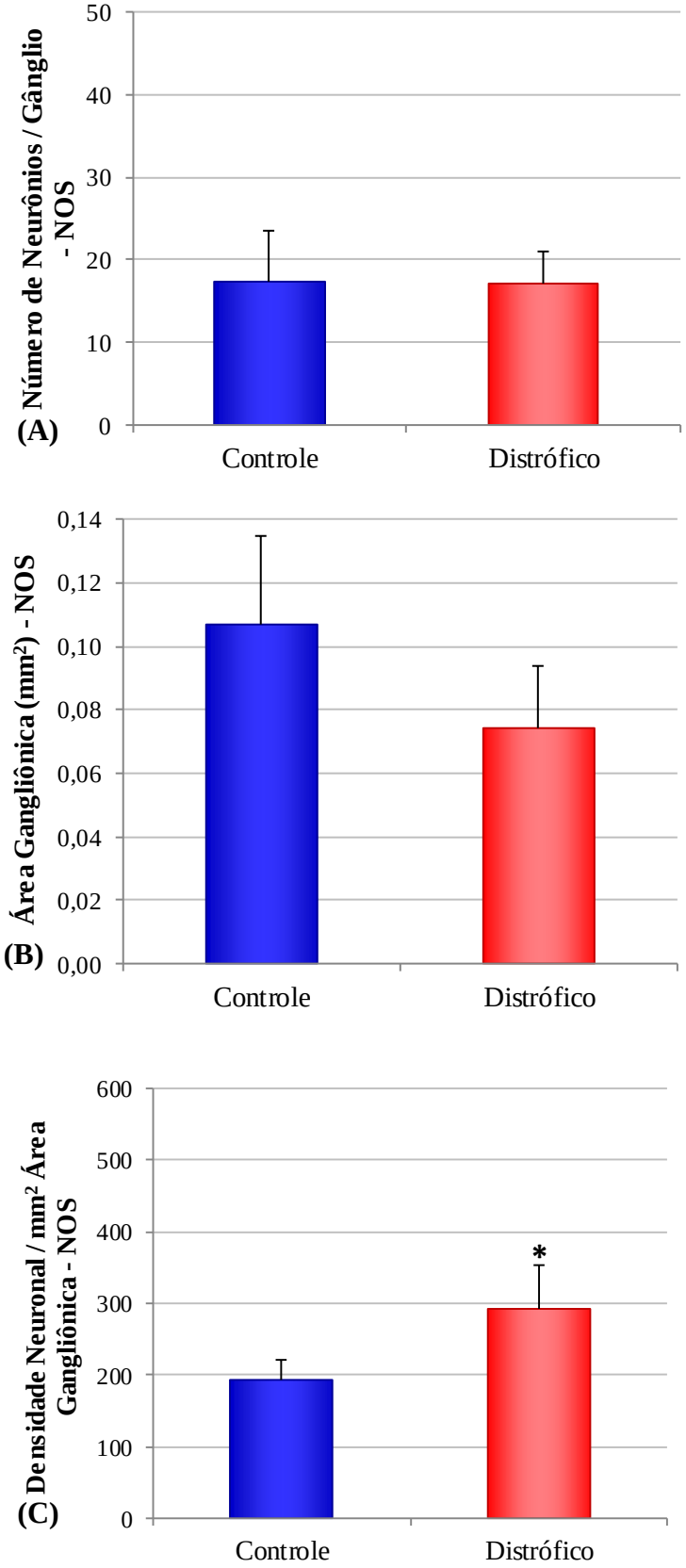

Figura 20 - Número de neurônios por gânglio (A), área gangliônica (mm^2) (B), densidade neuronal/mm^2 de área gangliônica (C) dos neurônios ChAT-ir do plexo mioentérico do íleo de cães controles e distróficos

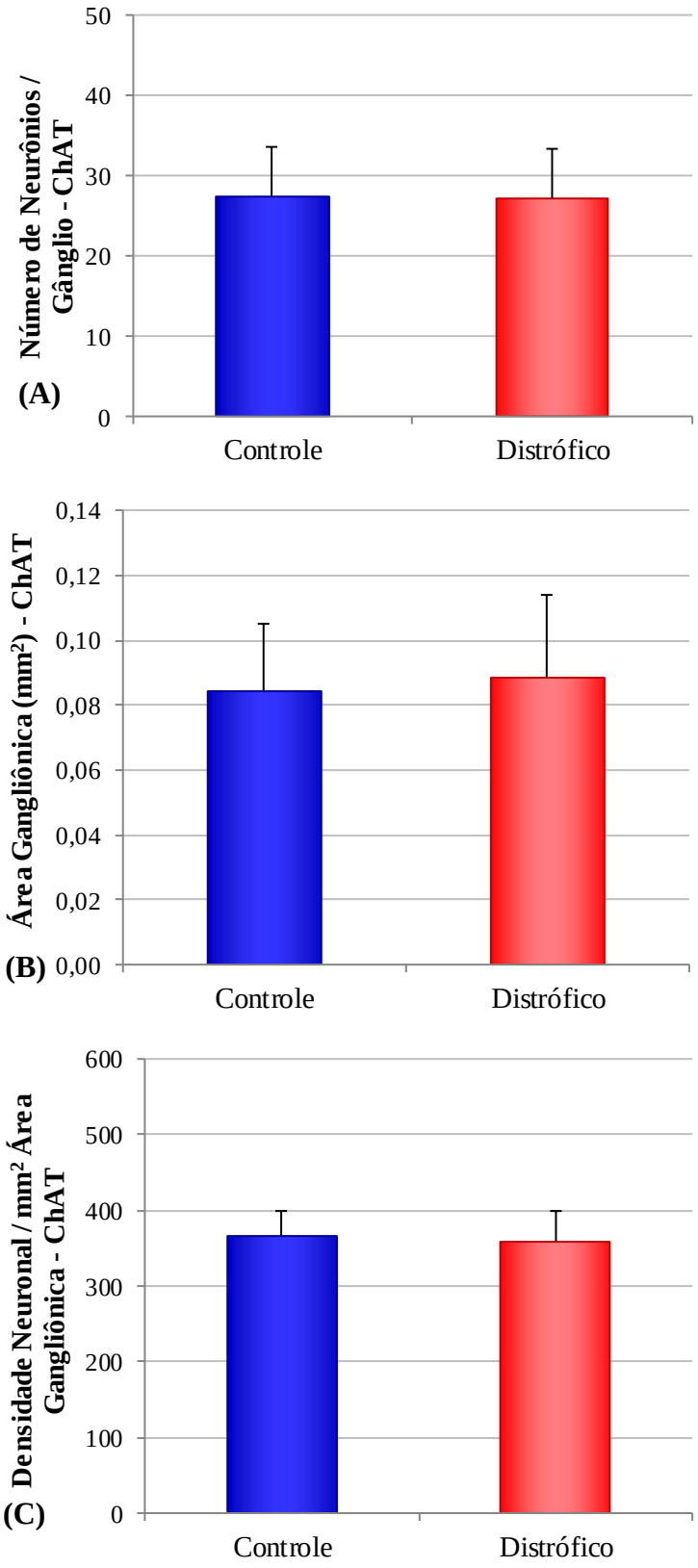

Figura 21 - Número de neurônios por gânglio (A), área gangliônica (mm^2) (B), densidade neuronal/mm^2 de área gangliônica (C) dos neurônios HuC/D-ir do plexo mioentérico do íleo de cães controles e distróficos

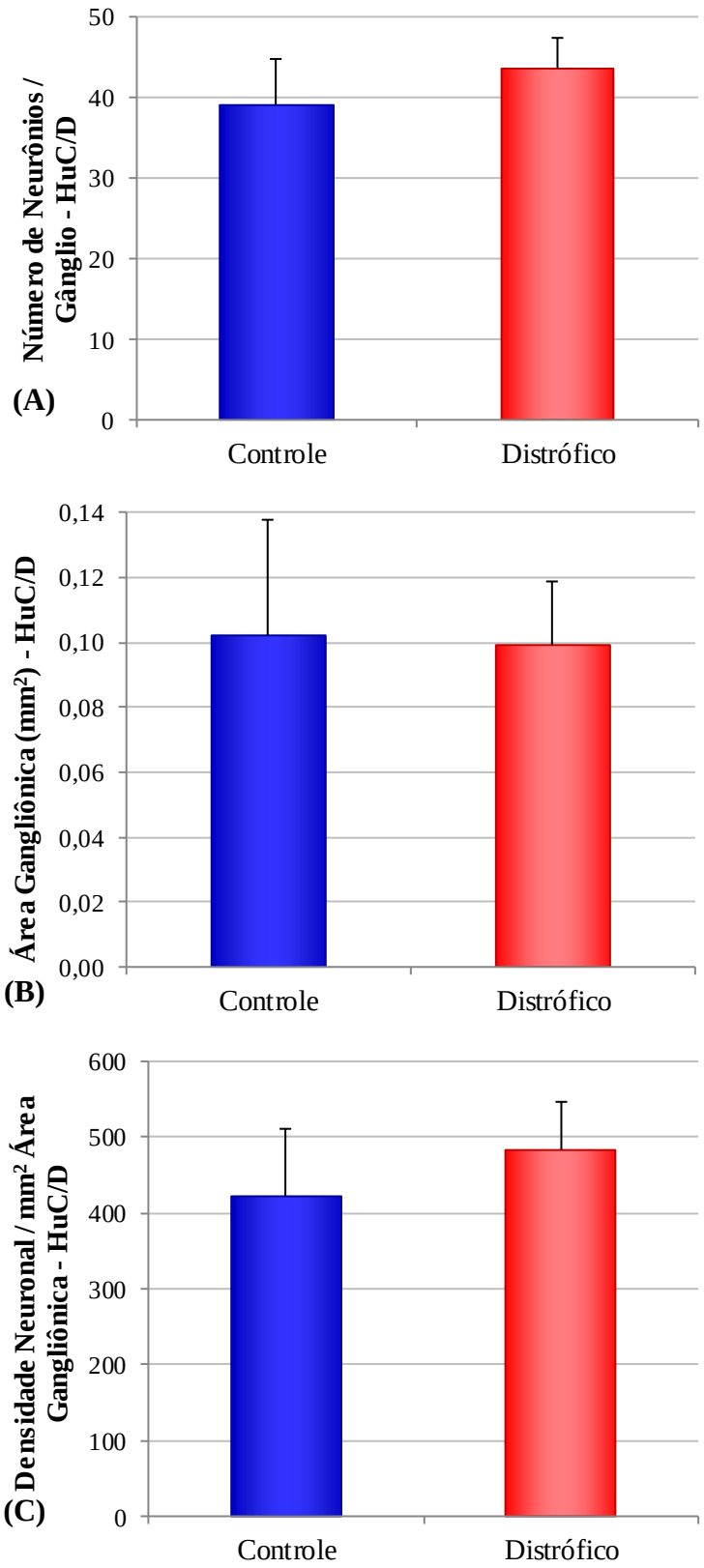

5.6.2 Área do Perfil Neuronal

Foram avaliados a área do perfil do corpo celular dos neurônios imunorreativos à NOS, à ChAT e ao HuC/D, o diâmetro máximo (DMáx) e o diâmetro mínimo (DMín).

A análise do perfil dos neurônios NOS-ir demonstrou os valores entre 66,31 a 1644,72µm^2. A média da área do perfil neuronal foi de 422,71±58,53 µm^2 no grupo controle e de 331,49±43,83 µm^2 no grupo distrófico. A análise demostrou haver uma diminuição significante de 21,57% (P<0,05) na área do perfil dos neurônios NOS-ir do grupo distrófico quando comparado com o grupo controle (Figura 22A).

O DMáx dos neurônios NOS-ir apresentaram valores entre 8,19µm a 86,16µm nos dois grupos. A média do DMáx foi de 32,07±2,48 µm no grupo controle e de 27,20±2,17 µm no grupo distrófico. A média do DMín foi de 15,98±1,15 µm no grupo controle e de 13,8±1,37 µm no grupo distrófico. Foi observada diminuição significante de 15,18% (P<0,05) no DMáx dos neurônios dos animais distróficos (Figura 22B). Os valores de DMín dos neurônios NOS-ir ficaram entre 4,68µm a 36,64µm. Houve uma diminuição significante de 13,64% (P<0,05) nos animais distróficos (Figura 22C).

As áreas dos perfis dos neurônios ChAT-ir apresentaram valores para o perfil neuronal variando entre 52,08µm^2 a 1636,56µm^2 (Figura 23A). A média da área do perfil neuronal foi de 389,09±37,06 µm^2 no grupo controle e de 309,88±12,20 µm^2 no grupo distrófico. A análise detectou diferença significante (P<0,05) entre o grupo distrófico e o grupo controle na área do perfil neuronal. O grupo distrófico apresentou a área do corpo neuronal 20,36 % menor que o observado no controle.

A diferença também foi observada no Dmáx dos neurônios ChAT-ir, com valores que variaram entre 8,76µm a 59,07µm nos grupos estudados. A média do DMáx foi de 28,33±1,07 µm no grupo controle e de 25,11±1,4 µm no grupo distrófico. A média do DMín foi de 15,70±0,56 µm no grupo controle e de 14,66±0,53 µm no grupo distrófico. O grupo controle apresentou um aumento de 11,36% (P<0,05) quando comparado ao grupo distrófico (Figura 23B). O diâmetro mínimo demonstrou valores entre 5,62µm a 35,53µm, e também foi maior no grupo controle, sendo 6,62% maior que o grupo distrófico ((P<0,05) (Figura 23C).

A análise do perfil dos neurônios HuC/D-ir demonstrou os valores entre 58,25µm^2 a 1840,35µm^2 (Figura 24A). A média da área do perfil neuronal foi de 325,48±78,70 µm^2 no grupo controle e de 335,06±43,42 µm^2 no grupo distrófico. Ao comparar os dois grupos, não foi observado diferença significante (P>0,05). O Dmáx dos neurônios HuC/D-ir apresentaram

valores entre 11,03µm a 79,47µm (Figura 24B) e o Dmín valores entre 6,39µm a 31,94µm (Figura 24C). A média do DMáx foi de 25,67±2,99 µm no grupo controle e de 26,92±2,16 µm no grupo distrófico. A média do DMín foi de 14,52±1,88 µm no grupo controle e de 14,47±0,66 µm no grupo distrófico. Não foi detectada diferença significante entre os dois grupos.

Figura 22 - Área do perfil neuronal (µm²) (A), Dmáx (µm) (B) e Dmín (µm) (C) dos neurônios NOS-ir nos grupos controle e distrófico

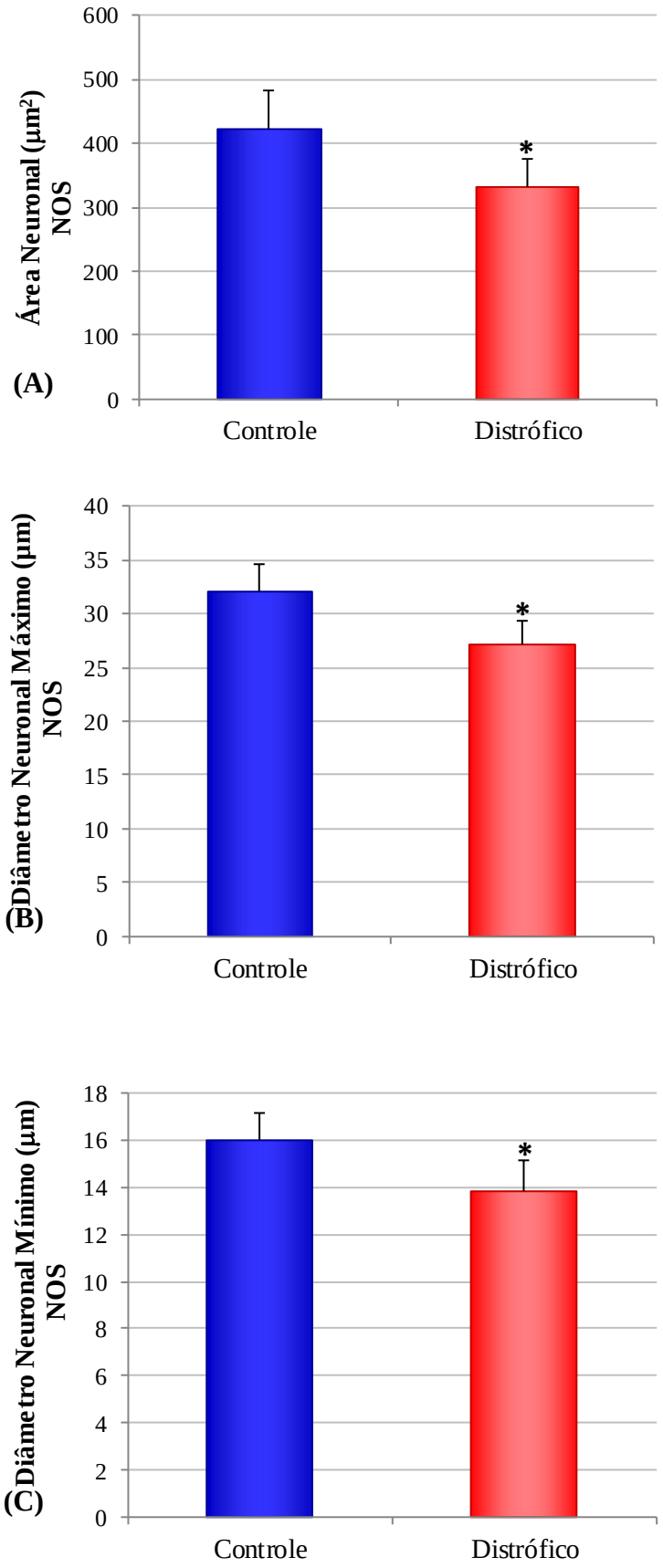

Figura 23 - Área do perfil neuronal (µm²) (A), Dmáx (µm) (B) e Dmín (µm) (C) dos neurônios ChAT-ir nos grupos controle e distrófico

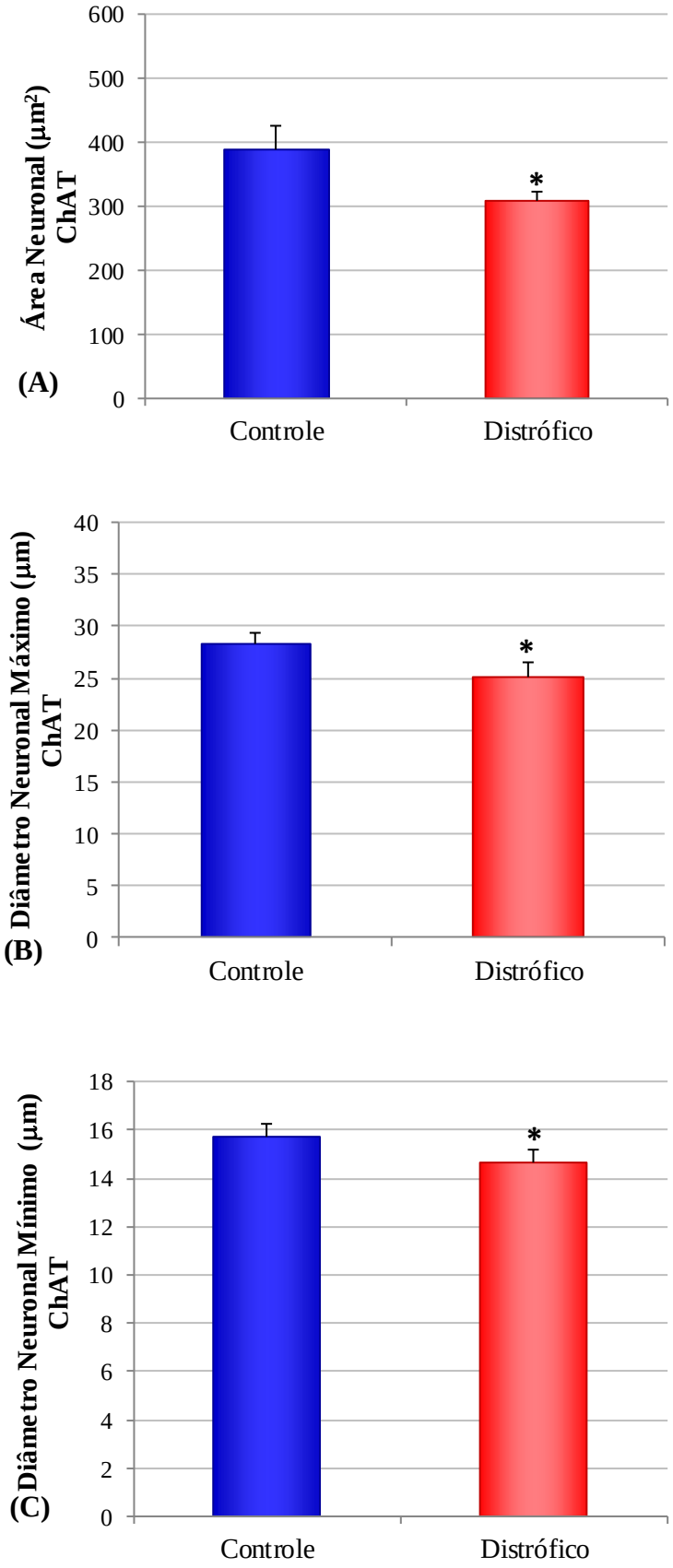

Figura 24 - Área do perfil neuronal (µm²) (A), Dmáx (µm) (B) e Dmín (µm) (C) dos neurônios HuC/D-ir nos grupos controle e distrófico

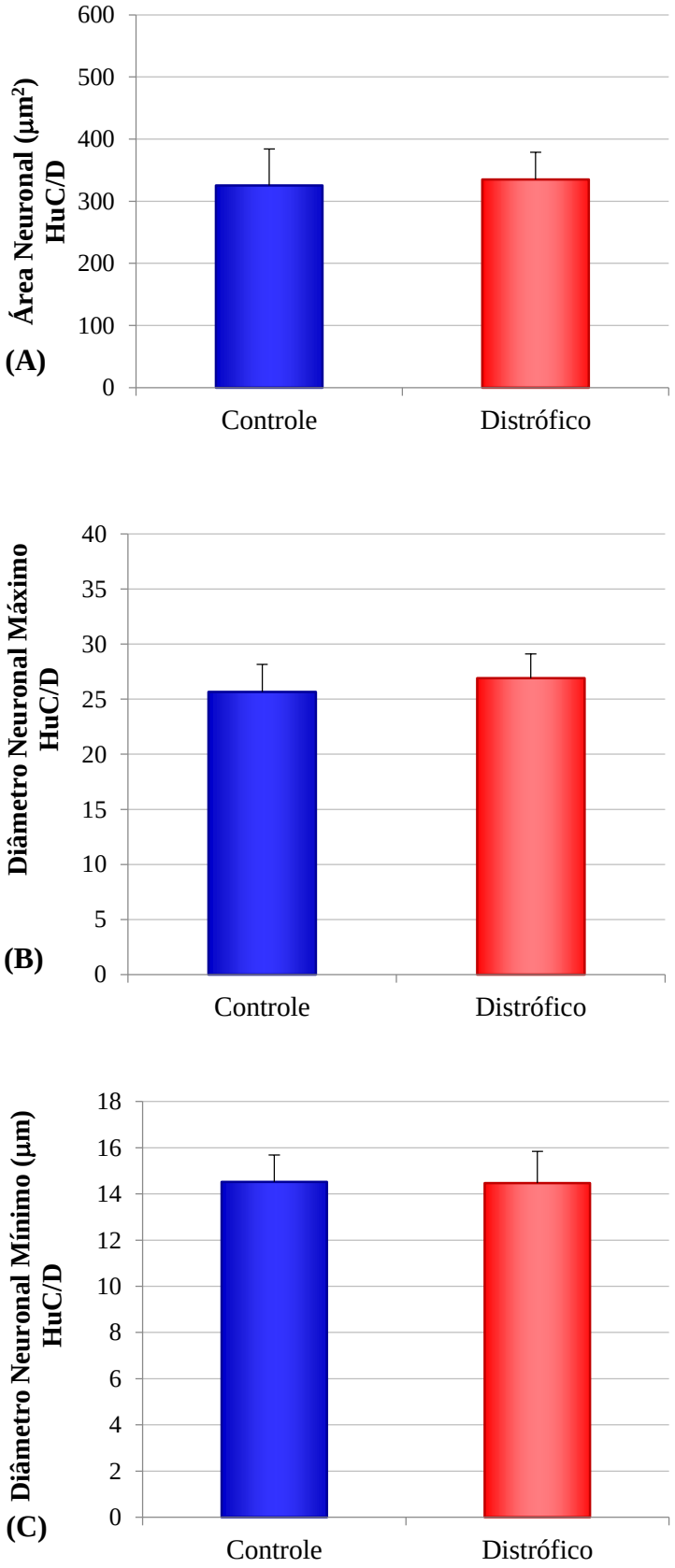

5.6.3 Distribuição dos Neurônios Mioentéricos Imunorreativos à NOS, à ChAT e HuC/D de acordo com a Área do Perfil

Na análise dos neurônios NOS-ir nos grupos controle e distrófico, a área do perfil variou de 60 a 1700 μm^2. No grupo controle, 60,35% dos neurônios estavam entre 300 e 500 μm^2 enquanto que no grupo distrófico a maioria dos neurônios estavam entre 200 e 400 μm^2, mostrando que houve diminuição da área do perfil do corpo celular dos neurônios imunorreativos à NOS nesse grupo, quando comparados com o grupo controle (Figura 25A).

O histograma do DMáx apresentou a maioria dos neurônios NOS-ir situados na faixa de 10-30 µm nos dois grupos (Figura 25B). O DMín apresentou a maioria dos neurônios situados entre 9-15 µm tanto nos animais controles quanto nos distróficos (Figura 25C)

Na análise dos neurônios ChAT-ir nos grupos controle e distrófico a área do perfil variou de 60 a 1700 μm^2. No grupo controle a maioria dos neurônios (62,44%) estava entre 200 e 400 μm^2 enquanto que no grupo distrófico 72,77% dos neurônios estavam entre 200 e 400 μm^2, mostrando que houve diminuição da área do perfil do corpo celular dos neurônios imunorreativos ao ChAT nesse grupo (Figura 26A).

O histograma do DMáx dos neurônios ChAT-ir apresentou a maioria dos neurônios situados na faixa de 10-30 µm no grupo controle, e entre 15-25 µm no distrófico (Figura 26B). O DMín apresentou a maioria dos valores entre 9-15 µm nos dois grupos analisados (Figura 26C).

Na análise dos neurônios HuC/D-ir nos grupos controle e distrófico a área do perfil variou de 50 a 1900 μm^2. No grupo controle a maioria dos neurônios (71,42%) estava entre 200 e 400 μm^2 enquanto que no grupo distrófico 69,38% dos neurônios estavam entre 200 e 400 μm^2, mostrando que não houve diferença da área do perfil do corpo celular entre os grupos estudados (Figura 27A).

O histograma do DMáx dos neurônios HuC/D apresentou a maioria dos valores entre 10-30 µm. Nos animais controles, a maioria dos neurônios se concentraram na faixa entre 10-20 µm, enquanto que nos animais distróficos, se concentraram entre 20-30 µm (Figura 27B) O DMín apresentou a maioria dos valores entre 9-15 µm nos dois grupos analisados (Figura 27C).

Figura 25 - Distribuição de frequência das áreas (µm²) (A), DMáx (µm) (B) e DMín (µm) (C) dos neurônios NOS-ir no íleo de cães dos grupos controle e distrófico

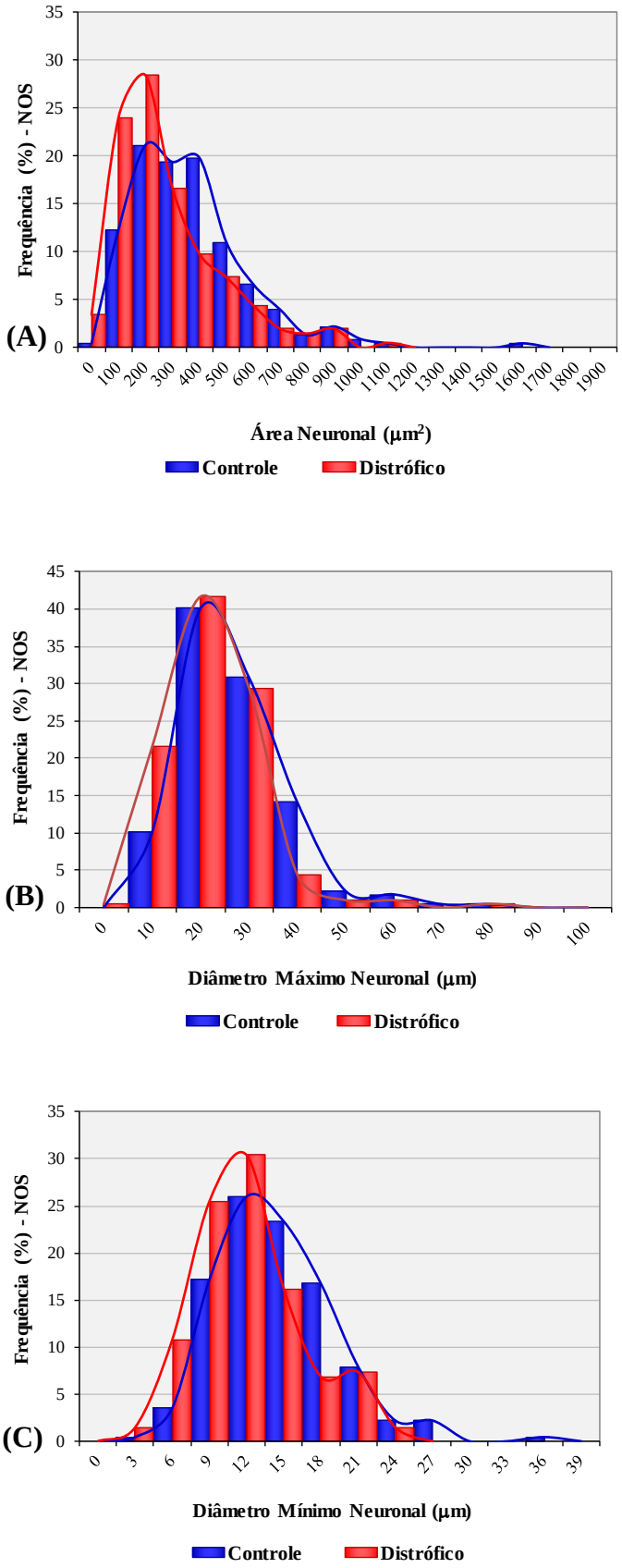

Figura 26 - Distribuição de frequência das áreas (µm²) (A), DMáx (µm) (B) e DMín (µm) (C) dos neurônios ChAT-ir no íleo de cães dos grupos controle e distrófico

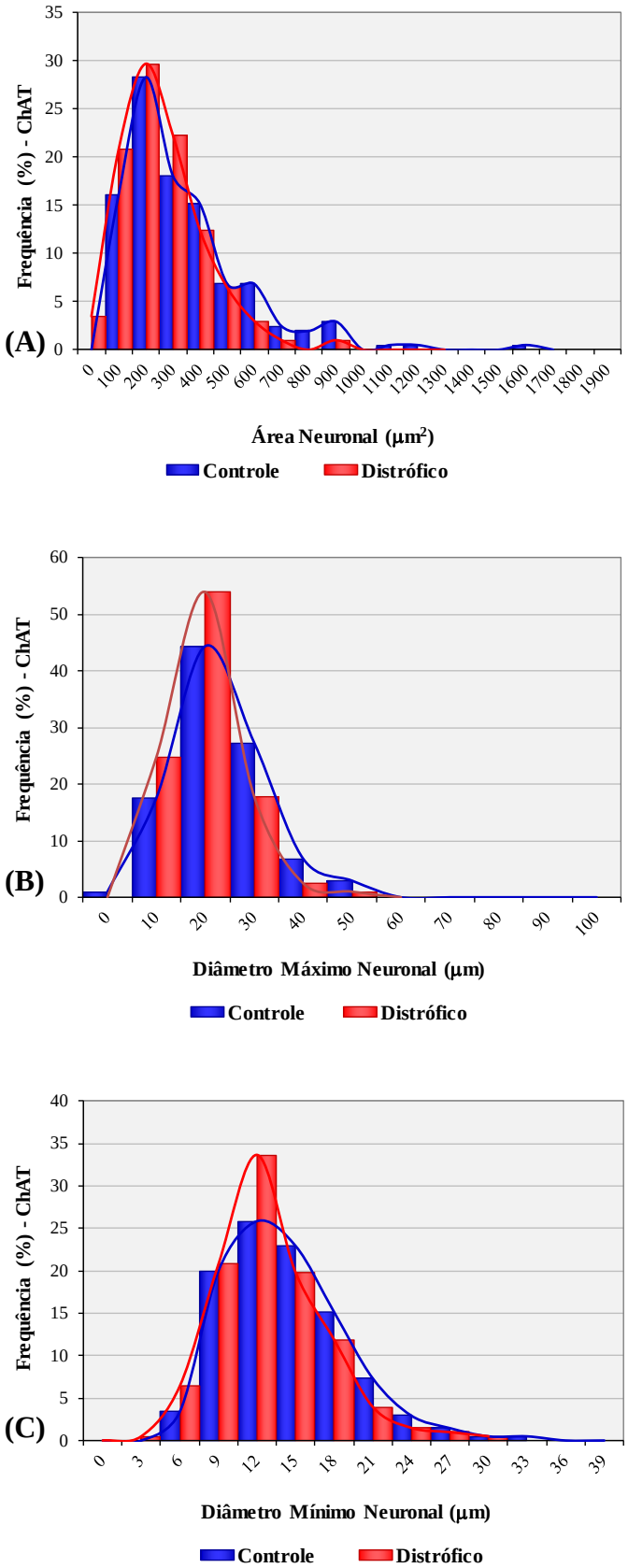

Figura 27 - Distribuição de frequência das áreas (µm²) (A), DMáx (µm) (B) e DMín (µm) (C) dos neurônios HuC/D-ir no íleo de cães dos grupos controle e distrófico

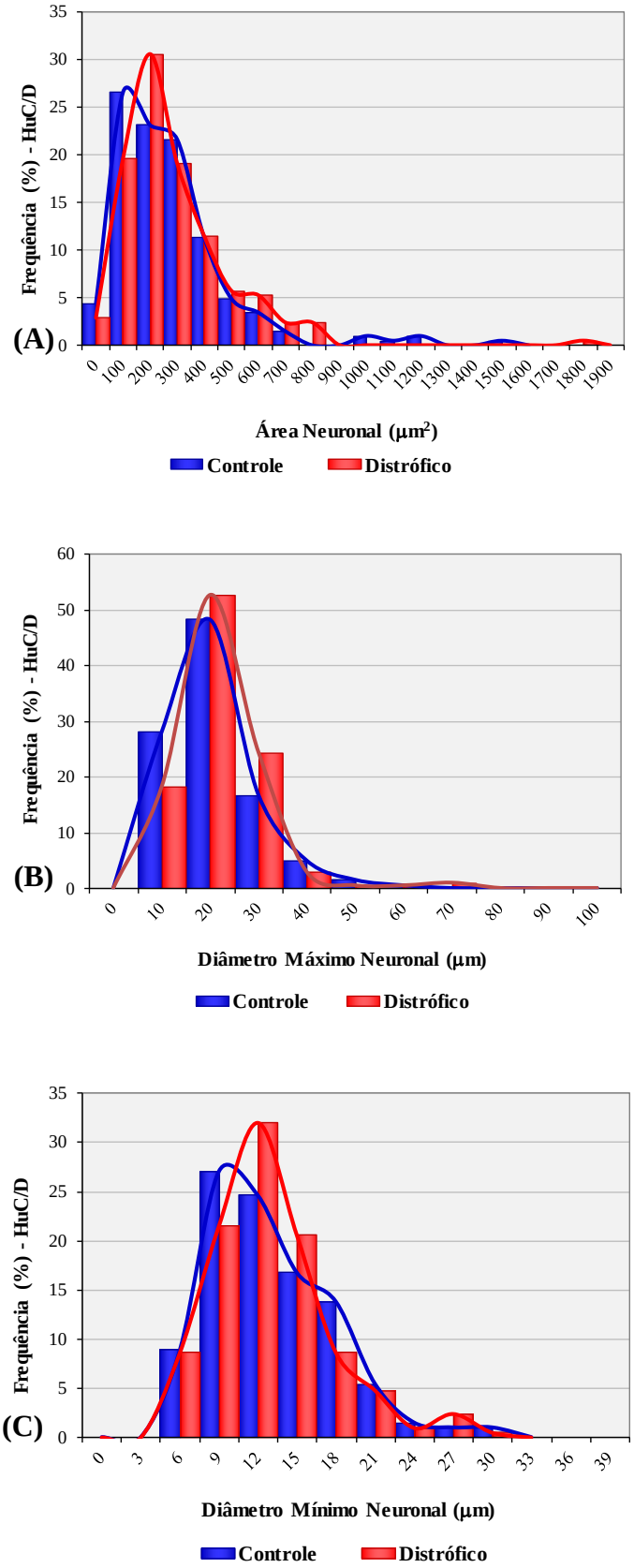

5.7 ANÁLISE DE INTERRELAÇÃO ENTRE IDADE E PESO DOS ANIMAIS COM A DENSIDADE NEURONAL E ÁREA DO PERFIL DOS NEURÔNIOS NOS-IR, CHAT-IR E HUC/D-IR

Os neurônios NOS-ir não demonstraram ser afetados pela idade e peso dos animais. Analisando-se separadamente os grupos, não se observa uma tendência linear da idade e peso em relação a densidade neuronal nem dentro de cada grupo e nem se analisando os dois grupos em conjunto (Figura 28 A e B). A área do perfil neuronal NOS-ir (Figura 28 C e D) também não demonstra uma tendência linear ao se avaliar o conjunto de pontos no gráfico de idade e peso.

A figura 29 evidencia o estudo das variáveis idade e peso em relação a densidade neuronal (Figura 29 A e B) e área do perfil dos neurônios ChAT-ir (Figura C e D). Não foi observado relação de dependência entre as variáveis nas amostras avaliadas.

A figura 30 demonstra a densidade neuronal (Figura 30 A e B) e a área dos neurônios HuC/D –ir (Figura 30 C e D) em relação a idade e ao peso dos animais. Os cães apresentaram densidades muito semelhantes independentes do peso. As áreas dos neurônios dos dois grupos estão dentro da mesma faixa, o que denota não haver interferência da idade com a área neuronal. A correlação entre peso e área do perfil neuronal HuC/D demonstra não haver interferência do peso com as áreas dos neurônios HuC/D.

Figura 28 - Interrelação entre idade e peso dos animais controles e distróficos com a densidade neuronal e área do perfil dos neurônios NOS-ir

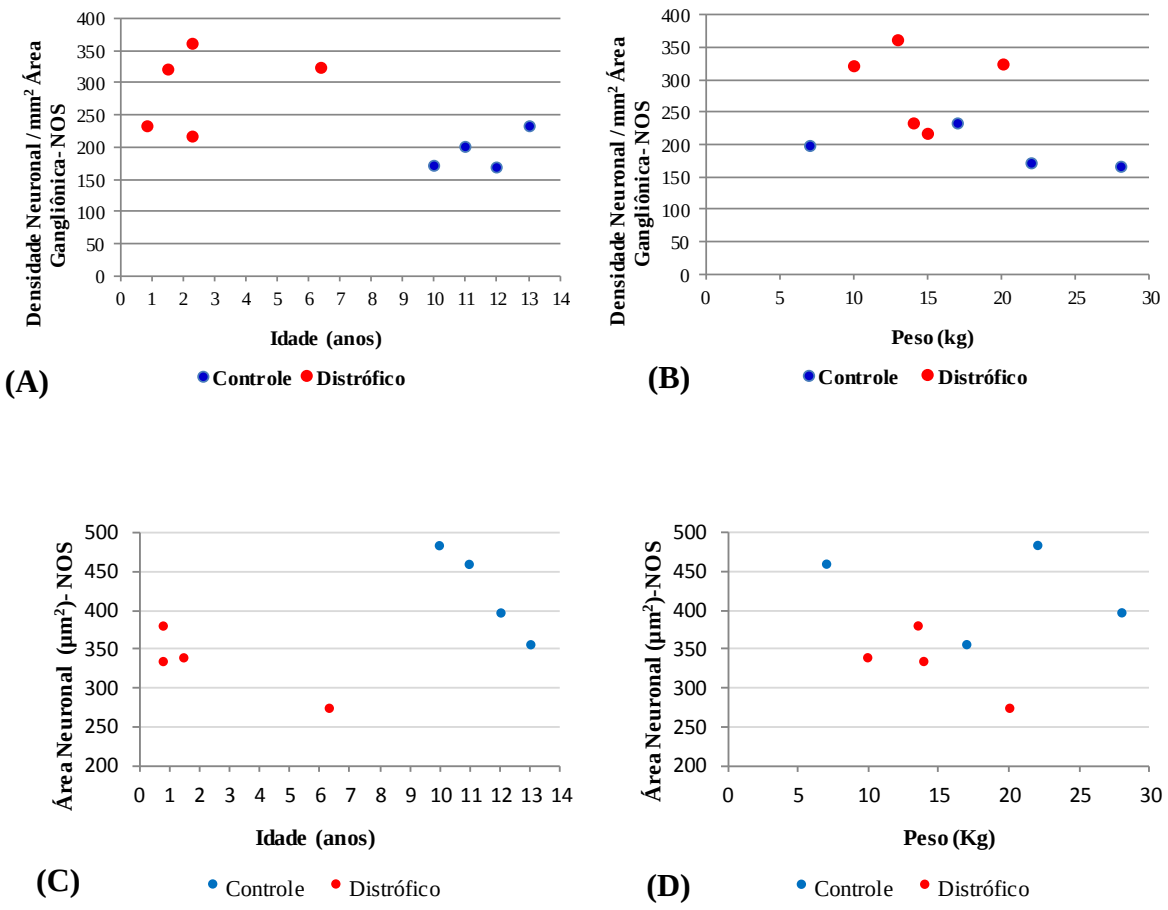

Figura 29 - Interrelação entre idade e peso dos animais controles e distróficos com a densidade neuronal e área do perfil dos neurônios ChAT-ir

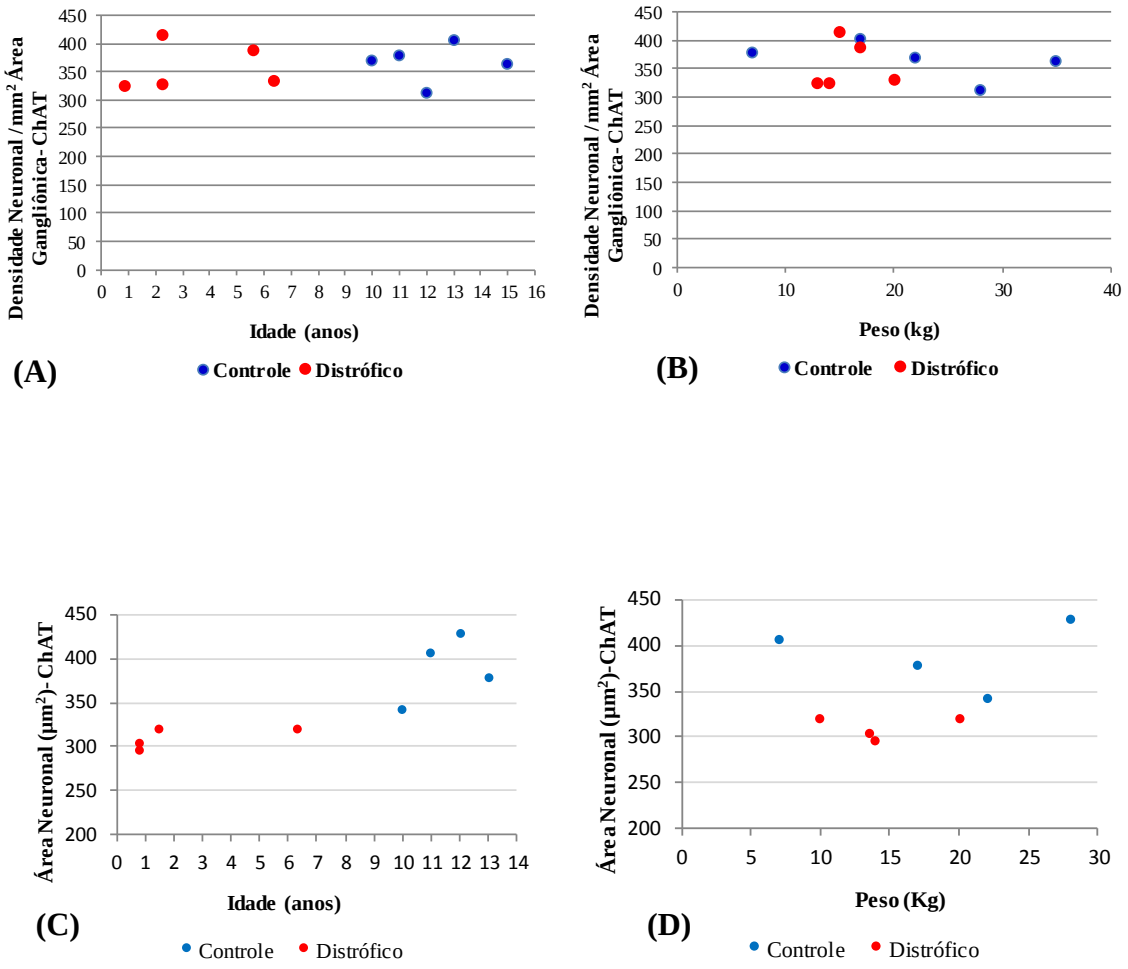

Figura 30 - Interrelação entre idade e peso dos animais controles e distróficos com a densidade neuronal e área do perfil dos neurônios HuC/D-ir

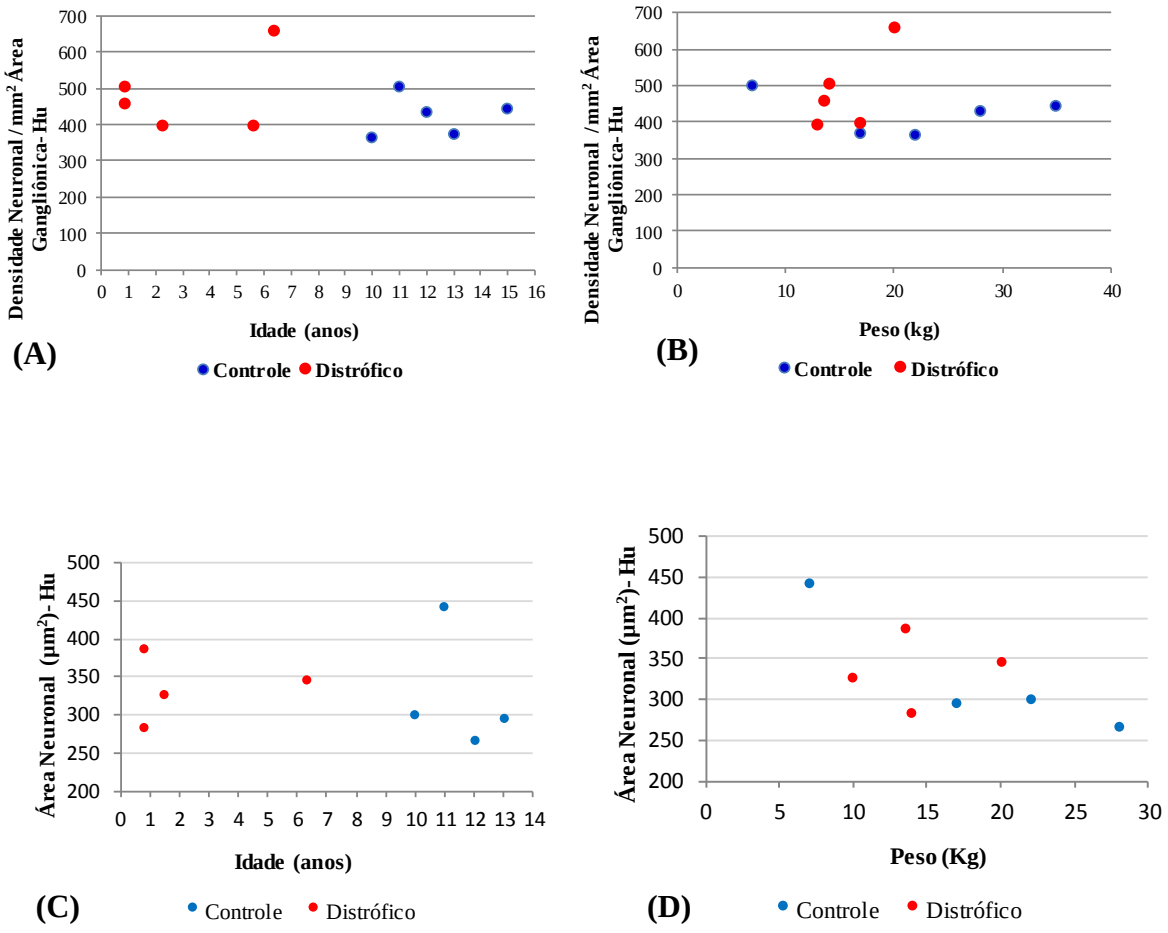

DISCUSSÃO

6 DISCUSSÃO

6.1 CONSIDERAÇÕES SOBRE O MODELO DISTROFIA MUSCULAR

Modelos animais são necessários para elucidar a patogênese e avaliar a eficácia e toxicidade durante o desenvolvimento de terapias. Para a DMD, três modelos de animais são descritos: murino, felino e canino. O camundongo, apesar de ser amplamente utilizado devido aos importantes achados nos estudos de patogênese e desenvolvimento de terapias, apresentam o fenótipo clínico da doença pouco pronunciado (COOPER et al., 1989). Os gatos distróficos manifestam pouca similaridade com a DMD, devido ao desenvolvimento de hipertrofia muscular e ausência de fibrose (NAKAMURA; TAKEDA, 2011). Além disso, não existem relatos da utilização do modelo felino nas abordagens terapêuticas. O modelo canino apresenta patologias cardíacas e musculares similares a DMD. Tanto o tamanho corporal, quanto o histórico genético dos cães são mais parecidos com dos seres humanos. Portanto, o modelo canino pode acrescentar maiores contribuições em estudos pré clínicos e no desenvolvimento de novas terapias (VALENTINE et al., 1990; KORNEGAY et al., 2012). No presente estudo, cães da raça Golden Retriever que apresentam mutação no gene da distrofina foram o alvo da pesquisa, sendo esta a raça mais extensivamente examinada e caracterizada para a doença.

6.2 CONSIDERAÇÕES SOBRE O CÓDIGO QUÍMICO

O sistema nervoso entérico é constituído por um grande número de neurônios com morfologias e fenótipos neuroquímicos diversos. A demonstração imunohistoquímica de substâncias neuronais (código químico) tem sido um dos principais métodos para identificar tipos de neurônios no sistema nervoso entérico (FURNESS, 2006; BECK et al., 2009).

Uma rede neural na parede do trato gastrintestinal e seus plexos controlam e coordenam funções gastrintestinais complexas como motilidade e secreção. Nesse estudo, componentes do plexo mioentérico do íleo de cães com distrofia muscular do Golden Retriever foram estudados, comparativamente ao íleo de cães controles. O uso de marcadores no íleo de cães seguiu protocolos semelhantes consistentes com de outros estudos em ratos e em pequenos

mamíferos (CASTELUCCI, 2002; FURNESS, 2012). Inicialmente, foi realizada marcação de dois principais grupos de neurônios do plexo mioentérico, os excitatórios e os inibitórios da musculatura, evidenciados através da imunorreatividade à ChAT e à NOS. Nesse contexto, observou-se também a presença de colocalização das fibras colinérgicas e nitrérgicas com a expressão do receptor P2X7, um importante receptor participante do processo de morte celular e da neurotransmissão.

No que diz respeito aos aspectos qualitativos da imunorreatividade a NOS e a ChAT, pode-se inferir que talvez não tenham sido influenciados pela distrofia muscular, uma vez que os grupos controle e distrófico apresentaram características muito parecidas quanto a reatividade, que ocorreu de maneira homogênea. Foi possível determinar o contorno dos neurônios, identificados como Dogiel do tipo I para os neurônios marcados pela NOS em ambos os grupos estudados (FURNESS, 2006). Os neurônios ChAT-ir apresentaram a morfologia Dogiel tipo I; o formato dos seus núcleos eram grandes e arredondados.

Karaosmanoglu et al. (1996) padronizaram que um bom marcador para a população total de neurônios do SNE deve obedecer critérios como: ser específico para neurônios, deve marcar todos os neurônios, e estar disponível para outros investigadores. Nesse trabalho, o pan-neuronal HuC/D foi utilizado e, para o tecido do cão mostrou-se satisfatório em demonstrar a população neuronal. Tanto nos tecidos dos cães distróficos quanto nos tecidos dos animais controles, a intensidade de neurônios HuC/D-ir mostrou-se mais fraca que o observado em outros mamíferos. Isso pode ser explicado pois a maior ou menor expressão de Hu está relacionada a atividade celular (GANNS et al., 2006).

Os neurônios do plexo mioentérico, de maneira geral, apresentaram morfologias similares nos dois grupos estudados. Gabella (1971) refere que os neurônios entéricos do íleo apresentam uma grande variabilidade quanto à estrutura, forma e tamanho. Os neurônios têm um núcleo grande, redondo ou oval, muitas vezes situados excêntricamente, com um a dois nucléolos evidentes (GABELLA, 1971). Essas características também foram observadas nos neurônios do íleo dos cães dos grupos estudados.

Em relação ao receptor P2X7, o mesmo foi encontrado na membrana citoplasmática tanto nos neurônios NOS-ir quanto nos neurônios ChAT-ir nos grupos estudados, bem como nas fibras nervosas. A presença do receptor P2X7 tem sido demonstrada em outras espécies animais, onde sua expressão encontrou-se diminuída em protocolos de I/R (PALOMBIT et al., 2013), desnutrição (GIROTTI et al., 2013) e colite ulcerativa (DA SILVA, 2011). O presente trabalho é o primeiro estudo que relata a presença do receptor P2X7 no plexo mioentérico de cão. Estudos mostram que estímulos prolongados dos receptores P2 por agonistas podem

resultar em mudanças na localização e na quantidade expressa. O ciclo de receptores que são internalizados ou expostos na membrana plasmática fornece um meio de modulação da densidade do receptor (BURRONE; MURTHY, 2001). A expressão do receptor P2X pode ser acionada pela fluxo de íons ou mudanças na conformação do canal iônico. As mudanças na expressão dos receptores purinérgicos P2X nos neurônios são frequentemente observadas não somente como consequência da maturação neuronal e diferenciação celular, mas também após injúrias agudas como inflamação, estresse mecânico, isquemia, condições neurodegenerativas (FRANKE et al., 2012). Além disso, o receptor purinérgico P2X7 tem um papel importante na neurotransmissão no SNC. Injúrias causadas pós trauma ou doenças cerebrais causam alteração na sinalização purinérgica, incluindo o funcionamento desse receptor, que também participa da mediação de proliferação celular, inflamação e apoptose (FRANKE et al., 2012).

6.3 CONSIDERAÇÕES SOBRE A ANÁLISE MORFOLÓGICA

Mudanças na morfologia geral dos gânglios entéricos com a idade foram descritos em alguns estudos. Uma maior separação entre os gânglios mioentéricos em cobaias senis e um menor agrupamento neuronal, ou seja, menor densidade, são observados no gânglio mioentérico (GABELLA, 1989) ou na desnutrição (CASTELUCCI et al., 2002b). Abalo et al. (2007) descrevem uma redução no tamanho do gânglio mioentérico no íleo de cobaias. No entanto, em seres humanos idosos, a área gangliônica apresentou-se maior, e espaços foram observados em vários gânglios (HANANI et al., 2004). A presença de espaços no gânglio mioentérico de humanos (HANANI et al., 2004) e ratos (THRASIVOULOU et al., 2006) suporta a idéia de que alguns neurônios entéricos são perdidos com a idade em alguns animais. Nesse estudo, em ambos os grupos foi possível identificar a presença de espaços nos gânglios, ou seja, presença de vacúolos arredondados pequenos no interior do gânglio. Essa característica pode representar espaços que deveriam ser preenchidos por neurônios, mas que pelo motivo da doença em questão, houve morte neuronal.

Definiu-se que a área gangliônica é constituída por neurônios, células gliais entéricas e neuropil e, é destituída de tecido conjuntivo, vasos e células musculares lisas (GABELLA, 1990). O neuropil de camundongos representa ½ da área gangliônica no intestino delgado, enquanto que de ovelhas representa ¾ dela (GABELLA, 1990). Portanto, os espaços

observados nos gânglios entéricos do cão, um animal de tamanho semelhante ao de ovelhas, podem representar espaços preenchidos pelo neuropil também.

No presente trabalho, as criptas ou glândulas intestinais também foram características tanto no grupo controle quanto no grupo distrófico. No grupo controle, a região das glândulas intestinais pareceram estar aumentadas e as células caliciformes em maior quantidade quando comparados aos distróficos. A musculatura circular também encontrou-se mais espessa nos animais controles. Estes resultados corroboram com o trabalho de Beber (2011).

Em relação à mucosa, existem relatos de alterações das vilosidades quanto ao comprimento e profundidade das mesmas em animais idosos (DROZDOWSKI; THOMSON, 2006).

Com relação as fibras colágenas, no animal distrófico elas estavam mais tênues e mais novas ao serem comparados ao grupo controle. Estes dados corroboram com os resultados do trabalho de Beber (2011).

Beber (2011) ao avaliar a musculatura lisa de camundongos *mdx* por MET encontraram manchas eletrodensas interpretadas como focos de necrose e de infiltração de tecido adiposo além de uma espessura diminuída das fibras musculares lisas intestinais, metade do tamanho dos animais controles. Em nosso trabalho foram observadas diminuição da musculatura lisa no íleo dos cães distróficos e aumento das fibras colágenas ao redor do músculo.

Os nossos resultados de ultraestrutura demonstraram os neurônios aparentemente íntegros com suas organelas no grupo controle e distrófico. No entanto, mudanças ultraestruturais são observadas em doenças como a de Crohn e colite ulcerativa, onde são observados neurônios edemaciados, vacúolos na membrana, mitocôndrias aumentadas e maior concentração de neurofibrilas (DVORAK et al., 1993).

6.4 CONSIDERAÇÕES SOBRE DENSIDADE NEURONAL

Estudos tem demonstrado que I/R (BOBNA, 2011; PAULINO et al., 2011; PALOMBIT et al., 2013), desnutrição (MISAWA et al., 2010; GIROTTI et al., 2013) ou obesidade (MISUNO et al., 2012) afetam a densidade dos neurônios no trato gastrintestinal.

Para se evitar os problemas relacionados ao crescimento intestinal, optamos por expressar a densidade neuronal por gânglio, ou por área gangliônica (HOFF et al., 2008).

Karaosmanoglu et al. (1996) demonstraram uma relação entre densidade neuronal e o grau de estiramento do tecido antes da fixação. Um aumento no estiramento tecidual de 32% resulta em uma redução de 31% da densidade neuronal nos segmentos de jejuno e íleo de cobaias, e assim, definiu-se que o número de neurônios por cm^2 de área gangliônica representa uma técnica que independe da forma em que o tecido é esticado, permitindo mensurações reproduzíveis (KARAOSMANOGLU et al., 1996; HOFF et al., 2008). No íleo, gânglios mioentéricos são individuais, facilmente distintos, e seguem um padrão regular em formato, o que facilita tal abordagem (SAFFREY, 2013)[4].

No presente trabalho, para se obter a densidade neuronal, o número de neurônios/gânglio e área gangliônica foram avaliados. Com relação à densidade dos neurônios NOS-ir, foi observado um aumento desses neurônios / área gangliônica no grupo distrófico. Isto pode ter ocorrido devido a área gangliônica ter tido tendência a diminuição no grupo distrófico.

A maior quantidade de neurônios nitrérgicos por unidade de área no intestino delgado dos animais distróficos pode ser um indício de maior participação dessa classe neuronal também nas outras partes do trato gastrintestinal, o que justificaria os achados clinicopatológicos como megaesôfago e dilatação gástrica observados nos modelos GRMDs, e em ambas enfermidades há flacidez e distenção das fibras musculares. É possível supor que uma maior quantidade de neurônios nitrérgicos leve a um maior relaxamento intestinal, ou seja, maior diâmetro e comprimento intestinal.

Recentemente, a baixa expressão de óxido nítrico muscular foi identificada em pacientes com DMD e medicamentos que estimulam a produção de óxido nítrico endógeno são propostos como tratamento paliativo nessa doença (BACCARI et al., 2013). A distrofina é necessária para ligar a NOS na superfície interna do sarcolema. Em pacientes com DMD e em camundongos *mdx*, a NOS é escassa no sarcolema, sugerindo que a falta de NOS e a quebra nas vias de óxido nítrico intrínseco contribuem para a patofisiologia da distrofia muscular (BRENMAN et al., 1995; CHANG et al., 1996). Talvez, durante o processo de maturação neuronal e plasticidade neural, a queda na expressão de óxido nítrico tenha contribuído para maior diferenciação dos neurônios em populações nitrérgicas nos cães distróficos. A possibilidade de plasticidade neuronal deve ser considerada, pois alguns estudos demonstram que neurônios mioentéricos podem responder mudando sua estrutura, seu fenótipo químico e função em resposta adaptativa a diferentes estímulos, para manter a homeostase intestinal (LOMAX; FERNANDEZ;

---

[4] SAFFREY, M. J. Cellular changes in the enteric nervous system during ageing. **Developmental Biology,** 2013. No prelo.

SHARKEY, 2005). Essa capacidade de adaptação ou reparação do SNE pode ser encarado como uma tentativa para melhorar a função intestinal desregulada, e assim, melhorar os sintomas das patologias entéricas (VASINA et al., 2006).

Nos camundongos *mdx*, a densidade dos neurônios nitrérgicos de animais de 4 semanas foi menor em relação a seus controles (BEBER, 2011). Entretanto, o autor verificou que a área intestinal nos animais *mdx* nessa fase pós desmame era maior. Considerando que densidade e área são medidas inversamente proporcionais, e que as estimativas neuronais foram idênticas, considerou-se que o aumento da área do grupo distrófico determinou uma diminuição na densidade dos neurônios nitrérgicos, cujo número diluiu-se ao longo da víscera. Já, ao observarem animais de 10 semanas, nenhuma diferença quanto a densidade dessa classe foi observada entre controles e animais *mdx* pela técnica de NADPH-d (BEBER, 2011).

A acetilcolina é o neurotransmissor primário de neurônios excitatórios no trato gastrintestinal, e está envolvida na regulação da motilidade e secreção (FURNESS, 2006). Problemas em sua densidade poderiam levar a problemas na motilidade intestinal. Nossos resultados não demonstraram alteração dos neurônios ChAT-ir no grupo distrófico. Cowen et al. (2000) observaram uma diminuição do número de neurônios colinérgicos e da população total de neurônios em ratos com o envelhecimento. Ao se estipular uma dieta controlada, entretanto, houve uma diminuição dessa perda. Na obesidade, foi verificada diminuição na densidade dos neurônios ChAT-ir (MIZUNO et al., 2013). Bobna (2011) encontraram uma diminuição significativa no número de neurônios ChAT-ir nos grupos de ratos que sofreram I/R das artérias ileais e analisados após 24h e 1 semana. Tal observação também foi verificada por Paulino et al. (2011), que observaram uma diminuição de 26% na densidade de neurônios colinérgicos em animais submetidos ao mesmo protocolo, porém com 4 horas de reperfusão.

Através da marcação com HuC/D no íleo de cães controles e distróficos, pudemos identificar um valor médio de 421 neurônios/mm^2 de área gangliônica e de 477 neurônios/mm^2 de área gangliônica, respectivamente. Em equinos, Freytag et al. (2008) encontraram a densidade neuronal de 58.400 neurônios/cm^2 de área gangliônica, entretanto estudaram a porção do jejuno desses animais. Incluíram nesse estudo animais com idade variável entre 4 a 22 anos. Já, no íleo de ratos adultos, encontrou-se a quantidade em torno de 212.000 neurônios/cm^2 de área gangliônica (PHILLIPS; KIEFFER; POWLEY, 2004).

6.5 CONSIDERAÇÕES SOBRE A ÁREA DO PERFIL NEURONAL

A literatura tem reportado alteração na área do perfil neuronal de animais idosos (PHILLIPS; KIEFFER; POWLEY, 2003), na desnutrição (CASTELUCCI et al., 2002b; MISAWA et al., 2010; GIROTTI et al., 2013), na obesidade (MIZUNO et al., 2012), isquemia e reperfusão (PAULINO et al., 2011; PALOMBIT et al., 2013) e colite ulcerativa (DA SILVA, 2011).

Os neurônios colinérgicos e nitrérgicos do grupo distrófico apresentaram diminuição no tamanho neuronal. Uma menor área do perfil neuronal também foi observada nessas subclasses de neurônios em outros estudos que trabalharam com modelos de desnutrição (MISAWA et al., 2010) e isquemia intestinal (PALOMBIT et al., 2013). A análise do perfil neuronal permite analisar alterações morfológicas dos neurônios que poderiam indicar patologias.

No presente trabalho, os neurônios NOS-ir de ambos aos grupos apresentaram corpo celular grande e área bem variável, no entanto, no grupo distrófico a área do perfil foi menor. A frequência de distribuição dos perfis mostra que os neurônios do grupo distrófico e controle apresentaram grande quantidade de neurônios com maior perfil celular entre 200-500μm^2. Freytag et al. (2008) encontraram para a área do perfil neuronal nitrérgica o valor de 985 μm^2 no intestino delgado de equinos, maior que o valor encontrado para os neurônios colinérgicos (799 μm^2).

Entretanto, a área do perfil da maioria dos neurônios dos animais distróficos foi menor. Quando observado o Dmáx e Dmín, os dois grupos apresentaram a maioria dos neurônios com tamanhos similares. Protocolos de I/R tem observado diminuição da área do perfil dos neurônios NOS-ir (PAULINO et al., 2011; PALOMBIT et al., 2013).

A análise do histograma de distribuição de frequências das áreas dos neurônios ChAT-ir demonstrou que a maioria dos neurônios dos grupos em questão encontravam-se entre 200-400 μm^2. Ao se observar o Dmáx, a maioria dos neurônios atingiram até 30µm no grupo controle, enquanto no grupo distrófico atingiram 25 µm. Misawa et al. (2010) e Girotti et al. (2013), constataram que animais desnutridos apresentam diminuição na área dos neurônios ChAT-ir.

Em relação à idade e tamanho neuronal, Gabella (1989) ao estudar o plexo mioentérico de cobaias na fase senil, encontrou neurônios menores nesses animais. Os neurônios NOS-ir e ChAT-ir dos animais distróficos apresentaram área do perfil de 331,61 μm^2 e 309,89μm^2, respectivamente. Nos animais controles, o tamanho médio encontrado para neurônios NOS-ir foi de 422,71 μm^2 e para neurônios ChAT-ir foi de 389,09 μm^2. Para as duas subpopulações neuronais, os animais controles apresentaram neurônios maiores. Os neurônios NOS-ir foram

maiores que neurônios ChAT-ir tanto no grupo controle quanto no distrófico, sendo possível inferir que no cão, os neurônios nitrérgicos são maiores que os neurônios colinérgicos. No entanto, no duodeno de equinos, Freytag et al. (2008) encontraram neurônios colinérgicos maiores que nitrérgicos em todas as regiões estudadas (duodeno descendente, flexura duodenal caudal, duodeno ascendente, jejuno e flexura pelvina).

Santer e Baker (1988), utilizando método histoquímico, no entanto, não encontraram alteração no tamanho dos neurônios mioentéricos tanto no intestino delgado como no intestino grosso de ratos. Encontraram, entretanto, redução de 40% no número de neurônios no plexo mioentérico dos ratos de 24 meses. Outros autores encontraram um aumento no corpo celular neuronal de ratos idosos na região de cólon, enquanto que neurônios do estômago e do intestino delgado permaneceram com tamanhos semelhantes em ratos de 3 meses e de 24 meses. (PHILLIPS; KIEFFER; POWLEY, 2003). Neste estudo, utilizou-se como pan neuronal o azul cuprolínico, e os neurônios nitrérgicos foram evidenciados através da técnica de NADPH-d.

Na distrofia muscular, tanto a musculatura esquelética quanto a musculatura lisa são acometidas. A existência de uma interrelação entre neurônios e o tecido alvo (músculo) é de extrema importância, e pode estar vinculado à apresentação morfológica das células envolvidas. Krishnan et al. (1982) referiram que quando os corpos de neurônios motores são mais requisitados, os neurônios tendem a aumentar em tamanho. É possível inferir que cães com maior quantidade de fibras musculares efetoras, como no caso do grupo controle, possuam também neurônios maiores, pois estes passam a ser mais requisitados.

Em contrapartida, a mensuração dos neurônios marcados com HuC/D revelou um valor médio similar aos dos animais com distrofia, não demonstrando diferenças significantes entre os grupos. Isso pode ser explicado pois o pan neuronal marca todas as classes neuronais com diferentes tamanhos. Resultados similares foram observados em neurônios marcados pelo HuC/D em protocolos de I/R ao se comparar o grupo sham com o I/R em períodos diferentes de reperfusão (MENDES, 2013).

6.6 CONSIDERAÇÕES FINAIS

A importância deste trabalho está em demonstrar as alterações da distrofia muscular do Golden Retriever no SNE. O modelo experimental foi de suma importância, uma vez que representa o animal com alterações fenotípicas e de apresentação clínica mais semelhantes aos dos pacientes com DMD. Portanto, o modelo foi efetivo pois conseguiu mimetizar possíveis alterações manifestadas por pacientes com essa condição clínica.

As alterações observadas nos neurônios nitrérgicos e colinérgicos podem ter correlação com a funcionamento e atividade neuronal que justifiquem as alterações observadas nos pacientes com DMD relacionados a motilidade gastrointestinal.

CONCLUSÃO

7 CONCLUSÃO

Com base nos resultados obtidos conclui-se que:

1. O modelo GRMD demonstra neurônios entéricos afetados.

2. Os neurônios do plexo mioentérico foram imunorreativos a NOS, a ChAT, ao HuC/D e ao receptor P2X7.

3. A distrofia muscular afetou a densidade dos neurônios NOS-ir, a qual apresentou-se aumentada nessa patologia.

4. As áreas dos perfis neuronais dos neurônios NOS-ir e ChAT-ir foram menores nos animais distróficos.

5. Pelo método de HE, as camadas musculares do íleo são mais finas, as células musculares apresentam núcleos pequenos e houve a presença de vacúolos nos gânglios entéricos dos animais distróficos.

6. A ultraestrutura demonstra a existência de uma maior quantidade de fibras colágenas ao redor da musculatura lisa ileal em animais distróficos e fibras musculares aparentemente menores.

REFERÊNCIAS

REFERÊNCIAS

ABALO, R.; VERA, G.; RIVERA, A. J.; MARTÍN, M. I. Age-related changes in the gastrointestinal tract: a functional and immunohistochemical study in guinea-pig ileum. **Life Science**, v. 80, n. 26, p. 2436-2445, 2007.

ABBRACCHIO, M. P.; BURNSTOCK, G.; VERKHRATSKY, A.; ZIMMERMANN, H. Purinergic signalling in the nervous system: an overview. **Trends in Neuroscience**, v. 32, n. 1, p. 19-29, 2009.

AMBRÓSIO, C. E.; VALADARES, M. C.; ZUCCONI, E.; CABRAL, R.; PEARSON, P. L.; GAIAD, T. P.; CANOVAS, M.; VAINZOF, M.; MIGLINO, M. A.; ZATZ, M. Ringo, a Golden Retriever Muscular Dystrophy (GRMD) dog with absent dystrophin but normal strength. **Neuromuscular Disorders**, v. 18, p. 892–893, 2008.

ANDERSON, J. L.; HEAD, S. I; RAE, C.; MORLEY, J. W. Brain function in Duchene Muscular Dystrophy. **Brain**, v. 125, p. 4-13, 2002.

ARAÚJO, K. P.; BONUCCELLI, G.; DUARTE, C. N.; GAIAD, T. P.; MOREIRA, D. F.; FEDER, D.; BELIZARIO, J. E.; MIGLINO, M. A.; LISANTI, M. P.; AMBROSIO, C. E. Bortezomib (PS-341) treatment decreases inflammation and partially rescues the expression of the dystrophin-glycoprotein complex in GRMD dogs. **PLoS One**, v. 8, n. 4, p., 2013.

AROCH, I.; NYSKA, A.; GAL, R.; BARK, H. Functional intestinal hypomotility in association with neuronal damage in a dog. **Journal of Small Animal Practice**, v. 38, n. 3, p. 119-123, 1997.

BACCARI, M. C.; NISTRI, S.; VANNUCCHI, M. G.; CALAMAI, F.; BANI, D. Reversal by relaxin of altered ileal spontaneous contractions in dystrophic (mdx) mice through a nitric oxide-mediated mechanism. **American Journal of Physiology: Regulatory Integrative Comparative Physiology**, v. 293, n. 2, p. 662-668, 2007.

BALEMBA, O. B.; MBASSA, G. K.; SEMUGURUKA, W. D.; ASSEY, R. J.; KAHWA, C. K.; HAY-SCHMIDT, A.; DANTZER, V. The topography, architecture and structure of the enteric nervous system in the jejunum and ileum of cattle. **Journal of Anatomy**, v. 195, n. 1, p. 1-9, 1999.

BARAJAS-LÓPEZ, C.; HUIZINGA, J. D.; COLLINS, S. M.; GERZANICH,V.; ESPINOSA-LUNA, R.; PERES, A. L. P2x-purinoceptors of myenteric neurones from the guinea-pig ileum and their unusual pharmacological properties. **British Journal of Pharmacology**, v. 119, p. 1541-1548, 1996.

BAROHN, R. J.; LEVINE, E. J.; OLSON, J. O.; MENDELL, J. R. Gastric hypomotility in Duchenne's muscular dystrophy. **The New England Journal of Medicine**, v. 319, p. 15-18, 1988.

BAYLISS, W. M.; STARLING, E. H. The movements and innervation of the small intestine. **Journal of Physiology**, v. 24, n. 2, p. 99-143, 1899.

BEBER, E. H. **Caracterização morfoquantitativa do plexo mioentérico do intestino delgado de camundongos mdx:** um modelo de distrofia muscular de Duchene. 2011. 97 f. Tese (Doutorado em Medicina Veterinária) - Faculdade de Medicina Veterinária e Zootecnia, Universidade de São Paulo, São Paulo, 2011.

BECK, M.; SCHLABRAKOWSKI, A.; SCHRÖDL, F.; NEUHUBER, W.; BREHMER, A. ChAT and NOS in human myenteric neurons: co-existence and co-absence. **Cell Tissue Research**, v. 338, n. 1, p. 37-51, 2009.

BERGMAN, R. L.; INZANA, K. D.; MONROE, W. E.; SHELL, L. G.; LIU, L. A.; ENGVALL, E.; SHELTON, G. D. Dystrophin-deficient muscular dystrophy in a labrador retriever. **Journal of American Animal Hospital Association**, v. 38, p. 255-261, 2002.

BERNARD, C. E.; GIBBONS, S. J.; GOMEZ-PINILLA, P. J.; LURKEN, M. S.; SCHMALZ, P. F.; ROEDER, J. L.; LINDEN, D.; CIMA, R. R.; DOZOIS, E. J.; LARSON, D. W.; CAMILLERI, M.; ZINSMEISTER, A. R.; POZO, M. J.; HICKS, G. A.; FARRUGIA, G. Effect of age on the enteric nervous system of the human colon. **Neurogastroenterology and Motility,** v. 21, n. 7, p. 746, 2009.

BERTRAND, P. P. Review: ATP and sensory transduction in the enteric nervous system. **The Neuroscientist**, v. 9, n. 4, p. 243-60, 2003.

BEVANS, M. Changes in the musculature of the gastrointestinal tract and in the myocardium in progressive muscular dystrophy. **Archives of Pathology**, v. 40, p. 225-38, 1945.

BOBNA, A. R M. **Efeitos da isquemia/reperfusão intestinal sobre o receptor P2X2 e neurônios entéricos do íleo de ratos.** 2011. 138 f. Dissertação (Mestrado em Ciências Morfofuncionais) – Instituto de Ciências Biomédicas, Universidade de São Paulo, São Paulo, 2011.

BÓDI, N.; BATTONYAI, I.; TALAPKA, P.; FEKETE, E.; BAGYÁNSZKI, M. Spatial pattern analysis of nitrergic neurons in the myenteric plexus of the duodenum of different mammalian species. **Acta Biologica Hungarica**, v. 60, n. 4, p. 347-358, 2009.

BOECKXSTAENS, G. E.; PELCKMANS, P. A.; RUYTJENS, I. F.; BULT, H.; DE MAN, J. G.; HERMAN, A. G.; VAN MAERCKE, Y. M. Bioassay of nitric oxide released upon stimulation of non-adrenergic non-cholinergic nerves in the canine ileocolonic junction. **Britich Journal of Pharmacology**, v. 103, n. 1, p. 1085-1091, 1991.

BOLAND, B.; HIMPENS, B.; DENEF, J. F.; GILLIS, J. M. Site-dependent pathological differences in smooth muscles and skeletal muscles of the adult mdx mouse. **Muscle Nerve**, v. 18, n. 6, p. 649-657, 1995.

BORODY, T. J.; QUIGLEY, E. M. M.; PHILLIPS, S. F.; WEINBECK, M.; TUCKER, R. L.; HADDAD, A.; ZINSMEISTER, A. R. Effects of morphine and atropine on motility and transit in the human ileum. **Gastroenterology**, v. 89, p. 562–570, 1985.

BREDT, D. S.; HWANG, P. M.; SNYDER, S. H. Localization of nitric oxide synthase indicating a neural role for nitric oxide. **Nature**, v. 347, n. 6295, p. 768-770, 1990.

BREHMER, A.; SCHRÖDL, F.; NEUHUBER, W. Correlated morphological and chemical phenotyping in myenteric type V neurons of porcine ileum. **Journal of Comparative Neurology**, v. 453, n. 1, p. 1-9, 2002.

BRENMAN, J. E.; CHAO, D. S.; XIA, H.; ALDAPE, K.; BREDT, D. S. Nitric oxide synthase complexed with dystrophin and absent from skeletal muscle sarcolemma in Duchenne muscular dystrophy. **Cell**, v. 82, n. 5, p. 743-752, 1995.

BROOKES, S. J. H. Classes of enteric nerve cells in the guinea-pig small intestine. **The Anatomical Record**, v. 262, p. 58–70, 2001.

BROOKES, S. J. H.; COSTA, M. Identification of enteric motor neurons which innervate the circular muscle of the guinea pig small intestine. **Neuroscience Letters**, v. 118, p. 227–230, 1990.

BROOKES, S. J. H.; STEELE, P. A.; COSTA, M. Calretinin immunoreactivity in cholinergic motor neurones, interneurones and vasomotor neurones in the guinea-pig small intestine. **Cell Tissue Research**, v. 263, p. 471–481, 1991.

BUENO, L.; RUCKEBUSCH, Y. Perinatal development of intestinal myoelectrical activity in dogs and sheep. **American Journal of Physiology**, v. 237, n. 1, p. 61-67, 1979.

BURNSTOCK, G. The past, present and future of purine nucleotides as signalling molecules. **Neuropharmacology,** v. 36, p. 1127-1139, 1997.

BURNSTOCK, G.; CAMPBELL, G.; BENNETT, M. R.; HOLMAN, M. E. Inhibition of the smooth muscle of the taenia coli. **Nature,** v. 200, p. 581–582, 1963.

BURRONE, J.; MURTHY, V. N. Synaptic plasticity: rush hour traffic in the AMPA lanes. **Current Biology**, v. 11, n. 7, p. 274-277, 2001.

BYERS, T. J.; KUNKEL, L. M.; WATKINS, S. C. The subcellular distribution of dystrophin in mouse skeletal, cardiac, and smooth muscle. **The Journal of Cell Biology**, v. 115, p. 411-421, 1991.

CAROMANO, F. A. Características do portador de distrofia muscular de Duchenne (DMD): Revisão. **Arquivo Ciência Saúde Unipar**, v. 3, p. 211-218, 1999.

CASTELUCCI, P.; ROBBINS, H. L.; POOLE, D. P.; FURNESS, J. B. The distribution of purine P2X(2) receptors in the guinea-pig enteric nervous system. **Histochemistry and Cell Biology**, v. 117, n. 5, p. 415-422, 2002a.

CASTELUCCI, P.; DE SOUZA, R. R.; DE ANGELIS, R. C.; FURNESS, J. B.; LIBERTI, E. A. Effects of pre- and postnatal protein deprivation and postnatal refeeding on myenteric neurons of the rat large intestine: a quantitative morphological study. **Cell Tissue Research**, v. 310, p. 1-7, 2002b.

CASTELUCCI, P.; ROBBINS, H. L.; FURNESS, J. B. P2X2 purine receptor immunoreactivity of intraganglionic laminar endings in the mouse gastrointestinal tract. **Cell Tissue Research**, v. 312, n. 2, p. 167-174, 2003.

CHUNG, B. C.; PARK, H. J.; YOON, S. B. Acute gastroparesis in *Duchenne's* muscular dystrophy. **Yonsei Medical Journal**, v. 39, p. 175-179, 1998.

CHANG, W. J.; IANNACONE, S. T.; LAU, K. S.; MASTERS, B. S. S.; MCCABE, T.; MCMILLAN, K.; PADRE, R. C.; SPENCER, M. J.; TIDBALL, J. G.; STULL, J. T. Neuronal nitric oxide synthase and dystrophin-deficient muscular dystrophy. **Proceedings of National Academic Science USA** , v. 93, p. 9142–9147, 1996.

CLERC, N.; FURNESS, J. B.; BORNSTEIN, J. C.; KUNZE, W. A. A. Correlation of electrophysiological and morphological characteristics of myenteric neurons of the duodenum in the guinea-pig. **Neuroscience**, v. 82, p. 899–914, 1998.

COHEN, H. J.; MOLNAR, G. E.; TAFT, L. T. The genetic relationship of progressive muscular dystrophy (Duchenne type) and mental retardation. **Developmental Medicine & Child Neurology**, v. 10, p. 754-765, 1968.

COOK, R. D.; BURNSTOCK, G. The altrastructure of Auerbach's plexus in the guinea-pig. I. Neuronal elements. **Journal of Neurocytology**, v. 5, n. 2, p. 171-194, 1976.

COLLINS, C. A.; MORGAN, J. E. Duchenne´s muscular dystrophy: animal model used to investigate pathogenesis and develop therapeutic strategies. **International Journal of Experimental Pathology**, v. 84, p. 165-172, 2003.

COOPER, B. J. Animal models of Duchenne and Becker muscular Dystrophy. **British Medical Bulletin**, v. 45, n. 3, p. 703-718, 1989.

COOPER, B. J.; WINAND, N. J.; STEDMAN, H.; VALENTINE, B. A.; HOFFMAN, E. P.; KUNKELL, L. M.; SCOTT, M.; FISCHBECK, K. H.; KORNEGAY, J. N.; AVERY, R. J.; WILLIAMS, J. R.; SCHMICKEL, R. D.; SYLVESTER, J. E. The homologue of the Duchenne locus is defective in X-linked muscular dystrophy of dogs. **Nature**, v. 334, p. 154-156, 1988.

COSTA, M.; FURNESS, J. B.; POMPOLO, S.; BROOKES, S. J. H.; BORNSTEIN, J. C.; BREDT, D. S.; SNYDER, S. H. Projections and chemical coding of neurons with immunoreactivity for nitric oxide synthase in the guinea-pig small intestine. **Neuroscience Letter,** v. 148, p. 121–125, 1992.

COULTON, G. R.; MORGAN, J. E.; PARTRIDGE, T. A.; SLOPER, J. C. The mdx mouse skeletal muscle myopathy, I. A histological, morphometric and biochemical investigation. **Neuropathology and Applied Neurobiology**, v. 14, p. 10-53, 1988.

COWEN, T.; JOHNSON, R. J.; SOUBEYRE, V.; SANTER, R. M. Restricted diet rescues rat enteric motor neurones from age related cell death. **Gut**, v. 47, n. 5, p. 653-660, 2000.

DALE, H. H.; FELDBERG, W. The chemical transmitter of vagus effects to the stomach. **Journal of Physiology**, v. 81, n. 3, p. 320-334, 1934.

DANIEL, E. E.; FURNESS, J. B.; COSTA, M.; BELBECK, L. The projections of chemically identified nerve fibres in canine ileum. **Cell Tissue Research**, v. 247, n. 2, p. 377-384, 1987.

DANIEL, E. E.; WANG, Y. F. Control systems of gastrointestinal motility are immature at birth in dogs. **Neurogastroenterology and Motility,** v. 11, n. 5, p. 375-392, 1999.

DESCHÊNES-FURRY, J.; MOUSAVI, K.; BOLOGNANI, F.; NEVE, R. L.; PARKS, R. J.; PERRONE-BIZZOZERO, N. I.; JASMIN, B. J. The RNA-binding protein HuD binds acetylcholinesterase mRNA in neurons and regulates its expression after axotomy. **Journal of Neuroscience**, v. 27, n. 3, p. 665-675, 2007.

DA SILVA, M. V. **Efeito da colite ulcerativa experimental sobre o receptor P2X7 no sistema nervoso entérico de ratos wistar.** 2011. 134 f. Dissertação (Mestrado em Ciências Morfofuncionais) –Instituto de Ciências Biomédicas, Universidade de São Paulo, São Paulo, 2011.

DE GIORGIO, R.; GUERRINI, S.; BARBARA, G. Inflammatory neuropathies of the enteric nervous system. **Gastroenterology**, v. 126, p. 1872–1883, 2004.

DENETCLAW JR., W. F.; HOPF, F. W.; COX, G. A.; CHAMBERLAIN, J. S.; STEINHARDT, R. A. Myotubes from transgenic mdx mice expressing full-length dystrophin show normal calcium regulation. **Molecular Biology of the Cell**, v. 5, n. 10, p. 1159-1167, 1994.

DI LAZZARO, V.; RESTUCCIA, D.; SERVIDEI, S.; NARDONE, R.; OLIVIERO, A.; PROFICE, P.; MANGIOLA, F.; TONALI, P.; ROTHWELL, J. C. Functional involvement of cerebral cortex in Duchenne muscular dystrophy. **Muscle Nerve**, v. 21, p. 662–664, 1998.

DOGIEL, A. S. Uber den bau der ganglien in den gefl echten des darmes und der gallenblase des menschen und der saugetiere. **Archives of Anatomy Physiology Leipzig,** v. 4, p. 130-158, 1899.

DOGIEL, A .S. Zur frage uber die ganglion der darmgeflechte bei den saugetieren. **Anatomische Anzeiger,** v. 10, p. 517–528, 1895.

DROZDOWSKI, L.; THOMSON, A. B. Aging and the intestine. **World Journal of Gastroenterology,** v. 12, n. 47, p. 7578-7584, 2006.

DUBOWITZ, V.; CROME, L. The central nervous system in Duchenne muscular dystrophy. **Brain**, v. 92, p. 805–808, 1969.

DVORAK, A. M.; ONDERDONK, A. B.; MCLEOD, R. S.; MONAHAN-EARLEY, R. A.; CULLEN, J.; ANTONIOLI, D. A.; BLAIR, J. E.; MORGAN, E. S.; CISNEROS, R. L.; ESTRELLA, P. Axonal necrosis of enteric autonomic nerves in continent ileal pouches. Possible implications for pathogenesis of Crohn's disease. **Annals of Surgery,** v. 217, n. 3, p. 260-271, 1993.

FRANKE, H.; VERKHRATSKY, A.; BURNSTOCK, G.; ILLES, P. Pathophysiology of astroglial purinergic signalling. **Purinergic Signalling**, v. 8, n. 3, p. 629-657, 2012.

FREYTAG, C.; SEEGER, J.; SIEGEMUND, T.; GROSCHE, J.; GROSCHE, A.; FREEMAN, D. E.; SCHUSSER, G. F.; HÄRTIG, W. Immunohistochemical characterization

and quantitative analysis of neurons in the myenteric plexus of the equine intestine. **Brain Research**, v. 1244, p. 53-64, 2008.

FOONG, J. P.; NGUYEN, T. V.; FURNESS, J. B.; BORNSTEIN, J. C.; YOUNG, H. M. Myenteric neurons of the mouse small intestine undergo significant electrophysiological and morphological changes during postnatal development. **Journal of Physiology,** v. 590, n. 10, p. 2375-2390, 2012.

FURNESS, J. B. Review: the enteric nervous system and neurogastroenterology. **Nature Reviews of Gastroenterology and Hepatology**, p. 9, n. 5, p. 286-94, 2012

FURNESS, J. B. **The enteric nervous system.** Malden: Blackwell Publishing Inc., 2006.

FURNESS, J. B. Types of neurons in the enteric nervous system. **Journal of Autonomic Nervous System**, v. 81, p. 87-96, 2000.

FURNESS, J. B.; BORNSTEIN, J. C.; MURPHY, R.; POMPOLO, S. Roles of peptides in transmission in the enteric nervous system. Review. **Trends in Neuroscience**, v. 15, n. 2, p. 66-71, 1992.

FURNESS, J. B.; COSTA, M. Types of nerves in the enteric nervous system. **Neuroscience,** v. 5, p.1–20, 1980.

FURNESS, J. B.; COSTA, M.; KEAST, J. R. Choline acetyltransferase- and peptide immunoreactivity of submucous neurons in the small intestine of the guinea-pig. **Cell Tissue Research,** v. 237, n. 2, p. 329-336, 1984.

FURNESS, J. B.; YOUNG, H. M.; POMPOLO, S.; BORNSTEIN, J. C.; KUNZE, W. A. A.; MCCONALOGUE, K. Plurichemical transmission and chemical coding of neurons in the digestive tract. **Gastroenterology,** v. 108, p. 554–563, 1995.

GABELLA, G. Fall in the number of myenteric neurons in aging guinea pigs. **Gastroenterology**, v. 96, n. 6, p. 1487-1493, 1989.

GABELLA, G. Neuron size and number in the myenteric plexus of the newborn and adult rat. **Journal of Anatomy**, v. 109, n. 1, p. 81-95, 1971.

GABELLA, G. On the plasticity of form and structure of enteric ganglia. **Journal of Autonomic Nervous System**, v. 30, p. 59-66, 1990.

GABELLA, G. The number of neurons in the small intestine of mice, guinea-pigs and sheep. **Neuroscience**, v. 22, n. 2, p. 737-752, 1987.

GABELLA, G. Fine structure of the myenteric plexus in the guinea-pig ileum. **Journal of Anatomy**, v. 111, n. 1, p. 69-97, 1972.

GABELLA, G.; TRIGG, P. Size of neurons and glial cells in the enteric ganglia of mice, guinea-pig, rabbits and sheep**. Journal of Neurocitology**, v. 13, n. 1, p. 49-71, 1984.

GAIAD, T. P.; SILVA, M. B.; SILVA, G. C.; CAROMANO, F. A.; MIGLINO, M. A.; AMBRÓSIO, C. E. Physical therapy assessment tools to evaluate disease progression and phenotype variability in Golden Retriever muscular dystrophy. **Research in Veterinary Science**, v. 91, n. 2, p. 188-193, 2011.

GANNS, D.; SCHRÖDL, F.; NEUHUBER, W.; BREHMER, A. Investigation of general and cytoskeletal markers to estimate numbers and proportions of neurons in the human intestine. **Histology and Histopathology**, v. 21, n. 1, p. 41-51, 2006.

GERGER, A. A. C.; SOUZA, C. C.; MARTINS, D. S.; GAIAD, T.; BRÓLIO, M. P.; LUPPI, M. R.; AMBRÓSIO, C. E.; MIGLINO, M. A. Alterações do trato digestório de cães da raça Golden Retriever afetados pela distrofia muscular. **Pesquisa Veterinária Brasileira**, v. 30, n. 12, p. 1064-1070, 2010.

GIROTTI, P. A.; MISAWA, R.; PALOMBIT, K.; MENDES, C. E.; BITTENCOURT, J. C.; CASTELUCCI, P. Differential effects of undernourishment on the differentiation and maturation of rat enteric neurons. **Cell Tissue Research**, v. 353, n. 3, p. 367-380, 2013.

GOTTRAND, F.; GUILLONNEAU, I.; CARPENTIER, A. Segmental colonic transit time in Duchenne muscular dystrophy. **Archives of Disease in Childhood**, v. 66, n. 10, p. 1262, 1991.

GRUNDY, D.; SCHEMANN, M. Review: enteric nervous system. **Current Opinion in Gastroenterology**, v. 21, n. 2, p. 176-182, 2005.

GULBRANSEN, B. D.; BASHASHATI, M.; HIROTA, S. A.; GUI, X.; ROBERTS, J. A.; MACDONALD, J. A.; MURUVE, D. A.; MCKAY, D. M.; BECK, P. L.; MAWE, G. M.; THOMPSON, R. J.; SHARKEY, K. A. Activation of neuronal P2X7 receptor-pannexin-1 mediates death of enteric neurons during colitis. **Nature Medicine**, v. 18, n. 4, p. 600-604, 2012.

HANANI, M.; FELLIG, Y.; UDASSIN, R.; FREUND, H. R. Age-related changes in the morphology of the myenteric plexus of the human colon. **Autonomic Neuroscience**, v. 113, n. 1, p. 71-78, 2004.

HANSEN, M. B. Review: the enteric nervous system I: organisation and classification. **Pharmacology and Toxicology**, v. 92, n. 3, p.105-113, 2003.

HERDT, T. H. Gastrointestinal physiology and metabolism. In: CUNNINGHAM, J. G.; KLEIN, B. G. **Textbook of veterinary and physiology, 4th ed.**, Missouri: Saunders Elsevier, 2007. p. 314-324.

HOFF, S.; ZELLER, F.; VON WEYHERN, C. W.; WEGNER, M.; SCHEMANN, M.; MICHEL, K.; RÜHL, A. Quantitative assessment of glial cells in the human and guinea pig enteric nervous system with an anti-Sox8/9/10 antibody. **Journal of Comparative Neurology**, v. 509, n. 4, p. 356-371, 2008.

HOFFMAN, E. P.; BROWN, R. H.; KUNKEL, L. M. Dystrophin, the protein product of the Duchenne muscular dystrophy locus. **Cell**, v. 51, p. 919-928, 1987.

HRYHORENKO, L. M.; WOSKOWSKA, Z.; FOX-THRELKELD, J. A. Nitric oxide (NO) inhibits release of acetylcholine from nerves of isolated circular muscle of the canine ileum: relationship to motility and release of nitric oxide. **Journal of Pharmacology and Experimental Therapeutics** , v. 271, n. 2, p. 918-926, 1994.

HU, H. Z.; GAO, N.; LIN, Z.; GAO, C.; LIU, S.; REN, J.; XIA, Y.; WOOD, J. D. P2X(7) receptors in the enteric nervous system of guinea-pig small intestine. **Journal of Comparative Neurology**, v. 440, n. 3, p. 299-310, 2001.

HUARD, J.; TREMBLAY, J. P. Localization of dystrophin in the Purkinje cells of normal mice. **Neuroscience Letter**, v. 137, p. 105–108, 1992.

HUVOS, A. G.; PRUZONSKI, W. Smooth muscle involvement in primary muscle disease. II. Progressive muscular dystrophy. **Archives of Pathology,** v. 83, p. 234-240, 1967.

JAFFE, K. M.; MCDONALD, C. M.; INGMAN, E.; HAAS, J. Symptoms of upper gastrointestinal dysfunction in Duchenne muscular dystrophy: case-control study. **Archives of Physical Medicine and Rehabilitation**, v. 71, n. 10, p. 742-744, 1990.

JIMBA, Y.; NAGAO, J.; SUMIYAMA, Y. Changes in gastrointestinal motility after subtotal colectomy in dogs. **Surgery Today**, v. 32, n. 12, p. 1048-1057, 2002.

JOSEPH, N. M.; HE, S.; QUINTANA, E.; KIM, Y. G.; NÚÑEZ, G.; MORRISON, S. J. Enteric glia are multipotent in culture but primarily form glia in the adult rodent gut. **Journal of Clinical Investigation**, v. 121, n. 9, p. 3398-3411, 2011.

KARAOSMANOGLU, T.; AYGUN, B.; WADE, P. R.; GERSHON, M. D. Regional differences in the number of neurons in the myenteric plexus of the guinea pig small intestine and colon: an evaluation of markers used to count neurons. **Anatomical Record**, v. 244, n. 4, p. 470-480, 1996.

KIM, T. W.; WU, K.; BLACK, I. B. Deficiency of brain synaptic dystrophin in human Duchenne muscular dystrophy. **Annals of Neurology**, v. 38, p. 446–449, 1995.

KORNEGAY, J. N.; BOGAN, D. J.; BOGAN, J. R.; CHILDERS, M. K.; CUNDIFF, D. D.; PETROSKI, G. F.; SCHUELER, R. O. Tarsal joint contracture in dos with golden retriever muscular dystrophy. **Laboratory Animal Science**, v. 44, p. 331-333, 1994.

KORNEGAY, J. N.; BOGAN, J. R.; BOGAN, D. J.; CHILDERS, M. K.; LI, J.; NGHIEM, P.; DETWILER, D. A.; LARSEN, C. A.; GRANGE, R. W.; BHAVARAJU-SANKA, R. K.; TOU, S.; KEENE, B. P.; HOWARD JR., J. F. ; WANG, J.; FAN, Z.; SCHATZBERG, S. J.; STYNER, M. A.; FLANIGAN, K. M.; XIAO, X.; HOFFMAN, E. P. Canine models of Duchenne muscular dystrophy and their use in therapeutic strategies. **Mammalian Genome**, v. 23, n. 1-2, p. 85-108, 2012.

KORMAN, S. H.; BAR-OZ, B.; GRANOT, E.; MEYER, S. Orocaecal transit time in Duchenne muscular dystrophy. **Archives of Disease in Childhood**, v. 66, p. 143-144, 1991.

KRISHNAN, R. V.; PAL, G. P.; BORADKAR, R. V. Size plasticity of intact motoneurons as reaction to partial denervation of muscle. **The International Journal of Neuroscience,** v. 17, n. 1, p. 43-49, 1982.

KRUGER, G. M.; MOSHER, J. T.; BIXBY, S.; JOSEPH, N.; IWASHITA, T.; MORRISON, S. J. Neural crest stem cells persist in the adult gut but undergo changes in self-renewal, neuronal subtype potential, and factor responsiveness. **Neuron**, v. 35, n. 4, p. 657-669**.** 2002.

LAWRENTJEW, B. J. Experimentelle-morphologische Studien uber den feineren Bau des autonomen Nervensystems. II. Uber den Aufbau der Ganglien der Speiserohre nebst einigen Bemerkungen uber das Vorkommen und die Verteilungzweier Arten von Nervenzellen in dem autonomen Nervensystem**. Zeitschrift für Mikroskopisch-anatomische Forschung**, v. 18, p. 233–262, 1929.

LEE, J. S.; PFUND, Z.; JUHASZ, C.; BEHEN, M. E.; MUZIK, O.; CHUGANI, D. C.; NIGRO, M. A.; CHUGANI, H. T. Altered regional brain glucose metabolism in Duchenne muscular dystrophy: a pet study. **Muscle Nerve**, v. 26, p. 506–512, 2002.

LESSA, T. B.; CARVALHO, R. C.; FRANCIOLLI, A. L.; DE OLIVEIRA, L. J.; BARRETO, R. S.; FEDER, D.; BRESSAN, F. F.; MIGLINO, M. A.; AMBRÓSIO, C. E. Muscle reorganisation through local injection of stem cells in the diaphragm of mdx mice. **Acta Veterinaria Scandinavica,** v. 12, p. 54-73, 2012.

LIDOV, H. G.; BYERS, T. J.; WATKINS, S. C.; KUNKEL, L. M. Localization of dystrophin to postsynaptic regions of central nervous system cortical neurons. **Nature**, v. 348, p. 725–728, 1990.

LIPPI, A.; SANTICIOLI, P.; CRISCUOLI, M.; MAGGI, C. A. Depolarization evoked co-release of tachykinins from enteric nerves in the guinea-pig proximal colon. **Naunyn Schmiedeberg's Archives of Pharmacology,** v. 357, p. 245–251, 1998.

LOMAX, A. E.; FERNÁNDEZ, E.; SHARKEY, K. A. Plasticity of the enteric nervous system during intestinal inflammation. **Neurogastroenterology and Motility**, v. 17, n. 1, p. 4-15, 2005.

LOMAX, A. E.; FURNESS, J. B. Neurochemical classification of enteric neurons in the guinea-pig distal colon. **Cell Tissue Research**, v. 302, n. 1, p. 59-72, 2000.

MANCINELLI, R.; TONALI, P.; SERVIDEI, S.; AZZENA, G. B. Analysis of peristaltic reflex in young mdx dystrophic mice. **Neuroscience Letter**, v. 192, n. 1, p. 57-60, 1995.

MAZZUOLI, G.; MAZZONI, M.; ALBANESE, V.; CLAVENZANI, P.; LALATTA-COSTERBOSA, G.; LUCCHI, M. L.; FURNESS, J. B.; CHIOCCHETTI, R. Morphology and neurochemistry of descending and ascending myenteric plexus neurons of sheep ileum. **Anatomical Record (Hoboken)**, v. 290, n. 12, p. 1480-1491, 2007.

MENDES, C. E. **Estudo das células gliais entéricas imunorreativas ao receptor P2X2 e P2X7 do íleo de ratos submetidos à isquemia e reperfusão intestinal.** 2013. 114 f. (Dissertação (Mestrado em Ciências Morfofuncionais) –Instituto de Ciências Biomédicas, Universidade de São Paulo, São Paulo, 2013.

MIYAZATO, L. G.; MORAES, J. R.; BERETTA, D. C.; KORNEGAY, J. N. Muscular dystrophy in dogs: does the crossing of breeds influence disease phenotype? **Veterinary Pathology**, v. 48, n. 3, p. 655-662, 2011.

MISAWA, R.; GIROTTI, P. A.; MIZUNO, M. S.; LIBERTI, E. A.; FURNESS, J. B.; CASTELUCCI, P. Effects of protein deprivation and re-feeding on P2X2 receptors in enteric neurons. **World Journal of Gastroenterology**, v. 16, n. 29, p. 3651-3663, 2010.

MIZUNO, M. S.; CRISMA, A. R.; BORELLI, P.; CASTELUCCI, P. Expression of the $P2X_2$ receptor in different classes of ileum myenteric neurons in the female obese ob/ob mouse. **World Journal Gastroenterology**, v. 18, n. 34, p. 4693-4703, 2012.

MORINI, A. C.; BROLIO, M. P.; MILLANO, A. M. O. G.; BRAGGIO, L. Z.; MARTINS D. S.; PERECIN, F.; AMBROSIO, C. E; MIGLINO, M. A. Existem diferenças nos parâmetros hematológicos e bioquímicos séricos entre fêmeas normais e portadoras do modelo experimental GRMD? **Pesquisa Veterinária Brasileira**, v. 31, n. 1, p. 94-98, 2011.

MORITA, H.; MOCHIKI, E.; OGAWA, A.; YANAI, M.; TOYOMASU, Y.; TABE, Y.; OHNO, T.; TSUTSUMI, S.; ASAO, T.; KUWANO, H. Effects of denervation at ileocecal junction and ileocecal resection in dogs. **Neurogastroenterology and Motility**, v. 24, n. 1, p. 86-93, 2012.

MOSER, H. Duchenne muscular dystrophy: pathogenic aspects and genetic prevention. **Human Genetics**, v. 66, p. 17–40, 1984.

MULÈ, F.; AMATO, A.; SERIO, R. Gastric emptying, small intestinal transit and fecal output in dystrophic (mdx) mice. **Journal of Physiology Science**, v. 60, n. 1, p. 75-79, 2010.

MUNTONI, F.; TORELLI, S.; FERLINI, A. Dystrophin and mutations: one gene, several proteins, multiple phenotypes. **Lancet Neurology**, v. 2, n. 12, p. 731-740, 2003.

NAKAMURA, A.; TAKEDA, S. Mammalian models of duchenne muscular dystrophy: pathological characteristics and therapeutic applications. **Journal of Biomedicine and Biotechnology**, v. 2011, p. 1-8, 2011.

NELSON, S. F.; CROSBIE, R. H.; MICELI, M. C.; SPENCER, M. J. Emerging genetic therapies to treat Duchenne muscular dystrophy. **Current Opinion in Neurology**, v. 22, n. 5, p. 532-538, 2009.

NGUYEN, F.; CHEREL, Y.; GUIGAND, L.; GOUBAULT-LEROUX, I.; WYERS, M. Muscle lesions associated with dystrophin deficiency in neonatal golden retriever puppies. **Journal Commpendium of Pathology**, v. 126, n. 2-3, p. 100-108, 2002.

NOWAK, T. V.; IONASESCU, V.; ANURAS, S. Gastrointestinal manifestations of the muscular dystrophies. **Gastroenterology**, v. 82, p. 800-810, 1982.

OLIVEIRA-BARROS, L. M.; COSTA-CASAGRANDE, T. A.; COGLIATI, B.; SÁ, L. R.; MATERA, J. M. Histologic and immunohistochemical evaluation of intestinal innervation in dogs with and without intussusception. **American Journal of Veterinary Research,** v. 71, n. 6, p. 636-642, 2010.

PALOMBIT, K.; MENDES, C. E.; TAVARES DE LIMA, W.; SILVEIRA, M. P.; CASTELUCCI, P. Effects of ischemia and reperfusion on subpopulations of rat enteric neurons expressing the P2X7 receptor. **Digestive Diseases and Sciences**, v. 58, n. 12, p. p. 3429-3439, 2013.

PALMIERI, B.; SBLENDORIO, V. Duchenne muscular dystrophy: rational basis, state of the art. **Recenti Progressi in Medicina,** v. 97, n. 9, p. 441-447, 2006.

PANE, M.; VASTA, I.; MESSINA, S.; SORLETI, D.; ALOYSIUS, A.; SCIARRA, F.; MANGIOLA, F.; KINALI, M.; RICCI, E.; MERCURI, E. Feeding problems and weight gain in Duchenne muscular dystrophy. **European Journal of Paediatric Neurology**, v. 10, n. 5-6, p. 231-236, 2006.

PASTORET, C.; SEBILLE, A. A mdx mice show progressive weakness and muscle deterioration with age. **Journal of Neurological Sciences**, v. 129, p. 97-105, 1995.

PAULINO, A. S.; PALOMBIT, K.; CAVRIANI, G.; TAVARES-DE-LIMA, W.; MIZUNO, M. S.; MAROSTI, A. R.; DA SILVA, M. V.; GIROTTI, P. A.; LIBERTI, E. A.; CASTELUCCI, P. Effects of ischemia and reperfusion on P2X2 receptor expressing neurons of the rat ileum enteric nervous system. **Digestive Diseases and Sciences**, v. 56, n. 8, p. 2262-2275, 2011.

PHILLIPS, R. J.; HARGRAVE, S. L.; RHODES, B. S.; ZOPF, D. A.; POWLEY, T. L. Quantification of neurons in the myenteric plexus: an evaluation of putative pan-neuronal markers. **Journal of Neuroscience Methods**, v. 133, n. 1-2, p. 99-107, 2004.

PHILLIPS, R. J.; KIEFFER, E. J.; POWLEY, T. L. Aging of the myenteric plexus: neuronal loss is specific to cholinergic neurons. **Autonomic Neuroscience**, v. 106, n. 2, p. 69-83, 2003.

PHILLIPS, R. J.; KIEFFER, E. J.; POWLEY, T. L. Loss of glia and neurons in the myenteric plexus of the aged Fischer 344 rat. **Anatomy and Embryology (Berl)**, v. 209, n. 1, p. 19-30, 2004.

PHILLIPS, R. J.; POWLEY, T. L. Innervation of the gastrointestinal tract: patterns of aging. **Autonomic Neuroscience**, v. 30, n. 136, p. 1-19, 2007.

POOLE, D. P.; CASTELUCCI, P.; ROBBINS, H. L.; CHIOCCHETTI, R.; FURNESS, J. B. The distribution of P2X3 purine receptor subunits in the guinea pig enteric nervous system. **Autonomic Neuroscience,** v. 101, n. 1-2, p 39-47, 2002.

PORTBURY, A. L.; MCCONALOGUE, K.; FURNESS, J. B.; YOUNG, H. M. Distribution of pituitary adenylyl cyclase activating peptide, PACAP, immunoreactivity in neurons of the guinea-pig digestive tract and their projections in the ileum and colon. **Cell Tissue Research,** v. 279, p. 385–392, 1995a.

PORTBURY, A. L.; POMPOLO, S.; FURNESS, J. B.; STEBBING, M. J.; KUNZE, W. A.; BORNSTEIN, J. C.; HUGHES, S. Cholinergic, somatostatin-immunoreactive interneurons in the guinea pig intestine: morphology, ultrastructure, connections and projections. **Journal of Anatomy,** v. 187, p. 303–321, 1995b.

REYNOLDS, E. S. The use of lead citrate at high pH as an electron-opaque stain in electron microscopy. **Journal of Cell Biology**, v. 17, p. 1208-1212, 1963.

RIVERA, L. R.; POOLE, D. P.; THACKER, M.; FURNESS, J. B. The involvement of nitric oxide synthase neurons in enteric neuropathies. **Neurogastroenterology and Motility,** v. 23, n. 11, p. 980-988, 2011.

SANTER, R. M.; BAKER, D. M. Enteric neuron numbers and sizes in Auerbach's plexus in the small and large intestine of adult and aged rats. **Journal of Autonomic Nervous System**, v. 25, n. 1, p. 59-67, 1988.

SHELTON, G. D.; ENGVALL, E. Canine and feline models of human inherited muscle diseases. **Neuromuscular Disorders**, v. 15, p. 127-138, 2005.

SNOW, W. M.; ANDERSON, J. E.; JAKOBSON, L. S. Neuropsychological and neurobehavioral functioning in Duchenne muscular dystrophy: a review. **Neuroscience and Biobehavioral Reviews,** v. 37, n. 5, p.743-752, 2013.

SPÅNGÉUS, A.; FORSGREN, S.; EL-SALHY, M. Does diabetic state affect co-localization of peptide YY and enteroglucagon in colonic endocrine cells? **Histology and Histopathology**, v. 15, n. 1, p. 37-41, 2000.

SUGITA, H.; TAKEDA, S. Progress in muscular dystrophy research with special emphasis on gene therapy. **Proceedings of the Japan Academy Series B Physical Biological Sciences**, v. 86, n. 7, p. 748–756, 2010.

SZERB, J. C. Storage and release of labelled acetylcholine in the myenteric plexus of the guinea-pig ileum. **Canadian Journal of Physiology and Pharmacology**, v. 54, n. 1, p. 12-22, 1976.

TANABE, Y.; ESAKI, K.; NOMURA, T. Skeletal muscle pathology in x chromoso- linked muscular dystrophy (mdx) mouse. **Acta Neuropathologica**, v. 69, p. 91-95, 1986.

THRASIVOULOU, C.; SOUBEYRE, V.; RIDHA, H.; GIULIANI, D.; GIARONI, C.; MICHAEL, G. J.; SAFFREY, M. J.; COWEN, T. Reactive oxygen species, dietary restriction and neurotrophic factors in age-related loss of myenteric neurons. **Aging Cell**, v. 55, n. 3, p. 247-257, 2006.

TIMMERMANS, J. P.; HENS, J.; ADRIAENSEN, D. Review: outer submucous plexus: an intrinsic nerve network involved in both secretory and motility processes in the intestine of large mammals and humans. **The Anatomical Record,** v. 262, n. 1, p. 71-78, 2001.

VALDEZ-MORALES, E.; GUERRERO-ALBA, R.; LIÑÁN-RICO, A.; ESPINOSA-LUNA, R.; ZARAZUA-GUZMAN, S.; MIRANDA-MORALES, M.; MONTAÑO, L. M.; BARAJAS-LÓPEZ, C. P2X7 receptors contribute to the currents induced by ATP in guinea pig intestinal myenteric neurons. **European Journal of Pharmacology**, v. 668, n. 3, p. 366-372, 2011.

VALENTINE, B. A.; BLUE, J. T.; SHELLEY, S. M.; COOPER, B. J. Increased serum alanine aminotransferase activity associated with muscle necrosis in the dog. **Journal of Veterinary Internal Medicine**, v. 4, p. 140-143, 1990.

VALENTINE, B. A.; COOPER, B. J.; LAHUNTA, A.; BLUE, J. T. Canine X-linked muscular dystrophy. An animal model of Duchenne muscular dystrophy: clinica studies. **Journal of the Neurological Science**, v. 88, p. 69-81, 1988.

VAN GINNEKEN, C.; VAN MEIR, F.; SOMMEREYNS, G.; SYS, S.; WEYNS, A. Nitric oxide synthase expression in enteric neurons during development in the pig duodenum. **Anatomy and Embryology (Berl)**, v. 198, n. 5, p. 399-408, 1998.

VANNUCCHI, M. G.; ZARDO, C.; CORSANI, L.; FAUSSONE-PELLEGRINI, M.S. Interstitial cells of Cajal, enteric neurons, and smooth muscle and myoid cells of the murine gastrointestinal tract express full-length dystrophin. **Histochemestry and Cell Biology**, v. 118, n. 6, p. 449-457, 2002.

VASINA, V.; BARBARA, G.; TALAMONTI, L.; STANGHELLINI, V.; CORINALDESI, R.; TONINI, M.; DE PONTI, F.; DE GIORGIO, R. Enteric neuroplasticity evoked by inflammation. Autonomic Neuroscience, v. 126, p. 264-272, 2006.

WASHABAU, R. J. Doenças do esôfago. In: ETTINGER, S.J.; FELDMAN E.C. (Ed.). **Tratado de medicina interna veterinária**. 5. ed. Guanabara-Koogan, Rio de Janeiro, 2004, v. 2, p. 1205-1218.

WATANABE, I.; YAMADA, E. The fine structure of lamellated nerve endings found in the rat gingival. **Archivum Histologicum Japonicum**, v. 46, p. 173-182, 1983.

WATTCHOW, D. A.; BROOKES, S. J. H.; COSTA, M. The morphology and projections of retrogradely labeled myenteric neurons in the human intestine. **Gastroenterology**, v. 109, p. 866–875, 1995.

WHITE, T. D. Release of ATP from isolated myenteric varicosities by nicotinic agonists. **European Journal of Pharmacology**, v. 79, n. 3-4, p. 333-334, 1982.

YOUNG, H. M.; FURNESS, J. B. An ultrastructural examination of the targets of serotonin-immunoreactive descending interneurons in the guinea-pig small intestine. **Journal of Comparative Neurology,** v. 356, p. 101–114, 1995.

YOUNG, H. M.; FURNESS, J. B.; POVEY, J. M. Analysis of connections between nitric oxide synthase neurons in the myenteric plexus of the guinea-pig small intestine**. Journal of Neurocytology**, v. 24, p. 257–263, 1995.

YUGETA, N.; URASAWA, N.; FUJII, Y.; YOSHIMURA, M.; YUASA, K.; WADA, M. R.; NAKURA, M.; SHIMATSU, Y.; TOMOHIRO, M.; TAKAHASHI, A.; MACHIDA, N.; WAKAO, Y.; NAKAMURA, A.; TAKEDA, S. Cardiac involvement in Beagle-based canine X-linked muscular dystrophy in Japan (CXMDJ): electrocardiographic, echocardiographic, and morphologic studies. **BMC Cardiovascular Disorders**, v. 4, p. 46-47, 2006.