CRISTIANE CAGNONI RAMOS

Terapia celular associada à proteína morfogenética óssea para o tratamento de defeito de calvária murina em ratos

São Paulo
2014

CRISTIANE CAGNONI RAMOS

Terapia celular associada à proteína morfogenética óssea para o tratamento de defeito de calvária murina em ratos

Dissertação apresentada ao Programa de Pós-Graduação em Anatomia dos Animais Domésticos e Silvestres da Faculdade de Medicina Veterinária e Zootecnia da Universidade de São Paulo para obtenção do título de Mestre em Ciências

Departamento:
Cirurgia

Área de Concentração:
Anatomia dos Animais Domésticos e Silvestres

Orientador:
Profa. Dra. Patrícia Cristina Baleeiro Beltrão Braga

São Paulo
2014

Nº CLASSIFICAÇÃO
Nº TOMBO
033676

Autorizo a reprodução parcial ou total desta obra, para fins acadêmicos, desde que citada a fonte.

BIBLIOTECA VIRGINIE BUFF D'ÁPICE
FACULDADE DE MEDICINA VETERINÁRIA
E ZOOTECNIA DA USP
12/5/14

DADOS INTERNACIONAIS DE CATALOGAÇÃO-NA-PUBLICAÇÃO

(Biblioteca Virginie Buff D'Ápice da Faculdade de Medicina Veterinária e Zootecnia da Universidade de São Paulo)

T.2971
FMVZ

Ramos, Cristiane Cagnoni
Terapia celular associada à proteína morfogenética óssea para o tratamento de defeito de calvária murina em ratos / Cristiane Cagnoni Ramos. -- 2014.
76 f. : il.

Dissertação (Mestrado) - Universidade de São Paulo. Faculdade de Medicina Veterinária e Zootecnia. Departamento de Cirurgia, São Paulo, 2014.

Programa de Pós-Graduação: Anatomia dos Animais Domésticos e Silvestres.

Área de concentração: Anatomia dos Animais Domésticos e Silvestres.

Orientador: Profa. Dra. Patrícia Cristina Baleeiro Beltrão Braga

1. Regeneração óssea. 2. Célula-tronco. 3. Proteína morfogenética óssea. 4. Calvária. I. Título.

UNIVERSIDADE DE SÃO PAULO

FACULDADE DE MEDICINA VETERINÁRIA E ZOOTECNIA

Comissão de Ética no Uso de Animais

CERTIFICADO

Certificamos que o Projeto intitulado "Terapia celular associada à Proteína Morfogenética Óssea para o tratamento de defeito de calvária murina em ratos", protocolado sob o nº 2995/2013, utilizando 48 (quarenta e oito) ratos, sob a responsabilidade do Dr. Fernando Henrique Lojudice da Silva (Professor credenciado no Departamento de Cirurgia), foi aprovado e está de acordo com os princípios éticos de experimentação animal da Comissão de Ética no Uso de Animais da Faculdade de Medicina Veterinária e Zootecnia da Universidade de São Paulo.

We certify that the Research "Cell therapy associated with bone morphogenetic protein for the treatment of murine calvarial defect", protocol number 2995/2013, utilizing 48 (forty-eight) rats, under the responsibility Dr. Fernando Henrique Lojudice da Silva, was approved and agree with Ethical Principles in Animal Research adopted by Ethic Committee in the Use of Animals of the School of Veterinary Medicine and Animal Science of University of São Paulo.

São Paulo, 24 de julho de 2013.

Denise Fantoni

Denise Tabacchi Fantoni
Presidente

Av. Prof. Dr. Orlando Marques de Paiva, nº87
Cidade Universitária "Armando de Salles Oliveira"
São Paulo/SP – Brasil
05508-270

Fone: + 55 11 3091-7671/7676/0904
Fax: +55 11 3032-2224
E-mail: ceuavet@usp.br
http://www.fmvz.usp.br

FOLHA DE AVALIAÇÃO

Nome: RAMOS, Cristiane Cagnoni

Título: Terapia celular associada à proteína morfogenética óssea para o tratamento de defeito de calvária murina em ratos

Dissertação apresentada ao Programa de Pós-Graduação em Anatomia dos Animais Domésticos e Silvestres da Faculdade de Medicina Veterinária e Zootecnia da Universidade de São Paulo para obtenção do título de Mestre em Ciências

Data 08 / 08 / 14

Banca Examinadora

Profa. Dra. Patrícia C. B. Beltrão Brega

Instituição ~~EACH~~/ FMVZ Julgamento aprovada

Prof. Dr. ANA CLAUDIA O. CARREIRA NISHIYAMA

Instituição NUCEL | USP Julgamento APROVADA

Prof.Dr. GRACIELA CONCEIÇÃO PIGNATARI

Instituição FMVZ - USP Julgamento APROVADA

Esta pesquisa foi parcialmente financiada pela CAPES – Coordenação de Aperfeiçoamento de Pessoal de Nível Superior

C A P E S

"Quem não confia não se comunica, não se relaciona, não cria liames profundos, não sabe fazer amizades verdadeiras. A desconfiança é falta de fé em si, nos outros e em Deus."

Dráuzio Varella

As únicas coisas que podemos conservar são as que entregamos a Deus.

As que guardamos para nós são as que perdemos com certeza.

C.S.Lewis

Dedico este trabalho aos meus pais, Wallace e Silvia Helena.
Sei o quanto foi difícil me aguentar durante esses quase 3 anos, dando todo o apoio necessário, compreensão pelos horários malucos de trabalho, dentro ou fora de casa.
Agradeço pelas noites mal dormidas e pela preocupação de sempre e por não me deixarem desistir por nenhum segundo.

AGRADECIMENTOS

Agradeço primeiramente a Deus, por ter permitido que fosse possível. Não há palavras para agradecer todo o cuidado, zelo e amor ao longo de todo este período.

Agradeço ao Dr. Fernando Lojudice, que durante a maior parte do projeto me orientou, quem idealizou esse trabalho, ensinando a beleza do mundo das células, com toda a paciência de me ouvir e responder minhas perguntas, me acalmando e me ajudando quando eu aparecia do nada com uma bomba atrás da outra.

Agradeço a Professora Dra. Patrícia Braga, orientadora e amiga, por ter me acolhido no momento final. Obrigada por toda a compreensão e pelo esforço em concluir da melhor maneira o trabalho, priorizando detalhes, estando ao meu lado, apoiando e dando as broncas necessárias, auxiliando desde as cirurgias até a conclusão.

Agradeço a Professora Dra. Maria Angélica Miglino, por ter aberto as portas, pela orientação e por todo o auxílio para que este trabalho fosse finalizado.

Agradeço a Dra. Graciela Pignatari, por toda a ajuda prestada, as ideias, opiniões sempre válidas e correções essenciais, pela disponibilidade em tirar dúvidas fazendo deste trabalho mais completo.

Agradeço ao Prof. Dr. Luiz Roberto Britto, pelos incríveis ensinamentos, por abrir as portas do laboratório mais uma vez, por ter me inserido no mundo da neurociência e por todas as dicas e disposição, sugerindo e sempre com excelentes ideias.

Agradeço a todos os professores da FMVZ-USP, em especial a Prof. Dr. André Zoppa, Dr. Vicente Borelli, Dr. Antônio José Piantino, Dr. Allan Peres Ferraz de Melo, pelo aprendizado e formação didática e orientação adequada.

Obrigada a Profa. Dra. Silvana Lima Gorniak e todo o corpo auxiliar e técnico do Hospital Veterinário desta faculdade, pela disposição e prática da radiologia de imagem, proporcionando toda assessoria necessária e cuidado devido aos animais.

Obrigada a Profa. Dra. Maria Sttela Moreira, da Faculdade de Odontologia da USP e ao técnico Édson, por todo serviço e auxilio prestado, também possibilitando a utilização do biotério durante meses.

Obrigada a Daurinha, por segurar a bomba, pelos abraços mágicos e por trazer tanta calma.

Obrigada ao Ronaldo, que por muito tempo me recebeu no laboratório, me ajudando, com uma paciência enorme, boas conversas, me fazendo rir e mostrando sempre o lado real das coisas.

Obrigada ao André e ao Índio, por toda a disposição, por tirar dúvidas e pelos puxões de orelha.

Agradeço ao Eduardo, amigo, irmão mais velho, que me acompanhou desde a graduação. Obrigada por todos os momentos juntos, pelos cafés e chocolates, pelas mil horas no laboratório, um esperando o outro na ida e na volta. Broncas, risadas, choros,

bagunças, festivais, gelos e sal. Obrigada por me acompanhar na pesquisa até aqui. No dobro do seu tempo, mas finalmente acabou! Agradecimento especial a sua esposa, Jéssica, querida, amiga, que em meio a tantos trabalhos sempre com seu jeito carinhoso conseguia me tranquilizar e trazer bom humor.

Agradeço ao Thierry, peste, traste, tranqueira, praga desde sempre. Obrigada por ficar do meu lado e por não ter desistido, me fazendo não desistir. Presente em todas as situações, saídas, temakis, filmes, companheiro de gordices e de dancinhas, obrigada por acreditar e confiar em mim, por todas as chatices, tapas, roxos entre outras demonstrações de carinho dos últimos 8 anos. Sem você não seria completo. Meu favorito.

Obrigada a Fernanda Cardoso, ou Fefe trolha. Minha cúmplice. Cada dia mais presente, cada vez mais companheira, me enfiando em programas de índio e me fazendo rir como ninguém! Campos del Jordon eres el paraíso! Peixeira preferida da vida. Veterinária da alma de bióloga.

Agradeço a Ju Ferrão, Juju, aquela que ouvia todos meus gritos de "idiota", aquela das milhares conversas e cafés no lab. Quantos choros, risadas, quantas histórias... Me ajudando a resolver pepinos, dando conselhos e pra lá e pra cá pra ajudar todo mundo, coração enorme do tamanho do ocidente e oriente!

Agradecimento mais do que especial aos amigos do Blog do Ursinho Pimpão, só esses que sabem o quanto tudo foi difícil, o tanto de memórias vividas, cada um com seu momento de desistir por um fio e achar a mão do outro pra segurar em meio ao desespero. Cada conversa, cada almoço, cada ida a paradia, rodízios, caronas, viagens, disciplinas, coletas e mais coletas, andamos de Pirassununga, Santos a Campos do Jordão, de laboratórios em laboratórios, levando broncas, reviravoltas, diversão sempre garantida, apesar dos pesares, cada um com seu projeto, cada um parte dessa família: Feba, João, Renan, Ju Catóia, Simone, Leandro, Bianor, Joana. Obrigada especialmente ao Diogo, por abrir as portas do laboratório, permitindo toda aquela bagunça, sempre com ótimos conselhos, cafés e conversas filosóficas.

Agradeço ao Bruno mineiro e ao Amilton, que me receberam no início, quanto tudo era incerto, quando tantas correrias serviram pra me aproximar de vocês que tanto me ensinaram, sempre daquele jeitinho, sempre em meio a risadas.

Obrigada aos companheiros de pós-graduação, primeiramente ao Marcão, por toda a ajuda e paciência na reta final do trabalho, Antenor, Diego Maranhão, Bragança, Rafael, Diego Leão, Tiago, Raquel, Lucca, Dario, Andrews, especialmente ao Valdir por todo o auxílio nas cirurgias e todo o apoio quando tudo parecia perdido, Renata bocão, Fabiele, Isa, Bárbara, ao Cury, por proporcionar momentos incríveis e inúmeras risadas.

Agradeço aos ICs: Augusta, Beatriz, Juliana, Letícia e Will, por todos os momentos divertidos, conversas de biólogos, todas sem sentido, mas que a gente sempre entende.

Agradeço as minhas irmãs Priscilla e Luciana, pela cumplicidade e irmandade. Obrigada pelos momentos de conversas divertidas e sérias, pelas horas estudando, onde casos clínicos e cirúrgicos se tornavam alvo a desvendar em assuntos no meio da noite. Irmãs mas velhas, amigas que Deus colocou na minha vida pelo sangue.

Agradeço a Anna, Bruna, Thais e Sara. Amigas de infância, amigas irmãs mais novas, que sempre estiveram presente, mesmo que em meio a distancia, sempre me ouvindo, me fazendo rir, me dando conselhos e broncas. Obrigada por toda a força e todos os momentos de cumplicidade. Levo pra sempre, que se abriu pra mineira em nossas vidas. Mais que especiais, sempre no coração.

Agradeço ao Patrick e ao Thomas, companheiros de barraco, por todo o cuidado sempre, pelas maravilhosas dancinhas e por receberem tão bem essa italiana no mundo francês de vocês, me encantando do começo ao fim!

Agradeço ao Paulo e ao Filipi Caris, amigos de "les trois brasseurs"! Por todas as saídas de domingo, sábado ou qualquer hora, conversas sérias, risadas, conselhos, por estarem sempre ao meu lado, dando todo apoio necessário e força pra encarar a semana.

Obrigada a toda minha família, especialmente ao Wesley Silva, tio, biólogo, que me incentivou desde sempre, dando dicas, ideias, sempre com muita consideração e sabedoria.

Agradeço a todos, de coração. Sem vocês eu não teria chegado até aqui!

RESUMO

RAMOS, C. C. **Terapia celular associada à proteína morfogenética óssea para o tratamento de defeito de calvária murina em ratos.** [Cell therapy associated with bone morphogenetic protein for the treatment of murine calvarial defect in rats]. 2014. 76 f. Dissertação (Mestrado em Ciências) – Faculdade de Medicina Veterinária e Zootecnia, Universidade de São Paulo, São Paulo, 2014.

O tecido ósseo é considerado um tecido complexo e possui alta capacidade de reparação espontânea quando lesionado. Entretanto, em algumas patologias esta capacidade pode estar comprometida por diversos fatores extrínsecos e intrínsecos ao organismo. Em decorrência de sua capacidade plástica, o uso de células-tronco para terapia celular regenerativa tem se tornado uma importante ferramenta no tratamento de lesões ósseas e de doenças decorrentes da perda da densidade mineral óssea (DMO). Em contraste, o uso da Proteína Morfogenética Óssea (BMP) ganhou grande destaque pela sua eficácia em tratar doenças ósseas de caráter crônico e, quando associadas a células-tronco, trouxe um melhor resultado para tais desordens. Assim, o presente trabalho teve como objetivo avaliar a associação de célula-tronco mesenquimal de medula óssea (MSC – *Mesenchymal Stem Cells*) e BMP-7 na regeneração óssea a partir de defeito ósseo induzido na calvária murina no 60º dia de tratamento. Foram realizadas imagens radiográficas da calvária e, após os dias estipulados, o material foi coletado para análise de microscópica. Os dados obtidos sugerem que o modelo de regeneração óssea proposto foi apropriado para avaliar a resposta terapêutica usando MSC e BMP-7, onde o cultivo e pré-diferenciação de MSC com BMP-7 produziu melhores resultados do que os outros tratamentos realizados.

Palavras-chave: Regeneração óssea. Célula-tronco. Proteína Morfogenética Óssea. Calvária.

ABSTRACT

RAMOS, C. C. **Cell therapy associated with bone morphogenetic protein for the treatment of murine calvarial defect in rats.** [Terapia celular associada à proteína morfogenética óssea para o tratamento de defeito de calvária murina em ratos]. 2014. 76 f. Dissertação (Mestrado em Ciências) – Faculdade de Medicina Veterinária e Zootecnia, Universidade de São Paulo, São Paulo, 2014.

Bone tissue is considered a complex tissue and has high capacity for spontaneous recovery when injured. However, in some conditions this capacity can be compromised by several extrinsic and intrinsic factors to the body. Due to its plastic capacity, the use of stem cells for regenerative cell therapy has become an important tool in the treatment of bone injuries and diseases resulting from loss of bone mineral density (BMD). In contrast, the use of Bone Morphogenetic Protein (BMP) has gained wide attention for its effectiveness in treating bone diseases were chronic and brought a better outcome for such disorders when associated with stem cells. Thus, the present study aimed to evaluate the association of bone marrow mesenchymal stem cells (MSC) and BMP-7 in bone regeneration from bone defects induced in murine calvaria on the 60th day of treatment. Radiographic images of the calvaria were performed and after the stipulated days the material was collected for microscopic essays. The data obtained suggest that the proposed model of bone regeneration was appropriate to assess the therapeutic response using MSC and BMP-7, where the pre cultivation and differentiation of MSCs with BMP-7 produced better results than the other treatments performed.

Keywords: Bone regeneration. Stem cell. Bone Morphogenetic Protein. Calvaria.

LISTA DE FIGURAS

Figura 1 – Esquema representativo do encéfalo de rato..... 39

Figura 2 – Aparelho de Estereotaxia (A); Broca Trefina 6mm (B); Broca Ponta Diamantada (C) 40

Figura 3 – Exposição da calvária para localização da área da cirurgia 41

Figura 4 – Procedimento cirúrgico realizado no osso parietal dos ratos para remoção de 6mm da calvária 42

Figura 5 – Formação de colônias de células de medula óssea de rato após 7 dias de cultivo 50

Figura 6 – Comparação morfológica entre cultivo de células-tronco de medula óssea de rato com e sem adição de BMP-7 51

Figura 7 - Procedimento de retirada total de calvária, evidenciando o defeito ósseo após 62 dias de pós-cirúrgico nos animais tratados com BMP-7 53

Figura 8 – Procedimento de retirada total de calvária, evidenciando o defeito ósseo após 62 dias de pós-cirúrgico nos animais tratados com a associação de BMP-7 e MSC de medula óssea de rato no momento da cirurgia..... 54

Figura 9 – Procedimento de retirada total de calvária, evidenciando o defeito ósseo após 62 dias de pós-cirúrgico nos animais tratados com a associação de MSC de medula óssea de rato pré-diferenciada com BMP-7 55

Figura 10 – Exames radiográficos correspondentes aos três grupos de tratamento no 61º dia de pós-operatório 57

Figura 11 – Expressão Relativa do gene Alp (Fosfatase Alcalina) 58

Figura 12 – Expressão Relativa do gene Osx (Osterix) 59

Figura 13 – Fotomicrografias de histologia de calvária ilesa, com coloração de hematoxilina-eosina 61

Figura 14 – Fotomicrografia de corte histológico após tratamento de defeito ósseo de calvária por BMP-7 62

Figura 15 – Fotomicrografia de corte histológico após tratamento de defeito ósseo de calvária pela associação de BMP-7 e MSC de medula óssea de rato... 64

Figura 16 – Fotomicrografia de corte histológico após tratamento de defeito ósseo de calvária pela aplicação de MSC de medula óssea de rato pré-tratada *in* vitro com BMP-7 66

LISTA DE ABREVIATURAS E SÍMBOLOS

BMP – Bone Morphogenetic Protein (Proteína Morfogenética Óssea)

MSC – Mesenchymal Stem Cells (Célula-tronco Mesenquimal)

IMC – Índice de Massa Corpórea

DMO – Densidade Mineral Óssea

OMS – Organização Mundial de Saúde

IBGE – Instituto Brasileiro de Geografia e Estatística

ESC – Embryonic Stem Cells (Célula-tronco Embrionária)

CFU – Colony Forming Units-fibroblastic (unidade formadora de colônias fibroblastóide

CTME – Célula-tronco de medula óssea

g - grama

h - horas

SFB – Soro fetal bovino

µl – Microlitro

ηm – Nanômetro

µm – Micrômetro

ml – Mililitro

U/ml – Unidade por mililitro

rpm – Rotações por minuto

Ph – Potencial hidrogenônico

°C – Graus Celcius

® - Marca Registrada

% - Porcentagem

CO_2 – Dióxido de Carbono

LL – Latero-lateral

LLO – Latero-lateral oblíquo

DV – Dorso-ventral

PFA – Paraformoldeído

HE – Hematoxilina-eosina

SUMÁRIO

1 INTRODUÇÃO 19
2 OBJETIVO 21
2.1 OBJETIVO GERAL 21
2.2 OBJETIVOS ESPECÍFICOS 21
3 REVISÃO DE LITERATURA 22
3.1 TECIDO ÓSSEO 22
3.2 DENSIDADE MINERAL ÓSSEA 24
3.2.1 Osteoporose 26
3.3 REGENERAÇÃO ÓSSEA 28
3.4 TERAPIA CELULAR 30
3.5.1 Célula-tronco 30
3.5 PROTEÍNA MORFOGENÉTICA ÓSSEA (BMP – *Bone Morphogenetic Protein)* 34
4 MATERIAL E MÉTODOS 37
4.1 ANIMAIS 37
4.2 CULTURAS CELULARES 37
4.3 INDUÇÃO DE rBM-MSC COM BMP-7 *IN VITRO* 38
4.4 PROCEDIMENTO CIRÚRGICO PARA INDUÇÃO DE DEFEITO DE CALVÁRIA 38
4.5 IMPLANTE *IN VIVO* DE MSC e BMPs 43
4.6 EXTRAÇÃO E PURIFICAÇÃO DE RNA 43
4.7 SÍNTESE DE cDNA 44
4.8 CONFIRMAÇÃO DA EXPRESSÃO DIFERENCIAL POR PCR EM TEMPO REAL (REAL-TIME PCR/Q-PCR) 45
4.9 CONFIRMAÇÃO DA EXPRESSÃO DIFERENCIAL 45
4.10 MONITORAMENTO CLÍNICO DOS ANIMAIS 46
4.10.1 Exame Radiográfico 46
4.11ANÁLISE HISTOLÓGICA 46
4.11.1 Colorações 47
5 RESULTADOS 49
5.1 CÉLULAS-TRONCO DE MEDULA ÓSSEA DE RATO 49
5.2 ANÁLISE MACROSCÓPICA 52
5.2.1 Análise radiográfica 55
5.3 ANÁLISE DA EXPRESSÃO GÊNICA EM rBM-MSC PRÉ-TRATADAS COM NMP-7 58
5.4 ANÁLISE HISTOLÓGICA 60

5.4.1 Microscopia de Luz 60
6 DISCUSSÃO 67
7 CONCLUSÃO 69
REFERÊNCIAS 70

1 INTRODUÇÃO

O tecido ósseo é um tecido conjuntivo, extremamente duro, porém com grande plasticidade, apresentando um complexo metabolismo sendo constantemente renovado. Contém 99% do cálcio do organismo e funciona como uma reserva desse íon, cuja concentração no sangue deve permanecer constante, para funcionamento normal do organismo, além de possuir um potencial de reparação envolvendo íons, células, hormônios, proteínas e fatores nutricionais (ROSS; REITH; ROMRELL, 1993; JUNQUEIRA; CARNEIRO, 2004).

Distúrbios ósseos são problemas clínicos e sociais relevantes, com sérias consequências clínicas. Frequentemente os pacientes apresentam limitações para exercer normalmente suas atividades profissionais, sociais e de lazer, e apresentam uma afecção emocional importante (COOK et al., 1999).

A resistência óssea diminui gradualmente com a idade. Isso, juntamente com o aumento do risco de quedas, torna as fraturas mais comuns nos idosos, seguidas das crianças, pois geralmente elas tem menor consciência de riscos. As fraturas podem ser caracterizadas em vários tipos, variando desde uma rachadura mínima na superfície do osso, uma divisão parcial até uma quebra total do osso (BONE et al., 2008). O principal motivo das fraturas em idosos se explica pelo efeito marcante da idade sobre a densidade mineral óssea (DMO). Uma mulher perde aproximadamente metade do seu osso trabecular e 35% de seu osso cortical durante sua vida. A maior causa desta perda óssea relacionada à idade é provavelmente um decréscimo de formação óssea em nível celular, resultado da eficiência diminuída dos osteoblastos (RIGGS; MELTON, 1986).

A osteoporose é considerada uma doença silenciosa, que manifesta sintomas apenas quando ocorre fratura. As fraturas, geralmente, ocorrem após trauma mínimo, durante alguma atividade cotidiana. É uma doença definida como uma desordem esquelética sistêmica caracterizada pelo comprometimento na resistência óssea, que predispõe o maior risco de fraturas. A resistência óssea reflete a integração de dois aspectos principais, que são a densidade mineral e a qualidade óssea (LEITE et al., 2008). Uma melhor qualidade de vida de pacientes com osteoporose tem sido alvo de estudos nos últimos anos, com o intuito de determinar as mudanças necessárias para obtenção do bem-estar do paciente.

A descalcificação óssea, dentre diversos fatores, pode também ser devida a uma produção excessiva de paratormônio (hiperparatireoidismo), o que provoca intensa reabsorção óssea e deposição anormal de sais de cálcio em vários órgãos, principalmente nos rins e na parede das artérias (JUNQUEIRA; CARNEIRO, 2004). Considerando a missão da terapia celular, um ramo da medicina regenerativa cujo objetivo é a recuperação de tecidos e órgãos lesados por meio da introdução de novas células capazes de colonizar as áreas afetadas e restabelecer a função previamente perdida, quer a doença seja degenerativa, congênita, traumática ou por injúria (HENG et al., 2004) cujo tratamento clínico atual apresenta respostas lentas ou insatisfatórias, a terapia celular para recuperação óssea parece ser uma boa proposta em casos de difícil regeneração. Assim, busca-se regular o processo de regeneração de células e tecidos lesados por meio do implante de células-tronco (MOTA; SOARES; SANTOS, 2005).

Por fim, o uso de BMPs (Proteínas Morfogenéticas Ósseas – *Bone Morphogenetic Proteins*) tem sido de extrema importância devido a sua atividade no desenvolvimento e capacidade de induzir a formação óssea ectópica, podendo ser consideradas fatores de diferenciação ou morfogenéticos, representando uma classe distinta de fatores de crescimento, estimulando a proliferação celular e que estão associadas ao reparo tecidual (REDDI, 1994).

Considerando-se todas essas informações, faz-se necessário a pesquisa de novos tratamentos e uma melhor compreensão da patogenia da osteoporose para aperfeiçoamento da terapêutica clínica.

2 OBJETIVO

2.1 OBJETIVO GERAL

Avaliar a resposta terapêutica de regeneração óssea em calvária murina, implantadas com Células-tronco Mesenquimais de Medula Óssea (MSC – *Mesenchymal Stem Cells)* previamente induzidas *in vitro* com Proteína Morfogenética Óssea (BMP).

2.2 OBJETIVOS ESPECÍFICOS

- Cultivar MSC de rato com BMP-7 e induzir a pré-diferenciação óssea
- Avaliar o perfil de expressão gênica das MSC pré-diferenciadas com BMP-7
- Realizar os defeitos nas calvárias murinas e submeter os animais ao tratamento com BMP-7, MSC e BMP-7 combinados no momento da implantação e MSC pré-diferenciada com BMP-7.
- Verificar qual o melhor tratamento para defeito ósseo em calvária murina por avaliação macro e microscópica.

3 REVISÃO DE LITERATURA

3.1 TECIDO ÓSSEO

O tecido ósseo é o constituinte principal do esqueleto, serve de suporte para as partes moles e protege os órgãos vitais, como os contidos nas caixas cranianas, torácica e no canal raquidiano. Aloja e protege a medula óssea, formadora das células do sangue. Proporciona apoio aos músculos esqueléticos, transformando suas contrações em movimento úteis, e constitui um sistema de alavancas que amplia as forças geradas na contração muscular (JUNQUEIRA; CARNEIRO, 2004). Além dessas funções, os ossos funcionam como depósito de cálcio, fosfato e outros íons, armazenando-os ou liberando-os de maneira controlada, para manter constante a concentração desses importantes íons nos líquidos corporais (JUNQUEIRA; CARNEIRO, 2004).

O osso é um tecido dinâmico, sendo constantemente renovado, isto é, o osso mais velho é reabsorvido e continuamente depositado como novo osso. Compõe-se de 90% de matriz extracelular e 10% de água, sendo a matriz composta de 60 a 70% de mineral inorgânico (KERR et al., 2007).

O tecido ósseo é formado por células e um material extracelular calcificado, sendo um tipo especializado de tecido conjuntivo. As células que compreendem esse tecido são os osteócitos, que estão presentes em lacunas e cavidades no interior da matriz, os osteoclastos, que são células grandes, móveis e multinucleadas, que absorvem o tecido ósseo e participa dos processos de remodelação dos ossos e os osteoblastos, que produzem a parte orgânica da matriz (JUNQUEIRA; CARNEIRO, 2004).

Os osteoblastos são capazes de concentrar fosfato de cálcio, participando da mineralização da matriz (JUNQUEIRA; CARNEIRO, 2004) e convertem o tecido cartilaginoso em osso enquanto uma nova cartilagem é formada no interior da placa epifisária por células chamadas de condrócitos (CURI; PROCÓPIO, 2011).

Nas placas de crescimento epifisárias os condrócitos são tipicamente arredondados sem processos ramificados, o que é característica de células ósseas.

Situam-se isolados no interior da matriz que secretam. A medida que crescem e tornam-se maduros, as células cartilaginosas se hipertrofiam, tornando-se intensamente vacuoladas e degeneram quando a matriz circundante é calcificada. Quando os vasos sanguíneos estão ausentes, o suprimento nutritivo alcança essas células por difusão através da substância fundamental (ROMER; PARSONS, 1985).

A invasão dos vasos sanguíneos e a migração dos osteoblastos progenitores, a partir da medula, resultam na substituição da cartilagem calcificada por osso verdadeiro. A proliferação dos condrócitos, na borda epifisária da placa de crescimento é contrabalançada pela degeneração celular na extremidade diafisária, de modo que, no indivíduo que cresce normalmente, a espessura da placa de crescimento permanece constante à medida que as epífises são empurradas cada vez mais para diante pela haste óssea que se alonga (CURI; PROCÓPIO, 2011).

Nos ossos longos, como fêmur e a tíbia, sua estrutura está dividida em epífise, metáfise e diáfise. Na extremidade desses ossos está a epífise, que consiste de osso esponjoso coberto por uma fina camada de osso compacto. A diáfise ou corpo forma um cilindro oco, denominado de cavidade medular. Já a metáfise é uma área de transição que conecta as duas estruturas anteriores (ROSS; REITH; ROMRELL, 1993).

Em humanos, pouca ou nenhuma variabilidade na taxa de crescimento fetal ocorre até a 16ª semana de gestação, a partir da qual a variação individual aumenta consideravelmente. Este padrão é resultado do aumento das influências ambientais que se sobrepõem ao programa de desenvolvimento geneticamente determinado. O crescimento é mais rápido durante o período pré-natal, quando o comprimento corporal aumenta de apenas alguns micrômetros até quase 30% da estatura final adulta em apenas nove meses (CURI; PROCÓPIO, 2011).

Os efeitos inibidores da má nutrição podem ser notados em qualquer estágio do desenvolvimento, mas são mais marcantes quando ocorrem na fase inicial da vida intrauterina. Assim, desnutrição materna pode causar retardo no desenvolvimento do feto. Além disso, retardos irreversíveis no desenvolvimento cerebral podem ter como causa a desnutrição pré-natal (CURI; PROCÓPIO, 2011).

Durante a infância, a desnutrição também pode interferir no desenvolvimento físico e intelectual do indivíduo. Após um período de retardo no crescimento devido a desnutrição ou doença, se os fatores nutricionais forem compensados ou a doença

tratada, a criança é capaz de apresentar aceleração do mesmo, que a traz de volta à estatura esperada para sua idade (CURI; PROCÓPIO, 2011).

Com a instalação do desenvolvimento sexual, o osso imaturo transforma-se na configuração adulta, chamado osso lamelar. No osso cortical isso consiste em cilindros (orientados, principalmente, segundo o longo eixo do osso), com camadas concêntricas ou lamelas de matriz óssea mineralizada (KERR et al., 2007).

Assim, o crescimento ósseo ocorre por meio de um processo chamado de ossificação endocondral, no qual a cartilagem proliferativa é substituída por osso. Um osso longo em crescimento é dividido anatomicamente em extremidades ou epífises e o eixo, a diáfise (CURI; PROCÓPIO, 2011).

O crescimento do osso envolve tanto o aumento do diâmetro quanto do seu comprimento. O espessamento dos ossos longos é realizado pela proliferação de células progenitoras osteoblásticas da bainha de tecido conjuntivo (periósteo) que circunda a diáfise. À medida que cresce o osso também é, simultaneamente, submetido à reabsorção e à reorganização, com a incorporação de novas células. A remodelagem, uma propriedade intrínseca do crescimento do esqueleto, é acompanhada pela destruição e substituição de matriz calcificada (KERR et al., 2007).

O desenvolvimento do tecido ósseo e sua manutenção e, quando necessário, sua regeneração, continuam a ocorrer até o final da vida adulta, embora o crescimento linear tenha cessado (CURI; PROCÓPIO, 2011).

3.2 DENSIDADE MINERAL ÓSSEA

O índice de massa corporal (IMC) está diretamente relacionado à DMO (Densidade de Massa Óssea), sendo que os indivíduos obesos tem maior proteção contra osteoporose. Fatores ambientais como hábitos nutricionais, sedentarismo e tabagismo, além de doenças e drogas, também podem estar relacionados à redução da massa óssea (BROWN; JESSE, 2002; HOLM et al., 2002).

A mensuração da DMO também tem importante papel quando se faz necessário avaliar condições nutricionais e de sanidade dos animais. Porém, por

conta da diversidade de metodologias, do alto custo de equipamentos e dos exames necessários para determinação da DMO, essa ferramenta torna-se inviável como prática de rotina na modalidade de diagnóstico complementar (VULCANO; SANTOS; GODOY, 2008).

De acordo com a Organização Mundial de Saúde (OMS), uma série de fatores é responsável por induzir um baixo pico de massa óssea, decorrentes de perda excessiva ou baixa produção, podendo ser genéticos e/ou ginecológicos associados ao estilo de vida.

Quando um osso é submetido a um elevado número de ciclos de carga durante um período relativamente curto de tempo as células são incapazes de sintetizar matriz com rapidez suficiente para reduzir as estirpes de tecidos locais. Por conseguinte, a estirpe de escoamento do material é excedida e ocorrem danos na matriz local. Os locais de lesão podem iniciar uma resposta de remodelação, em que as células de remoção de osso (osteoclastos) são ativadas e removem a matriz danificada. Este evento cria uma porosidade local dentro do córtex do osso. A porosidade é então preenchida com camadas de osso (lamelas) para formar um "osso secundário", assim, a região danificada do osso irá tornar-se remodelada. Porém, o osso secundário é de material mais fraco do que o osso primário (BACK; CLAYTON, 2001).

Estudo do Ministério da Saúde (2002) com mais de 200.000 mulheres concluiu que os principais fatores de risco para fraturas ósseas são: redução da massa óssea, idade avançada, auto avaliação da saúde como regular ou ruim, história de fratura prévia, história materna de fratura, usar glicocorticoide, fumar ou ter fumado. Contudo, outros fatores previamente estabelecidos como de risco, por exemplo, demência, baixo peso corporal, menopausa precoce ou cirúrgica, baixa ingestão de cálcio durante a vida, sedentarismo, visão reduzida e história de quedas frequentes, não representaram risco de fraturas.

Além da idade, de acordo com Cummings et al. (1995), o sexo e a raça estão entre os principais determinantes da massa óssea e do risco do indivíduo apresentar distúrbios ósseos, como fraturas de coluna, prolapso de disco, osteomielite, distúrbios articulares e cartilaginosos e principalmente a osteoporose. É confirmado que mulheres são mais suscetíveis à osteoporose do que homens, pois além de passarem pela menopausa também possuem menor quantidade de DMO do que os homens.

Quando há perda de 25% de massa óssea quando comparada com adulto jovem, o indivíduo é diagnosticado com osteoporose, uma das mais importantes desordens ósseas causadas pela perda da DMO (KEISERMAN, 2008).

3.2.1 Osteoporose

A osteoporose é um distúrbio ósseo crônico caracterizado por perda de massa óssea causado por uma diminuição da regeneração ou degeneração óssea resultando em enfraquecimento dos ossos e em aumento da susceptibilidade a fraturas (KLEN et al., 1998).

A OMS relata a osteoporose como sendo um problema de saúde pública no mundo, considerada como a epidemia silenciosa do século. Também, é uma doença de importância crescente, tendo-se em vista o aumento da expectativa de vida populacional, que no Brasil é de aproximadamente 72 anos para as mulheres (KANIS, 2002).

Reginster e Burlet (2006) estimaram que cerca de 200 milhões de pessoas em todo o mundo tem osteoporose. Segundo dados do Instituto Brasileiro de Geografia e Estatística (IBGE), estima-se que a proporção de idosos maiores que 65 anos vem aumentando com intensidade. Sabendo-se que a idade avançada é fator de risco para a osteoporose e considerando tais estimativas, acredita-se que o impacto da doença no mundo apresente tendência de crescimento cada vez maior.

De acordo com a OMS, a osteoporose atinge mais de 75 milhões de pessoas na Europa, Japão e Estados Unidos, causando mais de 2,3 milhões de fraturas anualmente na Europa e Estados Unidos. Na Europa, a cada 30 segundos acontece uma fratura por osteoporose. Nos Estados Unidos ocorrem cerca de 1,5 milhões de fraturas por ano. Estas fraturas resultam em 500 mil hospitalizações, 800 mil consultas aos serviços de emergência, 2,6 milhões de consultas médicas e gastos entre 12 a 18 bilhões de dólares a cada ano.

Em São Paulo, um estudo com 301 indivíduos em idade acima de 70 anos, identificou a prevalência de osteoporose de 22% a 33% das mulheres e de 6% a 16% dos homens (CAMARGO et al., 2005).

De acordo com Paiva et al. (2003), a maior complicação da osteoporose consiste de fraturas que ocorrem principalmente nas vértebras, punho e colo do fêmur. Na ausência de qualquer procedimento de prevenção ou tratamento, uma em cada duas mulheres aos 70 anos apresentará fraturas de fêmur, e aos 80 anos, duas em três sofrerão o mesmo problema.

A osteoporose inicia-se através de uma discreta perda de massa óssea, devido a um remodelamento ósseo. O remodelamento ósseo é um processo contínuo de retirada de osso para o sangue e formação de osso novo, onde o tecido ósseo substitui células velhas por novas. Até aproximadamente 30 anos de idade a quantidade de osso absorvido e reposto é igual. Além disso, as modificações que ocorrem com a queda de estrógeno na pré-menopausa resultam em uma grande aceleração do remodelamento ósseo e perda de 5 a 10% de massa óssea ao ano em 40% das mulheres, o que é caracterizado como osteoporose da pós-menopausa (KEISERMAN, 2008).

Ainda, em indivíduos com osteoporose, a dor ocorre por consequência a rarefação óssea, e não pela doença em si, uma vez que a rarefação leva à perda do trabeculado ósseo, o que resulta em fraturas. São as fraturas que produzem a dor, que não é apenas aguda, mas também é uma dor postural crônica difusa e mal localizada, resultante principalmente das microfraturas vertebrais, levando então às deformidades posturais, com consequente redução da estatura (DRIUSSO et al., 2008).

Nos animais, assim como nos humanos, o desenvolvimento físico tem na alimentação um dos fatores de maior importância. As deficiências, assim como os excessos cometidos com relação a alimentação são decisivos para o seu desenvolvimento. A superalimentação pode comprometer a saúde do animal, predispondo-o à ocorrência de afecções que podem inutilizá-lo de maneira definitiva para o trabalho (CORREA et al., 2001).

3.3 REGENERAÇÃO ÓSSEA

O reparo ósseo é um processo regenerativo altamente complexo que inclui a interação de uma série de eventos biológicos, como a síntese ativa de genes e a ação de um grande número de células e proteínas, que determinarão a restauração da integridade do tecido ósseo (SENA et al., 2005).

O crescimento dos ossos consiste na formação de tecido ósseo novo, associada à reabsorção parcial de tecido já formado, deste modo, os ossos conseguem manter sua forma enquanto crescem (JUNQUEIRA; CARNEIRO, 2004).

No decorrer da regeneração, podem ocorrer alterações que resultam na deficiência deste processo e, consequentemente, no atraso da consolidação e mesmo na não união óssea. Em média, nos Estados Unidos, das 6,2 milhões de fraturas que ocorrem anualmente, cerca de 10% evoluem para a não consolidação e para uma pseudoartrose (SENA et al., 2005).

Nos locais de fratura óssea, ocorre hemorragia, pela lesão dos vasos sanguíneos, destruição da matriz e morte de células ósseas. Para que a reparação se inicie em seu processo natural, o coagulo sanguíneo e os restos celulares e da matriz óssea devem ser removidos pelos macrófagos. O periósteo e o endósteo próximos à área fraturada respondem com uma intensa proliferação, formando um tecido muito rico em células osteoprogenitoras que constitui um colar em torno da fratura e penetra entre as extremidades ósseas rompidas (JUNQUEIRA; CARNEIRO, 2004).

Nesse anel ou colar conjuntivo, bem como no conjuntivo que se localiza entre as extremidades ósseas fraturadas, surge tecido ósseo imaturo, tanto pela ossificação endocondral de pequenos pedaços de cartilagem que aí se formam, como também por ossificação intramembranosa. Podem, pois, ser encontradas no local de reparação, ao mesmo tempo, áreas de cartilagem, áreas de ossificação, intramembranosa e áreas de ossificação endocondral. Esse processo evolui de modo a aparecer, após algum tempo, um calo ósseo que envolve a extremidade dos ossos fraturados. O calo ósseo é constituído por tecido ósseo imaturo que une provisoriamente às extremidades do osso fraturado (JUNQUEIRA; CARNEIRO, 2004).

Já foram desenvolvidos vários tratamentos objetivando a prevenção da perda óssea, incluindo reposição de estrogênios, compostos bifosfonados e programas de atividades físicas (KALU, 1991).

Leite et al. (2008) relatam estudos que indicam que as radiografias panorâmicas podem ser ferramentas auxiliares importantes no diagnóstico de osteoporose em mulheres pós-menopausa, predizendo um diagnóstico de baixa densidade mineral óssea e de osteoporose.

O conceito de reparação óssea pode ser definido como a restauração da forma e função de um tecido ósseo deficiente (HOLLINGER; WONG, 1996). Após uma lesão óssea, uma sequência de eventos dinâmicos ocorre com o objetivo de restaurar a forma e a função do osso. A reparação de uma fratura é um processo biológico que ocorre após uma ruptura de um osso e/ou cartilagem, visando restaurar a continuidade tecidual necessária para a sua função (HULSE; JOHNSON, 1997).

Muitos desses mecanismos biológicos celulares ainda não foram completamente identificados, porém sabe-se que o processo é ativado pela liberação de fatores de crescimento e citocinas no local (HOLLINGER; WONG, 1996).

A cicatrização de uma fratura é um processo extremamente complexo e pode ser dividido em três fases temporariamente inter-relacionadas e sobrepostas: inflamatória, reparação propriamente dita e remodelação (REMEDIOS, 1999).

Segundo Reddi e Huggins (1972) os passos da reparação são: quimiotaxia de células progenitoras, proliferação de células mesenquimais, diferenciação de condrócitos, calcificação da matriz cartilaginosa, angiogênese e invasão vascular, diferenciação, mineralização e remodelação óssea e diferenciação da medula óssea.

O tecido ósseo recém formado deve ter boa qualidade celular e de matriz, mineralização normal com boa proporção entre osso mineralizado (resistente mecanicamente) e não mineralizado (flexível) (SOUZA, 2010).

Ainda, autores afirmam a existência de osteoprogenitores na medula óssea e asseguram que essas células são capazes de reparar defeitos ósseos em vários modelos animais como, por exemplo, nos cães (MANKANI, 2006).

Por fim, o tratamento ideal para produzir regeneração óssea é detectar e tratar rapidamente e de forma segura a lesão, melhorando as características do osso, trazendo um efeito terapêutico eficaz e duradouro.

3.4 TERAPIA CELULAR

O osso, como órgão, é composto de várias células de origem mesenquimal; dentre estas estão os osteoblastos, os condrócitos, os mioblastos e as células do estroma da medula, incluindo os adipócitos (YAMAGUCHI; KOMORI; SUDA, 2000).

Acredita-se que todas essas linhagens celulares sejam originadas de células progenitoras comuns, que são as células-tronco do estroma da medula óssea. A diferenciação óssea ao longo da vida requer o recrutamento e a proliferação de células-tronco com capacidade para se diferenciar em osteoblastos, os quais irão sintetizar e mineralizar a matriz óssea (OCARINO; SERAKIDES, 2006).

O uso de células-tronco chega a ser altamente atraente para prática clínica. Isso devido a sua técnica de coleta, pois é relativamente menos dolorosa, possui baixo risco de infecção para o doador, seu procedimento de cultura é menos exigente e possui rápida expansão celular (HIRATA; MIZUNO; YAMAGUCHI, 2007).

3.5.1 Célula-tronco

A primeira população de célula-tronco foi identificada em camundongos adultos por McColloch e Till em 1960, onde identificaram suas características nas células-tronco hematopoiéticas da medula óssea. Pesquisas envolvendo células-tronco mesenquimais foram vistas com mais importância entre a década 70 e 80, onde foi postulado que essas células são precursoras multipotentes, capazes de se diferenciar em muitos outros tipos celulares de origem mesodermal, incluindo condrócitos, osteócitos, adipócitos, miócitos e células estromais da medula óssea (COVAS et al., 2003).

Atualmente, diversos tipos de células-tronco vem sendo estudadas devido a sua ampla capacidade de diferenciação em vários tecidos, tais como músculo esquelético, fígado, rins, pâncreas, pele, sistema nervoso central, pulmões, coração, músculo esquelético e trato gastrointestinal (HERZOG; CHAI; KRAUSE, 2003).

As células-tronco podem ser classificadas em três categorias de acordo com o período de isolamento durante a ontegênege: embrionária, fetal e adulta (GAGE, 2000).

As linhagens de células-tronco embrionárias (Embryonic Stem Cells – ESCs) são derivadas da massa interna do blastocisto, uma estrutura que aparece durante o desenvolvimento embrionário humano, ao redor do sexto dia após a fecundação. Todos os tecidos do organismo adulto, incluindo a linhagem germinativa, derivam deste grupo de células e, por esta razão, são chamadas de células-tronco totipotentes, sendo as células-tronco de maior potencial de diferenciação nos mais diversos tipos (GABANYI et al., 2013).

Em relação as células-tronco fetais, podemos exemplificar com as células provenientes do cordão umbilical. O cordão umbilical é um anexo placentário exclusivo nos mamíferos que permite a comunicação entre a placenta e o embrião. Embora havendo certas variações entre as espécies, ele invariavelmente apresenta uma veia e duas artérias que garantem a nutrição e respiração do embrião. Ele é formado a partir do saco amniótico, também responsável pela formação do epitélio do cordão e pelo alantoide, que é responsável pela formação dos sacos umbilicais e vitelínicos (CARVALHO et al., 2001).

No sangue do cordão umbilical humano estão presentes as células-tronco hematopoiéticas com maior potencial proliferativo em relação as células-tronco da medula óssea e do sangue periférico (NAKAGE; SANTANA, 2006).

Ontogenicamente, a hematopoese se inicia na aorta ventral e no saco vitelino fetal. Em humanos, num segundo momento, elas atingem a medula óssea no final do segundo trimestre gestacional. Há estudos diversos que comprovam que as células-tronco hematopoiéticas do cordão umbilical contem grandes quantidades de células progenitoras (BARKER; WAGNER, 2003).

Ainda, as células-tronco hematopoiéticas podem ser isoladas a partir de outras estruturas extra-fetais de suporte. Além do sangue do cordão umbilical, também podem ser isoladas de células da membrana amniótica, liquido amniótico e placenta, estes, fontes de células-tronco fetais que se destacam neste campo (BOSSOLACO et al., 2006).

Por fim, as células-tronco adultas ou mesenquimais, relatadas e descritas pela primeira vez por Friedenstein, em 1974, são precursoras multipotentes capazes de se diferenciar em muitos outros tipos celulares de origem mesodermal, incluindo

condrócitos, osteócitos, adipócitos, miócitos e células estromais da medula óssea (COVAS et al., 2003). Muitas pesquisas tem sido realizadas com o intuito de melhor compreender o mecanismo de diferenciação das células-tronco.

As células mesenquimais em cultura apresentam sua morfologia semelhante a dos fibroblastos, alongadas, fusiformes e pontiagudos, sendo morfologicamente e fenotipicamente similares entre si (ZUK; ZHU; MIZUNO, 2001).

Uma das principais características destas células é a rápida adesão com formação de colônias fibroblastóide *(CFU – coliny forming units-fibroblastic)*, quando cultivadas em baixa densidade, além destas serem derivadas de uma única célula precursora (TONDREAU et al., 2004). A taxa de divisão dessas células é moldada por hormônios chamados poetinas, por fatores estimulantes das colônias e interleucinas produzidas localmente (JUNQUEIRA; CARNEIRO, 2004).

As CFUs derivadas das células-tronco hematopoiéticas de medula óssea da origem ao rubroblasto, que é a primeira célula identificada da série vermelha, esta, onde através de seu amadurecimento e suas divisões, origina o eritroblasto e posteriormente o rubrócito e o metarubrócito e, finalmente assim, atingindo a maturidade circulatória, como eritrócito (GARCIA-NAVARRO, 2005).

Essas colônias são formadas após 14 a 21 dias, devido à baixa densidade celular plaqueada por amostra, as mesmas ficam retidas no gel e podem ser analisadas morfologicamente sob condições específicas (DEXTER; ALLEN; LAJTHA, 1977).

Após seu cultivo *in vitro*, as células-tronco mesenquimais possuem a capacidade de se diferenciarem em vários tecidos, quando induzidas em meios de cultivos adequados. Normalmente, podem se diferenciar em osteoblastos, adipócitos, condrócitos, células musculares, cardiomiócitos e células do estroma de sustentação da hematopoiese. Além disso, também foi postulado a capacidade dessas células de se diferenciarem em células neuronais e endoteliais (BARRY et al., 1999; CAPLAN; BRUDER, 2001).

Há três possibilidades para justificar a presença das células-tronco mesenquimais nos mais diferentes tecidos do organismo. A primeira considera que células-tronco mesenquimais são originadas de um tecido ou órgão específico, sendo liberadas na circulação em situações de injuria tecidual. Neste caso, os processos de isolamento *in vitro* de células-tronco mesenquimais a partir de sangue periférico são difíceis (MEIRELLES; CAPLAN; NARDI, 2008).

A segunda possibilidade baseia-se no fato de que as células-tronco mesenquimais possam ser isoladas a partir de diferentes tecidos. As culturas das células mesenquimais apresentam morfologia semelhante aos fibroblastos e são morfológica e fenotipicamente similares entre si (ZUK ZHU; MIZUNO, 2001).

A teoria mais justificável foi recentemente proposta, baseando-se na relação das células-tronco mesenquimais com o nicho perivascular. Esta possibilidade justifica a presença das células-tronco mesenquimais nos mais diferentes tecidos (ZUK; ZHU; MIZUNO, 2001).

Segundo descrito por Li e Xie (2005), as células-tronco neuronais são subtipos de células progenitoras no sistema nervoso que promovem auto-regeneração e geração tanto de neurônios quanto de células gliais. A constatação de células-tronco neuronais foi rodeada por estudos clássicos sobre hematopoiese e a capacidade de auto-renovação destas células, apresentando o potencial de produzir uma ou mais linhagens progênicas (GRITTI et al., 1996).

Em geral, as células-tronco mesenquimais, são definidas a partir de um conjunto de características apresentadas *in vitro*, e podem ser isoladas a partir de vários órgãos, como na medula óssea, tecido adiposo, periósto, fluído sinovial, membrana sinovial, derme, músculo, dente decíduo, derme, cartilagem articular, cordão umbilical, fígado, placenta, timo e baço (BIANCO; ROBEY; SIMMONS, 2008).

As células-tronco de medula óssea (CTME) fornecem células osteoprogenitoras e há na literatura comprovação de que transplantes da medula na epífise de ossos longos de camundongos promoveram repopulação de células com capacidade para se diferenciarem em osteoblastos funcionais, o que reafirma a importância das células do estroma da medula na diferenciação osteoblástica (OLMSTED-DAVIS et al., 2003).

Os principais fatores que estimulam a diferenciação de células da medula em células osteoprogenitoras tem sido alvo de pesquisas. Embora nem todos os fatores que estimulam a medula óssea no fornecimento de células ósseas sejam conhecidos, já se sabe que a as BMPs são fatores importantes para o recrutamento de células osteoprogenitoras da medula (YAMAGUCHI; KOMORI; SUDA, 2000).

As células-tronco hematopoiéticas consideradas células-tronco adultas, tem sido amplamente utilizadas uma vez que podem ser isoladas do sangue, manipuladas *in vitro* e devolvidas para a circulação, representando uma ferramenta

valiosa para a aplicação em terapias celulares de diferentes tipos de patologias (TORRENTE et al., 2004).

Além disso, estudos recentes mostraram que culturas de células do estroma da medula óssea, *in vitro*, submetidas à estimulação mecânica, apresentam maior diferenciação para células capazes de produzir matriz óssea (MAUNEY et al., 2004).

3.5 PROTEÍNA MORFOGENÉTICA ÓSSEA (BMP – *Bone Morphogenetic Protein)*

Nos últimos anos, a ortopedia vem procurando novos métodos para uma reparação óssea mais efetiva. Para tanto, muitas pesquisas tem sido desenvolvidas envolvendo não apenas técnicas cirúrgicas, mas também artifícios biológicos ou moleculares.

Em 1965, Urist extraiu do tecido ósseo produtos que, na ausência de osso, poderiam induzir a formação de tecido ósseo. O autor descreveu uma matriz óssea desmineralizada que era capaz de formar tecido ósseo em um sítio ectópico como em tecido muscular. Estes produtos, embora não identificados por ele, foram denominados posteriormente de proteínas morfogenéticas ósseas (BMPs). Também foi comprovado que as BMPs extraídas do osso podem produzir diferenciação celular, organização do tecido ósseo com vascularização intensa, formação de cartilagem e a completa remodelação óssea com formação de estruturas de renovação do tecido calcificado (URIST, 1965).

A partir daí, o tratamento utilizando BMPs começou a ganhar grande atenção devido ao seu potencial de tratar importantes doenças de caráter crônico, como no caso da osteoporose, uma vez que a ausência dessas proteínas parece ainda estar associada à fisiopatologia da osteoporose (SUDA; MIYAURA, 2004).

As BMPs fazem parte da família de fator necrose tumoral beta (TNF-β) e inclui uma subfamília baseada em suas sequencias de aminoácidos. Também podem se apresentar sob duas formas: a) proteínas morfogenéticas ósseas derivadas do osso;

b) proteínas morfogenéticas ósseas humanas recombinantes (rhBMP) (WOZNEY, 1998).

As BMPs são glicoproteínas responsáveis pelo recrutamento de células osteoprogenitoras para os locais de formação óssea. A implantação de BMP-2 ou BMP-7 em áreas não calcificadas induzem a formação de osso ou cartilagem, produzindo efeitos de diferenciação, transformando células mesenquimais indiferenciadas em osteoblastos e condroblastos (WANG; ROSEN; D'ALESSANDRO, 1990; YAMAGUCHI; KOMORI; SUDA, 2000; SANTOS et al., 2005).

Nevins et al. (1996) analisaram a eficácia, segurança e facilidade técnica em induzir formação óssea em defeitos ósseos em cães. Os resultados sugeriram substancial formação óssea e em 68% dos defeitos ósseos tratados houve formação de osso novo.

Em 1994, Ripamonti e Reddi postularam que, além de suas funções na osteogênese pós-fetal, as BMPs podem exercer diversas funções na embriogênese e organogênese, incluindo esqueletogênese, desenvolvimento crânio facial e dos tecidos dentais.

A BMP-2, de acordo com Luppen et al. (2002), é capaz de incrementar o crescimento ósseo em coelhos submetidos a osteotomia bilateral ulnar e tratados com prednisolona, sugerindo que esta pode ser uma alternativa para o tratamento de fraturas nos casos em que o paciente está sendo submetido a terapia crônica de glicocorticóide. Ainda, foi relatado por Patrício et al. (2006) que, por suas propriedades antiinflamatórias e imunossupressoras, os corticóides provocam um desequilíbrio no metabolismo de remodelação óssea normal, aumentando a reabsorção e diminuindo a formação, função dos osteoblastos, induzindo diretamente uma osteoporose secundária.

Posteriormente, foi demonstrado que a presença de células mesenquimais indiferenciadas associadas à BMP e osteoblastos ativos, por sua capacidade de diferenciação, recrutamento de células osteoprogenitoras para os locais de formação óssea e auto-renovaçao, contribuíram para a precocidade da formação óssea, sendo evidente no grupo experimental associando as células-tronco presentes na medula óssea à BMP, determinando osteogênese e osteoindução na interface, respectivamente, na tíbia de cães (DEL CARLO et al., 2007).

Cochran et al. (1997) demonstraram que a aplicação de BMP associadas ou não a uma membrana não absorvível, em mandíbula de cães, resultou em regeneração óssea em um período de 4 a 12 semanas, sendo evidenciado por radiografia que a formação de novo osso foi dependente do tempo de tratamento, o uso de uma membrana de barreira e a presença de BMP, sugerindo que BMP, por ser um fator de diferenciação óssea, pode estimular significantemente a formação óssea ao redor de implantes dentários.

4 MATERIAL E MÉTODOS

4.1 ANIMAIS

Foram utilizados 20 ratos Wistar, machos adultos, pesando entre 350-400g, fornecidos pelo Biotério Central do Instituto de Ciências Biomédicas. Os animais foram mantidos em armário apropriado no Biotério de Experimentação da Faculdade de Odontologia da USP, com ciclo claro e escuro (12/12h) e acesso livre a água e ração.

Este trabalho foi aceito pela Comissão de Ética no Uso de Animais da Faculdade de Medicina Veterinária e Zootecnia da USP, protocolado sob o nº 2995/2013.

4.2 CULTURAS CELULARES

As células mesenquimais de medula óssea (rBM-MSC) foram obtidas de ossos longos de ratos Wistar com idade entre 10 e 12 semanas, no Biotério do departamento de cirurgia da Faculdade de Odontologia da USP.

A medula óssea foi exposta cortando-se as epífises dos ossos e seu conteúdo interno foi retirado por lavagem, ou *flushing*, com o auxílio de uma seringa. Este material foi recolhido em meio alfa-MEM suplementado com 10% de soro fetal bovino (SFB – Invitrogen) e antibióticos (100µL/ml de estreptomicina, 100U/ml de Penicilina e Ciprofloxacina 0,02%). Este material foi centrifugado mais 2 vezes para lavagem do material.

Durante a última lavagem, as células foram pipetadas vigorosamente para separar qualquer grumo remanescente. As células foram mantidas em garrafas plásticas adequadas para culturas aderentes, o pH e a temperatura foram mantidos na faixa fisiológicas através da incubação em estufa à 37ºC com 2% de CO_2 pelas

24 horas seguintes, quando então foram separadas a fração aderente daquelas células incapazes de aderir.

As células foram tripsinizadas sempre que a placa atingia 70-80% de sua confluência e o meio era trocado a cada 2-3 dias.

4.3 INDUÇÃO DE rBM-MSC COM BMP-7 *IN VITRO*

As células obtidas a partir das medulas foram cultivadas até que atingissem 70-80% de confluência e, então, submetidas ao processo de indução osteogênica *in vitro* com 100 ng/ml de BMP-7. As células foram tratadas por 24h, 48h ou 7 dias e então coletadas. Estas tiveram seu RNA isolado e posteriormente transcrito reversamente para análise da expressão gênica por Q-PCR.

Para o implante *in vivo*, estas células foram tratadas por 20 dias com 100 ng/ml de BMP-7. O meio era renovado a cada 2-3 dias.

4.4 PROCEDIMENTO CIRÚRGICO PARA INDUÇÃO DE DEFEITO DE CALVÁRIA

Os animais foram submetidos a uma medicação pré-anestésica com injeção intramuscular, com doses de acordo com Apolinário et al. (2011), de Cloridrato de Ketamina (Dopalen®, Ceva, Paulínia, SP, Brasil) na dose de 50mg/kg associada a Cloridrato de Xilazina (Anasedam®, Ceva, Paulínia, SP, Brasil) na dose de 20mg/kg. Em seguida, foi realizada tricotomia do local do escalpo seguida da injeção de Cloridrato de Lidocaína (Lidovet®, Bravet, Rio de Janeiro, RJ, Brasil) a 2% na dose de 200µl/animal e foi exposta a calota craniana do animal por uma incisão fronto-parietal, como mostrado em esquema representativo da calota craniana de rato na figura 1.

Figura 1 – Esquema representativo do encéfalo de rato

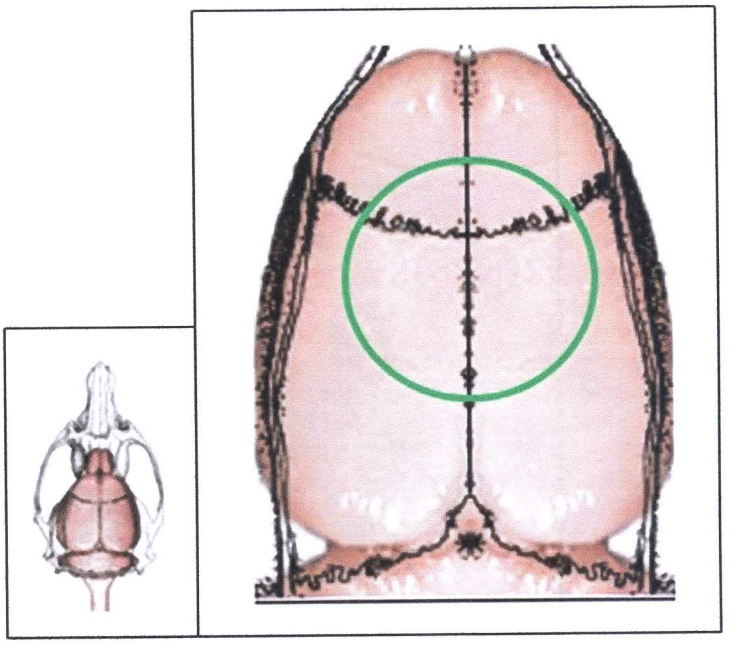

Fonte: (FONOFF et al, 2006, modificado por RAMOS, C. C., 2013)

Legenda: O círculo em verde representa o local que será removida a calvária em 6mm.

Com a utilização de aparelho de estereotaxia KOPF® (Figura 2 A) para manter a imobilidade dos animais durante o período de cirurgia (Figura 3), utilizando Broca Trefina 6 mm (Trephine, MK Life®) (Figura 2 B), e por raspagem óssea com broca diamantada (Broca Ponta Diamantada Fava PM, Dental Protet©) (Figura 2 C) acoplados a um aparelho motor de alta rotação a 5 rpm, foi retirado completamente 6 mm da calvária dos animais, como mostrado nas figuras 4 A e B para indução do defeito de calvária.

Figura 2 – Aparelho de Estereotaxia (A); Broca Trefina 6mm (B); Broca Ponta Diamantada (C)

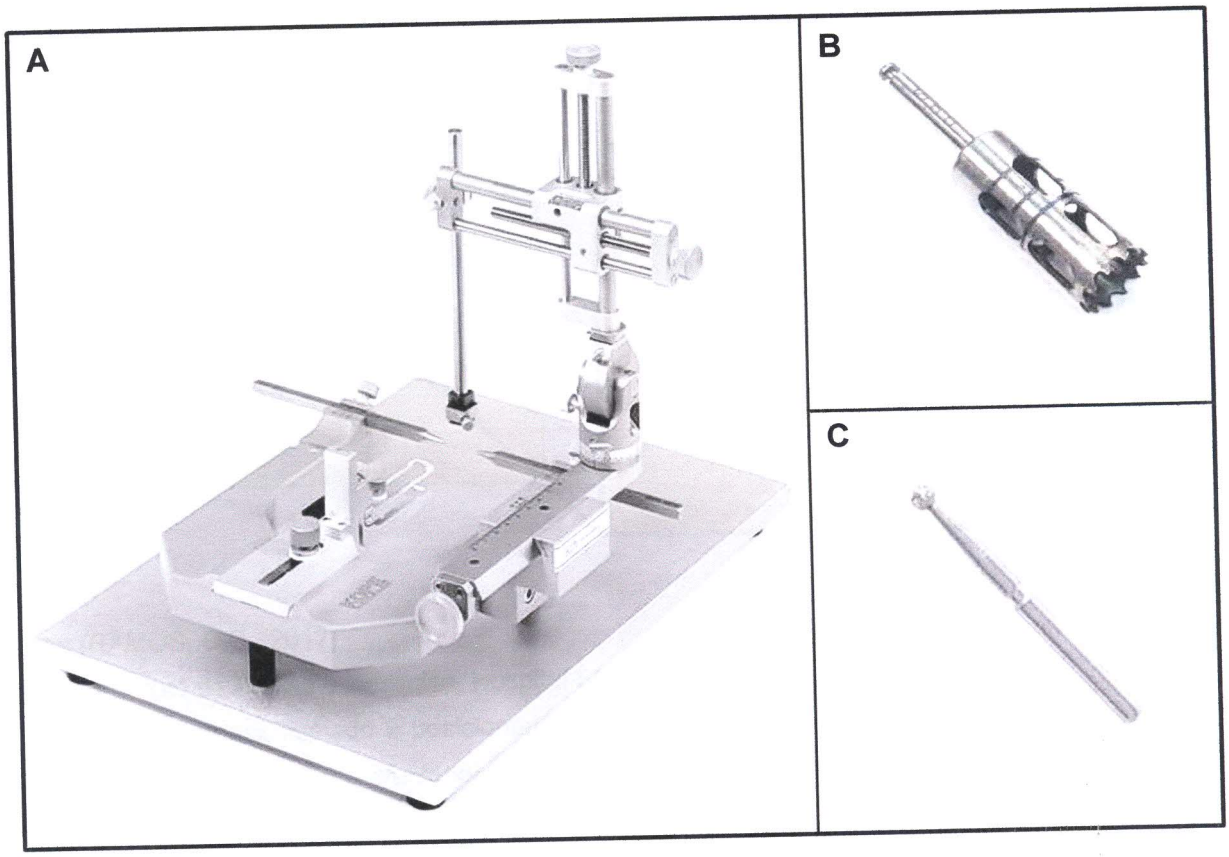

Foto: (RAMOS, C.C., 2014)

Fonte: Departamento de Fisiologia e Biofísica, Instituto de Ciências Biomédicas, USP

Figura 3 – Exposição da calvária para localização da área da cirurgia



Foto: (RAMOS, C.C., 2012)

Fonte: Instituto de Ensino e Pesquisa, Hospital Sírio Libanês

Legenda: Animal anestesiado e posicionado em equipamento de estereotaxia, após incisão fronto-parietal, utilizando auxílio de afastador cirúrgico para exposição completa do local para remoção da calvária.

Figura 4 – Procedimento cirúrgico realizado no osso parietal dos ratos para remoção de 6mm da calvária

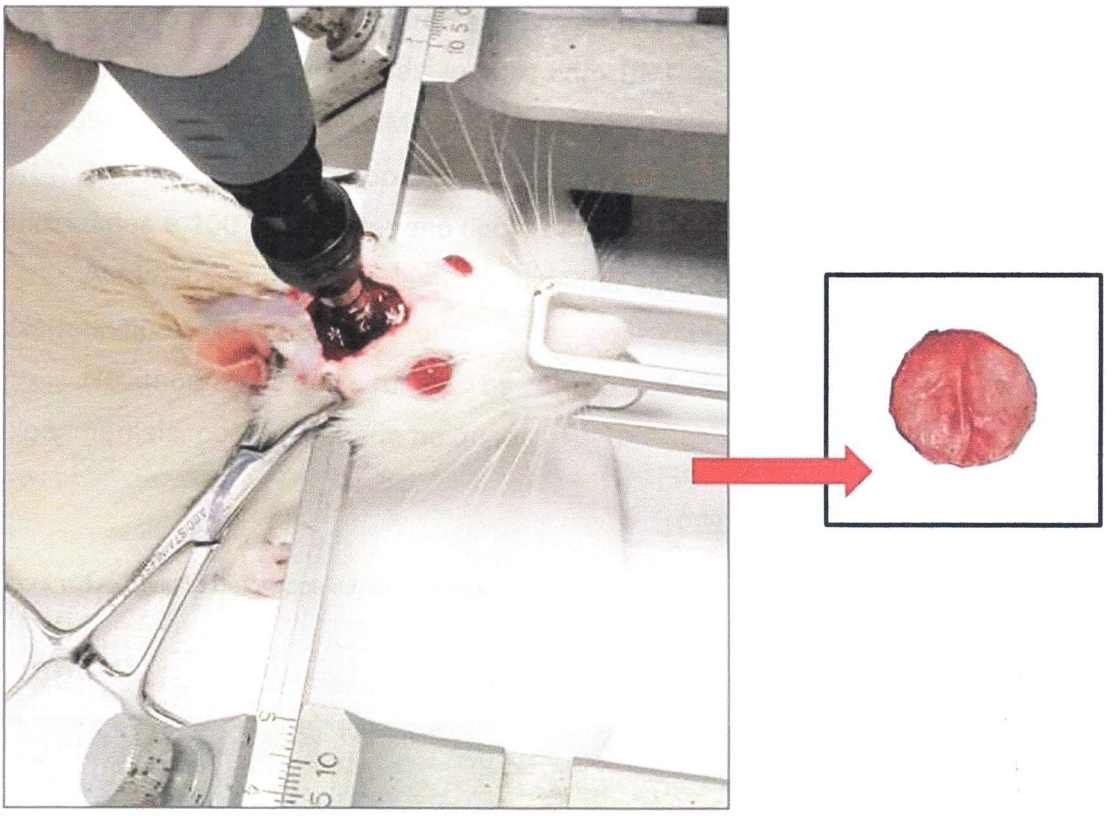

Foto: (Ramos, C.C., 2014)

Fonte: Departamento de Fisiologia e Biofísica, Instituto de Ciências Biomédicas, USP

Legenda: Animal anestesiado e posicionado em equipamento de estereotaxia no momento da cirurgia de retirada de 6 mm da calvária utilizando broca Trefina acoplada a um aparelho motor de alta rotação. Ao lado, o osso total retirado aumentado para ilustração.

4.5 IMPLANTE *IN VIVO* DE MSC e BMPs

Logo após serem submetidos à retirada do elemento ósseo da calvária em 6 mm, ainda no aparelho de estereotaxia, os animais foram submetidos a aplicação de $1x10^6$ de MSC pré-diferenciada *in vitro* com BMP-7, 10 µL de BMP-7 e $1x10^6$ de MSC associada a 10 µL de BMP-7 no momento da cirurgia.

Todos os animais dos grupos experimentais tiveram MSC e/ou BMP-7 adicionadas a 100 µL de colágeno tipo 1 de cauda de rato.

Ainda, o grupo controle foi submetido apenas a aplicação de 100 µL de colágeno tipo 1 de cauda de rato.

No momento da cirurgia, os animais foram separados por 4 grupos experimentais, como mostrado no quadro 1:

Quadro 1 – Divisão de grupos experimentais

Grupos:	Quantidades aplicadas:		
Controle	100µL colágeno tipo 1		
BMP	100µL colágeno tipo 1		100 ng BMP-7
MSC + BMP	100µL colágeno tipo 1	$1x10^6$ MSC	100 ng BMP 7
MSC pré-diferenciada	100µL colágeno tipo 1	$1x10^6$ MSC pré-diferenciada	

4.6 EXTRAÇÃO E PURIFICAÇÃO DE RNA

Para a extração e purificação do RNA foi utilizado o kit *Illustra RNA Spin* da GE Healthcare.

As culturas de células foram mantidas nas placas de culturas até o momento da extração, quando foram lavadas 2 vezes com PBSA. O PBSA foi removido e 600 µl de solução de lise, contendo β-Mercaptoetanol foi adicionado à placa. O lisado então pode ou ser congelado ou ser submetido ao restante do protocolo de purificação, seguindo as instruções do fabricante. O RNA foi quantificado através da absorbância da amostra quando atingida por luz de comprimento de onda de 260 ηm. O grau de pureza foi determinado através da razão das medidas nos comprimentos de onda a 260 a 280 ηm, adotando-se os valores entre 1,8 e 2,0 como sendo de grau adequado de pureza.

4.7 SÍNTESE DE cDNA

O RNA total, resultante do ítem 4.6, foi utilizado como template para a síntese de cDNA em uma reação de transcrição reversa. Assim, foram preparadas as reações contendo 2 µg de RNA total, extraído das culturas, 1 µl de Oligo dT 500 ηg/ml (Ge Healthcare), 1 µl de *Random Primer* 100 ηg/µl e H_2O para um volume final de 12 µl. As amostras foram incubadas a 75 °C por 10 min e, em seguida, adicionou-se 14 µl de uma solução contendo 2 µl de DTT (Ditiotrietol) e 1 µg de RNAse OUT 40U/µl. Após uma nova incubação de 2 min a 42 °C, foi adicionado 1 µl de enzima Superscript III 200U/µl (Invitrogen).

A reação se deu durante uma incubação de 2 h a 42 °C e 2 h a 50 °C. Em seguida, para inativação da enzima, a amostra foi incubada a 75 °C por 10 in. Visando degradas o RNA, foi adicionado 1 µl de RNase H 5U/µl em cada tubo e os tubos foram incubados por 37 °C por 30 min, e em seguida, a 75 °C por 10 min para inativação da RNA. Posteriormente, as amostras foram diluídas em TE ou H_2O Milli-Q.

4.8 CONFIRMAÇÃO DA EXPRESSÃO DIFERENCIAL POR PCR EM TEMPO REAL (REAL-TIME PCR/Q-PCR)

Todas as reações foram realizadas em triplicata, contendo 3 µl do cDNA diluído 30 vezes da amostra analisada, 3 µl de um mix dos *primers Forward* e *Reverse* (2,4 µM cada) e 6 µl de *Poer SYBR Green Dye*. As reações de amplificação e quantificação dos produtos formados foram realizadas no termociclador *ABI 7300 Real Time PCR* (Applied Biosystems). Todas as reações foram montadas tomando-se precauções para que a placa não pegasse partículas de sujeira, talco, etc, que pudessem interferir na leitura dos dados.

4.9 CONFIRMAÇÃO DA EXPRESSÃO DIFERENCIAL

Terminada a reação de *Real-Time PCR*, através do programa *7300 System SDS Software* (Applied Biosystems), foi definido manualmente um *threshold* que estivesse na fase exponencial de amplificação do gene, sendo que a intersecção da curva de amplificação com o *threshold* forneceu o Ct (*Threshould cycle* – o ciclo onde a fluorescência se encontra estatisticamente acima do *background*) da amostra analisada.

Foi utilizado um método de quantificação relativa para analisar os dados. Assim, para cada cDNA analisado, eram realizadas duas reações, sendo uma utilizando *primers* para o gene analisado e outra utilizando *primers* para um controle interno, e a diferença entre os Cts dos dois genes foi definida como ΔCt.

Teoricamente, em uma reação de PCR a quantidade de produto formado é duplicada a cada ciclo, portanto, a diferença entre uma amostra analisada e uma amostra de referência é dada pelo ganho em cada ciclo (2 vezes) elevado à diferença de ΔCt das duas amostras (Pfaffl, 2001). Entretanto, na prática a eficiência dos *primers* não é sempre 100%, ou seja, ocorre um ganho menor que 2 vezes entre cada ciclo de PCR, sendo que o valor da eficiência do *primer* deve ser considerado, substituindo 2 pela eficiência do *primer* da amostra (E).

4.10 MONITORAMENTO CLÍNICO DOS ANIMAIS

Realizamos exames radiográficos visando monitorar a evolução clínica dos animais tratados e como método de diagnóstico complementar do tratamento.

4.10.1 Exame Radiográfico

Os animais foram submetidos a exames radiográficos no Hospital Veterinário da Faculdade de Medicina Veterinária e Zootecnia da USP aos 45 e 60 dias de pós-operatório, antes de serem submetidos a eutanásia, como forma de análise das características morfológicas de crescimento.

Neste procedimento foi utilizado aparelhos radiográficos Tecno-design® e Ray-Tec® de 100 a 500 miliampéres (mA) para a captura das imagens em um sistema digital computadorizado Fuji FCR CAPSULA X®.

Para melhor diagnóstico, as imagens foram obtidas em três projeções específicas: latero-lateral (LL), latero-lateral oblíqua (LLO) e dorso ventral (DV).

4.11 ANÁLISE HISTOLÓGICA

Após coleta da calvária dos animais, o osso foi mantido em Paraformaldeído 4% (PFA) em geladeira durante 48 horas, lavado durante 30 minutos em água corrente e colocados em solução Ostemol (Merck CHemicals®, Alemanha) em agitador a 80 rpm durante 5 dias. Após, foram lavados novamente durante 30 minutos em água corrente o material foi desidratado em série de etanóis em concentrações crescentes (de 70% a 100%).

A etapa da diafanização foi feita com duas imersões em xilol e diafanizado em Xilol, com posterior inclusão em parafina líquida a 60°C (Histosec – Merck

Chemicals®, Darmstadt, Alemanha) por 12 horas, confeccionando-se blocos retangulares.

Após a inclusão do material na parafina, os blocos contendo as amostras foram cortados em micrótomo automático Leica RM2165 (Leica, Wetzear, Alemanha) produzindo cortes de 4 µm. Os cortes foram devidamente colocados sob lâminas histológicas e deixados na estufa a 60oC durante 2 horas para melhor adesão à lâmina.

Em seguda, as lâminas foram coradas ao método de hematoxilina-eosina (HE) para análise estrutural do tecido ósseo e cartilaginoso e picrosírius para marcação do colágeno.

Após procedimentos de coloração, as lâminas foram montadas com Permount® (Fischer Scientific, Pittsburg, USA) e, posteriormente, fotomicrografias foram obtidas com câmera digital (AxioCam HCr, ZEISS) conectada a um microscópio óptico (OLYMPUS, BX60) e feitas através do programa KS400 3.4 da marca ZEISS, ano 2000.

4.11.1 Colorações

4.11.1.1 Hematoxilina-Eosina

Os cortes obtidos foram mergulhados no xilol por 20 minutos, cada passagem e em seguida, desidratados em séries crescentes de álcoois (70%, 80%, 90% e 100%). Após lavagem em água corrente por 5 minutos os materiais foram corados com hematoxilina (Merck CHemicals®, Darmstadt, Alemanha) por 1 minuto e o material foi lavado em água corrente por 2 minutos para retirada do excesso de hematoxilina. Logo em seguida, o material foi corado pela eosina (Merck Chemicals®, Darmstandt, Alemanha) por 6 minutos. Para finalização, o material corado foi submetido a uma série de álcoois (80% a 100%), por 2 minutos cada e em série de xilóis (I e II) por 5 minutos cada.

O material obtido foi montado em solução Permount (Fischer Schientific, Pittsburgh, USA) e analisado através de microscopia de luz no microscópio Olympus BX 60 acoplado a câmera Axio CAM HRc.

5 RESULTADOS

5.1 CÉLULAS-TRONCO DE MEDULA ÓSSEA DE RATO

As células-tronco utilizadas no tratamento do defeito de calvária foram obtidas da medula óssea do osso femoral de ratos.

Após 7 dias de coleta das células-tronco da medula óssea, já podia ser observado a formação de pequenas colônias (Figura 5), havendo pouca variação de tamanho entre elas.

Figura 5 – Formação de colônias de células de medula óssea de rato após 7 dias de cultivo



Foto: (RAMOS, C.C., 2013)

Fonte: Instituto de Química, USP

Legenda: Fotomicrografia do início da formação de colônias celulares CFU (do inglês *Colony Forming Unit*) de células-tronco de medula óssea de rato mantidas e incubadas com 2% de CO_2 a 37°C. As setas indicam onde há maior formação, ao aumento 100x.

Após dois meses de cultivo, as células de medula óssea de rato foram cultivadas com suplementação de BMP, onde eram adicionados 30µl de BMP-7 a cada 2-3 dias.

A figura 6 mostra a comparação morfologia das células de medula óssea após 11 semanas com e sem adição de BMP-7, respectivamente (Figura 6 A e B), na qual ambas apresentam características fibroblastóide alongadas, pontiagudas e fusiformes.

Figura 6 – Comparação morfológica entre cultivo de células-tronco de medula óssea de rato com e sem adição de BMP-7

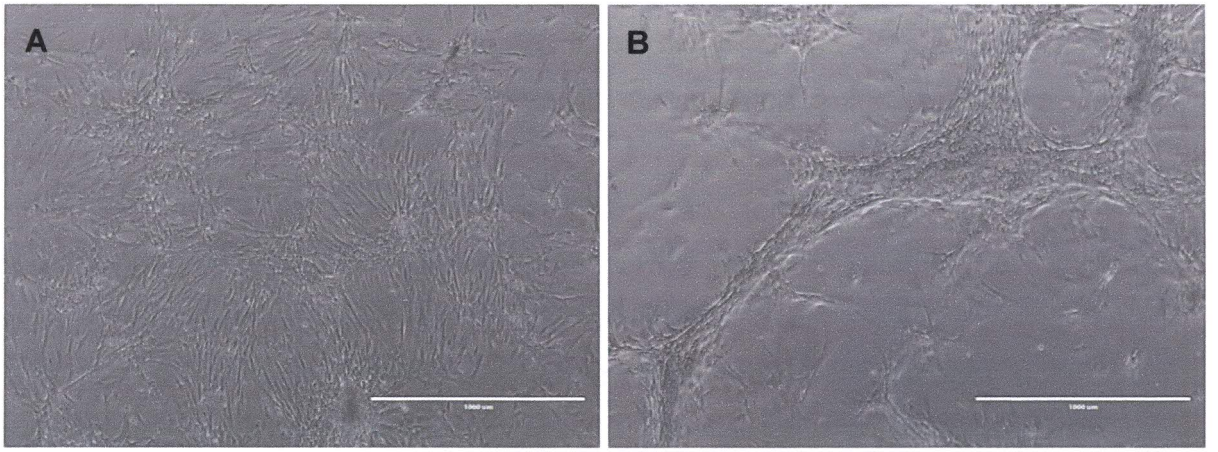

Foto: (RAMOS, C.C., 2013)

Fonte: Nucel, HU, USP

Legenda: As imagens demonstram o cultivo de células-tronco de medula óssea de rato após 11 semanas, sendo A: célula pré diferenciada *in vitro* com BMP-7 durante 2 semanas e B: sem diferenciação induzida, ao aumento de 40x.

5.2 ANÁLISE MACROSCÓPICA

Apesar da exposição das meninges na realização da lesão, esta não sofreu nenhum dano nos animais submetidos à raspagem óssea com broca diamantada, diferente do que observado nos animais submetidos à lesão através da broca Trefina.

Durante o período pós-operatório não foram observados sinais de complicações neurológicas ou infecções, onde todos os animais permaneceram conscientes, alertas e deambulando normalmente.

Ao 63º dia de pós-operatório os animais foram eutanasiados e foi retirado totalmente a calota craniana dos animais para análises histológicas.

Nos animais tratados apenas com BMP-7, não foram vistos sinais significativos de regeneração óssea. Pode-se observar uma membrana encobrindo todo o local da lesão, como demonstrado na figura 7.

Figura 7 - Procedimento de retirada total de calvária, evidenciando o defeito ósseo após 62 dias de pós-cirúrgico nos animais tratados com BMP-7

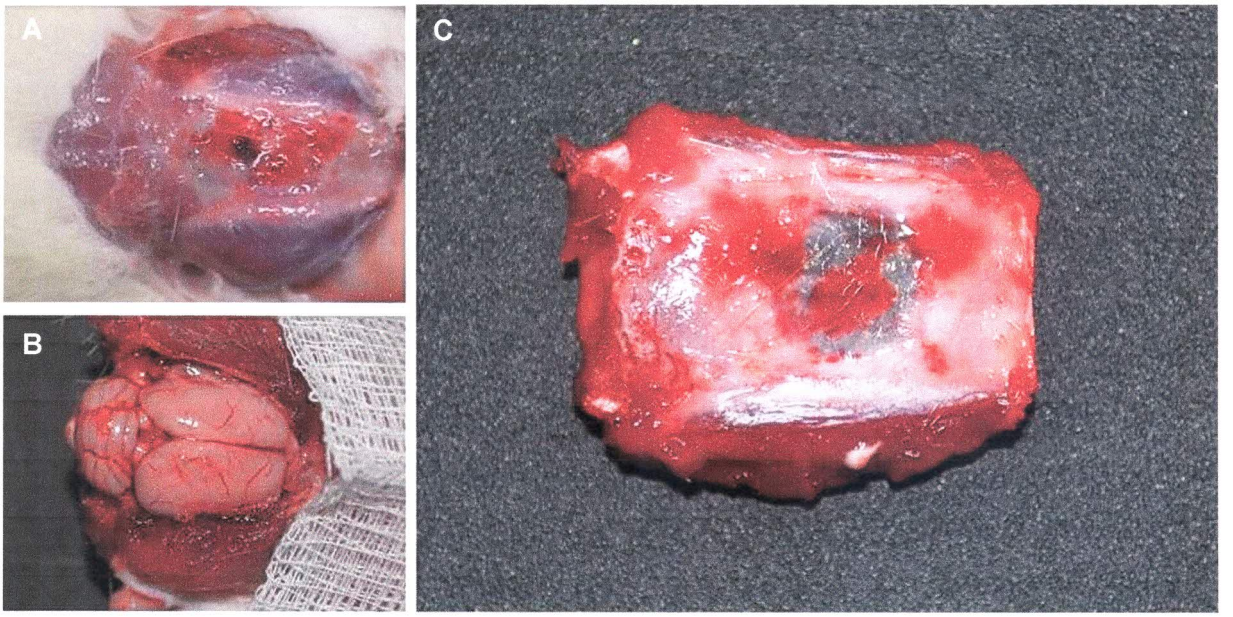

Foto: (BRAGA, P.C.B.B., 2014)

Fonte: Departamento de cirurgia, FMVZ, USP

Legenda: Animal eutanasiado tratado com BMP-7. Local do defeito ósseo parietal (A), demonstração do encéfalo íntegro (B) e após retirada da calvária para análise demonstrando lesão após tratamento (C).

Nos animais tratados com a associação de BMP-7 e célula tronco de medula óssea de rato no momento da cirurgia de indução do defeito ósseo, foi possível observar a presença de uma membrana mais espessa comparada com os animais tratados apenas com BMP-7, como observado na figura 8.

Figura 8 – Procedimento de retirada total de calvária, evidenciando o defeito ósseo após 62 dias de pós-cirúrgico nos animais tratados com a associação de BMP-7 e MSC de medula óssea de rato no momento da cirurgia

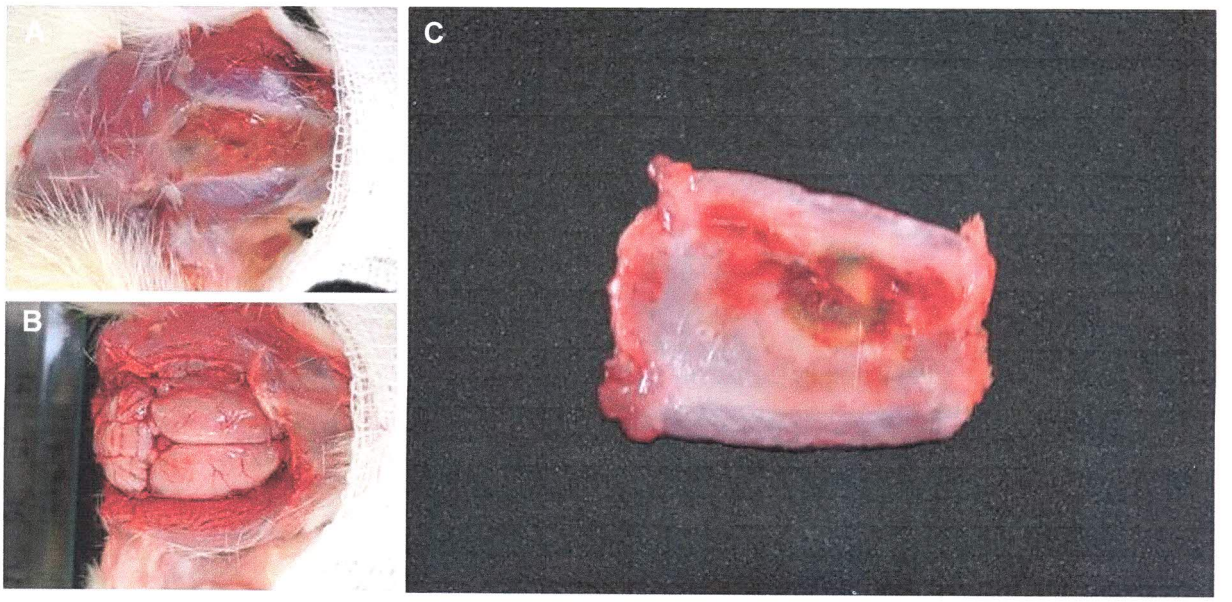

Foto: (RAMOS, C.C., 2014)

Fonte: Departamento de cirurgia, FMVZ, USP

Legenda: Animal eutanasiado tratado com associação de BMP-7 e MSC. Local do defeito ósseo parietal (A), demonstração do encéfalo íntegro (B) e após retirada da calvária para análise, demonstrando lesão após tratamento (C).

Nos animais tratados com célula-tronco de medula óssea de rato pré-diferenciada *in vitro* com BMP-7, foi possível notar uma maior regeneração da lesão de defeito ósseo, quando comparado com os outros grupos (Figura 9).

Figura 9 – Procedimento de retirada total de calvária, evidenciando o defeito ósseo após 62 dias de pós-cirúrgico nos animais tratados com a associação de MSC de medula óssea de rato pré-diferenciada com BMP-7

Foto: (BRAGA, P.C.B.B., 2014)

Fonte: Departamento de cirurgia, FMVZ, USP

Legenda: Animal eutanasiado tratado com MSC pré-diferenciada *in vitro* com BMP-7. Local do defeito ósseo parietal (A), demonstração do encéfalo íntegro (B) e após retirada da calvária para análise, demonstrando lesão após tratamento (C).

Ainda, em todos os grupos, não foram encontrados sinais de lesões encefálicas decorrentes do procedimento para lesão de defeito de calvária.

5.2.1 Análise radiográfica

Todos os exames radiográficos aqui representados foram realizados do osso parietal de animais submetidos ao tratamento da lesão de calvária, onde pode ser vistos em posições dorso-ventral (DV), latero-lateral (LL) e latero-lateral oblíqua (LLO).

Na figura 10 temos respectivamente resultados obtidos após 60 dias de pós-operatório onde, as figuras 10 A, B e C representam o animal tratado apenas com BMP.

Na figura 10 A foi possível observar a partir da vista dorso ventral uma área de descontinuidade óssea na região parietal, onde houve lesão. A figura 10 B, é representada pelo mesmo animal em vista latero-lateral, onde também pode ser observada descontinuidade óssea da cortical. Na vista latero-lateral oblíqua, demonstrada na figura 10 C, não foi possível observar com a mesma clareza que nas imagens ao lado, ainda que do mesmo animal, o tamanho nem o tipo da lesão.

As figuras 10 D, E e F são radiografias do animal tratado com BMP-7 associada à MSC no momento do procedimento cirúrgico.

Os dados obtidos a partir da visão dorso ventral, na figura 10 D mostraram, ainda, a presença de uma área circunscrita de radio transparência e uma descontinuidade óssea da cortical da região parietal. O mesmo pode ser observado nas figuras 10 E e F, na qual, na figura 10 F foi ressaltada a presença de uma coleção gasosa na cortical.

Ainda, nas figuras 10 G, H e I os animais foram submetidos ao tratamento com MSC de medula óssea pré-tratadas *in vitro* com BMP. Foi possível observar na Figura 16 G uma pequena área de descontinuidade da cortical, com certa radiopacidade, o que também pode ser observado claramente tanto na figura 10 H, na visão látero-lateral, quanto na visão látero-lateral obliqua, como mostra na figura 10 I.

Figura 10 – Exames radiográficos correspondentes aos três grupos de tratamento no 61º dia de pós-operatório

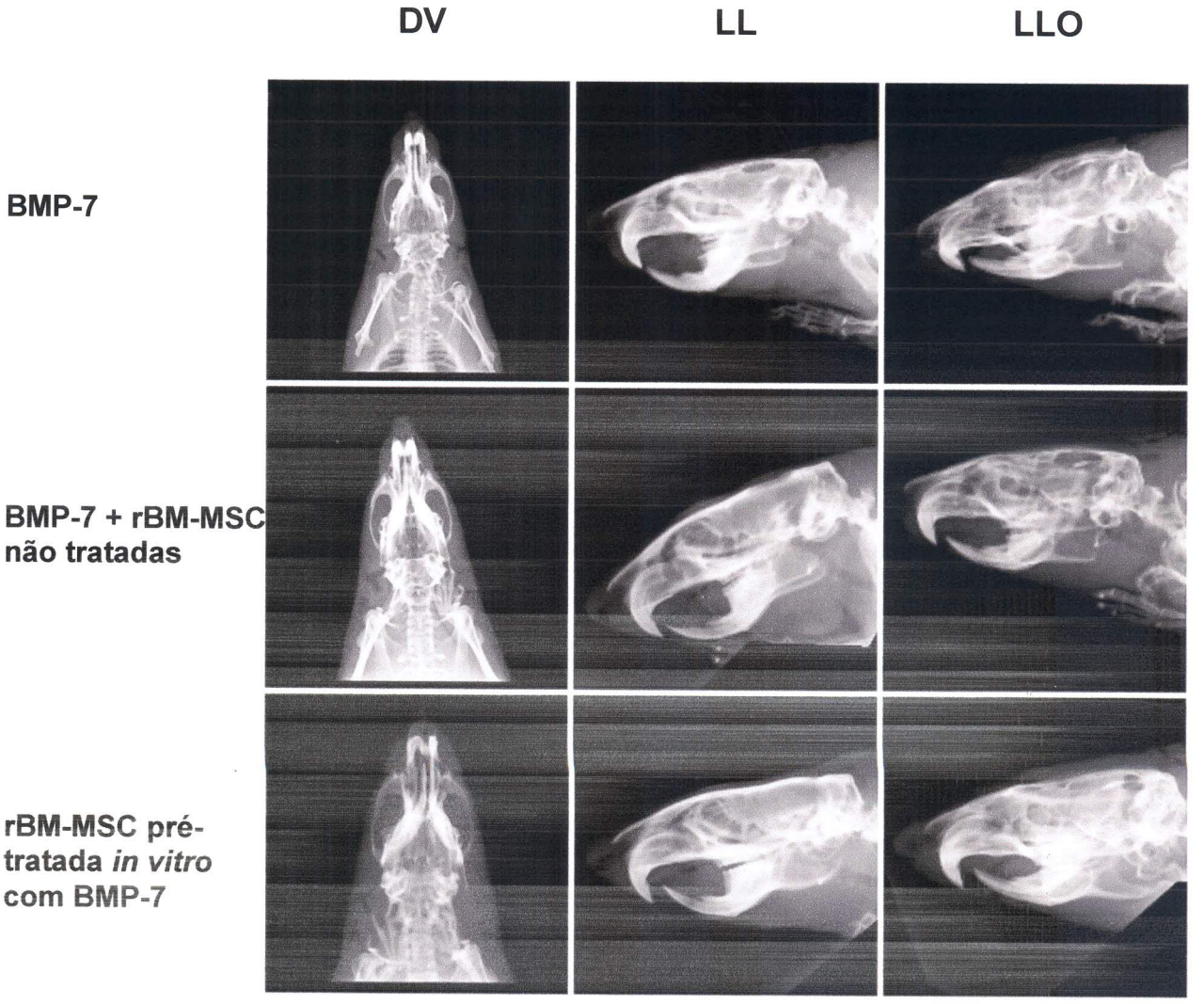

Fonte: HOVET, FMVZ, USP

Legenda: Radiografias realizadas na seção de radiologia do Hospital Veterinário da FMVZ, USP, onde mostram animais tratados com BMP-7 nas posições dorso-ventral (DV) (A), latero-lateral (LL) (B) e latero-lateral obliqua (LLO) (C); animais tratados com a associação de BMP-7 e MSC de medula óssea de rato (D, E e F), nas posições DV (D), LL (E) e LLO (F) e de animais tratados com MSC de medula óssea de rato pré diferenciadas *in vitro* com BMP-7 (G, H e I) nas posições DV (G), LL (H) e LLO (I).

5.3 ANÁLISE DA EXPRESSÃO GÊNICA EM rBM-MSC PRÉ-TRATADAS COM NMP-7

As células foram cultivadas e tratadas como descrito anteriormente. Logo em seguida tiveram seu RNA isolado e foi sintetizado o cDNA destas populações. Este cDNA foi utilizado nos experimentos de Q-PCR para análise da expressão gênica de genes importantes durante o processo de osteogênese. Foram avaliados os genes Alp (Fosfatase Alcalina) e Osx (Osterix). Como controle interno foi utilizado a Beta-Actina (B-Act), como demostrados nas figuras 11 e 12.

Figura 11 – Expressão Relativa do gene Alp (Fosfatase Alcalina)

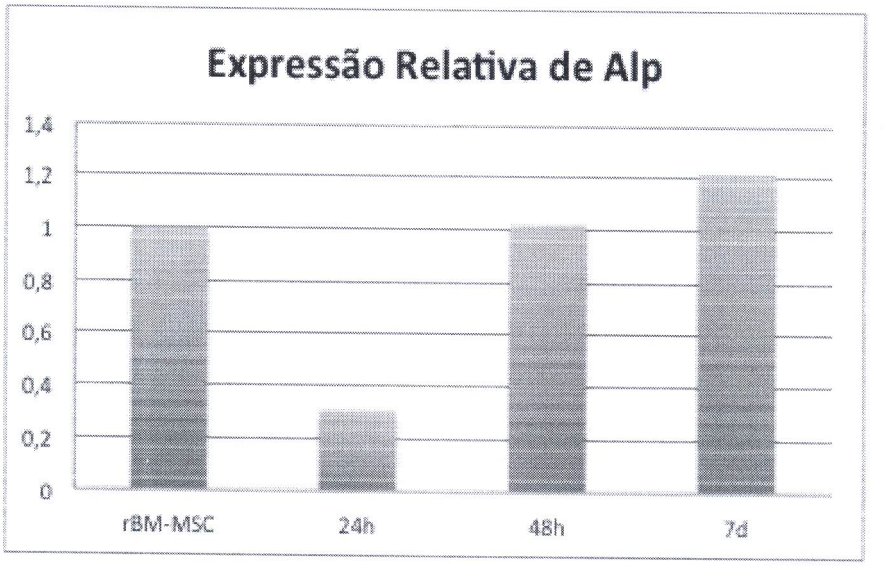

Fonte: Nucel, HU, USP

Figura 12 – Expressão Relativa do gene Osx (Osterix)

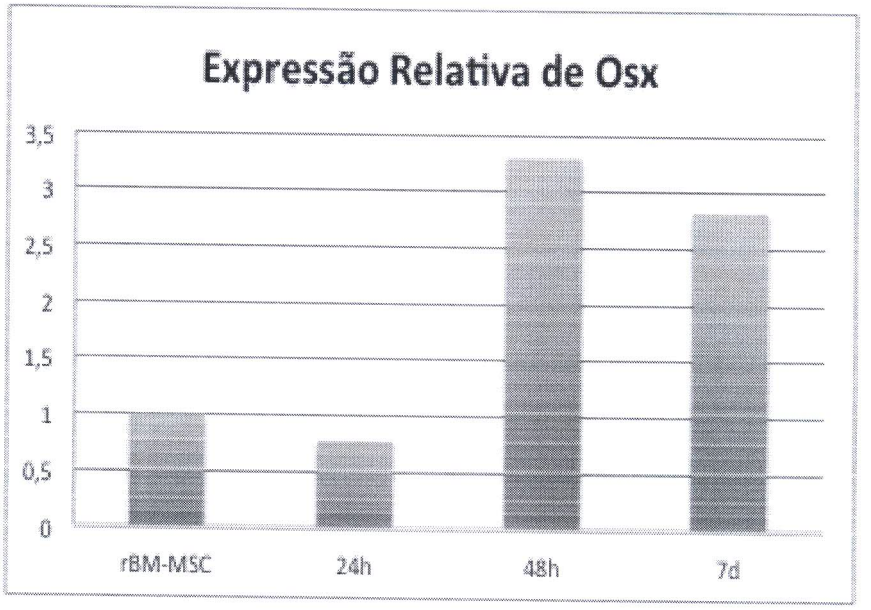

Fonte: Nucel, HU, USP

Podemos observar que a Fosfatase Alcalina demora um pouco mais a ter sua expressão aumentada em relação ao controle (rBM-MSC). Atribuímos à inibição das primeiras 24 h de tratamento ao fato de que as células ainda estavam crescendo, ou seja, a BMP durante as 24 primeiras horas atuou como fator de crescimento e ainda não induzira a osteogênese.

Quanto ao Osterix, já nas primeiras 48 h o tratamento foi capaz de induzir a expressão deste importante gene do processo de diferenciação de osteoblastos.

5.4 ANÁLISE HISTOLÓGICA

5.4.1 Microscopia de Luz

Os materiais coletados foram submetidos à microscopia de luz e coradas ao método de HE.

Pelo método de HE observamos primeiramente as características histológicas do osso íntegro, onde foi visto a presença de uma faixa periférica estreita mais clara formada por uma matriz não calcificada, apresentando células mais afastadas com presença de vasos sanguíneos e faixas mais coradas mais profundas, demonstradas na Figura 13 A-D.

Figura 13 – Fotomicrografias de histologia de calvária ilesa, com coloração de hematoxilina-eosina

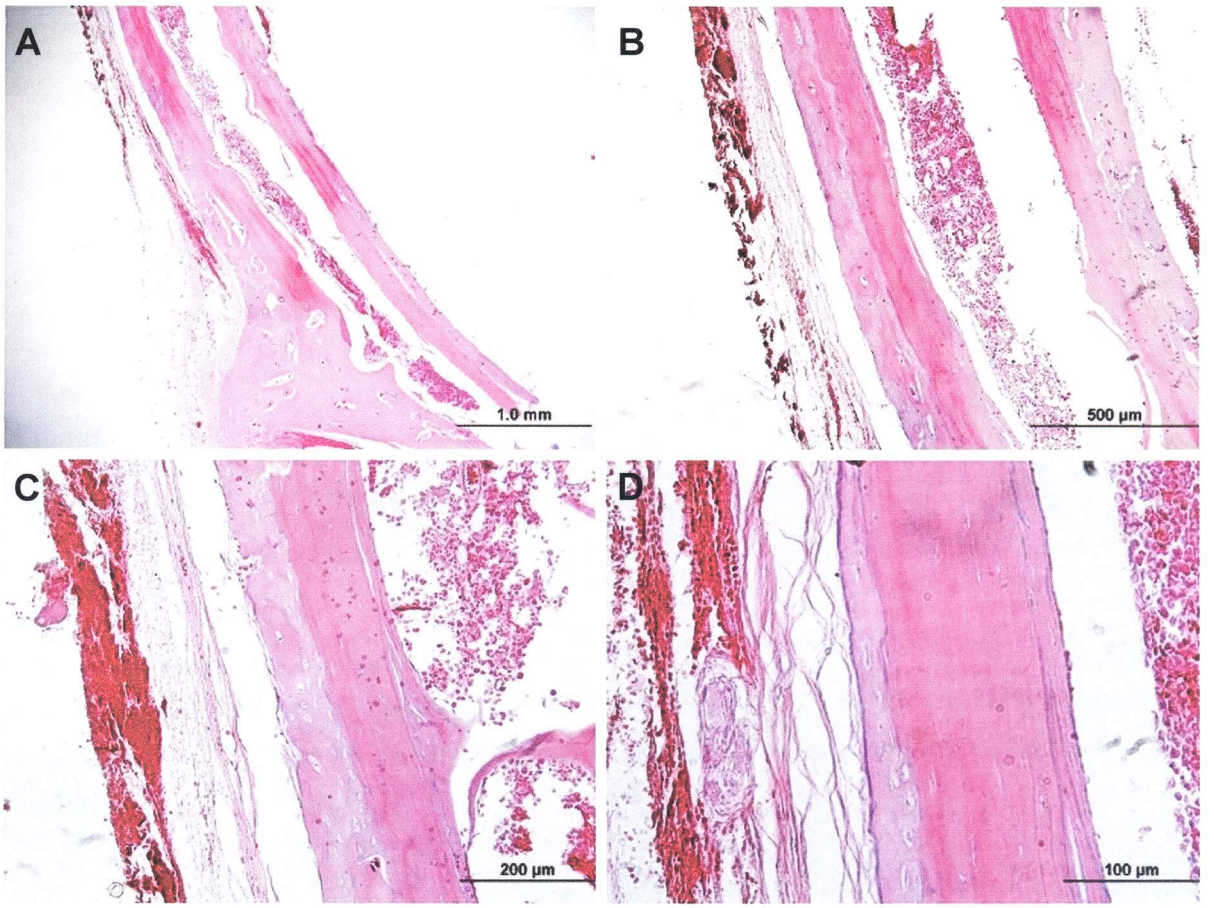

Foto: (RAMOS, C.C., 2014)

Fonte: Departamento de Cirurgia, FMVZ, USP

Legenda: Fotomicrografias da calvária de rato sem lesão parietal utilizando técnica de HE por microscopia óptica. Aumento de 4x (A e B) e 40x (C e D)

Como pretendemos analisar o tipo de tecido resultante dos tratamentos aplicados em cada grupo, o material coletado foi submetido à coloração por HE.

Dessa forma, na figura 14 pode ser observado as características histológicas do tratamento com BMP-7, onde há presença a algo semelhante a uma fina camada de periósteo com a presença de osteoblastos, porém sem matriz óssea calcificada definida.

Figura 14 – Fotomicrografia de corte histológico após tratamento de defeito ósseo de calvária por BMP-7

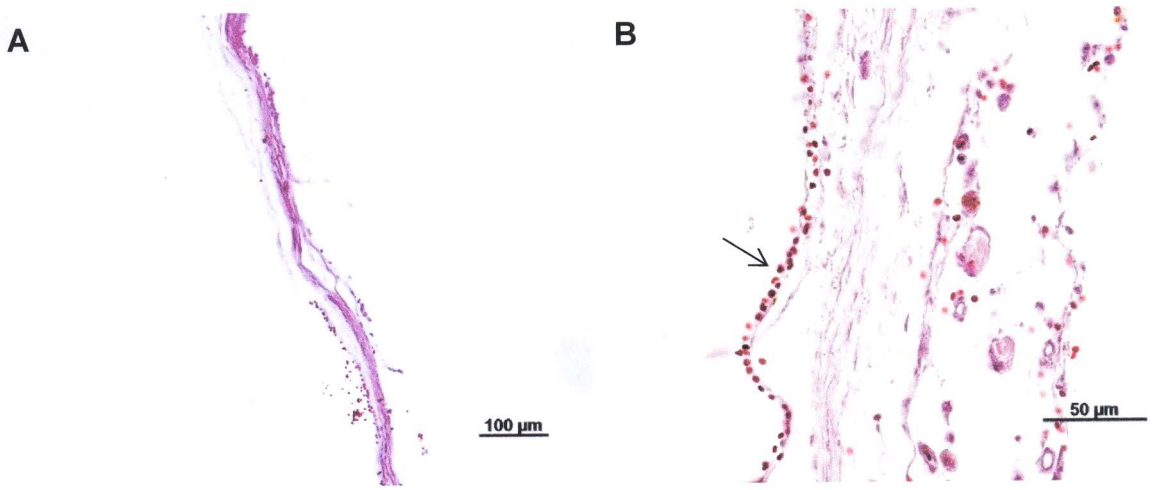

Foto: (RAMOS, C.C., 2014)

Fonte: Departamento de cirurgia, FMVZ, USP

Legenda: Histologia de calvária de rato após 62 dias de aplicação de BMP-7 em defeito ósseo vista por coloração de HE. Pode ser observada zona de proliferação celular (seta) e ausência de vasos. Aumento de 4x (A) e de 60x (B).

Na figura 15, podemos observar cortes histológicos feitos a partir do material coletado dos animais submetidos ao tratamento de BMP-7 associada à MSC de medula óssea de rato.

Foi observado uma regeneração mais acentuada em comparação com o grupo tratado com BMP-7, originando-se a partir das bordas e do fundo da lesão (Figura 15 A e B). Na parte central da lesão, ainda não houve formação de tecido ósseo novo, porém há presença de atividade celular intensa (Figura 15 C e D).

Figura 15 – Fotomicrografia de corte histológico após tratamento de defeito ósseo de calvária pela associação de BMP-7 e MSC de medula óssea de rato

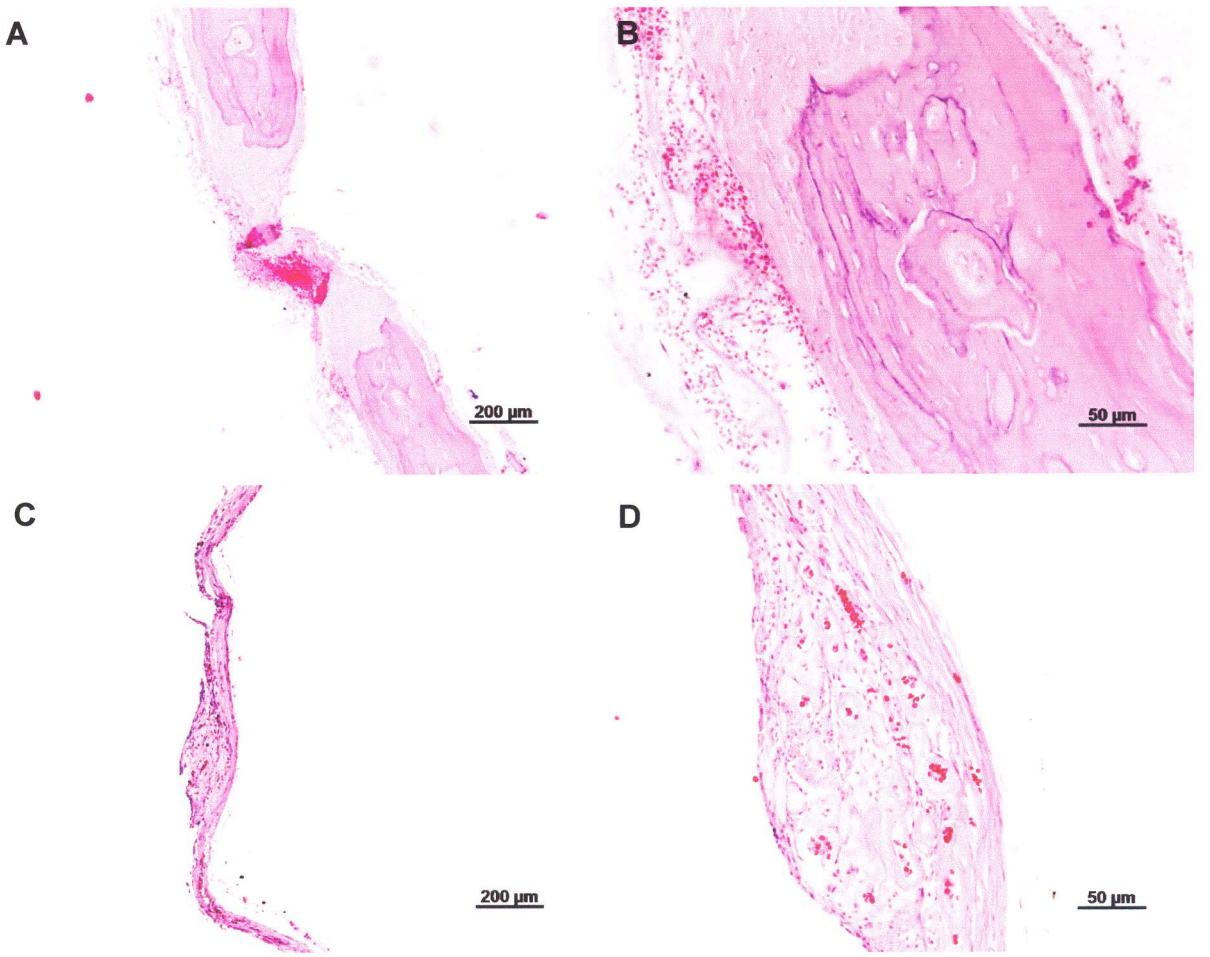

Foto: (RAMOS, C.C., 2014)

Fonte: Departamento de cirurgia, FMVZ, USP

Legenda: Histologia de calvária de rato após 62 dias de aplicação de BMP-7 + MSC em defeito ósseo vista por coloração de HE. Pode ser observado crescimento de tecido ósseo periférico (A e B) com formação fibrosa e tecido novo (C e D). Aumento de 10x (A e C), 40x (B e C).

Na figura 16, podemos observar o efeito da célula-tronco de medula óssea de rato pré-tratada *in vitro* com BMP-7, onde houve uma regeneração mais proeminente, quando comparado com os grupos anteriores.

Pode ser visto pela imagem que houve regeneração da fissura central do osso parietal (Figura 16 A). A mesma característica de crescimento periférico foi observada, assim como no grupo tratado com BMP + MSC. Porém, não pode ser observada a presença de vasos sanguíneos.

Figura 16 – Fotomicrografia de corte histológico após tratamento de defeito ósseo de calvária pela aplicação de MSC de medula óssea de rato pré-tratada *in* vitro com BMP-7

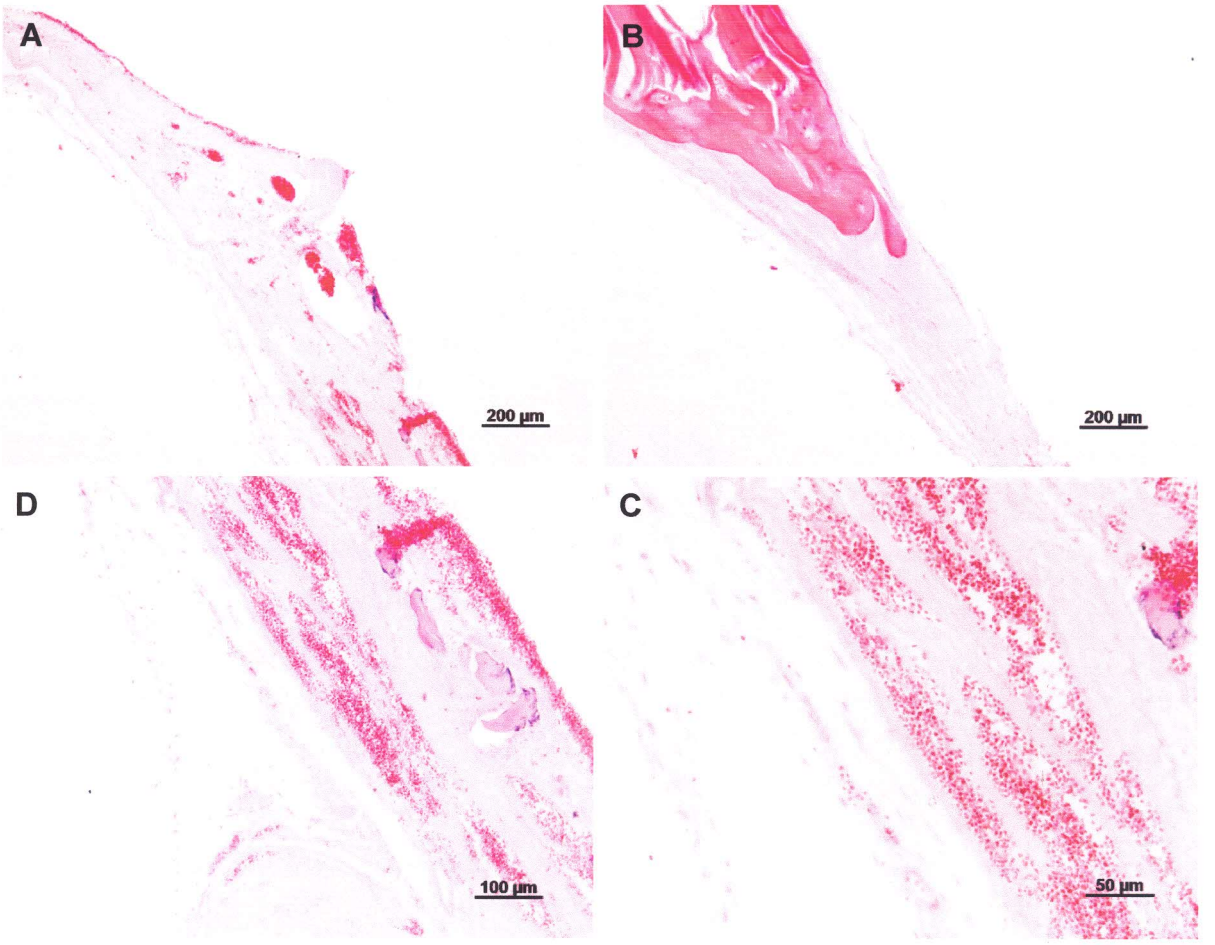

Foto: (RAMOS, C.C., 2014)

Fonte: Departamento de cirurgia, FMVZ, USP

Legenda: Histologia de calvária de rato após 62 dias de aplicação de MSC pré-tratada *in vitro* com BMP-7 em defeito ósseo vista por coloração de HE. Pode ser visto a regeneração, em partes, da fissura central do osso parietal (A), crescimento ósseo periférico e ao fundo da lesão mais saliente (B) com intensa mobilização de osteoblastos em suas imediações (C e D). Aumento de 10x (A), 20x (B e C), 60x (D).

6 DISCUSSÃO

Apesar do grande potencial de reparo do tecido ósseo, em diversas situações a regeneração pode não ser completa ou, ainda, não ocorrer de forma satisfatória, de acordo com as proporções do defeito. Devido a isso, a regeneração óssea se tornou alvo de estudos, onde são estudadas diversas maneiras e a que melhor corresponde para cada tipo de lesão ou perda óssea.

O uso de terapia celular com células-tronco para este fim tem tido resultados imensamente satisfatórios. Autores afirmam que células-tronco mesenquimais de medula óssea transplantadas em tecido esquelético de camundongos foram capazes de reparar e vascularizar tecido ósseo *in vitro*.

Além disso, é visto que a existência de osteoprogenitores na medula óssea, asseguram que essas células são capazes de reparar defeitos ósseos em vários modelos animais, como visto em cães (MANKANI, 2006), coelhos (MONTEIRO et al., 2007), camundongos (MONTEIRO et al., 2011).

O modelo experimental utilizado destaca-se pela baixa capacidade regenerativa dos ossos do crânio, permitindo avaliar alternativas reconstrutivas com agentes que estimulam a reparação.

De acordo com Ferreira et al. (2004), onde foi estudado reparação de defeito ósseo, apenas defeitos maiores ou iguais a 0,8 cm de diâmetro são incapazes de reparo espontâneo. Porém, devido a taxa de mortalidade resultante da lesão de 8 cm realizadas pelo nosso grupo anteriormente, ficou estabelecido o tamanho do defeito da lesão em 6 cm de diâmetro para análise da regeneração.

Assim, podemos sugerir que lesões de 6 cm de diâmetro não são reparadas espontaneamente no modelo utilizado neste trabalho, no qual, o grupo submetido a aplicação de BMP-7, não apresentou regeneração óssea ou formação de edema durante o período de avaliação este, de 60 dias.

A sequencia de eventos de BMP no reparo ósseo, como descrito por Urist et al. (1965) foi caracterizada como uma sequencia equivalente a que ocorre durante a cicatrização óssea. Nelas, as células mesenquimais indiferenciadas migram para o local de implantação onde ocorre proliferação, os condroblastos derivados das células mesenquimais secretam componentes da matriz extracelular para formar a

base cartilagínea. Esta base será hipertrofiada e em seguida, ocorre o aparecimento de osteoblastos e osteoclastos, onde ocorre a reabsorção da cartilagem e sua substituição por osso.

Com base nisso, foi feita a associação de células tronco mesenquimais de medula óssea com BMP-7 pra avaliar a efetividade em relação ao cultivo celular *in vitro* com BMP-7 ou a associação destes no momento da indução da lesão.

Corroborando com os dados obtidos, um estudo feito por Chang et al. (2004), onde foi feita associação *in* vitro de BMP-2 com MSC de medula óssea de coelho, porém, com a indução de adenovírus β-galactosidase, para defeito ósseo em crânio de coelhos se mostrou efetivo, resultou em regeneração parcial ou completa.

Ainda, também foi demonstrado por Del Carlo et al. (2007) que a associação de BMP com células mesenquimais indiferenciadas contribuíram para formação óssea precoce e auto renovação na tíbia de cães, onde esta causa o recrutamento de células osteoprogenitoras para os locais da lesão.

Os resultados observados sugerem que a associação da BMP-7 no momento do procedimento cirúrgico gerou uma leve reparação do defeito ósseo, porém, quando comparado aos animais do grupo em que receberam as células tronco pré-diferenciadas *in vitro* com BMP, este último se mostrou mais efetivo.

As células-tronco de medula óssea foram escolhidas em razão destas terem demonstrado claramente multipotencialidade das populações, onde houve aparecimento de vários tipos celulares durante a diferenciação destas, obtidas em trabalhos anteriores pelo nosso grupo (LOJUDICE et al., 2008) e, ainda neste trabalho, se evidenciaram de forma efetiva no tratamento do defeito ósseo de calvária induzido, evidenciando o fato de que as células foram obtidas da mesma espécime para não haver nenhum tipo de rejeição ou resposta indesejada durante o tratamento.

Com relação a protocolos de descalcificação, estes não se tornaram necessários, em função de que o tecido utilizado, no caso, osso parietal de rato adulto, se mostrou adequado para a técnica utilizada com Osteomol.

Ainda, a utilização de células-tronco mesenquimal de medula óssea associadas ou não a BMPs necessita de uma melhor compreensão para diversos tipos de tratamentos, podendo trazer a melhora da saúde e da qualidade de vida de diversos pacientes que sofrem por lesões ou enfermidades ósseas.

7 CONCLUSÃO

Através do presente trabalho, podemos concluir que:

- O procedimento cirúrgico usando broca diamatada foi adequado para produzir os defeitos nas calvárias murinas, não causando lesões no sistema nervoso dos animais.
- O modelo proposto de regeneração óssea foi adequado para avaliar a resposta terapêutica de regeneração óssea usando células-tronco Mesenquimais de Medula Óssea (MSC – *Mesenchymal Stem Cells)* e Proteína Morfogenética Óssea (BMP).
- O cultivo e pré-diferenciação de MSC com BMP-7 produziu melhores resultados que os outros tratamentos realizados, verificados pelos exames macroscópicos, de raio-x e histológicos.
- A avaliação do perfil de expressão gênica das MSC pré-diferenciadas com BMP-7 nos mostra que o tratamento foi capaz de induzir expressão de genes importantes no processo de osteogênese *in vitro*.

REFERÊNCIAS

APOLINÁRIO, J. C.; COELHO, W. M. D.; LOUZADA, M. J. Q. Analysis of the influence of low-intensity ultrasound the region of bone repair in rats under no load. **Fisioterapia e Pesquisa**, v. 18, n. 3, p. 275-9, 2011.

BACK, W.; CLAYTON, H. M. **Equine locomotion**. London: W.B. Saunders, 2001.

BARKER, J. N.; WAGNER, J. N. Umbilical cord blood transplantation: current practice and future innovations. **Critical Reviews in Oncology/Hematology**, v. 48, n. 1, p. 35-43, 2003.

BARRY, F. P.; BOYNTON, R. E.; HAYNESWORTH, S.; MURPHY, J.M.; ZAIA, J. The monoclonal antibody SH-2, raised against human mesenchymal stem cells, recognizes an epitope on endoglin (CD105). **Biochemical And Biophysical Research Communications**, v. 265, n. 1, p. 134-139, 1999.

BIANCO, P.; ROBEY, P. G.; SIMMONS, P. J. Mesenchymal stem cells: revisiting history, concepts, and assays. **Cell Stem Cell**, v. 2, n. 4, p. 313-319, 2008.

BOSSOLASCO, P.; MONTEMURRO, T.; COVA, L.; ZANGROSSI, S.; CALZAROSSA, C.; BUIATIOTIS, S.; SOLIGO, D.; BOSARI, S.; SILANI, V.; DELILIERS, G. L.; REBULLA, P.; LAZZARI, L. Molecular and phenotypic characterization of human amniotic fluid cells and their differentiation potential. **Cell Research**, v. 16, n. 4, p. 329-36, 2006.

BROWN, J. P.; JESSE, R. G. Clinical practice guidelines for the diagnosis and management of osteoporosis in Canada. **Canadian Medical Association Journal,** v. 167, n. 10, p. S1-S34, 2002.

BONE, H. G.; BOLOGNESE, M. A.; YUEN, C. K.; KENDLER, D. L.; WANG, H.; LIU, Y.; SAN MARTIN, J. Effects of denosumab on bone mineral density and bone turnover in postmenopausal women. **The Hournal of Clinical Endocrinology and Metabolism**. v. 93, n. 6, p. 2149-57, 2008.

CAMARGO, M. B.; CENDOROGLO, M. S.; RAMOS, L. R.; OLIVEIRA-LATORRE, M. R.; SARAIVA, G. L.; LAGE, A.; CARAVALHAES, N.; ARAÚJO, L. M.; VIEIRA, J. G.; LAZARETTI-CASTRO, M. Bone mineral density and osteoporosis among predominantly caucasian elderly population in the city of São Paulo, Brazil. **Osteoporosis International**, v. 16,n. 11, p. 1451-1460, 2005.

CAPLAN, A. I.; BRUDER, S. P. Mesenchymal stem cells: Building blocks for molecular medicine in the 21st century. **Trends Molecular Medicine**, v. 7, p. 259-264, 2001.

CARVALHO, F. S. R.; MIGLINO, M. A.; SEVERINO, R. S.; FERREIRA, F. A.; FERREIRA, C. G.; SANTOS, T. C. Microscopic features of the umbilical cord in equine (Equus caballus ¾ Linnaeus, 1758). **Brasilian Journal of Veterinary Research and Animal Science**, v. 38, n. 2, p. 66-68, 2001.

COCHRAN, D. L.; NUMMIKOSKI, P. V.; JONES, A. A.; MAKINS, S. R.; TUREK, T. J.; BUSER, D. Radiographic analysis of regenerated bone around endosseous implants in the canine using recombinant human bone morphogenetic protein-2. **The International Journal of Oral & Maxillofacial Implants**, v. 12, n. 6, p. 739-748, 1997.

COOK, D. J.; GUYATT, G.H.; ADACHI, J.D.; EPSTEIN, R.S.; JUNIPER, E.F.; AUSTIN, P.A.; CLIFTON, J.; ROSEN, C. J.; KESSENICH, C. R.; SROCK, J. L.; OVERDORF, J.; MILLER, P. D.; ERICKSON, A. L.; MCCLUNG, M. R.; MCCLUNK, B. L.; GRIFFITH, L. E.; LOANNIDIS, G. Development and validation of the mini-osteoporosis quality of life questionnaire (OQLQ) in osteoporosis women with back pain due to vertebral fractures. **Osteoporosis International**, v.10, n. 3, p. 207-213, 1999.

CORREA, F. R.; SCHILD, A. L.; MENDEZ, M. D. C.; LEMOS, R. A. A. **Doenças de Ruminantes e Eqüinos.** 2.ed. São Paulo: Varela Editora e Livraria Ltda, 2001.

BRASIL. Ministério da Saúde. Sistema de Assistência a Saúde. Portaria n. 470 de 24 de julho de 2002. **Protocolo Clínico e Diretrizes Terapêuticas**: osteoporose. Brasília: Ministério da Saúde, 2002.

COVAS, D. T.; SIUFI, J. L. C.; SILVA, A. R. L.; ORELLANA, M. D. Isolation and culture of umbilical vein mesenchymal stem cells. **Brazilian Journal of Medical and Biological Research**, v. 36, n. 9, p. 1179-1183, 2003.

CUMMINGS, S. R.; NEVITT, M. C.; BEOWNER, W. S.; STONE, K.; FOX, K. M.; ENRYD, K. E.; CAULEY, J.; BLACK, D.; VOGT, T. M. Risk factors for hip fracture in white women. Study of Osteoporotic Fractures Research Group. **The New England Journal of Medicine**, v. 332, n. 12, p. 767-773, 1995.

CURI, R.; PROCÓPIO, J. **Fisiologia básica**. Rio de Janeiro: Guanabara-Koogan, 2011.

DEL CARLO, R. J.; PINHEIRO, L. C. P.; MONTEIRO, B. S.; SILVA, P. S. A.; VIANA, V. W. Integração de aloenxertos ósseos corticais associados ou não a células-tronco da medula óssea, proteína óssea morfogenética (BMP) e autoenxerto esponjoso em cães. **Veterinária e Zootecnia**, v. 14, n. 2, p 204-215, 2007.

DEXTER, T. M.; ALLEN, T. D.; LAJTHA, L. G. Conditions controlling the proliferation ofthematopoetic stem cells in vitro. **Journal of Cellular Physiology**, v. 91, n. 3, p. 335-344, 1977.

DRIUSSO, P.; NEVES, V. F. C.; GRANITO, R. N.; RENNÓ, A. C. M.; OISHI, J. Redução da dor em mulheres com osteoporose submetidas a um programa de atividade física. **Fisioterapia e Pesquisa**, v. 15, n. 3, p. 254, 2008.

FRIEDENSTEIN, A. J.; GORSKAJA, J. F.; KULAGINA, N. N. Fibroblasti precursors in normal and irradiated mouse hematopoietic organs. **Experimental Hematology**, n. 4, p. 267-274, 1974.

GABANYI, I.; LOJUDICE, F. H.; KOSSUGUE, P. M.; REBELATO, E.; DEMASI, M. A.; SOGAYAR, M. C. VP22 herpes simplex virus protein can transduce proteins into stem cells. **Brazilian Journal of Medical an Biological Research**, v. 47, n. 2, p. 121-127, 2013.

GAGE, F. H. Mammalian neural stem cells. **Science**, v. 287, p. 1433-1438, 2000.

GARCIA-NAVARRO, C. E. K. Manual de hematologia veterinária, 2. ed. São Paulo: Ed Varella, 2005.

GRITTI, A.; PARATI, E. A.; COVA, L.; FROLICHSTHAL, P.; GALLI, R.; FARAVELLI, E. W. L.; MORASSUTTI, D. J.; ROISEN, F.; NICKEL, D. D.; VESCOVI, A. L. Multipotential stem cells from the adult mouse brain proliferate and self renew in response to basic fibroblast growth factor. **Journal of Neuroscience**, v. 16, p. 1091-1100, 1996.

HENG, B. C.; CAO, T.; STANTON, L. W.; ROBSON, P.; OLSEN, B. Strategies for directing the differentiation of stem cells into the osteogenic lineage in vitro. **Journal of Bone and Mineral Research**, v. 19, n. 9, p.1379-1394, 2004.

HERZOG, E. L.; CHAI, I.; KRAUSE, D. S. Plasticity of marrow-derived stem cells. **Blood**, v. 102, n. 10, p. 3483-3493, 2003.

HIRATA, K.; MIZUNO, A.; YAMAGUCHI, A. Transplantation of skin fibroblasts expressing BMP-2 contributes to the healing of critical-sized bone defects. **Journal of Bone and Mineral Metabolism**, v. 25, n. 1, p.6-11, 2007.

HOLLINGER, J.; WONG, M. E. K. The integrated processes of hard tissue regeneration with especial emphasis on fracture healing. **Oral Surgery, oral Medicine, oral Pathology, oral Radiology, and Endodontics**, v. 82, n. 6, p. 594-606, 1996.

HOLM. K.; DAN, A.; WILBUR, J.; LI, S.; WALKER, J. A. Longitudinal study of boné density in midlife women. **Health Care for Women International**, v. 23, n. 6-7, p. 678-691, 2002.

HULSE, D. A.; JOHNSON, A. J. Fundamentals of orthopaedics surgery and fracture management . In: FOSSUM, T.W. **Small Animal Surgery.** 2. ed. Mosby, p. 705-765, 1997.

JUNQUEIRA, L. C.; CARNEIRO, J. **Histologia básica**. 10. ed. Rio de Janeiro: Guanabara Koogan, 2004.

KALU, D. N. The ocariectomized rat model of postmenopausal bone loss. **Bone and Mineral**, v. 15, n. 3, p. 175-191, 1991.

KANIS, J. A. Diagnosis of osteoporosis and assessment of fracture risk. **Lancet**, v. 359, n. 9321, p. 1929-36, 2002.

KEISERMAN, M. K. Osteoporose. **ABC da saúde informações médicas**. 2008. Disponivel em: <www.abcdasaude.com.br/artigo.php?312>. Acesso em: mar/2013.

KERR, D. A.; PAPALIA, S.; MORTON, A.; DICK, I.; DHALIWAL, S.; PRINCE, R. L. Bone mass in young women is dependent on lean body mass. **Journal of Clinical Densitometry**. v. 10, n. 3, p. 319-326, 2007.

KLEN, R. F.; MITCHELL, S. R.; PHILLIPS, T. J.; BELKNAP, J. K.; ORWOLL, E. S. Quantitative trait loci affecting peak bone mineral density in mice. **Journal of Bone and Mineral Research**, v. 13, n. 11, p.1648-1656, 1998.

LEITE, A. F.; FIGUEIREDO, P. T. S.; GUIA, C. M.; MELO, N. S.; PAULA, A. P. Radiografia panorâmica – instrumento auxiliar no diagnóstico da osteoporose. **Revista Brasileira de Reumatologia**, v. 48, n. 4, p. 226-233, 2008.

LI, L.; XIE, T. Stem cells niche: Structure and function. **Annual Review of Cell and Developmental Biology**, v. 21, p. 605-631, 2005.

LUPPEN, C. A.; BLAKE, C. A.; AMMIRATI, K. M.; STEVENS, M. L.; SEEHERMAN, H. J.; WOZNEY, J. M.; BOUXSEIN, M. L. Recombinant human bone morphogenetic protein-2 enhances osteotomy healing in glucocorticoid-treated rabbits. **Journal of Bone and Mineral Research**, v. 17, n. 2, p.301-310, 2002.

MANKANI, M. H.; KUZNETSOV, S. A.; SHANNON, B.; NALLA, R. O. R.; YIXIAN, Q.; ROBEY, P. G. Canine cranial reconstruction using autologous bone marrow stromal cells. **The American Journal of Pathology**, v. 168, n. 2, p. 542-550, 2006.

MAUNEY, J. R.; SJOSTORM, S.; BLUMBERG, J.; HORAN, R.; O'LEARY, J. P.; VUNJAK-NOVAKOVIC, G.; VOLLOCH, V.; KAPLAN, D. L. Mechanical stimulation promotes osteogenic differentiation of human bone marrow stromal cells on 3-D partially demineralized bone scaffolds *in vitro*. **Calcified Tissue International**, v. 74, n. 5, p. 458-468, 2004.

MCCULLOCH, E. A.; TILL, J. E. The radiation sensitivity of normal mouse bone marrow cells, determined by quantitative marrow transplantation into irradiated mice. **Radiation Research**, v. 13, p. 115-125, 1960.

MEIRELLES, L. S.; CAPLAN, A. I.; NARDI, N. B. In search of the in vivo identity of mesenchymal stem cells. **Stem Cells**, v. 26, n. 9, p. 2287-2299, 2008.

MOTA, A. C. A; SOARES, M. B. P.; SANTOS, R. R. Uso de terapia regenerativa com células-tronco da medula óssea em doenças cardiovasculares – perspectiva do hematologista. **Revista Brasileira de Hematologia e Hemoterapia**, v. 27, n. 2, p. 126-132, 2005.

NAKAGE, A. P. M.; SANTANA, A. E. Células-tronco hematopoiéticas em cães. **Ciência Rural**, v. 35, n. 1, p. 325-329, 2006.

NEVINS, M. C.; KIRKER-HEAD, C.; NEVINS, M.; WOZNEY, J. A.; PALMER, R.; GRAHAM, D. Bone formation in the goat maxillary sinus induced by absorbable

collagen sponge implants impregnated with recombinant human bone morphogenetic protein-2. **The International Journal of Periodontics & Restorative Dentistry**, v. 16, n. 1, p. 8-19,1996.

OCARINO, N. M.; SERAKIDES, R. Efeiro da atividade sísica no osso normal e na prevenção e tratamento da osteoporose. **Revista Brasileira de Medicina e Esporte**, v. 12, n. 3, 2006.

OLMSTED-DAVIS, E. A.; GUGALA, Z.; CAMARGO, F.; GANNON, F. H.; JACKSON, K.; KIENSTRA, K. A.; SHINE, H. D.; LINDSEY, R. W.; HIRSCHI, K. K.; GOODELL, M. A.; BRENNER, M. K.; DAVIS, A. R. Primitive adult hematopoietic stem cells can function asteoblast precursors. **Proceedings of the National Academy of Sciences of the United States of America**, v. 100, n. 26, p.15877-15882, 2003.

ORGANIZAÇÃO MUNDIAL DE SAÚDE. 2002. Disponível em: <http://www.who.int/chp/topics/Osteoporosis.pdf>. Acesso em: nov/2012.

PAIVA, C. L.; HOROVITZ, A. P.; SANTOS, A. O.; CARVASAN, G. A. F.; PINTO-NETO, A. M. Prevalência de Osteoporose em Mulheres na pós-menopausa e associação com fatores clínicos e reprodutivos. **Revista Brasileira de Ginecologia e Obstetrícia**, v. 25, n. 7, p. 507-512, 2003.

PATRICIO, J. P.; OLIVEIRA, P.; FARIA, M. T.; PÉREZ, M. B.; PEREIRA, J. Osteoporose induzida por corticóides. **Arquivos de Medicina**, v. 20, n. 5-6, p.173-178, 2006.

REDDI, A. H. Extracellular matrix and bone morphogenetic proteins: molecular approaches to dentin and periodontal repair. In: GENCO, R. **Molecular Pathogenesis of Periodontal Disease**. Washington: American Society for Microbiology, 1994. cap. 35, p. 439-444.

REDDI, A. H.; HUGGINS, C. Biomechanical sequences in the transformation of normal fibroblast in adolescents rats. **Proceedings of the National Academy of Sciences of the United States of America**, v. 69, n. 6, p.1601-1605, 1972.

REGINSTER, J. Y.;BURLET, N. Osteoporosis: a still increasing prevalence. **Bone**, v. 38, p. 4-9, 2006. Supplement 1.

REMEDIOS, A. Bone and bone healing. **The Veterinary Clinics of North America**, v. 29, n.5, p. 1029-1043, 1999.

RIGGS, B. L.; MELTON, L. J. Involutional osteoporosis. **The New England Journal of Medicine**, v. 314, n. 26, p. 1676-1686, 1986.

RIPAMONTI, U; REDDI, A. H. Periodontal regeneration: potential role bone orphogenetic proteins. **Journal of Periodontal Research**,v. 29, n. 4, p. 225-235, 1994.

ROMER, A. S.; PARSONS, T. S. **Anatomia comparada dos vertebrados.** São Paulo: Atheneu, 1985.

YAMAGUCHI, A.; KOMORI, T.; SUDA, T. Regulation of osteoblast differentiation mediated by bone morphogenetic proteins, hedgehogs, and Cbfa1. **Endocrine Reviews**, v. 21, n. 4, p. 393-411, 2000.

ZUK, P. A.; ZHU, M.; MIZUNO, H. Multilineage cells from human adipose tissue: Implications for cell-based therapies. **Tissue Engeneering**, v. 7, n. 2, p. 211-228, 2001.

DOAÇÃO: a autora
15/10/2014