ANTÔNIO CHAVES DE ASSIS NETO

Desenvolvimento placentário em bovinos obtidos por gestações naturais e por fecundação *in vitro*

São Paulo
2005

ANTÔNIO CHAVES DE ASSIS NETO

Desenvolvimento placentário em bovinos obtidos por gestações naturais e por fecundação *in vitro*

Tese apresentada ao programa de Pós-graduação em Anatomia dos Animais Domésticos e Silvestres da Faculdade de Medicina Veterinária e Zootecnia da Universidade de São Paulo para obtenção do título de Doutor em Ciências

Departamento:

Cirurgia

Área de Concentração:

Anatomia dos Animais Domésticos e Silvestres

Orientadora:

Profa. Dra. Maria Angelica Miglino

São Paulo

2005

É proibida a reprodução parcial ou total desta obra, sem prévia autorização do autor.

DADOS INTERNACIONAIS DE CATALOGAÇÃO-NA-PUBLICAÇÃO

(Biblioteca da Faculdade de Medicina Veterinária e Zootecnia da Universidade de São Paulo)

T.1600
FMVZ

Assis Neto, Antônio Chaves de
Desenvolvimento placentário em bovinos obtidos por gestações naturais e por fecundação *in vitro* / Antônio Chaves de Assis Neto. – São Paulo: A. C. Assis Neto, 2005.
223 f. : il.

Tese (doutorado) - Universidade de São Paulo. Faculdade de Medicina Veterinária e Zootecnia. Departamento de Cirurgia, 2005.

Programa de Pós-graduação: Anatomia dos Animais Domésticos e Silvestres.
Área de concentração: Anatomia dos Animais Domésticos e Silvestres.

Orientador: Profa. Dra. Maria Angelica Miglino.

1. Placenta. 2. Saco vitelino. 3. Alantóide. 4. Âmnio. 5. Cório. I. Título.

UNIVERSIDADE DE SÃO PAULO
Faculdade de Medicina Veterinária e Zootecnia
Cidade Universitária "Armando de Salles Oliveira"

PARECER

Interessado: Antonio Chaves de Assis Neto
Assunto: Protocolo de experimentação adotado em experimento animal.

A Comissão de Bioética da Faculdade de Medicina Veterinária e Zootecnia da Universidade de São Paulo, após analisar o projeto sob o número 631/2005, intitulado: "Avaliação morfológica da placentação em bovinos de gestações naturais e de gestações manipuladas em laboratórios", utilizando 100 úteros prenhes de bovinos, sob responsabilidade da Profª Drª Maria Angélica Miglino, constatou que o mesmo foi realizado de acordo com os princípios de bioética, adotados por esta Comissão.

São Paulo, 01 de março de 2005

Profª Drª Júlia Maria Matera
Presidente da Comissão de Bioética
FMVZ/USP

Av. Prof. Dr. Orlando Marques de Paiva, 87 - 05508-000 - Cid. Univ. "Armando de Salles Oliveira"
Fones: (011) 3091-7671/3091-7676 Fax: (011) 3032-2224

FOLHA DE AVALIAÇÃO

Nome: ASSIS NETO, Antônio Chaves

Título: Avaliação morfológica do desenvolvimento placentário inicial em bovinos de gestações naturais (15 a 70 dias de gestação) e gestações fecundadas *in vitro* (35 dias de gestação)

Tese apresentada ao programa de Pós-graduação em Anatomia dos Animais Domésticos e Silvestres da Faculdade de Medicina Veterinária e Zootecnia da Universidade de São Paulo para obtenção do título de Doutor em Ciências

Data:___/___/___

Banca Examinadora

Prof. Dr. _____ Instituição: _____
Julgamento: _____ Assinatura: _____

Prof. Dr. _____ Instituição: _____
Julgamento: _____ Assinatura: _____

Prof. Dr. _____ Instituição: _____
Julgamento: _____ Assinatura: _____

Prof. Dr. _____ Instituição: _____
Julgamento: _____ Assinatura: _____

Prof. Dr. _____ Instituição: _____
Julgamento: _____ Assinatura: _____

"Todos ambicionam chegar ao topo de alguma coisa.
Uns querem chegar ao topo da fama;
Outros, da eficiência profissional, da hierarquia acadêmica, do poder financeiro.
Outros, mais sábios, almejam atingir o topo da qualidade de vida, o auge do sentido da vida, os patamares mais altos da tranqüilidade.

Cury

"O SENHOR é meu pastor, nada me faltará.
Deitar-me faz em verdes pastos, guia-me mansamente a águas tranqüilas.
Refrigera a minha alma; guia-me pelas veredas da justiça, por amor do seu nome.
Ainda que eu andasse pelo vale da sombra da morte, não temerei mal algum, porque tu estás comigo; a tua vara e o teu cajado me consolam.
Preparas uma mesa perante mim na presença dos meus inimigos, unges a minha cabeça com óleo, o meu cálice transborda.
Certamente que a bondade e a misericórdia me seguirão todos os dias de minha vida; e habitarei na casa do Senhor por longos dias."

SALMO 23

DEDICATÓRIA

A **Deus** por todas as graças alcançadas e por tudo que Ele nos oferece.

Aos meus queridos pais, **Temístocles Evangelista da Silva** e **Maria do Socorro Chaves da Silva**, por estarem sempre vibrando por mim em todos os momentos da vida. Mesmo que à distância nos separe vocês estão sempre perto, dentro do meu coração.

A minhas irmãs, **Mauricélia Chaves da Silva** e **Adriana Chaves da Silva**, saudades.

DEDICATÓRIA

A Minha Orientadora Professora Doutora Maria Angelica Miglino:

Pela amizade;

Pela confiança;

Pelos conselhos,

Pela a orientação;

Pelos “corretivos”;

Pelo o incentivo;

Pela as oportunidades;

Pelo o abrigo...

Essas palavras são poucas para te dizer como eu lhe sou grato por tudo e como a admiro.

Muito obrigado.

AGRADECIMENTOS

- Professor Dr. Flávio Vieira Meirelles da FZEA/USP-Pirassununga e toda sua equipe por sempre terem colaborado e nos recebido em seu laboratório;
- Professor Dr. Milton Passipieri da FE/UNESP-Ilha Solteira por ter cedido receptoras para as transferências de embriões;
- Professor Dr. Joaquim Masano Garcia da FCAV/UNESP-Jaboticabal e seus orientados Cristina Ramires Ferreira, Simone Meo e Lorivaldo Paes Landin Junior pela disponibilizarão de material para estudo;
- Professores Doutores do Departamento de Cirurgia da FMVZ/USP-São Paulo Antônio Augusto Coppi Maciel Ribeiro, Arani Nanci Bonfim Mariano, Francisco Javier Henandez-Blazquez, José Roberto Kfouri; Maria Angelica Miglino; Paula de Carvalho Papa e Pedro Primo Bombonato pelos ensinamentos e convivência;
- Aos funcionários do Departamento de Cirurgia da FMVZ/USP-São Paulo Diogo Nader Palermo, Edinaldo Ribas Farias, Gracieva Aparecida Rodrigues Nogueira, Jaqueline Martins de Santana, João do Carmo Freitas, Maicon Barbosa da Silva, Raimundo Leal de Souza, Ronaldo Agostinho da Silva pela ajuda do dia a dia e ao Secretário Cauê Procópio Lima pela amizade.
- Aos meus queridos amigos e irmãos Carlos Eduardo Ambrósio e Daniele dos Santos Martins, pela amizade, paciência, hospitalidade, carinho e atenção;

- A amiga e irmã Flávia Thomaz Verechia pela paciência, convívio e ajuda com o material;
- Ao Alexandre Barreto e Carmem Zilda A. Pereira pela ajuda nas transferências de embriões;
- Aos amigos e colegas da UNESP de Dracena Ricardo da Fonseca e Mônica Regina Amarante Vendrami pelo o apoio e paciência;
- A Professora Dra Ana Flávia de Carvalho e toda a sua equipe da UniFEOB pelo ajuda na coleta de material em São João da Boa Vista;
- Ao Professor Dr José Manoel dos Santos pelo apoio nas microscopias de luz e fotomicrografias.
- Ao Vanderley Lima Guidi pela ajuda na microscopia eletrônica de varredura;
- A Selma Maria de Almeida dos Santos, Tatiana Carlesso dos Santos, Hildebrando Gomes Benectido, Emerson Ticona Fioretto, Vivian Y. Samoto pela ajuda nos Laboratórios de Histologia, Microscopia Eletrônica e de Imagem;
- Ao Frigorífico Bom Mart de Presidente Prudente-SP pela colaboração na obtenção do material;
- Aos alunos Elane Cristine Correia santos, Felipe Tadeu Kodel Roxo, Lidiane Cristina Correia Santos, José Antônio Baroca, Mariana Masson Guizzo, Tatiani Bula e Thays Nowicki Boareto da UNESP/Dracena pela ajuda nas coletas em Frigoríficos e Abatedouros da Região;
- A todos os colegas da Pós Graduação pela troca de experiência e convivência.

RESUMO

ASSIS NETO, A. C. **Desenvolvimento placentário em bovinos obtidos por gestações naturais e por fecundação *in vitro*.** [Development placental in bovines obtained by natural gestation and by *In vitro* fertilization]. 2005. 223 f. Tese (Doutorado em Ciências) - Faculdade de Medicina Veterinária e Zootecnia, Universidade de São Paulo, São Paulo, 2005.

O objetivo deste estudo foi caracterizar morfologicamente o desenvolvimento inicial da gestação bovina proveniente de monta natural, com idades compreendidas entre 15 a 70 dias, e de fecundação *in vitro* (FIV) com 35 dias, com ênfase no desenvolvimento placentário inicial, e diferenciação das estruturas extra-embrionárias. Para tanto, foram utilizados 141 conceptos, provenientes de monta natural, e sete conceptos obtidos pela técnica de FIV. Após as coletas, os conceptos foram dissecados, mensurados macroscopicamente e fotodocumentados. As membranas extra-embrionárias foram cortadas em fragmentos de 5 cm^2, e, em seguida fixadas em paraformoldeído 4%, para análise por microscopia de luz, e glutaraldeído 2,5%, para utilização em microscopia eletrônica de varredura e transmissão. As membranas extra-embrionárias e fetais apresentaram graus variáveis de desenvolvimento ao longo dos períodos analisados. O aparecimento macroscópico da vascularização do alantóide, sua tentativa de se fundir com o cório e o aparecimento efetivo dos primeiros cotilédones em desenvolvimento, foram eventos observados em embriões a partir de 1,9±0,27 cm de “Crown-Rump” (CR) (30 a 40 dias da gestação). O CR médio, o peso do embrião, o peso do saco gestacional e os comprimentos do cório e âmnio aumentaram gradativamente com o evoluir da gestação. O epitélio alantoidiano apresentou um dimorfismo celular a

partir de 0,9 cm de CR (15 a 20 dias de gestação), porém, mostrou-se imaturo até o feto atingir o comprimento de 7,2 cm de CR (60 a 70 dias da gestação). O trofoblasto apresentou células mononucleadas e células gigantes binucleadas em diferentes níveis ao longo da gestação. O saco vitelino persistiu até 70 dias de gestação, e o seu epitélio apresentou indícios de atividade funcional até 50 dias de gestação. De todos os parâmetros mensurados na análise macroscópica, somente o comprimento o CR e o saco vitelino apresentaram diferença significativa entre os conceptos de monta natural e de FIV. Nos conceptos de monta natural, o comprimento do saco vitelino foi de 5,53 cm, em média, e nos conceptos de FIV, de apenas 1,07 cm. Todavia, faz-se necessário analisar um número maior de animais submetidos a FIV para corroborar a diferença encontrada nestas medidas. Os resultados sugerem ainda a existência de uma *placenta vitelínica* ativa, importante para a manutenção da gestação, que se estabelece temporariamente entre a *placenta coriovitelínica e alantovitelínica* transitória e a *placenta cório-alantóide* definitiva.

Palavras-chaves: Placenta. Saco vitelino. Alantóide. Âmnio. Cório.

ABSTRACT

ASSIS NETO, A. C. **Development placental in bovines obtained by natural gestation and by *In vitro* fertilization.** [Desenvolvimento placentário em bovinos obtidos por gestações naturais e por fecundação *in vitro*]. 2005. 223 f. Tese (Doutorado em Ciências) - Faculdade de Medicina Veterinária e Zootecnia, Universidade de São Paulo, São Paulo, 2005.

The main goal of this study was to describe morphology and the early gestational development of 15 to 70 day-old bovine embryos obtained by natural mating and 35 day-old bovine embryos obtained by in vitro fertilization (IFV) technique. One hundred and forty-one concepts originated by natural mating and seven by IVF technique were used. All concepts were dissected, macroscopically measured and photographed. Extraembryonic membranes were cut in 5 cm^2 fragments and fixed in 4% paraformoldehyde for light and Scanning Electron Microscopy (SEM) and in 2.5% glutaraldehyde for Transmition Electron Microscopy (TEM). All membranes showed different stages of development during analyzed periods. The beginning of allantois macroscopic vascularization, the attempt of fusion between allantois and chorium membranes and the effective development of the first cotyledons were observed in 30-to-40 day-old embryos with 1.9± 0.24 cm of Crown-Rump (CR) length. The average CR, the embryos and gestational sac weight, the chorion and amnion length increased during gestation. The allantoic epithelia showed a cellular dimorphism with 0.9 cm CR, however, the maturation has not happened until the foetal length of 7.2 cm CR. The trophoblast showed different levels of mononucleate cells and binucleate giant cells. The yolk sac persisted until 70 days of gestation and the epithelium seemed functionally activated until 50 days of gestation. The CR and yolk sac size were the only measured macroscopic parameter showing difference between natural

mating and FIV concepts. Yolk sac size presented average values of 5.53 cm and 1.07 cm for natural mating and FIV concepts, respectively. Therefore, it is necessary to analyze a higher number of FIV embryos to corroborate that observed yolk sac size difference. All results obtained in this study suggest the existent of an active *vitelline placenta*, important to the gestational maintenance and temporarily establish between the transitory *choriovitelline placenta* and *allantovitelline placenta* and the permanent *chorioallantoic placenta*.

Key-Words: Placenta. Yolk sac. Allantois. Amnion. Chorion.

LISTA DE FIGURAS

Figura 1- Esquema do início do desenvolvimento do blastocisto. Adaptado de Schlafer et al. (2000) 41

Figura 2- Esquema dos anexos embrionários em desenvolvimento. Schlafer et al. (2000) 42

Figura 3- Esquema representativo das membranas de várias espécies ao final da gestação. a – mulher; b - égua; c – gata; d – porca; e – ovelha; f – porquinho da índia. C = cório, Am = âmnio, V = saco vitelino, A = alantóide. Adaptado de Leiser e Kaufmann (1994)..... 46

Figura 4- Caracterizações externas do desenvolvimento do embrião (1,50 cm de CR). Período gestacional aproximado entre 30 a 40 dias. 1- Flexura cervical. 2- Arcos branquiais. 3- Somitos. 4- Broto do membro torácico. 5- Medula nervosa. 6- Local da crista mesonéfrica. 7- Broto do membro pélvico. 8 - Cauda. 9- Coração. 10-Local da fosseta nasal 78

Figura 5- Fotografia e desenho esquemático do embrião e anexos embrionários bovinos provenientes de monta natural, 0,56 cm de CR (10 aos 20 dias de gestação). Notar cório (co) liso e transparente, envolvendo o alantóide (al) e o âmnio (←). No canto superior direito observar detalhe do alantóide desprovido do cório 91

Figura 6- Fotografia dos anexos embrionários e embrião bovino de 0,60 cm de CR (15 a 20 dias de gestação). O cório foi retirado para observação do alantóide (al). Este apresentava vasos presentes e discretos na porção ventral do embrião (seta) próxima ao saco vitelino (sv) 92

Figura 7- Fotografia do embrião e saco vitelino bovino, 0,76 cm de CR (15 a 20 dias). Observar disposição e relação da parte central (c) e das extremidades (e) do saco vitelino com o embrião 93

Figura 8- Fotografias do embrião e saco vitelino bovino com 0,60 cm de CR (10 a 20 dias). Observar a parte central (c) e as extremidades (e) bem visíveis 94

Figura 9- Fotografia do embrião e anexos embrionários bovino, provenientes de monta natural, 1,03 cm de CR (20 aos 30 dias de gestação). A - Não foram observadas evidências macroscópicas dos cotilédones nas superfícies coriônicas. B - Notar o alantóide (al) separado do cório (c) e uma membrana delgada, envolvendo o embrião, representando o âmnio (am) 96

Figura 10- Fotografia do embrião e saco vitelino bovino, 1,25 cm de CR (20 a 30 dias). O saco vitelino apresenta uma porção central (c) e duas extremidades (e) ainda visíveis 97

Figura 11- Fotografia do embrião e membranas embrionárias de bovino, provenientes de monta natural, 2,17 cm CR (30 a 40 dias de gestação). Observar o início da distribuição da vascularização na superfície coriônica (seta); cório liso (poucos cotilédones são observados) e a relação do âmnio (am) com o embrião 98

Figura 12- Fotografia do embrião e anexos embrionários bovino, provenientes de monta natural, 1,81 cm CR (30 a 40 dias de gestação). A - observar poucos vasos na superfície coriônica; B - Parte do cório foi rebatido para melhor visualização do espaço amniótico. Observar o início de formação de cotilédones (*) e as camadas individualizadas do cório (c) (rebatido), alantóide (al) e âmnio (am)..... 98

Figura 13- Fotografias do embrião e saco vitelino de embriões bovinos provenientes de monta natural, 1,74 cm CR (30 a 40 dias de gestação). A – Notar a relação do saco vitelino e embrião (setas). Envolvendo o embrião observa-se o âmnio (am). B – Detalhe do saco vitelino: parte central (c); extremidades (e)..... 100

Figura 14- Fotografia do embrião e anexos embrionários de bovinos provenientes de monta natural, 3,1 cm de CR (40 a 50 dias de gestação). A – Observar a sintopia entre os anexos e o embrião, evidenciando a justaposição do cório (c), alantóide (al) e âmnio (am) e que ainda não houve fusão entre membranas. B – As membranas foram removidas para mostrar a conexão do embrião, com suas membranas, através do cordão umbilical (▸)..... 101

Figura 15- Fotografia do embrião e anexos embrionários de bovinos provenientes de monta natural, 3,1 cm de CR (40 aos 50 dias de gestação). A - Notar a distribuição dos cotilédones (*) ao redor do embrião. B - Distribuição dos cotilédones (**) em uma das extremidades do saco gestacional (corno gestante)..... 102

Figura 16- Fotografia do embrião e anexos embrionários de bovinos provenientes de monta natural, 2,77 cm de CR (40 aos 50 dias de gestação). Neste saco gestacional foram contados um total de 25 cotilédones (*). A - Os vasos (è) tornam-se mais fáceis de serem visualizados; B - Uma parte do alantóide (al) está recobrindo o âmnio (am), no entanto, ainda não houve uma fusão entre estas duas membranas. C - Observar detalhes do alantóide (al) e âmnio (am), após a remoção do cório (c); D - O

cório, o alantóide e o âmnio foram rebatidos ventralmente em direção ao embrião, assim facilitando a visualização do saco vitelino (sv) e cordão umbilical (seta) 104

Figura 17- Fotografia e desenho esquemático do embrião bovino proveniente de monta natural e membrana amniótica (am), 2,712 cm de CR (40 a 50 dias de gestação). Observar a discreta vascularização na membrana amniótica e a involução do saco vitelino (sv)..... 105

Figura 18- Fotografia do embrião e anexos embrionários de bovinos provenientes de monta natural, 3,0 cm de CR (40 aos 50 dias de gestação). Notar que as extremidades (seta) do saco vitelinos encontram-se bem finas e de difícil visualização à macroscopia. Ec – Porção central mais evidente 106

Figura 19- Fotografia e desenho esquemático do feto e membranas fetais de bovino provenientes de monta natural, 4,20 cm de CR (50 aos 60 dias de gestação). Notar a distribuição irregular dos cotilédones (*) e a disposição dos vasos alantoideanos (seta), mais espessos próximos ao feto e delgados à medida que se direcionam para as extremidades do saco gestacional 108

Figura 20- Feto e membranas fetais, bovinos provenientes de monta natural, 4,4 cm de CR (50 a 60 dias de gestação). Observar o processo de involução do saco vitelino (sv)..... 109

Figura 21- Feto e membranas fetais, bovinos provenientes de monta natural, 8,0 cm de cm de CR (60 a 70 dias de gestação). Os cotilédones (*) maiores encontram-se próximos ao feto e as membranas permanecem bem vascularizadas (setas)..... 110

Figura 22- Feto e membranas fetais, bovinos provenientes de monta natural, 8,0 cm de cm de CR (60 a 70 dias de gestação). Notar a vascularização do âmnio (am) 111

Figura 23- Fotografia do embrião e resquício do saco vitelino bovino, 5,6 cm de CR (período gestacional estimado: 60 a 70 dias). Observar apenas resquício (entre a seta e cabeça do alfinete)..... 112

Figura 24- “Crown-Rump” (CR) médios de embriões e fetos bovinos provenientes de monta natural em diferentes períodos gestacionais. São Paulo, 2005 115

Figura 25- “Boxplot” do Crow-Rump (cm) de embriões e fetos bovinos em diferentes períodos gestacionais. Eixo Y = corresponde aos períodos gestacionais (dias): 1-15 a 20 dias; 2- 20 a 30 dias; 3- 30 a 40 dias; 4- 40 a 50 dias; 5- 50 a 60 dias; 6- 60 a 70 dias. São Paulo, 2005 116

Figura 26- Peso médio dos sacos gestacionais bovinos provenientes de monta natural em diferentes períodos gestacionais. São Paulo, 2005 117

Figura 27- “Boxplot” do peso do saco gestacional (g) de embriões e fetos bovinos em diferentes períodos gestacionais. Eixo Y = corresponde aos períodos gestacionais (dias): 1-15 a 20 dias; 2- 20 a 30 dias; 3- 30 a 40 dias; 4- 40 a 50 dias; 5- 50 a 60 dias; 6- 60 a 70 dias. São Paulo, 2005 118

Figura 28- Comprimento médio crânio caudal (CC) e dorso ventral (DV) do cório-alantoide de embriões e feto bovinos em diferentes períodos gestacionais. São Paulo, 2005 120

Figura 29- “Boxplot” do comprimento (cm) crânio-caudal (CC) da membrana cório-alantóide de embriões e fetos bovinos em diferentes períodos gestacionais. Eixo Y = corresponde aos períodos gestacionais (dias): 1-15 a 20 dias; 2- 20 a 30 dias; 3- 30 a 40 dias; 4- 40 a 50 dias; 5- 50 a 60 dias; 6- 60 a 70 dias. São Paulo 2005 121

Figura 30- “Boxplot” do comprimento (cm) dorso-ventral (DV) da membrana cório-alantóide de embriões e fetos bovinos em diferentes períodos gestacionais. Eixo Y = corresponde aos períodos gestacionais (dias): 1-40 a 50 dias; 2- 50 a 60 dias; 3- 60 a 70 dias. São Paulo, 2005 122

Figura 31- Comprimento médio crânio caudal (CC), látero lateral (LL) e dorso ventral (DV) do âmnio de embriões e feto bovinos em diferentes períodos gestacionais. São Paulo, 2005 123

Figura 32- “Boxplot” do comprimento (cm) crânio-caudal (CC) do âmnio de embriões e fetos bovinos em diferentes períodos gestacionais. Eixo Y = corresponde aos períodos gestacionais (dias): 1-15 a 20 dias; 2- 20 a 30 dias; 3- 30 a 40 dias; 4- 40 a 50 dias; 5- 50 a 60 dias; 6- 60 a 70 dias. São Paulo, 2005 124

Figura 33- “Boxplot” do comprimento (cm) dorso ventral (DV) do âmnio de embriões e fetos bovinos em diferentes períodos gestacionais. Eixo Y = corresponde aos períodos gestacionais (dias): 1-15 a 20 dias; 2- 20 a 30 dias; 3- 30 a 40 dias; 4- 40 a 50 dias; 5- 50 a 60 dias; 6- 60 a 70 dias. São Paulo, 2005 125

Figura 34- Números médios de cotilédones de embriões e fetos bovinos provenientes de monta natural em diferentes períodos gestacionais - São Paulo – 2005..... 127

Figura 35- “Boxplot” do comprimento do número de cotilédones de embriões e fetos bovinos em diferentes períodos gestacionais. Eixo Y =

corresponde aos períodos gestacionais (dias): 1- 30 a 40 dias; 2- 40 a 50 dias; 3- 50 a 60 dias; 4- 60 a 70 dias. São Paulo, 2005 128

Figura 36- "Crown-Rump" (CR) médios de embriões e fetos bovinos provenientes de monta natural em diferentes períodos gestacionais - São Paulo – 2005..... 129

Figura 37- Peso dos embriões e fetos bovinos provenientes de monta natural em diferentes períodos gestacionais com presença de saco vitelino - São Paulo – 2005..... 130

Figura 38- "Boxplot" do peso dos embriões e fetos (g) de embriões e fetos bovinos em diferentes períodos gestacionais. Eixo Y = corresponde aos períodos gestacionais (dias): 1-15 a 20 dias; 1- 20 a 30 dias; 2- 30 a 40 dias; 3- 40 a 50 dias; 4- 50 a 60 dias; 5- 60 a 70 dias. São Paulo, 2005 131

Figura 39- Involução do saco vitelino de embriões bovinos, provenientes de monta natural, em diferentes períodos gestacionais - São Paulo – 2005 133

Figura 40- "Boxplot" do comprimento total do saco vitelino (cm) de embriões bovinos, provenientes de monta natural, em diferentes períodos gestacionais. Eixo Y = corresponde aos períodos gestacionais (dias): 1-15 a 20 dias; 2- 20 a 30 dias; 3- 30 a 40 dias; 4- 40 a 50 dias; 5- 50 a 60 dias - São Paulo – 2005 134

Figura 41- Fotografia do saco gestacional bovino, fecundado In vitro, (35 dias de gestação; 1,70 cm de CR). Notar que os vasos sanguíneos podem ser identificados, entretanto, os cotilédones são de difícil identificação macroscópica 135

Figura 42- Fotografia do embrião e anexos embrionários bovino, fecundado In vitro, (35 dias de gestação; 1,62 cm de CR). O cório (c) foi rebatido para melhor visualização do saco vitelino (sv), âmnio (am) e a distribuição vascular..... 136

Figura 43- Fotografia do embrião e membranas embrionárias de bovino, fecundado In vitro, (42 dias de gestação). Observar superfície do cório com formações cotiledonárias (*) e disposição dos vasos. Âmnio (am); vasos (v); saco vitelino (sv)..... 138

Figura 44- Fotomicrografia do cório de embrião bovinos provenientes de monta natural, 0,95 cm de CR (15 a 20 dias de gestação). Observar as células trofoblásticas gigantes trofoblásticas binucleadas (seta fechada) e seus citoplasmas granulares (*); células trofoblásticas mononucleadas (seta aberta); mesênquima (m) e membrana basal (mb). HE, 50 µm, 100 x 141

Figura 45- Fotomicrografia do cório de embrião bovino, proveniente de monta natural, aos 1,03 cm de CR (20 aos 30 dias de gestação). Notar células gigantes trofoblásticas binucleadas (*) com citoplasma claro e evidente, entremeadas nas células trofoblásticas mononucleadas com núcleos mais escuros. HE, 20 µm 142

Figura 46- Eletrofotomicrografia de varredura do cório de embrião bovino, proveniente de monta natural, aos 1,03 cm de CR (20 a 30 dias de gestação). Notar células trofoblásticas arredondadas revestidas por uma rede de microvilos 144

Figura 47- Eletromicrografia de transmissão do cório de embrião bovino, provenientes de monta natural. A – Embrião de 1,03 cm de CR (20 a 30 dias de gestação). Notar superfícies apicais das células trofoblásticas com pequenos microvilos (↑↑), interdigitaões citoplasmáticas e numerosas mitocôndrias no citoplasmas (m). 4000x. B e C – Embrião de 1,21 cm de CR (20 a 30 dias de gestação). (B) – Célula gigantes trofoblásticas binucleadas com corpos vesiculosos (*) claros e organelas citoplasmáticas dispersas ou (C) concentradas em um dos pólos das células (seta aberta). 2000x 145

Figura 48- Fotomicrografia do cório e alantóide de embriões bovinos, 30 a 40 dias de gestação. Notar alantóide (al+) com células PAS positivas formando um epitélio simples pavimentoso (al). O cório apresenta células trofoblásticas mononucleadas e células gigantes trofoblásticas binucleadas (O) no trofoblasto. No mesênquima (m) encontram-se capilares (v) cheios de células sangüíneas. Azul de Toluidina; 100X e PAS; 40x..... 146

Figura 49- Fotomicrografia do cório de embrião bovino proveniente de monta natural, 1,76 cm CR (30 a 40 dias de gestação). Notar células gigantes trofoblásticas binucleadas (*) entremeadas por células trofoblásticas mononucleadas, sob esta camada observa-se mesênquima (m). 20µm. HE 147

Figura 50- Eletromicrografia de varredura do cório de embrião bovino, proveniente de monta natural, 1,81 cm de CR (30 aos 40 dias de gestação). Observar células trofoblásticas arredondadas recobertas por microvilos 148

Figura 51- Eletromicrografia de transmissão do cório de embrião bovino, proveniente de monta natural, 1,81 cm de CR (30 aos 40 dias de gestação). A – Observar tecido mesênquimal com vasos sanguíneos (V) e células trofobláticas delimitados por membrana basal (mb). 2000X. B - Notar no ápice das células trofoblásticas microvilosidades (←) que se dispõem em direção à porção materna. Observar a grande quantidade de mitocôndrias no ápice destas células (m). 4000X..... 149

Figura 52- Fotomicrografia do cório de embrião bovino proveniente de monta natural, 2,47 cm CR (40 a 50 dias de gestação). Notar células gigantes trofoblásticas binucleadas e células trofoblásticas mononucleadas com núcleos mais corados (*), sob a camada de células observa-se o mesênquima. HE, 20 µm 150

Figura 53- Eletromicrografia de transmissão do cório de embrião bovino, provenientes de monta natural, 5,79 cm de CR (50 a 60 dias de gestação). A - Observar o trofoblasto apoiado sob o mesênquima (M) ricamente vascularizada (v) e separada pela membrana basal (mb). 2000X. B - Células gigantes trofoblásticas binucleadas apresentam organelas citoplasmáticas próximas aos núcleos (setas). 2700X. C – Célula trofobláticas com núcleo eucromatínico e citoplasma com vesículas eletrondensas (*). 4000X 152

Figura 54- Eletromicrografia do cório de embriões bovinos provenientes de monta natural, 7,2 cm de CR (60 aos 70 dias de gestação). Notar célula gigante trofoblástica binucleada com vesículas eletrondensas (v) e poucas organelas evidenciáveis e as células mais escuras com citoplasma rico em mitocôndrias na região luminal e núcleo triangular (t) 2000X. No detalhe, observar numerosos microvilos (↑). 4000X 154

Figura 55- Fotomicrografia do alantóide bovino proveniente de monta natural, 2,50 cm de CR (40 a 50 dias de gestação). Observar a fina camada de células achatadas (seta). HE, 10 µm 155

Figura 56- Eletromicrografia de varredura do alantóide de embrião bovino, provenientes de monta natural, 0,94 cm de CR (15 a 20 dias gestação). A – observa-se epitélio do alantóide com células que apresentam um formato variando de penta a hexagonal. B – Mesma região em maior aumento evidenciando células mais claras (delimitadas por uma fileira circular de microvilos: células superficiais lisas - S), entremeadas ou contidas por células poligonais microvilosas (células microvilosas - Cm)..... 157

Figura 57- Eletromicrografia de varredura do alantóide de embrião bovino, provenientes de monta natural, 0,94 cm de CR (15 a 20 dias gestação. A – Mostra a predominância de células microvilosa (Cm) com formato que podem variar de quadrangular a hexagonal. B – aumento maior, evidenciando o aparecimento de células lisas superficiais (S): demarcadas por uma fileira de microvilos (seta), região intermediárias com pouco microvilos (*) e fileira circular microvilosa (cabeça de seta)..... 158

Figura 58- Eletromicrografia de transmissão do alantóide de embrião bovino, provenientes de monta natural, 1,76 cm de CR (30 a 40 dias gestação). Notar células achatadas repletas de polirribossomos

livres (p). Abaixo observar fibroblasto (f) e fibras colágenas 5000X. No detalhe observar grânulo eletrodensos de glicogênio (↓) e mitocôndrias alongadas (m). 10000X 159

Figura 59- Eletromicrografia de transmissão do alantóide de embrião bovino, proveniente de monta natural, 7,2 cm de CR (60 a 70 dias de gestação). Notar grânulos eletrondensos (↓), interdigitações celulares (círculo), membrana basal (mb), mesênquima (m) e glicocálix (seta aberta). 6700X 160

Figura 60- Fotomicrografia do âmnio de embrião de bovino provenientes de monta natural, 3,11 cm de CR (40 a 50 dias de gestação). Notar células achatadas (seta) sobre o mesênquima (m). 5 µm, 100X 161

Figura 61- Eletromicrografia de varredura do âmnio de embrião bovino, provenientes de monta natural, 4,2 cm de CR (50 a 60 dias de gestação. As células encontram-se delimitadas por uma fileira densa de microvilos (seta) formando estruturas poliédricas (*)..... 162

Figura 62- Eletromicrografia de transmissão do âmnio de embrião bovino, proveniente de monta natural, 7,2 cm de CR (60 a 70 dias de gestação). A: Notar as células achatadas com interdigitações citoplasmáticas (entre as setas), membrana basal (mb), mesênquima (m) e glicocálix (*). 5000X 163

Figura 63- Fotomicrografia do saco vitelino em embriões bovinos provenientes de monta natural, 1,03 cm CR (20 a 30 dias de gestação). A - Notar células globosas e, às vezes, colunares em camada única do endoderma (E); o mesênquima (m) com ilhas eritroplásticas (i) e o mesotélio (M). B – o lúmen (Lum) estar revestido pelo epitélio endodérmico (E). O espaço entre o endoderma e o mesotélio (M) é estreito. Observar vasos sanguíneos (v) de diferentes tamanhos no mesênquima (m). HE, 10 µm 165

Figura 64- Eletromicrografia de transmissão de células do saco vitelino de embrião bovino provenientes de monta natural, 1,03 cm CR (20 a 30 dias de gestação). Notar mitocôndrias (m) localizadas entre o núcleo e extremidade luminal, reticulo endoplasmáticos rugoso (r), pequenas vesículas (seta) microvilosidades apicais (cabeça de setas) e zonas ocludentes (círculo). 4000X 166

Figura 65- Saco vitelino em embriões bovinos provenientes de monta natural, 1,03 cm CR (20 a 30 dias de gestação). A: Na microscopia eletrônica de transmissão são evidenciados espaços intercelulares (e) entre as células epiteliais endodérmicas (E) e possíveis áreas de fenestrações (setas) no revestimento endotelial (re). Observar que os eritroblastos primitivos (Ep) encontram-se dentro do vaso;

m - mesênquima (m). B: Na microscopia de luz notar a endoderma (E); o mesênquima (m) com ilhas eritroplásticas (i) e o mesotélio (M). HE, 10 µm 167

Figura 66- Fotomicrografia do saco vitelino de embrião bovino 1,76 cm CR (30 a 40 dias de gestação). Notar detalhes das células endodérmicas globosas a colunares (E) apoiadas pelo mesênguima embrionário (m) e mesotélio (M). Notar também os vasos sanguíneos (v). HE, 20 µm. B - Notar o epitélio vitelino em dobras, formando entre elas canalículos (C). 20µm 169

Figura 67- Eletromicrografia de transmissão de células do saco vitelino de embrião bovino provenientes de monta natural, 1,76 cm CR (30 a 40 dias de gestação). Notar zonas ocludentes entre células (seta); retículo endoplasmático rugoso (r); mitocôndrias (m). 4000X; 5000X; 5000X; 6700X 170

Figura 68- Fotomicrografia do saco vitelino bovino proveniente de monta natural, 3,12 cm de CR (40 a 50 dias de gestação). Notar epitélio pregueado formando pequenos canais (seta). No mesênquima observa-se vasos sanguíneos (v). Método HE, 20 µm 171

Figura 69- Fotomicrografias do saco vitelino de embriões bovinos 40 a 50 dias de gestação. Notar epitélio constituído por células claras (c) e principalmente células com citoplasmas mais escuros (e). As células claras apresentam citoplasma vacuolizado. As células escuras apresentam citoplasma pouco definido e contorno nuclear irregular. Azul de Toluidina; 100X 172

Figuras 70- Eletromicrografia de transmissão do saco vitelino de embrião bovino proveniente de monta natural, 2,47 cm CR (40 a 50 dias de gestação). A - Observar células globosas com presenças de vesículas, grandes e eletrondensas (v). 2700X. B e C - Observar as células globosas com mitocôndrias concentradas próximas as áreas de secreção apical (seta). 2000X e 5000X 173

Figura 71- Eletromicrografia do saco vitelino de embriões bovinos de 40 a 50 dias de gestação. A – Duas células escura com uma pequena variação de coloração citoplamática. Notar complexos juncionais entre células. Notar núcleo (N) e RER 3080X. B - Notar célula com citoplasma claro e estruturas arredondadas próximas ao núcleo (*). 3850X 174

Figura 72- Fotomicrografia de luz do embrião e anexos embrionários fecundados in vitro (FIV), 35 dias de gestação. Observar alantóide (al), pedúnculo alantoidiano (Pal), âmnio (Am), região central do saco vitelino (Ec) e extremidades alongadas (Eal). Embrião: coração (C), fígado (F), estômago (E), rim primitivo (R), Intestino primitivo (Ip), somitos (S). HE, 25X 177

Figura 73- Fotomigrografia de luz do cório de embriões bovino, fecundado in vitro, 35 dias de idade gestacional. A – Observar células trofoblásticas claras e microvilos (seta). B e C – Detalhes das células binucleadas com núcleos bem delimitados, nucléolos evidentes e citoplasma granuloso polarizado (*). Azul de Toluidina, 100X 178

Figura 74- Eletromicrografia de varredura do cório de embriões bovino de 35 dias gestação, fecundado In vitro. Observar células com (+) e sem microvilos (*) 179

Figura 75- Eletromicrografia de transmissão do cório de embriões bovino de 35 dias gestação, fecundado In vitro. Observar células binucleadas com vesículas eletrodensas (*) e mitocôndrias (m) no citoplasma (4620X) 180

Figura 76- Fotomicrografia do alantóide de embrião fecundado in vitro (35 dias de gestação). Notar nestes detalhes em diferentes colorações, o aspecto do epitélio (e) com células variando o formato de globosas a cilíndricas com projeções apicais de membranas (p). A - Azul de Toluidina; 40x. B - Células epiteliais fortemente marcadas pela reação de PAS; 40x. C - Azul de Toluidina; 100X 181

Figura 77- Eletromicrografia de varredura do alantóide de embrião bovino, FIV 35 dias. A - Algumas células aparecem “franzidas” por fileiras densas de microvilos e projetadas apicalmentes (S). B - Outras mostram-se mais planas e com curtos microvilos centrais delimitados por uma fileira mais densa (Cm) 182

Figura 78- Eletrofotomicrografia do alantóide de embrião FIV de 35 dias de gestação. Notar grande quantidade de grânulos escuros (*), interdigitações citoplasmáticas (seta), membrana basal e fibroblastos com fibras colágenos no mesênquima. 4620X e 7700X ... 183

Figura 79- Fotomicrografia do saco vitelino de embrião FIV, 35 dias de gestação. Observar células globosas (h), capilares sanguíneos (w). A – Picrosírius; 40X; 20 µm. B – PAS; 100X; 11 µm 184

LISTA DE TABELAS

Tabela 1- “Crown-Rump” (CR) médios e número (N) de embriões e fetos bovinos, provenientes de monta natura, em diferentes períodos gestacionais - São Paulo – 2005 115

Tabela 2- Estatística para o “Crow-Rump” (cm) de embriões e fetos bovinos em diferentes períodos gestacionais - São Paulo, 2005 116

Tabela 3- Peso médio dos sacos gestacionais e número (N) de embriões bovinos, provenientes de monta natural em diferentes períodos gestacionais - São Paulo – 2005 117

Tabela 4- Estatística do peso gestacional (g) de embriões e fetos bovinos em diferentes períodos gestacionais - São Paulo, 2005 118

Tabela 5- Desenvolvimento macroscópico das membranas extra-embrionários e fetais bovinas, proveniente de monta natural no período inicial da gestação (15-70 dias), São Paulo, 2005..... 120

Tabela 6- Estatísticas do comprimento crânio caudal do cório-alantóide da membrana cório-alantóide de embriões e fetos bovinos em diferentes períodos gestacionais – São Paulo – 2005..... 121

Tabela 7- Estatísticas do comprimento dorso ventral do cório-alantóide da membrana cório-alantóide de embriões e fetos bovinos em diferentes períodos gestacionais – São Paulo – 2005..... 122

Tabela 8- Comprimento médio crânio caudal (CC), latero lateral (LL) e dorso ventral (DV) do âmnio de embriões e feto bovinos em diferentes períodos gestacionais - São Paulo – 2005 123

Tabela 9- Estatísticas do comprimento (cm) crânio caudal do âmnio de embriões e fetos bovinos em diferentes períodos gestacionais – São Paulo – 2005 124

Tabela 10- Estatísticas do comprimento dorso ventral do âmnio do âmnio de embriões e fetos bovinos em diferentes períodos gestacionais – São Paulo – 2005 125

Tabela 11- Números médios de cotilédones de embriões e fetos bovinos provenientes de monta natural em diferentes períodos gestacionais - São Paulo – 2005 127

Tabela 12- Estatísticas do número de cotilédones de embriões e fetos bovinos em diferentes períodos gestacionais – São Paulo – 2005 128

Tabela 13- Peso médio de embriões e fetos bovinos provenientes de monta natural em diferentes períodos gestacionais com presença de saco vitelino - São Paulo – 2005 130

Tabela 14- Estatísticas do peso dos embriões e fetos (g) bovinos em diferentes períodos gestacionais – São Paulo – 2005..... 131

Tabela 15- Involução do saco vitelino de embriões bovinos, provenientes de monta natural, em diferentes períodos gestacionais - São Paulo – 2005..... 132

Tabela 16- Estatística do comprimento total do saco vitelino (cm) de embriões bovinos, provenientes de monta natural, em diferentes períodos gestacionais - São Paulo – 2005 134

Tabela 17- Crow-Rump, peso do saco gestacional, comprimento crânio caudal (CC) e dorso ventral (DV) do cório, número de cotilédones e comprimento crânio caudal (CC) e dorso ventral (DV) do âmnio de embriões bovinos FIV com 35 dias de idade gestacional - São Paulo – 2005..... 137

Tabela 18- Crow-Rump, comprimento central, maior e total do saco vitelino (SV) de embriões bovinos FIV com 35 dias de idade gestacional - São Paulo – 2005..... 137

Tabela 19- Parâmetros comparativos dos conceptos bovinos provenientes de monta natural x fecundação *in vitro* no terço inicial da gestação, São Paulo, 2005..... 139

Tabela 20- Altura do epitélio coriônico em embriões e fetos bovinos provenientes de monta natural, em diferentes períodos gestacionais - São Paulo – 2004 140

LISTA DE QUADROS

Quadro 1- Período gestacional estimado e quantidade de embriões e fetos bovinos analisados conforme as medidas do “Crown-Rump”.....79

Quadro 2- Período gestacional estimado e quantidades de embriões bovinos com presença integra do saco vitelino 80

Quadro 3- Caracterização macroscópica dos anexos embrionários e fetais bovinos, proveniente de monta natural no período inicial da gestação (15-70 dias), São Paulo, 2005 113

SUMÁRIO

1 **INTRODUÇÃO** 32

2 **OBJETIVOS** 36

3 **REVISÃO DE LITERATURA** 39

3.1 DESENVOLVIMENTO PLACENTÁRIO INICIAL NA ESPÉCIE BOVINA 40

3.2 ASPECTOS MORFOFUNCIONAIS DAS MEMBRANAS EXTRA-EMBRIONÁRIAS E FETAIS 47

3.2.1 **Morfologia do Saco Coriônico** 47

3.2.2 **Morfologia do Alantóide** 55

3.2.3 **Morfologia do Âmnio** 58

3.2.4 **Morfologia do Saco Vitelino** 60

3.3 ANORMALIDADES PLACENTÁRIAS ASSOCIADAS ÀS MORTES EMBRIONÁRIAS NO TERÇO INICIAL DA GESTAÇÃO EM BOVINOS MANIPULADOS EM LABORATÓRIOS 67

4 **MATERIAL E MÉTODO** 74

4.1 COLETA DE MATERIAL 75

4.1.1 **Embriões Provenientes de Monta Natural** 75

4.1.2 **Embriões Fecundados *In Vitro*** 80

4.1.2.1 Obtenção de amostras para estudos 80

4.1.2.2 Produção *in vitro* de embriões bovinos 81

4.2 ESTUDO MACROSCÓPICO E MORFOMÉTRICO 82

4.2.1 **Preparo do Material** 83

4.2.2 **Parâmetros Analisados** 83

4.2.2.1 Mensurações, observações macroscópicas e pesagens 83

4.2.2.2 Análise estatística 84

4.3 ESTUDO MICROSCÓPICO 85

4.3.1 **Processamento Para Microscopia de Luz** 85

4.3.2 **Processamento Para Microscopia Eletrônica de Transmissão** 86

4.3.3 **Processamento para Microscopia Eletrônica de Varredura** 87

5 **RESULTADOS** 88

5.1 MACROSCOPIA DAS MEMBRANAS EXTRA-EMBRIONÁRIAS E FETAIS DE BOVINOS PROVENIENTES DE MONTA NATURAL 89

5.1.1 **Embrião de 15 a 20 dias de gestação (0,71± 0,17 cm)** 89

5.1.2 **Embrião de 20 a 30 dias de gestação (1,23 cm±0,13 cm)** 95

5.1.3 **Embrião de 30 a 40 dias de gestação (1,90 ± 0,27 cm)** 98

5.1.4 **Embrião de 40 a 50 dias de gestação (2,79 ± 0,19 cm)** 101

5.1.5 **Fetos de 50 a 60 dias de gestação (3,76 ± 0,52 cm)** 107

5.1.6 **Fetos de 60 a 70 dias de gestação (6,75 ± 0,86 cm)** 110

5.2 PARÂMETROS MÉTRICOS DO SACO GESTACIONAL, EMBRIÕES E FETOS BOVINOS (“CROWN-RUMP”) PROVENIENTES DE MONTA NATURAL 114

5.2.1 **“Crown-Rump” e Peso do Saco gestacional** 114

5.2.2 **Comprimento da Membrana Cório-alantóide e Âmnio** 119

5.2.3 **Números de Cotilédones** 126

5.2.4 **Comprimento do Saco Vitelino** 129

5.3 MACROSCOPIA E BIOMETRIA DAS MEMBRANAS EXTRA-EMBRIONÁRIAS FETAIS DE BOVINOS FECUNDADOS *IN VITRO*..... 135

5.3.1 Embriões de 35 dias de gestação 134

5.4 MICROSCOPIA DAS MEMBRANAS EXTRA-EMBRIONÁRIAS E FETAIS DE BOVINOS PROVENIENTES DE MONTA NATURAL.....140

5.4.1 **Cório** 140

5.4.1.1 Embrião de 15 a 20 dias de gestação (0,71± 0,17 cm) 141

5.4.1.2 Embrião de 20 a 30 dias de gestação (1,23 cm±0,13 cm) 142

5.4.1.3 Embrião de 30 a 40 dias de gestação (1,90 ± 0,27 cm) 146

5.4.1.4 Embrião de 40 a 50 dias de gestação (2,79 ± 0,19 cm) 150

5.4.1.5 Embrião de 50 a 60 dias de gestação (3,76 ± 0,52 cm) 151

5.4.1.6 Embrião de 60 a 70 dias de gestação (6,75 ± 0,86 cm) 153

5.4.2 **Alantóide** 155

5.4.3 **Âmnio** 161

5.4.4 **Saco vitelino** 164

5.4.4.1 Embriões de 15 a 20 dias de gestação (0,71± 0,17 cm) 164

5.4.4.2 Embriões de 20 a 30 dias de gestação (1,23 cm±0,13 cm)..... 164

5.4.4.3 Embriões de 30 a 40 dias de gestação (1,90 ± 0,27 cm) 168

5.4.4.4 Embriões de 40 a 50 dias de gestação (2,79 ± 0,19 cm) 171

5.5 MICROSCOPIA DAS MEMBRANAS EXTRA-EMBRIONÁRIAS E FETAIS DE BOVINOS FECUNDADOS *IN VITRO* 175

5.5.1 Embriões de 35 dias 175

6 **DISCUSSÃO** 185

6.1 ASPECTOS MORFOMÉTRICOS DO SACO GESTACIONAL 186

6.2 ASPECTOS MACROSCÓPICOS DAS MEMBRANAS EXTRA-EMBRIONÁRIAS 190

6.3 ASPECTOS MICROSCÓPICOS DO CÓRIO, ALANTÓIDE E ÂMNIO 195

6.3.1 **Cório** 196

6.3.2 **Alantóide** 198

6.3.3 **Âmnio** 200

6. 4 MORFOLOGIA DO SACO VITELINO 201

7 **CONCLUSÕES** 209

REFERÊNCIAS 212

1 INTRODUÇÃO

1 INTRODUÇÃO

As membranas extra-embrionárias são o elo de comunicação entre os organismos materno-embrionário e posteriormente irão formar a placenta, órgão vital para o desenvolvimento e crescimento fetal. Uma grande parte das mortalidades embrionárias bovinas ocorrem em fêmeas sadias em decorrência de uma comunicação materno-embrionária deficiente, que impede a manutenção da gestação (WOLF et al., 2003).

O alto índice de mortalidade embrionária e fetal no terço inicial da gestação de bovinos é uma das maiores causas de perdas econômicas na produção animal. Em novilhas férteis, saudáveis e mantidas em boas condições, após a inseminação artificial com sêmen de boa qualidade, a mortalidade embrionária (período desde a concepção até 45 dias) pode variar de 15 – 25% (REICHENBACH et al., 2003). A mortalidade embrionária tardia ou fetal inicial apresenta índices de 10 a 30% de perdas em animais de produção leiteira e menos de 10% em bovinos de corte e novilhas de leite entre os dias 25 e 60 de gestação (SARTORI, 2004).

Limitadas são as pesquisas que abordam o crescimento e o desenvolvimento das membranas extra-embrionárias durante o desenvolvimento do concepto. O saco vitelino é uma das membranas extra-embrionárias que desempenha um papel importante para a sobrevivência inicial do embrião em muitas espécies de mamíferos. Nos bovinos, Leiser e Kaufmann (1994); Wooding e Flint (1994); Greenstein et al. (1989) e Amoroso (1959) descrevem a existência de uma placenta

córiovitelina transitória, entretanto, pouca atenção é dispensada a seu papel como órgão placentário participativo na comunicação materno-embrionária.

Vários estudos vêm demonstrando problemas relacionados ao concepto em procedimentos de produção *in vitro* e transferência nuclear quando comparado os procedimentos de monta natural e inseminação artificial. E muitos desses problemas estão diretamente relacionados às falhas no desenvolvimento inicial das membranas extra-embrionárias. Assim, são descritas modificações no cório (BERTOLINI; ANDERSON, 2002; BERTOLINI et al., 2002; EDWARDS et al., 2003; HILL et al., 2000; STICE et al., 1996) e no alantóide (DE SOUSA et al., 2001; PETERSON et al., 1998a,b; THOMPSON; PETERSON, 2000). No entanto, pouca atenção tem sido dada ao desenvolvimento do saco vitelino. Apenas De Sousa et al. (2001) levantam a hipótese de uma possível transição da circulação vitelina para a nutrição alantoidiana, estar relacionada com falhas fetais e embrionárias nos procedimentos de clonagem.

A importância de estudos relativos ao desenvolvimento e as funções placentárias, têm como alvo melhorar a manutenção de conceptos saudáveis em gestações oriundas de produção *in vitro* e clonagem (WELL et al., 1999). Para tal feito, é indispensável que tenhamos bem estabelecida uma caracterização do desenvolvimento normal do processo de placentação inicial em gestações que ocorrem por meio de concepção natural ou inseminação artificial. Informações sobre o desenvolvimento normal do concepto, contato materno-embrionário ou fetal, descrições morfométricas e macroscópicas do saco vitelino bovinos são tratados de forma ineficiente e, às vezes, confusa na literatura.

O estudo do processo de placentação em fases mais avançadas da gestação em ruminantes foi iniciado por Miglino (1991). Desde então, muitas pesquisas (CARVALHO, 2000; FEITOSA JUNIOR, 1997; MORAIS PINTO, 2002; PEREIRA, 2000; PEREIRA, 2004; SILVA, 2002) vêm sendo desenvolvidas com o objetivo de contribuir com os aspectos reprodutivos neste grupo de animais. Focando particularmente o início da gestação, este trabalho direciona-se aos estágios iniciais da formação da placenta bovina, a fim de obter dados a respeito do complexo fenômeno de placentação, com vista à compreensão dos inusitados mecanismos envolvidos no diálogo materno-embrionário.

2 OBJETIVOS

2 OBJETIVOS

Partindo da hipótese de que a passagem da placenta coriovitelínica ou alantovitelínica transitória para a placenta cório-alantóide definitiva poderá estar relacionada com os altos índices de mortalidade embrionária no terço inicial da gestação bovina, este trabalho teve como objetivos:

- Estudar o desenvolvimento inicial dos conceptos bovinos provenientes de gestações naturais, nos períodos de 15 a 70 dias de gestação, comparando-os com os conceptos bovinos fecundados *in vitro* com 35 dias de gestação, com ênfase às suas membranas extra-embrionárias, utilizando dissecações, descrições anatômicas, mensurações macroscópicas e técnicas de microscopia de luz e eletrônica de varredura e transmissão.
- Estudar as especializações celulares do cório, alantóide, âmnio e saco vitelino, utilizando técnicas de microscopia de luz, microscopia eletrônica de varredura e transmissão.
- Estabelecer parâmetros morfológicos e biométricos do desenvolvimento do saco vitelino em embriões bovinos oriundos de gestações naturais.
- Fornecer parâmetros que possam ser aplicados ao estudo do desenvolvimento embrionário e placentário inicial de gestações provenientes de outras biotécnicas da reprodução bovina, tais como a

clonagem por transferência de núcleo e citoplasma e produção de animais transgênicos, partenogenéticos e quiméricos.

3 REVISÃO DE LITERATURA

3 REVISÃO DE LITERATURA

A Literatura foi sistematizada nos seguintes tópicos: 3.1 desenvolvimento placentário inicial na espécie bovina, 3.2 aspectos morfológicos individuais para cada membrana extra-embrionária e/ou fetal, 3.3 ocorrências de anormalidades placentárias em gestações iniciais bovinas.

3.1 DESENVOLVIMENTO PLACENTÁRIO INICIAL NA ESPÉCIE BOVINA

O início do desenvolvimento placentário bovino ocorre antes da implantação definitiva do ovo fecundado. Após a fecundação, o embrião passa por vários estágios de divisão, modelagem e compactação de células, correspondendo ao estágio de mórula. O estágio de blastômero ocorre, quando o embrião desenvolve uma cavidade preenchida de fluidos, a blastocele, que está circundada por uma camada celular simples, o trofoectoderma. Estas células formam a parede externa do embrião, assumindo funções especializadas e são conhecidas como células trofoblásticas, as quais, combinadas com o mesoderma somático subjacente, formam o cório.

Com o passar do tempo, mais fluidos são produzidos dentro da blastocele, resultando em uma expansão do embrião, que é então denominado de blastocisto expandido. A blastocele, repleta de líquido, forma a cavidade do saco vitelino.

Durante o estágio de blastocisto, outras populações especializadas de células se agrupam, em um dos seus pólos, resultando na massa celular interna, a qual dará origem ao embrião propriamente dito. Uma segunda camada de células de origem endodérmica cresce logo abaixo da massa celular interna, contornando uma cavidade denominada cavidade do saco vitelino, e uma terceira camada, o mesoderma, então se estenderá do disco embrionário e formará uma camada entre o trofoectoderma e o endoderma (Figura 1).

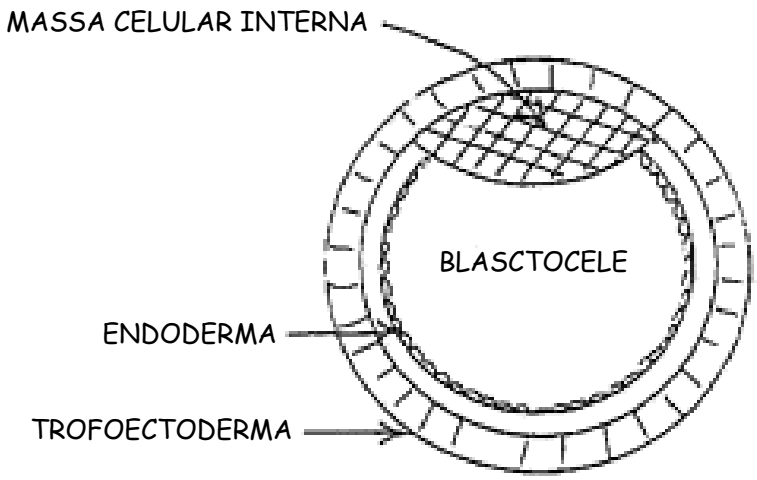

Fonte: Schlafer et al. (2000)

Figura 1 – Esquema do início do desenvolvimento do blastocisto

O âmnio é formado a partir de dobras do trofoectoderma juntamente com o mesoderma somático. Estas dobras se fecharam e formaram um espaço preenchido de líquido ao redor do embrião. Antes da parede abdominal ventral do embrião fechar, o intestino posterior se estende para formar uma estrutura saculiforme, o alantóide. Este carreará vasos para o cório e o alantóide. A expansão do alantóide

torna-se diretamente oposta ao cório. O alantóide e o cório fusionam-se para formar o cório-alantóide. A morfogênese da placenta durante a gestação inicial está intimamente relacionada às membranas extra-embrionárias, que são diferenciadas em cório, alantóide, âmnio e saco vitelino (Figura 2).

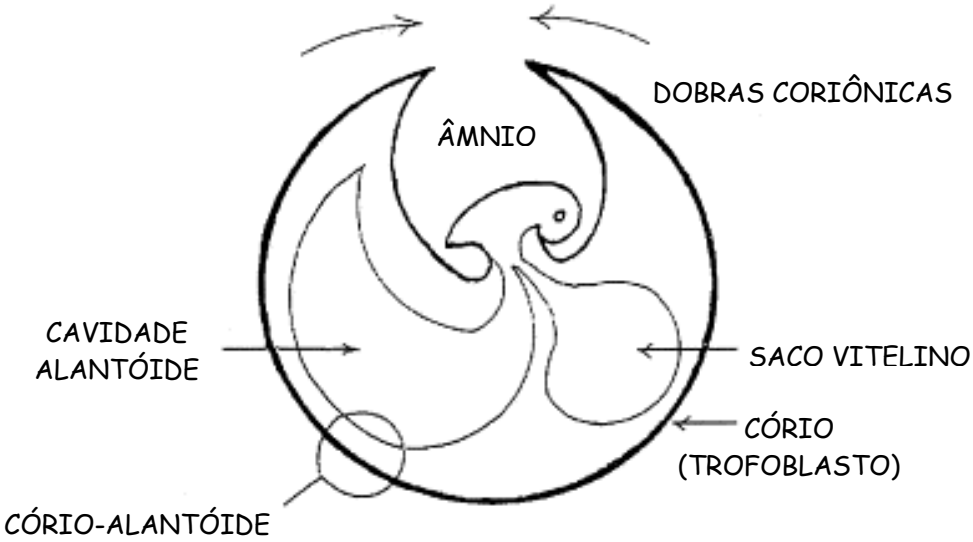

Fonte: Schlafer et al. (2000).

Figura 2 – Esquema dos anexos embrionários em desenvolvimento

A implantação em mamíferos é resultante de uma série de interações altamente coordenadas que começam com o contato íntimo entre a superfície das membranas do concepto e o epitélio luminal uterino e terminam com a formação de um órgão complexo, a placenta, com funções múltiplas de proteção, nutrição, respiração, controle endócrino e imunossupressão (BOWEN; BURGHARDT, 2000; HAFEZ, 2004; KING et al., 1982; LEISER, 1975).

Cronologicamente o período completo de implantação nas espécies bovina e ovina duram 40-45 e 14-16 dias, respectivamente (NODEN; LAHUNTA, 1990). Os bovinos apresentam um processo de implantação superficial, não invasivo que envolve três fases: aposição, adesão e fixação (HAFEZ, 2004; KING et al., 1982; LEISER, 1975), também denominadas de fases pré-implantação, implantação e pós-implantação (YAMADA, 2002).

A fase da aposição ou manutenção passiva de contato entre o trofoblasto e o epitélio uterino, inicia-se entre os 17º e 19º dias da gestação. A fase de adesão ou união coesiva entre as superfícies interativas envolve áreas carunculares e intercarunculares do endométrio. Uma aderência transitória ocorre inicialmente à medida que os conceptos bovinos e ovinos desenvolvem vilosidades semelhantes a dedos (papilas) que se projetam para o lúmem uterino. A aderência placentária em ruminantes é caracterizada pelo aparecimento de células binucleadas, que crescem a partir das células mononucleadas do trofoblasto. As células binucleadas aparecem inicialmente no 17º dia e permanecem durante toda a gestação (HAFEZ, 2004; KING et al., 1982; LEISER, 1975).

A fase de fixação definitiva, que começa por volta do 19º dia de gestação nos bovinos, mediante interdigitação dos microvilos, culmina na formação do cotilédone. Esta fase tem início na região próxima ao embrião e então se espalha por toda a superfície coriônica, incluindo as regiões intercarunculares. O contato do cotilédone com a superfície caruncular, ou seja, a formação do placentônio, não começa até o 30º dia de gestação, indicando que o desenvolvimento da placenta depende da localização em relação ao embrião, bem como da idade gestacional, portanto, o estabelecimento do processo de implantação não é uniforme (LEISER, 1975).

Yamada (2002) avaliou a expressão da proteína liberadora de prolactina I (bPRP-I) durante o período de implantação em vacas e observou que a bPRO-I pode ser um excelente marcador para as células trofoblásticas, assim como, um candidato ao diagnóstico da gestação. Na fase de pré-implantação (17º e 19º dia de gestação) o concepto se localiza somente no corno gestante. Nesta fase, a membrana trofoblástica está próxima ao endométrio uterino, entretanto, as células trofobláticas não estão ainda fusionadas ao epitélio uterino. Na fase de implantação (20-25 dias de gestação), o trofoblasto encontra-se no lúmen uterino em ambos os cornos uterinos. O início da formação placentária (implantação) foi encontrado em vários locais no endométrio. No corno gravídico, o citotrofoblasto, que era composto de células mononucleadas e células binucleadas, encontra-se intimamente em aposição ao epitélio endometrial uterino e positivo à reação de PAS. Foram observados os primeiros bPRO-I mRNA no citotrofoblasto aos 20º dia da gestação. Durante a fase de pós-implantação (26-30 dias de gestação), a formação placentária (cotilédones) era encontrada no corno gravídico, especialmente próxima ao embrião. Vilos coriônicos estavam bem desenvolvidos nestas estruturas e continham muitas células binucleadas fortemente coradas pelo PAS.

Wathes e Wooding (1980) e Guillomot e Guay (1982) descreveram as mudanças que ocorreram no útero e epitélio coriônico de vacas, respectivamente, entre os dias 18-28 e 7-21 de gestação, antes e durante a implantação. Áreas de fixação foram primeiramente observadas no 20º dia na região próxima ao embrião. Em um outro estudo, Wooding (1992), caracterizou a migração das células binucleadas e sua fusão com o epitélio uterino em ruminantes, condição até então denominada de placenta sinepitéliocorial.

Hammond[1] (1927) *apud* Marshall (1952) estudou as mudanças histológicas que ocorreram nos cotilédones durante o desenvolver da gestação de vacas. Foi relatado que a implantação não começa até o final do primeiro mês e não é completada até o 3º ou 4º mês da prenhez. Antes de a implantação ser efetuada, o epitélio uterino que cobre a superfície e a base das elevações cotiledonárias, encontrava-se completamente desnudo. No final do segundo mês, existe um certo grau de aderência entre os vilos coriônicos e as lamelas dos cotilédones maternos. Aos três meses um grande e mais completo sistema de ramificação, em ambas as projeções maternas e fetais, ocorre e a separação não é facilmente efetuada.

Como descrito acima, o cório, o alantóide, o âmnio e o saco vitelino são as estruturas membranosas do embrião envolvidas na formação da placenta. As membranas embrionárias podem estabelecer conexões entre si ao longo de todo o desenvolvimento placentário. Estas conexões podem ser transitórias ou se tornarem permanentes ou ainda podem comportar-se de forma diferente de acordo com a espécie. Sendo assim, Leiser e Kaufmann (1994) definiram quatro modelos para a composição das membranas fetais em gestações a termo: placenta coriônica, placenta coriovitelínica, placenta cório-alantóide e placenta vitelínica.

A placenta coriônica é o primeiro passo do desenvolvimento placentário em todos os mamíferos, o qual está presente no fim da gestação como uma porção não vascularizada e não especializada na placenta humana. A placenta coriovitelínica apresenta as membranas coriônicas conectadas à circulação fetal por vasos vitelinos. Esta relação é descrita em uma pequena região da placenta da égua e da gata até o final da gestação. A placenta cório-alantóide já apresenta a membrana coriônica conectada à circulação fetal pelos vasos alantóides e representa a parte

[1] HAMMOND, D. J. **Physiology of Reproduction in the cow**, Cambridge, London, 1927.

dominante da maioria da placenta dos mamíferos domésticos. Na placenta vitelínica, propriamente dita, o epitélio do saco vitelino e os vasos vitelinos apresentam-se conectados à circulação fetal. Este tipo de placentação é estabelecido em peixes vivíparos, anfíbios e na placenta de roedores (Figura 3).

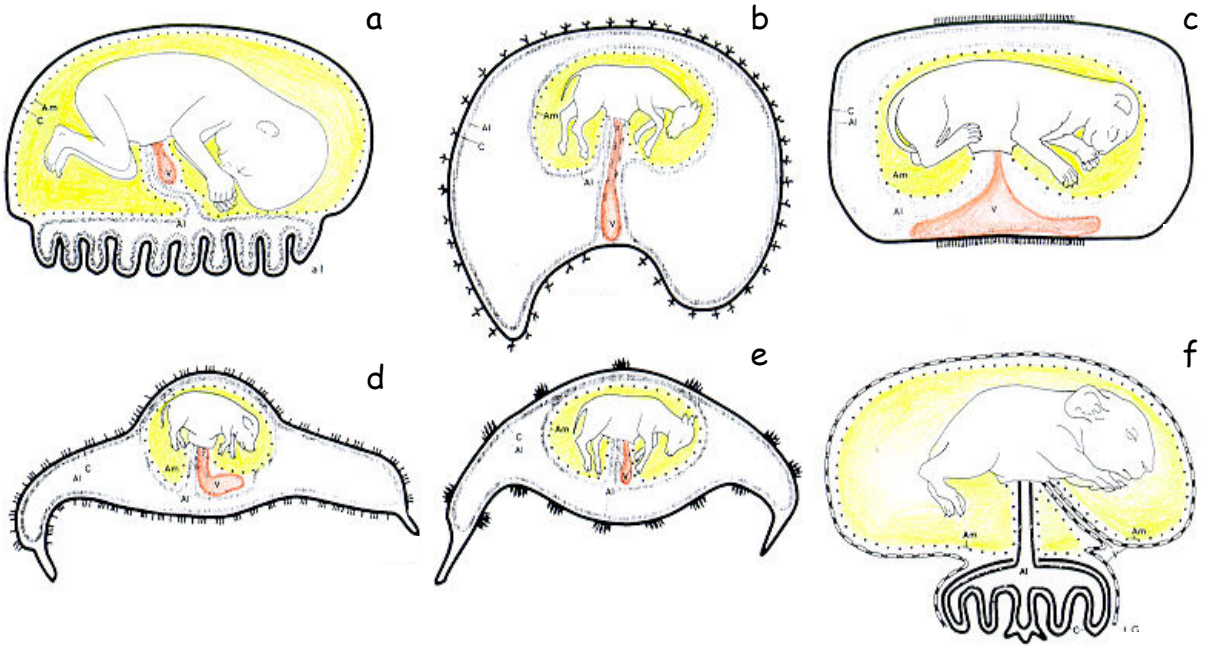

Fonte: Leiser e Kaufmann (1994).

Figura 3 – Esquema representativo das membranas extra-embrionárias/fetais de várias espécies ao final da gestação. a – mulher; b - égua; c – gata; d – porca; e – ovelha; f – porquinho da índia. C = cório, Am = âmnio, V = saco vitelino, A = alantóide

3.2 ASPECTOS MORFOFUNCIONAIS DAS MEMBRANAS EXTRA-EMBRIONÁRIAS E FETAIS

Os vertebrados vivíparos desenvolvem um complexo sistema nutricional que circundam o embrião e o feto, as membranas fetais ou extra-embrionárias. Estas constituem a base para as estruturas placentárias essenciais e a manutenção fisiológica e proteção do embrião dentro do útero.

3.2.1 Morfologia do Saco Coriônico

O cório é uma camada epitelial da parede externa do blastocisto. Durante a implantação ele é preenchido por uma camada interna de mesênquima, que deriva do embrião. Logo em seguida, o mesênquima desenvolve seu próprio sistema de capilarização. A cavidade circundada pelo cório, que contém o embrião, a vesícula amniótica, o saco vitelino e o alantóide, é denominada exoceloma. Na maioria das espécies, o epitélio coriônico ou trofoblástico, como a camada externa da unidade fetoplacentária, representa a decisiva barreira de troca entre os organismos maternos e fetais (LEISER; KAUFMANN, 1994).

O cório é intrinsecamente um tecido avascular, de forma que, para fazer parte da troca materno-fetal, o mesmo deve desenvolver uma circulação funcional. É

vascularizado exclusivamente pelos vasos alantóides, de forma que esse tipo de placenta é considerado cório-alantóide (KAUFMANN; BURTON, 1994).

Em ovinos, o concepto entra no útero aproximadamente três dias após a ovulação, começando a expandir-se ao redor do 10º dia. O crescimento da vesícula coriônica é semelhante à do suíno onde um saco alongado é formado, e quando somente um único concepto está presente, o saco começa a preencher completamente ambos os cornos do útero bicornuado (WINSAT, 1950). O saco coriônico, no início da prenhez, cresce rapidamente e pela 4º (ovelha) ou 5º (vaca) semana vem ocupar ambos os cornos uterinos (ASSHETON[2], 1906 *apud* MARSHAL, 1952).

Bryden et al. (1972) estudaram o desenvolvimento embrionário diário em ovelhas desde o acasalamento até 34º dia de prenhez, com ênfase ao período embrionário (11 a 34 dias). As mudanças no formato, tamanho e diferenciação dos tecidos e órgão foram observadas com o propósito de estabelecer um padrão diário de desenvolvimento normal do embrião. O cório se mostrava aderido ativamente na mucosa uterina a partir do 17º ou 18º dias de prenhez. Aos trinta dias os vilos apareciam na superfície da membrana coriônica, promovendo uma relação mais íntima com as carúnculas uterinas. Um aumento rápido no tamanho do cório acontecia durante o período embrionário, e ao final da quarta semana de prenhez, vindo a ocupar o outro corno do útero.

A forma da vesícula coriônica nos ruminantes muda rapidamente. Primeiro é esférica, sendo que a partir do 12º ao 13º dia a mesma se transforma em um tubo longo e delgado. Este fica mais distendido no útero, alcançando uma longitude de

---

[2] ASSHETON, R. The morphology of the ungulate, particularly the development of the organ in the sheep, and notes upon the placenta of the elephant and hyrax. Philosophical of the Royal Society pf London, Série B, v. 198, p. 143-220, 1906.

aproximadamente 1,25 metros. Em seguida, ganha largura e adquire a forma típica de um saco bicornual encurvado (SCWARZE, 1972).

A formação das vilosidades começa a ocorrer precocemente no cório. As vilosidades então se distribuem de maneira difusa e permanecem assim nos tilopodos (guanacos, camelos, lhamas), formando uma semiplacenta difusa. Entretanto, nos ruminantes domésticos, assim como na girafa, entre outros, estas vilosidades difusas dão lugar aos cotilédones. Os cotilédones se unem no final do 2º mês de prenhez com as carúnculas uterinas, que são uma porção da mucosa uterina isenta de glândulas. Os placentomas (cotilédones + carúnculas) constituem uma semiplacenta múltipla ou cotiledonária. O saco gestacional da vaca apresenta uma forma bicornuada encurvada, e a placenta é classificada como epiteliocorial. Nas prenhezes gemelares de vacas aparecem anastomoses vasculares entre os sacos gestacionais fusionados. Estas são raras na ovelha e nas cabras (SCWARZE, 1972).

As vilosidades das membranas fetais dos ruminantes não se dispõem de modo difuso como nos eqüinos, mas se agrupam em zonas concretas, que correspondem às elevações ovais ou arredondadas da mucosa endometrial, denominadas carúnculas uterinas. As vilosidades se introduzem nas criptas que se desenvolvem nas carúnculas. O tecido corioalantóide em contato com as carúnculas uterinas torna-se hiperplásico e hipertrófico para formar os cotilédones. As placentas bovinas, ovinas e caprinas classificam-se como cotiledonárias ou placentomatosas. Entre o 7° e 10° dias que se seguem ao nascimento, as criptas das carúnculas uterinas sofrem necrose por isquemia, e as células epiteliais se descamam. Assim, a placenta dos ruminantes pode ser considerada parcialmente decídua (NODEN; LAHUNTA, 1990).

King et al. (1980) estudaram o desenvolvimento do placentônio bovino entre os dias 20 e 29 da gestação. Os cotilédones em todos os estágios foram identificados na superfície do lúmem uterino como discretas estruturas ovais. O tamanho do cotilédone e a intimidade da fixação aumentavam no 29º dia, mas nenhum vilo ou cripta eram formados. A superfície caruncular era lisa, com nenhuma evidência de ondulações ou criptas. Os autores observaram que o cório se encontrava ao longo da porção materna, em aposição, com discretas adesões ou fixações em todos os estágios examinados.

O trofoblasto apresentava aumento do acúmulo de lipídio que se tornava concentrado na região das células mononucleares com o progredir da gestação. Poucas gotas de lipídios foram observadas nos estágios iniciais e extensos acúmulos eram vistos aos 29º dia. As células epiteliais e mononucleares mostravam núcleos arredondados, corados claramente e localizados ao acaso. O citoplasma continha poliribossomos e retículos endoplasmáticos esparsos, embora, com numerosas mitocôndrias localizadas apicalmente. Nas células gigantes trofoblásticas binucleadas, as principais organelas eram retículos endoplasmáticos rugosos (RER), discretos ribossomos e mitocôndrias. O número de vesículas com membranas delimitadas, pequenas e circulares localizadas na região basais das células gigantes do trofoblasto aumentaram com o progredir da gestação, indicando desenvolvimento de função secretória. A vascularização do trofoblasto foi primeiramente observada ao 26º dia.

Em búfalos as células gigantes trofoblásticas binucleadas mostram muita similaridades morfológica com as células trofoblásticas de vacas. Como no trofoblasto de placenta de vacas, a abundancia de retículo endoplasmático granular

e reação PAS positiva no citoplasma granular reflete a capacidade destas células de produzir e estocar proteínas, as quais são liberadas no organismo materno (CARVALHO et al., 2005).

De acordo com Assheton[3] (1906) *apud* Marshal (1952), o embrião bovino de 18 dias, com aproximadamente 10 mm de comprimento, ocupa toda a extensão do útero, pelo crescimento do blastocisto. Nos ovinos, o primeiro "ataque" da mucosa uterina ocorre entre o 70º e 80º. Até este momento, existe uma frouxa implantação da membrana na carúncula. No 31º dia os vilos aparecem na superfície do saco coriônico, resultando numa aproximada implantação. Aos 44 dias os cotilédones são visíveis, arranjados em fileiras e têm superfícies livres convexas com correspondência dentro das concavidades dos cotilédones maternos. Neste estágio há um certo grau de aderência entre as partes maternas e fetais. Aos 78 dias as formas gerais do tipo de placenta já são aparentes, e já existe uma implantação cotiledonária completa.

Em bovinos, o blastocisto alongado começa a imobilizar-se pelo desenvolvimento da papila trofoblástica celular alongada, a qual se estende nas glândulas uterinas, abrindo ao redor do 18º dia pós-coito. Isto é acompanhado pela migração de células trofoblásticas binucleadas ao epitélio uterino, onde as mesmas se fusionam. As células epiteliais uterinas tornam-se então trinucleadas. No 22º dia da gestação, o blastocisto estende-se igualmente em ambos os cornos uterinos, e no 27º dia ele estabelece, um contato íntimo do seu epitélio com as interdigitações microvilosas. Dos 32 ao 34º dias, desenvolve discretos vilos alantocoriônicos vascularizados, justapostos às carúnculas maternas, provavelmente induzidos por

[3] ASSHETON, R. The morphology of the ungulate, particularly the development of the organ in the sheep, and notes upon the placenta of the elephant and hyrax. Philosophical of the Royal Society pf London, Série B, v. 198, p. 143-220, 1906.

fatores de crescimento. Simultaneamente o endométrio da carúncula desenvolve as criptas carunculares. Durante a gestação, os vilos assim como as criptas, tornam-se longos e profundos, respectivamente, tornando se ramificados (DANTZER, 1999).

Segundo Barone (1986), o cório a termo em vacas, reproduz macroscopicamente o formato geral do interior do útero. Apresenta-se relativamente delgado, frágil, de coloração branca e lisa. Na maior parte da sua superfície, encontram-se de 100 a 120 cotilédones volumosos que formam a placenta. Estes cotilédones são menos numerosos, entretanto, muito volumosos na parte mediana do concepto onde eles normalmente alcançam de 7 a 8 e até mesmo 10 centímetros de diâmetro. Os cotilédones menores localizam-se nas extremidades coriônicas.

A placenta representa uma aposição ou fusão de tecidos, que têm a função de realizar as trocas de nutrientes e excreção de resíduos, entre as regiões materna e fetal. O tipo de placentação cório-alantóide permite trocas entre as partes materna e fetal mediada por uma aposição do cório-alantóide na mucosa uterina. A eficiência morfológica da membrana fetal está relacionada à grande área superficial de aposição das camadas, e os sangues materno e fetal embora próximos um do outro, continuam morfologicamente separados por uma variedade de camadas celulares da membrana fetal (BJÖRKMAN, 1973).

Laven e Peters (2001) estudaram os parâmetros normais do placentônio bovino em vários estágios cronológicos da gestação. Eles mostraram que existe uma grande variação no número, tamanho, peso e forma dos placentônios. Foi evidenciado que não há mecanismos compensatórios, quando um parâmetro se encontra em condições maiores ou menores. Isto sugere que em situações de

normalidades as reservas placentárias são maiores, e capazes de competir com as maiores demandas.

Conforme Reynolds et al. (1990) os pesos de tecidos placentários bovinos aumentam exponencialmente do 100º ao 250º dias de gestação. A curva do “Crown-Rump” aumenta linearmente em função da idade gestacional. O crescimento relativo inicial do feto e placentônio é respectivamente de 8,02% e 6,16% por dia, e diminui para 0,014% e 0,012% com o progredir da gestação. Na cabra e ovelha há um rápido crescimento do peso da placenta durante o primeiro período da gestação, seguido por um período de pouco desenvolvimento. Nestas espécies o peso da placenta aumenta até a 13º semana de gestação. A partir daí, existe uma diminuição progressiva (MARSHALL, 1952).

Estudos ultra-sonográficos indicam que o concepto bovino pode ser visualizado desde os 10 dias de prenhez, enquanto que o embrião propriamente dito é detectado a partir dos 20 dias de gestação. Parâmetros tais como a forma do concepto (esférico ou alongado), graus de expansão das membranas extra-embrionárias no útero, comprimento occipto-sacral, e taxa de batimento cardíaco são importantes para avaliar o desenvolvimento embrionário (CURRAN et al., 1986).

Sorensen (1976) estudou a placentação em novilhas, utilizando dois grupos experimentais. Um grupo com cinco gestações gemelares (grupo experimental), no qual em um dos embriões foi induzida a morte embrionária pela ruptura do âmnio, e um outro grupo (controle) com gestações simples, em que não foi utilizado tal procedimento. Em ambos os grupos, os animais foram abatidos entre os 40 e 60 dias da gestação. O grupo experimental diferiu nos seguintes aspectos do grupo de controle: muitas células epiteliais endometriais estavam descamadas, e o epitélio

remanescente mostrava-se vacuolizado ou organelas em depleção; o trofoblasto permanecia no estágio de preimplantação com intensa atividade fagocitária; acúmulo de lipídios e glicogênio; organelas em degeneração e mesênquima com depósitos extracelulares de ferro e cálcio. O autor afirma que as alterações morfológicas na placenta foram causadas pela interrupção da circulação fetal e conseqüente acúmulo de produtos metabólicos.

Ram e Chandra (1984) reportaram que os cotilédones fetais em búfalas são primeiramente encontrados sobre o saco coriônico na vizinhança do embrião até 2,5 cm de CR. O número de placentomas de búfalas aumentou de 89 para 173 durante o início, até a metade da prenhez. Contudo, ao final da prenhez (36 a 72 cm de CR), o número de placentônios diminuiu de 162 a 77, e o tamanho dos mesmos aumentou. A redução do número de cotilédones foi marcante, quando os fetos mediram de 37 a 47cm de CR, entretanto, ao longo da prenhez foram observadas diferenças. Os autores relataram pontas necrosadas nas extremidades do saco coriônico, que são resultantes do limitado suprimento sanguíneo naquela região. O cório, que era macio e delicado durante o período inicial da prenhez, tornou-se mais resistente e cada vez mais enrugado em estágios avançados.

3.2.2 Morfologia do Alantóide

A filogenia do alantóide em mamíferos tem sido bem documentada, e o desenvolvimento do alantóide bovino após a inseminação artificial (MELTON et al., 1951) ou monta natural apenas tem sido descrito (GREENSTEIN et al., 1958). Entretanto, há ainda muito pouca informação sobre o seu crescimento e desenvolvimento.

O alantóide projeta-se do intestino posterior, como uma vesícula extra-embrionária, que coleciona resíduos metabólicos nitrogenados. Este é vascularizado quando entra em contato com o cório, e forma com esta estrutura um órgão respiratório. A vascularização se espalha rapidamente sobre o cório incluindo o extenso amniocório. O mesoderma esplânico do alantóide serve de origem dos vasos alantocoriônicos. Entretanto, o cório e o âmnio não se tornam vascularizados até que eles tenham se fundido com o alantóide (LATSHAW, 1987; WOODING; FLINT, 1994). O epitélio alantóide pode tanto circundar a enorme vesícula gestacional ou pode obliterar-se, e, finalmente regredir em algumas espécies. Ele está claramente envolvido no processo transplacentário de trocas (LEISER; KAUFMANN, 1994).

Em ovinos o saco alantóide é grande, e se estende próximo às extremidades do saco coriônico, onde se fusionam com exceção de uma região do feto, que está pressionada por uma das suas faces pelo grande saco amniótico (WINSATT, 1950).

Aparece geralmente à direita do embrião, em torno do 18º dia na ovelha e 20º (LATSHAW, 1987), ou entre 14º e 21º dias de gestação na vaca (NODEN;

LAHUNTA, 1990; THOMPSON; PETERSON, 2000). Cresce cranial e caudalmente ao longo das faces ventral e laterais do embrião, sendo que durante a 4º semana de gestação, este ocupa toda a cavidade celômica estendendo-se entre as membranas fetais. O alantóide adota o formato de “T” invertido com traço vertical situado no cordão umbilical. Suas expansões laterais não podem cobrir o âmnio dorsalmente devido à existência de um mesoâmnio amplo, que se fusiona com o cório e com a maior parte do âmnio (NODEN; LAHUNTA, 1990). O alantóide fecha totalmente o exoceloma do 23º ao 24º dias na ovelha, e no 30º dia já se encontra fusionado ao cório (SCHARZE, 1972).

O alantóide tem o formato de um tubo longo dividido em dois compartimentos, que se comunicam entre si e com o úraco. As suas paredes são delgadas e transparentes, e distribui-se irregularmente dentro do saco coriônico, justapondo-se à uma das faces do âmnio (BARONE, 1986 e MARSHALL, 1952). A parte mediana com aproximadamente sete centímetros de diâmetro recebe a inserção do pedúnculo alantoidiano. Alguns autores denominam alantocório, a parte do cório relacionada ao alantóide, e amniocório a porção do cório que se relaciona com o âmnio. O líquido alantoidiano mostra-se amarelado no final da prenhez, mas é menos turvo do que nos eqüídeos. O volume do líquido rapidamente aumenta na primeira metade da prenhez, até alcançar 4 a 6 litros. Ele se estabiliza ou também diminuíe um pouco antes de aumentar novamente e, no final da prenhez pode ser quantificado de 5 a 10 litros (BARONE, 1986).

De acordo com Bryden et al. (1972) o alantóide aparece macroscopicamente em ovinos no 16º dia de gestação. Apresenta uma forma de lua crescente no 17º dia, e pode estar livre da parede do corpo do embrião no 18º dia. Aumenta

rapidamente a partir do 19º, ocasião que parece com um saco semilunar preso ao intestino posterior por uma haste.

O alantóide inicia sua fixação ao cório para formar o alantocório entre o 29º e 33º dias de gestação bovina. Este se expande rapidamente com cinco semanas, ocupando ambos os cornos do útero. A parte embrionária do alantóide de onde sai o seu ducto, é deslocada para a direita com distensão do âmnio. Entre a parte do âmnio situada sobre o embrião e o cório existe somente o mesoderma vascularizado. Por esse motivo, o alantóide não rodeia o âmnio, e tampouco dispõe-se sobre o dorso do embrião dos ruminantes, o qual se encontra dentro de uma única cavidade (LATSHAW, 1987).

A análise por microscopia de luz, mostra que o epitélio do alantóide e do âmnio são semelhantes até a metade da gestação em bovinos. Diferenças marcantes, entretanto, têm sido observadas em outras espécies a nível ultra-estrutural, especialmente pela microscopia eletrônica de varredura. No suíno e gato, o alantóide exibe uma impressionante especificidade, ao passo que o epitélio amniótico já apresenta característica semelhante aos outros mamíferos (TIEDEMANN, 1979a,b). Em bovinos com CR, variando de 2,5 a 71 cm, os epitélios alantóide e amniótico são similares, ricos em filamentos e pobres em organelas. As características morfológicas de amadurecimento do epitélio alantóide foram definidas na microscopia eletrônica de varredura em feto com 38 cm de CR. Neste caso, o epitélio é constituído por células microvilosas intercaladas por poucas células luminais lisas (TIEDEMANN, 1982).

3.2.3 Morfologia do Âmnio

O âmnio se forma entre o 13º e o 16º dias de gestação (BRYDEN et al., 1972; LATSHAW, 1987; NODEN; LAHUNTA, 1990), e em seguida aumenta rapidamente. A amniogênese inicia-se a partir das pregas somatopleurais, onde persiste a zona de fusão representada pela união mesodérmica entre o âmnio e o cório, próximos à região dorsal do embrião. O âmnio cresce para fora e sobre o disco embrionário e envolve o embrião em crescimento. A partir de então, começa a formar um saco repleto de fluidos onde o feto irá flutuar até o final da gestação (NODEN; LAHUNTA, 1990).

O alantóide nunca se estende sobre o topo do âmnio, sendo que o alantoâmnio se forma somente onde as duas membranas entram em contato. Na ovelha, aos 27 dias, as membranas amnióticas não estão em aposição ao cório ou ao alantóide. O âmnio e o alantóide somente se juntam ao cório, a partir dos 60 dias (SHANDLEY et al., 1997).

As membranas alantóide e âmniótica obliteram completamente o exoceloma em fetos bovinos com 6 cm de CR (60dias). Nos embriões menores (2,5 e 4,4 cm de CR) o alantóide e o âmnio ainda não estão completamente fusionados (TIEDEMANN, 1982).

O amniocório e o alantocório fazem contatos com as carúnculas e participam da formação dos placentônios. Os placentônios amniocoriônicos são funcionais porque sofrem invasão de vasos sanguíneos oriundos do alantóide (LATSHAW, 1987).

O epitélio amniótico apresenta morfologia uniforme e não difere dos outros mamíferos (STEVEN et al., 1982). Na microscopia eletrônica de varredura, são observados microvilos dispostos de forma bastante uniforme ao longo da superfície epitelial (KÜHNEL, 1965; MINH et al., 1984; WANG, 1984).

A parede da cavidade amniótica dos ruminantes é transparente, pouco vascularizada e apresenta uma extensa relação com o cório. Sua face interna é caracterizada pela presença de inúmeros relevos ou placas ricas em glicogênio que se desenvolvem ao redor do terceiro mês, recobrindo o cordão umbilical. A estas se atribui um efeito estimulante sobre a produção láctea (BARONE, 1976; NODEN; LAHUNTA, 1990; SCHWARZE, 1972).

A cavidade do âmnio se encontra repleta de líquidos nos primeiros meses de gestação (SCHWARZE, 1972). A quantidade de líquido amniótico aumenta rapidamente na primeira metade da prenhez, até alcançar cerca de 5 litros (BARONE, 1986). Na vaca, o volume de líquido alantóide supera o amniótico durante o primeiro terço da gestação, invertendo esta relação durante o segundo terço, terminando com uma nova superação de líquido alantóide (6-9 litros) no terço final (NODEN; LAHUNTA, 1990).

O peso do feto aumenta mais que o âmnio com o decorrer da gestação, mas este último se estende até os cornos do saco embrionário. À medida que o feto progride na gestação, o âmnio adquire a forma de um ovo alargado. Uma grande parte dos cornos permanece isenta de âmnio, pois só contém o alantóide. (SCHWARZE, 1970).

3.2.4 Morfologia do Saco Vitelino

O saco vitelino é o primeiro das membranas fetais a desenvolver-se em marsupiais e eutérios, mas nestes últimos é posteriormente substituído pela placenta cório-alantóide, a qual é característica da maioria dos mamíferos.

A importância do saco vitelino como órgão placentário e hematopoiético é bem conhecida nos roedores (DEREN et al., 1966; HAAR; ACKERMANN, 1971; KING; ENDERS, 1970; KUGLER, 1986; SLADE, 1970), entretanto, o mesmo não ocorre no caso dos mamíferos domésticos, nos quais as informações são bastante escassas. A sua estrutura, grau de diferenciação, tempo de aparecimento e desaparecimento, e distinção física variam grandemente entre as espécies e são pobremente descritos na literatura (MOSSMAN, 1987).

Além dos estudos hematopoiéticos do saco vitelino (SORENSEN; HESSELDAHL, 1975), estudos ultra-estruturais e funcionais, têm sido largamente realizados em mamíferos, dentre eles o homem (PEREDA et al., 1994), os carnívoros (LEE et al., 1983; TIEDEMANN, 1976; TIEDEMANN, 1977; TIEDEMANN, 1979a,b; TIEDEMANN; MINUTH, 1980b) e suínos (TIEDEMANN; MINUTH, 1980a). Nestes dois últimos grupos os estudos têm focalizado a síntese de proteína, o metabolismo de triglicérides e o metabolismo de glicose. Em ruminantes, estudos desta natureza não têm sido expressivamente estudados, abordando os aspectos morfológicos e funcionais do epitélio vitelino, nem tampouco relacionando os fenômenos de trocas com a cavidade coriônica. Somente Russe et al. (1992)

investigaram alguns eventos iniciais do desenvolvimento embrionário do epitélio vitelino em bovino.

Nos ruminantes o saco vitelino involui e se degenera em um curto período de tempo (MOSSMAN, 1987; NODEN; LAHUNTA, 1990), e, a partir da terceira semana (BARONE, 1986), e no 25º dia de gestação (BRYDEN et al. 1972; MARSHALL, 1952), ele é reduzido a um grupo sólido de células, com poucos vasos sanguíneos. Seus vestígios não são mais encontrados até o final da prenhez (LATSHAW, 1987; MARSHALL, 1952; WOODING; FLINT, 1994). Esta estrutura está separada do cório, atrofia-se precocemente, e degenera-se sem deixar vestígio (SCHAWARZE, 1972; NODEM; LAHUNTA ,1990).

Inicialmente o saco vitelino é grande e vascular, sendo completamente envolvido pelo celoma e separado do cório no 17º dia de gestação na ovelha, e no 20º dias de gestação na vaca. É completamente vascularizado ao redor do 16º dia de gestação na ovelha e 20º dia de gestação na vaca, apresentando apenas uma existência transitória, pois é precocemente deslocado pelo rápido crescimento do saco alantóide (BRYDEN, 1965; LATSHAW, 1987; NODEN; LAHUNTA, 1990).

Nos ovinos e bovinos é composto de uma porção alargada semelhante a um saco, localizado abaixo do embrião. Suas duas extremidades, seguem o curso alongado do trofoblasto. A parede do saco vitelino é especialmente bem vascularizada na porção alargada do mesmo. Eritropoiese primária ocorre dentro dos capilares sanguíneos (RUSSE et al., 1992).

Winsatt (1950), estudando a placenta de ovinos, descreve que o saco vitelino alongado está presente durante os estágios iniciais de aumento vesicular, mas este nunca se fusiona com o cório, desaparecendo eventualmente por completo.

Ao redor do 13° dia de prenhez na ovelha, a área do saco vitelino é separada do cório. No 17° dia, a separação do saco vitelino está completada, no entanto, ele continua crescendo com a vesícula blastodérmica, até ser empurrado gradualmente para um lado, pelo alargamento do celoma. No 25° dia, ele é reduzido à um grupo sólido de células, com poucos vasos sanguíneos, desaparecendo antes do final da prenhez. A circulação vitelínica é iniciada antes do saco vitelino servir de conexão com o cório, tanto que uma placenta coriovitelínica é estabelecida, e permanece funcionando até o 17° dia de prenhez (BRYDEN et al., 1972; MARSHALL, 1952).

Embora seja uma estrutura transitória, o saco vitelino, tem várias funções importantes. Ele serve para nutrir a placenta permanente, até que a mesma esteja formada. Isto é especialmente importante nos eqüinos e carnívoros. Os primeiros eritrócitos embrionários são formados no mesoderma esplânico do saco vitelino. Alguns dos vasos sanguíneos vitelínicos, dentro do embrião, são mantidos como principais vasos sanguíneos viscerais no adulto. A parte endodérmica do saco vitelino dá origem às células germinativas primordiais (células sexuais primárias), as quais posteriormente migraram para as gônadas. Elas também apresentam características de células produtoras de hormônios esteróides. Entretanto, algumas células podem ter função endócrina. Ele está completamente solto do cório ao redor do 20º dia de prenhez na vaca. No 25º dia de prenhez, o saco vitelino fica reduzido a uma estrutura sólida como um cordão.

De acordo com a classificação baseada nas membranas extra-embriônicas, a placenta coriovitelínica é formada de uma membrana trilaminar constituída de trofoblasto, mesoderma e endoderma. Esta membrana está presente antes que o saco vitelino e o cório sejam separados. Conforme a cavidade se expande, a área

de transferência efetiva da placenta vitelina diminui. Quando a formação da cavidade extraembriônica está completada, a separação do mesoderma no ponto de fixação entre o saco vitelino e o cório é destruída. Nesta hora, uma placenta vitelina verdadeira não mais existe (LATSSHAW, 1987).

O saco vitelino é formado a partir da camada primitiva endodérmica, apresentando somente função vestigial. É completamente vascularizado ao redor do 16º dia de gestação na ovelha, e 20º dia de gestação na vaca, apresentando apenas uma existência transitória, pois é precocemente deslocado pelo rápido crescimento do saco alantóide. É reduzido a uma estrutura insignificante no 30º dia de gestação pelo desenvolvimento do saco alantóide (WOODING; FLINT, 1994). O concepto inicial é arranjado de tal maneira que o saco vitelino é encontrado na borda do lúmem uterino (FLOOD, 1991).

Segundo Hafez (2004) durante e logo após o processo de implantação em animais domésticos, o crescimento externo do mesoderma extra-embrionário ocorre a partir do trofoblasto que migra entre o trofoectoderma e o endoderma. Esta lâmina mesodérmica se divide, e combina com o trofoectoderma para formar o saco vitelino. O saco vitelino regride durante a segunda ou terceira semana de prenhez, à medida que o alantóide se expande para se fusionar com o cório.

O saco vitelino desenvolve-se como uma estrutura anexa do intestino posterior do embrião. Ele consiste de uma camada de epitélio endodérmico acompanhado por um mesênquima fetalmente vascularizado (vasos vitelinos). No homem, suíno e porquinho da índia, o saco vitelino é uma estrutura rudimentar a qual geralmente não participa das trocas materno-fetais. Em eqüinos e gatos ele se funde localmente com o cório – embora partes conectantes de seus capilares

formem camadas via vasos vitelinos com o feto e desta forma se constitui em uma placenta coriovitelínica; neste caso os vasos vitelinos são mais importantes para as trocas do que seu epitélio. No porquinho da índia o saco vitelino substitui localmente o cório, e assim forma a membrana embrionária mais externa ou placenta vitelínica. Em peixes vivíparos e anfíbios, o saco vitelino pode formar a parte dominante do órgão de troca. Em ambos os casos, o epitélio vitelino é decisivo para a barreira de trocas (LEISER; KAUFMANN, 1994).

A placenta coriovitelínica se apresenta nos mamíferos como uma estrutura temporária que existe quando o exoceloma se estende na área vascular, e se abre na esplancnopleura vascular e na somatopleura não vascular (cório verdadeiro). A placenta coriônica vem a existir independente da placenta coriovitelínica e obviamente representa um passo na formação da placenta cório-alantóide, uma vez que, esta tornar-se-á vascularizada por vasos alantoidianos (AMOROSO,1959). Uma placenta coriovitelínica é essencial para a sobrevivência embrionária, e representa um período crítico no desenvolvimento fetal do bovino (GREENSTEIN et al., 1958) e ovinos (DAVIS, 1959).

Nos bovinos e ovinos, durante a fase inicial de alongamento embrionário a parede endodérmica do saco vitelino diferencia-se em células isoprismáticas e células primárias, as quais acompanham o trofoblasto. Com o desenvolvimento, são observados no endoderma dois tipos de células: as células escuras e as células claras. As primeiras caracterizam-se por apresentar retículo endoplasmático granular ordenado paralelamente sob a forma de chapas. As segundas caracterizam-se por apresenta retículo endoplasmático com material flocoso, mitocôndrias ovóides e

poucos complexos de Golgi. Trata-se do mesmo tipo celular em estágios funcionais diferentes.

A partir de 3 mm de “Crown-Rump” (medida embrionária) as células tornam-se isoprismáticas. Em seu citoplasma escuro, observa-se grande quantidade de vesículas à microscopia de luz. No embrião implantado, com tamanho de 4-5 mm de CR, a endoderme do saco vitelino é monocamádica, sendo formada por células isoprismáticas e células primárias grandes de 15-20 µm de altura, com coloração escura. Quando o embrião atinge 5,5 mm de CR (ovino ao redor de do 18º dia de prenhez), as células começam a proliferar-se e infiltrar-se entre os capilares do mesoderma. Ao mesmo tempo aparecem ao lado das células escuras, células arredondadas claras no epitélio. Quando o embrião atinge 9 mm de CR, prepondera o número de células escuras, e com 20 µm de tamanho elas encontram-se repletas de vesículas. O epitélio torna-se, em parte, policamádico. Na parede do saco vitelino de um embrião com 11 mm de CR, encontram-se dispostas as células endodérmicas claras e escuras, freqüentemente alternadas umas ao lado da outra, ou então elas formam grupos de células homogêneas. Com 12 mm de CR, desenvolvem-se canalículos entre o epitélio. Com 36 mm de CR, o saco vitelino constitui-se de aglomerados celulares que são formados por células claras ou escuras, ou de ambos os tipos. Os canalículos colapsaram em sua extensão, e uma parte dos capilares se fecha. Nos embriões, ovinos com 42 mm de CR ocorre também a degeneração das paredes do saco vitelínico (RUSSE et al., 1992).

O saco vitelino de suínos é amplamente vascularizado, quando o embrião mede entre 18 a 40 mm de CR de comprimento. Não são encontrados em embriões com mais de 70 mm de CR. Sua fase hemapoiética ocorre em embriões entre 5 e 15

mm de CR (JORDAN, 1916; SORENSEN; HESSELDAHL, 1975). Quando os embriões medem 10 mm CR, são formados no saco vitelino os hemangioblastos, e quando atingem 12 mm aparecem os eritrócitos, plaquetas e células gigantes com um ou mais núcleos polimórficos (KING; ACKERLEY, 1985). Quando atingem 20 mm de CR, a endoderme do saco vitelino dos suínos prolifera-se em camadas de epitélio, o qual forma colunas de células separadas umas das outras por estreitos canalículos.

O cavalo é o único tipo de animal doméstico no qual se desenvolve uma placenta vitelina funcional, permanente por longo período de tempo. O saco vitelino adere-se ao denominado “complexo da bolsa umbilical”, o qual é cercado pelo *sinus terminalis* e com o cório da placenta coriovitelínica. que alimenta o feto durante o primeiro quarto de prenhez (até a 14ª semana). O cório-alantóide só é completamente desenvolvido neste estágio, sendo grandemente responsável pelo abastecimento do feto (RUSSE et al., 1992).

Em carnívoros, a parede do saco vitelino se junta ao trofoblasto no período inicial de prenhez, quando primeiramente se desenvolve uma placenta vitelina. Mais tarde, esta ligação é dissolvida mediante penetração do alantóide entre ambas endodermes. O saco vitelino permanece entretanto vascularizado durante toda prenhez e capacitado funcionalmente. Entre o 14º e 20º dias de prenhez desenvolve-se a eritropoeise na parede do saco vitelino primitivo nos gatos, e entre 17º e 45º dias ocorre a definitiva. A endoderme mostra sua mais alta atividade entre o 25º e 28º dia de prenhez. Nessa etapa o epitélio monocamádico apresenta altura de 26 µm e prende-se contra o mesoderma em alguns lugares (CANFIELD; JOHNSON, 1984).

3.3 ANORMALIDADES PLACENTÁRIAS ASSOCIADAS ÀS MORTES EMBRIONÁRIAS NO TERÇO INICIAL DA GESTAÇÃO EM BOVINOS MANIPULADOS EM LABORATÓRIOS

Anormalidades placentárias vêm sendo descritas na literatura como a causa primária de perdas embrionárias, fetais e neonatais no sistema de manipulação *in vitro*, clonagem animal (HILL et al., 1999; HILL et al., 2000; KOO et al., 2000), e também nos embriões *in vivo* (WILMUT et al., 1986), predominantemente durante o primeiro trimestre da gestação.

Altos índices de perdas, associados ao desenvolvimento aberrante da placenta, em embriões bovinos provindos de transferência nuclear, são descritos em procedimentos com cultura de células embrionárias (STICE et al., 1996), fetais (WELLS et al., 1998) e blastômeros embrionários (STICE et al., 1993).

Embriões produzidos *in vitro* usando um sistema de cultivo semidefinido (SOF), apresentam um marcante grau de anormalidades placentárias durante o desenvolvimento gestacional inicial, quando comparados com os embriões produzidos *in vivo* ou *in vitro,* usando um sistema de cultivo indefinido (IVPS) (MILES et al., 2005). O meio de cultivo utilizado, implicará não somente em alterações placentárias, mais também bezerros nascidos com peso acima da média normal (LANE et al., 2003; SINCLAIR et al., 1999; VAN WAGTENDONK-DE LEEUW et al., 2000).

A literatura aponta que as anormalidades placentárias podem estar associadas com a integridade estrutural do blastocisto em embriões provenientes de

transferência nuclear (HILL et al., 2000; KOO et al., 2000). O blastocisto é formado por duas populações distintas de células, conhecidas como massa celular interna e o trofoblasto. A massa celular interna originará o corpo do embrião, e o trofoblasto os elementos fetais da placenta (SINGER, 2003). Os blastocistos bovinos oriundos de transferências nucleares apresentam uma alta proporção de massa celular interna e uma redução do trofoectoderma quando comparado com embriões derivados de fecundação *in vitro* e embriões *in vivo*. Estas modificações podem reduzir o desenvolvimento potencial do embrião e formar anormalidades placentárias. A relação aberrante entre a massa celular interna e o trofoectoderma, no período de pré-implantação em clones, pode ser causada pela própria célula somática do processo de transferência nuclear e não pela cultura *in vitro* (KOO et al., 2000).

Uma alteração na relação da massa celular interna e trofoectoderma em embriões manipulados poderá resultar em placentônios grandes, placentas com um peso de aproximadamente 25% maior do que o normal, e em fetos de tamanhos anormais (THOMPSON et al., 1995; WAALKER et al., 1996).

A manipulação de embriões pode estar influenciando a transcrição de um ou mais genes associados com o desenvolvimento embrionário. A expressão de pouco genes, que são exclusivamente expressos no trofoectoderma, precursores da placenta, tem sido fortemente afetada nos procedimento de clonagem, sustentando a hipótese de que as anormalidades placentárias podem ser a principal causa de perdas fetais após a transferência de embriões oriundos de transferência nuclear (WRENZYCKI et al., 2001).

O gene Mash2 em rato codifica um fator de transcrição necessário para o desenvolvimento do trofoblasto. Uma mutação pode resultar em uma deficiência na

circulação cório-alantóide e embriões mutantes morrem ao redor de 10 dias do desenvolvimento embrionário (GUILLEMOST et al., 1995). O gene Mash2 apresenta níveis altos de transcrição em embriões bovinos originados de transferência nuclear, fecundados *in vitro* e *in vivo*. Entretanto, a quantidade relativa de mRNA Mash2 apresenta-se significativamente elevada em clones comparada com embriões fecundado *in vitro* e *in vivo* (WRENZYCKI et al., 2001).

Uma deficiência, durante os estágios do desenvolvimento, ligada à falha da placentação normal é um problema freqüentemente observado em embriões clonados e também em embriões fecundados *in vitro* (WELLS et al., 1999). As mortalidades embrionárias em embriões fecundados *in vitro* podem ser provocadas devido a uma dificuldade na transição dos nutrientes do saco vitelino para o alantóide (DE SOUSA et al., 2001). Em 25% de embriões, que morreram no período inicial da gestação, foi constatado que o alantóide apresentava uma deficiente vascularização, desenvolvimento severamente retardado, ou ausência do mesmo (PETERSON et al., 1998). A transposição de nutrientes do saco vitelino para o alantóide, representa um ponto importante a ser desvendado nos mecanismos envolvidos com o não desenvolvimento da gestação inicial (DE SOUSA et al., 2001).

Uma série de experimentos baseados em necropsias seqüenciais de receptoras prenhes contendo embriões produzidos *in vitro* dos 22 aos 124 dias, mostrou que a existência de malformação do desenvolvimento do alantóide levou a uma deficiência da formação de placentônio aos 65 dias da gestação, fato este, que causou perdas fetais no primeiro trimestre da gestação após a transferência (THOMPSON; PETERSON, 2000).

Hill et al. (2000) analisaram placentas de animais clonados de células somáticas fetais entre os dias 30 e 60 da gestação. As placentas eram subdesenvolvidas, ou com características rudimentares suficientes, para causar a morte embrionária e fetal. Redução do número de cotilédones, epitélio coriônico baixo, hipovascularização, áreas hemorrágicas nos cotilédones e no cório-alantóide foram os relatos encontrados nestas placentas. Os embriões e fetos eram pequenos para a idade e apresentavam subdesenvolvimento dos membros e cabeças.

A deficiência do desenvolvimento do placentônio foi apresentada como a provável causa de morte embrionária e fetal inicial em clones bovinos derivados de células troncos embrionárias nos períodos de 35 a 60 dias de gestação e em embriões quimeras produzidos por combinações de blastômeros oriundos de transferência nuclear com blastômeros *in vitro*. Exames macroscópicos dos tecidos placentários dos conceptos de transferências nucleares mostraram que o tecido cotiledonário estava claramente ausente aos 38 dias. Nos agregados quiméricos, as perdas foram observadas até 90 dias, entretanto, em uma das prenhezes, que abortou ao 85 dias, os cotilédones estavam reduzidos em número e tamanho na placenta (STICE et al., 1996).

Transposições placentárias de elementos celulares ou células oriundas das receptoras foram descritas em alguns fetos bovinos gerados pela técnica de fecundação *in vitro* e transferência nuclear, utilizando DNA mitocondrial como marcador. A transposição dos componentes celulares, evidenciou que anormalidades placentárias podem estar envolvidas com disfunções da barreira materno-fetal em organismos gerados pela técnica *in vitro* (HIENDLEDER et al., 2004).

Nos animais derivados de clonagem ou outro procedimento de manipulação *in vitro*, anormalidades placentárias ocorrem com alta incidência tanto no período inicial como no final da gestação (HILL et al., 1999; MIGLINO et al., 2006; WELLS et al., 1998; YOUNG et al., 1998;). No terceiro trimestre da gestação de bezerro e fetos clonados, observa-se uma série de anormalidades na placenta como: edemas placentários (cório e amnio), acúmulos excessivos de líquido alantoidiano e espessamento dos vasos umbilicais (WELLS et al., 1998). As anormalidades cardiopulmonares associadas a edemas placentários em bezerros nascidos mortos e fetos sugerem que os desvios circulatórios se desenvolvem ainda no ambiente uterino (HILL et al., 1999).

São caracterizados cinco períodos de perdas gestacionais em animais clonados derivados de células adultas. O primeiro e talvez o mais dramático ocorre durante o desenvolvimento de pré-implantação. Neste período, menos de 50% de embriões estabelecem prenhezes até 29-32 dias. Entre 30 aos 60 dias, as mortes embrionárias e/ou fetais podem ocorrer em 50-60% das prenhezes. As placentas nesta fase são hipoplásicas, parcialmente desenvolvidas e cotilédones rudimentares. O terceiro período está associado a um aumento da incidência de abortos espontâneos durante o segundo trimestre da gestação. As placentas são mais freqüentemente anormais, com um marcante redução de cotilédones, espessamento e edema das membranas fetais. O quarto (200-265 dias) e quinto (280 dias = a termo) períodos ocorrem durante o terceiro trimestre da gestação. Durante estes períodos são observados aumentos da incidência de hidroalantóide acompanhados pela redução de placentônio, hipertrofia de cotilédones, edema de membranas, anassarca fetal e morte (EDWARDS et al., 2003).

Um índice relativamente alto de perdas gestacionais foi relacionado por Bertolini e Anderson (2002) às falhas do desenvolvimento placentário, e ao retardamento do crescimento embrionário e fetal, entre os dias 30 e 65 em gestações bovinas produzidas *in vitro*. Os achados revelam diferenças significativas no desenvolvimento embrionário, fetal e placentário entre as gestações produzidas *in vitro*, quando comparadas com os controles em diferentes estágios do desenvolvimento. Os conceptos bovinos derivados *in vitro* apresentam-se menores, quando comparados com conceptos *in vivo* durante o primeiro trimestre da gestação (37 a 58 dias). As diferenças foram observadas nas reduções dos números de cotilédones, nas mensurações do “Crown-Rump” e comprimento do âmnio, ao exame ultra-sonográfico. Anormalidades no concepto *in vitro* estão relacionados com anormalidades placentárias desde o estágio inicial da gestação, culminando com um aumento do peso ao nascer nos bezerros (BERTOLINI et al., 2002; BERTOLINI et al., 2004).

O concepto ovino gerado por técnicas de manipulação até o quarto inicial da gestação, é caracterizado por uma alta incidência de anormalidades embrionárias e placentárias. As anormalidades apresentam maior prevalência em embriões oriundos de transferência nuclear, entretanto, 12% de embriões fecundados *in vitro* mostraram desenvolvimento retardado entre os dias 25 e 33 da gestação. As principais anormalidades observadas foram: acúmulo de fluido no quarto ventrículo do cérebro, aumento do fígado, hemorragias dermais e anormalidades placentárias. Esta última consiste de uma deficiência do desenvolvimento vascular placentário seguido por ausência ou redução do número de cotilédones. Estes defeitos são bem

mais notáveis nos embriões clonados até 28 dias ou nos embriões mais jovens (DE SOUSA et al., 2001).

4 MATERIAL E MÉTODO

4 MATERIAL E MÉTODO

O material e método referem-se: a coleta de embriões de monta natural e os fecundados *in vitro*, aos estudos macroscópicos e morfométricos e aos procedimentos de microscopia de luz, eletrônica de varredura e transmissão.

4.1 COLETA DE MATERIAL

Foram coletados para análises embriões provenientes de monta natural e fecundação in vitro.

4.1.1 Embriões Provenientes de Monta Natural

As coletas dos úteros gestantes foram realizadas em Frigoríficos e Abatedouros da Região de Dracena-SP e Presidente Prudente-SP. Durante o período de coleta algumas informações foram obtidas na tentativa de identificar a raça do animal, a procedência e o tipo de manejo reprodutivo. Todos os úteros coletados eram de animais azebuados. Foram analisados cerca de 1000 úteros dos quais 141 estavam em fase inicial de prenhez em diferentes períodos gestacionais. Somente os gestantes foram considerados para as análises morfométricas.

Para as análises microscópicas, os úteros foram abertos no próprio Frigorífico e as membranas fixadas em solução de Glutaraldeíno 2% ou paraformoldeído 2,5 % ou formol tamponado 10%. Todo o material foi acondicionado em caixas apropriadas e posteriormente transportado para análises nos Laboratório de Anatomia e Histologia da Unidade Diferenciada de Dracena/UNESP – Dracena/SP e no Laboratório de Anatomia e Histologia da Faculdade de Medicina Veterinária e Zootecnia/FMVZ/USP – São Paulo/SP.

Os períodos gestacionais foram estimados conforme metodologia preconizada por Evans e Sack (1973) e Noden e Lahunta (1990) com mensuração da distância occípto-sacral (CR), tomando-se como referência a crista nucal numa extremidade e a última vértebra sacral na extremidade oposta ("Crown– Rump"/CR) (Esquema abaixo). Associados às medidas de CR foram avaliados as características morfológicas externa do desenvolvimento embrionário para melhor definir os períodos gestacionais (Figura 4).

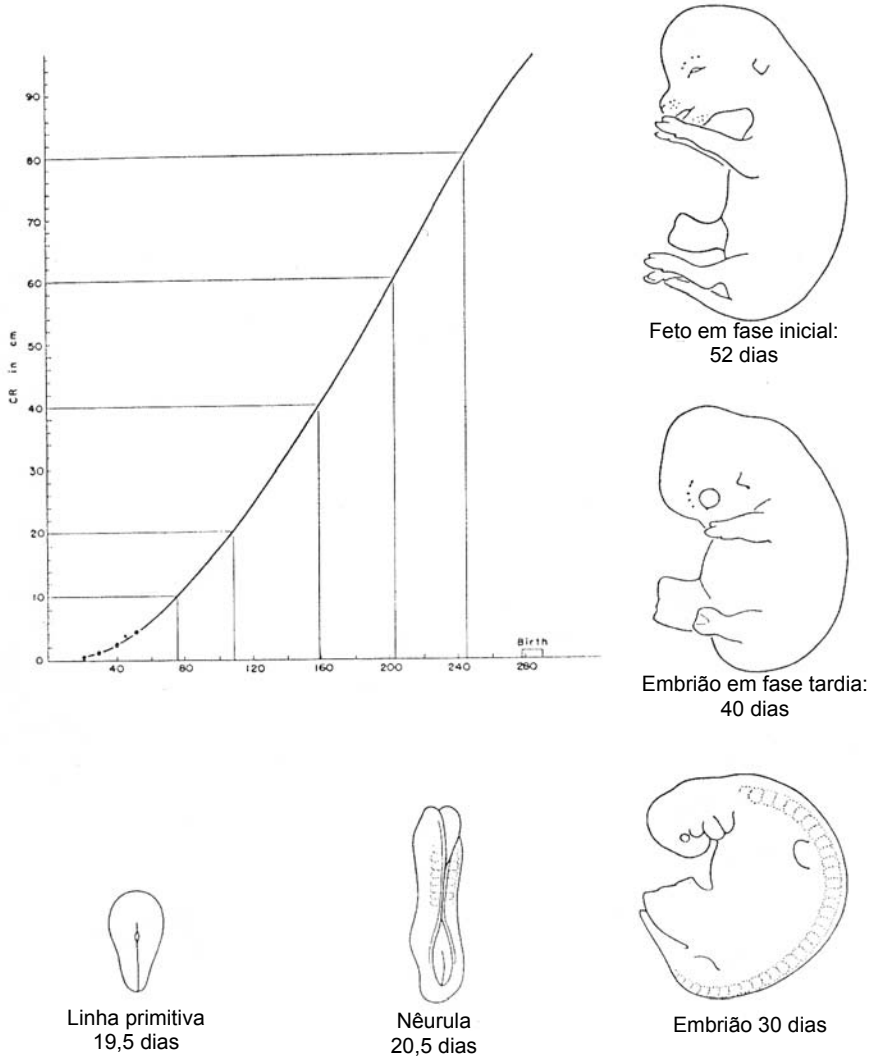

Fonte: Evans e Sack (1973)

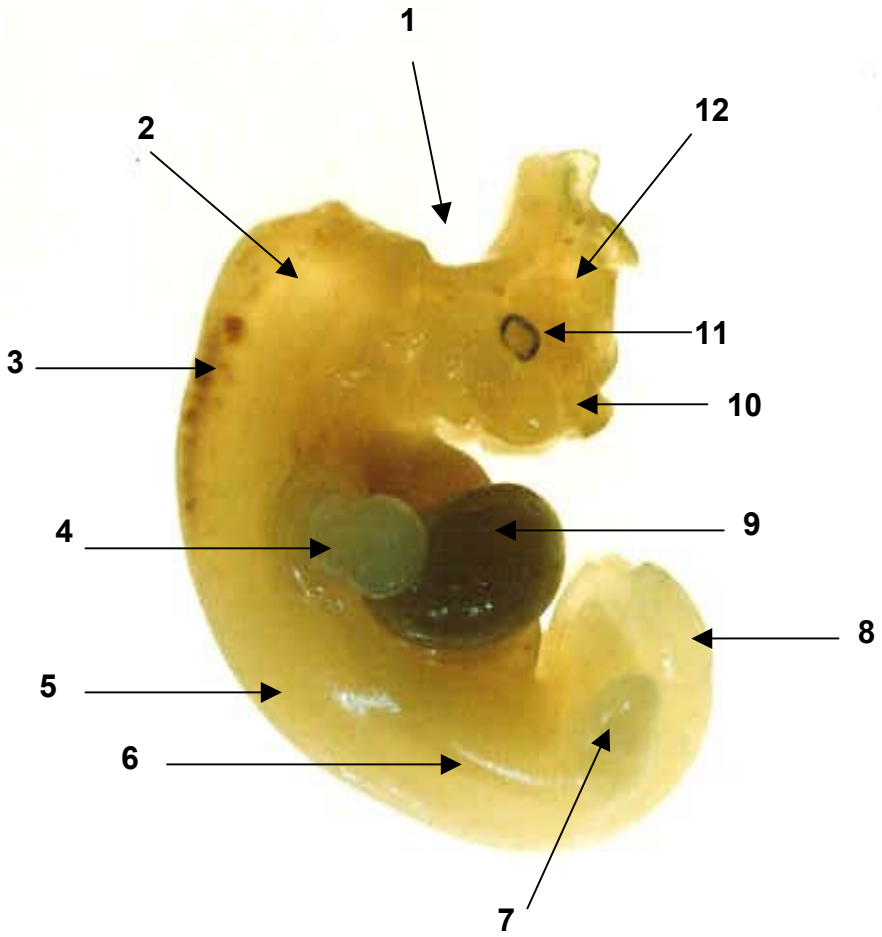

Figura 4 – Caracterização externas do desenvolvimento do embrião (1,50 cm de CR). Período gestacional aproximado entre 30 a 40 dias. 1- Flexura cervical. 2- Arcos branquiais. 3- Somitos. 4- Broto do membro torácico. 5- Medula nervosa. 6- Local da crista mesonéfrica. 7- Broto do membro pélvico. 8 - Cauda. 9- Coração. 10-Local da fosseta nasal. 11- Cálice óptico . 12- Encéfalo anterior

Após as dissecações e documentações fotográficas das membranas, foram realizadas as mensurações dos “Crown-Rump” embrionários e fetais, utilizando-se um paquímetro inoxidável com divisão em milímetros (150x0,02 mm). Após as mensurações, os embriões foram agrupados em intervalos fechados e abertos, conforme suas medidas e características embrionárias e/ou fetais, nos períodos gestacionais mostrados no quadro 1.

Quadro 1 – Período gestacional estimado e quantidade de embriões e fetos bovinos analisados conforme as medidas do “Crown-Rump”

Período gestacional (dias)	**Quantidade de embriões e fetos**
15 ●——● 20	26
20 ——● 30	23
30 ——● 40	25
40 ——● 50	24
50 ——● 60	21
60 ——● 70	22
Total	**141**

Do total de 141 conceptos estudados, 68 foram destinados ao estudo das características morfométricas e morfológicas da involução do saco vitelino. Para as análises foram considerados aqueles embriões que tinham a morfologia preservada (Quadro 2).

Quadro 2 – Período gestacional estimado e quantidades de embriões bovinos com presença íntegra do saco vitelino

Período gestacional (dias)	**Quantidade embriões**
10 ●——● 20	16
20 ——● 30	15
30 ——● 40	12
40 ——● 50	16
50 ——● 60	07
60 ——● 70	02
Total	**68**

4.1.2 Embriões Fecundados *In Vitro*

Sequem as descrições dos procedimentos de obtenção e produção *in vitro* dos embriões bovinos.

4.1.2.1 Obtenção de amostras para estudos

Foram utilizados sete embriões oriundos da técnica de fecundação *in vitro*. Os blastocistos foram transferidos para as receptoras logo após protocolo de sincronização do estro (BARUSELLI et al., 2003). As gestações foram interrompidas, quando os embriões atingiram 35 dias de idade (seis embriões), e 42 dias de idade (um embrião). Durante o período gestacional os animais foram mantidos nas Fazendas Experimentais da Universidade Estadual Paulista "Júlio de Mesquita Filho" – UNESP e no Centro Universitário da Fundação de Ensino Octávio Bastos, Uni FEOB, Fazenda Águas da Prata, São João da Boa Vista, SP.

4.1.2.2 Produção *in vitro* de embriões bovinos

Os oócitos foram aspirados de ovários de vacas zebus ou mestiças, oriundos de abatedouro. Somente os oócitos de qualidade I, com *cumulus* compacto completo e citoplasma límpido e de aspecto homogêneo (finas granulações), foram selecionados para os experimentos. Os oócitos foram, em seguida, maturados em TCM199 (GIBCO BRL, Grand Island, NY, USA.) suplementado com 10% de SFB (soro Fetal Bovino), piruvato (22μg/ml), gentamicina (50μg/ml), 0,5 μg de FSH/ml, 50μg de LH/ml e 1μg de estradiol/ml em microgotas de 100 μl de meio de maturação, cobertas com óleo mineral (30 oócitos/gota). A incubação foi a uma temperatura de 38,5°C e atmosfera gasosa de 5% CO_2 em ar, durante 22-24 horas.

Após o período de maturação, os oócitos foram submetidos à fecundação *in vitro*, em microgotas de 100 μl de meio TALP (GIBCO BRL, Grand Island, NY, USA.) suplementado com heparina (10μg/ml), piruvato (22μg/ml), gentamicina (50μg/ml),

BSA (Albumina Sérica Bovina) sem ácidos graxos (6mg/ml) e solução de PHE (2μM de penicilamina, 1μM de hipotaurina e 0,25μM de epinefrina). As palhetas de sêmen congelado de touros da raça Nelore foram descongeladas em banho-maria a 35°C, durante 30 segundos, e seu conteúdo centrifugado em gradiente de Percoll (45 e 90) para obtenção dos espermatozóides móveis, além da remoção do diluidor e do plasma seminal. A concentração espermática foi de $2x10^6$ células/ml e, após 30 minutos de incubação dos espermatozóides, os oócitos foram transferidos para as microgotas (30 oócitos/gota) onde permaneceram sob incubação em atmosfera com 5% de CO_2 em ar a 38,5°C durante 18-22 horas.

Após o processo de MIV e FIV, os zigotos tiveram as células do cumulus removidas e foram co-cultivados *in vitro* em meio CR2 modificado, suplementado com 10% de SFB, em monocamada de células da granulosa (WATANABE et al., 1999). Decorridas 55 horas pós-inseminação (hpi) foram avaliadas a taxa de clivagem e a renovação do meio de cultivo (*feeding*).

4.2 ESTUDO MACROSCÓPICO E MORFOMÉTRICO

Após as coletas dos úteros gestantes foram realizadas observações, dissecações e mensurações das membranas extra-embrionárias e fetais.

4.2.1 Preparo do Material

Os úteros foram dissecados e em seguida foi feita uma incisão dorsal à cérvix, tomando-se o cuidado de não se secionar o saco gestacional. Após a abertura dos mesmos foram realizadas as avaliações macroscópicas dos anexos embrionários e fetais com o auxílio de uma lupa flexível com fixador de mesa. Para os embriões pequenos foram utilizadas lupas estereomicroscópicas (Zeiss modelo Stemi DV4). Foram realizados esquemas, desenhos e fotografias para a documentação e descrições.

4.2.2 Parâmetros Analisados

4.2.2.1 Mensurações, observações macroscópicas e pesagens

Foram avaliados os parâmetros relativos ao tamanho e proporções dos embriões e anexos.

Com auxílio de um paquímetro inoxidável com divisões em milímetros (150 mm x 0,02 mm) foram realizadas as medidas de comprimento (crânio caudal) e largura (látero-lateral) das membranas. O início de formação e distribuição dos cotilédones e distribuição na superfície coriônicas foi observado.

Os pesos dos sacos gestacionais foram tomados, utilizando-se balança eletrônica analítica - 200gr - 0,001 gr.

4.2.2.2 Análise estatística

Para verificar se existiu ou não diferença significativa entre os parâmetros biométricos das membranas extra-embrionárias entre os embriões de monta natural (30-40 dias de gestação) e fecundação *in vitro* (35 dias) foram utilizado o **teste T** para comparação de duas médias.

Para cada comparação foi realizado anteriormente um **teste F** para decisão sobre a forma de cálculo dos graus de liberdade e da estatística do **teste T.**

Os resultados foram considerados estatisticamente diferentes para $p<0,05$. As variáveis utilizadas foram: comprimentos crânio-caudal e dorso-ventral do saco gestacional; comprimentos crânio-caudal, dorso-ventral e látero-lateral do âmnio; comprimentos do saco vitelino (total e partes: central, extremidade maior e extremidade menor); CR; peso do saco gestacional e contagens do número de cotilédones.

Os parâmetros foram analisados individualmente para os diferentes períodos gestacionais de monta natural por meio de “boxplots”. Além disso, para todos os dados dos parâmetros, foram calculadas medidas de posição e dispersão (média, desvio padrão, coeficiente de variação, mediana, quartis e máximo e mínimo).

Os cálculos foram conduzidos utilizando o sistema para análise estatística **R** (R: A Language and Enviroment for Estatistical Computing, 2005).

4.3 ESTUDO MICROSCÓPICO

Foram realizados procedimentos de microscopia de luz, eletrônica de varredura e transmissão.

4.3.1 Processamento Para Microscopia de Luz

As membranas fetais foram recortadas e colocadas em solução fixadora de paraformoaldeído 4% em solução salina fosfato (PBS[1]). Após a fixação, o material foi desidratado em uma série de etanóis em concentrações crescentes (de 70 a 100%) e diafanizado em xilol, seguido de inclusão em paraplast®[2] .

Foram utilizados cortes de 5 µm de espessura e corados por hematoxilina-eosina (HE), ácido periódico-Schiff (PAS), azul de toluidina-fucsina e picrosírius. As lâminas foram montadas e, após as análises, procederam-se as fotomicrografias.

[1]Dulbecco's Phosfate Buffer Saline-DPBS, Gibco Co, USA
[2] Parablast Embedding Media_Paraplast Plus, Sigma, Oxford Lab., USA

4.3.2 Processamento Para Microscopia Eletrônica de Transmissão

As membranas fetais foram previamente fixadas em glutaraldeído 2.5%[3] em tampão fosfato 0,1M, PH 7.2. Após a individualização das membranas, foram obtidos separadamente fragmentos do cório, alantóide, âmnio e saco vitelino. Ao término da fixação, o material foi lavado em tampão fosfato de sódio a 0,1 M, PH 7,4 por três vezes durante dez minutos e pós-fixado em tetróxido de ósmio 1%[4] por 1 hora. Após novas lavagens em tampão fosfato, os fragmentos de membrana foram desidratados em álcool etílico a 50%, 70%, 90% e 100% e lavados em óxido de propileno[5].

Por um tempo de 12 a 16 horas, os fragmentos de membrana permaneceram sob rotação a 1:1 de óxido de propileno e resina[6]. Na seqüência, esta mistura foi substituída por resina pura por 4 a 5 horas. Após este período, foram embebidas com resina pura em moldes. Uma vez incluída, as membranas permaneceram em estufa a 69º por 72 horas para consolidar a polimerização da resina.

Com a finalidade de localizar e caracterizar as áreas de interesse, os blocos foram cortados em ultra-micrótomo Leica ULTRACUT UCT®. Cortes semifinos de 1μm de espessura foram obtidos, corando-se a quente com solução de borato de sódio a 1% em água destilada, contendo 0,25% de azul de Toluidina para observação ao microscópio de luz.

Os cortes ultrafinos de cerca de 60 nm de espessura foram colhidos em telas de cobre e contrastados pelo acetato de uranila 2% em água destilada por 5 minutos

---

[3] Glutaraldehyde grade I: 70% aqueoso solution (Sigma chemical Co., USA
[4] Osmium tetroxide 4% w/w solution in water (polyscience, Inc., USA)
[5] Propylene oxide EM Grade, Polyciences, Inc., USA
[6] Spurr Spurr´s kit-Electron Microscopy Sciences, Co. USA

e pelo citrato de chumbo 0,5% em água destilada durante 10 minutos. As observações e eletromicrografias sub-celulares foram realizadas no microscópio eletrônico ZEISS EM-94S2 e JEOL CX-II-100.

4.3.3 Processamento Para Microscopia Eletrônica de Varredura

Fragmentos do cório, alantóide e âmnio foram fixados em parafolmodeído a 4% e glutaraldeído a 2,5% em tampão fosfato a 0,1 M pH 7,4 e pós-fixadas em tetróxido de ósmio a 1%. Seguiram-se desidratações a seco em ponto crítico (Balzers CPD 020), montagem em suportes metálicos e revestimento com ouro (“sputtering” Emitech K 550). A microscopia de varredura foi realizada em um ME Leo 435 VP.

5 RESULTADOS

5 RESULTADOS

Os resultados a seguir referem-se às descrições macroscópicas, morfométricas e microscópicas das membranas coriônica, alantóide, amniótica e do saco vitelino de embriões bovinos coletados em abatedouros e frigoríficos em diferentes períodos gestacionais.

5.1 MACROSCOPIA DAS MEMBRANAS EXTRA-EMBRIONÁRIAS E FETAIS DE BOVINOS PROVENIENTES DE MONTA NATURAL

Os resultados a seguir referem-se às descrições macroscópicas das membranas extra-embrionárias e fetais. Os mesmos estão representados pelas figuras 5 a 23 e sumarizados no quadro 3.

5.1.1 Embrião de 15 a 20 dias de gestação (0,71± 0,17 cm)

Os sacos gestacionais dos embriões com 0,53 cm e 0,64 cm de CR ocupam ambos os cornos uterinos e apresentam-se transparentes. Esta característica é tão evidente a ponto de permitir a observação das membranas mais internas (Figura 5). O cório apresenta-se como a membrana mais externa, desprovida de formações cotiledonárias e de vasos sanguíneos sob a sua superfície. As extremidades do saco

gestacional são estreitas e condensadas nas pontas, semelhantes a um cordão. O alantóide mostra-se como uma membrana transparente, completamente separado do cório, apresentando discretos vasos próximos à face ventral do embrião (Figura 6). Nos embriões menores, o cordão umbilical é quase imperceptível a olho nu, estando posicionado na região ventral do embrião, envolvido pelo âmnio, e aderido ao alantóide. O alantóide encontra-se separado do cório e do âmnio. A membrana amniótica apresenta-se transparente e lisa, formando uma delgada película que envolve o embrião. O âmnio mostra-se desprovido de vasos na sua superfície (Figura 13). Nesta fase, o âmnio não está fusionado completamente ao alantóide, sendo estas duas membranas facilmente separáveis.

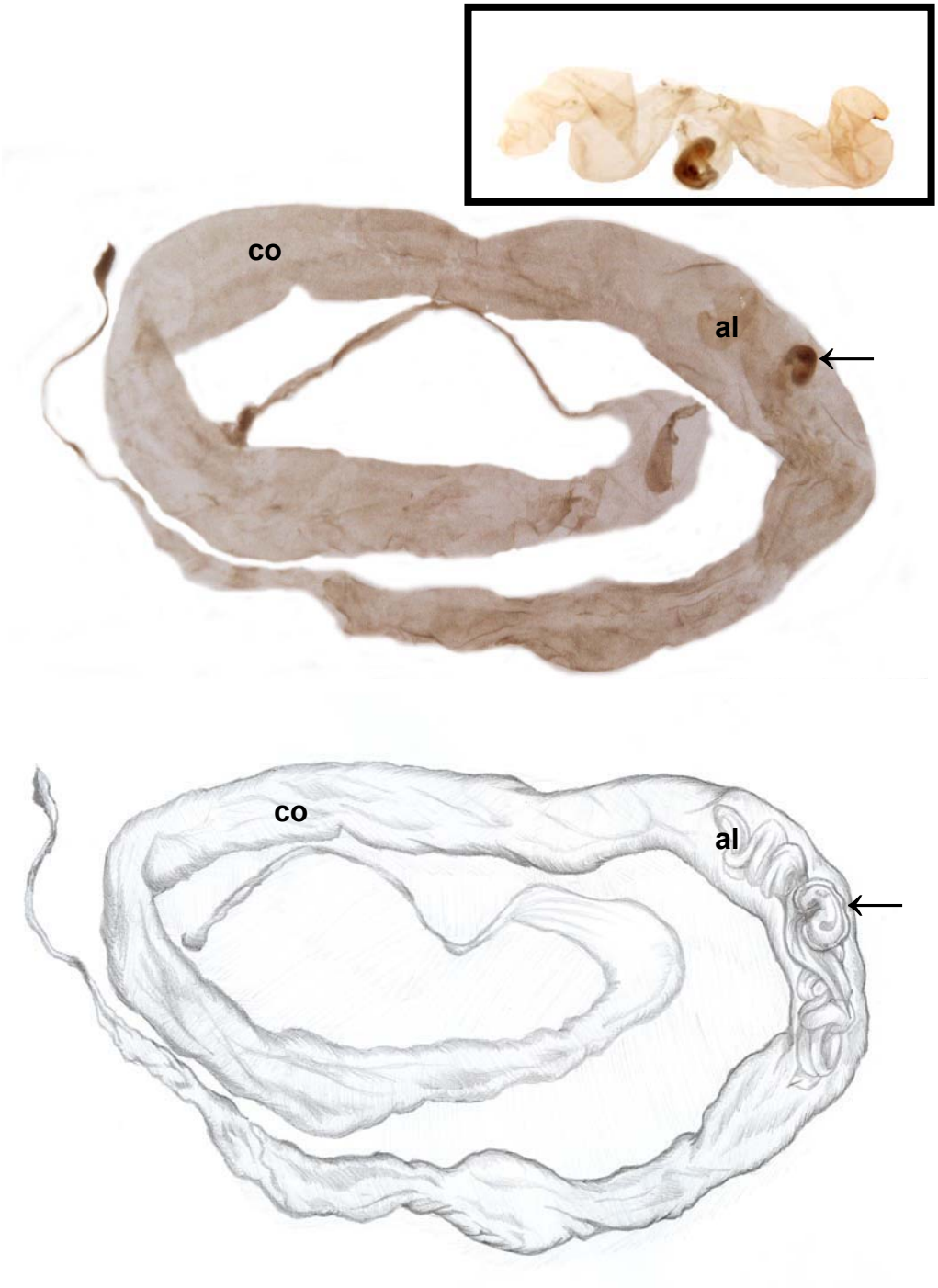

Figura 5 – Fotografia e desenho esquemático do embrião e anexos embrionários bovinos provenientes de monta natural, 0,56 cm de CR (10 aos 20 dias de gestação). Notar cório (co) liso e transparente, envolvendo o alantóide (al) e o âmnio (←). No canto superior direito observar detalhe do alantóide desprovido do cório

Figura 6 – Fotografia dos anexos embrionários e embrião bovino de 0,60 cm de CR (15 a 20 dias de gestação). O cório foi retirado para observação do alantóide (al). Este apresentava vasos presentes e discretos na porção ventral do embrião (seta) próxima ao saco vitelino (sv)

O saco vitelino é bastante desenvolvido. Tanto a sua parte central (0,76 ±0,24 cm) como suas extremidades alongadas maiores (5,14 ± 2,88 cm) e menores (3,17 ± 1,60) são bem visíveis, e alongam-se em contato com a porção ventral do alantóide, próximo aos vasos umbilicais do embrião. Nesta fase, o saco vitelino tem um comprimento total (parte central e extremidades) de 9,08±4,45 cm (Figuras 7 e 8).

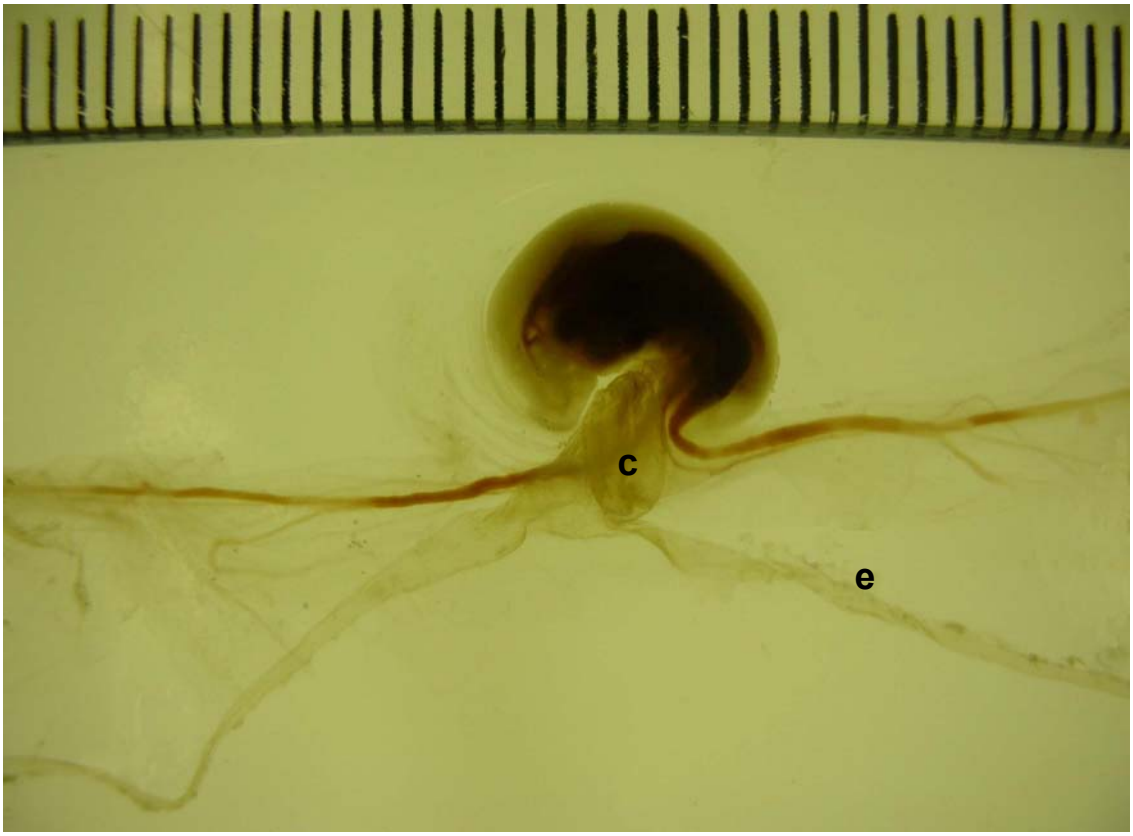

Figura 7 – Fotografia do embrião e saco vitelino bovino, 0,76 cm de CR (15 a 20 dias). Observar disposição e relação da parte central (c) e das extremidades (e) do saco vitelino com o embrião

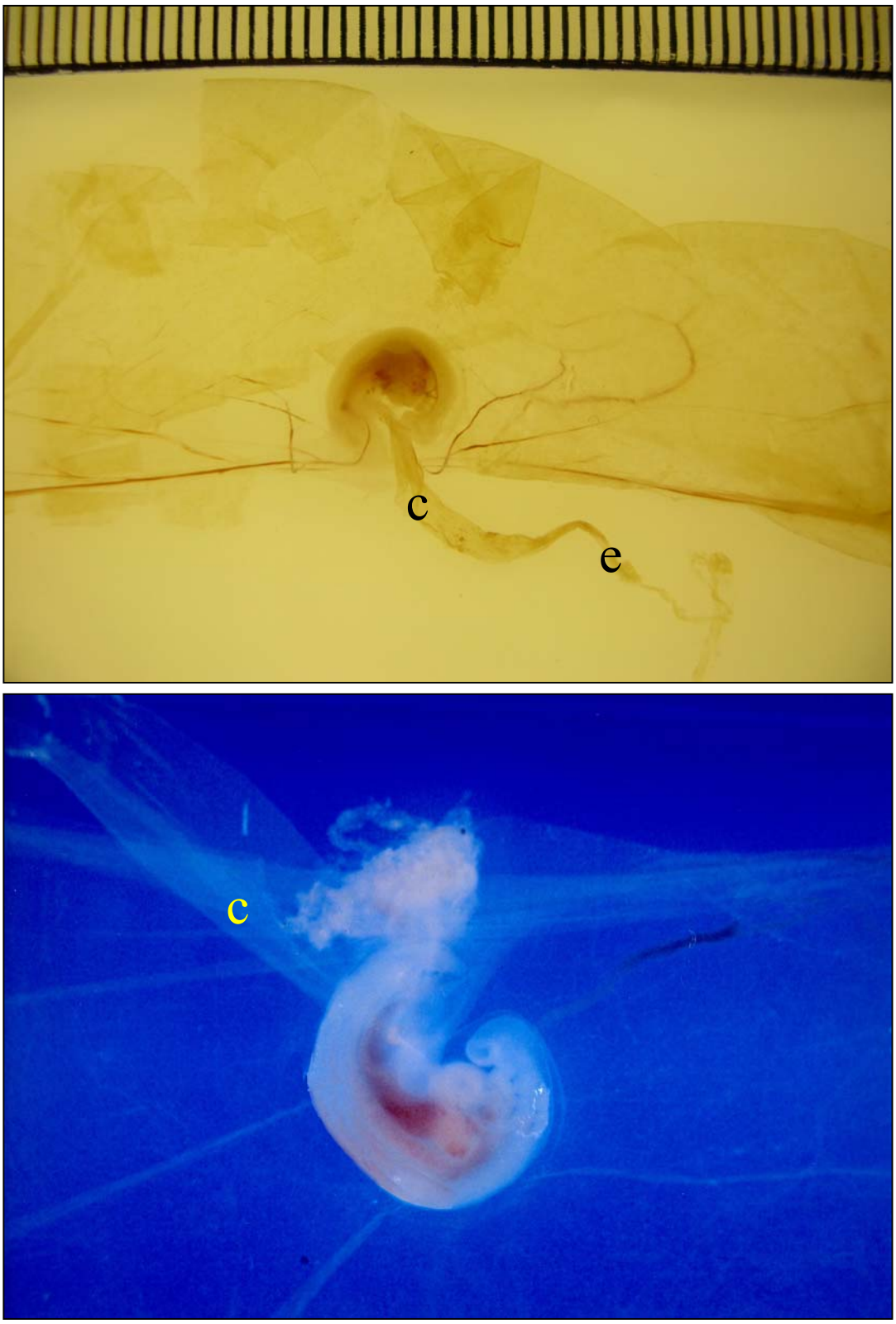

Figura 8 – Fotografias do embrião e saco vitelino bovino com 0,60 cm de CR (10 a 20 dias). Observar a parte central (c) e as extremidades (e) bem visíveis

5.1.2 Embrião de 20 a 30 dias de gestação (1,23 cm±0,13 cm)

No período de 20 a 30 dias da gestação os conceptos ocupam completamente os cornos uterinos. Com 1,03 cm de CR os anexos embrionários não apresentam evidências macroscópicas de formações cotiledonárias. Em dois embriões, um com 1,30 cm e outro com 1,43 cm foram contados, respectivamente, 03 e 04 vilos cotiledonários superficiais. O cório ainda se desprende facilmente do alantóide. São observadas três camadas distintas de membranas em justaposição: a camada externa, representando o cório, a camada intermediária transparente, representando o alantóide, e uma membrana delgada, envolvendo o embrião, representando o âmnio (Figura 9).

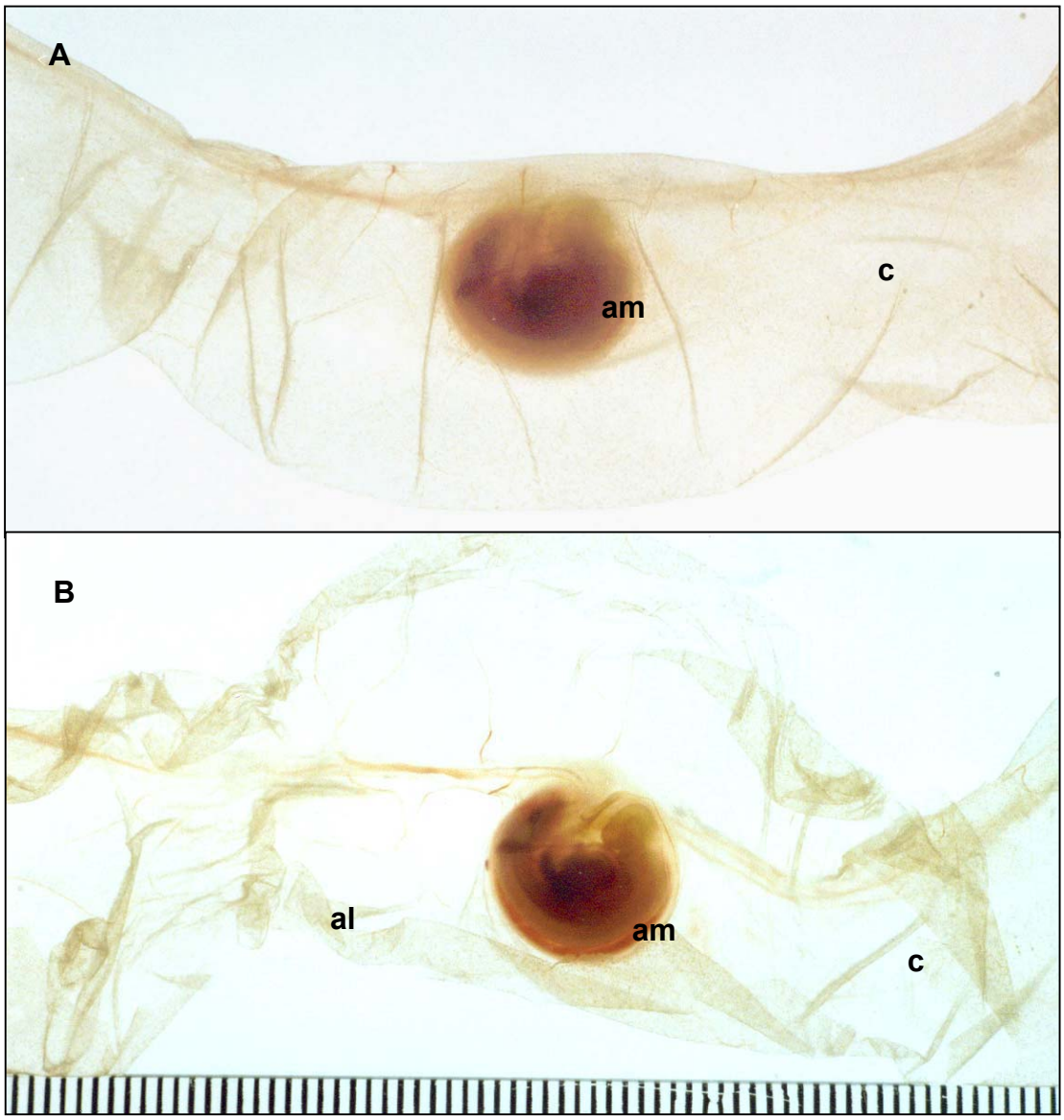

Figura 9 – Fotografia do embrião e anexos embrionários bovino provenientes de monta natural, 1,03 cm de CR (20 aos 30 dias de gestação). A - Não foram observadas evidências macroscópicas dos cotilédones nas superfícies coriônicas. B - Notar o alantóide (al) separado do cório (c) e uma membrana delgada, envolvendo o embrião, representando o âmnio (am)

No embrião desta fase, o saco vitelino apresenta uma área central compacta próxima ao embrião, e ainda duas extremidades livres alongadas que acompanham os vasos umbilicais em direção às extremidades do saco gestacional (Figura 10).

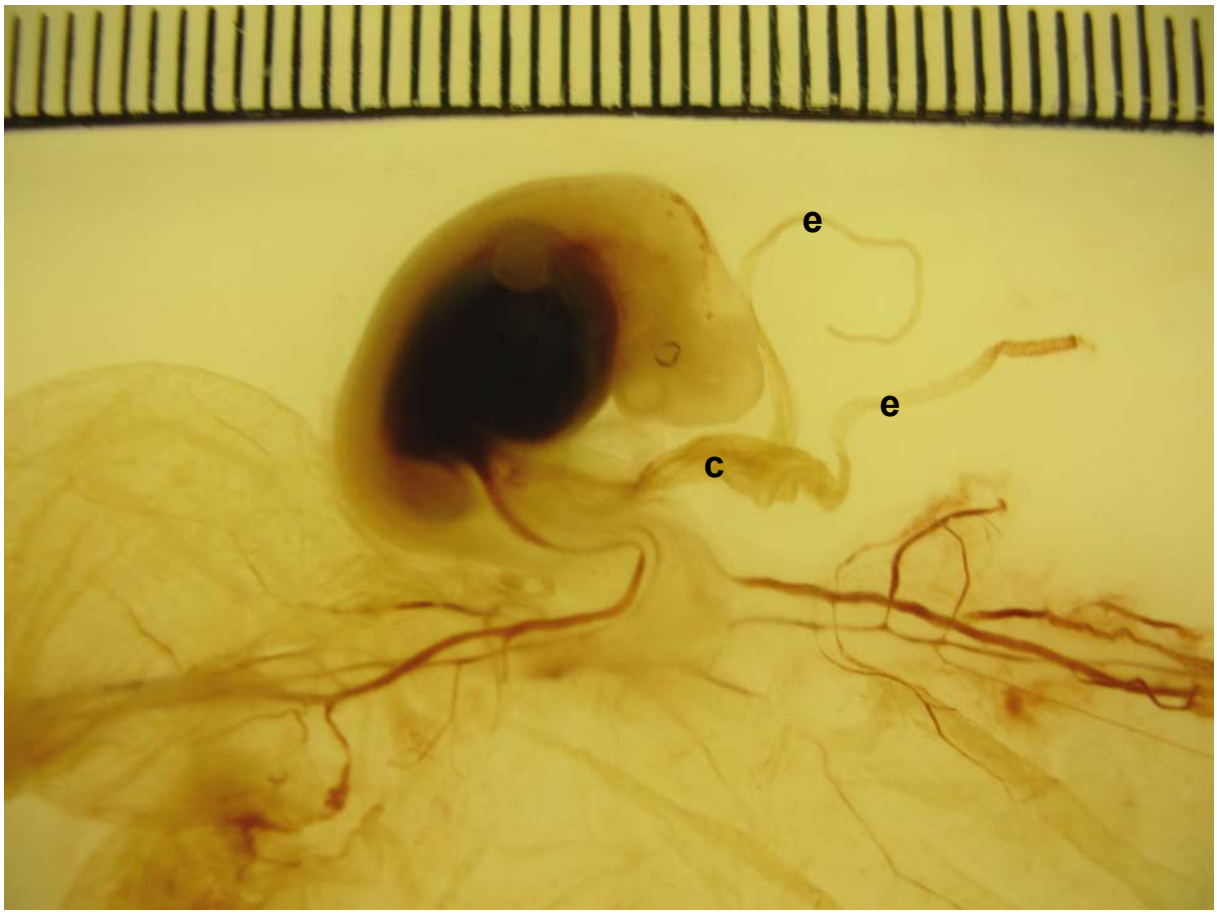

Figura 10 – Fotografia do embrião e saco vitelino bovino, 1,25 cm de CR (20 a 30 dias). O saco vitelino apresenta uma porção central (c) e duas extremidades (e) ainda visíveis

5.1.3 Embrião de 30 a 40 dias de gestação (1,90 ± 0,27 cm)

Os vasos da superfície coriônica estão mais nítidos nesta fase, principalmente na região ventral do saco embrionário, tornando-se mais delgados à medida que se orientam para as extremidades do saco gestacional (Figura 11). Com 1,75 cm de CR observa-se na região dorsal do saco embrionário o aparecimento macroscópico das primeiras formações cotiledonárias. As membranas dos embriões de 1,81 cm e 1,97 cm de CR são facilmente individualizadas em camadas e o saco vitelino está presente (Figuras 12 e 13).

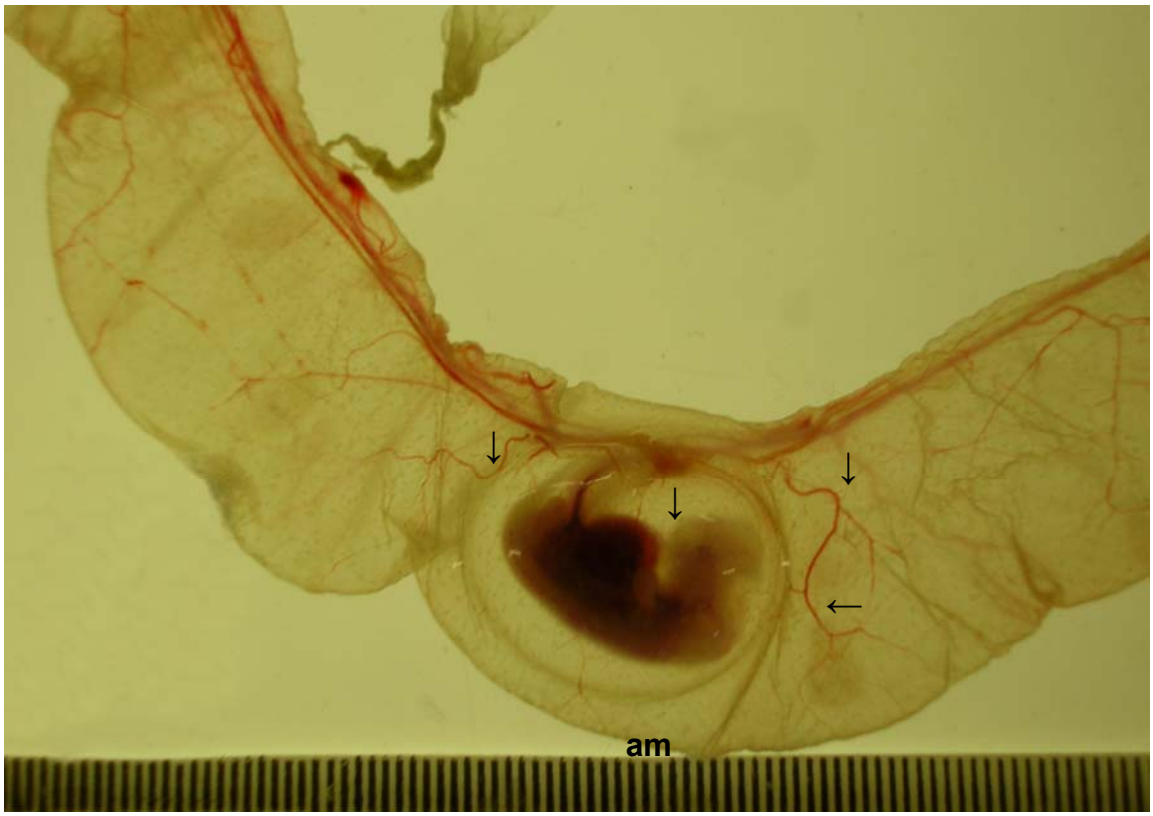

Figura 11 – Fotografia do embrião e membranas embrionárias de bovino, provenientes de monta natural, 2,17 cm CR (30 a 40 dias de gestação). Observar o início da distribuição da vascularização na superfície coriônica (seta); cório liso (poucos cotilédones são observados) e a relação do âmnio (am) com o embrião

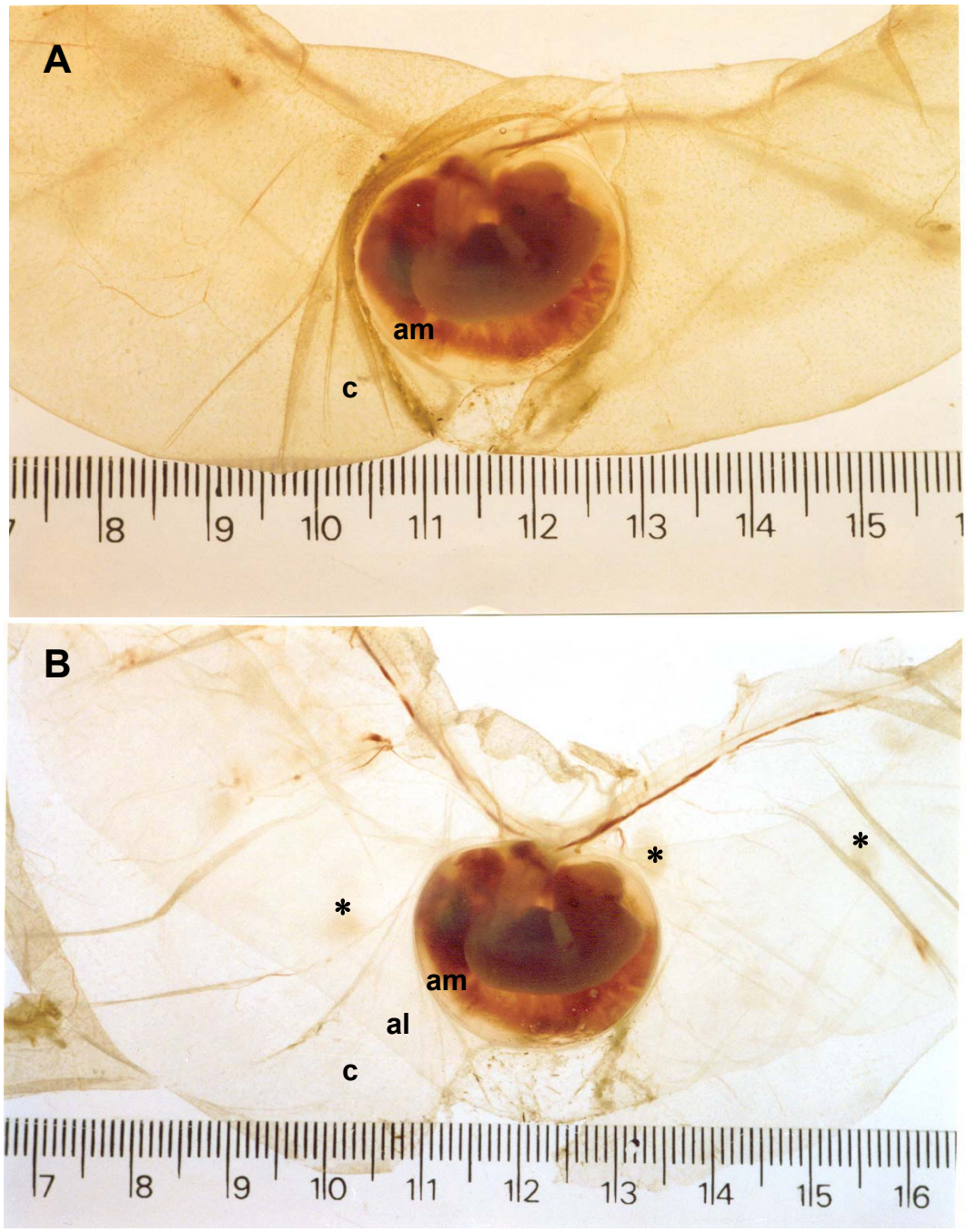

Figura 12 – Fotografia do embrião e anexos embrionários bovino, provenientes de monta natural, 1,81 cm CR (30 a 40 dias de gestação). A - Observar poucos vasos na superfície coriônica; B - Parte do cório foi rebatido para melhor visualização do espaço amniótico. Observar o início de formação de cotilédones (*) e as camadas individualizadas do cório (c) (rebatido), alantóide (al) e âmnio (am)

Neste período, ainda é evidente a presença do saco vitelino com as mesmas características macroscópicas da fase anterior, entretanto, as extremidades estão mais filamentosas e com um comprimento total de 5,53±3,14 cm (Figura 12).

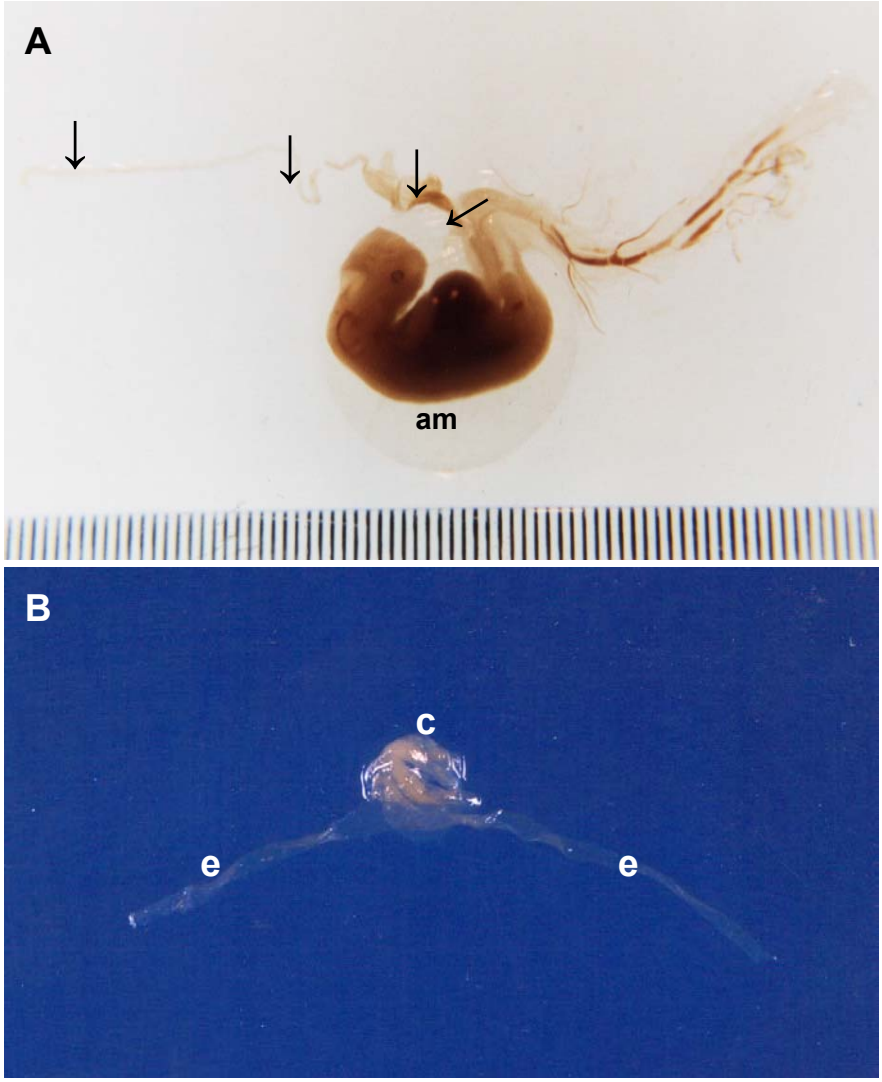

Figura 13 – Fotografias do embrião e saco vitelino de embriões bovinos provenientes de monta natural, 1,74 cm CR (30 a 40 dias de gestação). A – Notar a relação do saco vitelino e embrião (setas). Envolvendo o embrião observa-se o âmnio (am). B – Detalhe do saco vitelino: parte central (c); extremidades (e)

5.1.4 Embrião de 40 a 50 dias de gestação (2,79 ± 0,19 cm)

Neste período observou-se nitidamente a justaposição das três camadas das membranas, sendo o cório, mais superficial. Este apresenta formações cotiledonárias e vasos evidentes, constituindo a membrana coriônica. O alantóide, camada intermediária delgada e transparente, justapõe-se ao cório, formando o cório-alantóide. O âmnio, camada mais interna que delimita o embrião, constitui a membrana amniótica (Figura 14).

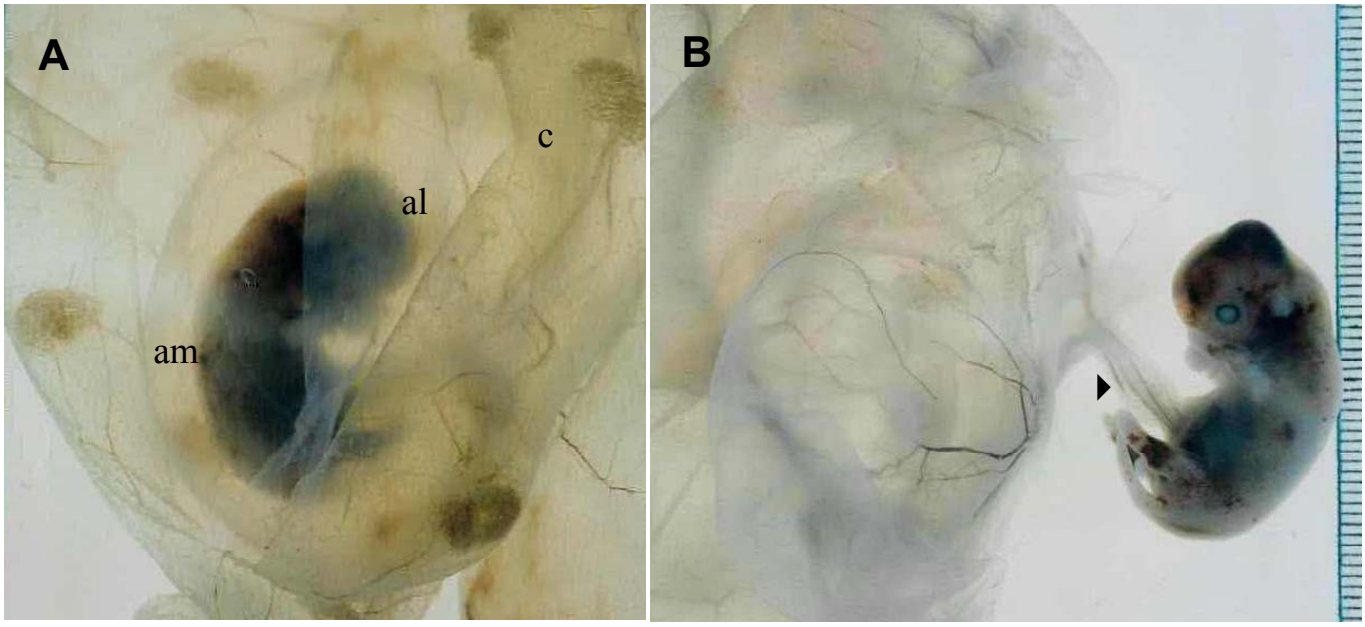

Figura 14 – Fotografia do embrião e anexos embrionários de bovinos provenientes de monta natural, 3,1 cm de CR (40 a 50 dias de gestação). A – Observar a sintopia entre os anexos e o embrião, evidenciando a justaposição do cório (c), alantóide (al) e âmnio (am) e que ainda não houve fusão entre membranas. B – As membranas foram removidas para mostrar a conexão do embrião, com suas membranas, através do cordão umbilical (▸)

A superfície coriônica apresenta várias formações cotiledonárias distribuídas de forma irregular ao longo do saco gestacional. Os cotilédones localizam-se predominantemente nas proximidades dorso-lateral do embrião, entretanto, em alguns embriões são visualizadas formações cotiledonárias nas extremidades do cório (Figura 15). Uma camada de aspecto gelatinoso pode estar entremeada à membrana coriônica e o alantóide, contudo, o alantóide ainda se desprende com facilidade das membranas adjacentes.

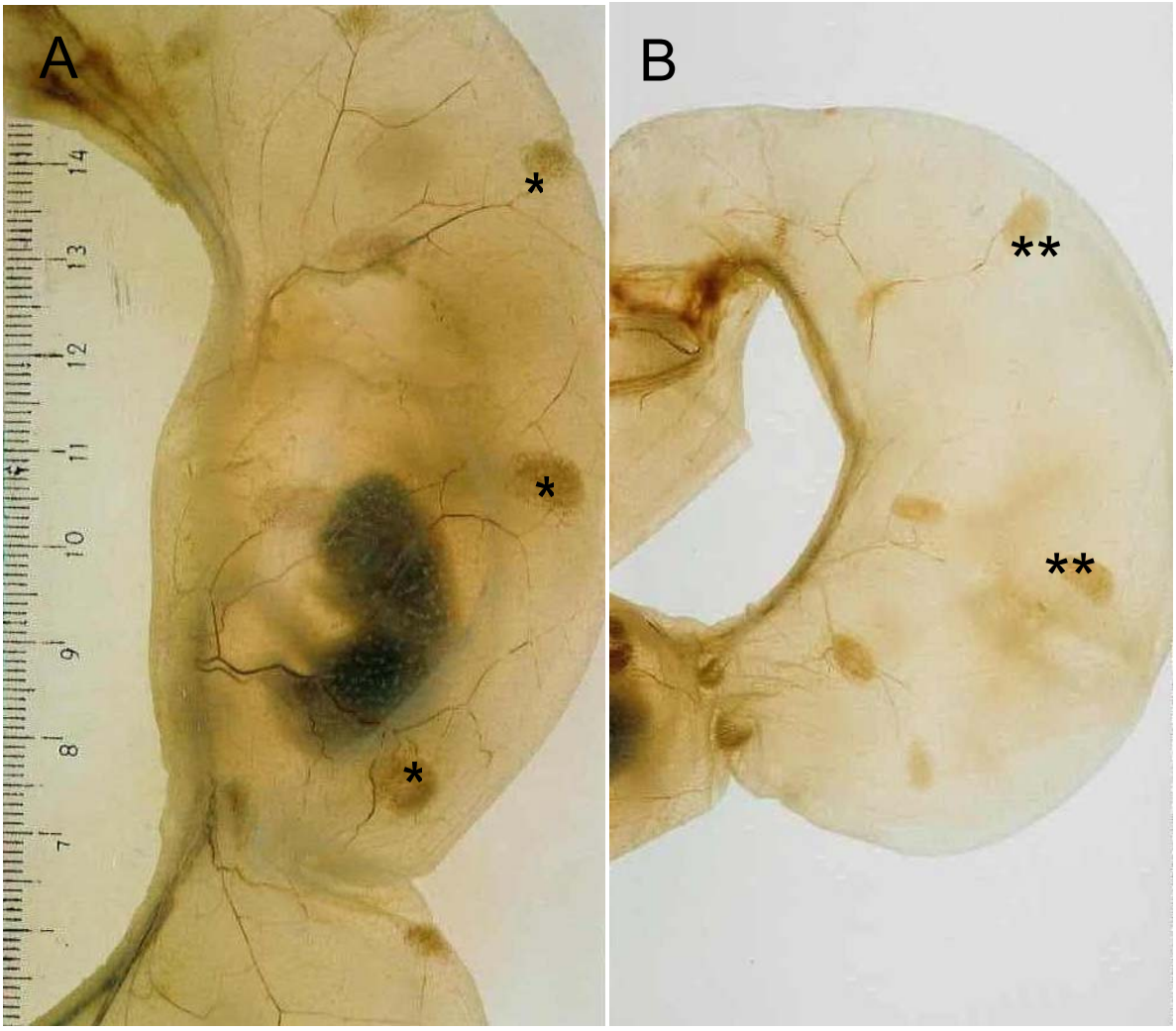

Figura 15 – Fotografia do embrião e anexos embrionários de bovinos provenientes de monta natural, 3,1 cm de CR (40 aos 50 dias de gestação). A - Notar a distribuição dos cotilédones (*) ao redor do embrião. B - Distribuição dos cotilédones (**) em uma das extremidades do saco gestacional (corno gestante)

Com 2,47 cm de CR, as formações cotiledonárias estão nítidas. Neste saco gestacional foram contados um total de 37 cotilédones, sendo 32 no corno gestante e 5 no corno não gestante. O cório desprende-se facilmente do alantóide, evidenciando que as membranas ainda não se encontram totalmente fusionadas. Com 2,77 cm de CR foram contados um total de 25 cotilédones. Os vasos estão mais fáceis de serem visualizados. Uma parte do alantóide ainda recobre o âmnio, no entanto, ainda não houve uma fusão completa entre estas duas membranas (Figura 16).

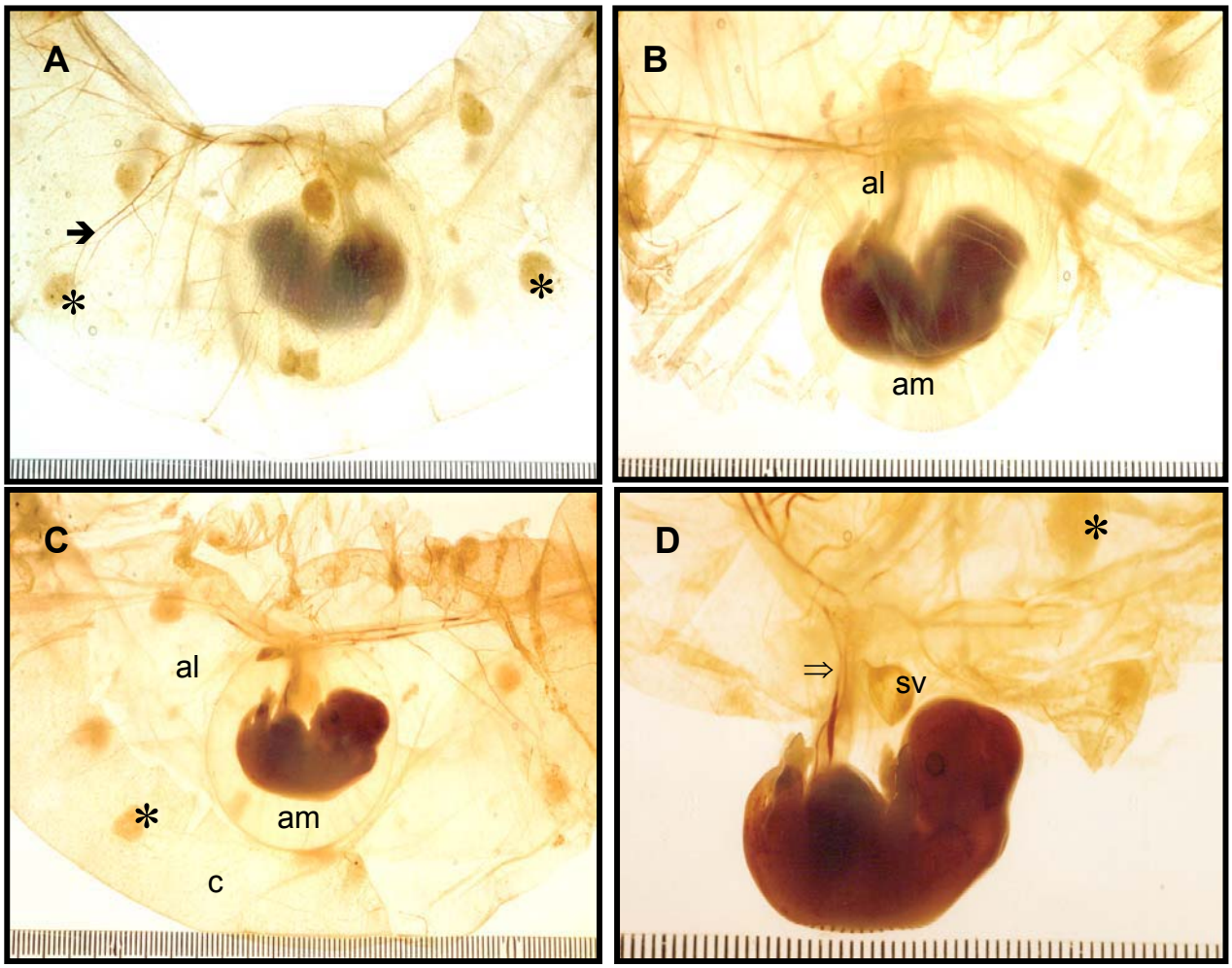

Figura 16 – Fotografia do embrião e anexos embrionários de bovinos provenientes de monta natural, 2,77 cm de CR (40 aos 50 dias de gestação). Neste saco gestacional foram contados um total de 25 cotilédones (∗). A - Os vasos (➔) tornam-se mais fáceis de serem visualizados; B - Uma parte do alantóide (al) está recobrindo o âmnio (am), no entanto, ainda não houve uma fusão entre estas duas membranas. C - Observar detalhes do alantóide (al) e âmnio (am), após a remoção do cório (c); D - O cório, o alantóide e o âmnio foram rebatidos ventralmente em direção ao embrião, assim facilitando a visualização do saco vitelino (sv) e cordão umbilical (⇒)

O âmnio mostra-se vascularizado em todo os espécimes analisados deste período, e, na porção ventral saco amniótico observa-se o saco vitelino (Figura 17).

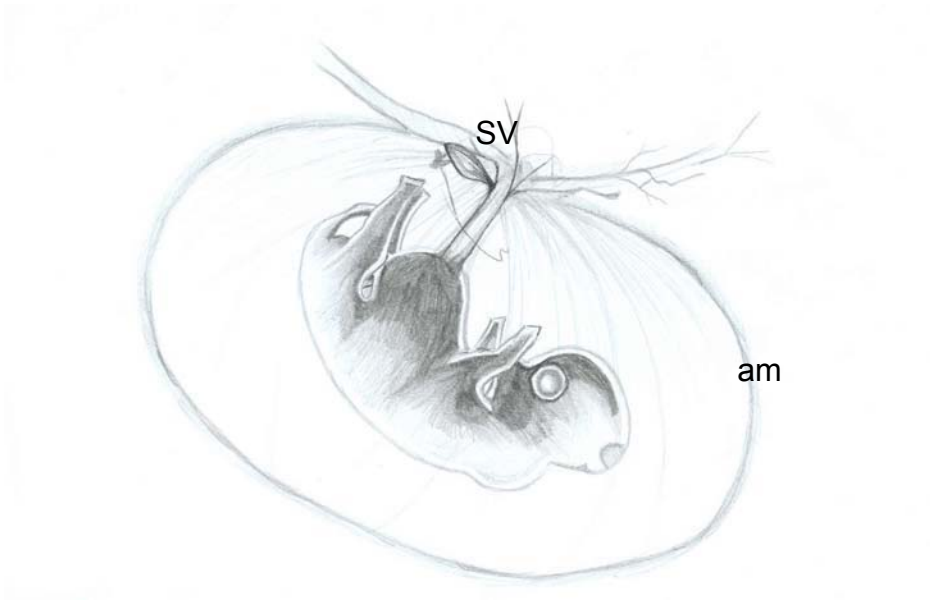

Figura 17 – Fotografia e desenho esquemático do embrião bovino proveniente de monta natural e membrana amniótica (am), 2,712 cm de CR (40 a 50 dias de gestação). Observar a discreta vascularização na membrana amniótica e a involução do saco vitelino (sv)

O processo de involução do saco vitelino já se encontra bem caracterizado. Observa-se que as extremidades tornavam-se mais finas e transparentes. A região central do saco vitelino assemelha-se a um pequeno grão achatado em contato com o âmnio. Uma brusca diminuição dos comprimentos das extremidades e do comprimento total do saco vitelino foi constatada claramente, medindo 1,53±1,33 cm (Figura 18).

Figura 18 – Fotografia do embrião e anexos embrionários de bovinos provenientes de monta natural, 3,0 cm de CR (40 aos 50 dias de gestação). Notar que as extremidades (seta) do saco vitelinos encontram-se bem finas e de difícil visualização à macroscopia. Ec – Porção central mais evidente

5.1.5 Fetos de 50 a 60 dias de gestação (3,76 ± 0,52 cm)

Neste período é caracterizado o início da fase fetal. Com 4,20 cm de CR, as formações cotiledonárias estão mais próximas ao embrião. Nas extremidades do saco gestacional os cotilédones nem sempre são visualizados. Além disso, são menores quando comparados com os cotilédones localizados na região central. As distribuições dos cotilédones apresentam-se de forma variada, quando analisadas as faces laterais do saco gestacional. Os vasos alantoideanos localizam-se próximos ao feto, e, à medida que direcionam-se às extremidades do saco gestacional tornam-se mais finos com áreas avasculares (Figura 19). O alantóide e o cório estão unidos por intermédio de uma camada gelatinosa que dificulta a individualização das membranas. No âmnio notam-se vasos alantoideanos distribuídos em toda a região. Com 4,31 cm de CR, o cório ainda se desprende do alantóide, apresentando um total de 75 cotilédones.

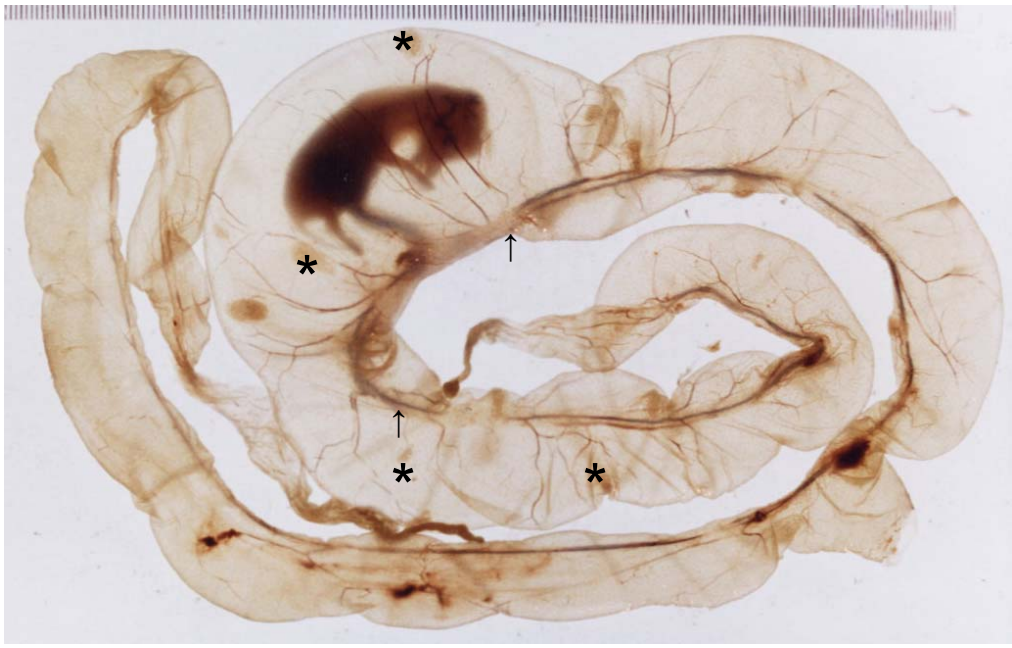

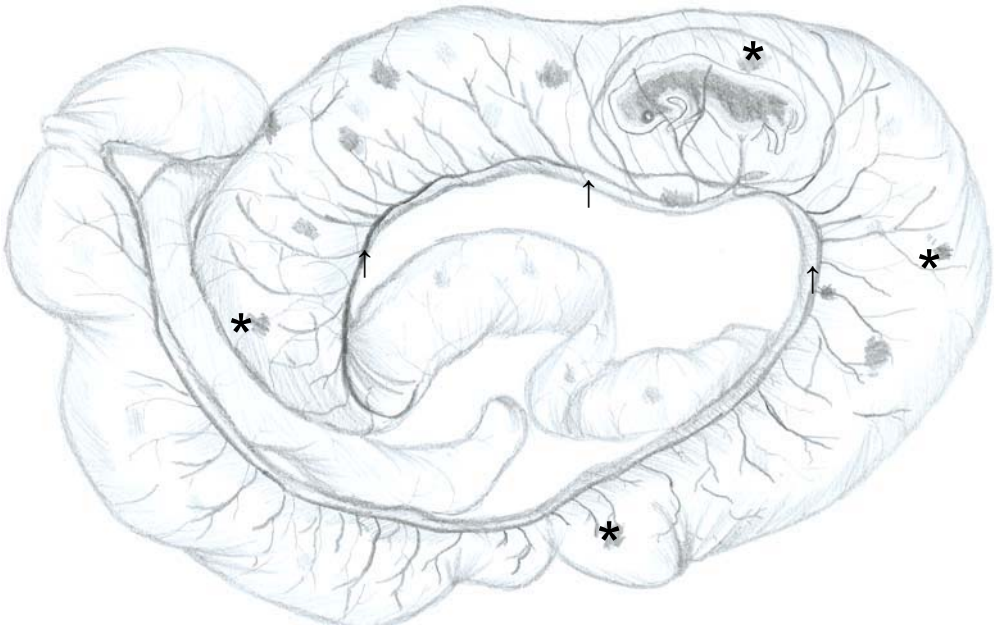

Figura 19 – Fotografia e desenho esquemático do feto e membranas fetais de bovino provenientes de monta natural, 4,20 cm de CR (50 aos 60 dias de gestação). Notar a distribuição irregular dos cotilédones (*) e a disposição dos vasos alantoideanos (seta), mais espessos próximos ao feto e delgados à medida que se direcionam para as extremidades do saco gestacional

Neste período a região central do saco vitelino ainda é visualizada e mede 0,46±0,10 cm, entretanto, as extremidades já não são mais visíveis. O processo de involução já se encontra avançado (Figura 20).

Figura 20 – Feto e membranas fetais, bovinos provenientes de monta natural, 4,4 cm de CR (50 a 60 dias de gestação). Observar o processo de involução do saco vitelino (sv)

5.1.6 Fetos de 60 a 70 dias de gestação (6,75 ± 0,86 cm)

Neste período, a fase fetal já encontra-se estabelecida. As membranas coriônicas e o alantóide mantêm um contato íntimo na região próxima ao feto, formando a membrana cório-alantóide, e, embora estejam separadas, encontram-se nas extremidades. Notou-se que a camada gelatinosa diminue com o avançar da prenhez. Os cotilédones maiores estão distribuídos principalmente ao redor do feto. A vascularização é evidente em todas as membranas. Os vasos do cordão umbilical ramificam-se da região ventral do feto para as extremidades e superfícies dorsais das membranas (Figura 21).

Figura 21 – Feto e membranas fetais, bovinos provenientes de monta natural, 8,0 cm de cm de CR (60 a 70 dias de gestação). Os cotilédones (*) maiores encontram-se próximos ao feto e as membranas permanecem bem vascularizadas (setas)

Com 5,79 cm de CR o cório está bem vascularizado, os cotilédones aumentaram de tamanho, distribuindo-se uniformemente ao longo do saco gestacional. A membrana amniótica aumenta de tamanho nesta fase, mostra-se transparente e vascularizada. Os vasos provenientes do alantóide dispõem-se sobre o âmnio. Os fetos com 7,2 cm e 7,9 cm de CR apresentam cório com vascularização evidente, com 46 e 81 cotilédones, respectivamente. Com 8,6 cm de CR os cotilédones são grandes, quando localizados próximos ao feto, e pequenos, quando posicionados nas extremidades.

A membrana amniótica aumenta de tamanho com o evoluir da gestação, e, aos 70 dias a superfície externa da membrana está bem vascularizada (Figura 22).

Figura 22 – Feto e membranas fetais, bovinos provenientes de monta natural, 8,0 cm de cm de CR (60 a 70 dias de gestação). Notar a vascularização do âmnio (am)

A involução do saco vitelino encontra-se estabelecida, entretanto, vestígios ainda podem ser visualizados em alguns fetos, como representado na figura 23 (0,30±0,09 cm).

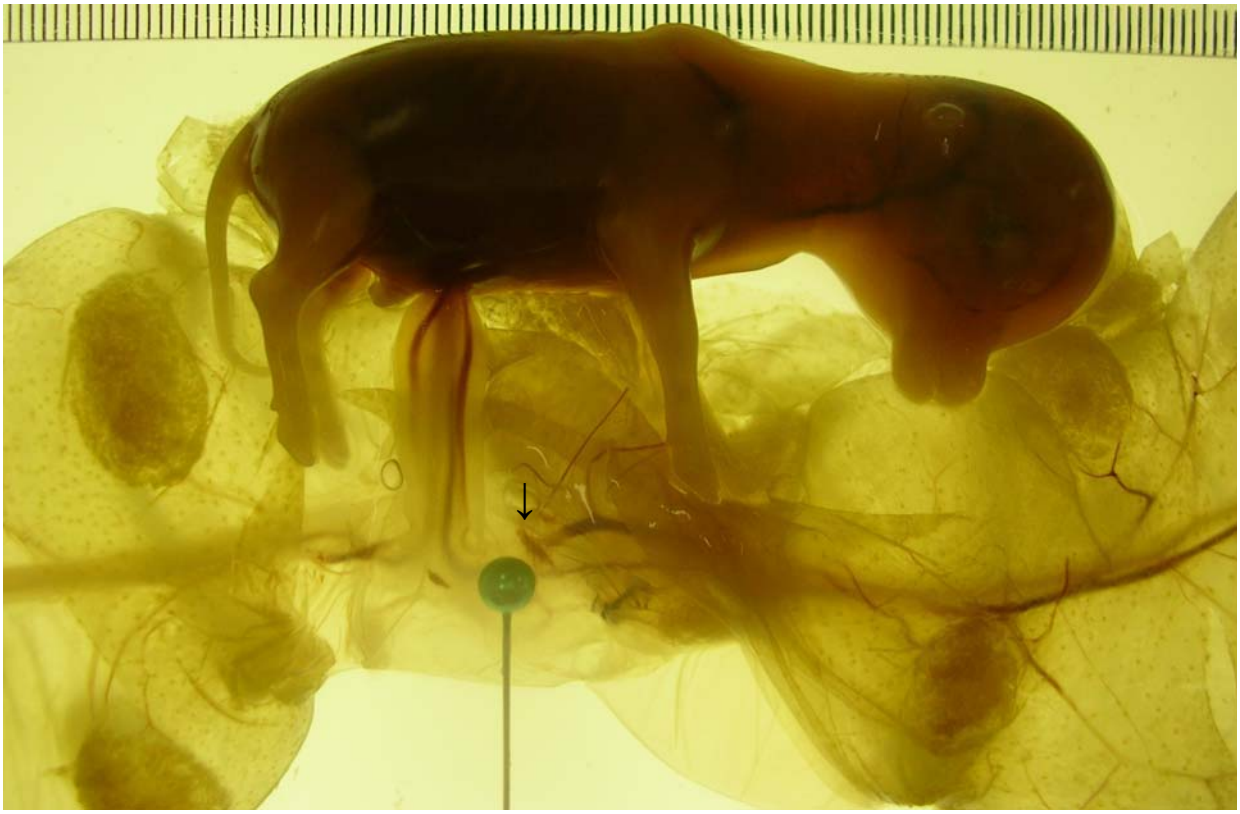

Figura 23 – Fotografia do embrião e resquício do saco vitelino bovino, 5,6 cm de CR (período gestacional estimado: 60 a 70 dias). Observar apenas resquício (entre a seta e cabeça do alfinete)

Quadro 3 – Desenvolvimento macroscópico das membranas extra-embrionários e fetais bovinas, proveniente de monta natural no período inicial da gestação (15-70 dias), São Paulo, 2005

Parâmetros analisados	Períodos gestacionais (dias) e CR médio (cm)					
	15-20 0,71± 0,17	20-30 1,23± 0,13	30-40 1,90± 0,27	40-50 2,79± 0,19	50-60 3,76± 0,52	60-70 6,75± 0,66
Ocupação do SG no útero	Parcial	Completa	Completa	Completa	Completa	Completa
Fusão do cório/alantóide	Ausente (-)	Ausente (-)	Presente somente nas áreas próximas ao embrião (+)	Presente em toda a extensão das membranas, porém facilmente separáveis (++)	Presente em toda a extensão das membranas, porém facilmente separáveis (++)	Presente em toda a extensão das membranas (+++)
Formações cotiledonárias	Ausente (-)	Presente* (-)	Presentes e discretas (+)	Presentes ao redor do embrião e ausentes nas extremidades do SG (+ +)	Presentes ao redor do embrião e discretas nas extremidades do SG (+ +)	Presentes em toda a extensão do SG (+++)
Vascularização do cório	Ausente (-)	Ausente (-)	Presente e discreta (+)	Presente e discreta (+)	Presente (++)	Presente e evidente (+++)
Vascularização do alantóide	Presente e discretos (+)	Presente e discretos (+)	Presente (++)	Presente e evidente (+++)	Presente e evidente (+++)	Presente e evidente (+++)
Fusão do alantóide/âmnio	Ausente (-)	Ausente (-)	Presente e discreta nas laterais da vesícula amniótica (+)	Presente (++)	Presente (++)	Presente e evidente (+++)
Fusão cório/âmnio	Ausente (-)	Ausente (-)	Ausente (-)	Ausente (-)	Presente (+)	Presente e evidente (+++)
Vascularização âmnio	Ausente (-)	Ausente (-)	Presente e discretos (+)	Presente e discretos (+)	Presente (++)	Presente e evidente (+++)
Saco vitelino	Presente e evidente (+++)	Presente e evidente (+++)	Presente (++)	Presente (++)	Presente e discreto (+)	Presente e discreto (+)

Obs: SG – saco gestacional; Parcial – refere-se a ocupação incompleta em um dos cornos uterinos; * em dois embriões foram contados respectivamente, 3 e 4 cotilédones.

5.2 PARÂMETROS MÉTRICOS DO SACO GESTACIONAL, EMBRIÕES E FETOS BOVINOS (“CROWN-RUMP”/CR) PROVENIENTES DE MONTA NATURAL

O CR, peso do saco gestacional, comprimento da membrana cório-alantóide e âmnio, número de cotilédones e comprimento do saco vitelino nos diferentes períodos gestacionais estão representados a seguir.

5.2.1 “Crown-Rump” e Peso do Saco gestacional

As médias, desvio padrão e demais distribuições estatísticas das mensurações occipto-sacral (“Crown-Rump”) para cada período gestacional, estão representadas nas tabelas 1 e 2 e figuras 24 e 25. Observou-se que no período compreendido entre 15 a 20 dias à 60 e 70 dias de gestação, o CR cresceu gradativamente de maneira quase linear.

Analisando-se os pesos médios dos sacos gestacionais (Tabelas 3 e 4 e Figuras 26 e 27), observou-se que entre o período de 15 a 20 dias de gestação até o período de 20 a 30 dias de gestação, o saco gestacional aumentou seis vezes o seu peso. Nos períodos de 20 a 30 dias de gestação, até 30 a 40 dias de gestação os valores médios quase que triplicaram. Deste último período analisado aos 40 a 50 dias de gestação, os pesos duplicaram. De 50 a 60 dias de gestação, o crescimento esteve acelerado, similarmente ao crescimento que ocorre no período 20 a 30 dias

de gestação. O peso gestacional continuou a aumentar no período de 60 a 70 dias de gestação.

Tabela 1 – "Crown-Rump" (CR) médios e número (N) de embriões e fetos bovinos, provenientes de monta natura, em diferentes períodos gestacionais - São Paulo – 2005

Período Gestacional (dias)	CR (cm)	N
15 ●——● 20	0,71 ± 0,17	26
20 ——● 30	1,23 ± 0,13	23
30 ——● 40	1,90 ± 0,27	25
40 ——● 50	2,79 ± 0,19	24
50 ——● 60	3,76 ± 0,52	21
60 ——● 70	6,75 ± 0,86	22

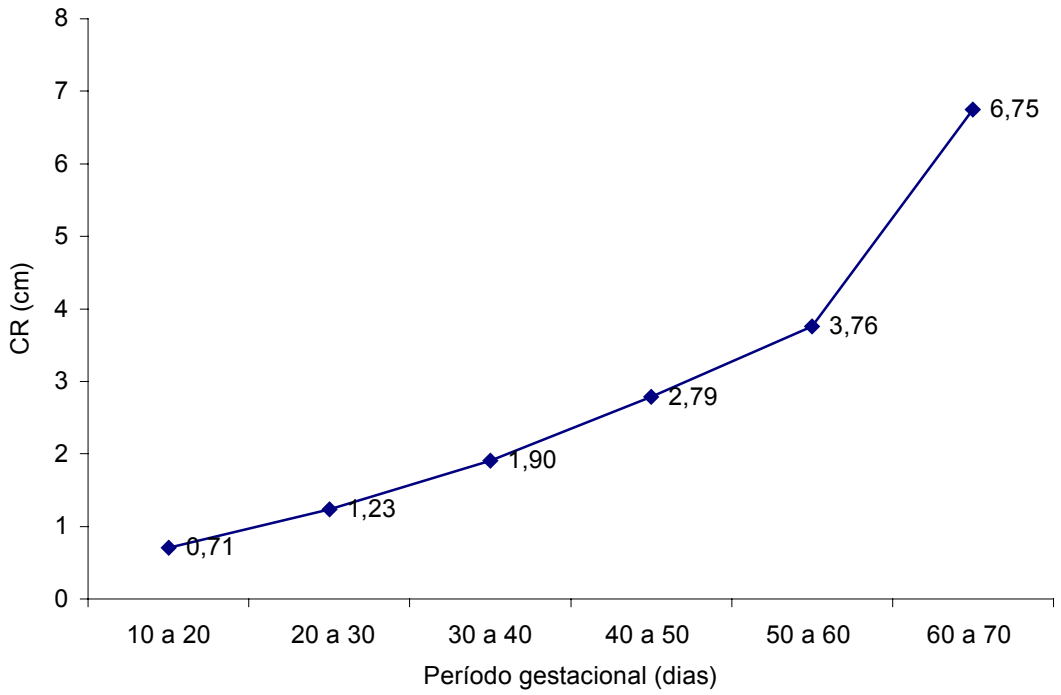

Figura 24 – "Crown-Rump" (CR) médios de embriões e fetos bovinos provenientes de monta natural em diferentes períodos gestacionais. São Paulo, 2005.

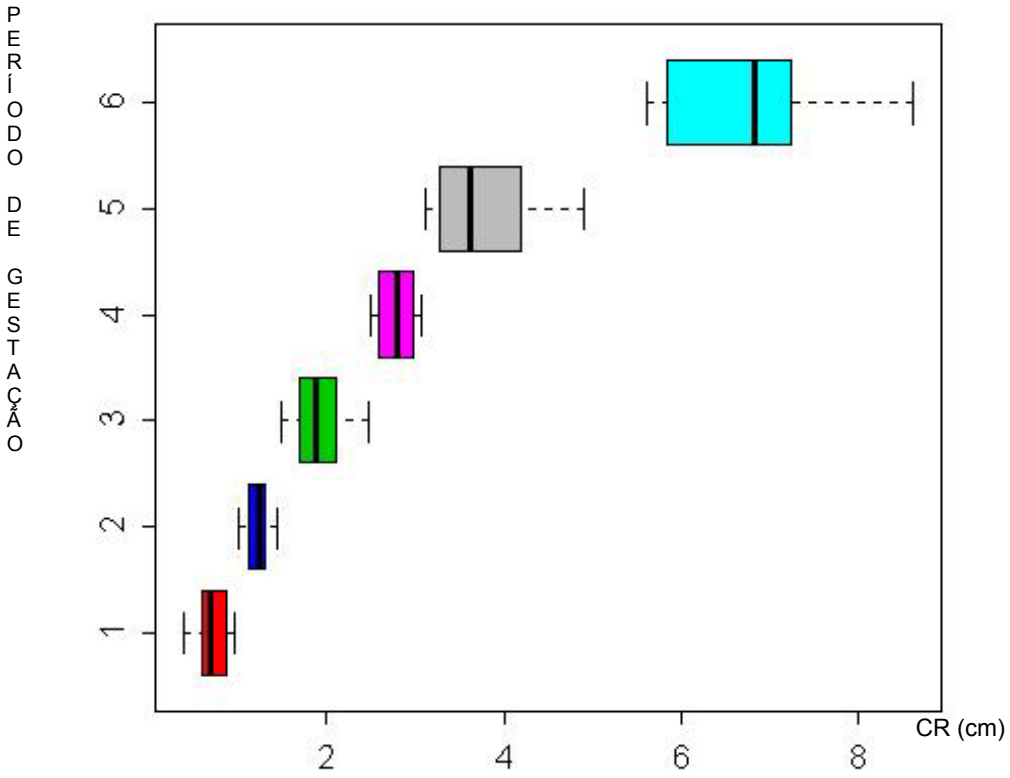

Figura 25 – “Boxplot” do “Crown-Rump” (cm) de embriões e fetos bovinos em diferentes períodos gestacionais. Eixo Y = corresponde aos períodos gestacionais (dias): 1-15 a 20 dias; 2- 20 a 30 dias; 3- 30 a 40 dias; 4- 40 a 50 dias; 5- 50 a 60 dias; 6- 60 a 70 dias. São Paulo, 2005

Tabela 2 – Estatística para o “Crown-Rump” (cm) de embriões e fetos bovinos em diferentes períodos gestacionais - São Paulo, 2005

PG(dias)	Valor Min	1ºquartil	Mediana	Média	3ºquartil	Valor Max
15-20	0,40	0,60	0,68	0,71	0,86	0,97
20-30	1,00	1,12	1,24	1,23	1,30	1,44
30-40	1,50	1,70	1,87	1,90	2,10	2,47
40-50	2,50	2,60	2,79	2,78	2,97	3,06
50-60	3,11	3,27	3,63	3,76	4,20	4,90
60-70	5,6	5,94	6,82	6,75	7,22	8,60

Tabela 3 – Peso médio dos sacos gestacionais e número (N) de embriões bovinos, provenientes de monta natural em diferentes períodos gestacionais - São Paulo – 2005

Período Gestacional (dias)	Peso (g)	N
15 ●——● 20	05,00 ± 03,31	23
20 ——● 30	30,15 ± 20,17	21
30 ——● 40	81,81 ± 45,82	22
40 ——● 50	141,20 ± 80,06	24
50 ——● 60	220,64 ± 101,08	20
60 ——● 70	388,59 ± 136,74	19

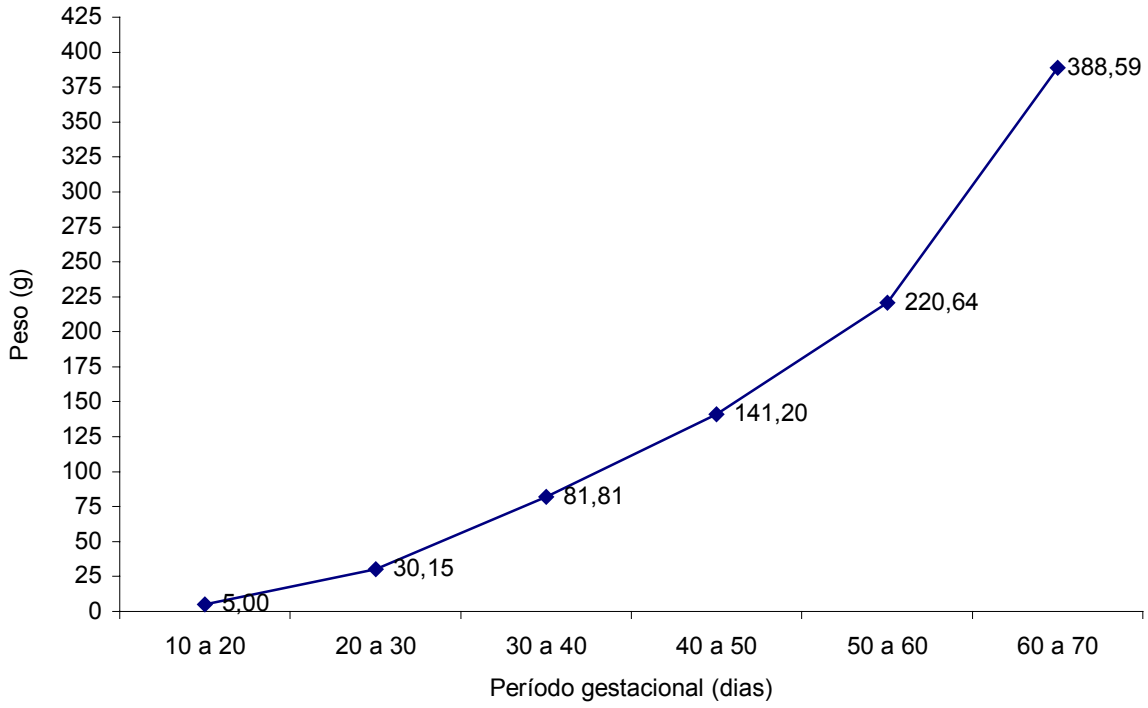

Figura 26 – Peso médio dos sacos gestacionais bovinos provenientes de monta natural em diferentes períodos gestacionais. São Paulo, 2005

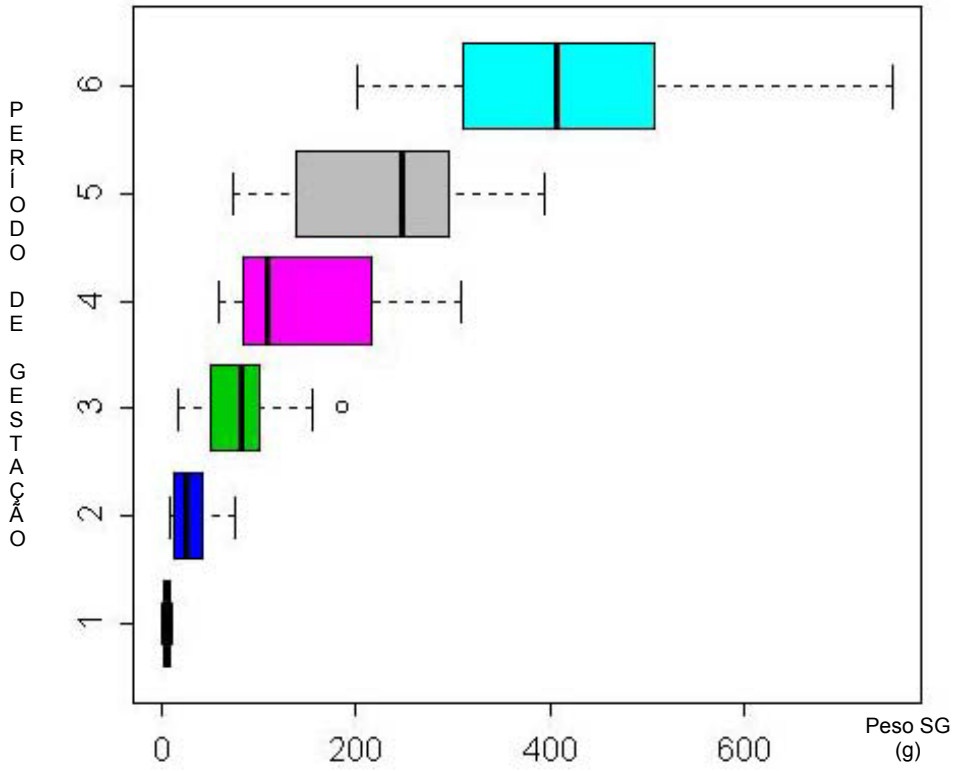

Figura 27 – "Boxplot" do peso do saco gestacional (g) de embriões e fetos bovinos em diferentes períodos gestacionais. Eixo Y = corresponde aos períodos gestacionais (dias): 1-15 a 20 dias; 2- 20 a 30 dias; 3- 30 a 40 dias; 4- 40 a 50 dias; 5- 50 a 60 dias; 6- 60 a 70 dias. São Paulo, 2005

Tabela 4 – Estatística do peso gestacional (g) de embriões e fetos bovinos em diferentes períodos gestacionais - São Paulo, 2005

PG(dias)	Valor Min	1ºquartil	Mediana	Média	3ºquartil	Valor Max
15-20	1,02	2,62	4,61	5,17	7,72	11,81
20-30	9,62	11,96	26,05	31,49	41,53	76,37
30-40	17,59	53,09	82,69	85,39	99,50	186,22
40-50	59,0	86,6	109,5	146,9	214,6	308,8
50-60	72,83	147,96	248,70	231,42	295,22	394,53
60-70	202,0	311,6	408,0	408,7	507,9	752,3

5.2.2 Comprimento da Membrana Cório-alantóide e Âmnio

O comprimento crânio caudal e dorso ventral da membrana cório-alantóide, apresentou crescimento lento e gradual com o evoluir dos períodos gestacionais analisados. Entretanto, o comprimento crânio caudal sofreu uma discreta queda dos 50 aos 60 dias, retornando ao seu crescimento no período subseqüente (Tabelas 5 a 7 e Figuras 28 a 30).

Os comprimentos crânio caudal, dorso ventral e latero lateral do âmnio apresentaram crescimento gradual até o período de 40 a 50 dias de gestação, e, a partir do período de 50 a 60 dias, a vesícula amniótica cresceu mais aceleradamente (Tabelas 8 a 10 e Figuras 31 a 33).

Tabela 5 – Comprimento médio crânio caudal (CC) e dorso ventral (DV) do cório-alantoide de embriões e feto bovinos em diferentes períodos gestacionais - São Paulo – 2005

Período Gestacional (dias)	Cório-alantoide CC (cm)	Cório-alantoide DV (cm)
15 ● ——— ● 20	44,92 ± 16,42	01,84 ± 0,67
20 ——— ● 30	55,00 ± 16,76	03,00 ± 0,59
30 ——— ● 40	65,13 ± 12,08	03,28 ± 0,79
40 ——— ● 50	79,06 ± 10,83	04,44 ± 0,66
50 ——— ● 60	75,55 ± 11,57	05,37 ± 0,99
60 ——— ● 70	79,14 ± 12,98	07,64 ± 1,01

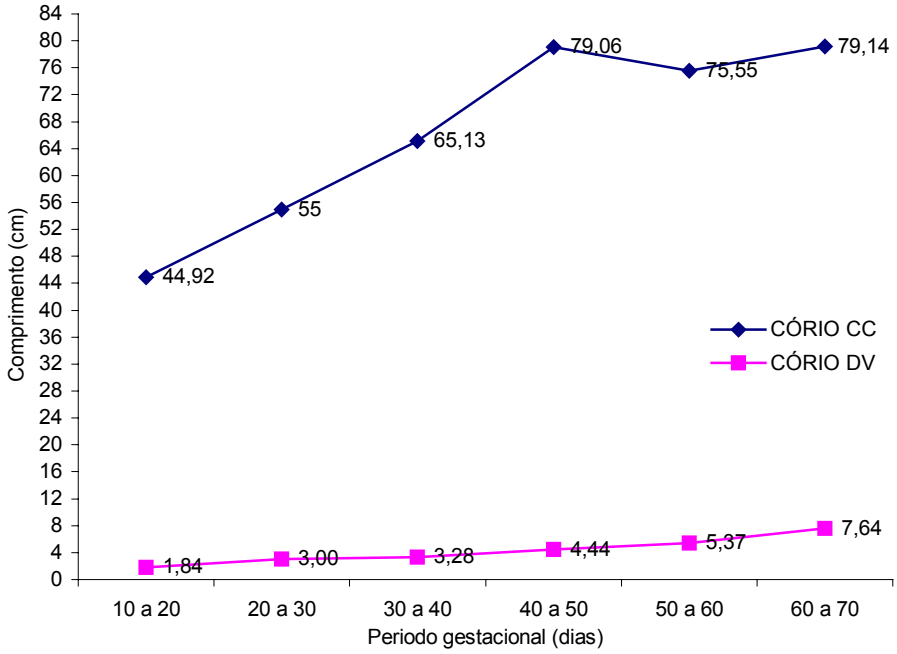

Figura 28 – Comprimento médio crânio caudal (CC) e dorso ventral (DV) do cório-alantoide de embriões e feto bovinos em diferentes períodos gestacionais. São Paulo, 2005

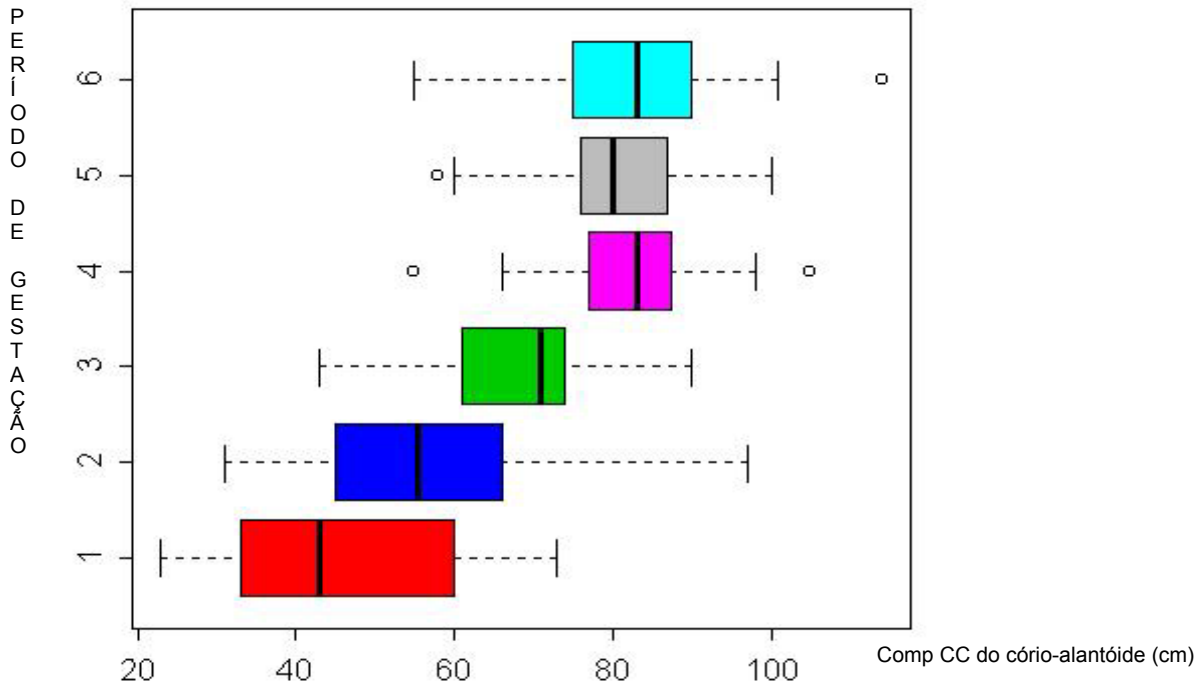

Figura 29 – "Boxplot" do comprimento (cm) crânio-caudal (CC) da membrana cório-alantóide de embriões e fetos bovinos em diferentes períodos gestacionais. Eixo Y = corresponde aos períodos gestacionais (dias): 1- 15 a 20 dias; 2- 20 a 30 dias; 3- 30 a 40 dias; 4- 40 a 50 dias; 5- 50 a 60 dias; 6- 60 a 70 dias. São Paulo 2005

Tabela 6 – Estatísticas do comprimento crânio caudal do cório-alantóide da membrana cório-alantóide de embriões e fetos bovinos em diferentes períodos gestacionais – São Paulo – 2005

PG(dias)	Valor Min	1ºquartil	Mediana	Média	3ºquartil	Valor Max
15-20	23,0	33,0	43,0	46,68	60,0	73,0
20-30	31,0	46,25	55,50	57,41	65,50	97,0
30-40	43,0	62,75	71,0	67,95	74,0	90
40-50	55,0	77,5	83,0	82,19	87,25	105,0
50-60	58,0	76,0	80,0	78,9	87,0	100,0
60-70	55,0	75,0	83,0	82,62	90,0	114,0

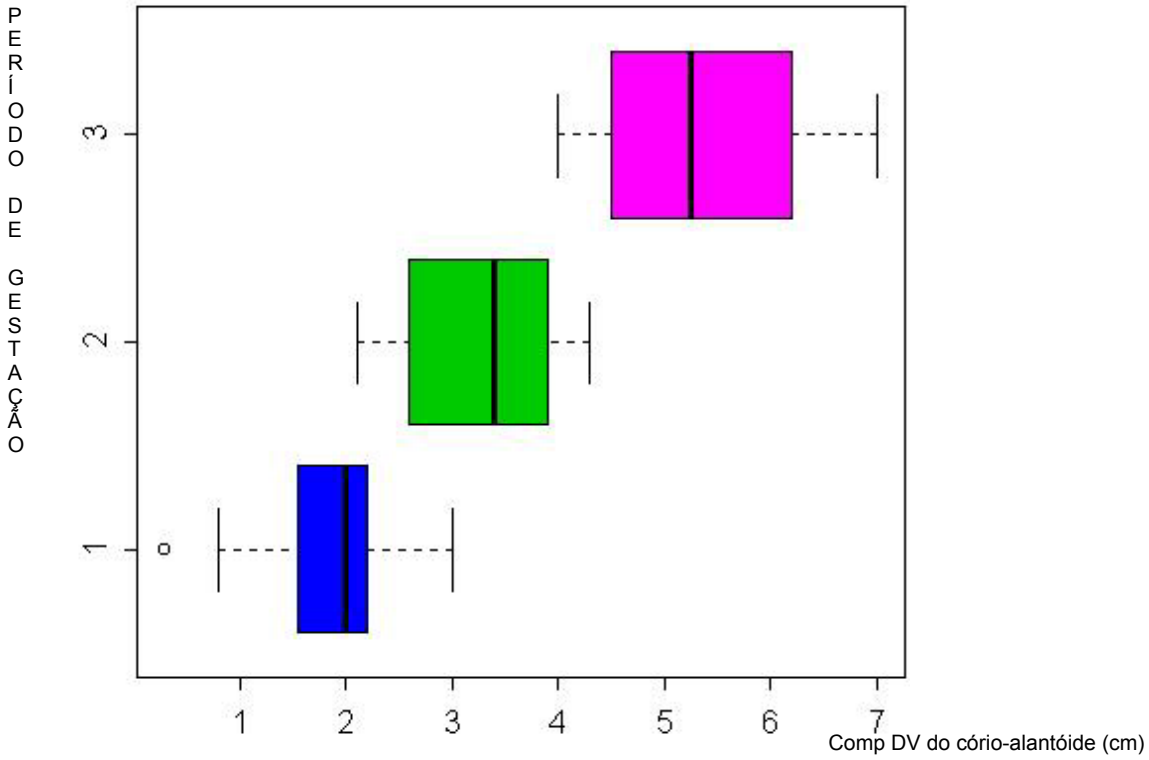

Figura 30 – “Boxplot” do comprimento (cm) dorso-ventral (DV) da membrana cório-alantóide de embriões e fetos bovinos em diferentes períodos gestacionais. Eixo Y = corresponde aos períodos gestacionais (dias): 1- 40 a 50 dias; 2- 50 a 60 dias; 3- 60 a 70 dias. São Paulo , 2005

Tabela 7 – Estatísticas do comprimento dorso ventral do cório-alantóide da membrana cório-alantóide de embriões e fetos bovinos em diferentes períodos gestacionais – São Paulo – 2005

PG(dias)	Valor Min	1ºquartil	Mediana	Média	3ºquartil	Valor Max
40-50	0,30	1,65	2,00	1,84	2,20	3,00
50-60	2,10	2,60	3,40	3,27	3,90	4,30
60-70	4,0	4,50	5,25	5,37	6,17	7,0

Tabela 8 – Comprimento médio crânio caudal (CC), latero lateral (LL) e dorso ventral (DV) do âmnio de embriões e feto bovinos em diferentes períodos gestacionais - São Paulo – 2005

Período Gestacional (dias)	Âmnio CC (cm)	Âmnio LL (cm)	Âmnio DV (cm)
15 ●——● 20	00,93 ± 0,45	0,34 ± 0,14	0,52 ± 0,30
20 ——● 30	01,61 ± 0,44	0,81 ± 0,28	1,32 ± 0,29
30 ——● 40	02,89 ± 0,95	1,39 ± 0,51	2,03 ± 0,49
40 ——● 50	04,81 ± 0,77	2,44 ± 0,73	3,74 ± 0,62
50 ——● 60	05,66 ± 1,04	3,02 ± 0,69	4,40 ± 0,62
60 ——● 70	11,48 ± 2,44	4,91 ± 1,46	7,31 ± 1,05

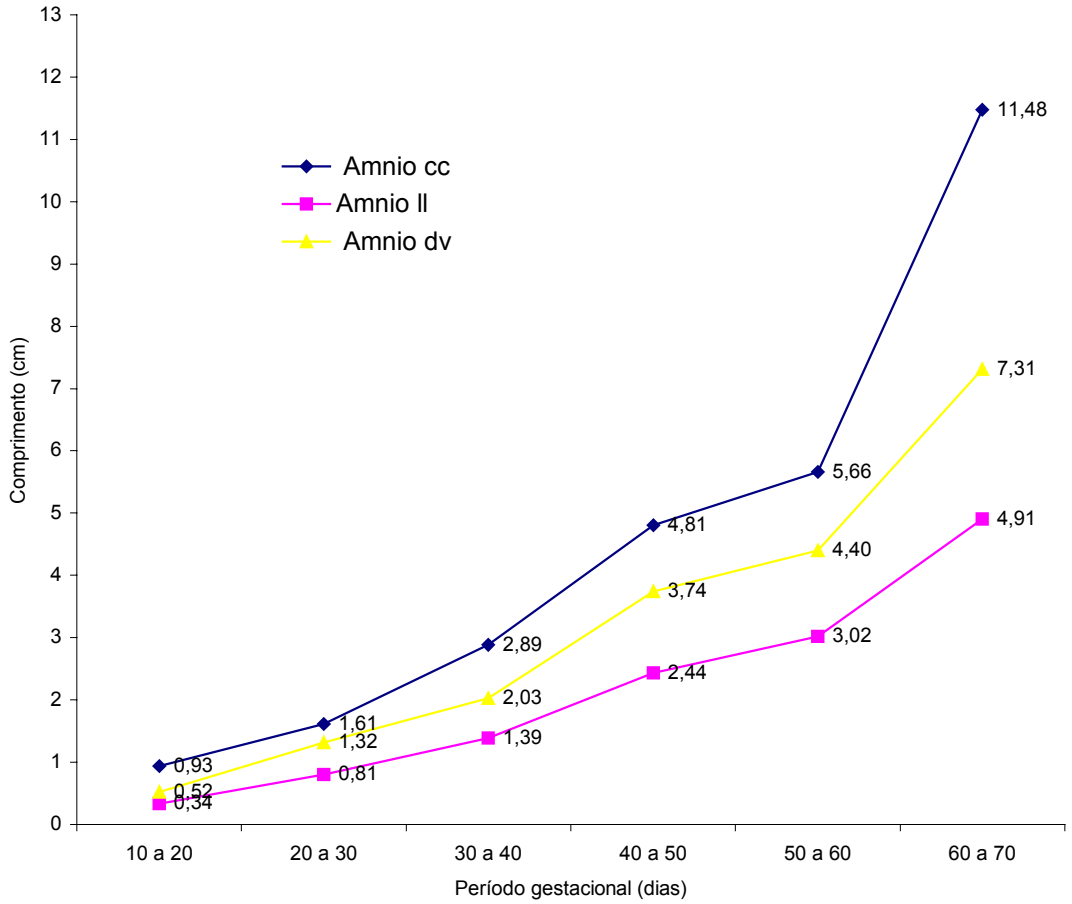

Figura 31 – Comprimento médio crânio caudal (CC), látero lateral (LL) e dorso ventral (DV) do âmnio de embriões e feto bovinos em diferentes períodos gestacionais. São Paulo, 2005

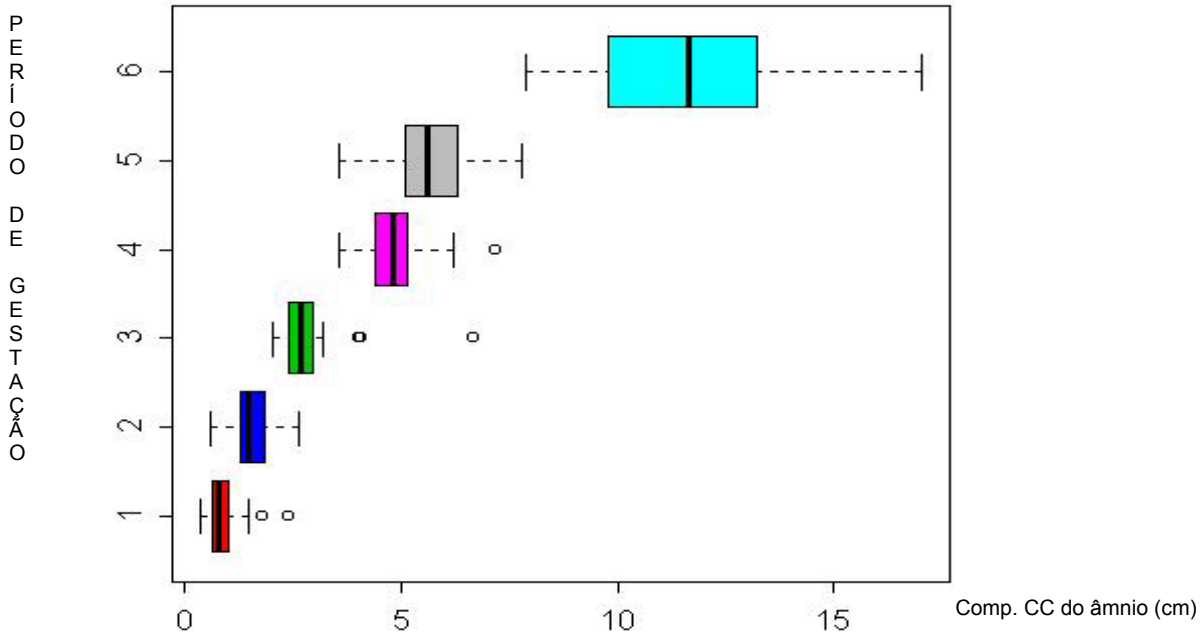

Figura 32 – "Boxplot" do comprimento (cm) crânio-caudal (CC) do âmnio de embriões e fetos bovinos em diferentes períodos gestacionais. Eixo Y = corresponde aos períodos gestacionais (dias): 1-15 a 20 dias; 2- 20 a 30 dias; 3- 30 a 40 dias; 4- 40 a 50 dias; 5- 50 a 60 dias; 6- 60 a 70 dias. São Paulo, 2005

Tabela 9 – Estatísticas do comprimento (cm) crânio caudal do âmnio de embriões e fetos bovinos em diferentes períodos gestacionais – São Paulo - 2005

PG(dias)	Valor Min	1ºquartil	Mediana	Média	3ºquartil	Valor Max
15-20	0,40	0,64	0,81	0,93	1,01	2,40
20-30	0,60	1,31	1,50	1,59	1,86	2,67
30-40	2,04	2,40	2,70	2,88	2,98	6,70
40-50	3,60	4,40	4,85	4,84	5,12	7,20
50-60	3,58	5,10	5,60	5,69	6,30	7,80
60-70	7,90	9,87	11,65	11,72	13,15	17,0

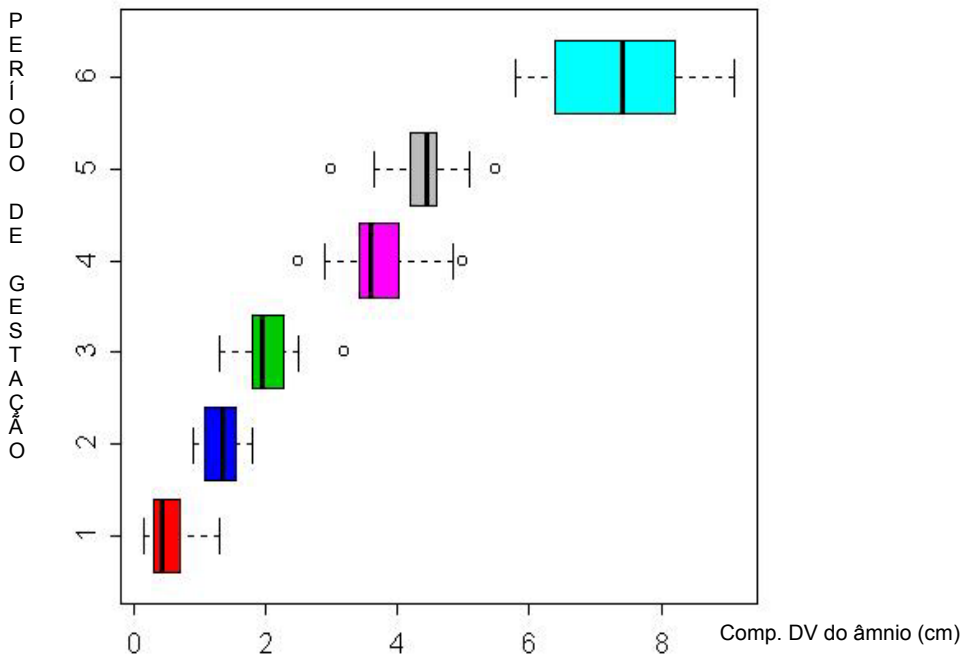

Figura 33 – "Boxplot" do comprimento (cm) dorso ventral (DV) do âmnio de embriões e fetos bovinos em diferentes períodos gestacionais. Eixo Y = corresponde aos períodos gestacionais (dias): 1-15 a 20 dias; 2- 20 a 30 dias; 3- 30 a 40 dias; 4- 40 a 50 dias; 5- 50 a 60 dias; 6- 60 a 70 dias. São Paulo, 2005

Tabela 10 – Estatísticas do comprimento dorso ventral do âmnio do âmnio de embriões e fetos bovinos em diferentes períodos gestacionais – São Paulo – 2005

PG(dias)	Valor Min	1ºquartil	Mediana	Média	3ºquartil	Valor Max
15-20	0,16	0,29	0,42	0,52	0,65	1,30
20-30	0,9	1,08	1,35	1,32	1,52	1,80
30-40	1,3	1,80	1,96	2,02	2,26	3,20
40-50	2,5	3,42	3,60	3,74	4,02	5,0
50-60	3,0	4,2	4,45	4,37	4,46	5,5
60-70	5,8	6,4	7,4	7,31	8,2	9,1

5.2.3 Números de Cotilédones

As tabelas 11 e 12, e figuras 34 e 35 representam os números médios de cotilédones contados nos diferentes períodos gestacionais estabelecidos. Os cotilédones não foram observados nos períodos de 15 a 20 dias e 20 a 30 dias de gestação. Apareceram somente em duas amostras em números bem reduzidos (03 em uma amostra e 04 em outra). De 30 a 40 dias de gestação os primeiros cotilédones já eram visualizados e contados com facilidade na superfície coriônica, próximos do embrião. Com 40 a 50 dias de gestação, o número médio de cotilédones triplicou em relação ao período anterior. Nas fases subseqüentes, o número aumentou gradativamente.

Tabela 11 – Números médios de cotilédones de embriões e fetos bovinos provenientes de monta natural em diferentes períodos gestacionais - São Paulo – 2005

Período Gestacional (dias)	Números de Cotilédones
15 ● ——— ● 20	00,00 ± 00,00
20 ——— ● 30	00,32 ± 01,04
30 ——— ● 40	09,39 ± 9,73
40 ——— ● 50	29,56 ± 8,49
50 ——— ● 60	42,44 ± 13,58
60 ——— ● 70	71,95 ± 25,37

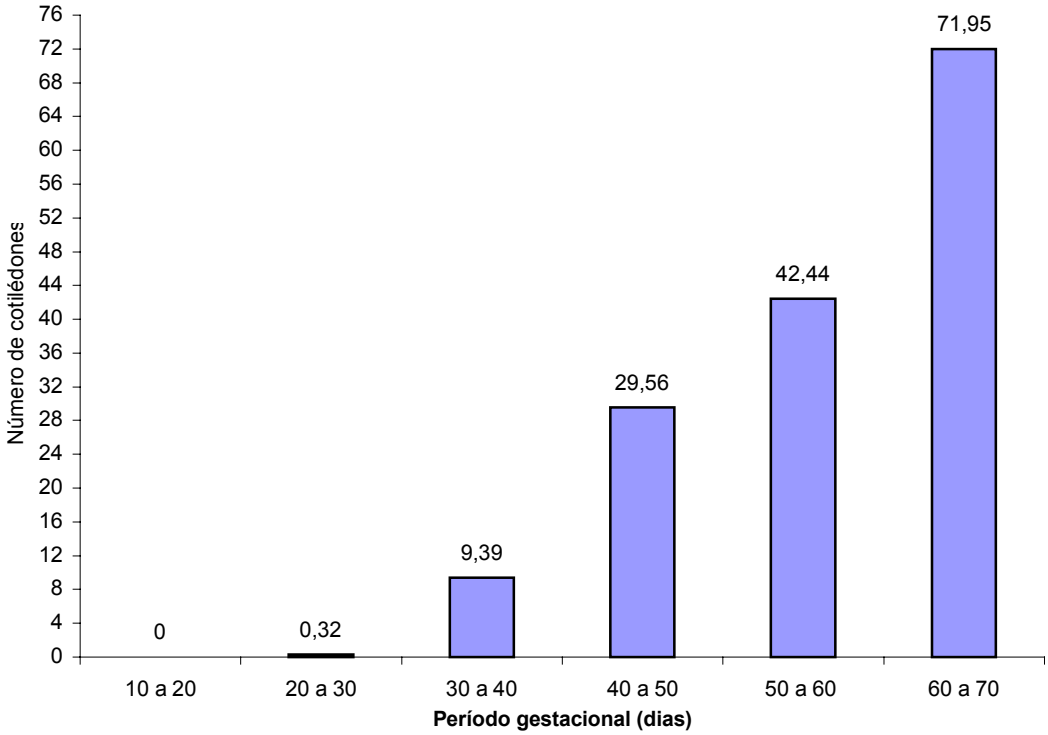

Figura 34 – Números médios de cotilédones de embriões e fetos bovinos provenientes de monta natural em diferentes períodos gestacionais - São Paulo – 2005

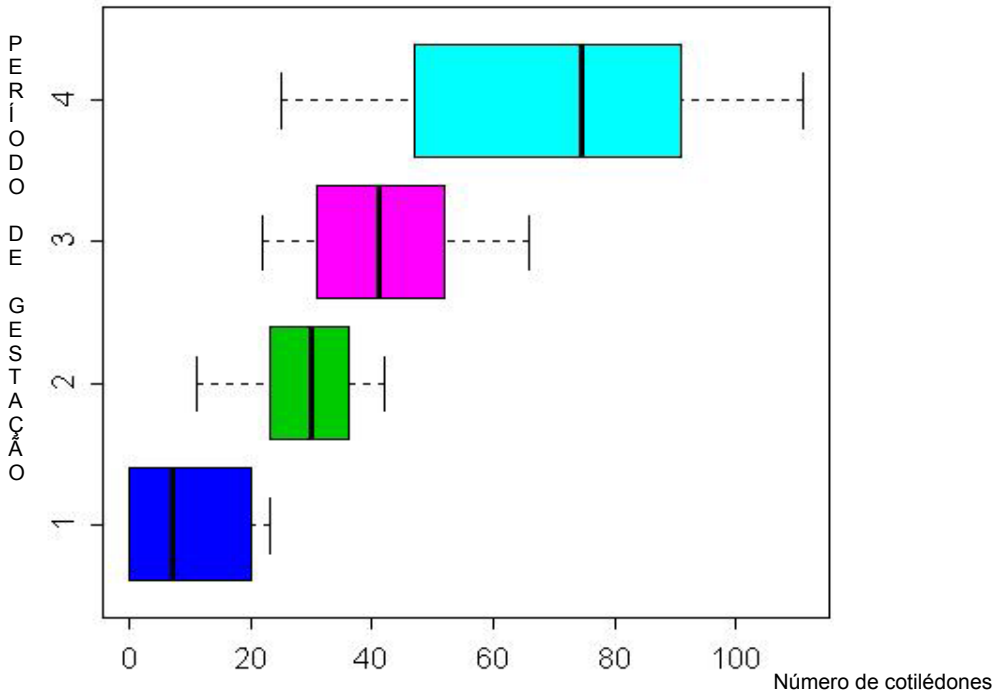

Figura 35 – “Boxplot” do comprimento do número de cotilédones de embriões e fetos bovinos em diferentes períodos gestacionais. Eixo Y = corresponde aos períodos gestacionais (dias): 1- 30 a 40 dias; 2- 40 a 50 dias; 3- 50 a 60 dias; 4- 60 a 70 dias. São Paulo, 2005

Tabela 12 – Estatísticas do número de cotilédones de embriões e fetos bovinos em diferentes períodos gestacionais – São Paulo – 2005

PG(dias)	Valor Min	1ºquartil	Mediana	Média	3ºquartil	Valor Max
15-20	0	0	0	0	0	0
20-30	0	0	0	0,32	0	4,0
30-40	0	0	7	9,38	19,75	23,0
40-50	11	23,5	30	29,56	35,75	42,0
50-60	22,0	31,50	41,0	42,44	51,5	66
60-70	25,0	47,75	74,5	71,95	89,25	111,1

5.2.4 Comprimento do Saco Vitelino

O saco vitelino em fases iniciais da gestação apresenta uma porção única que se bifurca próximo do ventre do embrião, formando duas extremidades longas e finas. Nas tabelas 13 a 16, encontram-se representados os pesos médios dos embriões e os dados métricos referentes ao processo de involução do saco vitelino em diferentes períodos gestacionais, respectivamente. O CR médio (Figura 36), o peso do embrião (Figuras 37 e 38) e o peso do saco gestacional cresceram linearmente com o evoluir da gestação. Nestes dois últimos parâmetros, o crescimento foi mais acelerado a partir do período de 40 a 50 dias de gestação.

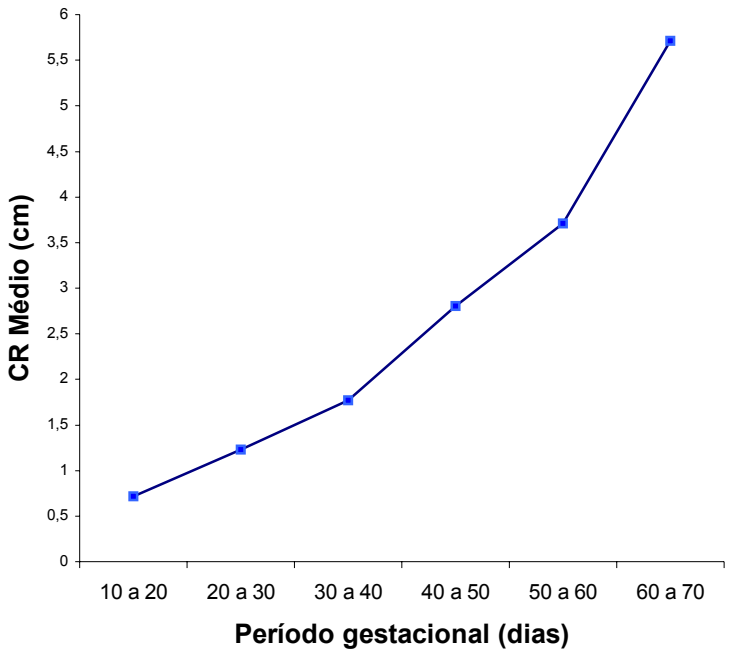

Figura 36 – “Crown-Rump” (CR) médios de embriões e fetos bovinos provenientes de monta natural em diferentes períodos gestacionais - São Paulo – 2005

Tabela 13 – Peso médio de embriões e fetos bovinos provenientes de monta natural em diferentes períodos gestacionais com presença de saco vitelino - São Paulo – 2005

Período Gestacional (dias)	Peso do Embrião (g)
15 – 20	0,24±0,23
20 – 30	0,39±0,20
30 – 40	0,77±0,32
40 – 50	2,97±0,71
50 – 60	5,9±1,75
60 – 70	14,53±0,35

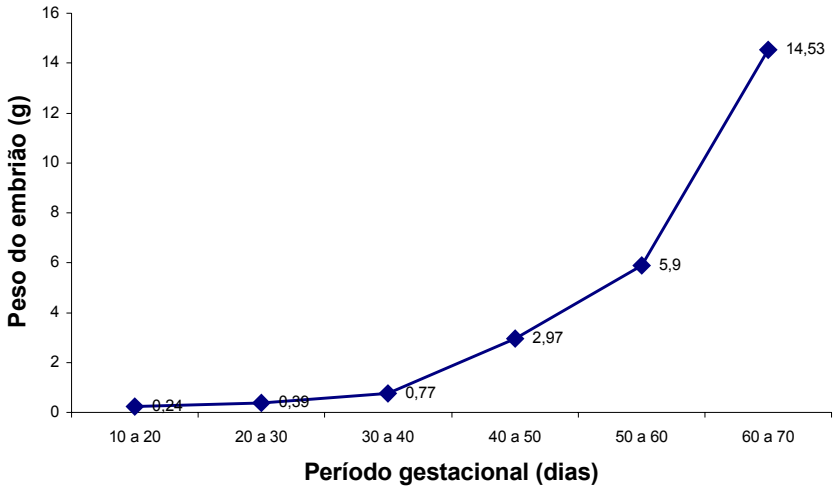

Figura 37 – Peso dos embriões e fetos bovinos provenientes de monta natural em diferentes períodos gestacionais com presença de saco vitelino - São Paulo – 2005

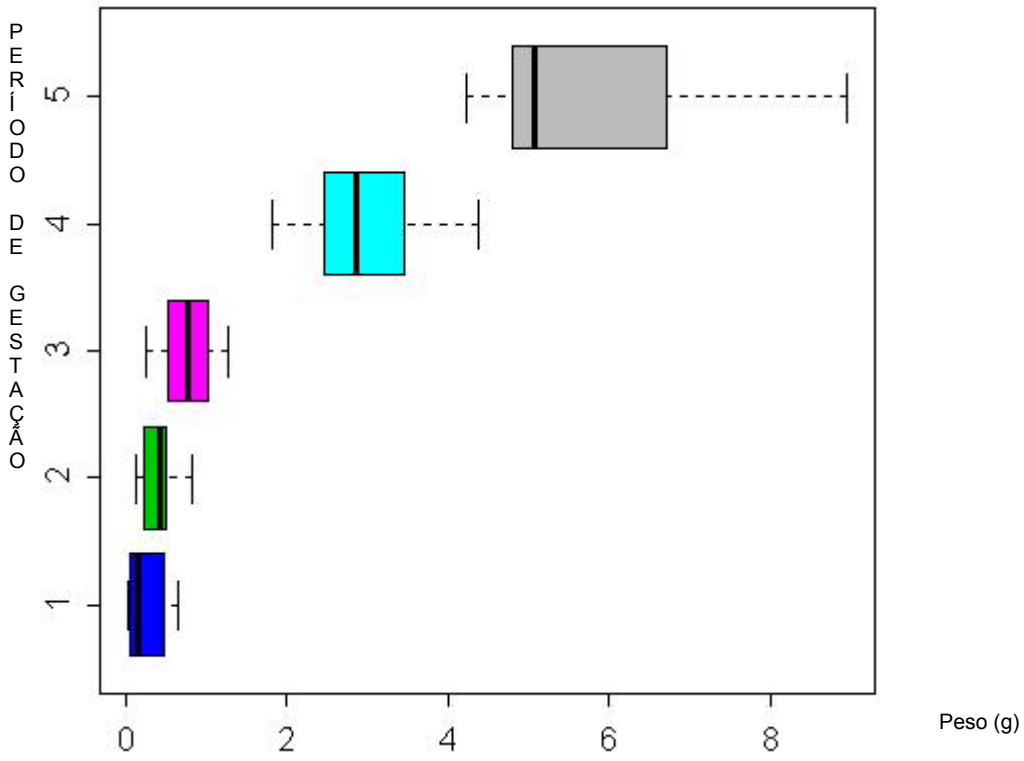

Figura 38 – "Boxplot" do peso dos embriões e fetos (g) de embriões e fetos bovinos em diferentes períodos gestacionais. Eixo Y = corresponde aos períodos gestacionais (dias): 1-15 a 20 dias; 1- 20 a 30 dias; 2- 30 a 40 dias; 3- 40 a 50 dias; 4- 50 a 60 dias; 5- 60 a 70 dias. São Paulo, 2005

Tabela 14 – Estatísticas do peso dos embriões e fetos (g) bovinos em diferentes períodos gestacionais – São Paulo - 2005

PG(dias)	Valor Min	1ºquartil	Mediana	Média	3ºquartil	Valor Max
15-20	0,30	0,58	0,14	0,25	0,41	0,65
20-30	0,13	0,21	0,43	0,39	0,48	0,83
30-40	0,24	0,54	0,76	0,77	0,96	1,27
40-50	1,82	2,50	2,86	2,97	3,43	4,38
50-60	4,24	4,79	5,08	5,90	6,72	8,95
60-70	14,28	14,40	14,53	14,53	14,78	14,0

O processo de involução do saco vitelino está representado na tabela 7 e figuras 39 e 40. Com o evoluir da gestação o comprimento total do saco vitelino vai diminuindo e as extremidades alongadas vão se tornando vestigiais e desaparecem.

Tabela 15 – Involução do saco vitelino de embriões bovinos, provenientes de monta natural, em diferentes períodos gestacionais - São Paulo – 2005

Período gestacional (dias)	Comprimento médio do saco vitelino (cm)			
	Central	Extremidade maior	Extremidade menor	Total
15 ●——● 20	0,76 ±0,24	5,14 ± 2,88	3,17 ± 1,60	9,08±4,45
20 ——● 30	0,67 ±0,16	3,90 ±1,50	2,20 ± 1,10	6,76±2,15
30 ——● 40	0,71 ±0,18	3,01 ± 1,80	1,90 ± 1,40	5,53±3,14
40 ——● 50	0,60 ±0,15	0,60 ± 0,80	0,33 ± 0,45	1,53±1,33
50 ——● 60	0,46±0,10	0,00±0,00	0,00±0,00	0,46±0,10
60 ——● 70	0,30±0,09	0,00±0,00	0,00±0,00	0,30±0,09

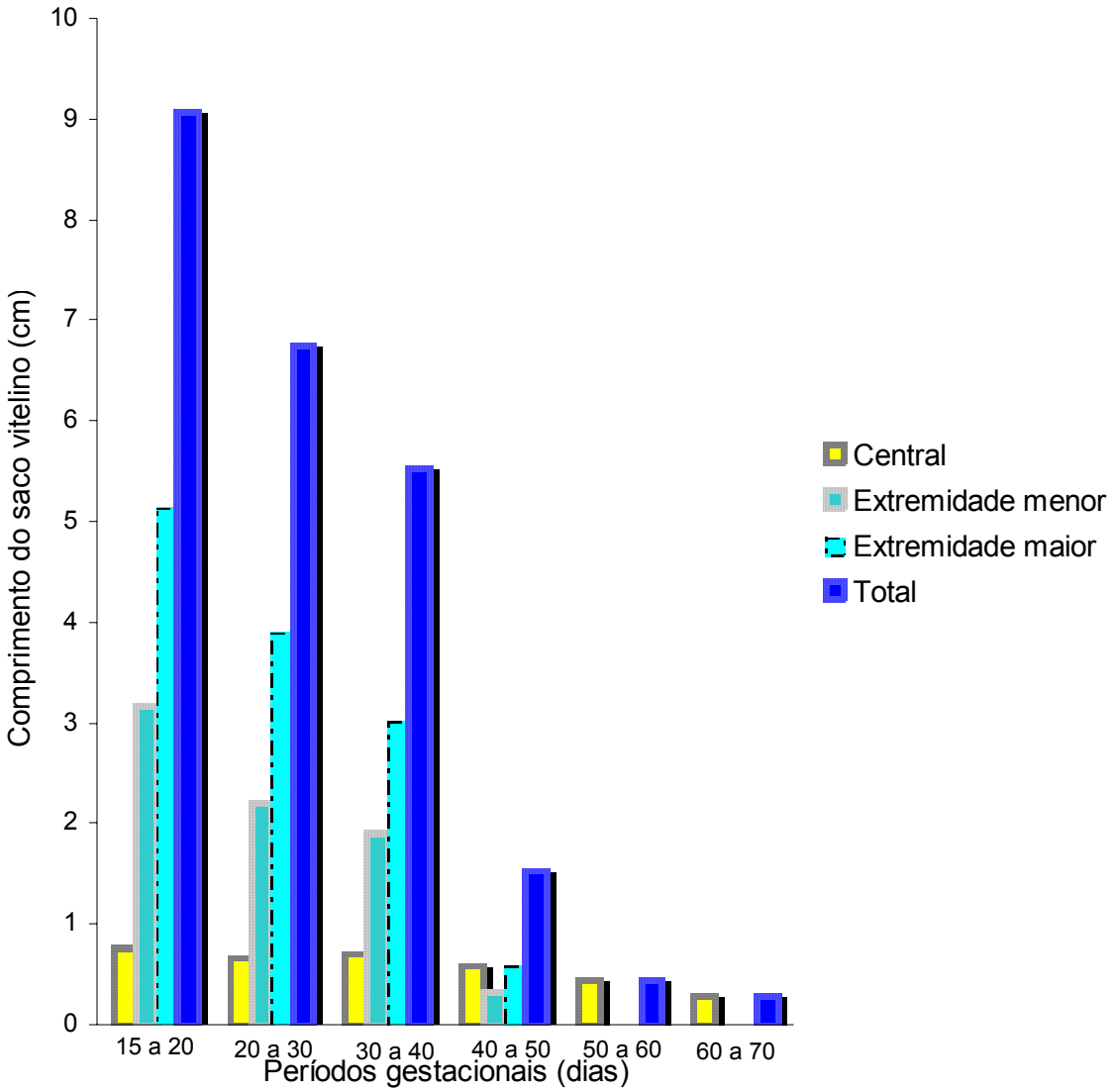

Figura 39 – Involução do saco vitelino de embriões bovinos, provenientes de monta natural, em diferentes períodos gestacionais - São Paulo – 2005

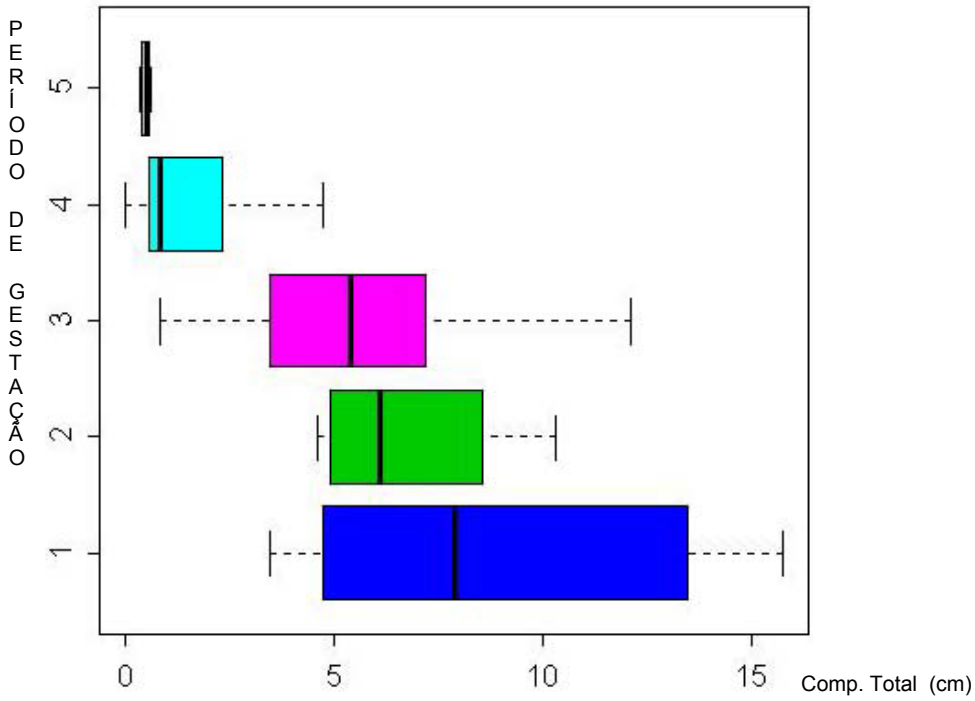

Figura 40 – "Boxplot" do comprimento total do saco vitelino (cm) de embriões bovinos, provenientes de monta natural, em diferentes períodos gestacionais. Eixo Y = corresponde aos períodos gestacionais (dias): 1-15 a 20 dias; 2- 20 a 30 dias; 3- 30 a 40 dias; 4- 40 a 50 dias; 5- 50 a 60 dias - São Paulo – 2005

Tabela 16 – Estatística do comprimento total do saco vitelino (cm) de embriões bovinos, provenientes de monta natural, em diferentes períodos gestacionais - São Paulo – 2005

PG(dias)	Valor Min	1ºquartil	Mediana	Média	3ºquartil	Valor Max
15-20	3,45	4,76	7,87	9,08	13,19	15,71
20-30	4,57	4,89	6,09	6,76	8,54	10,27
30-40	0,81	3,46	5,37	5,53	6,99	12,09
40-50	0,00	0,58	0,82	1,44	1,98	4,72
50-60	0,34	0,36	0,51	0,47	0,56	0,58

5.3 MACROSCOPIA E BIOMETRIA DAS MEMBRANAS EXTRA-EMBRIONÁRIAS FETAIS DE BOVINOS FECUNDADOS *IN VITRO*

Os embriões fecundados *in vitro* tiveram suas gestações interrompidas aos 35 e 42 dias de idade gestacional.

5.3.1 Embriões de 35 dias de gestação

Os parâmetros biométricos do saco gestacional dos embriões FIV com idade gestacional de 35 dias estão representados nas Tabelas 17 e 18. A Tabela 19 mostra alguns parâmetros comparativos entre conceptos oriundos da FIV e monta natural. Na superfície dos sacos gestacionais, foram contados de quatro a seis cotilédones em formação próximos ao embrião (Figura 41).

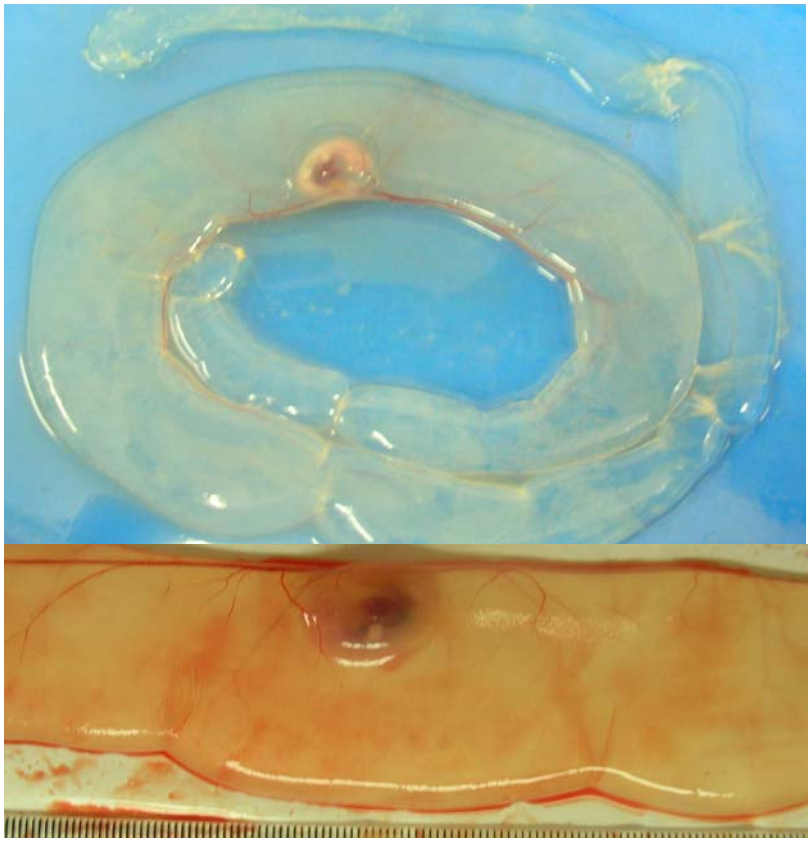

Figura 41 – Fotografia do saco gestacional bovino, fecundado *In vitro*, (35 dias de gestação; 1,70 cm de CR). Notar que os vasos sanguíneos podem ser identificados, entretanto, os cotilédones são de difícil identificação macroscópica

Os vasos sanguíneos são facilmente visualizados na região ventral do saco gestacional. No saco vitelino, observava-se a parte central bem evidente e localizada próxima ao cordão umbilical na região ventral do embrião. Nos embriões analisados, com exceção de um, não foram visualizados macroscopicamente indícios das extremidades do saco vitelino, somente a parte central (Figura 42).

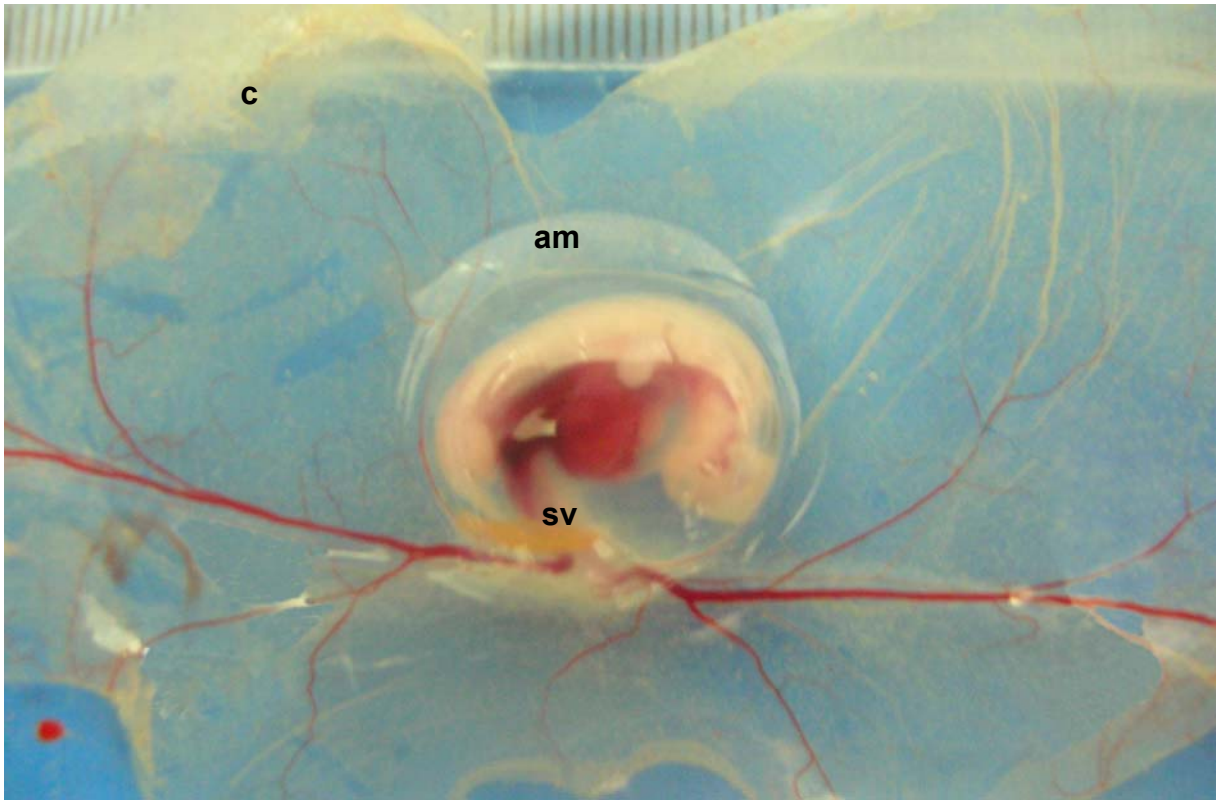

Figura 42 – Fotografia do embrião e anexos embrionários bovino, fecundado *In vitro*, (35 dias de gestação; 1,62 cm de CR). O cório (c) foi rebatido para melhor visualização do saco vitelino (sv), âmnio (am) e a distribuição vascular

Tabela 17 – “Crown-Rump”, peso do saco gestacional, comprimento crânio caudal (CC) e dorso ventral (DV) do cório, número de cotilédones e comprimento crânio caudal (CC) e dorso ventral (DV) do âmnio de embriões bovinos FIV com 35 dias de idade gestacional - São Paulo – 2005

CR (cm)	Peso do Saco Gestacional (g)	CC do Saco Gestacional (cm)	DV do Saco Gestacional (cm)	Número de Cotilédones	CC do Âmnio (cm)	DV do Âmnio (cm)
1,7	45,05	96	2,9	5	1,7	1,5
1,62	75,80	82	3,7	6	1,9	1,4
1,40	73,80	59	3,9	4	2,1	1,6
1,53±0,15	64,88±17,2	79,0±18,68	3,5±0,53	5,0±1,0	1,9±0,2	1,5±0,1

Tabela 18 – “Crown-Rump”, comprimento central, maior e total do saco vitelino (SV) de embriões bovinos FIV com 35 dias de idade gestacional - São Paulo – 2005

CR (cm)	Comprimento Central do SV (cm)	Comprimento Maior do SV (cm)	Comprimento Total (cm)
1,7	0,8	0,0	0,8
1,62	0,6	1,1	1,7
1,4	0,7	0,0	0,7

Em um embrião com 42 dias de gestação, a membrana corioalantóide mediu 42,5 cm de comprimento e o comprimento crânio-caudal do âmnio 3,2 cm. O cório é vascularizado na sua porção mais ventral. Neste período, foram contados 14 cotilédones localizados principalmente ao redor do concepto. O saco vitelino apresenta-se visível (Figura 43).

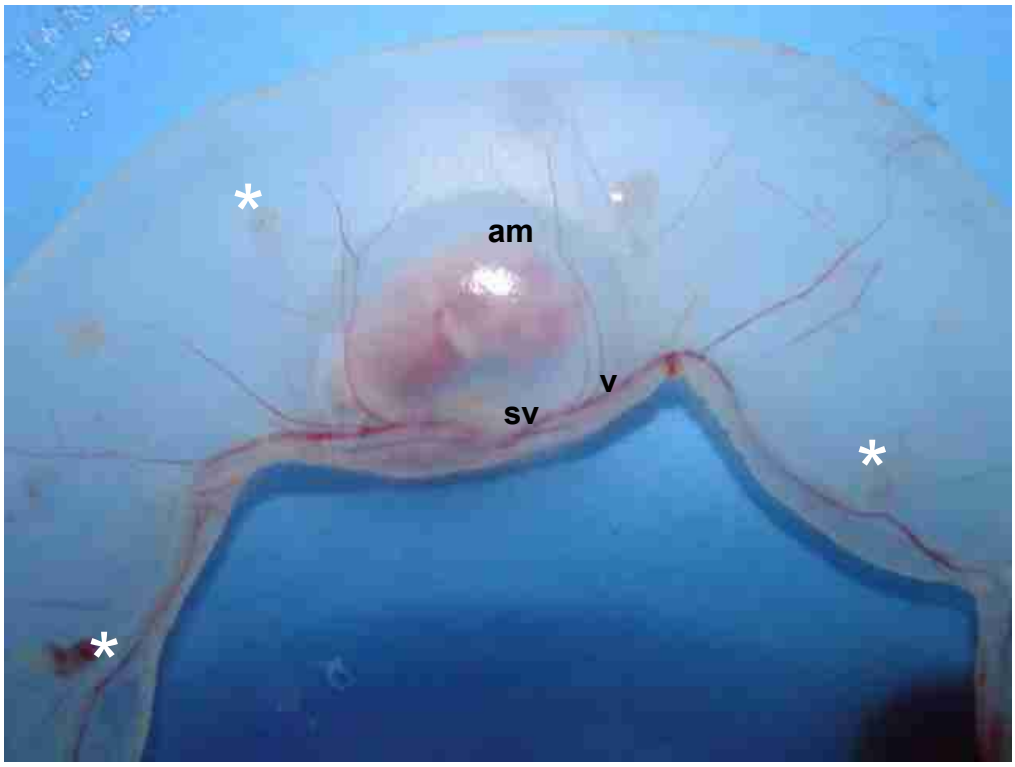

Figura 43 – Fotografia do embrião e membranas embrionárias de bovino, fecundado *in vitro*, (42 dias de gestação). Observar superfície do cório com formações cotiledonárias (*) e disposição dos vasos. Âmnio (am); vasos (v); saco vitelino (sv)

Tabela 19 – Parâmetros comparativos dos conceptos bovinos provenientes de monta natural x fecundação *in vitro* no terço inicial da gestação, São Paulo, 2005

Parâmetros analisados	**Monta natural 30-40 (dias)**	**FIV 35 (dias)**	**Teste T**
CR (cm)	***1,90±0,27***	***1,53±0,15***	***
Cório CC (cm)	65,13±12,08	79,00±18,68	NS
Cório DD (cm)	3,28±0,79	3,5±0,53	NS
Âmnio CC (cm)	2,89±0,95	1,90±0,2	NS
Âmnio DV (cm)	2,03±0,49	1,50±0,10	NS
Comp. Total SV (cm)	***5,53±3,14***	***1,07±0,55***	***
Parte central do SV (cm)	0,71±0,18	0,70±0,10	NS
Extremidade maior do SV (cm)	3,01±1,80	0,36±0,63	NS
Extremidade menor do SV (cm)	1,90±1,40	0,00±0,00	NS
Número de cotilédones	9,39±9,73	5,01±1,00	NS
Peso do SG (g)	81,81±45,82	64,88±17,2	NS

***** - Significativamente diferente de 0 pelo *teste T ao nível de 5%.***
NS - Não significativamente diferente de 0 pelo *teste t* ao nível de 5%.
SG – saco gestacional; SV – saco vitelino.

5.4 MICROSCOPIA DAS MEMBRANAS EXTRA-EMBRIONÁRIAS E FETAIS DE BOVINOS PROVENIENTES DE MONTA NATURAL

A descrição a seguir, refere-se às observações de microscopia de luz, varredura e eletrônica realizadas nos anexos embrionários de embriões bovinos coletados em abatedouro e frigoríficos.

5.4.1 Cório

A altura do epitélio coriônico, como descrito na Tabela 11, apresenta variação nos valores médios nos períodos gestacionais analisados.

Tabela 20 – Altura do epitélio coriônico em embriões e fetos bovinos provenientes de monta natural, em diferentes períodos gestacionais - São Paulo – 2004

Período gestacional (dias)	Altura do epitélio (μm)	Valor Max	Valor Min
15 ●——● 20	34,81±4,67	42,77	28,53
20 ——● 30	35,69±8,04	49,23	24,24
30 ——● 40	13,72±3,83	21,20	8,86
40 ——● 50	18,69±3,18	26,41	14,01
50 ——● 60	23,67±5,46	32,13	11,71
60 ——● 70	20,98±3,15	28,02	15,73

5.4.1.1 Embrião de 15 a 20 dias de gestação (0,71± 0,17 cm)

Com 0,95 cm de CR, o cório apresenta células trofoblásticas mononucleadas e células gigantes trofoblásticas binucleadas em diferentes níveis de trofoblasto. O epitélio mede 34,81μm ± 4,67 (Tabela 20). Nessa fase, estas últimas são bastante evidentes. O citoplasma apresenta-se granular (Figura 44).

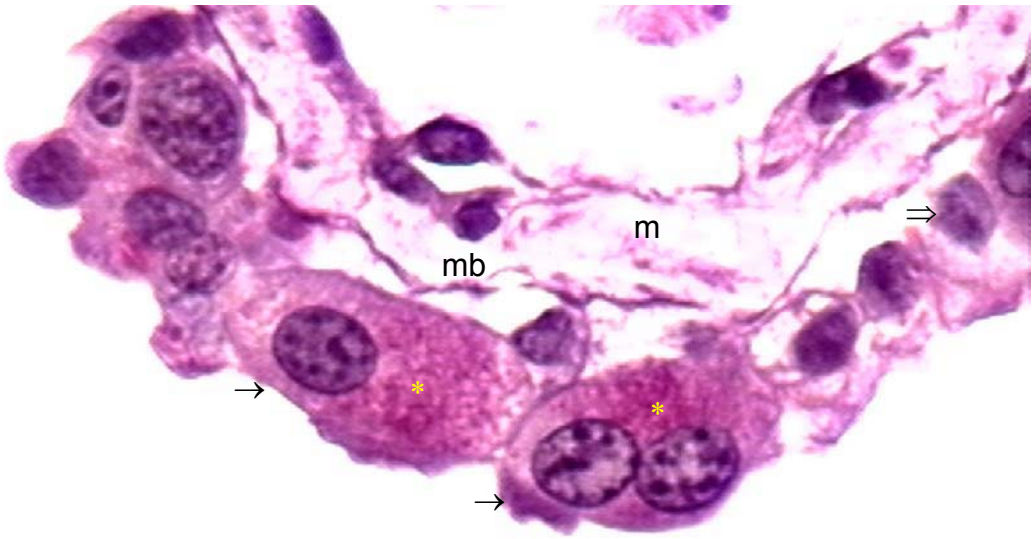

Figura 44 – Fotomicrografia do cório de embrião bovinos provenientes de monta natural, 0,95 cm de CR (15 a 20 dias de gestação). Observar as células gigantes trofoblásticas binucleadas (→) e seus citoplasmas granulares (∗); células trofoblásticas mononucleares (⇒); mesênquima (m) e membrana basal (mb). HE, 50 μm, 100x

5.4.1.2 Embrião de 20 a 30 dias de gestação (1,23 cm±0,13 cm)

Com 1,03 cm de CR, encontram-se dispostas as células trofoblásticas com núcleos mononucleados e binucleados. As células trofoblasticas mononucleadas mostram-se menores, mais numerosas, formando camada que parece dupla. As células gigantes trofoblásticas binucleadas são maiores e freqüentemente se encontram entremeadas às células mononucleadas e seus citoplasmas são claros à microscopia de luz (Figura 45). O epitélio coriônico neste período mede 35,69 μm ± 8,04 (Tabela 20).

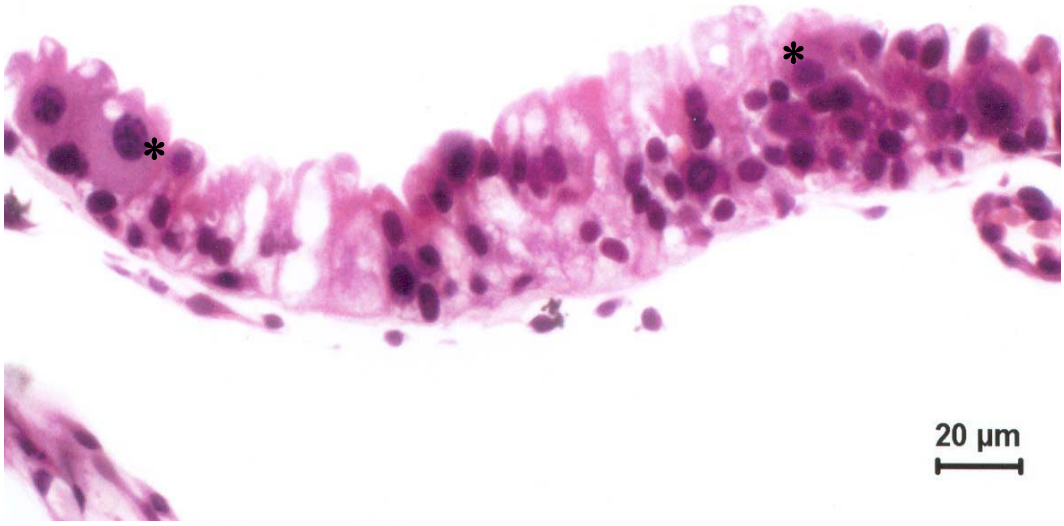

Figura 45 – Fotomicrografia do cório de embrião bovino, proveniente de monta natural, aos 1,03 cm de CR (20 aos 30 dias de gestação). Notar células gigantes trofoblásticas binucleadas (*) com citoplasma claro e evidente, entremeadas nas células trofoblásticas mononucleadas com núcleos mais escuros. HE, 20 μm

Utilizando o microscópio eletrônico de varredura observa-se que com 1,03 cm de CR, as células trofoblásticas aparentam-se com formatos arredondados e revestidas por uma rede de curtos microvilos (Figura 46).

Ao microscópio eletrônico de transmissão, as células trofoblásticas encontram-se representadas por células mononucleadas e binucleadas unidas por complexos juncionais. Os núcleos das células trofoblásticas binucleadas são ovóides, eucromatinizados com nucléolos evidentes. No citoplasma, observam-se mitocôndrias de formato esférico e alongado com cristas tubulares, concentradas no pólo apical das células. Também são encontrados: retículo endoplasmático rugoso, aparelho de Golgi, polirribossomos e ribossomos.

Nas células mononucleadas, o núcleo apresenta formato irregular com indentações. Mitocôndrias alongadas localizam-se próximas à região apical das células em grande quantidade. Nas superfícies apicais, são observadas numerosas e pequenas microvilosidades (Figura 47A).

Algumas células gigantes trofoblásticas binucleadas apresentam citoplasma com numerosos corpos vesiculosos, com baixo grau de eletrodensidade e poucas mitocôndrias, entretanto, cisterna de retículo granular, aparelho de Golgi, polirribossomos e ribossomos são visualizados dispersamente ou concentrados em um dos pólos do citoplasma. O núcleo apresenta eucromatina condensada com dois a três nucléolos bem evidentes (Figura 47B e C).



Figura 46– Eletrofotomicrografia de varredura do cório de embrião bovino, proveniente de monta natural, aos 1,03 cm de CR (20 a 30 dias de gestação). Notar células trofoblásticas arredondadas revestidas por uma rede de microvilos

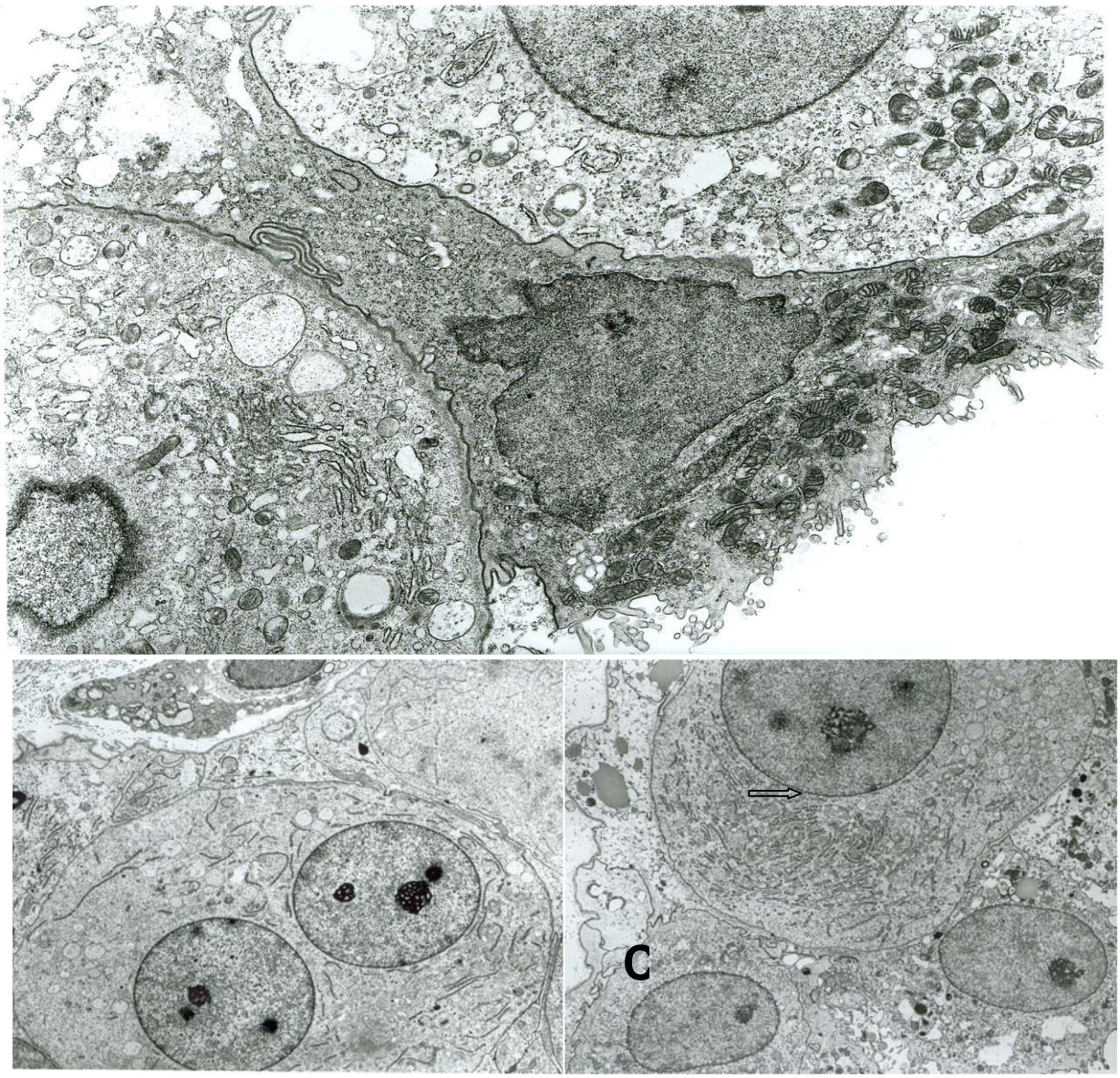

Figura 47 – Eletromicrografia de transmissão do cório de embrião bovino, provenientes de monta natural. A – Embrião de 1,031 cm de CR (20 a 30 dias de gestação). Notar superfícies apicais das célula trofoblásticas com pequenos microvilos (↑↑), interdigitaões citoplasmáticas e numerosas mitocôndrias no citoplasmas. 2000x. B – Embrião de 1,209 cm de CR (20 a 30 dias de gestação). A figura mostra uma célula binucleada com corpos vesiculosos (*) claro e organelas citoplamáticas dispersas ou concentradas em um dos pólos da células (detalhe canto superior direito). 2000x.

5.4.1.3 Embrião de 30 a 40 dias de gestação (1,90 ± 0,27 cm)

O cório com 30 a 40 dias de gestação está constituído por células uni e binucleadas, estas últimas apresentam citoplasma claro e núcleo globoso bem definidos com material cromatínico persistente. O mesênquima mostra capilares ricos em células sanguíneas (Figura 48).

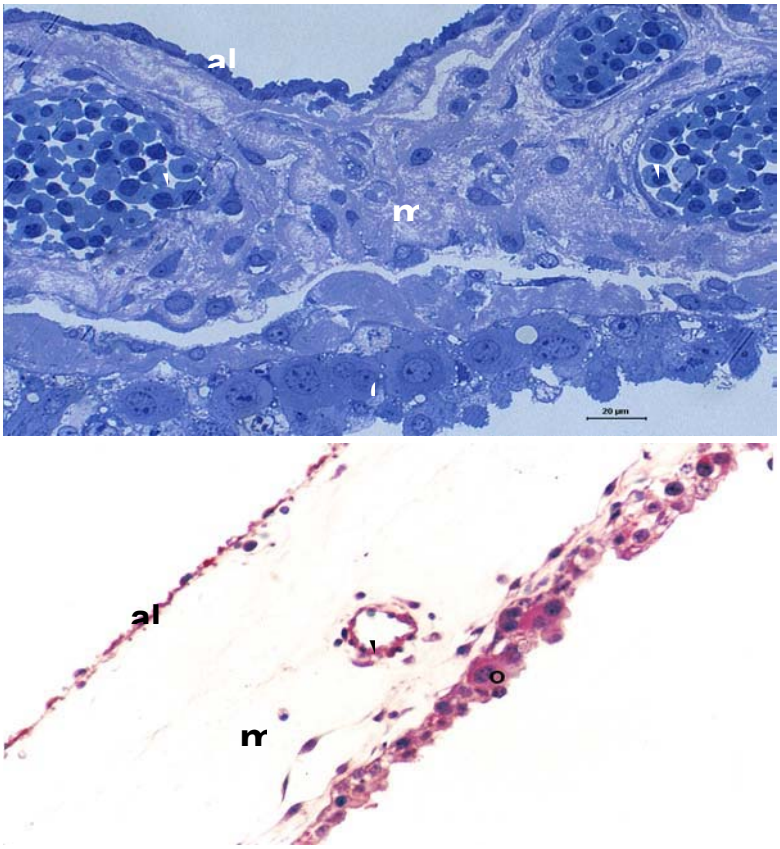

Figura 48 – Fotomicrografia do cório e alantóide de embriões bovinos, 30 a 40 dias de gestação. Notar alantóide (al+) com células PAS positivas formando um epitélio simples pavimentoso (al). O cório apresenta células uni e binucleadas (O) no trofoblasto. No mesênquima (m) encontram-se capilares (v) cheios de células sangüíneas. Azul de Toluidina; 100X e PAS; 40x.

Com 1,76 cm de CR, a camada trofoblástica está formada por células gigantes binucleadas trofoblásticas entremeadas por células mononucleadas. Esta camada celular encontra-se apoiada no mesênquima extra-embrionário (Figura 49). O epitélio coriônico mede 13,74 μm ± 3,8241 (Tabela 20).

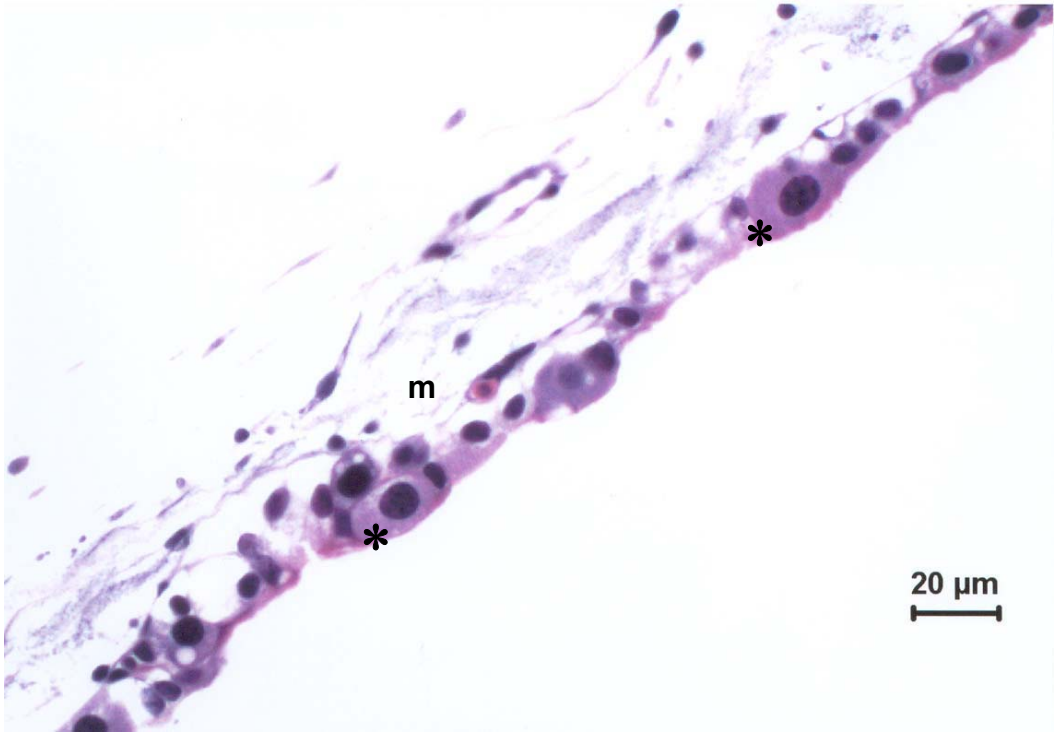

Figura 49 – Fotomicrografia do cório de embrião bovino proveniente de monta natural, 1,76 cm CR (30 a 40 dias de gestação). Notar células gigantes trofoblásticas binucleadas (*) entremeadas por células trofoblásticas mononucleadas, sob esta camada observa-se mesênquima (m). 20μm. HE

Com 1,81 cm de CR o cório apresenta na microscopia eletrônica de varredura células arredondadas recobertos por microvilos, semelhante ao período anterior, entretanto parecem mais curtos (Figura 50).

Ao microscópico eletrônico de transmissão as células menores do trofoblasto mostram: núcleo com contorno irregular, indentações, eucromatina dispersa e nucléolos evidentes. O citoplasma apresenta inúmeras mitocôndrias, concentradas no pólo apical e numerosos microvilos projetados para a face materna. Na face voltada para o embrião, observa-se o tecido mesênquimal, no qual se encontram vasos fetais (Figura 51).



Figura 50 – Eletromicrografia de varredura do cório de embrião bovino, proveniente de monta natural, 1,81 cm de CR (30 aos 40 dias de gestação). Observar células arredondadas recobertas por microvilos

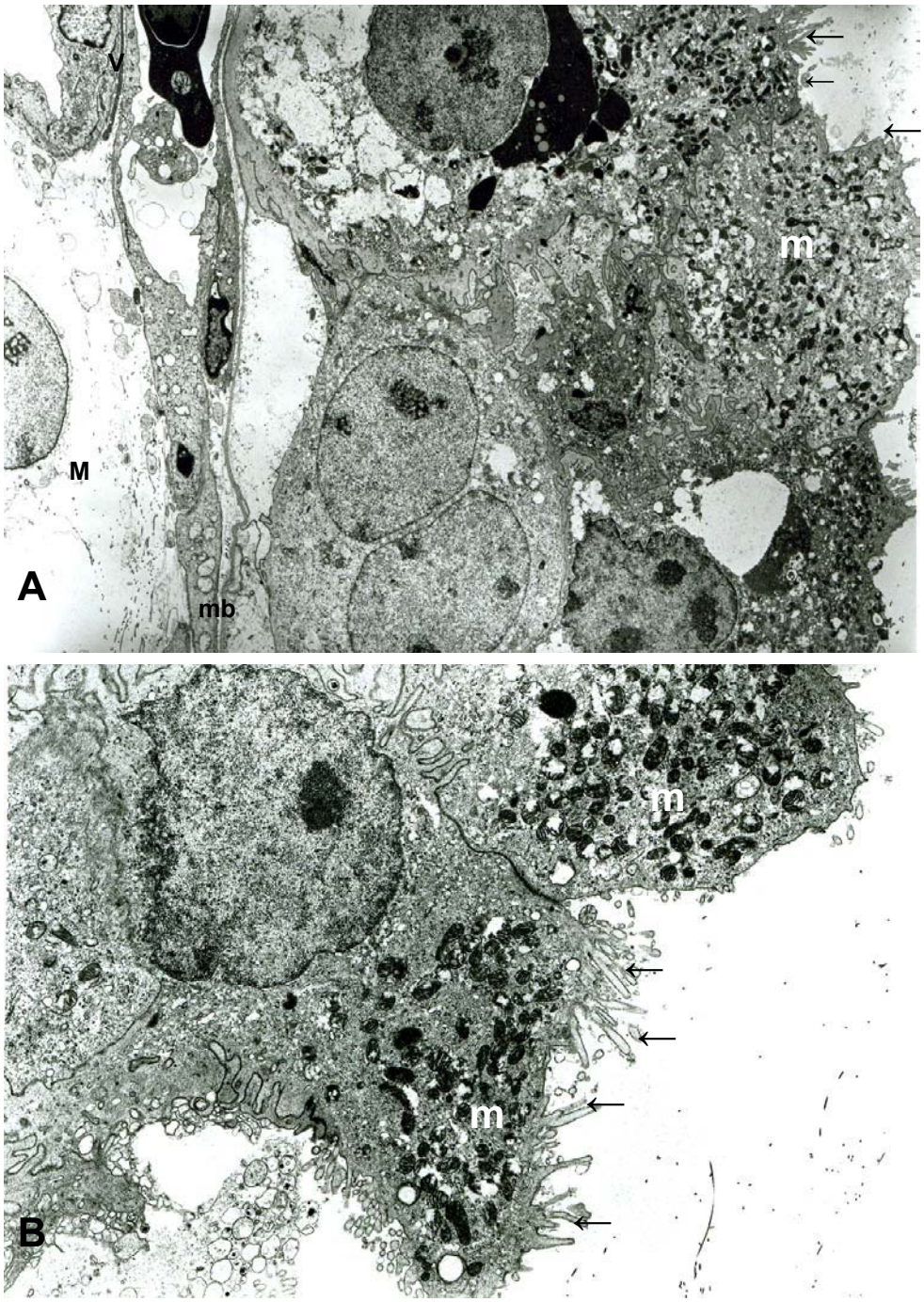

Figura 51 – Eletromicrografia de transmissão do cório de embrião bovino, proveniente de monta natural, 1,81 cm de CR (30 aos 40 dias de gestação). A – Observar tecido mesênquimal com vasos sanguíneos (V) e células trofobláticas delimitados por membranal basal (mb). 2000X. B - Notar no ápice das células trofoblásticas microvilosidades (←) que se dispõem em direção à porção materna. Observar a grande quantidade de mitocôndrias no ápice destas células (m). 4000X

5.4.1.4 Embrião de 40 a 50 dias de gestação (2,79 ± 0,19 cm)

O trofoblasto de embriões de 2,47 cm de CR apresenta-se constituído por células gigantes trofoblásticas binucleadas e células mononucleadas com núcleos mais corados. Sob esta camada celular observa-se o mesênquima (Figura 54). Com 3,12 cm de CR, o trofoblasto mede 18,69 μm ± 3,18 (Tabela 20) e no mesênquima encontram-se presentes vasos sanguíneos.

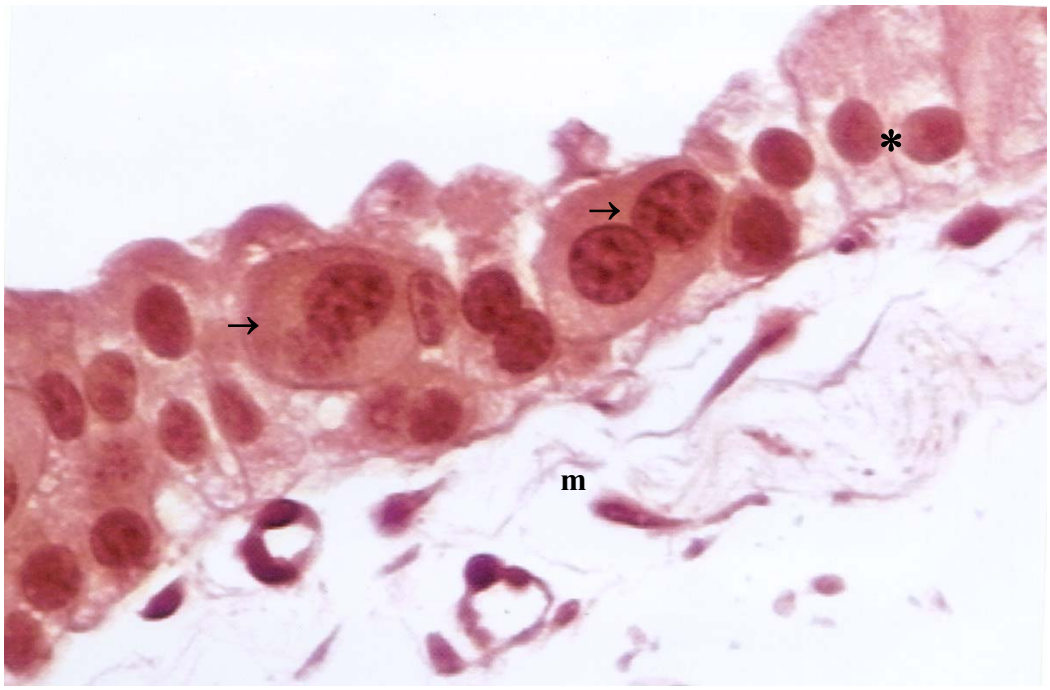

Figura 52 – Fotomicrografia do cório de embrião bovino proveniente de monta natural, 2,47 cm CR (40 a 50 dias de gestação). Notar células gigantes binucleadas trofoblásticas e células mononucleadas com núcleos mais corados (*), sob a camada de células observa-se o mesênquima. HE, 20 μm

5.4.1.5 Embrião de 50 a 60 dias de gestação (3,76 ± 0,52 cm)

Com 4,31 cm de CR, as células arranjavam-se organizadas apoiadas sob o tecido mesênquimal, com vasos sanguíneos.

Os embriões com 5,79 cm de CR apresentam o cório constituído por células trofoblásticas mononucleadas e células gigantes trofoblásticas binucleadas. Estas últimas são maiores e estão localizadas entre as primeiras constituindo uma camada apoiada pelo tecido mesênquimal. O epitélio mostra variações ao longo do corte histológico, ora apresentando-se espesso ora apresentando-se delgado (23,67μm ±5,46) (Tabela 20).

Ultra-estruturalmente o trofoblasto está apoiado sob o tecido mesênquimal rico em vasos sanguíneos e separado pela membrana basal. As células trofoblásticas binucleadas apresentam organelas citoplasmáticas próximas aos núcleos e em algumas células o núcleo apresenta-se eucromático e citoplasma com vesículas eletrondensas (Figura 53).

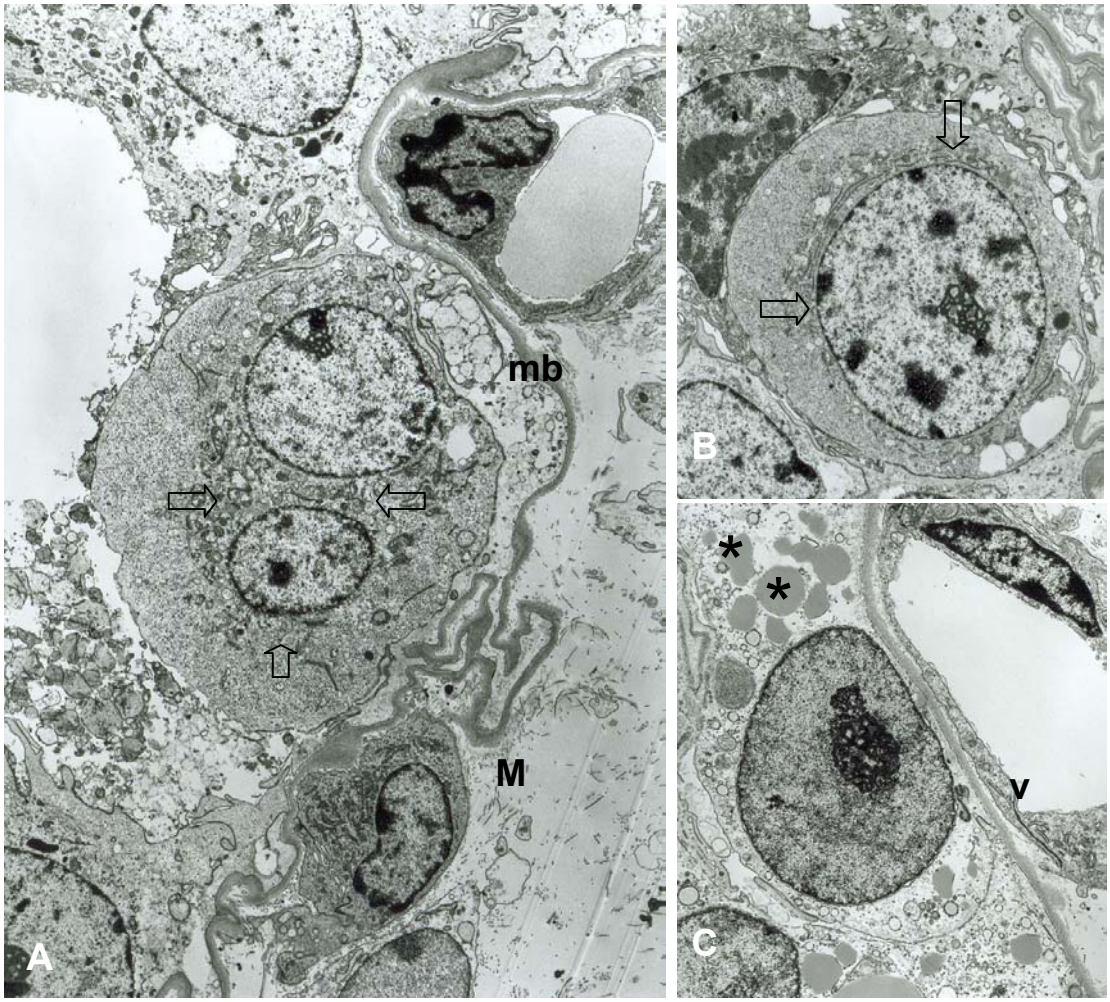

Figura 53 – Eletromicrografia de transmissão do cório de embrião bovino, provenientes de monta natural, 5,79 cm de CR (50 a 60 dias de gestação). A - Observar o trofoblasto apoiado sob o mesênquima (M) ricamente vascularizado (v) e separado pela membrana basal (mb). 2000X. B – Células gigantes trofoblásticas binucleadas apresentam organelas citoplasmáticas próximas aos núcleos (setas). 2700X. C – Célula trofobláticas com núcleo eucromatínico e citoplasma com vesículas eletrondensas (*). 4000X

5.4.1.6 Embrião de 60 a 70 dias de gestação (6,75 ± 0,86 cm)

Com 7,2 cm de CR, o trofoblasto apresenta características semelhantes ao período anterior. O epitélio coriônico mede 20,98 μm ± 3,15 (Tabela 20).

Ao exame ultraestrutural, o cório apresenta células gigantes trofoblásticas binucleadas com citoplasma volumoso com grânulos de eletrondensidade variada, mitocôndrias e retículos endoplasmáticos dispersos. Os núcleos mostram-se esféricos, eucromáticos e apresentam três a quatro nucléolos. Células com núcleos triangulares são observadas entre as células maiores. Os citoplasmas destas células apresentam-se repletos de mitocôndrias, as quais se encontram localizadas próximas às microvilosidades apicais (Figura 54).

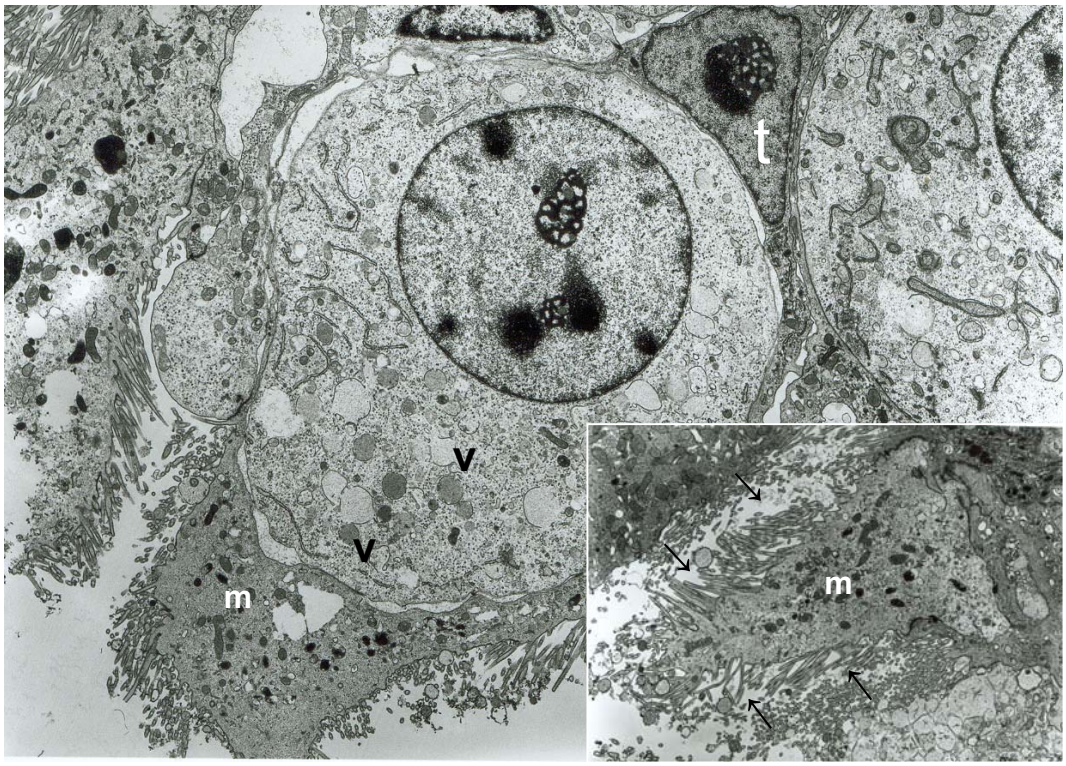

Figura 54 – Eletromicrografia do cório de embriões bovinos provenientes de monta natural, 7,2 cm de CR (60 aos 70 dias de gestação). Notar célula gigantes trofoblásticas binucleadas com vesículas eletrondensas (v) e poucas organelas evidenciáveis e as células mais escuras com citoplasma rico em mitocôndrias na região luminal e núcleo triangular (t) 2000X. No detalhe, observar numerosos microvilos (↑). 4000X

5.4.2 Alantóide

Em todos os períodos gestacionais analisados, o alantóide está constituído por uma delgada camada de células achatadas e pavimentosas que compõem a parte externa da membrana. Estas células estão sustentadas por uma fina membrana basal e pelo mesênquima extra-embrionário (Figura 55).



Figura 55 - Fotomicrografia do alantóide bovino proveniente de monta natural, 2,50 cm de CR (40 a 50 dias de gestação). Observar a fina camada de células achatadas (seta). HE, 10 μm

Na microscopia eletrônica de varredura observa-se que os embriões a partir de 0,90 cm de CR apresentam a superfície do alantóide constituído por dois tipos de células, de tamanhos e formatos diferentes. O primeiro tipo de célula é predominante, e tem um formato que pode variar de quadrangular a hexagonal (células microvilosas). Os microvilos estão presentes em toda a sua superfície celular, no entanto, as células encontram-se delimitadas por uma fileira mais densa de microvilos. O segundo tipo de célula apresenta-se entremeado entre o primeiro tipo e com projeções microvilares menores na região central (células lisas superficiais). Neste segundo tipo de células, também são observados formatos hexagonais demarcados por uma fileira de microvilos, uma área periférica destituída de microvilos, e uma região circular central contendo microvilos agrupados (Figuras 56 e 57).



Figura 56 – Eletromicrografia de varredura do alantóide de embrião bovino, provenientes de monta natural, 0,94 cm de CR (15 a 20 dias gestação). A – observa-se epitélio do alantóide com células que apresentam um formato variando de penta a hexagonal. B – Mesma região em maior aumento evidenciando células mais claras (delimitadas por uma fileira circular de microvilos: células superficiais lisas - S), entremeadas ou contidas por células poligonais microvilosas (células microvilosas - Cm)



Figura 57 – Eletromicrografia de varredura do alantóide de embrião bovino, provenientes de monta natural, 0,94 cm de CR (15 a 20 dias gestação. A – Mostra a predominância de células microvilosa (Cm) com formato que podem variar de quadrangular a hexagonal. B – aumento maior, evidenciando o aparecimento de células lisas superficiais (S): demarcadas por uma fileira de microvilos (seta), região intermediárias com pouco microvilos (*) e fileira circular microvilosa (▶)

Ultra-estruturalmente o epitélio do alantóide de embriões bovinos com 1,76 cm de CR (30 a 40 dias de gestação) apresenta células achatadas com citoplasma cheios de pequenos grânulos recobertos por um halo, de formato arredondado, eletrondensos e localizadas próximas à superfície apical do epitélio. Ainda na porção apical observa-se retículo endoplasmático rugoso, ribossomos e poliribossomos. Na porção basal encontram-se mitocôndrias alongadas com cristas tubulares evidentes. O núcleo apresenta um formato achatado e irregular com eucromatina dispersa. As células encontram-se interligadas por interdigitações citoplasmáticas que atravessam todo o espaço intercelular unida por zonas ocludentes (Figura 58).

Figura 58 - Eletromicrografia de transmissão do alantóide de embrião bovino, provenientes de monta natural, 1,76 cm de CR (30 a 40 dias gestação). Notar células achatadas repletas de polirribossomos livres (p). Abaixo observar fibroblasto (f) e fibras colágenas 5000x. No detalhe observar vesículas eletrondensas (↓) e mitocôndrias alongadas (m). 1000x.

Com 7,2 cm de CR, as células mostram-se em atividade, com presença de grânulos eletrondensos e organelas citoplasmáticas. Os núcleos apresentam-se alongados e, em algumas células, são visualizados núcleos com um formato mais volumoso.

As células pavimentosas do epitélio alantóide encontram-se apoiadas no mesênquima, onde são visualizados fibroblastos e feixes de fibras colágenas (Figura 59).

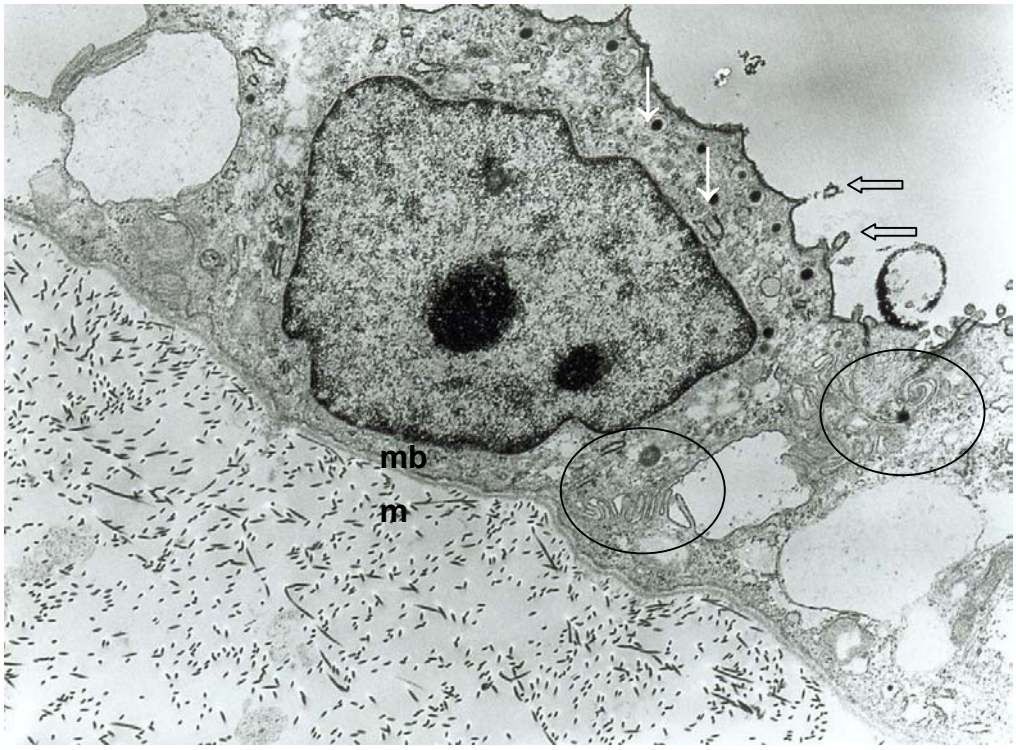

Figura 59 – Eletromicrografia de transmissão do alantóide de embrião bovino, proveniente de monta natural, 7,2 cm de CR (60 a 70 dias de gestação). Notar grânulos eletrondensos (↓), interdigitações celulares (círculo), membrana basal (mb), mesênquima (m) e glicocálix (seta aberta). 6700X

5.4.3 Âmnio

As células que constituem o epitélio amniótico são pavimentosas contínuas e organizadas, formando um epitélio pavimentoso simples, semelhante ao epitélio do alantóide. O epitélio amniótico está apoiado em uma camada de tecido conjuntivo embrionário que constitui o mesênquima (Figura 60).

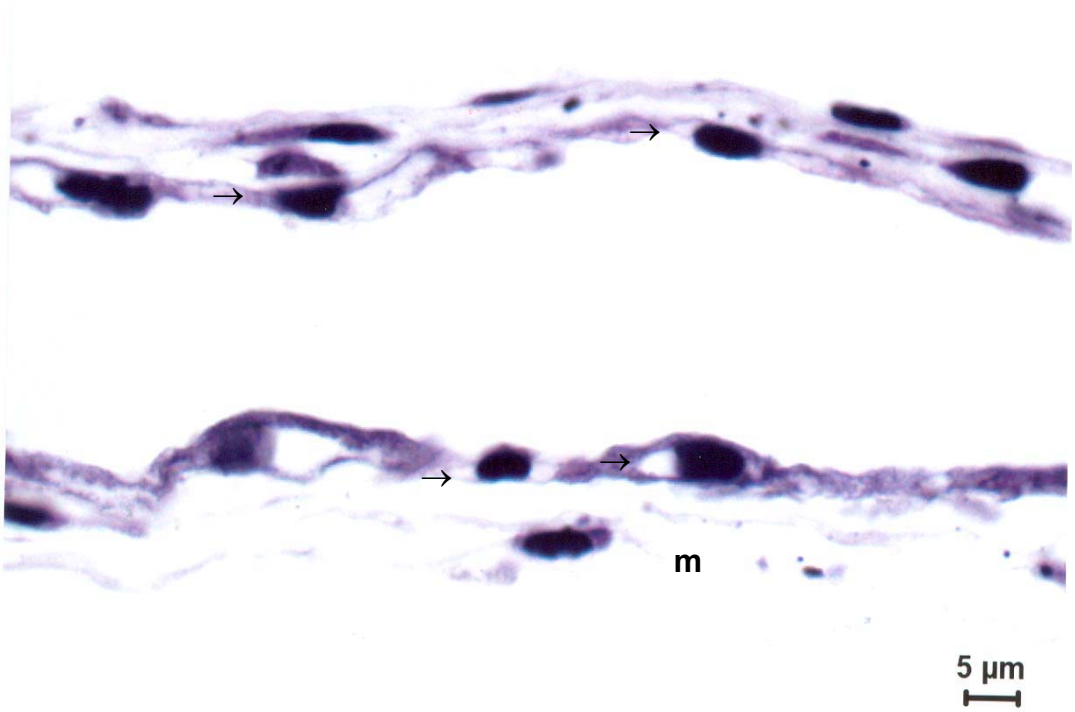

Figura 60 – Fotomicrografia do âmnio de embrião de bovino provenientes de monta natural, 3,11 cm de CR (40 a 50 dias de gestação). Notar células achatadas (→) sobre o mesênquima (m). 5 µm, 100X

Na microscopia eletrônica de varredura, as superfícies do âmnio assemelham-se ao alantóide. As células apresentam formas geométricas que podem apresentar de 5 a 10 lados. Os microvilos são curtos e estão distribuídos por toda a extensão da superfície, entretanto, fileiras condensadas de microvilosidades delimitam o lúmem celular (Figura 61).



Figura 61 – Eletromicrografia de varredura do âmnio de embrião bovino, provenientes de monta natural, 4,2 cm de CR (50 a 60 dias de gestação. As células encontram-se delimitada por uma fileira densa de microvilos (seta) formando estruturas poliédricas (*)

Em todas as fases estudadas do presente estudo, observa-se que o âmnio apresenta células com formato achatados. No citoplasma são visualizados poucas organelas, entretanto, podem ser observadas mitocôndrias arredondadas, freqüentemente próximas de retículos endoplasmáticos rugosos. Os núcleos mostram-se alongados, acompanhado o formato geral das células, com nucléolos dispersos. A membrana apical das células, aos 7,2 cm de CR, mostra pequenos microvilos espaçados com proeminentes glicocalix. As células estão aderidas por complexos juncionais, do tipo zona ocludente (Figura 62).

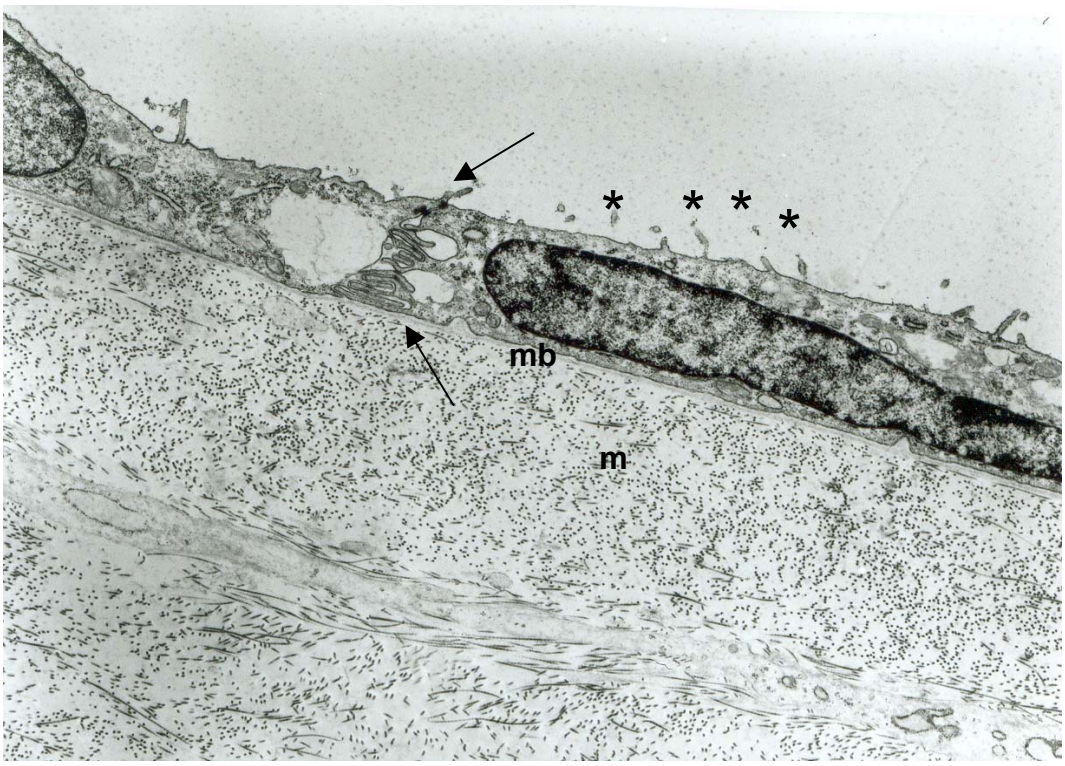

Figura 62 – Eletromicrografia de transmissão do âmnio de embrião bovino, proveniente de monta natural, 7,2 cm de CR (60 a 70 dias de gestação). A: Notar as células achatadas com interdigitações citoplasmáticas (entre as setas), membrana basal (mb), mesênquima (m) e glicocálix (*). 5000X

5.4.4 Saco vitelino

5.4.4.1 Embriões de 15 a 20 dias de gestação (0,71± 0,17 cm)

O epitélio do saco vitelino é composto de três camadas: uma camada única de células endodérmicas - endoderme, revestindo a cavidade vitelina; uma camada simples mesotélial, voltada ao exoceloma – mesotélio; e uma camada intermediária mesenguimal vascular - mesênquima.

Com 0,53 e 0,64 cm de CR, o saco vitelino apresenta uma única camada de células globosas e células basais. Logo abaixo, encontram-se a membrana basal e uma delgada camada de tecido mesênquimal altamente vascularizado. Os vasos sanguíneos estão cheios de células sanguíneas primitivas: os eritroblastos primários.

5.4.4.2 Embriões de 20 a 30 dias de gestação (1,23 cm±0,13 cm)

O saco vitelino de embrião com 1,03 cm de CR apresenta células globosas, às vezes colunares, dispostas em camada única que repousam sobre o mesênquima. Este se encontra repleto de vasos sanguíneos, e ilhas eritroblásticas primárias. Os eritroblastos são encontrados em grupos, formando ilhas de sangue junto com vasos de diferentes tamanhos (Figura 63).

À microscopia eletrônica de transmissão, o citoplasma das células vitelinas exibe mitocôndrias, localizadas principalmente entre o núcleo e a extremidade luminal e retículo endoplasmático rugoso distribuído espaçadamente, porém em grandes quantidades. Pequenas e discretas vesículas são observadas por toda região citoplasmática. A maioria dos núcleos são esféricos, eucromatínicos com um a dois nucléolos. Alguns mostram indentações na membrana nuclear (Figura 64).

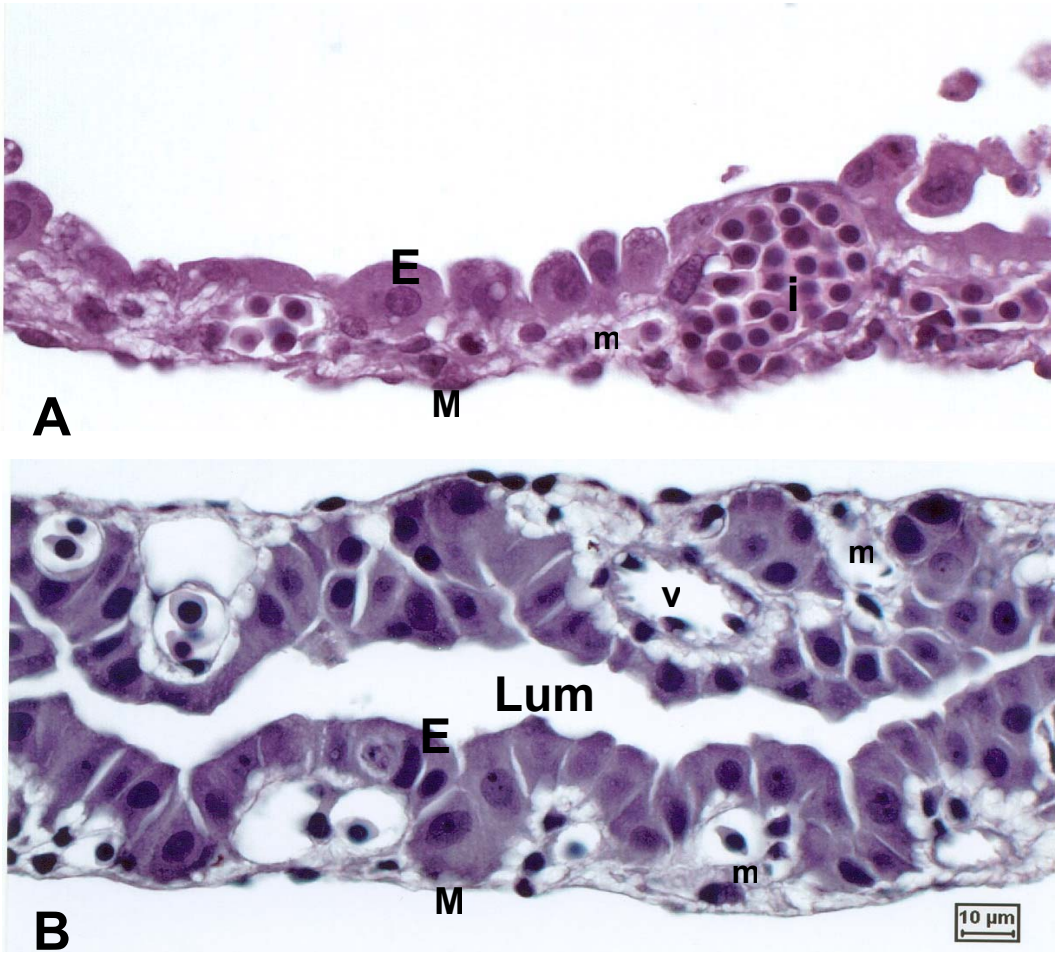

Figura 63 – Fotomicrografia do saco vitelino em embriões bovinos provenientes de monta natural, 1,03 cm CR (20 a 30 dias de gestação). A - Notar células globosas e, às vezes, colunares em camada única do endoderma (E); o mesênquima (m) com ilhas eritroplásticas (i) e o mesotélio (M). B – o lúmen (Lum) estar revestido pelo epitélio endodérmico (E). O espaço entre o endoderma e o mesotélio (M) é estreito. Observar vasos sanguíneos (v) de diferentes tamanhos no mesênquima (m). HE. 10 mm

Ainda na microscopia eletrônica de transmissão são evidenciados espaços intercelulares entre as células epiteliais endodérmicas do saco vitelino, e uma possível área de fenestração do revestimento endotelial. Os eritroblastos primitivos encontram dentro do vaso (Figura 65).

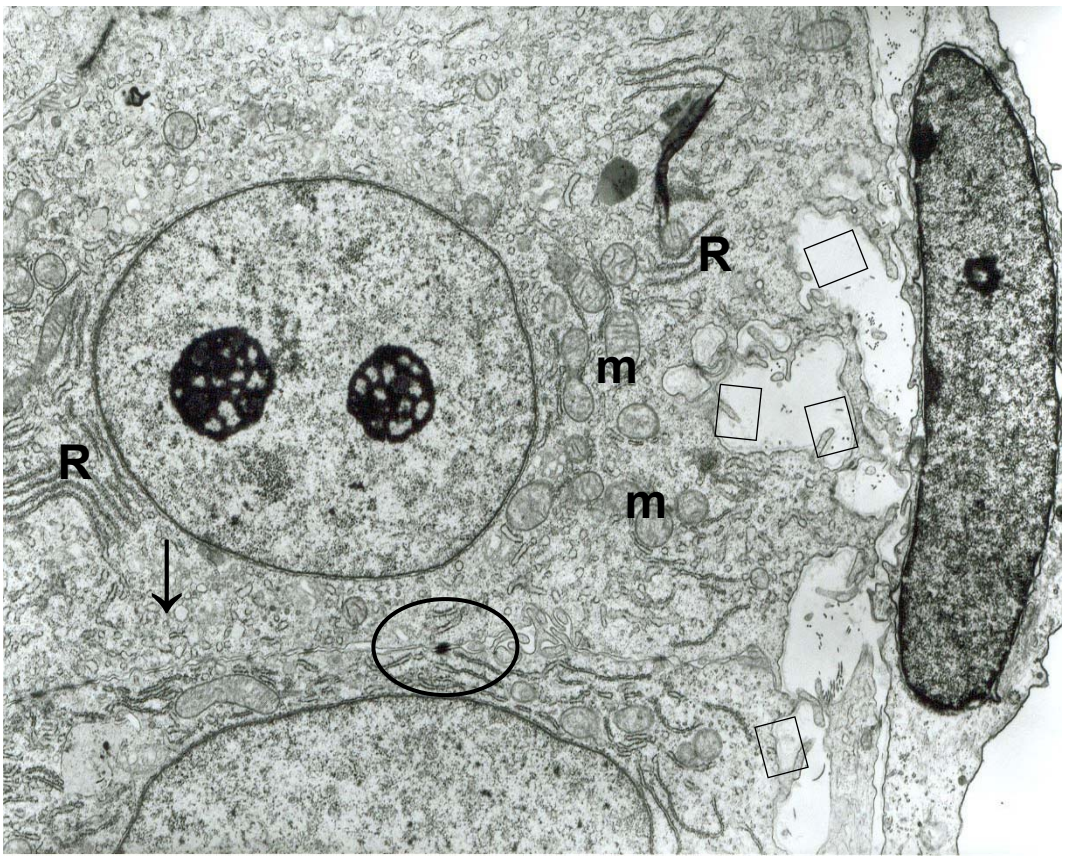

Figura 64 – Eletromicrografia de transmissão de células do saco vitelino de embrião bovino provenientes de monta natural, 1,03 cm CR (20 a 30 dias de gestação). Notar mitocôndrias (m) localizadas entre o núcleo e extremidade luminal, reticulo endoplasmáticos rugoso (r), pequenas vesículas (seta) microvilosidades apicais (cabeça de setas) e zonas ocludentes (círculo). 4000X

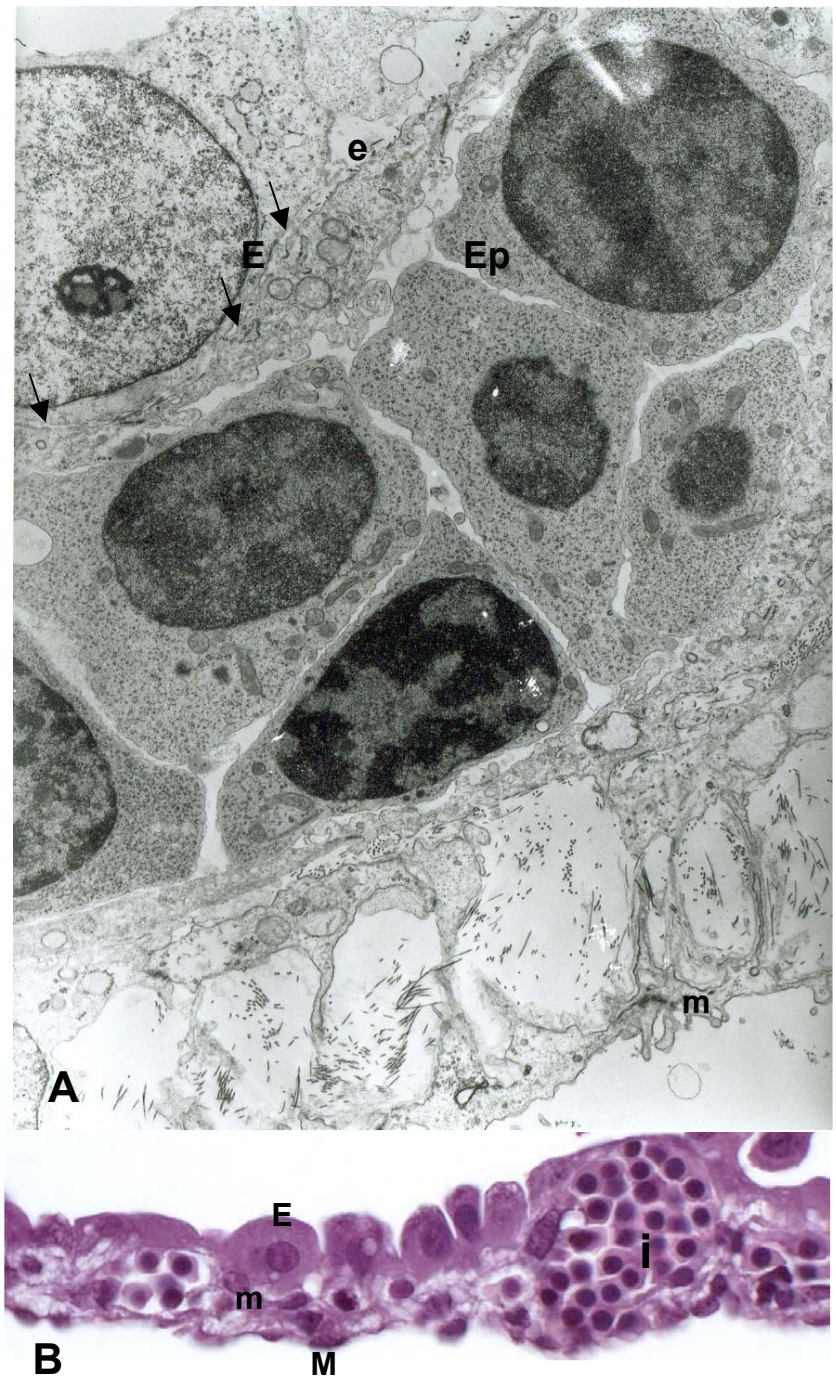

Figura 65 – Saco vitelino em embriões bovinos provenientes de monta natural, 1,03 cm CR (20 a 30 dias de gestação). A: Na microscopia eletrônica de transmissão são evidenciados espaços intercelulares (e) entre as células epiteliais endodérmicas (E) e possíveis áreas de fenestrações (setas) no revestimento endotelial (re). Observar que os eritroblastos primitivos (Ep) encontram-se dentro do vaso; m - mesênquima (m). B: Na microscopia de luz notar a endoderma (E); o mesênquima (m) com ilhas eritroplásticas (i) e o mesotélio (M).

5.4.4.3 Embriões de 30 a 40 dias de gestação (1,90 ± 0,27 cm)

Com 1,76 cm de CR, as células ainda apresentam-se globosas a colunares e apoiadas pelo mesênquima embrionário. Os vasos estão presentes com eritroblastos primários, localizados dentro e fora dos vasos. O epitélio vitelino juntamente com o tecido conjuntivo, forma dobra que se projeta para a luz do saco resultando em estruturas canalículares. As células mesoteliais apresentam-se com um formato achatado e às vezes ovóide (Figura 66).

Ao microscópio eletrônico de transmissão as células do saco vitelino estão ligadas entre si por intermédio de zonas ocludentes. A matriz citoplasmática apresenta numerosos retículos endoplasmáticos rugosos e mitocôndrias alongadas dispostas próximas ao núcleo. Os núcleos apresentam-se esféricos e em algumas células o contorno mostra-se irregular com presença de nucléolos (Figura 67).

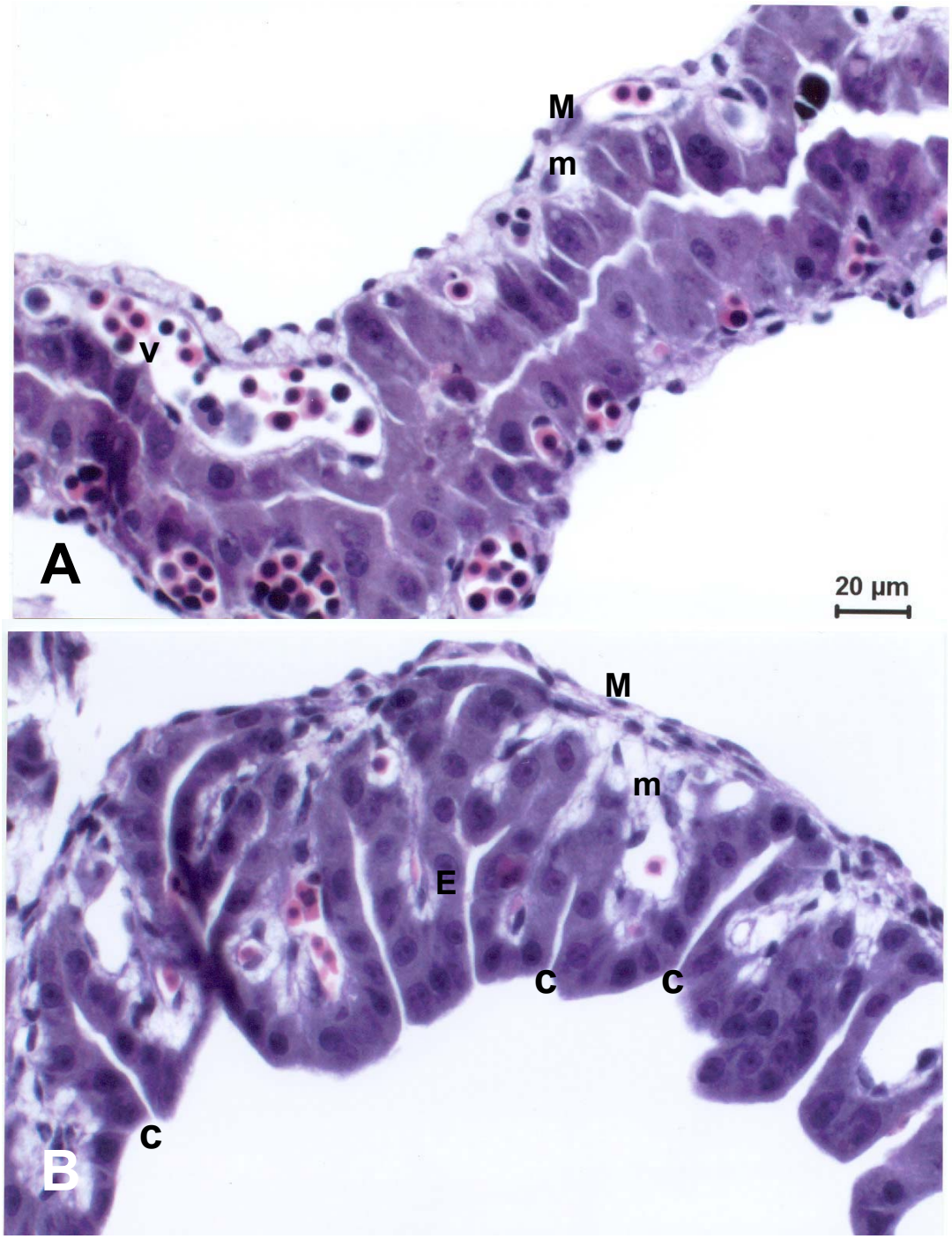

Figura 66 – Fotomicrografia do saco vitelino de embrião bovino 1,76 cm CR (30 a 40 dias de gestação). Notar detalhes das células endodérmicas globosas a colunares (E) apoiadas pelo mesênguima embrionário (m) e mesotélio (M). Notar também os vasos sanguíneos (v). HE, 20 µm. B - Notar o epitélio vitelino em dobras, formando entre elas canalículos (C). 20µm

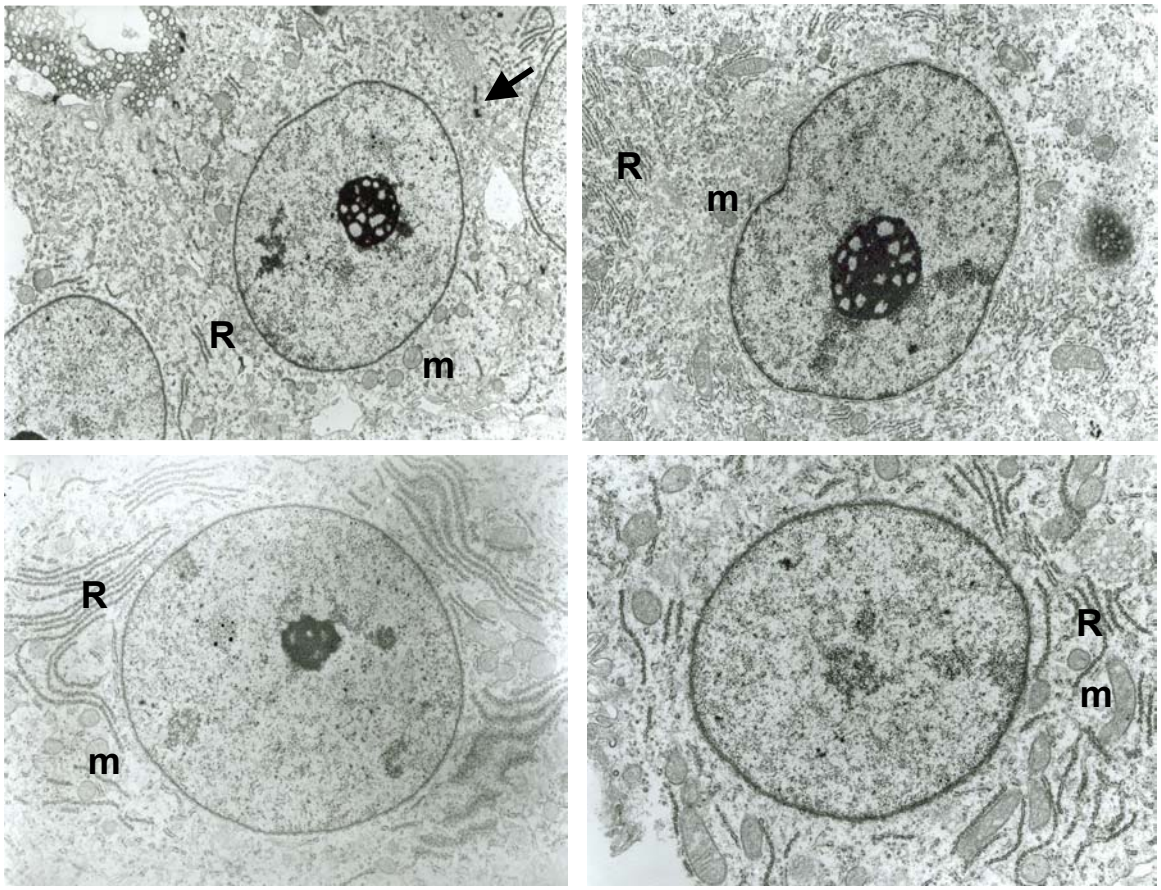

Figura 67 – Eletromicrografia de transmissão de células do saco vitelino de embrião bovino provenientes de monta natural, 1,76 cm CR (30 a 40 dias de gestação). Notar zonas ocludentes entre células (seta); retículo endoplasmático rugoso (r); mitocôndrias (m). 4000X; 5000X; 5000X; 6700X

5.4.4.4 Embrião de 40 a 50 dias de gestação (2,79 ± 0,19 cm)

O saco vitelino de bovinos com 3,12 cm de CR, mostra um epitélio com células colunares baixas, sustentadas pelo mesênquima rico em vasos sanguíneos. A parede do saco vitelino apresenta pregas que formam pequenos canais. No mesênquima, nenhuma ilha eriroblástica é visualizada (Figura 68).

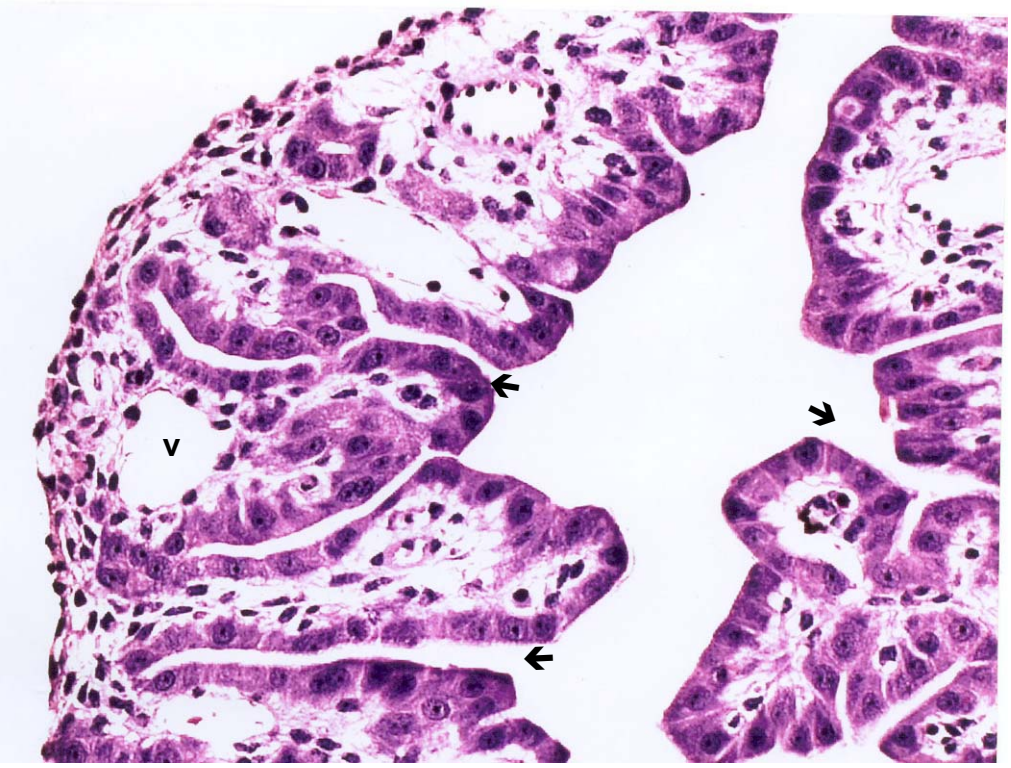

Figura 68 – Fotomicrografia do saco vitelino bovino proveniente de monta natural, 3,12 cm de CR (40 a 50 dias de gestação). Notar epitélio pregueado formando pequenos canais (➔). No mesênquima observa-se vasos sanguíneos (v). Método HE, 20 μm

A parede do saco vitelino de embriões bovinos no período de 40 a 50 de gestação, é formada por células claras e principalmente por células mais escuras. As células claras apresentam citoplasma vacuolizado. As células escuras apresentam citoplasma pouco definido e contorno nuclear irregular (Figura 69).

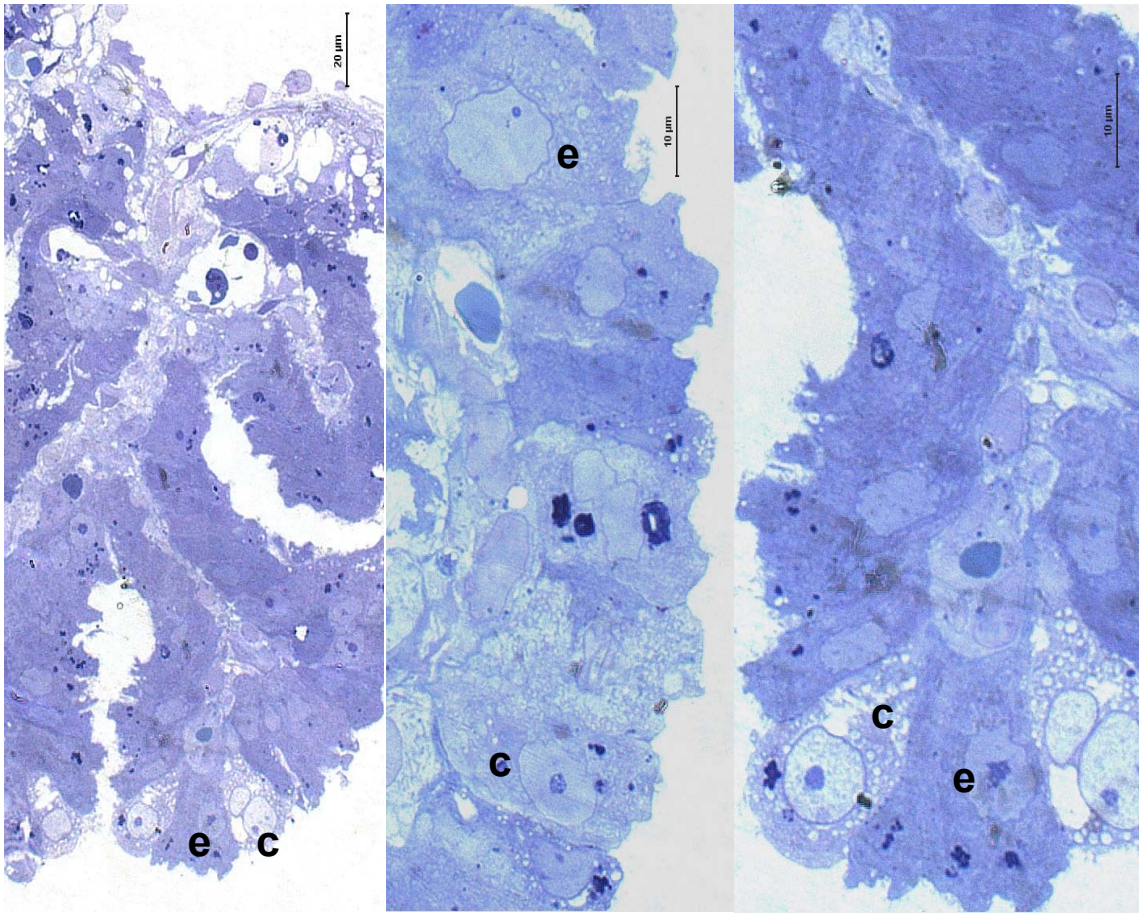

Figura 69 – Fotomicrografias do saco vitelino de embriões bovinos de 30 a 40 dias de gestação. Notar epitélio constituído por células claras (c) e principalmente células com citoplasmas mais escuros (e). As células claras apresentam citoplasma vacuolizado. As células escuras apresentam citoplasma pouco definido e contorno nuclear irregular. Azul de Toluidina; 100X

Ultra-estruturalmente observam-se células globosas com reticulo endoplasmático rugoso e numerosas mitocôndrias no pólo apical. O núcleo apresenta formato esférico bem delimitado pela membrana nuclear com nucléolos evidentes. No lado da superfície luminal, observam-se curtas microvilosidades de tamanhos variados (Figura 70).

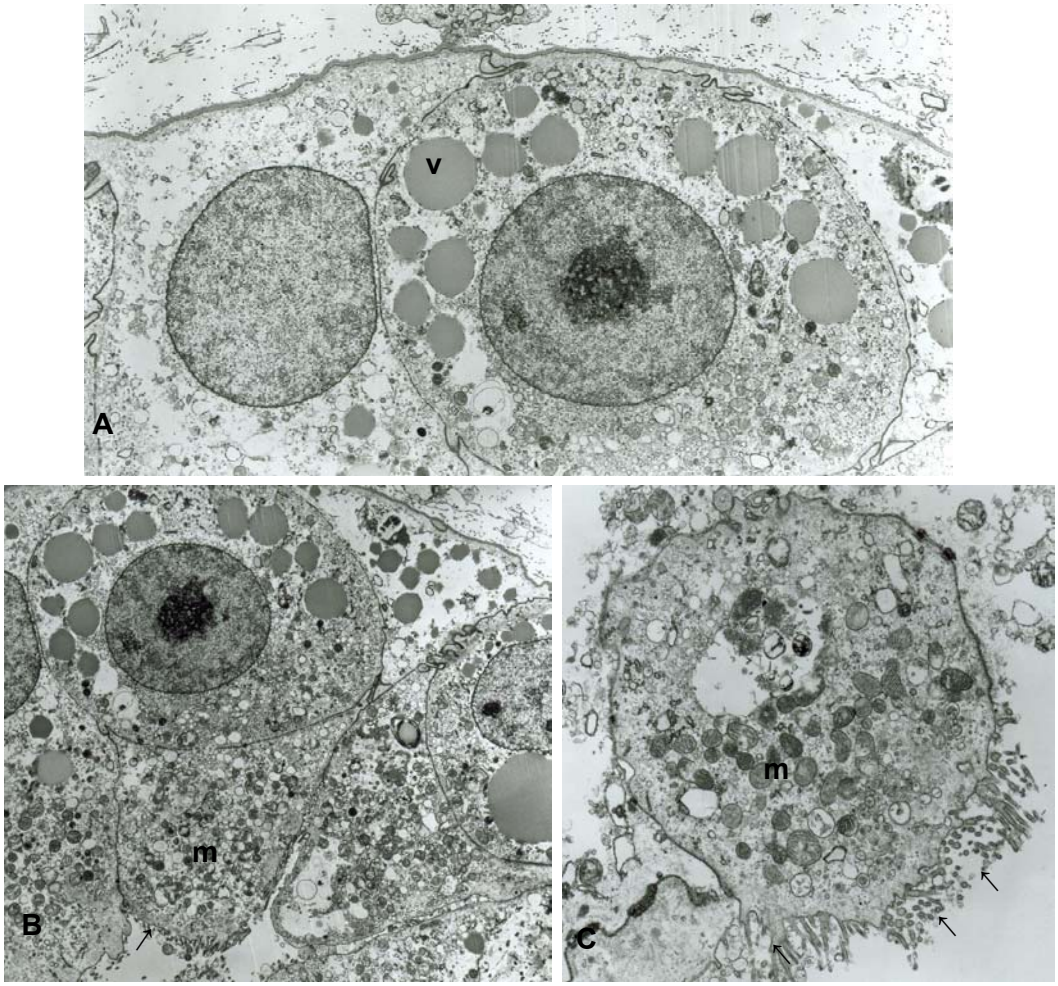

Figuras 70 – Eletromicrografia de transmissão do saco vitelino de embrião bovino proveniente de monta natural, 2,47 cm CR (40 a 50 dias de gestação). A - Observar células globosas com presenças de vesículas, grandes e eletrondensas (v). 2700X. B e C - Observar as células globosas com mitocôndrias concentradas próximas as áreas de secreção apical (➔). 2000X e 5000X

Outras células apresentam matrizes citoplasmáticas claras e presença de estruturas redondas próximas ao núcleo, semelhante a estruturas mitocôdriais ou cisterna de retículo endoplasmático liso. As paredes das células são ligadas umas às outras por intermédio de zonas ocludentes (Figura 71).

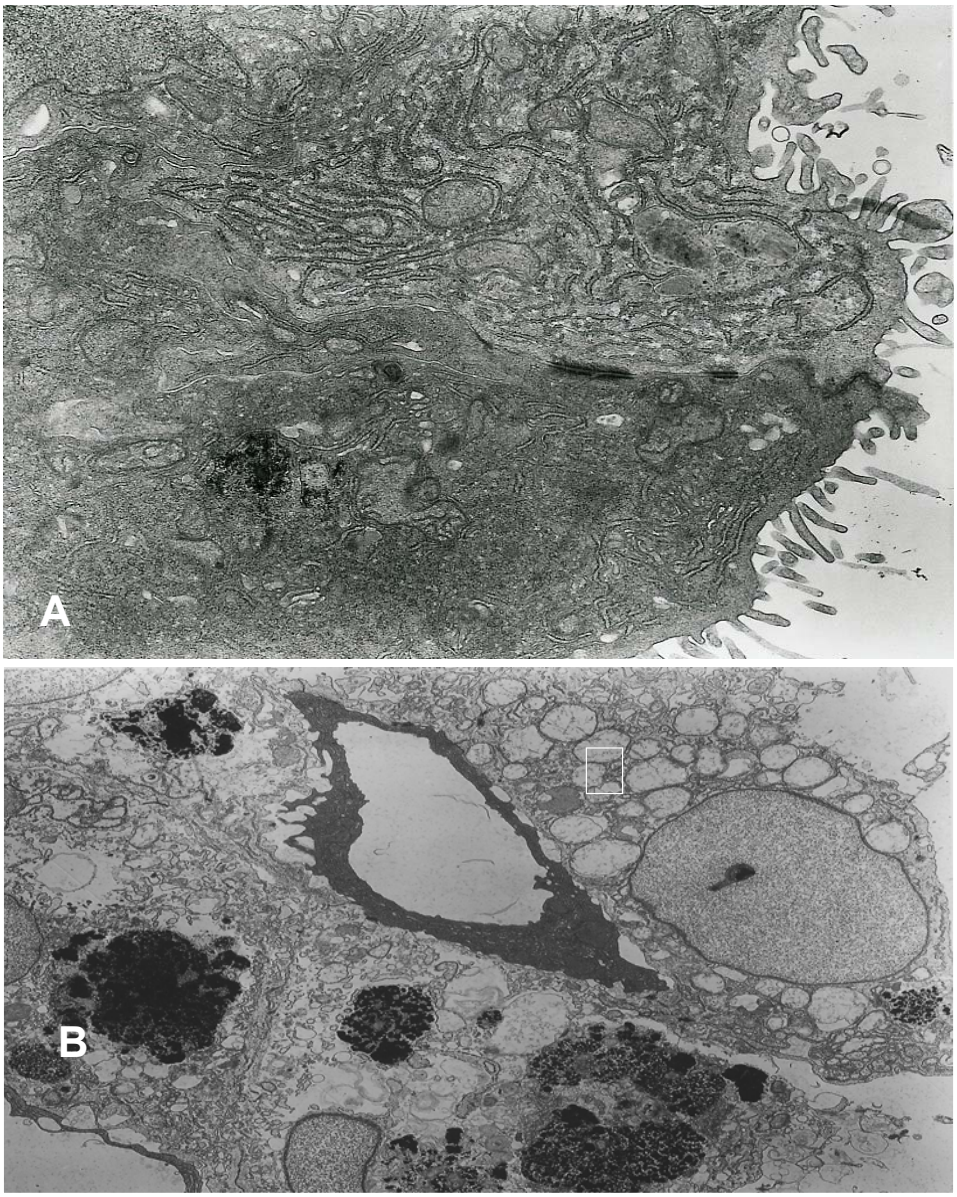

Figura 71 – Eletromicrografia do saco vitelino de embriões bovinos de 40 a 50 dias de gestação. A – Duas células escura com uma pequena variação de coloração citoplamática. Notar complexos juncionais entre células. Notar núcleo (N) e RER 3080X. B - Notar célula com citoplasma claro e estruturas arredondadas próximas ao núcleo (*). 3850X

5.5 MICROSCOPIA DAS MEMBRANAS EXTRA-EMBRIONÁRIAS E FETAIS DE BOVINOS FECUNDADOS *IN VITRO*

Os resultados a sequir descreve a microscopia de luz do embrião fecundado in vitro com 35 dias de idade gestacional e a microscopia de luz, eletrônica de varredura e transmissão das membranas extra-embrionárias.

5.5.1 Embriões de 35 dias

Aos 35 dias de gestação, o embrião FIV apresenta-se na fase embrionária ou somítica. O corpo do embrião encontra-se fechado e já são observados os desenvolvimentos e as formações dos órgãos. Nesta idade é observada uma nítida ligação entre o intestino posterior do embrião e a extremidade central do saco vitelino (Figura 72).

O trofoblasto apresenta células mononucleadas e binucleadas. Estas células mostram citoplasma com tonalidades claras e escuras. As células trofoblásticas mononucleadas apresentam limites pouco definidos, no entanto, seus núcleos são evidentes. As células gigantes trofoblásticas binucleadas apresentam núcleos bem delimitados, cromatina dispersa e dois a três nucléolos sempre visíveis. O citoplasma volumoso apresenta granulações citoplasmáticas localizadas em um dos pólos das células próximos aos núcleos (Figura 73).

À microscopia eletrônica de varredura, são visualizados microvilos na superfície das células coriônicas, entretanto, na superfície de algumas, observam-se áreas com pouco ou sem microvilos (Figura 74). Ultra-estruturalmente aos 35 dias, o citoplasma mostra-se rico em vesículas em diferentes níveis de eletrondensidades e tamanhos variados. Várias mitocôndrias são observadas localizadas em direção ao pólo apical da célula. Os núcleos encontram-se alongados, eucromatínicos e com três nucléolos bem definidos (Figura 75).

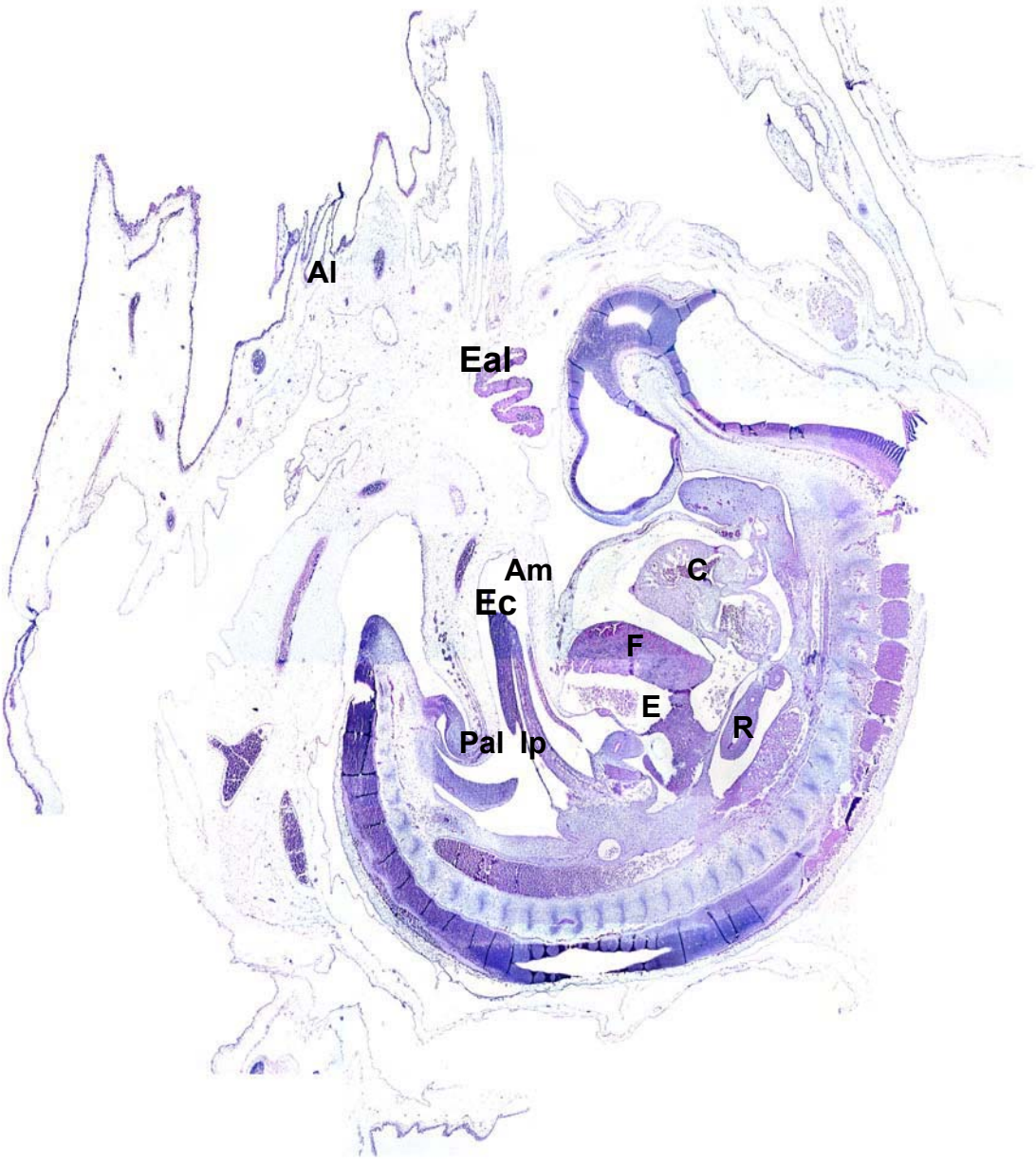

Figura 72 – Fotomicrografia de luz do embrião e anexos embrionários fecundados *in vitro* (FIV)*, 35 dias de gestação.* Observar alantóide (al), pedúnculo alantoidiano (Pal), âmnio (Am), região central do saco vitelino (Ec) e extremidades alongadas (Eal). Embrião: coração (C), fígado (F), estômago (E), rim primitivo (R), Intestino primitivo (Ip), somitos (S). HE, 25X

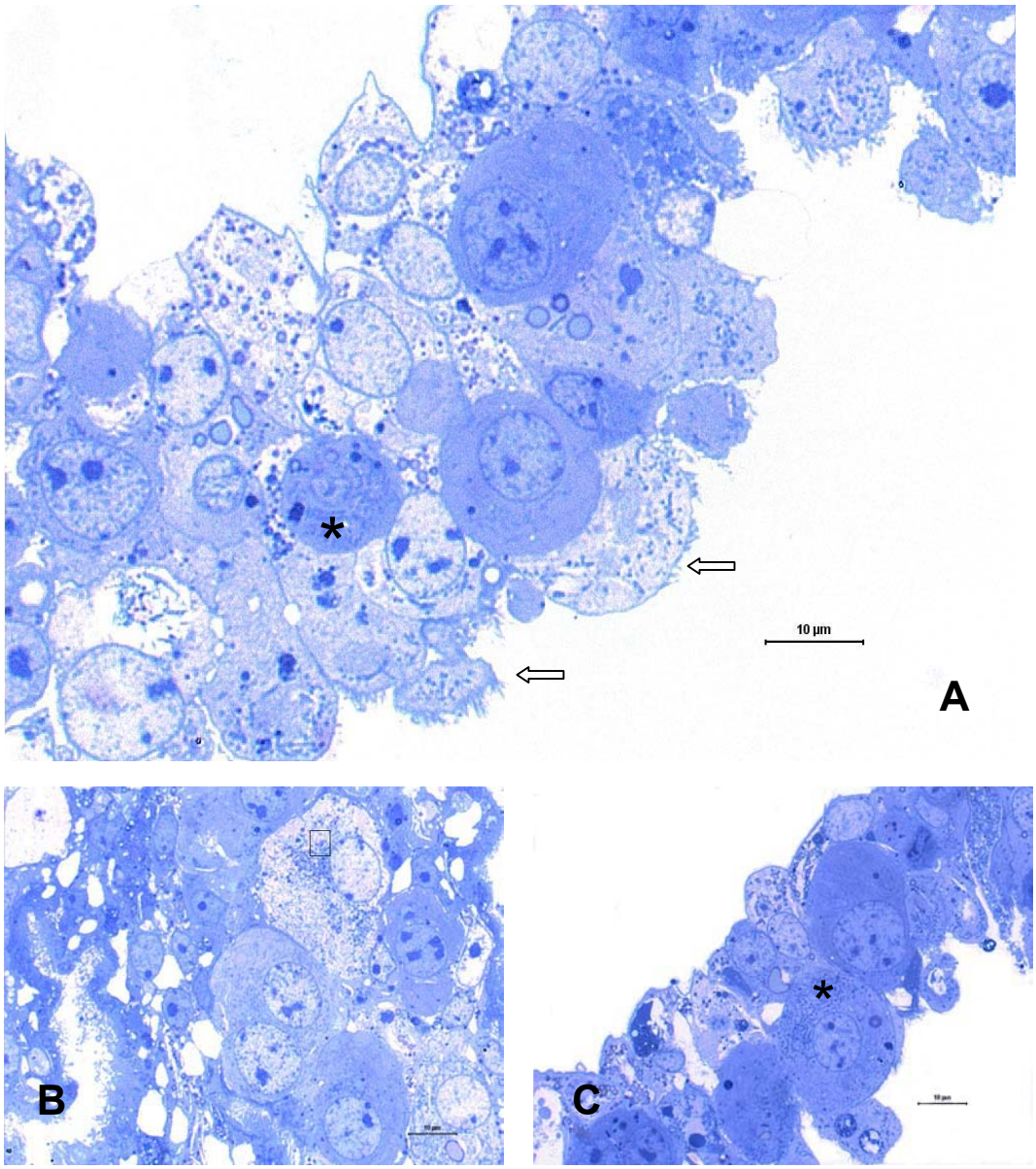

Figura 73 - Fotomigrografia de luz do cório de embriões bovino, fecundado *in vitro,* 35 dias de idade gestacional. A – Observar células trofoblásticas claras e microvilos (seta). B e C – Detalhes das células gigantes trofoblásticas binucleadas com núcleos bem delimitados, nucléolos evidentes e citoplasma granuloso polarizado (*). Azul de Toluidina, 100X

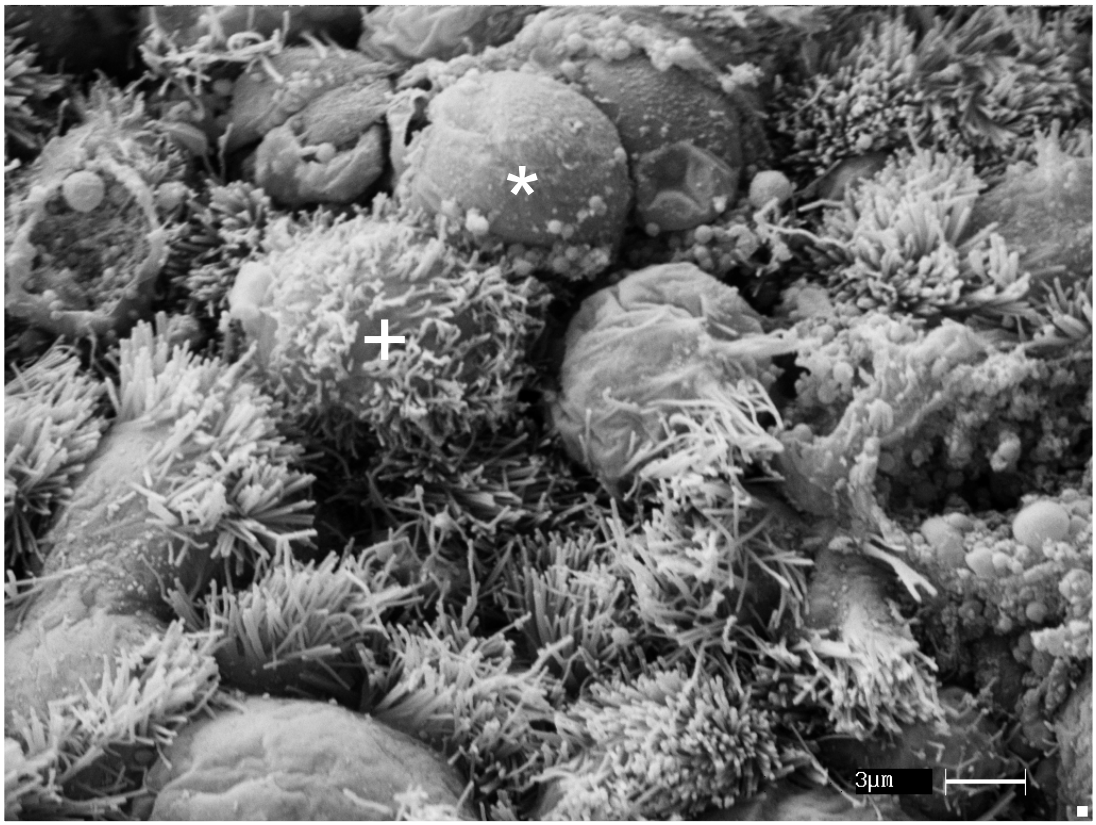

Figura 74 – Eletromicrografia de varredura do cório de embriões bovino de 35 dias gestação, fecundado *In vitro*. Observar células trofoblásticas com (+) e sem microvilos (*)

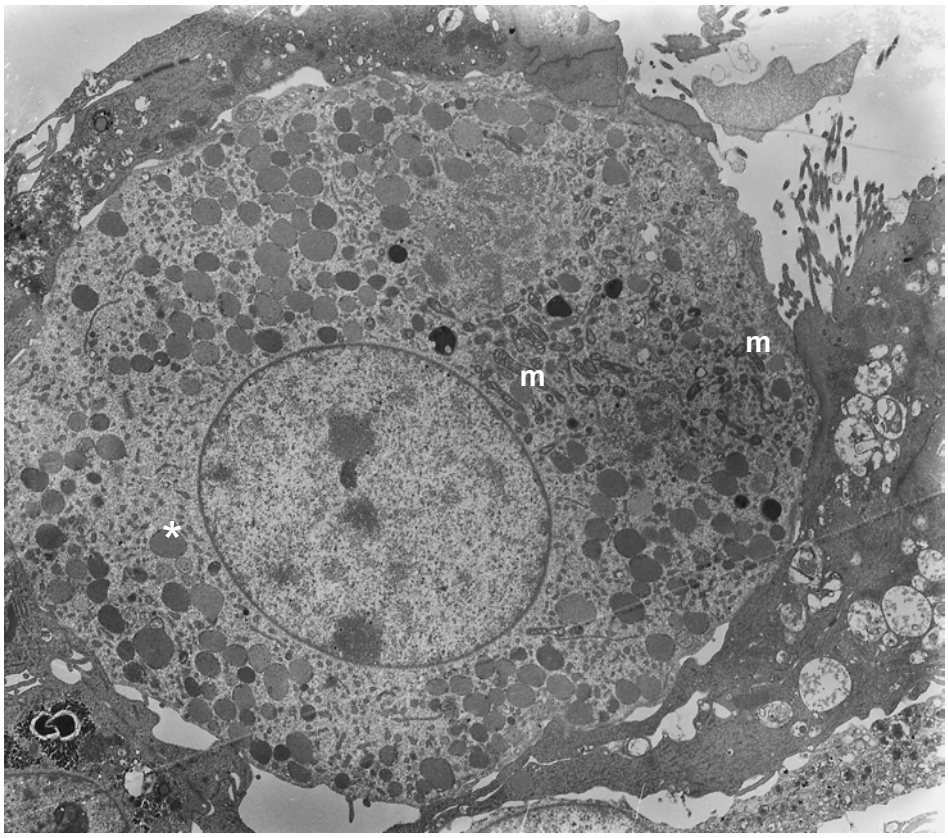

Figura 75 – Eletromicrografia de transmissão do cório de embriões bovino de 35 dias gestação, fecundado *In vitro*. Observar células gigantes trofoblásticas binucleadas com vesículas eletrodensas (*) e mitocôndrias (m) no citoplasma (4620X)

O alantóide apresenta epitélio simples, constituído por células globosas a cilíndricas, com projeções apicais de membrana. As células epiteliais são fortemente marcadas pela reação de PAS, como evidenciado na Figura 76.

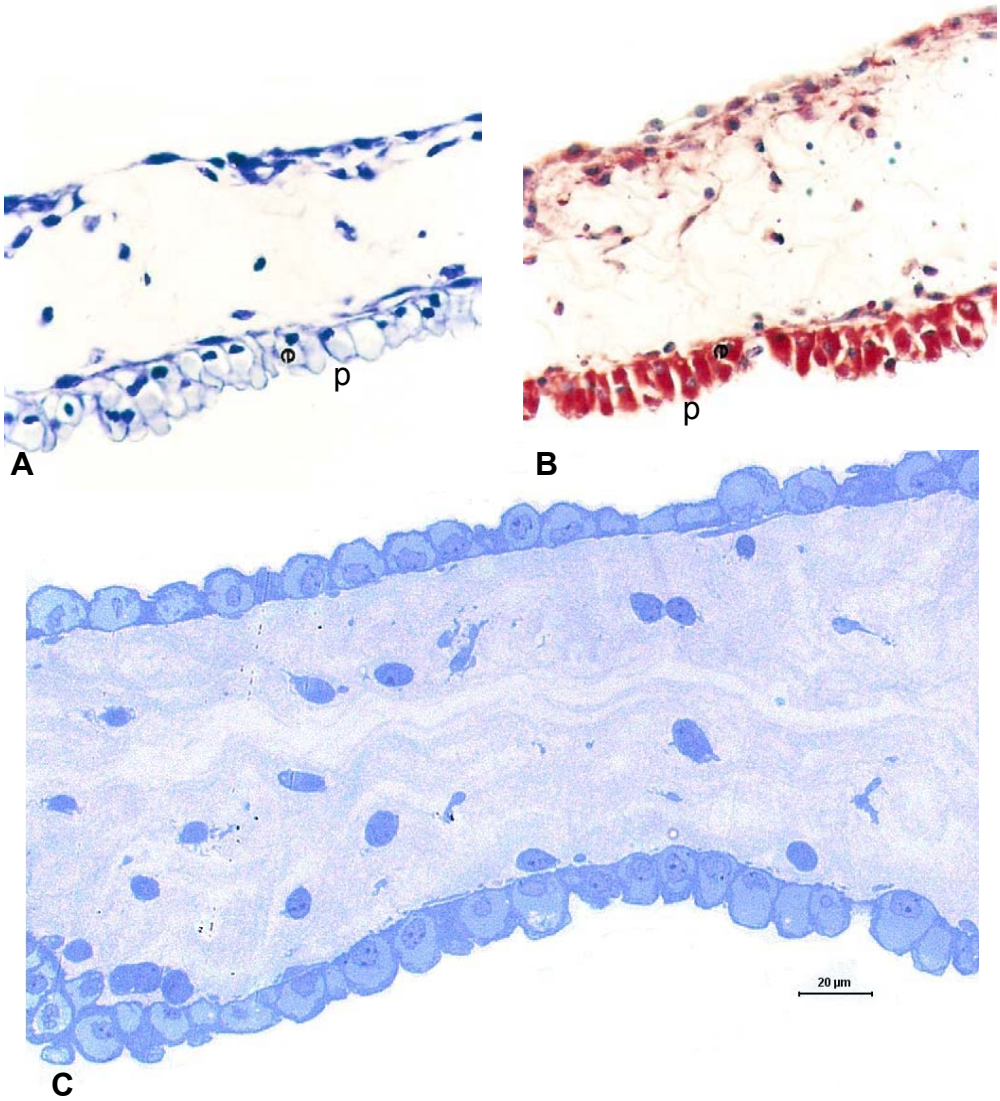

Figura 76 – Fotomicrografia do alantóide de embrião fecundado *in vitro (*35 dias de gestação). Notar nestes detalhes em diferentes colorações, o aspecto do epitélio (e) com células variando o formato de globosas a cilíndricas com projeções apicais de membranas (p). A - Azul de Toluidina; 40x. B - Células epiteliais fortemente marcadas pela reação de PAS; 40x. C - Azul de Toluidina; 100X

Ao analisar alantóide sob a microscopia eletrônica de varredura, algumas células aparecem “franzidas” por fileiras densas de microvilos e projetadas apicalmentes. Enquanto outras se mostram mais planas e com curtos microvilos centrais delimitados por uma fileira mais densa (Figura 77).



Figura 77 – Eletromicrografia de varredura do alantóide de embrião bovino, FIV 36 dias. A - Algumas células aparecem “franzidas” por fileiras densas de microvilos e projetadas apicalmentes (S). B - Outras mostram-se mais planas e com curtos microvilos centrais delimitados por uma fileira mais densa (Cm).

O exame ao microscópico eletrônico de transmissão, mostra que as células do alantóide apresentam uma grande quantidade de grânulos escuros, que preenchem quase todo o espaço citoplasmático. Os núcleos são ovóides, com cromatina evidente. As células estão conectadas por interdigitações citoplasmáticas, e há a presença de desmossomos nas suas extremidades (Figura 78).

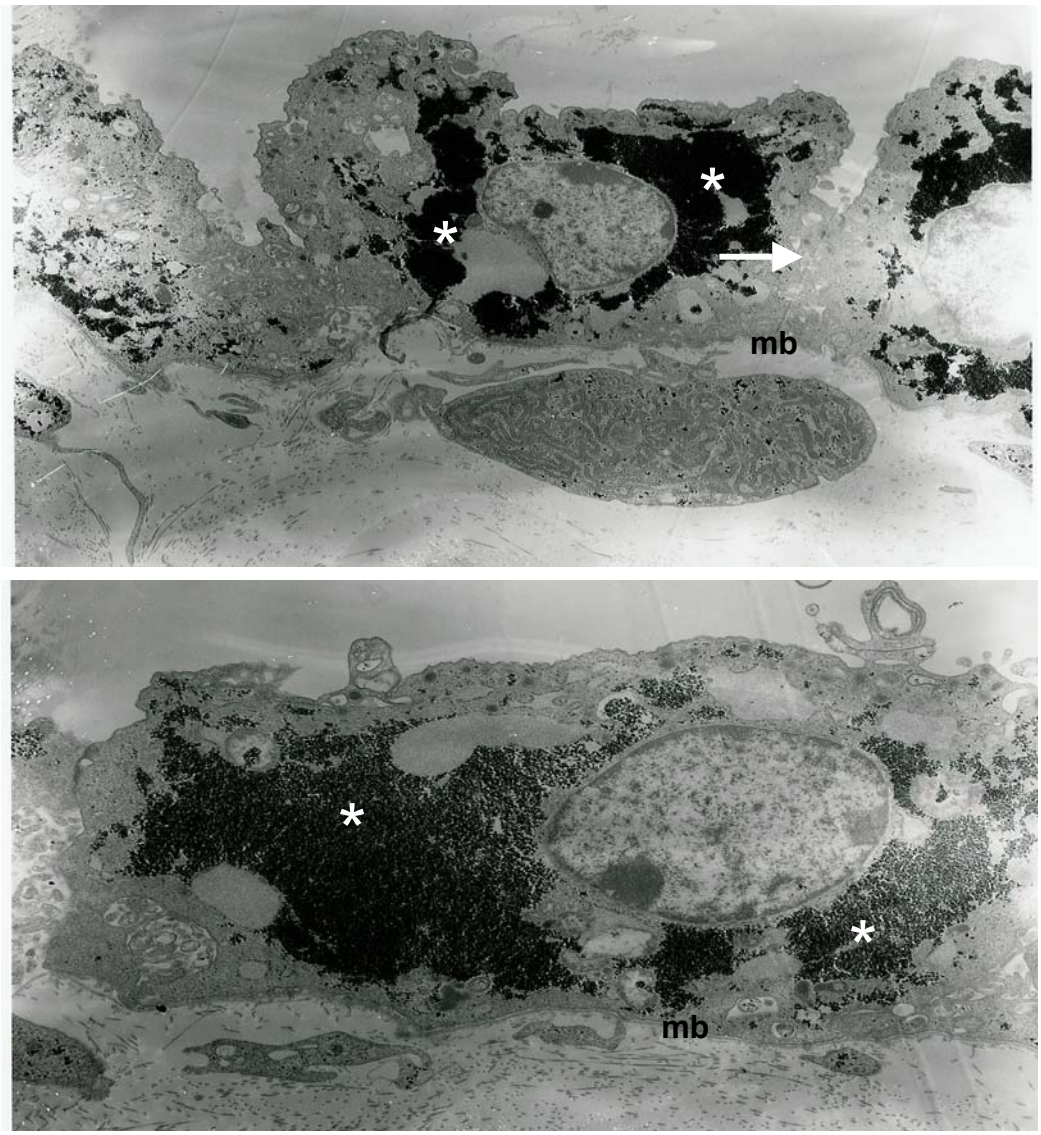

Figura 78 - Eletrofotomicrografia do alantóide de embrião FIV de 35 dias de gestação. Notar grande quantidade de grânulos escuros (*), interdigitações citoplasmáticas (□), membrana basal e fibroblastos com fibras colágenos no mesênquima. 4620X e 7700X

O epitélio da parede do saco vitelino de embriões bovinos aos 35 dias apresenta células globosas com núcleos arredondados e citoplama claro. Observa-se a presença de capilares com muitos eritroblastos primitivos nucleados e bem definidos (Figuras 79).

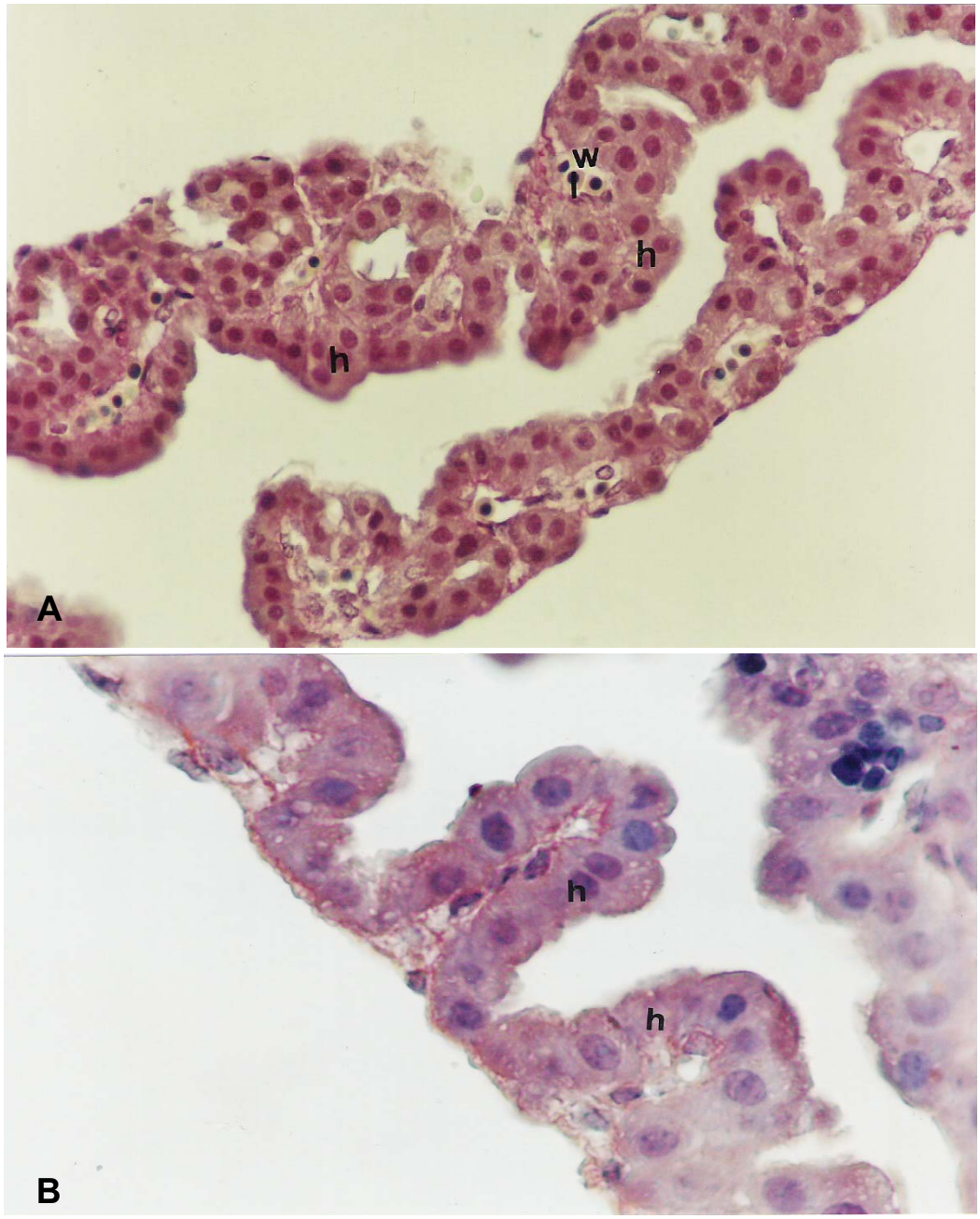

Figura 79 – Fotomicrografia do saco vitelino de embrião FIV, 35 dias de gestação. Observar células globosas (h), capilares sanguíneos (w). A – Picrosírius; 40X; 20 µm. B – PAS; 100X; 11 µm

6 DISCUSSÃO

6 DISCUSSÃO

Os itens discutidos são relativos: aos aspectos morfométricos do saco gestacional, os aspectos macroscópicos das membranas extra-embrionárias, aos aspectos microscópicos do cório, alantóide e âmnio e a morfologia do saco vitelino bovino.

6.1 ASPECTOS MORFOMÉTRICOS DO SACO GESTACIONAL

As idades estimadas de acordo com o comprimento occipto-sacral ("Crown-Rump"/CR) dos embriões e fetos, seguiram metodologias adotadas por pesquisas que tiveram como parâmetros embriões bovinos da espécie *Bos taurus*. Os embriões utilizados neste trabalho, foram agrupados em seis períodos gestacionais de acordo com suas medidas do CR. Consultando as tabelas de Evans e Sack (1973) e Noden e Lahunta (1990), constata-se que as informações nelas contidas, apresentaram valores coincidentes aproximados das medidas de CR utilizadas no presente trabalho. A curva de crescimento do CR aumenta gradativa e linearmente em função da idade gestacional bovina, em conformidade com Reynolds et al. (1990).

Bertolini et al. (2002) observaram que o padrão de crescimento embrionário e fetal, foi significativamente diferente entre embriões produzidos *in vivo* e *in vitro*. No mesmo estudo, os conceptos dos embriões *in vitro* foram consideravelmente menores do que os conceptos *in vivo.* As diferenças no desenvolvimento inicial da

gestação, foram atribuídas ao sistema de produção embrionária. As nossas mensurações *in vivo* (monta natural), utilizando um paquímetro milimetrado aproximam-se das mensurações ultra-sonográficas utilizadas pelos autores nas gestações *in vivo* nos períodos de 37, 44, 51 e 58 dias. Para os embriões *in vitro* com 35 dias de gestação os valores foram significativamente menores do que os encontrados para embriões *in vivo* no período de 30 a 40 dias de gestação. Assim nossos resultados corroboram com aqueles descritos pelos dos autores supracitados, que afirmaram e demonstraram, em imagens ultra-sonográficas, que os embriões *in vitro* têm um crescimento inicial retardado, quando comparados com os embriões *in vivo*.

As medidas das membranas cório-alantóide e amniótica apresentam um crescimento gradual com o evoluir da gestação. Poucas informações foram encontradas na literatura, sobre o dia exato em que a vesícula embrionária alcança as duas extremidades do corno uterino. No presente trabalho, o saco gestacional dos embriões de 15 a 20 dias de gestação, ocupa completamente um dos cornos do útero, e, em parte, o contralatetal. Esta disposição do saco gestacional no útero se aproxima da caracterização ultra-sonográfica realizada por Curran et al. (1986) em conceptos bovinos em um período correspondente. Os autores afirmam que o concepto já se encontra alongado, formando um pequeno saco gestacional, ocupando completamente um dos cornos do útero no dia 16,9±0,6 da gestação e no corno contralateral no dia 19,6±0,9. O padrão de crescimento crânio caudal da vesícula amniótica é similar às mensurações ultra-sonográficas realizadas por Bertolini et al. (2002), em embriões bovinos *in vivo*.

O número médio de cotilédones bovinos de monta natural, aumenta com a idade gestacional. As primeiras formações cotiledonárias são visualizadas com 1,23±0,13 cm de CR (20-30 dias), e o contato com a carúncula está mais evidente com 6,75±0,86 cm de CR (60-70 dias), período de formação dos placentônios. Os primeiros cotilédones foram observados na ultra-sonografia dos 33 aos 38 dias da gestação (CURRAN et al., 1986). O número médio de cotilédones nos embriões fecundados *in vitro* com 35 dias foi 5,00±1,00, e no grupo de monta natural, em um período equivalente da gestação, foi de 9,39. Entretanto, este parâmetro não apresentou diferença significativa nas analises estatísticas, possivelmente provocado pelo número reduzido de amostras de FIV, ou pela grande variação do número de cotilédones nas amostras do grupo de monta natural. Pode-se observar em um embrião FIV com 42 dias de idade gestacional um número total de 14 cotilédones, ao passo que o número médio de cotilédones no grupo de monta natural com 40-50 dias foi de 29,56±8,48. Formações rudimentares dos cotilédones, menor espessura, menor diâmetro e redução do número de placentônios, em placentas de embriões provindos de fecundação *in vitro* e transferência nuclear, no período inicial da gestação, foram encontrado em ovinos (DE SOUSA et al., 2001) e bovinos (BERTOLINI; ANDERSON, 2002; BERTOLINI et al., 2002; EDWARDS et al., 2003; HILL et al., 2000; STICE et al., 1996). Anormalidades do desenvolvimento do feto, placenta e do recém nascido bovino, oriundo de blastocistos fecundados *in vitro* têm sido predominantemente atribuídas à presença de soro no meio de cultivo (LANE et al., 2003; SINCLAIR et al., 1999; VAN WAGTENDONK-DE LEEUW et al., 2000). Miles et al. (2005) compararam dois sistemas de cultivo de produção de

embrião *in vitro* em bovinos ao 70 dias de gestação, e foi observado que o número de placentônio nos embriões fecundados *in vitro* produzidos por meio de cultivo SOF (cultivo de fluidos do oviduto sintético modificado sem soro ou co-cultura), e IVPS (cultivo de soro suplementada com co-cultura de células do *cumulus*), foi menor quando comparado com embriões produzidos *in vivo* (n=72,3±3,0). Entretanto, nos embriões SOF, o número de placentônios foi significativamente menor (n=55,7±0,36) quando comparado com os embriões IVPS (71,0±3,3). Ele atribui esta diminuição do número de placentônios em embriões fecundados *in vitro,* à uma diminuição do fluido alantoideano, possivelmente provocado por anormalidades do sistema renal fetal. Koo et al. (2000) atribui a relação anormal entre a massa celular interna e o trofoectodema de embriões clonados, à própria célula somática utilizada no processo de transferência nuclear, e não ao meio de cultivo utilizado para o procedimento *in vitro.*

Alguns autores relatam problemas relacionados ao desenvolvimento das membranas embrionárias e fetais em animais fecundados *in vitro* e clonados, como por exemplo, subdesenvolvimento do alantóide (DE SOUSA et al., 2001; PETERSON et al., 1998a,b; THOMPSON; PETERSON, 2000) e do cório (BERTOLINI; ANDERSON, 2002; BERTOLINI et al., 2002; DE SOUSA et al., 2001; EDWARDS et al., 2003; HILL et al., 2000; MIGLINO et al., 2006; STICE et al., 1996; WRENZYCKI et al., 2001) durante o desenvolvimento embrionário e fetal. Entretanto, a literatura é restrita no que se refere à um padrão do desenvolvimento normal do concepto (LATSHAW, 1990; NODEN; LAHUNTA, 1990; SCHWARZE, 1972). Desta maneira, os dados morfométricos deste trabalho, têm a intenção de contribuir para

futuros estudos relacionados ao desenvolvimento inicial da gestação, tanto nas gestações naturais, quanto naquelas que passaram por técnicas especializadas de reprodução, tais como a fecundação *in vitro* e a clonagem animal.

6.2 ASPECTOS MACROSCÓPICOS DAS MEMBRANAS EXTRA-EMBRIONÁRIAS

O saco coriônico bovino ocupa ambos os cornos no terço inicial da gestação. No entanto, os embriões que medem 0,71±0,17 cm de CR (15 a 20 dias degestação) ocupam parcialmente o corno não gestante. Assheton[1] (1906) *apud* Marshall, (1952) descreve que o saco coriônico bovino preenche completamente os cornos uterinos na quinta semana de gestação. Na superfície coriônica, as primeiras formações cotiledonárias são visualizadas macroscopicamente próximas ao embrião, quando os mesmos medem 1,23±0,123 cm de CR (20-30 dias). Neste período, um total de 23 conceptos examinados, dois deles apresentaram de 03 e 04 cotilédones visíveis em sua superfície. No período subseqüente (30-40 dias), os cotilédones estão presentes principalmente ao redor do embrião, os quais com 2,79±0,19 cm de CR (40-50 dias) encontram-se discretamente distribuídos nas extremidades do saco gestacional.

O contato materno fetal difere em estrutura e função nas distintas espécies de animais (BJÖRKMAN, 1973). Verificamos porem que a literatura apresenta

[1] ASSHETON, R. The morphology of the ungulate, particularly the development of the organ in the sheep, and notes upon the placenta of the elephant and hyrax. Philosophical of the Royal Society pf London, Serie B, v. 198, p. 143-220, 1906.

informações variáveis, no que se refere a este contato na espécie bovina. Os primeiros cotilédones em bovinos foram observados macroscopicamente na superfície do cório, entre 20 a 29 dias de gestação (KING et al., 1980), com 27 dias de gestação (DANTZER, 1999; LEISER, 1975), entre 26 a 30 dias de gestação (YAMADA, 2002) e com 31 dias de gestação (ASSHETON[1], 1906 apud MARSHALL, 1952). Em um estudo mais recente, Schlafer et al. (2001) não encontraram cotilédones visíveis com 30 dias da gestação, sendo que estes estavam em conexão com o endométrio somente a partir dos 33º dia. Estas conexões foram definidas por Schwarze (1972) e Hammon[2] (1927) *apud* Marshall (1952) na espécie bovina, somente no final do segundo mês de prenhez, formando o placentônio. Ram e Chandra (1984) encontraram para embriões bubalinos, medindo 1,2 cm de CR, um total de 89 placentônios durante o período embrionário. Provavelmente os autores utilizaram um método não muito seguro para estimar os períodos gestacionais desta espécie. Imagina-se que exista um padrão de desenvolvimento inicial diferente ao da espécie bovina.

Uma placenta cório-alantóide é estabelecida quando o alantóide mantém a sua vascularização no cório adjacente. Os achados macroscópicos evidenciam que o cório ainda não tem indícios de vascularização em embriões com até 1,23±0,13 cm de CR (20-30 dias). Desta forma, nossas observações, se aproximam das informações descritas por King et al. (1980) e Latshwa (1987), os quais afirmam que o início da vascularização do trofoblasto foi primeiramente observado a parir do 26º

[1] ASSHETON, R. The morphology of the ungulate, particularly the development of the organ in the sheep, and notes upon the placenta of the elephant and hyrax. Philosophical of the Royal Society pf London, Serie B, v. 198, p. 143-220, 1906.
[2] HAMMOND, D. J. Physiology of Reproduction in the cow, Cambridge, London, 1927.

dia, e do 29º dia, respectivamente. Uma discreta vascularização do cório, uma evidente vascularização do alantóide associadas ao aparecimento dos primeiros cotilédones (n=9,39), tem início nos embriões com 1,9±0,27 cm de CR (30-40 dias). Dantzer (1999) atribui o aparecimento de discretos vilos alantocoriônicos neste período, à ação de fatores de crescimento, e ao aparecimento de criptas no endométrio uterino.

Os resultados do presente trabalho mostram que o alantóide não completou definitivamente seu desenvolvimento quando o embrião mede 1,90±0,27 cm (30-40 dias), pois em algumas áreas a fusão entre o alantóide e o cório é incompleta (nas extremidades do saco gestacional). Por outro lado, o descolamento entre membranas é facilmente realizável. Entretanto, a vascularização já é evidente, e há neste período a presença de cotilédones na superfície do cório. Ainda nesta fase, podemos observar que o saco vitelino é macroscopicamente visível com comprimento total de 5,53±3,14 cm, porém não foi identificado sinal de fusão deste com o cório nem tampouco com o alantóide, embora justaposição pudessem ser evidentes com o alantóide. O desenvolvimento do alantóide em embriões bovinos ocorre dos 20-21 dias, e preenche completamente o corno uterino com 30 dias de gestação (LATSHAW, 1987; NODEN; LAHUNTA, 1990; PETERSON; MCMILLAN, 1998b). De acordo com Davis (1959), antes da formação do alantóide, o saco vitelino está claramente fusionado com trofoblasto em todos os ruminantes. Na ovelha há uma área limitada de mais íntimo contato, onde uma pequena omfolopleura trilaminar, ou placenta coriovitelína existe pelo menos até o estágio de 20 mm de CR. Neste estágio do desenvolvimento, uma placenta coriovitelína é

essencial para a sobrevivência embrionária, sendo considerado este um período crítico para o desenvolvimento fetal do bovino (GREENSTEIN et al., 1958).

Nos embriões fecundados *in vitro* examinados não foram detectadas modificações morfológicas relativas ao desenvolvimento do alantóide. Aos 35 dias da gestação, o alantóide encontrava-se juntamente com o cório preenchendo a cavidade uterina, seguindo os padrões macroscópicos descritos para os embriões de monta natural com 30 a 40 dias da gestação. Peterson e McMillan, (1989a,b) e Thompson et al. (2000), afirmam que a principal causa de perdas embrionárias e fetais, em embriões produzidos *in vitro* com 35 dias da gestação, é a malformação do desenvolvimento do alantóide, associada às condições *in vitro* de cultivo. Eles atribuíram que o desenvolvimento embrionário em gestações produzidas *in vitro* até 35 dias ocorre graças à persistência do saco vitelino. Este assume as funções de trocas e nutrição pela circulação vitelina, no lugar do alantóide ainda não emergido. Segundo os autores, em condições naturais o mesmo já deveria ter regredido. Concordamos com os autores que o saco vitelino realmente pode está assumindo um papel importante neste período gestacional. No entanto, discordamos dos mesmos no tocante à regressão vitelínica em gestações naturais. Como demonstrado neste trabalho, o saco vitelino é visualizado em todos os períodos estudados (15 a 70 dias). Particularmente no período referido pelos autores, demonstramos tanto macroscopicamente quanto ultra-estruturamente, a presença de vascularização, e de células hematopoiéticas. Estas são representadas pelas ilhas de sangue, e prováveis fenestrações endoteliais, indícios de que o saco vitelino encontra-se com características morfofuncionais de trocas desde os 0,71±0,17 cm de CR (15-20 dias) em gestações naturais.

A união do alantóide ao âmnio não está completa aos 1,9±0,27 cm de CR (30-40 dias). A união ocorre de forma discreta, porém as membranas podem ser facilmente individualizadas. Ainda neste período, são observados discretos vasos superficiais. Tiedemann (1980) relata que as membranas alantoidiana e amniótica só obliteram completamente o exoceloma aos 60 dias da gestação. Em embriões bovinos com 2,5 a 4,4 cm de CR, elas ainda não estão totalmente fusionadas.

Ao comparar o desenvolvimento macroscópico das membranas extra-embrionárias entre embriões fecundados *in vitro* com 35 dias de gestação, e de monta natural, no período de 30-40 dias de gestação, observou-se uma diferença significativamente menor nos comprimentos das extremidades e total do saco vitelino do FIV. Apesar do número reduzido de amostra utilizada para avaliar macroscopicamente os embriões provenientes de fecundação *in vitro* (três aos 35 dias), há uma redução macroscópica do tamanho do saco vitelino fecundado *in vitro,* quando comparado com gestações naturais. Isto nos faz refletir sobre duas eventuais hipóteses: ou o saco vitelino teve que regredir mais cedo em resposta à maior demanda nutricional exigida pelo desenvolvimento embrionário; ou o saco vitelino apresentou um desenvolvimento mais lento controlado por mecanismos desconhecidos.

A fase compreendida entre 30-40 dias de gestação, parece ser uma fase de maior exigência para o embrião. Por isso, o mesmo requer uma maior atividade de suas membranas a fim de estabelecer relações com o organismo materno. Como sumarizado no quadro 3, é neste período que melhor observamos

macroscopicamentes a presença da vascularização do alantóide, o aparecimento dos primeiros vasos na superfície do cório, e sua tentativa de se fundir com o alantóide, e o aparecimento efetivo dos primeiros cotilédones. Tudo isso coincide com o incremento do estabelecimento macroscópico do saco vitelino, e também com suas características estruturais funcionalmente ativas, demonstradas pelo seu epitélio nas microscopias de luz e eletrônica. Acreditamos que o saco vitelino deve, ainda nesta fase estar desempenhando um papel importante tanto para a organogênese embrionária e fetal, para fornecer suporte para uma futura placenta cório-alantóide ainda não totalmente estabelecida. Esta servirá como órgão necessariamente imprescindível para suportar os estágios mais avançados da gestação.

6.3 ASPECTOS MICROSCÓPICOS DO CÓRIO, ALANTÓIDE E ÂMNIO

As especializações celulares do cório, alantóide e âmnio são discutidas sob a microscopia de luz, microscopia eletrônica de varredura e transmissão. São abordadas as características morfofuncionais do desenvolvimento das membranas extra-embrionárias e fetais de bovinos.

6.3.1 Cório

O epitélio coriônico ou trofoblástico, ao longo dos períodos gestacionais analisados, apresenta-se contínuo e constituído por células trofoblásticas mononucleadas, e por células gigantes trofoblásticas binucleadas, sustentadas por um tecido mesênquimal. A altura do epitélio trofoblástico permanece constante em todos os períodos analisados. Com 0,95 cm de CR (15-20 dias) são identificadas células trofoblásticas binucleadas apresentando núcleos ovais e citoplasmas ricos em grânulos. Estas células representam aproximadamente 25% das células trofoblásticas encontradas em vacas, e são responsáveis pela regulação e produção de hormônios do crescimento e desenvolvimento fetal (SCHLAFER et al., 2000). Representam ainda 20% das células trofoblásticas em búfalas, durante o segundo e terceiro meses da gestação (CARVALHO et al., 2005). Os outros tipos de celulares, juntamente com os macrófagos, desempenham funções importantes de defesa fetal e placentária (SCHLAFER et al., 2000). As células trofoblásticas binucleadas migram e fusionam-se com as células epiteliais endometriais, descarregando nelas seus citoplasmas granulares. Desta fusão, forma uma célula híbrida com três núcleos, por isto Wooding (1992) classificou esta condição especial da placenta da espécie bovina como sineptiteliocorial. Também não foram observadas mudanças na altura do epitélio do cório nos embriões fecundados *in vitro*. Recentes relatos descrevem reduções do epitélio coriônico em gestações iniciais produzidas *in vitro* e por clonagem animal, associados ao desenvolvimento anormal da angiogênesis e hipoplasia placentárias (DE SOUSA et al., 2001; HILL et al., 2000).

Na microscopia eletrônica de varredura, observa-se que as células trofoblásticas têm um formato arredondado, e estão revestidas por microvilos. Nos embriões com 1,03 cm de CR (15-20 dias), os microvilos parecem mais altos do que aqueles encontrados nos embriões com 1,81 cm de CR (30 a 40 dias). Guillomott e Guay (1982) descrevem que os microvilos apicais diminuem, quando começa o período de fixação do trofoblasto no útero. Sua presença provavelmente pode está envolvida com funções de absorção de produtos extracelulares. No cório do embrião fecundado *in vitro* com 35 dias de gestação a maioria das células coriônicas tem curtos microvilos proeminentes, como aqueles encontrados nas gestações naturais. Entretanto, algumas células apresentam superfícies apicais lisas. De acordo com King et al. (1982) estas células lisas provavelmente são células trofoblásticas binucleadas.

As análises ultraestruturais realizadas por microscopia eletrônica de transmissão, evidenciam células trofoblásticas mononucleadas e células gigantes trofoblásticas binucleadas, com citoplasmas apresentando mitocôndrias, microvilos e vesículas eletrodensas, em todo os períodos analisados. Entretanto, parece que com o progredir da gestação, a vascularização mesênquimal, e a presença de vesículas eletrondensas aumentam no citoplasma das células, semelhantes ao material de natureza lipídica descrita por King et al. (1980) em vacas, ou os grânulos eletrondensos, descritos na fase inicial da gestação de búfalas, descritos por Carvalho et al. (2005). A pobre vascularização inicial pode ser atribuída ao desenvolvimento incompleto do alantóide nos períodos de 15 a 20 e 20 a 30 dias de

gestação. Diferenças estruturais significativas não foram observadas, para os mesmos períodos, no cório dos embriões de monta natural e de fecundação *in vitro.*

6.3.2 Alantóide

Os epitélios amniótico e alantóide, em todos os períodos analisados, são formados por camada simples de células pavimentosas, sustentadas por uma camada de tecido conjuntivo embrionário ou fetal, que constitui o mesênquima. As análises dos epitélios amniótico e alantóide, sob a microscopia de luz, têm mostrado uma grande semelhança no período inicial da gestação. Diferenças marcantes têm sido descritas nas espécies de mamíferos a nível ultraestrutural (TIEDEMANN, 1982).

Se considerarmos as descrições morfológicas de Tiedemann (1979a, 1979b, 1982) para o alantóide, observamos que, desde muito cedo, (0,9 cm de CR) os embriões de monta natural, e de fecundação *in vitro*, já apresentam um dimorfismo celular, e uma atividade alantoidiana presente, representada pelo acúmulo de grânulos de glicogênio na porção apical da célula, ou ao redor dos seus núcleos, além da presença de microvilos citoplasmáticos apicais.

As especializações celulares do epitélio alantoidiano bovino, iniciam seu processo de maturação, a partir de 0,9 cm de CR, nos espécimes oriundos de monta

natural. No período de 30 a 40 dias de gestação, assim como, nos embriões fecundados *in vitro,* com 35 dias de gestação, estas células já são demarcadas e diferenciadas à microscopia eletrônica de varredura. Nossos resultados demontram claramente a evidência de dois tipos distintos de células, que foram denominadas por Tiedemann (1982) em bovinos, como células microvilosas e células lisas superficiais. O autor relata que o epitélio alantoidiano de bovino, sob o ponto de vista da microscopia eletrônica de varredura, está maduro quando (embriões bovinos com 38 cm de CR) o epitélio apresenta uma certa uniformidade de células lisas superficiais, entremeadas às células microvilosas. No entanto, as primeiras especializações celulares já aparecem no alantóide de embriões bovinos desde os 11 cm de CR. O fato do autor não ter encontrado os dois tipos distintos de células no alantóide, em fases iniciais da gestação bovina, provavelmente, pode ter sido causado pelo protocolo de fixação e pelo processamento utilizado. O autor também não examinou espécimes com CR inferiores a 2,5 cm.

Nos alantóides dos embriões de monta natural, com 1,76 cm (30 a 40 dias) e 7,2 cm (60 a 70 dias) de CR, observamos células com núcleos de contornos irregulares, mitocôndrias alongadas, e grânulos vesiculosos de glicogênio bem definidos por um halo localizado próximo à porção apical das células. Estes tipos celulares correspondem às células lisas superficiais, descritas também em período inicial do alantóide bovino por Tiedemann (1982), e às células granulares do alantóide do suíno (TIEDEMANN, 1979b).

Nos embriões fecundados *in vitro* com 35 dias de gestação, os grânulos são observados como grandes depósitos de glicogênio, espalhados ao redor do núcleo (regiões supra e infranucleares), preenchendo quase completamente o citoplasma.

Os grânulos citoplasmáticos do alantóide, são formados no complexo de Golgi, e liberados nos ápices celulares (TIEDEMANN, 1979b), semelhantes ao suíno, onde são observados dois tipos celulares: as células granulares, e as células ricas em mitocôndrias. Grânulos de glicogênios foram encontrados no epitélio de coelho somente a partir do segundo mês da gestação (KÜHNEL, 1965).

6.3.3 Âmnio

O âmnio do bovino apresenta células com formatos poligonais, revestidas por microvilos curtos, distribuídos por toda a parte superficial da membrana e delimitadas por fileiras microvilosas condensadas. Ao microscópio eletrônico de varredura, o âmnio bovino é semelhante ao do coelho, ovino, suíno, gato, e homem (KÜHNEL, 1965; TIEDEMANN, 1979a, TIEDEMANN, 1979b; STEVEN et al., 1982; MINH et al., 1984).

O alantóide e âmnio dos bovinos, visualizados pela microscopia eletrônica de varredura e transmissão, são diferentes sob o ponto de vista ultraestrutural. No âmnio, não é nítido um dimorfismo celular na fase inicial da gestação, como visualizado no alantóide. Estas observações não foram vistas no epitélio amniótico e alantóide de ovelhas. Nas ovelhas Schandley et al. (1997) apontam uma semelhança entre os epitélios alantoidiano e amniótico durante todo o período gestacional. Os autores não descreveram com detalhes, e nem estabelecem um período de maturação para as membranas. Diferenças entre membranas, ao longo

dos períodos gestacionais, são verificadas principalmente nos estágios mais adiantados da gestação em bovinos (TIEDEMANN, 1982a), suíno (TIEDEMANN, 1979b) e gato (TIEDAMANN, 1979a).

O epitélio amniótico do bovino é pavimentoso simples, apresenta poucas organelas citoplasmáticas nos estágios iniciais da gestação, portanto, mostra características semelhantes aos outros mamíferos.

Nos epitélios do âmnio e do alantóide, são visualizadas junções ocludentes entre as células. Estas junções podem implicar nos mecanismos de transferência de solutos, através dos epitélios amniótico e alantóide em ovinos, a partir do 27º dia de gestação (SCHANDLEY et al., 1997). Tais fatos não são observados em membranas fetais humanas (MINH et al., 1984; WANG, 1984). A ausência de zonas ocludentes em primatas é comum.

6. 4 MORFOLOGIA DO SACO VITELINO

O saco vitelino está localizado na cavidade exocelomática, na porção ventral do embrião, próximo ao cordão umbilical, permanecendo conectado ao intestino posterior do embrião, mediante sua porção central. Suas extremidades alongam-se acompanhando o alantóide ventralmente. Nossos achados mostram claramente que o saco vitelino de bovino proveniente de monta natural, encontra-se bem desenvolvido macroscopicamente no primeiro trimestre da gestação. Neste período, compreendido entre 15 e 20 dias de gestação, ele apresenta um comprimento total

de 9,08 cm. Este persiste até os 70 dias, quando ainda é possível identificá-lo medindo 0,30 cm. Na literatura consultada, não foram encontradas descrições morfométricas do saco vitelino bovino. Os dados morfofuncionais encontrados são limitados, e não demonstram o papel deste anexo embrionário e fetal como estrutura participativa da gestação quer seja, nos mecanismos de trocas materno-embrionários, ou como órgão nutritivo fundamental para a sobrevivência embrionária no terço inicial da gestação.

Sabe-se que em algumas espécies de mamíferos o saco vitelino involui e degenera-se muito cedo. Assim ele é descrito nos ruminantes domésticos (BRYDEN et al., 1972; HAFEZ, 2004; SCHAWARZE, 1972; MOSSMAN, 1987; NODEN; LAHUNTA, 1990). Por outro lado, nos carnívoros domésticos e nos eqüinos um saco vitelino funcional persiste (CANFIELD; JOHNSON, 1984; RUSSE et al., 1992). Na literatura consultada, encontramos uma variedade de informações contraditórias, no que se refere às características macroscópicas do processo de involução do saco vitelino em bovinos, assim como sobre o estabelecimento transitório do mesmo com o trofoblasto (placenta córiovitelina). A partir da segunda ou terceira semanas de gestação (BARONE, 1986; HAFEZ, 2004), e dos 20º ao 25º dias de gestação (MARSALL, 1952; LATSSHAW, 1987; NODEN; LAHUNTA, 1990), ele é reduzido a um grupo sólido de células, com poucos vasos sanguíneos, separado do cório. Com 30 dias de gestação é uma estrutura insignificante (WOODING; FLINT, 1994). Estes autores não mencionaram em seus trabalhos, descrições sobre os aspectos morfométricos, e sobre estudos morfofuncionais do saco vitelino em diferentes faixas etárias, que comprovassem processos degenerativos, e/ou inatividade do seu epitélio.

À microscopia de luz, o epitélio vitelino apresenta células endodérmicas inicialmente globosas. Nos sacos vitelinos de embriões mais adiantados, as células se tornam colunares baixas. No mesênquima do saco vitelino de embriões bovinos de 15 a 20 dias, são visualizadas ilhas de sangue, contendo eritroblastos nucleados primitivos. As funções das “Ilhas de eritroblastos” são pouco conhecidas. Entretanto, Lee et al. (1983) relacionam estas funções, ao processo de diferenciação de células sanguíneas durante a eritropoiese, e com a vasculogênese nos cães. No rato, não se evidenciaram atividades secretórias das células eritroblásticas ou das ilhas de sangue (HAAR; ACKERMAN, 1971). Este padrão de vascularização do saco vitelino bovino, ainda é facilmente observado nos embriões com 1,76 cm de CR (30 a 40 dias). Uma outra característica histológica observada, é o aparecimento de dobras do epitélio, formando pequenos canais bem definidos em embriões com 1,76 cm de CR (30 a 40 dias) e 3, 12 cm de CR (40 a 50 dias). O início do processo de degeneração da parede do endoderma do saco vitelino, está associado ao colabamento de canalículos presentes em embriões ovinos com 36 mm de CR, e em embriões bovinos com 42 mm de CR (RUSSE et al., 1992).

À microscopia eletrônica de transmissão observa-se, em todos os períodos analisados, um predomínio de células com citoplasmas ricos em retículos endoplasmáticos rugosos e mitocôndrias. Estas células são semelhantes às células escuras descritas por Russe et al. (1992) em bovinos e ovinos. O autor atribui a presença de RER do epitélio vitelino, à função do metabolismo de proteínas. O endoderma do gato apresenta um grande número de mitocôndrias, e uma grande quantidade de retículo endoplasmático rugoso, nos períodos compreendidos entre o 25º e 38º dias da gestação (TIEDEMANN, 1976). Ele difere grandemente do

endoderma do alantóide por estar funcionalmente mais ativo (TIEDEMANN, 1979a). Em um outro estudo, foi demonstrado bioquimicamente, que o endoderma do saco vitelino desta espécie está envolvido na atividade de síntese protéica, até próximo do final da gestação (TIEDEMANN; MINUTH, 1980b). As células endodérmicas do saco vitelino do suíno sintetizam menos proteína do que as do gato, embora apresentem uma grande quantidade de retículo endoplasmático (TIEDEMANN; MINUTH, 1980a).

No presente trabalho pudemos verificar, pela primeira vez, indícios de fenestrações do revestimento endotelial em embriões com 1,03 cm de CR. Isto sugere passagem de proteína para o leito vascular. Presença de vasos fenestrados no mesênquima do saco vitelino, não foram descritas nas espécies bovina e ovina por Russe et al. (1992). No cão, vasos sanguíneos fenestrados também estão presentes no saco vitelino (LEE et al., 1983). Entretanto, seu envolvimento na passagem de proteínas não foi demonstrado pelo os autores. Análises dos fluidos do saco vitelino de gatos (TIEDEMANN, 1976) indicam que a síntese protéica na endoderme, não está armazenada nos seus fluidos, e sim estocadas nos retículos endoplasmáticos destas células, para posteriormente serem secretadas diretamente na circulação fetal. Em outra ocasião, Tiedemann (1977) descreveu que os vasos sanguíneos vitelínicos do gato apresentam fenestrações, e a membrana basal destes mostram-se incompletas. Tais características morfológicas podem facilitar o transporte de proteínas. Para os suínos Tiedemann e Minuth (1980a) observaram uma grande quantidade de retículo endoplasmático rugoso, sintetizando e descarregando proteínas no leito vascular mediante fenestrações endoteliais.

Pequenas vesículas são observadas livremente no citoplasma das células endodérmicas do saco vitelino bovino (Figuras 64, 67 e 70). Lee et al. (1983) sugerem que vesículas claras presentes no citoplasma, podem estar envolvidas nas trocas de substâncias entre o mesênquima e o tecido mesotelial do saco vitelino.

No epitélio do saco vitelino de embriões bovinos com 2,47 cm de CR (40 a 50 dias) são visualizados, mitocôndrias, microvilos curtos, pequenos vacúolos e estruturas eletrondensas. Tiedemann (1976) considera a possibilidade da abundância de retículo endoplasmático liso e rugoso no endoderma do gato, estar envolvida no metabolismo de triglicérides ou colesterol, e na polimerização de glicose para glicogênio.

Os cortes semifinos caracterizam bem os tipos celulares do endoderma do saco vitelino em embriões bovinos com 40 a 50 dias de gestação. Os nossos resultados mostram uma predominância de células escuras e algumas células claras interpostas. A atividade celular é evidente nestas células. São observados microvilos apicais, complexos juncionais, grande quantidade de retículo endoplasmático rugoso e mitocôndrias. Russe et al. (1992) descrevem as células escuras como tipos celulares que apresentam retículos endoplasmáticos granulares ordenados paralelamente, sob a forma de chapas, e as células claras que caracterizam-se por apresentarem retículo endoplasmático com material flocoso, mitocôndrias ovóides e pouco complexos de Golgi. Trata-se do mesmo tipo celular em estágios funcionais diferentes.

A histologia do epitélio vitelino dos embriões fecundados *in vitro* apresenta um padrão morfológico normal semelhante ao descrito para o epitélio vitelino de todas

as espécies de mamíferos. Entretanto os bovinos FIV mostram uma nítida redução macroscópica do comprimento total deste anexo nos períodos analisados. Dos três espécimes mensurados, com exceção de um, não foram visualizados macroscopicamente indícios das suas extremidades, somente a parte central foi identificada. Entretanto, correlacionando o seu epitélio com aqueles provenientes de monta natural, equiparados os mesmos períodos gestacionais (30 a 40 dias), observamos poucos vasos sanguíneos no mesênquima dos mesmos, assim como notamos que os canalículos destes parecem ser mais estreitos. Análises mais aprofundadas e detalhadas por microscopia eletrônica de transmissão precisam ser feitas. Infelizmente não foi possível comparar todos os períodos descritos nas gestações naturais com as gestações manipuladas em laboratório. Futuros trabalhos na área de desenvolvimento embrionário e placentário inicial deverão ser realizados em gestações provenientes de outras técnicas utilizadas em reprodução bovina.

O epitélio endodérmico do saco vitelino em todos os períodos analisados, apresenta-se nas gestações naturais rico em células colunares e globosas, com núcleos grandes. Além disso, constata-se a presença de microvilos, numerosas mitocôndrias e retículos endoplasmáticos, diferentes vesículas nos seus citoplasmas. Espaços intercelulares entre as células endodérmicas são também constantes. O mesênquima mostra-se nitidamente acompanhado por vasos e por um mesotélio com células achatadas. Pelo exposto, observa-se claramente que o epitélio vitelino encontra-se em atividade funcional até 50º dia de gestação. Ele está presente macroscopicamente até o 70º dia da gestação, não somente apresentando indícios morfológicos de síntese protéica, como descrito acima, mas mostrando

também características morfológicas sugestivas de epitélio absortivo. Pereda et al. (1994) encontraram um padrão morfológico semelhante no saco vitelino do homem em diferentes períodos de gestação. Os autores atribuíram à ele propriedades absortivas semelhantes às das células intestinais de ratos, descritas por Motta et al. (1977). Estas observações sugerem que além de uma placentação córiovitelina (AMOROSO, 1959; GREENSTEIN et al., 1958; LEISER; KAUFMAN, 1994; WOODING; FLINT, 1994) presente quando o trofoblasto está ainda conectado com o cório bovino na fase de blastocisto, também pode existir uma placenta vitelínica transitória ativa, que persiste por um tempo, podendo apresentar propriedades funcionais. No caso de nosso trabalho, o saco vitelino permaneceu com estas características com embriões até 2,79 ± 0,19 cm de CR (40 a 50 dias de gestação). Sugerindo também um tipo de placentação alantovitelínica para os bovinos tendo em vista as justaposições verificadas em nossos dados.

Acreditamos que este estudo seja mais um passo para a complementação do entendimento das modificações morfológicas que ocorrem no início da gestação em bovinos. Tais modificações podem estar relacionadas ao processo de transição de uma placenta coriovitelínica ou alantovitelínica para vitelínica, e desta para cório-alantóide definitiva. Interessantemente é que esta fase coincide com os drásticos períodos de mortes embrionárias e fetais iniciais em bovinos.

Este trabalho abre outras perspectivas de investigações. As eventuais conexões vitelínicas, amnióticas, coriônicas, alantoídeas sugerem ser melhor estudadas em bovinos. Por outro lado o papel do saco vitelino relacionado à transferência da imunidade passiva, tal qual ocorre nos roedores, a função vitelínica relacionada à hematopoiese, à síntese e transporte de proteínas, e o

estabelecimento dos estágios de desenvolvimento da placentação definitiva em bovinos, carecem ser esclarecidos.

Como o sol, e sua gema amarela, que ilumina a terra, o vitelo guia e ilumina o início da vida animal.

Os marsupiais nascem embriões e não necessitam de outros anexos fetais, somente do saco vitelino. Este é o primeiro anexo embrionário a ser formado, e o único presente em todas os grupos de animais. Trata-se de uma estrutura tão versátil que pode eventualmente compor a placenta vitelínica dos roedores, com a placentação temporária e diferenciada dos peixes e dos répteis. Quem é este enigmático anexo embrionário e fetal?

7 CONCLUSÕES

7 CONCLUSÕES

A partir dos resultados obtidos, pode-se concluir que:

1- As mensurações occipto-sacrais (“Crow-Rump”) de embriões de bovinos, o número de cotilédones e as medidas do comprimento crânio caudal da vesícula amniótica, podem ser utilizados como modelos a serem comparados em estudos do desenvolvimento embrionário e ultra-sonográficos no período inicial da gestação da espécie.

2- O saco gestacional de bovinos ocupa inteiramente o corno gestante e parcialmente o corno não gestante no período comprendido entre 15 e 20 dias de gestação.

3- As primeiras formações cotiledonares foram identificadas próximas ao embrião com 20 a 30 dias, e o número de cotilédones aumentaram gradativamente a partir de 30 a 40 dias de gestação.

4- Uma placenta cório-alantóide encontra-se estabelecida em embriões com conexões materno-fetais evidentes, distribuição uniforme de cotilédones na superfície do saco gestacional, e vascularização coriônica visível no período entre 60 a 70 dias de gestação.

5- As especializações celulares observadas à microscopia eletrônica de varredura e transmissão não indicaram que o epitélio alantoideano encontra-se definitivamente maduro em embriões com até 7,2 cm de CR (60 a 70 dias de gestação) .

6- O epitélio alantoideano apresentou à microscopia eletrônica de varredura um dimorfismo celular desde 0,9 cm de CR (15 a 20 dias da gestação).

7- O epitélio alantoideano e amniótico apresentaram o mesmo padrão morfológico quando observados à microscopia de luz.

8- O saco vitelino persistiu, e não se fusionou a nenhuma outra membrana extra-embrionária nos períodos analisados.

9- Considerando a persistência macroscópica do saco vitelino, a grande quantidade de organelas de suas células tais como: retículos endoplasmáticos, mitocôndrias e outras estruturas citoplasmáticas, a presença de ilhas de eritroblastos primários, vasos sanguíneos com fenestrações, indícios de hematopoiese, secreção e absorção celular, e por fim o fato do saco vitelino não estar fusionado a nenhuma membrana extra-embrionária nos períodos examinados (15-70 dias de gestação), parece provável a existência de uma placenta vitelina ativa, importante para a manutenção da gestação, que se estabelece temporariamente entre a placenta coriovitelínica transitória e a placenta cório-alantóide definitiva.

10- Apesar do número reduzido de embriões oriundos de fecundação *in vitro* avaliados (n= 03), foi constatada uma redução no tamanho do saco vitelino, comparados aos embriões de monta natural no período compreendido entre 30 a 40 dias de gestação.

REFERÊNCIAS

REFERÊNCIAS

AMOROSO, E. C. Structural and functional aspects of the placenta: Comparative anatomy of the placenta. **Annals of the New York. Academy of Sciences**, v. 75, p. 855-872, 1959.

BARONE, R. **Anatomie comparée des mammifères domestiques**: Splanchnologie. Paris: Vigot Frères, 1986. t. 2. p. 579-605.

BARUSELLI, P. S.; MARQUES, M. O; CARVALHO, N. A. T.; BERBER, R. C. A.; VALENTIM, R.; CARVALHO FILHO, A. F.; COSTA NETO, W. P. Dinâmica folicular e taxa de prenhez em novilhas receptoras de embrião (*Bos taurus indicus*x *Bos taurus taurus*) tratadas com o protocolo "Ovsynch" para inovulaçâo em tempo fixo. **Braziliam Journal of Veterinary Research and Animal Science**, v. 40, p. 96-106, 2003. Suplemento 2.

BERTOLINI, M.; ANDERSON, G. B. The placenta as a contributor to production of large calves. **Theriogenology**, v. 57, p. 81-18, 2002.

BERTOLINI, M.; MASON, J. B.; BEAM, S. W.; CARNEIRO, G. F.; SWEEN, M. L.; KOMINEK, D. J.; MOYER, A. L.; FAMULA, T. R.; SAINZ, R. D.; ANDERSON, G. B. Morphology and morphometry of in vivo- and in vitro-produced bovine concepti from early pregnancy to term and association with high birth weights. **Theriogenology**, v. 58, p. 973-994, 2002.

BERTOLINI, M.; MOYER, A. L.; MASON, J. B.; BATCHELDER, C. A.; HOFFERT, K. A.; BERTOLINI, G. F.; CARNEIRO, G. F.; CARGILL, S. L.; FAMULA, T. R.; CALVERT, C. C.; SAINZ, R. D.; ANDERSON, G. B. Evidence of increased substrate availability to in vitro-derived bovine foetus and association with accelerated conceptus growth. **Reproduction**, v. 128, p. 341-354, 2004.

BJÖRKAN, N. Fine structure of the fetal-maternal area of change in the epithelial and endothelial types of placentation. **Acta Anatomica**, v. 86, p. 1-22,1973. Suplemento 1.

BOWEN, J. A.; BURGHARDT, R. C. Cellular mechanisms of implantation in domestic farm animals. **Cell & Developmental Biology**, v. 11, p. 93-104, 2000.

BRYDEN, M. M.; EVANS, H. E.; BINNS, W. Embryology of the sheep: Extraembryonic membranes and the development of body form. **Journal Morphology**, v. 138, n. 2, p.169-185, 1972.

CANFIELD, P. J.; JOHNSON, R. S. Morphological aspects of prenatal haematopoietic development in the cat. **Anatomy and Histology and Embryoly**, v. 3, p. 197-221,1984.

CARVALHO, A. F. **Caracterização da célula binucleada na placenta de búfalos.** 2000. 109 f. Tese (Doutorado em Medicina Veterinária) - Faculdade de Medicina Veterinária e Zootecnia, Universidade de São Paulo, São Paulo, 2000.

CARVALHO, A. F.; KLISCH, K.; MIGLINO, M. A.; PEREIRA, F. T. V.; BEVILACQUA, E. Binucleate trofoblast giant cells in the water buffalo (*Bubalus bubalis*) placenta. **Jounal of Morphology**, disponível em: www.intersciense.wiley.com, acessadp em 13/11/2005.

CURRAN, S.; PIERSON, R. A.; GINTHHER, O. J. Ultrasonographic appearence of the bovine conceptus from days 10 though 20. **The American Veterinary Medical Association**, v. 189, n. 10, p. 1289-1295, 1986.

DANTZER, V. Epitheliochorial Placentation. In: KNOBIL, E.; NEILL, J. D. **Encyclopedia of reproduction**, SanDiego: Academic Press, 1999. v. 2, p. 18-28.

DAVIS, J. Correlated anatomical and histochemical studies on the mesonephros and placenta of sheep. **The American Journal Anatomy**, v. 91, p. 263-299, 1959.

DE SOUSA, P.; KING, T.; HARKNESS. L.; YOUNG, L. E.; WALKER, S. K.; WILMUT, I.. Evaluation of gestational deficiencies in cloned sheep fetuses and placentae. **Biology of Reproduction**, v. 65, p. 23-30, 2001.

DEREN, J. J.; PADIKULA, H. A.; WILSON, T. H. Development of structure and function in the mammalian yolk sac. II.Vitammin B12 uptake by rabbit york sacs. **Development Biology,** v. 13, p. 349–369, 1966.

EDWARDS, J. L.; SCHRICK, F. N.; MCCRACKEN, M. D.; VAN AMSTEL, S. R.; HOPKINS, F. M.; WELBORN, M. G.; DAVIES, C. J.. Cloning adult farm animals: a review of the possibilities and problems associated with somatic cell nuclear transfer. **American Journal of Reproduction Immunology**, v. 50, p. 113-123, 2003.

EVANS, H. E.; SACK, W. O. Prenatal Development of Domestic and Laboratory Mammals: Growth Curves, External Features and Selected References. **Anatomy and Histology and Embryology**, v. 2, p. 11-45, 1973.

FEITOSA JUNIOR, F. S. **Pesquisa anatômica sobre a ramificação e distribuição das artérias e veias da placenta de búfalos.** 1997. 237 f. Tese (Doutorado em Medicina Veterinária) - Faculdade de Medicina Veterinária e Zootecnia, Universidade de São Paulo, São Paulo, 1997.

FLOOD, P. F. The development of the conceptus and its relationship to the uterus. In: CUPPS, P. T. **Reproduction in domestic animals**. California: Academic, 1991. p. 315-360.

GREENSTEIN, J. S.; MURRAY, W. C.; FOLEY, R. C. Observation on the morphogenesis and histochemistry of the bovine preattachement placenta between 16 and 33 days of gestation. **The Anatomical Record**, v. 132, p. 321-341, 1958.

GUILLOMOT, M.; GUAY, P. Ultrastructural features of the cell surface of uterine and trophoblastic epithelia during embryo attachment in the cow. **The Anatomical Record**, v. 204, p. 315-322, 1982.

GUILLEMOT, F. Genomic imprinting of Mash2, a mouse gene required for trophoblast development. **Nature Genetics**, v. 9, p. 235-241, 1995.

HAAR, J. L.; ACKERMAN, G. A. Phase and electron microscopic study of vasculogenesis and erythropoiesis in the yolk sac of the mouse. **The Anatomical Record**, v. 170, p. 199-224, 1971.

HAFEZ, B.; HAFEZ, S. E**. Reprodução Animal.** Barueri: Manole, 2003. 513 p.

HIENDLEDER, S. Maternal-fetal transplacental leakage of mitochondrial DNA in bovine nuclear transfer pregnancy: potencial implications for offspring and recipients. **Cloning And Stem Cells**, v. 6, n. 2, p. 150-156, 2004.

HILL J. R.; ROUSELL, A. J.; CIBELLI, J. B.; EDWARDS, J. F.; HOOPER, N. L.; MILLER, M. V.; THOMPSON, J. A.; LOONEY, C. R.; WESTHUSIN, M. E.; ROBL, J. M.; STICE, S. L. Clinical and pathologic features of cloned transgenic calves and fetus (13 case studies). **Theriogenology**, v. 51, n. 8, p. 1451-1465, 1999.

HILL, J. R.; BURGHARDT, R. C.; JONES, K.; LONG, C. R.; LOONEY, C. R.; SHIN, T.; SPENCER, T. E.; THOMPSON, J. A.; WINGER, Q. A.; WESTHUSIN, M. E. Evidence for placental abnormality as the major cause of mortality in first-trimester somatic cell cloned bovine fetuses. **Biology of Reproduction**, v. 63, n. 6, p. 1787-94, 2000.

JORDAN, H. E. Microscopic structure of the yolk sac of the pig embryo with special references to the origin of the red blood cells. The **American Journal Anatomy**, v. 19, p. 277, 1916.

KAUFMANN, P.; BURTON, G. Anatomy and genesis of the placenta. In: KNOBIL, E.; NEILL, J. D. **The physiology of reproduction**. New York: Raven, 1994, v. 1, p. 441-484.

KING, B.; ENDERS, A. Protein absorption and transport by the guinea pig visceral york sac placenta. **The American Journal of Anatomy,** v. 129, p. 261-288,1970.

KING, G. J.; ACKERLEY, C. A. Demostration of oestrogens in developing pig trophectoderm and yolk sac endoderm between days 10 and 16. **Journal of Reproduction and Fertility**, v. 73, p. 361-367, 1985.

KING G. J.; ATKINSON, B. A.; ROBERTSON, H. A. Implantation and early placentation in domestic ungulates. **Journal of Reproduction and Fertility,** v. 59, n. 31, p. 17-30, 1982.

KÜGLER, P. Hämoproteinaufnahme und Peptidasenmuster des visceralen Dottersacepithels de Ratte während der Entwicklung. **Acta histochemica**, p. 191-194, 1986. Suplemento 32.

KÜHNEL, W. Morphologische untersuchungen am amnion und an der allantois (Kaninchen). **Zeitschrift für Zellforschung**, v. 66, p. 649-662, 1965.

KOO, D-B.; KANG, Y-K.; CHOI, Y-H.; PARK, J. S.; KIM, H-A.; OH, K, B.; SON, D-S.; PARK, H.; LEE, K-K.; HAN, Y-M. Aberrant allocations of inner cell mass and trophectoderm cells in bovine nuclear transfer blastocysts. **Biology of Reproduction**, v. 67, p. 487-792, 2002.

LANE, M.; GARDNER, D. K.; HASLER, M. J.; HASLER, J. F. Use of G1.2/G2.2 media for commercial bovine embryo culture: equivalent development and pregnancy rates compared to co-culture. **Theriogenology**, v. 60, p. 407-419, 2003.

LATSHAW, W. K. **Veterinary development anatomy**: a clinical oriented approach. Toronto: Decker, 1987. p. 49-74.

LAVEN, R. A.; PETERS A. R. Gross morphometry of the bovine placentome during gestation. **Reproduction in Domestic Animal**, v. 36, p. 289-296, 2001.

LEE, S. Y. Ultrastructure of the placenta and fetal membranes of the dog: The yolk sac. **The American Journal of Anatomy**, v. 166, p. 313-327, 1983.

LEISER, R. Kontaktaufnahme zwischen trophoblast und uteruseithel während der frühen implantation bein rind. **Anatomy and Histology and Embryology**, v, 4, p. 63-86, 1975.

LEISER, R.; KAUFMANN, P. Placental structure: in a comparative aspect. **Experimental Clinic of Endocrinology**, v. 102, n. 3, p. 122-134,1994.

MARSHALL, M. A. **Marshall's physiology of reproduction**. London: A. S. Parkes, Longman's Green, 1952. p. 189-211.

MELTON, A. A.; BERRY, R. O.; BUTHER, O. D. The interval between the time of ovulation and attachament of bovine embryos. **Journal of Animal Science**, v, 10, p. 993-1000, 1951.

MIGLINO, M. A. **Pesquisa anatômica sobre artérias e veias do cordão umbilical, sua ramificação e disposição na placenta de bovinos.** 1991. 303 f. Tese (Livre Docência) - Faculdade de Medicina Veterinária e Zootecnia, Universidade de São Paulo, São Paulo, 1991.

MIGLINO, M. A.; PEREIRA, F. T. V.; VISINTIN, J. A.; GARCIA, J. M.; MEIRELLES, F. V.; RUMPF, R.; AMBRÓSIO, C. E.; PAPPA, P. C.; SANTOS, T. C.; CARVALHO, A. F.; LEISER, R.; CARTER, A. M. Placentation in cloned cattle: structure and microvascular architecture. **Reproduction**, 2006. 16 p. Pré-print.

MILES, J. R. Effects of embryo culture on angiogenesis and morphometry of bovine placentas during early gestation. **Biology of Reproduction**. Champaign, v. 73, p. 663-671, 2005.

MINH, H. N.; SMADJA, A.; ORCEL, L. Morphological study of the chorio-allantoic fetal membranes. **European Journal Obstetrical Gynecological Reproduction Biology**, v. 17, p. 305-314, 1984.

MORAIS PINTO, L. **Caracterização da célula binucleada em placenta de vacas Nelore (*Bos indicus* LINNAEUS, 1758)**. 2002. 87 f. Tese (Doutorado Medicina Veterinária) – Faculdade de Medicina Veterinária e Zootecnia, Universidade de São Paulo, São Paulo, 2002.

MOSSMAN, H. W. **Vertebrate fetal membranes**. New Brunswick: Rutgers University Press, 1987. 383 p.

MOTTA, P. M.; ANDREWS, P. M.; PORTER, K. R. **Microanatomy of cell and tissue surface**: an atlas of scanning electron microscopy. Philadelfia: Lea e Febinger, 1977.

NODEN, D. M.; LAHUNTA, A. **Embriologia de los animales domésticos mecanismos de desarrollo y malformaciones**. Zaragoza: Acribia, 1972.

PEREIRA, F. T. V. **Desenvolvimento do placentônio em búfalos (*Bubalus bubalis bubalis* Linnaeus, 1758.** 200. 76 f. Dissertação (Mestrado em Medicina Veterinária) - Faculdade de Medicina Veterinária e Zootecnia, Universidade de São Paulo, São Paulo, 2000.

PEREIRA, F. T. V. **Eritrofagocitose em placenta de búfalas (*Bubalus bubalis bubalis* Linnaeus, 1758.** 200. 76 f. Tese (Doutorado em Ciências) - Faculdade de Medicina Veterinária e Zootecnia, Universidade de São Paulo, São Paulo, 2004.

PEREDA, J.; CORRER, S.; MOTTA, M, P. The structure of the human yolk sac: A scanning and transmission elétron microscopic analysis. **Archive Histology and Cytology**, v. 57, n. 2, p. 107-117, 1994.

PETERSON, A. J.; MCMILLAN, W. H. Allantoic aplasia – a consequence of in vitro production of bovine embryos and the major cause of late gestation embryos loss. In:

ANNUAL CONFERENCE OF THE AUSTRALIAN SOCIETY FOR REPRODUCTIVE BIOLOGY, 29., 1998, Australia. **Anais...** Austrália, 1998a, p. 4. Abstract 23.

PETERSON, A. J.; MCMILLAN, W. H. Variation in the rate of emergence of the bovine allantois. In: ANNUAL CONFERENCE OF THE AUSTRALIAN SOCIETY FOR REPRODUCTIVE BIOLOGY, 29., 1998, Australia. **Anais...** Austrália, 1998b, p. 63. Abstract 23.

R DEVELOPMENT CORE TEAM (Austria). **A language and enviromnment for statistical computing**. Vienna, 2005. Disponível em: <http://www.r-project.org>. Acesso em: 11 nov. 2005.

RAM, R.; CHANDRA, G. Macroscopic studies on the placenta of buffalo (*Bubalus bubalis)*. **Indian Veterinary Journal,** v. 61, p. 458-462, 1984.

REICHENBACH, H-D.; ARNOLD, G. J.; BAUERSACHS S.; BEIER, H.M.; BLUM, H.; EINSPANIER, R.; FRÖHLICH, T.; HERRLER, A.; HIENDLEDER, S.; KÖLLE, S.; PRELLE, K.; STOJKOVIC, M.; WENIGERKIND, H.; SINOWARTS, F.; WOLF, E. Morte embrionária na TE: redução através da melhor compreensão dos mecanismos da comunicação materno-embrionária? **O embrião**. Jaboticabal, n. 17, p.3-6, 2003.

REYNOLDS, L. P.; MILLAWAY, D. S.; KIRSCH, J. D.; INFELD, J. E.; REDMER, D. A. Growth and in-vitro metabolism of placental tissue of cows from day 100 to 250 of gestation. **Journal of Reproduction and Fertility**, v. 89, p. 213-222, 1990.

RÜSSE, I.; SINOWATZ, F.; RICHTER, L.; LEHMANN, M.; SCHALLENBERGER, E. Die Entwicklung des Dottersackes beim Wiederkäuer (Schaf und Rind). **Anatomy and Histology and Embryology**. Berlin, v. 21, p. 324 – 347, 1992.

SARTORI, R. Fertilização e mortalidade em bovinos. **Acta Scientia Veterinarae**, v. 32, p. 35-50, 2004. Suplemento.

SCHWARZE, E. **Kompendium der Geflügelanatomievon Erich Schwarze**. Stuttgart: G. Fischer, 1972. p. 279.

SHANDLEY, L.; ALCORN, D.; WINTOUR, E. M. Ovine amniotic and allantoic epithelia across gestation. **The Anatomical Record,** v. 248, n. 4, p. 542-553, 1997.

SENGER, P. L. **Pathways to pregnancy and parturition**. Washington: Current Conceptions, 2003. 368 p.

SILVA, D. F. A. P. **Contribuição ao estudo da vascularização da placenta de bovinos da raça nelore (*Bos indicus*, L. 1758).** 2002. 105 f. Dissertação (Mestrado em Medicina Veterinária - Faculdade de Medicina Veterinária e Zootecnia, Universidade de São Paulo, São Paulo, 2002.

SINCLAIR, K. D. Aberrant fetal growth and devepolment after in vitro culture of sheep zygotes. **Journal Reproduction and Fertility**, v. 116, p. 177-186, 1999.

SLADE, B. S. An attempt to visualize protein transmission across the rabbit visceral york sac. **Journal of Anatomy**, v. 107, p. 531-545, 1970.

SCHLAFER, D. H.; FISCHER, P. J.; DAVIES, C. J. The bovine placenta before and after birth: placental development and function in health and disease. **Animal Reproduction Science**, v. 60-61, p. 145-160, 2000.

SORENSEN, V. W.; HESSELDAHL, H. Erytropoiesis in pig yolk sac 15 days after breeding. In: CONGRESS OF THE NORDIC SOCIETY FOR CELL BIOLOGY, 9., 1975, Denmark. **Anais…** Denmark: Nordic Society for Cell Biology, 1975. p. 149-154.

SORENSEN, V. W. Placental fine structure after experimental embryonic death in cows. **Journal of Reproduction and Fertility**, v. 48, p. 69-75, 1976.

STEVEN, D. H.; BURTON, G. J.; KEELEY, V. L. Electron microscopy of the Amnion and allantois in the sheep. **Biblithca Anatomy,** v. 22 p. 122-133, 1982.

STICE, S. L., STRELCHENKO, N. S.; KEEFER, C. L.; MATTHEWS, L. Pluripotent bovine embryonic cell lines direct embryonic development following nuclear transfer. **Biology of Reproduction**, v. 54, n.1, p. 100-110, 1996.

TIEDEMANN, K. On the yolk sac of the cat. Endoderm and mesothelium. **Cell and Tissue Research**, v. 173, p. 109-127, 1976.

_____. On the yolk sac of the cat. II. Erytropoietic phase, ultrastructure of aging primitive erythroblasts, and blood vessels. **Cell and Tissue Research**, v. 183, p. 71-89, 1977.

_____. The aminiotic, allantoic and yolk sac epithelia of the cat: SEM and TEM studies. **Anatomy and Embryology**, v. 158, p. 75-94,1979a.

_____. The aminiotic, allantoic and yolk sac epithelia of the Pig: SEM and TEM studies. **Anatomy and Embryology**, v. 156, p. 53-72,1979b.

TIEDMANN, K. The bovine allantoic and amniotic epithelia SEM and TEM studies. **Anatomy and Embryology**, v. 163, p. 403-416, 1982.

TIEDEMANN, K.; MINUTH, W. W. The pig yolk sac I. Fine structure of the posthaemotopoietic organ. **Histochemistry**, v. 68, n. 2, p.133-146, 1980a.

_____. Synthesis of serum proteins by the posthaematopoietic feline yolk sac. **Histochemistry**, v. 67, p. 155-167, 1980b.

THOMPSON, J. G.; GARDNER, D. K.; PUGH, P. A.; McMILLAN, W. H.; TERVIT, H. R. Lamb birth weight is affected by culture system utilized during in vitro pre-elongation development of ovine embryos. **Biology of Reproduction**, v. 53, 1385-1391, 1995.

THOMPSON, J. G.; PETERSON, A. J. Bovine embryo culture in vitro: new developments and post-transfer consequences. **Human Reproduction,** v. 15, p. 59-67, 2000. Suplemento 5.

VAN WAGTEDONK-DE LEEUW, A. M. et al. Effects of different reproduction techniques: AI, MOET, or IVP, on health and welfare of bovine offspring. **Theriogenology**. Los Altos, v. 53, p. 575-597, 2000.

YAMADA, O.; TODOROKI, J.; KIZAKI, K.; TAKAHASHI, T.; IMAI, K.; PATEL, O. V.; SCHULER, L. A.; HASHIZUME, K. Expression of prolactin-related protein I at the fetomaternal interface during the implantation period in cows. **Reproduction**, v. 124, p. 427-437, 2002.

YOUNG, L. E.; SINCLAIR, K. D.; WILMUT, I. Large offspring syndrome in cattle and sheep. **Journal of Reproduction and fertility**, v. 3, p. 155-163, 1998.

WALKER, S. K.; HARTWICH, K. M.; SEAMARK, R. F. The production of unusually large offspring following embryo manipulation: concepts and challenges. **Theriogenology**, v. 45, p. 111-120, 1996.

WANG, T. Fetalmembranen des Menschen. **Fortschritte der Medizin**, v. 102, n. 46, 49-53, 1984.

WATANABE, Y. F. **A fecundação *in vitro* e a reação acrossomal como critério de seleção para fertilidade em touros da raça Nelore**. 1998. 79 f. Tese (Doutorado em Genética) – Faculdade de Medicina de Ribeirão Preto, Universidade de São Paulo, Ribeirão Preto, 1998.

WATHES, D. C; WOODING, F. B. P. An electron microscopic study of implantation in the cow. **The America Journal of Anatomy,** v. 159, p. 285-306, 1980.

WELLS, D. N.; MISICA, P. M.; TERVIT, H. R.. Adult somatic cell nuclear transfer is used to preserve the last surviving cow of the Enderby Island cattle breed. **Reproduction Fertility Development**, v. 10, p. 369-378, 1998.

WELLS, D. N.; MISICA, P. M.; TERVIT, H. R. Production of cloned calves following nuclear transfer with culture adult mural granulose cells. **Biology of Reproduction**, v. 60, p. 996-1005, 1999.

WILMUT, I.; SALES, D. I.; ASHWORTH, C. J. Maternal and embryonic factors associated with prenatal loss in mammals. **Journal of Reproduction and Fertility**, v. 76, p. 851-864, 1986.

WINSAT, W. A. New observations on the placenta of the sheep. **The American Journal Anatomy**, v. 87, p. 391-459, 1950.

WOODING, F. B. P; FLINT, A. P. F. Placentation. In: LAMMING, G. E. **Marshall´s Physiology of Reproduction**. 4. ed. London: Chapman and Hall, 1994. v. 3, p. 233-429.

WOODING, F. B. P. The synepitheliocorial placenta of ruminants: binucleate cell fusions and hormone production. **Placenta**, v. 13, p. 101-113, 1992.

WOLF, E. et al. Embryo-maternal communication in bovine – strategies for deciphering a complex cross-talk. **Reproduction in Domestic Animal**, v.38, p. 276-289, 2003.

WRENZYCKI, C.; WELL, D.; HERRMANN, D.; MILLER, A.; OLIVER, J.; TERVIT, R.; NIEMANN, H. Nuclear transfer protocol affects messenger RNA expression patterns in cloned bovine blastocysts. **Biology of Reproduction**, v. 65, p. 309-317, 2001.