BÁRBARA TAVARES SCHÄFER

Observações sobre a mucosa lingual em Gambás-de-Orelha-Branca (*Didelphis albiventris*), empregando os métodos de microscopia de luz, microscopias eletrônicas de varredura e de transmissão

São Paulo
2018

BÁRBARA TAVARES SCHÄFER

Observações sobre a mucosa lingual em Gambás-de-Orelha-Branca (*Didelphis albiventris*), empregando os métodos de microscopia de luz, microscopias eletrônicas de varredura e de transmissão

Tese apresentada ao Programa de Pós-Graduação em Anatomia dos Animais Domésticos e Silvestres da Faculdade de Medicina Veterinária e Zootecnia da Universidade de São Paulo para a obtenção do título de Doutora em Ciências.

Departamento:

Cirurgia

Área de concentração:

Anatomia dos Animais Domésticos e Silvestres

Orientador:

Prof. Dr. Ii-sei Watanabe

De acordo: _____

Orientador

São Paulo
2018

VERSÃO CORRIGIDA

Nº CLASSIFICAÇÃO

Nº TOMBO
035056

Obs: A versão original encontra-se disponível na Biblioteca da FMVZ/USP

Autorizo a reprodução parcial ou total desta obra, para fins acadêmicos, desde que citada a fonte.

DADOS INTERNACIONAIS DE CATALOGAÇÃO NA PUBLICAÇÃO

(Biblioteca Virginie Buff D'Ápice da Faculdade de Medicina Veterinária e Zootecnia da Universidade de São Paulo)

T. 3631
FMVZ

Schäfer, Bárbara Tavares
Observações sobre a mucosa lingual em gambás-de-orelha-branca (*Didelphis albiventris*), empregando os métodos de microscopia de luz, microscopias eletrônicas de varredura e de transmissão. / Bárbara Tavares Schäfer. -- 2018.
94 f. : il.

Tese (Doutorado) - Universidade de São Paulo. Faculdade de Medicina Veterinária e Zootecnia. Departamento de Cirurgia, São Paulo, 2018.

Programa de Pós-Graduação: Anatomia dos Animais Domésticos e Silvestres.

Área de concentração: Anatomia dos Animais Domésticos e Silvestres.

Orientador: Prof. Dr. Ii-sei Watanabe.

1. Morfologia. 2. Marsupial. 3. Anatomia. 4. Animais silvestres. 5. Ultraestrutura. I. Título.

Ficha catalográfica elaborada por Denise Yamashita, CRB-8/8931.

CERTIFICADO

Certificamos que o Projeto intitulado "Observações sobre a mucosa lingual em Gambás-de-Orelha-Branca (Didelphis albiventris), empregando os métodos de microscopia de luz, microscopias eletrônicas de varredura e de transmissão", protocolado sob o CEUA nº 2275060215, sob a responsabilidade de **II-Sei Watanabe** *e equipe; Bárbara Tavares Schäfer* - que envolve a produção, manutenção e/ou utilização de animais pertencentes ao filo Chordata, subfilo Vertebrata (exceto o homem), para fins de pesquisa científica (ou ensino) - encontra-se de acordo com os preceitos da Lei 11.794, de 8 de outubro de 2008, com o Decreto 6.899, de 15 de julho de 2009, com as normas editadas pelo Conselho Nacional de Controle da Experimentação Animal (CONCEA), e foi **aprovado** pela Comissão de Ética no Uso de Animais da Faculdade de Medicina Veterinária e Zootecnia da Universidade de São Paulo (CEUA/FMZV) em reunião de 17/11/2015.

We certify that the proposal "Observations about the lingual mucosa of the White-Eared Opossum using light microscopy and scanning and transmission electron microscopy method", utilizing 10 Brazilian wild species (10 males), protocol number CEUA 2275060215, under the responsibility of **II-Sei Watanabe** *and team; Bárbara Tavares Schäfer* - which involves the production, maintenance and/or use of animals belonging to the phylum Chordata, subphylum Vertebrata (except human beings), for scientific research purposes (or teaching) - it's in accordance with Law 11.794, of October 8 2008, Decree 6899, of July 15, 2009, with the rules issued by the National Council for Control of Animal Experimentation (CONCEA), and was **approved** by the Ethic Committee on Animal Use of the University of São Paulo (CEUA/FMZV) in the meeting of 11/17/2015.

Vigência da Proposta: de 06/2015 a 12/2018 Área: Cirurgia

Procedência:	Núcleo de Reabilitação da Fauna Silvestres / UFPel ou estradas e rodovias						
Espécie:	Espécies silvestres brasileiras	sexo:	Machos	idade:	adultos e juvenis	N:	10
Linhagem:	N/A			Peso:	1500g em m?dia		

Dados complementares para animais silvestres: Ser?o utilizados animais que forem ? ?bito por causas naturais no N?cleo de Reabilita??o da Fauna Silvestre (NURFS) da Universidade Federal de Pelotas (UFPel) ou que forem ? ?bito por atropelamento em estradas/ rodovias.

Resumo: O Gambá-de-Orelha-Branca (Didelphis albiventris) é um marsupial de médio porte, da família Didelphidae, ocupa grande variedade de habitats, desde florestas até áreas urbanas, em diversos biomas brasileiros e apresenta importante ação positiva na disseminação de sementes. Relata-se que a língua dos mamíferos evoluiu para funções especializadas em diferentes espécies, onde as estruturas das papilas linguais oferecem um indicativo sobre os hábitos do animal, a dieta e até relações taxonômicas. Em neonatos durante os primeiros meses do período pós-natal, a língua além de auxiliar na sucção do leite irá também, em marsupiais, manter a fixação do filhote ao mamilo da fêmea, como uma sustentação para proteção no interior do marsúpio que irá refletir no sucesso da organogênese. Esta pesquisa objetiva estudar a morfologia da mucosa lingual de Didelphis albiventris mediante análise histológica e ultraestrutural utilizando as técnicas de microscopias eletrônicas de varredura e de transmissão com o intuito de fornecer os aspectos anátomo-histológicos para o estudo de animais silvestres pertencentes à fauna brasileira. Para tal serão utilizados 10 animais adultos e juvenis, recolhidos de estradas e/ ou rodovias e que forem à óbito no Núcleo de Reabilitação da Fauna Silvestre, do Instituto de Biologia da Universidade Federal de Pelotas.

São Paulo, 23 de fevereiro de 2016

Profa. Dra. Denise Tabacchi Fantoni
Presidente da Comissão de Ética no Uso de Animais
Faculdade de Medicina Veterinária e Zootecnia da Universidade de São Paulo

Roseli da Costa Gomes
Secretaria Executiva da Comissão de Ética no Uso de Animais
Faculdade de Medicina Veterinária e Zootecnia da Universidade de São Paulo

Ministério do Meio Ambiente - MMA
Instituto Chico Mendes de Conservação da Biodiversidade - ICMBio
Sistema de Autorização e Informação em Biodiversidade - SISBIO

Autorização para atividades com finalidade científica

Número: 47912-1	Data da Emissão: 04/09/2015 17:53	Data para Revalidação*: 03/10/2016

* De acordo com o art. 28 da IN 03/2014, esta autorização tem prazo de validade equivalente ao previsto no cronograma de atividades do projeto, mas deverá ser revalidada anualmente mediante a apresentação do relatório de atividades a ser enviado por meio do Sisbio no prazo de até 30 dias a contar da data do aniversário de sua emissão.

Dados do titular

Nome: Bárbara Tavares Schäfer	CPF: 022.229.760-30
Título do Projeto: Observações sobre a mucosa lingual em Gambás-de-Orelha-Branca (Didelphis albiventris), empregando os métodos de microscopia de luz, microscopias eletrônicas de varredura e de transmissão	
Nome da Instituição : REITORIA DA UNIVERSIDADE DE SÃO PAULO	CNPJ: 63.025.530/0001-04

SISBIO

Cronograma de atividades

#	Descrição da atividade	Início (mês/ano)	Fim (mês/ano)
1	Coleta de animais de estradas, vítimas de atropelamento para estudo e descrição de sua anatomia	08/2015	08/2019

Observações e ressalvas

1	As atividades de campo exercidas por pessoa natural ou jurídica estrangeira, em todo o território nacional, que impliquem o deslocamento de recursos humanos e materiais, tendo por objeto coletar dados, materiais, espécimes biológicos e minerais, peças integrantes da cultura nativa e cultura popular, presente e passada, obtidos por meio de recursos e técnicas que se destinem ao estudo, à difusão ou à pesquisa, estão sujeitas a autorização do Ministério de Ciência e Tecnologia.
2	Esta autorização NÃO exime o pesquisador titular e os membros de sua equipe da necessidade de obter as anuências previstas em outros instrumentos legais, bem como do consentimento do responsável pela área, pública ou privada, onde será realizada a atividade, inclusive do órgão gestor de terra indígena (FUNAI), da unidade de conservação estadual, distrital ou municipal, ou do proprietário, arrendatário, posseiro ou morador de área dentro dos limites de unidade de conservação federal cujo processo de regularização fundiária encontra-se em curso.
3	Este documento somente poderá ser utilizado para os fins previstos na Instrução Normativa ICMBio n° 03/2014 ou na Instrução Normativa ICMBio n° 10/2010, no que especifica esta Autorização, não podendo ser utilizado para fins comerciais, industriais ou esportivos. O material biológico coletado deverá ser utilizado para atividades científicas ou didáticas no âmbito do ensino superior.
4	A autorização para envio ao exterior de material biológico não consignado deverá ser requerida por meio do endereço eletrônico www.ibama.gov.br (Serviços on-line - Licença para importação ou exportação de flora e fauna - CITES e não CITES).
5	O titular de licença ou autorização e os membros da sua equipe deverão optar por métodos de coleta e instrumentos de captura direcionados, sempre que possível, ao grupo taxonômico de interesse, evitando a morte ou dano significativo a outros grupos; e empregar esforço de coleta ou captura que não comprometa a viabilidade de populações do grupo taxonômico de interesse em condição in situ.
6	O titular de autorização ou de licença permanente, assim como os membros de sua equipe, quando da violação da legislação vigente, ou quando da inadequação, omissão ou falsa descrição de informações relevantes que subsidiaram a expedição do ato, poderá, mediante decisão motivada, ter a autorização ou licença suspensa ou revogada pelo ICMBio, nos termos da legislação brasileira em vigor.
7	Este documento não dispensa o cumprimento da legislação que dispõe sobre acesso a componente do patrimônio genético existente no território nacional, na plataforma continental e na zona econômica exclusiva, ou ao conhecimento tradicional associado ao patrimônio genético, para fins de pesquisa científica, bioprospecção e desenvolvimento tecnológico. Veja maiores informações em www.mma.gov.br/cgen.
8	Em caso de pesquisa em UNIDADE DE CONSERVAÇÃO, o pesquisador titular desta autorização deverá contactar a administração da unidade a fim de CONFIRMAR AS DATAS das expedições, as condições para realização das coletas e de uso da infra-estrutura da unidade.

Equipe

#	Nome	Função	CPF	Doc. Identidade	Nacionalidade
1	Althen Teixeira Filho	Co-orientador	207.040.890-68	5000861591 SSP-RS	Brasileira
2	MARCO ANTONIO AFONSO COIMBRA	Biólogo do Núcleo de Reabilitação da Fauna Silvestre / UFPel	961.017.760-34	7070902701 SSP-RS	Brasileira

Locais onde as atividades de campo serão executadas

#	Município	UF	Descrição do local	Tipo
1	CAPAO DO LEAO	RS	Estradas/ rodovias	Fora de UC Federal
2	PELOTAS	RS	Estradas/ rodovias	Fora de UC Federal
3	PELOTAS	RS	Estradas/ rodovias na cidade de Pelotas: NURFS UFPel	Fora de UC Federal

Este documento (Autorização para atividades com finalidade científica) foi expedido com base na Instrução Normativa nº 03/2014. Através do código de autenticação abaixo, qualquer cidadão poderá verificar a autenticidade ou regularidade deste documento, por meio da página do Sisbio/ICMBio na Internet (www.icmbio.gov.br/sisbio).

SISBIO

Código de autenticação: 95143981

Ministério do Meio Ambiente - MMA
Instituto Chico Mendes de Conservação da Biodiversidade - ICMBio
Sistema de Autorização e Informação em Biodiversidade - SISBIO

Autorização para atividades com finalidade científica

Número: 47912-1	Data da Emissão: 04/09/2015 17:53	Data para Revalidação*: 03/10/2016

* De acordo com o art. 28 da IN 03/2014, esta autorização tem prazo de validade equivalente ao previsto no cronograma de atividades do projeto, mas deverá ser revalidada anualmente mediante a apresentação do relatório de atividades a ser enviado por meio do Sisbio no prazo de até 30 dias a contar da data do aniversário de sua emissão.

Dados do titular

Nome: Bárbara Tavares Schäfer	CPF: 022.229.760-30
Título do Projeto: Observações sobre a mucosa lingual em Gambás-de-Orelha-Branca (Didelphis albiventris), empregando os métodos de microscopia de luz, microscopias eletrônicas de varredura e de transmissão	
Nome da Instituição : REITORIA DA UNIVERSIDADE DE SÃO PAULO	CNPJ: 63.025.530/0001-04

SISBIO

Atividades X Táxons

#	Atividade	Táxons
1	Coleta/transporte de amostras biológicas ex situ	Didelphidae, Didelphis albiventris
2	Coleta/transporte de amostras biológicas in situ	Didelphis albiventris, Didelphidae

Material e métodos

1	Amostras biológicas (Outros mamíferos)	Animal encontrado morto ou partes (carcaça)/osso/pele, Fragmento de tecido/órgão
2	Método de captura/coleta (Outros mamíferos)	Outros métodos de captura/coleta(Animais mortos em estradas ou que forem Â Â²bito em centros de reabilitaÃ§Ã£o)

Destino do material biológico coletado

#	Nome local destino	Tipo Destino
1	REITORIA DA UNIVERSIDADE DE SÃO PAULO	
2	Universidade Federal de Pelotas	

Este documento (Autorização para atividades com finalidade científica) foi expedido com base na Instrução Normativa nº 03/2014. Através do código de autenticação abaixo, qualquer cidadão poderá verificar a autenticidade ou regularidade deste documento, por meio da página do Sisbio/ICMBio na Internet (www.icmbio.gov.br/sisbio).

SISBIO

Código de autenticação: 95143981

Ministério do Meio Ambiente - MMA
Instituto Chico Mendes de Conservação da Biodiversidade - ICMBio
Sistema de Autorização e Informação em Biodiversidade - SISBIO

Autorização para atividades com finalidade científica

Número: 47912-1	Data da Emissão: 04/09/2015 17:53	Data para Revalidação*: 03/10/2016

* De acordo com o art. 28 da IN 03/2014, esta autorização tem prazo de validade equivalente ao previsto no cronograma de atividades do projeto, mas deverá ser revalidada anualmente mediante a apresentação do relatório de atividades a ser enviado por meio do Sisbio no prazo de até 30 dias a contar da data do aniversário de sua emissão.

Dados do titular

Nome: Bárbara Tavares Schäfer	CPF: 022.229.760-30
Título do Projeto: Observações sobre a mucosa lingual em Gambás-de-Orelha-Branca (Didelphis albiventris), empregando os métodos de microscopia de luz, microscopias eletrônicas de varredura e de transmissão	
Nome da Instituição : REITORIA DA UNIVERSIDADE DE SÃO PAULO	CNPJ: 63.025.530/0001-04

SISBIO

Registro de coleta imprevista de material biológico

De acordo com a Instrução Normativa nº 03/2014, a coleta imprevista de material biológico ou de substrato não contemplado na autorização ou na licença permanente deverá ser anotada na mesma, em campo específico, por ocasião da coleta, devendo esta coleta imprevista ser comunicada por meio do relatório de atividades. O transporte do material biológico ou do substrato deverá ser acompanhado da autorização ou da licença permanente com a devida anotação. O material biológico coletado de forma imprevista, deverá ser destinado à instituição científica e, depositado, preferencialmente, em coleção biológica científica registrada no Cadastro Nacional de Coleções Biológicas (CCBIO).

Táxon*	Qtde.	Tipo de amostra	Qtde.	Data

Este documento (Autorização para atividades com finalidade científica) foi expedido com base na Instrução Normativa nº 03/2014. Através do código de autenticação abaixo, qualquer cidadão poderá verificar a autenticidade ou regularidade deste documento, por meio da página do Sisbio/ICMBio na Internet (www.icmbio.gov.br/sisbio).

SISBIO

Código de autenticação: 95143981

Ministério do Meio Ambiente - MMA
Instituto Chico Mendes de Conservação da Biodiversidade - ICMBio
Sistema de Autorização e Informação em Biodiversidade - SISBIO

Autorização para atividades com finalidade científica

Número: 47912-1	Data da Emissão: 04/09/2015 17:53	Data para Revalidação*: 03/10/2016

* De acordo com o art. 28 da IN 03/2014, esta autorização tem prazo de validade equivalente ao previsto no cronograma de atividades do projeto, mas deverá ser revalidada anualmente mediante a apresentação do relatório de atividades a ser enviado por meio do Sisbio no prazo de até 30 dias a contar da data do aniversário de sua emissão.

Dados do titular

Nome: Bárbara Tavares Schäfer	CPF: 022.229.760-30
Título do Projeto: Observações sobre a mucosa lingual em Gambás-de-Orelha-Branca (Didelphis albiventris), empregando os métodos de microscopia de luz, microscopias eletrônicas de varredura e de transmissão	
Nome da Instituição : REITORIA DA UNIVERSIDADE DE SÃO PAULO	CNPJ: 63.025.530/0001-04

* Identificar o espécime no nível taxonômico possível.

SISBIO

Este documento (Autorização para atividades com finalidade científica) foi expedido com base na Instrução Normativa nº 03/2014. Através do código de autenticação abaixo, qualquer cidadão poderá verificar a autenticidade ou regularidade deste documento, por meio da página do Sisbio/ICMBio na Internet (www.icmbio.gov.br/sisbio).

SISBIO

Código de autenticação: 95143981

FOLHA DE AVALIAÇÃO

Autor: SCHÄFER, Bárbara Tavares
Titulo: Observações sobre a mucosa lingual em Gambás-de-Orelha-Branca (*Didelphis albiventris*), empregando os métodos de microscopia de luz, microscopias eletrônicas de varredura e de transmissão

Tese apresentada ao Programa de Pós-Graduação em Anatomia dos Animais Domésticos e Silvestres da Faculdade de Medicina Veterinária e Zootecnia da Universidade de São Paulo para obtenção do título de Doutora em Ciências

Data: ____/_____/_____

Banca Examinadora

Prof. Dr.: _____

Instituição: _____ Julgamento: _____

Prof. Dr.: _____

Instituição: _____ Julgamento: _____

Prof. Dr.: _____

Instituição: _____ Julgamento: _____

Prof. Dr.: _____

Instituição: _____ Julgamento: _____

Prof. Dr.: _____

Instituição: _____ Julgamento: _____

AGRADECIMENTOS

À Deus, pelas oportunidades, pela presença, pela representação de força e por suas criações.

Aos meus pais, Zilda Tavares e Gleni Paulo Corrêa Schäfer (*in memorian*), pela educação recebida, por todo o esforço para que eu tivesse estudo de qualidade, pelos valores ensinados, por me ensinarem que devemos respeitar toda e qualquer forma de vida e por me respeitarem sempre que eu chegava com algum animal de rua, girino, grilos, etc. À minha irmã, Jaqueline Tavares Schäfer, que mesmo com todas as diferenças também me apoia e me estimula a seguir em frente. Obviamente que incluo meus bichinhos como família e eles merecem agradecimentos também: Rom Rom, Jóia, Lilica, Marie, Chips, Flock, Touston, Lana, Cusca, Bisturi, Pinça, Brenda, Cóccix, Mingau, Didu, Mila, Pistache, Pepita, Bela, Cristal, "Baixinho" (o último resgatado e que não dei nome para não me apegar, achando que logo apareceriam os donos), sinto muita saudade de todos. Tem também os que já partiram: Lady, Fifi, Sinhazinha, Estrelinha, Branquinha, Kitty, Pimpolho, Abel... fazem uma falta tremenda. Amo todos! À Chantilly e Chico, meus filhos peludos que adotei em São Paulo e que enchem meus dias de alegria, somos inseparáveis.

Ao Prof. Dr. Althen Teixeira Filho, meu primeiro professor de anatomia e que me orientou durante anos na graduação e, ainda foi quem me deu mais suporte durante o mestrado e seguiu no doutorado como Co-orientador. Auxiliou na coleta dos animais e sempre esteve totalmente disponível em todos os momentos desde a graduação. Para mim és um exemplo, de profissional e pessoa, simplesmente o melhor anatomista! Obrigada por todos os conselhos, pelo carinho, pelo ânimo e força que me dás e pela presença sempre constante, sabes que também és minha família. Eu não teria chego aqui sem ti. Obrigada por ser o meu melhor amigo! Te amo!

Ao Prof. Dr. Ii-sei Watanabe por ter me aceito como aluna, por aceitar minha proposta de projeto, por todas as histórias da vida profissional, paciência e pelos doces (ou "energia" como ele fala) que sempre leva de presente. Agradeço também pela confiança dada e pela autonomia que tive durante o doutorado.

Aos amigos e colegas de laboratório, Carlos Alexandre dos Santos Haemmerle e Diego Pulzatto Cury, pelo ambiente de trabalho sempre tão leve e divertido, por todas as discussões nos mais variados assuntos e pelas ajudas na tese, mesmo que cada um trabalhasse com temas totalmente diferentes. Tenho certeza que o Carlos está sendo um ótimo professor e que o Diego também será em breve. E agradeço também ao Diego por ter manuseado o MEV no IQ/ USP e feito algumas das fotos de varredura que estão nesta tese.

À Profª. Drª. Maria Luiza Morais Barreto de Chaves, por permitir que eu utilizasse o microscópio de luz do seu laboratório e por fazer com que eu me sinta em casa e como parte do Programa de Pós-Graduação em Ciências Morfofuncionais.

Aos técnicos Marta Maria da Silva Righetti, Sônia Regina Yokomizo de Almeida e Sebastião Aparecido Boleta, do laboratório Multiusuário do Departamento de Anatomia do ICB / USP por todo o auxílio e contribuição no processamento das minhas amostras.

Ao Prof. Dr. Luiz Fernando Minello, do Núcleo de Reabilitação da Fauna Silvestre (NURFS), do Instituto de Biologia da UFPel, por ceder parte dos animais utilizados nesta pesquisa. Ao Biólogo Marco Antônio Afonso Coimbra, também do NURFS, pela ajuda, armazenamento dos animais, disponibilidade e amizade.

Ao Prof. Dr. Edson Zefa, do Laboratório de Invertebrados do Instituto de Biologia da UFPel, pelo empréstimo do Microscópio Estereoscópico e por ser sempre tão receptivo e gentil.

Ao técnico Roberto Cabado, funcionário do Laboratório de Microscopia Eletrônica do ICB, pelo suporte e todas as explicações durante as análises de MET e pela oportunidade que me deu de manusear o microscópio, foi um sonho realizado.

Aos professores que participaram da minha banca de qualificação: Prof. Dr. Edson Aparecido Liberti, Prof. Dr. José Roberto Kfoury Júnior e Profª. Drª. Marcia Consentino Kronka Sosthenes; por todas as sugestões e contribuições dadas, elas foram fundamentais para a melhoria do trabalho.

Ao Prof. Edson Aparecido Liberti, novamente, pela oportunidade de estudar a anatomia humana, através das disciplinas que envolveram dissecações e técnicas anatômicas e, também, por aceitar que eu contribuísse com as disciplinas divulgando a técnica de Criodesidratação, técnica que me foi ensinada pelo Prof. Dr. Althen Teixeira Filho.

Ao Instituto Chico Mendes de Conservação da Biodiversidade (ICMBio) pela licença concedida para que eu pudesse coletar os animais em estradas e transportá-los do Rio Grande do Sul para São Paulo;

Ao Programa de Pós-Graduação em Anatomia dos Animais Domésticos e Silvestres (PPGAADS) da FMVZ / USP, pela oportunidade de ter feito o mestrado e, agora, o doutorado em anatomia animal.

Ao Departamento de Anatomia do ICB / USP, por ter sido a minha “casa” nos últimos (quase) 6 anos.

À Fundação de Amparo à Pesquisa do Estado de São Paulo (FAPESP – Processo 2015/05065-9) e Coordenação de Aperfeiçoamento de Pessoal de Nível Superior (CAPES) pelas concessões das bolsas que recebi durante o período de doutorado.

À Universidade de São Paulo, por ter sido, literalmente, a minha casa durante o mestrado e doutorado. Agradeço também a minha assistente social Gina Margareth Garcia Pimentel pelo suporte dado durante este período, e aos demais funcionários da SAS e CRUSP com quem convivi durante estes anos.

Falando em CRUSP, agradeço às mascotes, os melhores companheiros que eu poderia ter encontrado lá: Paulinho, Paula, Paul, Elvis, Lennon, Milu, Zóinho, Chicão, Jade, Hiena, Baru, Tarsila e Princesa. Também estendo aos mascotes da raia, sempre tão amorosos: Lola, Dudu e Mentirinha. É, eu fiz muitos amigos animais nestes anos, e não estou contando as aves que cuidei nesse tempo, desde pombos à urubus.

É claro que eu não poderia deixar de agradecer aos Gambás, estes animaizinhos incríveis, inteligentes e que tanto nos auxiliam. Embora sejam considerados por muitos como "pragas", devemos pensar que é espécie humana que destruiu o ambiente natural destes e outros animais. Gambás possuem um papel ecológico importantíssimo. Ao mesmo tempo que foi triste receber e encontrar fêmeas mortas com filhotes no marsúpio, foi também maravilhoso tentar cuidar destes pequenos seres, ver eles se alimentando e me escalando.

"Chegará o tempo em que o homem conhecerá o íntimo de um animal e nesse dia todo crime contra um animal será um crime contra a humanidade."

Leonardo da Vinci

RESUMO

SCHÄFER, B. T. **Observações sobre a mucosa lingual em Gambás-de-Orelha-Branca (*Didelphis albiventris*), empregando os métodos de microscopia de luz, microscopias eletrônicas de varredura e de transmissão.** [Observations about the tongue mucosa in White-Eared-Opossum (*Didelphis albiventris*), employing scanning and transmission electron microscopy methods]. 2018. 94 f. Tese (Doutorado em Ciências) – Faculdade de Medicina Veterinária e Zootecnia, Universidade de São Paulo, 2018.

O Gambá-de-Orelha-Branca (*Didelphis albiventris*) é um marsupial que ocupa uma ampla variedade de habitats, desde florestas até áreas urbanas, em diversos biomas brasileiros e apresenta um importante papel na disseminação de sementes. O objetivo desta pesquisa é estudar a morfologia lingual desta espécie. As línguas foram coletadas de animais de três idades diferentes encontrados mortos em estradas no estado do Rio Grande do Sul ou de cadáveres de animais oriundos do Núcleo de Reabilitação da Fauna Silvestre (NURFS/ UFPel). As amostras foram submetidas para processamento para as técnicas de microscopias de luz (ML) e eletrônicas de varredura (MEV) e transmissão (MET). Através da ML observamos o epitélio estratificado pavimentoso e o brotamento das papilas em fetos, o desenvolvimento das papilas linguais em animais infantis e as características das papilas totalmente desenvolvidas em adultos. Pelas colorações de Azan e Picrosirius observamos que o colágeno está localizado principalmente sob o epitélio. Através da MEV a análise da camada epitelial revelou três tipos de papilas filiformes com diferentes morfologias de acordo com a região. As papilas fungiformes estão dispersas pelo ápice e corpo linguais, e parcialmente cobertas por uma elevação de mucosa. Papilas circunvaladas são em número de 3 e formam um triângulo na raiz lingual. Papilas foliadas são pequenas e delgadas elevações no bordo caudolateral da língua, em número variável de 13-18 projeções. Os tecidos subepiteliais das papilas fungiformes, circunvaladas e foliadas apresentam uma superfície irregular com algumas depressões dorsalmente. Através da MET o estrato córneo demonstrou, para adultos e fetos, o processo de renovação epitelial através da liberação das células mais superficiais; na camada granular observamos tonofilamentos e grânulos de querato-hialina; a camada espinhosa se mostrou similar em ambas as idades e esteve marcada pela grande quantidade de desmossomos intercelulares. As características observadas na língua de *D. albiventris* são semelhantes às observadas em outras espécies de marsupiais. Os procedimentos experimentais foram aprovados pela Comissão de Ética no Uso de Animais (CEUA/FMVZ/USP).

Palavras-chave: Morfologia. Marsupial. Anatomia. Animais silvestres. Ultraestrutura

ABSTRACT

SCHÄFER, B. T. **Observations about the tongue mucosa in White-Eared-Opossum (Didelphis albiventris), employing scanning and transmission electron microscopy methods.** [Observações sobre a mucosa lingual em Gambás-de-Orelha-Branca (Didelphis albiventris), empregando os métodos de microscopia de luz, microscopias eletrônicas de varredura e de transmissão]. 2018. 94 f. Tese (Doutorado em Ciências) – Faculdade de Medicina Veterinária e Zootecnia, Universidade de São Paulo, 2018.

The White-eared Opossum (*Didelphis albiventris*) is a marsupial that occupies a wide variety of habitats, ranging from forests to urban areas, in several Brazilian biomes and plays an important role in the dissemination of seeds. The objective of this research is to study the lingual morphology of this species. The tongues were collected from animals found dead on roads in the state of Rio Grande do Sul or by cadaver donation from the Núcleo de Reabilitação da Fauna Silvestre (NURFS / UFPel). The samples were submitted to light and scanning (SEM) and transmission (TEM) electron microscopy techniques. Through light microscopy we observed the epithelium stratified squamous and the budding of the papillae in fetuses, the development of the lingual papillae in infants and the characteristics of the fully developed papillae in adults. By the staining of Azan and Picrosirius we observed that the collagen is located mainly under the epithelium. Through the SEM the analysis of the epithelial layer revealed three filiform papillae with different morphologies according to the region. The fungiform papillae are scattered at the apex and body lingual, and partially covered by an elevation of mucosa. Circumvallate papillae are 3 in number and form a triangle at the lingual root. Foliate papillae are small and slender elevations in the caudolateral border of the tongue, in varying numbers of 13-18 projections. The subepithelial tissues of fungiform, circumvallate and foliate papillae have an irregular surface with some dorsal depressions. Through MET, the stratum corneum demonstrated, for adults and fetuses, the process of epithelial renewal through the release of the most superficial cells; in the granular layer we observed tonofilaments and granules of kerato-hyaline; The spinous layer was similar in both ages and was marked by the great amount of intercellular desmosomes. The characteristics previously observed in the tongues of *D. albiventris* are similar to those observed in other species of marsupials. The experimental procedures were approved by the Committee on Ethics in the Use of Animals (CEUA / FMVZ / USP).

Keywords: Morphology. Marsupial. Anatomy. Wild animals. Ultrastructure

LISTA DE FIGURAS

Figura 1 - Gambá-de-Orelha-Branca, *Didelphis albiventris* 31

Figura 2 - Mapa da área de distribuição de *Didelphis albiventris*..... 32

Figura 3 - Fotografia dos animais coletados, comparando as diferentes faixas etárias..... 43

Figura 4 - Fotografia das línguas dos animais coletados..... 44

Figura 5 - Aspectos macroscópicos e estereomicroscópicos de língua de *D. albiventris* 52

Figura 6 - Ilustração baseada na observação macroscópica de língua de *D. albiventris* 53

Figura 7 - Análise por Microscopia de Luz de língua de feto de *D. albiventris* 56

Figura 8 - Análise por Microscopia de Luz de língua de espécimes infantis de *D. albiventris* 57

Figura 9 - Análise por Microscopia de Luz de língua de adulto de *D. albiventris* 58

Figura 10 - Análise por Microscopia de Luz de língua de *D. albiventris*, nas diferentes idades, utilizando coloração Azan 59

Figura 11 - Análise por Microscopia de Luz de língua de feto e espécime infantil de *D. albiventris*, utilizando coloração de Picrosirius 60

Figura 12 - Análise por Microscopia de Luz de língua de adulto de *D. albiventris*, utilizando coloração de Picrosirius..... 61

Figura 13 - Análise das amostras empregando a Microscopia Eletrônica de Varredura, com aplicação da técnica de corrosão, de língua de adulto de *D. albiventris* 64

Figura 14 - Análise por Microscopia Eletrônica de Varredura, com aplicação da técnica de corrosão, de língua de adulto de *D. albiventris* 65

Figura 15 - Análise por Microscopia Eletrônica de Varredura de língua de feto de *D. albiventris* 68

Figura 16 - Análise por Microscopia Eletrônica de Varredura de espécime infantil de *D. albiventris*..... 69

Figura 17 - Análise por Microscopia Eletrônica de Varredura de língua de adulto de *D. albiventris* 70

Figura 18 - Análise por Microscopia Eletrônica de Transmissão de língua de feto de *D. albiventris* 73

Figura 19 - Análise por Microscopia Eletrônica de Transmissão de língua de espécime infantil de *D. albiventris* 74

Figura 20 - Análise por Microscopia Eletrônica de Transmissão de língua de adulto de *D. albiventris* 75

LISTA DE TABELAS

Tabela 1 – Dados dos animais utilizados nos experimentos 42

LISTA DE GRÁFICOS

Gráfico 1 – Histograma de frequência de distribuição das alturas das papilas foliadas em adultos de *D. Albiventris* 67

Gráfico 2 – Histograma de frequência de distribuição dos diâmetros dos grânulos de secreção das glândulas salivares linguais em adultos de *D. Albiventris* 72

LISTA DE ABREVIATURAS E SIGLAS

°C – Graus Celsius

nm – Nanômetros

µm – Micrômetros

mm - Milímetros

mm^3 - Milímetros cúbicos

cm - Centrímetros

Km - Quilômetros

pH – Potencial hidrogeniônico

g – Gramas

MEV – Microscopia eletrônica de varredura

MET – Microscopia eletrônica de transmissão

ML – Microscopia de Luz

HE – Hematoxilina-Eosina

SUMÁRIO

1. INTRODUÇÃO 23

2. REVISÃO DE LITERATURA 28

2.1 OS MARSUPIAIS 29

2.2 DIDELFÍDEOS 30

2.3 O GAMBÁ-DE-ORELHA-BRANCA 30

2.4 MORFOLOGIA DA LÍNGUA DE MAMÍFEROS MARSUPIAIS 34

2.5 MORFOLOGIA DA LÍNGUA EM OUTRAS ESPÉCIES DE MAMÍFEROS 35

2.6 MORFOLOGIA DA LÍNGUA EM OUTRAS ESPÉCIES DE ANIMAIS 36

3. OBJETIVOS 38

3.1 OBJETIVO GERAL 39

3.2 OBJETIVOS ESPECÍFICOS 39

4. MATERIAL E MÉTODO 40

4.1 ANIMAIS 41

4.2 MICROSCOPIA ESTEREOSCÓPICA (MESOSCOPIA) 45

4.3 MICROSCOPIA DE LUZ 45

4.4 MICROSCOPIA ELETRÔNICA DE VARREDURA 46

4.5 MICROSCOPIA ELETRÔNICA DE VARREDURA EMPREGANDO O MÉTODO DE CORROSÃO 46

4.6 MICROSCOPIA ELETRÔNICA DE TRANSMISSÃO 47

5. RESULTADOS 49

5.1 ANATOMIA MACROSCÓPICA E ESTEREOMICROSCÓPICA / MESOSCÓPICA 50

5.2 MICROSCOPIA DE LUZ 54

5.3 MICROSCOPIA ELETRÔNICA DE VARREDURA 62

5.3.1 Análise da Superfície de interface epitélio-tecido conjuntivo 62

5.3.2 Análise da Camada Epitelial 66

5.4 MICROSCOPIA ELETRÔNICA DE TRANSMISSÃO 71

6. DISCUSSÃO 76

7. CONCLUSÕES..... 82
REFERÊNCIAS 84

Introdução

1. INTRODUÇÃO

A União Internacional para a Conservação da Natureza, relata que existem quatro espécies de gambás no Brasil, sendo: *Didelphis albiventris*; *Didelphis aurita*; *Didelphis marsupialis* e *Didelphis imperfecta* (IUCN, 2016).

Considerando o gênero *Didelphis*, a espécie *Didelphis virginiana* é a que foi mais utilizada em estudos anatômicos, por isso, utilizamos os dados desta espécie como principal referência no presente trabalho, visto que a literatura anatômica para *D. albiventris* é escassa.

O *Didelphis albiventris* é um marsupial de médio porte, da família Didelphidae, pesando cerca de 1500g. É uma espécie comum em todo o estado do Rio Grande do Sul, ocupando uma variedade de habitats, desde florestas até áreas urbanas (FARIA-CORRÊA; VILELLA; JARDIM, 2007). É um animal onívoro podendo se alimentar de pequenos vertebrados, frutos, ovos, artrópodes e invertebrados (MARINHO FILHO et al., 1998).

O período de gestação do *Didelphis virginiana* é pequeno, sendo de apenas 12 dias em média. O recém-nascido rasteja sem ajuda desde o canal de nascimento para o marsúpio, onde anexa-se a um mamilo. Por ser muito imaturo ao nascimento, este animal prossegue seu desenvolvimento, tanto crescimento quanto diferenciação, no marsúpio durante o período pós-natal (KRAUSE et al., 1978).

Krause (1998) descreve para *Didelphis virginiana* que a formação da língua inicia no 10º dia pré-natal a partir de dois intumescimentos laterais e um outro mediano. Devido à rápida proliferação do mesoderma próximo ao centro do arco mandibular, a língua torna-se uma estrutura proeminente no final do 10º dia e, devido ao seu crescimento acelerado, fica saliente na cavidade oral à partir do 11º dia pré-natal. Sua superfície externa é relativamente lisa neste momento, não apresentando papilas diferenciadas. Com o desenvolvimento do corpo lingual forma-se a camada epitelial estratificada escamosa que recobre toda a extensão da superfície dorsal.

No início da formação da língua, os miotubos com cadeias de núcleos em posição central e miofibrilas dispostas perifericamente caracterizam a musculatura intrínseca lingual com a maioria dos miotubos orientada perpendicularmente ao seu dorso. Ao nascimento, estas fibras musculares esqueléticas diferenciadas continuam a exibir múltiplos núcleos localizados centralmente, mas, em cerca de uma semana, células típicas do músculo esquelético começam a caracterizar os músculos intrínsecos, os quais apresentam-se divididos em metades direita e

esquerda por um septo lingual incompleto, refletindo o seu desenvolvimento inicial (KRAUSE, 1998).

A língua de *D. virginiana* é ricamente inervada, particularmente na sua superfície dorsal, contendo feixes nervosos abundantes de várias espessuras, bem como gânglios nervosos no início do período pós-natal (KRAUSE, 1998).

A língua do gambá adulto possui uma forma alongada e ovalada e a superfície dorsal apresenta cinco tipos de papilas: filiformes, fungiformes, cônicas, filiformes compostas e valadas (KRAUSE; CUTTS, 1982; KRAUSE, 1998; KRAUSE, 2008).

Em *D. virginiana*, papilas filiformes e fungiformes são encontradas dispersas no dorso da língua no final da quarta semana pós-natal, com botões gustativos associados principalmente com as papilas fungiformes (KRAUSE, 1998).

As três papilas circunvaladas que estão localizadas na base da língua no adulto de *D. virginiana* (SONNTAG, 1924; KRAUSE; CUTTS, 1982; KRAUSE, 1998; KRAUSE, 2008) também são observadas na quarta semana pós-natal. No entanto, elas não estão totalmente desenvolvidas e não possuem os botões gustativos (BEG & QAYYUM, 1976). Em animais adultos de *D. virginiana* o epitélio escamoso estratificado está associado com as superfícies laterais das papilas valadas, onde se encontram a maioria dos botões gustativos (KRAUSE; CUTTS, 1982; KRAUSE, 1998; KRAUSE, 2008). Ductos de glândulas serosas adjacentes, que se dispõem entre fascículos musculares da musculatura lingual, abrem-se em na fenda profunda que circunda cada papila valada (KRAUSE, 1998).

Krause (1998) relata que gambás mostram aparentemente pouca discriminação gustativa ao responder aos alimentos muito amargos ou muito doces. A metade anterior da língua é mais sensível aos estímulos ácidos e a parte posterior da língua aos amargos. Respostas de sabor de didelfídeos são relatados como sendo mais próximas às dos carnívoros do que as de roedores (TAMAR, 1961; PRESSMAN; DOOLITTLE, 1966).

A literatura menciona que, a boca aberta e a língua bem desenvolvida são essenciais para a fixação no mamilo e sucção durante o período pós-natal. Uma vez dentro do marsúpio, o gambá recém-nascido localiza e suga um mamilo pelos próximos 60 dias de vida pós-natal (CUTTS et al., 1978). Este período é muitas vezes referido como o período de fixação (KRAUSE, 1998).

Estudo feito por Beg e Qayyum (1976) descreve a anatomia, histologia e inervação da língua de um embrião de 60 mm de *Didelphis marsupialis*. Cita que a língua possui 13 mm de comprimento e 4,5 mm de largura. Segundo os autores, a extremidade livre pontiaguda é contornada por uma franja de papilas filiformes simples e com provável ação tátil. Ainda,

estas estruturas foram vistas em vários estágios de formação e sempre ao longo de todo o dorso lingual, enquanto que, no mesmo local, também foram descritas papilas fungiformes pequenas, arredondadas e semelhantes a grânulos.

As papilas circunvaladas, em *D. marsupialis*, são em número de três e dispostas numa forma de um “V” invertido e não estavam totalmente desenvolvidas. Os botões gustativos das papilas fungiformes encontravam-se no seu dorso, enquanto as papilas foliadas estavam ausentes (BEG; QAYYUM, 1976).

Este mesmo estudo de Beg e Qayyum (1976) ainda relata que a inervação da língua de *D. marsupialis* é semelhante à de outros mamíferos. A face dorsal deste órgão mostra-se recoberta por um espesso epitélio escamoso e inervada por espessos feixes de fibras nervosas, enquanto a superfície ventral era delgada e relativamente pobre em inervação. Os músculos esqueléticos e o tecido conjuntivo são ricamente inervados tanto por espessas quanto por finas fibras nervosas. Um grande número de células ganglionares distribuía-se isoladamente ou em grupos irregulares nos plexos de entrelaçamento das fibras nervosas.

As papilas filiformes em embrião de *D. marsupialis* mostram-se profundamente inervadas por fibras nervosas espessas. Papilas fungiformes são inervadas por fibras delgadas enquanto que nas papilas circunvaladas não puderam ser observados elementos nervosos (BEG; QAYYUM, 1976).

Segundo Okada e Schrafnaugel (2005), *Didelphis marsupialis* possui pregas de mucosa nas regiões póstero-laterais da língua, local onde encontram-se papilas foliadas. As papilas cônicas, que são queratinizadas, estão localizadas em uma depressão próxima à extremidade anterior da língua. Cada papila filiforme estava composta por dois tipos de subunidades, um processo principal semelhante a uma ponta de lança, direcionado posteriormente com 6 a 16 processos acessórios espinhosos que cercavam a porção anterior do processo principal. (OKADA; SCHRAFNAUGEL, 2005).

Em estudo realizado por Martinez et al. (1998) em línguas de *Didelphis albiventris* está descrita a presença de duas papilas circunvaladas, ambas localizadas no terço posterior e com formato ovalado, estando circundadas por epitélio escamoso estratificado queratinizado e por um pequeno valo. Foi descrito também a presença de vários botões gustativos de formatos ovalados ou arredondados. As células epiteliais apresentaram formato poligonal com margens intercelulares distintas, presença de micropregas não muito desenvolvidas e presença de poros gustativos com formato circular. Após remoção do epitélio encontrou-se, feixes de fibras de colágenas dispostas em várias direções formando uma complexa trama.

Segundo Okada e Schrafnaugel (2005) e Okada e Schrafnaugel (2005b), a língua dos mamíferos evoluiu para funções especializadas em diferentes espécies e as estruturas das papilas linguais podem indicar os hábitos do animal, a dieta e até relações taxonômicas.

Para os neonatos de mamíferos, a língua é um órgão de extrema importância mas, especialmente em gambás e nos demais marsupiais, exige considerações particulares visto que, além de auxiliar na sucção do leite, também possui a função de manter a fixação do filhote ao mamilo da fêmea. Esta fixação atuará como uma sustentação para proteção no interior do marsúpio que irá favorecer a organogênese.

A literatura sobre a anatomia de *Didelphis albiventris*, embora este possua ampla distribuição nos biomas brasileiros, é pouco conhecida em comparação aos estudos em *Didelphis virginiana*. O estudo detalhado das estruturas linguais torna-se importante e fundamental para o controle da normalidade das camadas epitelial e muscular da língua.

A escassez de estudos anatômicos em espécies silvestres interfere na prática dos profissionais das áreas clínica, cirúrgica, patológica e outras. Ainda, é fundamental para o manejo de populações e conservação da fauna silvestre o conhecimento morfofuncional, visto que muitas espécies hoje em dia, como é o caso do Gambá-de-Orelha-Branca, ocupam o ambiente urbano juntamente com a espécie humana.

Revisão de Literatura

2. REVISÃO DE LITERATURA

2.1 OS MARSUPIAIS

Os marsupiais, juntamente com os monotremados e placentários, formam os três principais grupos de mamíferos. A diferença entre estes grupos se baseia no modo de reprodução, onde os marsupiais são caracterizados por apresentarem um curto período gestacional e um longo período de lactação, além de apresentarem abertura urogenital comum, vagina e útero duplos em fêmeas e escroto cranial ao pênis em machos (CÁCERES; CHEREM, 2012).

Os neonatos, ainda na fase embrionária, deslocam-se desde a cloaca até as mamas maternas, as quais estão localizadas no marsúpio (CÁCERES; GRAIPEL,2012).

O marsúpio, também conhecido como bolsa, é encontrado em muitas espécies, porém nos marsupiais sul-americanos, o mesmo está presente apenas em espécies de maior porte, como as do gênero *Didelphis*; em algumas outras espécies o desenvolvimento do marsúpio ocorre apenas durante o período reprodutivo, como no gênero *Lutreolina* (CÁCERES; CHEREM, 2012).

Atualmente, os marsupiais são encontrados apenas nas Américas, Austrália e ilhas próximas, entretanto fósseis de marsupiais já foram registrados na África, Ásia, Europa e, inclusive, Antártida (CÁCERES; CHEREM, 2012). Fósseis encontrados na Antártida sugerem que esta região possa ter feito parte da rota de passagem dos marsupiais entre a América do Sul e Austrália (MALTA; LUPPI, 2007).

Diante desta atual distribuição geográfica, os europeus só tiveram o primeiro contato com marsupiais no final do século XV, após o início das Grandes Navegações. Em 1500, durante um desembarque na costa da Guiana ou Ilha do Marajó, no Pará, capturaram, por entre as árvores, uma fêmea de marsupial com filhotes na bolsa, possivelmente da espécie *Didelphis marsupialis*, a qual foi levada para a Espanha por Vicente Yáñez Pinzón. Tal morfologia, bem distinta daquela dos animais com que os europeus estavam acostumados, causou espanto e curiosidade (GARDNER, 2007; CÁCERES; CHEREM, 2012).

2.2 DIDELFÍDEOS

Reino: Animalia

Filo: Chordata

Classe: Mammalia

Ordem: Didelphimorphia

Família: Didelphidae

Dentro do gênero *Didelphis* estão agrupadas seis espécies. Destas, cinco estão distribuídas na América do Sul e quatro são registradas no Brasil, sendo elas: *Didelphis albiventris*, *D. aurita*, *D. imperfecta* e *D. marsupialis*. As outras duas espécies que não são registradas no Brasil são *D. pernigra* e *D. virginiana* (IUCN, 2016; MELO; SPONCHIADO, 2012).

De acordo com o relato de Rossi, Bianconi e Pedro (2006), a maioria das espécies da família Didelphidae apresenta hábitos noturnos e dieta onívora que inclui frutos, artrópodes, pequenos vertebrados e néctar.

2.3 O GAMBÁ-DE-ORELHA-BRANCA

As descrições mostram que o Gambá-de-Orelha-Branca (*D. albiventris*) (figura 1), assim como *D. aurita*, está amplamente distribuído no Brasil. *D. albiventris* ocupa formações florestais e abertas, distribuindo-se em toda a Caatinga, Cerrado, Pampa e pode ocorrer também na Mata Atlântica (GARDNER, 2007; MELO; SPONCHIADO, 2012) como demonstrado na figura 2.

Ainda, esta espécie é nominada popularmente por outros diversos nomes em regiões diferentes do Brasil, tais como sariguê, mucura, cassaco e timbu (ALMEIDA et al., 2010).

O Gambá-de-Orelha-Branca é uma espécie considerada oportunista e que tolera ambientes alterados, sendo encontrado em ambientes fragmentados assim e, inclusive, centros urbanos (MELO; SPONCHIADO, 2012).

Assim como ocorre com outros marsupiais, é uma espécie solitária, com exceção do período reprodutivo, o qual ocorre, no mínimo, uma vez por ano. É uma espécie com hábitos noturnos e crepusculares, procura árvores ocas ou troncos caídos para se abrigar. A gestação

tem duração entre 12-14 dias e nascem de 4-14 filhotes. O desmame inicia a partir do 60º dia de idade dos filhotes e está completo entre 70-100 dias (ROSSI; BIANCONI; PEDRO, 2006;

Figura 1 – Gambá-de-Orelha-Branca, *Didelphis albiventris*

Fonte: SCHÄFER (2018)

Legenda: Fêmea de *D. albiventris* em cativeiro para reabilitação no NURFS-UFPEL

REIS et al., 2006).

O Gambá-de-Orelha-Branca tem importante ação na disseminação de sementes, como demonstrado em pesquisa realizada por Cáceres (2002), onde a dieta foi determinada através de análise fecal e a dispersão de sementes testada através de experimentos de germinação pois, de 71 gambás, 51 destes apresentaram sementes nas fezes. Ainda segundo Cáceres (2002), a diversidade de itens da dieta foi similar entre gambás de diferentes idades.

Cantor et al. (2010), em estudo sobre o potencial de *D. albiventris* em dispersar sementes, após análise de 222 amostras fecais obtidas, relatou que a dieta dos animais foi composta principalmente de invertebrados (sendo 34,9% de artrópodes e 7,8% de moluscos) e frutos (28,8%), seguidos de vertebrados (10,5% de mamíferos, 10,8% aves e 7,2 de peixes). Ainda segundo o mesmo trabalho, machos e fêmeas apresentaram uma dieta similar, de acordo com o encontrado nas fezes.

Essa ampla distribuição de *D. albiventris*, por outro lado, faz com que encontremos muitos desses espécimes mortos em estradas, vítimas de atropelamento. Rosa e Mauhs (2004) relatam atropelamentos de animais na rodovia RS-040, a qual liga a região da Grande Porto Alegre ao litoral central do Rio Grande do Sul, onde *Didelphis albiventris*, durante o período

de dois anos de pesquisa, apresentou a maior frequência de atropelamentos, ou seja, de 57,1%, entre mamíferos, aves e répteis.

Figura 2 - Mapa da área de distribuição de *Didelphis albiventris*

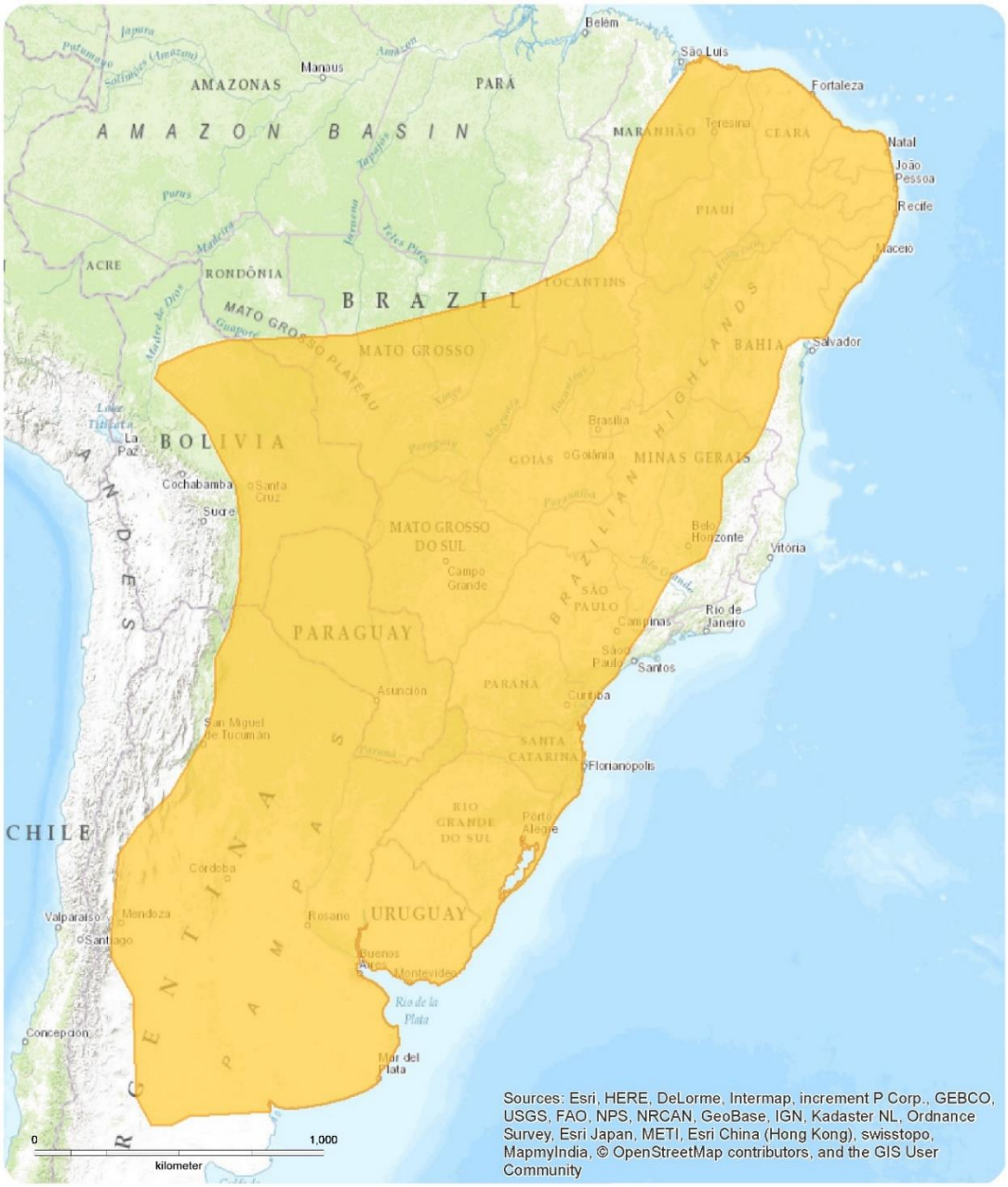

Fonte: IUCN (2016)

Legenda: A área em amarelo indica a região em que o *D. albiventris* é encontrado.

Rosa e Mauhs (2004) sugerem ainda que a alta frequência de atropelamentos de *D. albiventris* está possivelmente relacionada com a abundância da espécie nesta na região, por

tratar-se de um mamífero comum em todo o estado do Rio Grande do Sul e, adicionam que houve uma maior frequência de atropelamentos durante a primavera.

Santana (2012) estudou trechos de quatro rodovias que cortam a região central do Rio Grande do Sul, mais especificamente na região do município de Santa Maria, a saber: BR-158, BR-287, BR-392 e RS-241; com análises mensais durante 1 ano. Durante este período, o autor contabilizou 829 vertebrados vitimados por atropelamentos, sendo que 428 destes eram mamíferos e, destes, 136 eram da espécie *D. albiventris*, representando 16,4% do total de atropelamentos, sendo novamente a espécie mais registrada. Através de análise estatística, Santana (2012) demonstrou que machos de *D. albiventris* tendem a serem mais atropelados que fêmeas nestes trechos citados. Além disso, o maior número de atropelamentos ocorreu durante o verão e primavera (SANTANA, 2012). Santana (2012) também sugere que a espécie *D. albiventris* foi a mais vitimada devido sua característica oportunista e por ser um animal bastante comum e que ocupa diversos tipos de habitats no Rio Grande do Sul.

Hengemühle e Cademartori (2008) estudaram os casos de atropelamentos em um trecho de 12km da RS-389, rodovia localizada no norte do Rio Grande do Sul e que liga os municípios de Osório e Torres, durante o período de 1 ano, através de análises quinzenais. As autoras (2008) relatam a ocorrência de 143 vertebrados silvestres vitimados por atropelamentos, sendo que a classe dos mamíferos foi a segunda mais atingida, representando 29% do total, na qual as ordens mais atingidas foram Didelphimorphia e Carnivora, cada uma com 15 indivíduos cada e, juntas, representam mais de 70% dos registros de atropelamento dentro da classe e, novamente, *D. albiventris* ocupa o primeiro lugar dos mamíferos mais atropelados, com 14 animais contabilizados.

Coelho, Kindel e Coelho (2008), em pesquisa realizada na BR-389 e na BR-101 durante o período de janeiro de 2003 à janeiro de 2004, descrevem os casos de atropelamentos nessas estradas. Durante 1 ano os autores registraram 869 vertebrados atropelados, onde 548 indivíduos foram mamíferos e, destes, 240 espécimes foram classificados como *D. albiventris*.

Para Coelho (2003), esse grande número de gambás atropelados pode estar relacionado com a diminuição ou extinção de outros animais, mesmo que *D. albiventris* seja comum em ambientes fragmentados, assim esta espécie estaria compensando a falta das demais realizando os papéis de predação e dispersão de sementes, o que é extremamente importante para a dinâmica e conservação da fauna e flora.

2.4 MORFOLOGIA DA LÍNGUA DE MAMÍFEROS MARSUPIAIS

Kobayashi et al. (2003), Jackowiak e Godynicki (2007) e Emura, Okumura e Chen (2014), em estudos realizados em alguns marsupiais, relatam para esta infraclasse as seguintes características: presença de uma papila filiforme principal circundada por papilas filiformes acessórias; papilas fungiformes arredondadas; papilas circunvaladas em número de 3, formando um triângulo próximo à raiz da língua, com o ápice voltado posteriormente, onde uma papila posiciona-se sobre a linha média enquanto as demais são lateralizadas. Há também papilas cônicas derivadas da margem póstero-lateral da língua, local onde são identificadas papilas foliadas em outras espécies animais pertencentes às ordens dos primatas (EMURA, 2002a), dos roedores (EMURA 2011) e perissodáctilos (PFEIFFER, 2000).

No marsupial *Bettongia penicillata*, um marsupial australiano micófago (GARKAKLIS; BRADLEY; WOOLLER, 1998; WAYNE et al., 2016) foi descrito que o tecido conectivo do interior das papilas fungiformes apresenta diversas depressões no topo e que as papilas circunvaladas são circundadas por uma estrutura semelhante a uma almofada, além de um sulco característico (EMURA; OKUMURA; CHEN, 2014).

Em coalas, um marsupial estritamente herbívoro (MOORE; FOLEY, 2000), além das características já citadas para marsupiais, apresentam uma saliência no terço posterior da língua denominada de proeminência lingual ou ainda proeminência intermolar, estrutura característica de animais herbívoros (KOBAYASHI, 2003).

A espécie *Wallabia bicolor*, marsupial herbívoro que consome gramíneas, arbustos, samambaias e fungos (HOLLIS et al., 1986; OSAWA, 1990), assim como coalas, também apresenta a proeminência lingual ou intermolar, embora pouco desenvolvida. As papilas filiformes também são identificadas como sendo semelhantes a pontas de lança com longos processos acessórios; após a remoção do epitélio, apresenta um formato semelhante à uma pá, com 6-10 processos acessórios, porém o formato e número de processos variam ao longo da superfície dorsal da língua. As papilas fungiformes, após retirada do epitélio, mostraram diversas cavidades para os botões gustativos (ABE; KOIZUMI; KOBAYASHI, 2001).

Wallabia bicolor, assim como outros marsupiais relatados também apresentam as três papilas circunvaladas na porção posterior da língua. Papilas foliadas não foram identificadas, porém os autores relatam diversas projeções cônicas sem botões gustativos na porção póstero-lateral da língua. Os autores relatam que algumas características estruturais de *Wallabia bicolor* são similares com as de cães e gatos e com a espécie *Tupaia glis*, um mamífero não

marsupial, mas que apresenta também três papilas circunvaladas (ABE; KOIZUMI; KOBAYASHI, 2001).

2.5 MORFOLOGIA DA LÍNGUA EM OUTRAS ESPÉCIES DE MAMÍFEROS

Com relação aos detalhes ultraestruturais da língua de mamíferos, demonstrando a grande diversidade de características entre as espécies, citamos aqui algumas pesquisas semelhantes que deixam evidente essa variação interespécies.

O trabalho ultraestrutural realizado com língua de Tatus-de-nove-cintas (*Dasypus novemcinctus*) – animal onívoro, cuja alimentação compreende insetos, invertebrados, anfíbios, répteis, aves, ovos, matéria vegetal e frutos (MCBEE; BAKER, 1982) - relata a presença de duas papilas circunvaladas contornadas por papilas filiformes; papilas foliadas estão ausentes e papilas fungiformes não apresentam botões gustativos (MORAIS; WATANABE; LOPES, 1991).

Línguas de capivaras (*Hydrochaeris hydrochaeris*), animal herbívoro semiaquático (BARRETO; QUINTANA, 2013), apresentam papilas foliadas na superfície lateral da língua, duas papilas circunvaladas, papilas fungiformes em maior quantidade no ápice e margens laterais da língua evidenciando os poros gustativos (WATANABE et al., 2013).

Já os pinípedes (Ordem Carnivora, Subordem Pinnipedia), são carnívoros marinhos semiaquáticos, que possuem ancestrais em comum com o cão, em que podemos considerar lobos-marinhos, leões-marinhos, morsas, focas e elefantes-marinhos, (RUOPPOLO, 2007). As espécies *Arctocephalus australis* (Lobo-Marinho-do-Sul) e *Otaria flavescens* (Leão-Marinho-do-Sul) possuem registros de ocorrência no Brasil e são as espécies de pinípedes registradas com maior frequência no estado do Rio Grande do Sul (CECLIMAR, 2018). Naya, Arim e Vargas (2002) relatam que a dieta de *Arctocephalus australis*, na Isla de Lobos, Uruguai, é composta predominantemente de peixes teleósteos e cefalópodes. Pauly et al. (1998), em pesquisa que levou em consideração uma série de outros estudos com mamíferos aquáticos, relata que as dietas de *Arctocephalus australis* e *Otaria flavescens* incluem invertebrados bênticos (moluscos, sendo principalmente bivalves e gastrópodes), pequenos crustáceos, lulas, peixes pelágicos e mesopelágicos, peixes demersais, outros mamíferos marinhos, aves aquáticas e, ainda, tartarugas.

Estudo feito em pinípedes por Erdogan, Arias e Pérez (2015) relata que a espécie *Arctocephalus australis* (Lobo-Marinho-Sul-Americano) apresenta o ápice lingual bífido; as papilas filiformes não possuem projeções secundárias, sendo mais pontiagudas no corpo lingual e rombas no ápice; as papilas fungiformes, as únicas que apresentam botões gustativos, distribuem-se aleatoriamente na superfície da língua, na porção caudal do corpo lingual foram encontrados grupos de 2 ou 3 dessas papilas e as que possuem formato de cúpula apresentam numerosos botões gustativos, além disso há um aumento gradual de papilas fungiformes distribuídas no sentido caudal da língua. Os autores Erdogan, Arias e Pérez (2015) relataram ausência de papilas circunvaladas para esta espécie.

Ainda, para *Arctocephalus australis* ainda se encontram papilas cônicas relativamente longas na região da raiz e várias com formato alongado, semelhante a um fio, limitando um sulco terminal nesta região (ERDOGAN; ARIAS; PÉREZ, 2015).

Também Erdogan, Arias e Pérez (2015) relatam o ápice lingual bífido para o pinípede *Otaria flavescens* (Leão-Marinho-Sul-Americano). A superfície dorsal da língua apresentou-se coberta de projeções rombas, oferecendo uma aparência de mosaico ao órgão e, cada uma destas projeções difere em tamanho e diâmetro, sendo projeções menores na metade rostral da língua e projeções maiores em diâmetro na metade caudal. Entre a metade caudal do corpo lingual e sua raiz está descrita a presença de uma papila circunvalada, sendo circundada por um grande sulco e a superfície dorsal desta assemelha-se à uma couve-flor.

Ozotoceros bezoarticus, é uma espécie de veado, portanto um ruminante, que alimenta-se de uma variedade de plantas, especialmente gramíneas, de acordo com a preferência e disponibilidade das mesmas ao longo do ano (JACKSON; GIULIETTI, 1988; LACERDA, 2008). Erdogan e Pérez (2013) relatam nesta espécie a presença de um toro lingual; ausência de papilas lentiformes; uma média de 5 a 9 papilas circunvaladas presentes na metade caudal do toro lingual onde ficam enfileiradas, em ambos os lados; papilas filiformes e fungiformes tanto na superfície dorsal quanto na superfície ventral da língua; e ausência de papilas mecânicas na raiz.

2.6 MORFOLOGIA DA LÍNGUA EM OUTRAS ESPÉCIES DE ANIMAIS

Existem ainda diversos outros estudos sobre a morfologia da língua de diversas espécies de animais de outras classes, como em peixes (ÇINAR; SENOL; KURU, 2008);

répteis: *Trachemys scripta elegans* (BEISSER et al., 1998), *Manouria emys emys* (HEISS et al., 2011), *Eretmochelys imbricata bissa* (IWASAKI; ASAMI; WANICHANON, 1996) e *Lepidochelys olivacea* (IWASAKI; WANICHANON; ASAMI, 1996).

Para diversas espécies de aves está descrita também a morfologia da mucosa lingual: *Trichoglossus haematodus* (EMURA; OKUMURA; CHEN, 2011), *Caprimulgus indicus* (EMURA; OKUMURA; CHEN, 2010), *Dendrocopos kizuki* (EMURA; OKUMURA; CHEN, 2009), *Otus scops* (EMURA; OKUMURA; CHEN, 2009) e *Falco peregrinus* e *Falco tinnunculus* (EMURA; OKUMURA; CHEN, 2008).

Emura, Okumura e Chen (2010) salientam ainda que o estudo morfológico da mucosa lingual de aves pode fornecer dados a respeito do formato da língua, método de apreensão dos alimentos, o tipo de alimentação e ainda o tipo de habitat de cada ave.

Objetivos

3. OBJETIVOS

3.1 OBJETIVO GERAL

Contribuir com o estudo da morfologia lingual em animais silvestres nativos dos biomas brasileiros, utilizando, em específico, Gambás-de-Orelha-Branca (*Didelphis albiventris*) obtidos no estado do Rio Grande do Sul.

3.2 OBJETIVOS ESPECÍFICOS

- Descrever as características morfológicas das células epiteliais e tecidos subepiteliais linguais assim como a distribuição das papilas linguais em *Didelphis albiventris* empregando os métodos de Microscopia de Luz, Microscopia Eletrônica de Varredura e Microscopia Eletrônica de Transmissão;
- Analisar a arquitetura do tecido subepitelial lingual;
- Comparar as alterações a nível intracelular nas diversas fases do desenvolvimento de *D. albiventris* através da Microscopia Eletrônica de Transmissão;
- Quantificar a densidade de colágeno dos tipos I e III ao longo do desenvolvimento lingual de *D. albiventris*, desde os espécimes neonatos até os adultos;
- Estabelecer comparações interespécies afim de tentar justificar o formato de cada papila de acordo com diversos fatores tais como: distribuição geográfica, alimentação, *habitat*, entre outros;
- Dar um destino aos animais atropelados, contribuindo tanto com as pesquisas científicas que podem beneficiar outros animais e áreas de atuação de médicos veterinários e biológos, quanto criar alternativas ao uso de animais vivos no meio científico.

Material e Método

4. MATERIAL E MÉTODO

4.1 ANIMAIS

Foram utilizados 16 animais de ambos os sexos e diferentes idades, da espécie *Didelphis albiventris* obtidos por doação do Núcleo de Reabilitação da Fauna Silvestre (NURFS) e do Departamento de Morfologia (Setor de Anatomia Animal) da Universidade Federal de Pelotas (UFPel), além de animais encontrados mortos por atropelamentos em estradas.

As coletas foram realizadas na primavera, por ser o período em que se relata uma maior visualização destes animais, fase em que ficam mais expostos para buscar alimentos, visto que também corresponde ao período de reprodução dos mesmos, além disso, as fêmeas ficam mais lentas pela necessidade de carregar seus filhotes e, com isso, acabam ficando mais suscetíveis aos atropelamentos e agressões humanas.

Foram utilizados animais de diferentes idades, o que possibilitou a formação de três grupos para análises: fetos, infantis e adultos. A tabela 01 descreve as características dos animais utilizados.

As fêmeas que foram encontradas mortas, porém com filhotes vivos no marsúpio, foram levadas imediatamente ao NURFS, os filhotes foram delicadamente descolados dos mamilos das fêmeas, os mesmos foram mantidos em incubadora e aleitados artificialmente via oral, com intuito de preservar a vida dos mesmos, quando possível.

Os animais considerados fetos são aqueles que foram encontrados ainda no interior do marsúpio, com apenas alguns pelos pouco visíveis, olhos fechados e aderidos ao mamilo da fêmea adulta. Os infantis já apresentam uma cobertura de pelos característica da espécie, podem já ter saído do marsúpio, e, portanto, não são mais lactentes. Os animais adultos foram classificados assim pelo porte, tamanho, peso, dentição, além de serem animais aptos para a reprodução.

Tabela 1 – Dados dos animais utilizados nos experimentos

Animais	**Comprimento (cm)**	**Peso (g)**	**Faixa etária**	**Sexo**	**Comprimento da língua (mm)**
G01	41	3200	Adulto	Macho	80
G02	41,5	*	Adulto	Macho	*
G06	36,5	2100	Adulto	Fêmea	75
G07	4,8	8,81	Feto	Macho	13
G08	5,0	6,63	Feto	Macho	10
G09	4,2	6,33	Feto	Fêmea	11
G10	4,0	5,65	Feto	Fêmea	10
G11	4,3	6,25	Feto	Macho	-
G12	5,2	8,06	Feto	Fêmea	8
G13	5,1	5,83	Feto	Fêmea	12
G17	-	2100	Adulto	Fêmea	75
G18	-	-	Adulto	Macho	69
G19	12,7	81	Infantil	Fêmea	31
G21	10,6	56	Infantil	Fêmea	32
G22	10,3	40	Infantil	Fêmea	28
G27	-	2290	Adulto	Macho	71
*** Dados inexistentes, material oriundo de necropsia**					

Fonte: SCHÄFER, B. T. (2018)

Legenda: Dados dos espécimes de *Didelphis albiventris* coletados e utilizados nos experimentos. Os animais foram identificados por números conforme a obtenção dos mesmos. Os exemplares recebidos que encontravam-se em avançado estágio de autólise foram excluídos da amostragem.

A figura 3 mostra um comparativo entre as 3 diferentes idades dos animais utilizados.

Figura 3: Fotografia dos animais coletados, comparando as diferentes faixas etárias

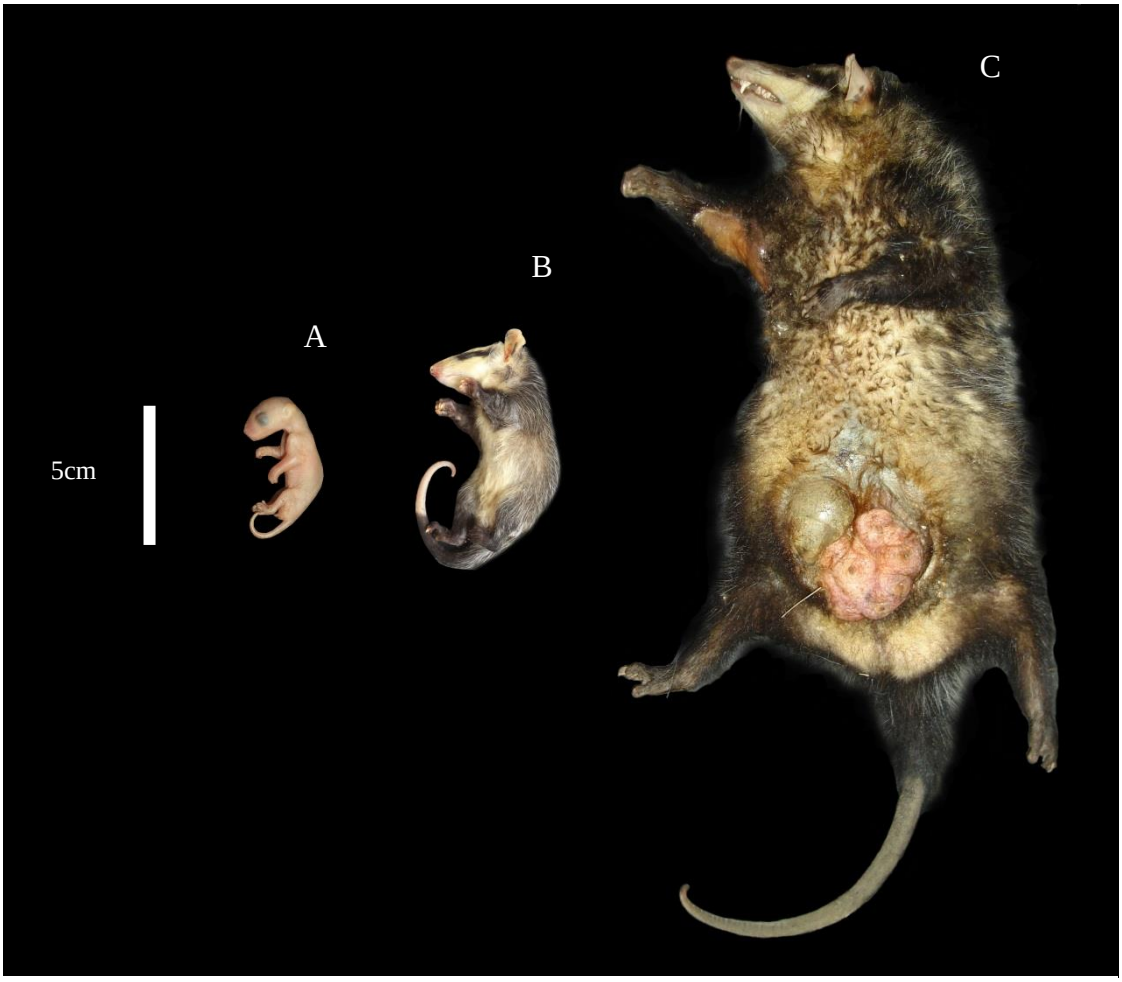

Fonte: SCHÄFER, B. T. (2018)

Legenda: Gambás-de-Orelha-Branca em três diferentes faixas etárias. (A) Feto; (B) Infantil; (C) Adulto.

Após recebimento, os animais adultos foram canulados pelas artérias Carótidas Comuns e perfundidos com a solução fixadora mais adequada conforme o tipo de técnica a ser realizada posteriormente, os mesmos foram mantidos imersos na solução fixadora e, após um período de 24h foi realizada a retirada da língua mediante cautelosa dissecação. Os animais das demais idades, devido aos tamanhos dos mesmos, não foram canulados, logo, as línguas foram coletadas após o recebimento e imersas na solução fixadora de acordo com a técnica a ser executada.

A escolha das técnicas seguiu um padrão de acordo com o estado do animal no *post-mortem*, ou seja, animais recebidos logo após a morte foram destinados para a técnica de microscopia eletrônica de transmissão; animais recebidos algumas horas após a morte ou ainda que tivessem sido refrigerados foram destinados para a técnica de microscopia de luz; e, animais em estágio mais avançado de putrefação ou ainda que foram em algum momento congelados ou provenientes de coleção, foram destinados à técnica de microscopia eletrônica de varredura.

Após a coleta das línguas, estas foram fotografadas e tiveram suas medidas mensuradas. A figura 4 ilustra a diferença macroscópica das línguas entre as diferentes faixas etárias.

Figura 4: Fotografia das línguas dos animais coletados

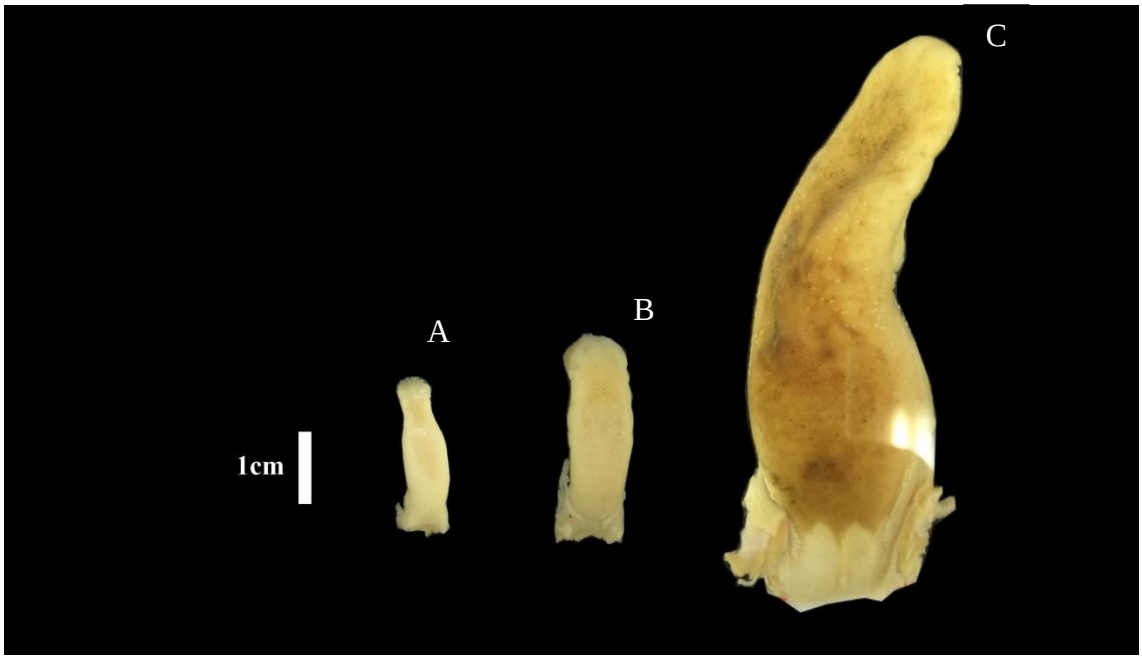

Fonte: SCHÄFER, B. T. (2018)

Legenda: Comparação entre as línguas das três idades utilizadas. (A) Feto; (B) Infantil; (C) Adulto.

Os animais, após a coleta da língua, passaram a fazer parte do acervo do Departamento de Morfologia da UFPel, como previamente acordado entre as partes envolvidas, e serão utilizados para outras pesquisas e atividades de ensino.

Tanto a coleta quanto o transporte destes animais foram previamente autorizados pelo Instituto Chico Mendes de Conservação da Biodiversidade (ICMBio – Ministério do Meio

Ambiente), através do Sistema de Autorização e Informação em Biodiversidade (SISBIO) sob o número 47912-1.

Além disso, todas as coletas e experimentos aqui utilizados foram aprovados pela Comissão de Ética no Uso de Animais da FMVZ/USP sob o número 2275060215.

4.2 MICROSCOPIA ESTEREOSCÓPICA (MESOSCOPIA)

As línguas, antes de serem seccionadas, foram analisadas e fotografadas em microscópio estereoscópico ZEISS Discovery V20, do Departamento de Ecologia, Zoologia e Genética (Instituto de Biologia, Universidade Federal de Pelotas) com o intuito de registrar as características e disposições das papilas linguais, visto que esta análise permite a visualização das papilas linguais no órgão ainda inteiro, ficando mais clara a localização destas ao longo da língua.

4.3 MICROSCOPIA DE LUZ

As amostras foram coletadas e imediatamente imersas em solução fixadora de paraformaldeído 4%. O material passou por uma série de concentrações crescentes de álcoois para desidratação, com posterior diafanização em série de xilóis e incluídos em parafina. Em seguida os tecidos foram submetidos a cortes seriados transversais e longitudinais com 7 μm de espessura em micrótomo Leica RM2145 do Departamento de Anatomia do Instituto de Ciências Biomédicas da USP. Os cortes foram corados com Hematoxilina-Eosina (HE), Azan e Picrosirius.

Os cortes corados em Picrosirius foram examinados sob luz polarizada para evidenciar as fibras de colágenos tipos I e III.

Após as colorações, as lâminas foram montadas com Entellan®, analisadas em microscópio Nikon Eclipse E600 (Laboratório de Biologia Celular e Anatomia Funcional – Departamento de Anatomia do Instituto de Ciências Biomédicas / USP) e as imagens obtidas através de câmera Nikon DS-Ri1 e programa NIS-Elements AR 3.2.

Ainda, após obtenção de imagens, foi realizada a quantificação dos colágenos tipos I e III, nos cortes corados por Picrosirius e analisados sob luz polarizada. Através do programa Adobe Photoshop CC® isolamos as fibras colágenas por tipos, utilizando filtros para as cores "vermelho" e "verde" e, então, através do programa Image J® fizemos a quantificação destas fibras isoladas por campo (7,067 mm²) resultando em porcentagem com valor arbitrário. A comparação das densidades das fibras colágenas foi feita para cada faixa etária.

4.4 MICROSCOPIA ELETRÔNICA DE VARREDURA

Os tecidos foram coletados para microscopia eletrônica de varredura e fixados em solução de Karnovsky modificada contendo glutaraldeído a 2,5% e paraformaldeído a 2% e tamponada com fosfato de sódio 0,1M (pH 7,2) por 24h a 4 °C, segundo a técnica descrita por Watanabe e Yamada (1983). As amostras foram pós-fixadas com solução de tetróxido de ósmio 1% por 2h a 4 °C e desidratados em séries crescentes de etanol (70-100%). Posteriormente as amostras foram submetidas à secagem, através do uso de CO_2 líquido, utilizando o aparelho de ponto crítico Balzers CPD-030 (Processo FAPESP). Por fim, as amostras foram coladas em "stubs" utilizando fita dupla face de carbono ou cobre e esmalte de unhas, formando pontes entre o material biológico e o stub, e posteriormente cobertos com íons de ouro usando o aparelho metalizador Balzers SDC-040 (Departamento de Anatomia do Instituto de Ciências Biomédicas / USP) (Processo FAPESP). Os stubs revestidos foram examinados no microscópio eletrônico de varredura LEO 435VP (Departamento de Cirurgia – FMVZ/ USP) e NEOSCOPE JCM-5000 (Instituto de Química / USP).

4.5 MICROSCOPIA ELETRÔNICA DE VARREDURA EMPREGANDO O MÉTODO DE CORROSÃO

As amostras foram fixadas em solução de Karnovsky modificada (WATANABE; YAMADA, 1983). Após, as amostras foram imersas em solução aquosa de hidróxido de sódio 10% durante 3 a 5 dias, em temperatura ambiente (WATANABE et al., 1994). As amostras foram lavadas com água destilada durante 24 horas, até que os espécimes estivessem claros e

pós-fixados com solução de tetróxido de ósmio 1%, durante 2h a 4 °C. Os espécimes então foram desidratados em série crescente de álcoois até o álcool absoluto. Posteriormente os espécimes foram submetidos à secagem utilizando o aparelho Balzers CPD-030 (Processo FAPESP). Por fim, as amostras foram montadas em "stubs" utilizando fita dupla face de carbono ou cobre e cobertos com íons de ouro usando o aparelho metalizador Balzers SDC-040 (Processo FAPESP). As amostras revestidas foram examinadas nos microscópios eletrônicos de varredura LEO 435VP (FMVZ-USP) e NEOSCOPE JCM-5000 (Instituto de Química / USP).

4.6 MICROSCOPIA ELETRÔNICA DE TRANSMISSÃO

Foram coletados pequenos fragmentos de 3 mm^3 das línguas e colocados em solução fixadora de Karnovsky modificada (WATANABE; YAMADA, 1983) e/ou em solução aquosa de glutaraldeído a 2,5%, a 4 °C por 8 horas. Os tecidos foram lavados 3 vezes em tampão fosfato de sódio, e pós-fixados com tetróxido de ósmio a 1% por 2 horas a 4 °C. Os tecidos foram colocados em solução aquosa de acetato de uranila a 5% por 1 hora e 30 minutos à temperatura ambiente. As amostras foram desidratadas em série crescente de álcoois por 15 minutos cada até o álcool absoluto. Em seguida, o material foi imerso em Óxido de Propileno, duas vezes de 15 minutos cada. Os espécimes foram imersos em Resina Spurr com Óxido de Propileno por 1 hora (proporção de 1:1). Após, o tecido foi imerso nessa solução na proporção de 3:1 por 1 hora e 30 minutos, estas duas últimas etapas em misturador rotatório. Finalmente as amostras foram colocadas em resina pura pelo período de 24 horas. No dia seguinte, foi realizada a inclusão do material em Resina Spurr em moldes de silicone, que foram mantidos por 3 dias em estufa a 60 °C para polimerização. O corte semi-fino foi feito com faca de vidro em ultra micrótomo Leica Ultracut UCT (ICB-USP - Processo FAPESP) com 400 nm de espessura e corado com Azul de Toluidina 1% para a observação das estruturas em microscópio de luz. Foi realizada nova trimagem para corte ultrafino, com a faca de diamante em mesmo micrótomo, com 60 nm de espessura. Os cortes foram coletados em telas de cobre de 200 "mesh", contrastados com acetato de uranila por 3 minutos (WATSON, 1958; WATANABE; YAMADA, 1983) e citrato de chumbo por 3 minutos (REYNOLDS, 1963; WATANABE; YAMADA, 1983) e examinados em microscópico eletrônico de transmissão JEOL 1010 (Departamento de Biologia Celular – ICB/ USP).

Os termos anatômicos e histológicos utilizados na presente pesquisa estão de acordo com a *Nomina Anatomica Veterinária* (INTERNATIONAL COMMITTEE ON VETERINARY GROSS ANATOMICAL NOMENCLATURE, 2012) e *Nomina histologica* (INTERNATIONAL COMMITTEE ON VETERINARY HISTOLOGICAL NOMENCLATURE, 1994).

Resultados

5. RESULTADOS

5.1 ANATOMIA MACROSCÓPICA E ESTEREOMICROSCÓPICA / MESOSCÓPICA

Primeiramente, antes de qualquer análise, estabelecemos os parâmetros para limitar as três regiões linguais. O ápice lingual compreende a região que se estende desde a extremidade livre da língua até a região onde surge o freio lingual. O corpo lingual é o seguimento imediatamente caudal ao ápice, ou seja, consideramos como corpo lingual o segmento que esteve entre o surgimento do freio lingual até a região onde percebemos a papila foliada mais rostral, ou ainda, outra referência, a presença do pilar palatoglossal. A raiz lingual, portanto, é a região que se estende desde o pilar palatoglossal até a extremidade caudal da língua.

Macroscopicamente, as línguas de fetos de *D. albiventris* possuem um aspecto liso, porém durante a coleta foi possível identificar as três papilas circunvaladas no terço caudal, a margem livre do ápice possui um aspecto serrilhado e a superfície dorsal apresenta dois sulcos discretos paralelos ao plano longitudinal mediano. As línguas de fetos tiveram comprimentos entre 8 e 12mm.

As línguas de animais infantis mostram aspectos da língua do animal adulto. São perceptíveis as três papilas circunvaladas na raiz lingual, as papilas foliadas nas margens caudo-laterais do terço caudal da língua, papilas fungiformes que surgem como pontos brancos no corpo lingual, a superfície irregular do dorso do ápice lingual que indica a localização de papilas filiformes e também a margem irregular e serrilhada na extremidade do ápice lingual. As línguas de animais infantis tiveram comprimentos entre 28 e 32mm.

Observando a anatomia de superfície da língua do Gambá-de-Orelha-Branca adulto, podemos afirmar que esta possui um formato achatado dorso-ventralmente e alongado, medindo aproximadamente entre 69 e 80mm de comprimento (figura 5D).

A observação foi feita dividindo a língua em 3 segmentos: ápice, corpo e raiz.

Macroscopicamente são evidentes 4 tipos de papilas: filiformes, fungiformes, circunvaladas e foliadas.

Algumas papilas filiformes são pontiagudas na região central do ápice, com longas projeções de queratina (figura 5A). No corpo e raiz, também são visualizadas papilas filiformes conferindo um aspecto aveludado às regiões (figuras 5B e 5C).

As papilas fungiformes são observadas como pequenos pontos brancos dispersos pela superfície do dorso do ápice e corpo linguais, e nas margens laterais destas regiões (figura 5E). Na raiz lingual não observamos papilas fungiformes.

Além disso, observamos também diversas estruturas puntiformes, semelhantes às papilas fungiformes, contornando a margem livre do ápice lingual, o que nos fetos e animais infantis deu o aspecto serrilhado à extremidade rostral do órgão.

As papilas circunvaladas, localizam-se na região de raiz lingual e são em número de 3, formando um triângulo onde o vértice deste é voltado caudalmente (figura 5F). Estas papilas estão em região que pode ser delimitada rostralmente pelos pilares palatoglossais e, caudalmente, pela orofaringe.

As papilas foliadas estão localizadas na porção caudo-lateral da raiz lingual e revela várias projeções elevadas formando uma fileira no sentido rostro-caudal (figura 5G).

A figura 6 é uma ilustração onde procuramos representar a distribuição das papilas linguais em *D. albiventris* como vimos macroscopicamente. A figura 6A representa uma vista dorsal da língua, e salientamos a presença das papilas filiformes pontiagudas no centro do ápice, as papilas fungiformes na extremidade desta mesma região, papilas fungiformes dispersas pelo ápice e corpo, as três papilas circunvaladas na raiz lingual, papilas foliadas localizadas na lateral desta região, e, ainda, as papilas filiformes que recobrem toda a superfície dorsal lingual dando um aspecto aveludado à mucosa lingual.

A figura 6B é uma representação da vista lateral direita da língua de *D. albiventris*. A intenção desta ilustração é salientar a presença de papilas fungiformes na borda do corpo lingual, também dispersas por entre as papilas filiformes menores.

Figura 5 – Aspectos macroscópicos e estereomicroscópicos de língua de *D. albiventris*

Fonte: SCHÄFER, B. T. (2018)

Legenda: Língua de *D. albiventris* adulto sob análise macroscópica (D) e em microscópio estereoscópico (A-C; E-G). A: Papilas filiformes presentes no ápice lingual; B: Papilas filiformes presentes no corpo lingual; C: Papilas filiformes presentes na raiz lingual; D: Aspecto geral do dorso lingual; E: Papilas fungiformes no ápice lingual, vistas como pequenos pontos esbranquiçados (setas brancas); F: Papilas circunvaladas (setas brancas) formando um triângulo na raiz lingual; G: Fileira de papilas foliadas (setas brancas) na região caudo-lateral da raiz lingual. Barras: 2 µm (A-C); 5 µm (F-G); 10 µm (E).

Figura 6 – Ilustração baseada na observação macroscópica de língua de *D. albiventris*

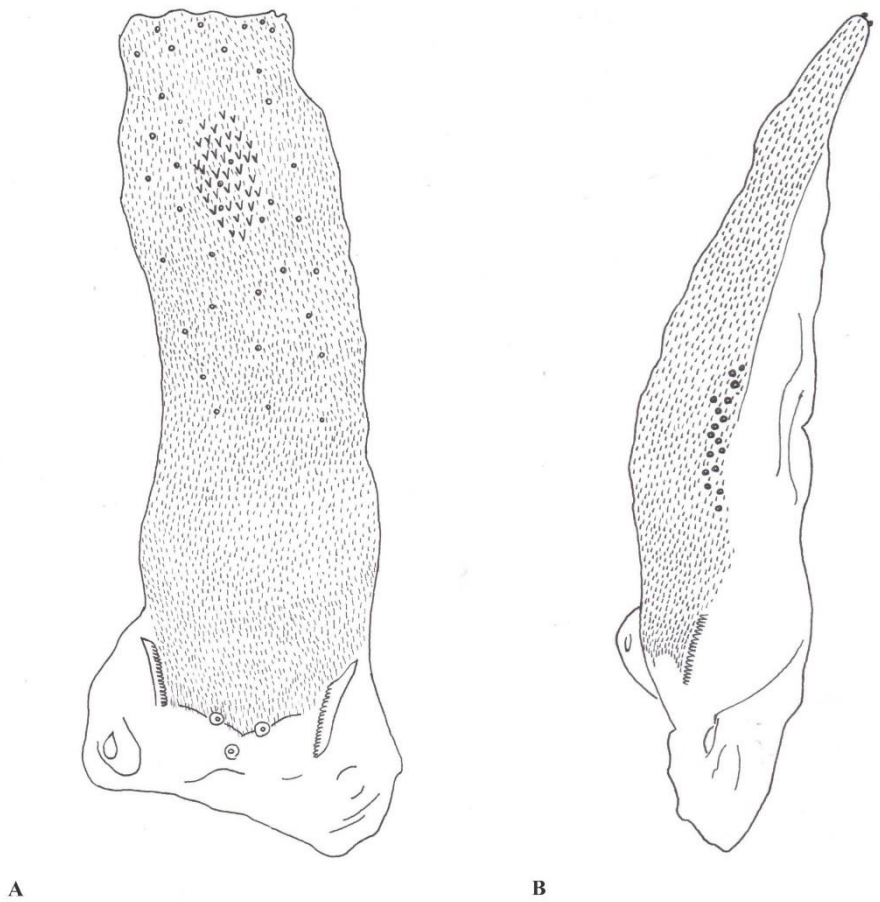

Fonte: SCHÄFER, B. T. (2018)

Legenda: Ilustrações de língua de *D. albiventris* adulto. A: Vista dorsal da língua onde as estruturas pontiagudas e puntiformes representam, respectivamente, papilas filiformes e fungiformes; na raiz lingual destacamos as três papilas circunvaladas e, na lateral desta região estão as papilas foliadas. Notar que toda a superfície dorsal lingual está coberta com papilas, também filiformes, porém, por serem menores e menos robustas dão uma característica aveludada ao órgão. B: Vista lateral direita da língua onde destacamos a presença de papilas fungiformes na lateral do corpo lingual.

5.2 MICROSCOPIA DE LUZ

Através da microscopia de luz observamos que fetos de *D. albiventris* apresentam uma superfície lingual praticamente lisa (figura 7A), ou seja, não possuem ainda papilas totalmente desenvolvidas, com exceção das circunvaladas (figuras 7B, B'), pouco salientes. Além disso não identificamos botões gustativos nas papilas circunvaladas de fetos. Nas regiões do corpo (figuras 7C, C') e ápice (figuras 7D, D') o tecido epitelial estratificado pavimentoso forma estruturas semelhantes a placas, que correspondem aos brotamentos das papilas linguais.

Em animais infantis observamos papilas filiformes, fungiformes, circunvaladas e foliadas mais estruturadas. As papilas filiformes já são estruturas alongadas e bem desenvolvidas (figuras 8A, A'). As papilas fungiformes apresentam uma superfície arredondada e a base afunilada (figuras 8B, B'). As papilas circunvaladas já possuem um valo no entorno (figuras 8C, C'), estão rodeadas de papilas filiformes, e observamos a desembocadura dos ductos das glândulas salivares linguais no espaço que envolve a papila circunvalada. As papilas foliadas surgem como pequenas estruturas alongadas na porção lateral da raiz lingual, revelando a disposição de folhas, porém também não estão completamente desenvolvidas (figuras 8D, D').

Em animais adultos, todas as papilas mostram-se bem desenvolvidas. Papilas filiformes com aspecto alongado e longas projeções com o revestimento de células epiteliais queratinizadas (figuras 9A, A'). Papilas fungiformes mais arredondadas e com formato de cúpula (figuras 9B, B'). Papilas circunvaladas apresentam um profundo valo (figura 9C), chamado de fossa circular, localizado entre o que aqui chamaremos de parede lingual e parede papilar; e botões gustativos na metade ventral das paredes papilares destas (figura 9C'). Em algumas papilas foliadas (figura 9D) também identificamos botões gustativos (figura 9D'), porém apenas na metade ventral das mesmas.

Através da coloração Azan foi possível realizarmos uma primeira análise da distribuição das fibras colágenas, as quais ficam coradas de azul. Nos cortes de línguas de fetos notamos a presença das fibras, principalmente como tecido subepitelial e entre as fibras musculares (figura 10A). Em animais infantis, observamos a marcação das células acinares das glândulas salivares linguais (figura 10B). Em adultos, é visível a trama de fibras colágenas que envolvem os vasos sanguíneos presentes na porção ventral da língua (figura 10C), além de notarmos, também as fibras colágenas que penetram nas papilas, como no caso das papilas fungiformes presentes na extremidade do ápice lingual (figura 10D). Ainda, pela

coloração de Azan pudemos identificar também os botões gustativos na papila fungiforme recém mencionada, que não havíamos identificado nas análises com HE (figura 10D).

Nos cortes histológicos seriados de línguas de fetos e de animais infantis, corados com Picrosirius observamos uma fraca marcação de fibras colágenas, talvez por ser ainda um órgão em desenvolvimento. Nestas idades o colágeno predominante foi o tipo III (fibras verdes) e localizado principalmente na região subepitelial, especialmente na porção dorsal da língua onde atua como um sustento para as papilas que estão se desenvolvendo e ao redor dos vasos de maiores calibres, encontrados na metade ventral da língua (figuras 11A, A', B, B').

Examinando as lâminas de cortes de línguas de animais adultos, corados com o método de Picrosirius, identificamos, visualmente, uma maior densidade de colágeno tipo I (fibras vermelhas ou amarelas) se compararmos aos demais grupos, este distribuído tanto no interior da língua, perpassando entre as fibras musculares, (figuras 12A, A') como no interior das papilas (figuras 12B, B'). Nota-se a presença expressiva de colágeno ao redor dos vasos da metade ventral lingual (figuras 12C, C'). Porém, na análise quantitativa, obtivemos dados que indicam uma maior porcentagem de fibras colágenas tipo I para as três idades. Segundo a análise quantitativa, fetos possuem 7,6% de fibras tipo III para 8,4% de fibras tipo I; infantis possuem 5,7% de fibras tipo III e 6,6% de fibras tipo I e; para adultos, 8,5% de fibras tipo III para 8,7% de fibras tipo I.

Nos cortes histológicos de línguas de diferentes idades, observamos os ácinos serosos das glândulas salivares linguais, embora em fetos estes ácinos estejam mais restritos no terço caudal da língua, nas proximidades das papilas circunvaladas. Fibras musculares foram notadas nas três idades tanto perpendiculares quanto paralelas em relação à superfície dorsal da língua.

Fibras musculares foram visualizadas em vários sentidos e camadas. Na porção profunda e ventral das línguas foram identificados vários feixes de fibras nervosas e vasculares.

Figura 7 – Análise por Microscopia de Luz de língua de feto de *D. albiventris*

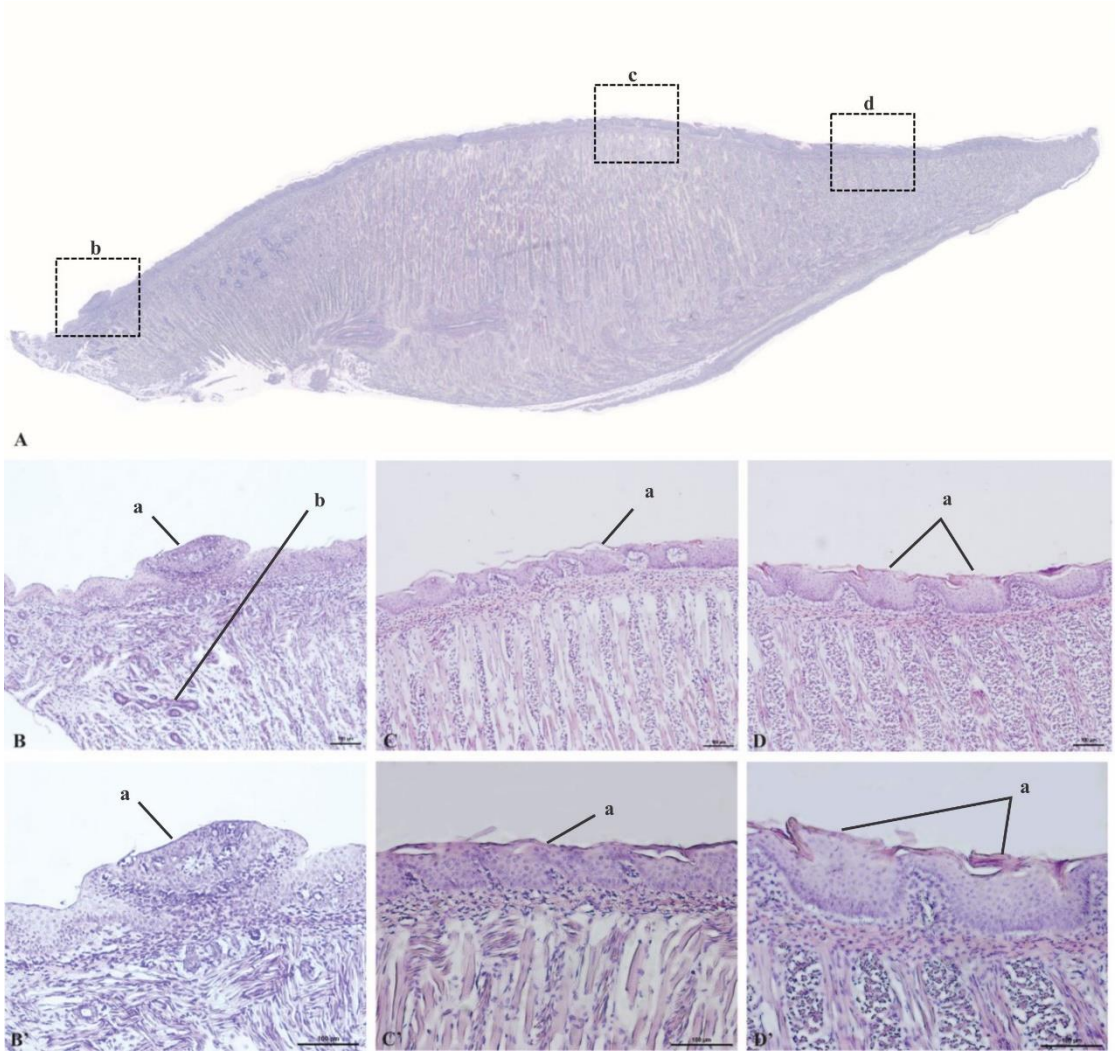

Fonte: SCHÄFER, B. T. (2018)

Legenda: Análise por Microscopia de Luz de língua de fetos de *D. albiventris*, cortes longitudinais corados com HE. A: Aspecto geral da língua de um feto, as linhas pontilhadas (b, c, d) indicam as regiões das fotos seguintes (B, C, D) respectivamente; B, B': Raiz lingual, indicando uma papila circunvalada (a) em desenvolvimento e tecido glandular (b); C, C': Corpo lingual, com uma superfície dorsal sem papilas (a); D, D': Ápice lingual, com o epitélio formando estruturas semelhantes à placas (a). Barras: 100 µm (B, B', C, C', D, D').

Figura 8 – Análise por Microscopia de Luz de língua de espécimes infantis de *D. albiventris*

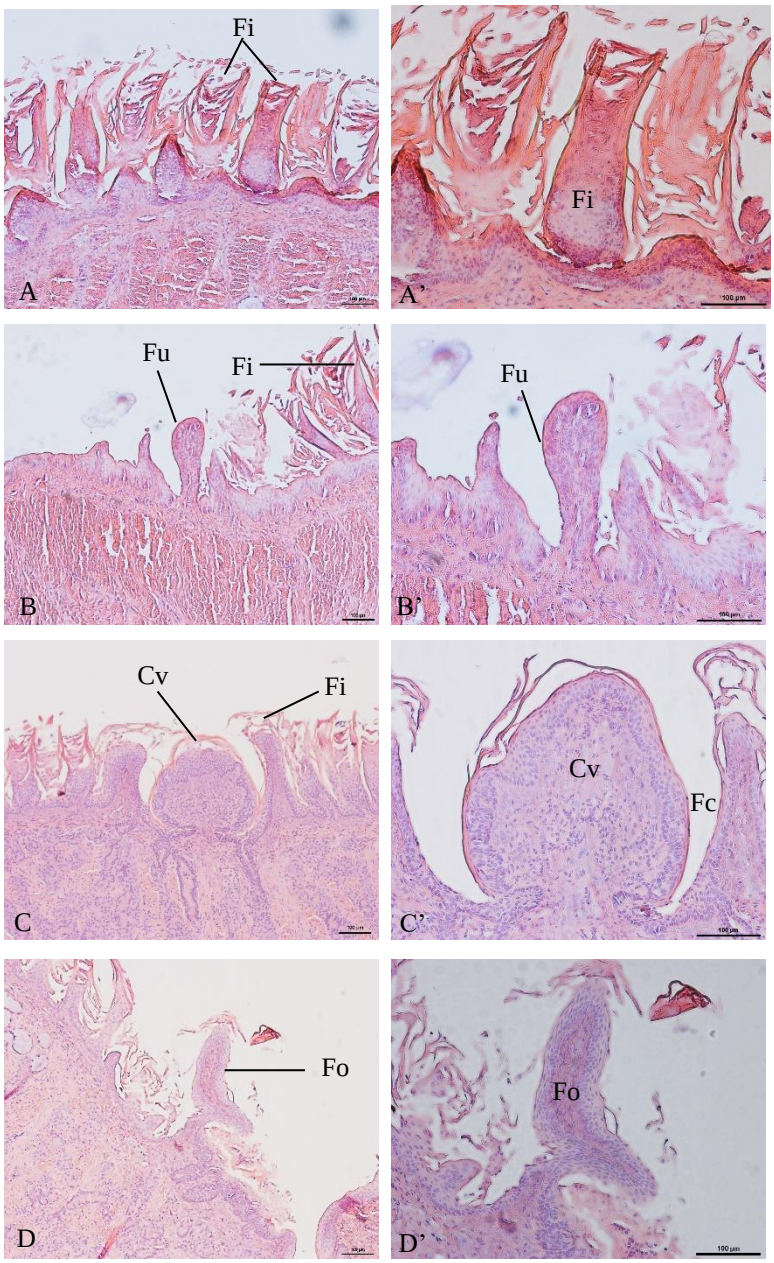

Fonte: SCHÄFER, B. T. (2018)

Legenda: Análise por Microscopia de Luz de língua de espécimes infantis de *D. albiventris*, cortes corados com HE. A, A': Papilas filiformes (Fi) com projeções de queratina; B, B': Papila fungiforme (Fu), papilas filiformes (Fi); C, C': Papila circunvalada (Cv), papila filiforme (Fi) e fossa circular (Fc) que circunda a papila circunvalada; D, D': Papila foliada (Fo). Barras: 100 µm (A, A', B, B', C, C', D, D').

Figura 9 – Análise por microscopia de luz de língua de adulto de *D. albiventris*

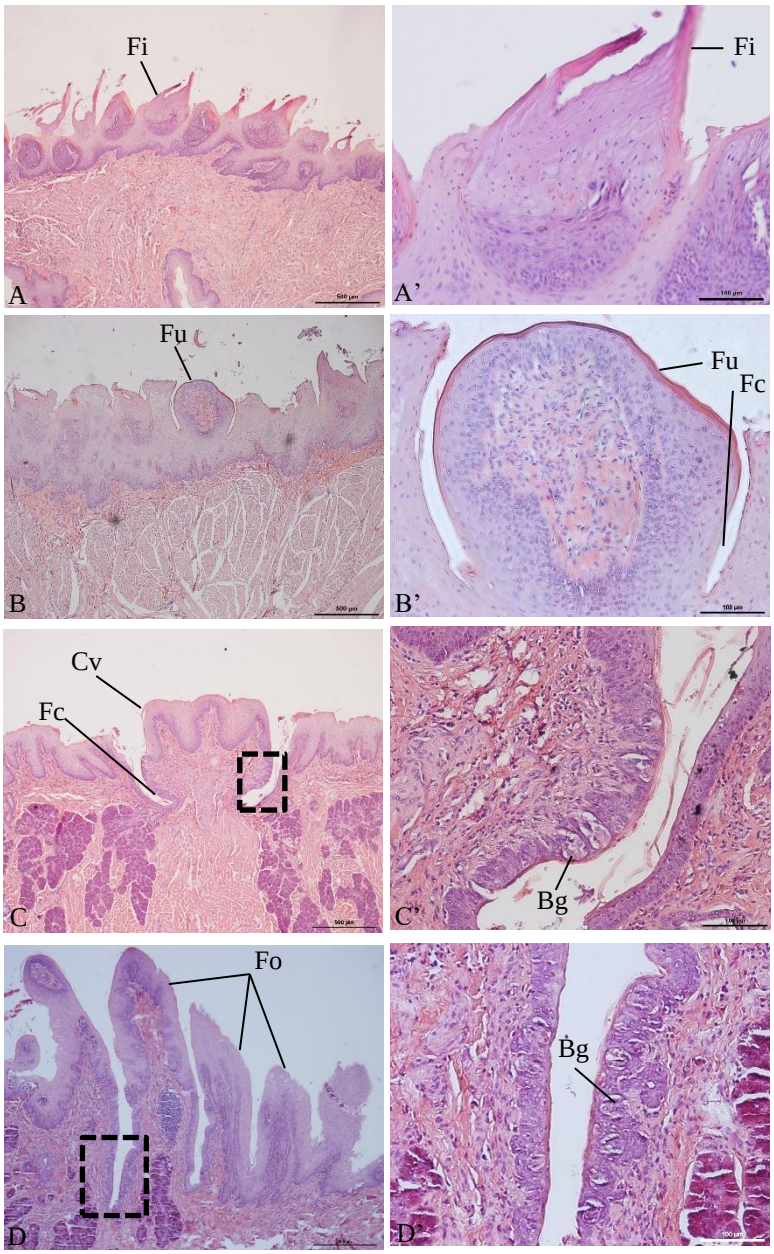

Fonte: SCHÄFER, B. T. (2017)

Legenda: Análise por microscopia de luz de língua de espécimes adultos de *D. albiventris*, cortes corados com HE. A: Papilas filiformes do ápice lingual (Fi); A': Projeção de queratina (Fi) em papila filiforme; B: Papila fungiforme (Fu) presente no corpo lingual; B': Vista aumentada da papila fungiforme (Fu) anterior, indicando a fossa circular (Fc) entre esta e uma papila filiforme adjacente; C: Papila circunvalada (Cv) e a fossa circular (Fc), a linha pontilhada indica a região da foto seguinte; C': Botões gustativos (Bg) na porção lateral de uma papila circunvalada; D: Papilas foliadas (Fo), a linha pontilhada indica a região da foto seguinte; D': Botões gustativos (Bg) em uma papila foliada. Barras: 500 µm (A, B, C, D), 100 µm (A', B', C', D').

Figura 10 – Análise por Microscopia de Luz de língua de *D. albiventris*, nas diferentes idades, utilizando coloração Azan

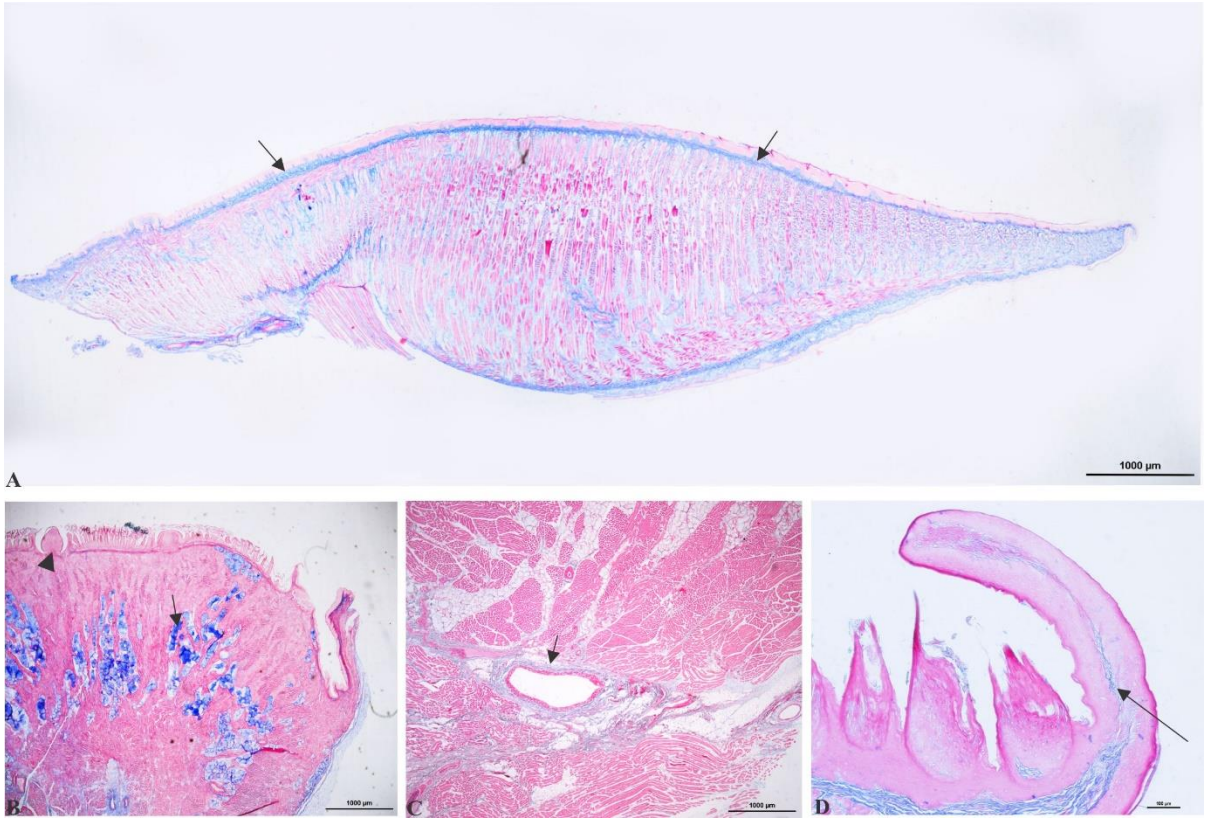

Fonte: SCHÄFER, B. T. (2018)

Legenda: Análise por Microscopia de Luz de língua de fetos, infantis e adultos de *D. albiventris*, cortes corados com Azan. A: Vista geral de língua de feto, demonstrando a presença de fibras colágenas subepitelialmente (setas pretas) e entre os feixes musculares; B: Raiz lingual de *D. albiventris* infantil onde podemos observar a marcação em azul das células acinares das glândulas salivares linguais (seta preta), a cabeça de seta preta indica uma papila circunvalada; C: Região ventral de língua de *D. albiventris* adulto mostrando a presença de fibras colágenas (seta preta) ao redor dos vasos sanguíneos linguais; D: Corte de língua de animal adulto destacando a penetração das fibras colágenas (seta preta) no interior das papilas linguais, no caso uma papila fungiforme presente na extremidade do ápice. Barras: 1000 µm (A, B, C), 100 µm (D).

Figura 11 – Análise por Microscopia de Luz de língua de feto e espécime infantil de *D. albiventris*, utilizando coloração de Picrosirius

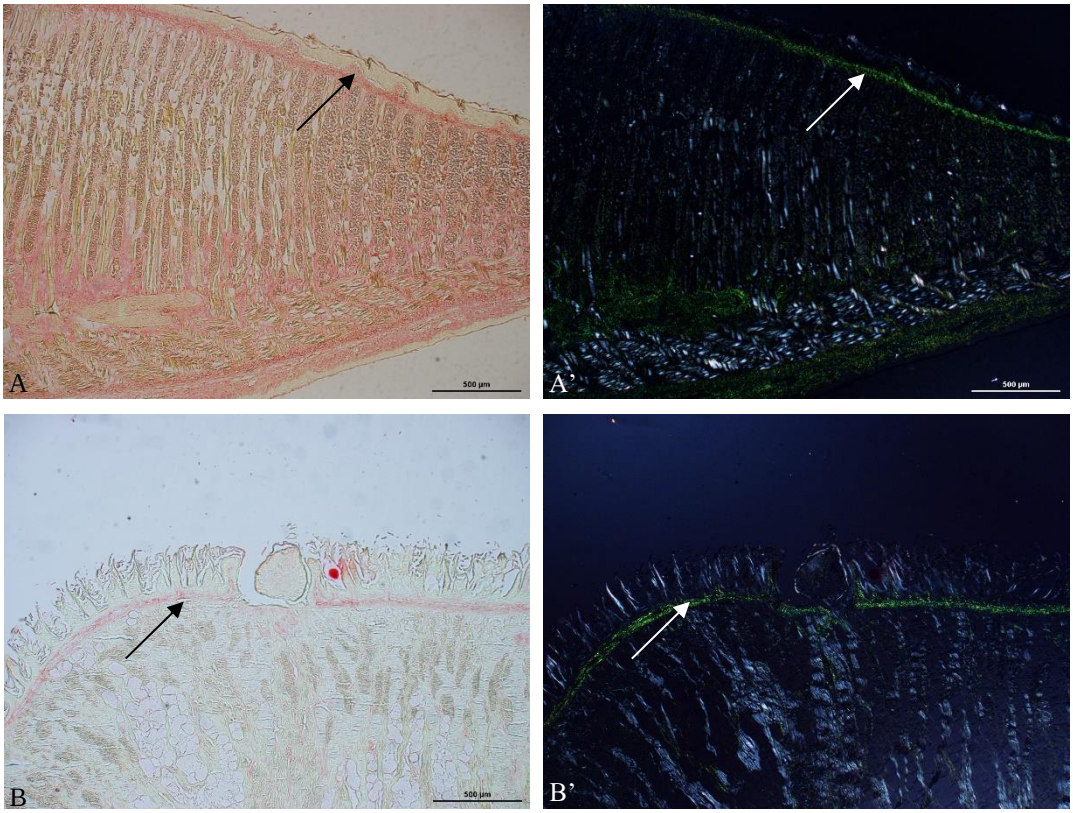

Fonte: SCHÄFER, B. T. (2018)

Legenda: Análise por Microscopia de Luz de línguas de espécimes feto e infantil de *D. albiventris*, cortes corados com Picrosirius. A, A': Língua de feto, as setas indicam o colágeno subepitelial, visto em campo claro (A) e sob luz polarizada (A'); B, B': Língua de espécime infantil, as setas indicam novamente o colágeno subepitelial, visto em campo claro (B) e sob luz polarizada (B'). Em ambas fotos visualizadas sob luz polarizada (A', B') podemos notar o predomínio de colágeno tipo III (fibras verdes). Barras: 500 µm (A, A', B, B').

Figura 12 – Análise por Microscopia de Luz de língua de adulto de *D. albiventris*, utilizando coloração de Picrosirius

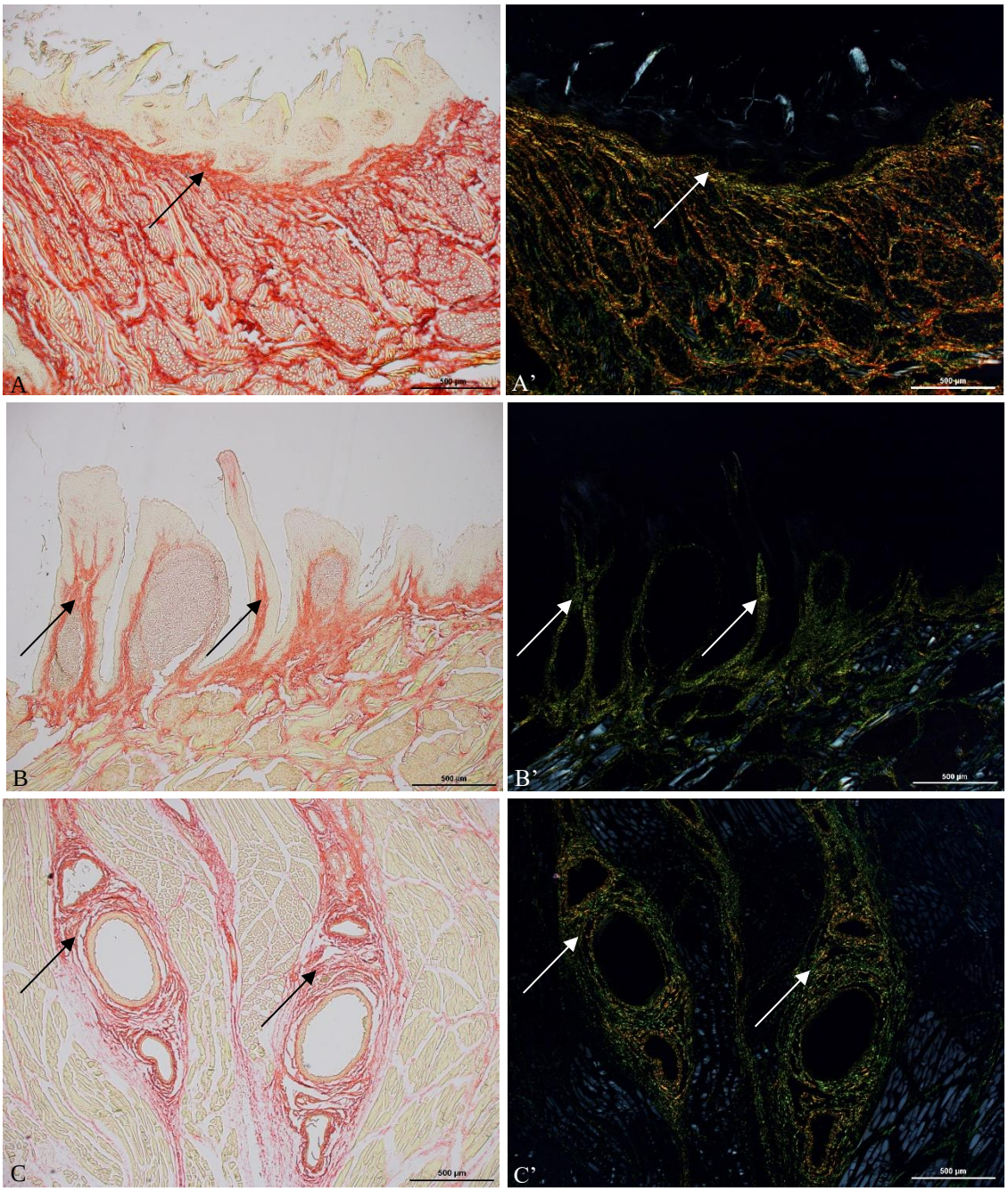

Fonte: SCHÄFER, B. T. (2018)

Legenda: Análise por Microscopia de Luz de língua de espécimes adultos de *D. albiventris*, cortes corados com Picrosirius. A, A': As setas indicam fibras colágenas no ápice lingual; B, B': Setas indicam as projeções de colágeno que ascendem pelas papilas foliadas; C, C': Setas indicam a expressiva quantidade de colágeno ao redor de vasos localizados na metade ventral da língua. A, B, C: Cortes visualizados em campo claro. A', B', C': Cortes visualizados sob luz polarizada indicando fibras colágenas do tipo I (vermelhas) juntamente com fibras do tipo III (verdes). Barras: 500 µm (A, A', B, B', C, C').

5.3 MICROSCOPIA ELETRÔNICA DE VARREDURA

5.3.1 Análise da superfície de interface epitélio-tecido conjuntivo

Ao microscópio eletrônico de varredura foi possível observar a superfície de interface epitélio-tecido conjuntivo revelando a organização do tecido subepitelial. Para esta análise temos apenas resultados em animais adultos.

O tecido subepitelial das papilas filiformes próximas à extremidade livre da língua, no ápice lingual, forma estruturas que assemelham-se a pequenas mãos, onde em uma das extremidades há uma projeção arrendondada que lembra um coxim seguido de diversas projeções que parecem dedos, os quais variam em quantidade, indo de 10 até 28 projeções (figuras 13A, A').

Papilas filiformes em que são visualizadas as projeções de queratina apresentam este coxim mais desenvolvido, achatado e alongado, em comparação com as anteriores. As projeções que antes se assemelhavam a dedos nestas também são mais alongadas e delgadas, dificultando a contagem (figuras 13B, B').

As papilas filiformes que dão a aparência aveludada ao corpo e à raiz parecem perder a projeção semelhante a um coxim, ficando somente com as projeções alongadas e finas (figuras 13C, C').

As papilas fungiformes presentes na margem do ápice lingual se projetam para além da superfície lingual, sendo bem proeminentes, tortuosas e achatadas (figura 14A).

Na porção dorsal do ápice e do corpo, encontram-se papilas fungiformes dispersas por entre as filiformes e apresentam, algumas vezes, formato de uma concha bivalve (figura 14A').

Todas as papilas fungiformes encontradas apresentaram diversas depressões na porção dorsal do tecido subepitelial que as sustenta. Não foram identificadas fungiformes em região de raiz.

As duas papilas circunvaladas localizadas mais rostralmente apresentam formato ovalado, enquanto que a terceira papila, localizada mais caudalmente, mostra uma forma arredondada. Tanto a papila em si, como a margem da vala que a circunda, apresentam superfície irregular (figuras 14B, B').

As papilas foliadas compreendem diversas projeções digitiformes lembrando pequenas folhas alongadas com várias depressões na superfície, especialmente nas porções centrais destas (figuras 14C, C’).

Figura 13 – Análise das amostras empregando a Microscopia Eletrônica de Varredura, com aplicação da técnica de corrosão, de língua de adulto de *D. albiventris*

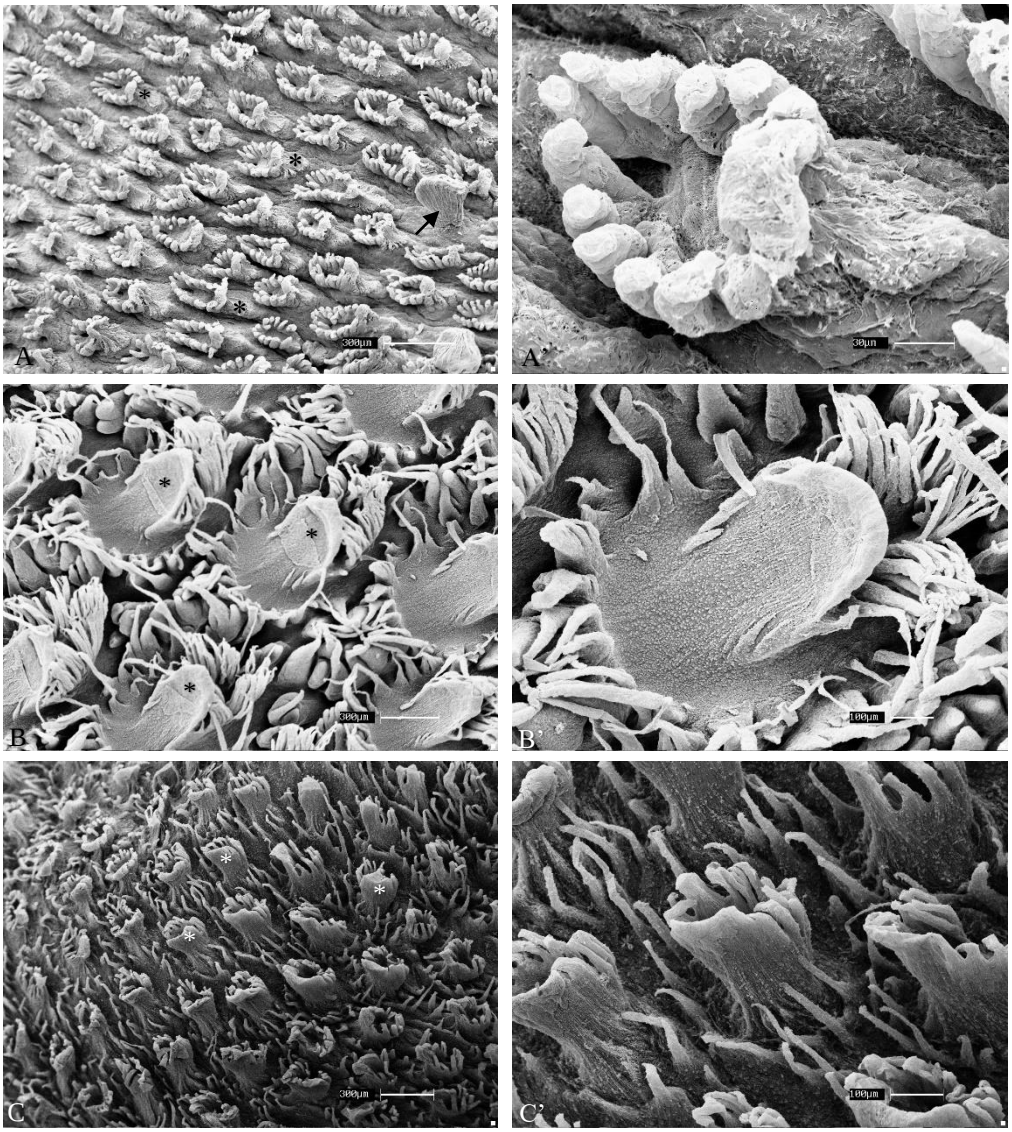

Fonte: SCHÄFER, B. T. (2018)

Legenda: Análise por MEV do tecido subepitelial de língua de espécimes adultos de *D. albiventris*. A: Papilas filiformes (*) e papila fungiforme (seta preta) em ápice lingual; A': Papila filiforme do ápice lingual com formato de mão; B: Papilas filiformes (*) do corpo lingual; B': Papila filiforme do corpo lingual com as suas diversas projeções acessórias; C: Papilas filiformes (*) do corpo lingual, próximas à raiz lingual; C': Papilas filiformes da foto anterior, ampliadas para mostrar como os processos são mais delgados nesta região. Barras: 300 µm (A, B, C); 100 µm (B', C') e 30 µm (A').

Figura 14 – Análise por Microscopia Eletrônica de Varredura, com aplicação da técnica de corrosão, de língua de adulto de *D. albiventris*

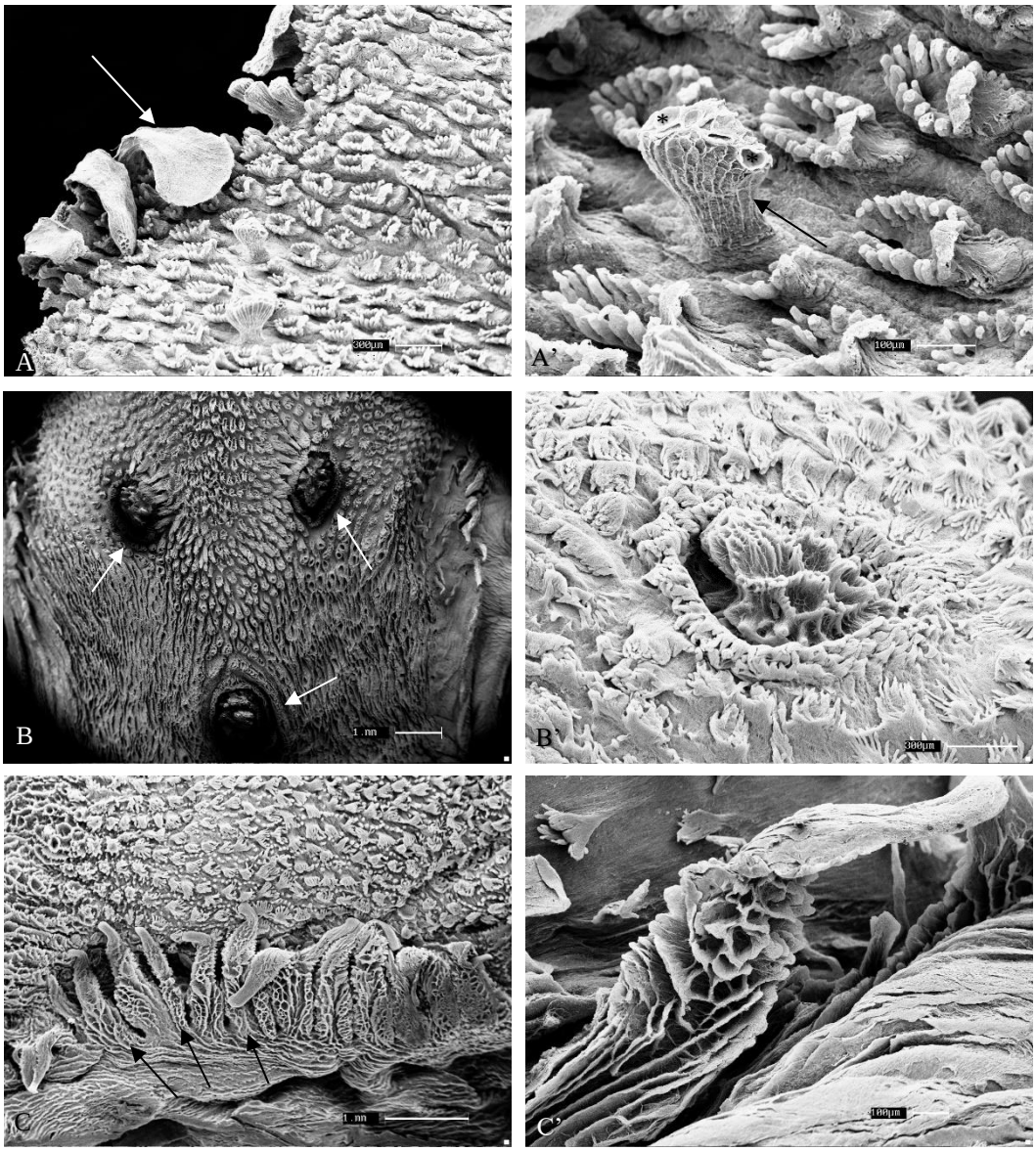

Fonte: SCHÄFER, B. T. (2018)

Legenda: Análise por MEV do tecido subepitelial de língua de espécimes adultos de *D. albiventris*. A: Papila fungiforme (seta branca) na extremidade livre do ápice lingual; A': Papila fungiforme (seta preta) na superfície dorsal do ápice lingual onde é possível observar com clareza as depressões (*) que acomodam os botões gustativos; B: Papilas circunvaladas (setas brancas); B': Papila circunvalada evidenciando as diversas depressões em sua superfície; C: Papilas foliadas (setas pretas); C': Papila foliada destacando as depressões na superfície. Barras: 1mm (B, C); 300 µm (A, B'); 100 µm (A', C').

5.3.2 Análise da camada epitelial

Nas amostras de línguas de fetos, verificamos que estes apresentam uma superfície lingual com poucas saliências, dando a impressão de haver escamas na superfície lingual (figura 15A). As papilas fungiformes mostram-se como discretos brotamentos arredondados (figura 15B). Na superfície dorsal da raiz lingual notamos a presença das três papilas circunvaladas, porém o sulco que as circunda parece raso (figura 15C). As papilas foliadas também foram identificadas, estas surgem como várias projeções que partem de uma base comum (figura 15D).

Em animais infantis, observamos que no ápice lingual as papilas filiformes apresentam-se como diversas hastes, bem desenvolvidas, voltadas caudalmente, com diversas projeções acessórias ao redor (figura 16A). Já no corpo e raiz linguais, estas papilas filiformes parecem delicados fios de cabelo (figura 16A'). Ainda no ápice lingual, na extremidade livre, observamos uma série de projeções arredondadas, possivelmente papilas fungiformes (figura 16B). Na superfície dorsal do ápice e corpo linguais, as papilas fungiformes são vistas como pontos arredondados dispersos por entre as papilas filiformes (figura 16B’). As duas papilas circunvaladas rostrais, com formato ovalado, indicam o limite caudal até onde se estende a cobertura de papilas filiformes; a papila circunvalada mais caudal, localizada sobre o plano mediano, é mais arredondada e não é rodeada por papilas filiformes (figuras 16C, C’). As papilas foliadas já estão mais alongadas e não mostram claramente a base em comum (figura 16D).

Em animais adultos, observamos, assim como nas análises descritas anteriormente, que as papilas filiformes apresentam morfologias distintas nas diferentes regiões da língua.

As papilas filiformes que apresentam a projeção de queratina são vistas como colunas pontiagudas cercadas de diversas projeções alongadas e delgadas (figura 17A).

As papilas filiformes presentes no corpo lingual e que dão um aspecto aveludado a esta região na análise macroscópica, aparecem como várias e delicadas projeções pontiagudas que juntas, em grupo de número variável, compartilham uma base em comum, ao redor de uma projeção achatada (figura 17B). As papilas filiformes presentes na raiz lingual, assim como nas outras análises, parecem diversos fios de cabelo que se sobrepões, dificultando a contagem (figura 17C).

As papilas fungiformes estão dispersas pelo ápice e corpo por entre as papilas filiformes e estão parcialmente cobertas numa elevação da mucosa, dando a impressão de apresentar um valo ao seu redor como é visto nas papilas circunvaladas (figura 17D).

As papilas circunvaladas, por sua vez, são estruturas globosas que não se elevam muito acima da superfície lingual como as demais papilas (figura 17E).

As papilas foliadas nos animais adultos são vistas como pequenas e delgadas elevações na margem caudo-lateral da língua e, nesta idade, estas papilas estão separadas por profundos sulcos (figura 17F). Através da microscopia eletrônica de varredura foi possível, ainda, medir a altura destas papilas, onde a menor papila apresentou 0,70mm de comprimento e, a maior 1,85 mm de comprimento. Aproximadamente 20% das papilas foliadas apresentam 1,5 mm de comprimento, como demonstrado no gráfico 01.

Em todas as amostras analisadas notamos o tecido em processo de renovação, através da descamação epitelial.

Nas amostras das três idades analisadas observamos um número variável de 13-18 papilas foliadas.

Gráfico 1 – Histograma de frequência de distribuição das alturas das papilas foliadas em adultos de *D. Albiventris*

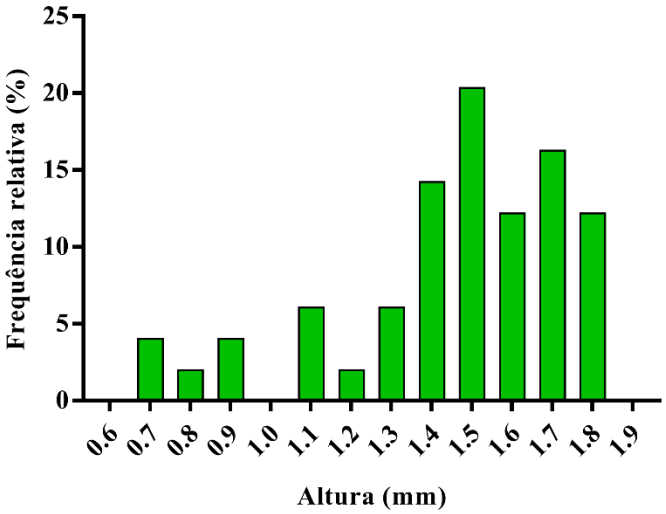

Fonte: SCHÄFER, B. T. (2018)

Legenda: O gráfico demonstra que, aproximadamente, 20% das papilas foliadas apresentam em torno de 1,5 mm de altura. As papilas de menores tamanhos representam as papilas das extremidades das fileiras de papilas foliadas.

Figura 15 – Análise por Microscopia Eletrônica de Varredura de língua de feto de *D. albiventris*

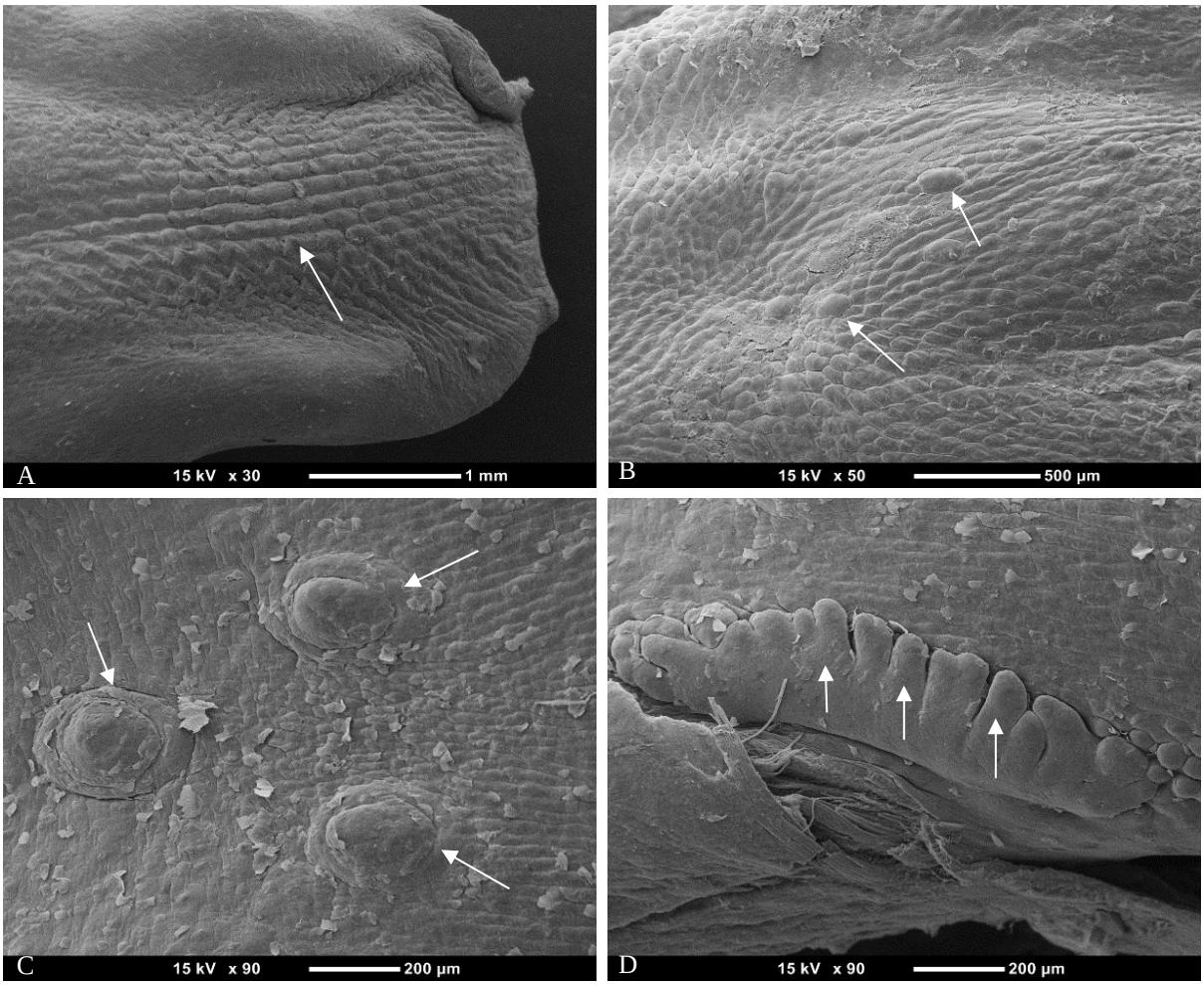

Fonte: SCHÄFER, B. T. (2018)

Legenda: Análise por MEV de língua de fetos de *D. albiventris*. A: Superfície dorsal do ápice lingual com papilas em desenvolvimento (seta branca); B: Brotamento das papilas fungiformes (setas brancas) na superfície dorsal da língua; C: As 3 papilas circunvaladas na raiz lingual (setas brancas); D: Papilas foliadas (setas brancas) compartilhando uma base em comum. Barras: 1 mm (A); 500 µm (B); 200 µm (C, D).

Figura 16 – Análise por Microscopia Eletrônica de Varredura de espécime infantil de *D. albiventris*

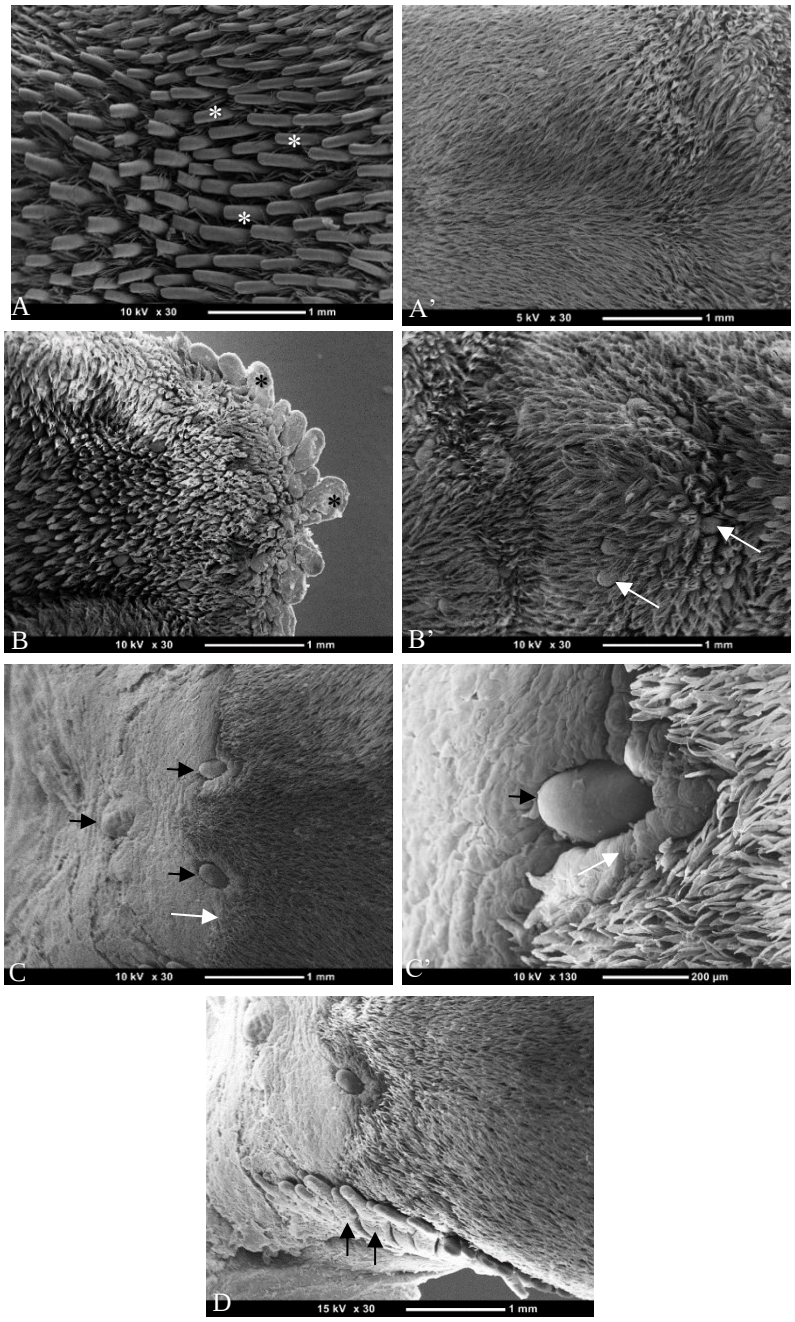

Fonte: SCHÄFER, B. T. (2018)

Legenda: Análise por MEV de língua de espécimes infantis de *D. albiventris*. A: Papilas filiformes (*) formando hastes; A': Superfície dorsal do corpo lingual onde identificamos papilas filiformes filamentosas; B: Papilas fungiformes (*) na extremidade livre do ápice lingual; B': Papilas fungiformes (setas brancas) presentes na superfície dorsal do corpo lingual; C: Papilas circunvaladas (setas pretas) e limite caudal (seta branca) da extensão das papilas filiformes; C' Papila circunvalada (seta preta) envolva por uma saliência de mucosa (seta branca) com ausência de papilas; D: Papilas foliadas (setas pretas). Barras: 1 mm (A, A', B, B, C, D); 200 µm (C').

Figura 17 – Análise por Microscopia Eletrônica de Varredura de língua de adulto de *D. albiventris*

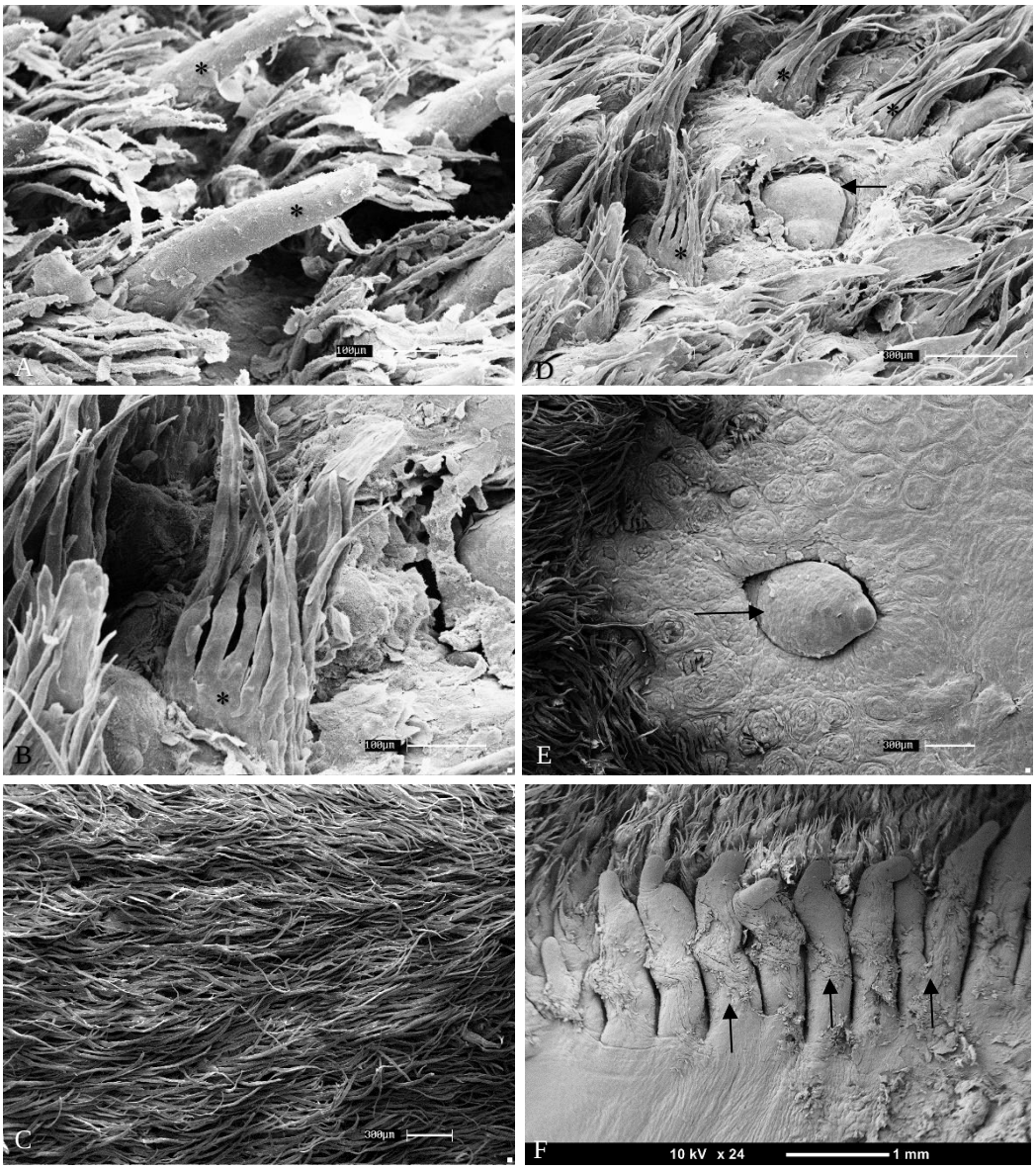

Fonte: SCHÄFER, B. T. (2018)

Legenda: Análise por MEV de língua de espécimes adultos de *D. albiventris*. A: Papilas filiformes (*) em formato de hastes com diversos processos acessórios ao redor, no ápice lingual; B: Papila filiforme (*) do corpo lingual com processos acessórios delgados e alongados; C: Papilas filiformes na raiz lingual, lembrando fios de cabelo; D: Papila fungiforme (seta preta) por entre papilas filiformes (*); E: Papila circunvalada (seta preta); F: Papilas foliadas (setas pretas). Barras: 300 µm (C, D, E, F); 100 µm (A, B).

5.4 MICROSCOPIA ELETRÔNICA DE TRANSMISSÃO

Na microscopia eletrônica de transmissão foi possível distinguir com clareza as camadas epiteliais que compõem a mucosa lingual, nas três diferentes idades analisadas.

A camada superficial estratificada córnea, nos três grupos analisados, mostrou-se como diversas sobreposições de células achatadas, com margens irregulares e serrilhadas, as quais realizam o contato entre as superfícies das membranas citoplasmáticas. Em algumas regiões desta camada foi possível identificar áreas de desmossomos remanescentes realizando estes contatos intercelulares (figuras 18A, 18B, 19A, 19B, 20A).

Na porção citoplasmática das células da camada granulosa identificamos a presença dos tonofilamentos e grânulos de querato-hialina. Em fetos essa composição não foi tão marcante como nas demais idades, os tonofilamentos são mais afilados (figura 18C). Em fetos (figura 18C) e animais infantis (figuras 19C, D) não observamos tantos grânulos de querato-hialina como em adultos (figura 20B). Animais infantis e adultos apresentam feixes de tonofilamentos espessos (figuras 19D, 20B).

Em meio a camada granulosa na região das papilas circunvaladas encontramos algumas células das glândulas salivares linguais, onde os citoplasmas estão preenchidos com grânulos de secreção eletron-densos (figuras 20C, D). Estes grânulos possuem entre 0,4 e 1,8 µm de diâmetro. Aproximadamente 16% dos grânulos possuem 0,9 µm de diâmetro e outros 16% possuem 1,2 µm de diâmetro, conforme demonstrado no gráfico 02.

A camada espinhosa, nas três idades é marcada pela grande quantidade de desmossomos realizando a conexão intercelular. Em algumas células desta camada encontramos também grande quantidade de mitocôndrias e núcleos bem evidentes (figuras 18D, 18E, 19E, 19F, 20E, 20F).

Gráfico 2 – Histograma de frequência de distribuição dos diâmetros dos grânulos de secreção das glândulas salivares linguais em adultos de *D. Albiventris*

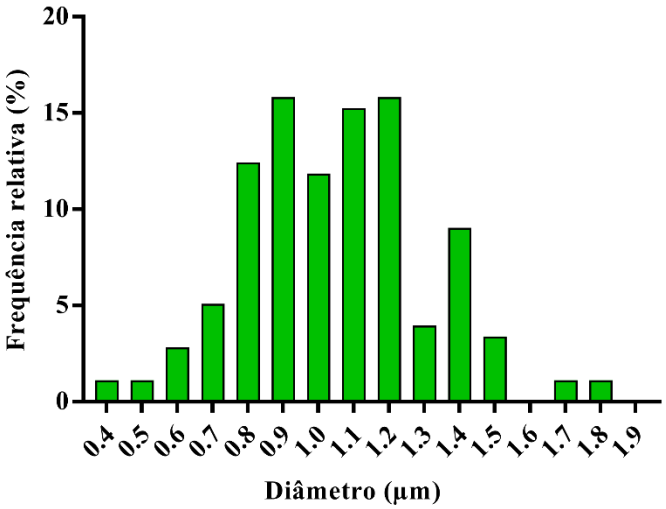

Fonte: SCHÄFER, B. T. (2018)

Legenda: O gráfico demonstra que, aproximadamente 16% dos grânulos de secreção que encontramos no interior de algumas células, na análise de MET, possuem 0,9 µm de diâmetro e outros 16% possuem 1,2 µm de diâmetro. Encontramos grânulos com tamanhos variados com diâmetros entre 0,4 e 1,8 µm.

Figura 18 – Análise por Microscopia Eletrônica de Transmissão de língua de feto de *D. albiventris*

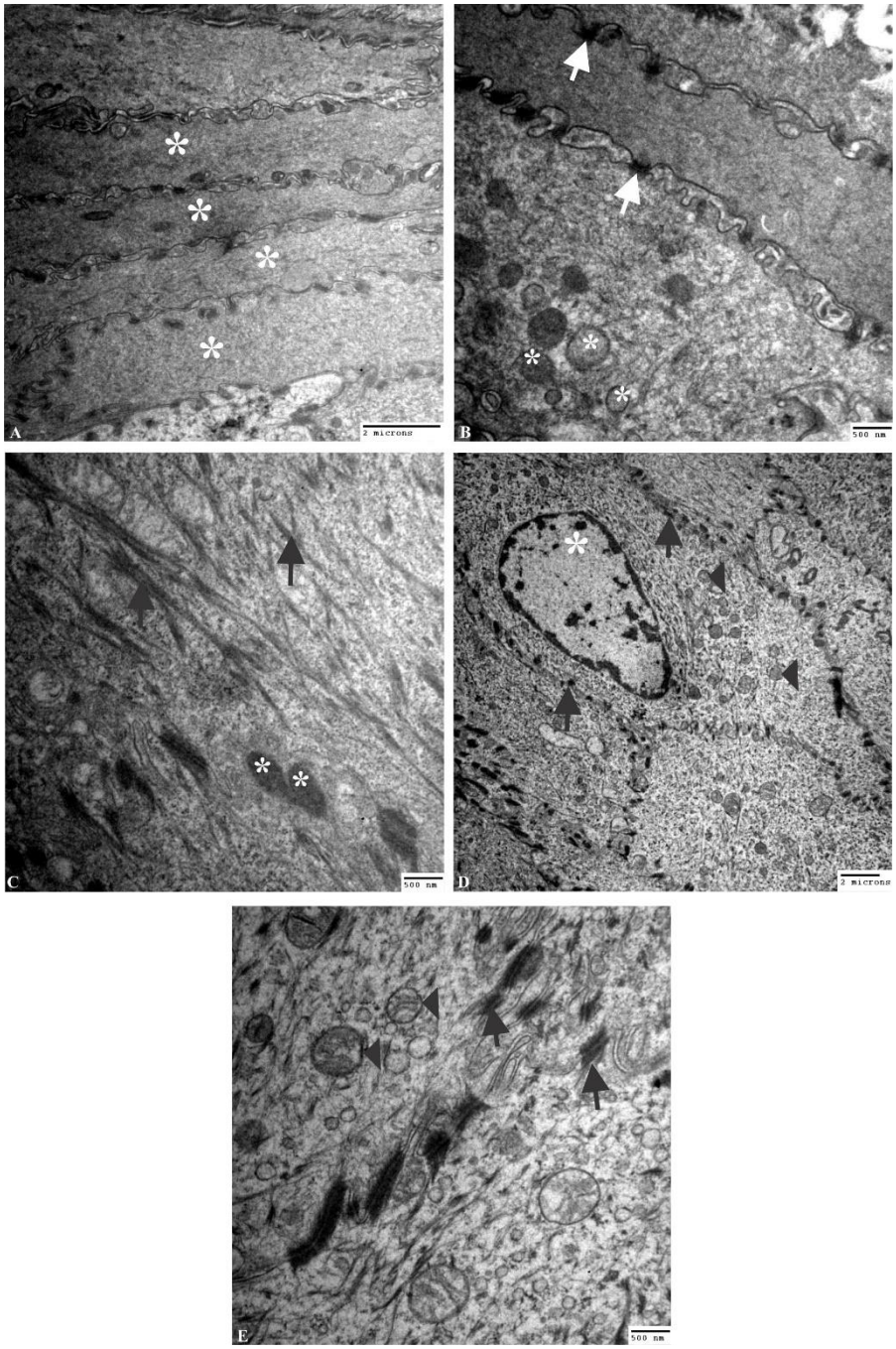

Fonte: SCHÄFER, B. T. (2018)

Legenda: Análise por MET de língua de fetos de *D. albiventris*. A: Células (*) da camada córnea; B: Desmossomos remanescentes (setas brancas) entre as células da camada córnea e camada granulosa, mitocôndrias (*); C: Tonofilamentos (setas pretas) e grânulos de querato-hialina (*) na camada granulosa; D: Conexões intercelulares (setas pretas), mitocôndrias (cabeça de seta preta), e núcleo (*) na camada espinhosa; E: Desmossomos (setas pretas) e mitocôndrias (cabeça de seta preta). Barras: 2 µm (A; D); 500nm (B; C; E).

Figura 19 – Análise por Microscopia Eletrônica de Transmissão de língua de espécime infantil de *D. albiventris*

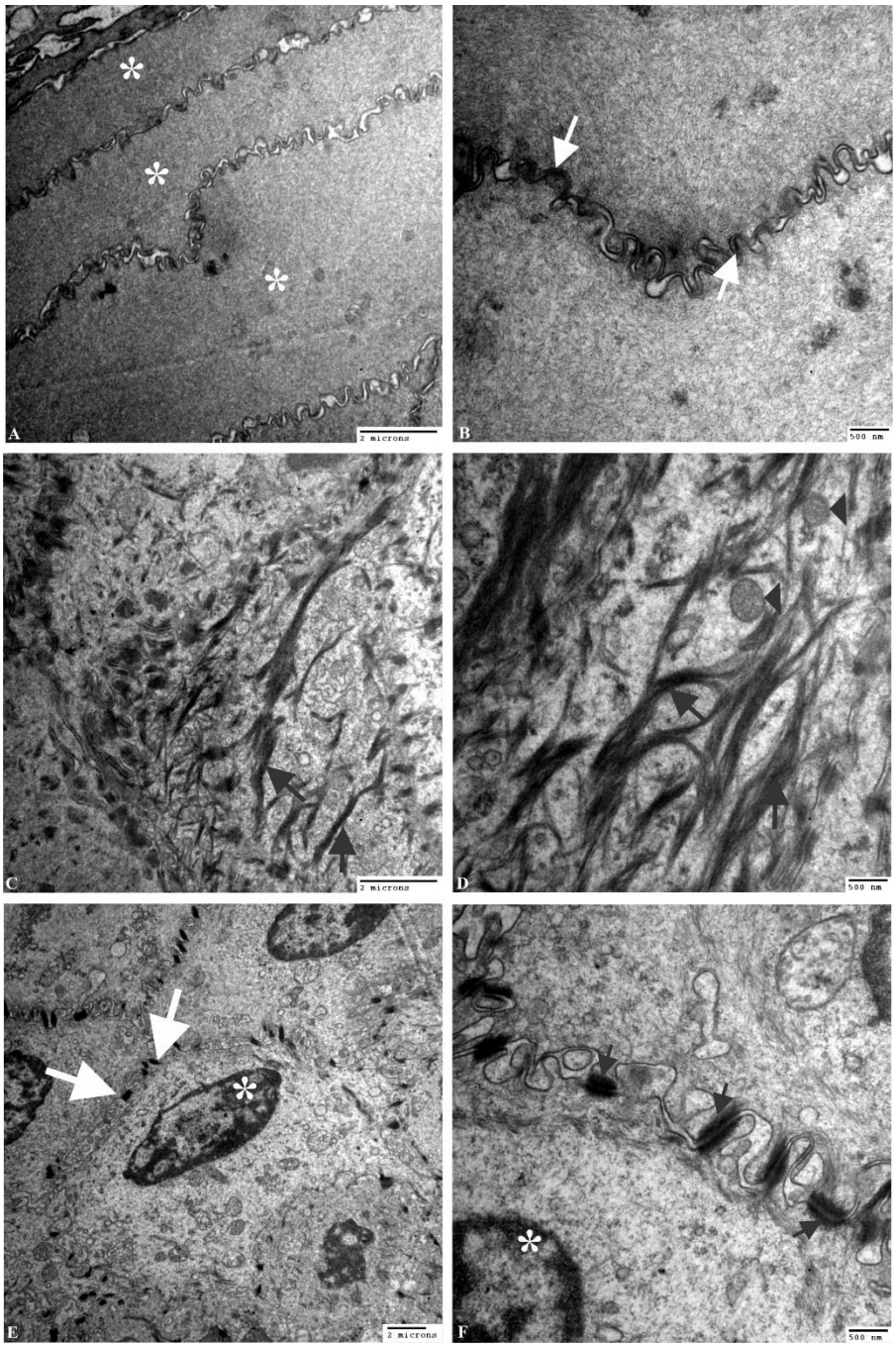

Fonte: SCHÄFER, B. T. (2018)

Legenda: Análise por MET de língua de espécimes infantis de *D. albiventris*. A: Células (*) da camada córnea; B: Desmossomos remanescentes (setas brancas) entre as células da camada córnea; C: Tonofilamentos (setas pretas) na camada granulosa; D: Tonofilamentos (setas pretas) e mitocôndrias (cabeça de seta preta) na camada granulosa; E: Conexões intercelulares (setas brancas) e núcleo (*) na camada espinhosa; F: Desmossomos (setas pretas) e núcleo (*). Barras: 2 µm (A; C; E); 500nm (B; D; F).

Figura 20 – Análise por Microscopia Eletrônica de Transmissão de língua de adulto de *D. albiventris*

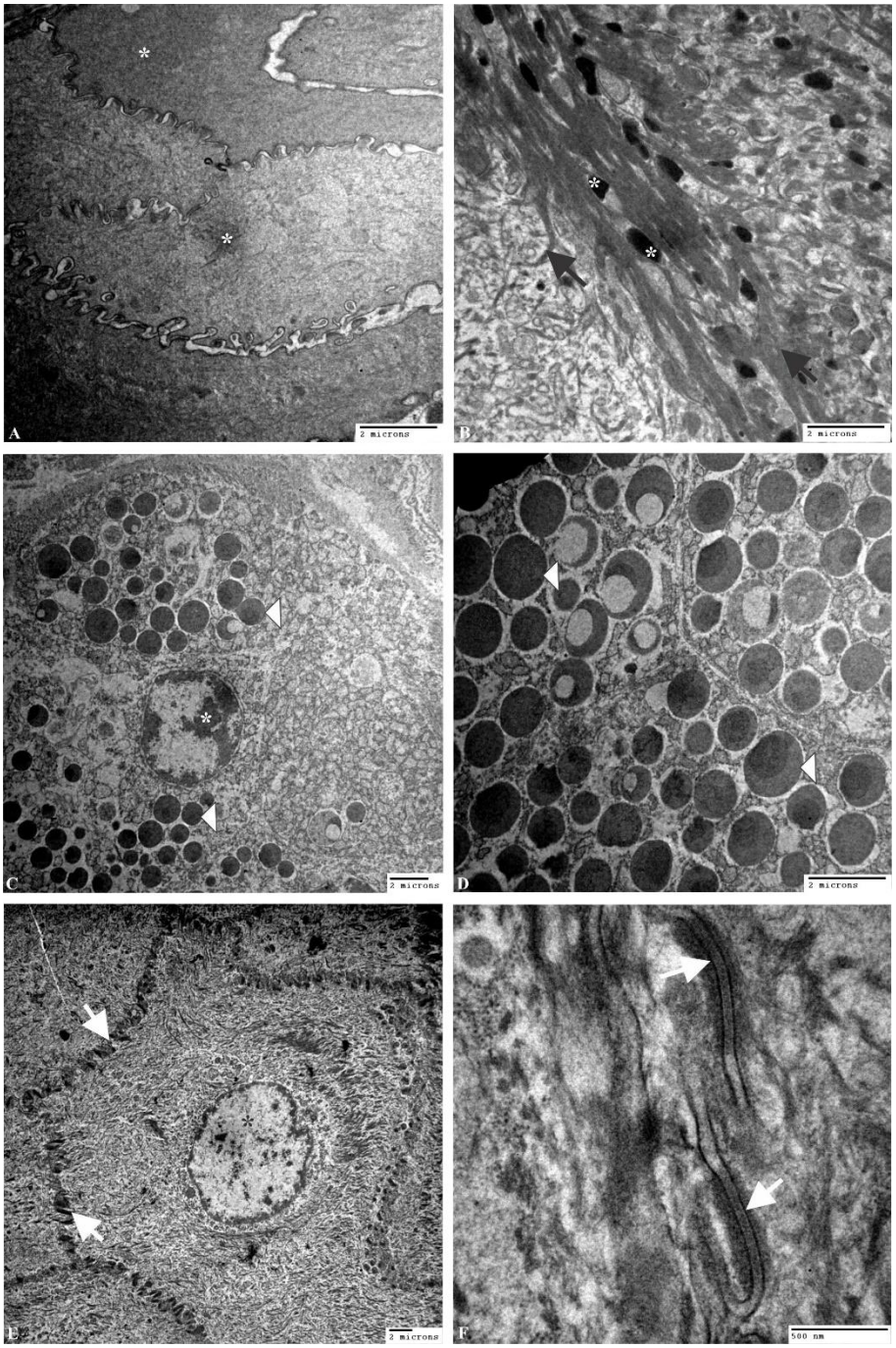

Fonte: SCHÄFER, B. T. (2018)

Legenda: Análise por MET de língua de espécimes adultos de *D. albiventris*. A: Células (*) da camada córnea; B: Tonofilamentos (setas pretas) e grânulos de querato-hialina (*) na camada granulosa; C: Grânulos de secreção serosos (cabeças de setas brancas) e núcleo (*) no tecido subepitelial; D: Grânulos de secreção em maior aumento (cabeças de setas brancas); E: Conexões intercelulares realizadas pelos desmossomos (setas brancas) e núcleo (*) na camada espinhosa; F: Desmossomos (setas brancas). Barras: 2 µm (A - E); 500 nm (F).

Discussão

6. DISCUSSÃO

É importante que, num primeiro momento façamos a discussão sobre o desenvolvimento embrionário e fetal de *D. albiventris*, pois ainda é um tema bastante controverso. Na primeira fase, dita embrionária, consideramos o desenvolvimento intrauterino e, na segunda fase, dita fetal ou intramarsupial, consideramos o desenvolvimento extrauterino, ou seja, o neonato desloca-se, após o nascimento, até o interior do marsúpio, onde irá identificar os mamilos maternos e fixar-se em um pelos próximos meses até a completa organogênese.

Durante um dos processos de coleta foi preciso fazer a retirada dos fetos dos mamilos da fêmea que havia ido à óbito. Observamos que os lábios dos fetos estavam aderidos com os mamilos maternos, além disso, as bocas dos fetos também não tinham capacidade de abertura total, havia também um tecido que ligava os lábios dorsais e ventrais, restando apenas um pequeno orifício o qual alojava o mamilo da mãe. Isto nos parece uma estratégia de segurança, para que o filhote não caia do marsúpio durante o período de amamentação e de consequente organogênese. Além disso, os sulcos que descrevemos na superfície dorsal da língua de fetos podem ajudar o órgão a formar uma calha que irá envolver o mamilo materno e facilitar a sucção do leite.

De acordo com Beg e Qayyum (1976), a extremidade livre pontiaguda, ou seja, o ápice, é contornada por uma franja de papilas filiformes simples que possuem uma provável ação tátil. Na presente pesquisa, o que identificamos formando uma “franja” na extremidade livre lingual foram papilas fungiformes, tanto na Microscopia de Luz (ML) como na MEV. A MEV revelou as depressões onde estão localizados os botões gustativos, os quais foram identificados pela ML.

Em nossos resultados verificamos numerosas e longas papilas filiformes com projeções queratinosas pontiagudas na superfície dorsal da língua de espécime adulto de *D. albiventris*, as quais assemelham-se às papilas filiformes de felinos domésticos (KÖNIG; LIEBICH, 2004).

O conjunto destas papilas filiformes em *D. albiventris*, assim como em felinos, parece funcionar também como um pente durante o processo de higiene por parte do próprio animal, que tem o hábito de se lamber, observações que fizemos a partir do acompanhamento de gambás em cativeiro. Além disso, o modo como o gambá movimenta a língua durante a mastigação, arrastando a superfície lingual dorsal no palato enquanto coloca a língua para fora

da cavidade oral, pode auxiliar a manter as papilas filiformes direcionadas no sentido caudal conforme vão crescendo e renovando o epitélio.

Ainda, em observação de gambás em cativeiro, foi possível perceber que a língua é essencial para a preensão de alimentos, pois as papilas filiformes funcionam como ganchos que facilitam o direcionamento e condução dos alimentos para o interior da cavidade oral.

Para Tatus-de-Nove-Cintas (*Dasypus novemcinctus*) também foram descritas papilas filiformes onde o tecido conjuntivo subepitelial apresentou-se com formatos de mãos, porém o número de projeções digitiformes variou entre 2 a 6 (WATANABE et al.,1992). As papilas filiformes de *Dasypus novemcinctus* possuem um formato simples, cônico, ou podem ser bifurcadas (MORAIS; WATANABE; KÖNIG, 1994). Esse suporte de tecido conjuntivo com ramificações, as projeções digitiformes, certamente aumentam a área de superfície para garantir uma base mais firme e estruturada para as papilas filiformes, que são papilas mecânicas e, como já discutido, são exigidas em diversos momentos como os de alimentação e higiene.

Para a espécie *Didelphis marsupialis* foi relatado que cada papila filiforme estava composta por dois tipos de subunidades, um processo principal semelhante a uma ponta de lança, direcionado posteriormente com 6 a 16 processos acessórios espinhosos que cercavam a porção anterior do processo principal (OKADA; SCHRAFNAUGEL, 2005). Os nossos resultados indicam que estruturação semelhante é encontrada em *D. albiventris*, principalmente nas papilas filiformes do ápice lingual onde o processo principal é bem robusto e resistente pela espessa camada de queratina que o reveste.

Por outro lado, estudo realizado por Martinez et al. (1998) em línguas de 10 espécimes de *D. albiventris* relatou a presença de duas papilas circunvaladas, ambas localizadas no terço posterior e com formato ovalado. Nossas análises revelaram que todas as amostras de línguas estudadas, para a mesma espécie, apresentaram 3 papilas circunvaladas, sendo as duas papilas circunvaladas localizadas rostralmente de forma ovalada e a terceira, localizada mais caudalmente e sobre o plano mediano, de forma arredondada. Nossa suspeita é de que a papila circunvalada mais caudal não tenha sido coletada, já que a mesma se localiza próximo do limite caudal da língua e, portanto, pode não ter sido observada no momento em que a língua foi seccionada para a sua retirada.

Os autores Kobayashi et al. (2003), Jackowiak e Godynicki (2007) e Emura, Okumura e Chen (2014), em estudos realizados em alguns marsupiais, relataram as seguintes características: presença de uma papila filiforme principal circundada por papilas filiformes acessórias; papilas fungiformes arredondadas; papilas circunvaladas em número de 3,

formando um triângulo próximo à raiz da língua, com o ápice voltado posteriormente, onde uma papila posiciona-se sobre a linha média enquanto as demais são lateralizadas. Estes dados são similares aos descritos no presente trabalho sobre *D. albiventris*, mostrando que, mesmo após o distanciamento das diversas espécies de marsupiais, após a separação dos continentes, os mesmos mantiveram suas características morfológicas, ou seja, é uma conformação já bem antiga, mostrando que as influências ambiental e nutricional não implicam em mudanças a curto prazo.

Ainda para coalas, foi descrito que a papila circunvalada central possui uma bolsa posterior revestida com células epiteliais ciliadas e não-ciliadas (KOBAYASHI et al., 2003). Para *D. albiventris* visualizamos uma saliência direcionada caudalmente na papila circunvalada central, porém não sabemos justificar a presença da mesma ou se possui alguma função específica.

Destaca-se que em coalas foi descrita a presença de papilas cônicas, localizadas na margem póstero-lateral da língua, na região onde são identificadas papilas foliadas em outras espécies animais (KOBAYASHI et al., 2003) como no caso dos pertencentes às ordens dos primatas (EMURA, 2002), dos roedores (EMURA 2011) e perissodáctilos (PFEIFFER, 2000). De acordo com nossos resultados, considerando que constatamos a presença de botões gustativos nas papilas das margens caudo-laterais nas línguas de *D. albiventris*, descrevemos as mesmas como papilas foliadas, e consideramos que tenham apenas uma morfologia diferenciada da que estamos habituados a observar em diversas outras espécies animais.

Segundo Okada e Schrafnaugel (2005), em estudo feito com *D. marsupialis*, os gambás possuem pregas de mucosa nas regiões póstero-laterais da língua e não papilas foliadas propriamente ditas. Em nossa pesquisa, em *D. albiventris*, consideramos a presença de papilas foliadas propriamente ditas, pois apresentam botões gustativos e estão localizadas em região correspondente à região de papilas foliadas em outros mamíferos. Além disso, estas papilas surgem como elevações em formato de colunas na lateral da língua estando fixas apenas pela base e, inclusive apresentam robustas projeções internas de tecido conjuntivo, ou seja, não surgem como um simples pregueamento de mucosa.

Além disso, Gozdziewska-Harlajczuk et al. (2016), em estudo realizado com línguas de Canguru-Vermelho (*Macropus rufus*), subdivide as papilas filiformes em três grupos: pequenas, gigantes e alongadas, e relata que cada tipo está em uma região diferente da língua. Descrevem que as papilas filiformes pequenas estão na superfície anterior, as gigantes na porção posterior do ápice e no corpo e as alongadas na raiz. Tais características coincidem com os nossos resultados para *D. albiventris*.

Com relação à quantificação de fibras colágenas através da coloração de Picrosirius, vimos que há muita discussão na literatura científica com argumentos favoráveis e contrários à utilização da mesma. Na coloração por Picrosirius analisada sob luz polarizada, as fibras espessas são consideradas como sendo o colágeno tipo I e apresentam uma coloração que varia entre o laranja amarelado e o laranja avermelhado, enquanto que as fibras delgadas, consideradas como sendo o colágeno tipo III apresentam uma coloração entre amarelo esverdeado e verde (MONTES; JUNQUEIRA, 1991; GOPINATHAN et al., 2015). Por este motivo, Montes e Junqueira (1991) consideram que as fibras espessas, amarelas ou vermelhas, são fortemente birrefringentes e, que as fibras delgadas são fracamente birrefringentes.

Por outro lado, Lattouf et al., (2014) relata uma série de ações que podem levar a um resultado não fidedigno. O autor cita que uma simples manipulação do microscópio pode inverter as cores e, consequentemente gerar resultados contraditórios, logo, considera que a técnica não deveria ser utilizada para diferenciar os tipos de fibras colágenas.

Sobre os grânulos de secreção, que encontramos através da MET, acreditamos num primeiro momento que pudessem ser corpos lamelares, estruturas pouquíssimo relatadas em estudos sobre epitélio lingual, porém como encontramos estas estruturas apenas em região de papilas circunvaladas concluímos que se tratam de células das glândulas salivares linguais. Encontramos apenas o trabalho de Takeda et al. (1993) a respeito de corpos lamelares em línguas, os mesmos relataram a presença de corpos globulares eletron-densos no citoplasma apical de células de botões gustativos de ratos como sendo corpos lamelares. Takeda et al. (1993) descreve que estas estruturas são formadas por fosfolipídeos e sugerem que este material age como um surfactante para solubilizar materiais sápidos e favorecendo a absorção através das membranas de células com receptores gustativos.

O trabalho de Kim et al. (2002) relata a presença de duas massas firmes, multinodulares, esbranquiçadas com centros necróticos, amarelados e friáveis na superfície ventrolateral direita em uma língua de *Didelphis virginiana* com diagnóstico de carcinoma de células escamosas, através de exame histopatológico. Os autores salientam ainda que as informações sobre doenças que ocorrem de forma espontânea em *Didelphis virginiana* são bem limitadas. Este relato de caso mostra a importância e a aplicação da nossa pesquisa, pois não é possível diagnosticar o que é anormal sem antes sabermos o que é o normal ou o que é anatomicamente esperado. O relato de Kim et al. (2002) mostra que mesmo em *D. virginiana*, uma espécie de gambá que já foi muito estudada, existem muitas lacunas a serem preenchidas nos estudos de morfologia.

Podemos enfatizar que, durante os anos 2000 e 2008 o Núcleo de Reabilitação da Fauna Silvestre (NURFS), da Universidade Federal de Pelotas, atendeu 4641 animais, sendo 573 mamíferos onde o grupo prevalente foi o de marsupiais (NURFS, 2018).

Analisando ainda os dados apresentados pelo NURFS, é possível afirmar que houve uma expressiva busca pelos serviços oferecidos pelo mesmo, dentre eles a triagem, tratamento, reabilitação e soltura dos animais recebidos (NURFS, 2018). Isso indica que há uma maior preocupação por parte da população com a fauna, seja ela nativa ou exótica, somada a uma maior exigência de preparação dos profissionais de tal área, sejam veterinários, biólogos ou zootecnistas, para que haja sucesso no tratamento destes animais, independente das mais variadas características interespécies.

Além disso, existem também muitos animais silvestres que são criados como animais de estimação, logo existe mais uma demanda por serviços especializados para estes animais. Porém, considerando a grande diversidade da fauna, nativa e exótica, há uma grande deficiência de dados na literatura, especialmente a anatômica.

A escassez de literatura anatômica de animais silvestres leva médicos veterinários a utilizarem outros meios para auxiliar os diagnósticos, e o que vem ganhando espaço são os exames de imagem, entre eles a radiografia, ultrassonografia, tomografia e ressonância.

Médicos veterinários da Fundação Parque Zoológico de São Paulo, na tentativa de contornar essa deficiência de literatura, realizaram um trabalho em que radiografaram tamanduás com intuito de obter detalhes anatômicos do tórax destes animais e afirmam que os achados tornam o diagnóstico de doenças mais preciso e ainda contribuem para a conservação da espécie em questão (CIÊNCIA NO ZOO, 2014).

Diante dos resultados até então obtidos e da discussão aqui explanada, observamos que a língua de *D. albiventris* segue um padrão morfológico em comparação aos demais marsupiais, além de compartilhar determinadas características similares a outras espécies de mamíferos, o que é compreensível se levarmos em consideração a variedade de itens da dieta da espécie.

A importância desta pesquisa está em fornecer informações a respeito da morfologia da língua de animais silvestres, contribuindo com as áreas clínica, cirúrgica, entre outras. Ainda, é fundamental para o manejo de populações e conservação da fauna silvestre o melhor conhecimento morfofuncional, visto que muitas espécies, como é o caso do Gambá-de-Orelha-Branca, dividem o ambiente urbano com a espécie humana.

Conclusões

7. CONCLUSÕES

1. O Gambá-de-Orelha-Branca possui uma morfologia lingual semelhante ao que é descrito para outros marsupiais, com algumas exceções para marsupiais estritamente herbívoros;

2. Considerando que *D. albiventris* é uma espécie onívora, a mesma parece apresentar morfologia lingual mais próxima de mamíferos carnívoros;

3. O Gambá-de-Orelha-Branca possui três tipos diferentes de papilas filiformes nas três diferentes regiões linguais;

4. As papilas circunvaladas são as primeiras a se desenvolverem, possivelmente pela complexidade das mesmas;

5. A deficiência de literatura anatômica impacta diretamente e negativamente na forma como profissionais de outras áreas lidam com os animais selvagens.

Referências

REFERÊNCIAS

ABE, T.; KOIZUMI, K.; KOBAYASHI, K. Comparative morphological studies on the lingual papillae and their connective tissue cores in the Swamp Wallaby, *Wallabia bicolor*. **Japanese Journal of Oral Biology**, v.43, p. 292-309, 2001.

ALMEIDA, P. J. A. L.; LORETTO, D.; VIEIRA, M. V.; BARROS, M. M. O movimento dos animais: Última fronteira na dinâmica das populações. **Ciência Hoje**, v. 45, n.267, p. 32-37, 2010.

BARRETO, G. R.; QUINTANA, R. D. Foraging Strategies and Feeding Habits of Capybaras. In: MOREIRA, J.; FERRAZ, K.; HERRERA, E.; MACDONALD, D. **Capybara: Biology, Use and Conservation of an Exceptional Neotropical Species**. Springer, New York, 2013.

BEISSER, C. J.; WEISGRAM, J.; HILGERS, H.; SPLECHTNA, H. Fine structure of the dorsal lingual epithelium of *Trachemys scripta elegans* (Chelonia: Emydidae). **The Anatomical Record**, v. 250, p. 127-135, 1998.

BEG, M. A, QAYYUM, M. A. Anatomical and neurohistological observations on the tongue of 60 mm embryo of opossum, *Didelphis marsupialis.* **Anatomischer Anzeiger**, 140:74-83, 1976.

CÁCERES, N. C. Food habits and seed dispersal by the White-eared opossum, *Didelphis albiventris*, in Southern Brazil. **Studies on neotropical fauna and environment**, v.37, n.2, p.97-104, 2002.

CÁCERES, N. C. **Os marsupiais do Brasil: Biologia, ecologia e conservação**. 2ed. Universidade Federal do Mato Grosso do Sul, 2012.

CÁCERES, N. C.; CHEREM, J. J. Introdução. In: CÁCERES, N. C. **Os marsupiais do Brasil: Biologia, ecologia e conservação**. 2ed. Universidade Federal do Mato Grosso do Sul, 2012.

CÁCERES, N. C.; GRAIPEL, M. E. Estação reprodutiva e tamanho de prole de marsupiais brasileiros. In: CÁCERES, N. C. **Os marsupiais do Brasil: Biologia, ecologia e conservação**. 2ed. Universidade Federal do Mato Grosso do Sul, 2012.

CANTOR, M.; FERREIRA, L. A.; SILVA, W. R.; SETZ, E. Z. F. Potential seed dispersal by *Didelphis albiventris* (Marsupialia, Didelphidae) in highly disturbed environment. **Biota Neotropica**, v. 10 (2), p.45-51, 2010.

CECLIMAR. Pinípedes. Imbé, UFRGS, 2018. Disponível em: < http://www.ufrgs.br/ceclimar/ceram/fauna-marinha-e-costeira/lobo-marinho>. Acesso em: 22 jan. 2018.

CIÊNCIA NO ZOO. São Paulo, Zoológico de São Paulo, Governo do estado de São Paulo, 2014. Informativo n. 4.

ÇINAR, K.; SENOL, N.; KURU, N. The distribution of taste buds in *Garra rufa*. **Anatomia, Histologia, Embryologia**, v. 37, p. 63-66, 2008.

COELHO, I. P**. Magnitude e padrões de distribuição temporal do atropelamento de mamíferos silvestres no extremo-norte da planície costeira do RS, Brasil**. Trabalho de conclusão de curso (Graduação em Ciências Biológicas) - Universidade Federal do Rio Grande do Sul, Porto Alegre, 2003.

COELHO, I. P.; KINDEL, A.; COELHO, A. V. P. Roadkills of vertebrate species on two highways through the Atlantic Forest Biosphere Reserve, southern Brazil. **European Journal of Wildlife Research**, v. 54, p. 689-699, 2008.

CUTTS, J. H.; KRAUSE, W. J.; LEESON, C. R. General observations on the growth and development of the pouch young opossum, *Didelphis virginiana*. **Biology of the neonate**. p33, 264-272, 1978.

EMURA, S.; OKUMURA, T.; CHEN, H. Morphology of the lingual papillae in the brush-tailed rat kangaroo. **Okajimas Folia Anatomica Japonica**, v. 90(4), p. 85-88, 2014.

EMURA, S.; OKUMURA, T.; CHEN, H. Scanning electron microscopic study of the tongue in the Oriental Scops Owl (*Otus scops*). **Okajimas Folia Anatomica Japonica**, v. 86 (1), p. 1-6, 2009.

EMURA, S.; OKUMURA, T.; CHEN, H. Scanning electron microscopic study of the tongue in the Japanese Pygmy Woodpecher (*Dendrocopos kizuki*). **Okajimas Folia Anatomica Japonica**, v. 86 (1), p. 31-35, 2009.

EMURA, S.; OKUMURA, T.; CHEN, H. Scanning electron microscopic study of the tongue in the Jungle Nightjar (*Caprimulgus indicus*). **Okajimas Folia Anatomica Japonica**, v. 86 (4), p. 117-120, 2010.

EMURA, S.; OKUMURA, T.; CHEN, H. Scanning electron microscopic study of the tongue in the Rainbow Lorikeet (*Trichoglossus haematodus*). **Okajimas Folia Anatomica Japonica**, v. 88 (1), p. 17-21, 2011.

EMURA, S.; OKUMURA, T.; CHEN, H. Comparative studies of the dorsal surface of the tongue in three avian species by scanning electron microscopy. **Okajimas Folia Anatomica Japonica**, v. 86 (4), p. 111-115, 2010.

EMURA, S.; OKUMURA, T.; CHEN, H. Scanning electron microscopic study of the tongue in the Peregrine Falcon and Common Kestrel. **Okajimas Folia Anatomica Japonica**, v. 85 (1), p. 11-15, 2008.

ERDOGAN, S.; ARIAS, S. V.; PÉREZ, W. Morphology of the Lingual Surface of South American Fur Seal (*Arctocephalus australis*) and Sea Lion (*Otaria flavescens*). **Microscopy Research and Technique**, v. 78, p. 140-147, 2015.

ERDOGAN, S.; PÉREZ, W. Anatomical and Scanning Electron Microscopic Characteristics of the Tongue in the Pampas Deer (Cervidae: *Ozotoceros bezoarticus*, Linnaeus 1758). **Microscopy Research and Technique**, v. 76, p. 1025–1034, 2013.

FARIA-CORRÊA, M.; VILELLA, F. S.; JARDIM, M. M. A. In: BECKER, F. G.; RAMOS, R. A.; MOURA, L. Biodiversidade. Regiões da Lagoa do Casamento e dos Butiazais de

Tapes, planície costeira do Rio Grande do Sul. Ministério do Meio Ambiente / Secretaria de Biodiversidade e Florestas, Brasília, p. 292-314. 2007.

GARDNER. A. L. **Mammals of South America – Marsupials, Xenarthrans, Shrews, and Bats**. V1. Chicago and London: The University of Chicago Press, 2007.

GARKAKLIS, M. J.; BRADLEY, J. S.; WOOLLER, R. D. The effects of Woylie (*Bettongia penicillata*) foraging on soil water repellency and water infiltration in heavy textured soils in southwestern Australia. **Australian Journal of Ecology**, v. 23. p. 492-496, 1998.

GOPINATHAN, P. A.; KOKILA, G.; JYOTHI, M.; ANANJAN, C.; PRADEEP, L.; NAZIR, S. H. Study of collagen birefringence in different grades of oral squamous cell carcinoma using Picrosirius Red and polarized light microscopy. **Scientifica**, v. 2015, p. 1-7, 2015.

GOZDZIEWSKA-HARLAJCZUK, K.; KLECKOWSKA-NAWROT, J.; NOWACZYK, R.; BARSZCZ, K.; PRZESPOLEWSKA, H.; KUPCZYNSKA, M. Biological aspect of the surface structure of the tongue in the adult red kangaroo (*Macropus rufus*) – light and scanning electron microscopy. **Biologia**, v. 71 (6), p. 701-716, 2016.

HEISS, E.; NATCHEV, N.; SCHWAHA, T.; SALABERGER, D.; LEMELL, P.; BEISSER, C.; WEISGRAM, J. Oropharyngeal morphology in the basal tortoise *Manouria emys emys* with comments on form and function of the testudinid tongue. **Journal of Morphology**, v. 272, p. 1217-1229, 2011.

HENGEMÜHLE, A.; CADEMARTORI, C. V. Levantamento de mortes de vertebrados silvestres devido a atropelamento em um trecho da Estrada do Mar (RS-389). **Biodiversidade Pampeana**, v. 6, p. 4-10, 2008.

HOLLIS, C. J.; HOLLIS, C. J.; ROBERTSHAW, J. D.; HARDEN, R. H.; HARDEN, R. H. Ecology of the Swamp Wallaby (*Wallabia-Bicolor*) in Northeastern New-South-Wales. I. Diet. **Australian Wildlife Research**, v. 13, p. 355-365, 1986.

INTERNATIONAL COMMITTEE ON VETERINARY GROSS ANATOMICAL NOMENCLATURE. **Nomina anatomica veterinaria**. 5. ed. Knoxville: World

Association on Veterinary Anatomist, 2012. 177 p.

INTERNATIONAL COMMITTEE ON VETERINARY HISTOLOGICAL NOMENCLATURE. **Nomina histologica**. 2. ed. rev. Zurich, 1994. (Together with nomina anatomica veterinaria, 4. ed. and nomina embriologica veterinaria).

IUCN. International Union for Conservation of Nature and Natural Resources - The Red List of Threatened Species. Version 2016-3. <www.iucnredlist.org>. Acesso em: 04 Jan. 2017.

IWASAKI, S.; ASAMI, T.; WANICHANON, C. Fine structure of the dorsal lingual epithelium of the juvenile Hawksbill Turtle, *Eretmochelys imbricata bissa*. **The Anatomical Record**, v. 244, p. 437-443, 1996.

IWASAKI, S.; WANICHANON, C.; ASAMI, T. Histological and ultrastructural study of the lingual epithelium of the juvenile Pacific Ridley Turtle, *Lepidochelys olivacea* (Chelonia, Cheloniidae). **Annals of Anatomy**, v. 178, p. 243-250, 1996.

JACKOWIAK, H.; GODYNICKI, S. Light and Scanning Electron Microscopic Study on the Structure of the Lingual Papillae of the Feathertail Glider (*Acrobates pygmeus*, Burramyidae, Marsupialia). **The Anatomical Record**, v. 290, p. 1355-1365, 2007.

JACKSON, J. E.; GIULIETTI, J. D. The food habits of Pampas Deer *Ozotoceros bezoarticus celer* in relation to its conservation in a relict natural grassland in Argentina. **Biological Conservation**, v. 45. p. 1-10, 1988.

KIM, D. Y.; MITCHELL, M. A.; DE LAS HERAS, M.; TAYLOR, H. W.; CHO, D. Y. spontaneous squamous cell carcinoma of the tongue and multiple bronchioloalveolar carcinomas in a virginia opossum (*Didelphis virginiana*). **J. Comp. Path**, v. 126, p. 226-230, 2002.

KOBAYASHI, K.; KUMAKURA, M.; YOSHIMURA, K.; NONAKA, K.; MURAYAMA, T.; HENNEBERG, M. Comparative morphological study of the lingual papillae and their connective tissue cores of the koala. **Anatomy and Embryology**, v. 206, p. 247-254, 2003.

KRAUSE, W. J. A Review of Histogenesis/Organogenesis in the Developing North American Opossum (*Didelphis virginiana*). **Advances in Anatomy, Embryology and Cell Biology**, v. 143. Springer, 1998.

KRAUSE, W. J. **An Atlas of Opossum Organogenesis**. Universal Publishers, 2008.

KRAUSE, W.J.; CUTTS, J. H. Morphological observations on the papillae of the opossum tongue. **Acta Anatomica** 113:159-168, 1982.

KRAUSE, W.J.; CUTTS, J. H. Development of the digestive system in the North American opossum (*Didelphis virginiana*). **Advances in Anatomy, Embryology and Cell Biology.** 125:1-151, 1992.

KRAUSE, W.J.; CUTTS, J. H. Scanning electron microscopic observations on developing opossum embryos: days 9 through 12. **Anatomischer Anzeiger,** 161:11-21, 1986.

KRAUSE, W. J; CUTTS, J. H.; LEESON, C. R. Morphological observations on the metanephros in the postnatal opossum, *Didelphis virginiana*. **Journal of Anatomy**, 129, 459-477, 1979.

LACERDA, A. C. R. **Ecologia e estrutura social do Veado-Campeiro (*Ozotoceros bezoarticus*) no Pantanal**. Tese (Doutorado em Biologia Animal) – Instituto de Ciências Biológicas, Universidade de Brasília, Brasília, 2008.

LATTOUF, R.; YOUNES, R.; LUTOMSKI, D.; NAAMAN, N.; GODEAU, G.; SENNI, K.; CHANGOTADE, S. Picrosirius Red Staining: A useful tool to appraise collagen networks in normal and pathological tissues. **Journal of Histochemistry & Cytochemistry**, v. 62, p. 1-8, 2014.

MALTA, M. C. C.; LUPPI, M. M. Marsupialia – Didelphimorphia (Gambá, Cuíca). In: CUBAS, Z. S.; SILVA, J. C. R.; CATÃO-DIAS, J. L. **Tratado de Animais Selvagens – Medicina veterinária**. 1ed. São Paulo: Roca, 2007.

MARINHO FILHO, J.; RODRIGUES, F.H.G. & GUIMARÃES M.M. Vertebrados da Estação Ecológica de Águas Emendadas: história natural e ecologia em um fragmento de cerrado do Brasil Central. 92p. Brasília: SEMATEC, 1998.

MARTINEZ, M.; MARTINEZ, F. E.; PINHEIRO, P. F. F.; ALMEIDA, C. C. D.; GUIDA, H. L.; WATANABE, I. Light and scanning electron microscopic study of the vallate papillae of the Opossum (*Didelphis albiventris*). **Revista Chilena de Anatomía**, v. 16, n. 1, 1998.

MCBEE, K.; BAKER, R. J. Mammalian Species: *Dasypus novemcinctus*. **American Society of Mammalogists**, v. 162, p. 1-9, 1982.

MELO, G.; SPONCHIADO, J. Distribuição geográfica dos marsupiais no Brasil. In: CÁCERES, N. C. **Os marsupiais do Brasil: Biologia, ecologia e conservação**. 2ed. Universidade Federal do Mato Grosso do Sul, 2012.

MONTES, G. S.; JUNQUEIRA, L. C. U. The use of the Picrosirius-polarization method for the study of the biopathology of collagen. **Memórias do Instituto Osvaldo Cruz**, v. 86, p. 1-11, 1991.

MOORE, B. D.; FOLEY, W. J. A review of feeding and diet selection in koalas (*Phascolarctos cinereus*). **Australian Journal of Zoology**, v. 48, p. 317-333, 2000.

MORAIS, J. O. R.; WATANABE, I.; LOPES, R. A. Scanning electron microscope study of the tongue mucosa in the Nine-Banded Armadillo (*Dasypus novemcinctus*). **Zoologische Jahrbücher Anatomie**, v. 121, p. 267-274, 1991.

MORAIS, J. O. R.; WATANABE, I.; KÖNIG JR, B. Scanning electron microscopy of the lingual mucosa of the nine-banded armadillo, *Dasypus novemcinctus*. **Annals of Anatomy**, v. 176, p. 357-361, 1994.

MURAKAMI, T. A revised tannin-osmium method for non-coated scanning electron microscope specimens. **Archivum Histologicum Japonicum,** v. 36, p. 189–193, 1974.

NAYA, D. E.; ARIM, M.; VARGAS, R. Diet of South American Fur Seals (*Arctocephalus australis*) in Isla de Lobos, Uruguay. **Marine Mammal Science**, v. 18 (3), p. 734-745, 2002.

NURFS. Núcleo de Reabilitação da Fauna Silvestre. Pelotas, UFPel, 2018. Disponível em: <https://wp.ufpel.edu.br/nurfs/>. Acesso em: 22 jan. 2018.

OKADA, S.; SCHRAUFNAGEL, D. E. Scanning Electron Microscopic Structure of the Lingual Papillae of the Common Opossum (*Didelphis marsupialis*). **Microscopy and Microanalysis**, v. 11, p. 319–332, 2005.

OKADA, S.; SCHRAUFNAGEL, D. E. Microvasculature of the Lingual Papillae of the Common Opossum (*Didelphis marsupialis*). **Microscopy and Microanalysis**, v. 11, p. 1222-1223, 2005b.

OHTANI, O. Three-dimensional organization of the connective tissue fibers of the human pancreas: a scanning electron microscopic study of NaOH treated tissue. **Archivum Histologicum Japonicum**, v. 50, p. 557-566, 1987.

OSAWA, R. Feeding Strategies of the Swamp Wallaby, *Wallabia Bicolor*, on North Stradbroke Island, Queensland. I: Composition of Diets. **Australian Wildlife Research**, v. 17, p. 615-621, 1990.

PAULY, D.; TRITES, A. W.; CAPULI, E.; CHRISTENSEN, V. Diet composition and trophic levels of marine mammals. **ICES Journal of Marine Science**, v. 55, p. 467–481, 1998.

PFEIFFER, C. J.; LEVIN, M.; LOPES, M. A. Ultrastructure of the horse tongue: further observations on the lingual integumentary architecture. **Anatomia, Histologia, Embryologia**, v. 29(1), p. 37-44, 2000.

PRESSMAN, T. G.; DOOLITTLE, J. H. Taste preferences in the Virginia Opossum. **Psychological Reports**, v. 18, p. 875-878, 1966.

REIS, N. R.; PERACCHI, A. L.; PEDRO, W. A.; LIMA, I. P. **Mamíferos do Brasil**. Londrina, 2006.

REYNOLDS, E. S. The use of lead citrate at high pH as an electron-opaque stain in electron microscopy. **Journal of Cell Biology**, v. 17, p. 1208-1212, 1963.

ROSA, A. O.; MAUHS, J. Atropelamento de animais silvestres na rodovia RS-040. **Caderno de Pesquisa Série Biologia**, v. 16, p. 35-42, 2004.

ROSSI, R. V.; BIANCONI, G. V.; PEDRO, W. A. Didelphimorphia. In: REIS, N. R.; PERACCHI, A. L.; PEDRO, W. A.; LIMA, I. P. **Mamíferos do Brasil**. Londrina, 2006.

RUOPPOLO, V. Pinnipedia (Lobo-marinho, Leão-marinho, Foca, Morsa). In: CUBAS, Z. S.; SILVA, J. C. R.; CATÃO-DIAS, J. L. **Tratado de Animais Selvagens – Medicina veterinária**. 1ed. São Paulo: Roca, 2007.

SANTANA, G. S. Fatores influentes sobre atropelamentos de vertebrados na região central do Rio Grande do Sul, Brasil. **Neotropical Biology and Conservation**, v. 7, p. 26-40, 2012.

SONNTAG, C. F. The comparative anatomy of the tongues of the mammalia. XI. Marsupialia and Monotremata. **Proceedings of the Zoological Society of London**, 743-755, 1924.

TAKEDA, M.; SUZUKI, Y.; OBARA, N.; NAGAI, Y. Lamellar bodies of mouse taste buds. Proceedings of the 11th International Symposium on Olfaction and Taste and of the 27th Japanese Symposium on Taste and Smell. Sapporo, 1993.

TAMAR, H. Taste reception in the opossum and the bat. **Physiological Zoology**, v. 34 (2), p. 86-91, 1961.

WATANABE, I.; HAEMMERLE, C. A. S.; DIAS, F. J.; CURY, D. P.; SILVA, M. C. P.; SOSTHINES, M. C. K.; SANTOS, T. C.; GUIMARÃES, J. P.; MIGLINO, M. A. Structural Characterization of the Capybara (*Hydrochaeris hydrochaeris*) Tongue by Light, Scanning,

and Transmission Electron Microscopy. **Microscopy Research and Technique**, v. 76, p. 141–155, 2013.

WATANABE, I; UTIYAMA, C; KOGA, L. Y; MOTOYAMA, A. A; KOBAYASHI, K; LOPES, R. A; KÖNIG JÚNIOR, B. Scanning electron microscopy study of the interface epithelium-connective tissue surface of the lingual mucosa in *Calomys callosus*. **Annals of Anatomy** 179:45–48, 1997.

WATANABE, I.; YAMADA, E. The fine structure of lamellated nerve endings found in the rat gingival. **Archivum Histologicum Japonicum**, v. 46, p. 173-182, 1983.

WATSON, M. L. Staining of tissue sections for electron microscopy with heavy metals. **J Biophys Biochem Cytol**, v. 4, p. 475–478, 1958.

WAYNE, A.F.; MAXWELL, M.A.; WARD, C.G.; VELLIOS, C.V.; WILLIAMS, M.R.; POLLOCK, K.H. The responses of a critically endangered mycophagous marsupial (*Bettongia penicillata*) to timber harvesting in a native eucalypt forest. **Forest Ecology and Management**, v. 363, p. 190-199, 2016.