PRISCILLA TEIXEIRA DE BARROS MORAES

Análise morfológica da transição esôfago-gástrica do eqüino submetido a diferentes manejos alimentares e de atividade física

SÃO PAULO

2006

PRISCILLA TEIXEIRA DE BARROS MORAES

Análise morfológica da transição esôfago-gástrica do eqüino submetido a diferentes manejos alimentares e de atividade física

Dissertação apresentada ao Programa de Pós-graduação em Anatomia dos Animais Domésticos e Silvestres da Faculdade de Medicina Veterinária e Zootecnia da Universidade de São Paulo para obtenção do título de Mestre em Ciências

Departamento:
Cirurgia

Área de concentração:
Anatomia dos Animais Domésticos e Silvestres

Orientador:
Prof. Dr. Luis Cláudio Lopes Correia da Silva

SÃO PAULO

2006

Autorizo a reprodução parcial ou total desta obra, para fins acadêmicos, desde que citada a fonte.

DADOS INTERNACIONAIS DE CATALOGAÇÃO-NA-PUBLICAÇÃO

(Biblioteca Virginie Buff D'Ápice da Faculdade de Medicina Veterinária e Zootecnia da Universidade de São Paulo)

T.1699
FMVZ

Moraes, Priscilla Teixeira de Barros
Análise morfológica da transição esôfago-gástrica do eqüino submetido a diferentes manejos alimentares e de atividade física / Priscilla Teixeira de Barros Moraes. - São Paulo: P. T. B. Moraes, 2006.
55 : il.

Dissertação (mestrado) - Universidade de São Paulo. Faculdade de Medicina Veterinária e Zootecnia. Departamento de Cirurgia, 2006.

Programa de Pós-graduação: Anatomia dos Animais Domésticos e Silvestres.
Área de concentração: Anatomia dos Animais Domésticos e Silvestres.

Orientador: Prof. Dr. Luis Claudio Lopes Correia da Silva.

1. Transição esôfago-gástrica. 2. Sistema digestório. 3. Exercício físico. 4. Eqüinos. I. Título.

ERRATA

Página	Parágrafo	Linha	Onde se lê	Leia-se
32	4	24	7,5mm	8,12mm
33	1	1	7,66mm	7,60mm
33	1	1	10,66mm	10,80mm
47	Tab. 2	10	103,78	106,28
47	Tab. 3	21	198,70	178,70
47	Tab. 3	22	146,03	145,53
47	Tab. 3	23	181,70	179,70

UNIVERSIDADE DE SÃO PAULO
Faculdade de Medicina Veterinária e Zootecnia

Comissão de Bioética

CERTIFICADO

Certificamos que o Projeto intitulado "Análise morfológica da transição esôfago-gástrica do eqüino submetido à diferentes manejos alimentares e de atividade física", protocolo nº614/2005, utilizando 15 (quinze) cavalos, sob a responsabilidade do Prof. Dr. Luis Claudio Lopes Correia da Silva, está de acordo com os princípios éticos de experimentação animal da Comissão de Bioética da Faculdade de Medicina Veterinária e Zootecnia da Universidade de São Paulo e foi aprovado "ad referendun".

(We certify that the Research "Morphologic analysis of the esophagus-gastric transition area in horse submitted to different feeding management and physical activities", protocol number 614/2005, utilizing 15 (fifteen) horses, under the responsibility of Prof. Dr. Luis Claudio Lopes Correia da Silva, agree with Ethical Principles in Animal Research adopted by Bioethic Commission of the Faculty of Veterinary Medicine and Zootechny of University of São Paulo and was approved "ad referendun", meeting).

São Paulo, 24 de abril de 2006

Prof. Dr. José Luis Bernardino Merusse
Presidente da Comissão de Bioética
FMVZ/USP

Av. Prof. Dr. Orlando Marques de Paiva, nº 87 - 05508-270 - Cidade Universitária "Armando de Salles Oliveira". Fax: (11) 3032-2224 - fones: (11) 3091-7676/7671 - email: fmvz@edu.usp.br

FOLHA DE AVALIAÇÃO

Nome: MORAES, Priscilla Teixeira de Barros

Título: Análise morfológica da região de transição esôfago-gástrica do eqüino submetido a diferentes manejos alimentares e de atividade física

Dissertação apresentada ao Programa de Pós-graduação em Anatomia dos Animais Domésticos e Silvestres da Faculdade de Medicina Veterinária e Zootecnia da Universidade de São Paulo para obtenção do título de Mestre em Ciências

Data: _____/_____/_____

Banca examinadora

Prof. Dr.: _____ Instituição: _____

Assinatura:_____ Julgamento: _____

Prof. Dr.: _____ Instituição:_____

Assinatura:_____ Julgamento: _____

Prof. Dr.: _____ Instituição: _____

Assinatura:_____ Julgamento: _____

Dedicatória

Aos meus bichos, em especial à Núrias e ao Juanito, pelo amor incondicional que aprendi com eles...

Aos meus pais, Claudia e Nelson Luiz, por terem sempre torcido e acreditado em mim.

Aos meus irmãos, Mellissa, Mauricio e Marco... Pelo companheirismo de uma vida inteira.

Agradecimentos

Ao Departamento de Anatomia dos Animais Domésticos e Silvestres da Faculdade de Medicina Veterinária e Zootecnia da Universidade de São Paulo por ter me recebido de braços abertos e possibilitado a realização deste trabalho.

Ao meu orientador Prof Dr. Luis Cláudio Lopes Correia da Silva, pela oportunidade, ensinamentos, convivência, e, principalmente, por ter entendido minhas limitações.

Ao Prof. Dr. Pedro Primo Bombonato, por ter me dado a idéia e o "empurrãozinho".

Aos funcionários da Anatomia, em especial, a Jaqueline, Maicon, Ednaldo (Índio), Ronaldo e Diogo por aquela "mãozinha".

Às funcionarias da Biblioteca, Elza Faquim, Solange Alves Santana (Sol), Mara Chiarelli e Elena Ap. Tanganini, pela ajuda tão detalhada.

À minha amiga do coração Karina Martinez Gagliardo, KK, por ter me feito estar aqui literalmente....

Às minhas queridas Naianne Klebis (Naia), Janaina Monteiro (Jana), Rosemary Bosch (Rosoca), Renata Mari (Rê), Juliana Guimarães (Juca) e Fernanda Agreste (Fê) por não terem me deixado desistir... nunca, me ajudando sempre.

Ao querido Eduardo M. M. Lima pela dedicação e companheirismo indispensáveis... Aprendi muito com você!

A todos os meus colegas de pós-graduação que fizeram deste período um tempo de muita alegria e aprendizado. Com certeza com eles ficou mais fácil chegar até aqui.

Aos meus amigos da Kicão Pet Shop, por terem entendido e respeitado minhas ausências.

Aos meus queridos Juliana Corrêa Bulhões e Julio César Bossolani Porto pela torcida, mesmo que distante.

À Maria Laura Trebilcock, pela amizade e carinho.

Ao Dr. Macruz, pela oportunidade e ensinamentos.

E a DEUS por não ter me abandonado mesmo quando questionei minha fé.

SÃO TANTOS "MUITO OBRIGADA" E A TANTA GENTE... PESSOAS MARAVILHOSAS QUE CRUZARAM MEU CAMINHO ILUMINANDO-O E ME DANDO FORÇAS... QUERO QUE TODOS SAIBAM QUE LEVAREI PARA SEMPRE TUDO QUE VIVI E APRENDI COM VOCÊS!!!

DE CORAÇÃO... MUITO OBRIGADA!!!!!

RESUMO

MORAES, P. T. B. **Análise morfológica da transição esôfago-gastrica do eqüino submetido a diferentes manejos alimentares e de atividade física.** [Morphologic analysis of the esophagus-gastric transition area in horse submitted to different feeding management and physical activities]. 2006. 53 f. Dissertação (Mestrado em Ciências) – Faculdade de Medicina Veterinária e Zootecnia, Universidade de São Paulo, São Paulo, 2006.

O aparelho digestório do eqüino é constituído por um complexo sistema estrutural cuja função básica é viabilizar a ingesta para utilização do organismo animal. Em especial, estudou-se a região de transição esôfago-gástrica dos eqüinos, pois fatores distintos podem levar a lesões nessa região ou ainda na região aglandular do estômago destes animais, sendo que estas podem ocorrer devido ao arranjo morfológico desses órgãos, o tipo de alimento ingerido, a freqüência de oferta desses alimentos, o jejum prolongado, o estresse, a administração de antiinflamatórios não esteróides e a intensidade de exercícios físicos que são submetidos. O objetivo deste trabalho foi identificar se diferentes tipos de manejo físico e alimentar determinam mudanças adaptativas na morfologia da região de transição esôfago-gástrica em eqüinos. Foram utilizados 15 conjuntos compreendendo a região de transição esôfago-gástrica de eqüinos adultos com raça, sexo e idade não identificados oriundos do Hovet – USP, Jóquei Clube de São Paulo e abatedouros, divididos em três grupos de acordo com a dieta e atividade física desenvolvida: grupo I, composto por cinco conjuntos de eqüinos em treinamento intensivo e alimentados à base de ração comercial principalmente; grupo II, com cinco conjuntos de eqüinos que não desempenhavam atividade física intensa e eram alimentados à base de ração comercial principalmente, e o grupo III composto por cinco conjuntos de eqüinos mantidos a pasto que não

desempenhavam atividade física intensa. A região de transição esôfago-gástrica teve a estrutura do seu epitélio avaliada morfometricamente onde foram feitas mensurações para identificar a espessura do epitélio pseudo-estratificado queratinizado e área do epitélio pseudo-estratificado não queratinizado. Os resultados encontrados para a espessura do epitélio queratinizado dos eqüinos mostraram a existência de diferenças estatisticamente significativas dos eqüinos do grupo I quando comparados dos eqüinos do grupo II e III. Frente aos resultados obtidos das mensurações da área do epitélio não queratinizado dos eqüinos, evidenciou-se que não existiu diferença estatisticamente significativa entre os diferentes grupos. Este estudo concluiu que a dieta e a atividade física podem estar relacionadas no comportamento da mucosa da TEG especialmente a camada de queratina deste epitélio.

Palavras-chave: Transição esôfago-gástrica. Sistema digestório. Exercício físico. Eqüinos.

ABSTRACT

MORAES, P. T. B. **Morphologic analysis of the esophagus-gastric transition area in horse submitted to different feeding management and physical activities** [Análise morfológica da transição esôfago-gastrica do eqüino submetido a diferentes manejos alimentares e de atividade física]. 2006. 53 f. Dissertação (Mestrado em Ciências) – Faculdade de Medicina Veterinária e Zootecnia, Universidade de São Paulo, São Paulo, 2006.

Horses' digestory system is constituted by a complex structural system whose function is to make feasible ingesta for organism utilization of the animal. In special, it was studied the horses oesaphagus-gastric transition region therefore distinct factors can provoke injuries in this region or even the stomach non- glandular region of these animals being that these can occur due to morphologic arrangement of these organs such as ingested food, food offer frequency, fast for long periods, stress, non-steroids anti-inflammatory administration and physical exercises intensity which the horses are submitted. The objective of this research is to identify if different kind of physical and alimentary management determine adaptative changes in morphology of the oesaphagus-gastric transition region. It was used 15 sets comprehending the oesaphagus-gastric transition region in adult horses considering undefined breed, gender and age from HOVET – USP and slaughterhouse divided in three groups according to diet and physical activity developed: Group I – Five sets of horses in intensive training fed with commercial ration; Group II – Five sets of horses which did not develop any intensive physical activity and fed by commercial ration; Group III – Five sets of horses kept in the grass without any extra feeding which did not develop any intensive physical activity. The oesaphagus-gastric transition region had its epithelium structure evaluated morphmetrically where measurements were done to identify the thickness of the keratinized pseudo-stratified epithelium and the area of the non-keratinized pseudo-stratified epithelium. Results of keratinized pseudo-

stratified epithelium thickness have shown the existence of statistically significant differences of group I when compared to groups II and III. According to results of non keratinized pseudo-stratified epithelium measurements, no difference between groups. This research concludes that the diet and physical activity can be related to EGT mucous behavior in horses, specially the epithelium keratin layer.

Keywords: Esophagus-gastric transition. Digestory system. Physical activity. Diet. Equine.

LISTA DE FIGURAS

Figura 1 - Imagem do programa utilizado demonstrando o modelo aplicado para a mensuração da espessura do epitélio pseudo-estratificado queratinizado da região de transição esofagogástrica 29

Figura 2 - Imagem do programa utilizado demonstrando o modelo aplicado para a mensuração da área do epitélio pseudo-estratificado não queratinizado da região de transição esofagogástrica 30

Figura 3 - Imagem digital da região de transição esôfago-gástrica dos eqüinos sendo A – animal do grupo I evidenciando a coloração rósea e a presença de úlceras (seta). E B – animal do grupo II evidenciando a coloração pálida da mesma 34

Figura 4 - Fotomicrografias dos epitélios de TEG de eqüinos do grupo I (GI), grupo II (GII) e grupo III (GIII). Notar o epitélio pseudo-estratificado queratinizado (E) evidenciando-se a diferença entre suas espessuras (escala da barra = 100 µm) 37

LISTA DE TABELAS

Tabela 1 - Espessura macroscópica do cárdia (mm)..... 46

Tabela 2 - Espessura da mucosa dos animais do grupo I (µm).....47

Tabela 3 - Espessura da mucosa dos animais do grupo II (µm).....47

Tabela 4 - Espessura da mucosa dos animais do grupo III (µm).....48

Tabela 5 - Área do epitélio dos animais grupo I (μm^2).....48

Tabela 6 - Área do epitélio dos animais grupo II (μm^2).....49

Tabela 7 - Área do epitélio dos animais grupo III (μm^2).....49

SUMÁRIO

1 **INTRODUÇÃO** 14

2 **REVISÃO DE LITERATURA** 16

2.1 ANATOMIA MACROSCÓPICA DO ESÔFAGO 16

2.2 ANATOMIA MICROSCÓPICA DO ESÔFAGO 17

2.3 ANATOMIA MACROSCÓPICA DO ESTÔMAGO 19

2.4 ANATOMIA MICROSCÓPICA DO ESTÔMAGO 20

2.5 FATORES QUE INFLUENCIAM A OCORRÊNCIA DE ÚLCERAS GÁSTRICAS 22

3 **MATERIAL E MÉTODO** 27

4 **RESULTADOS** 32

4.1 RESULTADOS MACROSCÓPICOS 32

4.2 RESULTADOS MICROSCÓPICOS 35

5 **DISCUSSÃO** 39

5.1 ASPECTOS MACROSCÓPICOS 39

5.2 ASPECTOS MICROSCÓPICOS 42

6 **CONCLUSÕES** 45

7 **REFERÊNCIAS** 51

APÊNDICE A 46

APÊNDICE B 47

APÊNDICE C 50

1 INTRODUÇÃO

O aparelho digestório é constituído por um complexo sistema estrutural cuja função básica é viabilizar a ingesta para utilização do organismo animal.

Dentre os órgãos que compõem este aparelho destaca-se o esôfago, caracterizado como sendo um órgão músculo-tubular que se estende da faringe até o estômago. Apresenta como função primordial transportar rapidamente a ingesta da boca até o estômago sem, contudo, processar o alimento (DELLMANN; BROWN, 1982; GETTY, 1986).

Outro importante integrante do aparelho digestório é o estômago, que é descrito como uma dilatação saculiforme do tudo digestório. O estômago mostra-se interposto entre o esôfago e duodeno, sendo o local onde se iniciam os processos da digestão enzimática, hidrolítica e ainda a quebra e mistura do alimento (DELLMANN; BROWN, 1982; DYCE et al.; 1990; GETTY, 1986).

A estrutura morfológica muito peculiar evidenciada tanto no esôfago como no estômago é um fator prevalente e clinicamente relevante na Medicina Eqüina. Em alusão a estas estruturas vê-se necessário o conhecimento e ainda a compilação dos informes literários que abordem estes órgãos, em especial a região de transição esôfago-gástrica, pois fatores distintos e de especial conotação podem provocar lesões nessa região de transição ou ainda na região aglandular do estômago destes animais, sendo que estas podem ocorrer devido a diversos fatores, tais como: o arranjo morfológico desses órgãos, o tipo de alimento ingerido, a freqüência de oferta desses alimentos, o jejum prolongado (SWEENEY, 1992), o estresse, a

administração de antiinflamatórios não esteróides e a intensidade de exercícios físicos a que esses eqüinos são submetidos.

O pequeno tamanho do estômago dos eqüinos determina que o alimento seja ingerido continuamente e em pequenas quantidades, somado é claro a uma secreção constante de ácido clorídrico, assim como os demais componentes do suco gástrico, que ocorre mesmo sem o estímulo direto da ingestão de alimento (VERONEZI, 2003). Portanto, aconselha-se a administração de pouca quantidade de alimentos em pequenos intervalos para esta espécie (THOMASSIAN, 1996).

Em virtude da ausência de informes literários que retratem os diferentes aspectos que interferem e predispõem os eqüinos a serem acometidos de úlceras no epitélio da região de transição esôfago-gástrica nos vimos motivados a efetuar o presente estudo. Assim sendo, o objetivo da presente investigação científica foi identificar se diferentes tipos de manejo físico e alimentar determinam mudanças adaptativas na morfologia dessa região. Para tanto, este estudo avaliou macroscopicamente a coloração da mucosa, a medida de sua espessura e ainda a presença de úlceras gástricas nesta região. Já no tocante aos aspectos microscópicos avaliou-se o comportamento desta mucosa de transição frente a sua espessura e área.

2 REVISÃO DE LITERATURA

Buscando facilitar a leitura, a revisão de literatura foi apresentada em tópicos sequenciais: anatomia macroscópica e microscópica do esôfago, anatomia macroscópica e microscópica do estômago e, por fim, os fatores que influenciam a ocorrência de úlceras gástricas.

2.1 ANATOMIA MACROSCÓPICA DO ESÔFAGO

O esôfago é um órgão que possui estrutura tubular músculo-membranosa, provido de musculatura estriada até a base do coração, onde muda rapidamente para musculatura lisa, que proporciona a formação de ondas peristálticas. Sua mucosa possui pregas longitudinais proeminentes que permitem dilatação transversal considerável do lúmen para acomodar a passagem do bolo alimentar. Este órgão situa-se inicialmente dorsal à laringe e posteriormente lateraliza-se à esquerda da traquéia antes de chegar ao tórax (GETTY, 1986; THOMASSIAN,1996). É dividido em três partes de acordo com a região onde se situa: a parte cervical, até a primeira costela; a parte torácica, até o diafragma; e a parte abdominal, até o óstio cárdico. O esôfago une-se ao estômago obliquamente pelo cárdia, uma forte estrutura muscular que se abre na passagem do alimento e permanece fechada durante a digestão gástrica, atuando assim como um esfíncter associado a numerosas pregas da túnica mucosa (GETTY, 1986; THOMASSIAN, 1996).

2.2 ANATOMIA MICROSCÓPICA DO ESÔFAGO

O arranjo morfológico do esôfago demonstra que ele é revestido internamente por um epitélio estratificado pavimentoso, de coloração pálida, desprovido de glândulas, salvo na junção faringo-esofágica. De uma forma genérica Banks (1992), Dyce et al. (2004) e Frandson et al. (2005) consideraram que este epitélio possui um grau de queratinização variando entre as espécies, de acordo com a aspereza de sua alimentação. Observou-se ainda na espécie eqüina que o limite entre os epitélios esofágico e gástrico é nítido e pode ser deslocado para qualquer lado do cárdia (DYCE et al.; 2004).

Este órgão é constituído por várias túnicas. A túnica mucosa é composta por três camadas: epitélio pavimentoso estratificado, lâmina própria e a muscular da mucosa. A túnica submucosa apresenta grandes artérias e veias, vasos linfáticos e troncos nervosos. No eqüino, as glândulas mistas com ácinos mucosos estão presentes apenas na junção faringo - esofágica. A túnica muscular é representada em seus 2/3 craniais por músculo estriado esquelético que gradativamente é substituído por músculo liso no terço caudal. Por fim, a túnica adventícia possui células e fibras de tecido conjuntivo frouxo com vasos sanguíneos, linfáticos e nervos circundando o esôfago (BANKS, 1992; DELLMAN; BRONW, 1982).

A parte do esôfago que se estende além do diafragma, a abdominal, é mais proeminente no eqüino e é coberta por peritônio, constituindo uma serosa (BANKS, 1992; DELLMAN; BRONW, 1982). Já ao final do órgão, encontra-se a região de transição esôfago-gástrica que possui características morfológicas que variam consideravelmente, pois a junção das diversas camadas, e em especial do epitélio,

não ocorre ao mesmo nível. As glândulas do esôfago podem estender-se para a submucosa do estômago por curta distância, enquanto a transição do epitélio estratificado pavimentoso é muito repentina (DELLMANN; BROWN; 1982).

Ainda segundo Dellman e Brown (1982), na região de transição esôfago-gástrica o músculo estriado esquelético da túnica muscular é gradativamente substituído por músculo liso. As glândulas do esôfago podem estender-se para a submucosa do estômago por curta distância.

O esôfago comunica-se com o estômago no óstio cárdico; sua abertura é controlada pelo esfíncter cárdico e por numerosas pregas da túnica muscular (GETTY, 1986). De uma maneira geral, o cárdia gástrico possui uma mucosa que separa a maior porção do epitélio esofágico da mucosa fúndica, produtora de ácido, histologicamente composta exclusivamente por glândulas secretoras de muco. Observou-se no homem a continuidade entre o epitélio pavimentoso do esôfago e a camada mucosa secretora do estômago (VILLAMICI; GIULINI, 2003).

O esôfago do eqüino, de acordo com Slocombe (1982), quando comparado a outras espécies, apresenta-se com uma superfície epitelial mais espessa e com ausência de glândulas, exceto na região próxima à laringe. A característica do epitélio da superfície mucosa esofágica do eqüino é similar àquela descrita para outros mamíferos e aves e é do tipo pavimentoso estratificado queratinizado.

2.3 ANATOMIA MACROSCÓPICA DO ESTÔMAGO

O estômago é uma dilatação saculiforme do tubo digestivo, localizado na parte cranial do abdome entre as demais vísceras e o fígado, dispondo-se em sua maior parte à esquerda do plano mediano. É um saco com formato de “J” fortemente encurvado, sendo o lado direito bem mais curto que o esquerdo. Está dividido em porções cárdica e fúndica, além do corpo e fundo ventricular (FRANDSON et al.; 2005; GETTY, 1986; WHEATER et al., 1993;). Apresenta duas faces, uma visceral e outra parietal; duas curvaturas, uma maior e outra menor; e duas extremidades, uma esquerda com formato arredondado denominada saco cego e a parte pilórica (direita) que continua com o duodeno e está em contato com a face visceral do fígado. A face parietal do estômago situa-se de encontro ao diafragma e fígado; a face visceral se relaciona com a parte terminal do cólon maior, pâncreas, cólon menor, intestino delgado e omento maior (GETTY, 1986).

O estômago do eqüino situa-se junto ao diafragma, já na cavidade abdominal, composto por dois esfíncteres limitadores, o cárdia e o piloro. É revestido internamente por uma porção esofágica aglandular e uma porção pilórica glandular (THOMASSIAN, 1996). A porção aglandular estende-se por considerável distância e termina repentinamente na margem pregueada que a separa da porção glandular (DELLMANN; BRONW, 1982).

2.4 ANATOMIA MICROSCÓPICA DO ESTÔMAGO

Na entrada do estômago tem-se a região do cárdia, onde ocorre a comunicação deste órgão ao esôfago. As paredes circundantes da cárdia, onde o lúmen do esôfago se torna contínuo com o do estômago, caracterizam-se por um espessamento do músculo, que constitui o esfíncter funcional. Este músculo é especialmente bem desenvolvido no eqüino, no qual sua resistência e configuração tornam difícil ou impossível o refluxo gastro-esofágico, principalmente quando há distensão (FRANDSON et al.; 2005).

As regiões da mucosa do estômago subdividem-se em: esofágica, correspondente à parte aglandular, composta por um epitélio pavimentoso estratificado queratinizado; região cárdica, com glândulas cárdicas, delimitada pela transição do epitélio pavimentoso estratificado para prismático, suas glândulas cárdicas são espiraladas e tubulosas ramificadas, com parte superior cúbica, secretam muco; região fúndica, com glândulas fúndicas, que apresentam-se tubulares ramificadas maiores que as anteriores, porém menos ramificadas; região pilórica, com glândulas pilóricas, que assemelham-se às cárdicas, porém as fossetas são mais profundas. Todas as glândulas possuem tipos diferentes de células e com secreções diferentes (BANKS, 1992).

O estômago do eqüino é coberto por dois diferentes tipos de mucosas: uma aglandular ou esofágica que ocupa o fundo e parte do corpo do estômago, sendo desta forma semelhante estruturalmente à mucosa do esôfago, e outra glandular, que se estende ao longo do cárdia, parte do corpo e ainda região pilórica, possuindo células responsáveis pela produção das secreções gástricas que (DARGATZ;

BRONW, 1997; GETTY, 1986; van-den-WOLLENBERG; SLOET-van-OLDRUITENBORGH-OOSTERBAAN, 2000). A transição do epitélio pavimentoso estratificado da região esofágica, que no eqüino estende-se por toda a região aglandular do estômago (DELLMANN; BROWN, 1983), para epitélio glandular que demarca o inicio da região de glândulas cárdicas no estômago. Essa transição é macroscopicamente obvia no eqüino, no qual é denominada margem pregueada (FRANDSON et al.; 2005).

A região aglandular recobre cerca de um terço do estômago do eqüino. É desprovida de glândulas e coberta por um epitélio pavimento estratificado semelhante ao do esôfago (ANDREWS; NADEAU, 1999). Esta região é extensa e termina repentinamente na margem pregueada, uma borda elevada, irregular e sinuosa (GETTY, 1986). O epitélio pavimentoso estratificado desta região é queratinizado, não secretor e contínuo com o do esôfago. A região cárdica é bem estreita, enquanto as regiões fúndica e pilórica seguem o padrão normal e constituem a região glandular do estômago (DELLMANN; BROWN, 1982).

A região glandular inicia-se abruptamente, na margem pregueada, com a mudança para epitélio simples cilíndrico muco-secretor. A distinção entre elas evidencia-se pela natureza dos produtos secretados pelas glândulas que ali ocorrem, tais como: ácido clorídrico, pepsina, bicarbonato e muco; bem como pela quantidade destas últimas (ANDREWS; NADEAU, 1999; DITTRICH, 1995); possui ainda células cilíndricas secretoras cujo produto da secreção mucosa atua como camada protetora que evita autólise da mucosa (DELLMANN; BROWN, 1982).

A mucosa gástrica do eqüino apresenta pregas que variam com o grau de dilatação do órgão, desaparecendo à medida que o estômago fica repleto. Sua superfície é composta por vários sulcos, que delimitam áreas gástricas, nas quais

são visualizadas as depressões denominadas fossetas gástricas, onde no fundo destas abrem-se às glândulas gástricas (BANKS, 1992).

As glândulas gástricas contêm população mista de células de três tipos principais: células secretoras de muco, células secretoras de ácido (células parietais ou oxínticas distribuídas ao longo das glândulas) e células secretoras de pepsina (células principais ou pépticas localizadas próximo à base das glândulas gástricas) (WHEATER et al., 1993).

As células secretoras do estômago humano apresentam junções oclusivas, importantes como barreira contra o líquido ácido do estômago. Estresse, fatores psicossomáticos e certas substâncias, como ácido acetilsalisílico, podem romper a camada epitelial e levar a ulceração, que pode cicatrizar, ou então se agravar com o ataque da pepsina e ácido clorídrico (JUNQUEIRA; CARNEIRO, 1995).

Associado a estes fatores, o comportamento da mucosa gástrica pode também sofrer alterações. Murray et al. (2001) mensuraram em seu trabalho a espessura de todo o epitelio gástrico, queratinizado e não queratinizado, no eqüino além da extensão capilar no epitélio e espessura de lâmina própria do eqüino, encontrando nos animais com mucosa intacta uma variação na espessura do epitélio gástrico e sem a presença de infiltrado inflamatório na lâmina própria.

2.5 FATORES QUE INFLUENCIAM A OCORRÊNCIA DE ÚLCERAS GÁSTRICAS

As úlceras gástricas são definidas como alterações da mucosa com destruição de elementos celulares, resultando em uma lesão que pode se estender

até a lâmina própria (VERONEZI, 2003). Elas podem ocorrer como resultado de um desequilíbrio entre fatores agressores (ácido clorídrico e pepsina) e fatores protetores (muco e bicarbonato) da mucosa gástrica (MURRAY, 1989). Porém, elas são mais freqüentes na região aglandular e próximas à curvatura maior do estômago, no margo plicato (ANDREWS; NADEAU, 1999).

Vários são os fatores que podem ocasionar lesões na região de transição esôfago-gástrica ou ainda na região aglandular do estômago dos eqüinos. Estes fatores podem estar relacionados de acordo com o arranjo morfológico dessas estruturas, o tipo de alimento ingerido, a freqüência de sua oferta e ainda a intensidade de exercícios físicos a que estes eqüinos são submetidos.

Durante o processo da digestão, o ácido clorídrico liberado pelas células parietais (BANKS, 1992) pode levar à lesão na mucosa gástrica da região aglandular do estômago, pois induz a diminuição na função da barreira protetora da mucosa nesta região, tendo importante papel na patogenia da úlcera gástrica dos eqüinos (NADEAU et al., 2003).

Da mesma forma, Andrews e Nadeau (1999); Bullimore et al. (2001) e Collier; Stoneham (1997), também citaram em seus trabalhos que é comum a ulceração da porção aglandular no estômago dos eqüinos devido à falta de proteção da camada mucosa. Portanto observou-se que a ocorrência destas lesões é justificada pela estrutura pouco protegida da região aglandular, uma vez que o arranjo morfológico desta região assemelha-se mais à do esôfago do que a do estômago (COLLIER; STONEHAM, 1997). O arranjo morfológico da região glandular do estômago faz com que durante o processo de digestão no eqüino, o suco gástrico que é produzido e secretado pelas glândulas gástricas situadas na parede do órgão possa atuar sobre os constituintes protéicos dos alimentos ingeridos sem lesionar esta região

(BODEN, 1998). Assim, a atividade excessiva destas células, aliada a uma alteração predisponente ou concomitante na capa protetora de muco, pode levar a erosão da mucosa gástrica (BANKS, 1992).

Andrews e Nadeau (1999) citaram em seu trabalho que os produtos da degradação dos carboidratos, os ácidos graxos voláteis, podem estar relacionados na patogênese da síndrome de úlcera gástrica do eqüino desde que estes sejam alimentados com dietas concentradas.

Foi considerado por Andrews e Nadeau (1999) e Murray et al. (1999) que o tipo de alimento influencia na patogênese das lesões gástricas, sendo que o nível de gastrina sérica pós-prandial mostra-se maior em eqüinos que consomem grãos daqueles que consomem feno. Murray et al. (1994) comentam ainda que o alimento concentrado contribui para a formação de úlceras por aumentar os níveis séricos de gastrina e por reduzir o tempo que o eqüino gasta comendo, não havendo, portanto tamponamento pela secreção salivar. Sabe-se que os eqüinos em jejum prolongado têm seu pH gástrico diminuído e com isso a acidez é aproximadamente 60 vezes maior do que em eqüinos alimentados com feno (MURRAY, 1994). Os eqüinos mantidos a pasto não apresentam lesões gástricas e poucos estudos considerando o efeito do alimento na fisiologia gástrica nestes animais têm sido realizados (VERONEZI, 2003).

Andrews e Nadeau (1999) descreveram em seu trabalho que os eqüinos alimentados com alfafa, tiveram aumento no pH do suco gástrico e com isso menor ocorrência de úlceras gástricas quando comparados àqueles alimentados com "*bromegrass*", um tipo de gramínea encontrada nas áreas de clima tropical. Isso porque o alto teor protéico e a concentração de cálcio na alfafa podem levar ao tamponamento do ácido gástrico.

A prevalência de lesões gástricas mostra-se elevada em eqüinos jovens e adultos (ANDREWS; NADEAU, 1999), principalmente naqueles mantidos em treinamentos para corrida, quando comparados a animais sedentários e fora do regime de treinamento (BEGG; O´SULLIVAN, 2003; KLEMM, 2000 e VERONEZI, 2003). A determinação da prevalência das características e do efeito desta enfermidade em eqüinos mantidos em treinamento para competições possibilitou alguns esclarecimentos sobre os fatores desencadeantes, a etiopatogenia e adequações de treinamento (VERONEZI, 2003).

O exercício físico parece diminuir a velocidade de esvaziamento gástrico, levando a um maior tempo de exposição da mucosa gástrica às secreções ácidas. Deste modo, a motilidade gástrica é importante, pois está relacionada com o esvaziamento do estômago. Notou-se então que nos eqüinos adultos, especialmente os atletas, o exercício físico associado com o manejo alimentar e o uso de drogas resultam em aumento da exposição da mucosa gástrica à acidez (VERONEZI, 2003).

Além disso, os aspectos mecânicos do exercício e a pressão abdominal podem ser suficientes para proporcionar uma exposição prolongada da mucosa aglandular do estômago dos eqüinos a fatores agressores (ANDREWS; NADEAU, 1999).

Peters et al. (2001) indicaram uma relação inversa entre a atividade física e o risco de doenças do aparelho digestório do homem. Enquanto a prevalência destas doenças é relativamente alta e aumenta com a idade, a participação de atividade física reduz este índice e diminui com a idade.

Da mesma forma, os benefícios da atividade física interferem principalmente sobre os efeitos causados por doenças do aparelho digestório do homem (câncer,

hemorragia, doença inflamatória, constipação, diverticulite, colites). A atividade física aumenta a motilidade gastrointestinal, a elasticidade mecânica, alterações neuro-imuno-endócrinas. Contudo, muitos dos mecanismos descritos devem ser investigados logo depois do exercício. No entanto exercício excessivo pode levar a alterações gastro-entéricas (PETERS et al.; 2001).

Ainda relacionado à atividade física, Pandolfin et al. (2004) descreveram que o exercício no homem gerou um aumento três vezes maior na exposição esofágica ao ácido gástrico em ambos os grupos avaliados, os pacientes controle e os portadores de doença de refluxo gastro-esofágico**.** Identificou-se que o grau de refluxo induzido por esforço físico está relacionado com a morfologia da região de transição esôfago-gástrica e os autores suportam a hipótese de que a integridade anatômica das camadas constituintes da região de transição esôfago-gástrica é a importância do cárdia na prevenção do refluxo induzido por esforço físico.

Relacionado a esses fatores, encontramos na literatura que os locais predisponentes à ocorrencia de úlceras são especialmente a região aglandular do estômago e o margo plicato; a região de transição esofago-gástrica pouco foi discutida e poucos foram os trabalhos que fizeram alusão à morfologia dessa região frente à resposta a úlceras gástricas ou outros fatores como dieta e atividade física. Estudos como os de Murray (2001) aferiram a espessura dos epitélios da mucosa da região de transição esôfago-gástrica sem nenhuma relação a fatores extrenos.

3 MATERIAL E MÉTODO

Neste estudo foram utilizados 15 conjuntos compreendendo a região de transição esôfago-gástrica de eqüinos adultos com raça, sexo e idade não identificados, oriundos do Hospital Veterinário da Universidade de São Paulo, do Jóquei Clube de São Paulo e Abatedouro (POMAR S/A – Araguari/MG).

A coleta destes conjuntos esteve preconizada na divisão em grupos que foram estabelecidos de acordo com o tipo de dieta e atividade física desenvolvida. Os conjuntos do Grupo I foram provenientes de cinco animais em treinamento intensivo alimentados à base de ração comercial principalmente, oriundo do Jóquei Clube de São Paulo e de animais que deram entrada e vieram a óbito no Hospital Veterinário da FMVZ-USP; o Grupo II, composto por cinco conjuntos de animais que não desempenhavam atividade física intensa e eram alimentados à base de ração comercial principalmente, provenientes do Hospital Veterinário da FMVZ- USP. E por fim o Grupo III, composto por cinco conjuntos de animais mantidos a pasto, que não receberam suplementação alimentar com ração e que não desempenhavam atividade física intensa; estes foram adquiridos do abatedouro Pomar S/A e Hospital Veterinário da FMVZ - USP.

Os animais tiveram seus conjuntos da região de transição esôfago-gástrica retirados após eutanásia, abate ou morte natural, lavados em solução salina 0,9%, preservados e refrigerados em caixas adequadas e em seguida levados ao Laboratório de Anatomia da Faculdade de Medicina Veterinária e Zootecnia da Universidade de São Paulo. Posteriormente, os fragmentos foram lavados

novamente com água corrente e separados em grupos onde foram então submetidos à fixação em solução aquosa de formaldeido a 10% por 48 horas.

Anteriormente à fixação, as regiões de transição esôfago-gástrica estudadas foram avaliadas do ponto de vista macroscópico seguindo-se um protocolo (Apêndice C), tendo em vista a coloração da mucosa, a medida de sua espessura, utilizando-se paquímetro Stanet 125B, e por fim a notificação da presença ou ausência de úlceras nesta região. Foi também descrita a coloração da mucosa gástrica bem como a presença de úlceras no estômago.

Após a fixação, fragmentos cortados da região de transição esôfago-gástrica com o auxilio de bisturi, no tamanho de $1cm^2$, foram submetidos à técnica histológica para desidratação e diafanização, utilizando-se do protocolo de imersão em álcool 75% passando pelos álcoois 80%, 90% e duas vezes pelo álcool 100 % (absoluto) pelo período de 1 hora em cada álcool. Posteriormente, os fragmentos foram submetidos a diafazinação pela seqüência de álcool/xilol, xilol I e xilol II pelo período de 1 hora em cada solução. Por fim, estes fragmentos foram imersos em *paraplast* por 2 duas horas e então incluídos em blocos de *paraplast.* Depois de preparados os blocos, foram obtidos cortes histológicos com espessura de 5µm com o auxilio do micrótomo LEICA RM2065 e em seguida corados pela técnica de Hematoxilina-Eosina.

Após o preparo das lâminas histológicas da região de transição esôfago-gástrica, estas tiveram a estrutura do seu epitélio avaliada morfometricamente. Para tanto se empregou programa especifico de morfometria KS 400 Zeiss®, mediante as etapas de captação da imagem, calibração do equipamento, engenharia da imagem, mensuração dos campos e listagem dos dados.

Destas imagens foram feitas mensurações para identificar a espessura do epitélio pseudo-estratificado queratinizado mediante a aferição de duas medidas, medida 1 e medida 2, para cada fragmento mensurado (Figura 1). Foi também avaliada a medida da área do epitélio pseudo-estratificado não queratinizado, onde se obteve também duas medidas, 1 e 2 (Figura 2).

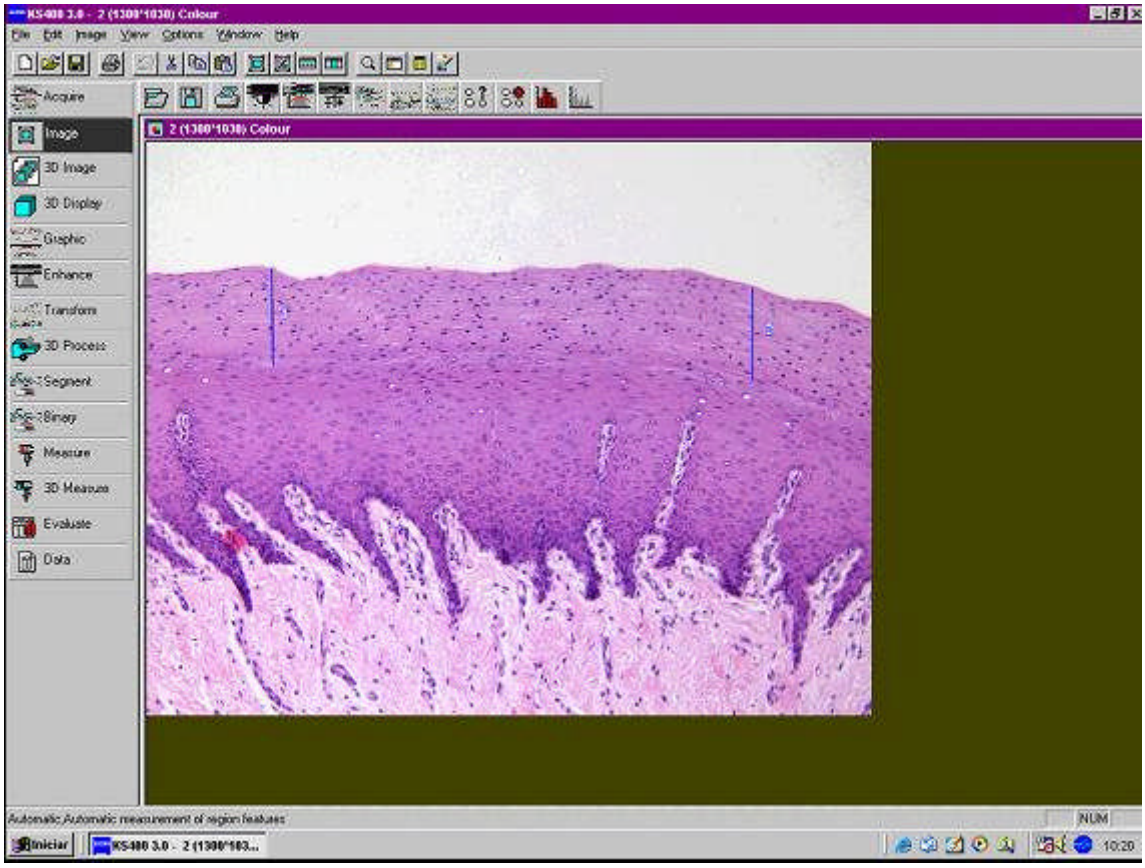

Figura 1- Imagem do programa utilizado demonstrando o modelo aplicado para a mensuração da espessura do epitélio pseudo-estratificado queratinizado da região de transição esôfago-gástrica

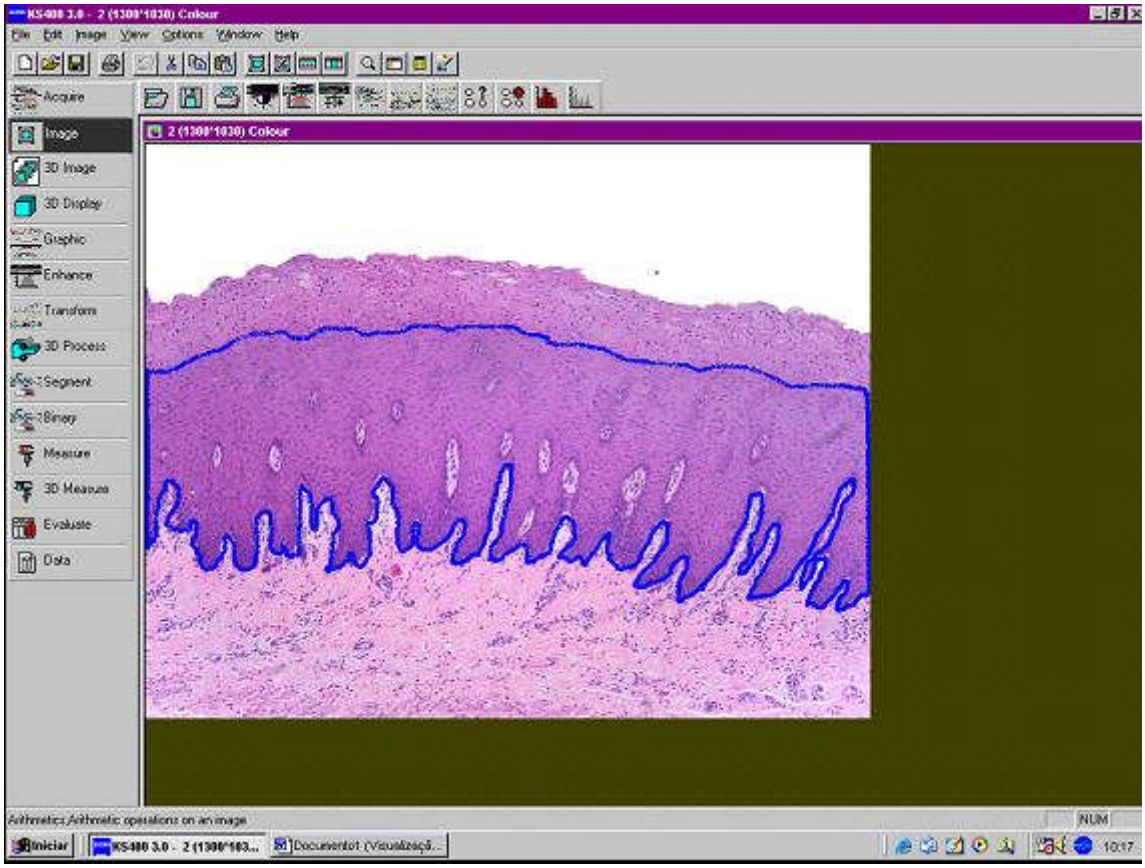

Figura 2 - Imagem do programa utilizado demonstrando o modelo aplicado para a mensuração da área do epitélio pseudo-estratificado não queratinizado da região de transição esôfago-gástrica

Com vista a uma melhor descrição e confirmação dos resultados obtidos quando de avaliações macroscópicas e microscópicas e, sobretudo da análise morfométrica, os dados foram submetidos a aplicações de diferentes tratamentos estatísticos.

Visando verificar a existência ou não de diferenças estatisticamente significativas entre os dados obtidos das mensurações da espessura da transição esôfago-gástrica dos animais dos três grupos, em nível macroscópico, aplicou-se o teste de Kruskal-Wallis, com nível de significância de 0,05, em uma prova bilateral.

Frente aos valores obtidos nas avaliações microscópicas da área da transição esôfago-gástrica, com nível de significância de 0,05, verificou-se a existência ou não de diferenças estatisticamente significativas também com o teste de Kruskal-Wallis.

Em outro instante aplicou-se o teste de U de Mann-Whitney, com nível de significância de 0,05, em uma prova bilateral, no propósito de avaliar a existência ou não de diferenças estatisticamente significativas, de acordo com os resultados obtidos entre as diferenças nas medidas microscópicas da espessura da transição esôfago-gástrica dos eqüinos dos três grupos evidenciados quando da aplicação do teste de Kruskal-Wallis.

4 RESULTADOS

Visando compilar os achados deste trabalho, buscou-se apresentar separadamente os dados condizentes à avaliação macroscópica e microscópica da região de transição esôfago-gástrica dos eqüinos submetidos a diferentes manejos físico e alimentar.

4.1 RESULTADOS MACROSCÓPICOS

A mucosa da região de transição esôfago-gástrica dos eqüinos apresentou uma coloração bastante variável nos três diferentes grupos estudados.

Identificou-se no grupo I, de eqüinos que foram submetidos ao exercício físico intenso e alimentados a base de ração comercial principalmente, que as colorações da mucosa variaram do pálido (40%), passando pelo róseo (40%) até a coloração avermelhada (20%). No grupo II, de eqüinos sem exercício físico intenso e alimentados a base de ração comercial principalmente, as colorações da mucosa variaram desde o pálido (75%) até o róseo (25%) (Figura 3A). Já no grupo III, de eqüinos sem exercício físico intenso e mantidos a pasto, as colorações de suas mucosas apresentaram-se pálidas (100%) (Figura 3B).

Em relação à espessura macroscópica da região de transição esôfago-gástrica, encontrou-se para cada grupo as seguintes médias: 7,5mm para o grupo I;

7,66mm no grupo II e 10,66 mm no grupo III, onde seus valores isolados para cada eqüino foram demonstrados na tabela 1 (Apêndice A).

A partir dos resultados obtidos frente à avaliação macroscópica da espessura da região de transição esôfago-gástrica dos eqüinos, foi possível evidenciar que não houve diferenças estatisticamente significativas entre estas medidas (p= 0,056).

No que tange à presença de úlceras gástricas na região da transição esôfago-gástrica, estas foram identificadas em um animal do grupo I (20%), em dois animais do grupo II (40%) e em um animal do grupo III (20%) (Figura 3A).

Referente aos achados no estômago dos eqüinos de maneira geral, encontrou-se alterações pouco significativas entre os três grupos de eqüinos estudados. Nos eqüinos do grupo I, a mucosa da região aglandular apresentou-se com coloração que variou do pálido (60%) ao róseo (40%). Encontrou-se por toda a extensão desta região, a presença de úlceras que variaram apenas na severidade de seu comprometimento. A região glandular apresentou-se hiperêmica em 100% dos animais. A presença de úlceras gástricas esteve próxima à margem pregueada de maneira considerável.

Nos estômagos dos eqüinos do grupo II, a coloração da mucosa variou também do pálido (80%) ao róseo (20%). A região glandular apresentou-se com coloração acastanhada em todos os estômagos. Verificou-se a presença de úlceras gástricas em toda extensão da região aglandular, no entanto estas eram em menor número e menos severas que as encontradas no grupo I.

Por fim, os estômagos dos eqüinos do grupo III apresentaram coloração pálida da região aglandular (100%). A mucosa da região glandular apresentou coloração que oscilou do castanho (60%) ao hiperêmico (40%). A presença de úlceras gástricas nesta região, e também próximas ao margo plicato esteve presente

em todos os estômagos; no tocante à severidade das lesões, estes animais foram os mais acometidos.

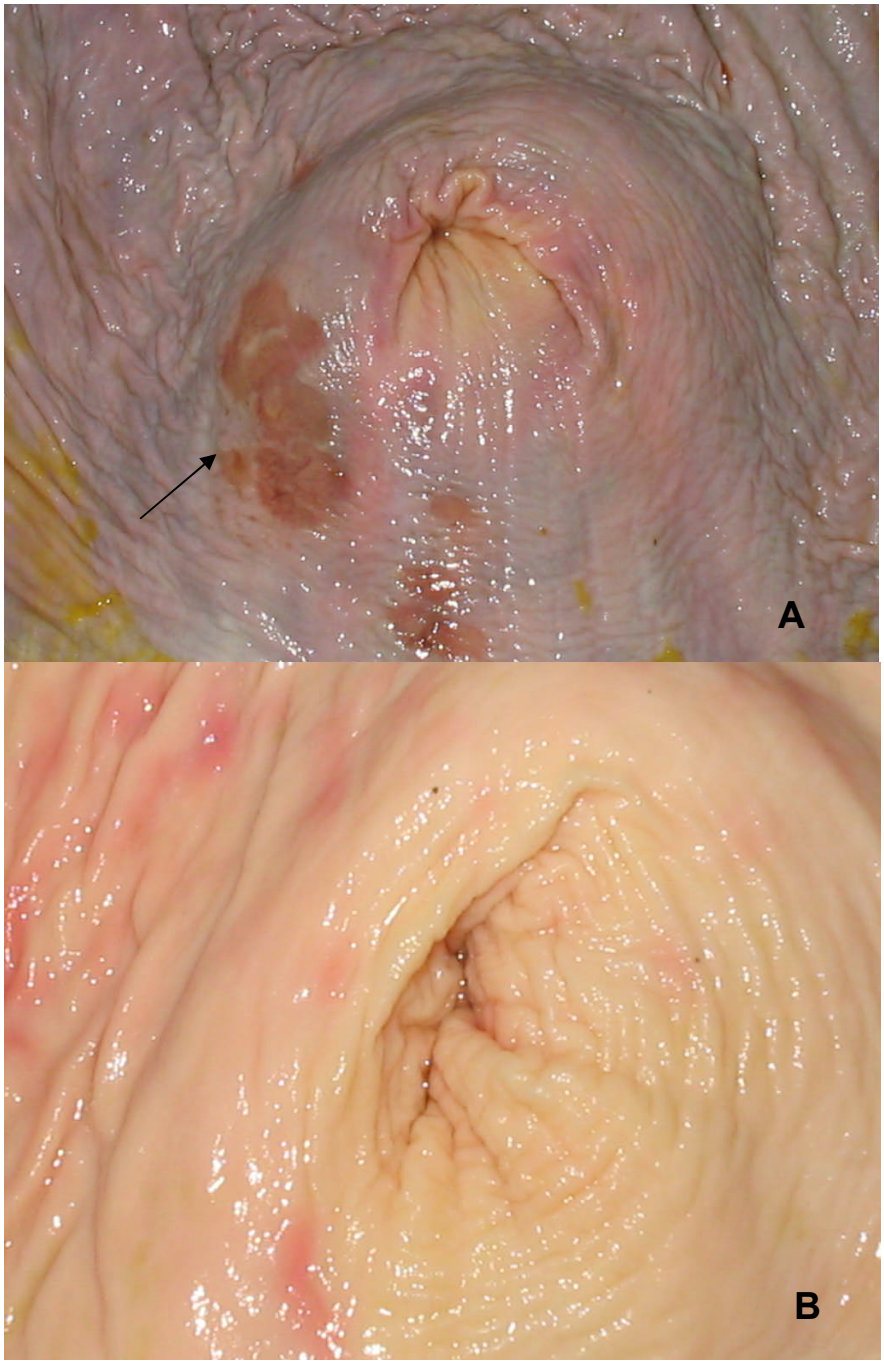

Figura 3 – Imagem digital da região de transição esôfago-gástrica dos eqüinos, sendo: A – eqüino do grupo I, evidenciando a coloração rósea e a presença de úlceras (seta); e B – eqüino do grupo II, evidenciando a coloração pálida da mucosa

4.2 RESULTADOS MICROSCÓPICOS

A região localizada na transição entre esôfago e estômago, aqui denominada como região de transição esôfago-gástrica, é constituída por uma estreita faixa de mucosa com epitélio pseudo-estratificado queratinizado seguido por um epitélio não queratinizado, uma lâmina própria com glândulas tubulosas, uma camada muscular da mucosa, uma camada submucosa e por fim as camadas musculares interna, externa e serosa.

Pela avaliação microscópica identificou-se que nos três grupos de eqüinos estudados várias foram as alterações relacionadas aos valores encontrados para a espessura do epitélio pseudoestratificado queratinizado e a área do epitélio pseudoestratificado não queratinizado.

Foram realizadas, através de programa de mensuração, duas medidas, medida 1 e medida 2, da espessura da camada de queratina deste epitélio, feitas a partir de imagens digitais da região de transição esôfago-gástrica dos eqüinos no três grupos sob aumento de 200 vezes. Assim, obtivemos os resultados que foram relacionados nas tabelas 2, 3 e 4 (Apêndice B).

De acordo com os valores obtidos para a espessura do epitélio queratinizado dos eqüinos nos três grupos estudados, pudemos observar que houve uma diferença entre os grupos, sendo a camada queratinizada do epitélio mais espessa naqueles eqüinos que foram mantidos afastados dos exercícios físicos intensos e mantidos a pasto (GIII) quando comparados aos eqüinos dos outros grupos. Notou-se ainda que nos eqüinos afastados do exercício físico intenso e alimentados com

ração comercial (GII) o epitélio foi mais espesso do que nos eqüinos mantidos sob exercício físico intenso e alimentados com ração comercial (GI).

Com base nestes resultados, empregou-se análise estatística para constatar a veracidade dos dados obtidos das médias das medidas encontradas, através do teste Kruskal-Wallis, com nível de significância 0,05.

Frente aos valores obtidos das médias da espessura microscópica encontrada nos eqüinos dos três grupos avaliados observou-se que houve diferenças estatisticamente significativas ($p = 0,0077$).

Em virtude das diferenças estatisticamente significativas para os valores encontrados a partir da mensuração microscópica da espessura da região de transição esôfago-gástrica, buscou-se avaliar microscopicamente estas diferenças frente à espessura desta região quando da aplicação do teste de U de Mann-Whitney para os valores dos diferentes grupos, combinados dois a dois, com nível de significância de 0,05, em uma prova bilateral. Assim, foi possível observar a existência de diferenças estatisticamente significativas entre as médias obtidas dos valores da espessura do epitélio de transição esôfago-gástrica dos eqüinos do grupo I quando comparados com os dados obtidos das médias dos eqüinos do grupo III. Da mesma forma, constatou-se que não houve diferença estatisticamente significativa entre as médias obtidas dos valores da espessura do epitélio de transição esôfago-gástrica dos eqüinos dos grupos I e II bem como os eqüinos dos grupos II e III (Figura 4).

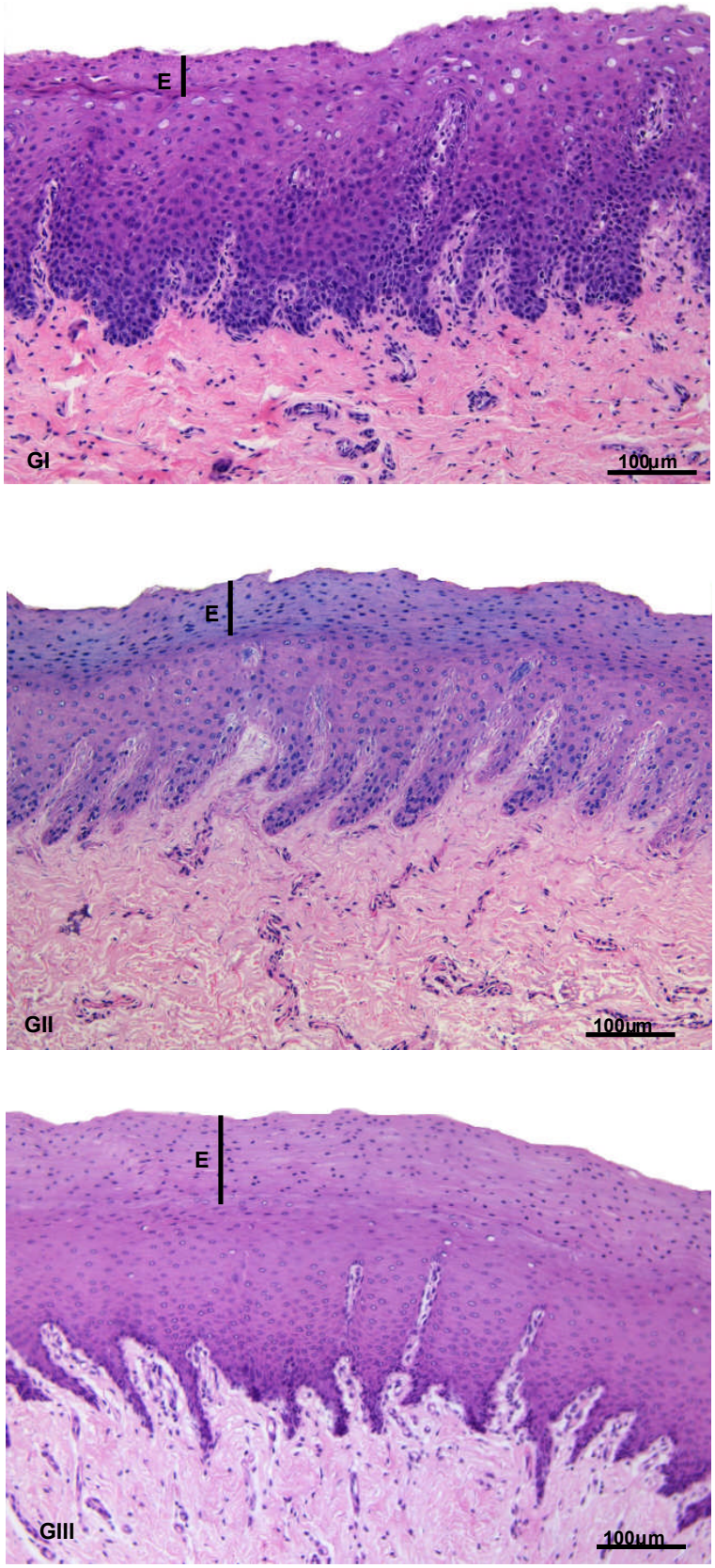

Figura 4 – Fotomicrografias dos epitélios de TEG de eqüinos do grupo I (GI), grupo II (GII) e grupo III (GIII). Notar o epitélio pseudo-estratificado queratinizado (E) observando a diferença entre suas espessuras

Este estudo buscou também dados relativos às medidas da área do epitélio pseudo-estratificado não queratinizado, onde se utilizando o mesmo programa das medidas de espessura, mensuramos estas áreas num aumento de 100 vezes, nos três grupos de eqüinos. Os valores obtidos mostram-se expressos nas tabelas 5, 6 e 7 (Apêndice B).

Os resultados encontrados mostraram que uma pequena diferença existiu entre os grupos; onde pudemos identificar que a camada do epitélio não queratinizado nos eqüinos do grupo III mostrou maior área quando comparada à do epitélio dos eqüinos do grupo II que por sua vez eram maiores que as do grupo I.

De acordo com a analise estatística, quando da aplicação do teste de Kruskal-Wallis, com nível de significância de 0,05, frente aos resultados obtidos microscopicamente para as mensurações das médias das áreas da região de transição esôfago-gástrica dos eqüinos dos três grupos, evidenciou-se que não existiu diferenças estatisticamente significativas ($p = 0,9324$).

5 DISCUSSÃO

De acordo com os resultados obtidos neste trabalho, as alterações encontradas na região de transição esôfago-gástrico dos eqüinos foram discutidas na forma de tópicos apresentados como: aspectos macroscópicos e aspectos microscópicos.

5.1 ASPECTOS MACROSCÓPICOS

Este trabalho descreveu, diferentemente de outros autores, a coloração da mucosa da região de transição esôfago-gástrica, a qual apresentou-se pálida na grande maioria dos eqüinos estudados nos três diferentes grupos. No entanto, encontramos algumas mucosas com a coloração rósea nos animais que pertenciam aos grupos I e II, nos quais encontravam-se os eqüinos alimentados com ração comercial e submetidos ou não a exercício físico intenso. Pôde-se então fazer relação entre a dieta estabelecida aos eqüinos e a coloração da mucosa gástrica, onde a dieta a base de ração pode contribuir para a coloração rósea da mucosa da região de transição.

Ainda também não descrito anteriormente na literatura, este trabalho mensurou macroscopicamente a espessura da região de transição esôfago-gástrica, onde foi identificado que os eqüinos mantidos a pasto e sem atividade física intensa apresentaram um maior espessamento da região de transição quando comparados com os eqüinos dos outros grupos podendo haver relação entre a dieta e atividade física e o espessamento macroscópico da região de transição; porém estes dados

não foram confirmados pela análise estatística, que não identificou diferença entre os grupos.

O grau de queratinização da mucosa gástrica foi descrito por Banks (1992), Dyce et al (2004) e Frandson et al. (2005) onde se afirma variar entre as espécies e também de acordo com o tipo de alimento ingerido e sua aspereza.

Murray (1994) descreveu em seu trabalho que os eqüinos alimentados com ração comercial têm o pH de seu estômago menor que dos eqüinos alimentados com feno. Posteriormente observou-se que o tipo de alimento interferiu nas lesões gástricas, pois se encontrou um maior número de úlceras gástricas no estômago dos eqüinos alimentados com grãos do que aqueles alimentados com feno ou a pasto (MURRAY et al., 1999 ; ANDREWS; NADEAU, 1999).

Este trabalho observou a presença de úlceras gástricas extensas em todos os estômagos (região aglandular) dos eqüinos nos diferentes grupos avaliados; inclusive nos eqüinos do grupo III, aqueles mantidos a pasto e sem atividade física intensa, onde não seria esperado a ocorrência de úlceras. Há, porém, relacionado a este fato, o fator estresse envolvido nestes animais, uma vez que estes foram mantidos em jejum, somado ainda ao desgaste fisico-emocional do transporte até o local do abate, ou o estresse daqueles animais que se encontravam internados no Hospital Veterinário e com doenças concomitantes.

Contrariamente aos trabalhos de Begg e O´Sullivan (2003), Klemm (2000) e Veronezzi (2003), que descreveram a presença de mais úlceras gástricas freqüente em eqüinos que são submetidos a treinamento quando comparado a aqueles eqüinos sem treinamento, neste trabalho foi observada a presença de úlceras gástricas nos estômagos dos eqüinos dos diferentes grupos estudados, isto é, tanto em eqüinos submetidos a exercício físico intenso quanto em eqüinos sem exercício

físico intenso. Somado ainda que a severidade das úlceras era maior nos estômagos dos eqüinos sem exercício físico intenso. De outra forma, estes animais foram transportados em caminhões de localidades distantes e submetidos a um longo período de jejum associado ao estresse, o que pode ter levado a este quadro de severidade das lesões.

Diferentemente de outros autores este trabalho identificou a presença de úlceras na região de transição esôfago-gástrica. Assim, de acordo com os resultados pôde-se identificar que houve um maior índice de úlceras na região de transição nos animais que eram alimentados com ração e sem treinamento físico intensivo.

Em seu trabalho, Peters (2001) descreveu uma relação inversa entre o exercício físico e o surgimento de doenças no trato gastro-intestinal no homem, onde se observou que quanto mais o indíviduo se exercita menor são as chances de adquirir doenças no trato gastrointestinal.

Em contrapartida, observamos neste trabalho que os eqüinos submetidos a exercício físico apresentaram úlceras na região aglandular do estômago e, sobretudo, observou-se que estas se mostraram menos severas do que aquelas evidenciadas nos eqüinos mantidos fora do exercício intenso. Contudo, os eqüinos do grupo III levam a crer que a severidade das suas lesões está intimamente ligada com o nível de estresse e ao jejum prolongado a que estes são submetidos.

5.2 ASPECTOS MICROSCÓPICOS

Vários são os autores que fizeram alusões sobre os aspectos microscópicos do esôfago e estômago dos eqüinos. No entanto, poucos foram aqueles que descreveram detalhadamente a região de transição esôfago-gástrica.

Como Banks (1992), Bellmann e Brown (1983) e Junqueira e Carneiro (1995), este trabalho também evidenciou a presença das seguintes camadas da região de transição: Epitélio estratificado queratinizado, não queratinizado, lâmina própria, camada muscular da mucosa, submucosa, camadas musculares interna e externa e serosa.

Villamici e Giulini (2003) descreveram em seu trabalho que no homem existe uma continuidade entre o epitélio pavimentoso do esôfago (região aglandular) e a camada mucosa secretora (região glandular) do estômago. Neste estudo, assim como Dargatz e Brown (1997), evidenciou-se que o epitélio esofágico é continuo com o do estômago e sua mudança é nítida na região delimitada pela margem pregueada.

Dellmann e Brown (1983) citaram a presença de glândulas esofágicas na camada submucosa do epitélio que se estenderam até o estômago; bem como Wheater (1993) que relatou a presença de uma zona de glândulas na região do cárdia que secretavam muco ao redor da entrada do estômago, também evidenciada neste trabalho.

A espessura do epitélio gástrico foi anteriormente mensurada por Murray (2001). Este trabalho, porém, fez menção somente à mensuração da espessura e

área da região de transição esôfago-gástrica; obtendo-se assim dados diferentes daqueles apresentados por Murray (2001).

Neste estudo, frente aos diferentes grupos de eqüinos estudados em relação às mensurações da espessura do epitélio pseudo-estratificado queratinizado, pôde-se observar que os valores encontrados para os animais do grupo III (mantidos a pasto e sem atividade física intensa) foram mais elevados quando em relação aos do grupo II (alimentados com ração e sem atividade física intensa) que por sua vez forram maiores aos valores encontrados para os animais do grupo I (alimentados com ração e submetidos à atividade física intensa). Isso identifica que pode haver uma relação entre a atividade física e dieta e o comportamento do epitélio desta região.

Porém, a análise estatística confirmou parcialmente estes resultados, onde se encontrou diferença estatisticamente significativa apenas entre os eqüinos dos grupos I e III, onde os valores mais elevados estavam relacionados aos eqüinos do grupo III. Não foram identificadas diferenças estatisticamente significativas entre os eqüinos dos grupos I e II ou entre os grupos II e III.

Desta forma, pode-se inferir que quando analisando o comportamento da mucosa dos eqüinos frente ao seu espessamento, tanto a dieta quanto a atividade física foram fatores relevantes nos achados dos dados descritos neste trabalho.

Ainda diferente do trabalho de Murray (2001) que mensurou a espessura de todas as camadas do epitélio gástrico sem fazer menção à interferência de qualquer fator externo, este trabalho mensurou além da espessura do epitélio pseudo-estratificado queratinizado, a área do epitélio pseudo-estratificado não queratinizado levando em consideração as possíveis interferências da dieta e alimentação dos eqüinos.

De acordo com os resultados obtidos frente à área do epitélio pseudo-estratificado não queratinizado, foram encontrados valores que demonstraram que os animais do grupo III (mantidos a pasto e sem atividade física intensa) apresentaram maior área do epitélio quando comparado aos animais do grupo I (alimentados com ração e submetidos a atividade física intensa) e II (alimentados com ração e feno e sem atividade física intensa). Da mesma forma, os animais do grupo II tiveram valores superiores da área quando comparados aos valores obtidos nos animais do grupo I.

Contudo, os resultados obtidos na analise estatística não confirmaram esta observação uma vez que não foram encontradas diferenças estatisticamente significativas entre as medidas de área frente aos três grupos analisados.

Desta forma, não se pode fazer nenhuma correlação entre o comportamento da mucosa frente à área de seu epitélio e os diferentes manejos físico e alimentar, inferindo assim que não houve interferência destes fatores no comportamento da área do epitélio da mucosa da região de transição esôfago-gástrica dos eqüinos.

6 CONCLUSÃO

De acordo com os resultados encontrados este trabalho pôde-se concluir que:

1. A coloração da mucosa da região de transição esôfago-gástrica variou bastante entre os grupos de eqüinos, não podendo ser feita nenhuma correlação entre esse aspecto e a dieta ou a atividade física.
2. A espessura macroscópica da região de transição esôfago-gástrica dos eqüinos não apresentou diferença entre os grupos, não podendo ser feita correlação com a dieta ou atividade física.
3. Com relação às úlceras gástricas na região de transição esôfago-gástrica, pôde-se concluir que seu surgimento pode estar relacionado ao tipo de dieta e atividade física aos quais os eqüinos foram submetidos.
4. Com relação à espessura microscópica da região de transição esôfago-gástrica dos eqüinos pode-se concluir que os eqüinos sem suplementação alimentar, mantidos a pasto, e afastados de atividade física intensa, apresentaram maior espessamento do epitélio queratinizado quando comparados aos eqüinos alimentados com ração, submetidos ou não a atividade física, demonstrando haver correlação positiva entre alimentação e espessura do epitélio da região de transição.
5. Frente à área microscópica do epitélio não queratinizado conclui-se que não houve diferença entre os grupos não podendo ser feita nenhuma correlação com a dieta ou atividade física dos eqüinos.

APÊNDICE A

Tabela 1- ESPESSURA MACROSCÓPICA DO CÁRDIA (mm)

	GRUPO I	GRUPO II	GRUPO III
ANIMAL I	9,30	6,20	12,40
ANIMAL II	6,40	9,00	12,10
ANIMAL III	11,00	8,30	10,00
ANIMAL IV	8,00	6,00	11,20
ANIMAL V	5,90	8,50	8,30
média	8,12	7,60	10,80

APÊNDICE B

Tabela 2- ESPESSURA DA MUCOSA DOS ANIMAIS DO GRUPO I (µm)

ANIMAL	MEDIDA 1	MEDIDA 2	MÉDIA
A1G1	119,23	145,79	132,51
A2G1	136,73	126,85	131,79
A3G1	108,07	104,49	103,78
A4G1	122,68	119,35	121,02
A5G1	118,54	122,12	120,33

Tabela 3- ESPESSURA DA MUCOSA DOS ANIMAIS DO GRUPO II (µm)

ANIMAL	MEDIDA 1	MEDIDA 2	MÉDIA
A1G2	259,83	220,36	240,09
A2G2	132,87	113,75	123,31
A3G2	146,13	211,27	198,70
A4G2	140,5	150,57	146,03
A5G2	192,35	167,05	181,70

Tabela 4- ESPESSURA DA MUCOSA DOS ANIMAIS DO GRUPO III (μm)

ANIMAL	MEDIDA 1	MEDIDA 2	MÉDIA
A1G3	389,4	370,72	380,06
A2G3	213,13	196,67	204,90
A3G3	284,44	390,2	337,32
A4G3	316,87	323,7	320,28
A5G3	142,41	189,58	165,99

Tabela 5- ÁREA DO EPITÉLIO DOS ANIMAIS GRUPO I (μm^2)

ANIMAL	MEDIDA 1	MEDIDA 2	MÉDIA
A1G1	295759,40	322116,30	308937,80
A2G1	223796,90	167315	195555,90
A3G1	412204,40	408274,60	410239,50
A4G1	395442,17	354705,22	375073,69
A5G1	259474,53	218316,24	238895,38

Tabela 6- ÁREA DO EPITÉLIO DOS ANIMAIS GRUPO II (μm^2)

ANIMAL	MEDIDA 1	MEDIDA 2	MÉDIA
A1G2	363727.97	367141.94	365434,90
A2G2	174718	185158,60	179938,30
A3G2	444902,27	411031,70	427966,98
A4G2	308699,10	361137,50	334918,30
A5G2	309810,13	298095,15	303952,65

Tabela 7- ÁREA DO EPITÉLIO DOS ANIMAIS GRUPO III (μm^2)

ANIMAL	MEDIDA 1	MEDIDA 2	MÉDIA
A1G3	709931,10	252034,60	480982,85
A2G3	269384,80	293463,60	281424,20
A3G3	717709,10	596366,60	657037,80
A4G3	743856,10	676006,10	709931,10
A5G3	272356,60	257617,80	264987,20

APÊNDICE C

PROTOCOLO

I - **IDENTIFICAÇÃO D0 ANIMAL**	
Nome:	Espécie:
Raça:	Sexo:
Data Nascimento	Pelagem:

II - **HISTÓRICO DO ANIMAL**
Utilidade:
Alimentação:
Local:
Uso de A.I.
Obsevações:

III - **AVALIAÇÃO MACROSCÓPICA**
a -) Esôfago
Coloração Mucosa:
Achados:
b-) Transição Esõfago-gástrica
Coloração Mucosa:
Espessura:
Achados:
c-) Estômago

c1-) Aglandular	**c2-) glandular**
Coloração da Mucosa:	Coloração da Mucosa:
Nº de Úlceras:	Nº de Úlceras:
Severidade:	Severidade:
Extensão:	Extensão:
Localização:	Localização:
Gastrite:	Gastrite:
Descamação:	Descamação:
Hiperqueratose:	Pontos hemorrágicos:
Pontos Hemorrágicos:	

REFERÊNCIAS

ANDREWS, F. M.; NADEAU, J. A. Clinical syndromes of gastric ulceration in foals and mature horses. Review Article. **Equine Veterinary Journal**, p. 30-33, 1999. suppl. 29.

BANKS, B. I. Histologia veterinária aplicada. In:------ **Sistema digestivo I - Canal alimentar**. 2.ed. São Paulo: Editora. Manole, 1992. p. 437-450.

BEGG, L. M.; O´SULLIVAN, C. B. The prevalence and distribuition of gastric ulceration in 345 race horses. **Australian Veterinary Journal**. v. 81, n. 4, p. 199-201, 2003.

BODEN, E. **Black´s veterinary dictionary**. 19. ed. London: A&C Black Limited, 1998. p.139-140.

BULLIMORE, S. R.; CORFIELD, A. P.; HICKS, S. J.; GOODALL, C.; CARRINGTON, S. D. Surface mucus in the non-glandular region of the equine stomach. **Research in Veterinary Science**, v.70, n. 2, p.149-155, 2001.

COLLIER, J.; STONEHAM, S. J. **Gastro-oesophageal ulcers in man and horse semblance and dissemblance.** Equine veterinary journal. v. 29. n. 6. p. 410-412. 1997.

DARGATZ, J. L. T.; BROWN, C. M. **Equine Endoscopy**. 2.ed. Missouri: Mosby-Year Book., 1997.

DELLMANN, H. D.; BROWN, E. M. Histologia veterinária. In:------ **Sistema digestivo**. Rio de Janeiro, Guanabara Koogan: 1982. t.10, p. 181-86.

DITTRICH, R. L. **Estudo histológico e histoquímico do estômago do cavalo**. 1995. tese (mestrado), Curitiba, 1995.

DYCE, K. M; SACK, W. O.; WENSING, C. J. G. **Tratado de anatomia veterinária**. 5. ed Rio de Janeiro: Ed. Guanabara Koogan. 2004.

FRANDSON, R. D.; WILKE, W.L.; FAILS, A. D. **Anatomia e fisiologia dos animais de fazenda**. 6. ed. Rio de Janeiro: Ed. Guanabara Koogan. 2005.

GETTY, R. Sisson/ Grossman Anatomia dos Animais Domésticos. In: ------ **Sistema digestivo do equino**. Rio de Janeiro: Guanabara Koogan, 1986. p. 444-449.

JUNQUEIRA, L. C.; CARNEIRO, J. Histologia básica. In:------ **O Tubo digestivo**. Rio de Janeiro, Guanabara Koogan, 1995. p. 246-254.

KLEMM, M. **Estudo retrospectivo da prevalência de úlceras gástricas em eqüinos necropsiados no "Centro de Anatomia e Anatomia Patológica Romeu Macruz"**. São Paulo, 2000. 104 f. Dissertação (Mestrado) – Escola Paulista de Medicina, Universidade Federal de São Paulo, São Paulo, 2000.

MURRAY, M. J. Gastric ulcers in adult horses. **Compendium Continueted Education Practives Veterinary**. v. 16, p. 792-794, 1994.

MURRAY, M. J.; GRONDINSKY, C.; ANDRESON, C. W.; RADUE, P. F.; SCHMIDT, G. R. Gastric ulcers in horses: A comparison of of endoscopic findings in horses with and without clinical signs. **Equine Veterinary Journal**, p. 68-72, 1989. supplement 7.

MURRAY, M. J.; VATISTAS, N. J.; ANDREWS, F. M. Equine gastric ulcer syndrome. **Journal Equine Veterinary Scienci,** v. 19, p. 296-306, 1999.

MURRAY, J. M.; EICHORN, E. S.; JEFFREY, S. C. Histological characteristics of induced acute peptic injury in equine gastric squamous epithelium. **Equine Veterinary Journal,** v.33, n. 6, p. 554-560, 2001.

NADEAU, J. A.; ANDREWS, F. M.; PATTON, C. S.; ARGENZIO, R. A.; MATHEW, A. G.; SAXTON, A. M. Effects of hydrochloric, acetic, butyric and propionic acids on pathogenesis of ulcers in the nonglandular portion of the stomach of horses. **American Journal of Veterinary Research**, v. 64 n. 4, p. 402-412, 2003.

PANDOLFINO, J. E.; BIANCHI, L. K.; LEE, T. J.; HIRANO, I.; KAHRILAS, P. J. Esophagogastric junction morphology predicts susceptibility to exrecise-induced reflex. **American journal of Gastroenterology**, v. 99 n. 8, p. 1430-1436. 2004

PETERS, H. P. F.; de VRIES, W. R.; vanBERGE-HENEGOUWEN, G.P., AKKERMANS, L. M. A. **Potential benefits and hazards of physical activity and exercise on the gastrointestinal tract**. Gut v. 48, p. 435-439. 2001.

SLOCOMBE, R. F.; TODHUNTER, R. J.; STICK, J. A. quantitative ultrastrutural anatomy of esophagus in differents regions in the horse: efects of alternate methods of tissue processing. **American Journal of Veterinary Research**, v. 43 n. 7 p.1137-42, 1982.

SWEENEY, H. **Gastric ulceration syndrome in foals.** Practice. v. 14, p. 261-268. 1992.

THOMASSIAN, A. Enfermidades dos cavalos. In: ------ **Afecções do aparelho digestivo**. São Paulo: Livraria Varela, 1996. p. 325-327.

van-den-WOLLENBERG, L.; SLOET-van-OLDRUITENBORGH-OOSTERBAAN, M. M. Maagulcera bij paarden: etiologie, diagnostiek en therapie; een overzicht. **Tijdschr-Dergeneeskd,** v. 125, n. 21, p. 642-647, 2000.

VERONEZI, R. C. **Prevalência de lesões gástricas em equinos da raça Puro Sangue Inglês submetidos ao estresse de corridas e fora delas e suas correlações com níveis séricos de pepsinogênio**. Botucatu, 2003. 155 p. Dissertação Mestrado em Medicina Veterinária, Faculdade de Medicina Veterinária da Universidade Estadual de São Paulo – UNESP, Botucatu, 2003.

VILLANACCI, V.; GIULINI, S. M. The normal gastric cárdia: fact or fiction? **Virchows Arch**. v. 443, p. 693-694. 2003.

WHEATER, P. R.; BURKIT, H. G.; DANIELS, V. G. Histologia funcional. In:------ **Trato gastrointestinal**. 3. ed. Rio de Janeiro: Guanabara Koogan, 1993. t.14, p.252-58.