THIAGO PINHEIRO ARRAIS ALOIA

Efeitos de fatores hepatotróficos no fígado em ratos Wistar *(Rattus norvegicus)*

São Paulo

2006

THIAGO PINHEIRO ARRAIS ALOIA

Efeitos de fatores hepatotróficos no fígado em ratos Wistar *(Rattus norvegicus)*

Dissertação apresentada ao Programa de Pós-graduação em Anatomia dos Animais Domésticos e Silvestres da Faculdade de Medicina Veterinária e Zootecnia da Universidade de São Paulo para a obtenção do título de Mestre em Ciências

Departamento:
Cirurgia

Área de concentração:
Anatomia dos Animais Domésticos e Silvestres

Orientador:
Prof. Dr. Francisco Javier Hernandez Blazquez

São Paulo
2006

Autorizo a reprodução parcial ou total desta obra, para fins acadêmicos, desde que citada a fonte.

BIBLIOTECA VIRGINIE BUFF D'ÁPICE
FACULDADE DE MEDICINA VETERINÁRIA
E ZOOTECNIA DA USP
14/6/06

DADOS INTERNACIONAIS DE CATALOGAÇÃO-NA-PUBLICAÇÃO

(Biblioteca Virginie Buff D'Ápice da Faculdade de Medicina Veterinária e Zootecnia da Universidade de São Paulo)

T.1720
FMVZ

Aloia, Thiago Pinheiro Arrais
Efeitos de fatores hepatotróficos no fígado em ratos Wistar (*Rattus norvegicus*) / Thiago Pinheiro Arrais Aloia. – São Paulo: T. P. A. Aloia, 2006.
108 f. : il.

Dissertação (mestrado) - Universidade de São Paulo. Faculdade de Medicina Veterinária e Zootecnia. Departamento de Cirurgia, 2006.

Programa de Pós-graduação: Anatomia dos Animais Domésticos e Silvestres.
Área de concentração: Anatomia dos Animais Domésticos e Silvestres.

Orientador: Prof. Dr. Francisco Javier Hernandez Blazquez.

1. Fígado. 2. Fatores hepatotróficos. 3. Regeneração hepática. 4. Histologia. I. Título.

UNIVERSIDADE DE SÃO PAULO
Faculdade de Medicina Veterinária e Zootecnia

Comissão de Bioética

PARECER

Interessado: Thiago Pinheiro Arrais Aloia

Assunto: Protocolo de experimentação adotado em experimento animal.

A Comissão de Bioética da Faculdade de Medicina Veterinária e Zootecnia da Universidade de São Paulo, após analisar o projeto sob o número 804/2005, intitulado: "Efeitos de fatores hepatotróficos no fígado em ratos wistar (*Rattus norvegicus*)", no qual foram utilizados 45 (quarenta e cinco) ratos, sob responsabilidade do Prof. Dr. Francisco Javier Hernandez Blazquez, constatou que o mesmo foi realizado de acordo com os princípios de bioética, adotados por esta Comissão.

São Paulo, 24 de novembro de 2005

Profa. Dra. Júlia Maria Matera
Presidente da Comissão de Bioética
FMVZ/USP

Av. Prof. Dr. Orlando Marques de Paiva, nº 87 – 05508-270 – Cidade Universitária "Armando de Salles Oliveira". Fax: (11) 3032-2224 – fones: (11) 309107676/7671 – email: fmvz@edu.usp.br

FOLHA DE AVALIAÇÃO

Nome: Aloia, Thiago Pinheiro Arrais

Título: Efeitos dos fatores hepatotróficos no fígado em ratos Wistar (*Rattus norvegicus*)

Dissertação apresentada ao Programa de Pós-graduação em Anatomia dos Animais Domésticos e Silvestres da Faculdade de Medicina Veterinária e Zootecnia da Universidade de São Paulo para a obtenção do título de Mestre em Ciências

Data: ____ /____ /_____

BANCA EXAMINADORA

Prof. Dr. _____Instituição:_____

Assinatura:_____Julgamento:_____

Prof.(a) Dr. (a) _____Instituição:_____

Assinatura:_____Julgamento:_____

Prof.(a) Dr. (a) _____Instituição:_____

Assinatura:_____Julgamento:_____

DEDICATÓRIA

A Deus por sempre me acompanhar nesta minha trajetória de muitas vitórias e derrotas, me dando força e iluminando meu caminho.

Aos meus pais, que permitiram minha vinda a São Paulo me dando condições de subir mais esse degrau, apenas um dos inúmeros que ainda estão por vir. Obrigado mãe (Sônia), pai (Luciano) por acreditarem no meu potencial. Dedico-lhes este trabalho como forma de gratidão por vocês existirem em minha vida.

AGRADECIMENTOS

Aos meus orientadores, professores, e mais do que isso, amigos(as) de minha graduação Maria Elisa Borges e Carlos Rosemberg Luiz, pelo companheirismo, amizade, ensino, incentivo e por confiarem em meu trabalho. Esta vitória tem a contribuição dada por vocês, e representadas por mim. Afinal de contas, "Nada é por acaso".

A minha família, meus pais e irmãos (Freddy e Diogo), por estarem sempre ao meu lado e por me desejarem sempre o melhor.

A minha avó Thereza, avô Nicola (*in memorian*), tias Fátima, Ângela, Cecília, tio Tó e Geni, aos primos Nicolas e Alan e as primas Marília, Bruna e Paula, e a todos os outros tios(as), primos(as) e aos demais parentes de São Paulo, que formam uma família bastante alegre e calorosa.

Aos meu padrinho Bolinha (Paulo), por me receber de portas abertas, pelo carinho e pela grande pessoa que representa. Meu primo Fernando, que me deu toda a assistência necessária, amizade e companheirismo a todo momento.

Ao meu avô (Gerson) por contribuir inúmeras vezes financeiramente com meus estudos e por acreditar em meu esforço, e a minha avó Sena (*in memorian*) que ainda guardo comigo suas sábias palavras de incentivo e aprendizado. As minhas tias Valéria, Zizi, Terezinha, Cleuza, Neli, Mimi (*in memorian*), tio Chico, Julião (pelos conselhos), primas Juliana, Luciana, Natália, Julieta e Flávia, primos Leo, Vinícios, Neto, Guilherme.

Aos meus colegas de graduação (Áulus boca de sacola, Adriano urubu do peito branco, Rosivélton Rose Cruvinel, Martius Verde, dentre muitos outros) e a turma do bairro e vizinhos, que fizeram parte de meu crescimento.

Não poderia esquecer do Cléverson (Pilão), Jorge (Mongulão), Ana (Margarida), Marcela, Clédson, Tiago, Luís, Virgínia (Bocão), Argentino, Cássio (Foguim), Wellington (coró) e vários outros amigos que compartilharam comigo momentos de muita alegria.

A Maria Guadalupe (*in memorian*) e Albert José (Nego), pelos momentos de descontração.

Aos meus colegas de pós graduação, nariz-de-pão (Fernando), Bradock e Evander (Patolino e curujito, companheiros também de república que sempre estavam comigo em todos os momentos), Japagirl (Cristiane), Grandona (Kéterin), Flávio (Curumim), Diogro (Diogo Palermo), Laura, Franz Ferdinanda (Fernanda), Priscila (Pri), Ana Paula, Rosoca (Rose), Hillcandance (Hill), Janaína, Boizinho (Ricardo), Josymar (Josy), Paulão (Paula), Tonhão (Tânia), Alex Luttor (Alex), Alex lobo, Pretinho (Eduardo), Petisco (Vívian), Arley, Peixe (Adilson), Bruneras (Bruno), Chuck (Gisele), Zé Luiz, Heige, Rê (Renata), Fabi (Fabiana), Day (Daiana), Procássia (Procássia), Cíntia (Seqüela), Vanessa (iniciação), Mariana (iniciação) e muitos outros amigos que não caberiam nesta lista e peço perdão por isso. Aos funcionários da anatomia Maicon, Jaqueline e Índio, da biblioteca, Helena e Elza que representam a gentileza do trabalho de toda biblioteca.

Ao meu professor e orientador Francisco, por ser humana pessoa puramente humana e por ter me ensinado tanto mesmo com tantos problemas. Obrigado pela recepção, amizade, e magnífica orientação, que somente me trouxe ânimo para seguir em frente diante de todos os obstáculos que surgiram por esse período.

Aos meus amigos que consegui formar ao longo de todo esse tempo em São Paulo e em outras regiões do Brasil. Obrigado Amanda pelas momentos felizes e de aprendizado que tivemos durante toda nossa amizade, e a Vanessa (Goiânia), Bruna (Passo Fundo), Carol (Timbó), Ricardo (São Paulo), Cláudia (Santos) e muitos outros que mesmo estando longe, guardo comigo lembranças boas de nossos momentos. Mais uma vez peço perdão por não ter posto aqui seus nomes.

Ao laboratório fórmula medicinal, por fornecer a solução de fatores hepatotróficos e permitir a realização desse trabalho.

"A vitória do sucesso é metade
conquistada quando você ganha o hábito
de estabelecer metas e alcançá-las.
Mesmo a mais entediante rotina torna-se
suportável quando você marcha e cada dia
convencido que toda tarefa lhe traz mais
perto de conquistar seus sonhos",

RESUMO

ALOIA, T. P. A. **Efeitos de fatores hepatotróficos no fígado em ratos Wistar (*Rattus norvegicus*)**. [Effect of the hepatotrophics factors on liver in rats Wistar (*Rattus norvegicus*)]. 2006. 108 f. Dissertação (Mestrado em Ciências) – Faculdade de Medicina Veterinária e Zootecnia, Universidade de São Paulo, São Paulo, 2006.

O fígado é um órgão que apresenta grande capacidade regenerativa após injúria. Contudo, é possível desencadear os processos regenerativos sem injúria, pelo uso de fatores hepatotróficos exógenos (FHE) injetados intraperitonealmente. Ainda há controvérsias em relação a essa via de administração. Neste trabalho foram testados dois protocolos de administração de uma solução de FHE (Parra et al., 1992): em duas doses diárias (2x) e três doses diárias (3x), sendo observado o efeito no crescimento e matriz extracelular (ME) hepática e o efeito do tratamento em outros órgãos viscerais. Os FHE (40 mg/kg) foram administrados intraperitonealmente em ratas Wistar por dez dias. Um grupo controle (C) recebeu solução salina. Amostras dos fígados foram observadas por microscopia óptica (parafina) e o colágeno foi quantificado por análise morfométrica com a coloração Picrossírius. Os animais do grupo 2x e 3x apresentaram aumento da massa do fígado de 30,1% e 22,5% respectivamente em relação ao grupo C. Ocorreu mortalidade (26,7%) no grupo 3x. Em ambos os grupos (2x e 3x) houve redução do colágeno intersticial em relação ao grupo C. Não houve alteração no quadro histológico dos demais órgãos analisados. Os FHE estimularam o crescimento hepático e a redução da proporção de colágeno tecidual. A administração em três doses diárias pode causar mortalidade, possivelmente pelo excessivo estresse da manipulação, o que não ocorreu no grupo 2x, não sendo recomendada esta abordagem no tratamento com FHE.

Palavras –chave: Fígado. Fatores hepatotróficos. Regeneração hepática. Histologia

ABSTRACT

ALOIA, T. P. A. **Effect of the hepatotrophics factors on liver in rats Wistar (*Rattus norvegicus*)**. [Efeitos de fatores hepatotróficos no fígado em ratos Wistar (*Rattus norvegicus*)]. 2006. 108 f. Dissertação (Mestrado em Ciências) – Faculdade de Medicina Veterinária e Zootecnia, Universidade de São Paulo, São Paulo, 2006.

The liver is an organ that presents great regenerative capacity after injury. However, it is possible to trigger the regenerative processes without previous with, for the use of exogenous hepatotrophics factors (HF) injected intraperitoneally. There are still controversies in relation to that of administration. In this work two protocols of administration of a solution of HF were tested: in two daily doses rates (2x) and three daily doses (3x), being observed the effect in the growth and extracellular liver matrix (ECM) and the effect of this treatment in other visceral organs. EHF (40 mg/kg) were administered intraperitoneally in female rats Wistar for ten days. A control group (C) received saline solution. Samples of the livers were observed by optical microscopy (paraffin) and the collagen was quantified by morfometric analysis with Picrossirius staining. The animals of the group 2x and 3x showed increase of the mass of the liver of 30,1% and 22,5% respectively in relation to the group C. Mortality happened (26,7%) in 3x group. In both groups (2x and 3x) there was reduction of the interstitial collagen in relation to the group C. There was not alteration in the histological picture of the other analyzed organs. HF stimulated the hepatic growth reduced the proportion of tissue collagen. The administration in three daily doses can cause mortality, possibly for the excessive stress of the manipulation, what didn't happen in the 2x group, not being recommended this approach in the treatment with HF.

Key words: Liver. Hepathotrophics factors. Hepatic regeneration. Histology.

LISTA DE FIGURAS

Figura 1 – Fotomicrografia de corte histológico do fígado de animais do grupo C (A), grupo 2x (B) e 3x (C), realizados em parafina, evidenciando as fibras colágenas as quais são observadas em menor quantidade nos grupos 2x e 3x em comparação com o grupo C. Coloração Picrossírius com passagem em ácido fosfomolíbdico 2%. Barra = 200 µm

Figura 2 – Comparação da média e desvio padrão das áreas em µm² ocupadas pelo colágeno em regiões dos sinusóides hepáticos dos grupos C, 2x, 3x. As colunas seguidas por letras diferentes são estatisticamente diferentes segundo o teste Tukey, para o valor de = 0,05. PV – Proporção volumétrica

Figura 3 – Redução do volume do colágeno do grupo 2x e 3x em relação ao grupo controle. PV – Proporção volumétrica

Figura 4 – Média e desvio padrão do ganho de peso dos animais do grupo controle, 2x e 3x obtido no período do tratamento (10 dias de injeções de FHE)

Figura 5 – Média e desvio padrão da massa do fígado no grupo de animais controle, 2x e 3x

Figura 6 – Média e desvio padrão do índice hepatossomático no grupo de animais controle, 2x e 3x

Figura 7 – Média e desvio padrão do volume do fígado dos animais nos grupos controle, 2x e 3x

Figura 8 – Média e desvio padrão do peso das vísceras no grupo de animais controle, 2x e 3x

Figura 9 – Média e desvio padrão do índice vísceras-peso total do animal nos grupos controle, 2x e 3x

Figura 10 – Média e desvio padrão do peso da carcaça no grupo de animais controle, 2x e 3x

Figura 11 – Média e desvio padrão do índice fígado-carcaça no grupo de animais controle, 2x e 3x

Figura 12 – Índice de mortalidade entre os grupos 2x, 3x e controle durante o tratamento

LISTA DE TABELAS

Tabela 1 – Os valores tabelados são a média obtida em 10 animais da área de colágeno medida em 67.014,21µm² de um corte histológico do fígado

Tabela 2 – Comparação da média de vários parâmetros de massa e volume, no grupo de animais não manipulados (Grupo C) e tratados com solução de fatores hepatotróficos durante duas vezes ao dia (Grupo 2x) e três vezes ao dia (Grupo 3x)

SUMÁRIO

1 INTRODUÇÃO..... 14

2 OBJETIVOS..... 21

3 REVISÃO DE LITERATURA..... 23

3.1 O FÍGADO COMO ÓRGÃO..... 24

3.2 ARQUITETURA DO FÍGADO..... 24

3.3 REGENERAÇÃO HEPÁTICA E FATORES HEPATOTRÓFICOS..... 27

3.3.1 Tipos de Fatores de Crescimento do Fígado..... 31

3.3.1.1 Agentes Mitogênicos..... 32

3.3.1.1.1 Fator de Crescimento Epidérmico (EGF – Epidermal Growth Factor)..... 32

3.3.1.1.2 Fator Transformador do Crescimento-Alfa (TGF – Transforming Growth Factor-)... 33

*3.3.1.1.3 Fator de Crescimento Hepático (HGF – Hepatocyte Growth Factor).....*34

*3.3.1.1.4 Fator de Crescimento Fibroblastos Ácido (AFGF – Acidic Fibroblast Growth Factor)...*35

3.3.1.2 Agentes Co-mitogênicos..... 35

3.3.1.2.1 Substância Estimuladora Hepática (HSS – Hepatic Stimulatory Substance)..... 36

*3.3.1.2.2 Noropinefrina e Receptor 1 Adrenérgico.....*37

3.3.1.2.3 Vasopressina e Angiotensinas II e III..... 37

*3.3.1.2.4 Insulina e Glucagon *38

*3.3.1.2.5 Estrógenos e Progesterona.....*40

*3.3.1.2.6 Agentes Imunossupressores.....*40

3.3.1.2.7 Prostaglandinas..... 41

3.3.1.3 Agentes Inibidores do Crescimento..... 42

*3.3.1.3.1 Fator Transformador do Crescimento – Beta (TGF – Transforming Growth Factor-)*42

3.3.1.3.2 Interleucina 1 43

3.3.1.3.3 Fatores de Crescimento Parcialmente Caracterizados..... 43

3.4 TRATAMENTO DO FÍGADO..... 44

3.4.1 Outros Trabalhos com Regeneração Hepática.....51

4 MATERIAL E MÉTODOS..... 53

4.1 ANIMAIS..... 54

4.2 PROCEDIMENTOS EXPERIMENTAIS..... 54

4.3 EUTANÁSIA DOS ANIMAIS..... 56

4.4 PROCESSAMENTO DO MATERIAL PARA HISTOLOGIA..... 57

4.4.1 Fixação e Inclusão do Material.....57

4.4.2 Colorações para Microscopia de Luz.....57

4.4.2.1 Amostras incluídas em parafina..... 57

4.4.2.1.1 Hematoxilina-Eosina (Wallington, 1972)..... 58

4.4.2.1.2 Picrossírius (JUNQUEIRA, et al. 1978).....58

4.4.2.1.3 Picrossírius (com passagem no ácido fosfomolíbdico 2% - modificado).....58

4.4.2.1.4 Reticulina (impregnação por prata – GOMORI, 1937).....59

4.4.2.2 Amostras Incluídas em Resina.....59

4.4.2.2.1 Floxina-Eosina..... 59

4.5 AVALIAÇÃO HISTOLÓGICA..... 59

4.6 QUANTIFICAÇÃO DO COLÁGENO NO LÓBULO HEPÁTICO..... 60

4.7 MATERIAL FOTOGRÁFICO..... 60

4.8 ANÁLISE ESTATÍSTICA..... 61

5 RESULTADOS.....64

5.1 ANÁLISES POR MICROSCOPIA DE LUZ..... 64

5.2 QUANTIFICAÇÃO DO COLÁGENO NO TECIDO HEPÁTICO.....

5.3 COMPARAÇÃO DO GANHO DE PESO DO FÍGADO, MASSA, VOLUME E DENSIDADE ESPECÍFICA DO FÍGADO, PESO DAS VÍSCERAS E CARCAÇA, E DOS ÍNDICES HEPATOSSOMÁTICO, VÍSCERAS-PESO TOTAL DO ANIMAL E FÍGADO-CARCAÇA..... 68

6 DISCUSSÃO..... 75

6.1 REGENERAÇÃO HEPÁTICA E FATORES HEPATOTRÓFICOS..... 76

6.2 QUANTIFICAÇÃO DO COLÁGENO NO TECIDO HEPÁTICO..... 81

6.3 PARÂMETROS ANALISADOS: GANHO DE PESO DO FÍGADO, MASSA, VOLUME E DENSIDADE ESPECÍFICA DO FÍGADO, PESO DAS VÍSCERAS E CARCAÇA, E DOS ÍNDICES HEPATOSSOMÁTICO, VÍSCERAS-PESO TOTAL DO ANIMAL E FÍGADO-CARCAÇA..... 82

6.4 ANÁLISE HISTOLÓGICA DO CORAÇÃO, BAÇO, RIM E PULMÃO..... 83

7 CONCLUSÕES..... 85

REFERÊNCIAS.....87

APÊNDICE..... 104

1 INTRODUÇÃO

1 INTRODUÇÃO

De todas as questões relacionadas aos mecanismos de regeneração hepática, a maior delas talvez seja como se desencadeia o processo regenerativo. Talvez a característica mais notável da regeneração hepática não seja como ela ocorre, mas o que a cessa mais precisamente quando a massa hepática original é restabelecida. Pouco se conhece acerca dos mecanismos que interrompem a regeneração. Com o conhecimento atual, talvez o fígado seja o órgão cujo controle da proliferação celular é mais bem compreendido.

A regeneração hepática representa um mecanismo de proteção orgânica contra perda de tecido hepático funcionante seja por injúria química, viral, perda traumática, ou por hepatectomia parcial (HP) (ASSYS, 1997; ZAKKO et al., 1996).

Não obstante o progresso, o universo da regeneração hepática permanece ainda com seus territórios obscuros, que com o tempo deverão ser explorados e conquistados (RAMALHO et al., 1993).

Apesar de ser largamente utilizado, o termo “regeneração” é biologicamente incorreto, uma vez que a resposta induzida pelo dano tecidual hepático promove hiperplasia e hipertrofia compensatória do tecido remanescente, até o restabelecimento da massa hepática primitiva. No entanto, os lóbulos ressecados não são recuperados (FAUSTO et al., 1995; LABRECQUE, 1994; MICHALOPOULOS; DEFRANCES, 1997; PARRA et al., 1995b; PASKA, 1990; PREEDY; RAMALHO et al., 1993).

A divisão celular é raramente vista nos hepatócitos nos fígados de adultos normais estando na fase G0 do ciclo celular. Tem sido observado que depois da hepatectomia parcial de 2/3 do fígado aproximadamente 95% das células hepáticas que estão normalmente paradas no ciclo, voltam ao ciclo. No fígado de ratos a taxa

de síntese de ácido desoxiribonucléico (DNA) nos hapatócitos (na fase S) começa a aumentar depois de cerca de 12 horas e atinge o máximo por volta das 24 horas. A indução da síntese de DNA ocorre em células não parenquimais do fígado. Os ciclos subseqüentes da síntese do DNA são menores porque a restauração da massa completa do fígado requer somente 1,6 ciclos da síntese de DNA em todas as células. No fígado de camundongos o pico de síntese de DNA ocorre mais tarde, 36 a 40 horas, e é um tanto variável entre eles. A incidência de mitoses (fase M) é menor do que o previsível baseado no número dos hepatócitos que se submetem a síntese do DNA. Estudos mostram que os hepatócitos têm uma intensa função replicativa. No estudo de transplante de hepatócitos, poucos hepatócitos realizam a restauração da massa completa do fígado. As células não parenquimatosas do fígado, que constituem aproximadamente 40% das células do fígado, fazem replicação do DNA mais tarde. Células de Kupffer, em 48 horas; células endoteliais, em 96 horas e células do epitélio biliar, em 48 horas. O aumento da massa do fígado ocorre na maioria das vezes em 3 dias, e sua restauração completa de 5 a 7 dias (GRISHAM, 1962; OVERTURF et al., 1999; SANDGREN, et al., 1991; TAUB, 2002).

Todas as células hepáticas (hepatócitos, células endoteliais, de Kupffer, de Ito e ductais) proliferam para substituir a perda de tecido hepático. No entanto, os hepatócitos são os primeiros a proliferar, sendo que a maioria dos estudos focalizam estas células por elas constituírem cerca de 90% da massa hepática e 60% do número total de células (DIHEL; RAI, 1996; MICHALOPOULUS; DEFRANCES, 1997; RAMALHO et al., 1993).

O primeiro modelo experimental bem sucedido para o estudo da regeneração hepática contemplou a remoção cirúrgica dos lóbulos lateral esquerdo e mediano do fígado de ratos, ou seja, de 67 a 70% da massa hepática total desses animais. A hepatectomia parcial induz a replicação de 95% dos hepatócitos no fígado. Entretanto, somente de um a dois ciclos de replicação são realizados para a restauração completa da massa do fígado (BARATTA et al., 1996; FAUSTO et al., 1995; RAMALHO et al., 1993; TAUB, 2002; YOSHIDA et al., 1995; ZAKKO et al., 1996).

Além dos processos intrínsecos que comandam e controlam a divisão celular e regeneração hepática, fatores extrínsecos também atuam no fígado, modificando ou acionando respostas proliferativas ou regenerativas, principalmente os de origem nutricional. A terapia nutricional é bem estabelecida em tratamentos com doenças hepáticas crônicas. O prognóstico de pacientes com doença hepática grave se correlaciona com a gravidade da desnutrição, e a suplementação alimentar pode melhorar o estado nutricional, imunológico e a função hepática desses pacientes. A nutrição enteral é a via mais fisiológica para suplementação nutricional com conhecimento do benefício dos efeitos tróficos ao intestino e fígado pelo efeito de primeira passagem dos nutrientes. Porém, em pacientes com doença hepática grave, há sempre ingestão oral insuficiente levando à anorexia e encefalopatia crônica. O fornecimento adequado de proteínas é importante para a correção da desnutrição protéica e auxilia a síntese protéica e a regeneração hepática. Desta maneira, a nutrição parenteral pode ser necessária para pacientes com doença hepática grave, especialmente naqueles com falência hepática aguda ou desnutrição grave ou nos perioperatório (NOMPLEGGI; BONKOVSKY, 1994; ROMBEAU; ROLANDELLI, 2004).

O objetivo do uso de soluções enriquecidas com aminoácidos é oferecer proteína suficiente para promover o balanço nitrogenado positivo. Estima-se que a necessidade de aminoácidos é o dobro do normal em pacientes com falência hepática, a qual representa o estado hipercatabólico. Em geral, pacientes (humanos) podem receber 1g de aminoácidos por quilo de peso corporal por dia; aos pacientes com carência protéica 1,5g/kg/dia pode ser administrado. Formulações com AACR (Aminoácidos de Cadeia Ramificada) são aceitas por muitos como suplemento aminoácido preferencial em pacientes com falência hepática, mas apesar da controvérsia estas se apresentam como padrão para as fórmulas de aminoácidos (FREUND et al., 1982; MARCHESINI et al., 1982; NOMPLEGGI; BONKOVSKY, 1994; ROMBEAU; ROLANDELLI, 2004).

A administração de AACR corrige desequilíbrio aminoácido e ajuda a prevenir a encefalopatia. Além disso, o uso de AACR tem sido relacionado com a diminuição do catabolismo muscular, aumentos da síntese de proteína hepática e da síntese de

proteínas de defesa imune em pacientes criticamente doentes e sépticos. Os AACR têm efeito anticatabólico em pacientes cirróticos. Um estudo de 1995 em animais mostrou que uma solução com AACR foi efetiva no aumento da síntese protéica em ratos com falência hepática (MADDREY, 1985; MIWA et al., 1995; SAKAMOTO et al., 1979; SAX et al., 1986; ROMBEAU; ROLANDELLI, 2004).

As principais razões para o uso de AACR em pacientes com doença hepática são:

1 – AACR competem com AAA (Aminoácidos Aromáticos) para transporte através da barreira hematencefálica;

2 – AACR diminuem níveis plasmáticos de AAA por supressão de fluxo muscular;

3 – AACR aumentam a síntese protéica hepática;

4 – AACR diminuem a proteólise muscular;

5 – AACR fornecem grupo amino para síntese de glutamina;

6 – AACR podem ser utilizados diretamente por músculos, coração, cérebro e fígado para prover mais de 30% de suporte energético quando a utilização de glicose e a cetogênese estão deprimidas (ROMBEAU; ROLANDELLI, 2004).

Tem se mostrado que mais de 125g de solução de AACR é bem tolerada em pacientes com encefalopatia hepática. Suplementos com AACR isolado não melhorariam o balanço nitrogenado, portanto, todos os aminoácidos essenciais são necessários. Vários aminoácidos, incluindo cisteína, taurina e tirosina, podem ser normalmente sintetizados a partir de precursores, portanto não são essenciais em pessoas saudáveis. Nos cirróticos, entretanto, a produção desses aminoácidos pode ser insuficiente em decorrência de defeitos metabólicos e estes se tornam aminoácidos “condicionalmente essenciais” (BONKOVSKY, 1994; FERUND et al., 1982; NOMPLEGGI; ROMBEAU; ROLANDELLI, 2004).

Muitos fatores de crescimento incluindo fator de crescimento do hepático (HGF), fator de crescimento epidérmico (EGF), fator transformador do crescimento (TGF), a insulina, o glucagon, e recentemente as citosinas, fator tumoral da necrose (TNF), a interleucina-1 (IL-1) e IL-2 têm sido aplicado regulando este processo, mas os mecanismos permanecem mal compreendido (TAUB, 2002).

O uso de soluções intravenosas enriquecidas com aminoácidos é um dos fundamentos nutricionais para o tratamento de doenças hepáticas. Parra et al. (1994, 1995, 1996) desenvolveram uma solução de fatores hepatotróficos exógenos, os FHE, inicialmente com o objetivo de induzir o crescimento hepático sem a hepatectomia parcial. Os FHE continham a seguinte fórmula: aminoácidos, glicose, insulina, glucagon, triiodotironina (T_3).

Seus trabalhos com injeções diárias na cavidade peritonial de ratos (40ml/kg) por sete dias de solução de FHE mostram um aumento da massa hepática de 114,16 ±7,9%, porém, houve 60% de mortalidade nos animais. Estudos subseqüentes mostraram que ratos hepatectomizados apresentaram redução de 44,57% de colágeno hepático e os ratos sadios estimulados por FHE (40ml/kg durante sete dias) mostraram 37,46% de redução. O uso de FHE, insulina e glucagon (40ml/kg) via intraperitoneal por 10 dias revelam que o fígado intacto responde melhor aos fatores nutricionais injetados por via intraperitoneal. O hormônio T_3 também mostrou ser um importante fator para aumentar a massa hepática apesar do alto índice de mortalidade (50 a 70%) (PARRA, 1992, 1994, 1995b, 1996).

O expressivo aumento de massa hepática observado por Parra poderia ter várias aplicações, como estimular o crescimento do fígado antes do transplante em vivos, acelerar o processo de regeneração hepática, ou mesmo diminuir o colágeno em fígados com fibrose ou cirróticos. Contudo a alta mortalidade em ratos descrita nos experimentos de Parra et al. (1994, 1995, 1996) quando a solução é aplicada, ainda era um problema a ser resolvido.

Uma hipótese para a ocorrência da alta mortalidade é que a quantidade de substâncias injetadas em uma única aplicação representa uma carga excessiva para os sistemas orgânicos. A divisão da dose em duas ou três injeções diárias poderia diminuir a sobrecarga aplicada à fisiologia do rato, fazendo com que o organismo se adaptasse entre as aplicações.

Os possíveis benefícios do uso dos FHE no estímulo do crescimento hepático e na biologia do colágeno intersticial nos levaram a testar a hipótese de que duas ou mais

injeções diárias poderia reduzir a mortalidade e estimular o crescimento hepático com mais eficiência que uma injeção diária, baseada na premissa de que a divisão da dose em parcelas menores causaria um estímulo contínuo e constante, potencializando o efeito das substâncias da solução.

Também foram coletados outros órgãos para análise histológica (coração, rim, baço e pulmão), tendo em vista que é desconhecido qualquer informação sobre possíveis efeitos colaterais que os FHE podem causar nos demais órgãos.

Neste trabalho utilizaremos 1 solução de FHE na dose de 40 ml/kg/dia subdividido em duas doses de 20 ml/kg a cada 12 horas e em 3 doses de 13,3 ml/kg a cada 8 horas por via intraperitoneal. Desta forma, objetivamos verificar se há diferença tanto no crescimento do fígado quanto na quantidade de colágeno entre os grupos acima mencionados e se os FHE alteram o quadro histológico do coração, rim, baço e pulmão.

2 OBJETIVOS

2 OBJETIVOS

Este trabalho tem como objetivos:

1. Verificar se os FHE modificam o quadro histológico do fígado, coração, rim, baço e pulmão de ratos.
2. Verificar se há diferença estatística entre os grupos 2x e 3x, e destes com o controle no que diz respeito à arquitetura hepática, proporção volumétrica do colágeno e crescimento do fígado.
3. Verificar se o aumento da freqüência de administração dos FHE de 2x para 3x pode ter efeitos colaterais para a saúde dos ratos.
4. Verificar qual grupo é mais eficiente ao tratamento do fígado.

3 REVISÃO DE LITERATURA

3 REVISÃO DE LITERATURA

3.1 O FÍGADO COMO ÓRGÃO

O fígado é o maior órgão sólido do corpo, constituindo aproximadamente de 2% a 5% do peso do corpo de um homem adulto. Pode exercer até 100 funções diferentes, a maioria das quais é exercida pelos hepatócitos. Sua anatomia clássica distingue dois lobos principais, direito e esquerdo, e dois acessórios, quadrado e caudado. O órgão é dividido em setores e segmentos com independente suprimento sangüíneo e biliar aferente e eferente sem circulação colateral entre os segmentos. A organização funcional do fígado reflete em extraordinária funções. A maior função do fígado envolve a degradação de aminoácidos, carboidratos, lipídios, e vitaminas e seu subseqüente estoque, conversão metabólica, e liberação para o sangue e bile. A bile desempenha um importante papel na digestão de lipídios. Todavia, muitas das funções do fígado estão inter-relacionadas, o que torna-se particularmente evidente quando surge anormalidades do fígado, visto que muitas de suas funções são afetadas simultaneamente (GARTNER; HIAT, 2003; GUYTON, 2002; JUNQUEIRA; CARNEIRO, 2004; ROUILLER, 1964)

3.2 ARQUITETURA DO FÍGADO

O fígado é constituído principalmente por células hepáticas. O hepatócito é a célula mais multifuncional do organismo, de forma poliédrica com 6 ou mais faces e medem de 20 a 30 µm de diâmetro. Esta célula apresenta um núcleo central, arredondado, com um ou dois nucléolos bem evidentes. Os retículos endoplasmáticos são bem evidentes. Possui funções glandulares endócrinas e exócrinas e, além de sintetizar e acumular vários compostos, neutraliza outros e transporta corantes do sangue para a bile. Após as refeições, os hepatócitos convertem o excesso de glicose a

glicogênio. Eles desempenham inúmeras funções metabólicas úteis, como a utilização de lipídios para a síntese de lipoproteínas, a degradação de hormônios esteróides e a detoxificação de drogas e toxinas. Essas células epiteliais se agrupam em placas que se anastomosam entre si formando unidades morfológicas, os lóbulos hepáticos. Cada lóbulo é uma massa poliédrica de tecido hepático de mais ou menos 0,7 por 2 mm de tamanho. As regiões nos cantos dos poliedros são denominadas espaço porta, que é o local que se encontram 1 vênula, 1 arteríola, 1 ducto biliar e vasos linfáticos. Nos lóbulos os hepatócitos (células poligonais com aproximadamente 20 a 30 µm de diâmetro) se dispõem em placas orientadas radialmente. Cada placa é constituída por células dispostas em uma só camada que são perfuradas e, frequentemente, anastomosam-se, resultando um labirinto complexo, que dá ao lóbulo hepático um aspecto esponjoso. O espaço que fica entre as placas de células hepáticas são os chamados sinusóides, ou seja, capilares hepáticos de paredes revestidas por dois tipos celulares: as células endoteliais típicas dos capilares sanguíneos e macrófagos que, neste órgão são chamados de células de Kupffer. As células de Kupffer são estreladas, de núcleo oval, grande e nucléolo evidente. Apresentam intensa atividade fagocitária, pertencendo ao Sistema Mononuclear Fagocitário. Nelas ocorre fagocitose de hemácias em via de desintegração com a conseqüente digestão de hemoglobina e produção de bilirrubina. Apresentam também grande quantidade de lisossomas que contém no seu interior as enzimas necessárias para a digestão intracelular. O capilar sinusóide apresenta-se envolto por um delicado arcabouço de fibras reticulares. No estreito espaço que separa a parede dos capilares sinusóides aos hepatócitos se encontram o espaço de Disse, que contém células armazenadoras de lipídios, com forma estrelada. São células que armazenam vitamina A em suas gotículas lipídicas. Os espaços de Disse conectam-se com os vasos linfáticos nos septos interlobulares, por conseguinte, o excesso de líquido nesses espaços é removido pelos linfáticos. Nos sinusóides desembocam ramos capilares terminais da artéria hepática que trazem oxigênio para o parênquima hepático. Os capilares sinusóides desembocam na veia centrolobular, no centro do lóbulo. O fígado recebe sangue pela veia porta (70%) e uma porção menor pelas artérias hepáticas. Pela veia porta chega ao fígado todo material absorvido pelo intestino, com exceção dos lipídios que é transportado

por via linfática (CORMACK, 2003; GARTNER; HIAT, 2003; GUYTON, 2002; JUNQUEIRA; CARNEIRO, 2004).

Os sinusóides hepáticos medem entre 10 e 30 µm de diâmetro. Seu endotélio é fenestrado e se assenta sobre uma membrana basal descontínua. Além disso, a junção entre as células endoteliais contíguas é incompleta e há separações de 0,1 a 0,5 µm. Os sinusóides hepáticos se diferenciam dos outros sinusóides do organismo porque entre suas células endoteliais estão intercalados macrófagos conhecidos como células de Kupffer (HIB, 2003).

O fígado contém uma população residente permanente de macrófagos associados aos sinusóides, conhecidos como células de Kupffer. Muitos desses macrófagos derivados de monócitos são incorporados ao revestimento dos sinusóides; outros estão distendidos através do lúmen. Estas células estreladas, ativamente fagocitárias, englobam eritrócitos senescentes, resíduos potencialmente obstrutivos e material particulado. Essas células reconhecem e endocitam pelo menos 99% dos microorganismos do sangue da veia porta. Também presentes no espaço perissinusoidal estão lipócitos (células estreladas hepáticas, células de Ito), os quais são células armazenadoras de lipídios que acumulam vitamina A e fornecem suporte. Em resposta a lesão hepática, estas células perissinusoidais que contém gorduras podem proliferar, tornam-se contráteis e produzem fibras colágenas. Elas desempenham um papel principal na extensa fibrose com progressiva ruptura do parênquima que caracteriza a cirrose, doença hepática potencialmente fatal (do grego *kirrhos*, marrom-alaranjado; *sis*, condição) (CORMACK, 2003; GARTNER; HIAT, 2003).

A bile secretada pelos hepatócitos circula pelos canalículos biliares até a periferia do lóbulo hepático, isto é, em direção contrária à do sangue dos sinusóides. Quando chega à periferia do lóbulo, a bile ingressa em ductos excretores curtos, conhecidos como ductos (ou canais) de Hering. Estes desembocam em ductos maiores, chamados ductos biliares perilobulares, os quais – do mesmo modo que as arteríolas e as vênulas terminais – correm entra as faces laterais dos lóbulos. Após atravessar a lâmina terminal dos espaços porta, os ductos biliares perilobulares

desembocam perpendicularmente nos ductos biliares interlobulares destes espaços (HIB, 2003).

3.3 REGENERAÇÃO HEPÁTICA E FATORES HEPATOTRÓFICOS

O termo regeneração, embora comumentemente usado, é biologicamente incorreto, uma vez que a resposta induzida pela ressecção o tecido hepático não é verdadeiramente regenerativa. Os lobos ressecados não são recuperados. A restauração da massa hepática ocorre por hiperplasia celular compensatória nos lobos remanescentes, com conseqüente aumento em suas dimensões. Isso sugere que o crescimento hepático seja controlado por fatores funcionais ao invés de fatores anatômicos. Qualquer que seja a natureza destes fatores, eles parecem ser bastante precisos, uma vez que o crescimento cessa quando o fígado atinge seu peso original (variações de 5 a 10%). A proliferação dos hepatócitos não se torna desregulada ou autônoma, nem mesmo após ressecções consecutivas. Simpson e Finckh (1963) observaram completa restauração da massa hepática após uma série de 5 hepatectomias sucessivas, com intervalos de 5-7 semanas. Após a primeira hepatectomia parcial a regeneração ocorreu às custas de aumento no número e no tamanho dos lóbulos hepatócitos; enquanto que após as hepatectomias subseqüentes houve progressivo predomínio de aumento do número de lóbulos hepáticos (FAUSTO, 1990; RAMALHO, 1998; SIMPSON; FINCKH, 1963).

O crescimento regenerativo do fígado vem sendo estudado, com detalhes, após a administração de tetracloreto de carbono ou após hepatectomia parcial em animais experimentais; ou em humanos após ressecção parcial do fígado ou necrose hepática maciça. Embora mecanismos diferentes possam operar estas situações clínicas e experimentais distintas, o modelo mais utilizado para o estudo *in vivo* dos mecanismos de regulação do crescimento hepático é a regeneração hepática após hepatectomia parcial em ratos, conforme descrito por Higgins e Anderson (1931). A hepatectomia parcial consiste na ressecção dos lobos lateral esquerdo e mediano (lobos anteriores), os quais constituem aproximadamente 67% da massa hepática

total. Os lobos lateral direito e caudato (lobos posteriores) correspondem respectivamente a 24 e 9% da massa hepática total (ALISON, 1986; BUCHER, 1963; GERBER et al., 1983; HIGGINS; ANDERSON, 1931; KARRAN; EAGLES, 1983; MICHALOPOULOS, 1990; RAMALHO, 1998)

Em 1909, Milne percebeu que qualquer alteração patológica ou experimental, levando a destruição de hepatócitos, era capaz de desencadear o processo de proliferação hepatocelular. Em 1920, Rous e Larimore reportaram o aumento de volume dos lobos hepáticos não submetidos à ligadura, enquanto o restante do fígado era privado do suprimento portal. A regeneração hepática é reconhecida como um espetacular exemplo de crescimento tecidual ordenado e organizado. Pode ser induzida, experimentalmente, por qualquer tratamento agudo, cirúrgico ou químico, o qual remova ou destrua um grande percentual do parênquima hepático. A perda do parênquima rapidamente desencadeia o processo regenerativo até que a massa hepática seja restaurada (MICHALOPOULOS, 1990; MILNE, 1909; RAMALHO, 1998; ROUS; LARIMORE, 1920).

Embora todas as células hepáticas participem do processo regenerativo, a maioria dos estudos focaliza os hepatócitos. Eles constituem cerca de 90% da massa hepática e 60% do número total de células. As células endoteliais e as células de Kupffer constituem representam 35% da população celular hepática e 5-10% da massa hepática total (ALISON, 1986; RAMALHO, 1998; WRIGHT; ALISON, 1984).

O fígado apresenta uma espetacular capacidade de regeneração quando há perda de tecido hepático. Em ratos a remoção de 75% do parênquima hepático provoca um processo de regeneração, que se completa em apenas um mês. Admite-se que a produção de calona diminua quando um tecido é lesado ou removido parcialmente, com conseqüente aumento da atividade mitótica. Isso se deve ao fato de as calonas agirem inibindo a atividade mitótica. As provas apresentadas sugerem que esse mecanismo ocorre em vários tecidos e que se trata provavelmente de um fenômeno geral onde o tecido hepático regenerado seja igual ao preexistente. Se, porém, a lesão for contínua ou se repetir com freqüência, simultaneamente a regeneração, ocorre um considerável aumento de tecido conjuntivo. Essa produção exagerada de

conjuntivo desorganiza a regeneração, levando o fígado a um processo patológico grave chamado cirrose, que prejudica todas as funções hepáticas. A morte dos hepatócitos é seguida pela cicatrização e embora os hepatócitos possam se regenerar e produzir uma nova população de células, suas conexões com o sistema porta e drenagem biliar são destruídas, padrão este conhecido como cirrose (JUNQUEIRA; CARNEIRO, 2004; STEVENS; LOWE, 2001).

Os hepatócitos são células de natureza epitelial vivendo aproximadamente 150 dias; portanto é rara a presença de figuras mitóticas. Entretanto, quando drogas hepatotóxicas são administradas, ou uma parte do fígado é removida, os hepatócitos proliferam e o fígado regenera sua arquitetura normal e seu tamanho anterior. Em roedores, a capacidade de se regenerar do fígado é tão grande que, após retirada de 75% do órgão, ele se regenera retornando ao seu tamanho normal em 4 semanas. A capacidade de regeneração do fígado do homem é muito menor do que de camundongos e ratos. Em ratos, somente um hepatócito, entre cerca de 20.000 pode estar se dividindo, em qualquer momento. Durante a vida adulta do animal, o hepatócito, divide-se somente uma, duas ou talvez nenhuma vez. Contudo, sua capacidade de replicação não é perdida. O mecanismo de regeneração é controlado pelo fator de transformação de crescimento , fator de transformação de crescimento , fator de crescimento da epiderme, interleucina-6 e fator de crescimento dos hepatócitos. Muitos desses fatores são liberados pelas células estreladas armazenadoras de gordura (células de Ito) situadas no espaço de Disse, embora, também exista fator de crescimento dos hepatócitos ligado à heparina na escassa matriz extracelular do fígado. Na maioria dos casos, a capacidade de replicação dos hepatócitos restantes é responsável pela regeneração; entretanto, quando a lesão hepatotóxica é demasiadamente grande, a regeneração do fígado ocorre pela atividade mitótica das células ovais dos colangíolos e dos canais de Hering (GARTNER; HIAT, 2003; RAMALHO, 1998; RAMALHO et al., 1993).

O clássico modelo de regeneração hepática é aquele em que a hepatectomia parcial ocorre com remoção de 70% do fígado. A sobrevivência dos lóbulos aumenta e reconstitui tamanho original do fígado (ANKOMA-SEY, 1999).

A regeneração hepática depois da hepatectomia parcial nos ratos ocorre de 5 a 7 dias. O potencial regenerativo do fígado no momento em que há eventual restauração completa do tamanho normal do fígado depois da rececção hepática tem sido demonstrado na maioria dos animais e humanos. Destas observações, é geralmente aceito que a regeneração hepática é um fenômeno bem administrado, regulado por extraordinários sinais do organismo que exercem efeitos modulatórios (positivos ou negativos) no fígado até que seu tamanho ótimo seja alcançado (ANKOMA-SEY, 1999).

A regeneração do fígado depois da hepatectomia parcial é mediada pela proliferação de células maduras do fígado que restauram o tecido hepático perdido. Nestas células do fígado incluem hepatócitos, células endoteliais, células epiteliais biliares, células estreladas hepáticas e células de Kupffer. Ao contrário das outras regenerações de tecido semelhante a da pele ou medula óssea, no fígado, as células progenitoras ou as células tronco não contam muito com a capacidade regenerativa. Das células do fígado, os hepatócitos são as primeiras a proliferar e são as de maior importância para a regeneração parenquimal. O fígado adulto exibe uma mínima capacidade replicativa, com mitoses observadas de aproximadamente 1 a cada 20.000 hepatócitos. Depois da perda de algum tecido ou em algum ferimento, os hepatócitos entram no ciclo celular (G0). Para um estado pré-replicativo (G1), que é seguido pela síntese de DNA (S) e mitose (M) com a divisão celular completando a seqüência. A fase pré-replicativa do ciclo pode ser dividida em dois componentes, um estágio “priming” (GO – G1) e um estágio “progression” (ANKOMA-SEY, 1999).

Não obstante várias décadas de estudo, os fatores reguladores que desencadeiam e/ou modulam o fenômeno regenerativo hepático estão sendo apenas inicialmente compreendidos. Muito progresso foi obtido na elucidação dos mecanismos envolvidos neste fenômeno através do estudo do crescimento controlado de hepatócitos em meios de cultura e das alterações no padrão da expressão gênica após a hepatectomia parcial. Os efeitos dos fatores hepatotróficos na síntese de DNA têm sido geralmente estudados *in vitro*, em culturas de hepatócitos; e in *vivo*, em animais normais ou parcialmente hepatectomizados. Em culturas de hepatócitos,

geralmente os fatores são testados não por seu efeito direto na síntese de DNA, mas principalmente por sua habilidade em elevar ou inibir a replicação de DNA induzida pelo EGF (FAUSTO, 1990; MICHALOPOULOS, 1990; RAMALHO, 1998).

A pesquisa de fatores de crescimento hepático na regeneração hepática deve levar em conta os seguintes aspectos:

- Nenhum fator único é suficiente para regular todo processo regenerativo: fatores positivos e negativos podem estimular e inibir a proliferação de hepatócitos. A relação entre estes fatores pode ser mais importante que seus níveis absolutos;
- O local de síntese destes fatores pode ser o fígado ou outros tecidos. No fígado, tanto células parenquimatosas como não parenquimatosas pode originar estes fatores;
- A presença de fatores de crescimento hepático no soro de animais parcialmente hepatectomizados não necessariamente implica que tais fatores sejam responsáveis pelo desencadeamento do processo regenerativo (BRAUN et al., 1988; FAUSTO et al., 1987; FAUSTO; LEFFERT et al., 1988; MEAD, 1989; RAMALHO, 1998).

A resposta celular aos vários fatores de crescimento exige a presença de receptores específicos na membrana plasmática dos hepatócitos. Após a interação do fator de crescimento ao seu receptor na superfície celular, uma complexa cascata de eventos se sucede (RAMALHO, 1998).

3.3.1 Tipos de Fatores de Crescimento do Fígado

Como fatores de crescimento hepático pode-se incluir um grande número de substâncias parcialmente caracterizadas, assim como diversos fatores amplamente conhecidos. Os fatores de crescimento já bem conhecidos podem ser subdivididos em 3 categorias (RAMALHO, 1998; RAMALHO et al., 1993):

- Agentes mitogênicos ou indutores do crescimento.
- Agentes co-mitogênicos.
- Agentes inibidores do crescimento.

3.3.1.1 Agentes mitogênicos

São substâncias capazes de, por elas próprias, em meios de cultura isentos de soro ou de qualquer outro fator mitogênico, induzir síntese de DNA e mitose numa população de hepatócitos em repouso - *fase Go* (ANKOMA-SEY, 1999; MICHALOPOULOS, 1990; RAMALHO, 1998).

3.3.1.1.1 Fator de Crescimento Epidérmico (EGF – Epidermal Growth Factor)

É o protótipo de um fator mitogênico, estimulando a síntese de DNA na maioria das células epiteliais, inclusive em hepatócitos. Foi à primeira substância em que este efeito foi confirmado, sendo o hormônio mais frequentemente usado para induzir a síntese de DNA em cultura de hepatócitos. Induz a incorporação de timidina tritiada por 60-80% dos hepatócitos em meio de cultura. É potencializado pela insulina e pelo glucagon, *in vitro* e *in vivo*. Seu efeito sobre a síntese de DNA é utilizado como modelo, contra o qual é comparada a atividade de outros fatores de crescimento hepático. O EGF é produzido nas glândulas salivares, glândulas de Brunner do duodeno, rins e pâncreas. A ressecção das glândulas de Brunner resulta em redução do processo regenerativo, enquanto a sialoadenectomia não alterou a regeneração (GUPTA, 1992; MARTI et al., 1989; MCGOWAN et al., 1981; OLSEN et al., 1988; RAMALHO, 1998; St. HILAIRE; JONES, 1982).

Quando o EGF é adicionado em cultura de hepatócitos, a síntese de DNA não ocorre antes de 24 horas, sendo o pico atingido entre 48 e 72 horas. A diferença observada em relação à síntese de DNA após a hepatectomia parcial pode refletir o tempo para adaptação dos hepatócitos ao ambiente *in vitro*. A adição de EGF 24 horas após o isolamento dos hepatócitos resulta em resposta muito mais rápida. A estimulação pelo EGF geralmente conduz a 2-3 ciclos de síntese de DNA, após os quais há interrupção por razões ainda desconhecidas. A atividade mitogênica do

EGF é inibida pelo TGF (HOUCK; MCGOWAN et al., 1981; MICHALOPOULOS, 1989; RAMALHO, 1998).

3.3.1.1.2 Fator Transformador do Crescimento-alfa (TGF – Transforming Growth Factor-)

Descrito originalmente como um fator produzido por células tumorais, o TGF é também sintetizado por tecidos normais *in vivo* e por células em cultura. Visto que o TGF e EGF atuam sobre o mesmo receptor, não é surpreendente que o TGF seja também mitogênico para hepatócitos, sendo equipotentes em sua capacidade de estimular a proliferação de hepatócitos *in vitro.* São peptídeos semelhantes, apresentando homologia em cerca de 30-40% de sua estrutura aminoacídica. A atividade mitogênica do TGF é também inibida pelo TGF (BRENNER et al., 1989; LUETTEKE et al., 1988; MEAD; FAUSTO 1989; PANDIELLA, 1991; RAMALHO, 1998).

É sintetizado por hepatócitos em regeneração, mas não por células não parenquimatosas, observando-se elevação nos níveis do RNAm para TGF nas primeiras 4-5 horas após a hepatectomia parcial, com um pico (cerca de 10 vezes o normal) 24 horas após a hepatectomia parcial. Os níveis de TGF se elevam em oito horas após a hepatectomia parcial. Obtendo-se um pico de 24 horas e outro 72 horas após a hepatectomia parcial. Em cultura de hepatócitos, também se verifica elevação dos níveis do RNAm e da secreção de TGF durante a síntese de DNA (MEAD; FAUSTO 1989; RAMALHO, 1998).

A secreção de TGF por hepatócitos em regeneração possivelmente se constitui uma alça autócrina estimuladora da síntese de DNA. Nesse sentido, a produção de TGF não seria responsável pelo desencadeamento do processo regenerativo, mas corresponderia a um passo fundamental em direção à síntese de DNA, no qual o TGF atuaria sobre um hepatócito já “iniciado”, após ter deixado o estado de

repouso (fase Go) e adentrado no ciclo celular (fase G1) (MICHALOPOULOS, 1990; RAMALHO, 1998).

A produção de TGF por hepatócitos pode também representar uma alça de regulação parácrina, estimulando a proliferação das células não parenquimatosas adjacentes (MICHALOPOULOS, 1990; RAMALHO, 1998).

3.3.1.1.3 Fator de Crescimento Hepático (HGF – Hepatocyte Growth Factor)

É o mais importante mitógeno para hepatócitos normais. É mitogênico em cultura de hapatócitos humanos e de ratos. Seu efeito é inibido pela somatostatina, parcialmente inibido pela heparina e exacerbado pela norepinefrina. Glicocorticóides e TGF reduzem a secreção de HGF. O receptor para o HGF é codificado pelo proto-oncogene c-met, qual é diferente do receptor para o EGF (LINDROOS et al., 1991; MICHALOPOULOS et al., 1984; MICHALOPOULOS; ZARNEGAR, 1989; RAMALHO, 1998; ZARNEGAR; MICHALOPOULOS, 1992).

O HGF é produzido por células não parenquimatosas, não sendo encontrado em hepatócitos de fígados normais ou em regeneração. O principal tipo celular produtor é a célula de Ito. Conhecidas como células estreladas perissinusoidais, as células de Ito estão envolvidas na regulação da matriz hepática e síntese de uma série de fatores de crescimento, entre as quais HGF, aFGF e TGF. Sua presença em vários tecidos envolvidos na circulação portal sugere que o efeito trófico para o fígado pode ser exibido pelo HGF oriundo de sítios extra-hepáticos. O HGF induz a síntese de DNA em hepatócitos quando injetado na veia porta de cães (FRANCAVILLA et al., 1991c; GUPTA, 1992; MICHALOPOULOS, 1992; MICHALOPOULOS; SCHIRMACHER et al., 1992; RAMALHO, 1998; ZARNEGAR, 1992;).

Os níveis plasmáticos de HGF elevam substancialmente (mais de 20 vezes) dentro de uma hora depois da hepatectomia parcial em ratos e em humanos. Isso faz do HGF o principal candidato à função desencadeador do processo regenerativo após a

hepatectomia parcial. Sua elevação em uma hora é condizente com as alterações na expressão gênica, detectadas 30 minutos após a hepatectomia parcial. O mecanismo para essa indução extra-hepática do RNAm do HGF depois da hepatectomia parcial é desconhecido. O HGF exerce um efeito mitogênico nos hepatócitos de maneira parácrina e endócrina (ANKOMA-SEY, 1999; MICHALOPOULOS; RAMALHO, 1998; ZARNEGAR, 1992).

3.3.1.1.4 Fator de Crescimento Fibroblastos Ácido (aFGF – acidic Fibroblast Growth Factor)

Também chamado de Fator de Crescimento Ligante à Heparina 1 ("Heparin Binding Growth Factor 1"), é secretado por hepatócitos em regeneração, com pico de secreção coincidindo com o pico de síntese de DNA. Estimula a síntese de DNA em hepatócitos; parecendo, entretanto atuar em populações específicas de hepatócitos, visto que apenas metade das células responde ao aFGF. Sua produção persiste por 7 dias após a hepatectomia parcial. É também produzido por células não parenquimatosas no fígado (células ovais e células de Ito) (KAN et al., 1989; MARSDEN et al 1992; RAMALHO, 1998).

O aFGF reduz o efeito inibitório do TGF sobre a mitogênese induzida pelo EGF. Ao se comparar com o EGF, verifica-se que sua atividade mitogênica é consideravelmente menor. A heparina potencializa a atividade biológica do aFGF (GUPTA, 1992; KAN et al., 1989; RAMALHO, 1998).

3.3.1.2 Agentes Co-mitogênicos

Este grupo é composto por substâncias que estimulam a proliferação do hepatócito de uma maneira indireta. Apresentam as seguintes propriedades (ANKOMA-SEY, 1999; RAMALHO, 1998; RAMALHO et al., 1993):

- potenciam o efeito mitogênico dos indutores do crescimento (por exemplo EGF, HGF, TGF).
- reduzem o efeito inibitório de agentes inibidores.
- não possuem efeito mitogênico quando isoladamente adicionados em meios de cultura.

3.3.1.2.1 Substância Estimuladora Hepática (HSS – Hepatic Stimulatory Substance)

Isolada originalmente de fígado de ratos recém-desmamados, existem ainda controvérsias acerca da purificação e caracterização da HSS. Substâncias similares foram isoladas de fígados de cães, de porcos e do fígado fetal humano. Uma peculiaridade do HSS é sua aparente especificidade para o fígado, tanto *in vivo* como *in vitro* (GUPTA, 1992; LABRECQUE; PESCH, 1975; LABRECQUE, 1991; RAMALHO, 1998).

In vitro, embora diversos autores tenham reportado efeito mitogênico da HSS para hepatócitos em cultura, foi demonstrado a necessidade da adição de EGF à cultura de hepatócitos para o desencadeamento da resposta proliferativa. A adição simultânea do HSS e EGF à cultura de hepatócitos em enorme incremento na síntese hepatocelular de DNA quando se compara ao efeito isolado do EGF (FLEIG; HOSS, 1989; RAMALHO, 1998).

In vivo, sua capacidade de estimular a síntese de DNA torna-se detectável a partir de 12 horas após a hepatectomia parcial, atinge o pico em 26 horas após a cirurgia (quando a síntese de DNA é 4 vezes mais intensa), e persiste por cerca de 72 horas, sendo indetectável após 8 dias (LABRECQUE, 1991; LABRECQUE; PESCH, 1975; RAMALHO, 1998).

3.3.1.2.2 Noropinefrina e Receptor 1 Adrenérgico

É um receptor essencial durante as fases iniciais da regeneração hepática. Seu bloqueio com prazosin abole o pico de síntese de DNA observado 24 horas após a hepatectomia parcial. Efeitos semelhantes foram obtidos com fígados desnervados. A administração de -bloqueadores (propanolol) também deprime o pico de síntese de DNA após a hepatectomia parcial (CRUISE et al., 1985; CRUISE et al., 1987; MACMANUS et al., 1973; RAMALHO, 1998).

Em cultura de hepatócitos, a norepinefrina possui suas propriedades mediadas pelo receptor 1 adrenérgico: não é mitogênica sozinha, exacerba o potencial mitogênico do EGF; e é capaz de reduzir o efeito inibitório do TGF (CRUISE et al., 1986; HOUCK; MICHALOPOULOS, 1989; RAMALHO, 1998).

O receptor 1 adrenérgico é o principal regulador da via glicogenolítica. Sua estimulação desencadeia a quebra do fosfatidil inositol, com aumento dos níveis citoplasmáticos de diacilglicerol e inositol trifosfato. Estas moléculas medeiam uma cascata de eventos intracelulares de cálcio. Quando os hepatócitos em regeneração são mais sensíveis à norepinefrina (cerca de 10 a 20 horas após a hepatectomia parcial), o receptor 1 adrenérgico ainda não está acoplado a via do fosfatidil inositol (CRUISE et al., 1988; EXTON, 1988; RAMALHO, 1998).

3.3.1.2.3 Vasopressina e Angiotensinas II e III

Em linhagens de ratos congenitamente deficientes em vasopressina, a regeneração hepática encontra-se atenuada, sendo restabelecida após infusão do hormônio (RUSSELL et al., 1983; RAMALHO, 1998).

A vasopressina é secretada em sinapses simpáticas no fígado juntamente com a norepinefrina. Portanto, ambas as substâncias podem estar envolvidas nos efeitos do sistema simpático sobre a regeneração hepática (MICHALOPOULOS, 1990; RAMALHO, 1998).

3.3.1.2.4 Insulina e Glucagon

O fígado é o único órgão parenquimal nos seres humanos que tem uma capacidade substancial de regenerar após a ressecção do ferimento. Esta característica original tem chamado por muito tempo o interesse dos investigadores e progressos significativos têm sido feitos nos últimos anos para a compreensão de alguns dos fatores que controlam a regeneração hepática nos animais. Baseado nessas observações, estudos clínicos têm começado a surgir usando insulina e glucagon para o tratamento de doenças do fígado humano (BAKER, 1985).

A insulina e o glucagon são hormônios importantes para o trofismo e metabolismo dos hepatócitos. O glucagon estimula a síntese de proteínas hepáticas e atua sinergicamente com a insulina na regeneração hepática. A ausência de insulina provoca a degeneração e a morte destas células em meio de cultura. Na presença de uma relativa deficiência de insulina hepática, o fígado atrofia. Porém, injeções de insulina têm mostrado a reversão ou prevenção da atrofia hepática sob estas condições (ANKOMA-SEY, 1999; JESUS et al., 2000).

Estudos dos fatores hormonais envolvidos na regeneração do fígado mostram que a elevação da síntese de DNA, pequena com o EGF sozinho, é aumentada pela adição de glucagon ou insulina. A Ação do EGF também está envolvida pela incorporação de timidina. Esses dois hormônios, embora potentes promotores, falham na iniciação da proliferação dos hepatócitos nos animais com fígado sadio, o que sugere a necessidade de adicionar fatores, provavelmente derivados de órgãos esplênicos não-portal (BUCHER et al., 1977).

A insulina, glucagon, e EGF são prováveis reguladores da regeneração hepática em animais. Evidências substanciais sugerem que pelo menos 6 substâncias estão envolvidas no controle da regeneração hepática nos animais. Estas evidências surgiram das investigações dos modelos de regeneração hepática usando animais sadios, frequentemente com confirmação no sistema de cultura de hepatócitos. Insulina, glucagon e EGF têm recebido a maioria dos estudos nesta consideração. Estudos já demonstraram que o sangue venoso portal é necessário para a manutenção do tamanho do fígado e para uma regeneração normal em resposta à ressecção hepática. Estudos sugerem que fatores humorais no sangue portal, possivelmente a insulina e o glucagon, podem ser importantes na regulação da regeneração hepática, mas tal estudo não exclui a possibilidade de outras substâncias poderem estar envolvidas neste processo. O glucagon, como a insulina, tem pouco efeito sozinho, mas, além disso, aumenta a resposta da mistura da insulina com o EGF (BAKER, 1985; MCGOWAN et al., 1981).

A síntese hepatocelular de DNA após a hepatectomia parcial pode ser inibida pela infusão de anticorpos anti-insulina, enquanto a infusão de insulina, glucagon e EGF induzem aumento na síntese hepática de DNA em animais “sadios”. A evisceração e a pancreatectomia resultam em severa redução da síntese de DNA após a hepatectomia parcial, e a administração de insulina e glucagon revertem completamente este efeito. O trofismo hepático está bem reduzido em animais com diabetes induzidos pela aloxana. A concentração de insulina na veia porta diminui rapidamente após a hepatectomia parcial, enquanto os níveis de glucagon aumentam (BUCHER; SWAFFIELD, 1975; BUCHER et al., 1978; CASTRO E SILVA et al., 1987; RAMALHO, 1998; STARZL et al., 1978).

Não obstante as fortes evidências de que a insulina e o glucagon exerçam papel permissivo para a síntese hepatocelular de DNA e para o processo regenerativo hepático, não há evidências de que estas substâncias apresentem qualquer efeito mitogênico sobre o fígado (MICHALOPOULUS, 1990; RAMALHO, 1998).

3.3.1.2.5 Estrógenos e Progesterona

Evidências substanciais admitem a influência dos estrógenos na regeneração hepática. Após a hepatectomia parcial, seus níveis séricos encontram-se elevados, atingindo um pico de 24 a 48 horas. Os receptores estrogênicos encontram-se aumentados após a hepatectomia parcial, assim como o tempo de retenção nuclear dos mesmos. Ao contrário, os níveis de testosterona estão reduzidos após a hepatectomia parcial, assim como os receptores nucleares para andrógenos. O tamoxifen bloqueia a síntese hepática de DNA se oferecido precocemente após a hepatectomia parcial (FRANCAVILLA et al., 1986; FRANCAVILLA et al., 1989a; FRANCAVILLA et al., 1989b; RAMALHO, 1998).

Os estrógenos induzem o incremento na mitogênese quando adicionados a cultura de hepatócitos contendo EGF ou soro. Em animais sadios, o etinilestradiol atua como promotor de carcinogênese hepática (FRANCAVILLA et al., 1989b; RAMALHO, 1998; SHI; YAGER, 1989).

Em homens, os níveis séricos de estradiol elevam-se rapidamente, com um pico 48 horas após a ressecção hepática, enquanto os níveis de testosterona diminuem. Em mulheres, no entanto, nenhuma alteração significativa foi observada nos níveis de estradiol e testosterona após a ressecção hepática (FRANCAVILLA et al., 1990; RAMALHO, 1998; SVANAS et al., 1989).

3.3.1.2.6 Agentes Imunossupressores

Trabalhos recentes evidenciaram que a ciclosporina e a FK506, dois potentes imunossupressores, são capazes de estimular a proliferação hepatocelular em ratos

submetidos à hepatectomia parcial. Resultados semelhantes foram obtidos em cães. Ao contrário dos experimentos *"in vivo"* a adição de ciclosporina e FK506 à cultura de hepatócitos não resultou em qualquer efeito sobre a replicação celular (FRANCAVILLA et al., 1991a; FRANCAVILLA et al., 1991b; RAMALHO, 1998).

O efeito destas substâncias é mediado por sua interação a uma nova família de proteínas citossólicas denominadas imunofilinas, as quais são específicas para cada agente imunossupressor (FRANCAVILLA et al., 1993; RAMALHO, 1998).

O papel dos imunossupressores na regeneração hepática vem sendo confirmado por outra série de experimentos utilizando rapamicina. Estruturalmente similar e possuindo a mesma proteína citosólica de ligação que a FK506, a rapamicina tem efeito negativo sobre a proliferação hepática. Inibe a replicação dos hepatócitos em meios de cultura, a síntese de DNA e a proliferação hepatocelular após a hepatectomia parcial, e ainda a síntese de DNA no intestino delgado remanescente após nefrectomia unilateral; (FRANCAVILLA et al., 1991b; RAMALHO, 1998).

Estes resultados indicam que as imunofilinas podem influenciar a regeneração hepática tanto de forma estimulatória quanto inibitória. Indicam ainda uma possível existência de substâncias endógenas análogas à ciclosporina, FK506 e rapamicina, as quais podem constituir um elo de ligação entre o sistema imune e o sistema de controle do crescimento celular (FRANCAVILLA et al., 1993; RAMALHO, 1998).

3.3.1.2.7 Prostaglandinas

A adição de ácido araquidônico ou prostaglandinas a cultura de hepatócitos induz aumento na síntese de DNA. Semelhantemente, o tratamento de animais cirróticos com prostaglandina E_2 aumenta a síntese hepática de DNA 24 horas após a hepatectomia parcial. Foi demonstrado recentemente que células de Kupffer de fígados em regeneração possuem elevada capacidade de secreção de prostaglandina E_2. O aumento na secreção de prostaglandina E_2 por células de

Kupffer ocorre precocemente e persiste por até 48 horas após a hepatectomia parcial (ADDREIS et al., 1981; CALLERY et al., 1990; RAMALHO, 1998; URAKAWA et al., 1990).

Observou-se, ainda, a inibição da síntese de DNA por drogas bloqueadoras da síntese de prostaglandinas, por exemplo, a indometacina, sugerindo importante participação das prostaglandinas no processo regenerativo hepático. Entretanto, o mecanismo pelo qual as prostaglandinas influenciam a regeneração hepática ainda não está claro (KWON, 1990; RAMALHO, 1998).

3.3.1.3 Agentes Inibidores do Crescimento

Estas substâncias foram definidas em culturas primárias de hepatócitos, baseado em suas capacidades em inibir a mitogênese induzida pelo EGF.

3.3.1.3.1 Fator Transformador do Crescimento – beta (TGF – Transforming Growth Factor-)

Está associado a uma série de funções in vivo, incluindo a de induzir a proliferação de células mesenquimais e de participar do processo de cicatrização de feridas. Em células epiteliais, incluindo hepatócitos, o TGF é, ao contrário, um potente inibidor do crescimento. Em cultura de hepatócitos, inibe a mitogênese induzida pelo EGF, pelo TGF e pelo HGF. Existem fortes evidências de que seja inibidor da síntese de DNA na regeneração hepática in vivo. A injeção de TGF, antes e após a hepatectomia parcial, inibe o pico de síntese de DNA que ocorre 24 horas após a cirurgia. Se utilizado em doses elevadas, a síntese de DNA é completamente inibida. O mecanismo pelo qual exerce seu efeito inibitório é ainda desconhecido (FAUSTO, 1991; GOUSTIN et al., 1986; RAMALHO, 1998; ROBERTS, RUSSEL et al., 1988; SPORN, 1988).

O RNAm do TGF é encontrado nas células de Ito e em células endoteliais, mas não em hepatócitos de fígados em regeneração ou de fígados normais.Isto sugere que o TGF funcione como um efetor de um circuito inibitório parácrino. Este circuito estaria ativado durante regeneração hepática, talvez para prevenir uma proliferação incontrolada dos hepatócitos (BRAUN et al., 1988; FAUSTO; MEAD 1989; RAMALHO, 1998).

3.3.1.3.2 Interleucina 1

É capaz de inibir a proliferação de hepatócitos. O grau de inibição da síntese de DNA não é completa como no caso do TGF, permanecendo um nível residual de cerca de 20% de síntese (NAKAMURA et al., 1988; RAMALHO, 1998).

Menor capacidade inibitória foi também observada com Interleucina 6. Esta molécula é conhecida por sua intensa atividade no fígado, redirecionando a síntese protéica em direção a síntese de proteínas da fase aguda. Seu efeito na síntese de DNA reflete um reprogramamento “orquestrado” na expressão gênica, no qual a síntese de proteínas da fase aguda passa a preceder os processos de síntese que conduzem à replicação do hepatócito (NAKAMURA et al., 1988; RAMALHO, 1998).

3.3.1.3.3 Fatores de Crescimento Parcialmente Caracterizados

Nesse grupo estão incluídas substâncias isoladas e de plaquetas de animais parcialmente hepatectomizados e de animais “sadios”, de fígados em regeneração e de fígados de ratos recém-nascidos, e do soro e do plasma de pacientes com necrose hepática fulminante. Com exceção de um fator inibitório extraído de plaquetas, todas estas preparações estimulam a replicação de DNA em hepatócitos in vivo, e em cultura após indução por EGF. Entretanto, elevadas quantidades dos

mesmos componentes geralmente inibem a síntese de DNA (FAUSTO, 1990; RAMALHO, 1998).

Parece certo que plaquetas contêm fatores que estimulam e que inibem a síntese de DNA em hepatócitos em cultura. Visto que, *in vivo*, hepatócitos não entram em contato direto com plaquetas, não se sabe como estes fatores se interagem com hepatócitos (FAUSTO, 1990; RAMALHO, 1998).

3.4 TRATAMENTO DO FÍGADO

A glicose é usada como fonte principal de energia no fígado doente, mas sua contribuição à regeneração compensatória do fígado ainda não está esclarecida. É um substrato energético predominante na regeneração do fígado depois da hepatectomia e que o deslocamento para utilização da gordura somente ocorre quando a glicose não está disponível em quantidade suficiente. Se a reparação do tecido hepático pode ser estimulada por alguns mecanismos compatíveis terapeuticamente, então eles podem possivelmente prevenir a morte da grande massa hepática doente. No complemento para a manipulação nutricional, deve ser possível explorar os mecanismos moleculares que regulam a divisão organizada das células (reparação do tecido) para aumentar a taxa de sobrevivência dos pacientes que sofrem com doenças hepáticas. Estas decisões têm um impacto significante na reparação dos tecidos de uma variedade de outros órgãos e tecidos, particularmente nas condições da diabete (CHANDA; MEHENDALE, 1996; LAY et al., 1992;).

O aumento na quantidade de insulina usada em animais tratados com solução hepatotrófica comparados com experimentos de Parra et al., (1992) – 12,5 U versus 5 U / 100 ml de solução – mostrou uma indução a resposta hiperplásica hepática similar à resposta obtida por Parra et al. (1994).

Trabalhos de resposta da fibronectina para a regeneração do fígado depois da hepatectomia parcial mostraram que a fibronectina plasmática é útil para marcar a

detecção da regeneração do fígado. Os níveis de fibronectina plasmáticas são bem correlacionadas com a porcentagem de mudança do peso do fígado durante a regeneração em ratos cirróticos ou não cirróticos (KWON, 1990).

Tem sido demonstrado que a massa hepática tem relação de 2,5% a 3% de proporcionalidade com o peso do corpo (BUCHER et al., 1977; FURTADO, 1964; PARRA, 1988; PARRA, 1994; VAN THIEL et al., 1987).

A relação fígado/peso do corpo tende a ficar constante através de um processo de multiplicação celular conhecida como regeneração que é ativada quando o órgão perde parte de sua massa devido a razões cirúrgicas (hepatectomia) ou patológicas (necrose). Porém, os mecanismos de controle deste processo ainda não foram completamente elucidados. Eles envolvem modificações na expressão de vários genes e o aparecimento de RNAm e suas respectivas moléculas de proteínas que representam vários outros fatores tendo uma outra ação estimulatória tais como fator de crescimento do hepatócito (HGF) e fator transformador do crescimento- (-TGF) ou uma ação inibitória neste processo tais como fator transformador do crescimento- (-TGF) (MICHALOPOULOS, 1992; PARRA, 1995b; RAMALHO et al., 1993).

Como em termos práticos há uma aceitação geral da existência de um equilíbrio entre o tamanho do fígado e o fornecimento de fatores hepatotróficos esplâncnico, estudos tem relatado que este equilíbrio pode ser quebrado pela suplementação exógena com alguns fatores hepatotróficos conhecidos, destacando um aumento do tamanho do fígado (não hepatectomizado) além do tamanho biologicamente pré-determinado (PARRA, 1992, 1994, 1995b).

Foi demonstrado que é possível aumentar o tamanho do fígado sadio dos ratos, contrariando a determinação biológica do tamanho do fígado pré-determinado do animal, por administração intraperitoneal (portal) de fatores hepatotróficos exógenos (FHE) (uma solução contendo glicose, aminoácidos, insulina, glucagon, vitaminas e eletrólitos) que imitam qualitativamente as substâncias e hormônios presentes no sangue esplâncnico (PARRA et al., 1992).

Fórmulas capazes de modificar a relação de proporção do fígado com o peso do corpo do animal têm sido desenvolvidas em estudos anteriores em ratos, com aumento do tamanho do fígado causado pela infusão intraperitoneal (portal) de FHE, tais como a glicose, aminoácidos, insulina, glucagon, vitaminas, eletrólitos e triiodotironina (T_3) (PARRA et al., 1995b).

Uma simples manipulação nutricional é capaz de induzir a proliferação hepatocelular em fígados "sadios" de ratos e camundongos. Inicialmente os animais são mantidos exclusivamente com solução glicosada a 20%, sem qualquer outra fonte nutricional durante três dias. A seguir uma refeição hiperprotéica é oferecida, por exemplo, caseína hidrolisada. A síntese de DNA não se altera durante os três dias de indução, mas eleva-se rapidamente após a administração de aminoácidos, sendo o pico obtido 15 horas após a refeição hiperprotéica, quando há um aumento de 16 vezes na síntese de DNA, retornando aos níveis basais em 28 horas. A análise da expressão de proto-oncogenes durante o período de indução (dieta exclusiva em glicose) revela aumento nos níveis de RNAm para os oncogenes c-jun, c-myn e p-53, semelhantemente ao observado nas primeiras horas após a hepatectomia parcial. Considerando também que o pico de síntese de DNA após a suplementação protéica ocorre 7-9 horas mais cedo em relação ao requerido após a hepatectomia parcial, pode-se presumir que a "iniciação" dos hepatócitos (transição Go-G1) ocorre ainda durante o período de privação protéica. Após a administração de aminoácidos, o hepatócito progride em direção a síntese de DNA, podendo-se detectar re-expressão do proto-oncogene p-53 e ativação de c-Ha-ras, cujo pico coincide com o pico de síntese de DNA. Quando hepatócitos durante o período de indução são transferidos para meios de cultura, estes são capazes de atingir o pico de síntese de DNA mais precocemente que hepatócitos normais (cerca de 24 horas mais cedo), na ausência de qualquer fator de crescimento. Não se conhece o mecanismo pelo qual manipulação nutricional induz "iniciação" de hepatócitos. O efeito pode ser secundário a uma reação de stress induzida por alterações nutricionais e/ou adaptações metabólicas. Adaptações metabólicas ocorrem imediatamente após a hepatectomia parcial, causadas por maior demanda funcional imposta ao fragmento hepático remanescente. É curioso o fato de que alterações metabólicas e/ou

reações de stress sejam capazes de desencadear o processo de proliferação celular (MEAD et al., 1990; RAMALHO, 1998).

O desenvolvimento do fígado (não-hepatectomizado) sadio por estimulação de fatores exógenos tem sido demonstrado nos estudos anteriores e tem sido atribuído um mecanismo regenerativo envolvendo um aumento do número de hepatócitos. A maior dificuldade do estudo do aumento do tamanho do fígado nos experimentos no qual o tamanho estimado é comparado a massa observada é determinar o tamanho estimado nos animais vivos. Isso é feito indiretamente pela relação peso do fígado/peso do corpo no grupo controle de animais. Este procedimento também estipula o cálculo do crescimento do fígado para o peso final do corpo, um fato que elimina a possível influência no tratamento com glicose, aminoácidos e hormônios nas variações do apetite do animal, consumo de alimento e taxa de crescimento do corpo (PARRA, 1994, 1995b).

Em fígados “sadios”, a síntese de DNA, embora infrequente, também tende a se limitar às imediações do espaço porta. Essa região denominada compartimento proliferativo, representa a porção do ácino hepático responsável pela geração de novas células. Após sua origem, os novos hepatócitos se movem em direção à veia centrolobular, de forma que as células jovens tendem a se localizar no terço interno; e as mais velhas, no terço externo do ácino hepático. Cada ponto dessa trajetória representa uma nova fase na vida do hepatócito, sendo que, em cada fase, o hepatócito encontra-se engajado numa atividade metabólica diferente (ex: glicogênese das células jovens e glicólise das células “idosas”). Embora a região mitogênica do fígado pareça se limitar às mediações do espaço porta, quando a lesão hepática é seletiva para uma determinada zona de ácino hepático, a proliferação celular torna-se mais intensa nessa região. O bromobenzeno, por exemplo, determina injúria seletiva aos hepatócitos da zona 3, observando-se, em resposta, uma maior atividade regenerativa das células circunjacentes à veia centrolobular (ARBER et al., 1988; GUMUCIO; MILLER, 1981; NOSTRANT et al., 1978; RAMALHO, 1998; ZAJICEK et al., 1985).

A presença de células primordiais no fígado é assunto ainda bastante controverso. Estas parecem surgir apenas em situações muito específicas, como nos casos em que hepatócitos são maciçamente destruídos e/ou estão impedidos de se replicar, por exemplo, em algumas formas de hepatite fulminante em humanos, ou após necrose hepática maciça induzida experimentalmente pelo tetracloreto de carbono. Nestas situações, as células primordiais tornam-se funcionantes, sendo capazes de gerar hepatócitos ou participar na origem de hepatocarcinomas (FAUSTO, 1990; GERBER et al., 1983; MICHALOPOULOS, 1990; RAMALHO, 1998).

A associação de fatores usados como poderosos mitógenos do hepatócito tais como fator de crescimento epidérmico (EGF) e fator de crescimento hepático (HGF), que tem comprovado ser capazes de induzir por eles mesmos um crescimento no tamanho do fígado sadio nos animais, pode possivelmente induzir uma resposta melhor, talvez dentro de um período curto de tempo. Entretanto, com uma injeção diária da solução hepatotrófica o crescimento do fígado foi alcançado acompanhado por um aumento da taxa de mortalidade, com um comportamento bifásico, um pico durante os primeiros dias depois de iniciado as injeções e um segundo pico durante os últimos dias. Os dois picos foram atribuídos a diferentes causas, o primeiro relatado para uma possível toxidade inicial da solução utilizada e o segundo pico foi minimizado pela redução do número de dias de injeções de 10 para 7 assim como para obter um número de animais sobreviventes de quem os resultados pudessem ser analisados estatisticamente sem prejudicar o aumento do tamanho do fígado (FUJIWARA et al., 1993; OPLETA et al. 1987; PARRA 1995b; PARRA et al., 1994).

A eficácia das formulações dos FHE foi acompanhada pelo aumento da mortalidade dos animais (PARRA et al., 1992, 1994, 1995b).

Estudos em ratos hepatectomizados e com o uso de FHE demonstraram que o aumento da massa hepática possibilita determinar mudanças na matriz extracelular, especialmente nos componentes do colágeno (PARRA, 1996).

A matriz extracelular contém uma armação estrutural e mantém o hepatócito num estado diferenciado e modula a reparação do fígado (BISSEL et al., 1990;

MARTINEZ-HERNANDEZ; AMENTA, 1993a; MARTINEZ-HERNANDEZ; AMENTA, 1993b; PARRA, 1996; SCHUETZ et al., 1998).

Durante o processo de regeneração hepática, o parênquima hepático cresce com diferenças nas velocidades de reprodução de seus elementos histológicos, sendo os hepatócitos os que apresentam crescimento mais rápido e o componente colágeno da matriz extracelular o mais lento. Isto confere maior friabilidade do fígado recém-regenerado (PARRA, 1996).

Em uma comparação dos teores de colágeno hepático em um grupo de ratos sete dias após hepatectomia de 70%, com média de crescimento da massa residual de 71,55% e em outro grupo, sete dias após estimulação do crescimento de seus fígados sadios com média de 121,05% pela administração intraperitoneal (portal) de FHE foi revelado que o crescimento hepático, a partir de fígados sadios estimulados pelos FHE, ocorre com defasagem na produção de colágeno, a semelhança do que se verifica após a hepatectomia de 70% (PARRA, 1996).

Estudos mostraram que em animais, com fibrose induzida, tratados FHE apresentaram redução da proporção volumétrica do colágeno da matriz extracelular do fígado. Os animais receberam 40ml/kg por via intraperitoneal durante dez dias consecutivos. A proporção volumétrica de colágeno no fígado com fibrose induzida reduziu cerca de 43% nos animais do grupo tratado com fatores hepatotróficos exógenos, enquanto o grupo controle (tratados com solução fisiológica na mesma dosagem a densidade volumétrica do colágeno permaneceu constante (PEREIRA et al., 2003).

Os FHE têm um efeito maior quando introduzido através da veia porta, imitando o caminho fisiológico, quando comparado à administração através de uma veia periférica (PARRA et al., 1992, 1995b).

Foi demonstrado que a perspectiva da estimulação da regeneração do fígado pela administração de FHE pela via portal tem grande aplicabilidade clínica nas situações de redução do tamanho do fígado depois da hepatectomia parcial ou necrose do

hepatócito (hepatite e abcesso) e nas situações envolvendo o fígado sadio, tais como casos de transplante de doadores vivos, fornecendo ao receptor um maior segmento hepático implantável ao doador com uma maior massa residual do fígado. Além disso, os pacientes com cirrose em que a estimulação regenerativa pela hepatectomia parcial tem sido mostrada para produzir uma melhora histológica e funcional podem beneficiar deste método sem a inconveniência da função reduzida trazida pela hepatectomia (COSTA; SMORLESI, 1951; GALANTI; PUCHETTI, 1960; HANEY, et al., 1972; ISLAMI, et al., 1958; LEEVY et al., 1959; PARRA, 1982, 1995b; SAAD, 1972).

Infusão através da veia periférica de hormônio tireóideo (T_3) pode induzir pequenas, mas significantes aumentos na proliferação hepática em ratos sadios, um efeito que pode ser aumentado pela adição de glucagon, aminoácidos, e heparina. Também tem sido mostrado que os hormônios tireóideos aumentam a proliferação dos hepatócitos nas culturas de células do fígado. Do mesmo modo, os aminoácidos aumentam a resposta da regeneração no fígado sadio e na proliferação dos hepatócitos em cultura (BAKER, 1985; BUCHER et al., 1978; LEFFERT; KOCH, 1978; SHORT et al., 1972).

A adição de T_3 para a solução de fatores hepatotróficos mostrou uma tendência maior (50,68%) para a estimulação hiperplásica, um fato que foi mais ou menos esperado porque o hormônio tireóideo é conhecido como sendo um estimulador de síntese de DNA e da regeneração hepática, certamente causando um aumento na massa hepática em ratos não operados embora em uma taxa mais baixa. Essa enorme simulação potencial do T_3 foi também observado em grupo de ratos com dose dupla de T_3 (2x - 14,125µg T_3 em 100 ml de solução alcoólica), onde promoveu uma resposta maior em um período curto de 8 dias (aumento do fígado de 50,74% para 85,91%). Assim, o hormônio tireóideo parece ser um importante fator que, quando acrescentado à solução básica (fatores hepatotróficos), pode causar uma maior estimulação da regeneração comparada a isso obtido nos estudos anteriores (CANZANELLI et al., 1949; HIGGINS, 1933; LEFFERT; ROCH, 1977; PARRA, 1994; PARRA et al., 1992; SHORT et al., 1972; STERNHEIMER, 1939).

Adicionando carboximetilcelulose (0,25%) na mesma solução hepatotrófica usada por ele em estudos anteriores, Parra (1995b) demonstrou a capacidade de aumento da regeneração do fígado, que pelos custos crescentes da mortalidade, impediu dessa maneira a validação estatística dos dados obtidos devido ao pequeno número de animais sobreviventes (PARRA, 1995b).

Incertezas persistem sobre como estes fatores interagem para iniciar a síntese de DNA e a divisão celular. Pesquisadores sugerem que a ação dos fatores hepatotróficos ocorre em duas fases para produzir a regeneração do fígado. De acordo com essa hipótese, os fatores, ou os ativadores mitogênicos, incluem o EGF, nutrientes e talvez prostaglandina e estimuladores da substância hepática, uma vez que reguladores intracíclicos, ou fatores de progressão do ciclo celular, incluem o fator de crescimento epidermal, insulina, glucagon, e possivelmente o cálcio. O fator de crescimento epidermal e os nutrientes são os maiores controladores da primeira fase da regeneração hepática, e a insulina e o glucagon são os maiores controladores da segunda fase. A interação células/hormônios não-parenquimais podem também estarem envolvidas, desde então pequenos números de células não-parenquimais podem ser identificadas em culturas. Estudos futuros podem fornecer evidências sobre as fases da regeneração que estão envolvidas na regeneração hepática (ARMATO; ANDREIS, 1983; BACKER, 1985; LEFFERT et al., 1979).

3.4.1 Outros Trabalhos com Regeneração Hepática

Estudos com a depravação de comida por 7 dias, mostraram uma redução de 19,22% no peso do corpo dos animais (ratos) usados no experimento, similar ao valor de 23,1% obtido por Addis et al. (1936) e o valor de 18% relatados por Skulmman et al. (1990). Isso é interessante para notar que o baço e o rim tiveram uma diminuição similar na proporção da perda do peso do corpo, mas que o fígado, um órgão inserido na circulação portal, apresentou uma diminuição proporcional maior, de modo que a relação do peso do corpo foi significamente modificado (P >

0.001), um fator também observado por Skulmman et al. (1990) (ADDIS et al., 1936; PARRA, 1995a; SKULMMAN et al., 1990).

A falta prolongada de ingestão de comida reduz a produção de FHE, criando uma condição de relativa insuficiência de insulina (FLOYD et al., 1966; PARRA, 1995a).

A malnutrição em ratos que do ponto de vista morfológico, o fígado e os hepatócitos são extremamente sensíveis para as variações de estímulos trópicos e este feito pode eventualmente ser usado na manipulação terapêutica de diferentes doenças do fígado (PARRA, 1995a).

Estudos com Fas (CD95), um receptor envolvido na indução à morte por apoptose de células, incluindo hepatócito e células T demonstraram que a atuação destes nas células do fígado durante a regeneração ou cicatrização do tecido pode promover um crescimento celular, acelerando tal processo (DESBARATS; NEWELL, 2000; LACRONIQUE et al., 1996; NAGATA; GOLSTEIN, 1995; OSAGAWARA, 1993).

Estudos com fatores hepatotróficos e suas implicações para a diabetes mellitus mostram que tratamento com insulina melhora o estágio de oxidação na regeneração do fígado em ratos normais e diabéticos após hepatectomia parcial (68%), mas não inverte completamente as mudanças ocorridas no tecido. (JOHNSTON et al., 1977).

Outros fatores da possível importância no controle da regeneração do fígado como as substâncias adicionais podem estar envolvidas na regeneração hepática. Os inibidores ciclooxigenase diminuem a resposta da proliferação dos hepatócitos, tanto nos animais que sofreram hepatectomia parcial quanto no sistema de cultura de hepatócitos, sugerindo que a prostaglandina pode ser um fator hepatotrófico. Porém, as implicações da prostaglandina na regeneração hepática segundo o autor precisam de estudos adicionais para determinar seu papel mais precisamente (ANDREIS; WHITFIELD, 1981; BAKER, 1985; RIXON; WHITFIELD, 1982).

4 MATERIAIS E MÉTODOS

4 MATERIAIS E MÉTODOS

Os materiais e métodos utilizados estão descritos abaixo.

4.1 ANIMAIS

Utilizamos 45 fêmeas de ratos albinos (*Rattus norvegicus*), pesando cerca de 200 a 220 g, com 120 dias de idade, provenientes do Biotério do Departamento de Patologia da Faculdade de Medicina Veterinária e Zootecnia da Universidade de São Paulo. Os animais foram identificados e acondicionados cinco em gaiolas de polipropileno com uma camada de maravalha de aproximadamente 3 cm trocadas a cada 5 dias e em sala com temperatura controlada por meio de aparelho de ar condicionado (22°C ± 2°C) e fotoperíodo claro-escuro de 12 horas (luzes acessas às 7:00 horas) de acordo com as Recomendações Internacionais Densidade Populacional (ILAR, 1996). Em cada caixa foram colocadas ração e água *ad libitum* durante todo o período experimental. Foram colocadas diariamente em cada gaiola 50g de ração e água *ad libitum*.

4.2 PROCEDIMENTOS EXPERIMENTAIS

Os animais foram divididos em três grupos:

GRUPO 2x

Neste grupo de 15 animais, foi utilizada solução de fatores hepatotróficos conforme o quadro 1 (PARRA et al. 1995b), injetada por via intraperitoneal em duas injeções (intervalo de 12 horas e com conteúdo das seringas divididas em iguais proporções),

na dosagem de 40 ml/kg/dia, cuja composição está descrita no quadro 1, durante 10 dias. Além dos fatores hepatotróficos mencionados, cada animal recebeu 2,26 µg/200 g/dia (200 g de peso vivo) de uma solução alcoólica de L-triiodotironina (T_3) (também com intervalo de 12 horas e com conteúdo das seringas divididas em iguais proporções). Para sua administração utilizou-se uma pipeta graduada e o conteúdo foi colocada nas seringas (em iguais proporções) que já continham a solução de fatores hepatotróficos, de modo a evitar a precipitação do T_3.

Fatores Hepatotróficos (FH)			
		Solução de aminoácidos	
		• L-fenilalanina	540mg
• Glicose	104g	• L-isoleucina	370mg
• Solução de aminoácidos	200mL	• L-leucina	980mg
• Piridoxina	2mg	• L-acetato de lisina	590mg
• Pantonato de cálcio	2mg	• L-metionina	530mg
• Tiamina	30mg	• L-treonina	490mg
• Fosfato de riboflavina	4mg	• L-triptofano	180mg
• Cloridrato de potássio	1,43g	• L-valina	530mg
• Bicarbonato de sódio	1,50g	• L-arginina (base)	1060mg
• Nicotinamida	50mg	• L-histidina (base)	460mg
• Fosfato de monopotássio	750mg	• L-alanina	1030mg
• Sulfato de magnésio	500mg	• L-asparginina	380mg
• Vitamina C	500mg	• L-ácido aspartico	270mg
• Insulina	62,5unid	• L-ácido glutâmico	250mg
• Glucagon	0,625mg	• L-cisteína	30mg
• Ácido Fólico	2,5mg	• L-ornitina	260mg
• Vitamina B12	31,25 g	• L-prolina	840mg
• Sulfato de Zinco	3,125mg	• L-serina	250mg
• Água destilada (q.s.)	500mL	• L-tirosina	160mg
		• L-glicina	800mg
		• Água destilada (q.s.)	100mL

Quadro 1 – Composição da solução de fatores hepatotróficos

GRUPO 3x

Neste grupo de 15 animais, foi utilizada solução de fatores hepatotróficos (PARRA et al., 1995b), injetada por via intraperitoneal em três injeções (3x) diárias (intervalo de 8 horas e com conteúdo das seringas divididas em iguais proporções), na dosagem de 40 ml/kg/dia, cuja composição está descrita no quadro 1, durante 10 dias. Além dos fatores hepatotróficos mencionados, cada animal recebeu 2,26 µg/200 g/dia (200 g de peso vivo) de uma solução alcoólica de L-triiodotironina (T_3) (também com intervalo de 8 horas e com conteúdo das seringas divididas em iguais proporções). Para sua administração utilizou-se uma pipeta graduada e o conteúdo foi colocada nas seringas (em iguais proporções) que já continham a solução de fatores hepatotróficos, de modo a evitar a precipitação do T_3.

GRUPO C

Este foi o grupo controle com 15 animais que receberam água e alimento sem restrições.

4.3 EUTANÁSIA DOS ANIMAIS

Após 10 dias da injeção da solução de FHE, todos os três lotes foram novamente pesados e sacrificados por inalação de éter. O volume do fígado foi calculado da seguinte maneira: os fígados foram suspensos por um fio e mergulhados em um béquer com água destilada sobre uma balança analítica. Dessa forma obtivemos o peso adicional que é equivalente ao peso em água deslocada, e, portanto, ao volume em centímetros cúbicos. Além do volume a massa do fígado da carcaça também e o peso total da víscera (pulmões, coração e trato digestivo completo) também foram obtidos com o auxílio de uma balança analítica (APÊNDICES A, B e C).

4.4 PROCESSAMENTO DO MATERIAL PARA HISTOLOGIA

Após a eutanásia, foram obtidas amostras de fígado, rim, coração, pulmão e baço. Estas foram fragmentadas em 5 mm de diâmetro para uma boa fixação.

4.4.1 Fixação e Inclusão do Material

Todas as amostras foram fixadas em Metacarn (60% metanol, 30% clorofórmio e 10% de ácido acético glacial) por 24 horas. Além do Metacarn amostras do fígado também foram fixadas em Bouin (por 12 horas) e em Mc Dowell (tempo indeterminado). Para microscopia de luz, as amostras fixadas em Metacarn e Bouin foram incluídas em parafina (JUNQUEIRA, 1995) e os cortes histológicos foram obtidos com 5 µm de espessura e as do Mc Dowell foram incluídos em resina com cortes histológicos de 2 µm de espessura.

4.4.2 Colorações para Microscopia de Luz

Para verificação da arquitetura celular e colágeno, foram utilizadas as seguintes colorações:

4.4.2.1 Amostras Incluídas em Parafina

As colorações das amostras incluídas em parafina estão descritas a seguir:

4.4.2.1.1 Hematoxilina-Eosina (Wallington, 1972)

Observação dos aspectos histomorfológicos do tecido (Coloração usada em todos os órgãos coletados).

4.4.2.1.2 Picrossírius (JUNQUEIRA, et al. 1978)

Evidenciação das fibras colágenas (coloração usada somente no fígado).

4.4.2.1.3 Picrossírius (com passagem no ácido fosfomolíbdico 2% - modificado)

Evidenciação e quantificação das fibras colágenas (coloração usada somente no fígado).

Procedimento da coloração:

- Desparafinização (1 hora na estufa)
- Diafanização/Coloração:
    - Xilol I (5 min.)
    - Xilo II (5 min.)
    - Álcool + Xilol (2 min.)
    - Álcool 95% (5 min.)
    - Álcool 70% (5 min.)
    - Água Destilada (5 min.)
    - Ácido fosfomolíbdico 2% (2 min.)
    - Água Destilada (2 min.)
    - Picrossírius (1 hr.)
    - Água Corrente (10 min.)
    - Álcool 100% I (5 seg.)

- Álcool 100% II (5 seg.)
- Álcool + Xilol (5 seg.)
- Xilol I (5 min)
- Xilol II (5 min)
- Montagem

4.4.2.1.4 Reticulina (impregnação por prata – GOMORI, 1937)

Evidenciação das fibras reticulares (impregnação usada somente no fígado).

4.4.2.2 Amostras Incluídas em Resina

A coloração das amostras incluídas em resina está descrita abaixo.

4.4.2.2.1 Floxina-Eosina

Utilizada para observação dos aspectos morfofuncionais do fígado.

4.5 AVALIAÇÃO HISTOLÓGICA

O exame da arquitetura histológica foi realizado no Departamento de Patologia da Faculdade de Medicina Veterinária e Zootecnia da Universidade de São Paulo sob supervisão da Profª Drª Maria Lúcia Zaidan Dagli. Para descrição de possíveis

lesões, as lâminas foram comparadas aos pares, sendo uma delas o grupo controle, e avaliadas.

4.6 QUANTIFICAÇÃO DO COLÁGENO NO LÓBULO HEPÁTICO

Foram selecionados ao acaso 10 animais de cada grupo. Foram confeccionadas 10 lâminas para cada animal em cortes não seriados, sendo que em cada lâmina foram medidos 5 campos em objetiva 60x, cada campo medindo 67.014,21µm² (APÊNDICE D). Foi quantificada a proporção volumétrica das fibras colágenas no espaço dos sinusóides com ausência de vasos do espaço porta, veia centrolobular e cápsula do fígado. A imagem de cada campo foi digitalizada e tratada de forma a contrastar as fibras colágenas da coloração de fundo por limiar de cor. Foram usadas lâminas coradas apenas por Picrossírius (com passagem em ácido fosfomolíbdico 2%). O programa utilizado para o contraste do colágeno e sua mensuração foi o KS400, 3.4, da marca ZEISS, ano 2000.

A quantidade de colágeno presente em cada campo foi medida em unidades de área (µm²). O valor obtido nos 5 campos medidos de cada lâmina foi somado. Em cada animal foi tirado a média dos valores somados dos 5 campos medidos de cada uma das 10 lâminas do mesmo animal. Foi calculada a média final dos 10 animais de cada grupo, valores esses utilizados no programa estatístico.

4.7 MATERIAL FOTOGRÁFICO

As fotomicrografias foram feitas através do programa KS400, 3.4, da marca ZEISS, ano 2000. Utilizamos o microscópio OLYMPUS modelo BX60 e a câmera modelo AxioCam HCr, marca ZEISS.

4.8 ANÁLISE ESTATÍSTICA

Para a análise estatística do peso dos animais, carcaça, vísceras e fígado e dos dados da mensuração do colágeno volumétrico, utilizamos o programa Minitab Statistical Software versão 13, 2000. Tendo em vista que todos os dados seguem a distribuição normal, os mesmos foram agrupados e a estatística descritiva obtida (média e desvio padrão). Utilizamos o Tukey para a comparação das médias entre as variáveis.

Para calcular o ganho de peso (GP) dos animais durante o tratamento utilizamos a seguinte fórmula:

$$\frac{(PRf - PRi).100}{PRi}$$

Onde:

PRi – Peso do rato inicial

PRf – Peso do rato final

Para calcular o índice hepatossomático (IHS), utilizamos a seguinte fórmula:

$$\frac{MF.100}{PRf}$$

Onde:

MF – Massa do fígado

PRf – Peso do rato final

Para calcular o índice vísceras-peso total do animal (IVP), utilizamos a seguinte fórmula:

$$\frac{VIS.100}{PRf}$$

Onde:

VIS – Peso das vísceras

PRf – Peso do rato final

Para calcular o índice fígado-carcaça (IFC), utilizamos a seguinte fórmula:

$$\frac{MF.100}{CAR}$$

Onde:

MF – Massa do fígado

CAR – Peso da carcaça

5 RESULTADOS

5 RESULTADOS

Os resultados obtidos neste trabalho são descritos abaixo.

5.1 ANÁLISES POR MICROSCOPIA DE LUZ

Através desse recurso, observamos os seguintes órgãos: fígado, rim, coração, pulmão e baço. No fígado, pudemos notar a redução da proporção do volume do colágeno no grupo 2x e 3x com relação ao grupo controle. Nos demais órgãos não foram identificadas lesões ou alterações na arquitetura celular. A figura 1 ilustra a diferença entre a proporção volumétrica do colágeno entre os grupos 2x e 3x com o grupo controle através da coloração Picrossírius com passagem em ácido fosfomolíbdico.

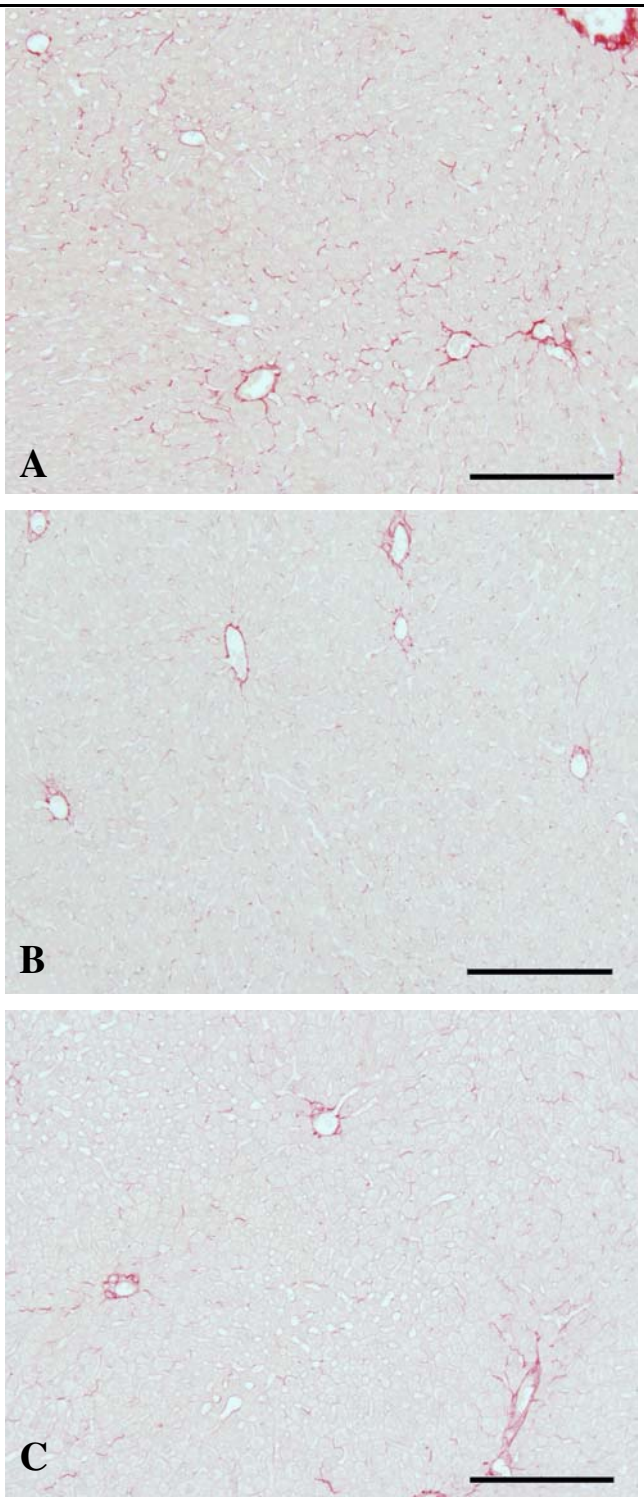

Figura 1 – Fotomicrografia de corte histológico do fígado de animais do grupo C (A), grupo 2x (B) e 3x (C), realizados em parafina, evidenciando as fibras colágenas as quais são observadas em menor quantidade nos grupos 2x e 3x em comparação com o grupo C. Coloração Picrossírius com passagem em ácido fosfomolíbdico 2%. Barra = 200 µm

5.2 QUANTIFICAÇÃO DO COLÁGENO NO TECIDO HEPÁTICO

A média da área ocupada pelo colágeno no lóbulo hepático de 10 animais de cada grupo, C, 2x e 3x em um campo microscópico de 67.014,21µm² foi de 1.410,29µm² (2,1%) no grupo C, 680,41µm² (1%) no grupo 2x e 918,48µm² (1,3%) no grupo 3x. As médias dos grupos 2x e 3x com o grupo C são estatisticamente diferentes da média do grupo C quando submetidas ao teste de Tukey com $p<0,05$ (Tabela 1 e Figura 2).

A proporção volumétrica (PV) de colágeno do grupo 2x foi 51,8% inferior à do grupo C, sendo que também o grupo 3x apresentou redução da PV do colágeno em relação ao grupo C (34,9%) (Figura 3).

Tabela 1 – Os valores tabelados são a média obtida em 10 animais da área de colágeno medida em 67.014,21µm² de um corte histológico do fígado

Grupos de animal	**N**	**Área em µm²**	**PV do colágeno**
Grupo C	10	1410,29 a (409,0)	2,1%
Grupo 2x	10	680,41 b (302,9)	1,0%
Grupo 3x	10	918,48 b (235,0)	1,3%
Redução da PV de colágeno do grupo 2x em relação ao grupo C		-51,8%	/
Redução da PV de colágeno do grupo 3x em relação ao grupo C		-34,9%	/

As médias das mesmas colunas seguidas por letras diferentes são estatisticamente diferentes segundo o teste Tukey, para o valor de = 0,05. O desvio padrão está indicado entre parênteses. PV – Proporção volumétrica.

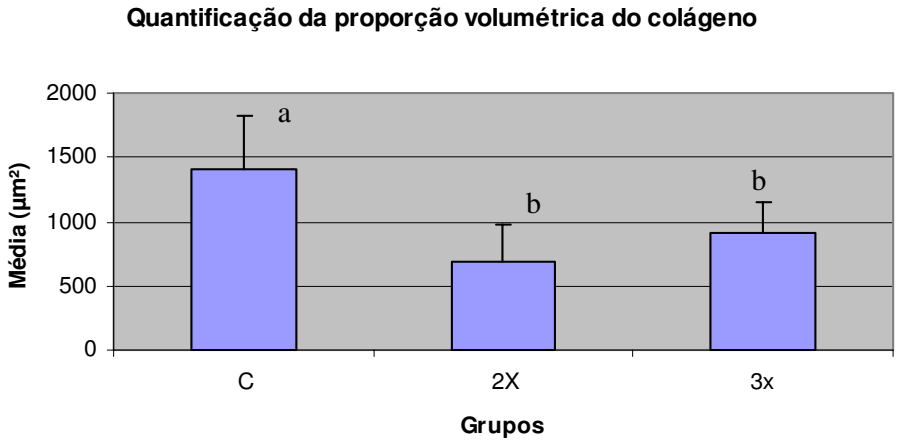

Figura 2 – Comparação da média e desvio padrão das áreas em µm² ocupadas pelo colágeno em regiões dos sinusóides hepáticos dos grupos C, 2x, 3x. As colunas seguidas por letras diferentes são estatisticamente diferentes segundo o teste Tukey, para o valor de = 0,05. PV – Proporção volumétrica

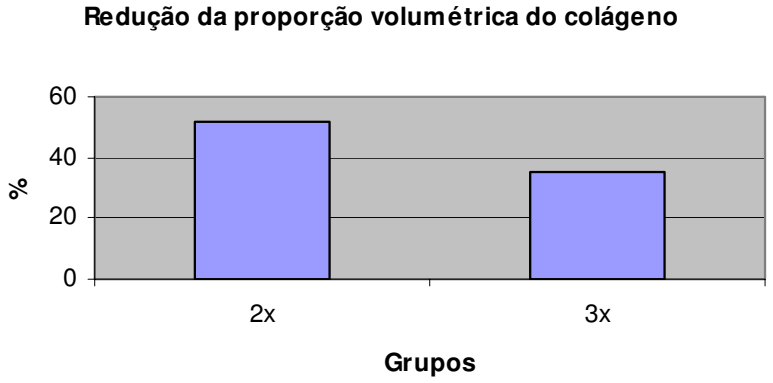

Figura 3 – Redução do volume do colágeno do grupo 2x e 3x em relação ao grupo controle. PV – Proporção volumétrica

5.3 COMPARAÇÃO DO GANHO DE PESO DO FÍGADO, MASSA, VOLUME E DENSIDADE ESPECÍFICA DO FÍGADO, PESO DAS VÍSCERAS E CARCAÇA, E DOS ÍNDICES HEPATOSSOMÁTICO, VÍSCERAS-PESO TOTAL DO ANIMAL E FÍGADO-CARCAÇA

A maioria dos parâmetros analisados mostraram que os valores dos grupos 2x e 3x foram diferentes dos obtidos no grupo controle. Os animais do grupo 2x e 3x apresentaram os respectivos valores em relação ao grupo C: aumento da massa do fígado de 30,1% e 22,5%; aumento do índice hepatossomático de 18,1% e 20,4%; aumento do volume do fígado de 31,3% e 23,2%; aumento do peso das vísceras de 13,4% no grupo 2x (Valor não significativo no grupo 3x); aumento do índice vísceras-peso total do animal não significativo no grupo 2x, de 8,7% no grupo 3x; aumento peso da carcaça de 9,7% no grupo 2x (Valor não significativo no grupo 3x); aumento do índice fígado-carcaça de 17,8% e 23,3% (Tabela 2 e figuras 4 a 11).

O grupo 3x obteve um índice de mortalidade de 26,7% no qual dos 15 animais analisados, dois vieram a óbito no 5° e 6° dia de tratamento, e outros dois no 9° e 10° dia. Porém, os dados dos animais que morreram no 9° e 10° dia foram coletados e inseridos nos cálculos estatísticos. O grupo 2x e o controle não obtiveram mortalidade (Figura 12).

Utilizamos tabela e figuras para uma melhor visualização e comparação dos resultados acima descritos. As análises estatísticas utilizadas foram através do Teste Tukey (= 0,05).

Tabela 2 - Comparação da média de vários parâmetros de massa e volume, no grupo de animais não manipulados (Grupo C) e tratados com solução de fatores hepatotróficos durante duas vezes ao dia (Grupo 2x) e três vezes ao dia (Grupo 3x)

	N	PRi (g)	PRf (g)	GP (g)	MF (g)	IHS (%)	VF (cm³)	DE (cm³/g)	VIS (g)	IVP (%)	CAR (g)	IFC (%)
Grupo C	15	211,6 (14,7)	212,3 (13,6)	0,7a (3,1)	9,3a (1,0)	4,4a (0,4)	8,6a (0,9)	1,08a (0,01)	46,0a (3,8)	21,6a (1,1)	166,3a (10,8)	5,6a (0,6)
Grupo 2x	15	220,4 (11,6)	234,7 (13,9)	14,3b (5,9)	12,1b (1,2)	5,2b (0,4)	11,3b (1,1)	1,06b (0,01)	52,2b (3,9)	22,2a,b (1,2)	182,5b (11,6)	6,6b (0,6)
Grupo 3x	13	198,2 (7,5)	215,1 (15,7)	16,9b (15,0)	11,4b (1,2)	5,3b (0,4)	10,6b (1,1)	1,07a,b (0,01)	50,8a,b (3,8)	23,5b (2,1)	164,3a (11,9)	6,9b (0,7)
Relação C-2x (%)	/	/	/	+6,4	+30,1	+18,1	+31,3	-1,8	+13,4	NS	+9,7	+17,8
Relação C-3x (%)	/	/	/	+8,5	+22,5	+20,4	+23,2	NS	NS	+8,7	NS	+23,3
Relação 2x-3x (%)	/	/	/	NS	NS	NS	NS	NS	NS	NS	-1,2	NS

As médias das mesmas colunas seguidas por letras diferentes são significantes estatisticamente segundo o teste Tukey, para o valor de = 0,05. O desvio padrão está indicado entre parênteses.
PRi – Peso do rato inicial , PRf – Peso do rato final , GP – Ganho de peso , MF – Massa do fígado , IHS – Índice hepatossomático, VF - Volume do fígado , DF – Densidade específica, VIS – Peso das vísceras, IVP – Índice vísceras-peso total do animal, CAR – Peso da carcaça, IFC – Índice fígado-carcaça, NS – Diferença estatística entre as médias não significativa.

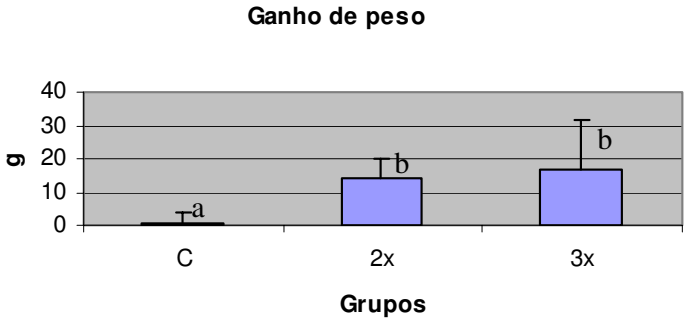

Figura 4 – Média e desvio padrão do ganho de peso dos animais do grupo controle, 2x e 3x obtido no período do tratamento (10 dias de injeções de FHE)

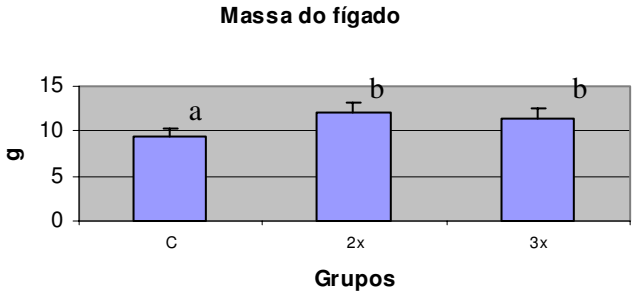

Figura 5 - Média e desvio padrão da massa do fígado no grupo de animais controle, 2x e 3x

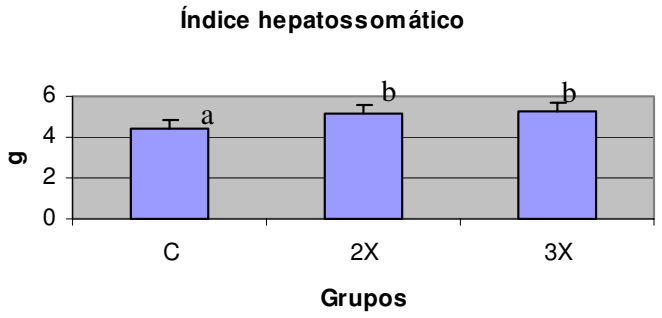

Figura 6 - Média e desvio padrão do índice hepatossomático no grupo de animais controle, 2x e 3x

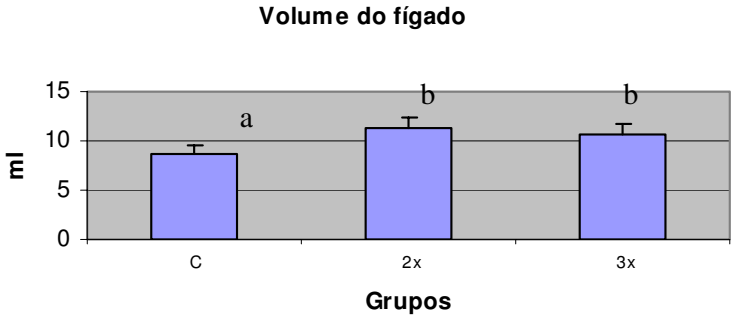

Figura 7 - Média e desvio padrão do volume do fígado dos animais nos grupos controle, 2x e 3x

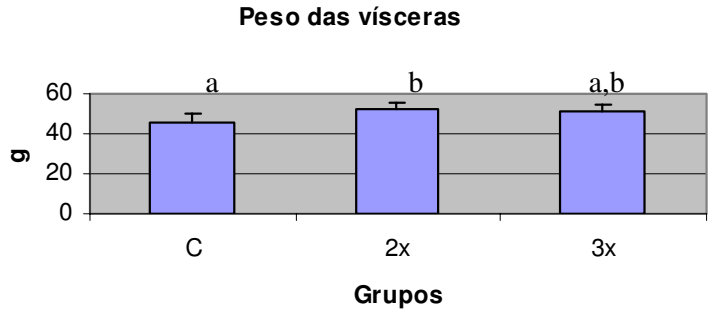

Figura 8 - Média e desvio padrão do peso das vísceras no grupo de animais controle, 2x e 3x

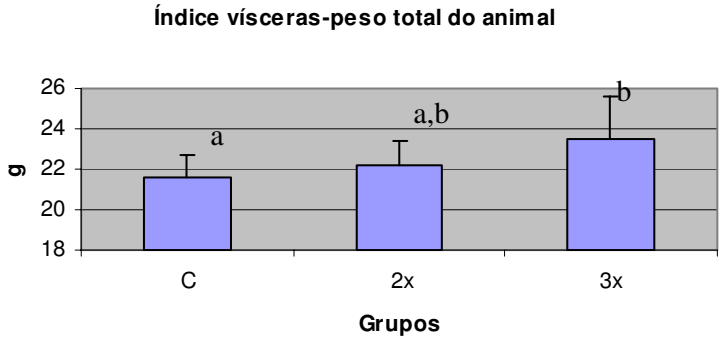

Figura 9 - Média e desvio padrão do índice vísceras-peso total do animal nos grupos controle, 2x e 3x

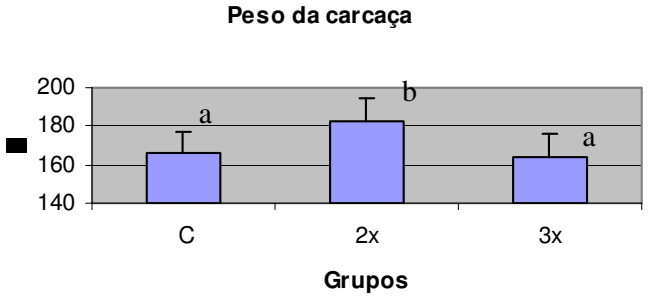

Figura 10 - Média e desvio padrão do peso da carcaça no grupo de animais controle, 2x e 3x

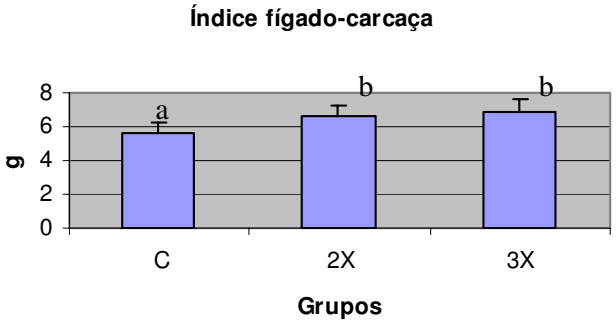

Figura 11 - Média e desvio padrão do índice fígado-carcaça no grupo de animais controle, 2x e 3x

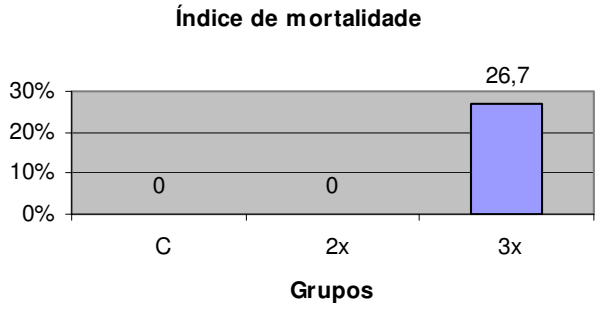

Figura 12 – Índice de mortalidade entre os grupos 2x, 3x e controle durante o tratamento

6 DISCUSSÃO

6 DISCUSSÃO

Já foi constatado que a suplementação nutricional pode melhorar o estado nutricional, o estado imunológico e a função hepática de pacientes. Sabendo que e nutrição enteral é a via mais fisiológica para suplementação nutricional com conhecimento e benefício dos efeitos tróficos ao intestino e fígado pelo efeito de primeira passagem dos nutrientes, acreditamos que a solução de FHE possa trazer benefícios ao tratamento hepático. No entanto, este trabalho propõe o uso de alternativas para o fornecimento adequado de proteínas e hormônios no tocante a regeneração hepática.

6.1 REGENERAÇÃO HEPÁTICA E FATORES HEPATOTRÓFICOS

O fígado tem a capacidade de remover do sangue, principalmente do sistema porta, apreciável quantidade de solutos ali presentes. O sangue portal por ter transitado pelo intestino, baço e pâncreas, contém substâncias nutritivas e resíduos metabólicos: glicose, aminoácidos, monossacarídeos, glicerol, insulina, glucagon e vitaminas. O fígado remove, ainda, da circulação, medicamentos ingeridos e várias substâncias que podem exercer efeito tóxico sobre o organismo animal: elementos químicos; compostos orgânicos; substâncias existentes em plantas tóxica, dentre outras que devem ser eliminados do organismo graças à ação detoxicante deste órgão. Colocado, assim, em posição central nos processos fisiológicos que envolvem o animal, o fígado exerce múltiplas e importantes funções e é, sem dúvida, o centro de todo o processo homeostático do organismo, além de um relevante papel no metabolismo dos carboidratos, dos lipídios, das proteínas, assim como no processo de digestão e absorção intestinal (BACILA, 1980; ZAKIM; BOYER, 1996).

Sabe-se que as substâncias que influenciam na regeneração hepática, como inibidores ou estimuladores do desencadeamento da resposta regenerativa, são

conduzidas ao fígado pela veia porta, cujos ramos penetram nos espaços porta dos lóbulos hepáticos e se interpões entre as camadas hepáticas nos capilares sinusóides. Assim os hepatócitos têm livre acesso às substâncias que circulam nestes capilares. Desta forma, é plausível admitir que os nutrientes e outras substâncias hepatotróficas conduzidas pelos vasos portais, ao invadir a intimidade das células hepáticas, estimulam a produção de fatores de crescimento, os quais iniciam ou estimulam a proliferação celular (GUYTON, 1989; JUNQUEIRA; CARNEIRO, 2004).

Parra et al. (1992) trouxeram uma importante contribuição no que diz respeito ao estudo da capacidade regenerativa do fígado, tratado por FHE, onde a administração de FHE por 10 dias consecutivos promove o crescimento do fígado em ratas Wistar sadias. Esses achados podem vir a ter uma aplicação no tratamento de doenças hepáticas como cirrose, ou em hepatectomias.

Desta forma, nesta pesquisa adotamos a mesma solução de FHE preconizado por Parra et al. (1992). No entanto, dividimos as doses diárias de FHE em duas (grupo 2x) e três (grupo 3x) seringas, injetadas intraperitonealmente por 10 dias consecutivos. As doses diária de T_3 também foram administradas da mesma forma de acordo com cada grupo. Houve um crescimento do fígado nos dois grupos, porém, de 15 animais em cada grupo, 4 morreram no grupo 3x, e nenhum nos grupos 2x e grupo controle..

A determinação do aumento da massa hepática em experimentos nos quais se compara o peso inicial estimado com o peso final observado apresenta como dificuldade principal eleger o ponto inicial de referência no animal vivo que foi feito com base no conhecimento da relação entre peso do fígado e peso corpóreo do animal, previamente determinada para os animais de laboratório (PARRA, 1988, 1993).

Entretanto, eventual influência dos tratamentos com soluções de glucose, aminoácidos e hormônios no apetite, consumo alimentar, peso corpóreo e no ritmo de crescimento dos animais, que por sua vez influenciam no tamanho do fígado, foi

contornada vinculando-se o uso dos animais do grupo controle, sem qualquer manipulação, com mesma idade, sexo e peso aproximado.

A composição da solução utilizada nesta pesquisa teve a finalidade de simular a ação de elementos que ascendem ao fígado pela veia porta, conhecida no seu conjunto como fatores hepatotróficos. O uso da via intraperitoneal para a administração dos fatores hepatotróficos preconizada neste experimento se baseia no pressuposto de que a absorção da maior parcela dessas substâncias ocorre principalmente através dos vasos do peritônio visceral, fluindo para sistema porta. Desta forma a barreira física representada pela mucosa do aparelho digestório que limita a absorção de nutrientes nas administrações orais é eliminada. Portanto, a utilização deste modelo experimental no futuro, com a finalidade de estimular o crescimento hepático em animais de pequeno porte, deverá considerar a via intraperitoneal como uma das alternativas viáveis para a administração dos FHE. Contudo pode ser que a via subcutânea ou endovenosa venha a ser uma alternativa ainda a ser testada na administração destes fatores (MATSUDA et al., 1997; PARRA et al., 1982).

O uso de uma bomba infusora contínua por via intraperitoneal pode facilitar a absorção nutricional, mimetizando o mecanismo de aquisição de proteínas e hormônios pelo sangue. A utilização de cães como modelo experimental para o uso da bomba infusora parece ser o ideal para o tratamento com FHE, pois há grande semelhança anatômica e fisiológica quando comparados aos humanos, além de outras alternativas de animais para o experimento como ovinos, suínos e caprinos.

Se o tratamento com FHE por duas doses diárias nos trouxeram resultados promissores, o uso da bomba com o mesmo protocolo de FHE utilizado por nós neste experimento vem como uma alternativa mais segura a ser testada, mantendo a alta taxa de sobrevivência e potencializando o medicamento. Porém, no período do tratamento de 7 a 10 dias (período padronizado) traria complicações pelo longo prazo que o animal estaria submetido ao infusor, o que ocasionaria em alterações nas dosagens e concentrações dos FHE para diminuir o período pré-determinado.

De qualquer forma, esta opção traria importantes contribuições no entendimento do mecanismo da regeneração hepática e na forma de administração dos FHE.

O tratamento com uma dose diária (40 ml/kg/dia) de FHE relatado por Parra (1992, 1994 1995b, 1996) e o alto índice de mortalidade em seus experimentos nos intrigou a saber qual o procedimento mais correto para a administração dos FHE. Como em todos os trabalhos analisados utilizando FHE o crescimento hepático foi indiscutível, optamos por dar maior importância à forma de manipulação dos animais e administração da solução.

Sabendo-se que toda nutrição parenteral de curta duração de caráter venoso central pode resultar em sepse (no caráter central) que pode ser fatal para pacientes imunocomprometidos, é prudente a inserção de cateter de lúmen único, em forma de túnel, por via subcutânea para nutrição parenteral por mais de quatro dias, além de cuidados extras que devem ser tomados para prevenção de sepse na via do cateter.

Acreditamos que os animais tratados com duas doses diárias de FHE forneceram uma melhor resposta fisiológica do organismo, pois, além de terem sidos submetidos a menores condições de estresse, o tempo de ação do medicamento demonstrou ser ideal pelas condições metodológicas aplicadas. Os resultados significativos do aumento do fígado, da redução da proporção do colágeno e a inalteração do quadro histológico dos demais órgãos analisados confirmam esta hipótese. Apesar dos resultados também significativos do grupo 3x, o alto índice de mortalidade (26,7%) não permitiu validar esta opção de tratamento.

A absorção dos fatores pela via intraperitoneal por duas doses diárias (40 ml/kg/dia) demonstrou sua eficiência diante da resposta hepática. O tempo de absorção (12 horas) trouxe resultados significantes, apesar de não ter sido utilizada a via portal ou por veias periféricas. O suprimento sangüíneo peritoneal foi capaz de absorver a dosagem ministrada de FHE com êxito, o que nos permite sugerir as duas doses diárias para estudos futuros utilizando FHE em ratos.

O uso de três injeções intraperitoneais diárias provocou feridas nas telas cutânea e subcutânea da parede abdominal do animal, fato este também ocorrido no grupo 2x, porém em menores proporções.

A solução de insulina 12,5 U / 100ml utilizada na solução de FHE também trouxe, como relatado por Parra et al. (1994), uma resposta hiperplásica hepática. Porém, a eficácia das formulações dos FHE foi acompanhada pelo aumento da mortalidade dos animais conforme já relatado por Parra et al. (1992, 1994) e Parra (1995). De fato, o glucagon estimula a síntese de proteínas hepáticas e atua sinergicamente com a insulina na regeneração hepática. Acreditamos que a insulina e o glucagon são hormônios importantes para o trofismo e metabolismo dos hepatócitos e que a ausência de insulina provoca a degeneração e a morte destas células em meio de cultura. Portanto, utilizamos estas substâncias com a finalidade de obtermos resultados significativos no que diz respeito à regeneração hepática (ANKOMA-SEY, 1999; JESUS et al., 2000).

Infusões através de uma veia periférica de hormônio tireóideo (T_3) pode induzir pequenos, mas significantes aumentos na proliferação hepática de ratos sadios, um efeito aumentado pela adição de glucagon e aminoácidos, uma vez que tem sido mostrado que os hormônios tireóideos aumentam a proliferação dos hepatócitos nas culturas de células do fígado. Do mesmo modo, os aminoácidos aumentam a resposta da regeneração no fígado sadio e na proliferação dos hepatócitos em cultura. Outros trabalhos também mostram a eficiência do hormônio T_3 adicionado à solução de FHE, com uma tendência maior (50,68%) para a estimulação hiperplásica. Essa enorme simulação potencial do T_3 foi também observada em grupo de ratos com dose dupla de T_3 (2x - 14,125 µg T_3 em 100 ml de solução alcoólica), onde promoveu uma resposta maior em um período curto de 8 dias (aumento do fígado de 50,74% para 85,91%) (BAKER, 1985; BUCHER et al., 1978; CANZANELLI et al., 1949; HIGGINS, 1933; LEFFERT; ROCH, 1977; LEFFERT; KOCH, 1978; PARRA et al., 1992, 1994; SHORT et al., 1972; STERNHEIRMER, 1939)

O hormônio tiroideano surge assim como um fator importante que, quando associado à solução basal, determina maior estímulo regenerativo hepático (PARRA, 1994).

6.2 QUANTIFICAÇÃO DO COLÁGENO NO TECIDO HEPÁTICO

Parra (1996) mostrou que, estudos tratando ratos hepatectomizados com FHE aumentam a massa hepática e causa mudanças ns matriz extracelular, especialmente na redução dos componentes do colágeno, fato também observado em nossos ratos sadios.

Ao verificarmos a produção do colágeno no fígado dos ratos sadios, observamos que nos animais injetados com FHE houve redução da proporção volumétrica do colágeno em relação aos outros componentes do lóbulo hepático, cerca de 51,8% no grupo 2x e 34,9% no grupo 3x comparados ao grupo controle. A maior redução do colágeno no grupo 2x pode ser explicada pelo maior tempo de absorção dos FHE na cavidade intraperitoneal e sua ação no tecido hepático. Parra et al., (1996), ao estudarem o componente colágeno na matriz extracelular em ratas, já haviam observado que a administração de FHE por via intraperitoneal promovia uma redução do colágeno em relação ao crescimento da massa hepática, dando coerência aos nossos achados.

Estas observações tornam-se importantes na perspectiva de tratamento hepático, principalmente em casos de cirrose ou fibrose do fígado, onde a morte celular e a síntese de colágeno progridem com o decorrer da doença.

Nossos experimentos confirmam os dados de Parra (1996) que mostrou uma comparação dos teores de colágeno hepático em um grupo de ratos sete dias após hepatectomia de 70%, com média de crescimento da massa residual de 71,55% e outro grupo, sete dias após estimulação do crescimento de seus fígados sadios, com média de 121,05% pela administração intraperitoneal (portal) de FHE, revelando um

crescimento hepático nos fígados hepatectomizados e nos sadios estimulados pelos FHE, ambos os grupos com defasagem na produção de colágeno.

Trabalhos com animais com fibrose induzida do fígado tratados com 40ml/kg de FHE por via intraperitoneal durante dez dias consecutivos (em uma dose diária) mostraram resultados semelhantes aos nossos quanto à redução da proporção volumétrica do colágeno. O colágeno no fígado com fibrose induzida reduziu cerca de 43% nos animais do grupo tratado com FHE, ao passo que o grupo controle (tratados com solução fisiológica na mesma dosagem) a densidade volumétrica do colágeno permaneceu constante. Essa diminuição do colágeno também foi observada em nossos animais tratados com FHE, mesmo não tendo sidos induzidos a fibrose hepática (GERTMAN et al., 1970, PARRA,1996).

6.3 PARÂMETROS ANALISADOS: GANHO DE PESO DO FÍGADO, MASSA, VOLUME E DENSIDADE ESPECÍFICA DO FÍGADO, PESO DAS VÍSCERAS E CARCAÇA, E DOS ÍNDICES HEPATOSSOMÁTICO, VÍSCERAS-PESO TOTAL DO ANIMAL E FÍGADO-CARCAÇA

Os valores obtidos dos parâmetros peso do fígado, massa, volume e densidade específica do fígado, peso das vísceras e carcaça e índices hepatossomático, vísceras–peso total do animal e fígado-carcaça demonstram que os FHE causaram efeito no metabolismo dos animais, com um crescimento significativo do fígado nos grupos 2x e 3x. Os valores próximos coletados dos parâmetros entre os grupos 2x e 3x revelam com êxito a eficácia dos FHE, porém, o fator estressante da metodologia do grupo 3x e sua alta mortalidade privilegia a indicação das duas doses diárias.

O aumento da massa do fígado do grupo 2x (30,1%) maior do que no grupo 3x (22,5%) evidencia um melhor resultado da resposta fisiológica do organismo aos FHE do grupo 2x sobre o grupo 3x, apesar desses valores não terem significância estatística. De certa forma, este resultado nos traz esperança de estarmos nos

aproximando de um tratamento hepático com menores efeitos colaterais, maior viabilidade, e com baixo índice de mortalidade nos animais.

Desde 1992, Parra relata em seus experimentos sua preocupação com a mortalidade dos animais quando submetidos a uma dose diária de FHE intraperitonealmente em ratos. Desde então, os FHE vem sofrendo adições de outras substâncias como ácido fólico, vitamina B_{12}, hormônios, extrato de leite humano liofilizado, dentre outras substâncias, no entanto, experimentos aumentando a dosagem diária da solução de FHE ainda não haviam sido preconizados.

Diferentes causas foram dadas às mortalidades dos animais tratados por Parra (1993, 1994, 1995b, 1996) em seus trabalhos. Hormônios e vitaminas superdosadas, presença de ácido fólico, ação ao excessivo crescimento do fígado forçando o limite biológico pré-determinado, falta de suporte fibrocolágeno do tecido, foram as prováveis causas segundo o autor. Em todos seus experimentos foi utilizada uma dose diária intraperitoneal, que variava de experimento de 7 a 10 dias, dessa forma, diminuindo o efeito estressante sofrido pelo animal.

6.4 ANÁLISE HISTOLÓGICA DO CORAÇÃO, BAÇO, RIM E PULMÃO

A principal função do sistema circulatório, especialmente o coração, é de levar material nutritivo e oxigênio às células, assim, o sangue circulante transporta material nutritivo que foi absorvido pela digestão dos alimentos às células de todas as partes do organismo; o baço, órgão linfóide, responsável por produção de células do sistema imune e destruição de células do sangue; o rim, órgão que tem a função de filtrar o sangue e eliminar produtos da decomposição de proteínas, lipídios e carboidratos e o pulmão, responsável pela respiração absorvendo oxigênio e eliminando gás carbônico. Essas funções de grande importância para o organismo exercidas por estes órgãos, nos induziram a verifica-los histologicamente após o tratamento com FHE, com a expectativa de que eles tenham tido uma resposta sem maiores complicações a aplicação do medicamento.

Os órgãos coração, baço, rim e pulmão analisados em todos os grupos não apresentaram nenhum tipo de alteração histológica. Visando obter um resultado satisfatório da ação dos FHE ministrados nos ratos, optamos por coletar esses órgãos considerados de grande importância para o organismo para fazermos essa análise mais detalhada. A delibitação de algum desses órgãos podem causar graves problemas ao organismo devido ao papel de grande importância por eles exercido, necessitando seu estudo como forma de prevenção de possíveis efeitos colaterais do tratamento pelos FHE.

Nenhum outro trabalho havia coletado tais órgãos em animais tratados com FHE com o objetivo de verificar algum efeito colateral dos FHE. Foi utilizada a coloração H.E. no coração, baço, rim e pulmão, sendo que toda a morfologia histológica permaneceu intacta quando comparadas ao grupo controle, que não recebeu nenhum tipo de manipulação.

Nosso estudo nos deixa a perspectiva de futuras aplicações terapêuticas, tanto clínicas quanto cirúrgicas, no qual haja presença de perda tecido hepático, cirrose ou algum outro tipo de hepatologia. Questões obscuras ainda estão por vir, deixando-nos no compromisso de auxiliar futuramente com maiores contribuições na administração dos FHE e sua atuação no organismo, e ao mesmo tempo sabendo que este trabalho pode servir de apoio para outros estudos.

7 CONCLUSÕES

7 CONCLUSÕES

1. A administração de FHE não alterou a arquitetura celular do fígado, rim, coração, baço e pulmão em nenhum dos grupos 2x e 3x.

2. Os FHE reduziram a proporção volumétrica do colágeno hepático dois grupos (2x e 3x).

3. A manipulação dos FHE no grupo 3x mostrou ser ineficiente por ter causado mortalidade nos animais por estresse, fato este que não ocorreu no grupo 2x.

4. Houve uma resposta fisiológica do organismo do animal no grupo 2x aos FHE, sem mortalidade.

5. O crescimento do fígado entre grupos 2x e 3x não são significantes estatisticamente.

REFERÊNCIAS

REFERÊNCIAS

ADDIS, T.; POO, L. J.; LEW, W. The quantities of protein lost by the various organs and tissues of the body during a fast. **J. Biol. Chem**., v. 115, p. 111-116, 1936.

ADDREIS, P. G.; WHITFIELD, D. J. E.; ARMATO, U. Stimulation of DNA synthesis and mitosis of hepatocytes in primary cultures of neonatal rat liver by arachidonic acid and prostaglandins. **Exp. Cell Res**., v. 134, p. 265-272, 1981.

ALISON, M. R. Regulation of hepatic growth. **Physiol. Rev**., v. 66, p. 499-541, 1986.

ANKOMA-SEY, V. Hepatic regeneration-revisiting the myth of prometheus. **News Physiol Sci**., v. 14, p. 149-155, 1999.

ARBER, N.; ZAJICEK, G.; ARIEL, I. The streaming liver II. Hepatocyte life history. **Liver**, v. 8, p. 80-87, 1988.

ARMATO, U.; ANDREIS, P. G. Prostaglandins of the F series are extremely powerful growth factors for primary neonatal rat hepatocytes. **Life Sci**., v. 33, p. 1745-1755, 1983.

ASSYS, N.; MINUK, G. Y. Liver regeneration: methods for monitoring and their applications. **J. Hepatology**, v. 26, n. 4, p. 945-952, 1997.

BACILA, M. **Bioquímica veterinária**. São Paulo: Varela, 1980. p. 432.

BAKER, A. L. Hepatotrophic factors: basic concepts and clinical implications. **Acta Med Scand Suppl**., v. 703, p. 201, 1985.

BARATTA, B.; RIZZOLI, R.; GALLIANI, I.; VITALI, M. Early events of liver regeneration in rats: a multiparametric analysis. **Histochem Cell Biol**., p. 105, n. 1, p. 61-69, 1996.

BRAUN, L.; MEAD, J. E.; PANZICA, M.; MIKUMO, R.; BELL, G. I.; FAUSTO, N. Transforming growth factor beta mRNA increases during liver regeneration: a possible parácrino mechanism of growth regulation. **Proc. Natl. Acad. Sci**., v. 85, p. 1539-1543, 1988.

BRENNER, D. A.; KOCH, K. S.; LEFFERT, H. L. Transforming growth factor-a stimulates proto-oncogene c-jun expression and a mitogenic program in primary cultures of adult rat hepatocytes. **DNA Cell Biol**., v. 8, p. 279-285, 1989.

BUCHER, N. L. R. Regeneration of the mammalian liver. **Int. Rev. Cytol**., v. 15, p. 245-300, 1963.

BUCHER, N. L. R.; SWAFFIELD, M. N. Regulation of hepatic regeneration in rats by synergistic action of insulin and glucagon. **Proc. Natl. Acad. Sci**., v. 72, p. 1157-60, 1975.

BUCHER N. L.; PATEL, U.; COHEN, S. Hormonal factors concerned with liver regeneration. **Ciba Found Symp**., v. 55, p. 95-107, 1977.

BUCHER, N. L. R.; PATEL, U.; COHEN, S. Hormonal factors concerned with regeneration. In: PORTER, R.; WHELAN, **J. Hepatotrophics factors**, CIBA Found. Symp. Amsterdam: Elsevier, Excepta Medica, North-Holland, 1978, n. 55, p. 95-107.

CALLERY, M. P.; MANGINO, M. J.; FLYE, M. W. Kupffer cell prostaglandin-E2 production is amplified during hepatic regeneration. **Hepatology**, v. 14, p. 368-372, 1990.

CANZANELLI, A.; RAPPORT, D.; GUILD, R. Control of liver regeneration and nucleic acid contend by the thyroid, with observations on the effects of pyrimidines. **Am. J. Physiol**., v. 157, p. 225-233, 1949.

CASTRO E SILVA, J. R. O.; CENEVIVA, R.; FERREIRA, A. L.; FOSS, M. C.; DE-LUCCA, E. L. Liver trophism in dogs made diabetic by total pancreatectomy or alloxan administration. **Braz. J. Med. Biol. Res**., v. 20, p. 269-276, 1987.

CHANDA, S.; MEHENDALE, H. M. Nutritional modulation of the final outcome of hepatotoxic injury by energy substrates: an hypothesis for the mechanism. **Med Hypotheses**., v. 46, n. 3, p. 261-268, 1996.

CORMACK, D. H. **Fundamentos de Histologia**. 2. ed. Rio de Janeiro: Ed. Guanabara Koogan, 2003, p. 371.

COSTA, A.; SMORLESI, L. Il ripristino del fegato e la reversione rapida della cirrosi da CCl4 dopo asportazione di larga parte del fegato cirrótico. **Arch. De Vecchi Anat. Path**., v. 16, p. 49-70, 1951.

CRUISE, J. L.; HOUCK, K. A.; MICHALOPOULOS, G. K. Induction of DNA syntesis in cultured rat hepatocytes through stimulation of alpha-1 adrenoreceptor by norepinephrine. **Science**., v. 227, p. 749-751, 1985.

CRUISE, J. L.; COTECCHIA, S.; MICHALOPOULOS, G. K. Norepinephrine decreases EGF binding in primary rat hapatocyte cultures. **J. Cell. Physiol**., v. 127, p. 39-44, 1986.

CRUISE, J. L.; KNECHTLE, S.; BOLLINGER, R.; KUHN, C.; MICHALOPOULOS, G. K. a1 – Adrenergic effects and liver regeneration. **Hepatology**., v. 7, p. 1189-1194, 1987.

CRUISE, J. L.; MUGA, S. J.; LEE, Y. S.; MICHALOPOULOS, G, K. Regulation of hepatocytes cell growth: alpha-1 adrenergic receptor and ras r21 changes in liver regeneration. **J. Cell. Physiol**., v. 140, p. 195-201, 1988.

DESBARATS, J.; NEWELL, M. K. Fas engagement accelerates liver regeneration after partial hepatectomy. **Nat Med**., v. 6, n 8, p. 920-923, 2000.

DIEHL, A. M.; RAI, R. Review: regulation of liver regeneration by pro-inflamatory cytokines**. J. Gastroenterol Hepatol.**, v. 11, n.5, p. 466-470, 1996.

EXTON, J. H. Role of phosphoinnositides in the regulation of liver function. **Hepatology**., v. 6, p. 152-166, 1988.

FAUSTO, N.; MEAD, J. E.; BRAUN, L.; THOMPSON, N. L.; PANZICA, M.; GOYETTE, M.; BELL, G. I.; SHANK, P. R. Proto-oncogene expression and growth factor during liver regeneration. **Symp. Fundament Cancer Res**., v. 39, p. 69-86, 1987.

FAUSTO, N.; MEAD, J. E. Regulation of liver growth: protooncogenes and transforming growth factors. **Lab. In-vest**., v. 60, p. 04-13, 1989.

FAUSTO, N. Hepatic regeneration. In: ZAKIM, D.; BOYER, T. D. **Hepatology**. **A textbook of liver disease**, Philadelphia: W. B. Saunders, 1990, p. 49-65.

FAUSTO, N. Growth factors in liver development, regeneration and carcinogenesis**.** **Prog Growth Factor Res**., v. 3, n. 3, p. 219-234, 1991.

FAUSTO, N.; LAIRD, A. D.; WEBBER, E. M. Liver Regeneration 2. Role of growth factors and cytokines in hepatic regeneration. **FASEB J**., v. 9, n. 15, p. 1527-1536, 1995.

FLEIG, W. E.; HOSS, G. Partial purification of rat hepatic stimulator substance and characterization of its action on hepatoma cells and normal hepatocytes. **Hepatology**, v. 9, p. 240-248, 1989.

FLOYD, JR. J. C.; FAJANS, S. S.; CONN, J. W.; KNOPF, R. F.; RULL, J. Stimulation of insulin secretion by amino acids. **J. Clin. Invest**., v. 45, p. 1487-1502, 1966.

FRANCAVILLA, A.; OVE, P.; POLIMENO, L.; SCIASCIA, C.; COETZEE, M. L.; STARZL, T. E. Epidermal growth factor and proliferation in rat hepatocytes in primary culture isolated at different times after partial hepatectomy. **Cancer Res**, v. 46, p. 1318-1323, 1986.

FRANCAVILLA, A.; GAVALER, J. S.; MAKOWKA, L.; BAROONE, M.; MAZZAFERRO, V.; AMBROSINO, G.; IWATSUKI, S.; GUGLIELMI, F. W.; DiLEO, A.; BALESTRAZZI, A.; VANTHIEL, D. H.; STARZL, T. E. Estradiol and testosterone levels in patients undergoing partial hepatectomy. A possible signal for hepatic regeneration? **Dig. Dis. Sci**., v. 34, p. 818-822, 1989a.

FRANCAVILLA, A.; POLIMENO, L.; DILEO, A.; BARONE, M.; OVE, P.; COETZEE, M.; EAGON, P.; MAKOWKA, L.; AMBROSINO, G.; MAZZAFERRO, V.; STARZL, T. E. The effect of estrogen and tamoxifen on hepatocyte proliferation in vivo and vitro. **Hepatology**, v. 9, p. 614-620, 1989b.

FRANCAVILLA, A.; PANELLA, C.; POLIMENO, L.; GIANGASPERO, A.; MAZZAFERRO, V.; PAN, C. E.; VAN THIEL, D. H.; STARZL, T. E. Hormonal and enzymatic parameters of hepatic regeneration in patients undergoing major liver resections. **Hepatology**, v. 12, p. 1134-1138, 1990.

FRANCAVILLA, A.; STARZL, T. E.; BARONE, M.; ZENG, Q.; PORTER, K. A.; ZEEVI, A.; MARKUS, P. M.; VAN, DEN BRINK, M. R. M.; TODO, S. Studies on mechanisms of augmentation of liver regeneration by cyclosporine and FK 506. **Hepatology**, v. 14, p. 140-143, 1991a.

FRANCAVILLA, A.; STARZL, T. E.; CARR, B.; AZZARONE, A.; CARRIERI, G.; ZENG, Q. H.; PORTER, K. A. The effects of FK 506, cyclosporine, and rapamycin on liver growth in vitro and in vivo. **Transplant. Proc**., v. 23, p. 2817-2820, 1991b.

FRANCAVILLA, A.; STARZL, T. E.; PORTER, K.; SCOTTIFOGLIENI, C.; MICHALOPOULOS, G. K.; CARRIERI, G.; TREJO, J.; AZZARONE, A.; BARONE, M.; ZENG, Q. H. Screening for candidate hepatic growth factors by selective portal infusion after canine Eck's fistula. **Hepatology**, v. 14, p. 665-670, 1991c.

FRANCAVILLA, A.; POLIMENO, L.; BARONE, M.; AZZARONE, A.; STARZL, T. E. Hepatic regeneration and growth factors. **J. Surg. Oncol. Suppl**., v. 3, p. 1-7, 1993.

FREUND, H.; DIENSTAG, J.; LEHRICH, J. YOSHIMURA, N.; BRADFORD, R. R.; ROSEN, H.; ATAMIAN, S.; SLEMMER, E.; HOLROYDE, J.; FISCHER, J. E. Infusion of branched-chain amino acid-enriched solution in patients with hepatic encephalopathy. **Ann Surg**., v. 196, p. 209-220, 1982.

FURTADO, A. J. L. **Aspectos cirúrgicos da regeneração hepática**. 1964. Tese de Doutoramento – Faculdade de Medicina de Coimbra, Coimbra, 1964.

GALANTI, G.; PUCHETTI, V. La nostra experienza nel trattamento della cirrosi mediante resezione epatica. **Chir. Pat. Sper**., v. 8, p. 1487-1497, 1960.

GARTNER, L. P.; HIAT, L. P. **Tratado de Histologia**. 2. ed. Rio de Janeiro: Ed. Guanabara Koogan, 2003, p. 456.

GERBER, M. A.; THUNG, S. N.; SHEN, S.; STROHMEYER, F. W.; ISHAK, K. G. Phenotypic characterization of hepatic proliferation. Antigenic expression by proliferation epithelial cells in fetal liver, massive hepatic necrosis and nodular transformations of the liver. **Am. J. Pathol**., v. 110, p. 70-74, 1983.

GOMORI, G. Silver impregnation of reticulim in paraffin sections. **American Journal of Pathology**, v. 13, p. 993, 1937.

GOUSTIN, A. S.; LEOF, E. B.; SHIPLEY, G. D.; MOSES, H. L. Growth factors and cancer. **Cancer Res**., v. 46, p. 1015-1029, 1986.

GRISHAM, J. W. A morphologic study of deoxyribonucleic acid synthesis and cell proliferation in regenerating rat liver: autoradiography with thymidine-H. **Cancer Res**., v. 22 p. 842-849, 1962.

GUMUCIO, J. J.; MILLER, D. L. Functional implications of liver cell heterogeneity. **Gastroenterology**, v. 80, p. 393-403, 1981.

GUPTA, S. Hepatic growth factors: progress and perspectives. In: GITNICK, G. **Current Hepatology**, Chicago: Year Book Medical Publishers, 1992, v. 12, p. 75-130.

GUYTON, A. C.; HALL, J. E. **Tratado de fisiologia médica**. 10. ed. Rio de Janeiro: Ed. Guanabara Koogan, 2002, p. 973.

HANEY, A.; PEACOCK, JR. E. E.; MADDEN, J. W. Liver regeneration and hepatic collagen deposition in rats with dimethylnitrosamine-induced cirrhosis. **Ann. Surg**., v. 175, p. 863-869, 1972.

HIB, J. **Di Fiore Histologia**. Rio de Janeiro: Ed. Guanabara Koogan, 2003, p. 513.

HIGGINS, G. M.; ANDERSON, R. M. Experimental pathology of the liver. I. Restoration of the liver of the white rat following partial surgical removal. **Arch. Pathol**., v. 12, p. 186-202, 1931.

HIGGINS, G. M. Experimental pathology of the liver. XII. Effects of feeding dessicated thyroid gland on restoration of the liver. **Arch. Path**., v. 16, p. 226-231, 1933.

HOUCK, K. A.; MICHALOPOULOS, G. K. Altered responses of regenerating hepatocytes to norepinephrine and transforming growth factor-b. **J. Cell. Physiol**., v. 141, p. 503-509, 1989.

ISLAMI, A. H.; PACK, G. T.; HUBBARD, J. C. Regenerative hyperplasia of the cirrhotic liver following partial hepatectomy. **Cancer**, v. 11, p. 663-686, 1958.

JESUS, R. P.; WAITZBERG, D. L.; CAMPOS, F. G. Regeneração hepática: papel dos fatores de crescimento e nutrientes. **Revista da Associação Médica Brasileira**, v. 46, n. 3, p. 242-254, 2000.

JOHNSTON, D. G.; JOHNSON, G. A.; ALBERTI, K. G. Hepatotrophic factors: implications for diabetes mellitus. **Ciba Found Symp**., v. 55, p. 357-373, 1977.

JUNQUEIRA, L. C.; CARNEIRO, J. **Histologia básica**. 10. ed. Rio de Janeiro: Ed. Guanabara Koogan, 2004, p. 488.

JUNQUEIRA, L. C. U.; COSSERMELLI, W.; BRENTANI, R. R. Differential staining of collagens type I, II and III by Sirius Red and polarization microscopy. **Arch. Histol. JPN**., v. 41, p. 267, 1978.

KAN, M; HUAN, J.; MANSSON, P.; YASUMITSO, H.; CARR, B.; MCKEEHAN, W. Heparin-binding growth factor type 1 (acidic fibroblast growth factor): a potential biphasic autocrine and paracrino regulator of hepatocyte regeneration. **Proc. Natl. Acad. Sci**., v. 86, p. 7432-7436, 1989.

KARRAN, S.; EAGLES, C. Regeneration. Part. 1. Physical aspects. In: WRIGHT, R.; ALBERTI, K. G. M. M.; KARRAN, S. **Liver and biliary desease**. Philadelphia: W. B. Saunders, 1983, p. 197.

KWON, A. H.; INADA, Y.; UETSUJI, S.; YAMAMURA, M.; HIOKI, K.; YAMAMOTO, M. Response of fibronectin to liver regeneration after hepatectomy. **Hepatology**., v. 11, n. 4, p. 593-598, 1990.

LABRECQUE, D. Liver regeneration: a picture emerges from the puzzle. **J. Gastroenterol**, v. 89, n. 8, p. 586-596, 1994.

LABRECQUE, D. R. Hepatic stimulator substance: discovery characteristics and mechanism of action. **Dig. Dis. Sci**., v. 36, p. 669-673, 1991.

LABRECQUE, D. R.; PESCH, L. A. Preparation and partial characterization of regenerative stimulator substance (SS) from rat liver. **J. Physiol**., v. 248, p. 273-284, 1975.

LACRONIQUE, V.; MIGNON, A.; FABRE, M.; VIOLLET, B.; ROUQUET, N.; MOLINA, T.; PORTEU, A.; HENRION, A.; BOUSCARY, D.; VARLET, P.; JOULIN, V.; KAHAN, A. Bcl-2 protects from lethal hepatic apoptosis induced by an anti-Fas antibody in mice. **Nature Med**., v. 2, p. 80–86, 1996.

LAI, H. S.; CHEN, W. J.; CHEN, K. M. Energy substrate for liver regeneration after partial hepatectomy in rats: effects of glucose vs fat. **J Parenter Enteral Nutr**., v. 16, n. 2, p.152-156, 1992.

LEEVY, C. M.; HOLLISTER, R. M.; SCHMID, R.; MACDONALD, R. A.; DAVIDSON, C. S. Liver regeneration in experimental carbon tetrachloride intoxication. **Proc. Soc. Exp. Biol**., v. 102, p. 672-675, 1959.

LEFFERT, F. L.; ROCH, K. S. Proliferation of hepatocytes. **Ciba Found. Symp**., v. 55, p. 61-82, 1977.

LEFFERT, H. L.; KOCH, K. S. Proliferation of hepatocytes. In: PORTER, R.; WHELAN, J. ed. **Hepatotrophic factors**. Ciba Foundation Symposium. Amsterdam: Elsevier, North-Holland, 1978, p. 61-94, n. 55.

LEFFERT, H. L.; KOCH, K. S.; MORAN, T.; RUBALCAVA, B. Hormonal control of rat liver regeneration. **Gastroenterology**., v. 76, p. 1470-1482, 1979.

LEFFERT, H. L.; KOCH, K. S.; LAD, P. J.; SHAPIRO, L. P.; SKELLY, H.; HEMPTINNE, B. Hepatocyte regeneration, replication, and differentiation. In: ARIAS, I. L.; JAKOBY, W. B.; POPPER, H.; CHACHTER, D.; SHAFRITZ, D. A. **The liver: Biology and Pathobiology**. 2. ed. New York: Raven Press, 1988, p. 833-850.

LINDROOS, P. M.; ZARNEGAR, R.; MICHALOPOULOS, G. K. Hepatic growth factor (hepatopoietin A) rapidly increases in plasma before DNA syntesis and liver regeneration by partial hepatectomy and carbon tetrachloride administration. **Hepatology**., v. 13, p. 734-750, 1991.

LUETTEKE, N. C.; MICHALOPOULUS, G. K.; TEIXIDO, J.; GILMORE, R.; MASSAGUÉ, J.; LEE, D. C. Characterization of high molecular weight transforming growth factor-a produced by rat hepatocelular carcinoma cells. **Biochemistry**, v. 27, p. 6487-6494, 1988.

MACMANUS, J. P.; BRACELAND, B. M.; YOUDALE, T.; WHITFIELD, J. E. Adrenergic antagonists, and a possible link between the increase in cyclic adenosine 3', 5'- monophosphate and DNA syntesis during liver regeneration. **J. Cell Physiol**., v. 82, p. 157-164, 1973.

MADDREY, W. C. Branched chain amino acid therapy in liver disease. **J. Am. Coll. Nutr.,** v. 4, p. 639-650, 1985.

MARCHESINI, G.; ZOLI, M.; DONDI, C.; BIANCHI, G.; CIRULLI, M.; PISI, E. Anticatabolic effect of branched-chain amino acidenriched solutions in patients with liver cirrhosis. **Hepatology**. v. 2, p. 420-425, 1982.

MARSDEN, E. R.; HU, Z.; FUJIO, K.; NAKATSUKASA, H.; THORGEIRSSON, S. S.; EVARTS, R. P. Expression of acidic fibroblast growth factor in regenerating liver and during hepatic differentiation. **Lab. Invest**., v. 67, 427-433, 1992.

MARTI, V.; BURWEN, S. J.; JONES, A. L. Biological effects of epidermal growth factor with emphasis on the gastrointestinal tract and liver: An update. **Hepatology**, v. 9, p. 126-138, 1989.

MATSUDA, Y.; MATSUMOTO, K.; ICHIDA, T.; ASAKURA, H.; KOMORITYA, Y.; NISHIAMA, E.; NAKAMURA, T. Preventive and therapeutic effects in rats of hepatocyte growth factor infusion on liver fibrosis/cirrhosis. **Hepatology**, v. 215, n. 1, p. 81-89, 1997.

MCGOWAN, J. A.; STRAIN, A. J.; BUCHER, N. L. R. DNA syntesis in primary cultures of adult rat hepatocytes in a defined medium: effects of epidermal growth factor, insulin, glucagon, and cyclic-AMP. **J. Cell. Physiol**., v. 180, p. 353-563, 1981.

MEAD, J. E.; BRAUN, L.; MARTIN, D. A.; FAUSTO, N. Induction of replicative competence ("priming") in normal liver. **Cancer Res**., v. 50, p. 7023-7030, 1990.

MEAD, J. E.; FAUSTO, N. Transforming growth factor TGFa may be a physiological regulator of liver regeneration by means of an autocrine mechanism. **Proc. Natl. Acad. Sci**., v. 86, p. 1558-1562, 1989.

MICHALOPOULOS, G. K.; HOUCK, K. A.; DOLAN, M. L.; LUETTEKE, N. C. Control of hepatocyte replication by two serum factors. **Cancer Res**., v. 44, p. 4414-4419, 1984.

MICHALOPOULOS, G. Liver regeneration: molecular mechanisms of growth control. **FASEB J**., v. 4, p. 176-187, 1990.

MICHALOPOULOS, G. Liver regeneration and growth factors: old puzzles and new perspectives. **Lab. Invest**., v. 67, p. 413-415, 1992.

MICHALOPOULOS, G.; ZARNEGAR, R. Hepatocyte growth factor. **Hepatology**, v. 15, p. 149-155, 1992.

MICHALOPOULUS, G. K.; DEFRANCES, M. C. Liver regeneration. **Science**, 276, p. 60-66, 1997.

MIWA, Y.; KATO, M.; MORIWARI, H., OKUNO, M.; SUGIHARA, J.; OHNISHI, H.; YOSHIDA, T.; MUTO, V.; NAKAYAMA, M.; MORIOKA, Y. Effects of branched-chain amino acid infusion on protein metabolism in rats with acute hepatic failure. **Hepatology**. v. 22, p. 291-296, 1995.

NAGATA, S.; GOLSTEIN, P. The Fas death factor. **Science**, v. 267, p. 1449–1456, 1995.

NAKAMURA, T.; ARAKAKI, R.; ICHIHARA, A. Interleukin-1 is a potent growth inhibitor of adult rat hepatocytes in primary culture. **Exp. Cell Res**., v. 179, p. 488-497, 1988.

NOMPLEGGI, D. J.; BONKOVSKY, H. L. Nutritional supplementation in chronic liver disease: An analytical review. **Hepatology**, v. 19, p. 518-533, 1994.

NOSTRANT, T. T.; MILLER, D. L.; APPELMAN, H. D.; GUMUCIO, J. J. Acinar distribution of liver cell regeneration after selective zonal injury in the rat. **Gastroenterology**, v. 75, p. 181-186, 1978.

OLSEN, P. S.; BOESBY, S.; KIRKEGAARD, P.; THERKEL-SEN, K.; ALMDAL, T.; POULSEN, S. S.; NEXO, E. Influence of epidermal growth factor on liver regeneration after partial hepatectomy in rats. **Hepatology**, v. 8, p. 922-926, 1988.

OSAGAWARA, J.; WATANABE-FUKUNAGA, M.; ADACHI, A.; MATSUZAWA, T.; KITAMURA, N.; ITOH, N.; SUDA, T.; NAGATA, S. Lethal effects of the anti-Fas antibody in mice. **Nature**, v. 364, p. 806–809, 1993.

OVERTURF, K.; AL-DHALIMY, M.; FINEGOLD, M., GROMPE, M. The repopulation potential of hepatocyte populations differing in size and prior mitotic expansion. **Am. J. Pathol**., v. 155, n. 6, p. 2135-2143, 1999.

PANDIELLA, A.; MASSAGNE, J. Transforming growth factor-a. **Biochem. Soc. Trans**., v. 19, p. 1991-1994, 1991.

PARRA, O. M. **Efeitos da ciclosporina-A sobre a regeneração hepática: estudo experimental**.1988. Tese (Doutorado) – Faculdade de Medicina da Universidade de São Paulo, São Paulo.

PARRA, O. M. **Métodos de estímulo da regeneração do fígado e perspectives no tratamento da cirrose hepática. Revisão, comentários e contribuição**. 1982. Dissertação (Mestrado) – Faculdade de Medicina da Universidade de São Paulo, São Paulo.

PARRA, O. M.; SAAD, W. A.; FERRAZ-NETO, J. B-H. H.; FERRI, S.; SILVA, R. A. P. S.; COLLETTO, G. M. D. D.; SAAD, J. W. A. Additional growth of an intact liver induced by exogenous hepatotrophic factors. A study in a rats. **Arq. Bras. Cir. Dig**., v. 7, n. 4, p. 64-68, 1992.

PARRA, O. M.; SAAD, W. A.; SOUSA SILVA, R. A. P.; HERNANDEZ-BLASQUEZ, F. J.; PEDUTO, L.; NETO, B. F.; JUNIOR, S. W. A. Stimulation of intact rat liver by exogenous hepatotrophic factors with additional growth of its mass. **Acta Cirúrgica Brasileira**., v. 9, n. 1, p. 7-11, 1994.

PARRA, O. M.; SILVA, R. A. P. S.; SILVA, J. R. M. C.; HERNANDEZ-BLAZQUEZ, F. J.; PEDUTO, L.; SAAD, W. A.; SAAD JUNIOR, W. A. Reduction of liver mass due to malnutrition in rats. Correlation with emanciation of animals and size of organs not inserted in the portal system. **Rev Paul Med**., v. 113, n. 3, p. 903-909, 1995a.

PARRA, O. M.; SILVA, R. A. P. S.; SILVA, J. R. M.; HERNANDEZ-BLAZQUEZ, F. J.; PEDUTO, L.; SAAD, W. A.; JUNIOR, W. A. S. Enhancement of liver size by stimulation of intact rat liver with exogenous hepatotrophic factors. **São Paulo Medical Journal**, v. 113, n. 4, p. 941-947, 1995b.

PARRA, O. M.; HERNANDEZ-BLASQUEZ, F. J.; CUNHA DA SILVA, J. R. M.; SOUSA SILVA, R. A. P.; SAAD, W. A.; SAAD JUNIOR, W. A. Behavior of collagen extracellular liver matrix during regenerative growth after partial hepatectomy or after stimulation by exogenous hepatotrophic factors. Study in rats. **Arquivos de Gastroenterologia**, v. 33, n. 4, p. 212-216, 1996.

PEREIRA, H. M.; HERNADEZ-BLAZQUEZ, F. J.; PARRA, O. M.; COGLIATI, B.; COSTA, W. P. Quantificação do tecido colágeno em fígado com fibrose induzida em ratas (*Rattus norvegucus albinus*) tratadas com fatores hepatotróficos exógenos. **Arq. Ciên. Vet. Zool UNIPAR**., v. 6, p. 196-217, 2003.

PREEDY, V. R.; PASKA, L.; SUGDEN, P. H. Protein sysnthesis in liver and extra-hepatic tissues after partial hepatectomy. **Biochem J.**, v. 267, p. 325-330, 1990.

RAMALHO, F. S.; RAMALHO, L. N. Z.; ZUCOLOTO, S.; SILVA JR. O. C. Regeneração hepática – algumas definições num universo de incertezas. **Acta Circ. Brasil**, v. 8, n. 4, p. 177-189, 1993.

RAMALHO, S. F.; RAMALHO, L. N. Z.; ZUCOLOTO, S.; SILVA JR. O. C. Regeneração hepática. In: SILVA JR, O. C.; ZUCOLOTO, S.; JÚNIOR, A. B. **Modelos experimentais de pesquisa em cirurgia**, 1998, cap. 21, p. 244-258.

RIXON, R. H.; WHITFIELD, J. F. An early mitosis-determining event in regenerating rat liver and its possible mediation by prostaglandins or thromboxane. **J. Cell Physiol**., v. 113, p. 281-288, 1982.

ROMBEAU, J. L.; ROLANDELLI, R. H. **Nutrição clínica**: nutrição parenteral. 3. ed. São Paulo: Ed. Roca, 2004. p. 576.

ROUILLER, C. **The liver**. London: Academic Press Inc., 1964. v. 2, p. 674.

RUSSELL , W. E.; BUCHER, N. L. R. Vasopressin modulates regeneration in the Brattleboro rat. **Am. J. Physiol**., v. 245, p. G321-324, 1983.

RUSSEL, W. E.; COFFEY, R. J.; QUELLETTE, A. J.; MOSES, H. L. Type beta transforming growth factor reversibly inhibits the early proliferative response to partial hepatectomy in the rat. **Proc. Natl. Acad. Sci**., v. 85, p. 5126-5130, 1988.

SAAD, W. A. **Observações morfológicas autoradiográficas, histoquímicas, e bioquímicas sobre a regeneração do fígado cirrótico de rato, induzida pela hepatectomia parcial**. 1972. Tese (Doutorado) – Faculdade de Medicina da Universidade de São Paulo, São Paulo.

SANDGREN, E. P.; PALMITER, R. D.; HECKEL, J. L., DAUGHERTY, C. C.; BRINSTER, R. L.; DEGEN, J. L. Complete hepatic regeneration after somatic deletion of an albumin-plasminogen activator transgene. **Cell**., v. 66, p. 245-256, 1991.

SCHIRMACHER, P.; GEERTS, A.; PIETRANGELO, A.; DIENES, H. P.; ROGLER, C. E. Hepatocyte growth factor/hepatopoetin A is expressed in fat-storing cells from rat liver but not myofibroblast-like cells derived from fat-storing cells. **Hepatology**., v. 5, p. 5-11, 1992.

SHI, Y. E.; YAGER, J. D. Effects of the liver tumor promoter ethinyl estradiol growth factor-induced DNA syntesis and epidermal growth factor receptor levels in cultured rat hepatocytes. **Cancer Res**., v. 49, p. 3574-3580, 1989.

SHORT, J.; BROWN, R. F.; HUSAKOVA, A.; GILBERTSON, J. R.; ZEMEL, R.; LIEBERMAN, I. Induction of desoxyribonucleic acid synthesis in the liver of the intact animal. **J. Biol. Chem**., v. 247, p. 1757-1766, 1972.

SIMPSON, G. E. C.; FINCKH, E. S. Pattern of regeneration of rat liver after repeated partial hepatectomias. **J. Path. Bact**., v. 86, p. 361-370, 1963.

SKULMMAN, S.; IHSE, I.; LARSSON, J. Influence of malnutrition on regeneration and composition of the liver in rat. **Acta Chir. Scand**., v. 156, p. 717-722, 1990.

SPORN, M. B.; ROBERTS, A. B. Transforming growth factor b: new chemical forms and new biological roles. **Biofactors**, v. 1, p. 89-93, 1988.

STARZL, T. E.; FRANCAVILLA, A.; PORTER, K. A.; BENICHOU, J.; JONES, A. F. The effect of splanchnic viscera removal upon canine liver regeneration. **Surg. Gynecol. Obstet**., v. 147, p. 193-207, 1978.

STERNHEIMER, R. The effect of a single injection of thytoxin on carbohydrates, protein and growth in the rat liver. **Endocrinology**, v. 25, p. 899-908, 1939.

STEVENS, A.; LOWE, J. S. **Histologia Humana**. 2. ed. São Paulo: Ed. Manole, 2001. p. 408.

St. HILAIRE R. J.; JONES, A. L. Epidermal growth factor: its biological and metabolic effects with emphasis on the hepatocyte. **Hepatology**, v. 2, p. 601-611, 1982.

SVANAS,G. W.; EAGON, P. K.; ELM, M.; MAKOWKA, L.; PODESTA, L.; CHAPCHAP, P.; KAHN, D.; STARZL, T. E.; VAN, THIEL, D. H. Effect of antiandrogen flutamide on measures of hepatic regeneration in rats. **Dig. Dis. Sci**., v. 34, p. 1916-1923, 1989.

TAUB, R. A. **Hepatology.** In: ZAKIM, D.; BOYER, T. D. A textbook of liver disease. 4. ed. Philadelphia: Saunders Company, 1996. v. 2, p. 31-48.

URAKAWA, T.; AZUMI, Y.; NAGAHATA, Y.; MATSUI, S.; NAKAMOTO, M.; TAKEDA, K.; ITOH, A.; ICHIHARA, T.; MORITOMO, H.; KURODA, H.; SAITOH, Y. Study of 16,16-dimethyl prostaglandin E2 for prevention of stress ulcer after hepatectomy of experimental cirrhotic liver and its influence on hepatic regeneration. **Scand. J. Gastroenterol**., v. 25, p. 647-655, 1990.

VAN THIEL, D. H.; GAVALER, J. S.; KAM, L.; FRANCAVILLA, A.; POLIMENO, L.; SCHADE, R. R.; SMITH, J.; DIVEN, W.; PENKROT, R. J.; STARZL, T. E. Rapid growth of an intact human liver transplanted into a recipient larger than the donor. **Gastroenterology**, v. 93, p. 1414-1419, 1987.

YOSHIDA, S.; YUNOKI, T.; AOYAGI, K.; OHTA, J.; ISHIBASH, N. Effect of glutamine supplement and hepatectomy on DNA and protein synthesis in the remmant liver. **J. Surg. Res**., v. 59, p. 475-481, 1995.

ZAJICEK, G.; OREN, R.; WEINREB, J. R. M. The streaming liver. **Liver**, v. 5, p. 295-300, 1985.

ZAKIM, D.; BOYER, T. D. **Hepatology.** In: _____. A textbook of liver disease**.** 4. ed. Philadelphia: Saunders Company, 1996. v. 2.

ZAKKO, W. F.; GREEN, R. M.; GOLLAN, J. L.; BERG, C. L. Hepatic regeneration is associated with preservation of microssomal glucuronidation. **Hepatology**., v. 24, n.5, p. 1250-1255, 1996.

ZARNEGAR, R.; MICHALOPOULOS, G. K. Purification and biological characterization of human hepatopoietin A, a polypeptide growth factor for hepatocytes. **Cancer Res**., v. 49, p. 3314-3320, 1989.

WALLINGTON, E. A. **Histology methods for bone**. London: Butterworths, 1972.

APÊNDICE

APÊNDICE A

CAIXAS 2x	A					B					C				
Número dos Ratos	0	1	2	3	4	0	1	2	3	4	0	1	2	3	4
Peso (g)	224,71	232,2	254,39	227,52	215,53	230	232,97	259,91	260,89	237,51	230,98	234,45	238,12	216,58	225,5
Vísceras (g)	51,19	52,59	53,61	55,76	48,12	51,43	53,11	59,22	59,29	50,7	52,64	49,18	49,9	52,13	44,21
Carcaça (g)	173,52	179,61	200,78	171,76	167,41	178,57	179,86	200,69	201,6	186,81	178,34	185,27	188,22	164,45	181,29
Fíg. Massa (g)	10,44	10,36	11,49	14,02	12,7	11,88	13	13,33	13,95	12,8	11,4	12,7	12,79	11,06	10,76
Fíg. Vol. (ml)	9,68	9,6	10,78	13	11,81	11,12	12,36	12,7	12,94	11,98	11,03	11,73	11,81	10,35	10,01
Densidade (g/ml)	1,07851	1,07917	1,06586	1,07846	1,07536	1,06835	1,05178	1,04961	1,07805	1,06845	1,03354	1,08269	1,08298	1,0686	1,07493
Índ. Vis/Peso Tot. An. (%)	22,78047	22,64858	21,07394	24,50774	22,32636	22,36087	22,79693	22,78481	22,72605	21,34647	22,78985	20,97675	20,95582	24,06963	19,60532
Ind. Fíg/Carcaça (%)	6,0166	5,7681	5,7227	8,1626	7,5862	6,6529	7,2278	6,6421	6,9196	6,8519	6,3923	6,8549	6,7952	6,7254	5,9352
Ind. Hepatossom. (%)	4,646	4,4617	4,5167	6,1621	5,8925	5,1652	5,5801	5,1287	5,3471	5,3892	4,9355	5,4169	5,3712	5,1067	4,7716

APÊNDICE B

CAIXAS 3x	A				B				C				
Número dos Ratos	0	2	3	4	1	2	3	4	0	1	2	3	4
Peso (g)	231,74	205,9	212,49	217,78	196,72	200,2	219,8	232,08	214,18	217,46	192,58	207,1	249,3
Vísceras (g)	49,81	45,36	53,79	57,16	54,72	42,12	49,5	53,3	51,11	49,7	40,76	47,61	65,6
Carcaça (g)	181,93	160,54	158,7	160,62	142	158,08	170,3	178,78	163,07	167,76	151,82	159,49	183,7
Fíg. Massa (g)	10,23	12,05	11,29	11,66	11,71	9,25	10,15	12,5	11,5	12,73	10,26	11,71	13,89
Fíg. Vol. (ml)	9,52	11,12	10,44	10,74	10,88	8,44	9,59	11,54	10,65	11,8	9,65	11,03	12,81
Densidade (g/ml)	1,07458	1,08363	1,08142	1,08566	1,07629	1,09597	1,05839	1,08319	1,07981	1,07881	1,06321	1,06165	1,08431
Índ. Vis/Peso Tot. An. (%)	21,49392	22,03011	25,31413	26,24667	27,81619	21,03896	22,52047	22,96622	23,86311	22,85478	21,16523	22,98889	26,31368
Ind. Fíg/Carcaça (%)	5,623	7,5059	7,1141	7,2594	8,2465	5,8515	5,9601	6,9918	7,0522	7,5882	6,758	7,3422	7,5612
Ind. Hepatossom. (%)	4,4144	5,8524	5,3132	5,354	5,9526	4,6204	4,6178	5,3861	5,3693	5,854	5,3277	5,6543	5,5716

Rato 0 Caixa A – Morto no 10° dia (seus valores entraram nos cálculos estatísticos)
Rato 4 Caixa C – Morto no 9° dia (seus valores entraram nos cálculos estatísticos)
Rato 1 Caixa A - Morto no 5° dia (seus valores não entraram nos cálculos estatísticos)
Rato 0 Caixa B - Morto no 6° dia (seus valores não entraram nos cálculos estatísticos)

APÊNDICE C

CAIXAS C	A					B					C				
Número dos Ratos	0	1	2	3	4	0	1	2	3	4	0	1	2	3	4
Peso (g)	214	211,62	180,98	205,59	216,29	221,64	192,09	235,94	214,61	224,78	228,86	214,57	208,64	206,14	210
Vísceras (g)	44,61	42,88	41,02	49,81	45,95	50,99	39,39	51,94	48,41	50,6	48,9	44,14	44,35	43,18	44,18
Carcaça (g)	169,39	168,74	139,96	155,78	170,34	170,65	152,7	184	166,2	174,18	179,96	170,43	164,29	162,96	165,82
Fíg. Massa (g)	9,44	9,13	9,35	11,13	9,08	8,89	7,44	11,46	10,16	9,92	9,33	9	8,47	8,65	9
Fíg. Vol. (ml)	8,91	8,44	8,61	10,22	8,38	8,26	6,81	10,63	9,26	9,31	8,69	8,4	7,64	7,95	8,33
Densidade (g/ml)	1,05948	1,08175	1,08595	1,08904	1,08353	1,07627	1,09251	1,07808	1,09719	1,06552	1,07365	1,07143	1,10864	1,08805	1,08043
Índ. Vis/Peso Tot. An. (%)	20,84579	20,26274	22,66549	24,22783	21,24463	23,00578	20,50601	22,01407	22,5572	22,5109	21,36677	20,57138	21,25671	20,94693	21,0381
Ind. Fíg/Carcaça (%)	5,5729	5,4107	6,6805	7,1447	5,3305	5,2095	4,8723	6,2283	6,1131	5,6953	5,1845	5,2808	5,1555	5,3081	5,4276
Ind. Hepatossom. (%)	4,4112	4,3143	5,1663	5,4137	4,1981	4,011	3,8732	4,8572	4,7342	4,4132	4,0767	4,1944	4,0596	4,1962	4,2857

APÊNDICE D

	Somatória dos valores do colágeno do fígado mensurado em micrômetros									
	RATO 1	**RATO 2**	**RATO 3**	**RATO 4**	**RATO 5**	**RATO 6**	**RATO 7**	**RATO 8**	**RATO 9**	**RATO 10**
GRUPO 2X Área total de colágeno em cinco campos de tamanho fixo por lâmina	635,06	824,039	1296,34	1315,46	772,09	817,33	545,32	1111,47	389,923	1132,54
	1110,71	662,24	820,99	854,67	665,54	1516,65	1234,38	807,12	535,162	845,31
	1187,89	1313,66	1459,2	1531,37	631,71	387,22	1916,74	419,7	220,812	602,23
	1344,64	744,21	1389,28	417,5	1710,24	724,55	1722,8	1553,29	317,504	814,03
	1061,87	475,06	597,77	744,81	1546,93	850,41	883,15	1259,01	483,964	854,969
	1012,72	1128,081	1322,77	370,97	812,88	551,48	582,56	677,05	847,262	782,75
	1038,75	469,35	1382,52	532,31	921,18	972,03	337,1728	535,96	424,857	384,82
	1454,34	739,71	689,96	921,88	1384,28	1724,5	777,5	2102,62	287,926	434,22
	536,9147	540,12	1082,39	679,8	1874,71	484,26	833,4	1182,23	208,35	778,7
	1625,66	849,11	967,63	433,47	1582,77	382,42	2479,73	935,8	777,345	949,56

	RATO 11	**RATO 12**	**RATO 13**	**RATO 14**	**RATO 15**	**RATO 16**	**RATO 17**	**RATO 18**	**RATO 19**	**RATO 20**
GRUPO 3X Área total de colágeno em cinco campos de tamanho fixo por lâmina	682,9	1305,9	973,13	227,07	928,79	285,62	662,519	701,17	137,432	288,12
	511,89	1635,07	1469,16	247,3869	317,3541	447,6787	688,961	974,88	172,415	996,13
	425,61	727,2	436,27	339,58	450,58	474,2548	601,476	973,38	146,19	547,32
	416,5	1265,36	1524,01	930,29	1039,65	220,81	427,6099	643,97	255,445	458,69
	1092,35	1858,83	698,67	252,09	752,8517	289,53	605,029	644,32	131,726	938,8
	751,17	873,3353	442,72	444,73	817,63	342,78	608,713	1093,05	223,664	865,38
	330,57	1517,46	805,67	1029,14	1381,225	533,8113	380,815	862,28	211,753	1378,62
	369,8	1541,78	1502,99	220,21	1206,56	928,14	690,111	238,28	215,307	1485,37
	434,42	1093,097	837,45	191,43	399,0823	696,02	609,434	369,3	338,625	716,59
	762,88	1295,09	457,34	473,75	320,01	299,49	711,131	713,53	316,253	490,92

	RATO 21	**RATO 22**	**RATO 23**	**RATO 24**	**RATO 25**	**RATO 26**	**RATO 27**	**RATO 28**	**RATO 29**	**RATO 30**
GRUPO C Área total de colágeno em cinco campos de tamanho fixo por lâmina	841,607	1432,072	1272,697	1622,31	1561,18	953,063	1615,45	1479,368	1893,61	2523,02
	2414,77	1319,064	1305,12	1377,26	690,21	768,3362	632,91	1282,728	1504,29	2563,46
	1641,07	1048,854	1308,71	1704,13	829,1	1501,389	1953,07	886,099	1793,12	1183,73
	2562,88	1014,472	1311,16	2570,91	1619	1340,936	464,35	1293,089	1475,91	789,71
	2503,8	1515,803	1100,71	1138,34	1254,65	1247,746	163,61	907,369	2565,31	773,59
	3070,09	744,5141	971,08	692,06	1611,74	801,5683	1235,98	833,049	1768,7	1154,86
	2699,09	801,1678	1459,8	817,88	2023,19	1743,069	1061,02	1148,651	2113,63	1467,51
	1905,83	908,0708	1907,38	604,08	581,66	1626,159	611,74	889,752	2569,91	1374,77
	2789,12	1206,706	660,38	582,86	1768,39	1211,811	820,84	1461,45	2643,68	1215,81
	2619,61	1220,82	1334,38	2155,57	580,71	2327,73	1214,11	1290,836	1320,365	890,15