ANDRÉ LUIS REZENDE FRANCIOLLI

Medicina veterinária regenerativa: multipotencialidade das células da membrana amniótica e do saco vitelino no modelo equino (*Equus caballus*, Linnaeus 1758)

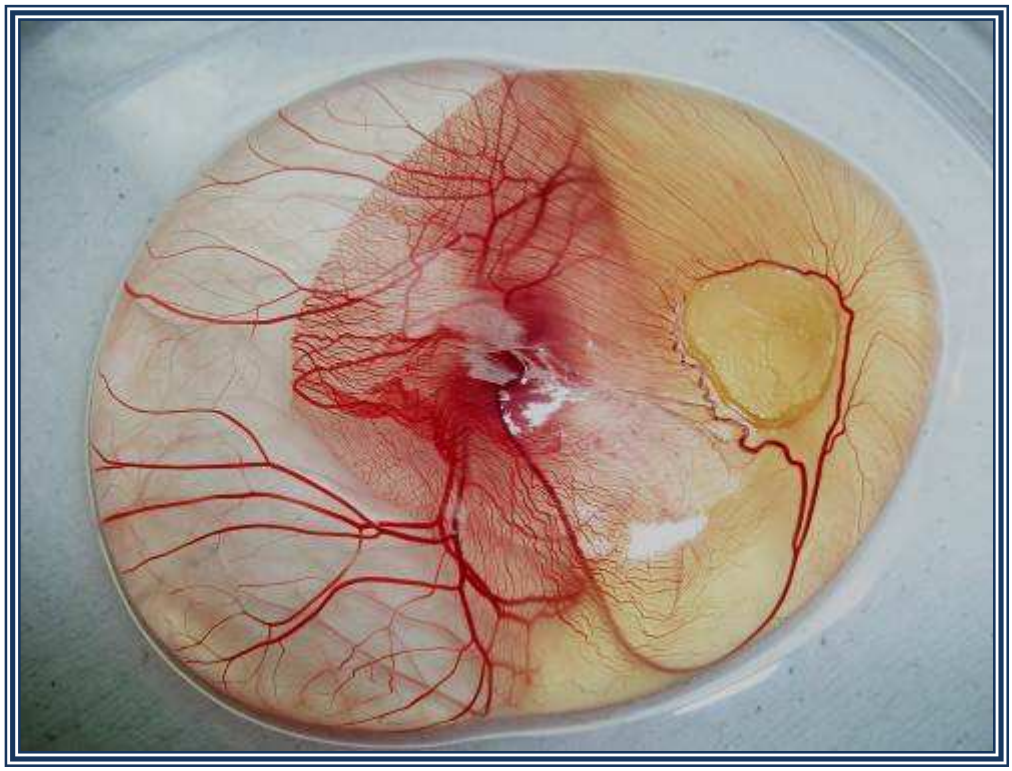

São Paulo

2012

ANDRÉ LUIS REZENDE FRANCIOLLI

Medicina veterinária regenerativa: multipotencialidade das células da membrana amniótica e do saco vitelino no modelo equino (*Equus caballus*, Linnaeus 1758)

Tese apresentada ao Programa de Pós-Graduação em Anatomia dos Animais Domésticos e Silvestres da Faculdade de Medicina Veterinária e Zootecnia da Universidade de São Paulo para obtenção do título de Doutor em Ciências

Departamento:
Cirurgia

Área de Concentração:
Anatomia dos Animais Domésticos e Silvestres

Orientador:
Profa. Dra. Maria Angélica Miglino

São Paulo
2012

Autorizo a reprodução parcial ou total desta obra, para fins acadêmicos, desde que citada a fonte.

DADOS INTERNACIONAIS DE CATALOGAÇÃO-NA-PUBLICAÇÃO

(Biblioteca Virginie Buff D'Ápice da Faculdade de Medicina Veterinária e Zootecnia da Universidade de São Paulo)

T.2565
FMVZ

Franciolli, André Luis Rezende
Medicina veterinária regenerativa: multipotencialidade das células da membrana amniótica e do saco vitelino no modelo equino (*Equus caballus*, Linnaeus 1758) / André Luis Rezende Franciolli. -- 2012.
191 f.

Tese (Doutorado) - Universidade de São Paulo. Faculdade de Medicina Veterinária e Zootecnia. Departamento de Cirurgia, São Paulo, 2012.

Programa de Pós-Graduação: Anatomia dos Animais Domésticos e Silvestres.
Área de concentração: Anatomia dos Animais Domésticos e Silvestres.

Orientador: Profa. Dra. Maria Angélica Miglino.

1. Âmnio. 2. Saco vitelino. 3. Cultivo celular. 3. Multipotencialidade I. Título.

UNIVERSIDADE DE SÃO PAULO

FACULDADE DE MEDICINA VETERINÁRIA E ZOOTECNIA
Comissão Bioética

CERTIFICADO

Certificamos que o Projeto intitulado "Medicina Veterinária regenerativa: multipotencialidade das células da membrana amniótica e do saco vitelino no modelo eqüino (*Equus caballus, Linnaeus, 1758*)", protocolado sob o nº1475/2008, utilizando 15 (quinze) placentas de eqüino, sob a responsabilidade da Profa. Dra. Maria Angélica Miglino, está de acordo com os princípios éticos de experimentação animal da Comissão de Bioética da Faculdade de Medicina Veterinária e Zootecnia da Universidade de São Paulo e foi aprovado em reunião de 01/10/08.

We certify that the Research "Veterinary regenerative medicine: multipotential of the cells amniotic membrane and yolk sac the model horse (*Equus caballus, Linnaeus, 1758*)", utilizing 15 (fifteen) placenta of the equines, protocol number 1475/2008, under the responsibility Profa. Dra. Maria Angélica Miglino, agree with Ethical Principles in Animal Research adopted by Bioethic Commission of the School of Veterinary Medicine and Animal Science of University of São Paulo and was approved in the meeting of day 10/01/08.

São Paulo, 02 de outubro de 2008

Prof. Dr. José Luiz Bernardino Merusse
Presidente da Comissão de Bioética
FMVZ/USP

Av. Prof. Dr. Orlando Marques de Paiva, nº87
Cidade Universitária "Armando de Salles Oliveira"
São Paulo/SP – Brasil
05508-270

Fax: +55 11 3032-2224 / 3091-7757
fone: + 55 11 3091-7671/7676
E-mail: fmvz@usp.br
http://www.fmvz.usp.br

FOLHA DE AVALIAÇÃO

Nome: FRANCIOLLI, André Luis Rezende

Título: Medicina veterinária regenerativa: multipotencialidade das células da membrana amniótica e do saco vitelino no modelo equino (*Equus caballus*, Linnaeus 1758)

Tese apresentada ao Programa de Pós-Graduação em Anatomia dos Animais Domésticos e Silvestres da Faculdade de Medicina Veterinária e Zootecnia da Universidade de São Paulo para obtenção do título de Doutor em Ciências

Data:____/____/_____.

Banca Examinadora

Prof. Dr. _____
Instituiçao:_____Julgamento:_____

Prof. Dr. _____
Instituiçao:_____Julgamento:_____

Prof. Dr. _____
Instituiçao:_____Julgamento:_____

Prof. Dr. _____
Instituiçao:_____Julgamento:_____

Prof. Dr. _____
Instituiçao:_____Julgamento:_____

Prof. Dr. _____
Instituiçao:_____Julgamento:_____

Dedicatória

Ao meu filho ***Pedro Franciolli,*** *desde que surgiu na minha vida, me ensinou o que é AMAR incondicionalmente e pelos momentos inesquecíveis que passamos a cada vez que lhe vejo. Isto é apenas o começo de muitas vitórias e conquistas que serão sempre dedicadas a você. Amo você.*

Aos meus pais ***Eliana Maria Rezende de Faria*** *e* ***Marcílio Rovilson Franciolli*** *por me apoiarem sempre.....Muito obrigado por tudo, pois sem vocês não teria chegado até aqui!!!! Amo vocês.*

À minha irmã ***Adrielle Rezende Franciolli,*** *pela compreensão dos períodos de ausência e pelos momentos de alegria. Amo você.*

Aos meus avós ***Antonia (Túnica), Lourdes e Leuclides (Kim)*** *pelo carinho, afeto e dedicação sempre.*

À minha tia ***Rosangela (Zam)*** *pelo carinho e afeto.*

"A família é à base da sociedade e o lugar onde as pessoas aprendem pela primeira vez os valores que os guiarão durante toda a vida"

João Paulo II

Agradecimentos Especiais

À ***Profa. Dra. Maria Angelica Miglino,*** *pelos grandes ensinamentos durante toda a pós-graduação. Vejo-lhe como uma grande mulher, sempre determinada a alcançar os objetivos impostos e assim passar aos seus alunos como é ser um MESTRE de respeito e caráter. Obrigado por abrir as portas para a carreira cientifica. Meus especiais agradecimentos por me mostrar o caminho para um futuro próspero, agora é correr atrás e ser FELIZ!!!*

À ***Profa. Dra. Ana Flavia de Carvalho,*** *que me iniciou na carreira cientifica, e sempre esteve presente em todos os momentos da vida e da pós-graduação. Muito obrigado!!! Estará sempre no meu coração.*

Aos professores Doutores ***Carlos Eduardo Ambrósio e Daniele dos Santos Martins****, e a mais nova integrante* ***Helena****, que veio ao mundo pra alegra-los, muito obrigado por tudo!!! Obrigado pelos ensinamentos, pelo convívio, pelo incentivo a carreira de pesquisador, e também pela grande amizade vivida nestes últimos tempos.*

Agradecimentos Especiais aos Amigos

Ao grande AMIGO e fiel escudeiro, ***Rafael Cardoso Carvalho*** *(Feioso) pelas grandes aventuras vividas na pós-graduação e fora dela, e por compartilhar de momentos inesquecíveis que tivemos juntos. Posso dizer com toda convicção do mundo tenho um irmão mais "velho". Obrigado!!!*

Aos amigos, ***Marcio Nogueira Rodrigues e Phelipe Oliveira Favaron,*** *pelas alegrias e tristezas vividas na pós-graduação. Obrigado por serem esses amigos companheiros para TODAS as horas. Agora meninos fica "a dica"...correr atrás dos nossos sonhos...*

Aos amigos ***Ernesto (Kiko) e Rafa Marques****, por dividirem momentos durante essa jornada que não foi fácil. Obrigado meninos!!!*

As amigas, ***Erika Fonseca (Tchêêê) e Thais Lessa (Amor),*** *pelos bons momentos vividos durantes este tempo de pós-graduação e pelas risadas maravilhosas em momentos cômicos. Obrigado meninas!!! Lutem pelos sonhos e nunca desistam deles. Beijão no coração.*

Aos amigos, que já se foram da pós-graduação, mas não posso deixar de agradecer, ***Drika, João Morini e Cristiane Wenceslau.*** *Obrigado pelos bons momentos vividos!!!*

... Há quem diga que todas as noites são de sonhos. Mas há também quem garanta que nem todas, só as de verão. Mas no fundo isso não tem muita importância. O que interessa mesmo não são as noites em si, são os sonhos. Sonhos que o homem sonha sempre. Em todos os lugares, em todas as épocas do ano, dormindo ou acordado...William Shakespeare

Agradecimentos

À ***Faculdade de Medicina Veterinária e Zootecnia da Universidade de São Paulo*** *pela oportunidade de realização deste curso de Pós-graduação.*

À ***FAPESP,*** *pelo apoio financeiro para o desenvolvimento desta pesquisa.*

Aos amigos em especial, ***Ana Carolina (Aninha), Marina Brólio, Nathia Rigoglio, Camila Ercoline, Juliana Passos, Carlos Sarmento (Mento), Greyson Esper, Dilayla Abreu, Elaine Fernandes, Silvia Lima (Silvinha), João Leonardo, Caroline Winck,*** *e aos demais, obrigado por dividirem grandes momentos vividos na pós-graduação.*

À amiga, ***Mariane Martucci,*** *pela grande amizade e pelo companheirismo durante a pós-graduação, e pelos inesquecíveis momentos vividos fora dela. Obrigado!!!*

As amigas, ***Fabiele Russo e Isabella Fernandes,*** *pelas imensas ajudas durante o doutorado, não tenho como agradecer vocês meninas. Obrigado mesmo de coração!!!*

As amigas, ***Day Alcântara, Sonia Will e Paula Fratini,*** *pela colaboração durante o doutorado, pela paciência e amizade vivida. Obrigado meninas!!!*

Aos amigos, ***Maria Vitoria e Paulo Ramos,*** *pela amizade construída na pós-graduação.*

A ***Dra. Graciela Pignatari,*** *são imensas as palavras para lhe agradecer, por todos os ensinamentos e conselhos dados durante esta jornada. Obrigado!!! Fica aqui meus sinceros agradecimentos e pela amizade adquirida.*

A ***Profa. Dra. Patricia Braga,*** *pela oportunidade de aplicar o que aprendi durante a pós-graduação no Curso de Obstetrícia. Obrigado!!!*

*Ao amigo e **Prof. Dr. Antonio Assis,** pelas trocas de conhecimento, pelo convívio durante a pós-graduação e pela grande amizade. Obrigado!!!*

*A **Dr. Rose Eli (Loira),** pelas trocas de conhecimento e pela amizade estabelecida. Obrigado!!!*

*Ao **Prof. Dr. Paulo Maiorka,** por ajudar na análise dos resultados. Obrigado!!!*

*A **Bruna Mascaro,** pela grande ajuda nesta Tese. Obrigado pela paciência.*

*A mais nova integrante do grupo, Anexo 12, **Fernanda Menezes,** pela amizade que se inicia.*

*A **Rose (secretária),** pelas risadas durante momentos de tensão na sala.*

Aos funcionários e professores da Anatomia, meus sinceros agradecimentos por tudo que foi vivido e compartilhado nesses anos todos.

Invictus

Do fundo desta noite que persiste
A me envolver em breu - eterno e espesso,
A qualquer deus - se algum acaso existe,
Por mi'alma insubjugável agradeço.

Nas garras do destino e seus estragos,
Sob os golpes que o acaso atira e acerta,
Nunca me lamentei - e ainda trago
Minha cabeça - embora em sangue - ereta.

Além deste oceano de lamúria,
Somente o Horror das trevas se divisa;
Porém o tempo, a consumir-se em fúria,
Não me amedronta, nem me martiriza.

Por ser estreita a senda - eu não declino,
Nem por pesada a mão que o mundo espalma;
Eu sou dono e senhor de meu destino;
Eu sou o comandante de minha alma.

William Ernest Henley

RESUMO

FRANCIOLLI, A. L. R. Medicina veterinária regenerativa: multipotencialidade das células da membrana amniótica e do saco vitelino no modelo equino (*Equus caballus*, Linnaeus 1758). [Veterinary regenerative medicine: multipotential of the cells amniotic membrane and yolk sac the model horse (*Equus caballus*, Linnaeus 1758)]. 2012. 191f. Tese (Doutorado em Ciências) – Faculdade de Medicina Veterinária e Zootecnia, Universidade de São Paulo, 2012.

As amostras foram obtidas de éguas adultas, totalizando 42 animais, sendo 30 destinados à descrição e caracterização da placenta e anexos embrionários/fetais. Os outros 12 animais foram destinados ao cultivo celular das membranas vitelinas e amnióticas. Os embriões foram mensurados obtendo Crow-Rump e fixados para descrição morfológica. Os fragmentos vitelínicos e amnióticos foram cultivados em meio α-MEM, suplementado com 20% de soro fetal bovino, 1% de aminoácidos não essenciais, 1% de glutamina e 1% de antibiótico, incubados a 37° C e 5% de CO_2. Quanto ao material obtido, o córion é a membrana mais externa ao embrião, morfologicamente constituído por epitélio colunar e mesênquima ricamente vascularizado e rico em fibras colágenas. O alantóide é bem desenvolvido e vascularizado, constituído por epitélio simples pavimentoso e por microvilosidades. O âmnio é uma membrana avascular e delgada constituída por uma única camada de células pavimentosas, membrana basal e mesênquima. O saco vitelino exibe um aspecto amarelado com vasos na superfície, constituído por duas camadas celulares entremeadas por mesênquima vascularizado. A cinta coriônica aparece como um halo ao redor do concepto no ponto onde as membranas do alantóide e saco vitelino se encontram. Em relação aos embriões em geral, notamos a presença do prosencéfalo em formação, arcos branquiais, vesícula óptica pigmentada, neuróporo cranial aberto expondo o chamado 4º ventrículo encefálico, e uma flexura cervical acentuada. Notamos a impressão cardíaca; os membros torácicos e pélvicos apresentam formato de “remo”. Nos fetos em geral observamos as cavidades orais e nasais delimitadas externamente; o crescimento do pavilhão auricular e início do crescimento da orelha externa; formação do aparelho ungueal nos membros torácicos e pélvicos. As costelas tornam-se mais proeminentes e algumas estruturas já apresentam ossificações Morfologicamente às células vitelinas e amnióticas exibem morfologia fibroblastóide e epitelióide. As células progenitoras isoladas do saco vitelino e do âmnio, na quinta passagem, demonstraram cariótipo normal (2n=64). A população de células do saco vitelino apresentou um crescimento progressivo, não constante até a quinta passagem, e em P10 um declínio acentuado. Para a membrana amniótica, a população celular apresentou um crescimento constante, não linear, até a oitava passagem, e em P10 um declínio acentuado. À imunocitoquímica, as células do saco vitelino e da membrana amniótica, apresentaram-se imunopositivas para: Oct-4, Nanog, SSEA-3, vimentina, citoqueratina 18 (ck18) e PCNA. Tanto as células do saco vitelino como as da membrana amniótica expressaram os seguintes marcadores: CD 45, CD 105, Oct3/4, Nanog, CD 34 e Stro-1. As duas linhagens celulares demonstraram capacidade de diferenciação em adipócitos, osteócitos e condrócitos e não apresentaram potencial carcinogênico em camundongos NUDE.

Palavras-chave: Âmnio, Saco Vitelino, Cultivo Celular e Multipotencialidade.

ABSTRACT

FRANCIOLLI, A. L. R. Veterinary regenerative medicine: multipotential of the cells amniotic membrane and yolk sac the model horse (*Equus caballus*, Linnaeus 1758). [Medicina veterinária regenerativa: multipotencialidade das células da membrana amniótica e do saco vitelino no modelo equino (*Equus caballus*, Linnaeus 1758)]. 2012. 191f. Tese (Doutorado em Ciências) – Faculdade de Medicina Veterinária e Zootecnia, Universidade de São Paulo, 2012.

The samples were obtained from adult mares, totalizing 42 animals, being 30 for the description and characterization of the placenta and embryonic annexes / fetus. The other 12 animals were used for the cell culture of amniotic membranes and yolk sac. The embryos were measured obtaining Crow-Rump and fixed for morphological description. The vitelline and amniotic fragments were cultured in α-MEM, supplemented with 20% fetal bovine serum, 1% nonessential amino acids, 1% glutamine and 1% antibiotic, incubated at 37 ° C and 5% CO2. As for the material obtained, the chorion is the outer embryo membrane, consisting of morphologically columnar epithelium and mesenchyme richly vascularized and rich in collagen fibers. The allantois is well vascularized and developed, consisting of a simple squamous epithelium and with the presence of microvilli. The amnion is an avascular membrane consisting of a single thin layer of squamous cells, basal membrane and mesenchyme. The yolk sac exhibits a yellowish appearance with surface vessels, consisting of two cell layers interspersed with a vascularized mesenchyme. The chorionic girdle appears as a halo around the fetus at the point where the allantoid membranes and the yolk sack meet. Regarding embryos in general, the presence of the forebrain in formation, branchial arches, pigmented optic vesicle, open cranial neuropore exposing the so called 4th encephalic ventricle, and pronounced cervical flexure were noticed. The cardiac impression was observed and the fore and hindlimbs had a "paddle" shape. Fetuses in general had the nasal and oral cavities externally defined; presented the growth of the auricular pavilion and early growth of the external ear; and formation of the nail apparatus in fore and hindlimbs. The ribs become more prominent and some structures already presented ossification. Morphologically the yolk and amniotic cells was presented as fibroblastoid and epithelioid. The progenitor cells isolated from the yolk sac and the amnion, in the fifth passage, showed normal karyotype (2n = 64). The cells population in the yolk sac showed a progressive growth, not constant until the fifth passage, and a marked decline in P10. For the amniotic membrane, the cell population showed a constant growth, not linear, until the eighth passage, and a marked decline in P10. In immunocytochemistry, the yolk sac cells and amniotic membranes presented themselves as immunopositive for: Oct-4, Nanog, SSEA-3, vimentin, cytokeratin 18 (CK18) and PCNA. Either the yolk sack as the aminiotic membranes expressed the markers CD 45, CD 105, Oct3 / 4, Nanog, CD 34 and Stro-1. Both cell lines demonstrated the capacity to differentiate into adipocytes, osteocytes and chondrocytes and had no carcinogenic potential in NUDE mice.

Keywords: Amnion, Yolk Sac, Cell Culture and Multipotentiality.

SÚMARIO

1 INTRODUÇÃO 16
2 OBJETIVOS 18
2.1 Objetivo Geral 18
2.2 Objetivos específicos 18
3 JUSTIFICATIVA 19
4 REVISÃO DE LITERATURA 21
4.1 Aspectos gerais relacionados à biologia da reprodução e à importância da espécie para a Medicina Veterinária 21
4.2 Morfologia da Placenta Equina 24
4.3 Morfologia e Funções do Saco vitelino 26
4.4 Morfologia e Funções do Âmnio 31
4.5 Cultivo, Diferenciação e Extração das células do saco vitelino e âmnio 33
5. MATERIAL E MÉTODO 39
5.1 Animais utilizados 39
5.1.1 Estudo do desenvolvimento embriológico e das membranas fetais 39
5.1.2 Técnica de Alizarina 42
5.1.3 Imunohistoquímica 42
5.2 Coleta do saco vitelino e âmnio de equino 43
5.3 Estabelecimento da linhagem de células do saco vitelino e âmnio 44
5.3.1. Protocolo de cultivo celular para o saco vitelino e âmnio pela técnica de explante. 44
5.4 Expansão Celular 45
5.5 Análise de criopreservação das células 45
5.6 Análise Morfológica das células 46
5.7 Avaliação do crescimento celular: curva de crescimento 46
5.8 Ensaio de unidade formadora de colônia 47
5.9 Análise Citogenética 47
5.10 Análise Imunocitoquímica 48
5.11 Análise dos marcadores por citometria de fluxo para as células do Saco Vitelino e Membrana Amniótica 50
5.12 Diferenciação das Células do Saco Vitelino e da Membrana Amniótica em adipócitos, osteócitos e condrócitos 50
5.12.1 Adipócitos e Osteócitos 51
5.12.2 Condrócitos 52
5.13 Análise do potencial carcinogênico das células-tronco do saco vitelino e membrana amniótica eqüina em camundongos imunossuprimido NUDE 52
6 RESULTADOS 54
6.1 Análise macroscópica e microscopia de luz das membranas embrionárias 54
6.1.1 Córion 54

6.1.2 Alantóide 55
6.1.3 Âmnio 55
6.1.4 Saco vitelino 56
6.1.5 Cinta coriônica 56
6.2 Análise por Microscopia eletrônica de varredura (MEV) e transmissão (MET) das membranas embrionárias 65
6.2.1 Córion 65
6.2.2 Alantóide 71
6.2.3 Âmnio 74
6.2.4 Saco vitelino 77
6.3 Morfologia dos embriões/fetos equinos 81
6.3.1 Análise Macroscopica 81
6.3.2 Técnica de Alizarina 96
6.3.3 Analise Microscópica 98
6.3.4 Analise Imunohistoquímica para Oct-4 116
6.4 Cultivo celular das membranas vitelinas e amnióticas 126
6.4.1 Morfologia celular 126
6.5 Cariótipo das células vitelinas e amnióticas 134
6.6 Ensaio de unidade formadora de colônia das células progenitoras do saco vitelino e âmnio 135
6.7 Curva de Crescimento Celular 136
6.8 Imunocitoquimica das células do saco vitelino e da membrana amniótica 138
6.9 Citometria de fluxo 141
6.9.1 Expressão dos marcadores de pluripotência e mesenquimais para as células do Saco Vitelino 141
6.9.2 Expressão dos marcadores de pluripotência e mesenquimais para as células da Membrana Amniótica 144
6.10 Diferenciação das Células do Saco Vitelino e da Membrana Amniótica em adipócitos, osteócitos e condrócitos 147
6.11 Potencial carcinogênico 153
7 DISCUSSÃO 154
7.1 Morfologia placentária 154
7.2 Embriologia 158
7.3 Cultivo celular 168
8 CONCLUSÕES 176
REFERÊNCIAS 178

1 INTRODUÇÃO

Nas duas últimas décadas, os conhecimentos sobre células-tronco evoluíram de forma significativa, em particular sobre sua capacidade de expansão e diferenciação. Tais propriedades tornam as células-tronco únicas, como ferramenta no potencial de tratamento de um vasto leque de doenças que não podem ser tratadas da forma tradicional (ALVES; CARRONDO; CRUZ, 2007).

A capacidade de auto-renovação e diferenciação para formação de diferentes tecidos do organismo vivo são características que fazem das células-tronco (CT) estruturas muito especiais (BRUGGER et al., 2000). O crescente interesse científico está relacionado às possibilidades que as CT oferecem em terapias celulares, representando uma revolução no entendimento dos mecanismos de reparo e regeneração tecidual e, mais do que isso, a esperança para tratamento e cura de diversas doenças, muitas delas extremamente complexas (DIEBOLD et al., 2000).

As CT são capazes de colonizar um organismo inteiro ou regenerar partes de um tecido lesado, e quando em condições adequadas adquirem função de célula progenitora (CP) (CAPLAN, 1991), podendo se diferenciar ou se transformar em vários tipos celulares dos diversos tecidos biológicos (DEVINE; HOFFMAN, 2000). A noção de que vários tecidos e órgãos como o fígado (ISODA et al., 2004), músculo esquelético (CORBEL et al., 2003), pâncreas (OH et al., 2004), e sistema nervoso (HAO et al., 2003), têm um estoque de CT, com uma capacidade limitada de regeneração tecidual é recente (MENDEZ-OTERO et al., 2007).

Xu e Liu (2008) relataram que as CT presentes nestes vários órgãos não são apenas multipotentes, no sentido de que podem gerar as células constitutivas daquele órgão específico, mas também pluripotentes, possibilitando a utilização de células autógenas adultas que poderia resolver simultaneamente o principal problema enfrentado pela bioengenharia: a rejeição imunológica. Essa capacidade é o que confere às CT um enorme potencial no tratamento clínico e cirúrgico.

Dada à importância que as células-tronco vêm assumindo no cenário terapêutico, caracterizar novos tipos celulares é essencial para melhor compreender e aplicar essas células em tratamentos futuros em humanos e animais. Entre os novos tipos celulares, se inserem os anexos embrionários, como o saco vitelino e membrana amniótica, pontos chaves deste trabalho.

Visto essa problemática, o uso da terapia celular por meio de utilização de uma célula ou de um grupo de populações celulares visa restabelecer a estrutura e a função de um tecido (SILVA-JUNIOR; BOROJEVIC, 2007). Essa atividade está envolvida em tratamentos de disfunções orgânicas causadas por trauma, doenças, processos degenerativos precoces naturais ou causados por agressão ambiental, ou pelo processo degenerativo próprio da senectude. Os avanços ocorridos nas fronteiras do conhecimento dessas duas áreas, principalmente, têm impulsionado relações multidisciplinares que possibilitam a criação de um novo exercício de atuação profissional que estrutura a biotecnologia, bioengenharia e medicina regenerativa.

2 OBJETIVOS

2.1 Objetivo Geral

Isolar e caracterizar as células oriundas da membrana amniótica e vitelina no modelo equino, valendo-se da multipotencialidade celular e sua capacidade de diferenciação, além de analisar a morfologia placentária e a caracterização dos períodos embrionários/fetais dos equinos.

2.2 Objetivos específicos

1. Estabelecer e caracterizar as células da membrana amniótica e saco vitelino nos diferentes períodos de gestação entre 20, 30 e 40 dias;
2. Testar diferentes métodos de cultivo para ambas às linhagens celulares;
3. Caracterização celular por citometria de fluxo e imunocitoquimica;
4. Avaliar o potencial de diferenciação das populações da membrana amniótica e saco vitelino em linhagens osteogênicas, adipogênicas e condrogênicas;
5. Testar o potencial carcinogênico das células da membrana amniótica e do saco vitelino equino em camundongos imunossuprimidos, nude.

3 JUSTIFICATIVA

A aplicação terapêutica de células-tronco (CT) em equinos é um campo emergente. Em cavalos, as CTs se mostram extremamente promissoras para o tratamento de diversas doenças, como por exemplo, em lesões nervosas, artrites, lesões nos tendões e ruptura de ligamentos suspensórios. Atualmente, existe um número crescente de metodologias sendo desenvolvidas e utilizadas frente à terapia de células-tronco, particularmente no tratamento de lesões nos tendões.

Koerner et al. (2006) isolaram células pluripotentes com morfologia semelhante a fibroblastos (CSF) de sangue periférico de equinos e compararam sua multipotência com as células-tronco mesenquimais (CTMs) da medula óssea de humanos. As CSF foram testadas quanto ao seu potencial de diferenciação. A diferenciação condrogênica foi realizada em meio sem soro, enquanto a diferenciação osteogênica e adipogênica foram induzidas em cultura de monocamada. As células derivadas do sangue periférico tinham capacidade de diferenciação osteogênica e adipogênica parecido as CTMs. Ambos os tipos celulares mostraram uma capacidade limitada para produzir gota lipídica comparada a CTMs humanas.

Vidal et al. (2006) analisaram as CTMs derivadas da medula óssea de equinos quanto a característica de crescimento e seu potencial de diferenciação osteogênica e adipogênica *in vitro*. Nesse trabalho, as CTMs de equinos foram cultivadas até a passagem 10 para determinar a característica de multiplicação celular. Limitadas análises de diluições foram realizadas em cultura para determinar a frequência de unidades formadoras de colônias com um fenótipo de fibroblastos, e a frequência das CTMs se diferenciarem para adipócitos e osteoblastos.

Outro grupo de pesquisa realizou o isolamento e a caracterização de CTMs a partir do cordão umbilical de equinos. Koch et al. (2007), demonstraram que as culturas primárias de todas as amostras, isoladas a partir de sete potros, deram origem a células com morfologia semelhante a fibroblastos. O potencial de diferenciação foi analisado visando à caracterização quanto à origem destas células, sendo a diferenciação osteogênica comprovada pelas colorações: *Alizarin Red* e *von Kossa*, além da mensuração da deposição de cálcio por meio da atividade de Fosfatase Alcalina. A diferenciação adipogênica foi comprovada em todas as amostras por meio da coloração por *Oil Red* O, e a diferenciação condrogênica comprovada pela evidência da matriz de glicosaminoglicanas corada por Safranin O.

Neste projeto propomos utilizar uma nova fonte de obtenção de células-tronco utilizando os anexos embrionários que são comumente descartados. O fato de adquirir células dessa maneira é interessante, pois não envolve questões éticas como em outras fontes, e além disso, podem abrir novas perspectivas na Terapia Celular.

A literatura referente à utilização das CTs nos modelos equinos nos permite inferir que os resultados obtidos neste projeto, envolvendo o cultivo celular dos tecidos embrionários e fetais, poderão construir os alicerces necessários ao desenvolvimento desta biotecnologia aplicada à reprodução, bem como o estabelecimento de métodos de cultivo celular para esta espécie, visando o desenvolvimento da medicina veterinária regenerativa.

4 REVISÃO DE LITERATURA

4.1 Aspectos gerais relacionados à biologia da reprodução e à importância da espécie para a Medicina Veterinária

O cavalo (*Equus caballus*, Linnaeus 1758) é um mamífero ungulado de grande porte, uma das sete espécies modernas do gênero *Equus*. Particularmente, o cavalo (*Equus caballus*) pertence ao reino Animalia, filo Chordata, classe Mammalia, Ordem Perissodactyla, Família Equidae, gênero *Equus* e espécie *caballu* (WILSON; REEDER, 2005).

Dantzer et al. (1988); Evans et al. (1990) e Ginther (1992) e descrevem que os eqüídeos apresentam uma beleza incomum, graça, sensibilidade e habilidade atlética, além de ser um animal fascinante para estudo. Por não se tratar de um modelo simples, porém, oferece um leque abrangente para pesquisa e desafia os cientistas, assim como o seu próprio instinto selvagem.

No Brasil, dentre as várias atividades no setor agropecuário, a equideocultura vem alcançando relevante destaque nos últimos anos. O cavalo é hoje, para o homem, um animal destinado à reprodução, esporte e lazer (BRACHER; MATHIAS; ALLEN, 1996; CARVALHO et al., 2001).

Tradicionalmente, a égua demonstra uma eficiência reprodutiva baixa e a incidência de abortos representa um sério problema na indústria da reprodução equina. As perdas gestacionais tardias podem estar relacionadas com enfermidade no feto, deficiência orgânica da placenta ou enfermidade na égua. As melhorias nas técnicas de diagnóstico e os avanços no conhecimento da fisiologia, patologia e embriologia reprodutiva aumentaram significantemente as taxas de prenhez (BRACHER; MATHIAS; ALLEN, 1996; TROEDSSON; SAGE, 2001).

A espécie equina é poliéstrica sazonal, e tem o início da estação de monta na estação da primavera, associada ao aumento da luminosidade diária, da temperatura e da disponibilidade de alimento. Assim como em outras espécies sazonais, possui ritmo reprodutivo circanual que sincroniza seu padrão endógeno entre o inverno e o verão, assegurando que o produto nasça em condições climáticas favoráveis e no momento do ano apropriado. Seu ciclo ovulatório tem duração media de 21 dias, consistindo de 14 dias de

diestro (fase luteínica) e 7 dias de cio, período em que ela está sexualmente receptiva (HAFEZ; HAFEZ, 2004).

Wolf (2003) relata que as membranas extra-embrionárias são o elo de comunicação entre a mãe e o feto, as quais posteriormente irão formar a placenta, órgão vital para o desenvolvimento e crescimento fetal. Uma grande parte da mortalidade embrionária equina ocorre em fêmeas sadias em decorrência de uma comunicação materno-embrionária deficiente, o que impede a manutenção da gestação. O alto índice de mortalidade embrionária e fetal no terço inicial de gestação de equinos é uma das maiores causas de perdas econômicas na produção animal.

As pesquisas que abordam o crescimento e o desenvolvimento das membranas extra-embrionárias durante o desenvolvimento do concepto são limitadas. O saco vitelino é uma das membranas extra-embrionárias que desempenha um papel importante para a sobrevivência inicial do embrião em muitas espécies de mamíferos (WOLF, 2003). De outra parte, membrana amniótica é responsável pela hidratação do feto, nutrição, lubrificação do canal do parto e proteção mecânica durante todo o período gestacional (LEISER; KAUFMANN,1994).

Wells, Misica e Tervit (1999) acrescentam ainda que a importância de estudos relativos ao desenvolvimento e as funções placentárias têm como alvo melhorar a manutenção dos conceptos. Para tal feito, é indispensável estabelecer uma caracterização do desenvolvimento normal do processo de placentação inicial em gestações que ocorrem por meio de concepção natural ou por inseminação artificial. As informações sobre o desenvolvimento normal do concepto equino, assim como aquelas referente ao contato materno-embrionário ou fetal, carecem de complementação literária. Como citado na obra de Evans et al. (1990) e de MacDonald e Fowden (1997) para ser um criador de cavalos de sucesso e para se obter uma boa reprodutora (conceber e parir), deve-se possuir um conhecimento prático da anatomia e da fisiologia reprodutiva da égua.

Segundo Mossmam (1987) os equídeos apresentam blastocistos relativamente grandes e discoidais. Betteridge et al. (1982) descrevem uma cápsula densa e transparente, provavelmente produzida pelo trofoblasto, que se desenvolve da zona pelúcida do blastocisto no início da vida intra-uterina, e persiste após seu rompimento até alcançar o diâmetro de 34 mm. O saco vitelino estende-se mesometrialmente, sendo relativamente grande até o final do período embrionário. Este é o disco bilaminar da onfalopleura que persiste por algum tempo na espécie. O equino é o único animal que desenvolve uma placenta vitelínica funcional permanente por longo período de tempo. O saco vitelino adere-se ao denominado “complexo da bolsa umbilical” o qual é cercado pelo seio terminal e pelo córion da placenta coriovitelínica, que alimenta o feto durante o primeiro quarto de prenhez (até a 14° semana).

O coriolantóide somente é desenvolvido neste estágio, sendo gradativamente responsável pelo abastecimento do feto (RÜSSE et al., 1992).

Segundo Betteridge (2007) blastocistos equinos de 6 a 8 dias antes da complementação da formação do saco vitelino, caracterizam-se por um revestimento endodérmico da cavidade blastocística diferente dos demais ungulados (ruminantes e suínos). As primeiras células endodérmicas equinas formam colônias separadas esporadicamente distribuídas acima ou externamente ao trofoblasto. Então elas crescem e convalescem destes focos. As colônias endodérmicas convalescentes dentro do trofoblasto completam no 8° dia de gestação (transferência embrionária do 6° ao 8° dias de gestação) a formação do saco vitelino e inicia importantes mudanças funcionais no concepto.

Ginther (1979) relata que os embriões de equinos, com um mês de gestação, apresentam um formato levemente espiralado com a cabeça curvada para a face esquerda e a cauda para a direita. A região caudal do umbigo é pequena e curvada para a direção ventral. Os membros são distintos, e os brotos torácicos medem 2,8mm de comprimento e os pélvicos 3,2mm. As orelhas, olhos, nariz e boca rudimentares são distinguíveis. A porção cloacal tem especial importância por causa de sua diferenciação em estruturas urogenital e anal. Baseado nas análises histológicas de embriões de 18 dias, as características do desenvolvimento do embrião do equino são similares às outras espécies, mas informações específicas da espécie equina são ainda deficientes.

Ginther (1979) menciona ainda que, antes de iniciar o estágio fetal (40 dias), não é possível determinar o sexo com base na examinação externa. Na histologia, portanto, a morfologia do sexo pode ser determinada aos 30 dias. Aos 60 dias, as gônadas exibem um formato pequeno, porém as mesmas apresentam um crescimento muito rápido dos 100 aos 200 dias. Nos primeiros 150 dias o peso das gônadas fetais começa a exceder o peso dos ovários maternos e após 250 dias o peso das gônadas fetais diminuem de 10 a 20g. O embrião equino permanece esférico e isolado no lúmen uterino, onde se move constantemente pela cavidade uterina, impulsionado por contrações peristálticas intensas do miométrio. O movimento constante do concepto equino pelo útero, entre 7 e 17 dias, é necessário para assegurar que o sinal de reconhecimento materno da prenhez seja enviado diretamente para o endométrio em todas as partes do útero (GINTHER, 1979; ALLEN, 1992).

Alguns tecidos possuem células-tronco ou “stem cells”, pouco diferenciadas, capazes de multiplicação e diferenciação. Estas células-tronco embrionárias são pluripotentes, podendo não só proliferar indefinidamente *in vitro* sem se diferenciarem, mas também se

diferenciarem em vários tipos celulares dependendo das condições de cultivo (ROBERTSON, 1986).

Vários estudos demonstraram a diferenciação de células-tronco embrionárias de camundongos em tipos celulares distintos em culturas *in vitro*, gerando células hematopoiéticas, neurônios, astrócitos e oligodendrócitos, dentre outras. A identificação dos fatores que levam ao direcionamento deste processo de diferenciação permitirá que, a partir de células-tronco embrionárias, possamos cultivar de forma controlada os mais diferentes tipos celulares, abrindo a possibilidade de expandir ou construir *in vitro* tecidos e órgãos, tornando viável a bioengenharia tecidual (TURKSEN, 2002), e consequentemente ao desenvolvimento da medicina veterinária regenerativa.

4.2 Morfologia da Placenta Equina

A placenta equina, conforme a descrição de Silva (1971), Banks (1992) e Dantzer (1999), é do tipo corioalantóica (formada pela fusão do mesoderma alantoidiano com o mesoderma coriônico), epiteliocorial (o epitélio coriônico e o uterino estão em contato íntimo, sem perda de tecido materno), difusa (as vilosidades coriônicas estão presentes sobre toda a superfície desta membrana), não-decídua (não há perda dos elementos da mucosa uterina durante o parto) e vilosa (projeções coriônicas se interdigitam com as criptas maternas), e o período de gestação é quase 340 dias (Figura 1).

Figura 1 – Esquema das membranas embrionárias de equino, formada nos primeiros estágios de gestação

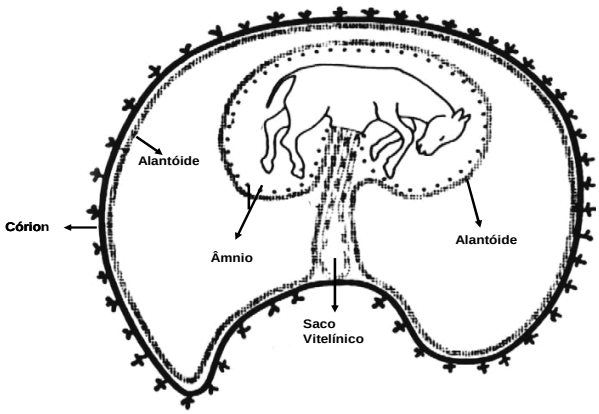

Fonte: LEISER; KAUFMANN, 1994.

Ginther (1992) e Dantzer (1999) mencionam ainda que a placentação epiteliocorial resulta no desenvolvimento da placenta, na qual o córion é vascularizado pelo alantóide do concepto, e este está intimamente unido ao epitélio uterino materno. Nesta placenta a barreira placentária consiste de quatro camadas de células e duas barreiras de tecido conjuntivo denso. Na porção fetal estas camadas consistem de: endotélio, mesênquima e trofoblasto. Na porção materna estas barreiras são constituídas pelo epitélio uterino, tecido conjuntivo e endotélio. A área de contato é aumentada por vilos que possibilitam melhor troca de oxigênio, gás carbono, nutrientes e produtos metabólicos. Entre 38 e 40 dias o alantóide vasculariza mais de 90% do córion. O córioalantóide vascularizado forma primeiramente vilos simples que depois se tornam mais agrupados e ramificados, entre a porção glandular no endométrio, onde camadas complementares estão em desenvolvimento.

Por causa da separação entre as numerosas glândulas uterinas por meio de suas aberturas e formas, a área da superfície existente na porção fetal é denominada microcotiledonária. Sob este aspecto a placenta do equino é similar à inter-relação uterino-placentária nos bovinos (DANTZER, 1999).

Na égua, na região da cervix, a placenta não apresenta vilosidades, porém em algumas áreas ocasionais a mesma se apresenta lisa. Isto é causado por uma dobra ou pregueamento da placenta. Nesta espécie observam-se estruturas semelhantes aos placentônios, mas de tamanho reduzidos e numerosos, que estão distribuídos sobre toda a superfície do córion, denominados de microcotilédones. Sendo assim, a placenta da égua é intermediária entre a dos suínos e dos ruminantes (PERRY, 1981; SOUT; STEWART; ALLEN, 2002). Por causa da separação entre as numerosas glândulas uterinas por meio de suas aberturas e formas, a área da superfície existente na porção fetal é denominada microcotiledonária. Sob este aspecto a placenta do equino é similar à inter-relação uterino-placentária nos bovinos (DANTZER, 1999).

Dantzer (1999) relata que em equinos as aréolas das glândulas uterinas são menores e mais densas que em suínos porque margeiam a base dos microcotilédones, em sua origem na porção fetal. O ducto das glândulas uterinas segue a partir dos microplacentônios até sua abertura que desemboca na cavidade areolar.

Perry (1981), Macdonald e Bosma (1985) e Dantzer e Leiser (1993) descrevem que na formação da placenta dos suínos as aréolas regulares e irregulares e áreas onde ocorrem às uniões dos microvilos determinam o surgimento de três tipos distintos de estruturas placentárias. Tais regiões possuem microvascularização diferenciada, e na região areolar o sistema de vasos é importante para sustentar as características de transferência, secreção, metabolismo e absorção de substâncias.

Dantzer (1999) menciona ainda que a barreira placentária e o trajeto para o hemotrofo são estabelecidos tardiamente e que por esta razão, a nutrição, provida pelo histotrofo, é importante na placentação equina, apesar de ainda não ter sido totalmente estudada.

Russe et al. (1992) destaca ainda que o cavalo é o único tipo de animal doméstico no qual se desenvolve uma placenta vitelina funcional permanente por longo período de tempo. O saco vitelino adere ao denominado "complexo da bolsa umbilical", o qual é cercado pelo *sinus terminalis* com o córion da placenta coriovitelínica que alimenta o feto durante o primeiro quarto de prenhez (até a 14ª semana). Conforme a cavidade se expande, a área de transferência efetiva da placenta vitelina diminui. Quando a formação da cavidade extraembriônica esta completa, a separação do mesoderma no ponto de fixação entre o saco vitelino e o córion é destruída. Nesta hora, a placenta vitelínica não existe mais (LASTSAW, 1987).

4.3 Morfologia e Funções do Saco vitelino

O saco vitelino é a primeira das membranas fetais a se desenvolver em marsupiais e eutérios, porém nos eutérios é posteriormente substituída pela placenta córioalantóide, sendo observada na maioria dos mamíferos. O mesmo é um anexo extra-embrionário que acompanha a parede do exoceloma e o mesoderma extra-embrionário, estando delimitado por uma camada unicelular endodérmica (PALIS; YODER, 2001).

A formação do saco vitelino inicia-se quando o hipoblasto (endoderma prospectivo) sofre deslocamento e delamina-se dando origem à cavidade da blástula. O mesoderma formado no botão embrionário primitivo migra entre o epiblasto e o hipoblasto. Isto transforma a blástula em uma estrutura trilaminar. O epiblasto é então transformado no trofoblasto do córion. A cavidade forrada pelo endoderma é o saco vitelino. Este completa seu desenvolvimento, no momento em que a porção extra-embrionária de celoma se alarga. Assim, o saco vitelino é uma esplancnopleura, a qual inicialmente tem uma extensa conexão com a somatopleura coriônica. Sua constituição é por células originadas a partir do disco embrionário, o qual forma inicialmente uma camada fina de ectoderma (saco vitelino unilaminar ou onfalopleura). Subseqüentemente, a migração de células das camadas internas do endoderma para o ectoderma forma o saco vitelino bilaminar e, finalmente, o crescimento

do mesoderma entre os dois primeiros dão origem ao saco vitelino trilaminar (MOSSMAN, 1987).

Godkin, Lifsey e Baumbauch (1988) em estudo relataram que em bovinos, o saco vitelínico alcança o desenvolvimento ao redor do 20º dia de gestação e rapidamente sofre regressão. O mesmo inicialmente apresentava-se grande e vascular, sendo envolvido completamente pelo celoma, separado do córion e completamente vascularizado no 17° dia de gestação na ovelha e 20° dia de gestação na vaca, apresentava apenas uma existência transitória (LATSHAW, 1987; NODEN; LAHUNTA, 1990). Por volta do 25 dias de prenhez, o saco vitelino é reduzido a um grupo sólido de células (WOODING; FLINT, 1994).

De acordo com Latshaw (1987) a classificação baseada nas membranas extra-embrionárias fetais, a placenta vitelínica é formada de uma membrana trilaminar constituída de trofoblasto, mesoderma e endoderma. Esta membrana está presente antes que o saco vitelino e o córion sejam separados. Em mamíferos domésticos, o saco vitelino é transitório. Possui varias funções importantes como nutrir a placenta permanente até que esta estivesse formada, sendo importante nos equinos e carnívoros. Alguns dos vasos sanguíneos vitelínicos dentro do embrião eram mantidos como principais vasos sanguíneos viscerais no adulto. Sua parte endodérmica dava origem às células germinativas primordiais que posteriormente migravam para as gônadas que também apresentavam características de células produtoras de hormônios esteróides.

Com a formação do celoma extra-embrionário, o saco vitelino primitivo diminui de tamanho formando um pequeno saco vitelino secundário, o qual é formado por células endodérmicas extra-embrionárias que migram do hipoblasto para o interior do saco vitelino primitivo.

Russe et al. (1992) observaram que durante a fase inicial de alongamento do saco vitelino nos ovinos, a endoderme diferencia-se, na região da membrana citoplasmática, em células isoprismáticas e células com o desenvolvimento primário completo, bem como em células chatas com prolongamentos alongados, as quais acompanham o trofoblasto.

O autor ainda cita que o desenvolvimento do saco vitelino muda de forma e estrutura na endoderme. No início as células chatas, que revestiam o blastocisto, continham apenas poucas organelas celulares, tornando-se isoprismáticas em embriões com 3 mm de comprimento (Crown-rump – CR). Na análise microscópica de luz, observaram o citoplasma tonalizado de escuro com grande quantidade de vesículas, as quais possuíam microvilosidades. No embrião implantado, com tamanho de 4-5mm, a endoderme do saco vitelino é formada por células isoprismáticas e células primárias grandes de 15-20 µm de

altura, com coloração escura. Para 5,5mm de CR (ovino entre o 18º dia de gravidez) começa a proliferar-se e infiltrar-se entre os capilares do mesoderma. Ao mesmo tempo aparecem ao lado das células escuras, células arredondadas claras no epitélio. Para 9 mm de CR o número de células claras, com 20µm de tamanho são repletas de vesículas. Na parede do saco vitelino de um embrião com 11 mm de CR encontram-se dispostas às células endodérmicas claras e escuras frequentemente alternadas uma ao lado da outra ou formando grupos de células homogêneas.

Considerando a persistência macroscópica do saco vitelino nos bovinos, a grande quantidade de organelas de suas células tais como: retículos endoplasmáticos, mitocôndrias e outras estruturas citoplasmáticas, a presença de ilhas de eritroblastos primários, vasos sanguíneos com fenestrações, indícios de hematopoiese, secreção e absorção celular, e por fim o fato do saco vitelino não estar fusionado a nenhuma membrana extra-embrionária nos períodos examinados (15-70 dias de gestação), parece provável a existência de uma placenta vitelina ativa, importante para a manutenção da gestação, que se estabelece temporariamente entre a placenta coriovitelina transitória e a placenta córioalantóide definitiva (ASSIS NETO et al., 2010).

Na microscopia eletrônica de transmissão foram observadas numerosas células escuras e claras. Em ovinos e bovinos, células escuras foram observadas nos retículo endoplasmático granular ordenado paralelamente. Nas células claras apresentaram-se extensas, cheias de cisternas com material flocoso do retículo endoplasmático dominante, e em algumas regiões com ribossomos. As mitocôndrias ovóides têm apenas poucos pinos de cristais e uma matriz relativamente clara. Complexos de Golgi são notados, entretanto não são predominantes. As células claras possuem um núcleo com vesículas rico em eucromatina contendo nucléolos esponjosos. O núcleo poligonal das células escuras é rico em heterocromatina. Para 12 mm de CR, a infiltração da endoderme do saco vitelino entre os capilares densos preenchidos com eritroblastos primitivos é muito intensa. Com 36 mm de CR, o saco vitelino constitui-se de aglomerados celulares que são formados por células claras ou escuras, ou de ambos os tipos (RUSSE et al., 1992).

O saco vitelino é altamente vascularizado e retém contato com a face mesometrial do córion até esta ser expulsa, na quarta semana de gestação, expandindo do celoma extra-embrionário. Durante os primeiros estágios, o saco vitelino tem provavelmente função absortiva, mas do 14° ao 45° dias de gestação ele assume um lugar importante para eritropoiese no gato. Esta função é duvidosa, mas foi sugerida porque se apresenta altamente vascularizado neste estágio, sugerindo ser um fígado extracorpóreo (CUPPS, 1991).

Tiedemann (1979) afirmou em seus estudos que os vasos sanguíneos do endotélio do saco vitelino de gatos são fenestrados e apresentam membrana basal completa. Estas condições são favoráveis para a passagem de proteínas e de células sanguíneas. A diapedese de plaquetas, reticulócitos e eritrócitos também foram relatados e o mesmo ocorre nos humanos (LARSEN; KNOTH, 1971).

O saco vitelino é suprido por vasos sanguíneos via ramos das calibrosas artérias vitelínicas. Um calibroso ramo de cada uma delas dirige-se à esplancnopleura vascular para formar uma anastomose do saco terminal ao redor de sua borda. A superfície do endoderma do saco vitelino é formada por muitas pregas e vilos os quais se projetam no lago de eritrócitos maternos extravasados na cavidade vitelínica. O saco vitelino apresenta coloração marrom escura pela intensa atividade fagocitária das células endodermais. Muitas destas células contêm eritrócitos ingeridos e grânulos de pigmentos. Estes grânulos têm reação positiva ao ferro, indicando a presença deste elemento. A função provável da esplancnopleura vascular pode ser a via de absorção de ferro pelo feto (WELSH; ENDERS, 1987, 1991).

Os autores ainda sugerem que as células endodermais invadindo a submucosa da face antimesometrial podem ser ou constituir a origem das células gigantes placentárias, sendo estas células fagocitárias.

Nos embriões de rato e humano em desenvolvimento, a hematopoiese inicial e estrutura vascular são identificadas como ilhas de sangue do saco vitelino (PALIS; YODER, 2001). Estas são formadas de mesodermas agregados que migraram no início da formação. As células externas são diferenciadas em células endoteliais, enquanto que as internas em sangue primitivo. O término da associação do desenvolvimento entre hematopoiese e células endoteliais sugere que elas partam de um progenitor comum, o hemangioblasto (CHOI, 2002).

Segundo Ginther (1992) o crescimento do saco vitelino é rápido especialmente entre o 11° e o 16° dias de gestação, nos equinos produzindo 3 ml de fluido hipotônico por dia ao redor do 16° dia de gestação. Os gradientes osmóticos os que geralmente responsabilizam-se pelo início da expansão blastocística nos mamíferos, não podem ser considerados para a expansão do saco vitelino nos equinos.

Cho et al. (2006) analisaram através da ultrasonografia, 111 mulheres grávidas normais e 25 gestações sem embriões e afirmaram que o aparecimento do saco vitelino, o batimento cardíaco e membrana amniótica são essenciais para uma gravidez normal. Em gravidez normal, podem existir o saco de vitelino muito grande. Quando existem batimento cardíaco embrionário e regressão antecipada do saco de vitelino, pode ser mais uma indicação de perda da gravidez.

Costa (1957) em estudo com humanos relatou que o saco vitelino provinha do endoblasto que se diferenciava na fase profunda do botão embrionário e ao continuar sua proliferação invadia a área extra-embrionária. O conjunto de vasos que se formava à custa das ilhas de Wolff na parede do saco vitelino assegurava a circulação vitelínica que ligava essa parede ao embrião. Os vasos eferentes eram formados por artérias vitelínicas, onde continha ramos das aortas abdominais e a princípio eram muito numerosas. Tais vasos formavam as onfalomesentéricas ou veias vitelinas que continuavam com os dois tubos endocárdicos, onde provinham as aortas abdominais, fechando assim o circuito da circulação vitelínica.

O saco vitelínico visceral consistia na absorção e digestão de nutriente materno, síntese de proteínas, formação da circulação vitelínica e secreção intravascular de nutrientes, para crescimento e diferenciação embrionária (FARRINGTON; BELAOUSSOFF; BARON, 1997).

Quinn et al. (2006) relata que o provável componente do sistema de trocas de materiais entre o concepto e a égua é encontrado na parede do saco vitelino. Antes da fixação, estes tecidos expressam grandes quantidades de GM_2 – proteína ativadora (GM_2AP) implicada no transporte de glicolipídeos. A parede do saco vitelino também produz segundo Herrler et al. (2000) bandas do fator de crescimento insulina (IGF-1), proteína 3, essas bandas de IGF-1 são importantes para o desenvolvimento embrionário, síntese e metabolismo de esteróides e produção de prostaglandina F2α e prostaglandina E2 (BETTERIDGE, 2007). O metabolismo esteroidal difere entre as porções bilaminar e trilaminar do saco vitelino. Isto enfatiza a importância das definições das diferenças funcionais entre componentes do concepto, durante o período em que mudanças rápidas ocorreram, definindo a proporção delas. Considerações similares aplicam-se às camadas endodermais e trofoectodermais da parede. O endoderma equino merece mais atenção que tem recebido, uma vez que possui múltiplas funções de síntese em comparação com outras espécies, incluindo o homem, e ainda algumas similaridades de ambiente do saco vitelino equino e a cavidade celomática humana (BETTERIDGE, 2007).

Kaufmann e Davidoff (1977) para o guinea-pig, e Leiser e Kaufmann (1994) para os demais animais, consideravam que as regiões na qual o saco vitelino estava associado a um mesênquima vascularizado em locais próximos à placenta principal eram estruturas capazes de realizar eficientes funções de transportes e foram denominadas de placentas vitelinas ou região paraplacentária das membranas fetais.

Em roedores o saco vitelínico servia como a principal membrana materno-fetal para mudanças ao longo da gestação (GULBIS et al., 1998) e a sua inversão parcial ou total

suportava o desenvolvimento inicial do embrião e persistia até o final da prenhez (CARTER; ENDERS, 2004).

Barone (1976) afirmou que o saco vitelino involui e se degenera muito cedo nos ruminantes, e a partir da segunda semana seus vestígios não eram encontrados até o final da prenhez.

Nos bovinos e ovinos é composto de uma porção alargada semelhante a um saco, localizado abaixo do embrião a circulação do saco vitelino era responsável pela transmissão de metabólicos entre a mãe e o feto por um longo período embrionário (RUSSE et al., 1992).

A presença do saco vitelino permite o reconhecimento precoce da medida do embrião. Durante o dobramento cefálico, parte do saco vitelino fica incorporado na região anterior do embrião constituindo o intestino primitivo anterior, ficando o intestino médio aberto para a cavidade vitelina. O intestino médio vai se fechando e o saco amniótico empurra o saco vitelino, ficando este preso ao corpo do embrião por um fino pedículo vitelino. Nos mamíferos o saco vitelino é considerado uma estrutura rudimentar, com pouco significado, já que a função trófica é desenvolvida pela placenta.

4.4 Morfologia e Funções do Âmnio

A membrana amniótica é responsável pela hidratação do feto, nutrição, lubrificação do canal do parto e proteção mecânica do feto (LEISER; KAUFMANN, 1994). O âmnio se forma entre o 13º e o 16º dia de gestação (BRYDEN et al., 1972; LATSHAW, 1987; NODEN; LAHUNTA, 1990), e em seguida aumenta rapidamente.

A amniogênese é resultado das células do epiblasto que são gradualmente deslocadas em direção ao pólo embrionário pelo acúmulo de fluidos e se diferenciam em uma fina membrana (amniótica) separando a nova cavidade do citotrofoblasto, resultando na formação da cavidade amniótica. Após poucas semanas, a cavidade amniótica envolve todo o embrião. Assim, a cavidade amniótica tem por teto os amnioblastos e por assoalho o epiblasto (GARCIA; FERNÁNDEZ, 2001).

A membrana amniótica é um tecido de origem fetal e é formada por três camadas: uma camada de epitélio simples, uma espessa membrana basal e um mesenquima avascular

(BENIRSCHKE; KAUFMAN, 2000). A membrana obtém sua nutrição e oxigenação a partir do fluido coriônico, do líquido amniótico e dos vasos da superfície fetal (TODA et al., 2007).

O alantóide nunca se estende sobre o topo do âmnio, sendo que o alanto-âmnion se forma somente onde as duas membranas entram em contato. As membranas alantóide e amniótica obliteram completamente o exoceloma em fetos de bovinos com 6 cm de CR. Nos embriões menores o alantóide e o âmnio ainda não estão completamente fusionados (TIEDEMANN, 1979).

A parte embrionária do alantóide não rodeia o âmnio, nem se dispõe sobre o dorso do embrião, pois essas estruturas apresentam mesoderma vascularizado (LATSHAW, 1987).

Alguns autores denominam amniocórion, a porção do córion relacionada ao âmnio (BARONE, 1976). O amniocórion e o alantocórion fazem contatos com as carúnculas e participam da formação dos placentônios. Os placentônios amniocoriônicos são funcionais porque sofrem invasão de vasos sanguíneos oriundos do alantóide (LATSHAW, 1987).

O âmnio é formado por células epiteliais que apresentam morfologia uniforme e não difere dos outros mamíferos (STEVEN, 1982). As células que constituem o epitélio amniótico são pavimentosas, continuas e organizadas, formando um epitélio pavimentoso simples, semelhante ao epitélio do alantóide. O epitélio amniótico está apoiado em uma camada de tecido conjuntivo embrionário, que constitui o mesênquima nos bovinos (ASSIS NETO et al., 2009).

O âmnio é proveniente de dobras do ectoderma embrionário e assim como o córion recebe uma camada de suporte mesenquimal (LEISER; KAUFMANN, 1994). A parede da cavidade amniótica dos ruminantes é transparente, pouco vascularizada e apresenta uma extensa relação com o córion. Sua face interna é caracterizada pela presença de inúmeros relevos ou placas ricas em glicogênio que se desenvolvem em torno do terceiro mês, recobrindo o cordão umbilical (SCHWARZE, 1972; BARONE, 1976; NODEN; LAHUNTA, 1990).

A cavidade do âmnio se encontra repleta de líquidos nos primeiros meses de gestação (SCHWARZE, 1972) que é responsável pela proteção adequada do embrião (REEVES et al., 1972). A quantidade de líquido amniótico aumenta rapidamente na primeira metade da prenhez, até alcançar 5 litros (BARONE, 1976). Em bovinos, o volume de líquido alantóide supera o amniótico durante o primeiro terço da gestação, invertendo essa relação durante o segundo terço, terminando com uma nova superação de líquido alantóide (6 a 9 litros) no terço final (NODEN; LAHUNTA, 1990).

O peso do feto aumenta mais que o âmnio com o decorrer da gestação, mas este último se estende até os cornos do saco embrionário. À medida que o feto progride na gestação, o âmnio adquire a forma de um ovo alargado. Uma grande parte dos cornos permanece isenta de âmnio, só contendo alantóide (SCHWARZE, 1972).

4.5 Cultivo, Diferenciação e Extração das células do saco vitelino e âmnio

As células-tronco podem ser classificadas, quanto seu potencial de diferenciação ou pela sua origem. Em relação ao potencial de diferenciação, são classificadas em **totipotentes** quando podem dar origem ao embrião e aos tecidos extraembrionários em condições propícias (suporte materno). São **pluripotentes** quando podem dar origem as células dos três folhetos embrionários (ectoderma, endoderma e mesoderma), mas não dão origem ao embrião ou aos tecidos extraembrionários (VERFAILLIE, 2002b). São **multipotentes** quando dão origem a quatro ou mais linhagens celulares (YOUNG; BLACK, 2004).

Outros autores definem as células-tronco como populações de células que se auto-renovam por divisão simétrica ou assimétrica ou que são capazes de se diferenciar em múltiplos tipos de células especializadas, sem serem tão rigorosos quanto aos critérios de auto-renovação ilimitada e substancial contribuição para o tecido em desenvolvimento (CAI; WEISS; RAO, 2004).

Quanto à origem, podem ser classificadas em células-tronco embrionárias e células-tronco adultas. As células-tronco embrionárias são as células derivadas da massa celular interna do blastocisto. Em meio adequado, podem se proliferar indefinidamente, mantendo seu potencial de diferenciação em todos os tecidos do organismo em desenvolvimento (DALEY et al., 2003; HUBNER et al., 2003).

Em contraste, as células-tronco adultas podem ser encontradas em diferentes tecidos do feto e do adulto; podem proliferar apenas por um número limitado de gerações, e sua resposta a sinais de diferenciação diminui após cada geração. As mesmas formam reservatórios de células indiferenciadas, que permanecem no indivíduo adulto e que estão envolvidos na reposição celular e no reparo dos órgãos e tecidos por toda a vida (YOUNG; BLACK, 2004).

Grupos de células esféricas que expressam diversos marcadores de células-tronco hematopoiéticas (HSCs) foram observados no interior das principais artérias intra-corpóreas (AGM) e extra-embrionárias (vitelínica e umbilical) em embriões de camundongos (GARCIA-PORRERO et al., 1995; NORTH; STACY, 1999; BRUIJN et al., 2000) e humano (TAVIAN et al., 1996; LABASTIE et al., 1998; TAVIAN et al., 1999), e acredita-se que representem células-tronco de linhagens hematopoiéticas definitivas. HSCs definitivas são também formadas no saco vitelino. Estudos recentes que correlacionavam a hematopoiese do saco vitelino com a AGM, concluíram que os HSCs definitivos formados no saco vitelino contribuem somente para a hematopoiese primitiva (MULLER et al., 1994), e estas células apresentam definitivamente um potencial hematopoiético.

O saco vitelino é primeiramente esferóide, tornando-se estreito em cada extremidade do concepto, e é confinado a um estreitamento do espaço exocelômico pela rápida expansão do saco alantóide e âmnio, assumindo assim o formato de “T”, com braços relativamente longos nos carnívoros (GULAMHUSEIN; BECK, 1975).

Yoder et al. (1997) relatam que as células do saco vitelino isoladas, por volta do nono dia, podem ser enxertadas e têm a capacidade de repovoar receptores animais logo após o transplante no fígado de camundongos recém-nascidos. Células com alto potencial de proliferação estão presentes no saco vitelino em número significativamente maior e por maior tempo do que no AGM. Estas células do saco vitelino desenvolveram a habilidade de repovoar a medula óssea de adultos após cultura em algumas células do estroma.

As células-tronco, expandidas, do cordão umbilical em *ex vivo* por Mitchell (1997), mostraram-se possíveis e necessárias quando se trata de um receptor cujo tamanho é maior. Adicionam ainda que as células do cordão parecem ser mais sensíveis à expansão *ex vivo*, quando comparadas às células da medula óssea (MO), tratando-se de fatores de crescimento de linhagens celulares específicas ou não específicas. Referem também que a taxa de expansão de células-tronco CD34+ obtidas do cordão umbilical, estimuladas com interleucina 11 (IL-11), fator estimulador de colônia granulocítica (CSF-G), é maior quando comparada às células extraídas da medula óssea de indivíduos adultos.

Uma correlação morfológica da síntese, absorção, transporte e eritropoiese são encontrados no saco vitelino, por exemplo, do cão no final da gestação e diminui bem próximo ao parto. No embrião em desenvolvimento, a hematopoiese inicial e estrutura vascular são identificadas como ilhas de sangue do saco vitelino. Estas são formadas de mesodermas agregados que migraram no início da formação. As células externas, segundo Choi (2002), são diferenciadas em células endoteliais, enquanto que as internas em sangue

primitivo. O término da associação do desenvolvimento entre hematopoiese e células endoteliais sugere que elas partam de um progenitor comum, o hemangioblasto.

Há evidências de que as células que compõe o saco vitelino dos mamíferos possuam capacidade de diferenciar não somente em eritrócitos nucleados embrionários primitivos, mas também em eritrócitos maduros, linfócitos, células mieloides e células que compõe a linhagem celular sanguínea definitiva (AUERBACH et al., 1998). Desta forma, há um grande interesse na obtenção de células-tronco a partir do saco vitelino a fim de isolar células progenitoras capazes de manter a linhagem hematopoiética *in vitro*.

Outro tipo de célula-tronco que pode ser isolada *in vitro* a partir do saco vitelino, são as células-tronco mesenquimais. Neste contexto há somente um trabalho, realizado por Wang et al. (2008) em humanos. As células-tronco mesenquimais isoladas do saco vitelino de humanos possuíam morfologia fibroblastóide e eram hábeis em formar colônias. Estas células eram imunopositvas para marcadores de pluripotência como OCT-4 e Nanog e para os marcadores mesenquimais CD105 (SH2), CD73 (SH3), CD29, CD44, CD166, e HLAABC e eram negativas para marcadores hematopoiéticos e endoteliais CD45, CD14, CD19, CD34, e CD31.

Recentemente Wenceslau et al. (2011) estudaram em fetos de cães alguns órgãos como fontes de células mesenquimais progenitoras, as quais são encontradas co-localizadas em territórios hematopoiéticos específicos. Entre eles, o saco vitelino mostrou-se uma fonte promissora de células-tronco. As células oriundas dessas culturas se diferenciaram em tecido ósseo e cartilaginoso, além de expressarem a proteína Oct 3/4 (em pequeno número) e caderina para endotélio vascular (VE-cadherin). Quando injetadas em camundongos imunossuprimidos não desenvolveram tumores.

Os primeiros estudos na área médica com membrana amniótica foram feitos mediante curativos naturais de superfície para reconstituição ocular, como no caso de doenças cicatriciais e conjuntiva de córnea. Estes curativos mostraram-se eficazes na reconstituição de superfície ocular, visto que a membrana amniótica possui uma combinação única de propriedades, incluindo a facilidade de migração de células epiteliais, o reforço da adesão celular basal, bem como o incentivo a diferenciação epitelial (SANGWAN et al., 2007).

Segundo De Coppi (2007) e colaboradores, o fluido amniótico de humanos e roedores contém múltiplos tipos celulares derivados do desenvolvimento fetal. Células com estas populações homogêneas podem desenvolver diversas células diferenciadas, incluindo aquelas de linhagem adiposa, muscular, óssea e neuronal; os autores descreveram linhagens de células-tronco derivadas do fluido amniótico multipotentes, e verificaram que essas células

podem crescer em linhagens adipogênicas, osteogênicas, miogênicas, endoteliais, neurogênicas e hepatogênicas, inclusive em todas as camadas germinativas embrionárias.

Gosden (1983) relata que o fluido amniótico humano, obtido durante o processo de amniocentese, possue uma variedade de células-tronco originárias de tecidos embrionários e extra embrionários. Embora essas células sejam rotineiramente usadas para diagnóstico pré-natal de anormalidades fetais causadas por defeitos genéticos, o tipo celular presente no líquido amniótico humano, ainda não é bem caracterizado.

Baseada nas características morfológicas e de crescimento, as células do fluido amniótico podem ser classificadas em três tipos: epitelióides, fluido específico amniótico e fibroblastóides (MILUNSKY, 1979). Normalmente *in vitro* as células tipo fibroblastóides, aparecem tardiamente durante a cultura primária. (IN'T ANKER et al., 2003). Prusa et al. (2003) ressalta ainda que o fluido amniótico humano indica células de expressão ao antígeno Oct-4, um marcador específico de células-tronco pluripotentes, exibindo nessas células um bom potencial de diferenciação.

Em pesquisas com células-tronco coletadas da membrana anminiótica de ratos feita por Marcus et al., (2008), observa-se notável plasticidade tanto *in vivo* quanto *in vitro* e, portanto, considera-se esse tipo celular uma descoberta de grande importância para as pesquisas com terapias regenerativas. Os autores citam também que as células fetais possuem inúmeras vantagens terapêuticas em relação às embrionárias e as adultas, como fácil acessibilidade extraembrionária, crescimento rápido e principalmente, o que nos faz acreditar ser este o melhor tipo celular a ser trabalhado descreve que possui plasticidade similar, mas sem as formações neoplásicas *in vivo* provocadas pelas células-tronco embrionárias.

Acredita-se que as células epiteliais amnióticas possuam capacidade de originar as três camadas germinativas, uma que vez, o epiblasto origina todas as camadas germinativas do embrião. Além disso, a camada epitelial amniótica é originada antes da gastrulação, ou seja, antes da diferenciação e especificação celular. Desta forma, é esperado que as células epiteliais amnióticas possa manter a plasticidade existente nas células da pré-gastrulação do embrião (MIKI et al., 2005).

In't Anker et al. (2004), analisaram através da curva de crescimento, as células-tronco mesenquimais obtidas do fluido amniótico e da membrana amniótica, é concluíram que elas são similares. Com este dado, eles deixaram a hipótese que as células-tronco mesenquimais oriundas do fluido amniótico são pelo menos em parte, derivadas do âmnio. Os mesmos pesquisadores analisaram o fluido amniótico do segundo e último trimestre de gestação em humanos, comprovando que ambos são ricos em células-tronco mesenquimais, e que quando

comparadas com as células-tronco mesenquimais da medula óssea adulta, demonstram um potencial de expansão significativamente maior.

Ilancheran et al. (2009) relataram a plasticidade das células de membrana amniótica humana, em mostrar potencial de diferenciação em cardiomiócitos, células do fígado, células pancreáticas e células neurais, sem apresentar formação de teratomas após transplantes em camundongos imunodeficientes.

Parolini; Caruso (2011) afirmaram que o potencial de aplicações clinicas com o uso de células-tronco derivadas da placenta e da membrana amniótica é muito amplo e evolutivo, sendo que suas aplicações clinicas podem atingir uma variedade de doenças, em especial as associadas a processos degenerativos induzidos por processos inflamatórios e fibróticos.

Uranio et al. (2011) ao analisarem células do fluido amniótico, cordão umbilical e membrana amniótica de cão, demonstraram que estas expressaram o marcador embrionário Oct-4 e três marcadores mesenquimais (CD44, CD184, CD29). Todas as células apresentavam morfologia semelhante a fibroblasto e com alto potencial proliferativo *in vitro*, dobrando sua quantidade a cada passagem. Além disso, os autores relatam que quando elas foram submetidas a meios de cultivo específicos, todas as três linhagens de células se diferenciaram em osteócitos, condrócitos e adipócitos, condizendo com o perfil característico de células-tronco mesenquimais.

Atualmente, a medicina regenerativa com células-tronco tem sido testada em casos de infarto do miocárdio (PERIN et al., 2007) em humanos; no diabetes tipo I (OH et al., 2004) em humanos; em casos de lesão de medula espinhal (HIYAMA et al., 2008) em cães; em enfermidades pulmonares (NEURINGER & RANDELL, 2004) em humanos; no tratamento de leucemias (DEVINE et al., 2000) em humanos; nas perdas ósseas (OLIVEIRA, 2008) em cães; em disfunções musculares (SHIN; TAKEDA, 2007) em humanos; nas tendinites (GUEST et al., 2008) em equinos e nas isquemias renais (SEMEDO et al., 2007) em ratos.

Com as possibilidades de diversos tratamentos, tem ocorrido uma pressão crescente para o melhor entendimento das CT e para que sejam criadas novas opções terapêuticas (FAGOT-LARGEAULT, 2004). As CT entram como matéria prima na bioengenharia tecidual com a perspectiva de reparo e reconstrução de tecidos lesados por doenças crônicas, degenerativas e até mesmo por traumatismos, restaurando sua função ou substituindo células perdidas (FILIP et al., 2004). Vários protocolos de pesquisa vêm demonstrando a segurança e exequibilidade na utilização das células-tronco adultas em doenças como infarto do miocárdio (OHTSUKA et al., 2004), acidente vascular cerebral (YOSHIMURA et al., 2001) e diabetes (VOLTARELLI et al., 2007).

A experimentação laboratorial envolvendo esses tipos de células está evoluindo rapidamente, mas faltam ainda estudos bem fundamentados sobre as diferentes células-tronco de diversos tecidos e métodos de purificação para expansão em cultura (PHILLIPS et al., 2000).

Os tecidos de forma geral possuem reservas de células-tronco adultas para a recuperação de pequenas lesões; o uso das mesmas fornece subsídios a recuperação tecidual provocada por lesões maiores, seja ativando as células-tronco residentes (TAJBAKHSH, 2003), inibindo as reações inflamatórias (TOGNOLI, 2008) ou, ainda, diferenciando-se em células do tecido alvo (VERFAILLIE, 2002a).

As células-tronco adultas ou células-tronco mesenquimais vêm sendo atualmente chamadas de células mesenquimais multipotentes (CEMM), são consideradas uma linhagem de células-tronco somáticas que estão presentes em regiões perivasculares de todos os tecidos adultos, em pequenas quantidades, incluindo medula óssea, tecido adiposo, periósteo, tecido muscular e órgãos parenquimatosos (MEIRELLES et al., 2009).

Estas células expressam um grande número de moléculas bioativas como: moléculas de adesão, proteínas de matriz extracelular, citocinas e receptores para fatores de crescimento, permitindo interações com as demais células produzindo o efeito parácrino comumente descrito. Na interação parácrina, as células migram para o local da injúria, desencadeiam a liberação de diversos fatores solúveis que atuam modulando a resposta inflamatória, a angiogênese e a mitose das células envolvidas no processo de reparação tecidual. (CAPLAN, 2009; KODE et al., 2009; MEIRELLES et al., 2009).

5. MATERIAL E MÉTODO

5.1 Animais utilizados

A tese foi dividida em três partes quanto à utilização do material coletado. Foram coletados 42 animais, sendo 30 destinados à descrição placentária quanto sua morfologia macroscópica e microscópica de luz, eletrônica de varredura e transmissão. A segunda parte do projeto desenvolveu-se a caracterização dos períodos embrionários e fetais dos equinos até 120 dias de gestação (4 meses).

E, a terceira parte abrangeu o método de cultivo celular das membranas amnióticas e vitelinas de 20, 30 e 40 dias de gestação para a qual, foram utilizados 12 animais (n=4, para cada fase gestacional). Para caracterização celular através dos estudos morfológicos e a expressão de marcadores, avaliação do potencial carcinogênico e funcional através de ensaios de diferenciação foram utilizadas as amostras de saco vitelino e membrana amniótica de embriões de 30 dias de gestação. As amostras de saco vitelino e membrana foram coletadas de éguas adultas, sem raça definida originárias do frigorífico Miramar, sediado na cidade de Pelotas, Rio Grande do Sul.

5.1.1 Estudo do desenvolvimento embriológico e das membranas fetais

Os 42 embriões foram coletados, e estes foram pesados em balança analítica e mensurados com auxílio de um paquímetro de aço inoxidável, o qual foi obtido através da metodologia preconizada por Evans e Sack (1973) a mensuração ápice sacral (A.S.) da extremidade da cabeça a última vértebra sacral (“Crow-Rump” - CR) (Figura 2) e (Tabela 1). Associadas às medidas do CR foram avaliadas as características morfológicas externas do desenvolvimento embrionário para melhor definir os períodos gestacionais.

Após a mensuração os embriões/fetos foram fixados em formaldeído 10%, paraformaldeído 4% e glutaraldeído 2,5% em tampão fosfato 0,1M pH 7,4, para posterior descrição morfológica seguindo a nomenclatura utilizada conforme a *Nomina Anatomica Veterinaria* (1992) e a *Nomina Embryologica Veterinaria* (1994).

Figura 2 - Curva de crescimento dos equinos por meio da mensuração do comprimento crânio-caudal do animal, extraída de Evans e Sack (1973).

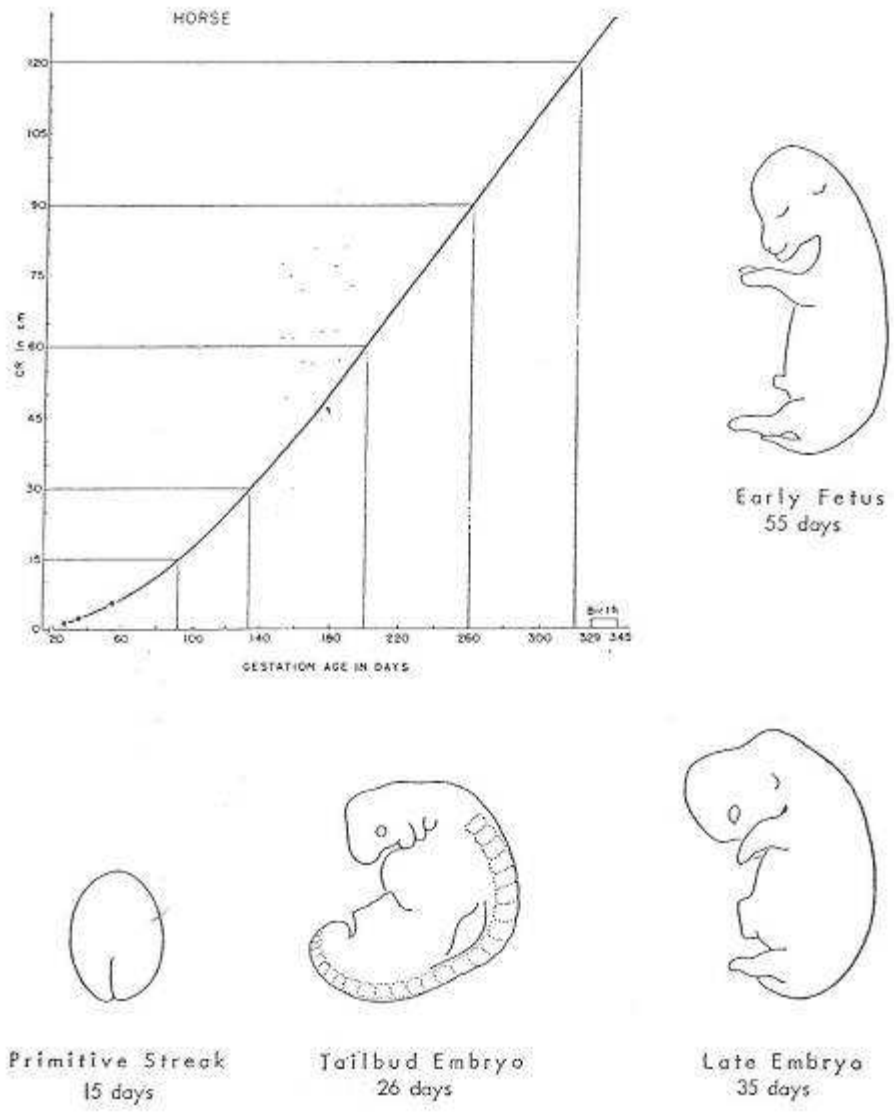

As membranas embrionárias foram fixadas em formaldeído 10%, paraformaldeído 4% e glutaraldeído 2,5% em tampão fosfato 0,1M pH 7,4. As mesmas foram caracterizadas através de análises macroscópicas, microscópicas de luz (TOLOSA et al., 2003) e ultra-estrutural (varredura e transmissão) (ASSIS NETO, 2005).

Tabela 1 - Identificação dos embriões coletados, comprimento em centímetros, idade estimada pelo método de Evans e Sack e peso

Grupos (embriões em cm)	Identificação	CR (cm)	Idade baseada Evans e Sack (dias)	Peso (g)
Medida da circunferência da vesícula embrionária	E27	0,3	8	-
	E42	0,4	10	0,038
	E25	0,6	11	0,104
	E24	0,9	14	0,162
	E2	1,0	15	0,193
	E22	1,0	15	0,183
	E39	1,1	16	0,307
	E23	1,1	16	0,315
Grupo I	E38	1,4	19	0,354
	E37	1,4	19	0,344
	E41	1,4	30	0,373
	E7	1,6	21	0,543
	E40	1,6	21	0,566
	E21	1,9	24	1,397
0 a 3 cm	E26	2,0	25	1,365
	E35	2,0	25	1,352
	E9	2,1	26	1,207
	E36	2,1	26	1,622
	E31	2,1	26	1,191
	E3	2.2	27	1,391
	E34	2,3	28	1,985
	E6	2,3	28	1,64
	E28	2,9	34	2,861
	E20	3,0	35	-
Grupo II	E1	3,1	36	2,307
	E4	3,2	37	3,312
	E29	3,3	38	3,614
3,1 a 6,0 cm	E30	3,3	38	3,410
	E33	3,4	39	3,919
	E8	3,6	40	3,064
	E5	4,6	47	4,315
Grupo III	E10	6,1	54	9,3
6,1 a 9,0 cm	E11	6,7	57	10,9
	E32	7,0	60	-
Grupo IV 9,1 a 12,0 cm	E16	10,3	71	46,5
Grupo V	E19	12,3	79	84,5
12,1 a 15,0 cm	E14	14	86	103,4
	E18	14,4	88	133,5
Grupo VI	E12	16,5	96	194,5
15,1 a 18,0 cm	E17	17	98	222,5
Grupo VII	E15	19,4	105	334,6
18,1 a 21 cm	E13	20,2	107	400,0

5.1.2 Técnica de Alizarina

Para a técnica de Alizarina, foi utilizado um feto, o E32 de 60 dias com CR de 7,0 cm. Este foi submetido ao Método de Dingerkus (modificado).

Os conceptos estavam fixados em formaldeído a 10%. Posteriormente, os órgãos internos, a pele e o tecido adiposo foram retirados e o corpo permaneceu em água destilada por 72 horas, a qual foi trocada a cada 24 horas. Em seguida, o concepto foi colocado em uma solução de 10 mg de corante Alcian blue, 80 ml de álcool etílico 95% e 20 ml de ácido acético glacial, permanecendo refrigerados por 48 horas.

Após este procedimento, o animal foi transferido para o álcool etílico 95%. Este foi trocado três vezes por dia durante três dias. O animal foi ainda submetido a uma rehidratação alcoólica. Primeiro passou-se para o álcool 90%, em seguida 80%, depois 70%, 40%, 15% e finalmente para a água destilada. O animal foi mudado de solução cada vez que afundava.

O feto foi colocado então em uma solução saturada de 30 ml de borato de sódio e 70 ml de água destilada durante 72 horas e, em seguida, transferido para uma solução de 5 gramas de hidróxido de potássio, 100 ml de água destilada e 5mg do corante Alizarina Red. O feto permaneceu nesta solução durante cinco horas. Posteriormente foi transferido para uma solução de glicerina e água destilada, sendo que a primeira solução tinha a proporção de glicerina-água (1:3), a segunda solução utilizada tinha a proporção (1:1), a terceira (3:1) e por último, glicerina pura. O animal foi mudado de solução cada vez que afundava. Ao final, o animal foi estocado em glicerina com cristais de timol e fotodocumentado para posterior descrição.

5.1.3 Imunohistoquímica

A detecção de linhagem de células pluripotentes nos embriões equinos procedeu-se por meio do protocolo esquematizado. Mas antes os embriões fixados em paraformaldeído a 4 % passaram por todo o processo de desidratação, diafanização e inclusão em paraplast; em seguida cortes de 5µm foram depositados em lâminas silanizadas sempre em número

suficiente para haver ao menos um dos cortes como controle negativo. Foi utilizado o anticorpo Oct-3/4 (mouse monoclonal antibody – Sta. Cruz Biotechnology, sc:5279).

Após a desparafinização das lâminas em estufa e em seguida a passagem por três baterias de xilol de 30 minutos cada, os cortes sofreram rehidratação em alcoóis regressivos de 100 a 70%, seguidos de água corrente, água destilada e PBS no qual as lâminas ficaram depositadas por 12 hs (overnight). No dia seguinte iniciou-se o bloqueio da peroxidase com peróxido de hidrogênio por 20 minutos e novamente alcoóis 95, 70% e água destilada por 5 min cada. Após o bloqueio os cortes receberam tampão citrato fervente por 5 min para a abertura dos sítios de ligação, em seguida deu-se o esfriamento da solução por cerca de 20 min e a lavagem das lâminas em água destilada e PBS ambos por 5 min cada. A próxima etapa consistiu no bloqueio das proteínas indesejáveis por meio do “protein block” (DAKO) por 45 min em câmara úmida; em seguida foi depositada uma gota do anticorpo primário (Oct-4) diluído na proporção desejada (1:300, 1:400 e 1:500). A reação permaneceu nas lâminas em câmara úmida por 12 horas (overnight) em geladeira. Após a limpeza das lâminas banhadas em PBS por três vezes de 5 min se deu à aplicação do anticorpo secundário que permaneceu nos cortes por mais 45 min em câmara úmida. Em seguida nova lavagem com PBS 3 vezes de 5 min cada antecedeu a aplicação da estreptavidina nos cortes por novos 45 min em câmara úmida. Após nova lavagem com PBS por 5 min três vezes seguidas finalmente iniciou-se o processo de revelação com DAB por mais 5 min. E, seguiram-se às baterias de álcool 95 e 100%, álcool xilol e xilol para somente então serem montadas as lâminas com cola permount e lamínula para proteção dos cortes. Sempre em cada uma das lâminas, um dos cortes na etapa de recebimento do anticorpo primário recebia solução de PBS ficando assim sem a reação imunohistoquímica para servir de controlo do protocolo.

5.2 Coleta do saco vitelino e âmnio de equino

Para o isolamento e análise das células provenientes do saco vitelino e âmnio equino, os úteros das éguas com período gestacional de 20, 30 e 40 dias foram coletados durante o abate dos animais no frigorífico supracitado, e transportadas para o Laboratório de Células-Tronco do setor de Anatomia dos Animais Domésticos e Silvestres da Faculdade de Medicina Veterinária e Zootecnia de São Paulo-USP (FMVZ-USP).

Para a obtenção das amostras, foi realizada uma incisão cirúrgica no saco gestacional, a fim de promover a exposição dos embriões, bem como os anexos fetais. Inicialmente separamos membranas fetais, com o objetivo de isolar o saco vitelino e âmnio, os quais foram coletados e acondicionados separadamente em placas de petri com solução de PBS-L (tampão salina fosfato ou do inglês *Phosphatase Buffer Solution* - Livre de Cálcio e Magnésio).

5.3 Estabelecimento da linhagem de células do saco vitelino e âmnio

5.3.1. Protocolo de cultivo celular para o saco vitelino e âmnio pela técnica de explante.

As amostras acondicionadas nas placas de petri foram levadas para um fluxo laminar, de forma que os materiais utilizados, a superfície de contato e o ambiente estavam esterilizados, reduzindo assim as chances de qualquer tipo de contaminação das amostras do meio de cultura.

Os tecidos vitelínicos e amnióticos coletados acima foram lavados 3 vezes em solução de PBS-L. Estas estruturas foram maceradas manualmente (fragmentação mecânica), com auxílio de uma lâmina de bisturi até a obtenção de um homogeneizado dos fragmentos de tecidos, em torno de 3 mm de diâmetro.

Os fragmentos vitelínicos e amnióticos foram colocados em garrafas de cultivo de 25 cm^2, as quais estavam previamente preenchidas com 1 ml de soro fetal bovino. Após 24 horas, as garrafas foram preenchidas com 5 ml de meio de cultivo meio α-MEM (LGC Biotecnologia, São Paulo, Brasil), suplementado com 20% de soro fetal bovino definido (SFB-Hyclone), 1% de aminoácidos não essenciais (Invitrogen, CA, EUA), 1% de glutamina(Invitrogen) e 1% de antibiótico (200 U/ml de penicilina, 200 mg/ml de estreptomicina – Invitrogen), as quais foram incubadas a uma atmosfera úmida de 5% de CO2 a 37°C.

5.4 Expansão Celular

As células derivadas do saco vitelino e âmnio, por apresentarem característica de adesão ao substrato, necessitam sofrer desagregação enzimática, à medida que atingem confluência em torno de 80%. Para tanto, a expansão celular destas células deve ser realizada após a dissociação. Primeiramente, meio de cultivo existente na garrafa foi removido e as células foram lavadas com PBS-L, para a retirada de todo o resíduo do meio de cultivo e, em seguida foi acrescido 1 ml de tripsina a 0,25% (*Tryple Express* – Invitrogen) permanecendo encubada por 5 minutos a 37ºC.

Após este período, as garrafas foram analisadas por microscopia visando observar se o desprendimento celular havia ocorrido totalmente sendo assim, 5 ml de meio de cultivo suplementado com SFB foram adicionados, para a inativação da tripsina. Em seguida, toda suspensão celular foi aspirada e transferida para um tubo cônico tipo falcon. Seguidamente os tubos foram centrifugados por 1000 rpm durante 5 minutos e o precipitado resultante da centrifugação foi ressuspendido em 1 ml de meio de cultura, para a contagem celular, sendo posteriormente transferido para garrafas de cultivo contendo o meio. As células foram novamente mantidas em atmosfera úmida contendo 5% de CO_2 a 37°C.

A morfologia microscópica das células derivadas do cultivo foram fotografadas e avaliadas, periodicamente através do microscópio invertido NIKON ECLIPSE TS-100.

5.5 Análise de criopreservação das células

Alíquotas de $1x10^6$ células derivadas do saco vitelino e tecido amniótico foram congeladas para realização de experimentos futuros. As células derivadas do saco vitelino e âmnio derivadas foram submetidas à digestão enzimática como descrito acima e aproximadamente um milhão de células foram ressuspendidas em 1,5 ml de meio de congelamento contendo 45% de α-MEM, 45% de SFB (Invitrogen), 10% de DMSO (LGC-Bio) e igualmente distribuídas em criotubos (Corning). Seguido este procedimento, os criotubos com meio de congelamento, seguiram o protocolo segundo Silva (2007) onde

permaneceram por 30 minutos a -4ºC, 4 horas a -20ºC, 12 horas em temperatura a -40ºC para depois serem transferidas para um tambor de nitrogênio líquido, onde permaneceram armazenadas a uma temperatura de -196ºC.

Quando necessário, as células foram submetidas ao descongelamento rápido no banho-maria a 37ºC. Depois de descongelada, a suspensão celular contida nos criotubos (corning) foi transferida para tubos cônico de polipropileno de 15 ml contendo aproximadamente 9 ml de meio de cultivo suplementado com SFB. Em seguida, as células foram centrifugadas a 1000 rpm por 5 minutos. Após centrifugação, o sobrenadante foi desprezado e as células foram ressuspendidas em meio de cultivo, transferidas para garrafas de 25 cm2 e mantidas em atmosfera úmida contendo 5% de CO2 a 37°C para expansão celular.

5.6 Análise Morfológica das células

A morfologia microscópica das células derivadas do cultivo foram fotografadas e avaliadas, periodicamente através do microscópio invertido NIKON ECLIPSE TS-100.

5.7 Avaliação do crescimento celular: curva de crescimento

Com a finalidade de avaliar a capacidade de expansão e replicação celular, realizamos o cálculo da curva de crescimento. Esta foi será avaliada periodicamente com intervalo de 24 horas entre cada repique, a partir do repique inicial, seguindo o cálculo abaixo descrito:

$$\frac{\text{número total de células x } 10^4 \text{ x volume de meio suspensão}}{\text{número de quadrados contatos}} =$$

Depois de realizada a contagem, as células eram divididas de tal modo, que todas as garrafas tivessem mesma quantidade celular X, isto só é possível com a utilização da regra abaixo relacionada:

número total de células x 10^5----------volume de meio ressuspendido
número de células desejadas----------X

Feito realizado a contagem, as mesmas foram transferidas para as garrafas de cultivo, as quais estavam previamente preenchidas com o meio de cultura, sendo posteriormente acondicionadas na estufa a 37° C em atmosfera úmida contendo de 5% de CO_2.

5.8 Ensaio de unidade formadora de colônia

Para avaliar a capacidade de formar colônia das células progenitoras do saco vitelino e âmnio, foram realizados ensaios de CFU-f. Para isto células em P1 foram plaqueadas em placas de cultivo com área de 90 mm de diâmetro (corning). As células foram mantidas por dez dias em cultivo e o meio foi trocado a cada três dias. Apos este período as células foram fixadas em solução de paraformaldeido a 4% e coradas com cristal de violeta. O valor considerado para o cálculo da quantificação das CFU-f foi o número total de colônias com mais de 50 células no “10° dia” de cultivo, dividido pelo número total de células progenitoras plaqueadas. Adaptado de Tondreau et al. (2004).

5.9 Análise Citogenética

O protocolo de citogenética foi dividido em três etapas. A primeira etapa baseia-se no preparo das células em cultura (obtenção de metáfases); a segunda é a fixação das células e a terceira é a confecção de lâminas com avaliação das metáfases e procedimentos de colorações. A primeira etapa é crucial, onde e necessário um grande número de metáfases. Para isto, fatores de crescimento que estimulem a proliferação celular e consequentemente o número de metáfases foram utilizados. Utilizou-se 1% do suplemento AMNIOMAX (GIBCO) por 24 horas, para estimular o crescimento celular. Para alongar os cromossomos, foi utilizado brometo de etidio na concentração de 1,5 kg/ml por 3,5 horas. Em seguida para

interromper o ciclo celular foi utilizado Colcemida (Invitrogen) na concentração final 0,02kg/ml por 1,5 horas. Apos este período, foi iniciada a coleta das células em estagio de metáfase, com auxílio de tripsina 0,12%. Após 3 a 5 minutos as células foram coletadas e centrifugadas a 1000rpm por 5 minutos. Em seguida, as células foram incubadas por 30 minutos com solução hipotônica (KCl 0,075M) em estufa a 37ºC a fim de sensibilizar a membrana celular. Após este procedimento, a etapa de fixação das células foi iniciada com a utilização de metanol e acido acético na proporção 3:1, adicionando 10 gotas deste fixador na suspensão celular. Em seguida, as células foram incubadas por 20 minutos a 4ºC. A suspensão foi centrifugada a 1000rpm por 5 minutos e o sobrenadante desprezado. Em seguida foi adicionado 2 ml do mesmo fixador gelado e armazenou-se a -20°C. A próxima etapa do protocolo de citogenética e a confecção de lâminas para avaliar a qualidade dos cromossomos. Para promover a limpeza das lâminas, estas foram mergulhadas na solução sulfocromica por 1 hora, sendo posteriormente lavadas em água corrente e água destilada. Após, a suspensão foi gotejada na lâmina e seca a temperatura ambiente. As lâminas foram coradas com Giemsa por 5 minutos. Em seguida as metáfases foram fotodocumentadas com auxílio do microscópio de luz.

5.10 Análise Imunocitoquímica

Células provenientes do saco vitelino e da membrana amniótica foram cultivadas em placas de 24 orifícios sob lamínulas de vidro. Após 48 horas, todo o meio de cultivo foi retirado e as células foram lavadas com solução de PBS por uma vez, para a retirada de todos os restos celulares. Posteriormente as células foram fixadas por 1 hora em solução de paraformaldeído a 4%.

Em seguida, as células foram lavadas por 3 vezes de 5 min cada em tampão de lavagem contendo 20 mM Tris-HCl, pH 7.4, 0.15 M NaCl, 0.05% Tween-20. Após fixação as células foram novamente lavadas com tampão de lavagem por 3 vezes de 5 min cada e permeabilizadas com 0,1 % de Triton X-100 durante 15 min a temperatura ambiente. Ao final da permeabilização, as células foram lavadas novamente com tampão de lavagem por 3 vezes de 5 minutos cada lavagem.

O bloqueio foi feito com 5 % de soro albumina bovino (BSA) durante 30 minutos a temperatura ambiente. Em seguida, as células foram incubadas com anticorpos primários diluídos de acordo com o quadro 1 em câmera úmida por 16 h a 4ºC. Após o período de incubação dos anticorpos primários, as células foram lavadas por três vezes com tampão de lavagem e anticorpos secundários diluídos 1:200 marcados com FITC (Quadro 2) foram adicionados e incubados por 1 h em temperatura ambiente. As lâminas foram montadas em meio de montagem Vectashield com 4',6-diamidino-2-phenylindole (DAPI; Vector Laboratories, Burlingame, CA, USA) e a imunoreatividade foi avaliada em microscopia de epifluorescência (Microscópio de Fluorescência Axioskopz e câmera axios cam HRC, Zeiss, Germany).

Quadro 1 - Anticorpos primários utilizados para caracterização das células do saco vitelino e membrana amniótica equina através da técnica de imunocitoquímica

Anticorpo	Diluição	Catálogo	Empresa
Anti-Oct4 (monoclonal-camundongo)	1:50	SC-5279	Santa Cruz Biotechnology (CA, U.S.A)
Anti-Nanog (policlonal-cabra)	1:50	SC-30331	Santa Cruz Biotechnology
Anti-citoqueratina 18 (monoclonal-camundongo)	1:50	SC-32329	Santa Cruz Biotechnology
Anti-PCNA3 (monoclonal-camundongo)	1:50	SC-56	Santa Cruz Biotechnology
Vimentina	1:50	SC-73259	Santa Cruz Biotechology
SSEA-3 (monoclonal-rato)	1:50	MAB4303	Millipori

Quadro 2 - Anticorpos secundários utilizados para caracterização das células do saco vitelino equino através da técnica de imunocitoquímica

Anticorpos	Diluição	Empresa
anti- IgG de camundongo – conjugado a FITC	1:200	Santa Cruz Biotechnology
anti- IgG de cabra - conjugado a FITC	1:200	Santa Cruz Biotechnology

5.11 Análise dos marcadores por citometria de fluxo para as células do Saco Vitelino e Membrana Amniótica

Após o crescimento e expansão celular, as células do saco vitelino e da membrana amniótica foram tripsinizadas e inativadas com soro fetal bovino, e em seguida foram colocadas em tubos de 15 mL em câmara de fluxo laminar previamente esterilizada com álcool 70% e UV durante 20 minutos. Em seguida o material foi centrifugado à 1500 rpm durante 10 minutos para a formação do precipitado celular. Após a centrifugação, foi descartado o sobrenadante e ressuspendido em 5 mL de solução salina 0,9% para lavagem, centrifugado à 1500 rpm durante 10 minutos. Após a centrifugação foi descartado novamente o sobrenadante e acrescentado o tampão FACs Flow, a suspensão foi transferida para tubos de citometria em duplicatas, e adicionados 1µl dos seguintes anticorpos primários por 2 horas a 4ºC: CD34 (R&D Systems) , CD90 (R&D Systems), CD45 (R&D Systems), CD105 (Santa Cruz Biotechnology), STRO-1 (Santa Cruz Biotechnology), Oct3/4 e Nanog (Santa Cruz Biotechnology). As analises de expressão foram realizadas em Citômetro de Fluxo FACS Calibur em 10.000 eventos, e as aquisições analisadas pelo programa Win Mdi 2.8. A expressão de marcadores foi determinada pela comparação com um isotipo controle marcado com o fluorocromo FITC inespecífico. Para a avaliação da expressão dos anticorpos citoplasmáticos e nucleares Oct3/4, Stro-1 e Nanog, as células foram permeabilizadas previamente com 10 µl de Triton X-100 (0,1%) por 30 minutos antes da adição dos anticorpos primários específicos. Após 2 horas de incubação nos anticorpos primários, os tubos contendo Nanog, CD105, CD45 e Oct3/4 foram adicionados 2µl do anticorpo secundário conjugado a FITC (Polyclonal Goat Anti-Mouse Immunoglobulins FITC DAKO).

5.12 Diferenciação das Células do Saco Vitelino e da Membrana Amniótica em adipócitos, osteócitos e condrócitos

As células de ambas as linhagens foram induzidas à diferenciação em adipócitos, osteócitos e condrócitos.

5.12.1 Adipócitos e Osteócitos

Alíquotas de 1 mL contendo 40.000 células/mL (diferenciação em adipócitos e osteócitos) e 5.000 células/mL (controle) foram cultivadas em placas de 24 poços com lamínulas para a realização de estudos morfológicos. A diferenciação foi iniciada no mínimo quando à aderência e confluência estavam em torno de 80%. Nesta ocasião, todo o meio de cultura foi removido e, a seguir, foi adicionado 1 mL de meio de indução (adipócitos ou osteócitos) ou somente o meio α-MEM 15% SFB no controle. As placas foram reincubadas em estufa úmida a 37ºC com 5% de CO_2 e metade do meio foi trocado 2 vezes por semana. O meio utilizado para troca continha o dobro da concentração dos agentes indutores. As amostras foram cultivadas em estufa úmida a 37ºC com 5% de CO_2 por aproximadamente 21 dias até a diferenciação celular e monitoradas em microscópio de luz invertido.

O meio utilizado para a indução da diferenciação em adipócitos foi o α-MEM 15% SBF, suplementado com 10 μM de dexametasona (Decadron injetável, Schering-Plough, SP, Brasil), 10 μg/mL de insulina (Sigma-Aldrich, St. Louis, MO, EUA) e 100 mM de indometacina (Sigma-Aldrich) e para os osteócitos o α-MEM 7,5% SBF suplementado com 0,10 μM de dexametasona (Schering-Plough), 100 μM de ácido ascórbico (Sigma-Aldrich) e 10 mM de β-glicerolfosfato (Reagem, Rio de Janeiro, RJ, Brasil).

As células diferenciadas em adipócitos e os seus controles foram fixados em solução de paraformaldeído a 4%, por 15 minutos, à temperatura ambiente, e após, lavados em água destilada e incubados em álcool 70% por 2 a 3 minutos. A seguir, foram coradas com a solução de sudan II-escarlate por 2 a 5 minutos, lavadas em álcool 70% e em água corrente e contra-coradas com hematoxilina de Harris por 2 minutos. O material foi montado em glicerina.

As células diferenciadas em osteócitos e os seus controles foram fixados em paraformaldeído a 4% por 15 minutos à temperatura ambiente. Em seguida, foram lavadas em água destilada e coradas com solução de nitrato de prata a 5%, no escuro por 30 minutos. Posteriormente, foram lavadas em água destilada, expostas a lâmpada de 100W por 60 minutos (coloração Von Kossa) e então, lavadas rapidamente com tiossulfato de sódio a 5%, contra-coradas com hematoxilina de Harris, submetidas ao processo de diafinização e a seguir, montadas em permout.

5.12.2 Condrócitos

Para a diferenciação em condrócitos uma suspensão celular contendo 10^6 de células indiferenciadas, foi ressuspensa em meio indutor em um tubo cônico de polipropileno de 15 mL e então, centrifugada a 1200 rpm por 5 minutos. O botão celular obtido foi cultivado no próprio tubo, em estufa úmida, a 37ºC com 5% de CO_2 e o metade do meio de cultivo foi cuidadosamente removido e um 1 ml de meio foi adicionado 2 vezes por semana. Após 21 dias, a amostra foi lavada com PBS e fixada em solução de paraformaldeído 4% por 2 horas. A seguir, a amostra foi diafanizada em banhos sucessivos de álcool a 50, 70, 90%, seguidos de três banhos a 100% com duração de 10 minutos cada. Na seqüência, recebeu dois banhos de xilol com duração de 2 minutos, respectivamente, e então, foi colocada em banho com *paraplast* liquido a 60ºC, em estufa seca, por 30 minutos e incluída em *paraplast*. Foram realizados cortes de 4 μm e colocados sobre lâminas previamente silanizadas.

O meio utilizado para a indução da diferenciação em condrócitos foi o StemPro® Chondrogenesis Differentiation Kit (GIBCO – Ivitrogen cell culture).

As amostras diferenciadas em condrócitos foram desparafinizadas em banhos de xilol e série decrescente de alcoóis. A seguir, foram lavadas em água corrente e após em água destilada. Na sequencia, foram coradas com Tricomo de Masson e Picrosirius. As laminas coradas com Picrosirius foram analisadas no programa ImageJ para contagem de colágeno.

5.13 Análise do potencial carcinogênico das células-tronco do saco vitelino e membrana amniótica eqüina em camundongos imunossuprimido NUDE

Após a caracterização *in vitro* das células-tronco do saco vitelino e membrana amniótica, foi avaliado o potencial teratogênico em camundongos imunossuprimidos, nude. Inicialmente, as células foram lavadas com PBS e tripsinizadas seguindo protocolo de repique celular. Em seguida, as células foram centrifugadas por cinco minutos a 1200 rpm e novamente lavadas com PBS. Essa lavagem foi repetida por duas vezes. Posteriormente, o precipitado com aproximadamente um milhão de células foi ressuspendido em 50 μl de

solução fisiológica e aplicadas via intramuscular no membro pélvico esquerdo dos camundongos imunossuprimidos com o auxílio de uma seringa de insulina. A avaliação da ocorrência de formação tumoral foi realizada durante oito semanas (60 dias), e uma vez por semana verificou-se a presença de formação tumoral. Ao fim deste período, os animais foram eutanasiados e fragmentos de tecidos tais como: coração, pulmão, fígado, rim e a musculatura na qual foram injetadas as células, foram coletados e processados para analise microscópica.

6 RESULTADOS

Os resultados parciais foram subdivididos em aspectos macroscópicos das membranas fetais, análise por microscopia de luz, eletrônica de varredura e eletrônica de transmissão, morfologia dos embriões/fetos e cultivo e caracterização das células-tronco das membranas vitelinas e amnióticas.

6.1 Análise macroscópica e microscopia de luz das membranas embrionárias

6.1.1 Córion

Os aspectos macroscópicos do córion assemelharam-se a de outras espécies domésticas. É a membrana mais externa ao embrião e está relacionada diretamente com o epitélio uterino. Visualmente possui aspecto frondoso com coloração parda em relação às outras membranas embrionárias. Envolve todo o embrião e as outras membranas e fusiona-se com o alantóide e com o âmnio. É ricamente vascularizado em seu mesênquima, porém estes vasos jamais se fundem com os vasos maternos, com os quais mantém íntima relação. Comunica-se com o cordão umbilical através de seus vasos permitindo as verdadeiras trocas materno-fetais assim (Figura 3). Como a relação entre o córion e o epitélio uterino é tênue, o córion podia ser descolado do útero sem resistência, caracterizando a placenta equina epiteliocorial.

Quando observado sob microscopia de luz o córion era constituído por epitélio colunar e mesênquima ricamente vascularizado. Os vasos coriônicos eram muito próximos da membrana basal, ocorrendo muitas vezes, inexistência de mesênquima, diminuindo a barreira placentária, o que facilita as trocas materno-fetais. Nos equinos o epitélio trofoblástico apresentou monocamada de células uninucleadas entremeadas por células bi ou multinucleadas, marcadas pela reação histoquímica de PAS, evidenciando capacidade de síntese por estas células (Figuras 4, 6, 9, 10, 11 e 12).

6.1.2 Alantóide

Macroscopicamente o alantóide era bem desenvolvido e bastante vascularizado, mantendo íntimo contato com o córion, apesar do estagio inicial de desenvolvimento. A vascularização do alantóide mesmo no início do desenvolvimento era muito rica, evidenciando vasos calibrosos. Nesta fase o córion e o alantóide eram facilmente desconectados, evidenciando a não fusão de seus vasos na base coriônica. Em algumas porções próximas do embrião ocorre o contato com o âmnio como visualizado na figura 3.

Microscopicamente o alantóide possui epitélio simples pavimentoso, e mesênquima no qual estão contidos seus vasos. A membrana pode ser confundida com o âmnio em algumas condições, diferenciando-se pela intensa vascularização. Este mesênquima aparece fundido com o mesênquima do âmnio e do córion, formando as membranas córioalantóide e amniocoriônica. O mesênquima possuía poucas células e grande quantidade de matriz de espessura variável dependendo da localização, repleto de vasos contendo eritroblastos (Figuras 4, 6, 7, 8, 9, 10, 11 e 12).

6.1.3 Âmnio

O âmnio nos animais estudados era uma membrana avascular, delgada e repleta de líquido em pequena quantidade, devido ao início de seu desenvolvimento. Durante dissecação das membranas era a mais interna diretamente relacionada ao embrião. Durante esta fase gestacional a cavidade amniótica era relativamente pequena quando comparada às outras fases em estágios de gestação mais avançados, porém já se relacionava com outras membranas. O líquido apresentou-se límpido e levemente viscoso. Nesta fase o âmnio estava pouco relacionado ao córion devido ao seu estágio inicial de desenvolvimento (Figura 3).

Histologicamente o âmnio era constituído por uma única camada de células pavimentosas, membrana basal e mesênquima. Em nossos estudos, em regiões coletadas próximas ao embrião, observou-se relação desta membrana com o alantóide, cujo epitélio era simples pavimentoso, e o mesênquima apresenta vasos sanguíneos (Figuras 4, 7, 10 e 11).

6.1.4 Saco vitelino

Macroscopicamente o saco vitelino encontrava-se nos embriões estudados. O mesmo se conectava ao intestino médio. Em nosso estudo verificou-se a presença macroscópica passível de dissecação nos animais com desenvolvimento até 40 dias (Figura 3). Este anexo aparece com aspecto amarelado em forma de saco que surge do intestino médio do embrião e alonga-se crânio caudalmente ao eixo embrionário na porção justa placentária do cordão umbilical.

Microscopicamente o saco vitelino era constituído por duas camadas celulares entremeada por mesênquima vascularizado. A mais interna em contato com o vitelo corresponde ao mesotélio (epitélio globoso), a mais externa corresponde a uma monocamada de células voltada para a camada celomática, contendo células cúbicas e arredondadas com núcleos esféricos, denominadas de hemangioblastos. A camada intermediária é constituída pelo mesênquima ricamente vascularizado. Neste mesênquima formam-se as ilhas vasculares, cujo lúmen podem ser encontradas as células precursoras do sangue. As ilhas vasculares eram bastante evidentes desde o início do desenvolvimento, mostrando que a hematopoiese é muito precoce também nos equinos. As células vitelinas da camada interna possuíam aspecto secretório, com ápice em forma de gotículas secretórias (exocitose), enquanto que as células da camada externa possuíam aspecto arredondado ou cúbico com núcleos bastante esféricos com um ou dois nucléolos (Figuras 4 e 5).

6.1.5 Cinta coriônica

A cinta coriônica estava presente nos embriões em inicio de gestação. Macroscopicamente aparece como um halo ao redor do concepto no ponto onde as membranas do alantóide e saco vitelino de encontram. Possui coloração diferenciada das demais membranas, sendo mais espessa e opaca. Esta região era evidente nos embriões estudados até 47 dias de gestação (Figura 3).

Microscopicamente as células do epitélio coriônico na região da cinta coriônica são semelhantes às células trofoblásticas do córion. Nesta região foram observados

pregueamentos do mesênquima resultando em vilos coriônicos. O mesênquima nesta região torna-se espessado com fibras colágenas espessas de alta densidade. Existia neste epitélio da cinta coriônica, células bi e multinucleadas que se diferenciaram das demais células colunares (Figura 6).

Figura 3 - Fotografias dos anexos embrionários de equino. Em A, vista geral da placenta equina; observar a fusão do córion com o alantóide (CA) e o saco vitelino na região ventral ao embrião (seta). Em B, cinta coriônica. Em C, notar o âmnio avascular (A). Em D, observar os vasos provenientes do alantóide (setas), o embrião exposto (E) e o âmnio (A). Barra 1cm.

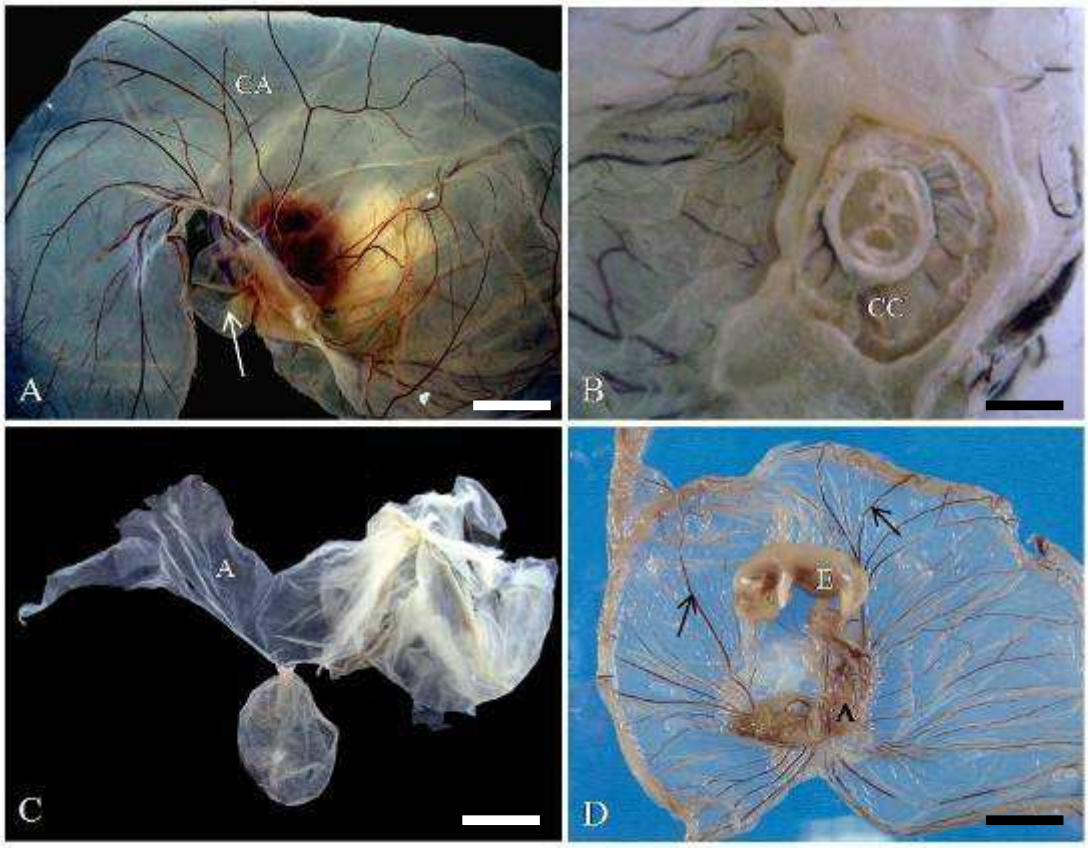

Figura 4 - Fotomicrografias do Grupo I– Em A, observar a membrana alantóide com o epitélio pavimentoso (EP) e mesênquima (M) - Picrosírius; Em B, âmnio (A) e alantóide (AL) - HE; Em C, saco vitelino e ilhas vasculares (seta) - Tricrômio de Masson; Em D, córion (C) e saco vitelino (SV) - Azul de Toluidina

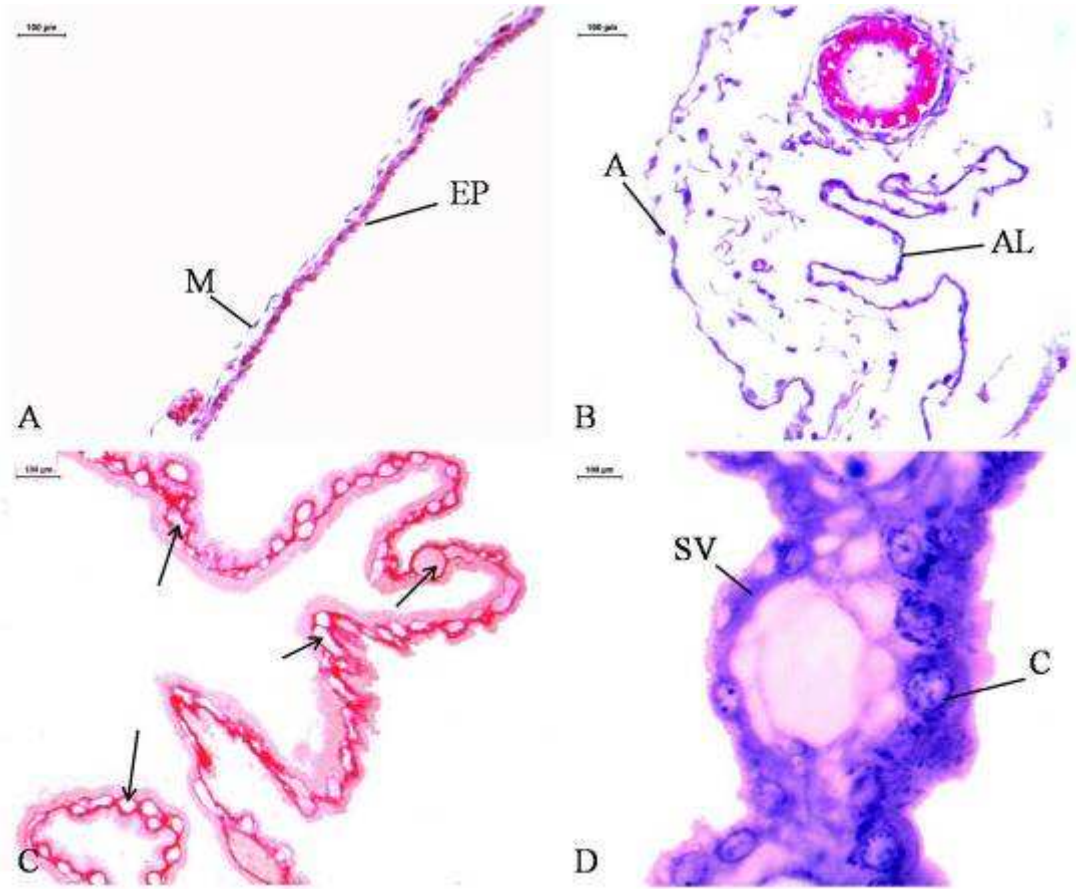

Figura 5 – Fotomicrografias dos Grupos I e II – Em A, B, C, D, E e F saco vitelino evidenciando sua estrutura histológica composto por três camadas: M – mesotélio com células globosas e ápice secretor, E – células cúbicas e núcleos esféricos, IV – ilhas vasculares com células sanguíneas nucleadas, Me - mesênquima. Coloração A, B e E - HE; C, D e F- picrosírius

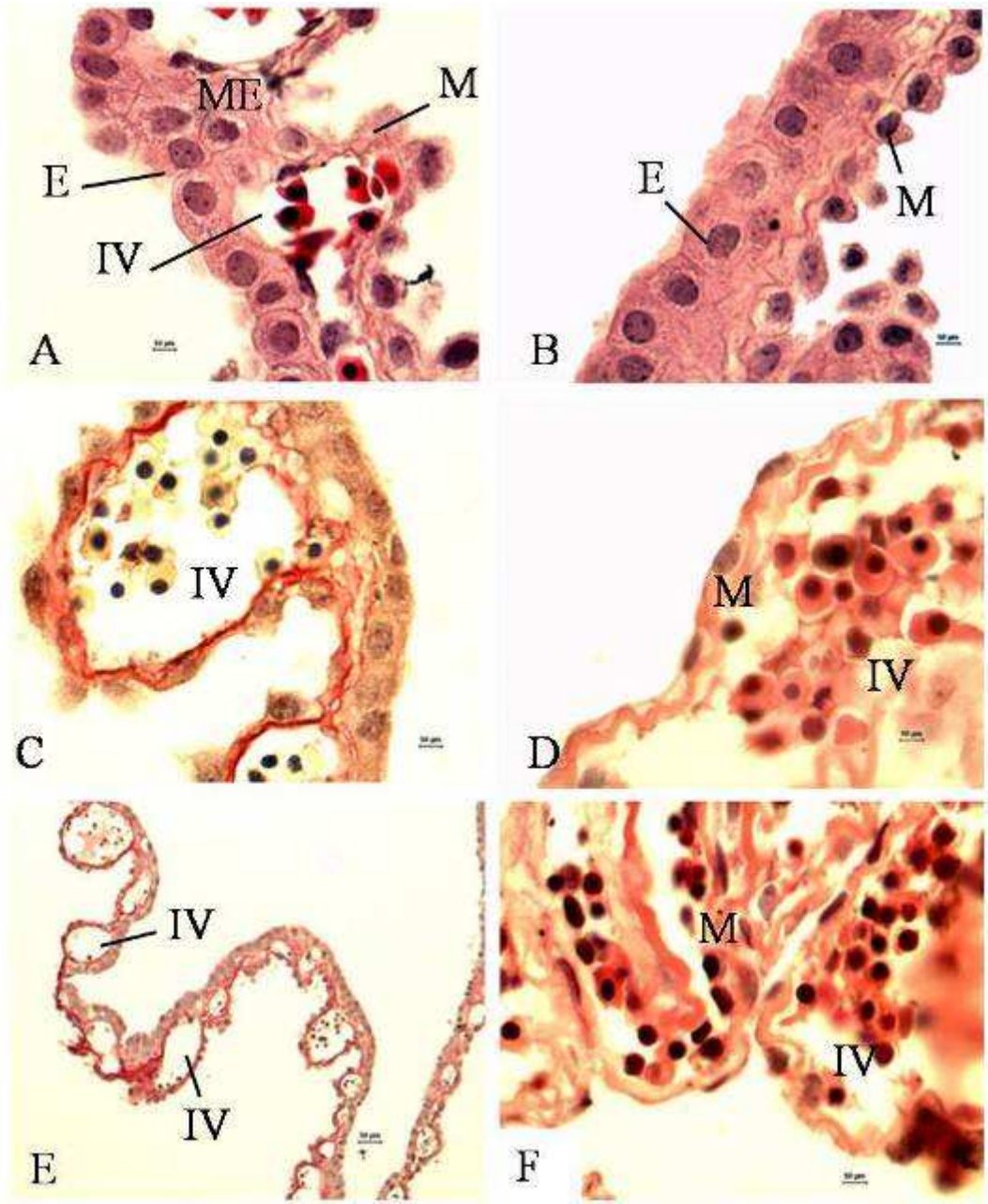

Figura 6 - Fotomicrografias – Em A, alantóide (A) e vaso (V) - picrosírius; Em B e D, cinta coriônica (CC) e epitélio trofoblástico (ET) - tricrômio de Massom e Azul de Toluidina; Em C, córionalantóide fundidos, observar o córion (C), alantóide (A) o vaso entre as duas membranas (V) – HE

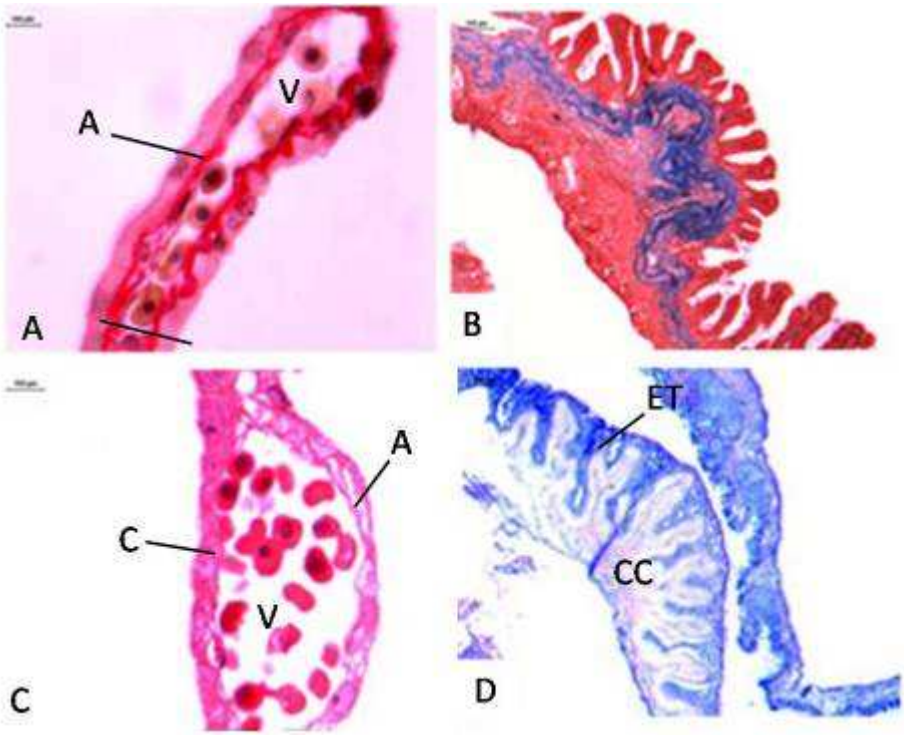

Figura 7 – Fotomicrografias – Em A, âmnio (A) e sua mesênquima (M); Em B, âmnio (A) e o alantóide (AL); Em C, âmnio (A) e alantóide (AL) – A, B e C – picrosírius; Em D, âmnio (A), a membrana alantóide (AL) e vaso sangüíneo (V) - HE.

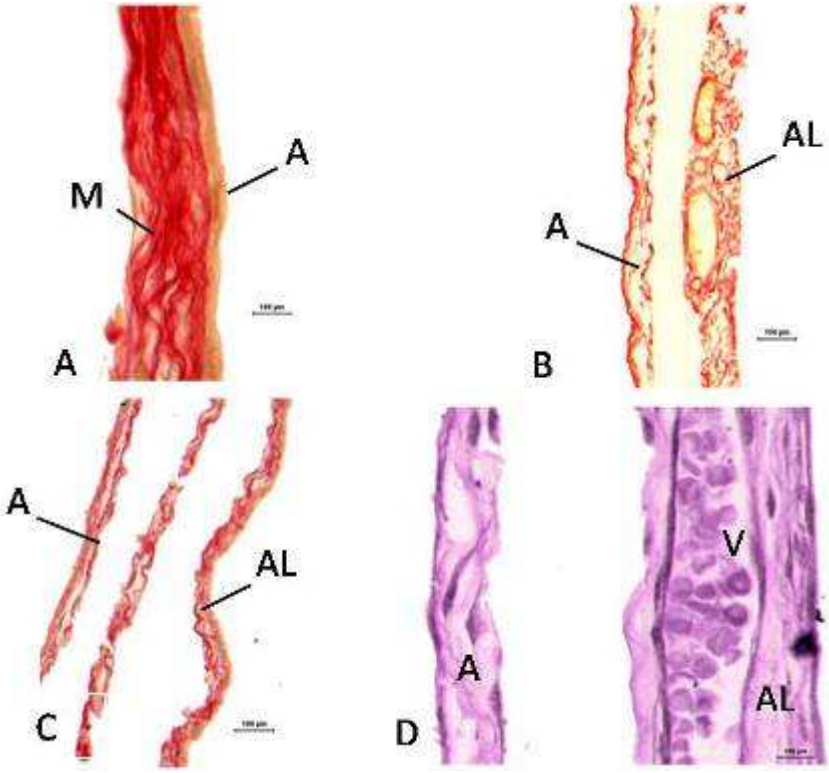

Figura 8 – Fotomicrografias dos Grupos I, II e III. Em A, observar o alantóide (AL), vaso sangüíneo (V) e o mesênquima (M) – picrosírius; Em B, alantóide (AL) e o mesênquima (M) - PAS; Em C, alantóide (AL), vaso sangüíneo (V) e o mesênquima (M) - picrosírius; Em D, alantóide (AL) e o mesênquima (M) - Azul de Toluidina

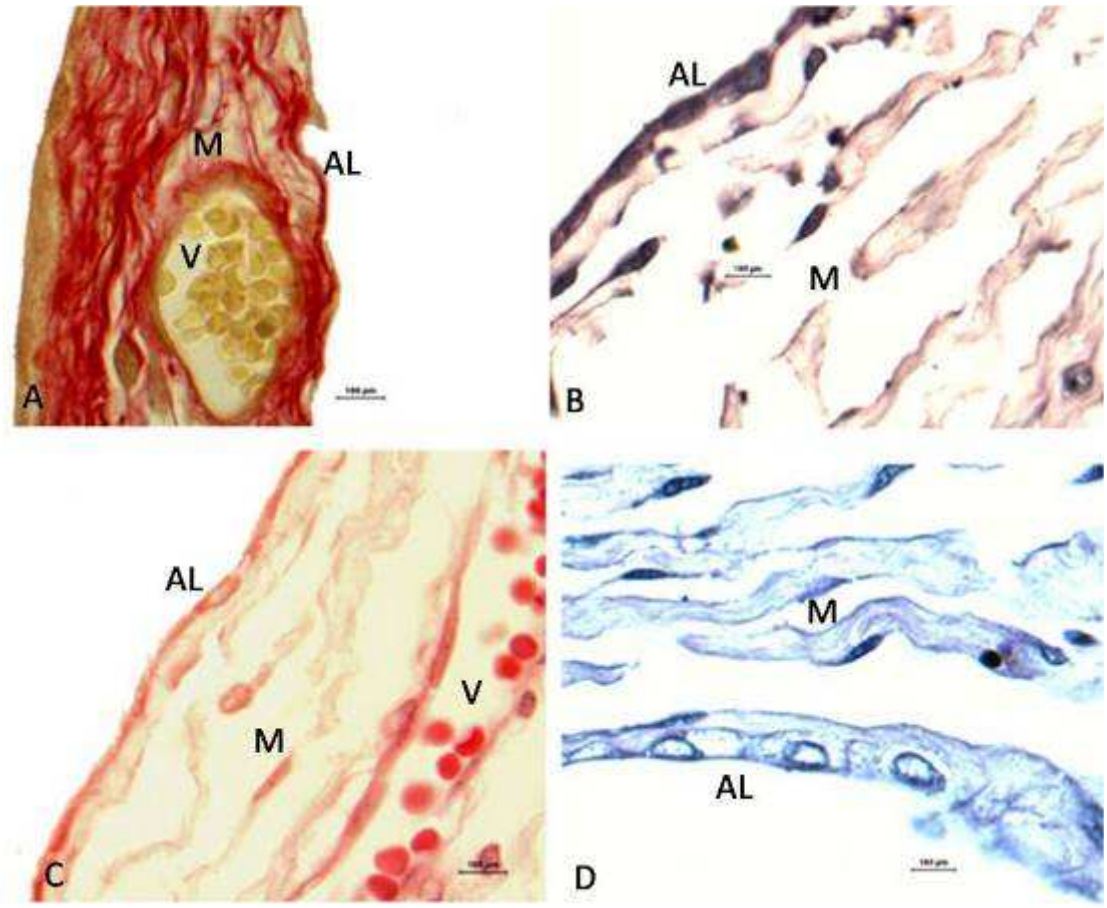

Figura 9 – Fotomicrografias dos Grupos IV, V, VI e VII – Em A, observar o córion (C), o mesênquima (M) e a relação do alantóide (AL) – formando a placenta corioalantóide - Azul de Toluidina; Em B, C, D, E e F, observar o córion (C) com seu epitélio trofoblástico (ET), o mesênquima (M) e vasos sangüíneos (V) muito próximos à membrana basal do epitélio; Em C, células do epitélio trofoblástico positivas para reação histoquímica de PAS. B – picrosírius; D e E – HE; F - Azul de Toluidina

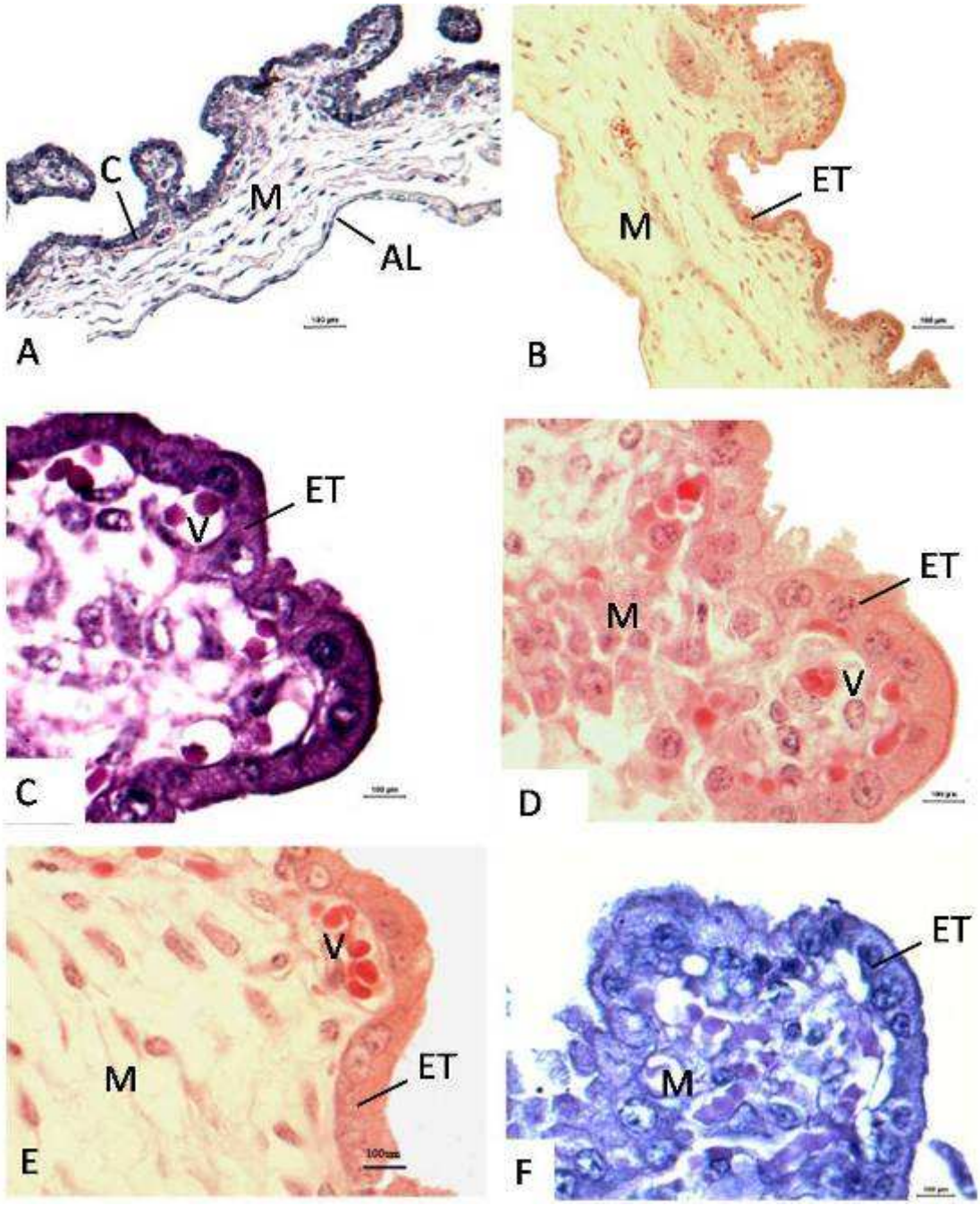

Figura 10 – Fotomicrografias dos Grupos III e VI. Em A, observar o córion (C), o mesênquima (M) e a relação com o alantóide (AL) com presença de vasos (V); Em B, observar o âmnio (A), o mesênquima (M) e a relação com o alantóide (AL) contendo vasos (V); A - reação histoquímica de PAS e B – HE

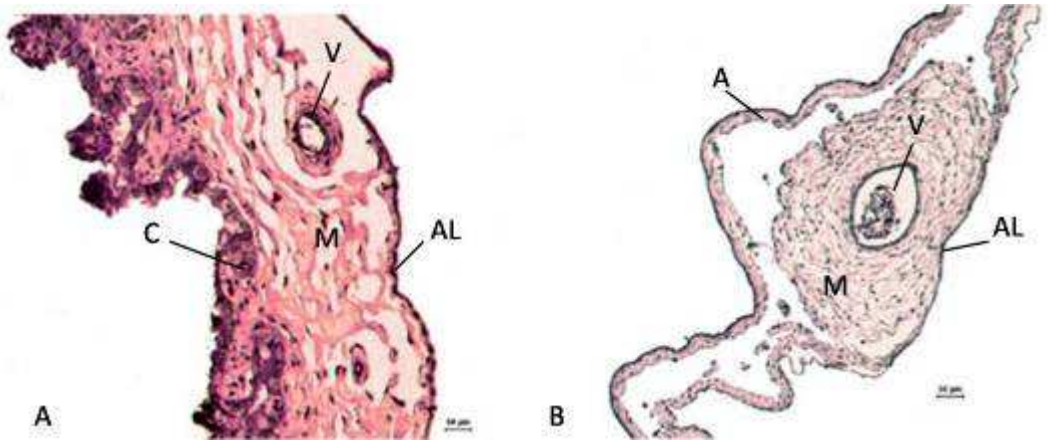

Figura 11 – Fotomicrografias dos Grupos III, IV e V. Em A, observar o âmnio (A), o mesênquima (M) e a relação com o alantóide (AL) contendo vaso (V); Em B e C, detalhe do alantóide (AL) e células pavimentosas do epitélio, do mesênquima (M) vascularizado (V). A e D – HE e C - reação histoquímica de PAS

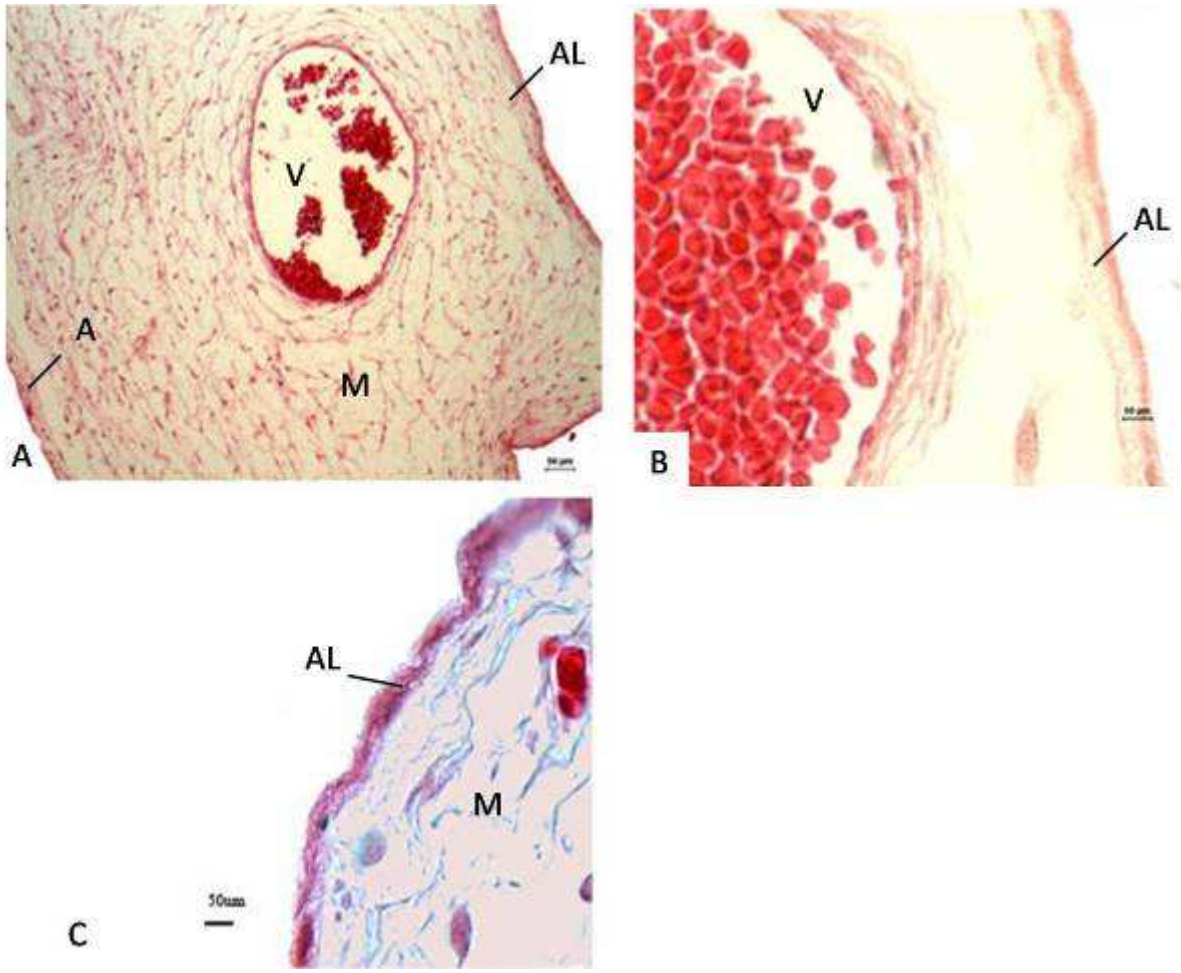

Figura 12 – Fotomicrografias dos Grupos VI e VII. Em A e B, observar o epitélio trofoblástico colunar baixo com borda em escova (ET) do córion, os vasos sangüíneos (V) dispostos no mesenquima (M) intimamente relacionados à membrana basal do epitélio e célula binucleada (CT) e em B, detalhe dos vasos na base do epitélio (círculo pontilhado). A - reação histoquímica de PAS e B – HE

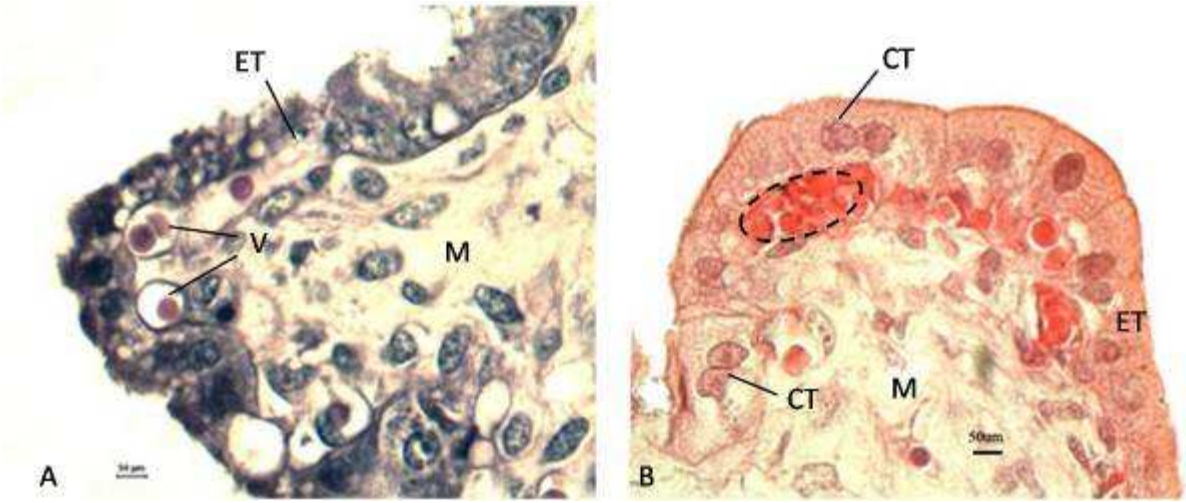

Figura 13 – Fotomicrografias dos Grupos V e VI. Em A e B, observar o córion com seu epitélio trofoblástico (ET), o mesênquima (M) com vasos sangüíneos e células binucleadas dispostas no epitélio (circulo pontilhado) – HE

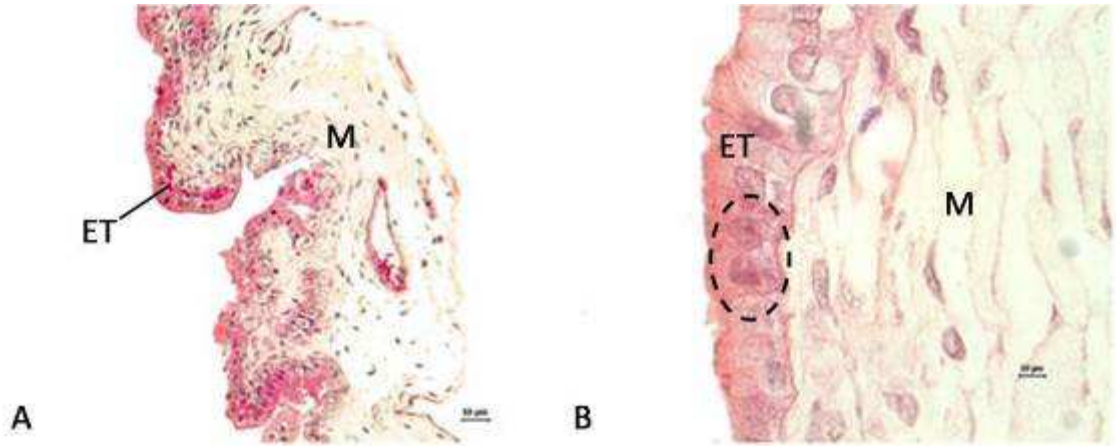

6.2 Análise por Microscopia eletrônica de varredura (MEV) e transmissão (MET) das membranas embrionárias

6.2.1 Córion

O córion quando observado por microscopia eletrônica de transmissão (MET) apresentou epitélio colunar (Figura 14); o trofoblasto apresentava-se organizado e apoiado sob o tecido mesênquimal rico em fibras colágenas (Figura 19), sendo as células trofoblásticas uninucleadas, binucleadas e raras as multinucleadas (Figura 14). Na maioria das células foi possível observar núcleos de forma circular e que contêm áreas nas quais a cromatina se encontra mais densa e onde ela se encontra mais frouxa. Foram encontradas células trofoblásticas gigantes com até 3 núcleos.

No citoplasma foi encontrada uma grande quantidade de mitocôndrias (Figura 16) principalmente nos ápices celulares, foram observados também vesículas eletrodensas (Figura 14) e aparelhos de Golgi (Figura 19).

O córion de um embrião equino com menos de 36 dias de gestação, quando observado por microscopia eletrônica de varredura (MEV) apresentou projeções coriônicas com superfície apical das células arredondadas de formatos heptagonais e recobertas por curtos microvilos (Figura 15).

O córion dos animais com 3,1 cm de CR (36 dias de gestação) sob observação em MEV apresentou em algumas regiões, as superfícies celulares arredondadas e desprovidas de microvilos (córion liso) (Figura 14). O córion quando cortado lateralmente mostra as vilosidades coriônicas repletas de vasos coriônicos (Figura 17), e quando observado na MET pode se constatar abundante quantidade de vasos sanguíneos, evidenciando se a proximidade dos capilares fetais com as células trofoblásticas, sendo tal proximidade que as membranas basais se tocavam (Figura 17).

Na superfície coriônica 6,7 cm a 12,3 cm de CR (57 - 79 dias de gestação) começa apresentar numerosas projeções arredondadas com formato pregueado em direção ao endométrio, existindo entre elas um espaço reduzido (Figura 18). As superfícies apicais das células apresentam formatos hexagonais recobertas por microvilos. Na MET a membrana

citoplasmática da célula trofoblástica apresentava delicados microvilos de forma alongada na região apical da célula (Figura. 15).

A superfície coriônica dos fetos equinos com 10,3 cm a 20,2 cm de CR (71 a 107 dias de gestação) apresenta-se semelhante à de 6,7 cm a 12,3 cm de CR, o ápice celular apresenta-se de forma hexagonal, mas algumas células trofoblásticas apresentam se desprovidas de microvilos e outras recobertas por microvilos de diferentes tamanhos (Figura. 14).

Figura 14 - Eletromicrografia de varredura (MEV)- (A) Córion equino do Grupo II com 3,1 cm de CR (36 dias de gestação) mostra a superfície apical das células arredondadas desprovida de microvilos. Aumento: 500x - Barra: 100µm. (B) Superfície do córion do feto (Grupo II) com 4,6 cm de CR (47 dias de gestação), evidenciando a superfície apical das células arredondadas e recobertas por numerosos microvilos. Aumento: 5000x - Barra: 10µm. (C) Feto com 12,3 cm (Grupo V) de CR (79 dias de gestação). Células trofoblásticas desprovidas de microvilos (lisas) – (L), e células recobertas por microvilos (M) de diferentes tamanhos. Aumento: 5000x - Barra: 10µm. Eletromicrografia de Transmissão (MET) - (D) Córion equino Grupo II com 3,1 cm de CR (36 dias de gestação) observar o epitélio colunar do córion, (N) núcleo. Aumento: 2200x - Barra: 10µm. Embrião equino com 14,4 cm (Grupo V) de CR (88 dias de gestação) - (E) Observar célula gigante trofoblástica binucleada; (N) núcleo e a presença de organelas citoplasmáticas próximas aos núcleos (setas). Aumento: 5600X – Barra: 0,2µm. (F) Célula gigante trofoblástica com três núcleos com presença de organelas citoplasmáticas próximas aos núcleos (setas), e vesículas eletrodensas (V). Aumento: 3.500X – Barra: 0,2µm

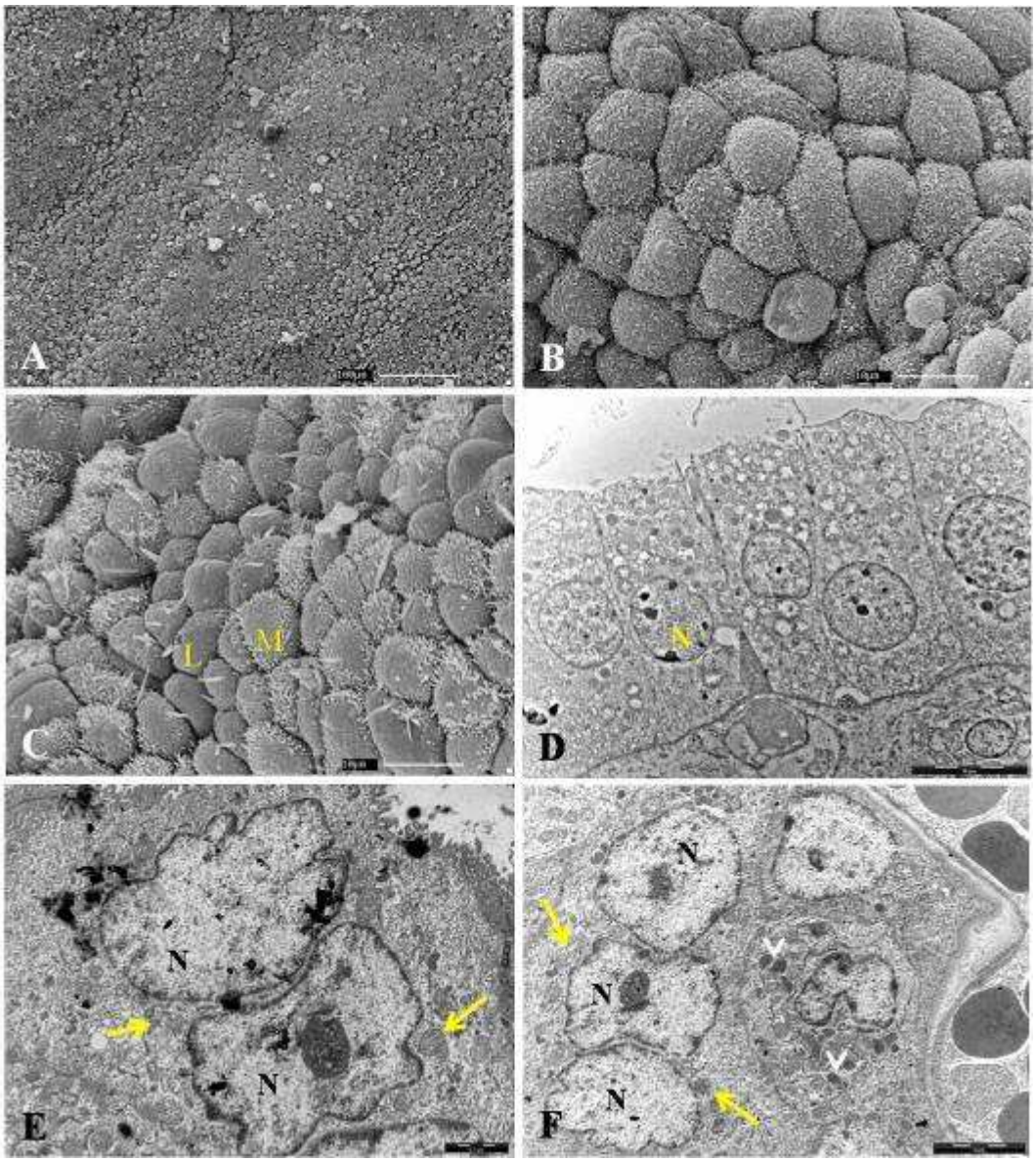

Figura 15 – Eletromicrografia de varredura (MEV) da membrana coriônica - Embrião equino (Grupo I) com menos de 36 dias de gestação, (A) projeções coriônicas recobertas por microvilos. Aumento: 500x - Barra: 100µm. (B) detalhe do ápice de uma projeção coriônica a 5000X mostrando os microvilos, e os formatos heptagonais dos ápices celulares. Barra: 5µm. Eletromicrografia de Transmissão (MET) -córion – (C) Embrião equino (Grupo VI) com 16,5 cm de CR (96 dias de gestação) corte horizontal de um microvilo; (L) luz luminal; (N) núcleos. Aumento: 1800X - Barra: 10µm. (D) Embrião equino (Grupo V) com 14,4 cm de CR (88 dias de gestação), (setas) apontam os microvilos em corte longitudinal (seta), circundam algumas mitocôndrias (m) e vesículas eletrodensas (circulo). Aumento: 7100X – Barra: 2µm



Figura 16 - Eletromicrografia de Transmissão (MET) da membrana coriônica – Embrião equino (Grupo II) com 36 dias de gestação (3,1 cm de CR). (A) Notar célula cubóide com interdigitações citoplasmáticas (círculo), (N) núcleo, (seta) membrana basal, (m) mesênquima. Aumento: 5.600X – Barra: 0,2 µm. (B, C) Numerosas mitocôndrias (setas) no citoplasma e ápices das células trofoblásticas (B: 5600X – Barra: 0,2 µm; C: 7100X- Barra: 2 µm). (D) Detalhe das mitocôndrias. Aumento: 8.900X – Barra: 2 µm.

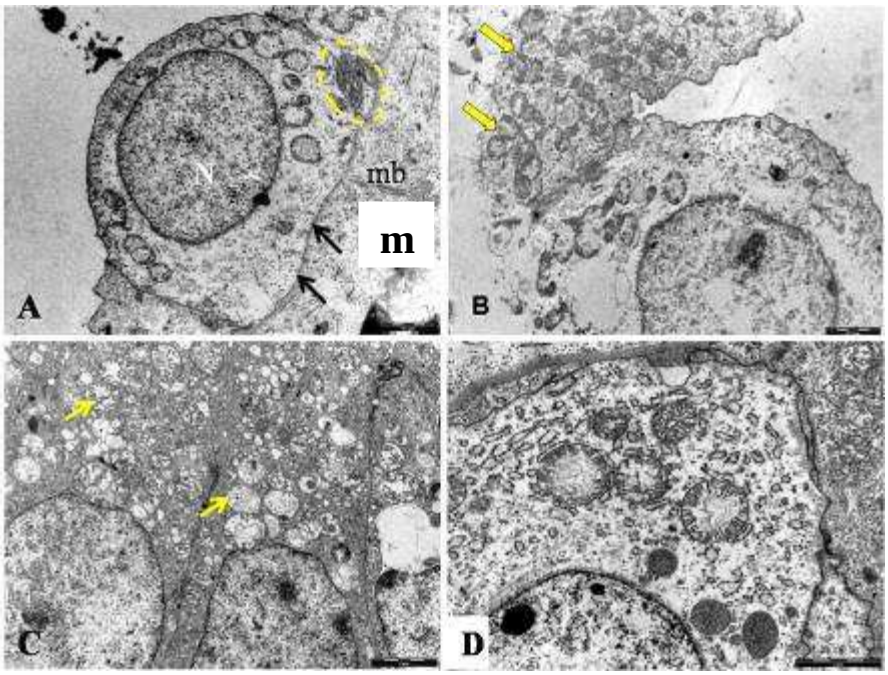

Figura 17 – Eletromicrografia de varredura (MEV) – (A) Corte lateral do córion do embrião (Grupo I) com idade inferior a 36 dias de gestação, mostrando as vilosidades coriônicas (seta), mesênquima (círculo) e seus vasos sanguíneos (asterisco). Barra de 1mm. Eletromicrografia de Transmissão (MET) – (B) Embrião equino (Grupo V) com 14,4 cm de CR (88 dias de gestação) a seta aponta para as vilosidades coriônicas e os vasos sanguíneos (asterisco) mantendo íntima relação com a membrana basal. Aumento: 2.800X - Barra: 5µm

Figura 18 – Eletromicrografia de varredura (MEV) – (A) Pregas coriônicas do feto (Grupo III) com 6,7 cm de CR (57dias de gestação) com espaços reduzidos entre elas e recobertos por microvilos. (B) Corte longitudinal mostrando a relação materna fetal de um feto (Grupo VII) com 20,2 cm de CR (107 dias de gestação), onde as projeções coriônicas (PC) estão em contato com endométrio uterino (seta), (F= face fetal, M= face materna)

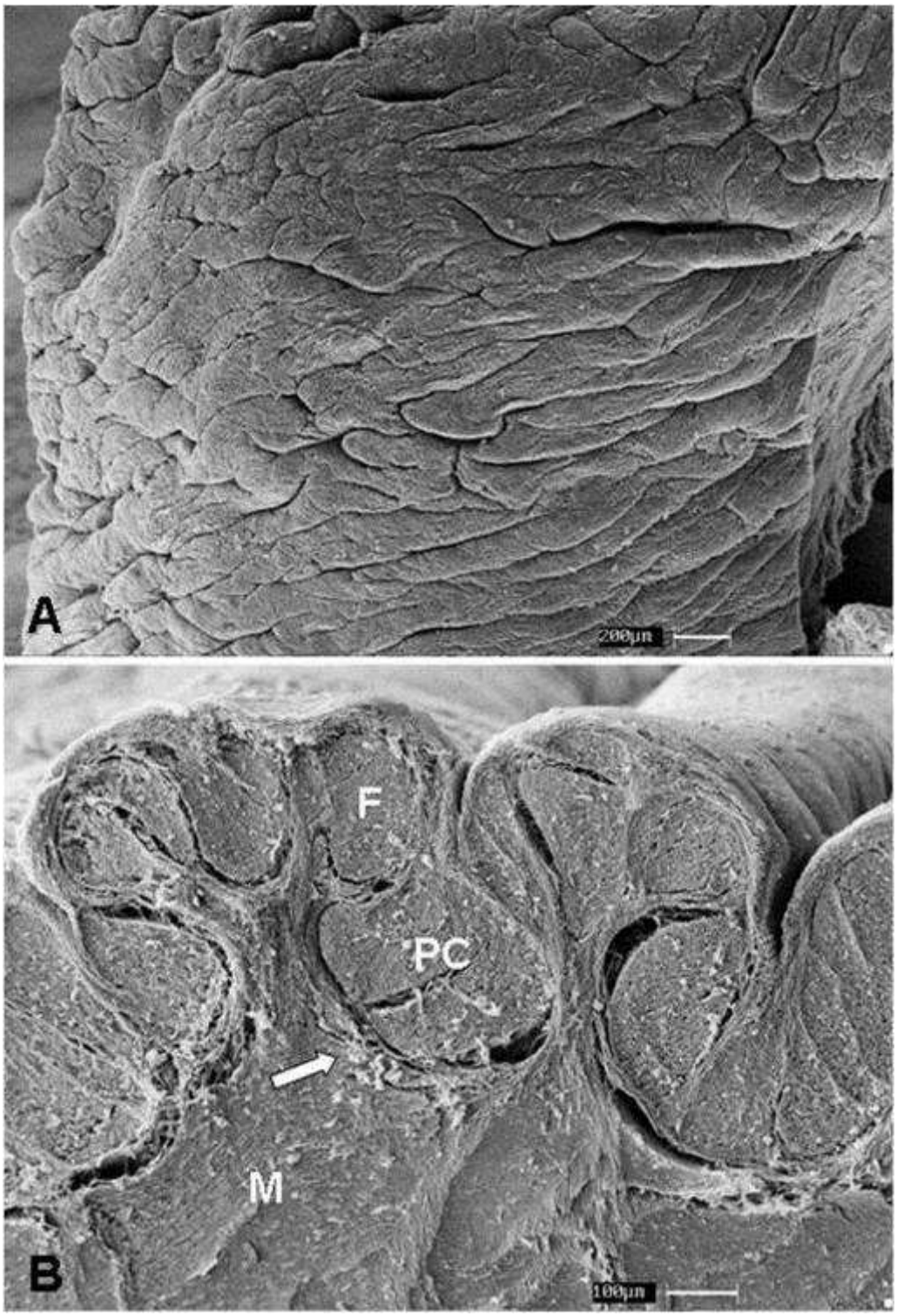

Figura 19 - Eletromicrografia de Transmissão (MET) – (A) Córion de embrião (Grupo II) com 36 dias de gestação (3,1 cm CR) Célula trofoblástica apoiada na membrana basal (m), e mesênquima (setas) com muitas fibras colágenas (Fc), e um aparelho de Golgi (asteristo). Aumento: 4.400X – Barra: 5µm. (B) Embrião de 47 dias (Grupo II) de gestação (4,6 cm CR) Observar que o córion apresenta se mais delgado e com muitas fibras colágenas (Fc). Aumento: 4400X – Barra: 5µm. (C) Observar a grande quantidade de fibras colágenas no mesênquima (Fc). Aumento: 14000X – Barra: 1µm. Eletromicrografia de varredura (MEV) – (D) À mostra as fibras colágenas (Fc); córion de feto (Grupo VII) com 105 dias de gestação. Aumento: 10000x – Barra: 3µm

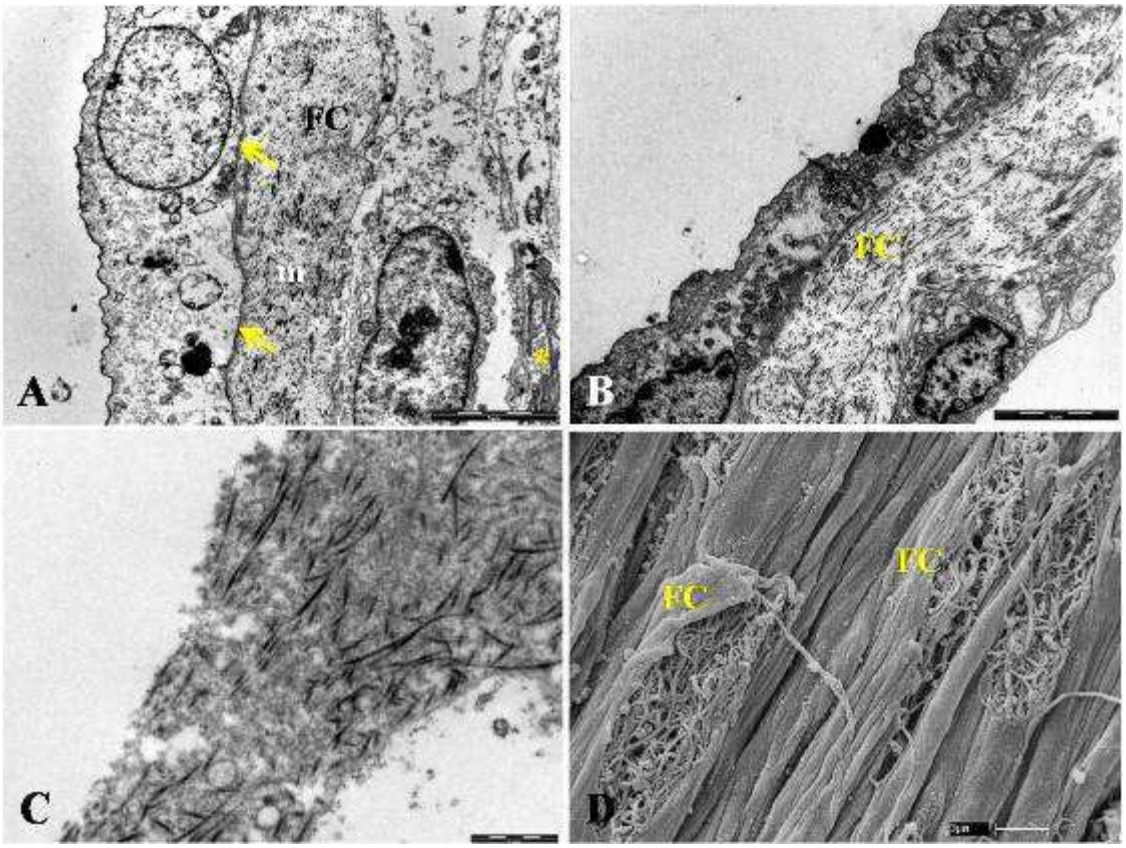

6.2.2 Alantóide

Em todos os períodos observados ao MEV (microscopia eletrônica de varredura) (0 a 120 dias de gestação) o alantóide apresentou característica levemente rugosa, com células cuja superfície apresentava delimitações por microvilos, formando imagens pentagonais, hexagonais e heptagonais e formando contra moldes (Figura 20). Algumas regiões do ápice celular do alantóide apresentaram-se densamente recoberta por microvilos, enquanto outras os microvilos apresentaram-se em pouca quantidade e dispersos no ápice celular. Além destas

células alantóicas, também foram observadas estruturas salientes em forma de “botão” (Figura 20).

Quando observado MET, apresenta epitélio simples colunar e membrana basal, cujas células tinham núcleos globosos. O citoplasma destas células apresentava clara divisão entre ápice e base. No ápice grande concentração de mitocôndrias e na base celular grande quantidade de retículo endoplasmático rugoso (Figuras 20, 21 e 22).

Figura 20 – Eletromicrografia de varredura (MEV) – Alantóide de um embrião (Grupo VII) com 20,2 cm de CR (107 dias de gestação) (A) superfície levemente rugosa, células de formato poligonal e os contra moldes. Aumento: 1000x - Barra: 20µm. (B) Superfície apresentou-se recobertas por poucos microvilos e suas delimitações por uma densa fileira de microvilos (seta), formando imagens pentagonais, hexagonais. Aumento: 8000x - Barra: 3µm. (C) Densamente recoberta por microvilos e as delimitações por uma densa fileira de microvilos (setas). Aumento: 10000x - Barra: 3µm. Eletromicrografia de Transmissão (MET) - (D) epitélio simples colunar, sendo que o ápice celular apresenta a maior concentração de mitocôndrias (m) e a base celular uma maior concentração de reticulo endoplasmático (setas). Aumento: 8900X – Barra: 2µm

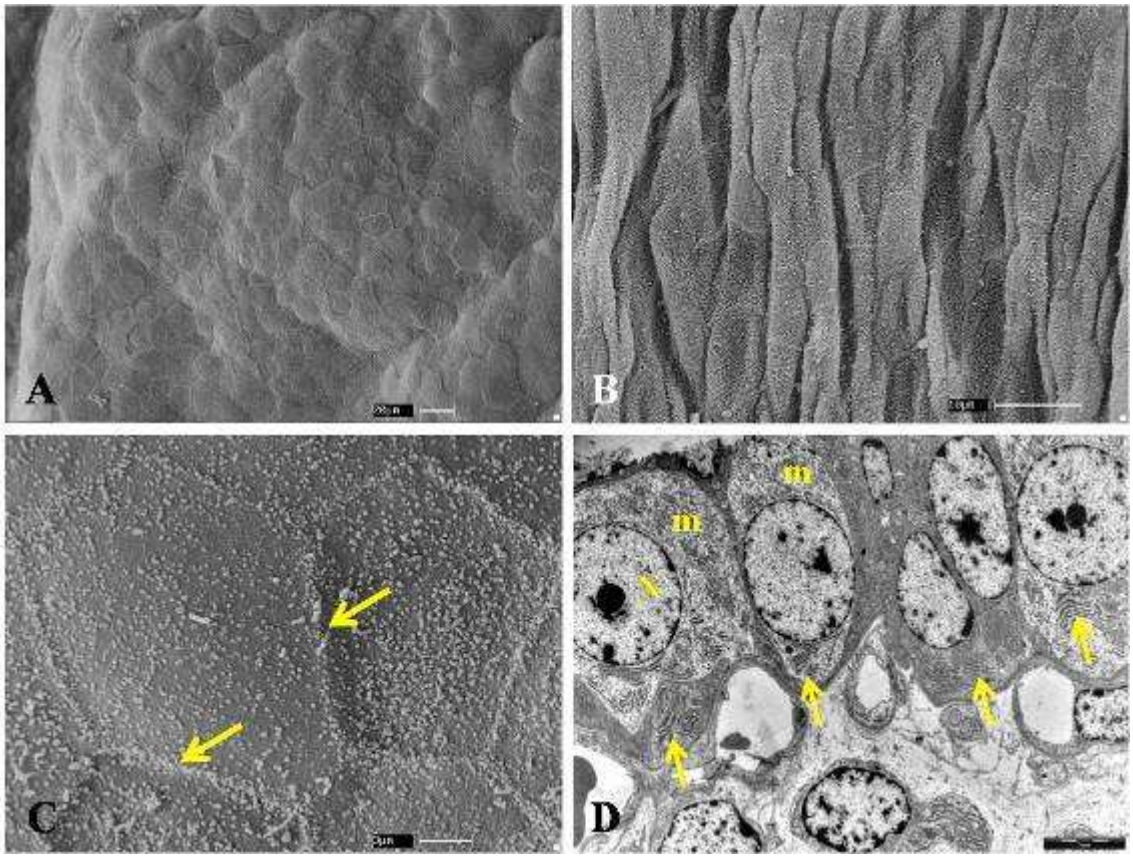

Figura 21 - Eletromicrografia de Transmissão (MET) da membrana alantóide - (A) Feto (Grupo VII) com 20,2 cm CR (107 dias de gestação), presença de muitas interdigitações (setas) e fibras colágenas (Fc). Aumento: 11000X - Barra: 2µm. (B) Alantóide de 57 dias de gestação (Grupo III) (6,7 cm CR), membrana lateral entre duas células evidenciando a união entre estas através de desmossomos (círculo). Aumento: 36000X - Barra: 0,5µm

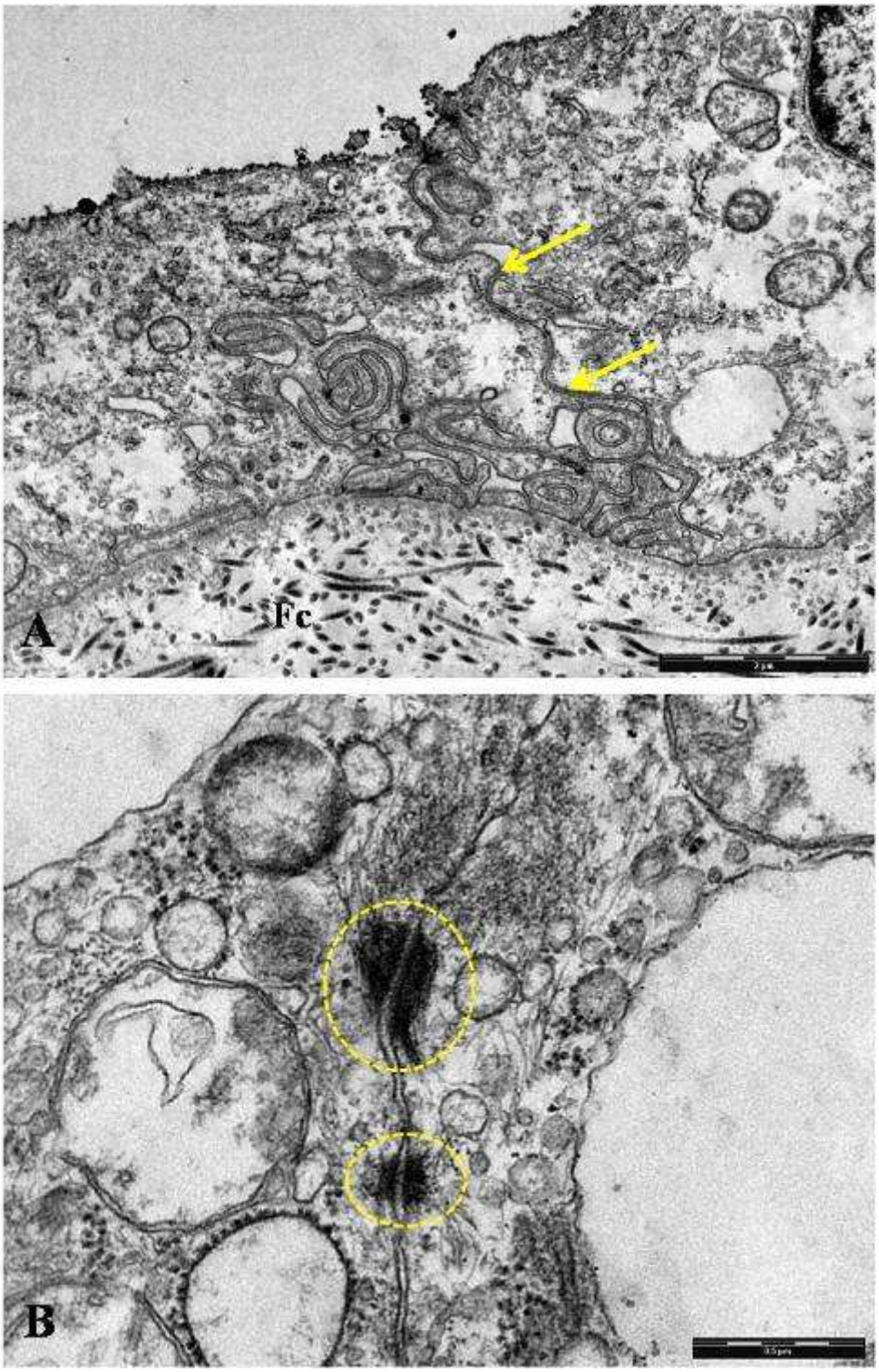

Figura 22 – Eletromicrografia de Transmissão (MET) da membrana alantóide – Feto (Grupo VII) com 20,2 cm CR (107 dias de gestação). (A) Reticulo endoplasmático (Re). Aumento: 11000X. Barra: 2µm. (B) Grande quantidade de retículo endoplasmático (Re) principalmente na região da base da célula. Aumento: 8900X - Barra: 2µm. (C) Célula com presença de vesículas de reticulo endoplasmático liso (seta), núcleo (N). Aumento: 8900X - Barra: 2µm. (D) Feto Grupo III de 6,7cm CR (57 dias de gestação) mostra a presença de mitocôndrias (asterisco) dispersas uniformemente pelo citoplasma celular. Aumento: 5600X - Barra: 0,5µm

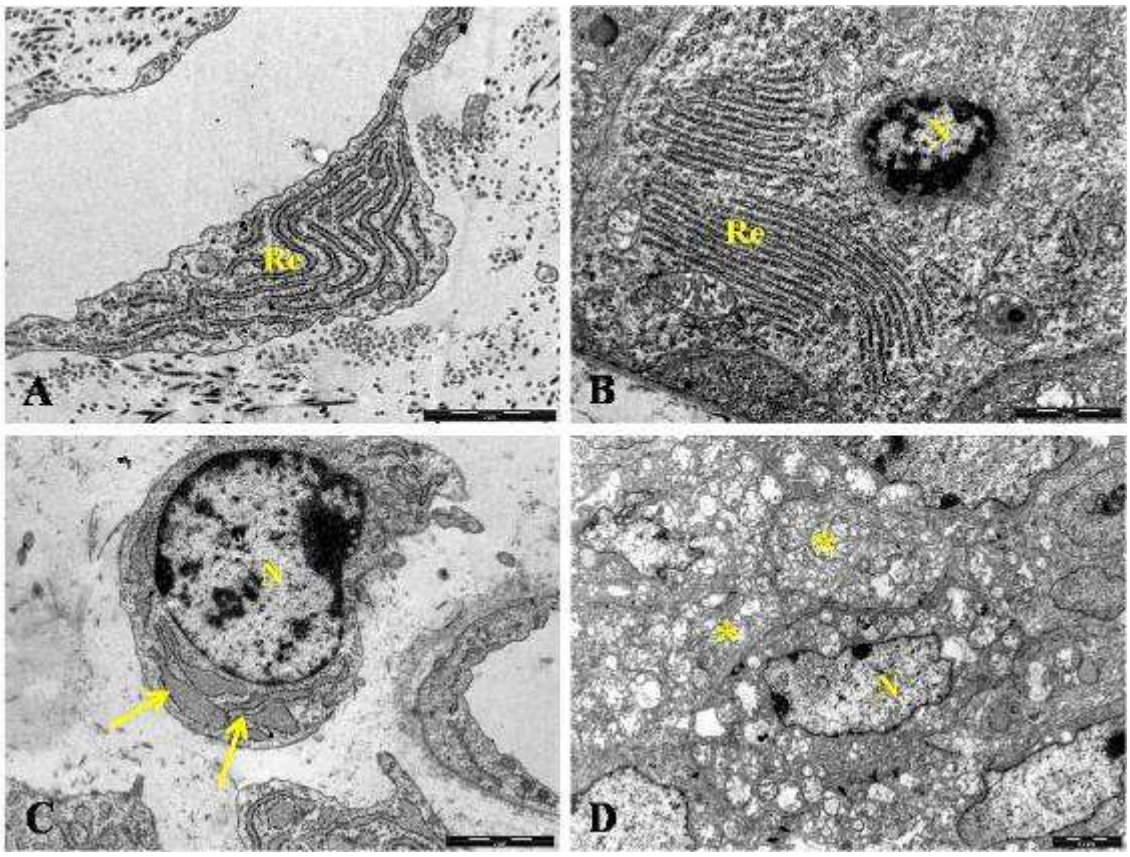

6.2.3 Âmnio

O âmnio quando observado por MEV apresentou uma superfície semelhante ao do alantóide, as células variaram no formato de tetragonal até heptagonal e delimitações por cordões de microvilos, tendo toda a sua extensão recoberta por microvilos. Na superfície amniótica foram encontradas estruturas de formas variadas que se assemelharam a “botões” (Figura 23), como foi observado no alantóide equino.

O âmnio equino quando observado por MET apresentou uma camada única de células achatadas, demonstrando um epitélio simples pavimentoso, apoiado sobre uma camada de tecido conjuntivo embrionário que constitui o mesênquima.

O âmnio apresentou na região apical da célula uma grande quantidade de grânulos eletrodensos recobertos por um halo de formato arredondado (Figura 24).

Figura 23 - Eletromicrografia de varredura (MEV) da membrana amniótica – (A) Feto (Grupo III) com 6,7 cm de CR (57 dias de gestação) superfície do âmnio ápice das células poliédricas, delimitadas por elevações microvilosas nas bordas. Barra: 3µm. (B) Superfície amniótica, feto (Grupo VI) de 17 cm de CR (98 dias de gestação). Estruturas salientes em formato de botões (seta) e ápices celulares de formato irregular (asterisco). (C) Feto (Grupo III) com 6,7 cm de CR (57 dias de gestação), mostrando a estrutura em forma de "botão" possivelmente uma área de adesão entre membranas e coberta por microvilos. Aumento: 1000x – Barra: 6µm. (D) Feto (Grupo III) com 6,1 cm de CR (54 dias de gestação), outra estrutura saliente esta com aspecto em camadas (setas). Aumento: 500x - Barra: 200µm

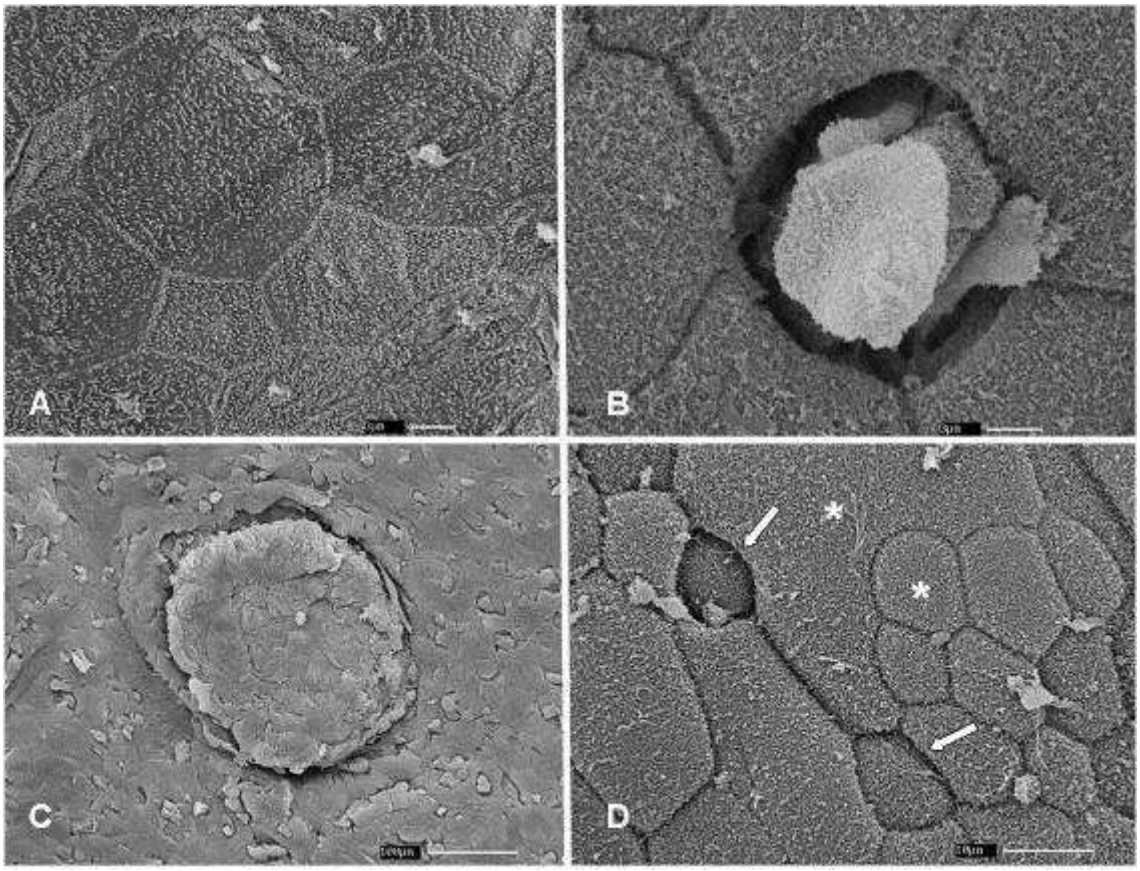

Figura 24 – Eletromicrografia de Transmissão (MET) da membrana amniótica – Feto (Grupo V) com 14,4 cm CR (88 dias de gestação). (A) Observar os grânulos eletrodensos de glicogênio (setas), e célula binucleada (circulo). Aumento: 4400X – Barra: 5µm. (B) Detalhe do ápice celular mostrando em a grande quantidade de grânulos eletrodensos de glicogênio (setas). Aumento: 11000X – Barra: 2µm

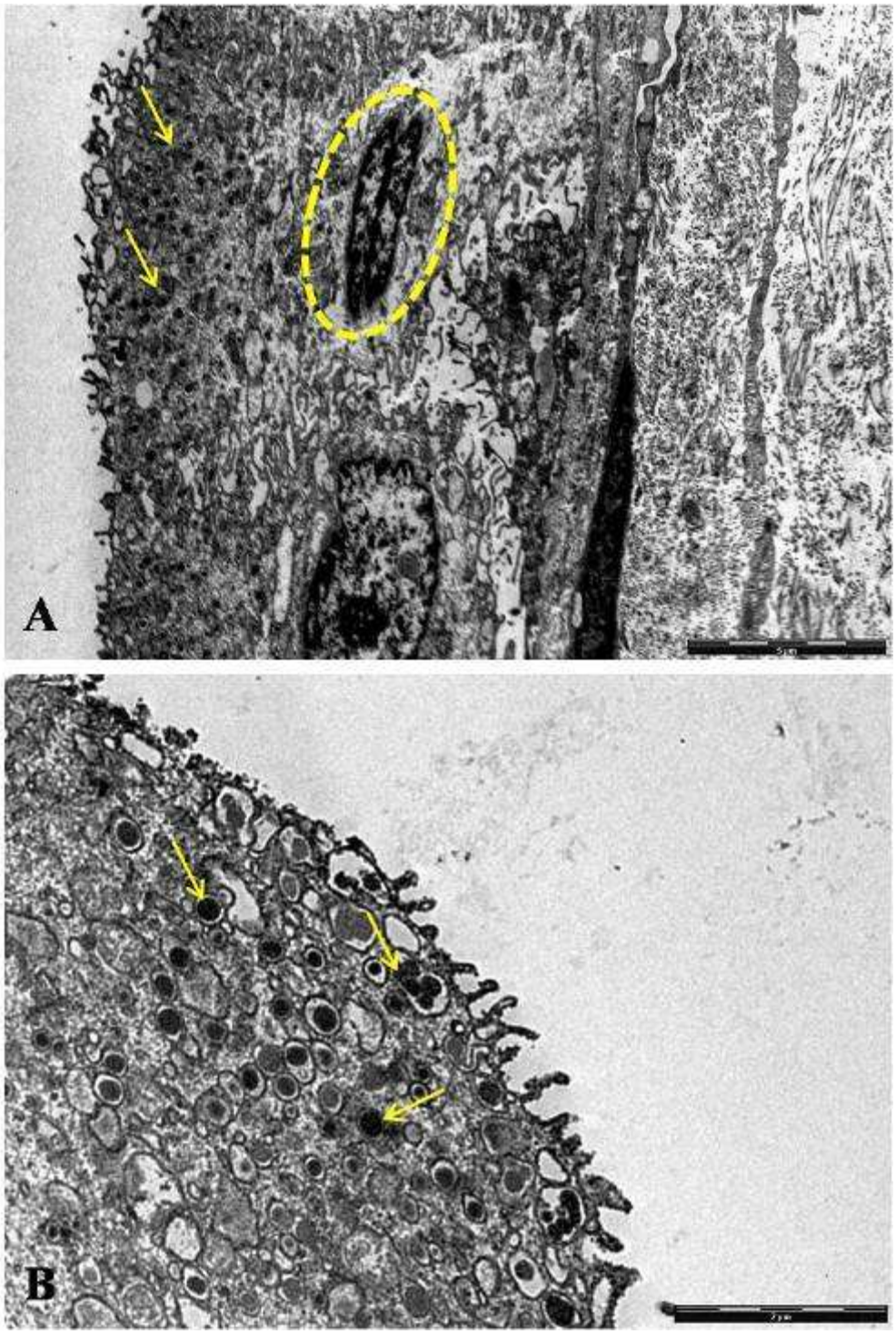

6.2.4 Saco vitelino

O saco vitelino quando observado por MEV apresentou uma superfície semelhante ao do alantóide e âmnio. Suas células variaram no formato de tetragonal até heptagonal e delimitações por cordões de microvilos, tendo toda a sua extensão recoberta por microvilos. O saco vitelino, em todos os grupos estudados, apresentou gotículas de secreção no ápice das células indicando exocitose (Figura 25 e 26).

O epitélio do saco vitelino quando observado por MET apresentou-se variando de globoso a colunar simples (Figura 25) com células uni ou binucleadas apoiadas no mesênquima. Observou-se grande quantidade de reticulo endoplasmático rugoso distribuído uniformemente (Figura 29). Foi observado no citoplasma uma pequena quantidade de vesículas (Figura 28), as mitocôndrias estavam localizadas entre o núcleo e o ápice celular (Figura 27) e entre as células endodérmicas foram encontrados espaços intercelulares.

Figura 25 – Eletromicrografia de varredura (MEV) do saco vitelino (A/B) Embrião equino (Grupo I) com 1,1 cm CR (17 dias de gestação) superfície do saco vitelino ápice das células poliédricas, delimitadas por elevações microvilosas nas bordas. Aumento: 5000x – Barra: 10µm. Aumento: 14000x – Barra: 3µm. (C) Embrião com 1,1 cm CR (17 dias de gestação) presença de secreção (seta). Aumento: 5000x – Barra: 10µm. Eletromicrografia de Transmissão (MET)– Embrião com 0,9 cm CR (14 dias de gestação) (D) Epitélio globoso a colunar simples (Ep) apoiado sobre o mesênquima (m). Aumento: 1800x – Barra: 10 µm.

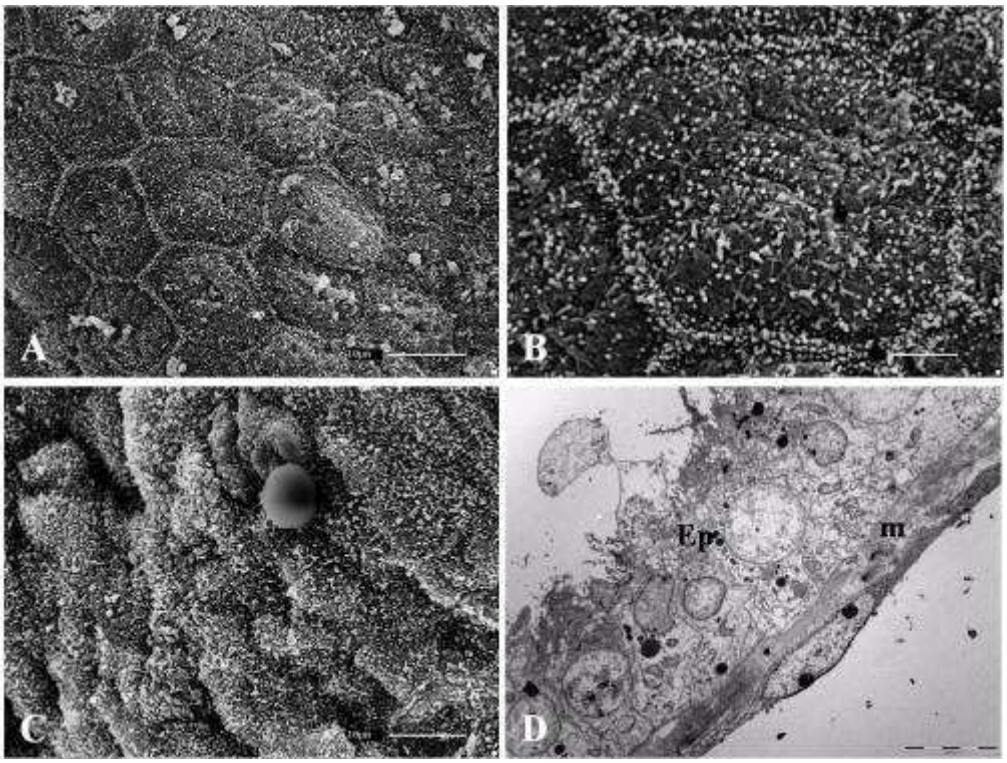

Figura 26 – Eletromicrografia de varredura (MEV) - Saco vitelino (Grupo I) (A) apresentou gotículas de secreção (seta) no ápice das células indicando exocitose. (B) Gotícula de secreção em maior aumento 10000x, barra de 2µm



Figura 27 - Eletromicrografia de Transmissão (MET) do saco vitelino – (A) Embrião equino (Grupo I) com 1cm de CR (15 dias de gestação) membrana lateral entre duas células evidenciando a união entre estas através de desmossomos (círculo), presença de microvilos (seta) na membrana apical da célula. Aumento: 14000x – Barra: 1µm. (B) Saco vitelino de um embrião com 1,1 cm CR (17dias de gestação) notar as interdigitações citoplasmáticas entre as células (retângulo) e vesículas de secreção (asteriscos). Aumento: 5600x – Barra: 2 µm.

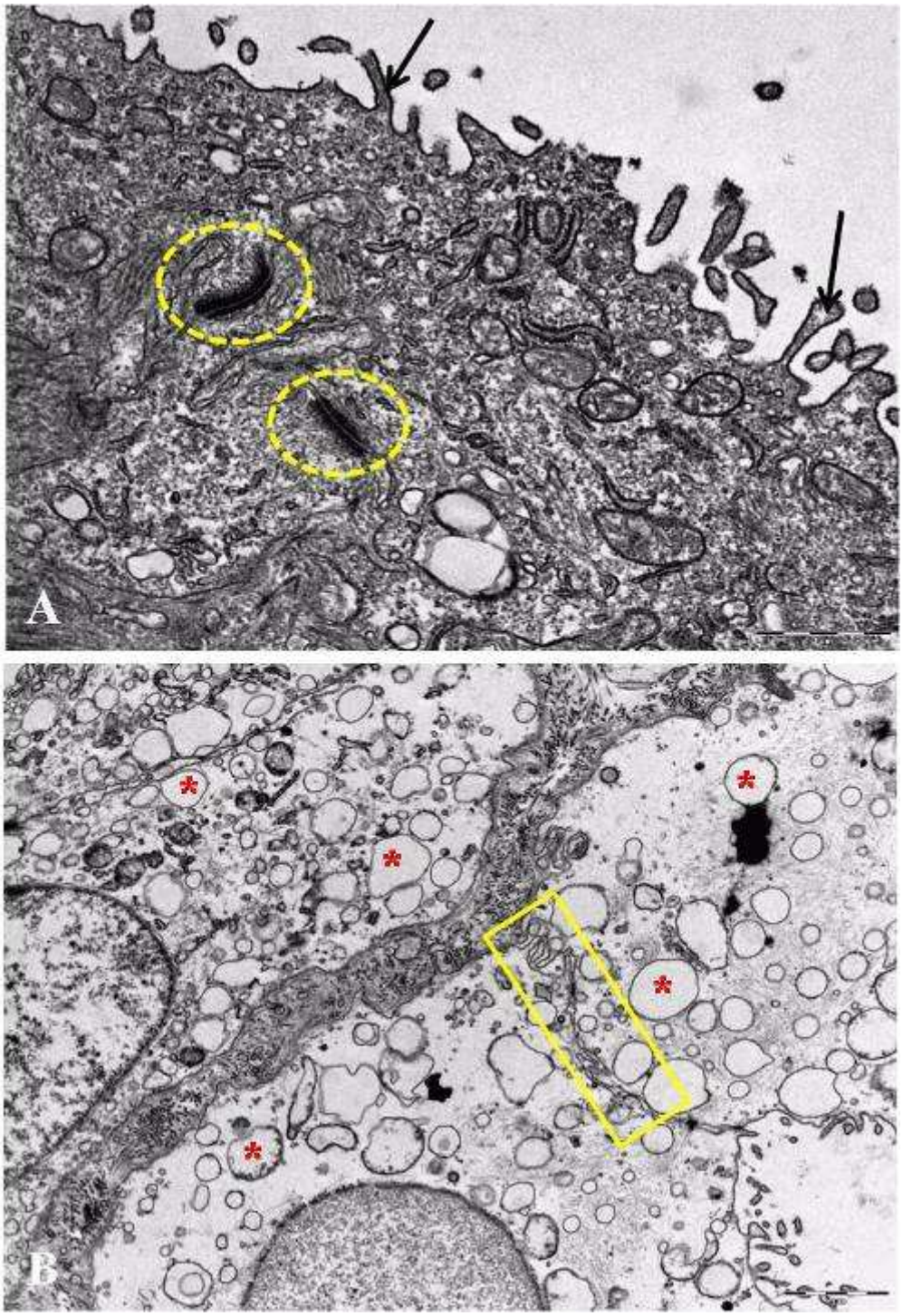

Figura 28- Eletromicrografia de Transmissão (MET) do saco vitelino – Embrião equino (Grupo I) com 14 dias de gestação (0,9 cm de CR). (A) Notar (N) núcleo, (seta) microvilos. Aumento 4400X – Barra: 5 µm. (B) Numerosas mitocôndrias (m) nos ápices das células, (asterisco) vesículas eletrodensas. Aumento: 5600X – Barra: 2µm. (C) Detalhe do ápice celular com muitas mitocôndrias (setas). Aumento: 8900x – Barra: 2µm. (D) Presença de microvilos (círculo) voltados para a luz luminal. Aumento: 5600x – Barra: 2µm



Figura 29 - Eletromicrografia de Transmissão (MET) do saco vitelino - Embrião equino (Grupo I) com 14 dias de gestação (0,9 cm CR) Notar a grande quantidade de reticulo endoplasmático rugoso (RER) distribuído uniformemente por todo o citoplasma e algumas vesículas eletrodensas (asterisco), (N) núcleo, (Fc) fibras colágenas. Aumento: 5600x – Barra: 2µm.

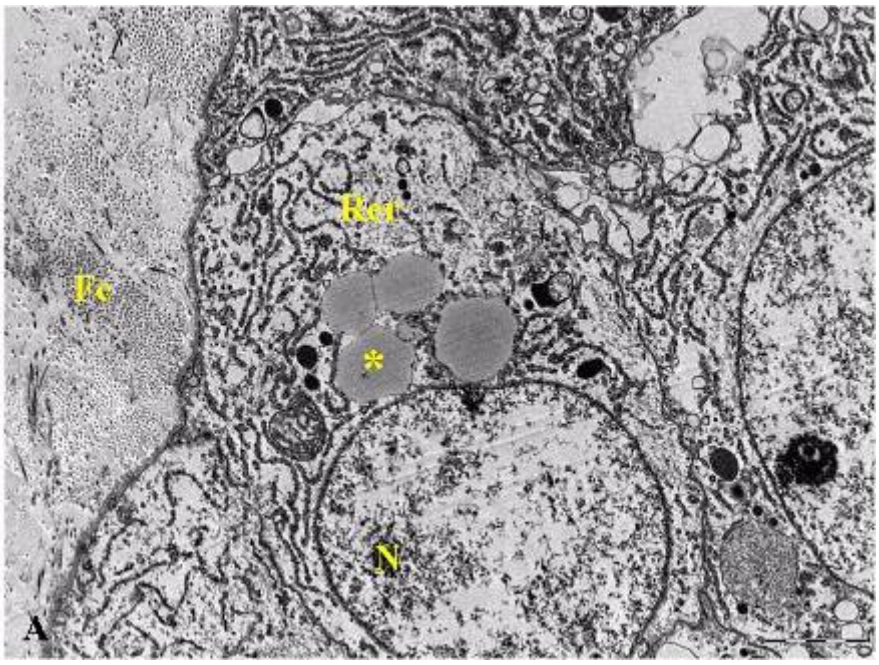

6.3 Morfologia dos embriões/fetos equinos

Após análise placentária, quanto sua forma macroscópica e detalhes referentes à microscopia de luz, eletrônica de varredura e eletrônica de transmissão, os embriões foram separados de suas membranas fetais, sendo estes pesados e medidos. Seguido este procedimento, os embriões foram separados em grupos (idades gestacionais) como mostra a Tabela 1 inserida na metodologia.

6.3.1 Análise Macroscopica

Grupo I

Os embriões equinos com CR entre 0 e 3,0 cm, descritos neste grupo, apresentaram na região cefálica o prosencéfalo em formação, os arcos branquiais, a vesícula óptica pigmentada, além do neuróporo cranial aberto expondo o chamado 4º ventrículo encefálico, bem como uma flexura cervical acentuada. Notamos a impressão cardíaca, a região de fígado e o cordão umbilical; os membros torácicos e pélvicos apresentavam formato de “remo”, e os embriões apresentaram formato de letra C (Figura 30).

Os embriões com CR entre 1,3 e 2,0 cm apresentaram como características morfológicas, na região cefálica, a vesícula óptica pigmentada, as três vesículas encefálicas em desenvolvimento (prosencéfalo, mesencéfalo e rombencéfalo), vesícula ótica e curvatura cervical acentuada. Notamos a impressões cardíaca, hepática e formação das costelas; notou-se também o coração dividido em duas câmaras (átrio e ventrículo), fígado e intestino primitivo em suas divisões (cervical, médio e caudal) partindo da região do fígado e contornando toda a região dorsal do corpo do embrião afunilando na área da crista mesonéfrica. O fígado é volumoso e preenche praticamente toda a cavidade abdominal. Animais com aproximados 26 a 30 dias de gestação trazem o placódio óptico levemente pigmentado. Foi observado, aos 30 dias de gestação, a presença do lobo olfatório (Figura 31).

Em embriões a partir de 35 dias de gestação, foi possível observar o início da formação de estruturas esqueléticas, embora a ossificação não tenha sido observada nos membros.

Visualizamos na região inguinal o tubérculo genital formado, porém sem distinção de sexo, e ainda a presença de cauda. Uma peculiaridade vista no embrião E6, com 2,3 cm de CR, foi o inicio da formação do aparelho ungueal nos membros torácicos e pélvicos.

Figura 30 – Fotografia em vista lateral dos embriões do Grupo I. Observar em A curvatura cervical (CC), ventrículo encefálico (VE), vesícula óptica (VO), arcos branquiais (AB), broto torácico (BT), fígado (F), coração (CO), rim (R), cordão umbilical (CU), broto pélvico (BP), cauda (C), saco vitelino (SV). Observar em A' a intensa vascularização do embrião. Observar em B cauda (C), região cefálica (RC), curvatura cervical (CC), ventrículo (V), átrio (A), fígado (F), artéria dorsal (AD)

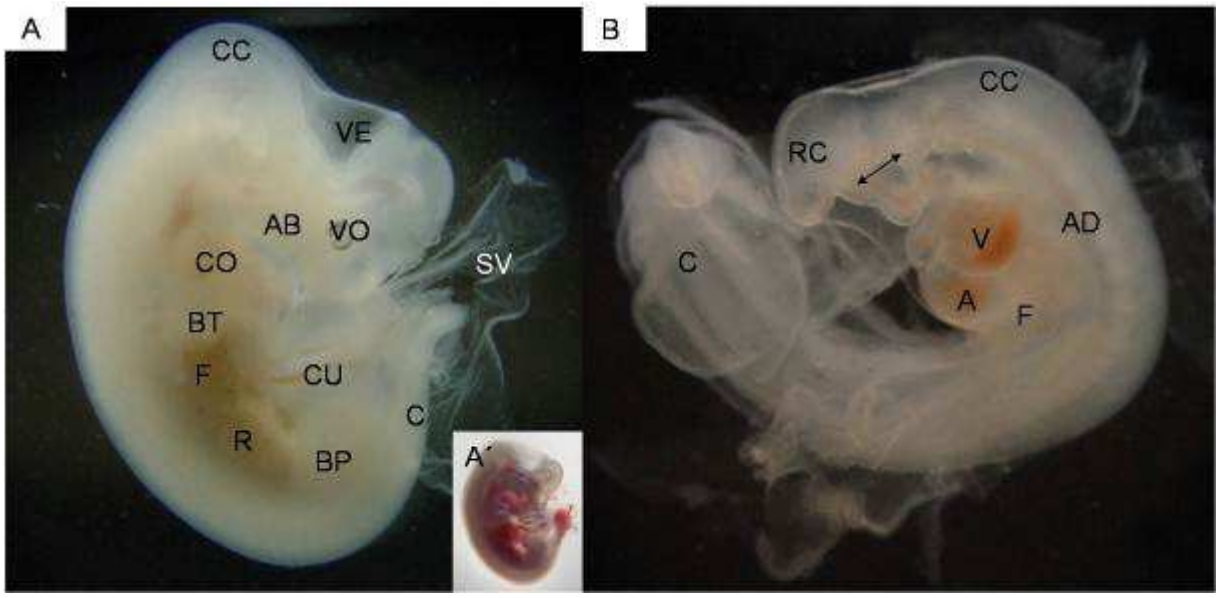

Figura 31 – Fotografia em vista lateral dos embriões do Grupo I. Observar somitos (s), membros (m), cauda (cd), ventrículo encefálico (ve), curvatura cervical (cc), arcos branquiais (ab), prosencéfalo (po), mesencéfalo (me), coração (c), vesícula ótica (vo), olho pigmentado (seta), formação do aparelho ungueal (*), cordão umbilical (cabeça de seta), fígado (f)

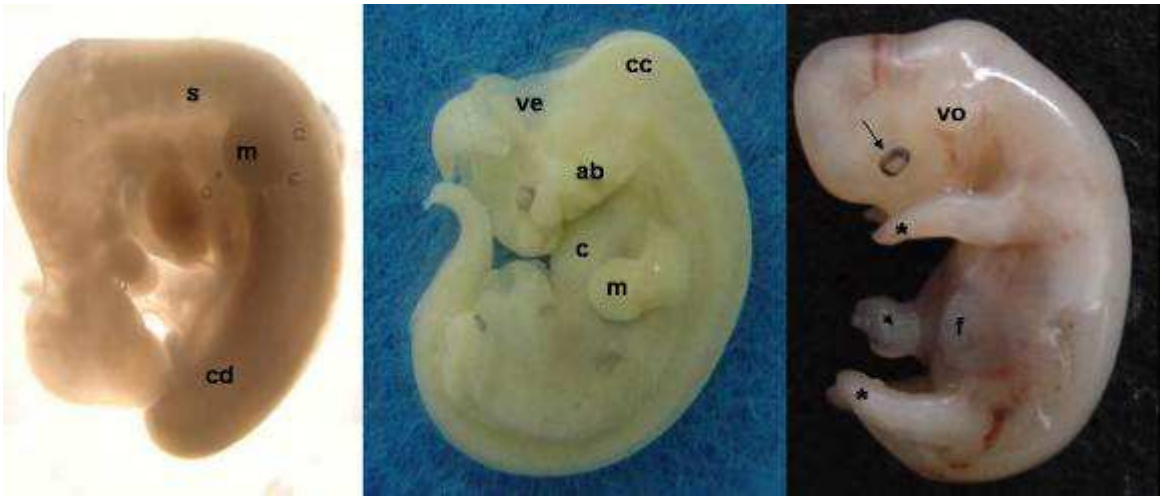

As eletromicrografias a seguir referem-se aos embriões do grupo I e, estes apresentaram como características morfológicas superficiais de alta resolução a formação dos arcos branquiais, formação do encéfalo, impressão cardíaca e hepática, além da formação dos brotos torácico e pélvico em formato de “remo”. Visualizamos também a formação da fosseta nasal, bem como o mesonefro, os somitos e o cordão umbilical (Figuras 32, 33 e 34).

Figura 32 – Fotografia do embrião E23 de 16 dias de gestação obtida através de microscópio eletrônico de varredura. Observar arcos branquiais (ab), somitos (so), broto pélvico (bp), coração (co), figado (fi), encéfalo (e) e mesonefro (m)

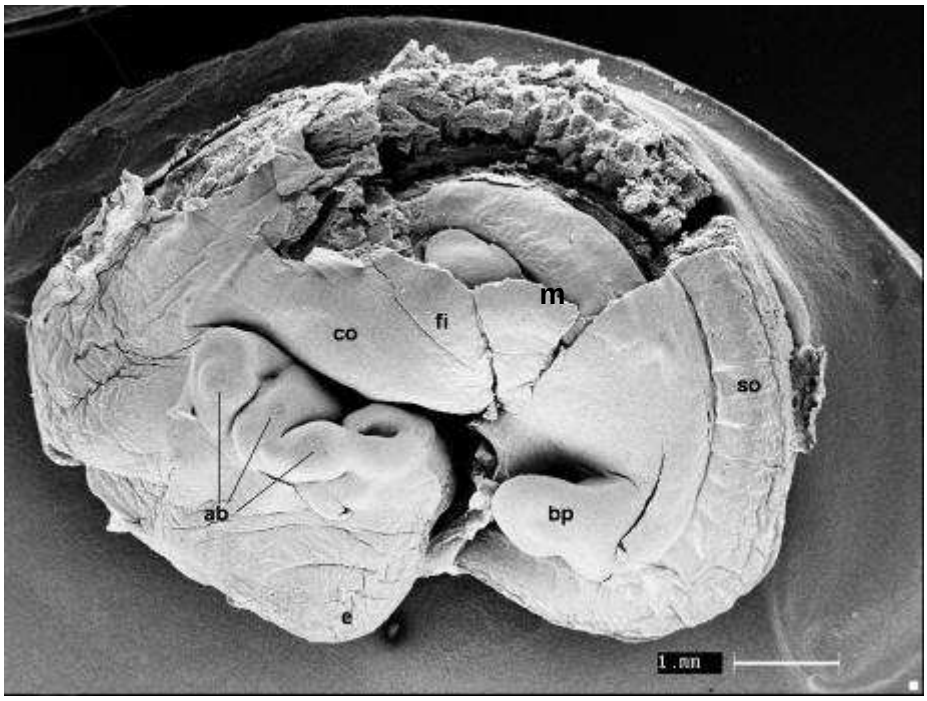

Figura 33 - Fotografia do embrião E24 de 14 dias de gestação obtida através de microscópio eletrônico de varredura. Notar somitos (so), cordão umbilical (cu), fosseta nasal (fn), arcos branquiais (ab), coração (co), broto torácico (bt)

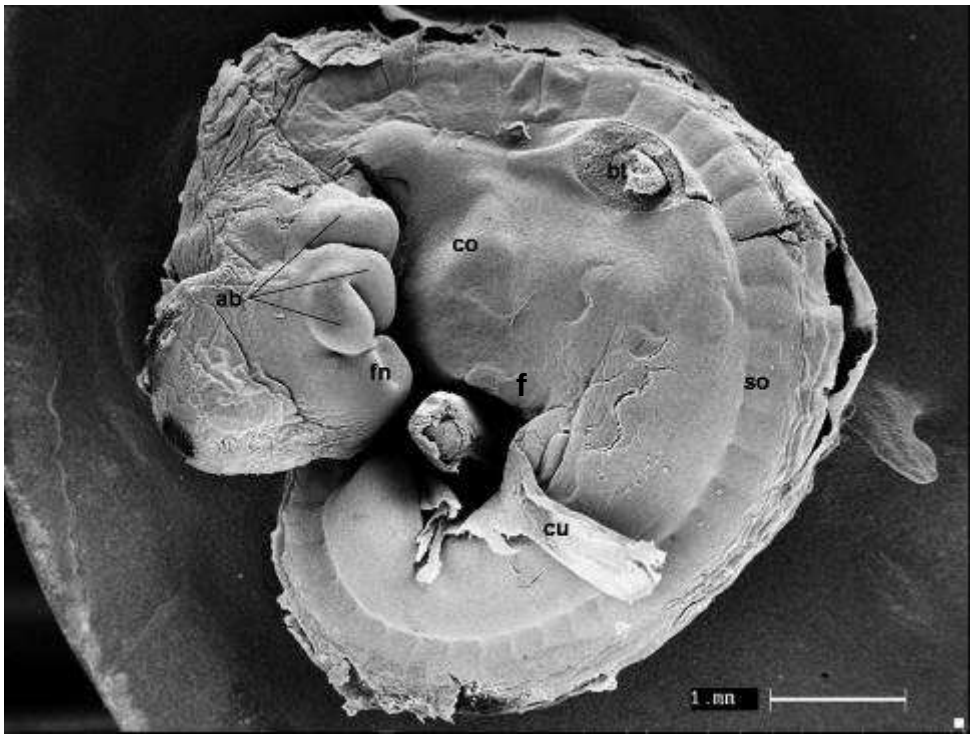

Figura 34 - Fotografia do embrião E22 obtida através de microscópio eletrônico de varredura. Notar região encefálica (re), arcos branquiais (ab), coração (co), membro torácico (mt), membro pélvico (mp), somitos (so), fosseta nasal (fn)

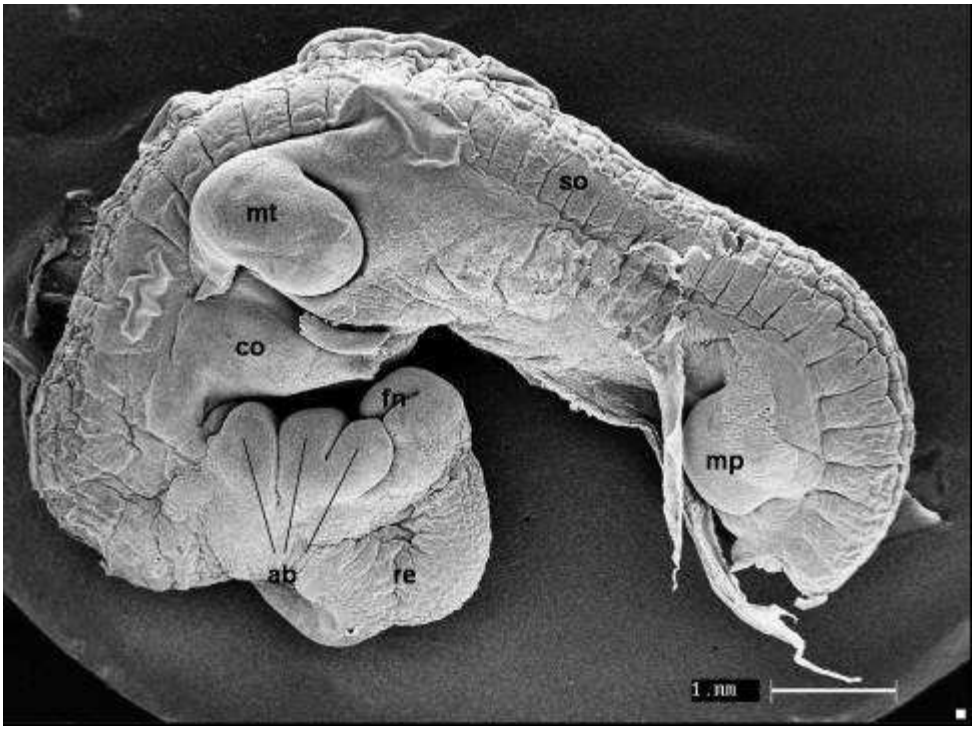

Grupo II

Os animais E1, E4, E29, E30, E33 e E8 com CR entre 3,1 a 3,6 cm, são classificados como embriões. Já o animal E5 com CR 4,6 cm, é classificado como feto, não mais como embrião. Notamos nos embriões especificados acima na região cefálica o olho pigmentado e recoberto por uma película; as cavidades oral e nasal já se encontram delimitadas externamente podendo ser identificados lábio inferior e a porção nasal do focinho (rostrum), representando assim a constituição nasolabial. Pudemos verificar o crescimento do pavilhão auricular bem como o inicio do crescimento da orelha externa; a cabeça já se divide em regiões frontal, cefálica e cervical. Já estão formadas e visíveis as costelas e cauda bem proeminente. Notamos ainda a formação do aparelho ungueal nos membros torácicos e pélvicos. O fígado é bem volumoso e abrange grande parte da cavidade abdominal, bem como o tubérculo genital evidente.

A projeção do rostrum foi notada em nossos estudos em embriões equinos de 36 dias.

No feto E5 averiguamos o alongamento do pescoço e focinho, bem como diferenças nas regiões anatômicas de adultos como a região caudal, esternal, abdominal, torácica, femoral, cervical, cranial e frontal, dentre outras; o espessamento da derme dificulta a visualização das costelas nos animais. A orelha externa continua em fase de crescimento.

Ainda sobre o animal E5, classificado como feto, notamos a presença do tubérculo genital na pelve dos fetos, sem identificação do sexo do concepto e os olhos continuam protegidos por uma película transparente que os cobre. As mudanças na região abdominal foram basicamente à redução da proeminência do fígado e extensão da parede do cordão umbilical, as costelas tornam-se mais proeminentes e algumas estruturas já apresentam ocorrência de ossificações.

A coloração translúcida dos embriões equinos permitiu uma análise minuciosa da macroscopia embrionária nesta espécie (Figuras 35, 36 e 37).

Figura 35 - Fotografia em vista lateral dos embriões do Grupo II. Observar curvatura cervical (cc), fígado (f), vesícula óptica (seta preta), vesícula ótica (ov), formação do aparelho ungueal (círculo tracejado), cordão umbilical (cu), região femural (rfe), região escapular (re), costelas (co), cauda (seta branca), cérebro (ce), coração (c), vascularização intensa da pele (vi)

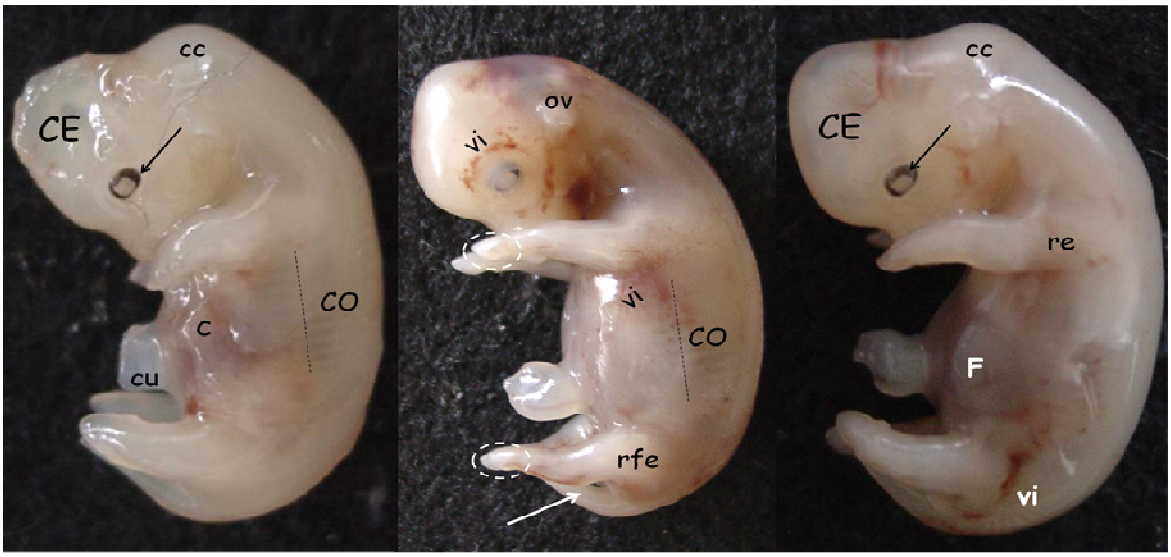

Figura 36 - Fotografia em vista lateral do feto E5, com CR= 4,6 cm. Observar região cefálica alongada (RC), vesícula ótica (VO), vesícula óptica (seta), pescoço alongado (seta dupla), costelas (CO), cordão umbilical mais espesso (CU), região femoral (RFE), cauda (CD).

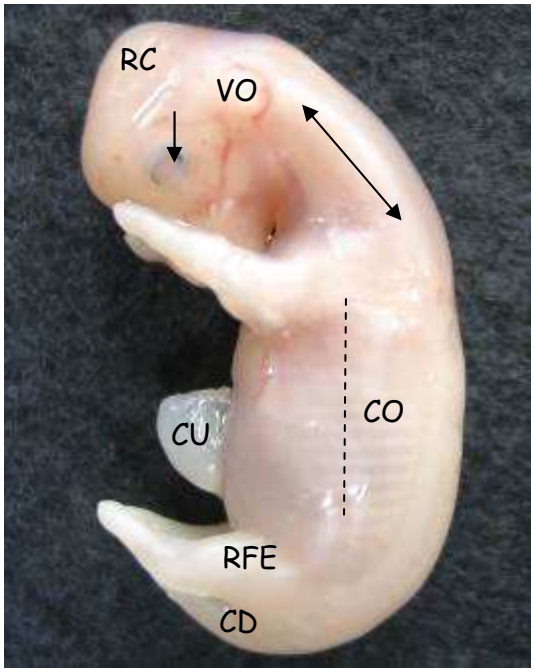

Figura 37 - Corte sagital de feto de 40 dias, com CR de 3,6 cm. Observar as vesículas encefálicas prosencéfalo (P), mesencéfalo (M), rombencéfalo (R); 4° ventrículo (4° V), curvatura cervical (CC), língua (L), as vértebras (seta dupla), medula (M), coração (CR), pulmão (P), costelas (CO), diafragma (tracejado), fígado (F), rim (R), alças intestinais (AI), tubérculo genital (TG), cauda (C). Notar ainda o tronco encefálico (TE), laringofaringe (círculo tracejado), cavidade oral (CO), cavidade nasal (CN), traquéia (T), esterno (ES), tórax (TO), abdômen (AB), membro torácico (MT) e membro pélvico (MP). Barra 1cm

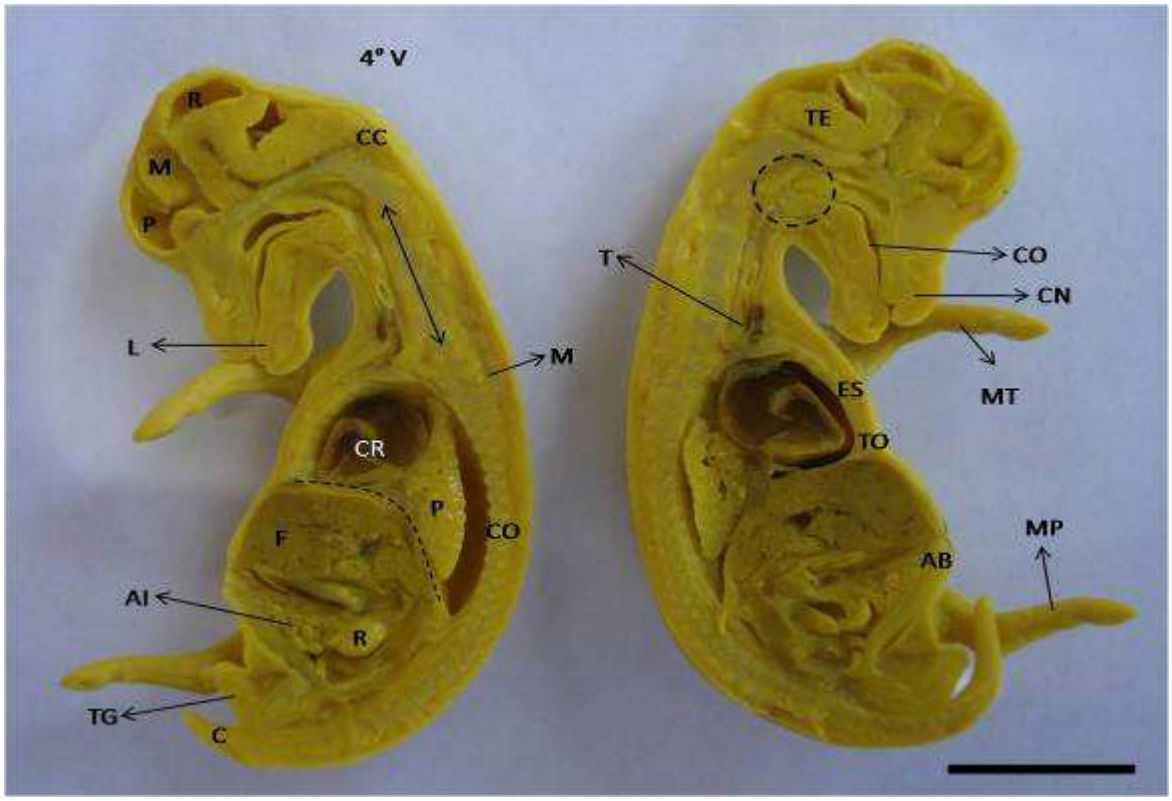

Grupo III

O feto equino com 38 dias encontra-se bem desenvolvido e pode ser reconhecido facilmente como um equino, devido às características peculiares da espécie.

Os fetos de equinos apresentaram nessa fase do desenvolvimento vesícula óptica, saliência auricular com o inicio da formação das orelhas externas, lábio superior e inferior, língua, individualização total da cabeça e dos membros e estes bem formados.

Há ainda a presença de cauda, ânus, vestígios de órgãos reprodutores (tubérculo genital) externos e estão desprovidos de pêlos. O tegumento permanece translúcido o

suficiente para observar as costelas, mas não para observar os demais órgãos (Figuras 38, 39 e 40).

Figura 38 – Fotografia em vista lateral do feto E11. Observar cascos (círculo branco), orelha externa (círculo preto), olho pigmentado com pálpebras quase fechadas (ol), costelas (co), lábios inferior e superior (l), tubérculo genital (seta preta), cordão umbilical (seta branca), cauda (c)



Figura 39 – Fotografia do feto E11. Observar tubérculo genital masculino (círculo) e cordão umbilical (seta)

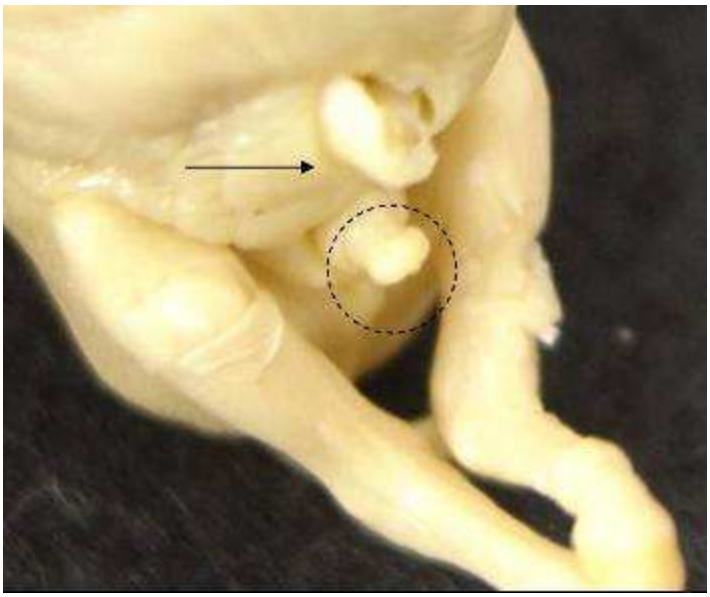

Figura 40 – Fotografia de corte sagital de feto equino do grupo III. Observar encéfalo (E), concha nasal (CN), língua (L), traquéia (T), vértebra cervical (VC), aparelho ungueal (AU), coração (CO), aorta (A), fígado (F), vértebra lombar (VL), alças intestinais (AI), hipófise (H), medula (M), costelas (CT), vértebra torácica (VT), diafragma (D), vértebra sacral (VS), cauda (C)

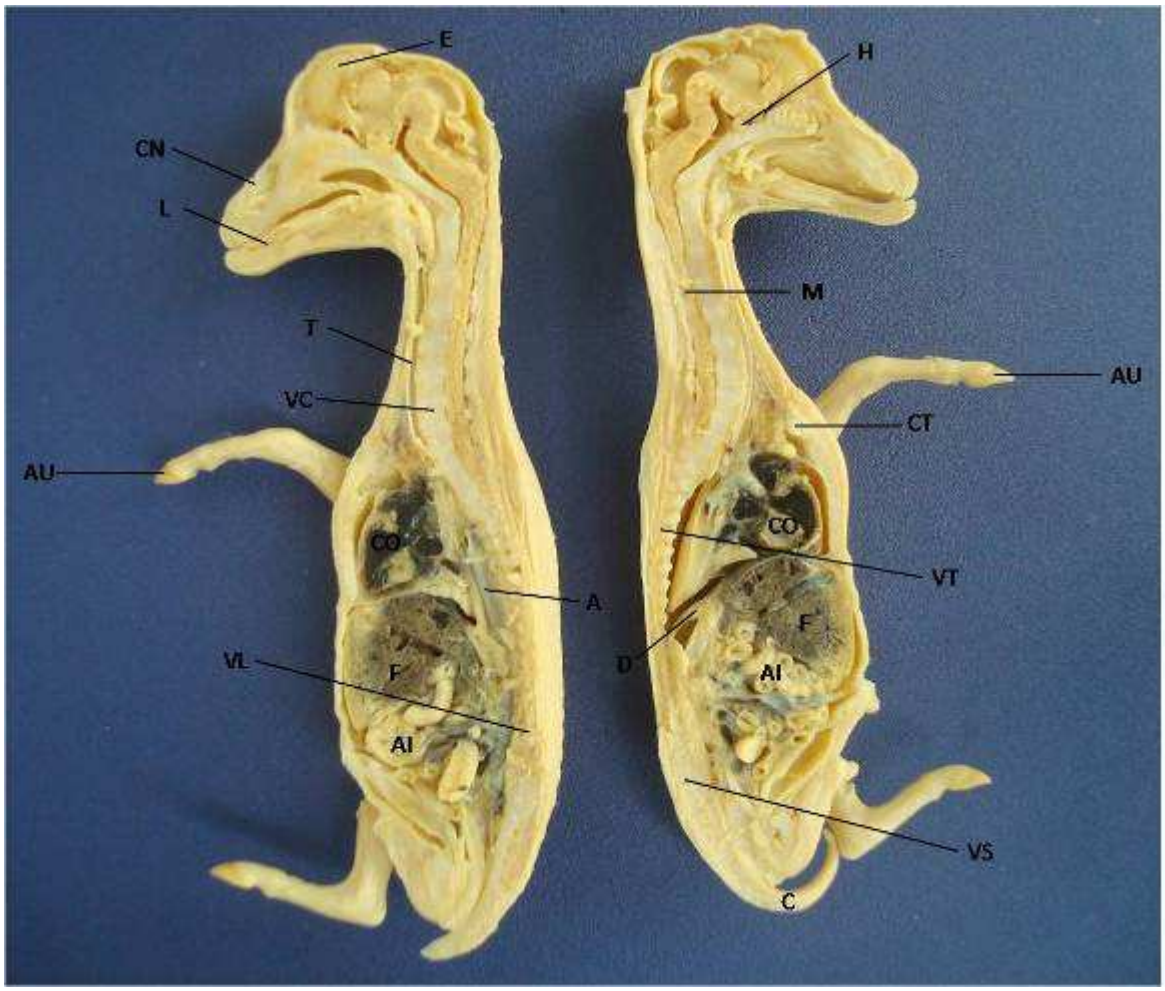

Grupos IV e V

Os animais pertencentes a ambos os grupos foram agrupados, pois os mesmos apresentam características morfológicas semelhantes. Os fetos com Crown Rump de 9,1 a 15 cm, com idade gestacional de 71 a 88 dias, apresentaram as seguintes características: vesícula orbitária, lábios superior e inferior, língua, gengiva, saliência auricular com formação das orelhas externas, membros formados com articulações bem proeminentes e com formação das unhas, cauda, ânus, órgãos reprodutores externos e discreta formação de glândulas mamárias (Figuras 41, 42, 43, 44 e 45).

Figura 41 – Fotografia em vista lateral do Feto do Grupo IV. Observar costelas (co), cauda (c), aparelho ungueal (seta), olhos pigmentados e cobertos por uma membrana (ol), focinho (círculo)

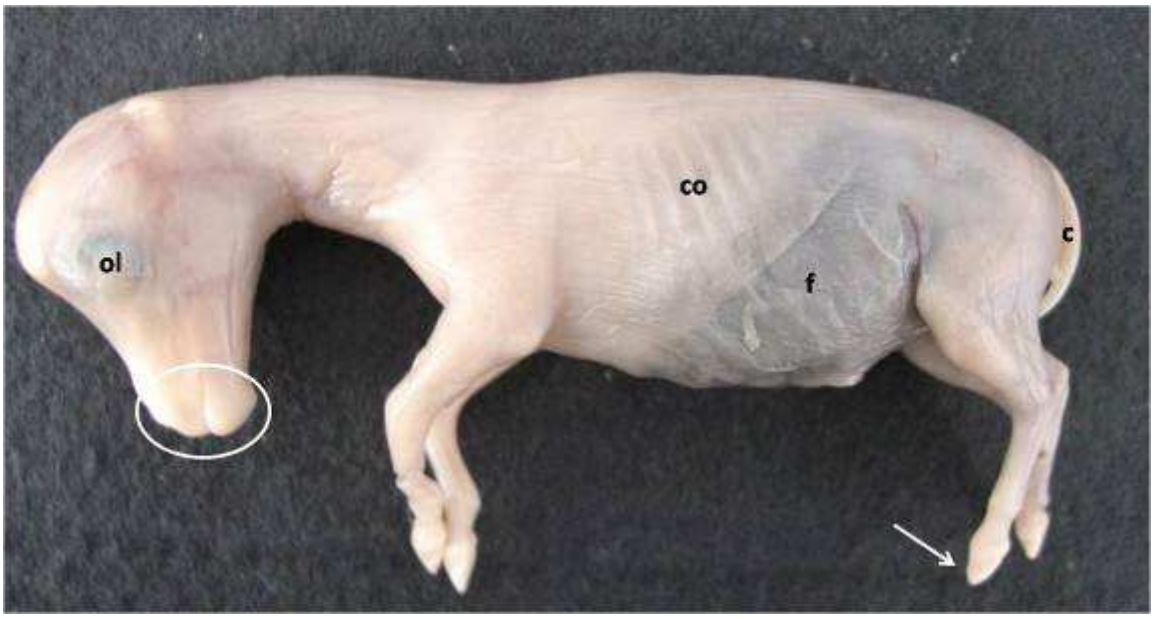

Figura 42 – Fotografia em vista lateral do Feto E14 do Grupo V. Notar orelhas bem desenvolvidas (o), olhos pigmentados cobertos por uma membrana (ol), formação do aparelho ungueal (seta) e focinho com narinas e boca (círculo)

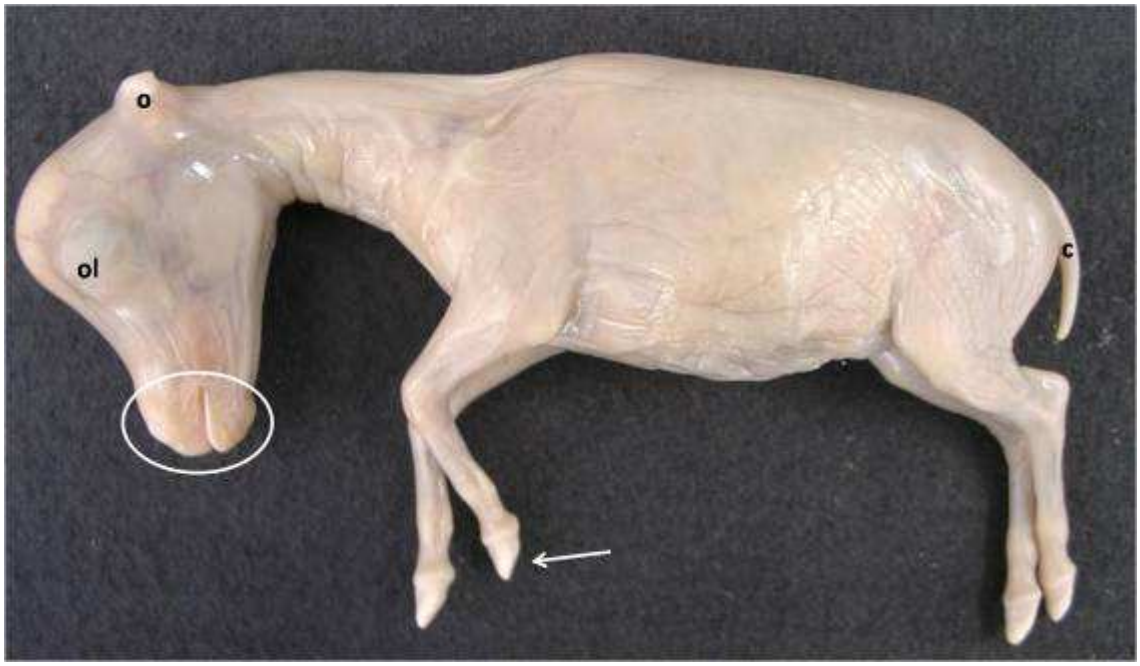

Figura 43 – Fotografia do Feto E14 do Grupo V. Notar aparecimento de glândulas mamárias (círculo) e aparelho genital (seta)

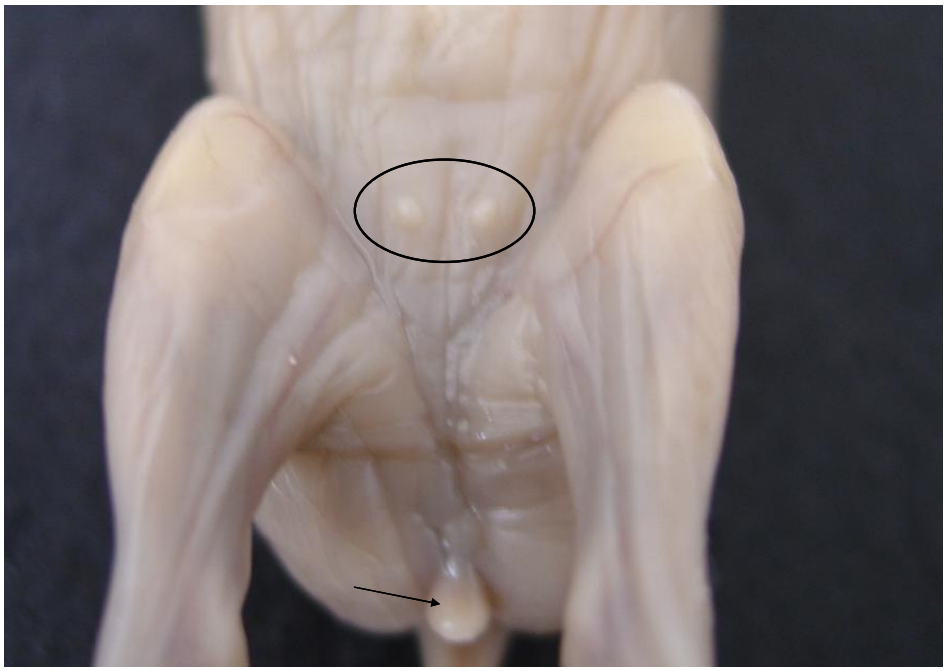

Figura 44 - Fotografia em decúbito dorsal do Feto E14 do Grupo V. Observar aparelho genital feminino (circulo pontilhado) e anûs (seta)

Figura 45 - Fotografia de corte sagital de feto equino do grupo V. Notar encéfalo (E), cerebelo (CB), bulbo (B), cavidade oral (CO), esôfago (E), traquéia (T), timo (TI), cavidade atrial (CA), fígado (F), alças intestinais (AI), aparelho ungueal (AU), cauda (C), osso esfenóide (OE), conchas nasais (CN), língua (L), vértebra cervical (VC), medula (M), aorta (A), cavidade ventricular (CV), pulmão (P), vértebra torácica (VT), estomago (E), vértebra lombar (VL), rim (R), vértebra sacral (VS)

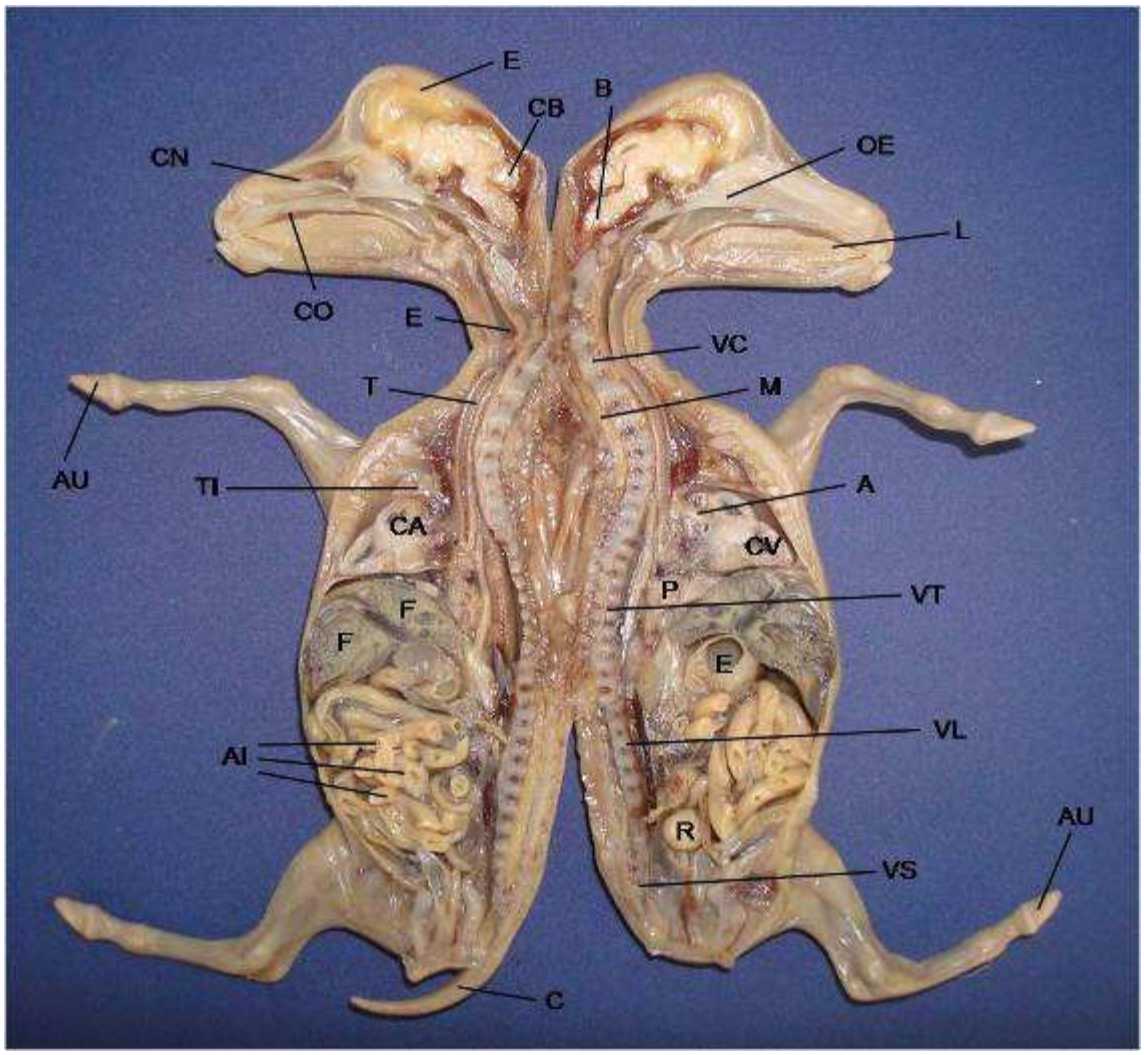

Grupos VI e VII

O mesmo foi feito com estes grupos, cujas características morfológicas também eram semelhantes. Os animais E12 e E17, E15 e E13 apresentam CR entre 15,1 e 21cm. As características externas dos fetos deste grupo são: vesícula ótica, lábios superior e inferior, língua, gengiva, narinas formadas e bem proeminentes, saliência auricular com formação das orelhas externas, membros torácicos e pélvicos formados com todas as articulações visíveis,

bem como o casco, cauda, ânus e órgão reprodutores masculinos e femininos e as glândulas mamarias agora já bem evidentes.

Foram encontrados, no feto E13, que apresenta 107 dias de gestação, pêlos táteis nos lábios, além das glândulas mamarias bem formadas e tegumento mais espesso (iguras 46 a 52).

Figura 46 – Fotografia do feto E17. Notar olho pigmentado (ol), narinas proeminentes (n), orelha externa (círculo), cascos (círculo tracejado), lábios inferior e superior (l), articulação (a), região encefálica (re), cauda (c), cordão umbilical (seta).

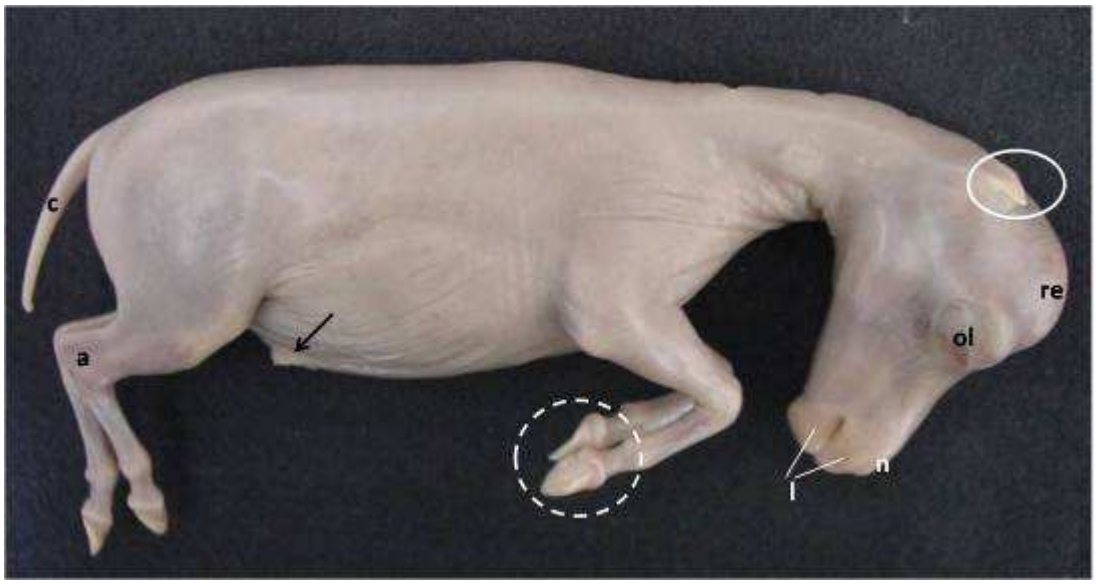

Figura 47 – Fotografia do feto E17. Observar tubérculo genital feminino (círculo tracejado), ânus (seta), cauda (c)

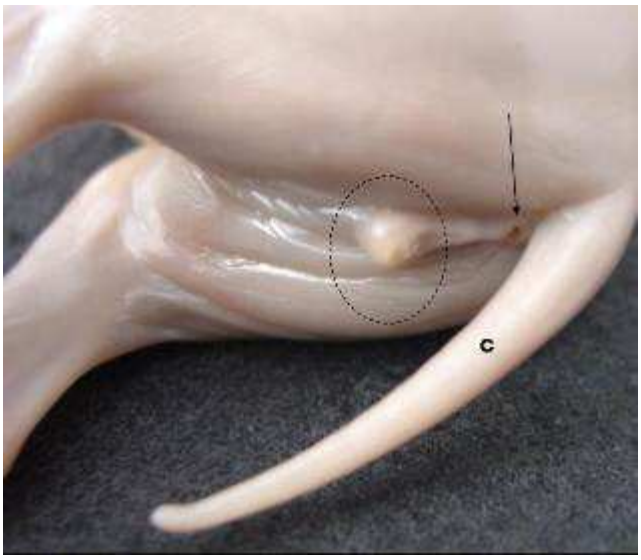

Figura 48 – Fotografia do feto E13. Observar orelha externa (círculo), região encefálica (e), narinas proeminentes (n), olhos pigmentados cobertos por membrana (ol), lábio superior e inferior (círculo tracejado), cascos (ca), articulações (at), região escapular (re), região abdominal (ra), região femoral (rfe), cauda (c)

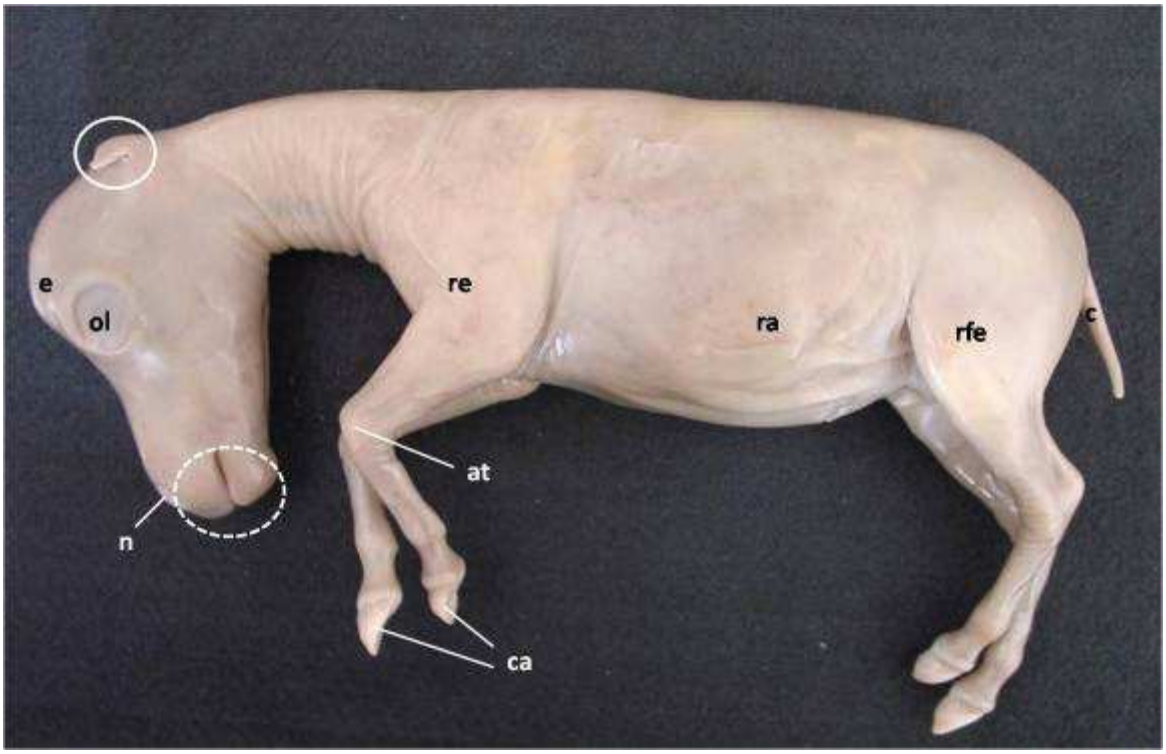

Figura 49 – Fotografia do feto E13. Observar tubérculo genital masculino (círculo tracejado), saco escrotal (*) e cordão umbilical (seta)

Figura 50 – Fotografia do feto E13. Observar narinas proeminentes (círculo), lábio superior (ls), língua (l), lábio inferior (li), e pêlos finos (seta)

Figura 51 - Fotografia de corte sagital de feto equino do grupo VII. Observar cerebelo (C), bulbo (B), hipófise (H), bulbo olfatório (BO), cavidade oral (CO), medula (M), timo (T), cavidade ventricular (CV), diafragma (D), vértebra abdominal (VA), alça intestinal (AI), rim (R), aparelho ungueal (AU), encéfalo (E), cavidade nasal (CN), língua (L), vértebra sacral (VS), esôfago (E), traquéia (T), costelas (C), cavidade atrial (CA), aorta (A), fígado (F), estômago (ET), vértebra lombar (VL), tubérculo genital (TG), cauda (C)

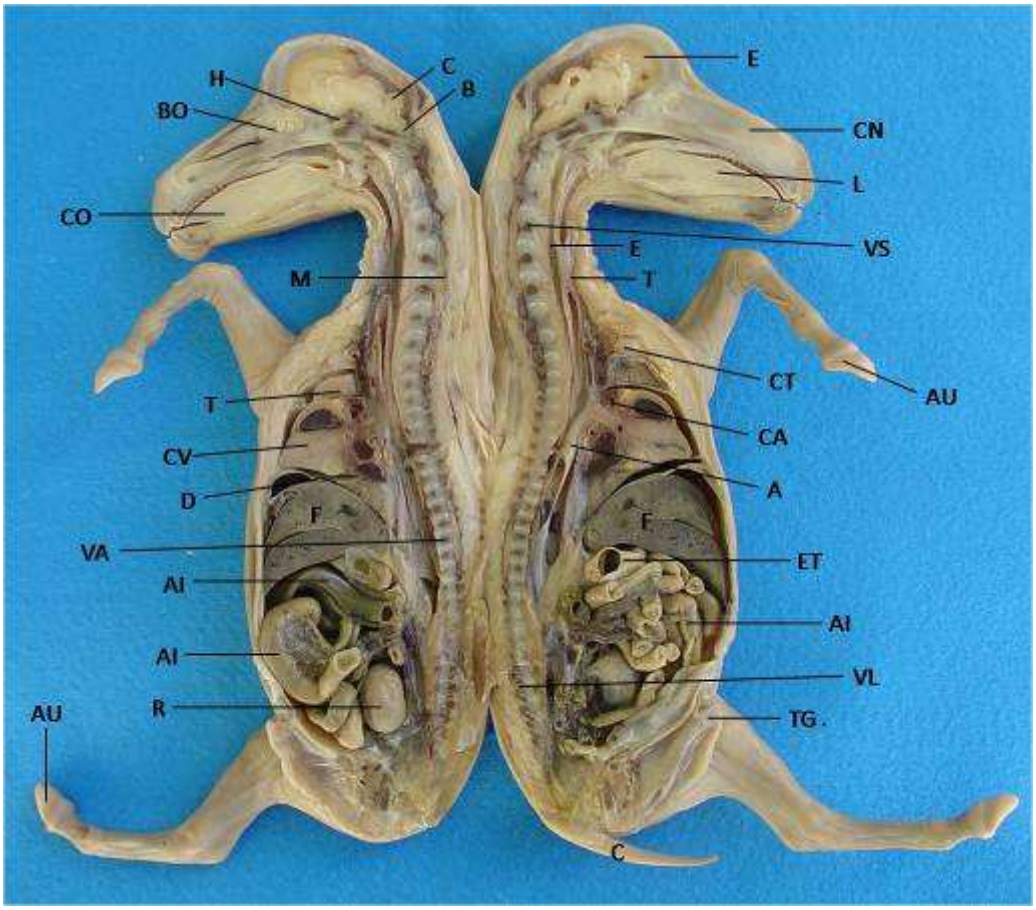

Figura 52 – Detalhes do feto do grupo VII em corte sagital mediano. Observar em A, bulbo olfatório (BO), osso esfenóide (OE), conchas nasais (CN), língua (L), traquéia (T), esôfago (ES), bulbo (B), cerebelo (C), hipófise (H), encéfalo (E); em B, observar vértebras abdominais (VA), aorta (A), medula (M), vértebras cervicais (VC), costelas (CT), timo (T), cavidade atrial (CA), cavidade ventricular (cv), diafragma (D), fígado (F), estômago (E); em C, observar pulmão (P), fígado (F), estômago (E), alças intestinais (AI), rim (R), tubérculo genital (TG); em D, observar vértebras abdominais (VA), vértebras sacrais (VS), rim (R), alças intestinais (AI), fígado (F), pulmão (P)

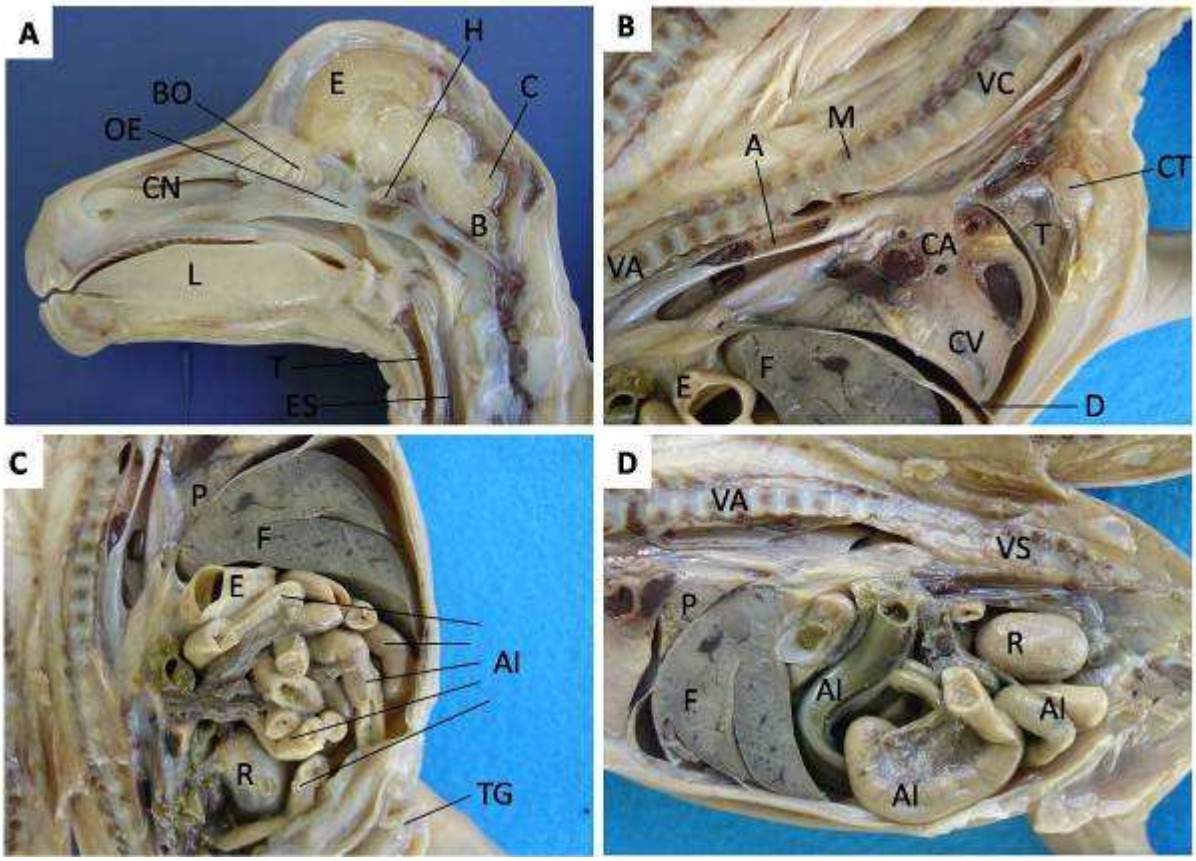

6.3.2 Técnica de Alizarina

Utilizando-se a técnica da Alizarina foi possível verificar que o feto com idade estimada de 60 dias apresenta regiões de ossificação marcadas pela coloração vermelha e de cartilagem marcadas pela coloração azul. Os principais ossos observados foram: Na cabeça observamos os ossos frontal, parietal, occipital, nasal e mandibular. A escápula, úmero, rádio, metatarso e falanges distais no membro torácico. Ossos fêmur, tíbia, metatarso e falanges distais no membro pélvico. A ossificação das costelas e vértebras foi bem visualizada. É possível verificar que apesar de serem nítidos pontos de ossificação esses não se encontram

totalmente formados. Pontos de cartilagem são visualizados em todos os ossos citados o que confirma que a ossificação ainda não está completamente finalizada (Figura 53).

Figura 53 - Feto E32, Grupo III, submetido à técnica de Alizarina modificada. Observar em A as vértebras cervicais (VC), escápula (E) e fêmur (F); Observar em B o osso frontal (F), parietal (P), occipital (O), nasal (N) e mandibular (M); observar em C o esterno (EST), costelas (CT), vértebras torácicas (VT) e vértebras lombares (VL); Observar em D, no membro torácico, o rádio (RA), o metacarpo (MC) e a falange distal (círculo tracejado); Observar em E, no membro pélvico, as vértebras coccígeas (VC), tíbia (TI), metatarso (MT) e a falange distal (círculo tracejado)

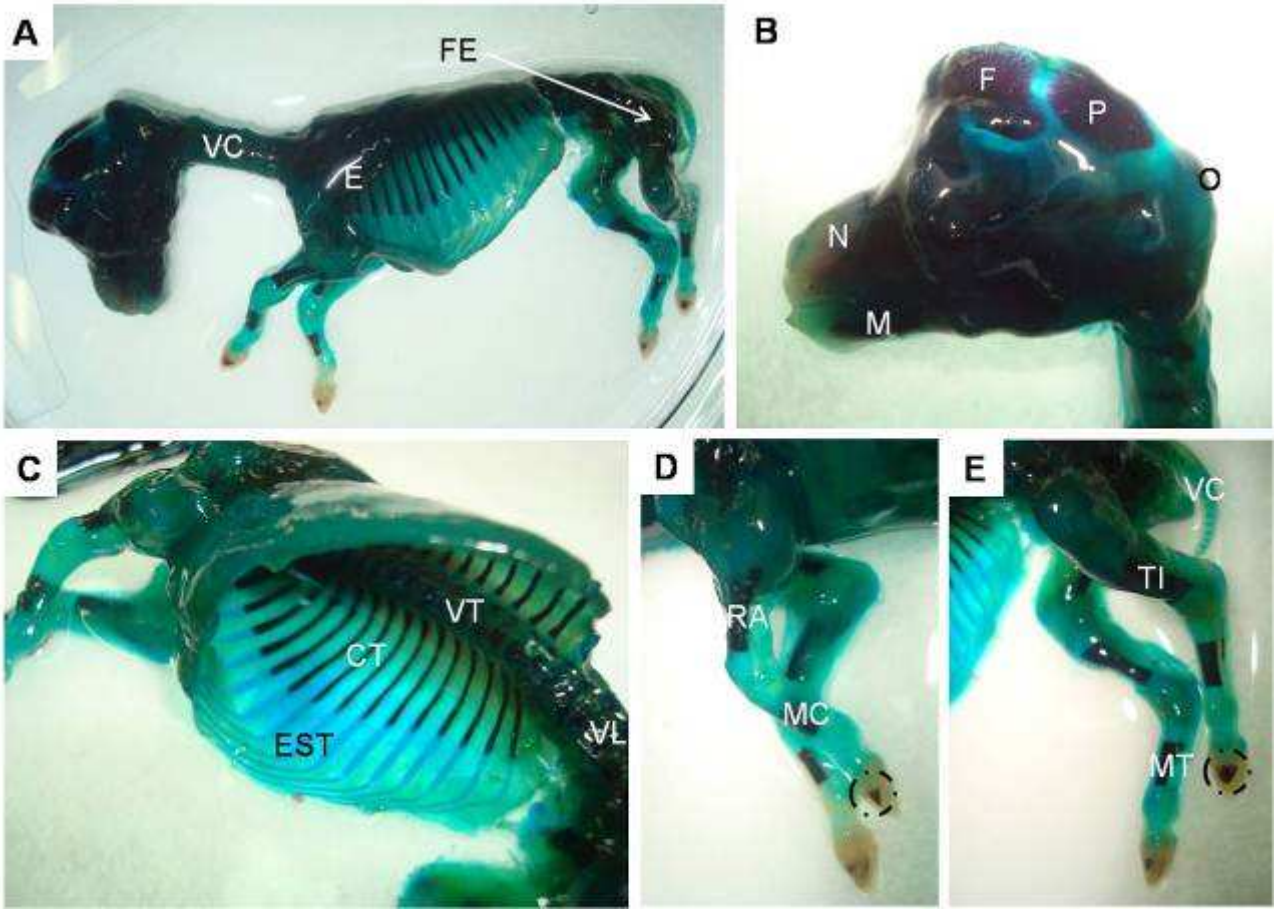

6.3.3 Analise Microscópica

Serão abordadas nos tópicos a seguir as características microscópicas dos órgãos observados nos embriões dos Grupos I e II, sendo estes organizados por aparelhos e sistemas para melhor compreensão.

Aparelho Cardiovascular

O aparelho cardiovascular é o primeiro sistema importante a funcionar no embrião. O coração primitivo e o sistema vascular surgem durante a terceira semana de desenvolvimento, e começa a funcionar no início da quarta semana. O desenvolvimento precoce do coração é necessário uma vez que o embrião cresce rapidamente e então suas necessidades nutricionais não são satisfeitas apenas através da difusão.

Nos embriões dos Grupos I e II, mesmo com idade inferior a 22 dias, foi possível observar as câmaras cardíacas átrio e ventrículo, que diferem pela espessura de suas paredes, sendo o ventrículo mais espesso, além das outras características mencionadas acima. Verificaram-se, ainda as camadas histológicas do coração: epicárdio, miocárdio e endocárdio (Figura 54). Na área cardiogênica, as células mesenquimais ventrais ao celoma pericárdico se agregam e se posicionam lado a lado para formar dois primórdios cardíacos: os cordões angioblásticos, que se canalizam para formar dois tubos endocárdicos de paredes delgadas. Quando os tubos cardíacos se fundem, o miocárdio primitivo é formado do mesoderma, que circunda o celoma pericárdio. O tubo endotelial torna-se o revestimento endotelial interno do coração ou endocárdio, e o miocárdio primitivo passa a ser a parede muscular do coração. O pericárdio visceral ou epicárdio é derivado de células mesoteliais que se originam da superfície externa do seio venoso e se espalham sobre o miocárdio.

A cavidade ventricular possui grande quantidade de cardiomioblastos agrupados de maneira a dar inicio a formação trabecular, assim como visto nos embriões do grupo I e II. São inúmeras as formações cordonais nessa fase embrionária (Figura 54 e 55).

No embrião 9, com idade estimada de 26 dias, observou-se a artéria dorsal ao longo do corpo do concepto. Foi possível visualizar através da microscopia eletrônica varredura, em embriões do Grupo II, as cordas tendíneas localizadas no ventrículo, além da válvula

bicúspide (átrio ventricular esquerda) e a espessa parede muscular do ventrículo esquerdo (Figura 56).

Figura 54 - Fotomicrografia do coração de embrião do Grupo I e detalhes. Observar em A ventrículo esquerdo (VE), ventrículo direito (VD), átrio esquerdo (AE), átrio direito (AD) e diafragma (D); observar em B cardiomioblastos (C); observar em C as três camadas: endocárdio (E), miocárdio (M) e epicárdio (EP)

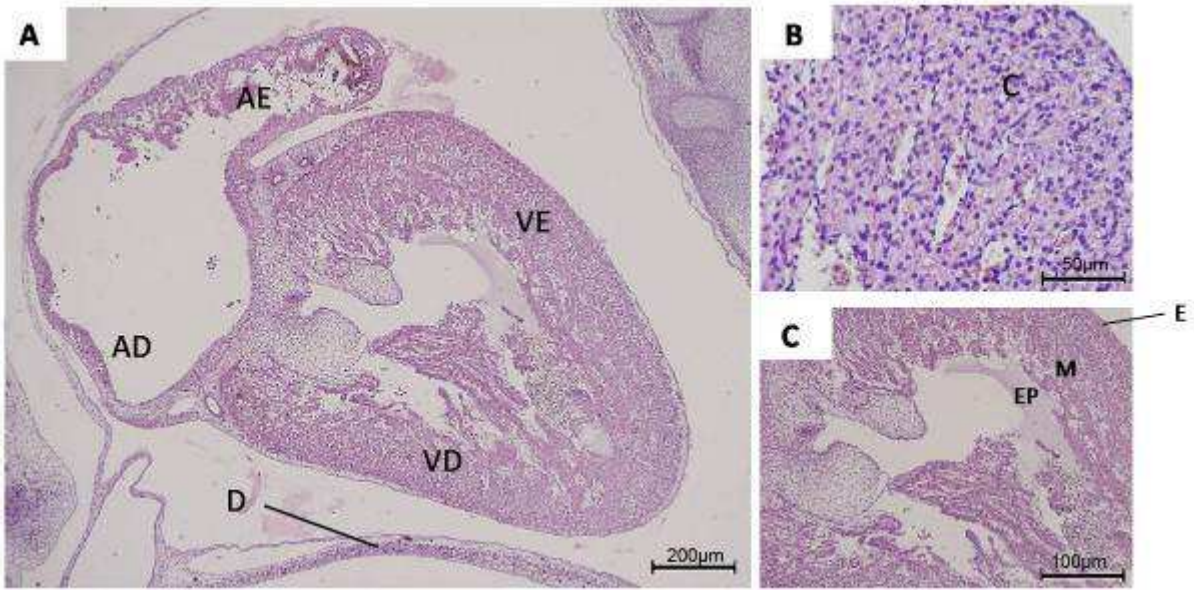

Figura 55 - Fotomicrografia do coração de embrião do Grupo II e detalhes. Observar em A átrio (A), ventrículo (V), aorta dorsal (AT) e parede trabecular da câmara ventricular (P); em B, observar cardiomioblastos (C)

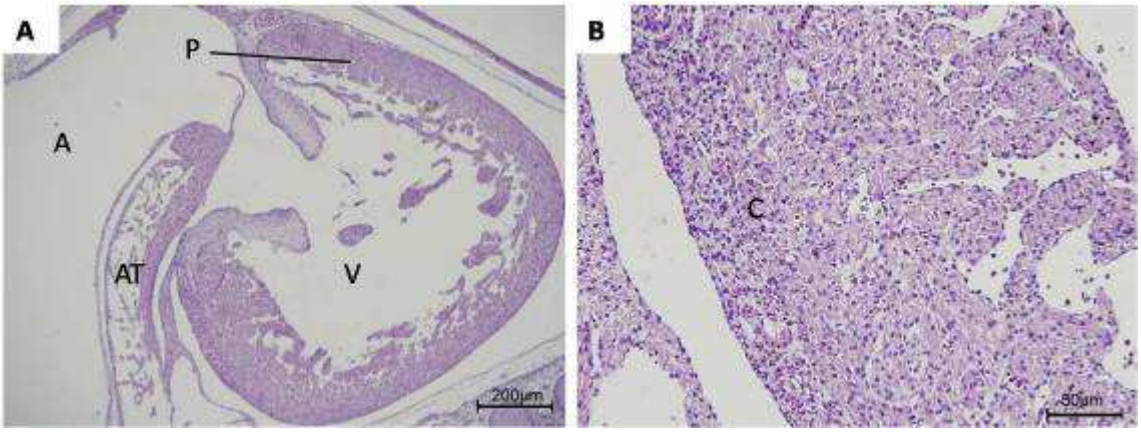

Figura 56 - Microscopia eletrônica de varredura de embrião do Grupo II. Em A, observar cordas tendíneas do coração; em B, notar válvula bicúspide (VB), parede muscular do ventrículo esquerdo (PM) e átrio esquerdo (A)

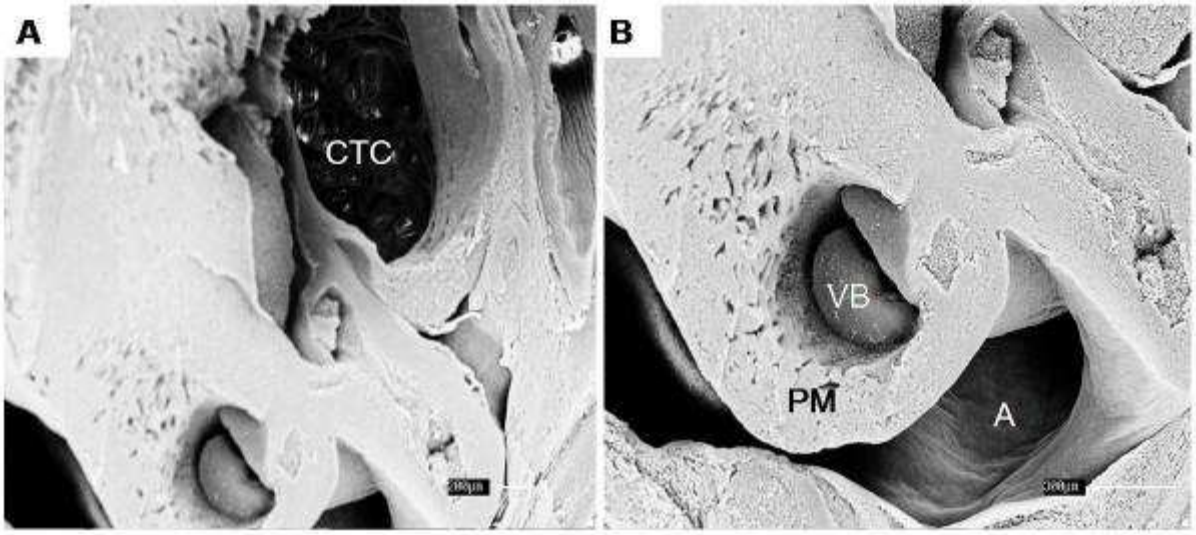

Aparelho Locomotor: Músculo – Esquelético

O aparelho locomotor se desenvolve a partir de células mesodérmicas e da crista neural. À medida que a notocorda e o tubo neural se formam, o mesoderma intra-embrionário, lateral a estas estruturas se espessa para formar duas colunas de mesoderma paraxial. Ao final da terceira semana, estas colunas tornam-se segmentadas em blocos de mesoderma denominados somitos que externamente se parecem com elevações arredondadas ao longo da superfície dorsolateral do embrião, sendo formações semelhantes a botões de tecido epitelial condensado e importantes determinantes da idade embrionária humana, de camundongos, ratos e galinhas onde o estudo da embriologia já está compreendido (Figura 57 e 59).

Cada somito se diferencia em duas partes: a parte ventromedial, ou esclerótomo, a qual formará as vértebras e as costelas; e a parte dorsolaretal, ou dermomiótomo, a qual formará a partir da região do miótomo, os mioblastos, e a partir do dermátomo formará a derme (Figura 57).

Os mioblastos que formam os músculos esqueléticos do tronco são derivados do mesoderma das regiões do miótomo dos somitos. Já as fibras musculares lisas diferenciam-se do mesênquima esplâncnico que envolve o endoderma do intestino primitivo e de seus

derivados. O músculo liso da parede de muitos vasos sanguíneos e linfáticos surge do mesoderma somático.

As células mesenquimais dão origem aos fibroblastos, condroblastos ou osteoblastos. Animais do GI apresentaram alguns pontos de diferenciação dos somitos em estruturas cartilagíneas, o que significa a existência de futuros corpos vertebrais cartilaginosos (Figura 57e 59). Típicos condrocitos e condroblastos foram visualizados em animais do GI e GII nos brotos dos membros em desenvolvimento e também em vértebras em formação. Notamos também a formação da cartilagem hialina.

Figura 57- Fotomicrografia da região dos somitos de embriões do Grupo I: em A, observar somito (S), medula (M) e tecido mesenquimal (TM); em B observar somito (S) e tecido fibrocartilaginoso (TF)

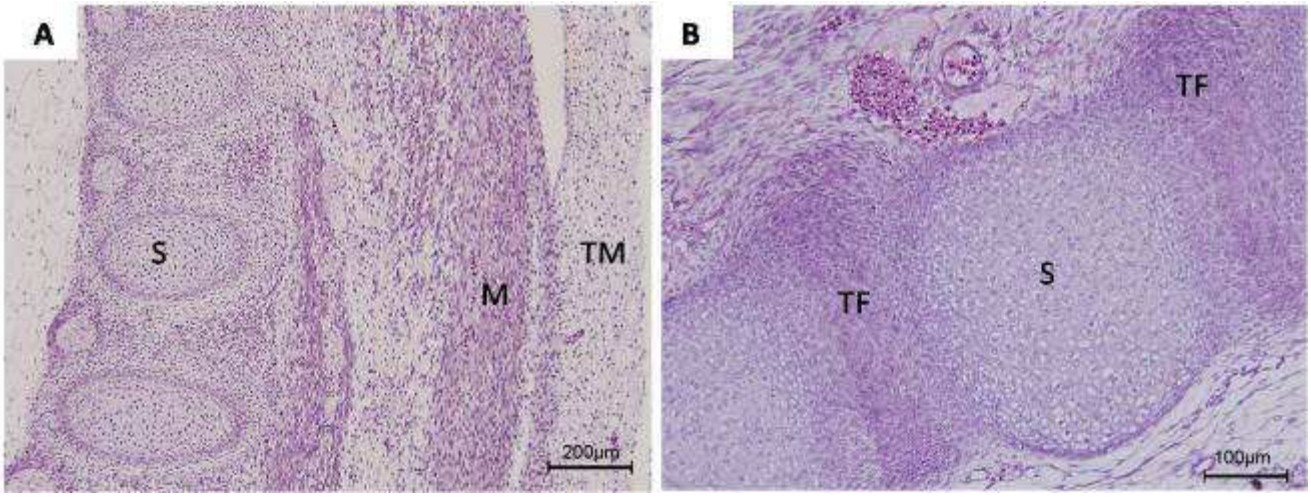

Figura 58 - Fotomicrografia da região dos somitos do Grupo I: em A observar somito (S), medula (M), tecido conjuntivo (TC), rim (R), e miótomos lombares em regressão (ML)

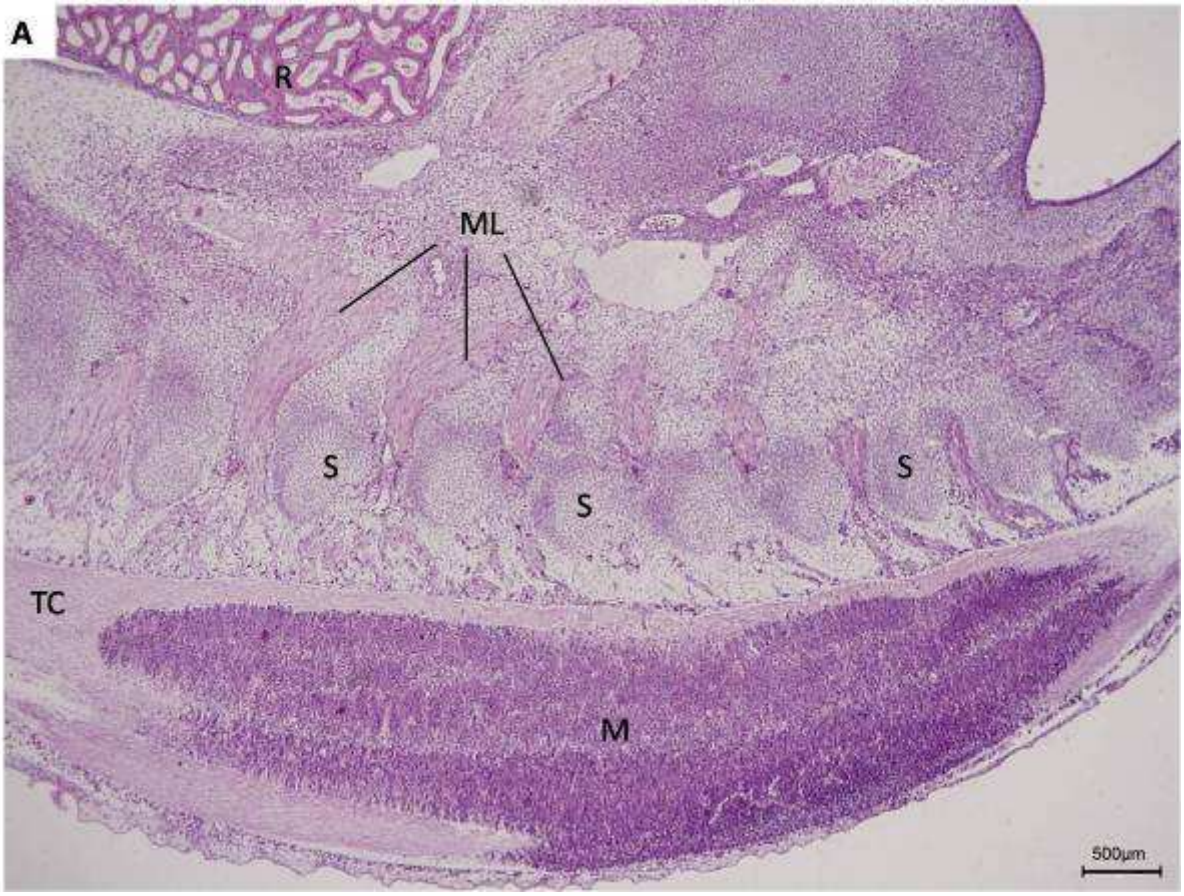

Figura 59 - Fotomicrografia da região dos somitos do Grupo II: em A observar somito (S), medula (M) e pulmão (P); em B observar condrócitos (CD), condroblastos (CB) e de fundo a matriz de cartilagem hialina

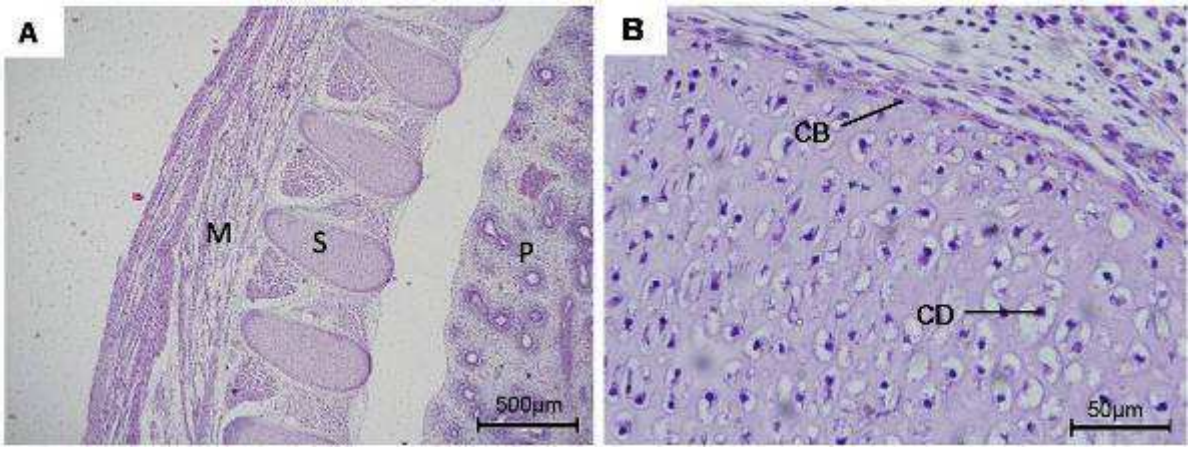

Sistema Respiratório

Os pulmões têm sua origem de uma evaginação da parede ventral do intestino primitivo em sua porção cranial, e o seu desenvolvimento se inicia durante a quarta semana de gestação. Em animais com idade estimada inferior a 25 dias, não foram encontrados vestígios de tecido pulmonar.

Os brônquios constituem formações tubulares com paredes de epitélio revestidas por mesênquima condensado e apresenta-se normalmente circundados por vasos sanguíneos. Brotos brônquicos surgem em animais do Grupo I e II com idade estimada igual ou superior a 25 dias, e estes são considerados pseudoglandulares. Os lobos pulmonares já se encontram em processo de divisão (Figura 60).

Nos embriões analisados com idade estimada de 36 e 38 dias (grupo II) foi verificada a presença de tecido pulmonar. O pulmão observado encontra-se em fase de transição entre os períodos pseudoglandular e canalicular, onde as luzes dos brônquios e dos bronquíolos terminais tornam-se maiores e o tecido pulmonar se torna mais vascularizado. É possível notar brônquios principais e secundários como formações tubulares sendo revestidos por epitélio cilíndrico simples. Formações de capilares sanguíneos podem ser observados. Nessas idades não foram encontradas formações equivalentes aos alvéolos primitivos (Figuras 61 e 62).

Figura 60 - Fotomicrografia do pulmão em desenvolvimento de embrião do Grupo I. Em A notar os brônquios primários (BP); em B observar células sangüíneas (C), epitélio (E), mesenquima (M) e lúmen (L).

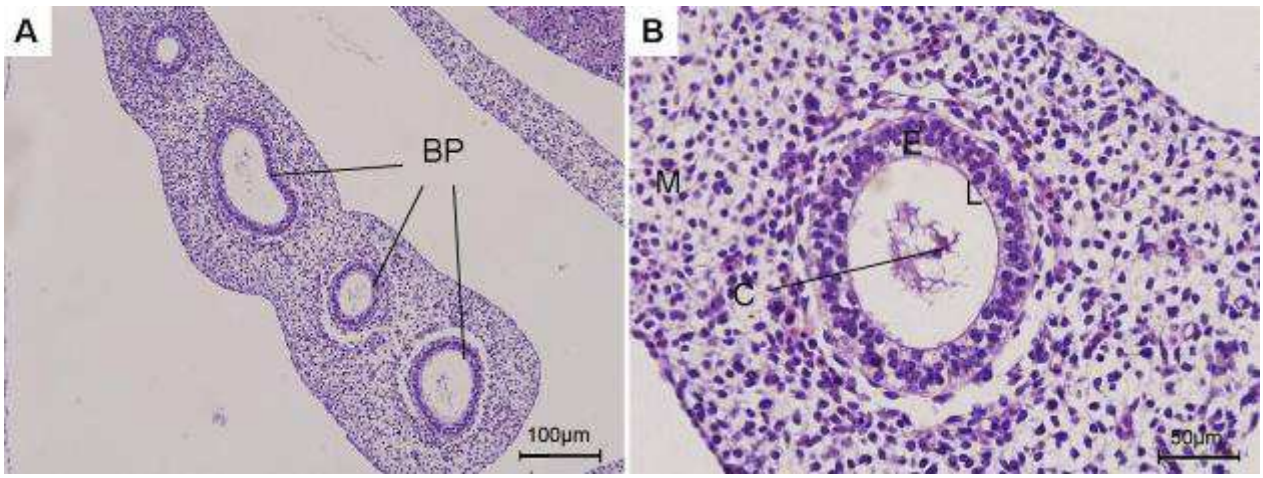

Figura 61 - Fotomicrografia do pulmão em desenvolvimento do embrião do Grupo I. Em A observar brônquios secundários (Bs), parênquima pulmonar (PP) e ramo lobar (RL); em B, notar brônquios primários (BP), brônquios secundários (Bs), e possível vaso sanguíneo (círculo tracejado).

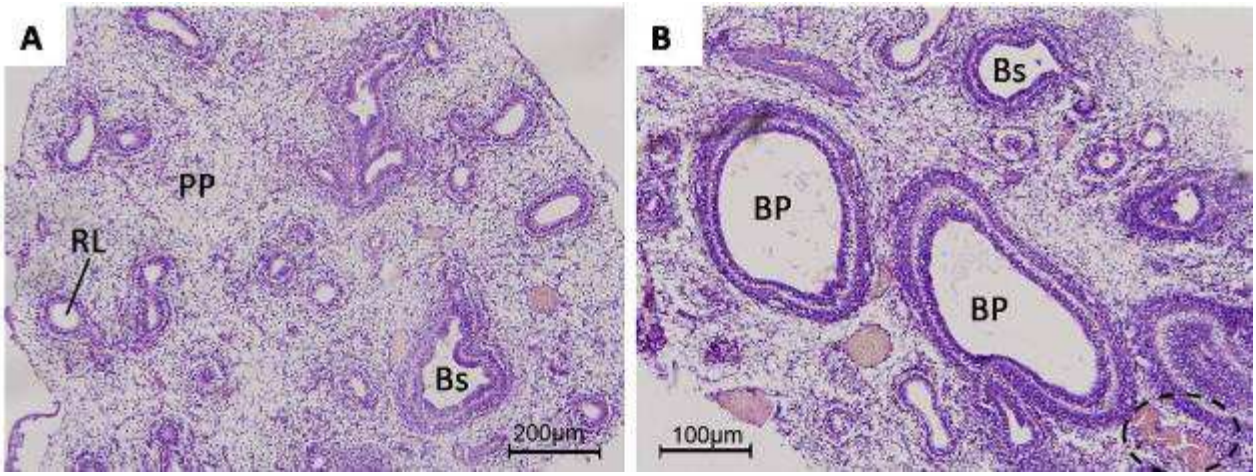

Figura 62 - Fotomicrografia do pulmão em desenvolvimento de embrião do Grupo II. Em A, observar somitos (S), pulmão primitivo (P) e sua sintopia com o fígado (F); em B, observar brônquios primários (BP) e brônquios secundários (Bs); em C, observar ramo lobar (RL) e parênquima pulmonar (PP).

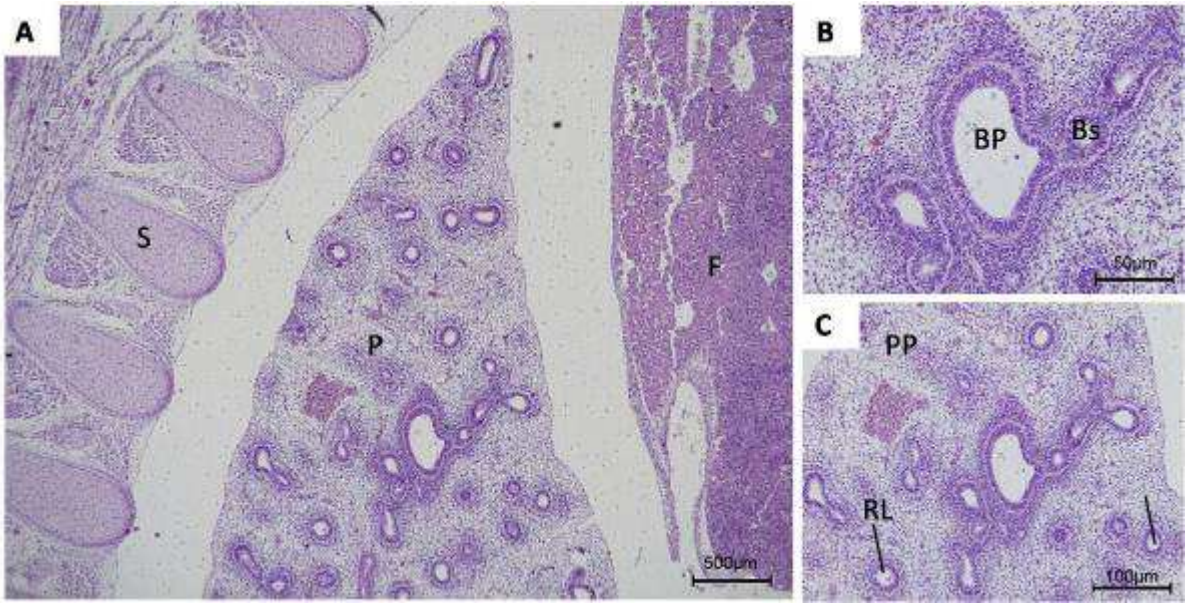

Aparelho Digestório

O intestino primitivo consiste desde a membrana bucofaríngea até a membrana cloacal e se forma durante há quarta semana, quando as pregas cefálicas, caudais e laterais incorporam a porção dorsal do saco vitelino no embrião, sendo este dividido em três partes: intestino anterior, intestino médio, e intestino posterior. O endoderma do intestino primitivo origina a maior parte do epitélio e das glândulas do trato digestivo.

No embrião E35, com idade estimada de 25 dias, foi possível observar a formação de alças intestinais primitivas, nas quais se observou um revestimento de mesênquima abundante ao redor das mesmas. As alças intestinais foram ainda observadas ao corte histológico como inúmeras seções tubulares na cavidade abdominal nos embriões dos Grupos I e II (Figura 63)

O intestino em embriões de cinco semanas para humanos encontra-se suspenso na parede abdominal dorsal por um mesentério curto e comunica-se com o saco vitelino por meio do ducto vitelino ou pedículo do saco vitelino. O intestino nos embriões de equinos apresentava-se em comunicação com o pedículo do saco vitelino, além de seu epitélio estar em desenvolvimento.

Nos embriões do grupo I, foi possível distinguir as camadas que compõem a língua, sendo estas: mucosa, tecido muscular e tecido conjuntivo (Figura 64).

Nos embriões analisados, dos grupos I e II, não foi possível distinguir os diferentes lobos do fígado. Os embriões do Grupo I já apresentam hepatoblastos, que originarão hepatócitos, circundados por eritroblastos, que por sua vez originarão hemácias (Figura 65 e 66).

Foram observados cordões entrelaçados de células hepáticas e pequenos sinusóides com células sanguíneas em seu interior Durante o evoluir do desenvolvimento embrionário, foi observada ainda uma maior organização dos hepatoblastos em relação a sua disposição, volume e numero celular, além de ser possível observar também as veias centrais e a veia porta.

Foi possível através da microscopia eletrônica de varredura, visualizar algumas estruturas e sua sintopia com demais órgãos. Pudemos visualizar a cavidade oral, a língua, a formação da glote, além dos tubos que compõem o sistema respiratório (traquéia) e digestório (esôfago). Na cavidade abdominal notamos a presença do fígado, das alças intestinas, rins e ceco (Figura 67).

Figura 63 - Fotomicrografia evidenciando o desenvolvimento do aparelho digestivo de embrião do Grupo I. Em A, observar fígado (F) e alças intestinais (*); em B, observar tecido conjuntivo (TC), epitélio (EP) e tecido muscular (M) das alças intestinais

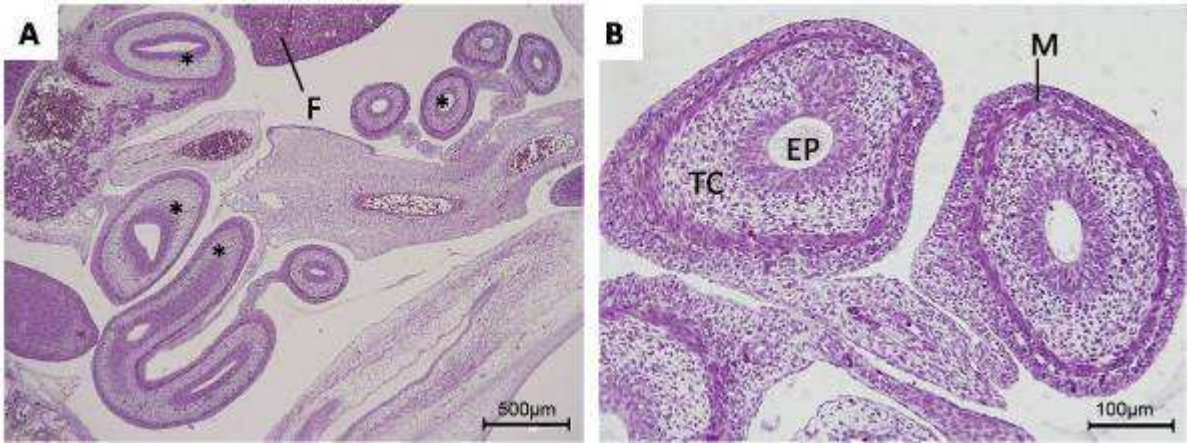

Figura 64 - Fotomicrografia do aparelho bucofaríngeo de embrião do Grupo I. Em A, observar lábio superior (LS), lábio inferior (LI), língua (L) e cavidade oral (CO); em B, observar detalhes da língua: mucosa (M), tecido conjuntivo (TC), tecido muscular (MU)

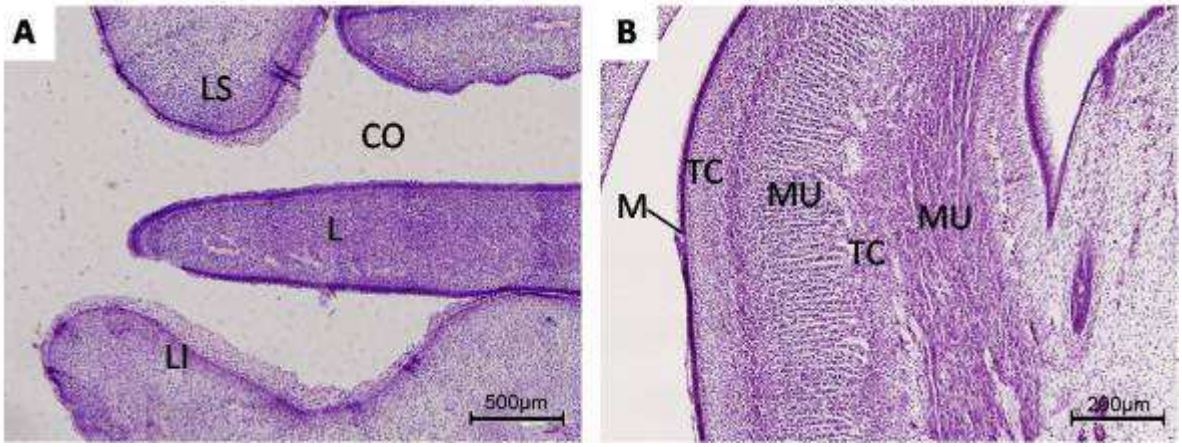

Figura 65- Fotomicrografia do fígado de embrião do Grupo I. Em A, observar veia centro lobular (VC) e o parênquima hepático desorganizado; em B, observar hepatoblasto (H), sinusóide (S) e células sanguíneas (círculo tracejado)

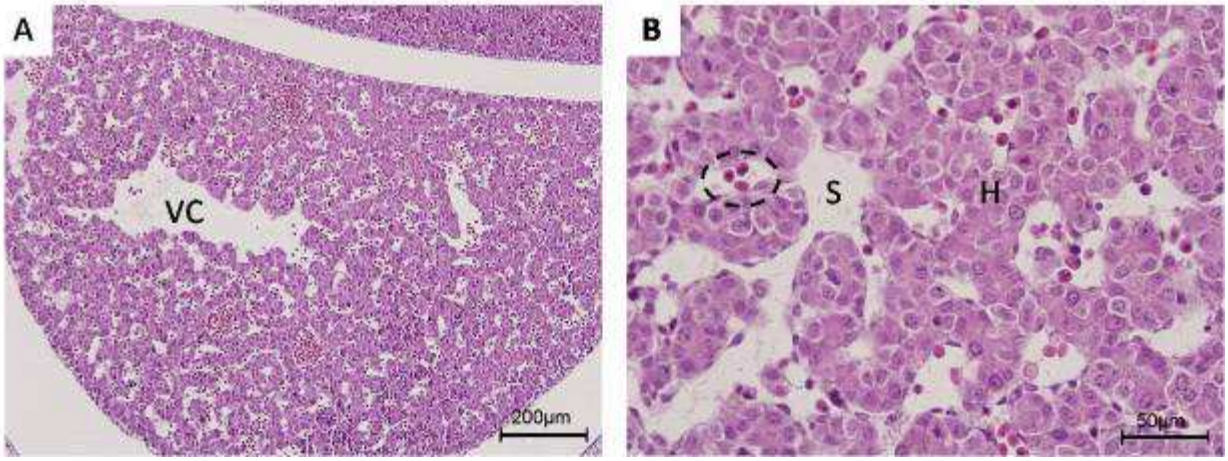

Figura 66 - Fotomicrografia do fígado de embrião do Grupo I. Em A, observar veia centro lobular (VC), célula endotelial de vaso (C) e o inicio da organização do parênquima hepático; em B, observar hepatoblastos (H), células sanguíneas (círculo tracejado), cordão de hepatócitos (CH)

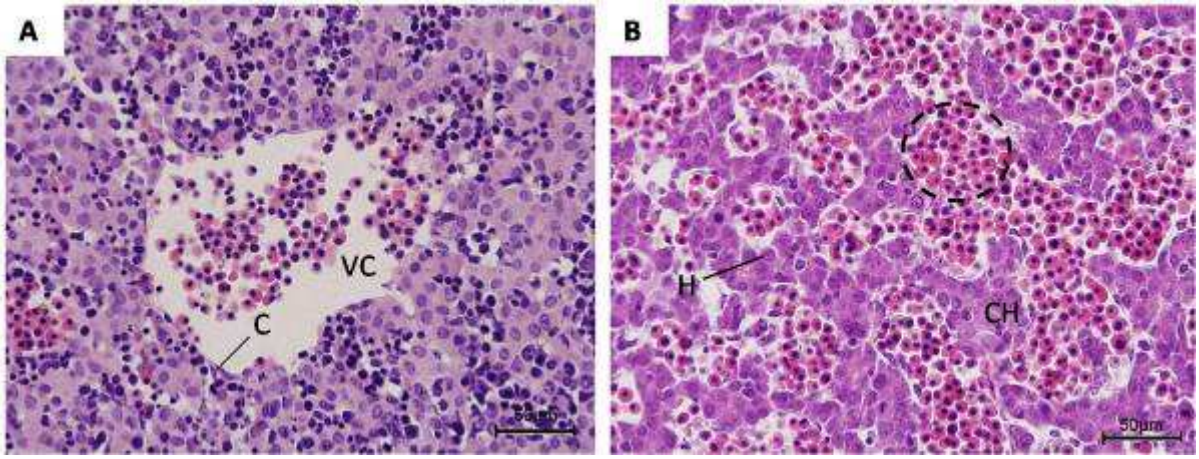

Figura 67 - Microscopia eletrônica de varredura de embrião do Grupo II. Em A, observar cavidade oral (CO), língua (L), glote (G), traquéia (T) e esôfago (E); em B observar ceco (C), rim (R), fígado (F) e alça intestinal (AI); em C observar em detalhe o esôfago (E) e as fibras musculares lisas (FML)

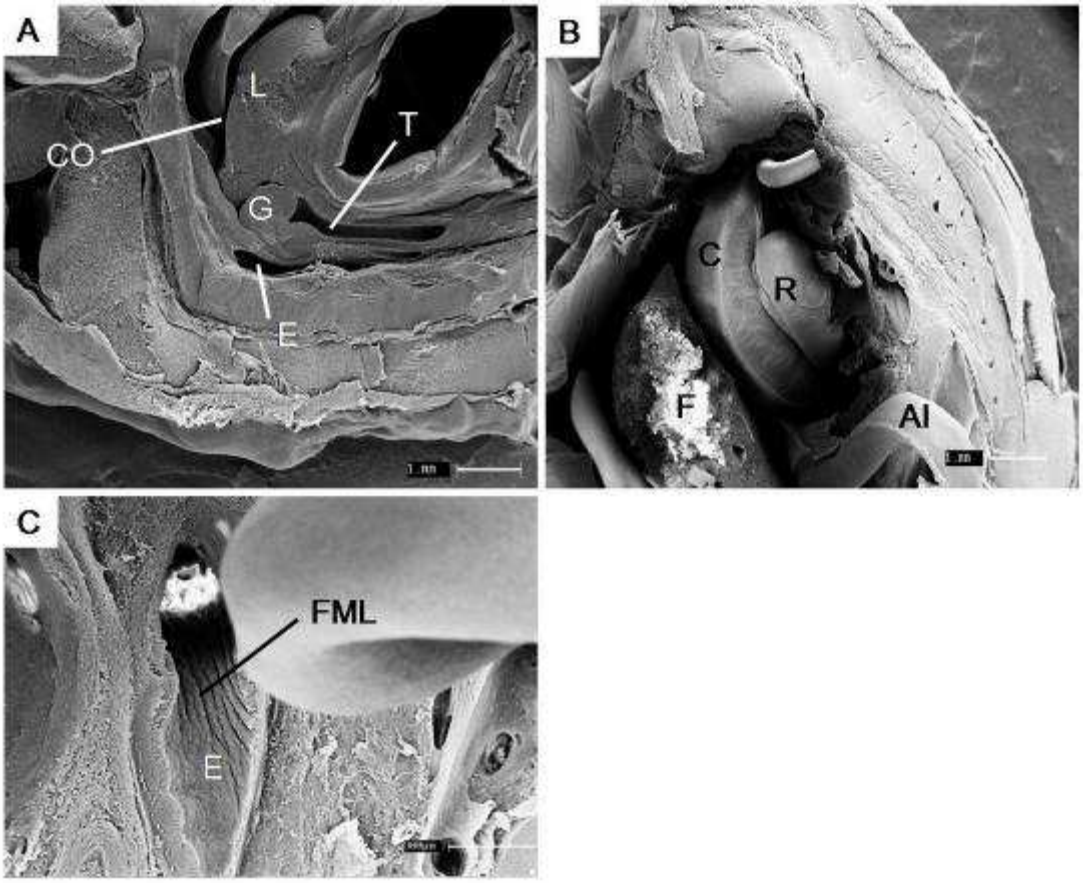

Aparelho Urogenital

Embriologicamente, o sistema urinário e o sistema genital estão estreitamente associados. Em embriões do Grupo I é possível visualizar rins primitivos partindo da região média do embrião e se prolongando até a região caudal do mesmo. São constituídos por células epiteliais que formam um epitélio simples cúbico e que originarão os túbulos coletores, apresentando a borda voltada para a luz do túbulo com aspecto de escova (Figuras 68 a 70).

Os ductos mesonéfricos apresentam formato regular, arredondado, com células cubóides sem borda em escova e tornam-se mais coradas pela hematoxilina, demonstrando seu conteúdo mais basofílico.

Nos embriões E7 e E35 com idade estimada entre 19 e 25 dias respectivamente, notamos a presença de estruturas mais especializadas na função renal, como os túbulos contorcidos proximais, onde em sua luz estão presentes os microvilos, que formam a orla em escova. Observaram-se também os túbulos contorcidos distais, revestidos por epitélio simples cúbico, cuja diferença notada baseia-se na sua coloração, uma vez que as células do túbulo contorcido proximal apresentam o citoplasma basal fortemente acidófilo, sendo evidenciadas pela eosina (rosado), e as células do túbulo contorcido distal tem o citoplasma menos acidófilo, sendo por sua vez evidenciadas pela hematoxilina (azulado). Outras estruturas notadas foram os corpúsculos renais ou glomérulos, os quais estavam envolvidos pela cápsula de Bowman (Figuras 69 e 70).

Nos glomérulos, o pólo vascular e o pólo urinário se apresentaram bem característicos. Observou-se uma camada de mesenquima circundando os rins.

No interstício renal os capilares sangüíneos contendo hemácias puderam ser visualizados, além da mácula densa de coloração escura devido à proximidade dos núcleos. Nessa fase considera-se os rins definitivos (Figura 71).

Nos embriões E7 e E30, dos grupos I e II respectiavmente, foi encontrada a glândula supra-renal, ainda em desenvolvimento, não sendo possível distinguir a camada cortical da medular (Figura 72).

No presente estudo, o embrião de 25 dias (E35) apresentou na região cranial ao rim, uma estrutura oval correspondendo ao ovário, a qual exibia no seu interior folículos

primordiais e células foliculares de maneira desorganizada, não havendo ainda a distinção de região medular e cortical (Figura 73).

Figura 68- Fotomicrografia dos embriões do Grupo I. Notar em A o rim primitivo partindo da região média do embrião e se prolongando até região caudal. (R) e sua sintopia em relação ao fígado (F) e os somitos (S). Em B, detalhe da região tubular exibindo seu epitélio simples cúbico (seta) e o interstício contendo capilares sangüíneos (retângulo)

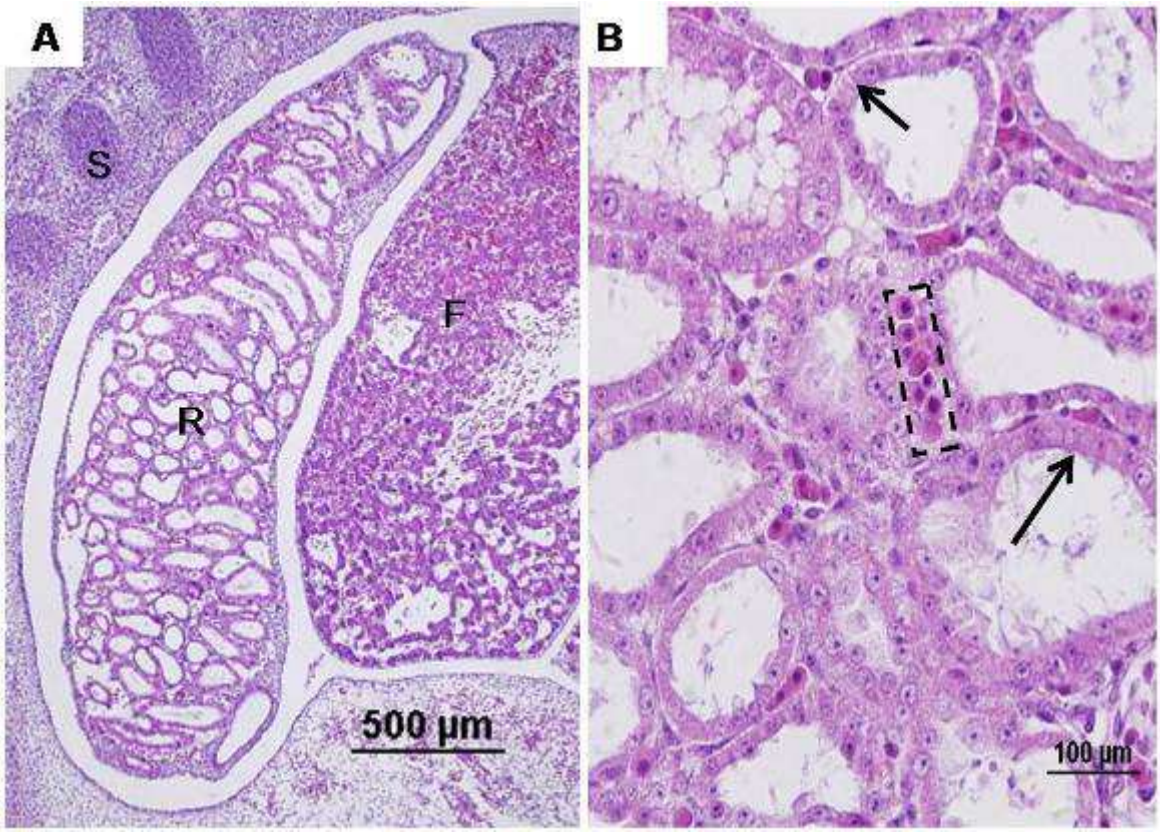

Figura 69 - Fotomicrografia evidenciando o rim e seus detalhes de embriões do grupo I. Em A observar o rim (R), sua sintopia com o fígado (F) e os somitos (S); em B, observar as células sanguíneas (CS); em C observar panorâmica da região dos túbulos renais; em D observar túbulo contorcido distal (TCD) e túbulo contorcido proximal (TCP)

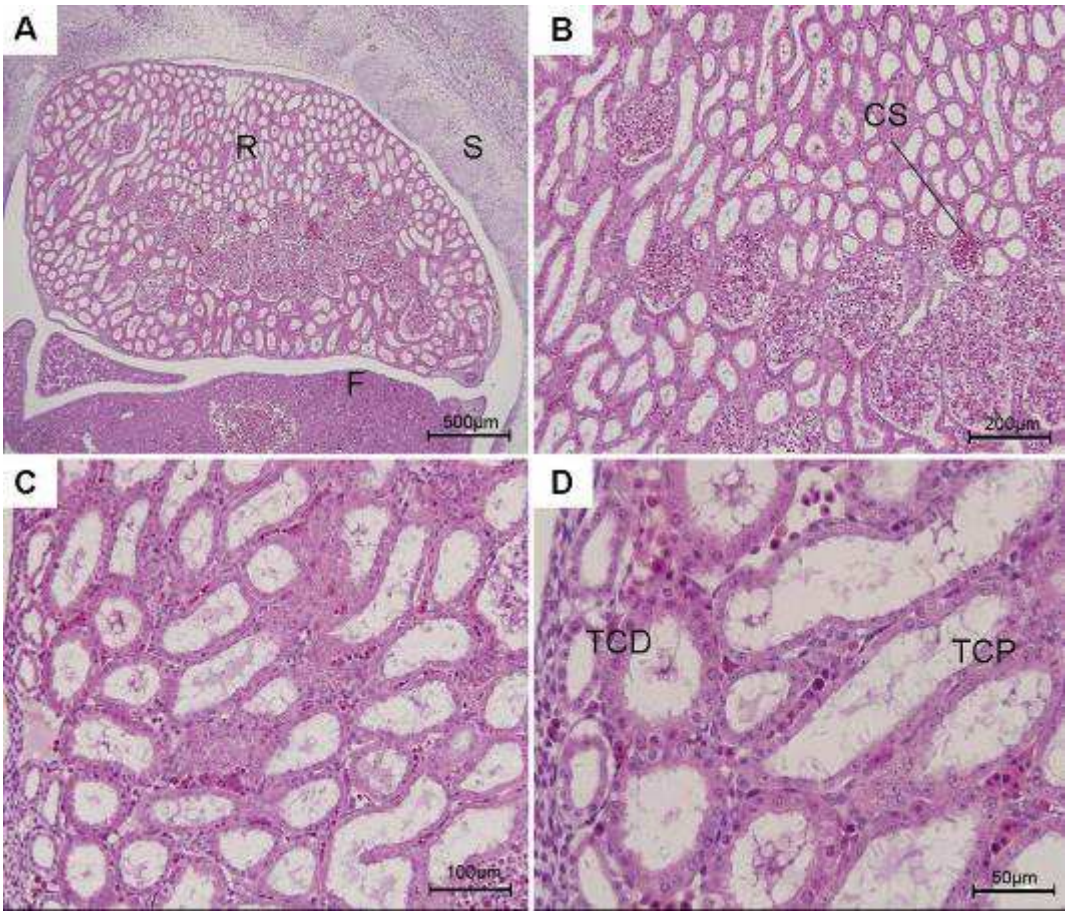

Figura 70 - Fotomicrografia de embriões do Grupo I. Em A, observar as hemácias dispersas no interstício (círculo), túbulo contorcido proximal (TCP) e túbulo contorcido distal (TCD). Em B, observar o túbulo contorcido distal (TCD) em contato com o pólo vascular (PV), o glomérulo (G), o pólo urinário (PU) onde se inicia o túbulo proximal (TCP) e os folhetos da cápsula de Bowman (FVB – folheto visceral; FPB – folheto parietal)

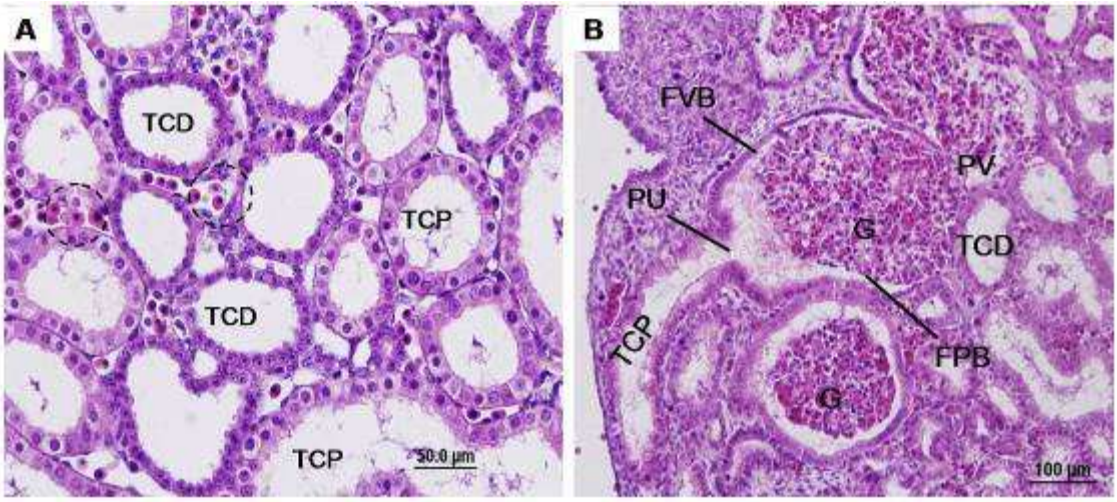

Figura 71 - Fotomicrografia de embrião do Grupo II. Em A, notar região cortical (RC) e região medular (RM); em B observar glomérulo (G) e túbulo contorcido distal (TCD)

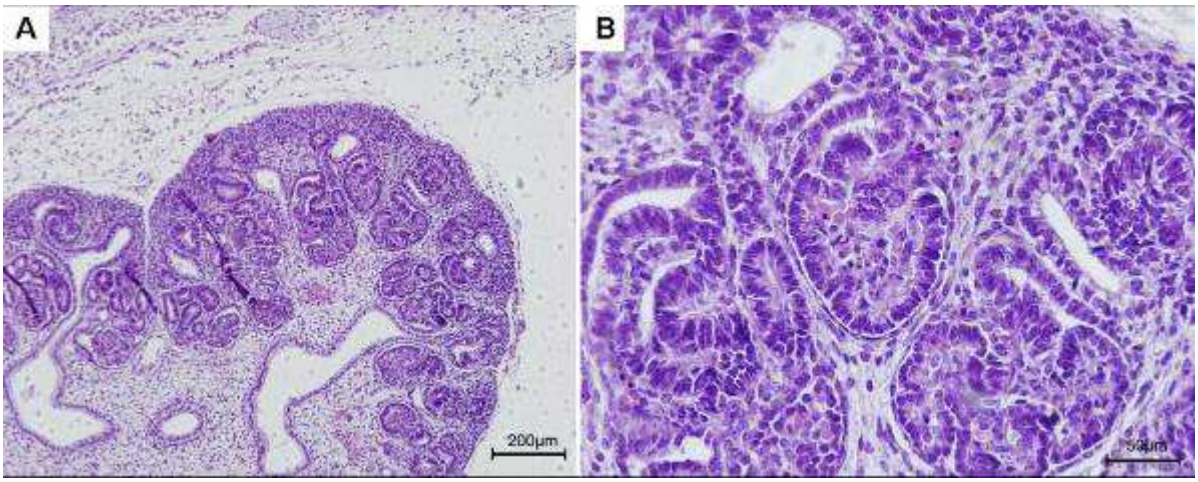

Figura 72 - Fotomicrografia panorâmica da região abdominal de embrião do Grupo I. Notar em A, a sintopia dos seguintes órgãos: os somitos (S), a gônada primitiva (G), os rins (R), a glândula supra-renal (SR) e o fígado (F)

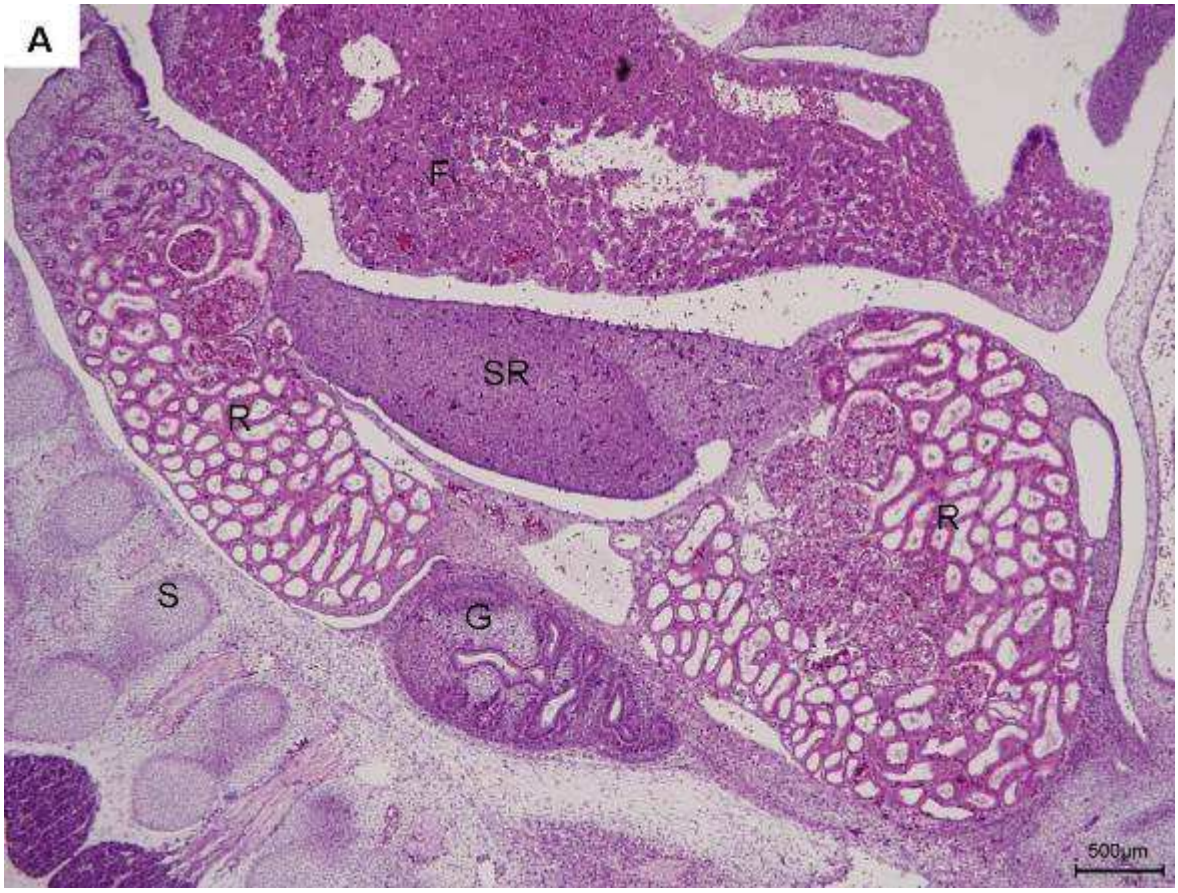

Figura 73 - Fotomicrografia do embrião do Grupo I. Em A estrutura oval representando o ovário, notar os folículos (asterisco) dispersos no parênquima desorganizado. Em B, detalhe dos folículos ovarianos

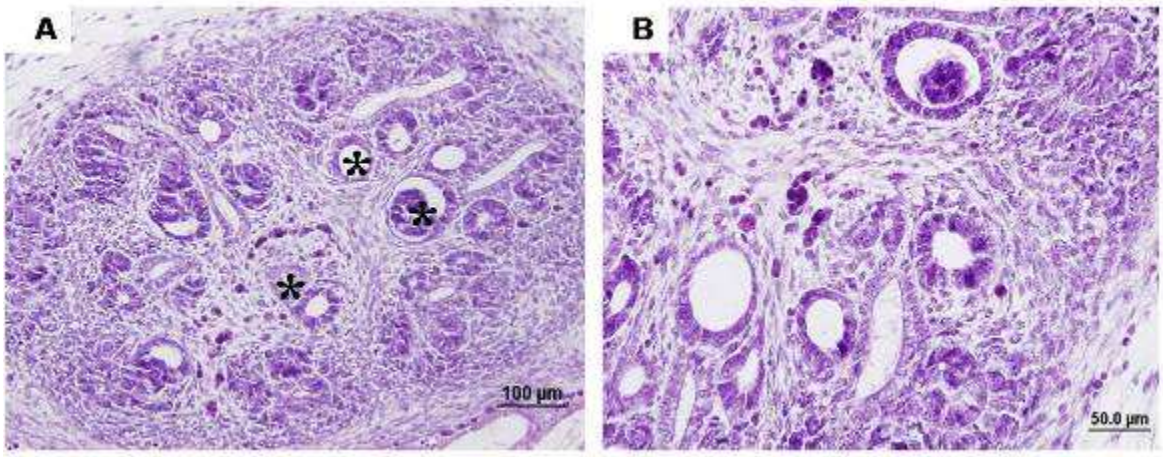

Sistema Nervoso

Em todos os vertebrados, a medula espinhal e o cérebro se diferenciam formando o tubo neural, e na porção anterior, o tubo neural se desenvolve em cérebro e permanece ligado à medula espinhal. Assim que o cérebro inicia sua diferenciação, três vesículas se formam: o prosencéfalo, o mesencéfalo e o rombencéfalo. O prosencéfalo se diferencia em diencéfalo e telencéfalo; (diencéfalo contém o tálamo e hipotálamo, e o telencéfalo diferencia-se para formar o cérebro e, em muitos grupos, o bulbo olfativo). O rombencéfalo se diferencia em bulbo, cerebelo e ponte (Figura 75).

Por meio da técnica de microscopia eletrônica de varredura, foi possível visualizar a glândula pituitária ou hipófise, a qual é uma pequena glândula endócrina, localizada em uma cavidade do osso esfenóide que forma o teto da cavidade oral. A hipófise se liga ao hipotálamo, por um pedículo (Figura 74). Outra estrutura observada através de microscopia eletrônica de varredura foi o plexo coróide que é formado por dobras vascularizadas da membrana pia-máter e o cerebelo (Figura 74)

Os olhos surgem a partir das chamadas vesículas ópticas de cada um dos lados do prosencéfalo, antes disso são apenas sulcos rasos na mesma região. Seu desenvolvimento inicial resulta de uma série de sinais indutores e começa a ficar evidente no inicio da quarta semana.

Nos embriões dos Grupos I E07 e E26, com idade estimada de 21 e 26 dias de gestação, respectivamente, foi possível observar o início da formação do globo ocular. Essas vesículas em contato com o ectoderma superficial induzem a formação do cristalino; o placódio do cristalino evagina-se e forma a vesícula do cristalino à partir do momento em que a vesícula óptica invagina-se para formar as camadas pigmentada e neural da retina. Notou-se um epitélio cuboidal característico na lente do olho. Ainda com relação ao olho em desenvolvimento, foi possível identificar a região do humor vítreo (limitando-se entre a retina e o cristalino) e do saco conjuntival (Figura 76). A córnea é a membrana mais externa do olho, e representa a porção anterior da túnica fibrosa do globo ocular. É constituída por um tecido avascular com epitélio simples escamoso e sua membrana basal uma região de estroma seguida de uma camada endotelial (Figura 76).

A medula espinhal, originada da porção do tubo neural caudal, mostrou-se composta por um espesso neuroepitélio. Abaixo desse neuroepitélio, notamos uma camada de tecido conjuntivo frouxo. Pudemos notar ainda circundando o tubo neural o mesênquima, que futuramente irá formar a denominada meninge primitiva, uma membrana, que na sua parte externa se espessa, para formar a dura-máter, e a sua parte interna permanece delgada e forma a pia – aracnóide composta pela pia-máter e aracnóide (Figura 77).

Figura 74- Microscopia eletrônica de varredura da região cefálica de embrião do Grupo II. Em A, observar a curvatura encefálica (CE), cerebelo (C), plexo coróide (PC) e 4º ventrículo encefálico; Em B, a intima relação do osso esfenóide (OE) com a hipófise (H) e o infundíbulo hipofisário (IH), Em C, detalhe do plexo coroide.

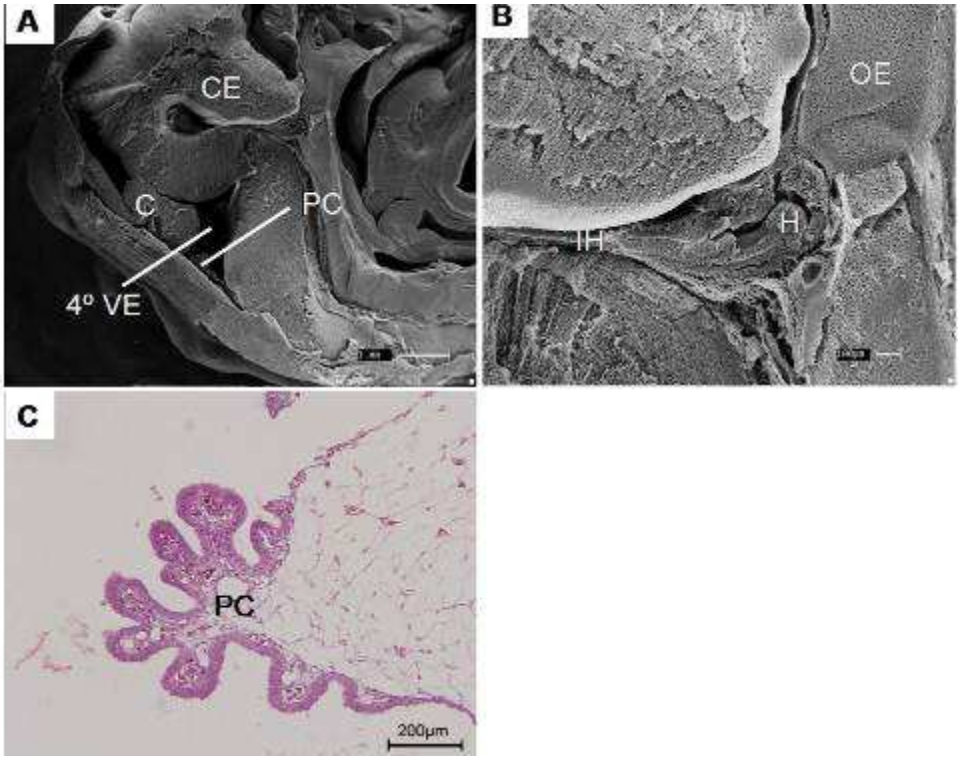

Figura 75 - Fotomicrografia das vesículas encefálicas de embriões do grupo I. Em A, observar o mesencéfalo (M); em B, observar o prosencéfalo (P); em C, observar o rombencéfalo (R)

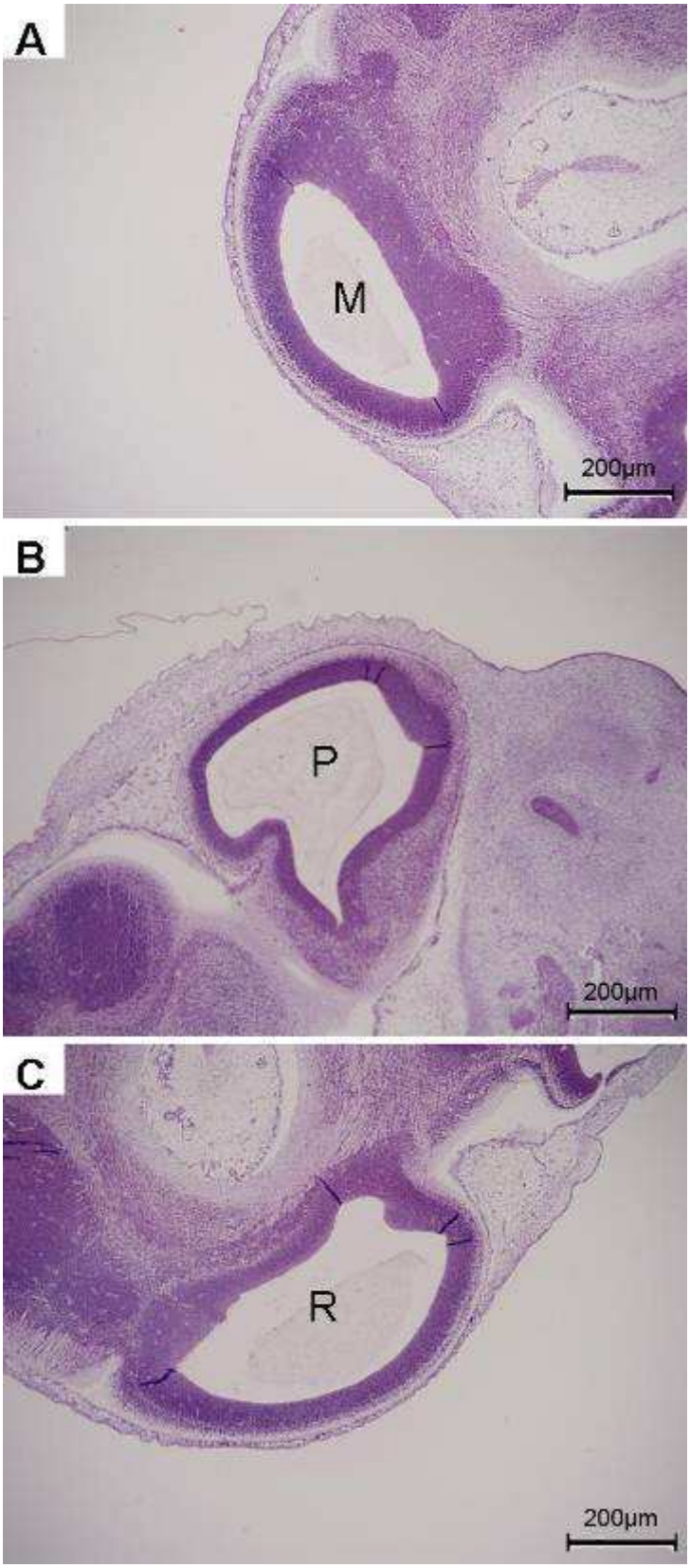

Figura 76 - Fotomicrografia da formação do globo ocular em embriões do grupo I. Em A, observar a retina (R), córnea (CO), saco conjuntival (SC), cristalino (C), humor vítreo (HV); em B, observar epitélio pigmentar da retina (EPR), músculo extrínseco ocular (MEO), córnea (CO), cristalino (C), retina (R), coróide (CR); em C, notar o cristalino e suas fibras (C), e o epitélio cuboidal (EC); em D, notar a retina (R) e o cristalino (C)

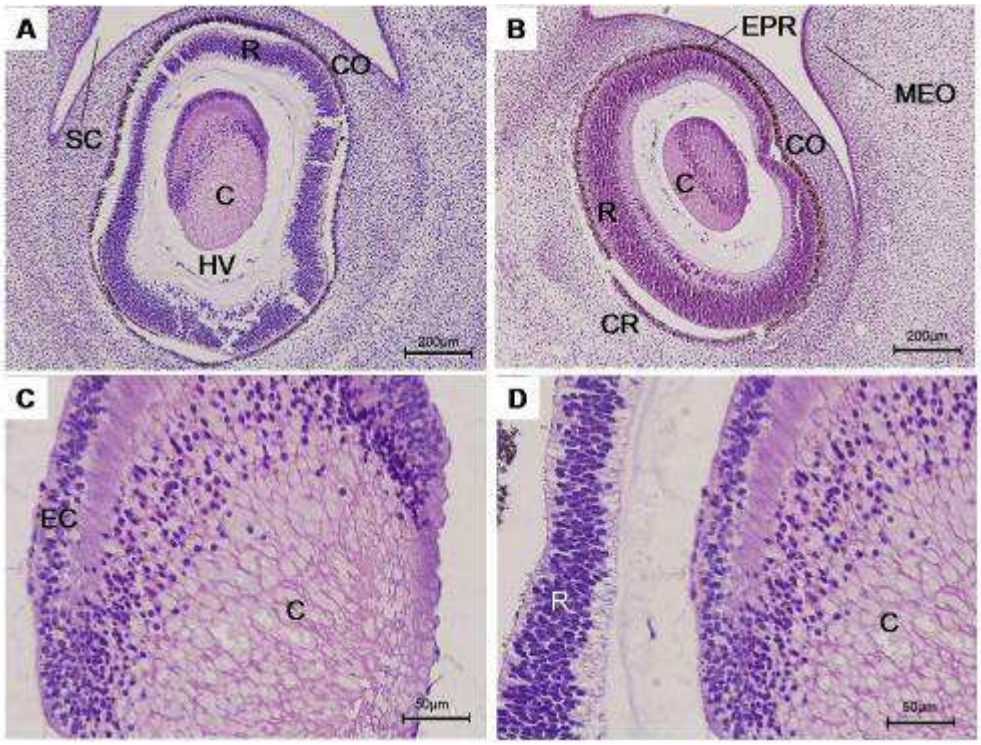

Figura 77 - Fotomicrografia de detalhe da região da medula. Observar em A epiderme (EP), meninges primitivas (MP), medula espinhal com seu neuroepitélio (seta dupla) e tecido conjuntivo (TC)

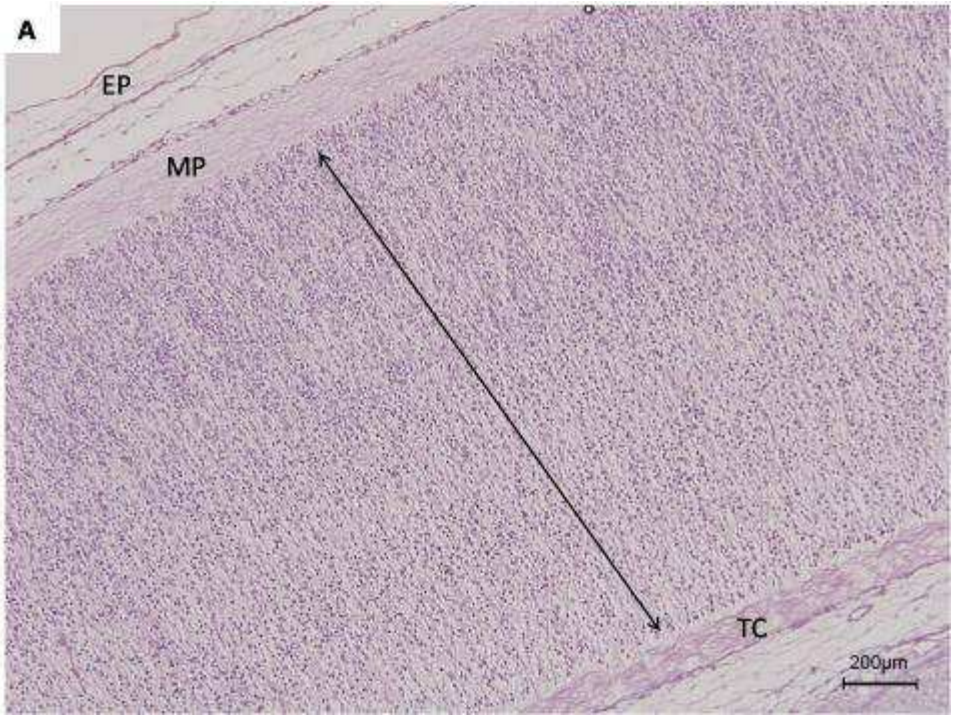

6.3.4 Analise Imunohistoquímica para Oct-4

Ao realizarmos a reação de imunohistoquímica para detecção da expressão do anticorpo Oct-4 nos animais dos grupos I e II, observamos os resultados expressos na tabela 2, seguido das figuras 78 a 86, indicando as reações observadas.

Tabela 2 - Identificação das imunopositividades para detecção da expressão do anticorpo Oct-4 dos embriões coletados

Estrutura / Órgão / Região	GI				GII	
	E7	E26	E31	E34	E1	E29
Ventrículo	+	++	+	/	+	++
Átrio	+	++	+	/	+	++
Fígado	++	+	+	+	+	+
Intestino	++	+	-	/	+	/
Rim	++	++	++	+	+	+
Supra-renal	+	/	/	/	+	+
Pulmão	/	+	++	/	+	+
Plexo coróide	++	/	++	++	++	+
Somitos	++	+	+	+	+	+
Língua	+	/	+	/	/	/
Gônada	/	/	/	/	+	++
Medula	++	+	+	/	+	+
Células sanguíneas	++	/	/	/	/	/
Vesículas encefálicas	++	+	+	+	+	+

Legenda: ++, marcação fortemente positiva; +, marcação positiva; -, marcação negativa; / não foi avaliado

Células com marcação positiva para Oct-4 foram identificadas em todos os embriões, e a melhor diluição do anticorpo utilizada, após alguns testes, foi definida como sendo de 1:400.

Com relação aos conceptos do Grupo I, embriões com 21 dias de gestação (E7) apresentaram marcação positiva no coração, na glândula supra-renal e na língua, e marcação fortemente positiva no fígado, intestino, rim, plexo coróide, somitos, medula, vesículas encefálicas e células sanguíneas. O embrião com 25 dias de gestação (E26) apresentou marcação positiva no fígado, intestino, pulmão, somitos, medula e vesículas encefálicas, e

marcação fortemente positiva no coração e rim. O embrião com 26 dias de gestação (E31) apresentou marcação positiva no coração, fígado, somitos, medula, vesículas encefálicas e língua, e marcação fortemente positiva no rim, pulmão, e no plexo coróide, além de apresentar marcação negativa no intestino. O embrião com 28 dias de gestação (E34) apresentou marcação positiva no fígado, rim, vesículas encefálicas e somitos, e marcação fortemente positiva no plexo coróide.

Já com relação aos conceptos do Grupo II, o embrião com 36 dias de gestação (E1) apresentou marcação positiva no coração, fígado, intestino, rim, pulmão, glândula supra-renal, medula, somitos, vesículas encefálicas e gônadas, e marcação fortemente positiva no plexo coróide. O embrião com 38 dias de gestação (E29) apresentou marcação fortemente positiva no coração e nas gônadas, e marcação positiva no fígado, rim, glândula supra-renal, plexo coróide, pulmão, somitos, vesículas encefálicas e medula espinal.

Figura 78 – Fotomicrografia da região do coração e vasos. Observar em A, B, C e D as marcações positivas para Oct-4 no átrio (C), ventrículo (A) e (B) e na aorta dorsal (D). Observar em E e F os controles negativos para a reação

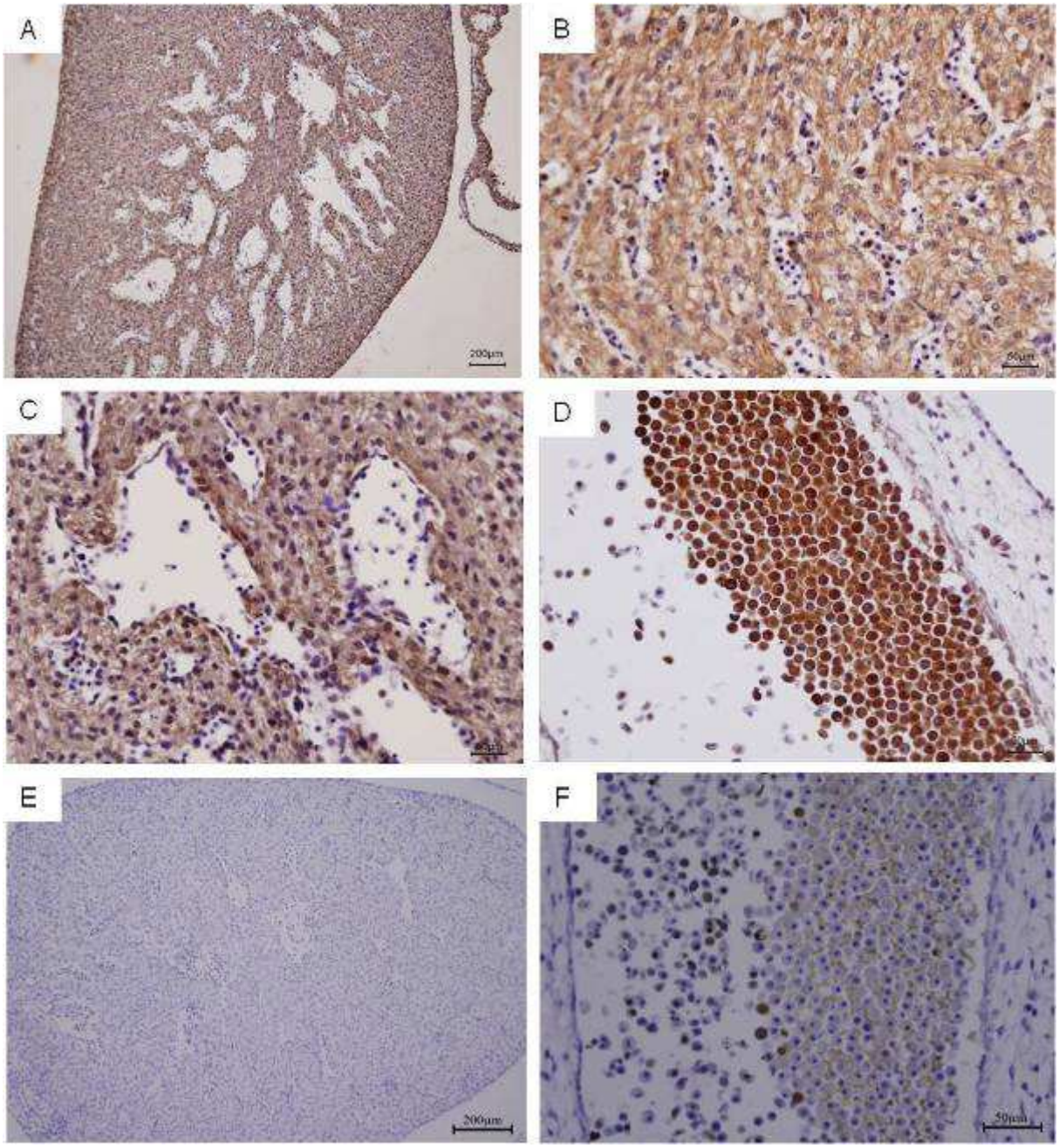

Figura 79 – Fotomicrografia do sistema digestório. Observar em A, B, C e D as marcações positivas para Oct-4 no fígado (A) e (C), e nas alças intestinais primitivas (B) e (D). Observar em E, F, G e H os controles negativos para a reação

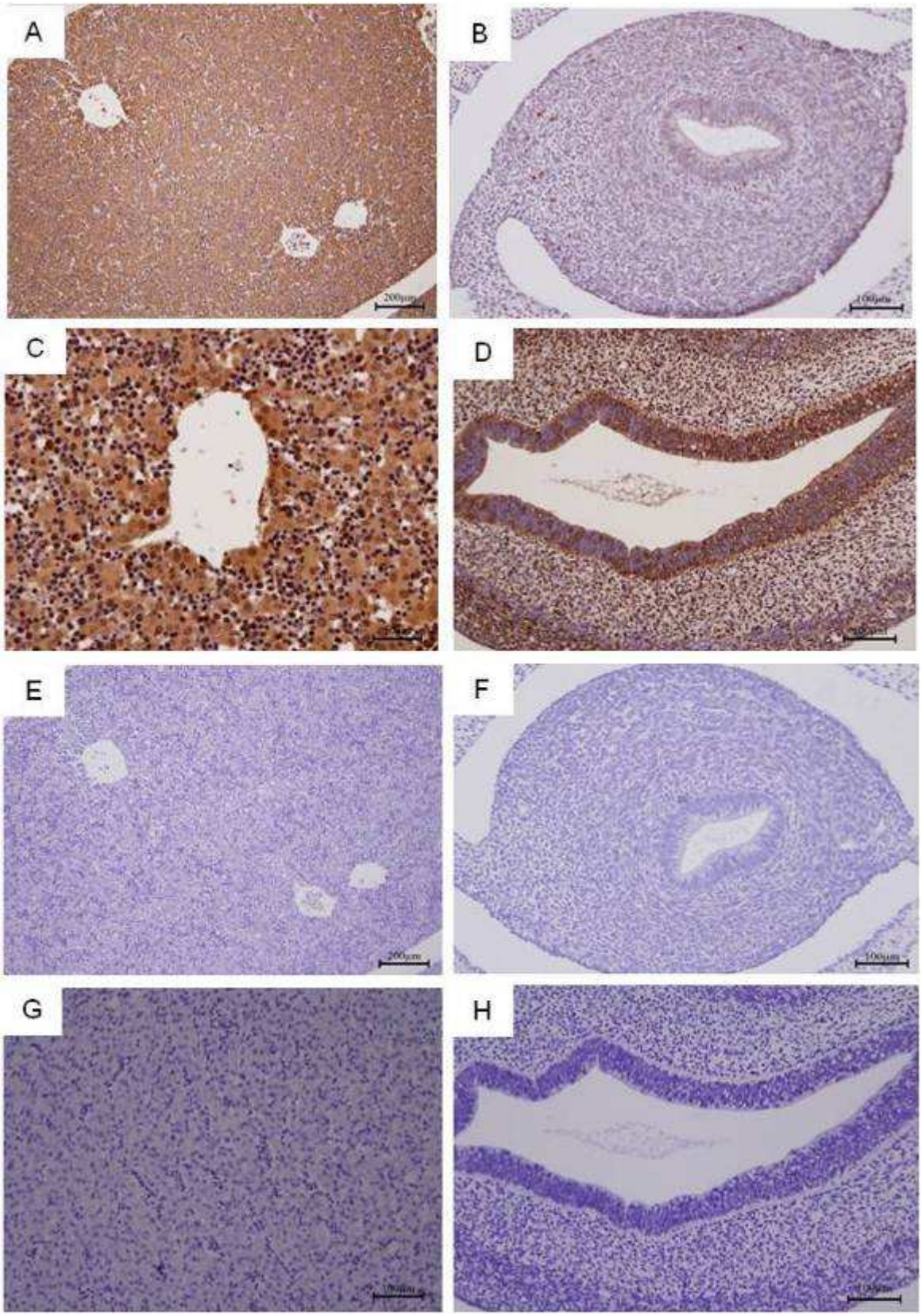

Figura 80 – Fotomicrografia do sistema digestório. Observar em A e B as marcações positivas para Oct-4 na veia hepática (A) e na língua (B), e em C e D os controles negativos para a reação

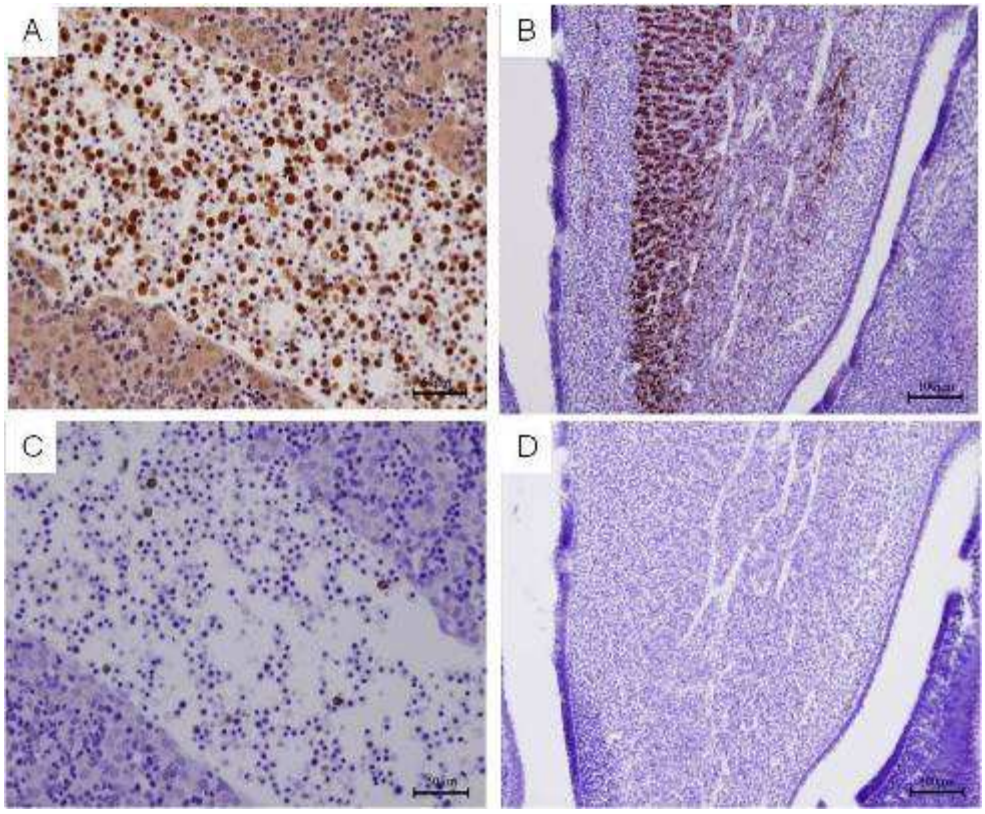

Figura 81 – Fotomicrografia do sistema musculoesquelético. Observar em A e B as marcações positivas para Oct-4 em somitos, e observar em C o controle negativo para a reação

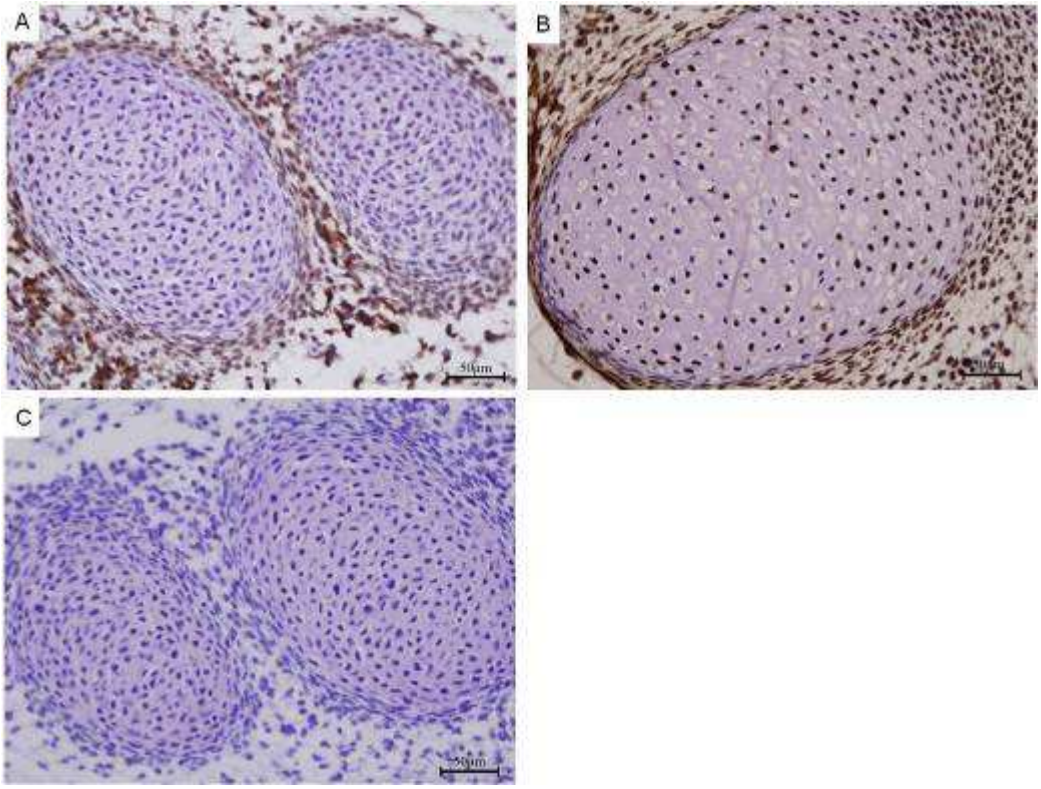

Figura 82 – Fotomicrografia do sistema respiratório. Observar em A, B, C e D as marcações positivas para Oct-4 no pulmão (A e C) e nos brotos pulmonares (B e D). Observar em E e F o controle negativo para a reação

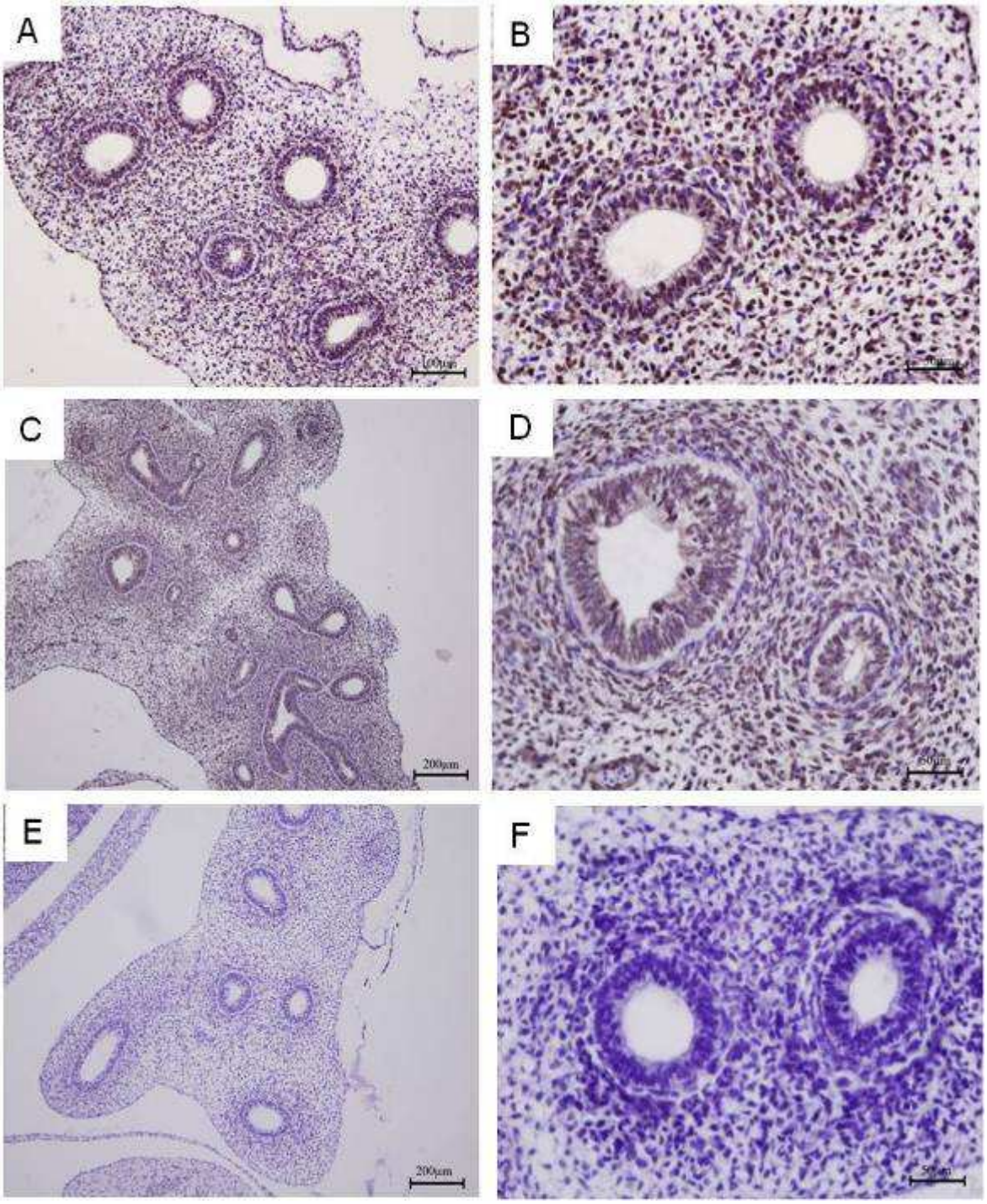

Figura 83 – Fotomicrografia do sistema urinário. Observar em A, B, C e D as marcações positivas para Oct-4 na glândula supra-renal (A), nos túbulos e glomérulos (B, C e D). Observar em E, F, G e H o controle negativo para a reação

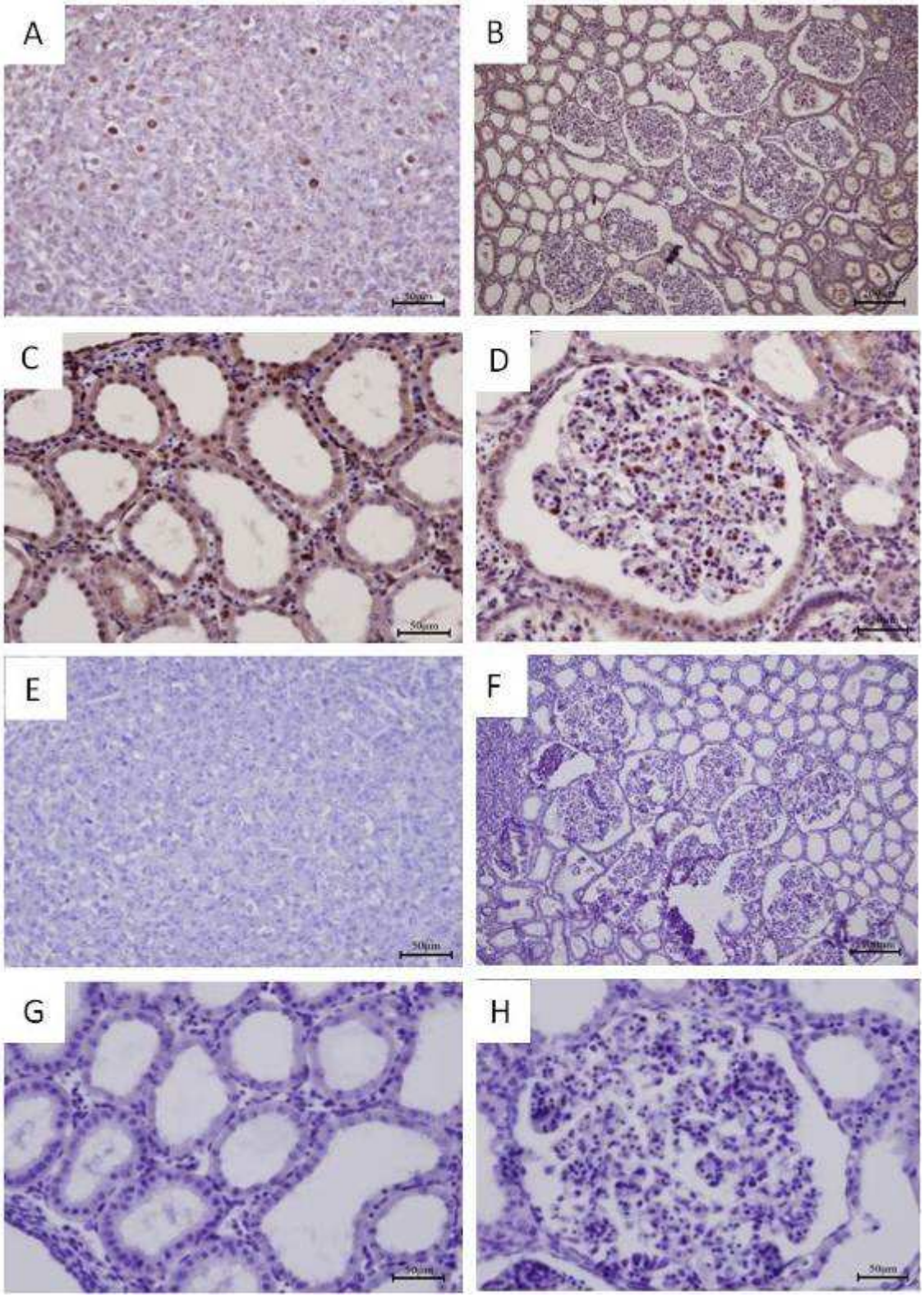

Figura 84 – Fotomicrografia do sistema reprodutor (gônadas). Observar em A, B, C e D as marcações positivas para Oct-4 na gônada (A e B), e nos folículos primordiais (C e D). Observar em E e F o controle negativo para a reação

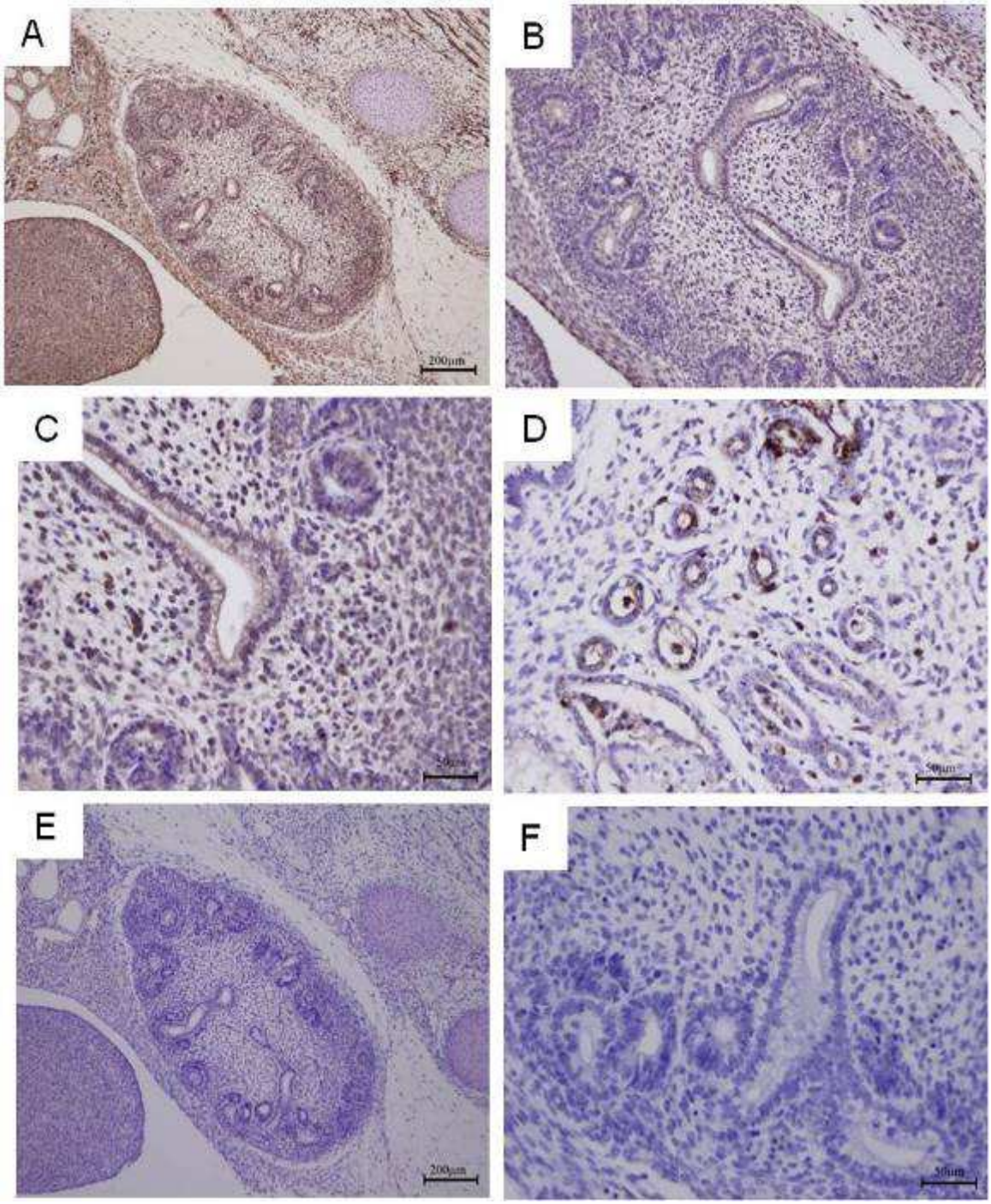

Figura 85 – Fotomicrografia do sistema nervoso. Observar em A, B, C e D as marcações positivas para Oct-4 na medula espinal (A) e no plexo coróide (B, C e D). Observar em E e F o controle negativo para a reação

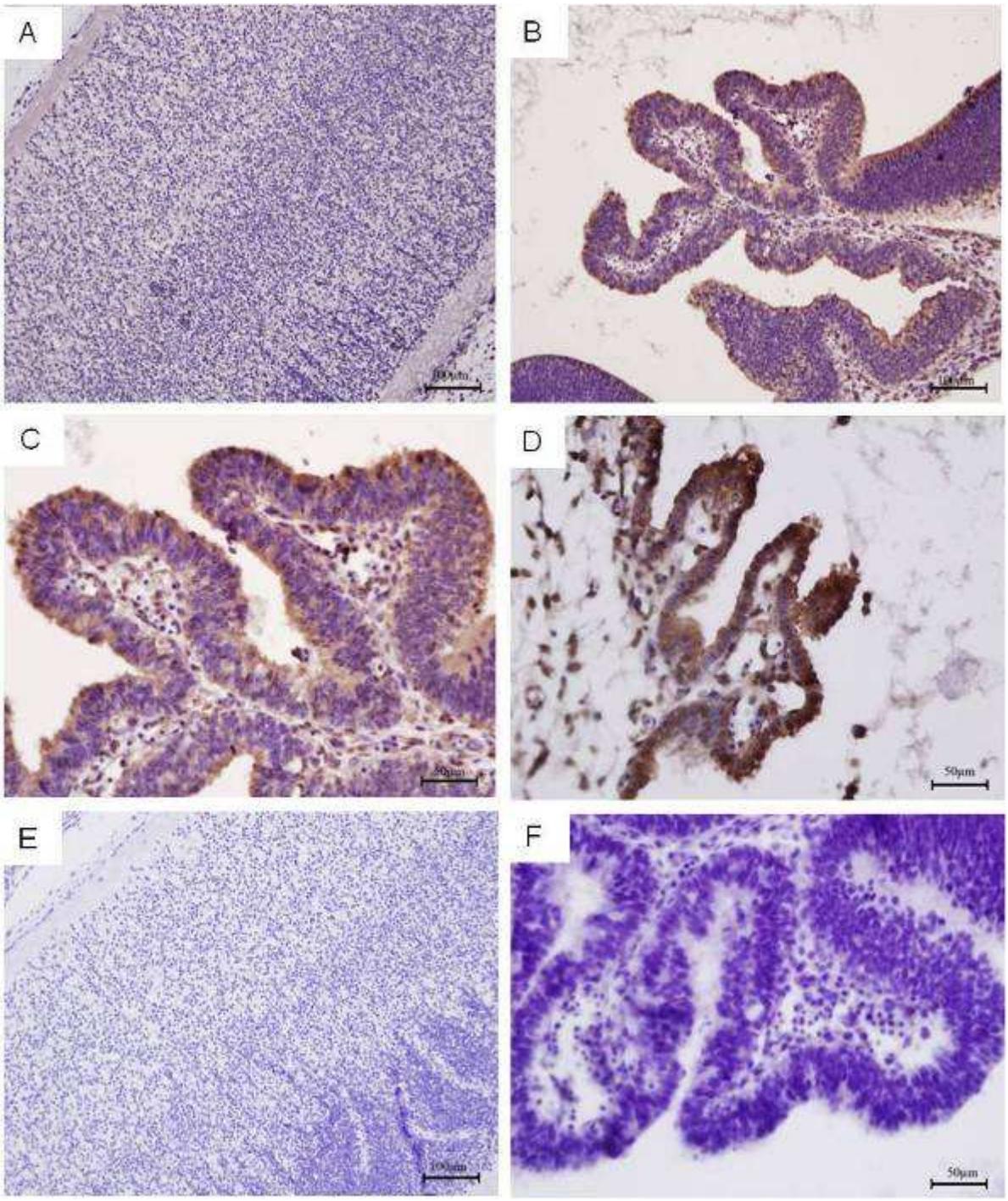

Figura 86 – Fotomicrografia do sistema nervoso. Observar em A, B, C e D as marcações positivas para Oct-4 nas vesículas encefálicas. Notar em D, referente ao concepto de 38 dias (E29), a marcação positiva da reação mais fraca. Observar em E e F o controle negativo para a reação

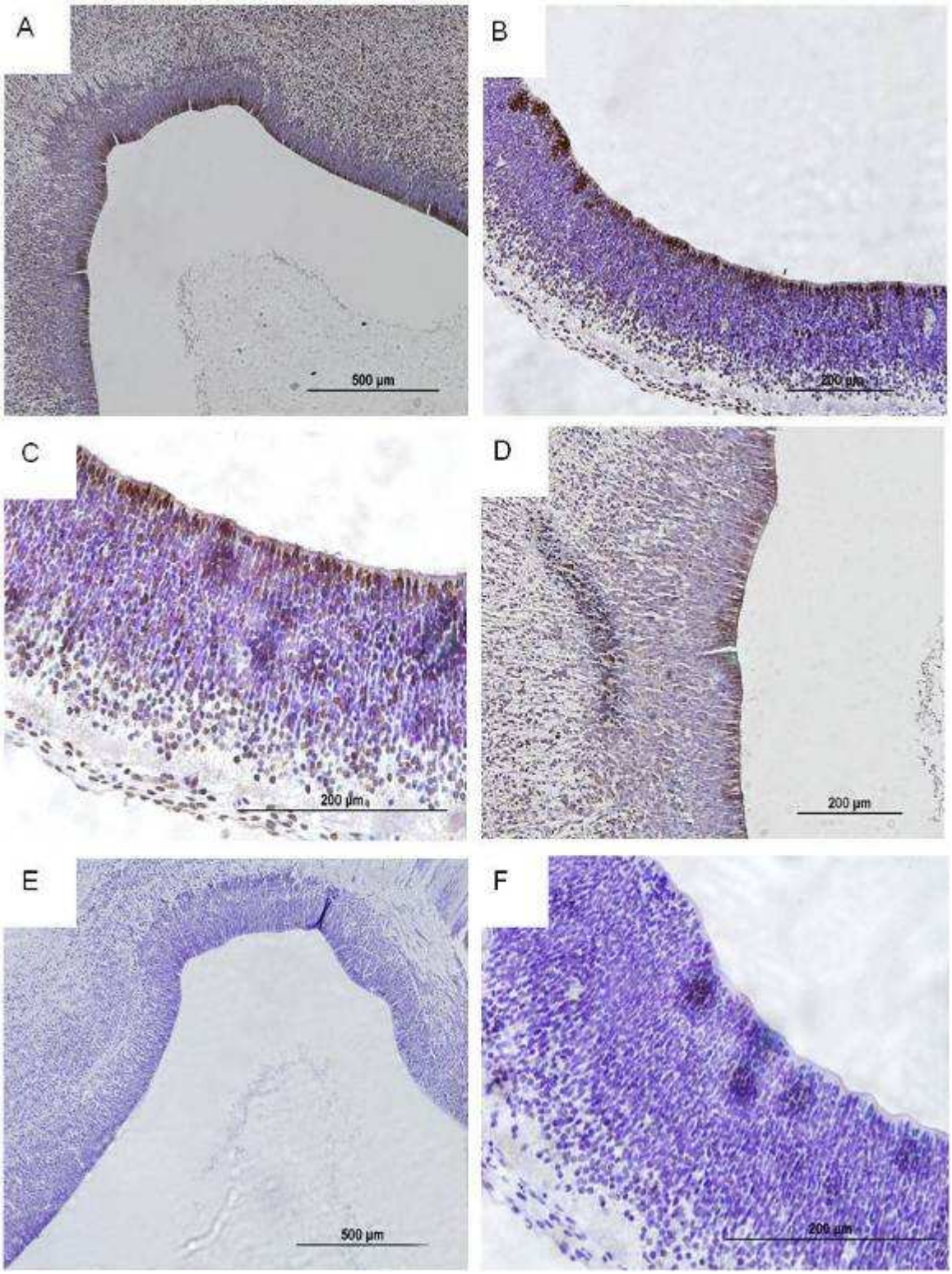

6.4 Cultivo celular das membranas vitelinas e amnióticas

6.4.1 Morfologia celular

Para o cultivo celular foram utilizados 12 placentas equinas, dos quais se obteve fragmentos vitelinos e amnióticos, com 20, 30 e 40 dias de gestação, como preconizado na metodologia.

Inicialmente o cultivo de saco vitelino equino de 20, 30 e 40 dias de gestação era composto por inúmeras células flutuantes indiferenciadas com formato circular nas primeiras 24 horas. Seguido os cinco primeiros dias de cultura, o meio de cultivo foi desprezado juntamente com as células flutuantes, restando somente células de interesse que possuíam capacidade de adesão ao substrato (Figuras 87, 88 e 89).

Mediante observação morfológica da cultura de saco vitelino equino com 20 e 30 dias de gestação, identificamos dois tipos celulares. Foram encontradas células com morfologia semelhante a fibroblastos e células com morfologia epitelióide.

Morfologicamente as células vitelinas com 20 e 30 dias de gestação, apresentavam aparência de fibroblasto, sendo heterogêneas, e possuíam formato alongado, fusiforme e citoplasma reduzido (Figuras 87 e 88).

Já as células com aparência epitelióide, foram visualizadas nas culturas vitelinas com 20, 30 e 40 dias de gestação, e estas eram grandes e arredondadas, com membrana citoplasmática regular, citoplasma grande e esparso, núcleo pequeno e circular (Figuras 87, 88 e 89).

A cultura de células de ambas as linhagens nas idades gestacionais de 20 e 40 dias, apresentaram perda da adesão celular e formação de agregados multicelulares no sobrenadante logo na passagem inicial, ocasionando a morte celular inviabilizando a caracterização celular.

Figura 87 – Fotomicrografia de células derivadas do fragmento do saco vitelino com 20 dias de gestação. Em A, notar o fragmento vitelino (F) liberando as células em cultura após 24 horas. Em B, inúmeras células flutuantes indiferenciadas com formato circular (células refringentes) e células mortas (setas). Em C, notar o fragmento vitelino (F) liberando as células com morfologia epitelióide. Em D, detalhe das células com morfologia epitelióide. Em F, células com formato epitelióide exibindo núcleo (N) reduzido e citoplasma esparso (seta). Em E, observar as células vitelinas com formato de fibroblasto. Em G e H, detalhe das colônias de células com formato de fibroblasto (círculo) demonstrando o aspecto fusiforme e citoplasma reduzido. Barra= A, C, F 500µm; B e E 50µm; D, G e H 200µm

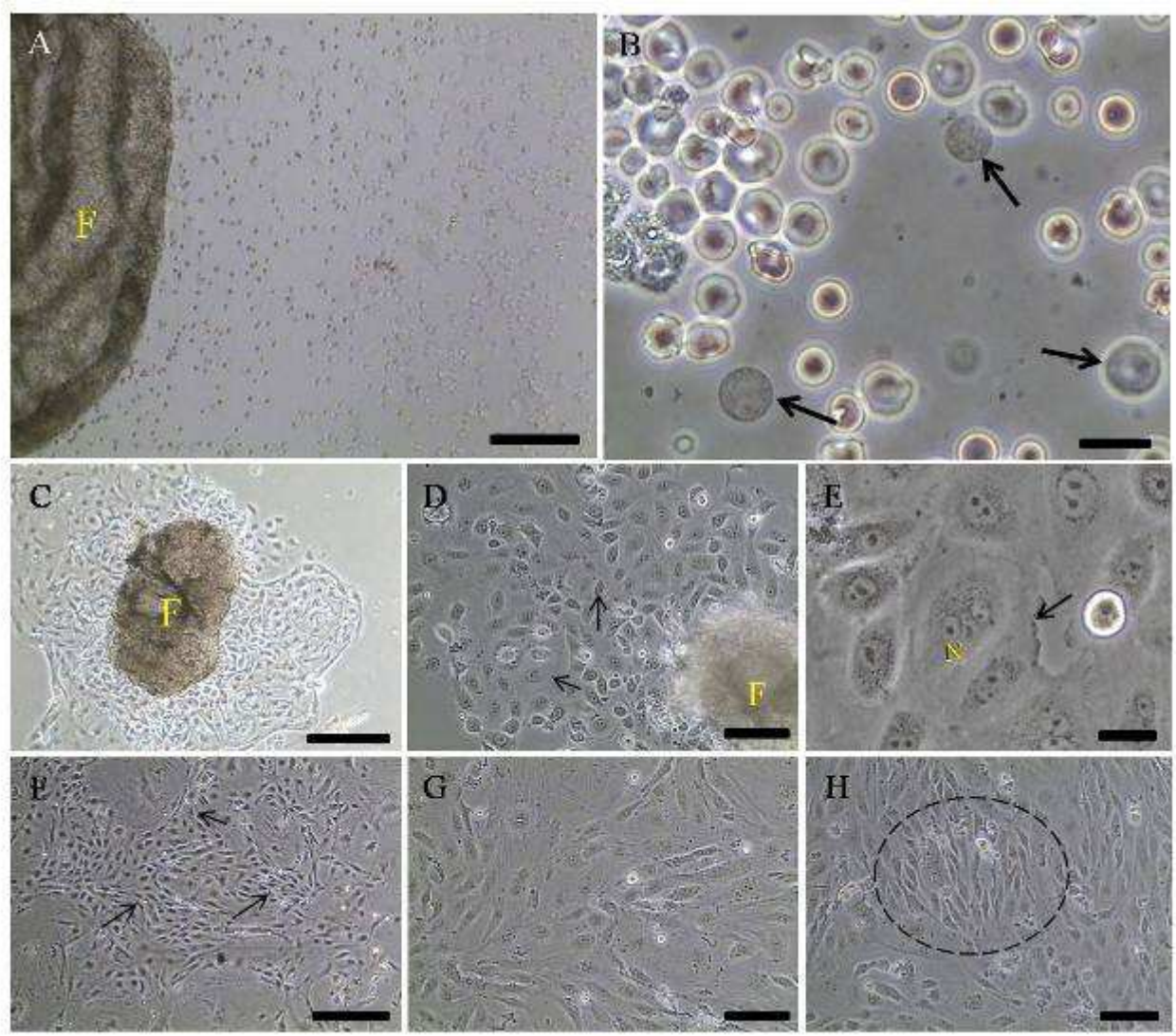

Figura 88 – Fotomicrografia de células derivadas do fragmento do saco vitelino com 30 dias de gestação. Em A, notar o fragmento vitelino (F) liberando as células em cultura após 24 horas. Em B, inúmeras células flutuantes indiferenciadas com formato circular (células refringentes) e células mortas (setas). Em C, notar o fragmento vitelino (F) liberando os dois tipos células: células com morfologia epitelióide (circulo) e morfologia de fibroblasto (setas). Em D, cultura vitelina exibindo células com formato de fibroblasto (setas). Em E e F, detalhe das células com formato de fibroblasto exibindo seu formato fusiforme e citoplasma reduzido. Em G, fragmento vitelino (F) liberando células com morfologia epitelióide. Em H, detalhe das células com morfologia epitelióide (circulo) sendo liberadas pelo fragmento (F) aderido na garrafa de cultivo. Em I, notar as células com morfologia epitelióide exibindo seu núcleo (N) reduzido com alguns grânulos (setas) no citoplasma esparso (seta amarela). Barra= A, C, D e G 500µm; E, F e H 200µm; B e I 50µm

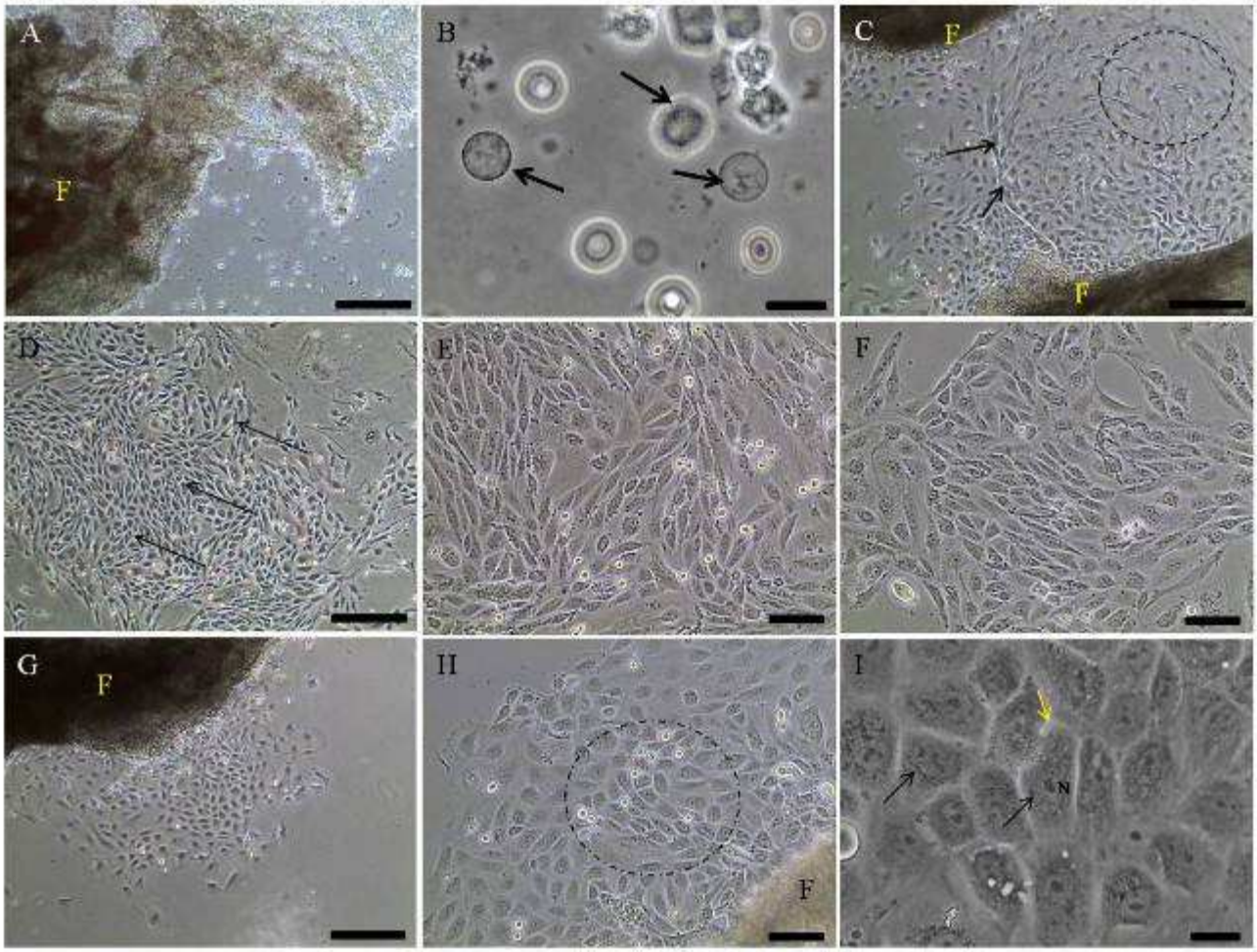

Figura 89 – Fotomicrografia de células derivadas do fragmento do saco vitelino com 40 dias de gestação. Em A, notar o fragmento vitelino (F) liberando as células em cultura após 24 horas de cultura. Em B, inúmeras células flutuantes indiferenciadas com formato circular (células refringentes) e células mortas (setas). Em C, notar o fragmento vitelino (F) liberando as células com morfologia epitelióide. Em D, detalhe das células com morfologia epitelióide (circulo) sendo liberadas pelo fragmento (F). Em E, células com formato epitelióide exibindo núcleo (N) reduzido e citoplasma esparso (seta). Barra= A e C 500µm; D 200µm; B e E 50µm.

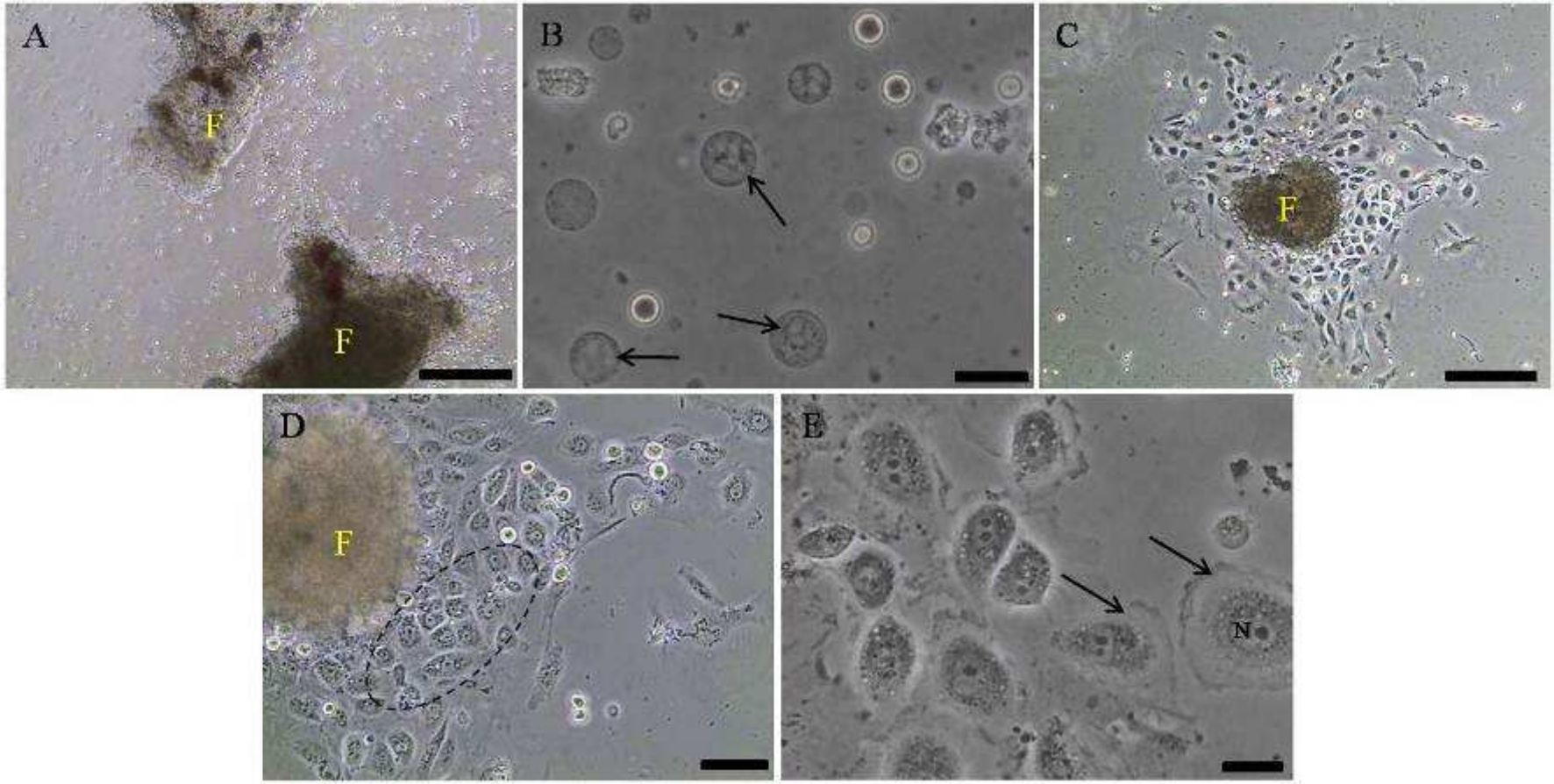

As células da membrana amniótica apresentaram nas primeiras 24 horas de cultivo inúmeras células flutuantes indiferenciadas com formato circular, nos dias de 20, 30 e 40 dias de gestação. Assim como descrito nos resultados para a membrana vitelina, o meio de cultivo foi desprezado nos primeiros cinco dias, restando somente às células com capacidade de adesão ao substrato (Figuras 90, 91 e 92).

Ao analisarmos morfologicamente as células em cultura com 20 e 30 dias de gestação, observamos que as mesmas exibiam formato de células epitelióides e células com morfologia fibroblastóide. Primeiramente, as células epitelióides apareciam como células grandes e arredondadas, com membrana citoplasmática regular, citoplasma grande e esparso, núcleo pequeno e circular, e as células fibroblastóides como células com formato alongado, fusiforme e citoplasma reduzido. Notamos ainda que com 20 dias de gestação algumas células apresentavam morfologia semelhante a células neuronais, com um corpo e seu prolongamento celular (Figuras 90 e 91). Em contrapartida, as células cultivadas da membrana amniótica com 40 dias de gestação exibiam morfologia fibroblastóide, com a ausência de células com morfologia epitelióide. Estas se apresentavam com formato alongado, fusiforme e citoplasma reduzido (Figura 92).

A cultura de células de ambas as linhagens nas idades gestacionais de 20 e 40 dias, apresentaram perda da adesão celular e formação de agregados multicelulares no sobrenadante logo na passagem inicial, ocasionando a morte celular inviabilizando a caracterização celular.

Figura 90 – Fotomicrografia de células derivadas do fragmento da membrana amniótica com 20 dias de gestação. Em A, notar inúmeras células flutuantes indiferenciadas com formato circular (células refringentes) e células mortas (setas). Em B, notar o fragmento amniótico (F) liberando células com morfologia epitelióide (circulo), células com morfologia fibroblastóide (cabeça de seta) e células morfologia semelhante a células neuronais (setas). Em C, fragmento amniótico liberando células com morfologia fibroblastóide. Em D, detalhe do fragmento (F) liberando células com morfologia epitelióide (circulo) e fibroblastóide (setas). Em E, detalhe das células com morfologia semelhante a células neuronais (setas). Em F, células com morfologia epitelióide exibindo núcleo (N) reduzido e citoplasma esparso (seta). Barra= A e F 50µm; B e C 500µm; D e E 200µm

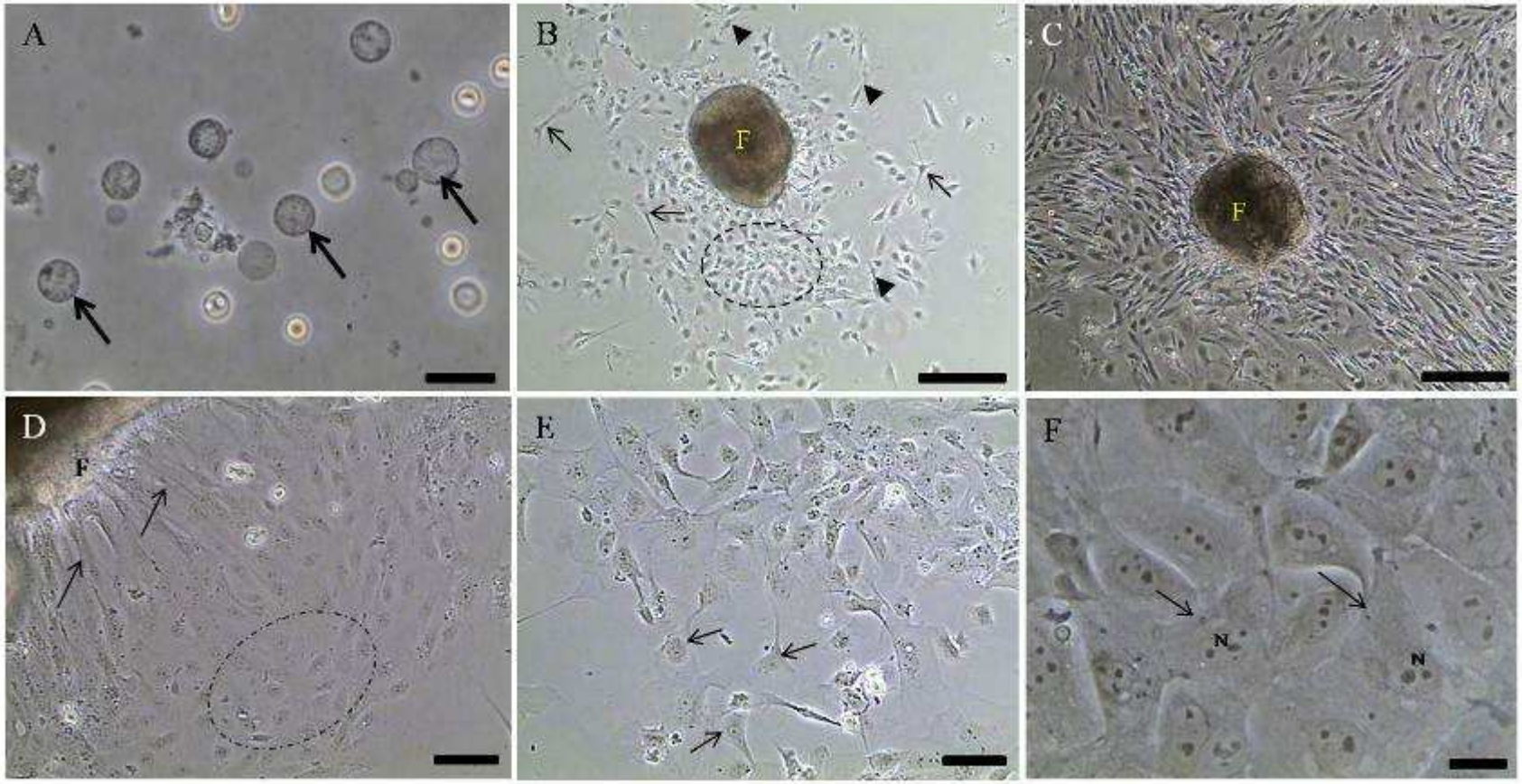

Figura 91 – Fotomicrografia de células derivadas do fragmento da membrana amniótica com 30 dias de gestação. Em A, inúmeras células flutuantes indiferenciadas com formato circular (refringentes) e células motas (setas). Em B, notar o fragmento amniótico (F) liberando células com morfologia epitelióide (circulo) e células com morfologia fibroblastóide (setas). Em C, fragmento amniótico (F) liberando células com morfologia epitelióide. Em D, células com morfologia fibroblastóide. Em E, detalhe das células com morfologia fibroblastóide exibindo núcleos centrais e formato fusiforme. Barra= A 50µm; B e D 500µm; C e E 200µm.

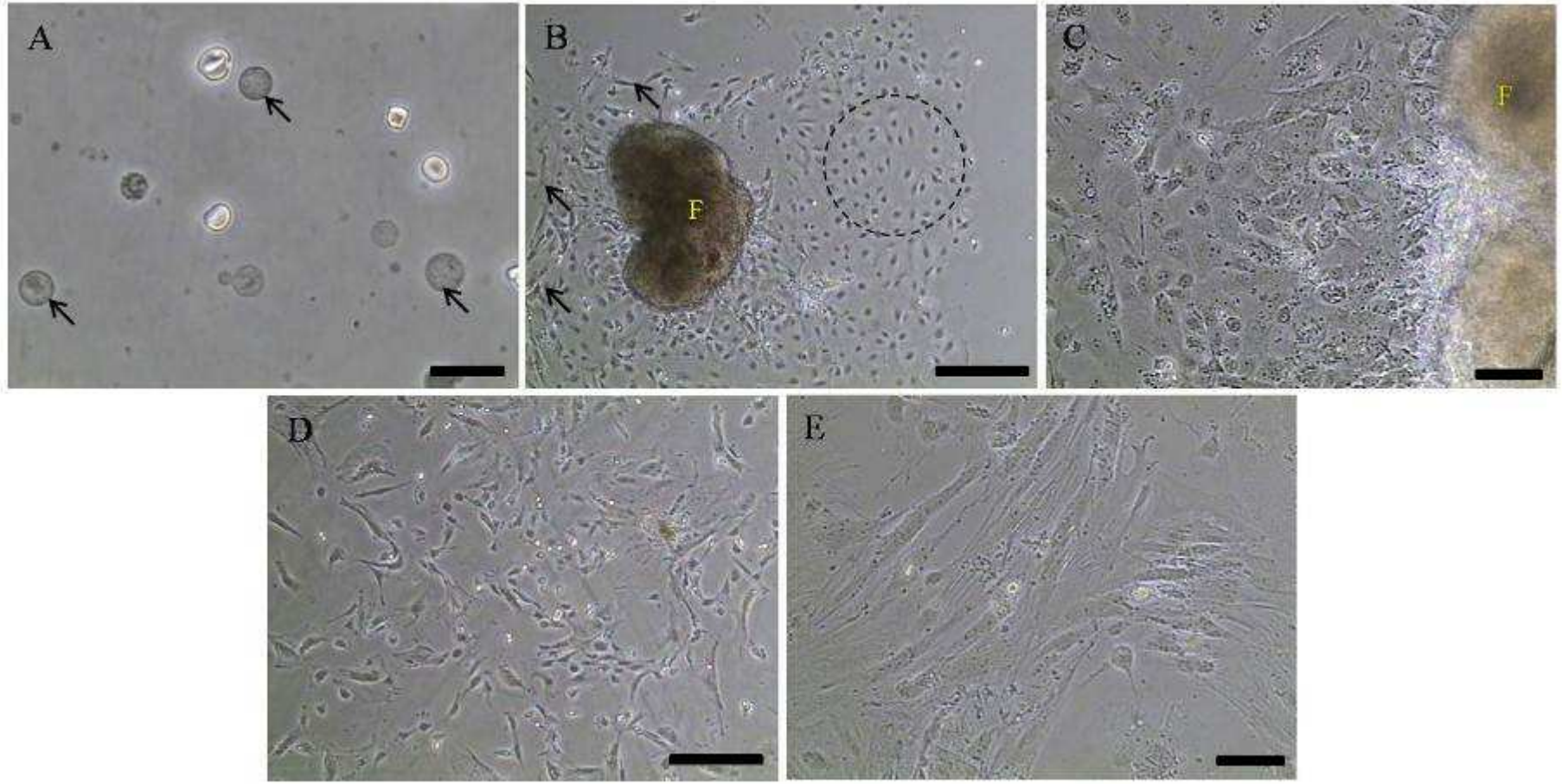

Figura 92 – Fotomicrografia de células derivadas do fragmento da membrana amniótica com 40 dias de gestação. Em A, notar inúmeras células flutuantes indiferenciadas com formato circular (células refringentes) e células mortas (setas). Em B, células com morfologia fibroblastóide. Em C e D, detalhe das células com morfologia fibroblastóide exibindo formato alongado, fusiforme e citoplasma reduzido. Em E, maior aumento das células com morfologia fibroblastóide exibindo núcleo (N) central e citoplasma reduzido (seta). Barra= A e E 50µm; B 500µm; C e D 200µm

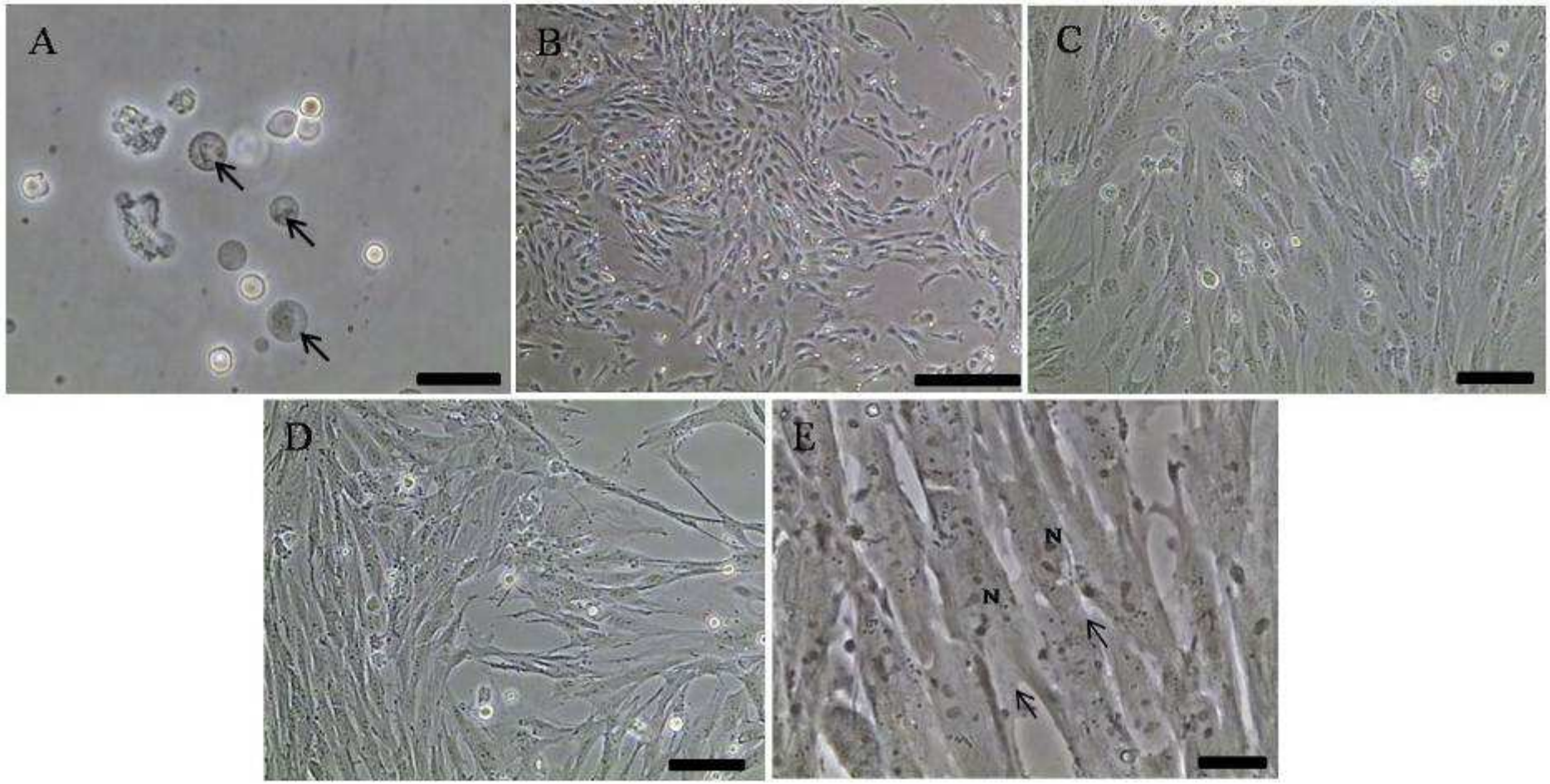

6.5 Cariótipo das células vitelinas e amnióticas

As células progenitoras isoladas dos fragmentos do saco vitelino e do âmnio em ambas idades gestacionais averiguadas (30 dias) neste estudo, na quinta passagem, demonstraram número normal de cromossomos (2n=64) (Figuras 93 e 94).

Figura 93 - Fotomicrografia da metáfase com numero normal de cromossomos (2n=64) das células progenitoras do saco vitelino. As celulas mantiveram o número normal de cromossomos durante sucessivas passagens *in vitro*. Corados por Giemsa. Barra= 100µm

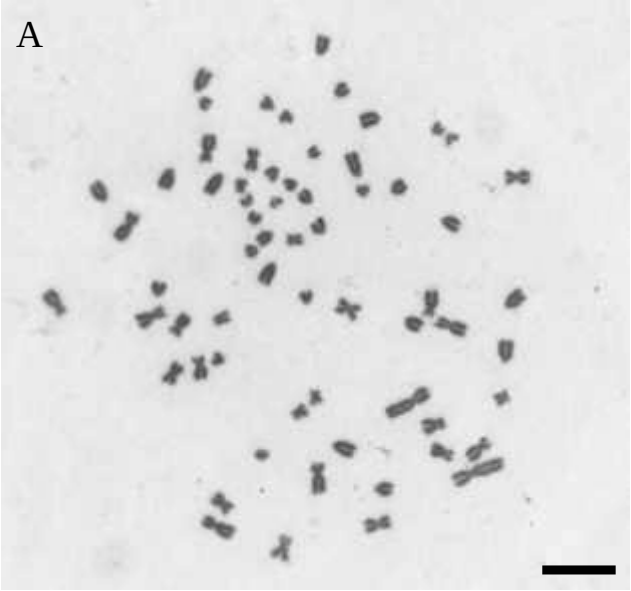

Figura 94 - Fotomicrografia da metáfase com numero normal de cromossomos (2n=64) das celulas progenitoras da membrana amniótica. As celulas mantiveram o número normal de cromossomos durante sucessivas passagens *in vitro*. Corados por Giemsa. Barra= 100µm

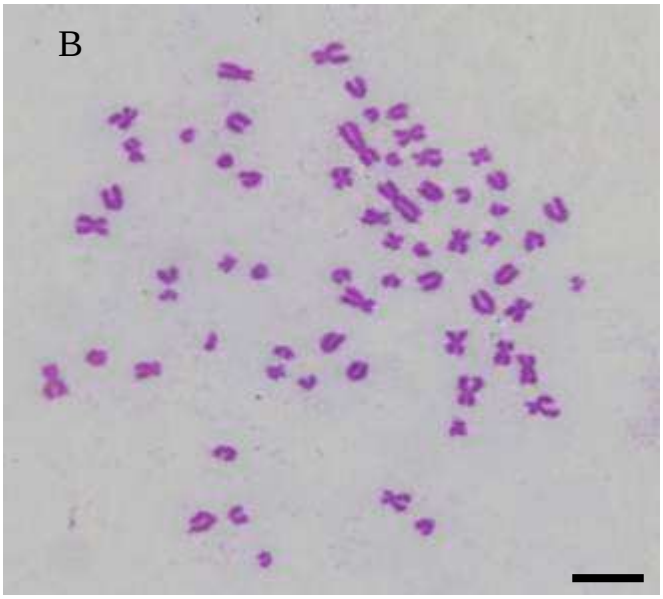

6.6 Ensaio de unidade formadora de colônia das células progenitoras do saco vitelino e âmnio

Após 10 dias do plaqueamento com células vitelinas e amnióticas em placas de cultivo de 90 mm de diâmetro, notamos a formação de colônias (colônias/10^3 células plaqueadas). As colônias eram heterogêneas quanto o diâmetro, sendo raras colônias com alta densidade celular (mais de 50 células). As células das colônias com alta densidade celular eram homogêneas morfologicamente e apresentavam morfologia semelhante a fibroblastos. Neste caso, havia uma alta densidade celular propiciando a sobreposição entre as células. Predominante havia células organizadas sob forma de colônias com baixa densidade celular, composta por células heterogêneas morfologicamente. As células possuíam aspecto estrelado, sendo células grande, com citoplasma esparso e núcleo celular pequeno, característica sugestiva de células diferenciadas (Figuras 95 e 96).

Figura 95 - Fotomicrografia do Ensaio de Unidade Formadora de Colônia das celulas progenitoras do saco vitelino em P1, apos 10 dias de cultivo. Em A colônias obtidas a partir de 10^3 celulas plaqueadas em placas de cultivo de 90 mm de diâmetro. Em B e C, colônia com alta densidade celular (seta) organizadas sob forma de colônias com características de celulas diferenciadas. Coradas com Cristal de Violeta

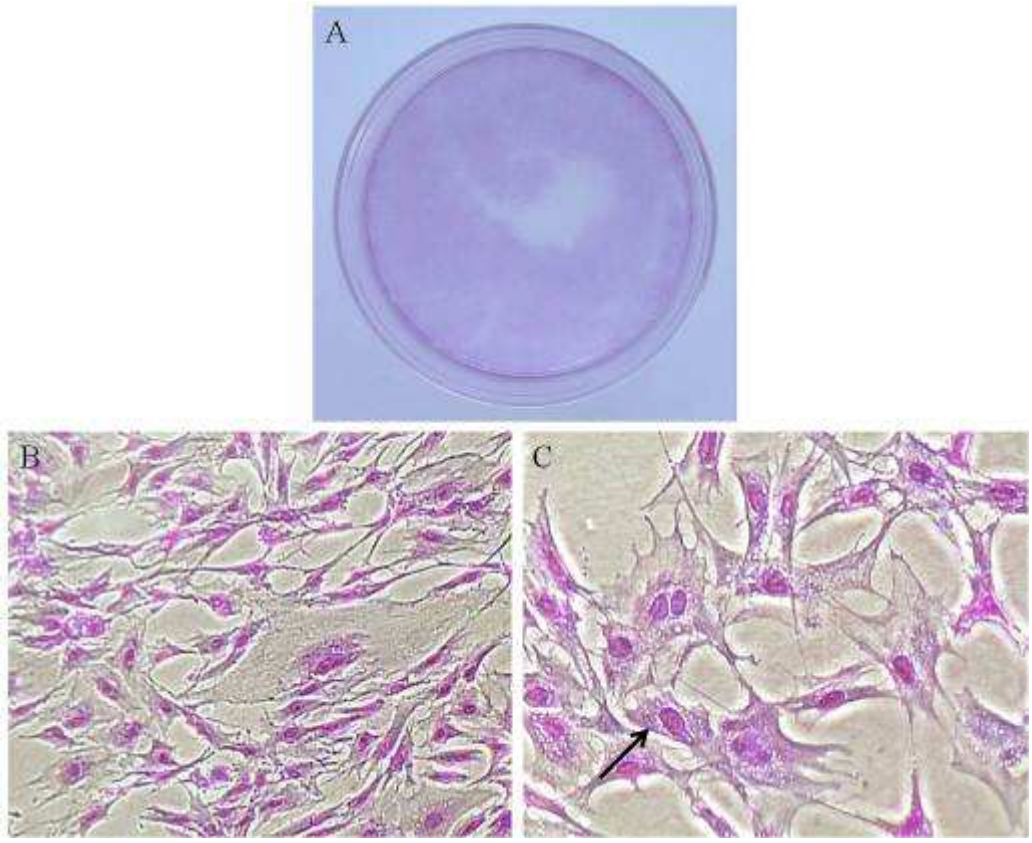

Figura 96 - Fotomicrografia do Ensaio de Unidade Formadora de Colônia das celulas progenitoras da membrana amniótica em P1, apos 10 dias de cultivo. Em A colônias obtidas a partir de 10^3 celulas plaqueadas em placas de cultivo de 90 mm de diâmetro. Em B e C, colônia com alta densidade celular (seta) organizadas sob forma de colônias com características de celulas diferenciadas. Coradas com Cristal de Violeta

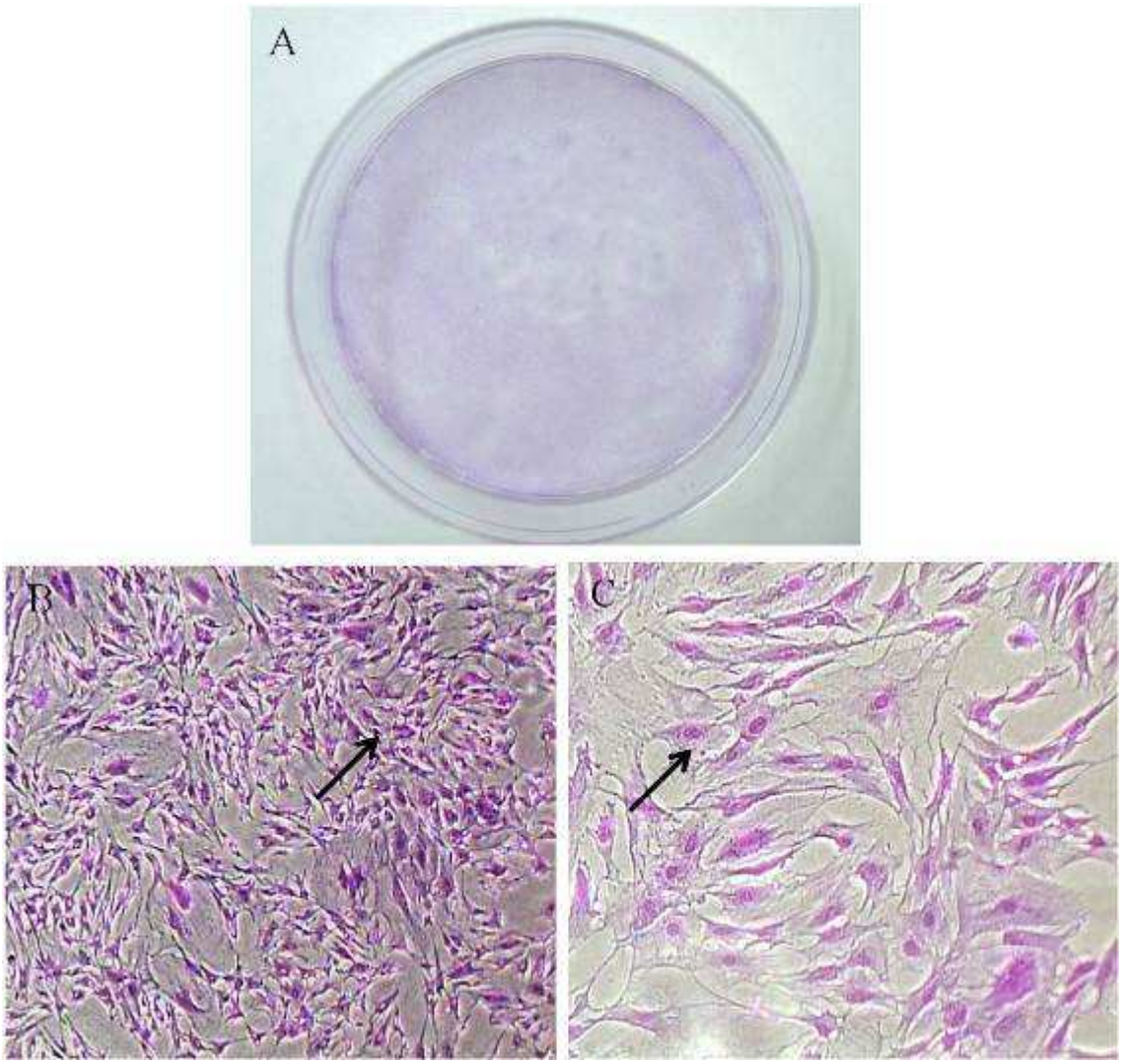

6.7 Curva de Crescimento Celular

A curva de crescimento foi realizada a partir do primeiro repique celular, quando as células tanto do saco vitelino quanto da membrana amniótica atingiram uma confluência adequada de 80%, propiciando que estas se mantivessem indiferenciadas por um maior tempo em cultura.

Para realizar este procedimento foram utilizadas $2x10^6$ de células. Seguido o procedimento de expansão, com vistas a observar a evolução do crescimento celular de ambas as linhagens, de saco vitelino e membrana amniótica, os dados foram transferidos para um gráfico para melhor visualizar o crescimento.

Cabe ressaltar que as células-tronco do saco vitelino de 30 dias, apresentaram uma confluência adequada de 80% para serem analisadas. Observamos que na curva de crescimento de saco vitelino, a população total de células-tronco apresentou um crescimento progressivo, mas não constante, até a quinta passagem. Foi observado entre P5 e P9, houve picos de crescimento celular, e em P10 um declínio acentuado (Gráfico 1).

Já para a curva de crescimento da membrana amniótica, a idade gestacional analisada foi de 30 dias também, uma vez que apresentou uma confluência de 80%. A população total de células-tronco apresentou um crescimento constante, mas não linear, até a oitava passagem. Foi observado em P9 um pico de crescimento, mas em P10 um declínio acentuado (Gráfico 2).

Gráfico 1 – Curva de crescimento celular do saco vitelino de 30 dias de gestação. Observar o crescimento progressivo não linear da população total de células

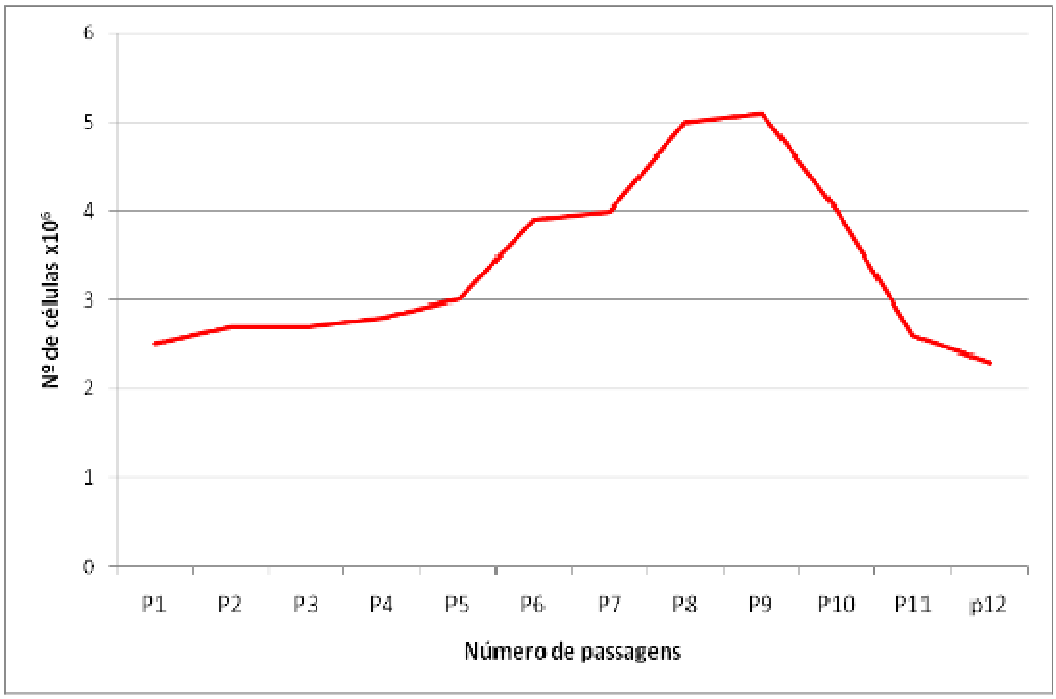

Gráfico 2 – Curva de crescimento celular da membrana amniótica de 30 dias de gestação. Observar o crescimento progressivo não linear da população total de células

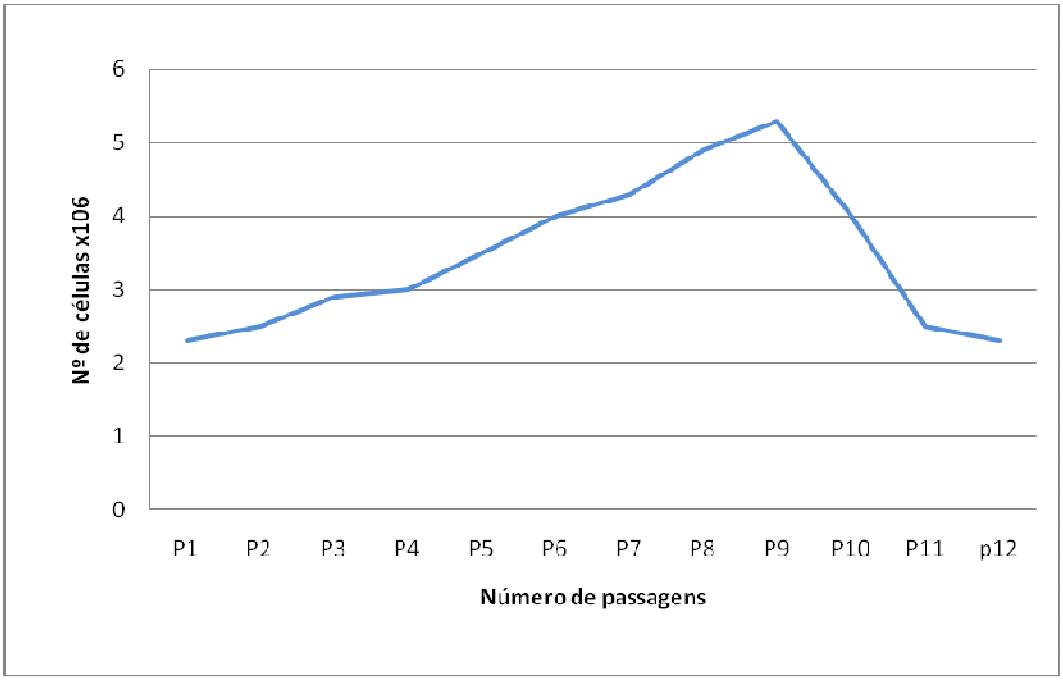

6.8 Imunocitoquimica das células do saco vitelino e da membrana amniótica

As células provenientes do saco vitelino e da membrana amniótica equina apresentaram imunopositividade para as os anticorpos específicos para células-tronco, como OCT-4 e Nanog. O anticorpo SSEA-3 foi imunopositivo para as células marcando a superfície celular. Ao testar o anticorpo citoqueratina 18 (CK18), observamos imunopositividade em uma pequena população de células epiteliais, visto tanto para as células do saco vitelino quanto para as da membrana amniótica. O anticorpo PCNA3 demonstrou imunopositividade como marcador de ciclo celular, evidenciando marcação tanto no núcleo como no citoplasma, enquanto que a vimentina apresentou imunopositividade como marcador dos filamentos intermediários de citoesqueleto celular (Figuras 97 e 98).

Figura 97 – Análise do perfil de expressão dos marcadores: Nanog, OCT-4, SSEA-3, CK18, PCNA e Vimentina nas células do saco vitelino equino. Notar a imunoreatividade pelo anticorpo ligado a FITC (verde) e o núcleo foi corado com DAPI. Aumento de 10x

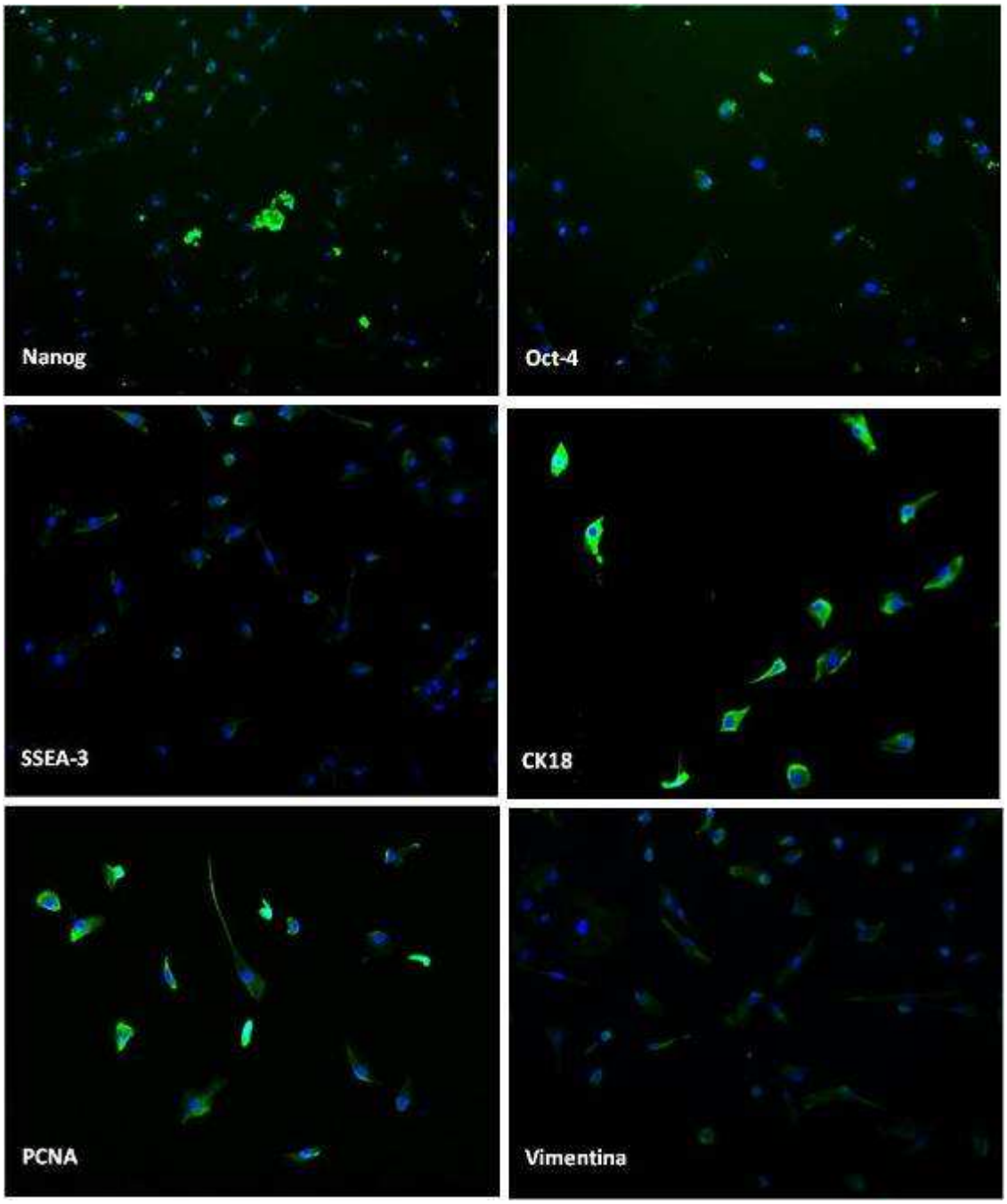

Figura 98– Análise do perfil de expressão dos marcadores: Nanog, OCT-4, SSEA-3, CK18, PCNA e Vimentina nas células da membrana amniótica equina. Notar a imunoreatividade pelo anticorpo ligado a FITC (verde) e o núcleo foi corado com DAPI. Aumento de 10x

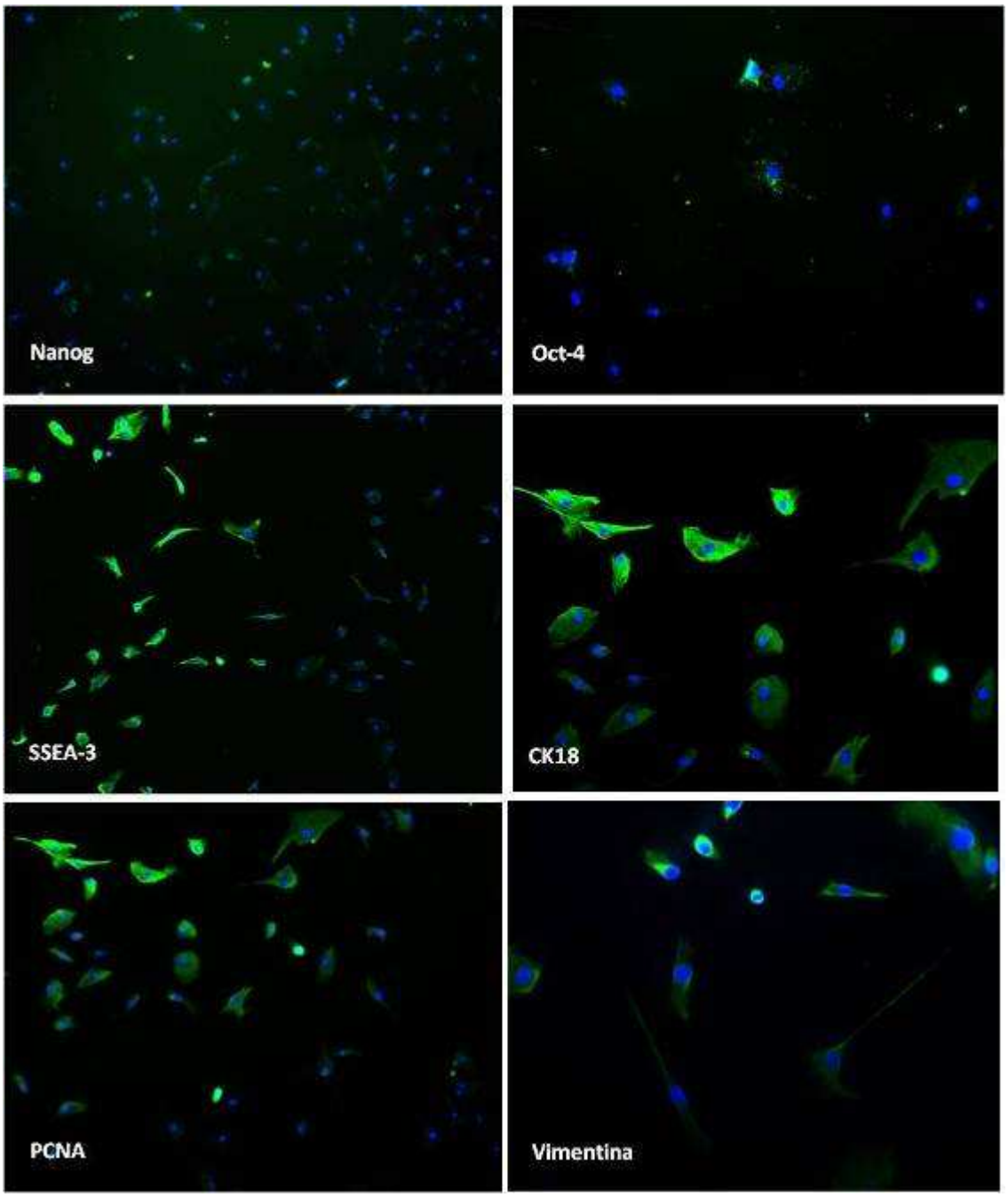

6.9 Citometria de fluxo

6.9.1 Expressão dos marcadores de pluripotência e mesenquimais para as células do Saco Vitelino

Foram utilizados os seguintes marcadores celulares para as células do saco vitelino, as quais estavam na 6ª passagem: CD105, CD45, CD34, CD90, Oct3/4, Nanog e Stro-1.

As células do saco vitelino expressaram CD45 e CD105, nas proporções de 43,9% e 42,7%, respectivamente. Tais marcadores são expressos em células hematopoiéticas e superfícies de células endoteliais. Uma expressão menor foi visualizada pelos marcadores Oct3/4, Nanog e CD34, nas proporções, 31,4%, 30, 3% e 30,2%, respectivamente. Tais marcadores, como Oct3/4 e Nanog, são marcadores de pluripotência, enquanto que o CD34, é expresso em células endoteliais e progenitores hematopoiéticos. Outro marcador testado foi o Stro-1, expresso em células-tronco mesenquimais, e teve como expressão apenas 19,6%, apesar de baixa a expressão, podemos inferir que uma pequena população expressa tal marcador. Em contrapartida, não houve expressão para o CD90, marcador de células fibroblasticas e estromais.

A média de expressão dos marcadores foram plotados no gráfico 3 para melhor visualização.

Figura 99 - Histogramas representativos dos marcadores expressos nas células do saco vitelino equino

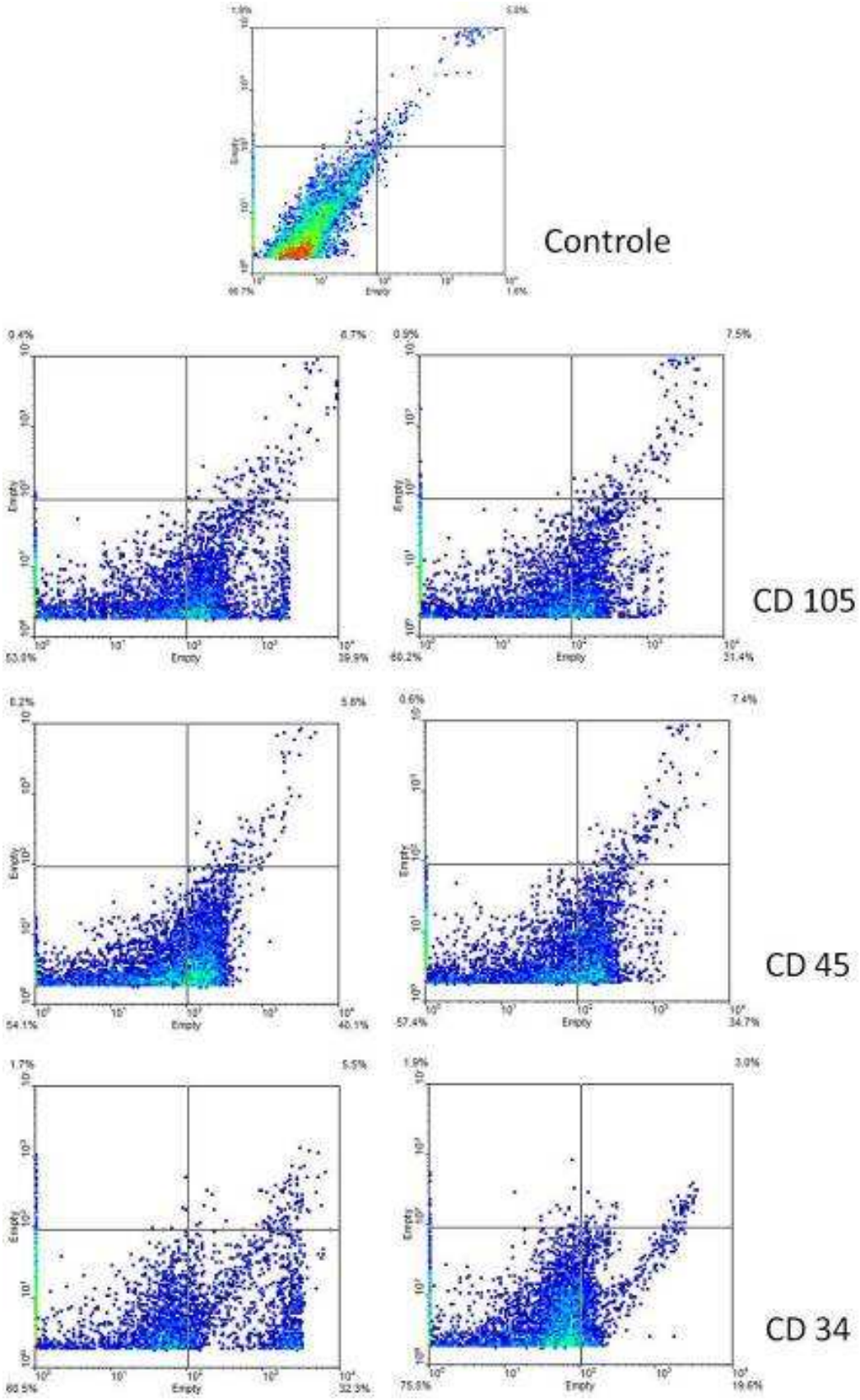

Figura 100 - Histogramas representativos dos marcadores expressos nas células do saco vitelino equino

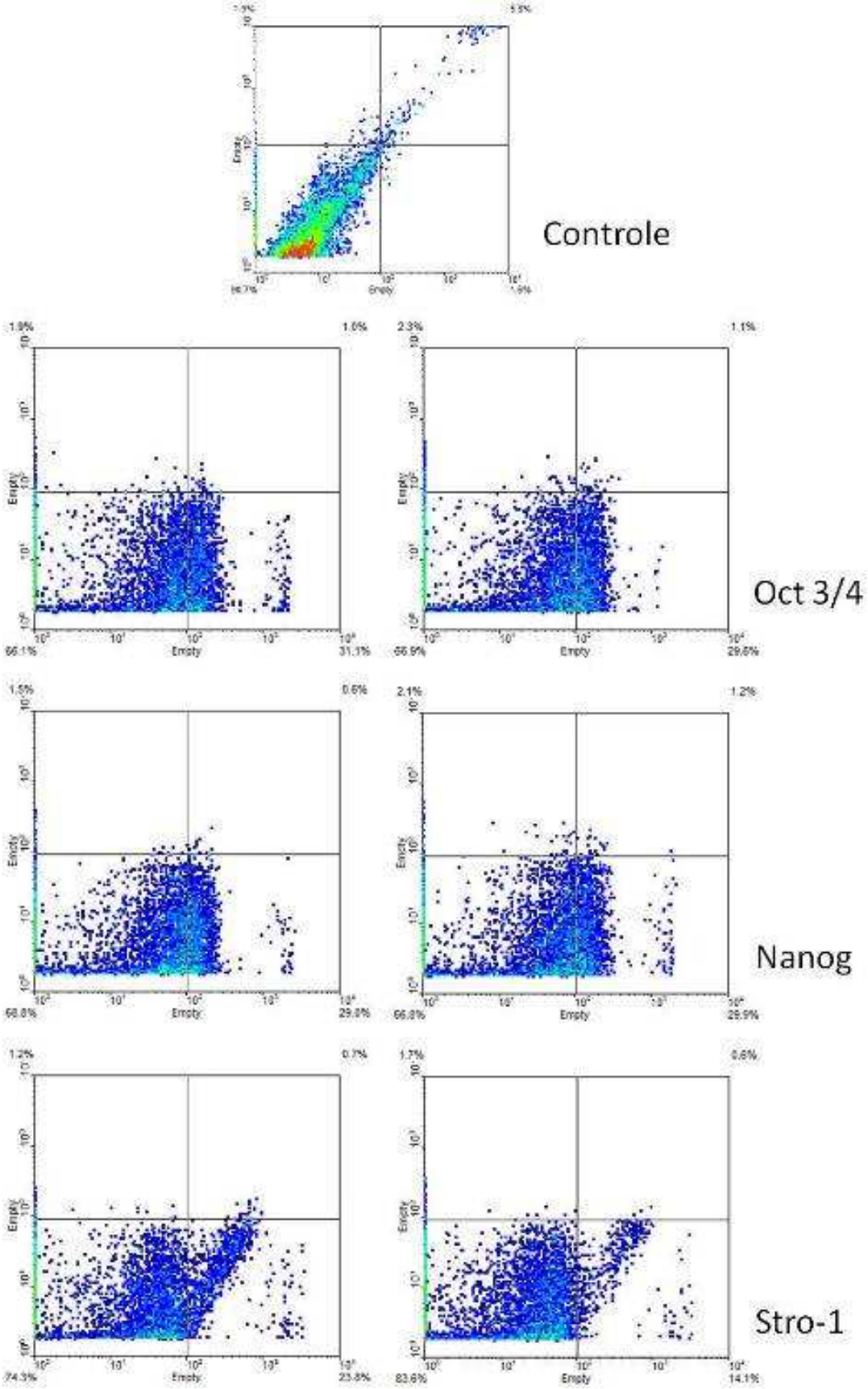

Gráfico 3 - Gráfico de barras representando os valores de média para os marcadores expressos nas células do saco vitelino equino obtidos por citometria de fluxo

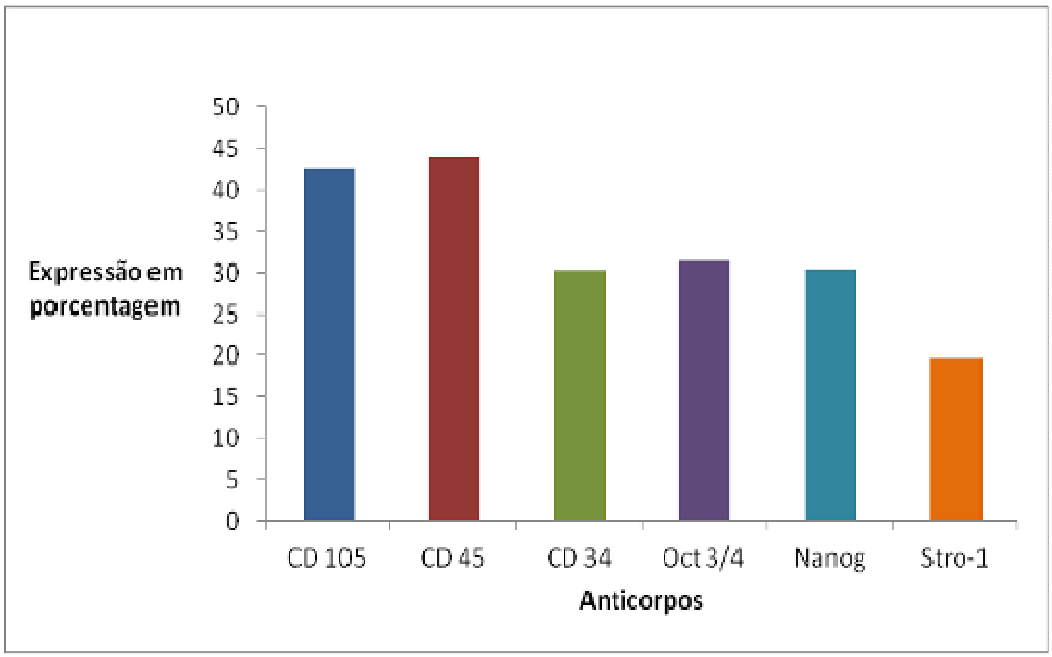

6.9.2 Expressão dos marcadores de pluripotência e mesenquimais para as células da Membrana Amniótica

Foram utilizados os seguintes marcadores celulares para as células da membrana amniótica, as quais estavam na 6ª passagem: CD105, CD45, CD34, CD90, Oct3/4, Nanog e Stro-1.

As células da membrana amniótica expressaram CD45 e CD105, nas proporções de 45,1% e 43,8%, respectivamente. Tais marcadores são expressos em células hematopoiéticas e superfícies de células endoteliais. Uma expressão significativa foi observada por Oct3/4 e Nanog, nas proporções, 43,9% e 42,1%, respectivamente, indicando que as células da membrana amniótica exibem uma população que expressa os marcadores que regulam a pluripotência. O marcador CD34, expresso em células endoteliais e progenitores hematopoiéticos, exibiu uma marcação de 37,5%. O marcador expresso em células-tronco mesenquimais, o Stro-1, exibiu uma marcação de 38,6%, indicando que a membrana amniótica exibe uma população relativamente maior de

células de origem mesenquimal. O mesmo foi visto para o marcador CD90, em que não houve expressão para as células de origem da membrana amniótica.

A média de expressão dos marcadores foram plotados no gráfico 4 para melhor visualização.

Figura 101 - Histogramas representativos dos marcadores expressos nas células da membrana amniótica eqüina.

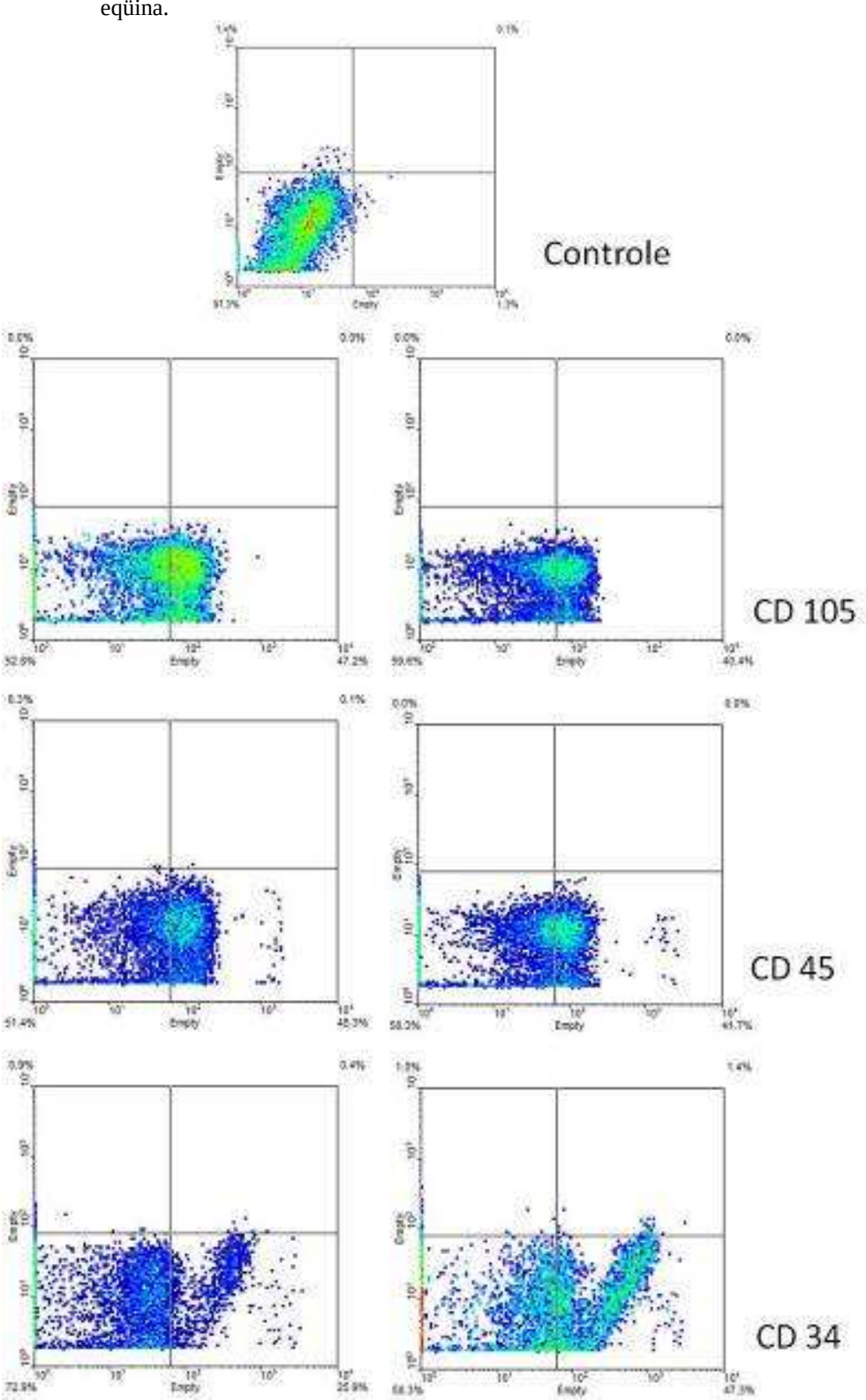

Figura 102 - Histogramas representativos dos marcadores expressos nas células da membrana amniótica eqüina

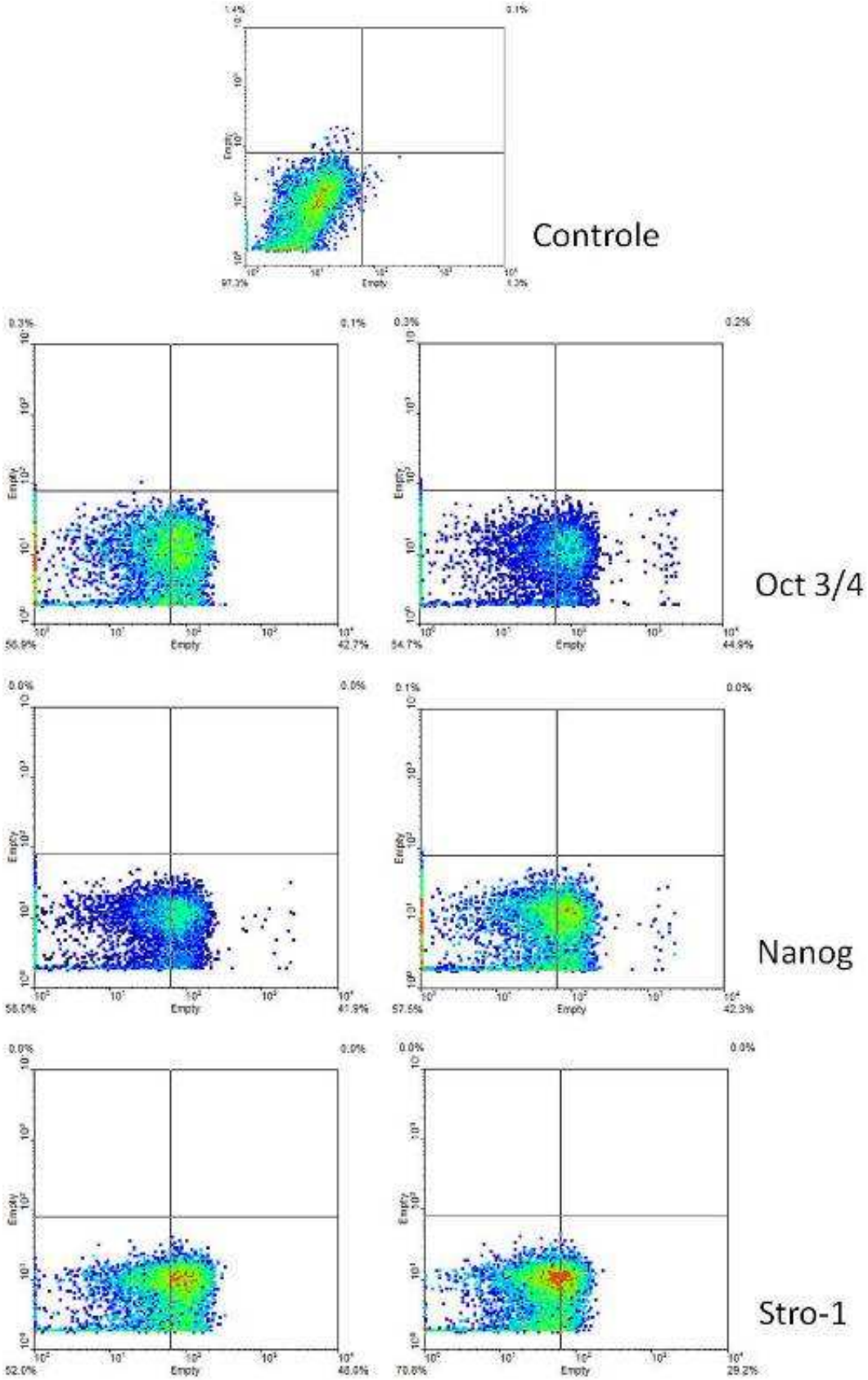

Gráfco 4 - Gráfico de barras representando os valores de média para os marcadores expressos nas células da membrana amniótica eqüina obtidos por citometria de fluxo

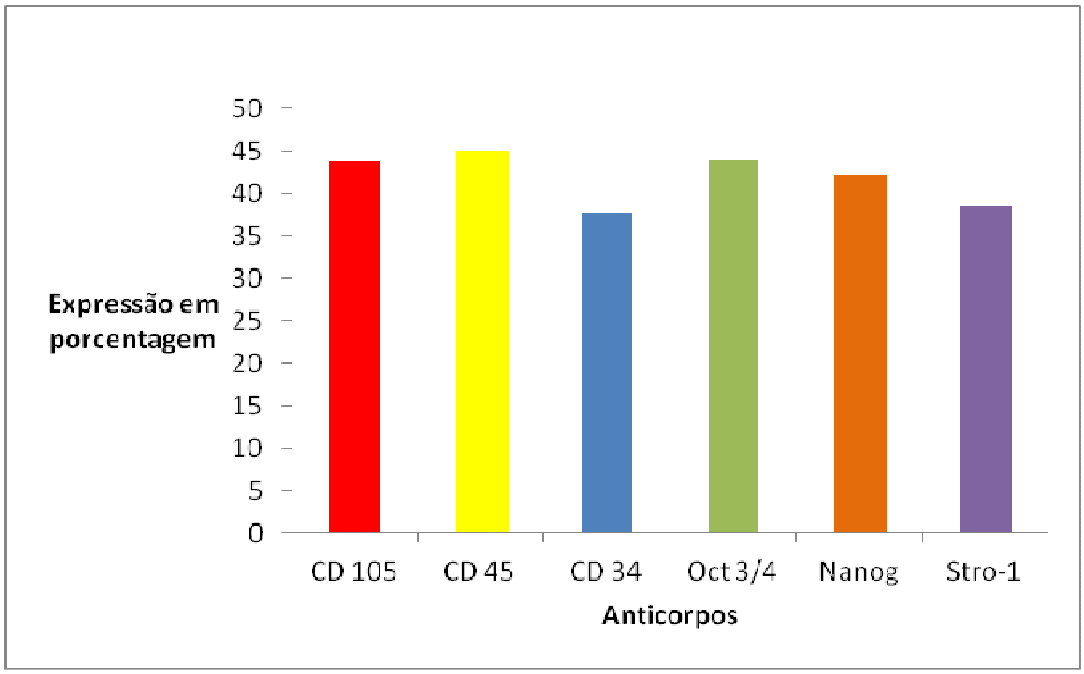

6.10 Diferenciação das Células do Saco Vitelino e da Membrana Amniótica em adipócitos, osteócitos e condrócitos

As células provenientes do saco vitelino e da membrana amniótica foram induzidas à diferenciação em adipócitos e osteócitos pelo cultivo em meio específico. Esta diferenciação foi nitidamente evidenciada com 21 dias cultivo. As células diferenciadas em adipócitos mostraram-se com vacúolos de gordura em seu citoplasma, Após coloração, os vacúolos coraram-se em vermelho pela técnica de Sudan II-escarlate, específica para células de gordura (Figuras 103 e 104).

Figura 103 - Células do saco vitelino equino diferenciadas em adipócitos. Notar as vesículas de gordura (setas) presentes no citoplasma coradas em vermelho (A) e (B). Em C, notas estas vesículas estouradas (circulo pontilhado). Em D, controle negativo da diferenciação

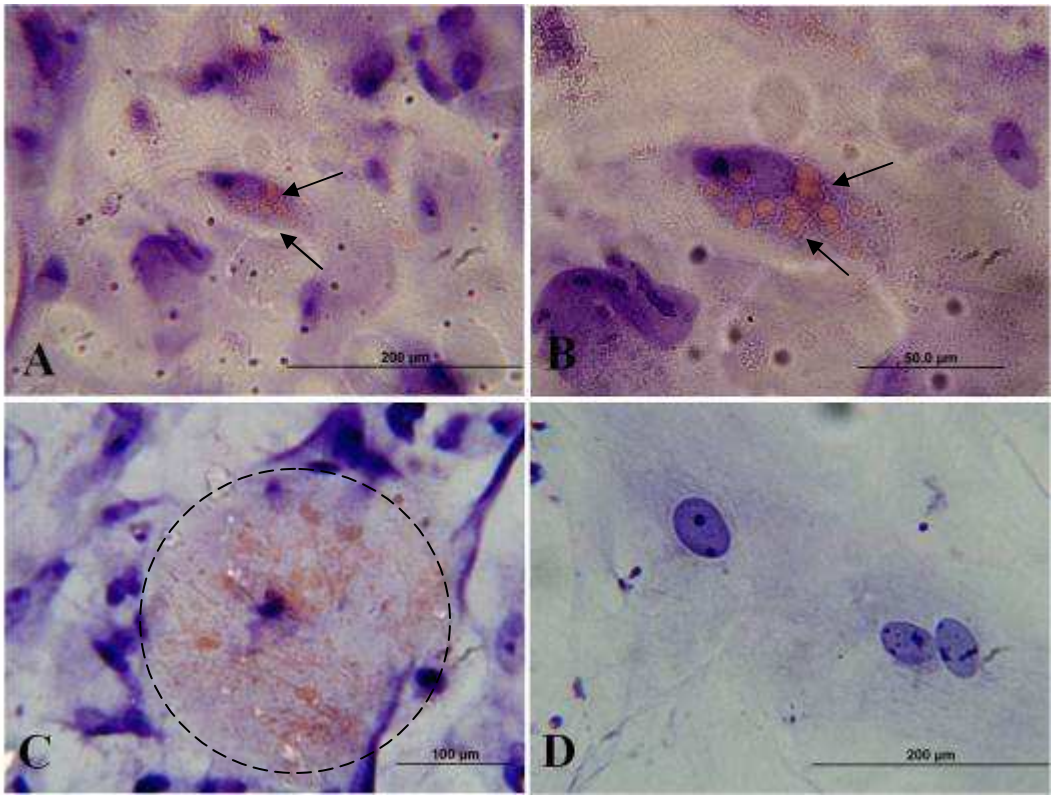

Figura 104 - Células da membrana amniótica eqüina diferenciadas em adipócitos. Notar as vesículas de gordura (setas) presentes no citoplasma coradas em vermelho (A) e (B). Em C, notas estas vesículas estouradas (circulo pontilhado). Em D, controle negativo da diferenciação

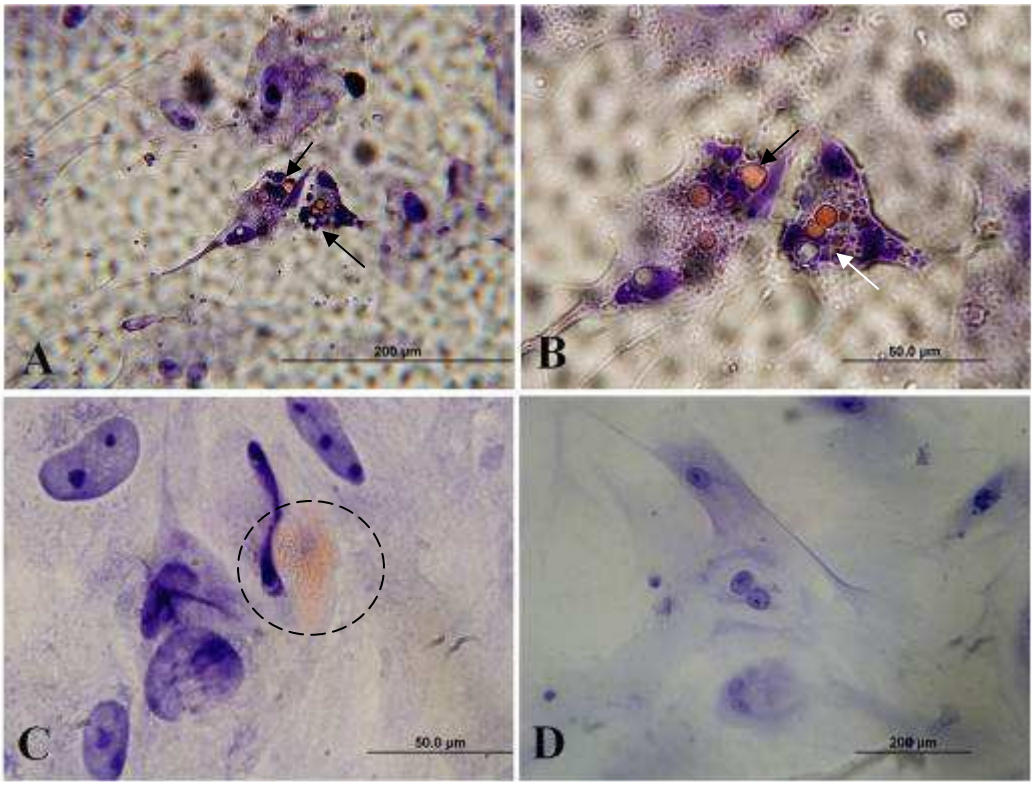

As células diferenciadas em osteócitos, provenientes do saco vitelino e da membrana amniótica, foram evidenciadas após 21 dias de cultivo, através da coloração de Von Kossa, o qual exibiu a formação de uma matriz extracelular. As células inicialmente fibroblastóides, após indução adquiriram morfologia poligonal com o citoplasma exibindo locais de ossificação (Figuras 105 e 106).

Figura 105 - Células do saco vitelino equino diferenciadas em osteócitos. Notar em (A), (B) e (C) a matriz extracelular (M) e as áreas de ossificação (setas). Em D, controle negativo da diferenciação

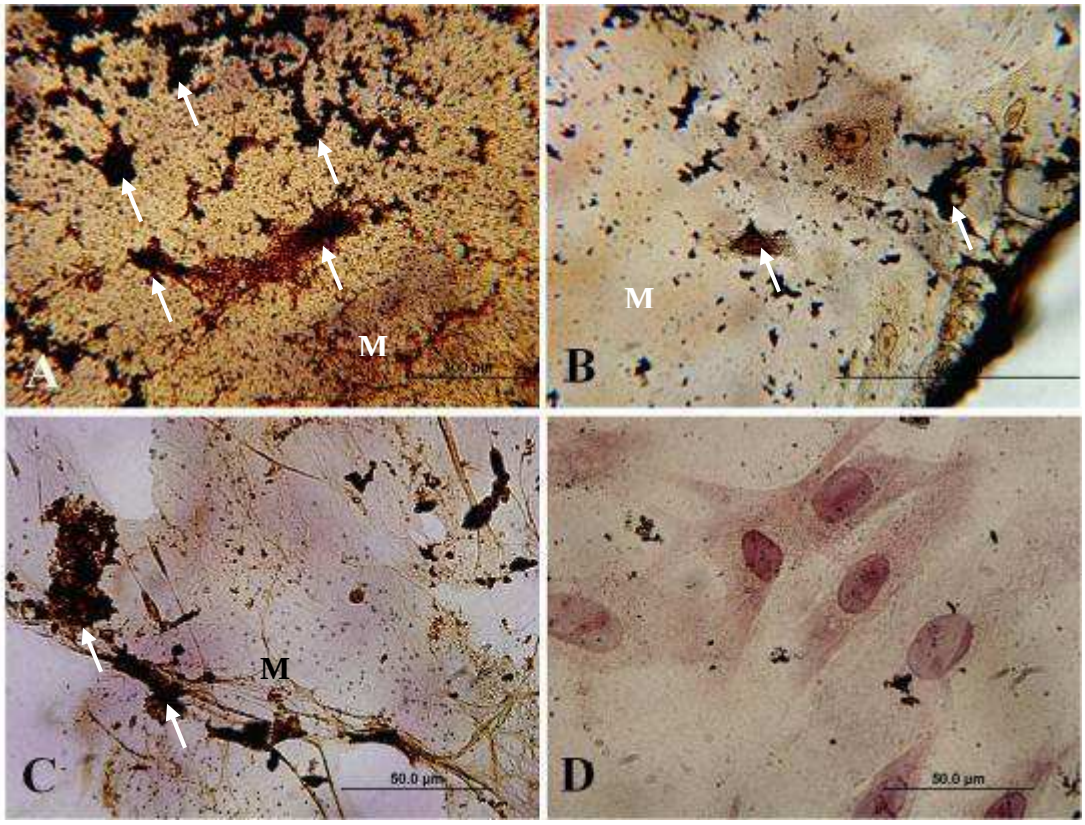

Figura 106 - Células da membrana amniótica eqüina diferenciadas em osteócitos. Notar em (A) e (B) a matriz extracelular (M) e as áreas de ossificação (setas). Em (C) e (D), controle negativo da diferenciação

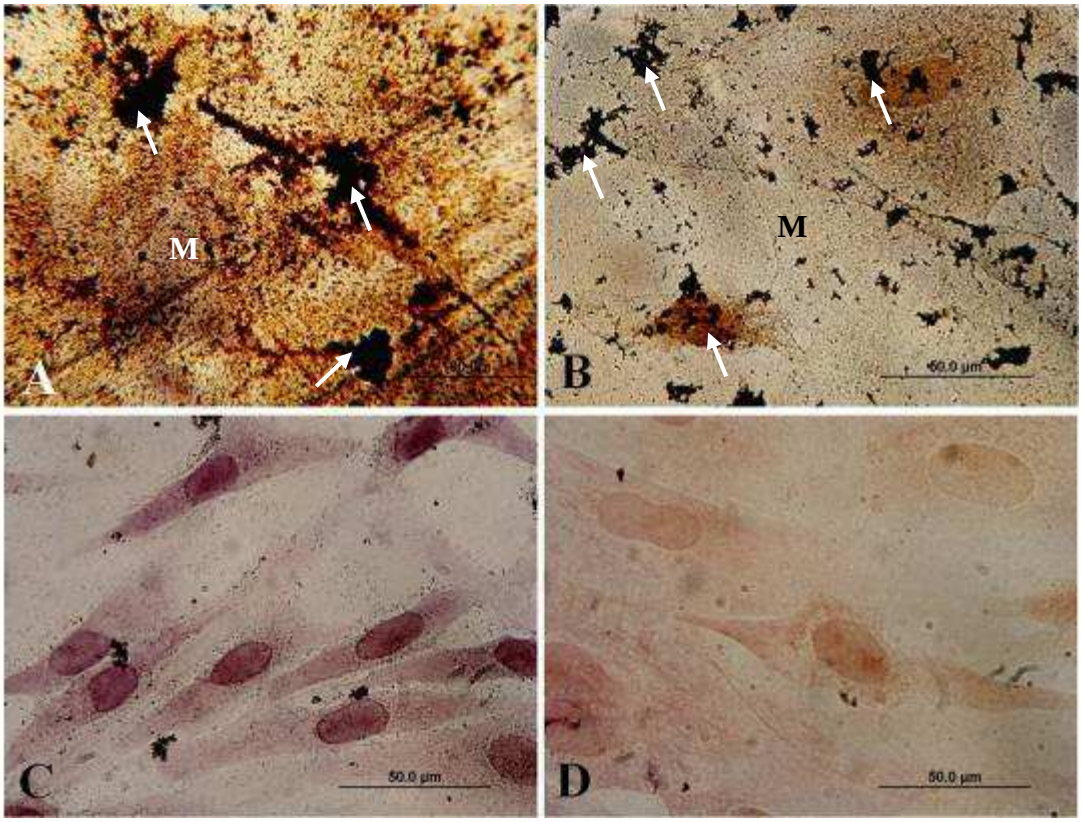

As células diferenciadas em condrócitos após 21 dias de cultivo para ambas as linhagens, saco vitelino e membrana amniótica, perderam sua morfologia de células fibroblastóides, passando a apresentar células arredondadas e posteriormente pelo aparecimento de regiões muito semelhantes às lacunas condrocitárias. A produção de matriz extracelular rica em colágeno foi comprovada pela coloração tricromo de Masson e Picrosirius. As áreas de colágeno foram mensuradas pelo programa ImageJ, obtendo-se 37,8% e 36,4%, para saco vitelino e membrana amniótica, respectivamente (Figuras 107 e 108).

Figura 107 - Células do saco vitelino equino diferenciadas em condrócitos. Notar em (A) e (B) formação de lacunas condrocitárias (circulo pontilhado) e condrócitos (setas). Notar também a formação de fibras colágenas (azul) pela técnica de tricromo de Masson. Em (C) fibras de colágeno em vermelho (setas) pela técnica de Picrosirius. Em (D) contagem do colágeno pelo programa ImageJ, 50µm. Em (E) controle negativo da diferenciação

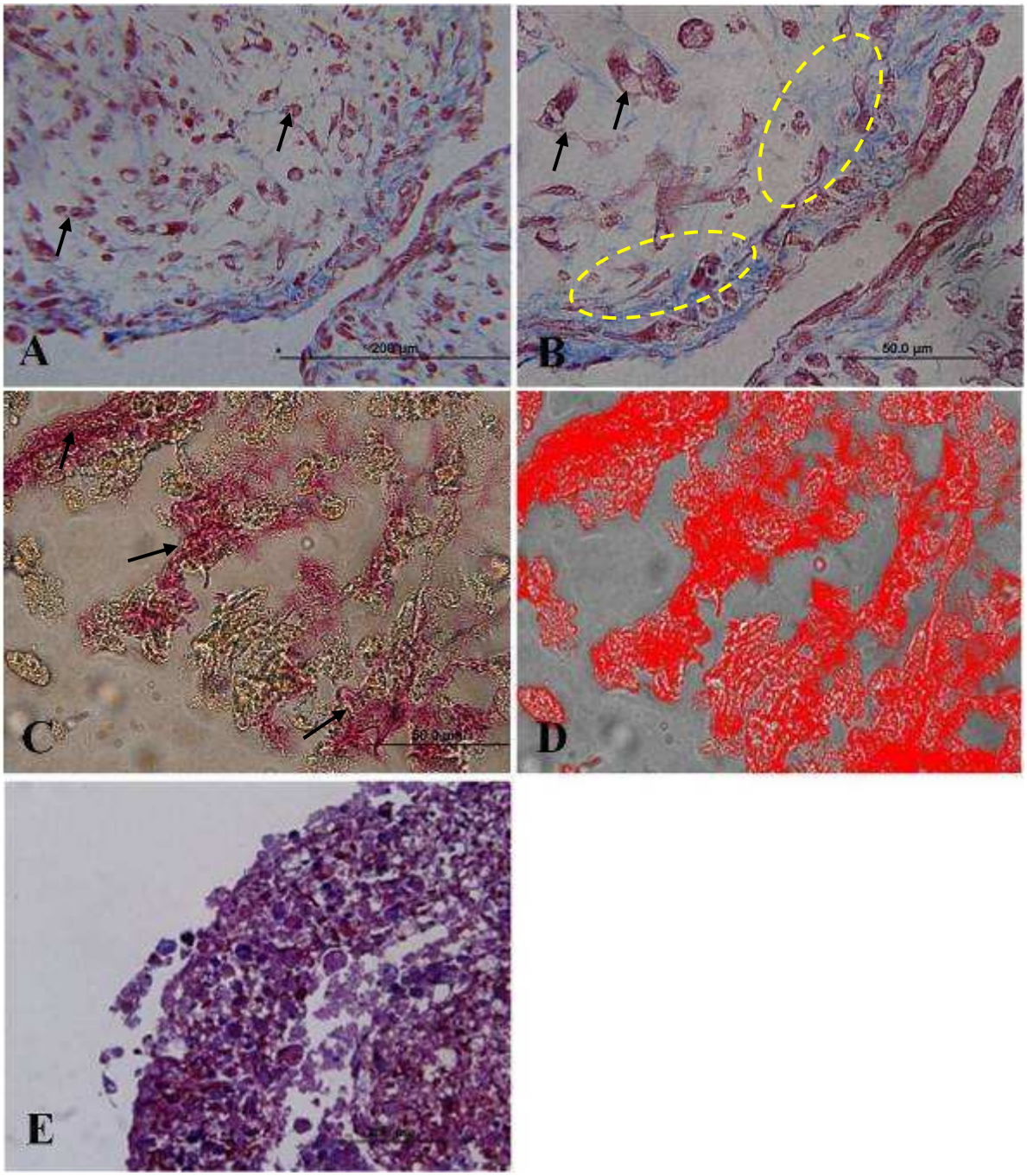

Figura 108 - Células da membrana amniótica eqüina diferenciadas em condrócitos. Notar em (A) e (B) formação de lacunas condrocitárias (seta amarela) e condrócitos (setas pretas). Notar também a formação de fibras colágenas (azul) pela técnica de tricromo de Masson. Em (C) fibras de colágeno em vermelho (setas) pela técnica de Picrosirius. Em (D) contagem do colágeno pelo programa ImageJ, 50µm. Em (E) controle negativo da diferenciação

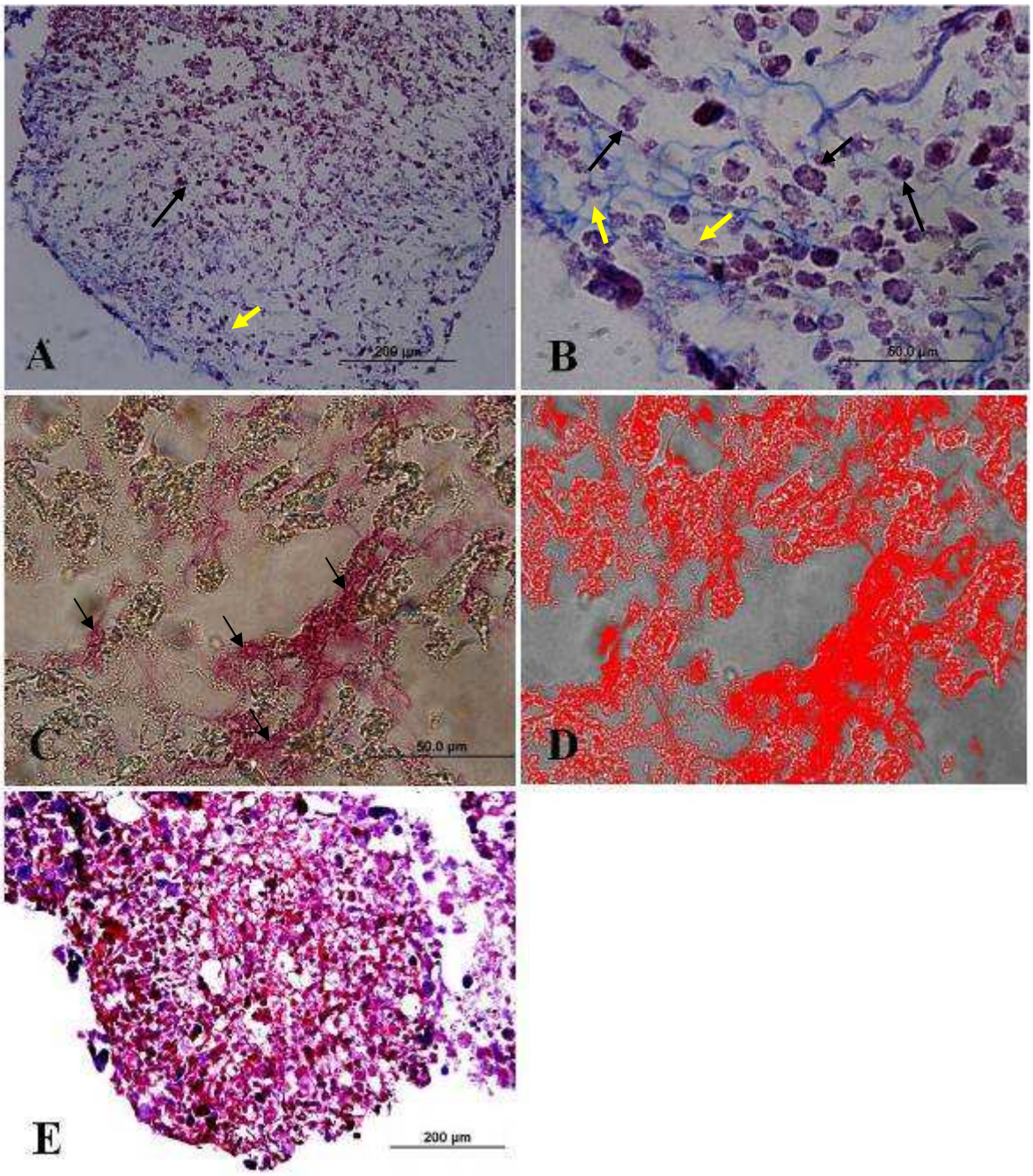

6.11 Potencial carcinogênico

Após 60 dias (oito semanas), os camundongos imunossuprimidos nude em que as células do saco vitelino e do âmnio equino foram injetadas foramanalisados macroscopicamente e depois eutanasiados para avaliação histológica por microscopia.

Ao avaliar a musculatura do membro pélvico esquerdo (Figura 109 A1 e B1), local de inoculação das células de ambas as linhagens, foi possível observar que não houve formação tumoral (Figura 109 A5 E B5).

Ao analisar os órgãos coletados: fígado, pulmão, rim e coração, obervamos que não houve crescimento metastático tumoral, mostrando a integridade estrutural característica dos órgãos em questão (Figura 109 A2, A3, A4 E A6; B2, B3, B4 E B6).

Figura 109 – Observar em A, camundongo NUDE injetado com células do saco vitelino equino. Em A1, local da injeção, músculo do membro pélvico (seta). Em A2, fígado; A3, pulmão; A4, rim; A5, músculo estriado esquelético; A6, coração – músculo cardíaco. Em B, camundongo NUDE injetado com células da membrana amniótica equina. Em B1, local da injeção, músculo do membro pélvico (seta). Em B2, fígado; B3, pulmão; B4, rim; B5, músculo estriado esquelético; B6, coração – músculo cardíaco

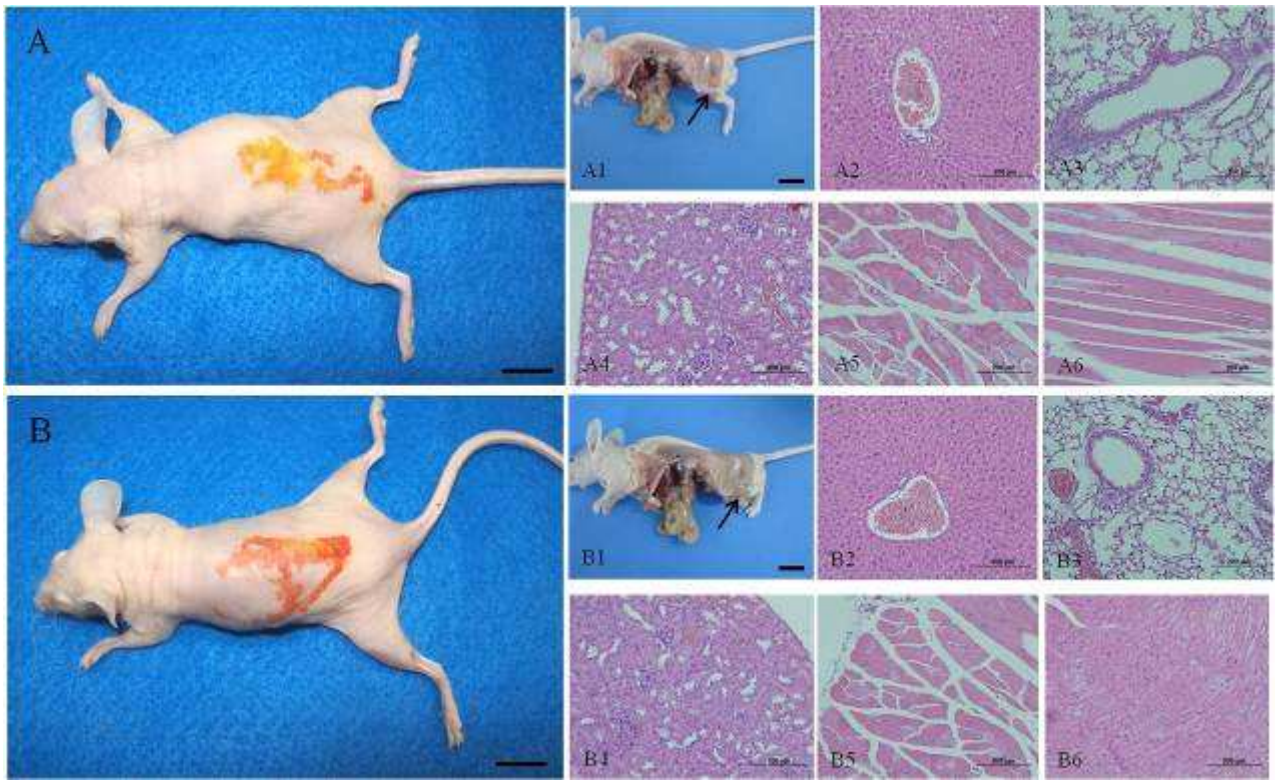

7 DISCUSSÃO

7.1 Morfologia placentária

Ao estudarmos a placenta eqüina, verificamos que de acordo com Silva (1971), Banks (1992) e Dantzer (1999), ela é do tipo corioalantóide (formada pela fusão do mesoderma alantoideano com o mesoderma coriônico), epiteliocorial (o epitélio coriônico e o uterino estão em contato íntimo, sem perda de tecido materno), difusa (as vilosidades coriônicas estão presentes sobre toda a superfície desta membrana), não-decídua (não há perda dos elementos da mucosa uterina durante o parto) e vilosa (projeções coriônicas se interdigitam com as criptas maternas).

Ao analisarmos macroscopicamente o córion equino nas idades gestacionais entre 20 e 107 dias de gestação, não foi possível visualizar estruturas denominadas de microcotiledones nem qualquer tipo de conexão entre o endométrio e a membrana coriônica. Assim, os aspectos macroscópicos do córion assemelham-se com aqueles encontrados em bovinos e bubalinos no inicio da gestação, como aqueles descrito por Wolpert et al. (2000).

A parte, segundo Wolf et al. (2003) o córion comunica-se com o cordão umbilical mediante vasos, os quais permitem as verdadeiras trocas materno-fetais. Para os autores a relação do córion com epitélio uterino é tênue, caracterizando assim a placenta equina epiteliocorial como já descrito por Leiser e Kaufmann (1994) em equinos e por Fowler e Bravo (1998) em camelídeos. Em contraste, Kaufman e Burton (1994) relatam que o córion dos mamíferos é um tecido intrinsecamente avascular, sendo vascularizado por vasos do alantóide.

A seu turno Kathiresan et al. (1972) caracterizaram o epitélio trofoblástico do córion de ruminantes (búfalas) como formado por uma camada simples de células cubóides marcadas fortemente, podendo apresentar duas ou mais camadas em algumas regiões. Já Assis Neto et al. (2010) descreveram a membrana coriônica em bovinos, e identificaram que as células trofoblásticas estão entremeadas entre as trofoblásticas gigantes. Ambas são globosas e apresentam citoplasmas claros e granulares. Winsatt (1986) e Carvalho et al. (2006) observaram que as células binucleadas do córion em diferentes espécies são semelhantes entre si.

O córion equino quando observado por microscopia eletrônica de transmissão (MET) apresentou epitélio colunar, cujo trofoblasto apresentava-se organizado e apoiado sob tecido mesenquimal rico em fibras colágenas, que por sua vez apresentava-se constituído por células trofoblásticas uninucleadas, binucleadas e raras as multinucleadas. Estes relatos somam-se aos descrito por Iturrizaga (2005) para a Ilhama (*Lama guanicoe glama*), Carvalho et al. (2006) e Morini et al. (2008) para bubalinos .

No citoplasma coriônico encontramos uma grande quantidade de mitocôndrias principalmente nos ápices celulares, além de vesículas eletrodensas e aparelhos de Golgi. Acredita–se que as vesículas eletrodensas achadas no citoplasma correspondam, muito provavelmente, a grânulos PAS positivos observados ao microscópio de luz. Estes grânulos PAS positivos demonstram uma alta funcionalidade das células trofoblásticas na recepção e processamento de proteínas e glicoproteinas como sugerido por Oliveira et al. (2003) e Iturrizaga (2005).

Macroscopicamente o alantóide apresentava-se bem desenvolvido e bastante vascularizado, mantendo íntimo contato com o córion, apesar do estagio inicial de desenvolvimento. Nesta fase o córion e o alantóide eram facilmente desconectados, evidenciando a não fusão de seus vasos na base coriônica como descrito por Leiser e Dantzer (1994). Ao analisarmos através da técnica de microscópica de luz o alantóide equino, este mostrava-se constituído por um epitélio simples pavimentoso, similar aos bovinos (TIEDEMANN, 1982). Estudos trazem que o alantóide pode ser confundido com o âmnio em algumas condições, diferenciando-se pela intensa vascularização. Este mesênquima aparece fundido com o mesênquima do âmnio e do córion, formando as membranas córioalantóide e amniocoriônica, como descrito por Lahunta (1990) e Assis Neto et al. (2010).

Em todos os períodos observados ao MEV (microscopia eletrônica de varredura) (0 a 120 dias de gestação) o alantóide equino apresentou característica levemente rugosa, com células delimitas por microvilos, formando imagens pentagonais, hexagonais, heptagonais e formando contra moldes. Os resultados obtidos aqui foram semelhantes aos achados na Ilhama segundo Iturrizaga (2005). Entretanto, quando comparados aos da ovelha (Shandley et al., 1997) não foi possível observar a diminuição progressiva das células até os 120 dias de gestação analisados neste projeto. No alantóide de embriões de bovinos a partir de 0,90 cm de CR apresentou a superfície constituída por dois tipos de células: o primeiro, com predominância de células variando entre o formato quadrangular a hexagonal (celular microvilosas). O segundo

apresentou-se entremeado entre o primeiro tipo e com projeções microvilosas menores na região central (células lisas superficiais). Neste segundo tipo de células, também são observados formatos hexagonais demarcados por uma fileira de microvilos, uma área periférica destituída de microvilos e uma região circular central contendo microvilos agrupados (ASSIS NETO et al., 2009). Foram observados nos embriões/fetos de equino células característicos apenas o primeiro tipo celular.

O âmnio dos equinos apresentava-se como uma membrana avascular, semelhante aquela encontrada em estudos feitos por Barone (1976), Schwarze (1972) e Noden e Lahunta (1990) em ruminantes. Ao mesmo tempo, esta membrana era delgada e repleta de líquido em pequena quantidade, devido ao início de seu desenvolvimento, assim como descrita por Leiser e Kaufmann (1994). O líquido apresentava-se límpido e levemente viscoso, diferentemente dos resultados estabelecidos por Toniollo e Vicente (2003) para todas as espécies domésticas. Segundo estes autores trata-se de um líquido amarelo ou pardo escuro, não sendo especificada a fase gestacional analisada. Histologicamente o âmnio equino apresentava-se constituído por uma única camada de células pavimentosas, pela membrana basal e mesênquima. As células estavam organizadas e contínuas, e em algumas regiões observamos o mesênquima com áreas espessas de tecido, como descrito por Steven et al. (1982) em ovinos e Barbosa et al. (2008) em búfalas.

O âmnio quando observado por MEV apresentou uma superfície semelhante ao do alantóide, cujas células variaram no formato tetragonal até heptagonal com delimitações de cordões de microvilos. Os achados para o âmnio foram semelhantes aos encontrados nos bovinos (ASSIS NETO et al., 2009) e nas ovelhas (SHANDLEY et al.,1997). Entretanto quando observado por MET (microscopia eletrônica de transmissão) apresentava uma camada única de células achatadas, como descrito para bubalinos por Barbosa et al. (2008), o qual relata que o epitélio amniótico esta apoiado em uma camada de tecido conjuntivo embrionário que constitui o mesênquima.

O saco vitelino equino macroscopicamente estava presente nos embriões até 47 dias de gestação. Esta estrutura conectava-se ao intestino médio, e no equino segundo Russe et al. (1992) permanece até o primeiro quarto da gestação.

A seu turno, mostrava-se com aspecto amarelado em forma de saco, e seu alongamento dava-se crânio caudalmente ao eixo embrionário na porção justa placentária do cordão umbilical. Esta característica de dependência do concepto equino

em relação ao saco vitelino é devido a sua implantação tardia, com aproximadamente 37 dias como descrito por Murphy e Martinuk (1991) e Hoppen (1994).

Em contrapartida, Björkman (1986) descreve que o saco vitelino se desenvolve a partir de partes anexas ao intestino delgado, e o mesmo é constituído por camadas de epitélio ectodérmico acompanhadas pelo mesênquima fetal vascularizado.

Ao microscópio de luz o saco vitelino equino apresentava-se constituído por duas camadas celulares entremeadas por mesênquima vascularizado. A mais interna em contato com o vitelo correspondia ao mesotélio (epitélio globoso), a mais externa correspondia a uma monocamada de células voltadas para a camada celomática, contendo células cúbicas e arredondadas com núcleos esféricos, denominadas de hemangioblastos. A camada intermediária mostrava-se constituída pelo mesênquima ricamente vascularizado em concordância com os achados de Barbosa et al. (2008) em bubalinos.

Segundo Sadler (2005) células-tronco hematopoiéticas humanas originam-se dos hemangioblastos centrais, localizados em ilhotas de células mesodérmicas, ao redor da parede do saco vitelino, induzidas pelo fator de crescimento de fibroblastos (FGF) 2; os hemangioblastos periféricos formam angioblastos.

O aumento gradativo de ilhas sanguíneas, bem como de seu conteúdo, também foi descrito por Mançanares (2007) em bovinos. No entanto o autor não faz menção à deposição mesenquimal. A fase em que ocorre este aumento coincide com a fase de aumento do fígado, e é de conhecimento geral que ambos os órgãos contribuem para a eritropoiese. O saco vitelino é o primeiro a fazer tal papel e ao regredir suas funções, as mesmas são assumidas pelo fígado. Aos 30 dias deve ocorrer o pico de migração das células eritropoiéticas, germinativas e outras mais de características pluripotentes, para então ocorrer o inicio de sua involução.

A conexão do saco vitelino com o intestino primitivo encontrada em nossos estudos também foi descrita por Sadler (2005) em humanos, que afirma que o endoderma origina os intestinos anterior, médio e posterior. Para o autor o intestino médio comunica-se em certo período com o saco vitelino pelo ducto vitelino, o qual muito mais tarde é obliterado.

O saco vitelino equino quando observado através de MEV apresentou uma superfície semelhante ao do alantóide e âmnio. As células variaram do formato tetragonal até heptagonal, e foram delimitas por cordões de microvilos, tendo toda a sua extensão recoberta por estes, como visualizado em gatos por Tiedemann (1979).

O epitélio do saco vitelino quando observado MET apresentou-se variando de globoso a colunar simples, com células uni ou binucleadas apoiadas no mesênquima. Russe et al., (1992) relatam que o saco vitelino de ruminantes está ligado à função do metabolismo de proteínas, por isso, o grande número de células tanto com um ou mais núcleos. Espaços intercelulares também foram visualizados na membrana vitelina equina, como também em bovinos segundo Mançanares (2007). Para tanto o autor faz a alusão que os espaços intercelulares seriam uma possível área de fenestração no revestimento endotelial.

A cinta coriônica estava presente nos embriões em inicio de gestação. A mesma apresentava-se como um halo ao redor do concepto no ponto onde as membranas do alantóide e saco vitelino se encontravam, como descrito por Allen (1993) em equinos. Ao microscópio de luz, a região da cinta coriônica apresentava-se constituída por células trofoblásticas bi e multinucleadas que se diferenciaram das demais células colunares, como descrito por Enders e Liu (1991) em equinos. Nesta região foram observados pregueamentos do mesênquima resultando em vilos coriônicos como descrito por Ginter (1979) em equinos.

7.2 Embriologia

Diversas modificações contínuas correlacionam-se com o processo de embriogênese, de maneira similar ao que ocorre durante o desenvolvimento pré-natal em diferentes espécies. Em geral, a descrição do desenvolvimento embrionário e fetal em outras espécies foi baseada em estágios construídos através da idade, mudanças corporais por diferenciação gradual, aumento do tamanho do corpo e peso, e desenvolvimento total de sistemas e órgãos (THEILER, 1972; KNOSPE, 2002; BEAUDOIN et al., 2003).

No que diz respeito à determinação da idade gestacional, foi um grande desafio desse estudo, devido ao fato de não se ter conhecimento prévio da data de fecundação dos animais. Sendo assim, o estudo para estimativa da idade gestacional de embriões e fetos de equinos foi realizado conforme preconizado por Evans e Sack (1973), a partir da elaboração de um gráfico (Figura 2), que poderá auxiliar em estudos futuros para

análise de idade embrionária e respectivas características de cada fase embrionária de equinos.

Apesar de serem aceitas similaridades, há uma grande variedade de sistemas de classificação de embriões. Podemos citar a Nomina Embryologica Veterinária (1994) que estabelece 15 estágios de desenvolvimento; o sistema Carnegie que nomeia 23 estágios; o sistema Theiler (1972) que considera 27 estágios para ratos e Dyban et al. (1975) estabelece 27 estágios para roedores murinos e coelhos de laboratório.

Grupo I

Ao nos depararmos com embriões em formato de letra C, tal fato nos permite concordar com Sadler (2005) em humanos, que afirma em suas pesquisas que o embrião se desenvolve no sentido craniocaudal, e com Marrable e Flood (1975), para pôneis, que diz que aos 34 dias de gestação o concepto apresenta o formato de uma elipse achatada.

Evans e Sack (1973) afirmam que em embriões bovinos com 23 dias há presença de vesículas óptica e ótica, o que pode ser confirmado para equinos neste estudo, assim com confirmado também por Winters, Green e Comstock (1942) e Franciolli et al . (2011) em equinos. Ainda segundo esses autores, o fígado é volumoso, preenchendo grande parte da cavidade abdominal, confirmando os nossos resultados.

A proeminência cardíaca é distinta assim como relatado por Winters, Green e Comstock (1942) em bovinos. Nesta fase é possível ainda visualizar os somitos caudais e craniais; e de acordo com Sadler (2005) em humanos são cerca de 5 a 12, já em bovinos Winters, Green e Comstock (1942) afirmam ser de 18 a 19. Em nosso estudo, observamos uma média de 20 a 30 somitos. Tal variação se dá pela pequena diferença de dias de gestação, uma vez que um embrião de 12 dias difere em numero de somitos de um embrião de 14 dias, por exemplo.

Sadler (2005) em humanos que diz que embriões entre 36 e 40 dias de gestação apresentam vesícula óptica e cristalino (placódio), assim como descrito também por Acker et al. (2001) e Franciolli et at. (2011) para equinos; Winters, Green e Comstock, (1942) os chamam de otocisto, como nos bovinos. Ainda segundo Acker et. al., (2001), a partir de 35 dias de gestação é encontrado o início da formação de estruturas esqueléticas e aos 30 dias de gestação o embrião apresenta o lobo olfatório em desenvolvimento.

Grupo II

Os conceptos pertencentes a este grupo ainda são considerados embriões, com exceção do concepto E5, com CR = 4,6 cm, considerado como feto. Douglas e Ginther (1975) relatam em suas pesquisas com placenta e fetos de embriões equinos de 38 a 40 dias os olhos e narinas já diferenciados, bem como a constituição nasolabial, sendo possível a distinção entre lábio superior e inferior.

Segundo Sadler (2005), para humanos, e Marrable e Flood (1975), para pôneis, e Franciolli et al (2011), para equinos, nessa idade, o dígito único dos equinos é definido em todos os membros, concordando com os nossos resultados, nos quais foi possível observar o inicio da formação do aparelho ungueal. Hyttel, Sinowatz e Vejlsted (2010) em Tratado de Embriologia de Animais Domésticos, cita em cavalos com 36 dias uma proeminência facial em embriões com essa idade gestacional, fato também comprovado por nossos resultados.

Conforme mencionado por Sadler (2005), para humanos, nessa idade ocorre o início da formação da orelha externa em humanos, embora ainda não completando seu formato final; em embriões equinos foi possível observar o inicio da formação da vesícula ótica.

Moore e Persaud (2004) ao estudarem fetos humanos, relatam que os mesmos esboçam os membros já distintos e divididos em segmentos, o orifício bucal já está separado das fossas nasais e os olhos são bem visíveis, pois ainda não há pálpebras, corroborando assim com nossos resultados.

Segundo Evans e Sack (1973) em bovinos, aos 45 dias de gestação, os folículos táteis surgem acima dos lábios e olhos, e a língua já é visível, concordando assim com os nossos resultados para equinos. Marrable e Flood (1975) em estudos com pôneis, dizem que aos 39 dias a coloração translúcida do tegumento permite uma visualização clara de estruturas macroscópicas. Já Franciolli et al. (2011) menciona que aos 35 dias para os equinos é possível ver estruturas macroscópicas, devido e pele translucida.

Os pêlos táteis são citados por Hyttel, Sinowatz e Vejlsted (2010) em embriões de ovelhas com idades estimadas entre 36 e 38 dias de gestação, os quais não foram observados em embriões equinos com a idade referida. Ainda segundo os mesmos autores, em equinos, os pêlos táteis são visíveis aos 112 dias de gestação.

Grupo III

Niekerk e Allen (1975) relatam acerca do desenvolvimento embrionário inicial de cavalos e dizem que o embrião com 38 dias pode ser reconhecido com um futuro cavalo.

Os animais deste grupo apresentam CR entre 6,1 e 9 cm (Embriões E10, E11, E32). Os autores Grunert e Birgel (1989) descrevem que os fetos de 5,0 a 7,5 cm são fetos com aproximadamente 50 dias de gestação até por volta de 60 dias de gestação e já possuem a individualização da cabeça, dos membros e cascos. Evans e Sack (1973) relatam que os fetos equinos com as idades referidas acima têm como características externas às glândulas mamárias, orelha externa e as pálpebras quase fechadas.

Segundo Winters, Green e Comstock (1942) em bovinos há formação das feições da face, do invólucro dos olhos feito por tampões e o alongamento do pescoço, sendo constatadas as observações também nos conceptos de equinos, como também vistos por Franciolli et al. (2011).

Sadler (2005) afirma em humanos, que entre 50 e 56 dias já existem articulações do joelho e cotovelo dobradas; em equinos, as articulações umeroradioulnar e femurtibiopatelar são visíveis e articuláveis também.

Segundo Marrable e Flood (1975), o tegumento e a hipoderme mantêm transparência o suficiente para permitir uma identificação fácil das costelas nas projeções laterais, mas as vísceras cardíacas e pélvicas permanecem escondidas pela musculatura peitoral e pélvica, corroborando assim com os nossos resultados, uma vez que as costelas foram possíveis de ser visualizadas, enquanto os demais órgãos não.

Grupos IV e V

Como os animais pertencentes a estes grupos apresentam características similares, estes foram agrupados. A partir desta fase, os fetos não apresentam características morfológicas diferentes; observa-se apenas o crescimento e desenvolvimento dos órgãos e estruturas já presentes.

Segundo Evans e Sack (1973), para fetos equinos, os fetos entre 75 e 80 dias de gestação apresentam clitóris proeminente e escroto presente, concordando assim novamente com os nossos resultados, como também demonstrado por Franciolli et al. (2011).

Grupos VI e VII

Grunert e Birgel (1989) descrevem que os fetos de equinos de 15,1 a 21 cm de Crow – rump, considerados no quarto mês de gestação, apresentam pêlos finos nos lábios, reconhecimento dos órgãos sexual e saco escrotal vazio, concordando com o afirmado por Ginther (1993).

Os resultados encontrados nos fetos desses grupos assemelham-se com o descrito por Evans e Sack (1973) e Grunert e Birgel (1989). Segundo Ginther (1993), em torno do 80° dia, o escroto é uma eminência pálida e vazia, caudal ao umbigo, o que pode ser constatado nos fetos analisados. Ainda segundo Ginther (1993), as papilas mamárias são visíveis como pontos pálidos na região abdominal a partir do 55° dia de gestação, corroborando com os resultados encontrados.

Para Hyttel, Sinowatz e Vejlsted (2010), os pêlos táteis são visíveis aos 112 dias de gestação, discordando com os nossos resultados, e concordando assim com Evans e Sack (1973), que obteve os mesmos resultados para a mesma idade.

Segundo Marrable e Flood (1975), para pôneis, aos 98 dias de gestação o tegumento do feto se torna opaco decorrente do desenvolvimento do colágeno da derme, enquanto que o corpo do concepto se torna mais arredondado conforme o esqueleto muscular de completa. Em nosso estudo, tais características foram observadas em fetos equinos de 40 dias, estabelecendo um desenvolvimento da derme mais rápido para equinos do que para pôneis.

Técnica de Alizarina

De acordo com Kaufmann (1992) o melhor método para se obter a visualização perfeita das estruturas ósseas e cartilaginosas de fetos de camundongo é por meio da técnica de alizarina. De acordo com o autor, utilizando essa técnica consegue-se visualizar pontos de ossificação em fetos facilitando achados de deformidade óssea ou alterações no crescimento. Seguindo os conselhos do autor também realizamos a técnica de alizarina em nossos fetos e obtivemos resultados positivos quanto à visualização de pontos de ossificação e pontos cartilaginosos principalmente em se tratando de fetos aos 60 dias de gestação. Animais mais jovens, como esperado, apresentaram apenas a coloração azul indicativa de tecido cartilaginoso.

Microscopia

Inicialmente poucas são as especializações teciduais encontradas nos embriões. No decorrer do desenvolvimento, o tecido mesenquimal é substituído por células epiteliais especializadas e tecido conjuntivo, caracterizando os tecidos que formarão os órgãos.

Aparelho Cardiovascular

Winters, Green e Comstock (1942) seccionaram um embrião bovino de 22 dias e visualizaram bulbo, ventrículo, aortas dorsais, primeira volta do arco aórtico, veias umbilicais, vitelinas e cardinais.

Segundo Monie (1976), em embriões de hamster e guinea pig, a completa septação cardíaca ocorre em torno de 11 a 26 dias de gestação, respectivamente. No embrião E35, com idade de 25 dias, foi possível observar o início da septação do canal atrioventricular, em semelhança ao citado por Moore e Persaud (2004) quando relata que a septação do canal atrioventricular, do átrio e dos ventrículos primitivos, se inicia em torno da metade da quarta semana e é completado, basicamente, no final da quinta semana, e por Richard e Monie (1981), que diz também que aos 28 dias ocorre a septação do canal atrioventricular em humanos. Em nossos estudos, a completa septação cardíaca ocorre em torno dos 38 dias de gestação.

De acordo com Garcia, Jeckel Neto, Fernandez (1991); Moore e Persaud (2004); Sadler (2005), o coração dos equinos apresentava-se com a divisão em átrio e ventrículo, além de suas camadas constituintes e a aorta dorsal presente. Nossos achados corroboram com os autores acima citados.

Aparelho Locomotor: Músculo – Esquelético

Segundo Winters, Green e Comstock (1942), a condensação do tecido epitelial ocorre em maior escala aos 37 dias em bovinos. Para equinos, julgamos afirmar que essa condensação de tecido epitelial ocorre a partir do 25° dia de gestação. Os autores acima citados chegaram à conclusão que embriões com idades semelhantes apresentam características de desenvolvimento diferentes, afirmando ainda que o desenvolvimento e surgimento dos somitos ocorre de maneira muito veloz, uma vez que o surgimento dos mesmos foi constatado 5 horas após não haver nenhum par.

Sistema Respiratório

Corroborando com estes estudos Moore e Persaud (2004) para humanos, relatam que o pulmão inicia seu desenvolvimento durante a quarta semana de gestação, e segundo Alberto (2006) para bovinos, a formação do aparelho respiratório inferior se dá, em bovinos, aos 20/21 dias de gestação. Nos embriões analisados, não foram encontrados vestígios de tecido pulmonar antes dos 25 dias de gestação.

Moore e Persaud (2004) relatam que em humanos o desenvolvimento dos brotos segmentares se inicia aos 41 dias de gestação, e os brotos subsegmentares aos 44 dias de gestação. Nos embriões de equinos estudados, os lobos pulmonares já se encontram em processo de divisão, levando a acreditar que estes se encontram quando comparados às idades gestacionais em humanos, com 15 a 30 dias de gestação.

A expansão do broto pulmonar no sentido caudal e longitudinal concorda com a descrita em humanos por Sadler (2005).

Estudos realizados por Alberto (2006), em bovinos, e Franciolli et al (2011) em pacas, demonstram que a constituição do tecido pulmonar dos primeiros brotos é de um tubo epitelial com várias camadas epiteliais, revestido de mesênquima inicialmente condensado, e nas regiões mais afastadas do tubo o mesênquima torna-se frouxo. Em nossos resultados, foram observadas as características descritas acima, além da presença de células sanguíneas, o que segundo Alberto (2006) em bovinos e Morini (2009), em bubalinos, condizem com o adiantamento da vascularização ainda ocorrendo na fase pseudoglandular.

Aparelho Digestório

O desenvolvimento intestinal caracteriza-se pelo alongamento rápido do intestino primitivo e seu mesentério, ocasionando a formação da alça intestinal primaria, o qual apresenta seu epitélio em desenvolvimento (JUNQUEIRA; CARNEIRO, 2004; MOORE; PERSAUD, 2004;). Em seu ápice, a alça permanece em conexão aberta com o saco vitelino por meio do pedículo do saco vitelino (GARCIA; JECKEL NETO; FERNANDEZ, 1991). Nossos achados somam-se aqueles descritos pelos autores acima citados.

Segundo Sadler (2005), o fígado origina-se de um brotamento ventral da porção caudal ou distal do intestino anterior, no início da quarta semana, crescendo rapidamente e ocupando uma grande porção da cavidade abdominal, tornando-se o maior órgão em proporções quando comparado ao tamanho total do embrião. Moore e

Persaud (2004), para humanos, Noden e de Lahunta (1990), para os animais domésticos, e Lima (2007), para bovinos, indicam cordões entrelaçados de células hepáticas e pequenos sinusóides com células sanguíneas em seu interior. Tal descrição corrobora com o que foi encontrado neste estudo sobre embriões equinos.

Aparelho Urogenital

Nessa fase, os rins são chamados de mesonefro ou rins intermediários e possuem inúmeras formações tubulares à semelhança ao citado por Moore e Persaud (2004). As descrições de Browder et al. (1991), Junqueira e Carneiro (2004) e Morini (2009) para túbulos contorcidos proximais e distais coincidem com nossas descrições de túbulos e ductos mesonéfricos, respectivamente. Tal fato pode estar relacionado à afirmação de que os ductos futuramente originarão túbulos dos rins definitivos.

Observou-se uma camada de mesênquima circundando os rins, que futuramente irá formar a cápsula renal, assim como relatado por Cagnoto (2007). No entanto, o que Cagnoto (2007) denomina aglomerado de células mesenquimais envolto por células sanguíneas e cercado por túbulos mesonéfricos, assim como para Morini (2009), optamos por denominar essa estrutura de glomérulo por se tratar de uma formação semelhante à encontrada no atlas de histologia (JUNQUEIRA, CARNEIRO, 2004).

Segundo Winters, Green e Comstock (1942), para bovinos e Morini (2009), para bubalinos, as gônadas foram visualizadas apenas em embriões de 40 dias. Ainda segundo Favaron et al. (2011), para roedores, a presença de gônadas primitivas foi visualizada inicialmente como um tecido pouco especializado em embriões com 12 dias de gestação, embora sem distinção de sexo. Ginther (1993) relata que, para embriões equinos, o sexo pode ser determinado histologicamente aos 30 dias de gestação, baseando-se em um segundo conjunto de cordões corticais na periferia da gônada da fêmea, mas não do macho. Ainda segundo Ginther (1993), neste momento, as gônadas encontram-se sob a forma de cristas germinais na superfície mesonéfrica, abrangidas pelo epitélio do celoma.

Sistema Nervoso

Em todos os vertebrados, o sistema nervoso origina-se, embrionariamente, de modo semelhante; é sempre único, tubular e dorsal ao tubo digestivo (STORER, 1979)

De acordo com Theiler (1972), a hipófise ou glândula pituitária desenvolve-se muito rapidamente, e segundo Junqueira e Carneiro (2004), ela possui origem embriológica dupla (nervosa e ectodérmica).

Monie (1976) discorre sobre a origem embrionária da vesícula óptica que se dá pelo diencéfalo, invaginando-se para formar o cálice óptico e induzir o placódio da lente no ectoderma subjacente.

Segundo Favaron et al. (2011), uma característica peculiar dos roedores quanto à retina é que a mesma é considerada imatura até o nascimento, tendo um desenvolvimento pós natal considerável, enquanto que no homem e em muitos outros mamíferos as pálpebras, que estão fundidas, se separam após um determinado período de gestação.

Como descrito por Monie (1976), a córnea, a esclera e o coróide são derivados do condensamento de tecido mesenquimal. Favaron et al. (2011), durante o estudo da embriologia de roedores, notou como componentes do olho o cristalino, a córnea e a retina, bem com as camadas que compõe essa última.

Imunohistoquímica para detecção de células Oct-4

Segundo Vejsted, Offenberg e Maddox-Hyttel (2006), o Oct-4 está restrito as PGCs em camundongos e suínos. Nossos resultados, por sua vez, expressam a marcação para o Oct-4 em equinos. Podemos afirmar ainda que a marcação foi positiva para o fígado, rim e coração, principalmente, elucidando que essas PGCs encontravam-se dispersas nos tecidos.

Na gastrulação as PGCs agrupam-se no mesoderma extra embrionário, migrando conseqüentemente para o saco vitelino (GINSBURG; SONW; MCLAREN, 1990). Conforme visualizado em nossos resultados, podemos elucidar que o fato do intestino estar negativo para Oct-4 a partir de uma determinada idade, pode então estar relacionado ao fato dos embriões estarem em idades muito avançadas ou já ter migrado para outros lugares, uma vez que o intestino e o saco vitelino estão em conexão no embrião.

Beltrami et al. (2007) em estudos obtiveram linhagens de células em tecidos humanos adultos de fígado, coração e medula óssea, positivas a pluripotencialidade

marcando-as com o Oct-4, NANOG e REX1. Nossos achados para equinos vão de encontro aos resultados referentes ao Oct-4 para o fígado e coração, pois pudemos visualizar uma marcação de pluripotencialidade em ambos os tecidos.

Em reações imunohistoquímicas, os cardiomioblastos apresentaram reações de positividade para Oct4, demonstrando sua origem mesenquimal, sua alta capacidade proliferativa e a presença de células ainda em fase pluripotente com características de células-tronco.

Kurosaka, Eckardt e McLaughlin (2004) ressaltam que o Oct-4 encontra-se expresso nos blastômeros, na massa celular internas do blastocisto, no epiblasto e nas células-tronco embrionárias em embriões bovinos. Já Hyttel et al. (2011) relatam que em suínos a proteína Oct-4 ela é expressa inicialmente na parede do saco vitelino e também no epiblasto. Em adição Hyttel et al. (2011) relatam a expressão do NANOG como marcador das células da massa celular interna. De acordo com nossos resultados para equinos, os órgãos derivados do mesoderma, como o rim e o coração, apresentaram imunomarcação positiva para o Oct-4, corroborando assim com os autores citados.

Pudemos constatar diante das marcações positivas a alta atividade proliferativa do fígado de embriões com idades entre 20 e 25 dias. Por outro lado, exemplares com idade entre 26 e 38 dias já não demonstraram uma marcação positiva tão forte para Oct4, ressaltando a perda da pluripotencialidade celular do órgão com o evoluir da gestação. O fato de não mais haverem células com núcleo fortemente marcado nesses embriões pode estar associado à migração das células germinativas para as futuras gônadas.

As PGCs, assim como citadas por Yeom (1996) vão formar dois tipos de células especializadas, os oócitos e espermatozóides. Em nossos resultados pudemos encontrar sítios de PGCs nos embriões em diversos tecidos, bem como a visualização dos mesmos nas gônadas de conceptos com 36 e 38 dias de gestação. Entretanto, Hyttel et al. (2011) relata que as PGCs em suínos podem ser visualizadas nas gônadas entre os dias 15 a 28 dias de gestação.

Segundo Sagrinati et al. (2006) experimentos de isolamento e caracterização de células progenitoras multipotentes, localizadas na cápsula de Bowman em rins adultos de humanos, foram realizados mediante marcação com Oct-4. Em nossos resultados, pudemos analisar uma marcação fortemente positiva de Oct-4 no mesênquima renal e nos túbulos renais, concluindo-se tratar ser um órgão de reserva de células progenitoras multipotentes, assim como sugerido pelos autores. Hyttel et al. (2011) relataram que em

suínos a presença das PGCs pode ser visualizada também nos túbulos renais, bem como no mesentério dorsal do rim.

7.3 Cultivo celular

Com o advento do estudo das células-tronco, hoje há uma variedade de terminologia para definir e classificá-las. Classicamente, as células-tronco possuem três características: a) capacidade de auto-renovação, ou a habilidade de gerar no mínimo uma célula filha com características similares as da célula mãe; b) capacidade de uma única célula de se diferenciar em múltiplas linhagens celulares; c) capacidade de reconstituir funcionalmente, *in vivo*, um tecido lesado (VERFAILLIE, 2002). E ainda, em 2005, o Comitê de Células-Tronco Mesenquimais e dos Tecidos da Sociedade Internacional de Terapia Celular (ISCT) definiu que: as CTM devem ser aderentes ao plástico quando mantidas em cultura; devem expressar CD105, CD73 e CD90 e não expressar os marcadores CD45; CD34; CD14 ou CD1b, CD79a ou CD19 e HLA-DR e, devem se diferenciar em osteoblasto, adipócitos e condroblastos *in vitro* (DOMINICI et al., 2006).

Cabe ressaltar que dentre as novas áreas da Medicina, a Medicina Veterinária Regenerativa tem se expandido muito nos últimos anos, com cada vez mais interesse nas diversas fontes e tipos de células-tronco. Um consenso recente dentre os pesquisadores que trabalham nessa área, é que provavelmente não existe uma célula-tronco ideal para todos os protocolos de terapia celular, mas sim, existam alguns tipos celulares que são mais indicados para alguns protocolos, dependendo do resultado que se quer atingir. Como por exemplo, as células-tronco da medula óssea tem sido muito indicada como promissora para tratamento de doenças relacionadas ao sistema hematopoiético.

Ao analisarmos a morfologia da cultura *in vitro* do saco vitelino equino com 20 e 30 dias de gestação, observamos dois tipos celulares, sendo estes, células com morfologia fibroblastóide e epitelióide. Tais resultados observados foram descritos por Banks (1992) em mamíferos, e o autor relata que estes achados morfológicos são semelhantes com as características morfológicas das células de origem mesenquimal no

organismo *in vivo*. O mesmo autor ressalta que a célula mesenquimal é uma célula precursora da maioria das células do tecido conjuntivo, a qual exibe uma forma estrelada ou fusiforme, com alta proporção de núcleo e citoplasma.

Wang et al. (2008) isolaram do saco vitelino de humanos células fibroblastoídes morfologicamente homogêneas por várias passagens utilizando meio de cultivo suplementado com fator de crescimento fibroblastoíde (FGF). Uma das principais funções dos fatores de crescimento é o controle externo do ciclo celular, abandono da quiescência celular (fase G0) e entrada da célula na fase G1, isto explica a manutenção das células-troncomesenquimais do saco vitelino de fetos humanos por várias passagens com morfologia homogênea.

Marcus et al. (2008) em ratos e Bydlowski et al. (2009) em humanos, ao realizar experimentos com cultivo celular, observou células com aparência epitelióide, e estas eram grandes e arredondadas, com membrana citoplasmática regular, citoplasma grande e esparso, núcleo pequeno e circular; tais resultados obtidos pelos autores vão de encontro aos nossos resultados para cultura de saco vitelino em ambas idades gestacionais estudadas.

Em contrapartida, a membrana amniótica demonstrou a habilidade em cultivo de expressar dois tipos células também com morfologia epitelióide com mais frequência, e células com morfologia fibroblastóide. E vale ressaltar que um resultado visto foi o aparecimento espontâneo de células com morfologia neuronal. Tais resultados também foram vistos por Prusa; Hengstschlager (2002) e In’t Anker et al. (2003) envolvendo cultura de células da membrana amniótica e o fluido amniótico em humanos, onde os autores referem-se que as células do líquido amniótico são classificadas conforme critérios morfológicos, bioquímicos e de crescimento celular. As células do líquido amniótico são provenientes, em sua maior parte, do epitélio e dos tratos digestivo e urinário do feto e do âmnio. As células são classificadas em: tipo E (epitelióides), derivadas da pele e urina fetal; tipo AF (fluído amniótico ou do inglês, *amniotic fluid*), específicas do líquido amniótico, que produzem estrógeno, progesterona e gonadotrofina coriônica humana, sendo derivadas do âmnio e do trofoblasto; tipo F (fibroblásticas), derivadas do tecido conjuntivo fetal que são mais próximas da nossa abordagem. As células tipo AF e E aparecem no início da cultura celular enquanto as células tipo F aparecem posteriormente; porém, somente as células do tipo AF e F persistem com o tempo, enquanto as do tipo E regridem, fato este positivo paras as células amnióticas equinas nas respectivas idades gestacionais. Este mesmo aspecto foi

observado quando em nosso grupo foram cultivadas as células de membrana amniótica de cães, onde nas primeiras passagens encontrávamos uma população mista de células e após a terceira passagem apenas as de morfologia fibroblastóide (Lima, 2012).

Relativamente às células com morfologia neuronal Bydlowski et al. (2009) isolaram células amnióticas humanas, e obteve como resultado células com potencial neurogênico, uma vez que, estas células são derivadas embriologicamente do ectoderma embrionário (MOORE; PERSAUD, 2004).

Uma vez realizada a morfologia celular, outros experimentos relacionados a caracterização destas células foram realizados apenas com as de 30 dias de gestação, pois como comentado nos resultados, estas apresentaram déficit quanto a proliferação e adesão ao substrato.

Outra característica das células-tronco mesenquimais é a capacidade de formação de colônias, quando cultivadas em baixa densidade, estas são identificadas como unidade formadora de colônia fibroblastoide (do inglês *colony forming units-fibroblastic* CFU-f) (FRIEDENSTEIN et al., 1976).

Sendo assim, ao realizar o ensaio CFU-f das células progenitoras do saco vitelino e da membrana amniótica consideramos as colônias fibroblastoides com mais de 50 células (TONDREAU et al., 2004). A capacidade de formar CFU-f das células progenitoras do saco vitelino e da membrana amniótica foi diferente, sendo mais eficiente nas células progenitoras do âmnio ($3{,}2x10^4$) e do saco vitelino ($1{,}5x10^4$). Ao compararmos com o ensaio CFU-f das células derivadas da polpa dentaria ($22\text{-}70x10^4$) (GRONTHOS et al., 2000) e medula óssea ($2{,}4\text{-}3x10^4$) (KUO et al., 1992) com as nossas, observamos que a eficiência das nossas células foi semelhante ao resultado encotrado para a medula. As colônias com mais de 50 células possuíam morfologia fibroblastoide sugerindo a clogenicidade das células dos tecidos equinos analisados uma característica de células-tronco.

Quanto ao método de congelamento e descongelamento celular para a análise de criopreservação. As células em questão foram capazes de conservarem suas características após descongelamento e com isso pudemos obter um banco de células para futuras experimentações dessa forma as células submetidas ao congelamento eram descongeladas para expansão celular quando necessário, visando novos testes para o projeto

A capacidade de expansão das células progenitoras da membrana amniótica e do saco vitelino mostrou-se semelhante mediante a curva de crescimento celular

característica de células-tronco. Isto se deve ao fato, de ambas as estruturas estarem relacionadas a um período na gestação, em que ocorre um alto grau de proliferação de células, uma vez que nesta fase de 30 dias de gestação, ocorrem perdas embrionárias substanciais para a espécie equina, e que o estabelecimento de uma placenta verdadeira quanto a trocas materno-fetais seja mais eficiente (GINTHER, 1983; ALLEN; WILSHER, 2009).

Ao realizarmos a imunocitoquímica das células do saco vitelino e da membrana amniótica, observamos o imunopositividade para todos os anticorpos testados, sendo estes: Oct-4 e Nanog, para células pluripotentes; SSEA-3, como marcador de superfície celular e células-tronco; PCNA, como marcador de ciclo celular, vimentina e citoqueratina 18 (CK18), como marcadores de células mesenquimais e células em transição de epitelial a mesenquimal, demonstrando assim uma heterogeneidade para marcadores de células mesenquimais, epiteliais e marcadores de superfície. Esta diversidade imunofenotipica na expressão dos marcadores deve-se ao método de isolamento, pois não utilizamos nenhuma técnica de seleção, que conseqüentemente irá resultar-nos diversos tipos de células (DAZZI et al., 2006).

Uma pequena população de células Oct-4 e Nanog positivas foram detectadas nas células progenitoras do saco vitelino e da membrana amniótica. O fator de transcrição de ambos os marcadores é expresso nas fases iniciais do desenvolvimento (mórula, blastocisto). Essa expressão nas fases iniciais do desenvolvimento refere-se à manutenção de pluripotencialidade e auto-renovação das células-tronco, visto estas células serem isoladas de membranas embrionárias (PESCE et al., 2001; CARLIN et al. 2006).

De acordo com nossos resultados as populações celulares positivas para Oct-4 foram identificadas em outras células-tronco ou progenitores tecido-especificas isoladas de polpa dentaria (KERKIS et al., 2006), medula óssea (KUCIA et al., 2006), epiderme (HU et al., 2003), epitélio bronquial (LING et al., 2006), miocárdio (MENDEZ et al., 2006), pâncreas (KRUSE et al., 2006); e em tecidos fetais como membrana amniótica (MIKI et al., 2006), cordão umbilical (KUCIA et al., 2007) que também apresentaram localização intracelular variável.

A expressão de marcadores de superfície celular, tais como: SSEA-1 e SSEA-4 foram visualizadas por Reed e Johnson (2008) em células-tronco do cordão umbilical de equino colocadas em cultivo e analisadas por imunocitoquímica. O mesmo pode ser visualizado neste trabalho nas células do saco vitelino e da membrana amniótico equina

ao usar o marcador SSEA-3. HENDERSON et al. (2002) citaram que esses marcadores de superfície são bem expressos em células humanas.

Outro marcador utilizado foi a vimentina, uma proteína de filamento intermediário que marca células de origem mesenquimal (IVASKA et al., 2007). Ao realizarmos ensaios para as células do saco vitelino e da membrana amniótica, notamos uma imonupositividade para as células em cultura. Chargraoui et al. (2003) identificaram células positivas para vimentina em fígado fetal de camundongos, porém este mesmo tipo celular expressava concomitantemente desmina. Os autores classificaram este tipo celular como células transitórias de origem epitelial-mesenquimal.

A citoqueratina-18 também é uma proteína do filamento intermediário. Este marcador representa a transição entre células epiteliais e mesenquimais. No fígado a expressão de citoqueratinas já foi bem reportada por Dabeva et al. (2003) para célula hepática oval e Shiojiri et al. (1991), para os hepatoblastos fetais. Em nossos resultados para as células do saco vitelino e da membrana amniótica, este marcador de transição foi imunopositivo para as células em cultura.

O marcador para PCNA foi imunopositivo para as células em cultura de saco vitelino e da membrana amniótica. Isso se deve ao fato de uma proteína nuclear que atua como co-fator para a polimerase delta, e se expressa diferentemente de acordo com o ciclo celular. A sua taxa de síntese é diretamente proporcional à taxa de proliferação celular (GAN et al., 1995). Essa proteína constitui-se em um marcador de células em proliferação, sendo expressa durante a replicação do DNA, no início na fase G1, com expressão máxima na fase S e declínio na fase G2 (GAN et al., 1995). Sendo assim, ele é um marcador operacional de proliferação celular marcando células tanto em proliferação como células em reparo (BACCHI e GOWN, 1993).

Ao analisar a expressão de marcadores nas células do saco vitelino e membrana amniótica pela técnica de citometria de fluxo observamos a marcação positiva para marcadores mesenquimais (CD105 e Stro-1), progenitores hematopoiéticos e endoteliais (CD45 e CD34) e de pluripotência (Oct3/4 e Nanog). Segundo Wang et al. (2008) ao analisar as células-tronco mesenquimais do saco vitelino humano observou a marcação positiva para os marcadores de pluripotência (Oct-4 e Nanog) e marcadores mesenquimais (CD105, CD73, CD29, CD44, CD166 e HLAABC) e estas eram negativas para marcadores hematopoiéticos e endoteliais (CD 45, CD 14, CD 19, CD 34 e CD 31). Enquanto que Lovati et al. (2011) ao analisar as células de medula óssea,

cordão umbilical e do fluido amniótico por RT-PCR demonstrou que as células eram positivas para marcadores mesenquimais (CD105, CD29 e CD44) e negativas para marcadores hematopoiéticos (CD34). Essa marcação positiva para marcadores hematopoiéticos e endoteliais para as células do saco vitelino e membrana amniótica equina, evidencia que em ambas as linhagens possuem populações mistas, sendo elas, tronco mesenquimal e hematopoiética, conforme analisado por Nakage e Santana (2006) em cães e Lange-Consiglio et al. (2011) em equino.

As células do saco vitelino e da membrana amniótica foram submetidas aos ensaios de diferenciação para tecido ósseo, cartilagíneo e adiposo em meios de cultura específicos, enriquecidos com agentes indutores, por um período determinado de tempo (7 a 21 dias) conforme descrito por PITTENGER et al. (1999).

Ao testar o potencial de diferenciação para as células do saco vitelino e membrana amniótica, notamos que ambas as linhagens se diferenciaram em condrócitos, adipócitos e osteócitos como era esperado. As células progenitoras do saco vitelino e da membrana amniótica, ao serem induzidas a diferenciação osteogênica apresentaram resultados semelhantes aos demonstrados para células mesenquimais do cordão umbilical de cães (SEO et al., 2009), células da medula óssea de cães adultos (CSAKI et al., 2007), células de saco vitelino, medula óssea e fígado fetal de cães (WENCESLAU et al., 2011) e células de medula óssea, cordão umbilical e fluído amniótico de equinos (LOVATI et al., 2011). Através da técnica de von Kossa pudemos observar a formação de matriz extracelular e pontos de ossificação, como visualizados em por Lange-Consiglio et al. (2011) para células isolados da membrana amniótica equina e Lovati et al. (2011) para células oriundas da medula óssea, cordão umbilical e fluido amniótico equino.

Ao realizar os ensaios de diferenciação condrogênica nas células do saco vitelino e membrana amniótica, observamos a formação de uma micromassa celular compacta. Da mesma forma, a diferenciação condrogênica ocorreu nas células mesenquimais de saco vitelino humano (WANG et al., 2008), nas células mesenquimais de origem fetal do cordão umbilical de cães (SEO et al., 2009), para células mesenquimais da medula óssea de cães adultos (CZAKY et al., 2007) e nas células isoladas da membrana amniótica equina (LANGE-CONSIGLIO et al., 2011).

Cabe ressaltar que o período experimental para a diferenciação condrogênica para células mesenquimais de medula óssea de cães adultos foi de 14 dias (CSAKI et al., 2007; NEUPANE et al., 2008), enquanto que, para células de saco vitelino e

membrana amniótica equina foi de 21 dias, assim como para células de saco vitelino humano (WANG et al., 2008) e para células oriundas da medula óssea, cordão umbilical e fluido amniótico equino (LOVATI et al., 2011).

No que se refere ao período necessário para a diferenciação, podemos inferir que a origem das células-tronco mesenquimais de tecidos adultos diferenciam mais rápido por estarem mais comprometidas a determinadas linhagens celulares, enquanto que as células-tronco embrionárias, bem como as células-tronco fetais são mais imaturas. A micromassa celular das células do saco vitelino e da membrana amniótica derivadas da diferenciação condrogênica foram positivas para coloração de tricromo de Masson e Picrosirius, como demonstrado pelas células derivadas de tecido adiposo equino (RAABE et al., 2010) e células-tronco mesenquimais de medula óssea, saco vitelino e fígado fetal canino (WENCESLAU et al., 2011).

Ao testar o potencial de diferenciação adipogênica, notamos que as células de saco vitelino e da membrana amniótica exibiram gotículas de lipídios mediante coloração de Sudan II-escarlate, conforme visto também nas células mesenquimais de medula óssea humana (PRATA et al., 2010). Outro assim, optamos por utilizar a técnica de Sudan II-escarlate, outro corante para fins de marcação de adipócitos ao invés do Oil Red, uma vez que, o corante Oil Red não corou as células de saco vitelino e da membrana amniótica neste modelo. Entretanto, esse tipo de corante foi utilizado com sucesso em células de membrana amniótica de cães (Lima, 2012)

A fim de provar que as células do saco vitelino e da membrana amniótica possuem propriedade para reparação tecidual e celular para diferentes tipos de terapia, e aliada a medicina veterinária regenerativa, testamos seu potencial carcinogênico em camundongos imunossuprimido *nude*, e após oito semanas, não observamos a formação tumoral na musculatura, nem tão pouco crescimento metastático tumoral nos órgãos analisados.

Entre os pré-requisitos para a utilização das células-tronco na terapia celular, está à capacidade de não apresentar proliferação tumoral e exibir potencial de diferenciação em outros tipos celulares, tais como adipogênica, condrogênica e osteogênica. Demonstramos que as células progenitoras do saco vitelino e membrana amniótica apresentam o cariótipo normal e estável após cultivo *in vitro*. Os resultados obtidos neste trabalho sugerem que células do saco vitelino e membrana amniótica exibem um potencial para serem testadas na terapia celular em cavalos.

Com o advento da Medicina Regenerativa como um campo emergente e multidisciplinar, as células oriundas de vários tecidos, tais como: medula óssea, saco vitelino, membrana amniótica, fluído amniótico, cordão umbilical, sangue fetal, vêm como uma alternativa promissora para os estudos de terapia celular *in vivo* e ensaios pré-clínicos, como uma proposta para o desenvolvimento de estratégias destinadas ao reestabelecimento da função de tecidos ou órgãos, que foram comprometidos por doenças ou lesões.

8 CONCLUSÕES

Do estudo realizado sobre a multipotencialidade das células do saco vitelino e membrana amniótica no modelo equino, bem como a morfologia placentária e a caracterização embrionário/fetal da espécie, julgamos concluir que:

1. A placenta equina é do tipo coriovitelina (inicio da gestação) e corioalantóide, com o córion aderindo-se ao alantóide em toda sua extensão, e o âmnio delicado recobrindo o feto, sendo avascular e repleto de líquido límpido;
2. Quanto à forma, a placenta equina é difusa e quanto ao modelo de interdigitação materno-fetal é vilosa e todas as camadas da barreira placentária são mantidas até o final da gestação, caracterizando a placenta epiteliocorial;
3. O saco vitelino é evidente até 40 dias de gestação e a cinta coriônica é uma estrutura impar na placentação equina, caracterizando áreas especiais de secreção;
4. Os equinos com até 40 dias de gestação são classificados como embriões, uma vez que não expressam característica peculiar referente à espécie, e a partir deste período, são classificados como fetos, pois exibem características próprias para a espécie em questão;
5. O aparelho cardiovascular é um dos primeiros a adquirir forma e função no embrião, sendo detectado a partir da segunda semana gestação em equinos. O fígado é o maior órgão presente no embrião, e o mesmo pode ser visualizado em embriões a partir de 23 dias de gestação, embora ainda com tecido desorganizado, e em relação ao tecido renal uma enorme cadeia de túbulos se apresenta desde a porção cranial do embrião até a porção caudal, formando o rim intermediário. O primeiro broto pulmonar surge, em equinos, a partir do dia 25 de gestação. A glândula hipófise foi visualizada em conceptos de 41 dias de gestação, e o período de formação de estruturas cartilagineas e ósseas ocorre entre 60 dias de gestação;
6. É possível a identificação de células pluripotentes em diferentes idades gestacionais e em diferentes regiões dos embriões equinos, e que o número de células imunopositivas diminui, mas não desaparecem por completo, até os 40 dias de gestação;
7. As células obtidas a partir do saco vitelino e membrana amniótica aderiram ao plástico, e apresentaram morfologia celular fibroblastóide, bem como potencial de diferenciação adipogênica, osteogênica e condrogênica;

8. As células oriundas do saco vitelino e membrana amniótica foram positivas para marcadores de células mesenquimais e pluripotência (CD105, Stro-1, Oct3/4, Nanog), sugerindo ser uma célula-tronco mesenquimal embora os marcadores CD34 e CD45 que são marcadores de células endoteliais e hematopoiéticos foram expressos e comumente não expressos em células-tronco mesenquimais;
9. As linhagens estudadas apresentavam duas populações distintas, demonstrando expressão heterogênea diferencial dos marcadores analisados;
10. As células do saco vitelino e membrana amniótica não apresentaram potencial para formação de tumor quando injetadas em camundongos imunossuprimidos nude;
11. Dessa forma, com base nos resultados expostos, tanto as células do saco vitelino quanto as de membrana amniótica, possuem potencial de diferenciação e plasticidade celular, sendo uma importante fonte celular e uma ferramenta para futuros ensaios envolvendo a terapia celular na Medicina Veterinária Regenerativa.

REFERÊNCIAS

ALLEN, W. R. Videoendoscopic evaluation of the mare's uterus: II. Findings in the pregnant mare. **Equine Veterinary Journal,** v. 24, n. 4, p. 285-291, 1992.

ALVES, P. M. M.; CARRONDO, M. J. T.; CRUZ, P. E. Introdução à Tecnologia de cultivo de células animais. In: MORAES, A.M.; AUGUSTO, E.F.P.; CASTILHO, L.R. **Tecnologia do Cultivo de Células Animais: de Biofármacos a Terapia Celular**. São Paulo: Roca. 2007. cap.1. p. 2-14.

ASSIS NETO, A. C.; PEREIRA, F. T. V.; SANTOS, T. C.; AMBROSIO, C. E.; LEISER, R.; MIGLINO, M. A. Morpho-physical Recording of Bovine Conceptus (*Bos indicus*) and Placenta from Days 20 to 70 of Pregnancy. **Reproduction and Domestic Animals**., v. 45, n. 5, p. 760 – 772, 2010.

ASSIS NETO, A.C.; SANTOS, E.C.C.; PEREIRA, F.T.V.; MIGLINO, M.A. Initial Development of Bovine Placentation (*Bos indicus*) from the Point of View of the Allantois and Amnion. **Anatomia, Histologia, Embryologia.**, v. 38, p. 341–347, 2009.

AUERBACH, R.; HUANG, H.; LU, L. Hematopoietic stem cells in the mouse embryonic yolk sac. **Stem Cells**, v. 14, p. 269-1820, 1996.

BANKS W. J. **Histologia veterinária aplicada**, 2ed. São Paulo: Manole Ltda, 1992. p. 579-584.

BARONE, R. **Anatomie comparèe dês mammifères domestiques**. Splanchnologie. Paris: Vigot Frères, v. 2, p. 579-605, 1976.

BENIRSCHKE K, KAUFMAN P. **Pathology of the human placenta.** New York: Springer-Verlag, 2000. p. 273-281.

BETTERIDGE, K. J.; EAGLESOME, M. D.; MITCHELL, D.; FLOOD, P. F.; BERIAULT, R. Development of horse embryos up to twenty two days after ovulation: observations on fresh specimens. **Journal of Anatomy**, v. 135, pt. 1, p. 191-209, 1982.

BETTERIDGE, K.J. Equine embryology: An inventory of unanswered questions. **Theriogenology**, v. 68S, p. S9–S21, 2007.

BRACHER, V.; MATHIAS, S.; ALLEN, W. R. Influence of chorionic degenerative endometritis (endometrosis) on placental development in the mare. **Equine Veterinary Journal**, v. 28, p. 180-188, 1996.

BRUDER, S. P.; HOROWITZ, M. C.; MOSCA J. D. Haynesworth Monoclonal antibodies reactive with osteogenic cell surface antigens. **Bone,** v. 21, n. 3, p. 225-235, 1997.

BRUGGER, W.; SCHEDING, S.; ZIEGLER, B.; BUHRING, H. J.; KANZ, L. Ex vivo manipulation of hematopoietic stem and progenitor cells. **Seminars in Hematology**, v. 37, n. 2, p. 42-49, 2000.

BRUIJN, M. F.; SPECK, N. A.; PEETERS, M. C.; DZIERZAK, E. Definitive hematopoietic stem cells first develop within the major arterial regions of the mouse embryo. **EMBO Journal,** v. 19, p. 2465–2474, 2000.

BRYDEN, M. M.; EVANS, H. E.; BINNS, W. Embriology of the sheep: Extraembryonic membranes and the development of body form. **Journal of Morphology,** v. 138, n. 2, p. 169-185, 1972.

BYDLOWSKI, S. P.; DEBES, A. A.; DUARTE, S. A.; JANZ, F. L.; CAVAGLIERI, R. C.; MASELLI, L. M. F. Células-tronco do líquido amniótico. **Revista Brasileira de Hematologia e Hemoterapia**, v. 31, p. 45-52, 2009.

CAI, J.; WEISS, M. L.; RAO, M. S. In search of "stemness". **Experimental Hematology,** v. 32, n. 7, p. 585-598, 2004.

CAPLAN, A. I. Mesenchymal stem cells. **Journal Orthopaedic Research**, v. 9, n. 5, p. 641-650, 1991.

CAPLAN, A.I. Why are MSCs therapeutic? New data: new insight. **Journal of Pathology**, v. 217, p. 318-324, 2009.

CARLIN, R.; DAVIS, D.; WEISS, M.; SCHULTZ, B.; TROYER, D. Expression of arly transcription factors Oct-4, Sox-2 and Nanog by porcine umbilical cord (PUC) matrix cells. **Reproductive Biology and Endocrinology,** 4:8, 2006.

CARTER, A. M.; ENDERS, A. C. Comparative aspects of trophoblast development and placentation. **Reproductive Biology and Endocrinology,** 2:46, 2004**.**

CARVALHO, F. S. R.; MIGLINO, M. A.; SEVERINO, R. S.; FERREIRA, F. A.; FERREIRA, C. G.; SANTOS, T. C. Aspectos microscópicos do funículo umbilical em equinos *(Equus caballus* – Linnaeus, 1758). **Brazilian Journal of Veterinary Research and Animal Science**, v. 38, n. 2, p. 66-68, 2001.

CHO, F. N.; CHEN S.; TAI, M. H.; YAN, T. L. The quality and size of yolk sac in early pregnancy loss. **Australian and New Zealand Journal of Obstetrics and Gynaecology,** v. 46, p. 413–418, 2006.

CHOI, K. Theo hemangioblast : a common progenitor of hematopoietic and endothelial cells. **Journal Hematotherapy and Stem Cell Research,** v. 11, p. 91-101, 2002.

COLTER, D. C.; SEKYA, I.; PROCKOP, D. J. Isolation and characterization of rapidly self-renewing stem cells from cultures of human marrow stromal cells. **Proceedings of the National Academy of Sciences,** v. 98, n. 14, p. 7841-7845, 2001.

CORBEL, S. Y.; LEE, A.; YI, L.; DUENAS, J.; BRAZELTON, T. R.; BLAU, H. M.; ROSSI, F. M. Contribuition of hematopoietic stem cells to skeletal muscle. **Nature Medicine**, v. 9, p. 1528-1532, 2003.

COSTA, A. C. **Manual de embriologia**. 2. ed. Rio de Janeiro: Livraria Luso Espanhola e brasileira, p. 342. 1957.

CSAKI, C.; MATIS, U. A.; MOBASHERI, H. YE.; SHAKIBAEI, M.Chondrogenesis, osteogenesis and adipogenesis of canine mesenchymal stem cells: a biochemical, morphological and ultrastructural study. **Histochemical Cell Biology**, v. 128, p. 507–520, 2007.

CUPPS, P.T. Reproduction in domestic animals. 4ed. San Diego: Copyright, 1991.

DALEY, G. Q.; GOODELL, M. A.; SNYDER, E. Y. Realistic prospects for stem cell therapeutics. **Hematology Am Soc Hematol Educ Program,** p. 398-418, 2003.

DANTZER, V.; LEISER, R.; KAUFMANN, P.; LUCKHARDT, M. Comparative morphological aspects of placental vascularization**. Trophoblast Research,** v. 3, p. 235-260,1988.

DANTZER, V.; LEISER, R. Microvasculature of regular and irregular areolae of the areola-gland subunit of the porcine placenta: structural and functional aspects. **Anatomy and Embriology.** v. 188, n. 3, p. 257-267,1993.

DANTZER, V.; Epitheliochorial Placentation**.** In: KNOBIL, E., NEILL, J. D. **Encyclopedia of reproduction**, San Diego: Academic Press, v. 2, p. 18-28, 1999.

DE COPPI, P. ; BARTSCH, G. ; SIDDIQUI, M. M. ; XU, T. ; SANTOS, C. ; PERIN, L. ; MOSTOSLAVKY, G. ; SERRE, A. C. ; SNYDER, E. ; YOO, J. J. ; FURTH, M. ; SOKER, S. ; ATLA, A. Isolation of amniotic stem cell lines with potential for therapy. **Nature Biotechnology**, v. 25, n. 1, p. 100-104, 2007.

DEVINE, S.M.; HOFFMAN, R. Role of mesenchymal stem cells in hematopoietic stem cell transplantation. **Current Opinion Hematology**, v.7, p. 358-363, 2000.

DIELBOLD, J. M.; MOLINA, T.; CAMILLERI-BROET, S.; LE TOURNEAU, U.; AUDOUIN, J. Bone marrow manifestations of infections and systemic diseases observed in bone marrow trephine biopsy. **Histopathology,** v. 37, p. 199-211. 2000.

DOMINICI, M.; LE BLANC, K.; MUELLER, I.; SLAPER-CORTENBACH, E.; MARINI, F.; KRAUSE, D.; DEANS, R.; KEATING, A.; PROCKOP, D. J.; HORWITZ, E. Minimal criteria for defining multipotent mesenchymal stromal cells. The International Society for Cellular Therapy position statement. **Cytotherapy,** v. 8, n. 4, p.315-317, 2006.

ENDERS, A. C; LIU, I. K. Trophoblast – uterine interactions during equine chorionic girdle cell maturation, migration, and transformation. **The American Journal of Anatomy**, v. 192, p. 366–381, 1991.

EVANS J. W.; BORTON A.; HINTZ H. F.; VLECK, L. D. V. **The Horse**, 2nd ed, W. H. Freeman and Company - New York, pág. 340-349, 1990.

EVANS, H. E.; SACK, W. O. Prenatal Development of Domestic and Laboratory Mammals: Growth Curves, External Features and Selected References. **Anatomia, Histolologia, Embryologia**, v. 2, p. 11-45, 1973.

FAGOT-LARGEAULT, A. Embriões, células-tronco e terapias celulares: questões filosóficas e antropológicas. **Estudos Avançados**, v. 18, n. 51, p. 227-245, 2004.

FARRINGTON, S. M.; BELAOUSSOFF, M.; BARON, M. H. "Winged-helix, Hedgehog and Bmp genes are differentially expressed in distinct cell layers of the murine yolk sac." **Mechanisms of Development,** v. 62, n. 2, p. 197-211, 1997.

FILIP, S.; INGLÊS, D.; MOKRY, J. Issues in stem cell plasticity. **Journal of Cellular and Molecular Medicine,** v. 8, n. 4, p. 572-577, 2004.

FRANCIOLLI, A. L. R.; CORDEIRO, B. M.; FONSECA, E. T.; RODRIGUES, M. N.; SARMENTO, C. A. P.; AMBROSIO, C. E; CARVALHO, A. F.; MIGLINO, M. A.; SILVA, L. A. Characteristics of the equine embryo and fetus from days 15 to 107 of pregnancy. **Theriogenology,** v. 76, p. 819-832, 2011.

GARCIA-PORRERO, J. A.; GODIN, I. E.; DIETERLEN-LIÉVRE F. Potential intraembryonic hemogenic sites at pre-liver stages in the mouse. **Anatomy and Embryology**, v. 192, p. 425–435, 1995.

GARCIA, S. M. L., FERNÁNDEZ, C. G. **Embriologia.** Ed. Artmed, 2a, 248, 261-264. 2001.

GODKIN, J. D.; LIFSEY, B. J.; BAUMBAUCH, G. A. Characterization of protein production by bovine chorionic and allantoic membranes. **Biology of Reproduction,** v. 39, p. 195-204, 1988.

GOSDEN, C. M. Amniotic fluid cell types and culture. **British Medical Bulletin**, n. 39, p. 348-354, 1983.

GUEST, D. J.; SMITH, M. R.; ALLEN, W. R. Monitoring the fate of autologous and allogeneic mesenchymal progenitor cells injected into the superficial digital flexor tendon of horses: preliminary study**. Equine Veterinary Journal,** v. 40, p. 178-181, 2008.

GINTHER, O. J. Reproductive biology of the mare- Basic and applied aspects. Chapter: 9, "**Placentation and Embryology",** United States- USA, pág. 255- 320, 1979.

GINTHER, O. J. Reproductive biology of the mare- Basic and applied **aspects.** Chapter: 12, "**Placentation and Embryology",** United States- USA, pág. 315- 352, 1992.

GULAMHUSEIN, A. P.; BECK, F. Development and structure of the extra embryonic membranes of the ferret. A light microscopy and ultrastructural study. **Journal of Anatomy**, v. 120, p. 349-365, 1975.

GULBIS B.; JAUNIAUX, E.; COTTON, F.; STORDEUR, P. Protein and enzyme patterns in the fluid cavities of the first trimester gestacional sac: relevance to the absorptive role secondary yolk sac**. Molecular Human Reproduction**, v. 9, p. 857-862, 1998.

HAFEZ, E. S. E.; HAFEZ, B. **Reprodução Animal.** 7ed. São Paulo: Manole, 513p, 2004.

HARRISON, J. E.; ASHBY, D.; LENNON, M. A. An analysis of papers published in the British and European Journals of Orthodontics. **British Journal of Orthodontics**, v. 23, p. 203-209, 1996.

HAO, H. N.; ZHAO, J.; THOMAS, R. L.; PARKER, G. C.; LYMAN, W. D. Fetal human hematopoietic stem cells can differentiate sequencially into neural stem cells and then astrocytes *in vitro*. **Journal Hematotherapy Stem Cell Research**, v. 12, p. 23-32, 2003.

HENDERSON, J. K.; DRAPER, J.S.; BAILLIE, H.S.; FISHEL, S., THOMSON, J.A.; MOORE H.; ANDREWS, P. W. Preimplantation human embryos and embryonic stem cells show comparable expressionof stage-specific embryonic antigens. **Stem Cells,** v. 20, p. 329–337, 2002.

HERRLER, A.; PELL, J. M.; ALLEN, W. R.; BEIER H. M.; STEWART, F. Horse conceptuses secrete insulin-like growth factor-binding protein 3. **Biology of Reproduction,** v. 62, p. 1804-1811, 2000.

HIYAMA, A.; MOCHIDA, J.; IWASHINA, T.; OMI, H.; WATANABE, T.; SERIGANO, K.; TAMURA, F; SAKAI, D. Transplantation of mesenchymal stem cells in a canine disc degeneration model. **Journal of Orthopaedic Research,** v. 26, n. 5, p. 589-600, 2008.

HUBNER, K.; FUHRMANN, G.; CHRISTENSON, L. K.; KEHLER, J.; REINBOLD, R.; DE LA, F.; WOOD, J.; STRAUSS, J. F.; BOIANI, M.; SCHOLER, H. R.

Derivation of oocytes from mouse embryonic stem cells. **Science,** v. 23, n. 300, p. 1251-1256, 2003.

HYTTEL, P.; KAMSTRUP, K.M.; HYLDIG, S. From hatching into fetal life in the pig. **Acta Scientiae Veterinariae,** n.39, suppl 1, p. s203-s221, 2011.

ILANCHERAN, S.; MOODLEY, Y.; MANUELPILLAI, U. Human fetal membranes: a source of stem cells for tissue regeneration and repair. **Placenta,** v. 1, n. 30, p. 2-10, 2009.

IN´T ANKER, P.S.; SCHERJON, S. A.; KLEIJBURG-VAN DER KEUR, C.; NOORT, W. A.; CLASS, F. H.; WILLEMZE, R.; FIBBE, W. E.; KANHAI, H. H. Amniotic fluid as a novel source of mesenchymal stem cells for therapeutic transplantation. **Blood**, v. 102, p. 1548-1549, 2003.

IN'T ANKER, P.S.; SCHERJON, S.A.; KEUR, C.K.; GROOT-SWINGS, G.M.J.S.; CLAAS, F.H.J.; FIBBE, W.E.; KANHAI, H.H.H. Isolation of mesenchymal stem cells of fetal or maternal origin from human placenta. **Stem cells,** v. 22, p. 1338-1345, 2004.

ISODA, K.; MIDORI, K.; TAKEDA, M.; HIGASHIYAMA, S.; KAWASE, M.; YAGI, K. Maintenance of hepatocyte functions by coculture with boné marrow stromal cells. **Journal of Bioscience and Bioenginnering**, v. 97, p. 343-346, 2004.

KAUFMANN, P.; DAVIDOFF, M. The guinea pig placenta. **Advances in Anatomy Embriology and Cell Biology**, v. 53, n. 2, p. 5-90, 1977.

KERKIS, I.; KERKIS, A.; DOZORTSEV, D.; STUKART-PARSONS GC.; GOMES, M.S.M; PEREIRA, LV.; CAPLAN, AI.; CERRUTI HF. Isolation and characterization of a population of immature dental pulp stem cells expressing OCT-4 and other embryonic stem cell markers. **Cells Tissues Organs**, v.1, n. 84, p. 105-16, 2006.

KOCH, T. G.; HEERKENS, T.; THOMSEN, P. D.; BETTS, D. H. Isolation of mesenchymal stem cells from equine umbilical cord blood. **BMC Biotechnology,** v.7, n.26, p.7-26, 2007.

KODE, J. A.; MUKHERJEE, S.; JOGLEKAR, M. V.; HARDIKAR, A. A. Mesenchymal stem cells: immunobiology and role in immunomodulation and tissue regeneration. **Cytotherapy**, v. 11, n. 4, p. 377-391, 2009.

KOERNER J., NESIC D., ROMERO J. D., BREHM W., MAINIL-VARLET P., GROGAN, S. P. Equine Peripheral Blood-Derived Progenitors in Comparison to Bone Marrow-Derived Mesenchymal Stem Cells. **Stem Cells,** v. 24, p. 1613-1619, 2006.

KUCIA, M.; HALASA, M; ZUBA, S. Morphological and molecular characterization of novel population of CXCRA=SSEA-4+ very small embryonic-like (vsel) cells purified from human Cord blood- preliminary report. **Leukemia**, v. 21, p. 297-303, 2007.

KRUSE, E.; KAJAHAN, J.; PETSCHNIK, A.E.; MAASS, A.; KLINK, E.; RAPOPORT, D. H. Adult pancreatic stem/progenitor cells spontaneously differentiate in vitro into multiple cell lineages and form teratomas-like structures. **Annais Anatomic**, v. 188, p. 503-517, 2006.

KUCIA, M; RECA, R.; CAMPBELL, F. R. A population of very small embryonic-like (VSEL) CXCR4(t) SSEA-1(t) Oct-4t stem cells identified in adult bone marrow. **Leukemia**, v.20, p. 857–869, 2006.

LABASTIE, M. C., CORTES, F. P,; ROMEO, H., DULAC, C., PEAULT, B. Molecular precursor cells emerging in the human embryo. **Blood**, v. 92, p. 3624–3635, 1998.

LANGE-CONSIGLIO, A.; CORRADETTI, B.; BIZZARO, D.; MAGATTI, M.; RESSEL, L.; TASSAN, S.; PAROLINI, O.; CREMONESI, F. Characterization and potential applications of progenitor-like cells isolated from horse amniotic membrane. **Journal of Tissue Engineering and Regenerative Medicine,** 2011. DOI: 10.1002/term.465.

LARSEN J. F.; KNOTH, M. Ultrastructure of the anchoring villi and trophoblastic shell in the second week of placentation. **Acta Obstetricia et Gynecologica Scandinavica,** v. 50, n. 2, p. 117-28, 1971.

LATSHAW, W. K. **Veterinary development anatomy**: a clinical oriented approach. Toronto: Decker, 1987. p. 49-74.

LEISER, R.; KAUFMANN, P. Placental structure: in a comparative aspect. **Experimental Clinic of Endocrinology**, v. 102, n. 3, p. 122-134, 1994.

LIMA, E. Estabelecimento e caracterização de células-tronco de membrana amniótica. Tese de Doutorado. Faculdade de Medicina Veterinária e Zootecnia. Anatomia dos Animais Domésticos e Silvestres, 2012.

LING, T. Y.; KUO, M. D.; L. I, CLARK, J.; BURDON, T. Identification of pulmonaryoct-4+ stem/progenitor cells and demonstration of their susceptibility to SARS coranavirus (SARS-CoV) infection in vitro. **Procedings of the National Academica Sciences USA,** v. 103, p. 9530-9535, 2006.

LIU, K. H.; BREWTON, R. G.; BAUMBACH, G. A.; GODKIN, J. D. Characterization of protein production by ovine placental membranes: identification of a placental retinal-bilding protein. **Endocrynology,** v. 129, p. 126-132, 1991

LOVATI, A. B.; CORRADETTI, B.; CONSIGLIO, A. L.; RECORDATI, C.; BONACINA, E.; BIZZARO, D.; CREMONESI, F. Comparison of equine bone marrow, umbilical Cord matrix and amniotic fluid-derived progenitor cells. **Veterinary Research Communications,** v. 35, p. 103-121, 2011.

MACDONALD, A. A.; FOWDEN, A. L. Microscopic anatomy of the ungulate placenta. **Equine veterinary journal**, suppl. 24, p. 7-13, 1997.

MACDONALD, A. A.; BOSMA, A. A. Notes on placentation in swine. **Placenta**, v. 6, n.1, p. 83-91, 1985.

MARCUS, A. J.; COYNE, THOMAS. M.; RAUCH. J.; WOODBURY, D.; BLACH, I.B. Isolation, characterization, and differentiation of stem cells derived from the rat amniotic membrane. **Differentiation**. v. 76, p. 130-144, 2008.

MEIRELLES, L. S.; FONTES, M. A.; COVAS, D. T.; CAPLAN, A. I. Mechanisms involved in the therapeutic properties of mesenchymal stem cells. **Cytokine & Growth Factor Reviews**, v. 20, p. 419–427, 2009.

MENDEZ-OTERO, R.; DE FREITAS, G. R.; ANDRÉ, C.; DE MENDONÇA, M. L.; FRIEDRICH, M.; OLIVEIRA-FILHO, J. Potential roles of bone marrow stem cells in stroke therapy. **Regenerative Medicine**, v. 2, p. 417-423, 2007.

MIKI, T.; LEHMANN, T.; CAI, H.; STOLZ, D.B.; STROM, S.C. Stem cells characteristics of amniotic epithelial cells. **Stem cells,** v. 23, p. 1549-1559, 2005

MILUNSKY, A. 1979. **Amniotic fluid cell culture.** Genetic Disordes of the fetus. New york: Plenum Press, 1979.

MITCHELL, M. European researchers condemn US firm's cord-blood-storage patent. **Lancet,** v. 349, n. 9060, p. 1232-1232, 1997.

MOORE, K. L.; PERSAUD, T. V. N. **Embriologia Clinica**. 6ed. Rio de Janeiro: Elsevier, 462p, 2004.

MOSSMAN, H. W. **Vertebrate fetal membranes.** New Brunswick: Rutgers University Press, p. 383, 1987.

MULLER, A. M.; MEDVINSKY, A.; STROUBOULIS, J.; GROSVELD, F.; DZIERZAK, E. Development of hematopoietic stem cell activity in the mouse embryo. **Immunity,** v. 1, n. 4, p. 291-301, 1994.

NAKAGE, A. P. M.; SANTANA, A. E. Células-tronco hematopoéticas em cães. **Ciência Rural,** v. 36, n. 1, p. 325-329, 2006.

NEUPANE, M., CHANG, C. C., KIUPEL, M.; YUZBASIYAN-GURKAN, V. Isolation and characterization of canine adipose–derived mesenchymal Stem Cells. **Tissue Engineering Part A,** v. 14, n. 6, p. 1007-1015, 2008.

NEURINGER, I. P.; RANDELL, S. H. Stem cells and repair of lung injuries. **Respiratory Research**, v. 5, n.6, 2004.

NODEN, D.M.; LAHUNTA, A. **Embriología de los animals domésticos: Mecanismos de desarrollo y malformaciones.** Zaragoza: Acribia. Cap. 1, pág. 11-25, 1990.

Nomina Anatomica Veterinaria. 4th. Ed. W*orld Association of Veterinary Anatomists*, Zurich, Ithaca, Cornell University, 1992.

Nomina Embryologica Veterinaria. 1st Ed. *World Association of Veterinary Anatomists*, Zurich, Ithaca, Cornell University, 1994.

NORTH, T. L. STACY T. Cbfa2 is required for the formation of intra-aortic hematopoietic clusters. **Development**, v. 126, p. 2563–2575, 1999.

OH, S. H.; MUZZONIGRO, T. M.; SI-HYUN, B.; LAPLANTE, J. M.; HEATHER, M.; PETERSEN, B. E. Adult bone marrow-derived cells trans-differentiatiating into insulin producing cells for the treatment of type I diabetes. **Laboratory Investigation,** v.84, p. 607-617, 2004.

OHTSUKA, M.; TAKANO, H.; ZOU, Y.; TOKO, H.; AKAZAWA, H.; QIN, Y.; SUZUKI, M.; HASEGAWA, H.; NAKAYA, H.; KOMURO, I. Cytokine therapy prevents left ventricular remodeling and dysfunction after myocardial infarction through neovascularization. **Federation of American Societies for Experimental Biology**, v. 18, p. 851-853, 2004.

OLIVEIRA, G.K. **Células-tronco mononucleares autólogas na cicatrização de defeitos tibiais agudos experimentais de cão**. 2008. 50f. Dissertação (Mestrado em Medicina veterinária) – Universidade Federal de Santa Maria, Santa Maria, 2008.

PALIS, J.; YODER, M. Y. Yolk-sac hematopoiesis: The first blood cells of mouse and man. **Experimental Hematology**, v. 29, p. 927–936, 2001.

PAROLINI, O.; CARUSO, M. Review: Preclinical studies on placenta-derived cells and amniotic membrane. **Placenta,** v. 25, p. s186-s195, 2011.

PERIN, E. C.; SILVA, G. V.; ASSAD, J. A. R.; VELA, D.; BUJA, L. M.; SOUSA , A. L. S.; LITOVSKY, S.; LIN, J.; VAUGHN, W. K.; COULTER, S.; FERNANDES, M. R.; WILLERSON, J. T. Comparison of intracoronary and transendocardial delivery of allogeneic mesenchymal cells in a canine model of acute myocardial infarction. **Journal of Molecular and Cellular Cardiology**, v. 44, n. 3, p. 486-495, 2007.

PERRY, J. S. The mammalian fetal membranes. **Reproduction,** v. 62, p. 321-335, 1981.

PHILLIPS, R. L.; ERNST, R. E.; BRUNK, B.; IVANOVA, N.; MAHAN, M. A.; DEANEHAN, J. K. MORRE, K. A.; OVERTON, G. C.; LEMISCHKA, I. R. The genetic program of hematopoietic stem cells**. Science**, v.288, p. 1635-1640, 2000.

PITTENGER, M. F.; MACKAY, A. M.; BECK, S. C.; JAISWAL, R. K.; DOUGLAS, R.; MOSCA, J. D.; MOORMAN, M. A.; SIMONETTI, D. W.; CRAIG, S.; MARSHAK, D. R. Multilineage potential of adult human mesenchymal stem cells. **Science**, v. 284, n. 5411, p.143-147, 1999.

PRATA, K.L.; ORELLANA, M.D.; DE SANTIS, G.C.; KASHIMA, S.; FONTES, A.M.; CARRARA, R.C.V.; PALMA, P.V.B.; NEDER, L.; COVAS, D.T. Effects of high-dose chemotherapy on bone marrow multipotent mesenchymal stromal cells isolated from lymphoma patients. **Experimental Hematology,** v.38, p.292-300, 2010.

PRUSA, A.R.; MARTON, E.; ROSNER, M.; BERNASCHEK, G.; HENGSTSCHLGER, M. Oct-4 expressing cells in humam amniotic fluid: a new source for stem cell research? **Human Reproduction**, v.18, n. 07, p.1489-1493. 2003

PRUSA, A.R.; HENGSTSCHLAGER, M. Amniotic fluid cells and human stem cell research: a new connection. **Medical Science Monitor,** v. 8, n. 11, p. 253-257, 2002.

QUINN, B.; CASWELL, D. E.; LILLIE, B. N.; WAELCHLI, R. O.; BETTERIDGE, K. J.; HAYES, M. A. The GM2-activator protein is a major protein expressed by the encapsulated equine trophoblast. **Animal Reproduction Science,** v. 94, p. 391-394, 2006.

RAABE, O.; REICH, C.; WENISCH, S.; HILD, A.; BURG-RODERFELD, M.; SIEBERT, H.; ARNHOLD, S. Hydrolyzed fish collagen induced chondrogenic differentiation of equine adipose tissue-derived stromal cells. **Histochemistry and Cell Biology,** v. 134, p. 545–554, 2010.

REEVES, J. T.; DAOUD, F. S.; GENTRY, M.; EASTIN, C. Changes in urinary flow in bovine fetuses during late gestation: composition of amniotic and fetal body fluids. **American Journal of Veterinary Research**, v. 33, p. 2159-2167, 1972.

ROBERTSON, E.; BRADLEY, A.; KUEHN, M.; EVANS, M. Germ-line transmission of genes introduced into cultured pluripotential cells by retroviral vector. **Nature**, v. 323, p. 445-448, 1986

RÜSSE, I., SINOWATZ, F., RICHTER, L., LEHMANN, M., SCHALLENBERGER, E. Die Entwicklung des Dottersackes beim Wiederkäuer (Schaf und Rind). **Anat. Histol. Embryol,** v. 21, p. 324 – 47, 1992.

SANGWAN, V. S.; BURMAN, S.; TEJWANI, S.; MAHESH, S. P.; MURTHY, R. Amniotic membrane transplatation: a review of current indications in the management of ophthalmic disorders. **Indian Journal of Ophthalmology,** v. 4, n. 55, p. 251-260, 2007.

SCHWARZE, E. **Kompendium der Geflügelanatomievon Erich Schwarze.** Stuttgart: G. Fisher, 1972. p. 279.

SEMEDO, P.; WANG, P. M.; ANDREUCCI, T. H.; CENEDEZE, M. A.; TEIXEIRA, V. P. A.; REIS, M. A.; PACHECO-SILVA, A.; CÂMARA, N. O .S. Mesenchymal stem cells ameliorate tissue damages triggered by renal ischemia and reperfusion injury. **Transplantation Proceedings**, v. 39, p. 421-423, 2007.

SEO, M.; JEONG, Y.; PARK, J.; PARK, S.; RHO, K. Isolation and characterization of canine umbilical cord blood-derived mesenchymal stem cells. **Journal Veterinary Science**, v. 10, p. 181-187, 2009.

SHIN, J. H.; TAKEDA, S. Therapeutic strategy for muscular dystrophies. **Brain and Nerve**.v.59, n.4, p.415-424, 2007.

SILVA, D.F.A.P. **Placenta.** 1971. 101 f. (Monografia em Anatomia dos Animais Domésticos e Silvestres) - Faculdade de Medicina Veterinária e Zootecnia, Universidade de São Paulo, São Paulo, 1971.

SILVA, W.F. **Comparação da viabilidade das células mononucleares totais da medula óssea de suínos em diferentes protocolos de congelamento.** 2007. 82f. Dissertação (Mestrado em Anatomia dos Animais Domésticos e Silvestres) - Faculdade de Medicina Veterinária e Zootecnia, Universidade de São Paulo, São Paulo, 2007.

SILVA-JUNIOR, H.; BOROJEVIC, R. Terapias Celulares e Células-tronco. In: MORAES, A.M.; AUGUSTO, E.F.P.; CASTILHO, L.R. **Tecnologia do Cultivo de Células Animais: de Biofármacos a Terapia Celular**. cap. 20. São Paulo: Roca, 2007, p. 465-479.

SOUT, S. S; STEWART, F.; ALLEN, W. R. The role of allantoicmesenchyme in the formation of the equine chorionic girdle. **Theriogenology,** v. 58, p. 813-815, 2002.

STEVEN, D.H. Placentation in the mare **Reproduction,** suppl. 31, p. 41-55, 1982.

TAJBAKHSH, S. Stem cells to tissue: molecular, cellular and anatomical heterogeneity in skeletal muscle**. Current Opinion in Genetics & Development**, v.13, p. 413-422, 2003.

TAVIAN, M.; COULOBEL, C.; LUTON, D.; SAN CLEMENTE, E.; DIETERLEN-LIEVRE, F.; PEAULT, B., Aorta-associated $CD34^+$ hematopoietic cells in the early human embryo**. Blood ,** v. 87,p. 67–72, 1996

TAVIAN, M.; HALLAIS M. F.; PEAULT, B, Emergence of intraembryonic hematopoietic precursors in the pre-liver human embryo. **Development** , v. 126, pág. 793–803, 1999.

TIEDEMANN, K. The Amniotic, Allantoic and Yolk Sac Epithelia of the Cat: SEM ant TEM Studies. **Anatomy and Embryology,** v. 158, p. 75-94, 1979.

TODA, A.; OKABE, M.; YOSHIDA, T.; NIKAIDO, T. The potential of amniotic membrane/amnion-derived cells for regeneration of various tissues. **Journal of Pharmacological Sciences.** v. 105, p. 215-228, 2007.

TOGNOLI, G.K. **Autotransplante da fração mononuclear da medula óssea em úlcera corneana por hidróxido de sódio experimental em cães**. 2008. 51f. Dissertação (Mestrado em Medicina Veterinária) – Universidade Federal de Santa Maria, Santa Maria.

TOLOSA, E. M. C.; RODRIGUES, C. J.; BEHMER, O. A.; FREITAS-NETO, A. G. **Manual de técnicas para histologia normal e patológica**. 2. ed. São Paulo: Manole, 2003. 331 p.

TONDREAU, T.; LAGNEAUX, L.; DEJENEFFE, M.; DELFORGE, A.; MASSY, M.; MORTIER, C.; BRON, D. Isolation of BM mesenchymal stem cells by plastic adhesion or negative selection: phenotype, proliferation kinetics and differentiation potential. **Cytotherapy**, v.6, n.4, p.372-379, 2004.

TROEDSSON, M.; SAGE, A.M. Evaluación del feto y de la placenta en la yegua In: **Recent Advances in Equine Reproduction**, B.A. Ball (Ed.), Pub: Int Vet Info Service (www.ivis.org), Ithaca, New York, USA, (17-May-2001)**,** Dept Clinical and Pop Sci, College of Veterinary Medicine, University of Minnesota, St. Paul, Minnesota, USA.

TURKSEN, K. Embryonic Stem Cells: Methods and Protocols. In: TROY, T.C.; TURKSEN, K. (eds). **Methods in molecular biology.** Totowa, New Jersey: Humana Press, v. 185, 2002.

URANIO, M. F.; VALENTINI, L.; LANGE-CONSIGLIO, A.; CAIRA, M.; GUARICCI, A. C.; L'ABBATE, A.; CATACHIO, C. R.; VENTURA, M.; CREMONESI, F.; DELL'AQUILA, M. E. Isolation, proliferation, cytogenetic, and molecular characterization and *in vitro* differentiation potency of canine stem cells from foetal adnexa: a comparative study of amniotic fluid, amnion, and umbilical cord matrix. **Molecular Reproduction and Development,** v. 78, n. 5, p. 361-373, 2011.

VERFAILLIE, C. M.; PERA, M. F.; LANSDORP, P. M. Stem cells: hype and reality. **Hematology**, v. 2002, n. 1, p. 369-391, 2002a.

VERFAILLIE, C.M. Adult stem cells: assessing the case for pluripotency. **Trends in Cell Biology,** v. 12, n. 11, p. 502-508, 2002b.

VIDAL, M. A.; KILROY, G. E.; JOHNSON, J. R.; LOPEZ, M. J.; MOORE, R.M.; GIMBLE, J. M. Cell Growth Characteristics and Differentiation Frequency of Adherent Equire Bone Marrow-Derived Mesenchymal Stromal Cells: Adipogenic and Osteogenic Capacity. **Veterinary Surgery,** v. 35, p. 601-610, 2006.

VOLTARELLI, J. C.; COURI, C. E. B.; STACIERI, A. B. P. L.; OLIEVIRA, M. C. O.; MORAES, D. A. M.; PIERONI, F.; COUTINHO, M.; MALMEGRIM, K. C. R.; FOSS-FREITAS, M. C.; SIÕES, B. P.; FOSS, M. C.; SQUIERS, E.; BURT, R. Autologous Nonmyeloablative Hematopoietic Stem Cell Transplantation in Newly Diagnosed Type 1 Diabetes Mellitus. **The Journal of the American Medical Association**, v. 297, p. 1568-1576, 2007.

WANG, Y.; XU, H.; LI, J.; WAN, H.; JIN, S. The expression of BMP4 during the hematopoiesis of human yolk sac**. Cell Research,** 18:s50, 2008.

WELLS, D. N.; MISICA, P. M.; TERVIT, H. R. Production of cloned calves following nuclear transfer with culture adult mural granulose cells. **Biology of Reproduction**, v. 60, p. 996-1005, 1999.

WELSH, A. O.; ENDERS, A. C. Chorioallantoic placenta formation in the rat. II. Angiogenesis and maternal blood circulation in the mesometrial region of the implantation chamber prios to placenta formation. **American Journal Anatomy,** v. 192, n. 4, p. 347-365, 1991.

WELSH, A. O.; ENDERS, A. C. Trophoblast-decidual cell Interactions and establishment of maternal blood circulations in the pariental Yolk Sac Placenta of the Rat. **Anatomical Record**, v. 217, n. 2, p.203-219, 1987.

WENCESLAU, C. V; MIGLINO, M. A.; MARTINS, D. S.; AMBRÓSIO, C. E.; LIZIER, N. F.; PIGNATARI, G. C.; KERKIS, I. Mesenchymal progenitor cells from canine fetal tissues: yolk sac, liver, and bone marrow. **Tissue Engineering: part a,** v. 17, n. 12, p. 2165-2176, 2011.

WILSON, D. E.; REEDER, D. M. **Mammal species of the World.** Baltimore: Johns Hopkins University Press, 2005. v. 2,142 p.

WODDING, F. B. P.; FLINT, A. P. F. Placentation In: LAMMING, G. E. **Marshall's physiology of reproductive**. 4. ed. Part 1. London: Chapman e Hall, 1994.

WOLF, E.; ARNOLD, G. J.; BAUERSACHS, S.; BEIER, H. M.; BLUM, H.; EINSPANIER, R.; FROHLICH, T.; HERRLER, A.; HIENDLEDER, S.; KOLLE, S.; PRELLE, K.; REICHENBACH, H. D.; STOJKOVIC, M.; WENIGERKIND, H.; SINOWATZ, F. Embry-maternal communication in bovine – strategies for deciphering a complex cross-talk. **Reproduction in Domestic Animal**, v. 38, p. 276-289, 2003.

YODER, M. C.; HIATT, K.; DUTT, P.; MUKHERJEE, P.; BODINE, D.M.; ORLIC D. Characterization of definitive lymphohematopoietic stem cells in the day 9 murine yolk sac. **Immunity**, v. 7**,** p. 335–344, 1997.

YOSHIMURA, S.; TAKAGI, Y.; HARADA, J.; TETSUYUKI, T.; THOMAS, S. S.; WAEBER, C.; BAKOWSKA, J. C.; BREAKEFIELD, X. O.; MOSKOWITZ, M. A. FGF-2 regulation of neurogenesis in adult hippocampus after brain injury. **The Proceedings of the National Academy of Sciences**, v. 98, p. 5874-5879, 2001.

YOUNG, H. E.; BLACK, A. C. JR. Adult stem cells. **Anatomical Record Advances in Integrative Anatomy and Evolutionary Biology,** v. 276, n. 1, p. 75-102, 2004.

XU, Y.Q.; LIU, Z.C. Therapeutic Potential of Adult Bone Marrow Stem Cells in Liver Disease and Delivery Approaches. **Stem Cell Review**, v.15, p.1-12, 2008.

ZUK, P. A.; ZHU, M.; MIZUNO, H.; HUANG, J.; FUTRELL. J. W.; KAT, A. J.; BENHAIM, P.; LORENZ, H. P.; HEDRICK, M. H. Multilineage cells from human adipose tissue: implications for cell-based therapies. **Tissue Engineering,** v. 7, n. 2, p. 211-228, 2001.