ALEX SANDER DIAS MACHADO

Órgãos genitais femininos do Lobo-marinho-sul-americano (*Arctocephalus australis*): uma abordagem morfofuncional

São Paulo

2009

ALEX SANDER DIAS MACHADO

Órgãos genitais femininos do Lobo-marinho-sul-americano (*Arctocephalus australis*): uma abordagem morfofuncional

Tese apresentada ao Programa de Pós-Graduação em Anatomia dos Animais Domésticos e Silvestres da Faculdade de Medicina Veterinária e Zootecnia da Universidade de São Paulo para obtenção do título de Doutor em Ciências

Departamento:
Cirurgia

Área de concentração:
Anatomia dos Animais Domésticos e Silvestres

Orientadora:
Profa. Dra. Paula de Carvalho Papa

São Paulo

2009

Autorizo a reprodução parcial ou total desta obra, para fins acadêmicos, desde que citada a fonte.

DADOS INTERNACIONAIS DE CATALOGAÇÃO-NA-PUBLICAÇÃO

(Biblioteca Virginie Buff D'Ápice da Faculdade de Medicina Veterinária e Zootecnia da Universidade de São Paulo)

T.2210
FMVZ

Machado, Alex Sander Dias
Órgãos genitais femininos do Lobo-marinho-sul-americano (*Arctocephalus australis*): uma abordagem morfofuncional / Alex Sander Dias Machado. --2009.
137 f. : il.

Tese (Doutorado) - Universidade de São Paulo. Faculdade de Medicina Veterinária e Zootecnia. Departamento de Cirurgia, São Paulo, 2009.

Programa de Pós-Graduação: Anatomia dos Animais Domésticos e Silvestres.
Área de concentração: Anatomia dos Animais Domésticos e Silvestres.

Orientador: Profa. Dra. Paula de Carvalho Papa.

1. Órgãos genitais femininos. 2. Arctocephalus australis. 3. Anatomia. 4. Morfofisiologia. 5. Ecofisiologia. I. Título.

UNIVERSIDADE DE SÃO PAULO
Faculdade de Medicina Veterinária e Zootecnia
Comissão Bioética

CERTIFICADO

Certificamos que o Projeto intitulado "O Lobo-Marinho-Sul-Americano (*Arctocephalus australis*) como modelo de estudo morfofuncional da diapausa e implantação embrionária", protocolado sob o nº1032/2007, utilizando 18 (dezoito) lobos marinhos, sob a responsabilidade da Profa. Dra. Paula de Carvalho Papa , está de acordo com os princípios éticos de experimentação animal da Comissão de Bioética da Faculdade de Medicina Veterinária e Zootecnia da Universidade de São Paulo e foi aprovado "ad referendum".

(We certify that the Research "South-American-fur-seal (*Arctocephalus australis*) as a morphofunctional study model of diapause and embryonic implantation", protocol number 1032/2007, utilizing 18 (eighteen) South-American-fur-seal, under the responsibility Profa. Dra. Paula de Carvalho Papa, agree with Ethical Principles in Animal Research adopted by Bioethic Commission of the School of Veterinary Medicine and Zootechny of University of São Paulo and was approved "ad referendum", meeting).

São Paulo, 08 de março de 2007

Prof. Dr. José Luis Bernardino Merusse
Presidente da Comissão de Bioética
FMVZ/USP

Av. Prof. Dr. Orlando Marques de Paiva, nº 87 – 05508-270 – Cidade Universitária "Armando de Salles Oliveira". Fax: (11) 3032-2224 – fones: (11) 309107676/7671 – e-mail: fmvz@edu.usp.br

FOLHA DE AVALIAÇÃO

Nome: MACHADO, Alex Sander Dias

Título: Órgãos genitais femininos do Lobo-marinho-sul-americano (*Arctocephalus australis*): uma abordagem morfofuncional

Tese apresentada ao programa de Pós-Graduação em Anatomia dos Animais Domésticos e Silvestres da Faculdade de Medicina Veterinária e Zootecnia da Universidade de São Paulo para obtenção do título de Doutor em Ciências

Data: ___ / ___ / _____

Banca Examinadora

Prof. Dr. _____ Instituição: _____

Assinatura: _____ Julgamento: _____

Prof. Dr. _____ Instituição: _____

Assinatura _____ Julgamento: _____

Prof. Dr. _____ Instituição: _____

Assinatura _____ Julgamento: _____

Prof. Dr. _____ Instituição: _____

Assinatura _____ Julgamento: _____

Prof. Dr. _____ Instituição: _____

Assinatura _____ Julgamento: _____

DEDICATÓRIA

Ao Lobo-marinho. Esse animal vivendo entre as pedras e o mar me ensinou sobre a complexidade da origem e manutenção da vida.

AVaz-Ferreira, uruguaio, estudioso do lobo.

Ao Prof. Palazzo Jr. e à Profa. Pinedo, pioneiros nos estudos dos Pinipedes no Brasil

Ao meu bizavo, João Diaz, que pelas histórias foi *Lobero*, matador e coureador de lobos marinhos em Cabo Polônio, no século 19.

AGRADECIMENTOS

Agradeço a Profa. Paula de Carvalho Papa, pelos ensinamentos e confiança, pelas descrenças e perseveranças, pelas conversas, sempre longas e ricas que me fizeram crescer.

Agradeço a Profa.Angélica Miglino, pelo respeito e respaldo, pelas cartas de apresentação que nos possibilitou desde o inicio chegar aos laboratórios, salas, gabinetes, na busca das coletas e permissões. Pela forma amiga e materna que sempre me olhou e conduziu uma coorientação em minha pós-graduação.

Aos meus pais, João e Marli, por serem espiritos livres, que me ensinaram a viver, sorrir , fazer sorrir e sonhar. O homem é do tamanho dos seus sonhos.

Minhas irmãs Kátia, Luciane e Bárbara por sempre me darem aquele pouso seguro nestes tantos anos de estrada e estudos. Aos meus cunhados, João, Paulo e Edson, que me aguentaram e apoiaram!

Aos meus sobrinhos, Paulo, Gabriel, Mateus, Cristopher e Pedro e as sobrinhas, Caroline e Isabela, que me ensinaram a perceber que o que fazemos pode ser copiado e repetido por alguém.

Ao meu sogro José Roberto Gaiad e sogra Maria Luiza Peixoto Gaiad, à Bia, Nati e Felipe por todo carinho e ajuda nos fins de semanas, que sempre nos reabasteciam de alegria para a volta ao trabalho na tese. A AGNZG unida!

Ao Prof. Alfredo Le Bas, amigo, companheiro de sempre que me ensinou a andar pelas praias de olhos atentos, nunca deixar nada para pegar depois, ter sempre máquina fotográfica, fixador e frascos à mão e tantas coisas que nos dizia nas longas horas de caminhadas.

Ao DINARA-UY, nas pessoas dos senhores Daniel Montie, Alberto Ponce de Leon, César Barreiro, Palito e Rubio, pelo apoio sem o qual este trabalho não se realizaria com sucesso.

A Faculdad de Ciencias – UdelaR, pela estrutura e apoio.

A PROFAUMA-UY, que aceitou convite de convênio com FMVZ-USP em 2005 e desde então nos possibilitou as coletas e legalizações dos materiais, além de abrir as portas para estágiáriosbrasileiros e uruguaios que sempre estiveram presente nas coletas certificadas.

A comunidade de Cabo Polônio, que nos acolheu sempre muito bem, ajudando sempre que necessário, nas pessoas da Sra. Nela, Sr. El Zorro, Sr. Cuty, Jade, Ed, Rubio e Romi.

Ao CRAM-FURG – RS, nas pessoas do MV Rodolfo Nenéco, Andréia e Alice e ao Sr. Diretor Lauro Barcelos, pelo apoio logistico e materiais enviados e guardados durante as expedições SP/Rio Grande/Montevideo.

Ao Prof. Van Phan Ngan, pelos tantos ensinamentos sobre ecofisiologia, meio ambiente, Antártica e filosofia.

Ao Prof. Il Sei Watanabe, pelas correções atentas e objetivas e contribuições na tese e microscopias eletrônicas.

A Profa. Cristiane Pfarrer, TIHO – Hannover –Alemanha, pela oportunidade da Bolsa Sanduiche, apoio e ensinamentos.

Aos doutorandos alemães Marc Dilly, Nina Hambruch e Jan-Dirk Jaeger pela recepção e ajuda na Alemanha e pela amizade que construimos.

Ao Prof. Vicente Gomes, pelos diálogos e conversas cultas sobre ciência e vida.

Aos colegas de laboratório LEME: Liza Margareth Souza, Luciana Alves de Fátima, Fernado Garbelotti, Laura Pacheco Artoni, Carlos Eduardo Bezerra de Moura, Danila Barreiro Campos, Joana Mona e Pinto, Nathia Nathaly Rigoglio, Mariana Nunes La Paz, Vanessa Uemura da Fonseca e Valdir Pavanelo Jr.

Aos colegas de pós graduação em Anatomia dos Animais: Flavio Ribeiro Alves, Thiago Aloia, Ricardo Guerra, Mateus Tarjera Feitosa, Ana Paula da Silva, Karla Araujo, Juliana Passos e Marcello Machado.

Aos estágiários e amigos Luis Paulo Casagrande (PUC – PR), Amanda Olivetto (UNIVALE), Bruna Silva Miranda e Rodrigo Godoy (USP), Eduardo Vargas (UdelaR).

Aos companheiros da XXVI OPERANTAR – que dividiram comigo tarefas, experiências e experimentos na Estação Antártica Comandante Ferraz - Ilha Rei George.

A grande companheira de coleta e amiga Juliana Placido Guimarães, por tantas dificuldades e alegrias divididas nas viagens até C. Polonio: tantos materiais e tão pouco dinheiro...

Aos funcionários da Anatomia: Ronaldo Agostinho, Diogo Palermo, Ednaldo Indio, João, Raimundo, Fátima e Branca do Museu, Dra. Sandra Freiberg, Maise, Jaqueline, Maicon, Augusto do canil e Faíscas.

Ao primo Eloy de Lima, por toda força que nos tem dado neste retorno ao Brasil. A Dida, Carol e Bibi, sempre companheiras e amigas.

Ao lindo casal Tio Jorge e Tia Maria Helena, pelos cuidados que sempre nos dispensaram nestes longos tempos de São Paulo. À Tia Maria Helena pelas correçãos na tese.

A Tia Inês Peixoto Escobedo, pelas aulas de inglês, pelo companheirismo e conselhos.

Ao Berg irmão de Santo e a Cinthia, Cris e Edu, Rauber, Aline e Alana por tantas ajudas familiares, amistosas e reais. Em qualquer lugar do Mundo!

Og da Silva e Silva, por ser o Og da Silva e Silva, e na sua pessoa, todos os Renegados.

A CNPq pela bolsa de doutorado e a CAPES pela bolsa sanduiche.

Ao meu melhor amigo de infância Edalvo Ferreira da Silva, por ter dividido comigo suas descobertas nos livros de dinossauros, constelações e magias. Aquelas conversas munidas dos livros do seu pai Sr. Aristides, homem culto, me despertaram as maiores curiosidades e o instinto de buscar respostas às grandes perguntas.

A minha linda familia: Thais, esposa e amiga, minha alma gêmea que desde de que nos vimos nos amamos. Obrigado por cuidar da Flora e casa e resistir à distancia que meu trabalho nos impôs. Obrigado pelas ajudas nos laboratórios, coletas, digitações e idéias compartilhadas e divididas desde a concepção desta tese.

Flora, filha de ouro, carinhosa e corajosa, que me acalma a alma e me da idéias para melhorar cada dia em seu sabor único e fulgaz. Ich liebe Dich!

Ceci, made in Germany, virá como uma flecha de cupido seu olhar ao encontro do meu. Já aprendi com você que é a vida sempre um recomeço.

A evolução compreende, com efeito, a conservação de um grande número de indivíduos, variando mais ou menos numa direção favorável, e a destruição de um grande número de indivíduos que variam de uma forma contrária.

Darwin, C. Origem das espécies, p.230.

RESUMO

MACHADO, A. S. D. **Órgãos genitais femininos do Lobo-marinho-sul-americano (*Arctocephalus australis*): uma abordagem morfofuncional.** [Females genitals organs of the South-american-fur-seal (Arctocephalus australis): a morphofunctional approach]. 2009. 137 f. Tese (Doutorado em Ciências) - Faculdade de Medicina Veterinária e Zootecnia, Universidade de São Paulo, São Paulo, 2009.

O Lobo-marinho-sul-americano (*A. australis*) apresenta particularidades em seu ciclo reprodutivo que revelam sua interação com o ecossistema onde habita. Dentre estas podemos citar o intervalo entre partos de 12 meses, a sincronização dos partos e cópulas no início do verão, umlongo período de diapausa e uma implantação do blastocisto no inicio do inverno, que ocorre 4 a 5 meses após a cópula. A anatomia e fisiologia reprodutivas desta espécie ainda não foram profundamente estudadas. O presente trabalho tem como objetivo, a partir do emprego de métodos não invasivos de pesquisa, descrever a anatomia, histologia, quando possível a ultraestrutura, e a vascularização arterial dos órgãos genitais femininos, bem como investigar proteínas e RNAs mensageiros de fatores de crescimento relacionados à vascularização nestes tecidos. Os dados morfológicos foram correlacionados com dados ambientais, oriundos de estações climatológicas próximas à área da colônia estudada. O *A. australis* apresenta especializações morfológicas passíveis de correlação com o ambiente, hábitos reprodutivos e ciclo reprodutivo sazonal. Estas estruturas foram identificadas como importantes em momentos específicos da biologia reprodutiva e auxiliam na manutenção do status de conservação da espécie. Análises dos dados climatológicos e sua relação com as variações durante o ano revelam que os eventos do parto, cópula e implantação embrionária, ocorrem em momentos onde as maiores variações ambientais acontecem. Os dados morfológicos revelam que existe uma interação entre o ciclo reprodutivo e as especializações anatômicas dos órgãos genitais femininos

Palavras-chave: Arctocephalus australis. Órgãos genitais femininos. Anatomia. Morfofisiologia. Ecofisiologia.

ABSTRACT

MACHADO, A. S. D. **Female genital organs of the South-American-fur-seal (Arctocephalus australis): a morphofunctional approach.** [Órgãos genitais femininos do Lobo-marinho-sul-americano (*Arctocephalus australis*): uma abordagem morfofuncional]. 2009. 137 f. Tese (Doutorado em Ciências) - Faculdade de Medicina Veterinária e Zootecnia, Universidade de São Paulo, São Paulo, 2009.

The South-American-fur-seal (*A.australis*) presents unique features in its reproductive cycle, which reflect their interaction with the ecosystem where it lives. The parturition interval of 12 months, synchronization of parturition and copulation in the beginning of the summer, long diapause and implantation of the blastocyst in the beginning of the winter, which occurs 4 to 5 months after copulation are some of these features. The anatomy and reproductive physiology of this species have not been widely studied. This work describes the anatomy, histology, some ultrastructural characteristics, and the main arterial vascularization of the female genital organs using non invasive methods. Moreover, this study investigates the proteins and messenger RNAs of growth factors which are related to vascularization in these tissues. An association between morphological and environmental data from climatology stations near the area of the studied colony was investigated. *A. australis* presented morphological specialization in genital organs, which might be related to the environment, reproductive habits and seasonal reproductive cycle. Some of these identified structures are essential in specific stages of *A. australis* reproductive biology, and play an important role in the maintenance and conservation status of this species. Analysis of climatological data and their relation with changes over the year showed that parturition, copulation and embrionary implantation occur in time periods where the highest environmental variations take place. Morphological data revealed an interaction between the reproductive cycle and the anatomic specialization of female genital organs.

Keywords: Arctocephalus australis. Female genital organs. Anatomy. Morphophysiology. Ecophysiology.

LISTA DE FIGURAS

Figura 1 - Lobo-marinho-sul-americano: Fêmea adulta e jovem de *Arctocephalus australis,* macroscopia dos órgãos genitais *ex situ* e ovários em detalhe..... 70

Figura 2 - Ovários I: Microscopia ótica, histoquímica, microscopia eletrônica de varredura..... 71

Figura 3 - Ovários II: Criptas ovarianas. Microscopia ótica, histoquímica, microscopia eletrônica de varredura e microscopia eletrônica de transmissão..... 72

Figura 4 - Tuba uterina I: Ligamentos ovarianos, Fímbrias do infundíbulo, Óstio uterino da tuba uterina, microscopia ótica..... 73

Figura 5 - Tuba uterina II, Ligamento redondo do útero e útero: Macroscopia, microscopia ótica, histoquímica, microscopia eletrônica de varredura..... 74

Figura 6 - Corno uterino I: Macroscopia, microscopia ótica, histoquímica, microscopia eletrônica de varredura..... 75

Figura 7 - Corno uterino II Macroscopia, microscopia ótica, histoquímica, microscopia eletrônica de varredura..... 76

Figura 8 - Papila uterina e região de implantação: Macroscopia, microscopia ótica, histoquímica, microscopia eletrônica de varredura..... 77

Figura 9 – Véu uterino: Macroscopia, microscopia ótica, histoquímica, microscopia eletrônica de varredura..... 78

Figura 10 - Cérvix: Macroscopia, microscopia ótica, histoquímica, microscopia eletrônica de varredura..... 79

Figura 11 - Vagina: Macroscopia, microscopia ótica, histoquímica, microscopia eletrônica de varredura..... 80

Figura 12 - Vestíbulo da vagina: Macroscopia, microscopia ótica, histoquímica..... 81

Figura 13 - Vulva: Macroscopia, microscopia ótica, microscopia eletrônica de varredura..... 82

Figura 14 - Clitóris I: Macroscopia, microscopia ótica, histoquímica..... 83

Figura 15 - Clitóris II: Microscopia eletrônica de varredura..... 84

Figura 16 - Vascularização arterial dos órgãos genitais femininos do *A. australis*: Animais com os membros pélvicos auxiliando na termoregulação corpórea (círculos). Injeções de látex e dissecações da Aorta abdominal e seus ramos..... 88

Figura 17 - Imuno-histoquímica para VEGF utilizando-se anticorpo monoclonal (VEGF – SC152: A20, Santa Cruz), diluído 1: 400: Ovário de animal jovem, Corno uterino de animal jovem e Controle Negativo..... 92

Figura 18 - Imuno-histoquímica para EG-VEGF utilizando o anticorpo policlonal (Peptideo J0605601K - Invitrogen®) diluído 1:3000: Ovário de animal adulto, Ovário de animal jovem, Corno uterino de animal jovem, Controle Negativo..... 93

Figura 19 - Imuno-histoquímica para o antígeno Ki67 utilizando o anticorpo monoclonal (clone MB67, BioSource® - AHF0342) na diluição 1:10: Ovário de animal adulto e jovem: Criptas ovarianas..... 94

Figura 20 - Análise qualitativa por eletroforese em gel de agarose 1% do RNA Total dos cornos direito (D) e esquerdo (E) dos animais 42, 43 e 44, corno direito do animal (52) e GAPDH como controle (C)..... 96

Figura 21 - Análise da quantificação relativa por PCR em Tempo Real das amostras de cDNA dos cornos uterinos direito e esquerdo dos animais 42, 43, 44 e 52, testadas para os gene VEGF e GAPDH como controle interno..... 97

Figura 22 - Análise da quantificação relativa por PCR em Tempo Real das amostras de mRNA dos cornos uterinos direito (pós-part) e esquerdo (diapausa) dos animais 42, 43, 44 e 52, testadas para o gene VEGF... 98

Figura 23 - Dados meteorológicos de 1961 a 1990. Fonte: Direccion nacional de meteorologia, Uruguai, 2008..... 99

Figura 24 - Dados de temperatura de 1910 a 2005. Fonte: RENOM, 2009..... 100

Figura 25 - Temperatura (°C): diapausa X gestação (a), média mensal de 1900 a 2005 (b), p=0.0033..... 101

Figura 26 - Variação da temperatura mês a mês (°C): média mensal de 1990 a 2005 com linhas de tendência..... 101

Figura 27 - Horas de sol (H/mês): média mensal diapausa x média gestação p=0,0210..... 102

Figura 28 - Horas de sol (H/mês): média mensal diapausa x média gestação com linhas de tendência (maio)..... 102

Figura 29 - Umidade (%): média mensal diapausa x média gestação p=0,0309.... 103

Figura 30 - Umidade (%): média mensal diapausa X média gestação com linhas de tendência (maio)..... 103

Figura 31 - Precipitação acumulada (mm): média mensal diapausa x média gestação p=0,0637..... 104

Figura 32 - Precipitação acumulada (mm): média mensal diapausa x média gestação com linhas de tendência..... 104

Figura 33 - Precipitação (dias/mês): média mensal diapausa X média gestação

p=0,0373 105

Figura 34 - Precipitação (dias/mês): média mensal diapausa X média gestação, com linhas de tendência 105

Figura 35 - Pressão atmosférica (hPA): média mensal diapausa x media gestação p=0,0071 106

Figura 36 - Pressão atmosférica (hPA): média mensal diapausa x média gestação com linhas de tendência (junho) 106

Figura 37 - Velocidade do vento (m/s): média mensal diapausa X média gestação p=0,4273 108

Figura 38 - Velocidade do vento (m/s): média mensal diapausa X média gestação com linhas de tendência (junho) 108

Esquema 1 - Ciclo reprodutivo anual de *A. australis* de acordo VAZ-FERREIRA, 1976. Adaptado de: ATKINSON, S. Reproductive biology of seals. Reviews of Reproduction, 2, 175–194, 1997 26

Esquema 2 - Modelo hipótético gráfico das variações morfológicas sendo selecionadas e se tornando especializações morfofuncionais 35

Esquema 3 - Parque Nacional de Cabo Polônio. Regiões percorridas a cada 8 horas durante os períodos de coletas 40

Esquema 4 - Fases reprodutivas onde ocorreram coletas de fêmeas viáveis aos estudos propostos 54

LISTA DE TABELAS

Tabela 1 - Relação dos anticorpos utilizados nas reações de imuno-histoquímica..... 45

Tabela 2 - Seqüência dos oligonucleotídeos iniciadores utilizados para a amplificação do GAPDH e VEGF, **S=** sense e **A** = anti-sense..... 49

Tabela 3 - Fêmeas coletadas em óbito por causas naturais durante o período de 15/02 a 15/03 e 15/05 a 15/06 de 2007no litoral de Cabo Polônio – UY..... 54

Tabela 4 - Comprimento vaginal (Cva) e comprimento do vestíbulo da vagina (Cve) em relação (%) ao comprimento total (CT) de fêmeas adultas..... 65

Tabela 5 - Quantificação do RNA total / Espectrofotometria..... 95

SUMÁRIO

1 **INTRODUÇÃO** 21

2 **REVISÃO DE LITERATURA** 24

2.1 A. AUSTRALIS – MODELO DE ESTUDO 24

2.2 DIAPAUSA E IMPLANTAÇÃO 27

2.3 VEGF (FATOR DE CRESCIMENTO VASCULAR ENDOTELIAL) 29

2.4 EG-VEGF (VEGF DERIVADO DE GLÂNDULAS ENDÓCRINAS) 31

3 **HIPÓTESE** 35

MODELO HIPOTÉTICO GRÁFICO 35

4 **OBJETIVOS** 37

5 **MATERIAIS E MÉTODOS** 39

5.1 ANIMAIS 39

5.2 OBTENÇÃO DE BLOCOS PARA MICROSCOPIA 41

5.3 MICROSCOPIA ÓTICA (MO) 42

5.4 MICROSCOPIA ELETRÔNICA DE VARREDURA (MEV) 43

5.5 MICROSCOPIA ELETRÔNICA DE TRANSMISSÃO (MET) 44

5.6 ESTUDO DA VASCULARIZAÇÃO.ARTERIAL DOS ÓRGÃOS GENITAIS FEMININOS 44

5.7 IMUNO-HISTOQUÍMICA (VEGF,EG-VEGF,KI67) 45

5.8 ENSAIOS COM RNA DOS CORNOS UTERINOS 46

5.9 DADOS AMBIENTAIS 51

6 **RESULTADOS** 53

6.1 ANIMAIS 53

6.2 MORFOLOGIA (MACRO, MICRO E ULTRAESTRUTURA) 55

6.2.1 **Ovários** 55

6.2.2 **Criptas Ovarianas** 56

6.2.3 **Tubas Uterinas** 57

6.2.4 **Útero** 58

6.2.5 **Cornos uterinos** 59

6.2.6 **Papilas Uterinas** 60

6.2.7 **Região de implantação** 61

6.2.8 **Corpo do útero e véu uterino** 62

6.2.9 **Cérvix uterina** 63

6.2.10 **Vagina** 64
6.2.11 **Vestíbulo da Vagina** 66
6.2.12 **Uretra feminina** 67
6.2.13 **Vulva** 67
6.2.14 **Clitóris** 68
6.3 VASCULARIZAÇÃO ARTERIAL DOS ÓRGÃOS GENITAIS FEMININOS DO *A. australis* 85
6.3.1 **Artérias ovarianas** 85
6.3.2 **Artéria Ilíaca interna** 86
6.4 IMUNO-HISTOQUÍMICA 89
6.4.1 **Fator de Crescimento Vascular Endotelial (VEGF)** 89
6.4.1.1 Ovários 89
6.4.1.2 Cornos uterinos 90
6.4.2 **Fator de Crescimento Vascular Endotelial derivado de Glândulas Endócrinas (EG-VEGF)** 90
6.4.2.1 Ovários 90
6.4.1.2 Cornos uterinos 91
6.4.3 **Ki67** 91
6.4.3.1 Criptas ovarianas 91
6.5 ENSAIOS COM RNA DOS CORNOS UTERINOS 95
6.5.1 **Qualidade do RNA** 95
6.5.2 **Ensaio de amplificação e quantificação em PCR em tempo real** 97
6.6 DADOS CLIMATOLÓGICOS 99
7 **DISCUSSÃO** 109
7.1 ESTUDOS MORFOFUNCIONAIS 109
7.2 ECOFISIOLOGIA 116
8 **CONCLUSÕES** 122
REFERÊNCIAS 124

1 Introdução

1 INTRODUÇÃO

O estudo anatômico puro, em nossos dias, tem sido motivo de discussão de diversos doutores da área. Professores buscam formas de atrair a atenção de seus alunos e associar o ensino da anatomia clássica ao uso das modernas técnicas de visualização computadorizadas e tridimensionais de órgãos e sistemas (REIDENBERG; LAITMAN, 2002). Muitos departamentos de importantes universidades têm diminuído as horas de ensino desta disciplina, por avaliar que a Anatomia, devido ao uso de técnicas cirúrgicas pouco invasivas e a evolução da imagologia, é uma ciência ultrapassada (DI DIO, 1999).

A sistemática de classificação e filogenia dos animais, que sempre foi embasada na morfologia da espécie (SIMPSON, 1945), vem sendo criticada e reformulada. Gradativamente, mediante a aplicação de técnicas moleculares, as espécies estão sendo reclassificadas e divididas por uma sistemática filogenética em substituição à morfológica (MCKENNA; BELL, 1998).

Em contraposição, toda a teoria darwinista é embasada em características morfológicas. A anatomia é base do raciocínio da especiação. A diferença entre indivíduos que ocupam o mesmo ecossistema ou ambiente, competindo ou não entre si, forma a grande variedade de formas com que a vida se expressa (DARWIN, 1961). A teoria da eugenia cunhada por Francis Galton em 1883, onde ele percebeu que as diferenças eram transmitidas entre as gerações, também se baseia em características anatômicas (BULMER, 2003). A teoria de Gregor Mendel, publicada em 1886 (DOUGLAS; NOVTSKI, 1977), redescoberta no início do século 20, e toda a descoberta da maquinaria celular, basearam-se nas diferenças e semelhanças anatômicas e fenotípicas entre indivíduos. Entretanto, as causas das diferenciações morfológicas são ainda pouco compreendidas e apesar de apontarmos possíveis mecanismos adaptativos na sua origem, a totalidade das influências ambientais nas variações anatômicas deverá ainda por muitos anos ser motivo de investigações científicas (REIDENBERG, 2007).

Em muitas espécies de animais, características anatômicas de órgãos e sistemas são ainda desconhecidas, e a descrição detalhada destes tecidos, aliada aos dados do ambiente

em que a espécie vive, pode gerar conclusões sobre a evolução, influência ambiental e fisiologia dessas espécies que poderão ser utilizadas na prática em outras espécies de interesse zootécnico ou mesmo no homem (DARWIN, 1961; MIGLINO, 2004; LI et al., 2009).

O estudo da anatomia clássica associada às técnicas genéticas e moleculares contemporâneas pode fornecer melhores respostas do que a aplicação desses estudos em separado, na busca do entendimento de como os complexos mecanismos de organização das moléculas, influenciados pelo ambiente, determinam o mais apto a sobreviver (DAWKINS, 1979; ANDRABI; MAXWELL, 2007).

O presente trabalho descreve a arquitetura, vascularização arterial principal e composição tecidual dos órgãos genitais femininos do Lobo-marinho-sul-americano, espécie de uma superfamília que, por influências ambientais, evolui de ancestrais terrestres para tornarem-se aquáticos. Apontaremos características morfológicas que possam representar mecanismos evolutivamente selecionados pela seleção sexual sobre influência das variações ambientais. Isto é, apontaremos estruturas que possam representar a seleção das modificações dos órgãos genitais relativas ao macho e à capacidade de gerar descendentes (DARWIN, 1961). Pretendemos participar do debate sobre a importância da anatomia como disciplina fundamental também para o entendimento da Anatomia Funcional e das relações da fisiologia com o ambiente (ecofisiologia) (COLLINS, 2003). Ainda, desejamos contribuir na discussão sobre metodologias de estudos em animais silvestres.

2 REVISÃO DE LITERATURA

2 REVISÃO DE LITERATURA

2.1 *A. AUSTRALIS* - MODELO DE ESTUDO

Pinípedes são mamíferos que possuem, pelas teorias atualmente aceitas, uma origem ancestral monofilogenética, a partir de grandes carnívoros que há aproximadamente 30 milhões de anos habitavam as regiões costeiras da América do Norte e Ártico. Por pressão de predadores e pela maior disponibilidade de alimentos, estes animais começam a demonstrar adaptações morfofisiológicas que os possibilitam passar grande parte de sua vida no mar (RYBCZYNSKI et al., 2009).

O *Arctocephalus australis* (*A. australis,* Zimmermann, 1783) é o mais abundante pinípede encontrado na costa brasileira (IBAMA, 2001). Pertence à ordem CARNIVORA, subordem CANIFORMIA, superfamília PHOCOIDEA, família OTARIIDAE, gênero ARCTOCEPHALUS (ITIS-USDA, 2005; MCKENNA; BELL, 1998), é conhecida pelos nomes comuns de Lobo-marinho-do-sul, Lobo-marinho-de-dois-pêlos, Lobo-fino e Lobo-marinho-sul-americano (South american fur seal). Recente trabalho encontrou diferenças genéticas significativas e propõe que a espécie *A. australis* refira-se apenas aos animais encontrados na costa Atlântica da América do Sul e, que os lobos-marinhos da costa Pacífica, sejam denominados provisoriamente de *Arctocephalus sp.* (PEREIRA, 2005). A população mundial estimada do *A. australis* e subespécies giram em torno de 300.000 a 450.000 animais (PALAZZO; BOTH, 1988; SCHILLER, 2000).

Sua distribuição é sul-americana, ocorre também nas Ilhas Malvinas, e habita desde a Península de Paracas (13°53'S; 76°22'W) costa sul do Peru, canal de Beagle, até o Rio de Janeiro (23°, 18'S; 44°,30'W), Brasil, porém sua distribuição no mar e o "status" da espécie não são suficientemente conhecidos (PALAZZO; BOTH, 1988; PINEDO et al., 1992; SCHILLER, 2000). Atinge em média 1,90 a 2,0 m de comprimento para machos e 1,40 a 1,50 m para fêmeas e o peso dos machos varia de 160 a 180 kg e o das fêmeas de 50 a 60 kg (VAZ-FERREIRA, 1976).

As características reprodutivas desta espécie não foram ainda muito estudadas e a maioria dos trabalhos existentes tratam de investigações biológicas. O período de gestação é de 12 meses e o nascimento das crias, a amamentação e o acasalamento, acontecem fora da água (HARRISON, 1972). As crias desenvolvem-se rapidamente após a implantação e os nascimentos ocorrem nas últimas semanas de Novembro e nas primeiras de Dezembro (PONCE DE LEON, 1983; ALMAÇA, 1998).

O estro das fêmeas ocorre em dezembro, 5 a 8 dias após o parto. As fêmeas alcançam a maturidade sexual após 3 anos de idade, possivelmente 2 anos em alguns casos, e o primeiro parto ocorre quando as fêmeas têm aproximadamente 4 anos de idade (PONCE DE LEON, 1983).

O Lobo-marinho-sul-americano apresenta um ciclo monoéstrico com forte influência sazonal, possui um sistema poligâmico e a tática primária de acasalamento compreende o desenvolvimento de haréns. O tamanho médio de cada harém é de 50 metros quadrados, e a distância entre os territórios de cada macho varia de acordo com a topografia e localização do terreno (TRILLMICH; MAJLUF, 1981). A média da taxa de poligamia é de 56 machos para 354 fêmeas, 01 macho para cada 6 a 7 fêmeas (VAZ-FERREIRA; PONCE DE LEON, 1984).

Um fenômeno descrito para a maioria dos Pinípedes é o atraso na implantação do blastocisto que pode durar de 2 a 5 meses, variando entre as espécies e ainda não totalmente definido para o *A. australis* (RIDGWAY; HARRISON, 1993). Aparentemente, muitos fatores influenciam esta característica, como o passado reprodutivo da fêmea, a idade, e se ocorre acasalamento e/ou ovulação fora da estação reprodutiva (ANDERSEN, 1969; SCHEFER, 1969; RIDGWAY; HARRISON, 1993). O período de lactação parece não influenciar o período de implantação (BOYD, 1991). É possível que outra estrutura seja responsável pelo alto nível de estrógenos durante a diapausa, o qual pode ser secretado pelo interstício ovariano ou adrenal (ARENSBURG et al., 1999).

Uma descrição do ciclo reprodutivo anual para Otariidea no hemisfério norte foi apresentada esquematicamente por Atkinson (1997). Mostramos a seguir esse esquema adaptado para o *A. australis* de acordo com Vaz-Ferreira, 1976:

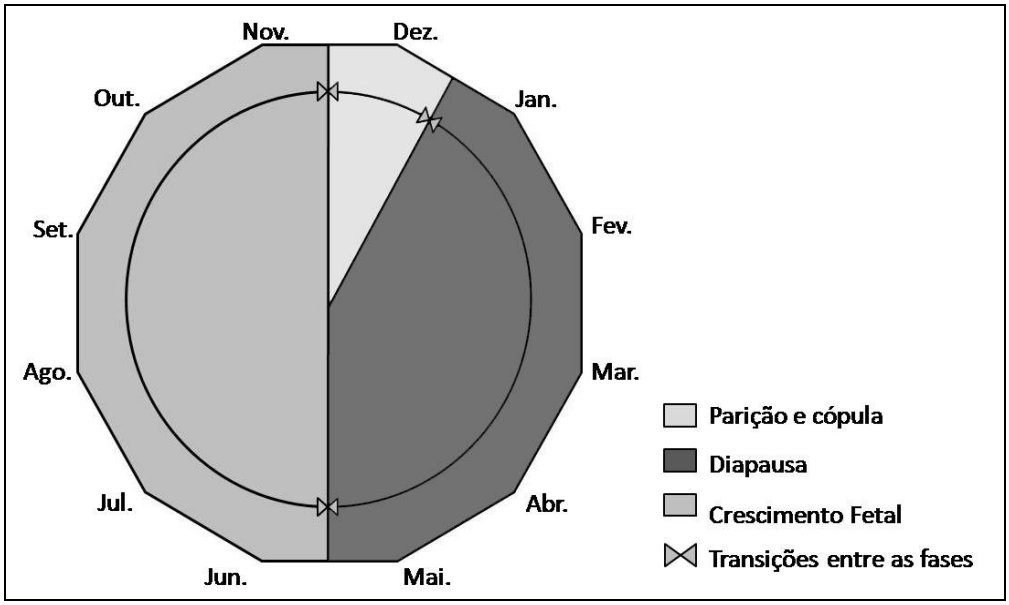

Esquema 1 - Ciclo reprodutivo anual de *A. australis* de acordo com VAZ-FERREIRA, 1976. Adaptado de: ATKINSON, S. Reproductive biology of seals. Reviews of Reproduction, 2, 175–194, 1997.

Pouco se sabe a respeito da anatomia reprodutiva destes animais: a maioria dos trabalhos cita outras espécies, principalmente da família *Phocidae*. Quase não são conhecidas características das formas austrais. As fases e mudanças ocorridas nos ovários e útero durante a atividade reprodutiva, certamente são fundamentais para o entendimento do modelo reprodutivo, porém, em poucas espécies de pinípedes estas características foram minuciosamente descritas (ANDERSEN, 1969, TEDMAN, 2000). Andersen (1969) descreveu o ciclo ovariano do *Arctocephalus pusillus.* Na maturação, o folículo atinge 1,7cm de diâmetro, o corpo lúteo tem grandes células e apresenta-se muito vascularizado na fase de implantação. O corpo lúteo regride rapidamente após o parto, mas ainda exibe sinais de ingurgitação da vascularização durante as primeiras quatro semanas após o nascimento do filhote. O útero do *Arctocephalus pusillus* regride 14 semanas após o parto, as tubas uterinas necessitam de um tempo menor. Não há implantação do blastocisto durante os primeiros meses de prenhez. As glândulas uterinas são quase inativas e somente a superfície epitelial uterina demonstra histologicamente uma atividade secretória.

Somente poucos dias antes da implantação há notáveis mudanças nos níveis de progesterona, e após a implantação e durante o início da gestação as glândulas uterinas proliferam e demonstram maior atividade secretória (DANIEL, 1981*)*.

Pela grande importância da diapausa na reprodução do *A. australis* e pela nítida influência ambiental nesta fase, a elegemos para a realização de nossos estudos morfofuncionais.

2.2 DIAPAUSA E IMPLANTAÇÃO

Definida como o intervalo de tempo entre a concepção do óvulo e sua implantação no endométrio, a diapausa é um fenômeno que ocorre em aproximadamente 60 espécies de mamíferos eutérios e 30 espécies de marsupiais (RENFREE; CALABY, 1981). Durante este período se observa uma dramática redução ou parada total da mitose celular embrionária, podendo em algumas espécies, ocorrer alguma proliferação restrita às células do trofoblasto (MEAD, 1993). A diapausa possui origem evolutiva monofilogenética entre as espécies que a apresentam (LINDENFORS et al., 2003) com grande significado ecológico, em geral relacionado com a taxa de sobrevivência do neonato e apresenta controle espécie-específicos (RENFREE; SHAW, 2000).

Em carnívoros, o embrião em diapausa consiste de 200 - 400 células, com zona pelúcida persistindo até a implantação (DESMARAIS et al., 2004). Nestes animais, a zona pelúcida parece ser um suplemento com camadas de glicoproteínas adquiridas durante a passagem do embrião pelas tubas uterinas (ENDERS; MEAD, 1996).

O retardo na implantação é dividido em três fases: início da diapausa ou parada da divisão celular, fase de manutenção da diapausa e fase da reativação embrionária (RENFREE, 2006). Fatores externos como fotoperíodo, disponibilidade de alimentação e lactação, assim como fatores endógenos, eventos glandulares (endócrinos) e locais (uterinos) regulam e determinam o início, manutenção e o final da diapausa (LINDENFORS et al., 2003).

O início da diapausa está relacionado, na maioria das espécies, com o fotoperíodo que influencia os níveis de melatonina secretados pela glândula pineal e estes exercem influência sobre os níveis de secreção de prolactina pela hipófise. A prolactina possui um efeito de supressão luteínica, induzindo assim a parada total ou diminuição significativa das mitoses embrionárias e diapausa (LOPES et al., 2004).

A manutenção da diapausa é alcançada mediante complexos mecanismos moleculares, que envolvem principalmente genes responsáveis por categorias funcionais do embrião, incluindo ciclo e sinalização celular, adesão molecular e rotas metabólicas. Em uma análise de microarray de blastocistos de ratos, onde mais de 20.000 genes foram examinados, apenas 1% estava expresso diferencialmente no blastocisto em diapausa e após sua ativação, sendo possivelmente estes os responsáveis pela interrupção do crescimento durante a diapausa (HAMATANI et al., 2004).

Um gene bastante estudado que parece estar envolvido com múltiplos papéis na regulação da diapausa e viabilidade do blastocisto em ratos é o Fator Inibidor de Leucemia (LIF) (HONDO; STEWART, 2004). Para mamíferos eutérios, muitos fatores de crescimento contidos na secreção uterina podem potencialmente regular o desenvolvimento e metabolismo embrionário, atuando de formas parácrina e autócrina (RENFREE, 2006). Entre as moléculas conhecidas expressas diferencialmente durante a manutenção da diapausa e após a reativação do blastocisto estão: o fator de crescimento epidermal (EGF, HB-EGF), Wnt/β-catenina uterina (WNT), Proteína óssea morfogênica (BMP), fator de crescimento fibroblastico (FGF), receptor de estrógeno (ER) (PARIA et al., 1992; HAMATANI et al., 2004), fator de crescimento vascular endotelial (VEGF) (DEY et al., 2004), e os genes EDN1 (envolvido com células deciduais), Ywahag (responsável por adesão celular), Timd2 (relacionado com processos inflamatórios), Rhou (responsável por processos físicos de adesão e motilidade), Pstpip2 (associado com a tirosina e reativação embrionária), CalBindin (inibidor de apoptose) e Cyr61 (envolvido com a regulação do VEGF uterino) (CHEN et al., 2006).

Muitos trabalhos têm sido desenvolvidos com o intuito de elucidar os mecanismos da reativação pós-diapausa e implantação embrionária, fase na qual ocorre o contato íntimo do trofoblasto com o endométrio materno e início da placentação. Um fator de crescimento envolvido em muitas espécies neste período é o Paf (‘platelet-activating factor’), que

parece causar uma mudança na fisiologia uterina atuando de maneira autócrina como um fator de sobrevivência embrionária no momento da reativação (O'NEILL, 2005). Nesta fase ocorre um desbloqueio da síntese de progesterona, aumento na oxidação da glicose e reinício da atividade mitótica, aumento da proteína total endometrial, síntese do Paf, aumento da síntese de RNA e expansão embrionária (RENFREE, 2006).

Segundo Dubowy et al. (2003) o passo mais difícil no processo de gestação é a implantação do embrião no endométrio. Acredita-se que as anormalidades do processo de implantação são bases de muitos casos de infertilidade inexplicada nas mulheres, atingindo em torno de 20% destes casos. Os níveis de implantação também são bastante baixos em casos em que a fecundação é feita in vitro, variando-se as taxas de gestação entre 20 a 30% de acordo com a técnica utilizada para transferência destes embriões em humanos (FRANCO et al., 1993).

Em animais clonados, os índices de sucesso de nascimentos são ainda bastante baixos para muitas espécies, sendo os defeitos na implantação do concepto os maiores responsáveis por falhas nesta técnica, contudo, pesquisas nesta área devem ser aprimoradas e novas tecnologias deverão surgir de modo a otimizar o que existe atualmente (VAJTA; GJERRIS, 2006).

Elegemos para os estudos moleculares fatores de crescimento relacionados à vascularização dos órgãos genitais, visto que a angiogênese está altamente envolvida com os mecanismos de manutenção da diapausa e reativação mitótica embrionária pós implantação. Além disso, poucos trabalhos descrevem macroscopicamente a vascularização arterial do *A. australis* (MACHADO et al., 1999).

2.3 FATOR DE CRESCIMENTO VASCULAR ENDOTELIAL (VEGF)

Angiogênese é o processo de formação de novos vasos a partir da proliferação e migração de células do endotélio vascular pré-existente. Este mecanismo ocorre e é fundamental durante toda vida, sendo envolvido em diversos processos patológicos, de

cicatrização, crescimento e reparação óssea, ovulação e placentação de diferentes espécies (DÍAZ-FLORES et al., 1994; FERRARA et al., 1998; NISSEN et al., 1998; GERBER et al., 1999; WINTHER; DANTZER, 2001). A angiogênese envolve diversas moléculas, consistindo num fenômeno complexo, controlado pelo balanço de substâncias promotoras e inibidoras (YOSHIDA, 2005). A regulação estrita do funcionamento deste sistema é equilibrada e muito importante para o organismo, porque tanto a formação excessiva como o insuficiente desenvolvimento de vasos pode produzir graves doenças (KARAMYSHEVA, 2008).

O VEGF foi isolado pela primeira vez em um processo patológico de cobaias, e diversos trabalhos o tem relacionado a efeitos de aumento da permeabilidade vascular, mecanismos pró-inflamatórios e de neuroproteção (SENGER et al., 1983; FERRARA et al., 1992). O número de processos orgânicos nos quais o VEGF está envolvido, além da angiogênese onde ele é predominante, tem crescido exponencialmente desde sua descoberta (WISE, 2009).

A hipóxia é amplamente reconhecida como a força motriz para estimular a indução do VEGF e de outros fatores angiogênicos. Muitas outras vias, além da sinalização do VEGF, estão implicadas na formação de novos vasos. Estas incluem as vias de sinalização extracelular como as Netrin/UNC, Ephrin/EphR e Notch/Delta, além de proteínas intracelulares como a hedgehog e sproutz (AHMED; BICKNELL, 2009).

O gene codificante do VEGF humano consiste de oitos exons separados por sete introns. Os primeiros 26 aminoácidos do VEGF constituem o peptídeo sinalizante da isoforma de VEGF a ser secretada, diferenciadas em VEGF - A a F (PAAVONEN et al., 1996; SUTO et al., 2005; YAMAZAKI et al., 2005). Derivações alternativas do gene VEGF produzem 8 diferentes isoformas do VEGF-A nomeadas de acordo com seu número de aminoácidos– $VEGF_{121}$, $VEGF_{145}$, $VEGF_{148}$, $VEGF_{165}$, $VEGF_{165b}$, $VEGF_{183}$, $VEGF_{189}$, e $VEGF_{206}$, diferenciadas pela forma de ligação à heparina e pela matriz extra-celular (BATES; HARPER, 2002; LANGE et al., 2003). A forma mais freqüente é a $VEGF_{165}$, que consiste de um hemodímero de peso molecular 45 kD. Outras isoformas menos freqüentes, mas também importantes são descritas como $VEGF_{145}$ e $VEGF_{183}$. Uma isoforma foi descrita exclusivamente para camundongo, $VEGF_{120}$ e novos trabalhos devem

aumentar ainda mais o número de descrições de isoformas deste fator de crescimento (CARMELIET et al., 1999; KARAMYSHEVA, 2008).

Os fatores de crescimento da família VEGF exercem sua função biológica através da interação com receptores localizados nas membranas das células. Foram identificados três tipos de receptores do tipo tirosina-quinase que se liga a diferentes tipos de VEGF: VEGFR1 (FLT1), VEGFR2 (Flk1/KDR), e VEGFR3 (FLT4). Estes receptores também são utilizados como marcadores de patologias onde isquemias e angiogênese estão envolvidas (LEE et al., 2009a) (No prelo)[1].

A expressão do VEGF e posterior angiogênese pode ser desencadeada por uma série de fatores gênicos ou alterações no microambiente celular, como hipóxia (HIF-1α HIF-1β) (HICKLIN; ELLIS, 2005), genes de estimulação ou supressão tumoral (c-Src, Bcr-Abl, Ras, p53) (BOUVET et al., 1998; ELLIS et al., 1998; IKEDA et al., 2001; EBOS et al., 2002) proteínas de membrana celular que sinalizam rotas intracelulares (EGFR, HER-2, IGF-IR) (MAITY et al., 2000; YANG et al., 2002) outros fatores de crescimento e citocinas (COX-2, PDGF27) (JOO et al., 2003; DONG et al., 2004).

Hormônios como o LH, hCG, FSH, progesterona e estradiol também estimulam a síntese e expressão da proteína VEGF, pelas células ovarianas (MISRA et al., 1998; SCHAMS et al., 2001; SCHAMS; BERISHA, 2004; PAPA et al., 2007).

2.4 FATOR DE CRESCIMENTO VASCULAR ENDOTELIAL DERIVADO DE GLÂNDULAS ENDÓCRINAS (EG-VEGF)

O Fator de crescimento vascular endotelial derivado de glândulas endócrinas (EG-VEGF) é membro de uma grande família de proteínas isoladas primeiramente no veneno de serpentes e na secreção da pele do sapo (JOUBERT; STRYDOM, 1980). Os quatro

[1] LEE, C. M.; KIM, E. M.; CHEONG, S. J.; KIM, D. W.; LIM, S. T.; SOHN, M. H.; JEONG, H. J. Targeted molecular imaging of VEGF receptors overexpressed in ischemic microvasculature using chitosan-DC101 conjugates. **Journal of Biomedical Materials Research - Part A**, 2009a. doi: 10.1002/jbm.a.32470. (No prelo)

primeiros resíduos conservados e idênticos em todas as proteínas deram o nome desta família AVIT (Proteínas de vertebrados ricas em cistinas, com diversas funções). Estas proteínas estão envolvidas em diversos processos fisiológicos, sendo a EG-VEGF descoberta em uma pesquisa sobre proteínas que estimulam a proliferação das células endoteliais do córtex da adrenal de bovinos (LECOUTER et al., 2001). Ao contrário do VEGF recombinante, o EG-VEGF só atua sobre as células endoteliais a partir de glândulas produtoras de esteróides, como o ovário, as células de Leydig dos testículos e córtex adrenal. Tanto VEGF como o EG-VEGF estimulam a angiogênese e aumentam a permeabilidade (fenestração) das células endoteliais, possivelmente de uma forma coordenada. O EG-VEGF pode, portanto, ser um exemplo de um fator angiogênico tecido-específico, contudo, a descrição da expressão do EG-VEGF em órgãos não endócrinos tem sido relatada (HOFFMAN et al., 2006; MORALES et al., 2008). Em contraste ao VEGF que induz a angiogênese em todos os órgãos testados (LECOUTER et al., 2002).

O EG-VEGF tem efeito direto sobre as células angiogênicas microvasculares do útero (UtMVEC-Myo) que expressam os seus receptores (PK-R1 e PK-R2) e modula a proliferação celular e aumento do número de células endoteliais. É sugerido que o EG-VEGF reforça a proliferação celular através da ativação da via MAPK, mas não através da via Akt (LEE et al., 2009b).

Os dois receptores descritos até o momento para o EG-VEGF (PK-R1 e PK-R2) são homólogos, ligados à proteína G, apresentam baixos níveis de mRNA durante as fases luteínicas inicial e média, mas apresentam aumento na fase da luteólise natural ou induzida. Altos níveis de mRNA para EG-VEGF também foram encontrados em folículos atrésicos. Este perfil de expressão do EG-VEGF é considerado oposto ao do fator angiogênico já melhor caracterizado VEGF (KISLIOUK et al., 2007).

A hipóxia regula a expressão gênica e protéica do EG-VEGF em células trofoblástica humanas cultivadas (HOFFMANN et al., 2006). Outros fatores como o hormônio luteinizante, a gonadotrofina coriônica humana e progesterona têm sido indicados como potenciais reguladores de sua expressão (FRASER et al., 2005).

Tanto o VEGF como o EG-VEGF até o presente momento não foram estudados no *A. australis.*

Métodos de estudos não invasivos tem se tornado cada vez mais importantes para o acúmulo de conhecimentos em espécies selvagens ou onde a coleta de materiais biológicos apresenta dificuldades técnicas ou bioéticas (WUDY et al., 2007). A possibilidade de propor e conduzir projetos e estudos morfofisiológicos em animais em óbito recente tem sido possível em muitas espécies de pinípedes, como para o Leão-marinho-norte-americano (*Eumatobia jubatus*) (BROWNE et al., 2004) e o Lobo-marinho-sulamericano (*A. australis*) (MACHADO, 2006).

3 HIPÓTESE

3 HIPÓTESE

A plasticidade dos órgãos genitais femininos e suas relações com o ambiente possibilitam o surgimento de especializações morfofuncionais.

3.1 MODELO HIPOTÉTICO GRÁFICO

De modo a demonstrar graficamente nossa hipótese e demonstrar a complexidade das influências ambientais na morfofisiologia da espécie elaboramos o Esquema 2 abaixo:

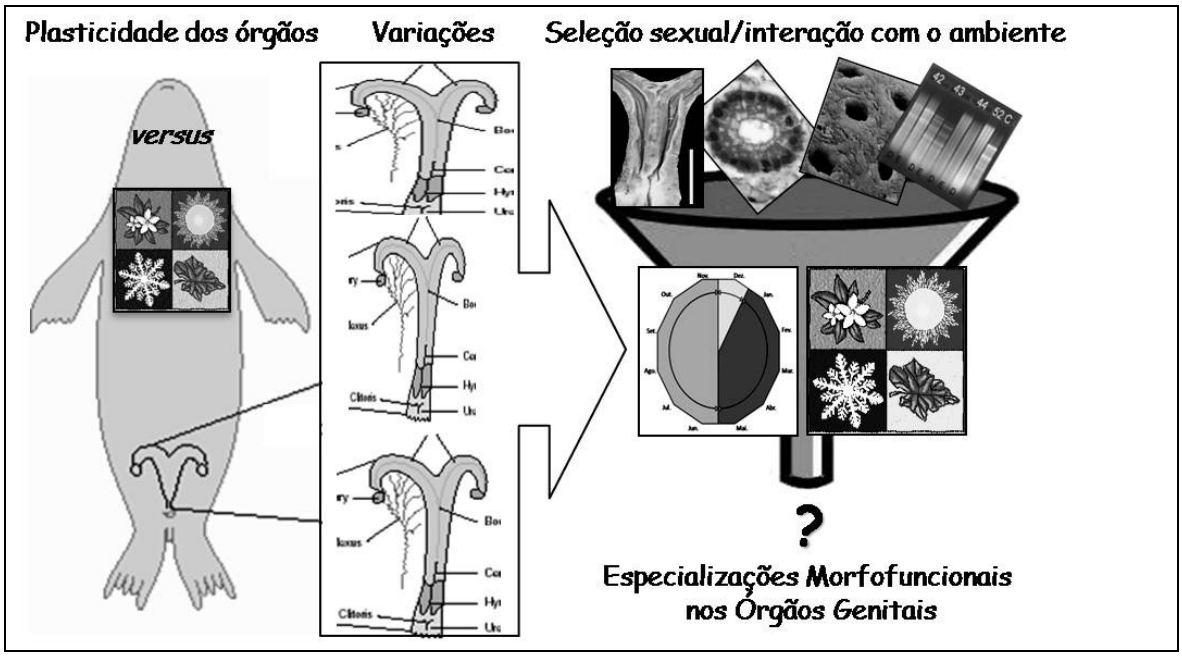

Esquema 2 – Modelo hipótético gráfico: a plasticidade dos órgãos genitais sob influência do ambiente determina o aparecimento de variações anatômicas entre os indíviduos. Sobre estas variações, em qualquer nível estrutural, age a seleção sexual que interage com o ambiente e determina a manutenção de especializações morfofuncionais identificáveis na espécie.

4 OBJETIVOS

4 OBJETIVOS

- ◊ Dissecar *A. australis* mortos por causas naturais identificando aspectos anatômicos dos órgãos genitais femininos, descrevê-los macroscopicamente e correlacioná-los a sua biologia reprodutiva.
- ◊ Descrever as principais artérias de cada órgão genital da fêmea do *A. australis*.
- ◊ Localizar por imunohistoquímica a expressão protéica e quantificar por PCR em tempo real a expressão do mRNA dos fatores de crescimento endoteliais VEGF e EG-VEGF no ovário e corno uterino do *A. australis,* durante a fase da diapausa.
- ◊ Relacionar os dados obtidos nos estudos anatômicos e moleculares a dados climatológicos históricos da área da colônia estudada.
- ◊ Aplicar, disponibilizar e avaliar metodologias de estudos em animais silvestres.

5 MATERIAIS E MÉTODOS

5 MATERIAIS E MÉTODOS

Por ser o Lobo-marinho-sul-americano *(A. australis)* uma espécie legalmente protegida, pelo grande número de animais mortos por causas naturais nas colônias reprodutivas do litoral do Uruguai e por motivos bioéticos, elegemos metodologias não invasivas de coleta de materiais. Os tecidos pesquisados são oriundos de animais em óbito recente coletados em expedições planejadas durante os anos 2006 e 2007. Demonstramos nesta seção, as metodologias finais aplicadas, realizadas após o manuseio laboratorial dos materiais e ajustes sucessivos.

5.1 ANIMAIS

Mediante convênio firmado em julho de 2005 entre a Faculdade de Medicina Veterinária da Universidade de São Paulo e a Organização Civil PROFAUMA, com autorização concedida pela Dirección Nacional de Recursos Acuáticos (DINARA) – Ministério da Agricultura e Ganaderia – Uruguai, fêmeas de *A. australis* de diferentes idades foram coletadas em óbito recente (anterior ao *rigor mortis*) por causas naturais (ataque de predadores, afogamentos, acidentes ou quedas das pedras onde habitam, disputas entre animais, etc) ou ações antrópicas (ferimentos por hélices de barcos, tiros de armas de fogo, contenção em redes de pesca, etc), na colônia reprodutiva de Cabo Polônio - Uruguai (34° 23' 60S / 53° 46' 60 W).

Durante os períodos de coleta eram realizadas diariamente saídas a campo as 4, 12 e 20 horas na praia La Calavela (aproximadamente 5 km de extensão) e encostas rochosas próximas ao farol de Cabo Polônio (aproximadamente 1,5 km), locais onde todos os animais foram coletados (Esquema 3). Assim o período máximo entre a chegada do animal moribundo ou em óbito recente à costa e sua coleta era em torno de 8 horas, quando o

animal estava no máximo em *rigor mortis.* Este foi o parâmetro de alterações *post morten* que determinou a utilização ou não do animal em nossos estudos.

Esquema 3 – Parque Nacional de Cabo Polônio. Regiões percorridas a cada 8 horas durante os períodos de coletas: Praia La Calavera (linha contínua – aprox. 5 Km), Encostas rochosas atrás do Farol (linha pontilhada - aprox.1 Km). ilhas onde existem colônias reprodutivas, são em número de 3: Isla Raza, Isla Encantada e Isla Esmeralda, onde habitam aproximadamente 150 mil *A. australis.*

Os dias em que percorremos o litoral da colônia estudada em busca de material estão apresentados no cronograma abaixo:



Os animais estudados foram identificados e medidos de acordo com o padrão proposto pelo IBAMA em seu Plano de Ação – Versão II de 2001 (Medidas Padrão de Pinípedes, IBAMA. 2001). Os mesmos foram dissecados, tendo sua cavidade abdominal aberta longitudinalmente na linha média. A aorta abdominal foi canulada e perfundida com solução fisiológica 0,9% à temperatura ambiente. A veia cava caudal foi aberta cranialmente à veia renal de modo a permitir a saída total do sangue retido no sistema vascular. Três animais jovens sofreram perfusão de Paraformaldeído 4% pela artéria carótida e posterior perfusão de látex para estudo da vascularização.

Cada órgão foi caracterizado *in situ* e retirado íntegro para avaliação macroscópica de sua morfologia, medido para melhor caracterização de cada órgão e futura comparação entre as espécies, fotografado e desenhado esquematicamente para registro dos resultados. As medições servirão genitais, Posteriormente, fragmentos de 0,5 cm^2 foram seccionados para identificação das características microscópicas dos órgãos genitais, a saber: ovários, tubas uterinas, útero, cérvix, vagina, vestíbulo, vulva e clitóris. Tais fragmentos foram então fixados por imersão em Solução de Paraformaldeído a 4% ou solução de Karnovsky modificada, descritas a seguir, e armazenados à temperatura de 4 – 8 ° C para posterior processamento.

5.2 OBTENÇÃO DE BLOCOS PARA MICROSCOPIA

Os fragmentos coletados dos órgãos genitais femininos do *A. australis* sofreram desidratação e diafanização, para posterior inclusão em Paraplast® (Leica/Germany) e confeccção de blocos retangulares com base de 3x4 cm.

5.3 MICROSCOPIA ÓPTICA

Amostras de cada região dos órgãos genitais femininos do *A. australis* emblocadas, foram cortadas em micrótomo na espessura de 5 µm. Foram confeccionadas lâminas histológicas com três cortes por lâmina. Cada lâmina foi seca em estufa 37° C, na posição horizontal, para melhor aderência dos cortes na lâmina. Após protocolo de desparafinização, as lâminas sofreram diferentes colorações:

a) Hematoxilina/Eosina - para caracterização microscópica.

b) Tricrômico de Masson - para diferenciar fibras musculares lisas de colágeno.

c) Aldeído Fucsina – para fibras elásticas.

d) Picrossírius com fundo Verde luz - para diferenciar fibras colágenas e realçar músculo estriado.

e) P.A.S – identificação de glicogênio, glicoproteínas em secreção glandular.

A montagem de todas as lâminas de cada coloração foi realizada com lamínula fixada com resina Enterlan® (Merck KgaA, Darmstadt, Germany).

Após a secagem (24 – 48 horas) as lâminas foram fotomicrografadas (Microscópio Olympus BX 60 acoplado a câmera digital Axio CAM HRc) e capturadas utilizando-se o software Zeiss KS 400.

5.4 MICROSCOPIA ELETRÔNICA DE VARREDURA

Fragmentos dos órgãos genitais femininos do *A. australis,* fixados em solução de Karnovsky modificada foram selecionados e sofreram uma bateria de tratamentos para posterior visualização em microscópio eletrônico de varredura, conforme indicado abaixo.

Desidratação em Ponto Crítico

Consiste na submersão do fragmento em CO_2 líquido sob alta pressão repetidas vezes até que toda a umidade do fragmento seja retirada, o que ocorre sob pressão em torno de 75 BAR (ponto crítico, Aparelho Balzers Union - CPD 020).

Montagem em suporte porta-amostra

Primeiramente preencheu-se toda a superfície do suporte com cola de carbono de modo a diminuir a refração. Após secagem e utilizando-se a mesma cola, fixou-se o fragmento numa posição em que a superfície que se desejava visualizar ficasse exposta.

Cobertura com metal condutor

Após a montagem, cada amostra sofreu cobertura com condutor e metalização com ouro (“sputtering” Emitech K 550).

A microscopia foi realizada em Microscópio Eletrônico de Varredura, Leo 435 VP (LEO Eletron Microscopy Ltda, Cambridge, UK).

5.5 MICROSCOPIA ELETRÔNICA DE TRANSMISSÃO (MET)

Para observação e descrição das células do epitélio da cripta ovariana, utilizamos material oriundo de animais fixados em solução de Karnovsky modificada conforme descrito na seção Anexos. Fragmentos de ovário foram refragmentados e sofreram protocolo para MET.

Após inclusão, os fragmentos foram identificados e armazenados em estufa a 37°C para secagem por 7 dias. Após a secagem os blocos de Araldite® (Araldite resin, grade 502, Polyscience, Inc. USA + DDSA, Polyscience, Inc. USA + DMP-30, Polyscience, Inc. USA). Após a secagem os blocos sofreram processamento de cortes semifinos, ultrafinos e visualização em microscópio eletrônico de transmissão (Modelo Morgagni 268, FEI, PHILLIPS).

5.6 ESTUDO DA VASCULARIZAÇÃO ARTERIAL DOS ÓRGÃOS GENITAIS FEMININOS

No intuito de estudarmos a vascularização arterial dos órgãos genitais femininos, três fêmeas *A. australis* jovens tiveram sua artéria carótida esquerda canulada por onde perfundimos solução fisiológica 0,9%, depois Paraformaldeído 4%, seguido de solução de látex (Látex: Industria e Comercio de Látex Altamira LTDA ¾ SP), adicionado a corante vermelho específico (Sulvinil Corante: BASF S.A. Divo de Tintas e Vernizes - S.B. Campo, SP). A perfusão de solução fisiológica 0,9% pela aorta abdominal de todos os outros animais estudados evidenciou o sistema arterial de seus órgãos genitais e permitiu a observação e esquematização dos vasos mais calibrosos e importantes desse sistema, enquanto os mesmos eram dissecados.

As artérias ovarianas, uterinas, vesicais, vaginais, vulvares, perineais e clitorianas foram fotografadas e desenhadas desde a sua origem e serão apresentadas a partir de um esquema que as contempla em sua extensão mais calibrosa e macroscopicamente relevante.

5.7 IMUNO-HISTOQUÍMICA (VEGF, EG-VEGF, KI67)

Animais jovens (oito) e adultos (quatro) tiveram seus ovários e cornos uterinos dissecados, seccionados e imediatamente fixados por imersão em Paraformaldeído 4% tamponado em pH 7,2. Após a fixação, os fragmentos foram lavados com tampão fosfato (PBS).

Cada fragmento foi então emblocado em Paraplast® e posteriormente cortado em micrótomo. Utilizamos secções de 3 μm em lâminas tratadas com 3-aminopropiltrietoxi-silano (APES).

Após o corte, as lâminas foram acondicionadas horizontalmente em estufa a 37°C, por 24 horas e então armazenadas em geladeira (4 a 8 °C) até o processamento.

Para localização celular/tecidual das proteínas VEGF, EG-VEGF e Ki67 foi utilizado o método de peroxidase indireta, utilizando-se os seguintes anticorpos descritos na Tabela 1:

Tabela 1 – Relação dos anticorpos utilizados nas reações de imuno-histoquímica.

Anticorpo	**Clone (Isotipo)**	**Hospedeiro**	**Diluição**	**Fornecedor(Cat.)**
VEGF	VEGF A20 - Policlonal	Coelho	1:400	Santa Cruz® (SC - 152)
EG-VEGF	Policlonal (peptídeo J0605601K)	Coelho	1:3000	Invitrogen®
Ki67	MB67 - Monoclonal	Camundongo	1:10	BioSource® (AHF0342)

Para melhor padronização dos resultados optamos por utilizar kits comerciais no bloqueio da peroxidase endógena, utilização do anticorpo secundário, solução amplificadora (estreptovidina HRP) e cromógeno Kit DAB (DAKO K0679). O bloqueio de proteínas (caseína) era realizado pelo Kit DAKO X0909 (Dako North America, Inc., 6392 Via Real, Carpinteria, CA).

A montagem de todas as lâminas foi realizada com lamínula fixada com resina Enterlan® (Merck KgaA, Darmstadt, Alemanha).

Após a secagem (24 – 48 horas) as lâminas foram fotomicrografadas (Microscópio Olympus BX 60 acoplado a câmera digital Axio CAM HRc) e capturadas utilizando-se o software Zeiss KS 400.

5.8 ENSAIOS COM RNA DOS CORNOS UTERINOS

Fragmentos dos cornos uterinos de fêmeas jovens (n=1) e adultas (n=3), fixados em nitrogênio líquido foram submetidos a protocolos de extração de RNA (Trizol® TRIZOL LS REAGENT, Invitrogen Corporation, Carlsbad, USA), análise quantitativa desse RNA em espectrofotômetro (BioPhotometer®, Eppendorf AG, Alemanha), análise qualitativa em gel de agarose 1% (SeaKem® LE Agarose, cat. 50001, Lonza Group Ltd, Switzerland), transcrição reversa para cDNA em termociclador (Mastercycler Personal ®, Eppendorf AG, Alemanha), amplificação e quantificação do gene VEGF em PCR em Tempo Real (ABIPrism® 7500 (Applied Biosystems, Foster, USA).

5.8.1 Extração do RNA Total

Os tecidos foram retirados do nitrogênio líquido, pesados em amostras de 80 mg. Cada amostra recebeu 1 ml de Trizol® (TRIZOL LS REAGENT, n.cat. 15596-026, Invitrogen Corporation, Carlsbad, CA) e foi homogeneizada em aparelho Polytron (Ultra Turrax T-25). Após a homogeneização as amostras foram centrifugadas por 15 minutos a 11.000 rpm, seguidas da adição de 0,2 ml de clorofórmio seguida de nova centrifugação por 15 minutos, 11.000 rpm a 4°C. Pela separação por densidade o RNA extraído foi transferido para novos tubos identificados que receberam 1 ml de isopropanol. As amostras foram novamente centrifugadas a 11.000 rpm a 4°C por 10 minutos. O sobrenadante foi descartado e o precipitado (RNA-Total) solubilizado em 1 ml de álcool 75% diluído em água DEPC. Uma nova centrifugação foi realizada por 5 minutos, 7.500 rpm a 4°C e o excesso de álcool retirado com auxílio de uma ponteira estéril e o precipitado (RNA Total) solubilizado em 20µl de água tratada com DEPC.

5.8.2 Quantificação do RNA Total

Para a quantificação do RNA total, as amostras foram diluídas na proporção 1:5 (40 µl de H_2O DEPC e 10 µl de RNA total). As amostras foram homogeneizadas e quantificadas em Espectrofotômetro (BioPhotometer®, Eppendorf AG, Alemanha); as leituras feitas em 230/260 nm, 260/280 nm, 320nm A concentração do RNA foi calculada a partir da premissa de que 40 mg de RNA equivale a 1 OD (densidade óptica).

5.8.3 Avaliação qualitativa do RNA total

A avaliação da integridade do RNA foi realizada por eletroforese em gel de agarose a 1% (SeaKem® LE Agarose, cat. 50001, Lonza Group Ltd, Suiça) com corante Loading Dye (10x RNA Loading Dye Solution, FERMENTAS UAB, Lituania). Soluções de 10 µl de RNA total, 1 µl de corante Loading Dye e 2 µl de H_2O DEPC foram preparadas e aplicadas com micropipetador no gel de agarose submerso em tampão TBE 1x (Tris Borato e EDTA) em cuba de eletroforese (corrente elétrica 80V, 60 minutos). Este procedimento foi realizado em duplicata.

Os géis de eletroforese foram visualizados e fotografados em luz ultravioleta (100W).

5.8.4 Transcrição Reversa do RNA em cDNA

Antes da transcrição reversa, as amostras de DNA foram tratadas conforme instruções do protocolo DNase I Amplification Grade (Invitrogen®, Carlsband, USA). A partir dos resultados quantitativos do espectrofotômetro ajustou-se o volume da solução de RNA de cada amostra, de modo que a cada exato 1 µl de RNA total fosse adicionado: 1µl de tampão DNAse, 1µl de DNAse I (unidade/ µl) e água "RNAse free" (água MiliQ autoclavada) suficiente para completar 9 µl de solução final (Mix 1). Esta solução foi homogeneizada em vórtex e incubada à temperatura ambiente por 15 minutos, quando foi acrescida de 1 µl EDTA (25mM) por amostra e incubada por 10 minutos a 65°C em termociclador (Mastercycler Personal ®, Eppendorf AG, Alemanha).

Durante esse período preparou-se uma solução contendo 1 µl de dNTP + 1 µl Oligo DT/amostra (Mix 2), que, posteriormente, foi adicionada a cada amostra, homogeneizada e incubada por 5 minutos a 65° C em termociclador.

Para a reação de transcrição reversa (RT), foi utilizado o "Kit SuperScript III (Invitrogen®, Carlsband, USA) preparando-se uma solução contendo 4 µl de tampão 5x PCR, 1 µl de DTT(0,1M), 1 µl de H_2O, 1 µl de "RNAse OUT Inhibitor"(40Unidades/ µl), 1µl (200U) de SuperScript III (transcriptase reversa) para cada amostra a ser transcrita (Mix 3). Finalmente, esta solução (8 µl - MIX 3) foi adicionada a cada tubo. Cada amostra foi então homogeneizada e iniciou-se a incubação em termociclador, primeiramente a 37° C por 50 minutos, depois a 70° por 15 minutos e finalmente a 4 ° C por 2 minutos. O cDNA transcrito foi armazenado a –20°C até o momento da amplificação dos genes alvo pela técnica de PCR em tempo real.

5.8.5 Ensaios de amplificação e quantificação do RNA do gene VEGF por PCR em tempo real

Alíquotas do cDNA dos cornos uterinos direito e esquerdo de animais jovens e adultos foram amplificados por PCR em Tempo Real (Real Time PCR) em aparelho termociclador acoplado a uma câmera CCD (ABIPrism® 7500 (Applied Biosystems, Foster, USA), no intuito de quantificarmos a expressão do gene vasculogênico VEGF (alvo) e do gene constitutivo GAPDH (controle) nestes tecidos.

Utilizamos a sonda hidrolizada TaqMan® (Applied Biosystems, Foster, USA) como sistema de detecção das amplificações. As especificações dos primes e sondas utilizados estão listadas na Tabela 2.

Tabela 2 - Seqüência dos oligonucleotídeos iniciadores utilizados para a amplificação do GAPDH e VEGF, **S=** sense e **A =** anti-sense.

Gene Alvo	**N. da sequencia GeneBank**	**Primers**	**Tamanho do amplicom**
VEGF SONDA	**AF- 133248**	**S** GCCCACTGAGGAGTTCAACAT **A** GCTGGCCTTGATGAGGTTTGAT CACCATGCAGATTATG	**60**
GAPDH SONDA	**AB-098985**	**S** GCG ATA CTC ACT CTT CTA CTT TCG A **A** TCG TAC CAG GAA ATG AGC TTG AC TCCCTCCGATGCCTGCTTCACTACCTT	**74**

Utilizamos 20 µl (12,5 ml tampão, 1,5 ml primer sense, 1,5 ml primer anti-sense, 3,5 ml água miliQ® autoclavada) de cada mistura por poço da placa de PCR em Tempo Real e adicionamos 5 µl de cDNA de cada amostra a ser amplificada e quantificada, num total de 25 µl por poço. Todas as amostras foram testadas em duplicata.

O cálculo da eficiência para os genes alvo foi feito através do programa "LinRegPCR" (Ramakers et al., 2003). Para isso, consideramos a eficiência média com base na curva de amplificação individual de cada amostra. O cálculo da eficiência para GAPDH foi feito pela fórmula **E= 10 (-1/slope)**, na qual E= eficiência e slope = valor obtido a partir da curva padrão gerada pelo aparelho ABI 7500**.**

O cálculo da quantificação relativa dos genes-alvo foi feito através da formula de Pfaffl (2001):

$$R = \frac{(E_{target})^{\Delta CP_{target}(\text{controle} - \text{amostra})}}{(E_{ref})^{\Delta CP_{ref}(\text{controle} - \text{amostra})}}$$

R(ratio) = expressão relativa do gene alvo

E_{target} = eficácia de amplificação do gene alvo

E_{ref} = eficácia de amplificação do gene de referência

$^{\Delta CP}{}_{target}$ = desvio do CP do controle- amostra do gene alvo transcrito

$^{\Delta CP}{}_{ref}$= desvio do CP do controle – amostra do gene controle transcrito

5.9 DADOS AMBIENTAIS

Foram utilizados dados levantados pela Dirección Nacional de Meteorología – DIMET - Uruguay oriundos da Estação Metereológica do Estado de Rocha – UY, estação mais próxima da área de coleta. A partir dos dados climatológicos mensais, estabelecemos relações com os resultados obtidos nos estudos anatômicos e funcionais.

Realizamos a comparação dos fatores climáticos estudados com as fases de diapausa e gestação. Aplicamos o teste estatístico *t-Student* e consideramos o nível de significância de 5%. Após a comparação entre as fases, realizamos a distribuição dos dados entre os meses do ano com a utilização simultânea das linhas de tendência de cada uma das fases fisiológicas reprodutivas.

6 RESULTADOS

6. RESULTADOS

Os resultados serão apresentados obedecendo ao sentido crânio-caudal dos órgãos genitais femininos a partir dos dados morfológicos obtidos pela macroscopia, histologia, e microscopia eletrônica, até os dados provenientes de estudos moleculares. Serão detalhadas as estruturas e enfatizados os dados que demonstraram interação da morfologia descrita com o ciclo reprodutivo e a ecofisiologia estacional.

6.1 ANIMAIS

Formas não invasivas foram eleitas como metodologia de coleta de tecidos. Após o total de 120 dias de caminhadas pela costa mais próxima às colônias, foram obtidas 21 fêmeas *Arctocephalus australis* (Figura 1A) aptas a serem estudadas, apresentadas na Tabela 3.

Tabela 3 – Fêmeas coletadas em óbito por causas naturais durante o período de 15/02 a 15/03 e 15/05 a 15/06 de 2007no litoral de Cabo Polônio – UY*

Animais coletados		**Fixação dos tecidos e finalidades**		
Fêmeas†	**Nº de dissecações**	**N_2 líquido: RNAs**	**Paraformol 4%: IHQ e Microscopia Ótica**	**Karnovsky: MET/MEV**
Jovens	12	2	8	6
Adultas em diapausa	4	4	4	4
Adultas prenhes	2	_	2	_
Adultas macroscopia	3	_	_	_
Total de fêmeas estudadas	21	6	14	10

*Convênio FMVZ/USP – PROFAUMA /DINARA – Uy. Licenças CITES 000735 e 000975. † Jovens: ≤ 2 anos; Adultas: >2 anos.

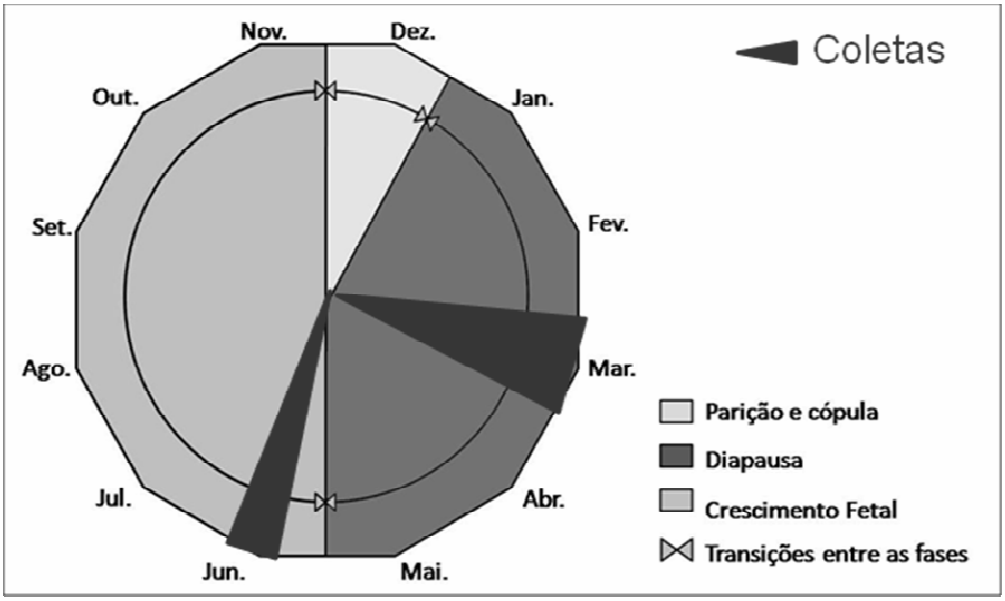

Esquema 3 – Fases reprodutivas onde ocorreram coletas de fêmeas viáveis aos estudos propostos.

6.2 MORFOLOGIA – MACROSCÓPICA, MICROSCÓPICA E ULTRAESTRUTURAL

Os achados morfológicos, de um modo geral, apresentam características descritas pela primeira vez para a espécie. O sistema reprodutor feminino do *A. australis* é composto por órgãos internos constituídos por um par de ovários; um par de tubas uterinas; útero bicórneo; vagina;vestíbulo e órgão externo, a vulva (Figura 1B). Cada um destes órgãos será descrito de acordo com a NOMINA ANATOMICA VETERINARIA – Fith Edition (2005) e NOMINA HISTOLOGICA – Revised Second Edition, *da Associação Mundial de Anatomistas Veterinários* (WAVA) de 2004.

6.2.1 Ovários

Apresentam-se caudalmente aos rins, envoltos por uma espessa bolsa de tecido seroso (mesovário) contínuo à cápsula renal fibrosa, que o sustenta cranialmente. Caudalmente está preso ao corno uterino pelo ligamento próprio do ovário. Possui forma ovóide desde a idade jovem, contudo ocorre uma acentuada diferença de forma entre o ovário que contém e o que não contém o corpo lúteo (CL), sendo o primeiro mais alongado. Esta diferença é devida à localização do CL totalmente no córtex ovariano (Figura 1C). Nos animais dissecados, que foram coletados a partir da sexta semana pós-parto não se visualiza cicatriz de corpo albicans ou corpo lúteo em regressão (Figura 1D). Macroscopicamente observamos intensa vascularização por vasos de grande calibre na região periférica dos ovários.

Histologicamente, o ovário é composto por uma espessa túnica albugìnea revestida por um epitélio cúbico simples. A maioria das células germinativas encontra-se na periferia do órgão e são sustentadas por um estroma abundante, rico em diferentes tipos celulares,

fibras colágenas e vasos sanguíneos. É evidente a presença de um hilo ovariano por onde a vascularização e inervação atingem o interior do órgão (Figura 2A). O ovário do A. australis não apresenta, morfologicamente, nenhuma região específica para ovulação, contudo, estruturas tubulares revestidas por epitélio, situadas subepiteliais ovarianas e internas à túnica albugínea, tornam a túnica albugínea quase fenestrada em alguns pontos (Figura 2B).

No parênquima ovariano encontramos características marcantes, como a presença de células luteínicas, sugerindo diferentes tamanhos (Figura 2C). Este fato também pode ser confirmado pela MEV (Figura 2D). Os diferentes tamanhos de células luteínicas encontram-se, aleatoriamente, dispersos pelo CL. No ovário, contralateral ao ovário com CL em diapausa, há poucos folículos primários enquanto folículos secundários e corpo albicans estão ausentes a partir da sexta semana (Figura 2E). Nos animais jovens folículos secundários com dois oócitos podem ser visualizados em ambos os ovários (Figura 2F).

6.2.2 Criptas Ovarianas

Estruturas cilíndricas, denominadas criptas ovarianas, partem da porção mais interna da túnica albugínea e dispersam-se por todo o parênquima ovariano (Figura 3A). São constituídas por túbulos de fibroblastos, colágeno (Figura 3B) e fibras elásticas (Figura 3C). As criptas possuem lúmen de calibre variável, revestido por epitélio diferenciado que apresenta dois tipos celulares justapostos, com pequena quantidade de matriz extracelular. Um tipo de tamanho menor e restrito à camada epitelial mais profunda, próximo à membrana basal e, outro tipo, de tamanho maior, com núcleo alongado, próximo ao lúmen da cripta (Figura 3D). Não é rara a visualização de folículos primordiais dentro destas estruturas (Figura 3E). O epitélio germinativo externo do ovário apresenta morfologia semelhante à morfologia do epitélio de revestimento interno da cripta ovariana (Figura 3F).

Na MEV evidenciamos a existência de um lúmen intratubular (Figura 3G), a presença de um epitélio com dois tipos celulares (Figura 3H) e morfologia diferenciada quando comparada à estrutura típica da túnica albugínea (Figura 3I).

Na MET evidencia a diferenciação de dois tipos celulares no epitélio da cripta ovariana (Figura 3J). Observamos a existência de um tipo celular de citoplasma abundante e núcleo arredondado e um tipo celular com o citoplasma menos evidente e núcleo irregular com visualização da eucromatina mais escura (Figura 3K). O primeiro tipo parece ser mais numeroso. As junções entre estes dois tipos celulares são do tipo desmossomas e prolongamentos citoplasmáticos (Figura 3L).

6.2.3 Tubas Uterinas

As tubas uterinas estão envoltas por uma espessa túnica serosa que as mantém firmemente próximas aos ovários. A tuba uterina do *A. australis* é composta por infundíbulo com fímbrias, ampola e ístmo que possui uma porção envolvida pelo corno uterino (parte uterina do ístmo). Apresentam sinuosidades por todo seu trajeto desde o ovário até sua chegada no corno uterino (Figura 4A). As fímbrias do infundíbulo apresentam uma especialização em formato reticular em fêmeas jovens e adultas. Estas estruturas, pentagonais (em forma de favo de mel), diminuem de diâmetro à medida que se aproximam do óstio abdominal da tuba uterina (Figuras 4B e 4C). O óstio uterino da tuba encontra-se na parte cranial do corno uterino e é protegido por bordas livres, revestidas por mucosa (figura 4D).

Histologicamente as fímbrias do infundíbulo, estruturas pentagonais, são compostas por uma camada de epitélio cúbico simples (Figura 4E) envolto por um tecido conjuntivo frouxo, rico em fibras colágenas (Figura 4F). A partir do óstio abdominal, a tuba apresenta as camadas adventícia, muscular e mucosa, bem definidas. Na camada adventícia observa-se grande quantidade de vasos sanguíneos. Protegida pela camada adventícia encontra-se uma camada muscular composta por fibras de músculo liso longitudinal e fibras de músculo liso transverso (circular), sendo esta última mais interna. A camada muscular aumenta de calibre desde o infundíbulo até o istmo (Figuras 4G, 4H e 4I).A camada mucosa apresenta inúmeras dobras longitudinais, que determinam um lúmen bastante pregueado principalmente na região do infundíbulo e ampola, sendo quase ausentes na

região mais próxima do corno uterino (Figuras 4G, 4H e 4I). A camada mucosa é revestida por epitélio colunar simples, composto por dois tipos celulares: células alongadas (superficiais) e células arredondadas (profundas) (Figura 5A). Fibras colágenas constituem o tecido conjuntivo frouxo da camada subepitelial (Figura 5B).

Na MEV, observamos a proximidade das fímbrias do infundíbulo da tuba e os folículos situados no córtex ovariano, internamente à túnica albugínea (Figura 5C). Observamos a grande irrigação na região de tecido conjuntivo da túnica adventícia e inserção das fimbrias na região do infundíbulo da tuba uterina (Figura 5D). Esta técnica também evidencia o pregueamento acentuado da superfície epitelial destas fímbrias (Figura 5E). Em grande aumento, a MEV revela a morfologia pentagonal da superfície formada pelo ápice das junções intercelulares do epitélio das fímbrias desprovido de estereocílios, semelhante à morfologia macroscópica da mesma região (Figura 5F).

6.2.4 Útero

Classificado como útero bicórneo, é dividido em cornos, corpo e cérvix uterina, localizado na porção caudodorsal da cavidade abdominal. É sustentado por um espesso ligamento redondo uterino situado na margem mesométrica, próximo à porção mais cranial de cada corno uterino. O ligamento redondo do útero se insere na região dorsal da cavidade peritoneal (Figura 5G) caudalmente aos rins, onde se inserem também os ligamentos redondos da bexiga. O útero no *A.australis* apresenta externamente morfologia compatível com o da maioria de outros carnívoros, entretanto, a observação da macroscopia interna e microscopia permite evidenciar estruturas anatômicas relevantes à caracterização da espécie. Estas características serão aqui descritas.

6.2.5 Cornos uterinos

Os cornos uterinos do *A. australis* possuem uma borda livre e outra ligada ao mesométrio. O ligamento intercornual apresenta-se pequeno e pouco evidente. Externamente, os cornos são tubos simétricos, alongados e com paredes espessas. A vascularização é abundante pela margem mesometrial em toda sua extensão. Nos animais prenhes estudados, a porção dilatada preenchida com o feto e membranas fetais, encontra-se na metade cranial do corno uterino (Figura 5Ha). Nos animais adultos, em diapausa, ambos os cornos uterinos apresentam sinuosidades desde a porção cranial até o corpo do útero (Figura 5Hb). Nos animais jovens os cornos uterinos não apresentam sinuosidades (Figura 5Hc). À dissecação, num corte coronal do útero, retirando-se a superfície dorsal deste órgão, observa-se acentuado pregueamento longitudinal em toda a extensão da mucosa uterina (Figura 6A). Estas pregas endometriais são evidentes desde a idade jovem, mas tornam-se mais pronunciadas na idade adulta, o que se reflete num diâmetro menor do lúmen uterino nestas fêmeas (Figura 6B e 6C).

Microscopicamente, o corno uterino apresenta externamente uma túnica serosa que reveste as camadas adventícia (perimétrio), muscular (miométrio) e mucosa com inúmeras glândulas uterinas (endométrio) (Figura 6D). O perimétrio é constituído por tecido conjuntivo frouxo, rico em fibras colágenas, onde se encontram vasos e nervos calibrosos (Figura 6E). O miométrio é constituído por feixes de músculo liso dispostos no sentido longitudinal, internamente ao perimétrio, e no sentido transverso, mais próximo ao endométrio. As artérias arqueadas, que se orientam transversalmente aos feixes musculares, e os nervos atravessam estas camadas musculares para atingirem o endométrio (Figura 6F). O endométrio é a espessa camada adluminal do útero, constituída principalmente por fibras colágenas, que envolvem as glândulas uterinas de morfologia compatível com o inicio da fase secretora, apresentando pequena quantidade de secreção glicoprotéica em seu lúmen (Figura 6G). O endométrio está revestido por epitélio simples colunar (Figura 6H).

O endométrio está dividido em duas camadas: a) camada basal – adjacente ao miométrio e constituída por tecido conjuntivo denso, porção inicial das glândulas uterinas, veias e artérias retas, originadas das artérias arqueadas que circundam externamente o miométrio; b) camada superficial - constituída por tecido conjuntivo frouxo, veias, artérias espirais, porção final e desembocadura das glândulas uterinas (Figura 7A).

As glândulas uterinas, ao corte histológico, se destacam no endométrio por apresentarem uma característica basófila em relação ao tecido conjuntivo que as envolvem que é essencialmente acidófilo em todos animais estudados (Figuras 7A e 7B). Observam-se diferenças entre a distribuição e morfologia das glândulas uterinas entre a idade jovem e adulta. Nos jovens, as glândulas uterinas se concentram principalmente na camada basal do endométrio (Figura 7A) e nos adultos elas se distribuem uniformemente pelas camadas do endométrio (Figura 7B). Nos jovens, as glândulas uterinas possuem epitélio com reduzido número de células poliédricas e lúmen de pequeno diâmetro (Figura 7C). Nos adultos possuem epitélio simples de células colunares justapostas e lúmen de maior diâmetro que nos jovens (Figura 7D).

Numa vista lateral, em um corte transversal à chegada das glândulas no lúmen uterino, envolvidas por tecido conjuntivo rico em vasos envoltos por fibras colágenas, visualiza-se uma abertura que se projeta ao lúmen e apresenta diâmetro semelhante ao diâmetro glandular na sua porção final (Figura 7E), caracterizando a abertura de uma glândula. Na MEV, numa vista superficial do lúmen uterino, observam-se as aberturas glandulares como orifícios arredondados difusos por toda a superfície uterina (Figura 7F).

6.2.6 Papilas Uterinas

O grande pregueamento longitudinal da superfície endometrial, em determinadas regiões do lúmen uterino, é substituído por estruturas superficiais de mucosa, que se projetam isoladamente ao lúmen na forma de papilas. Regiões papilares, diferenciando-se das pregas endometriais longitudinais, estão presentes em todas as quatro fêmeas dissecadas durante o período de diapausa. Regiões, nas quais pregas longitudinais uterinas

dão lugar às papilas, são visíveis principalmente na porção cranial dos cornos uterinos destas fêmeas (Figura 7G). Não se visualizaram papilas no útero de animais jovens.

Histologicamente a papila uterina é uma projeção do endométrio, recoberta com epitélio cúbico simples, que apresenta características comuns ao endométrio, como a presença de aberturas das glândulas uterinas em toda sua superfície epitelial, a composição tecidual principalmente por fibras de colágeno. Contudo, diferenciações entre as papilas e o endométrio pregueado da espécie também podem ser identificadas, como o arranjo das fibras colágenas que a compõe, e regiões musculares e glandulares diferenciadas (Figura 8A). A papila uterina é constituída pelo mesmo tecido conjuntivo frouxo que compõe a camada superficial endometrial (Figura 8B). Visualiza-se uma delgada região muscular no local de inserção da papila ao nível do endométrio (Figura 8C). Papilas uterinas possuem uma porção glandular central (Figura 8D), envolta por fibras colágenas em arranjo diferenciado. Encontramos a presença de um acúmulo de secreção glandular na região central da papila, presente em grande número de cortes seriados (Figura 8E). Esta secreção é glandular e apresenta-se positiva ao Reativo de Schiff (P.A.S), sendo caracterizada como de composição glicogênica e glicoprotéica (Figura 8F).

6.2.7 Região de implantação

Nas duas fêmeas coletadas durante o período pós-implantação, os cornos gravídicos, um esquerdo e outro direito, apresentaram a região de implantação na porção cranial do corno uterino. Na dissecação, observamos uma diferença morfológica relevante na região endometrial da cinta placentária, em relação às demais regiões do mesmo corno. Nesta região ocorre a permanência das pregas e papilas endometriais, ao contrário das regiões adjacentes, tanto cranial quanto caudalmente, que possuem o endométrio totalmente desprovido de pregueamentos (Figura 8G a, b, c).

6.2.8 Corpo do útero e véu uterino

Externamente, o corpo do útero representa a região imediatamente caudal à união do corno uterino esquerdo ao corno uterino direito e apresenta comprimento relativamente comum aos demais carnívoros. Entretanto, à secção coronal, retirando-se a superfície dorsal desta porção uterina, encontramos um grande véu uterino entre as regiões distais dos cornos uterinos. O véu uterino é proeminente nesta espécie e divide o corpo uterino até bem próximo à região cervical de todos os animais estudados. Levando-se em consideração a extensão caudal do véu uterino dentro do útero do *A. australis,* podemos considerar que o corpo uterino desta espécie é quase ausente.. Este último representa apenas uma pequena região de comprimento variável, cranial ao óstio uterino interno, em todas as idades estudadas (Figura 9A e 9B).

Histologicamente, o corpo do útero apresenta uma extensão dos cornos uterinos, separados pelo véu uterino (Figura 9C), constituído por numerosos vasos e nervos calibrosos, envoltos por um tecido conjuntivo denso não modelado, composto por fibras colágenas (Figura 9D). Na região do corpo do útero, a túnica adventícia é espessa e diferenciada. Logo abaixo da lâmina serosa, fazendo parte do perimétrio, encontra-se uma camada muscular, constituída por feixes de músculo liso divididos em uma porção externa (feixes dispostos longitudinalmente), e uma porção interna (feixes dispostos transversalmente ao comprimento do corpo uterino, figura 9E). Nesta região os cornos uterinos apresentam as mesmas estruturas que nas regiões craniais ao corpo do útero, sendo encontrados miométrio típico e endométrio com glândulas uterinas (Figura 9F) e epitélio simples colunar (Figura 9G).

6.2.9 Cérvix uterina

A cérvix é a porção mais caudal do útero que conecta a cavidade uterina à vagina. Apresenta-se como uma região circular, possui pregas longitudinais que se seguem ao pregueamento do corpo uterino. É uma estrutura tubular divida em: a) porção pré-vaginal: estende-se desde o óstio uterino interno, caudal ao corpo uterino, até o óstio uterino externo, na região cranial da vagina; b) porção vaginal - representada pela porção externa da cérvix uterina que ocupa a porção cranial da vagina (Figura 10A).

Nesta região as pregas cervicais fazem do óstio uretral externo uma estrutura firmemente fechada, que ocluia entrada do útero nos animais em diapausa e prenhes. Em todos os animais estudados a porção vaginal da cérvix constitui uma pronunciada projeção caudal, em direção à cavidade vaginal, o que determina um extenso canal cervical e um fórnix vaginal profundo (Figura 10B). A porção vaginal da cérvix apresenta um ângulo reto em relação ao plano horizontal, o óstio uterino externo não possui direcionamento dorsal ou ventral ao eixo da cavidade vaginal.

Histologicamente, a cérvix uterina apresenta variações em relação às outras regiões do útero. Possui fibras musculares escassas, grande quantidade de fibras colágenas em seu tecido conjuntivo e lúmen pregueado (Figura 10C). Cada porção da cérvix uterina possui epitélio diferenciado, sendo a porção pré-vaginal recoberta por epitélio simples colunar, apresentando glândulas cervicais produtoras de muco (Figura 10D) e a porção vaginal recoberta por epitélio cúbico estratificado rico em vasos (Figura 10E).

À MEV observamos a pronunciada projeção da porção vaginal da cérvix uterina desde a idade jovem (Figura 10F). Esta técnica demonstra com grande definição a diferença da superfície de cada uma das porções da cérvix uterina. A porção pré-vaginal apresenta revestimento mucoso com superfície de rugosidade e ápice celular arredondado, com característica de epitélio simples colunar (Figura 10G). A porção vaginal apresenta revestimento plano, com morfologia e descamação característica de epitélio pavimentoso estratificado (Figura 10H).

6.2.10 Vagina

A vagina é um órgão tubular que possui uma pequena parte cranial externa à cavidade pélvica. Está dorsalmente relacionada com o reto, separada por uma profunda escavação retogenital e ventralmente relacionada à vesícula urinária e uretra, separada pela escavação vesicogenital. Lateralmente está em íntimo contato com as paredes da cavidade pélvica. A cavidade pélvica na fêmea *A. australis* é bastante curta . Externamente, o útero e a vagina aparecem como órgãos contínuos, envoltos pela mesma túnica serosa. A partir de sua entrada na cavidade pélvica está envolta por uma espessa camada de tecido conjuntivo, rico plexo vascular e quantidade variável de gordura. Após a dissecação da cavidade pélvica, secção sagital e abertura da superfície dorsal da vagina, observa-se o abundante pregueamento de seu lúmen . Numerosas pregas longitudinais são encontradas desde a região do fórnix até o hímen (Figura 11A).

A vagina é um órgão de pequena extensão em todos os animais estudados. Apresenta, nas fêmeas adultas, comprimento entre 4,4 – 6,85 cm o que representa em média 4,17 % do comprimento total do animal (168 – 110 cm) (Tabela 4). Sua região mais cranial, o fórnix vaginal, é um profundo recesso anular formado pela projeção intra-vaginal da cérvix uterina e a parede vaginal. A porção mais caudal da vagina, o óstio vaginal, em todas as idades estudadas é ocluído por eminentes pregas hímenais, que a separa com evidente diferenciação da estrutura que a segue caudalmente, o vestíbulo vaginal (Figura 11B).

Histologicamente, a vagina está coberta por uma túnica serosa e uma tela subserosa apenas na sua porção peritoneal, Contudo, apresenta em toda sua extensão uma espessa camada adventícia de tecido conjuntivo denso, rica em vasos e nervos calibrosos (Figura 11C).

Tabela 4 – Comprimento vaginal (Cva) e comprimento do vestíbulo da vagina (Cve) em relação (%) ao comprimento total (CT) de fêmeas adultas

Fêmeas adultas	**CT**	**Cva**	**Cva/CT (%)**	**Cve**	**Cve/CT (%)**
1	168	6,85	4,07	3,28	1,95
2	138	5,6	4,05	3,12	2,26
3	119	4,75	3,99	2,9	2,44
4	110	4,4	4	2,8	2,54
5	135	6,5	4,81	3,2	2,37
6	115	5	4,35	3	2,61
7	153	6,3	4,12	3,16	2,06
8	146	6,1	4,18	3,1	2,12
9	121	4,8	3,97	2,9	2,4
Média	133,89	5,59	4,17	3,05	2,31
Desvpad	19,39	0,881	0,27	0,16	0,22

Internamente à camada adventícia encontramos uma espessa camada muscular composta por fibras de músculo liso dispostas longitudinalmente na sua porção externa e transversalmente na sua porção interna, permeadas por abundante tecido frouxo. Camada mucosa de tecido conjuntivo frouxo, entremeado com feixes musculares e numerosas fibras elásticas na região da lâmina própria submuscular e na região subepitelial é composta por tecido conjuntivo denso formado principalmente por colágeno (Figura 11D). A camada mucosa da vagina é composta pelo tecido conjuntivo altamente vascularizado das pregas vaginais longitudinais, que determinam um lúmen bastante irregular (Figura 11E). A mucosa revestida por epitélio pavimentoso estratificado não queratinizado, com ausência de glândulas em toda a extensão da vagina (Figura 11F).

A MEV revela o pregueamento diferencial desta região (Figura 11F), assim como destaca o nível de descamação do epitélio vaginal adulto (Figura 11G).

6.2.11 Vestíbulo da Vagina

O vestíbulo é um órgão tubular na porção posterior da vagina, responsável por conduzir a urina e o feto diretamente ao meio externo. É revestido por grandes pregas longitudinais que se estendem até a vulva, com certo grau de pigmentação, principalmente em sua região ventral (Figura 11A). Está limitado cranialmente pelas pregas transversais do hímen e por um proeminente tubérculo uretral, que cobre dorsalmente o óstio uretral externo. Laterais ao óstio uretral externo visualizamos as aberturas das glândulas para-uretrais do vestíbulo (Figura 12A). No *A.australis* o vestíbulo é pequeno e possui de 2,8 – 3,28 cm de comprimento nos animais estudados, o que representa em torno de 2,3 % do comprimento total (Tabela 4).

Histologicamente, o vestíbulo apresenta um lúmen pregueado e uma abundante camada mucosa (Figura 12B). O tecido conjuntivo é altamente vascularizado e rico em fibras colágenas (Figura 12C). A camada muscular situa-se profundamente em relação ao epitélio, abaixo da camada mucosa (Figura 12D). O vestíbulo é revestido por um epitélio pavimentoso estratificado (Figura 12E).

6.2.12 Uretra feminina

Situada ventralmente à vagina desde sua porção mediana e direcionando-se caudalmente, a uretra é um tubo musculoso originado no trígono vesical, logo após o óstio uretral interno. A uretra está inserida na porção cranial do vestíbulo, no qual se abre o óstio uretral externo (Figura 12A).

Histologicamente, a uretra é composta pelas camadas adventícia, muscular e mucosa. A camada muscular é espessa e constitui o esfíncter uretral na sua porção final. A camada mucosa é constituída de tecido esponjoso, rico em vasos sanguíneos e com lúmen pregueado (Figura 12F). A uretra é revestida por epitélio colunar estratificado (Figura 12G).

6.2.13 Vulva

Localiza-se externamente, contínua ao vestíbulo. Ventralmente ao ânus, o órgão apresenta uma rima vulvar, abertura vertical ocluída pelos lábios vulvares (direito e esquerdo), revestidos internamente por uma mucosa não queratinizada de pigmentação variável e, externamente, pela epiderme da vulva. A vulva está recoberta por uma pele escura, queratinizada, com pregueamento característico e pêlos escassos (Figura 13A). A vulva está fortemente ocluída nos animais dissecados em *rigor mortis.*

Histologicamente, a vulva apresenta um epitélio pavimentoso estratificado queratinizado, de espessa camada córnea, com grande melanização, camada espinhosa com abundantes grânulos de melanina e camada basal com queratinócitos e melanócitos (Figura 13B). Os lábios vulvares são espessos e apresentam numerosas glândulas sebáceas apócrinas e glândulas sudoríparas enoveladas. Estas glândulas podem ou não estar associadas a escassos folículos pilosos primários e secundários. Numerosos vasos de

calibres variados são visualizados na derme desta região constituída de tecido conjuntivo denso não modelado (Figura 13C).

À MEV, observa-se em grande aumento um acentuado grau de descamação da camada córnea na epiderme da vulva (Figura 13D). Esta técnica também nos permite perceber a morfologia diferenciada entre os pêlos vulvares. O pêlo primário, de maior diâmetro, possui numerosas placas de queratina, de base alargada e ápice afinado, e o pêlo secundário é constituído de placas retangulares, com diâmetro menor que no pêlo primário e ápice arredondado (Figura 13E).

6.2.14 Clitóris

Situa-se na comissura labial ventral da vulva, com acentuada exteriorização da glande clitoriana. É facilmente identificado e possui menor pigmentação que a vulva (Figura 13A). Apresenta glande clitoriana com destacadas bordas laterais e uma pronunciada projeção central em todas as fêmeas estudadas. O clitóris está inserido na fossa clitoriana, protegido por evidente prepúcio desde a idade jovem, contudo este não o oculta totalmente do meio externo (Figura 14A).

Ao corte sagital paralelo à linha média, evidenciamos a morfologia característica do clitóris desta espécie. Podemos visualizar o revestimento conjuntivo e epitelial do osso clitoriano, que forma a projeção central da glande e avança além do corpo do clitóris. O osso clitoriano é uma ossificação visceral a partir do corpo cavernoso do clitóris que possui a maior parte de seu tecido erétil substituído por tecido compacto. O osso clitoriano está envolvido pelo corpo esponjoso da glande do clitóris em toda sua extensão (Figura 14B). O osso clitoriano apresenta uma curvatura dorsal no seu terço inicial e dilatações nas suas duas extremidades, que representam suas áreas de crescimento e ossificação durante a idade jovem. A extremidade cranial tem maior calibre e é envolta por maior quantidade de tecido conjuntivo, enquanto a extremidade caudal é mais livre e apresenta diâmetro menor (Figura 14C).

Histologicamente, o clitóris apresenta-se coberto por um tecido epitelial pavimentoso estratificado não queratinizado, com escassos grânulos de melanina (Figura 14D). O corpo esponjoso da glande do clitóris é constituído por um tecido conjuntivo erétil, rico em vasos sanguíneos, composto principalmente por fibras colágenas (Figura 14E). O clitóris possui numerosas terminações nervosas (Figura 14F), escassas glândulas sebáceas (Figura 14G) e numerosas glândulas sudoríparas enoveladas (Figura 14H).

À MEV, o osso clitoriano apresenta uma região cortical e está envolto por um perióstio (Figura 15A).. O osso clitoriano apresenta uma região de osso compacto (Figura 15B) e uma região central de osso trabecular e medula (Figura 15C). Esta técnica evidencia o grande número de aberturas de glândulas que, associadas à histologia, foram classificadas como sudoríparas enoveladas, presentes no epitélio da glande do clitóris (Figura 15D). Em grande aumento, visualizamos uma especialização ultra-estrutural na arquitetura dos ápices das células epiteliais que se encontram dentro e fora das aberturas glandulares (Figura 15E). As células epiteliais dentro das aberturas glandulares, apresentam um arranjo labiríntico de seus ápices (Figura 15F), enquanto as células externas a estas aberturas formam uma superfície plana ultra - estruturalmente (Figura 15G).



Figura 1 – Lobo-marinho-sul-americano: órgãos genitais *ex situ* e ovários. A - Fêmea adulta e jovem de *Arctocephalus australis;* **B** – Órgãos genitais femininos do *A.australis* jovem, são apontadas as estruturas que apresentaram morfologia relevante em comparação com outros carnívoros, as mesmas serão posteriormente descritas em detalhes – *1)* Corpo lúteo (CL) no cortex ovariano, *2)* Involução corpo albicans (4-8 semanas), *3)* Fímbrias do Infundíbulo da tuba uterina, *4)* Pregas longitudinais no corno uterino, *5)* Presença de papila no lumen do útero adulto, *6)* Ligamento redondo do útero, *7)* Véu uterino, *8)* Fornix vaginal, 9) Hímen, *10)* Osso clitoriano, Barra = 1 cm; **C**– Ovário direito com CL intracortical e vasos calibrosos na periferia (←), Barra = 1 cm; **D** – Ovário esquerdo contralateral ao CL, vasos calibrosos na periferia (←), Barra = 1 cm.

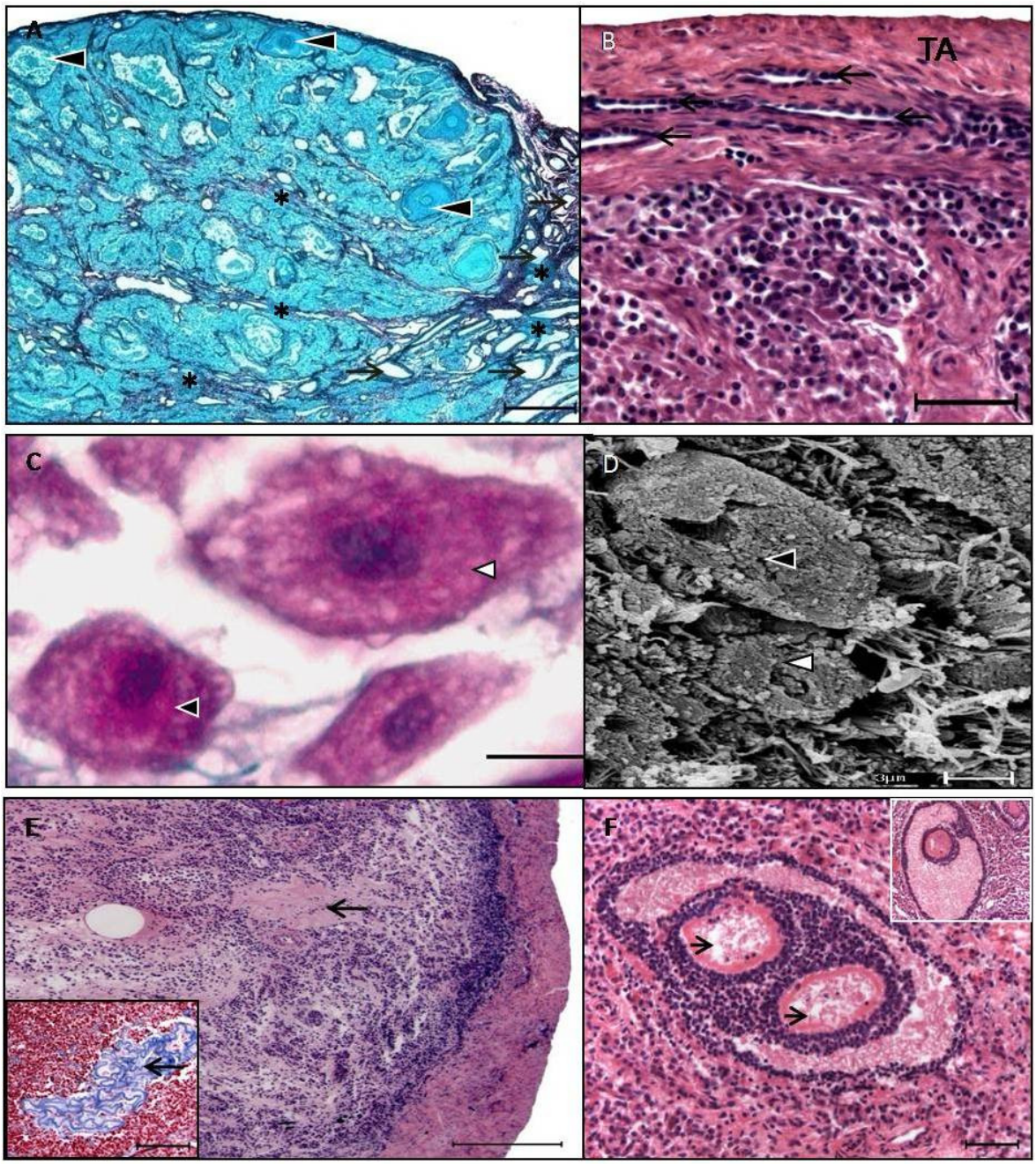

Figura 2 – Ovários I: A - Fêmea jovem: folículos secundários (◄) presentes, intensa vascularização do hilo ovariano (→) e colágeno (*), Picrosírius - verde-luz, Barra = 500 µm; **B** - Ovário de fêmea adulta: Túnica albugínea (TA) com fenestração determinada pelas criptas ovarianas (setas), HE, Barra = 50 µm; **C** - Ovário de fêmea adulta: células luteínicas de tamanhos diferentes (◄ e ◁) HE, Barra= 10 µm; **D** - Ovário de fêmea adulta: células luteínicas de tamanhos diferentes (◄ e ◁), MEV, Barra = 3 µm; **E** - Ovário contralateral ao CL: Folículo atrésico (←) (Detalhe – Tric. Masson, Barra = 100 µm) e escassa visualização de folículos secundários, HE, Barra = 200 µm; **F** - Folículo secundário com dois oócitos (→), (Detalhe – folículo monoocitário, Barra = 50 µm), HE, Barra = 50 µm.

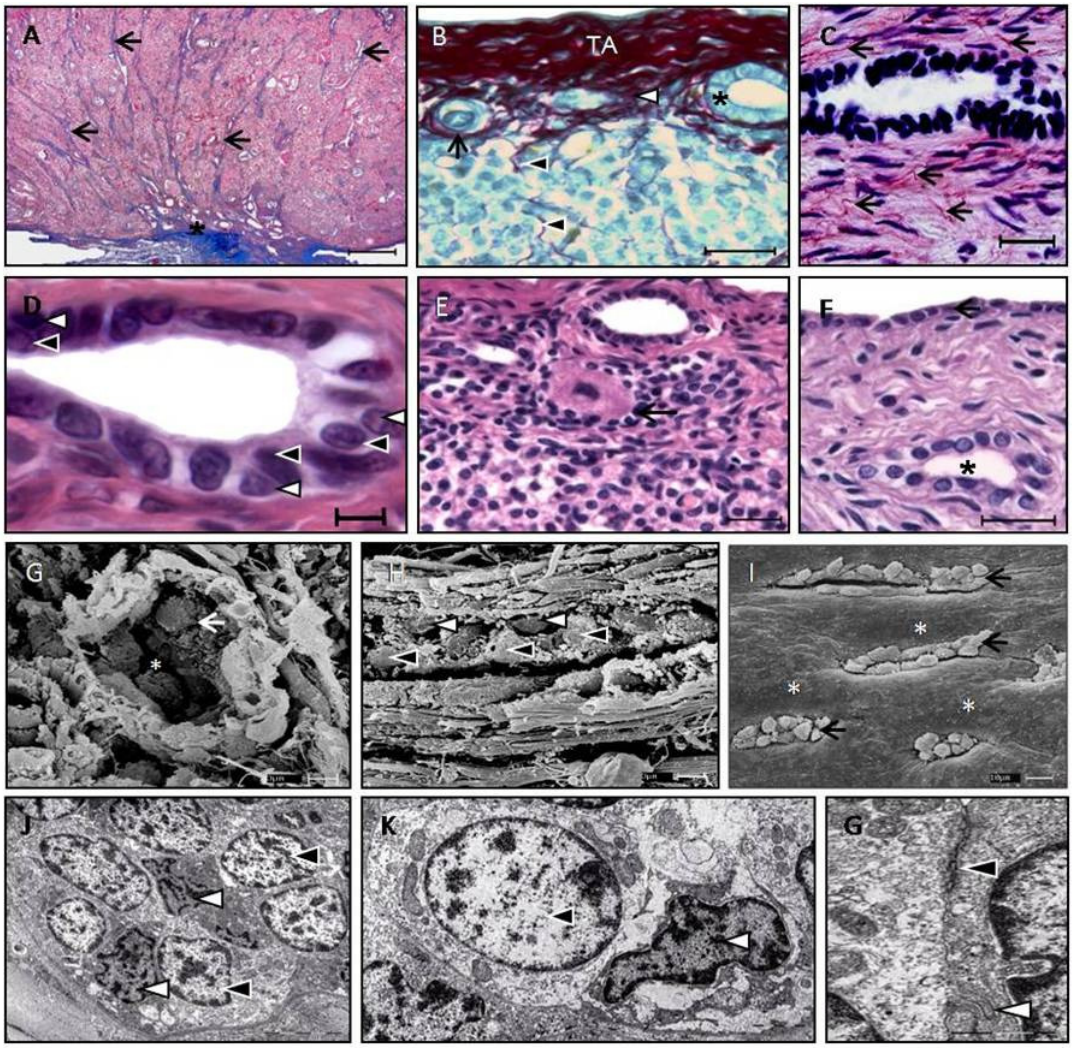

Figura 3 - Ovário II: A - Fêmea jovem: Criptas ovarianas (←) dispersas pela região subepitelial da túnica albugínea e córtex a partir do hilo ovariano (*), Tric. Masson, Barra = 500 µm; **B** - Feixes de fibras colágenas (◁) que se projetam ao córtex (◄) As criptas são revestidas por epitélio (*), e podem apresentar células no lúmen (↑); túnica albugínea (TA). Picrosirius - verde-luz, Barra = 20 µm; **C** - Cripta no córtex ovariano: apresenta grande número de fibras elásticas (←), Aldeído-fuccina, Barra = 50 µm; **D** - Epitélio de revestimento das criptas ovarianas, apresentando células , mais próximas da membrana basal (◁) e mais próximas ao lúmen (◄), HE, Barra = 10 µm; **E** - Túnica albugínea de animal adulto: folículo primário interno ao lúmen de cripta ovariana (←), HE, Barra = 20 µm; **F** - Epitélio germinativo do ovário (←), epitélio da cripta ovariana (*), HE, Barra = 20 µm; **G** - Corte transversal de cripta no córtex do ovário de animal adulto: observa-se o lúmen (*) e epitélio (←), MEV, Barra = 3 µm; **H** - Vista longitudinal da superfície interna de cripta do córtex do ovário de animal adulto: observam-se células mais próximas a membrana basal (◁) e outras mais próximas ao lúmen (◄), MEV, Barra = 3 µm; **I** - Corte transversal da TA de animal adulto: observa-se a diferenciação morfológica entre o epitélio da cripta (←) e a densa arquitetura da TA (*), MEV, Barra = 10 µm; **J** – Visualização de dois tipos celulares (◁ e ◄) no epitélio da cripta ovariana, MET, Barra = 5 µm; **K** – Diferenciação dos núcleos dos dois tipos celulares do epitélio da cripta ovariana, núcleo redondo com cromatina frouxa (◄) e núcleo irregular com cromatina condensada (◁), MET, Barra = 2 µm; **L** - Junções intercelulares entre as diferentes células do epitélio da cripta ovariana: prolongamento citoplasmáticos (◁) e desmossomos (◄), MET, Barra = 1 µm.

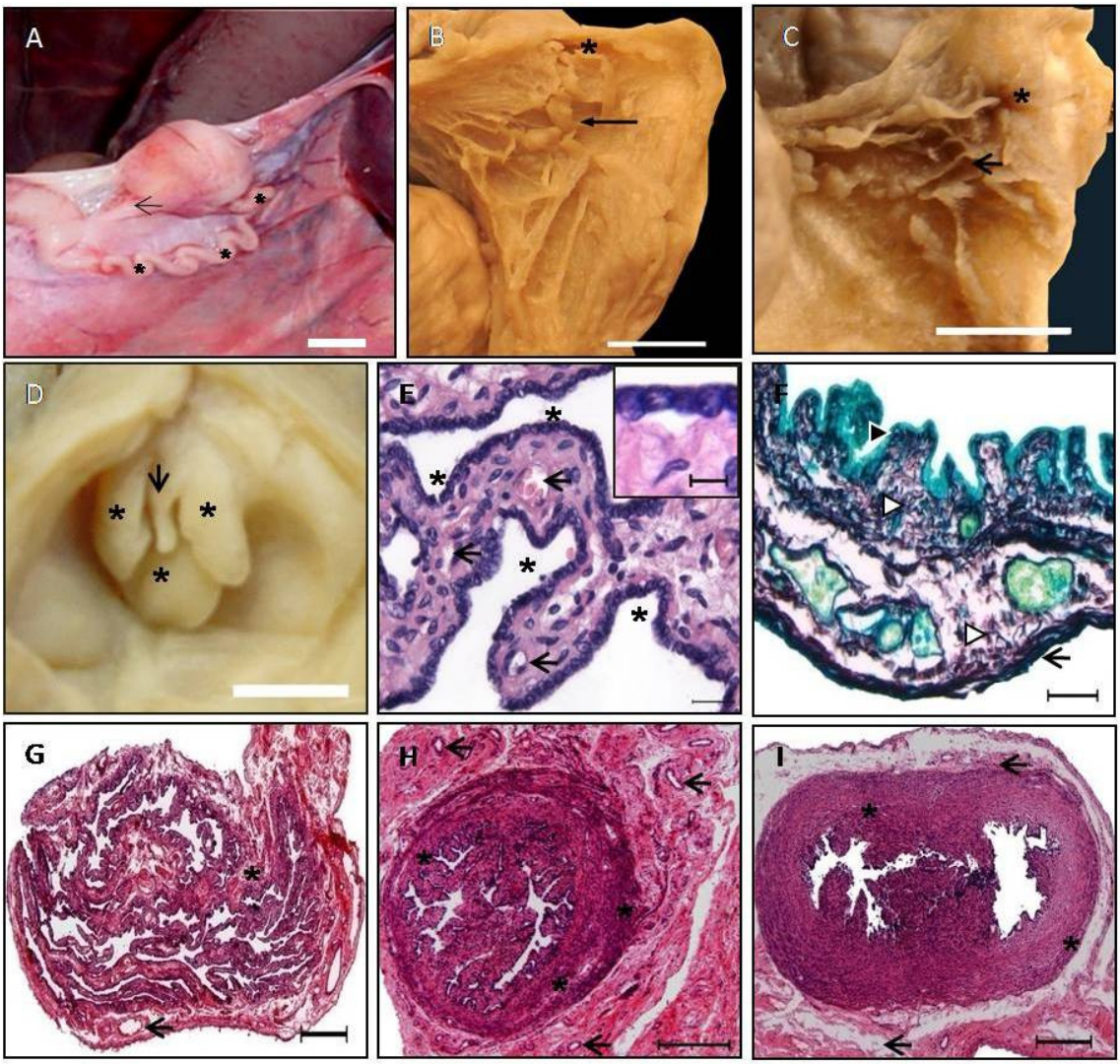

Figura 4 – Tuba uterina I: A - Ligamentos do ovário e tuba uterina com sinuosidades (*) desde o ovário até o útero. O ovário está preso ao corno uterino pelo ligamento próprio do ovário (←), Barra = 1 cm; **B** - Fotografia do infundíbulo e óstio abdominal da tuba uterina (*) de um animal adulto; destaque para a morfologia reticular das fímbrias (←) nesta espécie, Barra = 0,5 cm; **C** - Fotografia do infundíbulo e óstio abdominal da tuba uterina (*) de um animal jovem, mostrando a morfologia reticular das fímbrias (←) desde esta idade, Barra = 0,5 cm; **D** - Fotografia do óstio uterino da tuba uterina (↓), apresentando-se protegido por bordas livres (*), Barra = 5 mm; **E** - Fímbrias do infundíbulo ricas em vasos sanguíneos (←), revestidas por epitélio colunar (Detalhe, Barra =5 µm) , apresentando acentuado pregueamento estrutural (*), HE, Barra = 20 µm; **F** - Fímbrias do infundibulo da tuba uterina: epitélio simples colunar (►) esta sustentado por um tecido conjuntivo rico em fibras colágenas (▷) e apresenta espessa túnica serosa em sua região externa (←), Picrosírius – verde-luz, Barra = 50; **G** - Infundíbulo da tuba uterina: apresenta camada adventícia com vasos sanguíneos (←), delgada camada muscular (*) e lúmen pregueado, HE, Barra = 500 µm; **H** - Ampola da tuba uterina: apresenta camada adventícia (←), camada muscular mais espessa do que do infundíbulo (*) mas lúmen com pregueamento menor, HE, Barra = 200 µm; **I** - Ìstmo da tuba uterina: apresenta camada adventícia menos espessa (←) que a ampola mas possui a camada muscular de maior calibre da tuba uterina (*). O lúmen da tuba apresenta pouco pregueamento nesta região, HE, Barra = 200 µm.

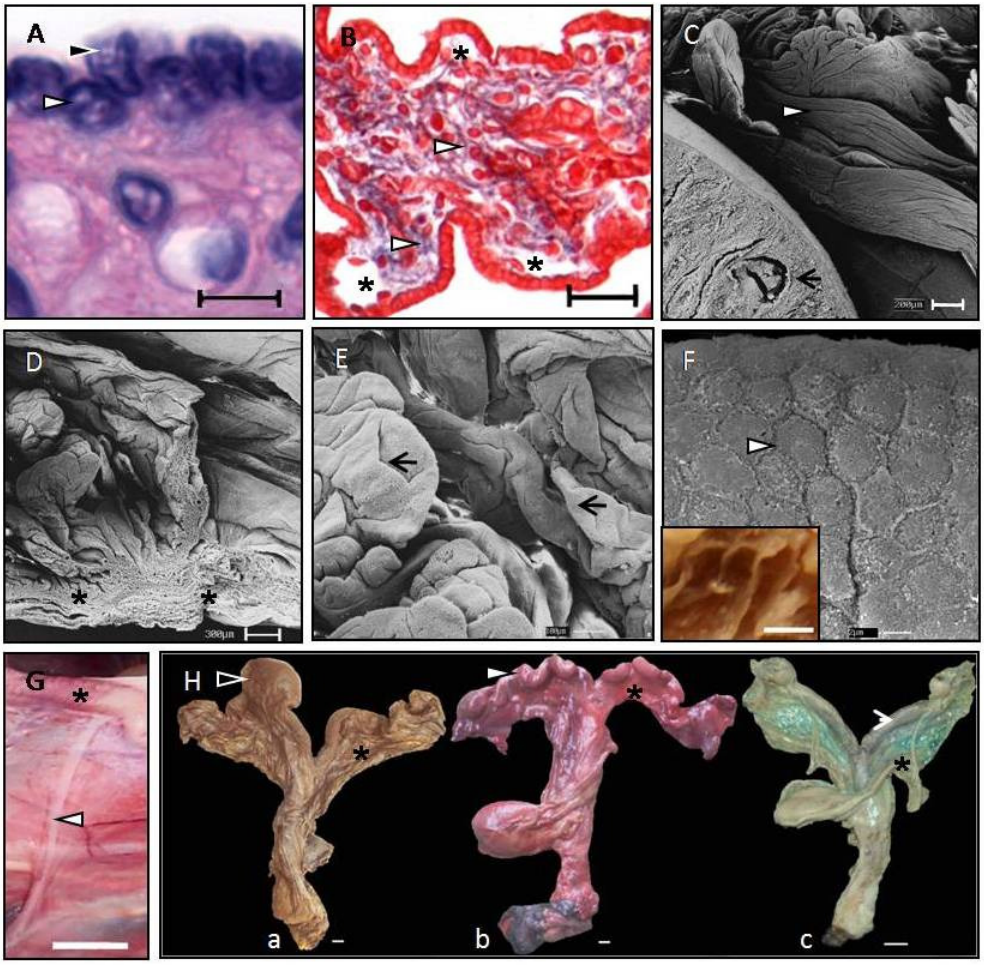

Figura 5 – Tuba uterina II, Ligamento redondo e Úteros: A - Epitélio simples colunar da tuba uterina composto por: células profundas arredondadas (▷) e superficiais alongadas (►), HE, Barra = 10 µm; **B** - Prega de mucosa da tuba uterina sendo a lâmina própria subepitelial, constituída por fibras colágenas. Tecido conjuntivo frouxo (▷) rico em vascularização (*), Tric. Masson, Barra = 100 µm ; **C** - Corte transversal de ovário e infundíbulo da tuba uterina de animal jovem: visualizamos o parênquima ovariano (←) justaposto à superfície das fímbrias do infundíbulo (▷), demonstrando a proximidade entre as duas estruturas, MEV, Barra = 200 µm; **D** - Fímbrias da tuba uterina com inserção na região do infundíbulo: observamos a grande quantidade de tecido conjuntivo de sustentação para estas estruturas (*), MEV, Barra = 300 µm; **E** - Fímbrias do infundíbulo da tuba uterina: vista da superficie epitelial demonstrando o pregueamento dessa região desde o nível ultraestrutural (←), MEV, Barra = 100 µm; **F** - Fímbria do infundíbulo da tuba uterina: superficie formada pelos ápices das células do epitéliio simples colunar, observam-se as junções celulares formando uma estrutura reticular (favo de mel) ao nível ultraestrutural desta região, MEV, Barra = 3 µm, Detalhe – Macroscopia da mesma região , Barra = 10 mm; **G** - Fotografia do ligamento redondo do útero: situado na margem mesometrial da parte cranial de cada corno uterino (*) e inserindo-se ao peritônio na região dorsal da cavidade abdominal (◁), Barra = 1 cm; **H** - Fotografia de úteros *ex situ*: observamos uma margem mesometrial (*) e uma margem livre nos cornos (pontas de setas). Nos animais prenhes estudados a porção dilatada, preenchida com o feto e membranas fetais, encontra-se na metade cranial do corno uterino (Figura 36a: útero fixado em parformaldeído - ►). Nos animais adultos, em diapausa, ambos os cornos uterinos apresentam sinuosidades desde a porção cranial até o corpo do útero (Figura 36b: útero fresco- ▷). Nos animais jovens os cornos uterinos não apresentam sinuosidades (Figura 36c : útero fixado em Sol. Karnovsky- ➢), Barras = 1cm.

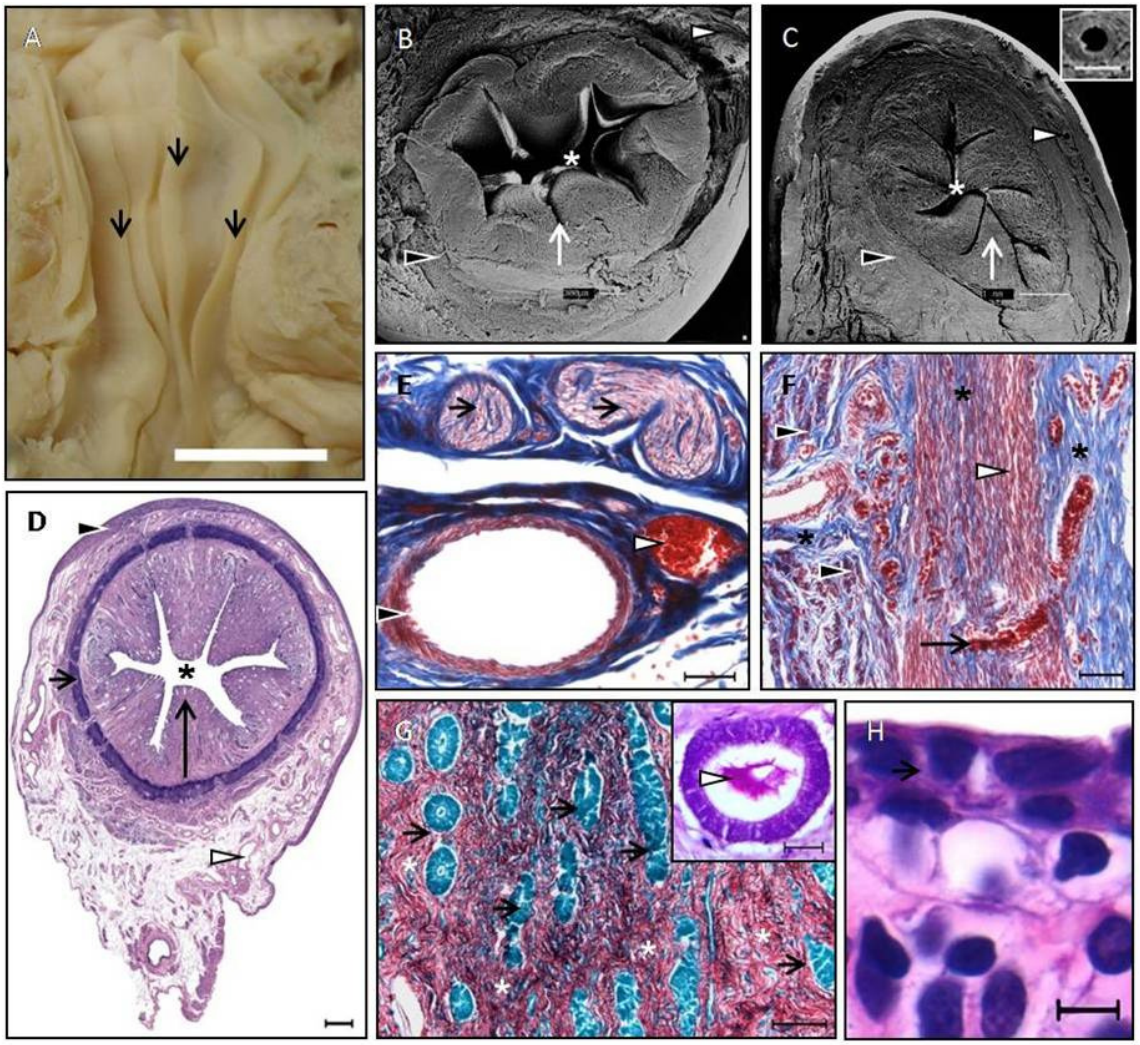

Figura 6 – Corno uterino I: A - Fotografia do corno uterino de animal adulto após corte coronal e retirada da porção dorsal: observamos pregas longitudinais do endométrio por toda a extensão do corno uterino (↓), Barra = 1 cm ; **B** - Útero de animal jovem: vista transversal do corno uterino, observamos a túnica serosa que reveste este órgão (►), em conjunto com uma espessa camada adventícia (▷). A camada mucosa é abundante e numerosas pregas endometriais estão presentes (↑). Lúmen do útero (*), MEV, Barra = 300 µm; **C** - Corte transversal de útero de animal adulto: observam-se vasos calibrosos na camada advetícia (▷ e Detalhe - Barra = 0,25 µm) e camada muscular justaposta (►). A camada mucosa caracterizada por pregas endometriais mais numerosas e pronunciadas que no jovem (↑). Lúmen do útero (*), MEV, Barra = 1 mm; **D** - Vista microscópica transversal do corno uterino de animal jovem: observamos a tunica serosa (►), vascularização da camada adventícia (▷), camada muscular (→), endométrio (↑) e lúmen pregueado (*), HE, Barra = 500 µm; **E** - Camada adventícia do útero: observamos inervação (→), artéria (►) e veia uterina (▷), sustentados por tecido conjuntivo frouxo com fibras colágenas (*), Tric. Masson, Barra = 50 µm; **F** - Miométrio: constituído por feixes de músculo liso longitudinais (►) e transversos (▷). Artérias arqueadas atravessam as camadas musculares para atingirem o endométrio (→), Tric. Masson, Barra = 50 µm; **G** – Endométrio em diapausa: tecido conjuntivo da lâmina própria subepitelial, composto por fibras colágenas (*) que envolvem as glândulas uterinas (→) que apresentam-se pouco expandidas, mas com alguma secreção no lúmen (Detalhe ▷: P.A.S, Barra = 20 µm), Picrosírius- Verde-luz, Barra = 50 µm; **H** - Epitélio simples cúbico do útero em diapausa (→), HE, Barra = 5 µm.

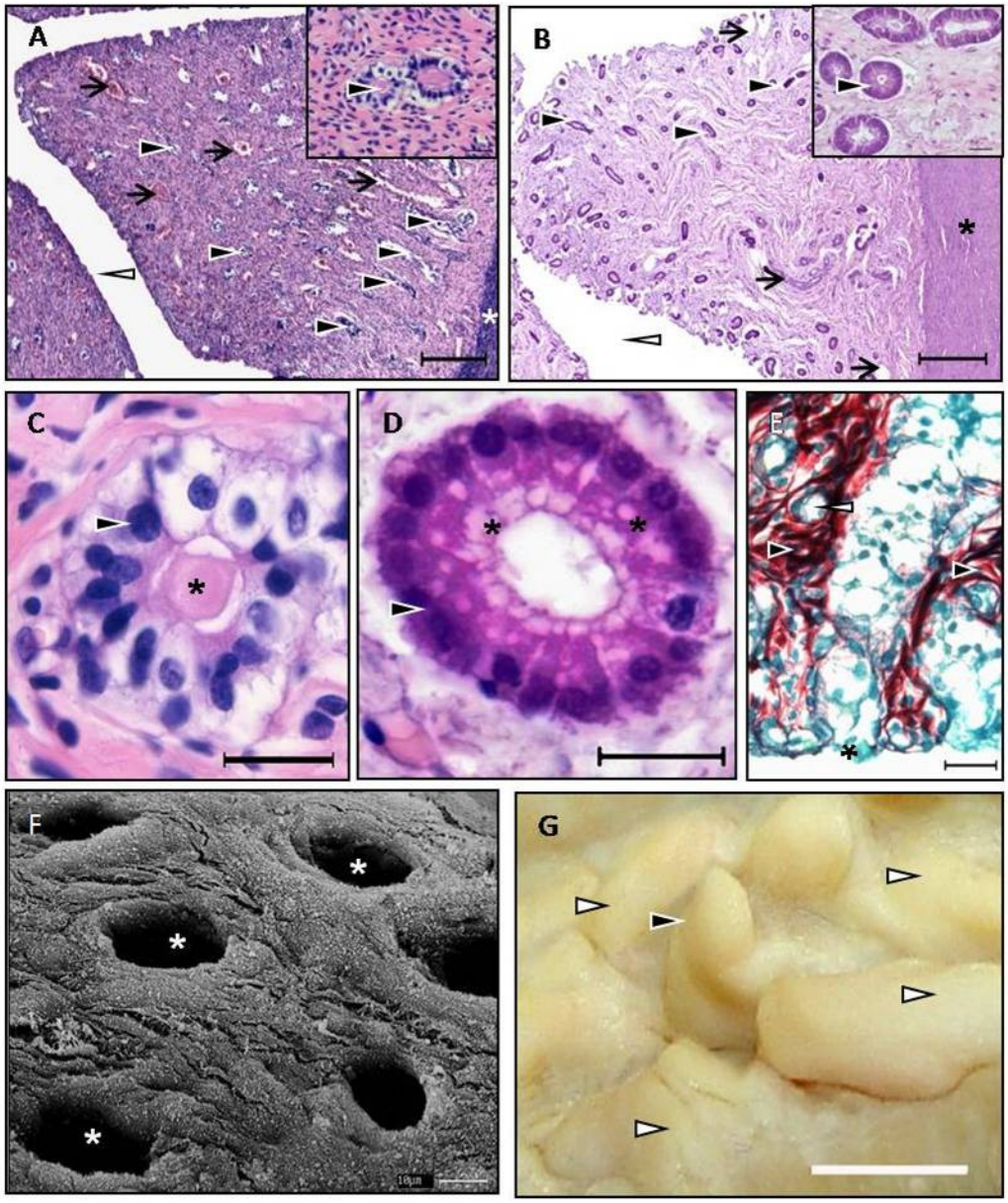

Figura 7 – Corno uterino II: A - Endométrio de animal jovem: as glândulas uterinas concentradas principalmente na camada basal (►) (Detalhe - Barra = 20 µm), próximas ao miométrio (*), e mais escassas adjacentes ao lúmen (◄), com vascularização (→), HE, Barra = 250 µm; **B** - Endométrio de animal adulto contendo glândulas uterinas (►) (Detalhe- Barra = 20 µm), distribuídas uniformemente do miométrio (*) até o lúmen(◄), HE, Barra = 250 µm; **C** - Glândula uterina de animal jovem: observar epitélio simples com núcleo central (►) e lúmen de pequeno diâmetro (*), HE, Barra = 20 µm; **D** - Glândula uterina de animal adulto: observar epitélio simples de células colunares justapostas, núcleo na região basal e citoplasma com vacúolos na região apical de cada célula (*), HE, Barra = 20 µm; **E** - Corte longitudinal de útero de animal adulto: observamos o arranjo das fibras colágenas (►) do tecido conjuntivo frouxo que sustenta vasos de pequeno calibre (◄) e o epitélio glandular em sua abertura no lúmen uterino (*), Picrosirius-Verde-luz, Barra = 20 µm; **F** - Útero de animal jovem: vista da superfície do endométrio, abertura de inúmeras glândulas uterinas no lúmen do útero (*), MEV, Barra = 10 µm; **G** - Fotografia de papila uterina de animal adulto em diapausa (►), situada próxima a pregas longitudinais (▷), Barra = 0,5 cm.

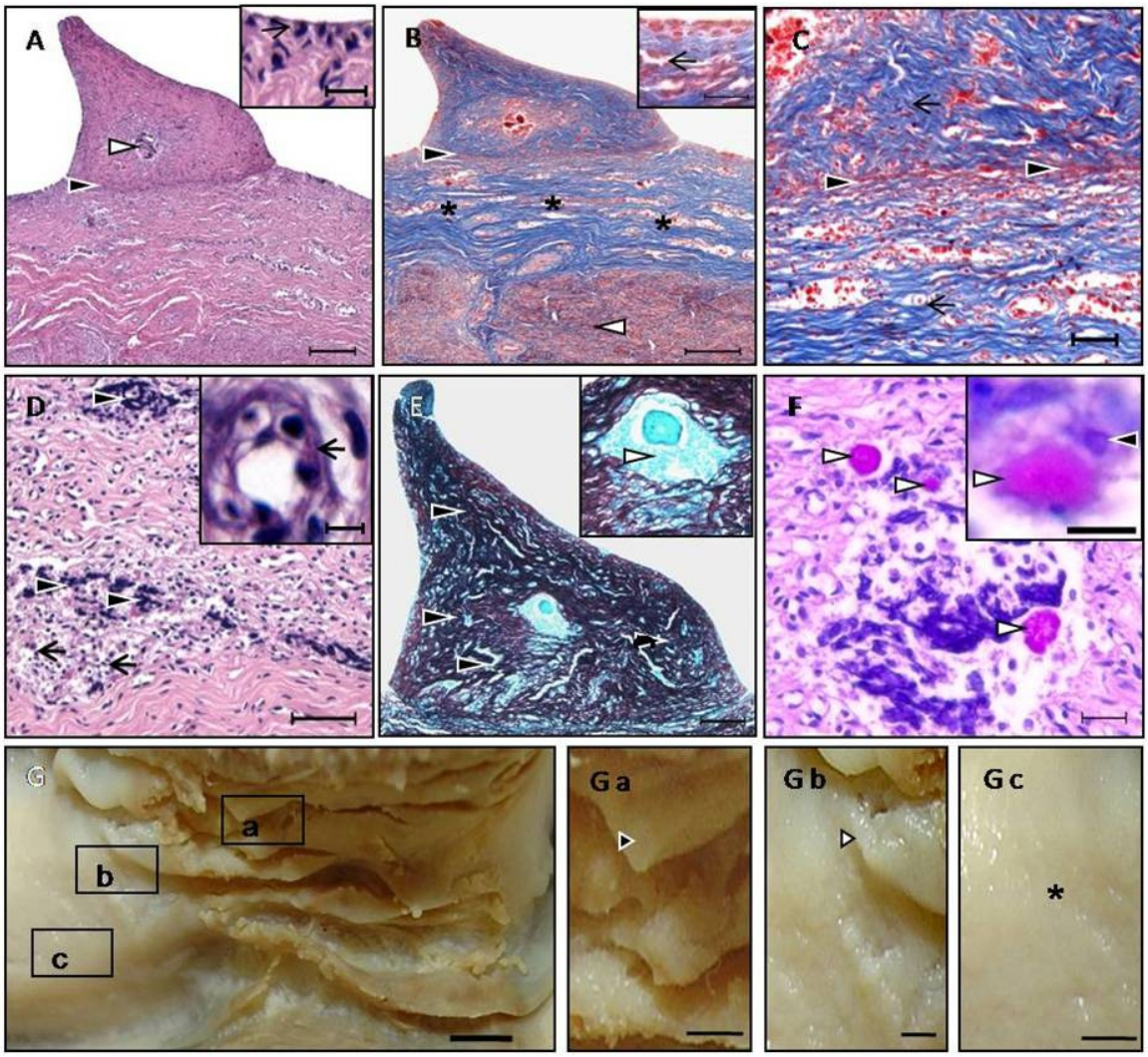

Figura 8 –Papila uterina e região de implantação: A - Papila uterina: histologicamente apresenta-se como uma especialização endometrial com diferenciações na sua região basal (►) e central (▷), revestida por epitélio simples cúbico (→)semelhante ao de outras regiões do corno (Detalhe – Barra = 5 µm), HE, Barra = 200 µm); **B** - Corno uterino (papila uterina): abaixo da papila encontramos as camadas endometriais típicas: miométrio espesso (◁) e o endométrio com glândulas uterinas sustentadas por fribras colágenas (*). Na região basal, unindo a papila ao endométrio encontramos uma delgada camada muscular (►). O epitélio simples cúbico é sustentado por fibras colágenas com vasos (←)(Detalhe- Barra = 20 µm), Tric. Masson, Barra = 200 µm ; **C** - Região basal da papila uterina: feixes de fibras de músculo liso situadas entre o endométrio e a papila (►), notar que o arranjo das fibras colágenas do tecido conjuntivo frouxo que compõe as duas regiões apresentam arranjos diferenciados (←); **D** - Região central da papila uterina: apresenta uma porção glandular com células basófilas (►) e epitélio secretor semelhante ao de glândulas uterinas (←)(Detalhe - Barra = 5 µm), HE, Barra = 50 µm; **E** - Papila uterina composta por tecido conjuntivo frouxo em arranjo especializado de fibras colágenas (►), apresentando uma área central glandular com acumulo de secreção (▷) Picrosirius - Verde-luz, Barra = 100 µm; **F** – Região central de papila uterina: demonstrando secreção de mucoproteínas e glicolipídeos (▷) oriunda de células glandulares uterinas presentes nesta região (Detalhe - ◄, Barra = 5 µm), P.A.S, Barra = 20 µm; **G** - Fotografia da área endometrial referente à cinta placentaria (a,b,c), Barra = 1 cm: observa-se a manutenção de papilas e pregueamento (Ga - ►, Barra = 0,5 cm), observamos uma área de transição onde o pregueamento da mucosa deixa de existir (Gb - ▷, Barra = 0,5 cm) e áreas imediatamente adjacentes que são desprovidas de pregueamento (Gc - *, Barra = 0,5 cm).

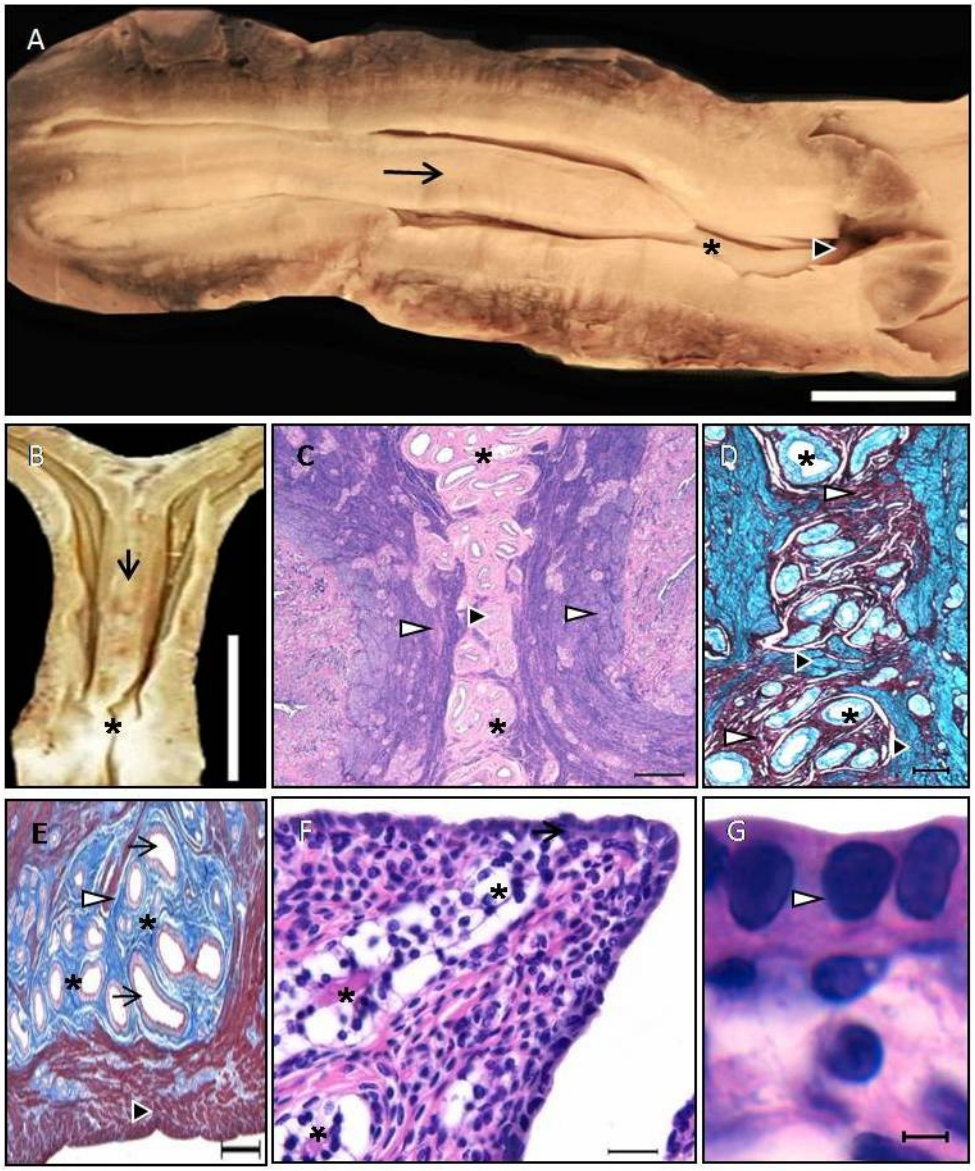

Figura 9 – Véu uterino: A - Fotografia de corte coronal do corpo do útero de animal adulto: projeção caudal do véu uterino (→), em direção a cérvix, que divide o corpo uterino até bem próximo a região cervical. O corpo uterino (*) representa apenas uma região cranial ao óstio uterino interno (▶), Barra = 1 cm; **B** - Fotografia de corte coronal do corpo do útero de animal jovem, véu uterino (↓) e região comunicante (*corpo uterino), Barra = 1 cm; **C** - Corpo do útero: observamos o véu uterino situado entre os cornos uterinos na região do corpo do útero (▶). Tecido conjuntivo e vasos (*) separam os miométrios (▷) dos cornos uterinos, HE, Barra = 50 µm; **D** - Véu uterino : composto por tecido conjuntivo rico em fibras colágenas (▷), fibras musculares lisas (▶) e vasos (*), Picrosirius – Verde-luz, Barra = 10 µm; **E** - Corpo do útero: observamos uma camada muscular na camada subserosa desta região (►). Vasos (→) sustentados por fibras colágenas (*) e fibras musculares lisas (▷) compõe a camada adventícia do corpo do útero, Tric. Masson, Barra = 50 µm; **F** - Corpo do útero: desembocadura (→) de glândulas uterinas (*) no endométrio da região do septo intercornual, HE, Barra = 20 µm; **G** - Epitélio simples colunar (▷) recobre o endométrio na região do corpo do útero, HE, Barra = 5 µm.

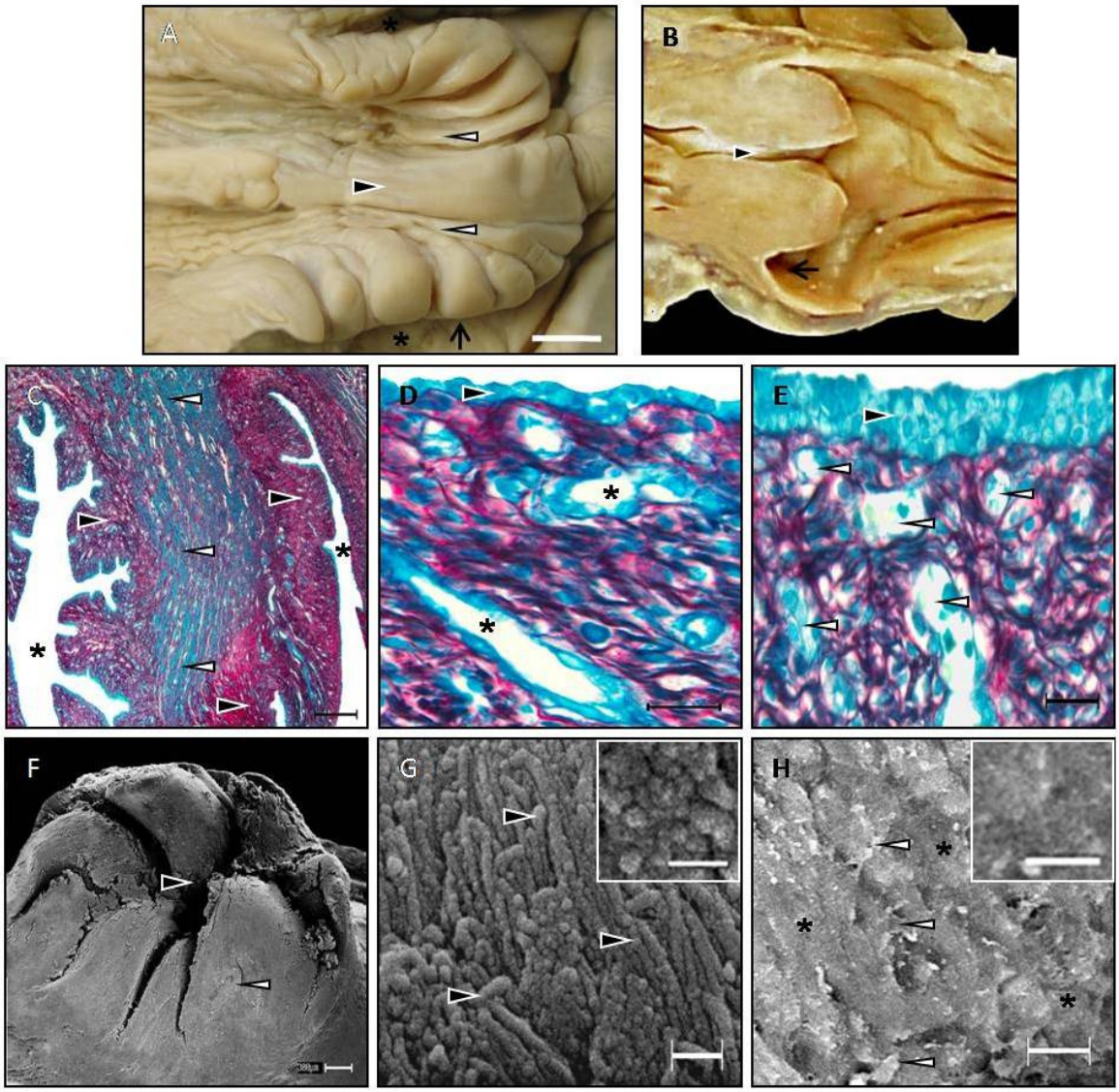

Figura 10 – Cérvix: A - Fotografia da cérvix uterina de animal adulto aberta dorsalmente: constitui-se de uma região circular, com pregas longitudinais que se seguem ao pregueamento do corpo uterino (◁). Apresenta uma porção pré-vaginal (►), uma porção vaginal (↑) e um fórnix vagina(*), Barra = 1cm; **B** - Fotografia de cérvix uterina de animal jovem: a porção vaginal da cérvix projeta-se caudalmente, determinando um canal cervical (►) e um fórnix vaginal (←), Barra = 1 cm; **C** - Cérvix uterina: apresenta fibras musculares (◁) e fibras colágenas (►) em seu tecido conjuntivo, lúmen pregueado (*), Picrosírius-Verde-luz, Barra = 500 µm; **D** - Cérvix uterina: porção pré-vaginal recoberta por epitélio simples colunar (►) apresentando glândulas cervicais (*) sustentadas por fibras colágenas , Picrosírius-Verde-luz, Barra = 20 µm; **E** - Cérvix uterina: porção vaginal recoberta por epitélio pavimentoso estratificado (►) rico em vasos (◁) envolvidos por fibras colágenas, Picrosírius-Verde-luz, Barra = 20 µm; **F** - Cérvix uterina: vista caudolateral da projeção intravaginal da cérvix de animal jovem; óstio uterino externo ocluído e porção pré - vaginal (►) e vaginal da cérvix (◁), MEV, Barra = 300 µm; **G** - Cérvix uterina: vista da superfície epitelial simples colunar da mucosa da porção pré-vaginal apresentando revestimento e ápices celulares arredondados (►), MEV, Barra = 1 µm (Detalhe - Barra = 0,25 µm); **H** - Cérvix uterina: vista da superfície da porção vaginal que apresenta revestimento plano, com morfologia e descamação de epitélio pavimentoso estratificado (◁) e ápices celulares planos (*), MEV, Barra = 10 µm (Detalhe - Barra = 0,25 µm).

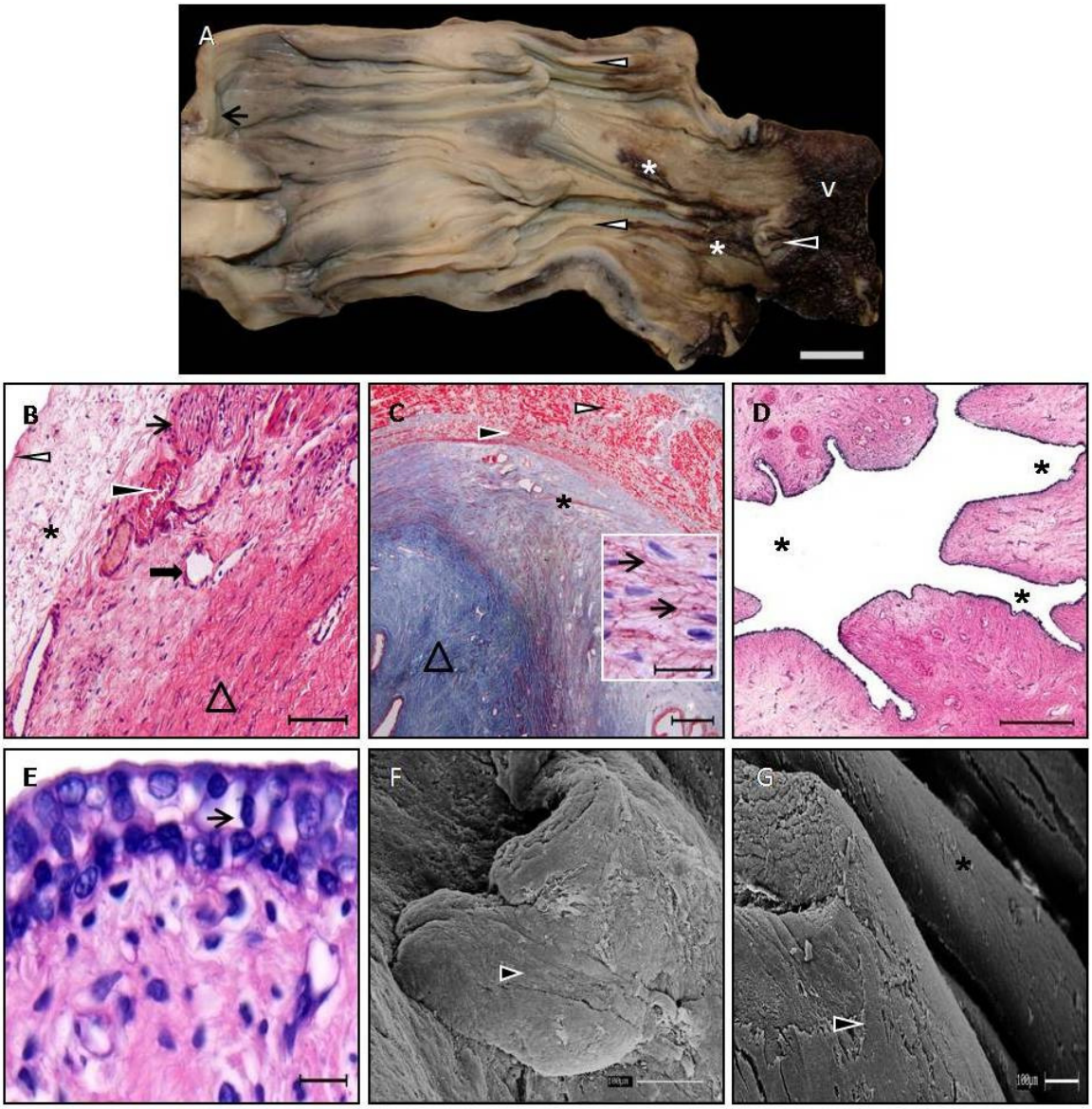

Figura 11 –Vagina: A - Fotografia da vagina, vestíbulo e vulva do *A. australis* abertos dorsalmente: projeção intra-vaginal da cérvix (➡), fórnix uterino (⇦), pregueamento da mucosa vaginal (Δ), pregas himenais (⇩), tubérculo uretral (✦), vestíbulo da vagina (▲), pregas vestibulares (◅), pigmentação da porção caudal do vestibulo (*), clitóris (◄) e vulva (V), Barra = 1 cm; **B** - Porção peritonial da vagina: apresenta-se coberta por uma túnica serosa (◅), tela subserosa (*), camada adventícia com veias (►), artérias (➡), nervos (→) e espessa camada muscular (Δ), HE, Barra = 200 µm; **C** - Porção pélvica da vagina: camada muscular longitudinal (▻) e transversa (►), camada mucosa com lâmina própria de tecido conjuntivo frouxo entremeado por feixes musculares (*) com fibras elásticas (Detalhe - →, Barra = 20 µm) e tecido conjuntivo denso na região subepitelial (Δ), Tric. Masson, Barra = 500 µm; **D** - Lúmen vaginal de animal jovem: pregueamento do lúmen (*), HE, Barra = 500 µm; **E** - Vagina de animal adulto: mucosa aglandular revestida por epitélio pavimentoso estratificado não queratinizado (→), HE, Barra = 100 µm; **F** - Superfície vaginal de animal adulto: prega do epitélio vaginal (►), MEV, Barra = 100 µm; 79 - Superfície vaginal de animal adulto: observamos descamação epitelial (►) e pregueamento (*), MEV, Barra = 100 µm.

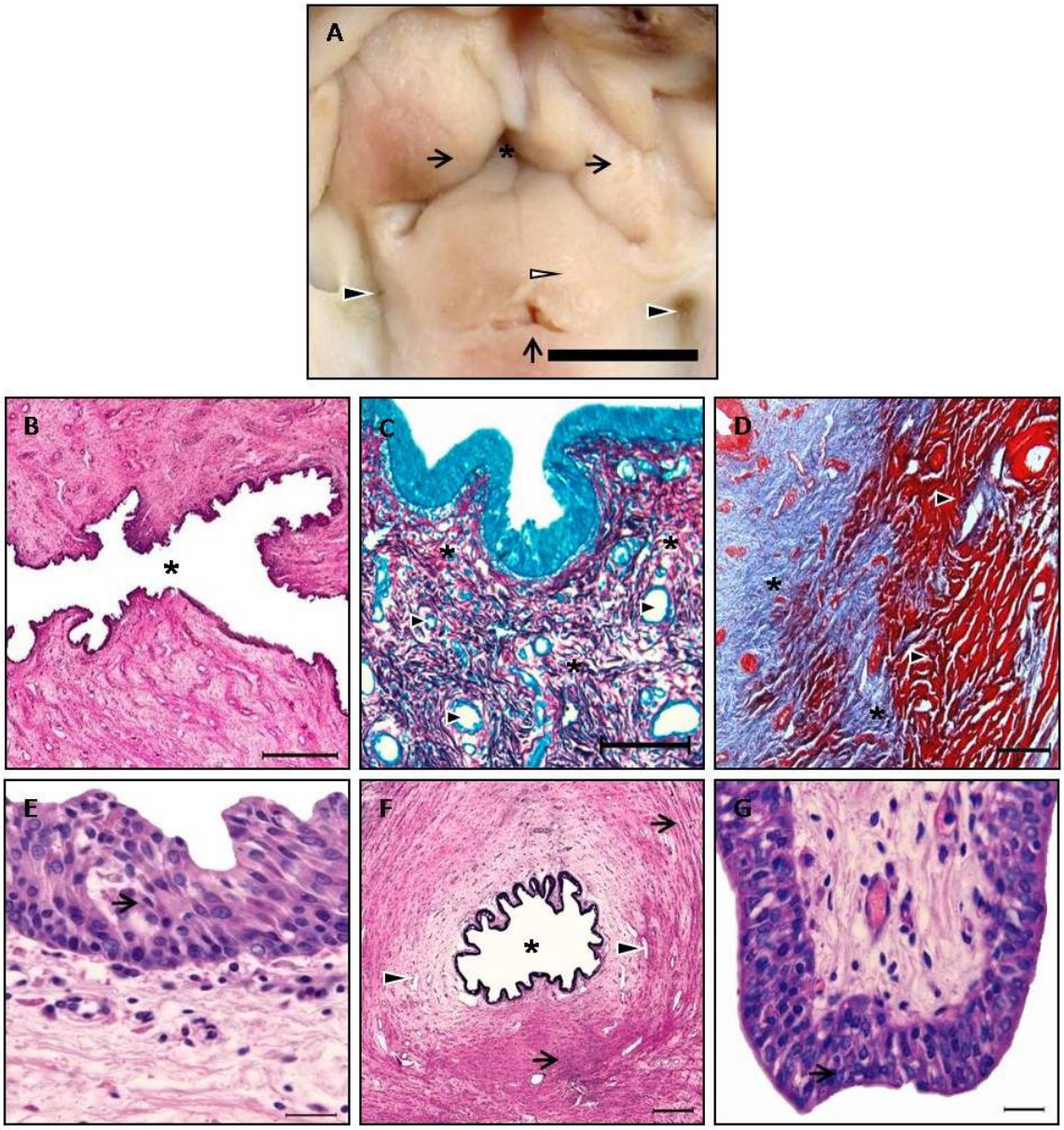

Figura 12 – Vestibulo da vagina: A – Fotografia do vestíbulo da vagina de animal adulto: pregas hímenais (→) ocluindo o óstio vaginal externo (*), tubérculo uretral (▻), óstio uretral externo (↑), abertura das glândulas mucosas parauretrais (►), Barra = 1 cm; **B** - Vestíbulo da vagina: apresenta lúmen pregueado (*), HE, Barra = 500 µm; **C** - Vestíbulo da vagina: tecido conjuntivo denso rico em fibras colágenas (*) altamente vascularizado (►), Tric. Masson, Barra = 50 µm; **D** - Vestíbulo da vagina: camada muscular (►) profunda, entremeada por fibras colágenas (*), Tric. Masson, Barra = 500 µm; **E** - Vestíbulo da vagina: apresenta mucosa revestida por epitélio pavimentoso estratificado (→), HE, Barra = 20 µm; **F** - Óstio uretral externo: apresenta espessa camada muscular (→) que constitui o esfíncter uretral, camada mucosa com numerosos vasos sanguíneos (►) e lúmen pregueado (*), HE, Barra = 500 µm; **G** - Uretra: revestimento da mucosa uretral por epitélio colunar estratificado (→), HE, Barra = 20 µm.

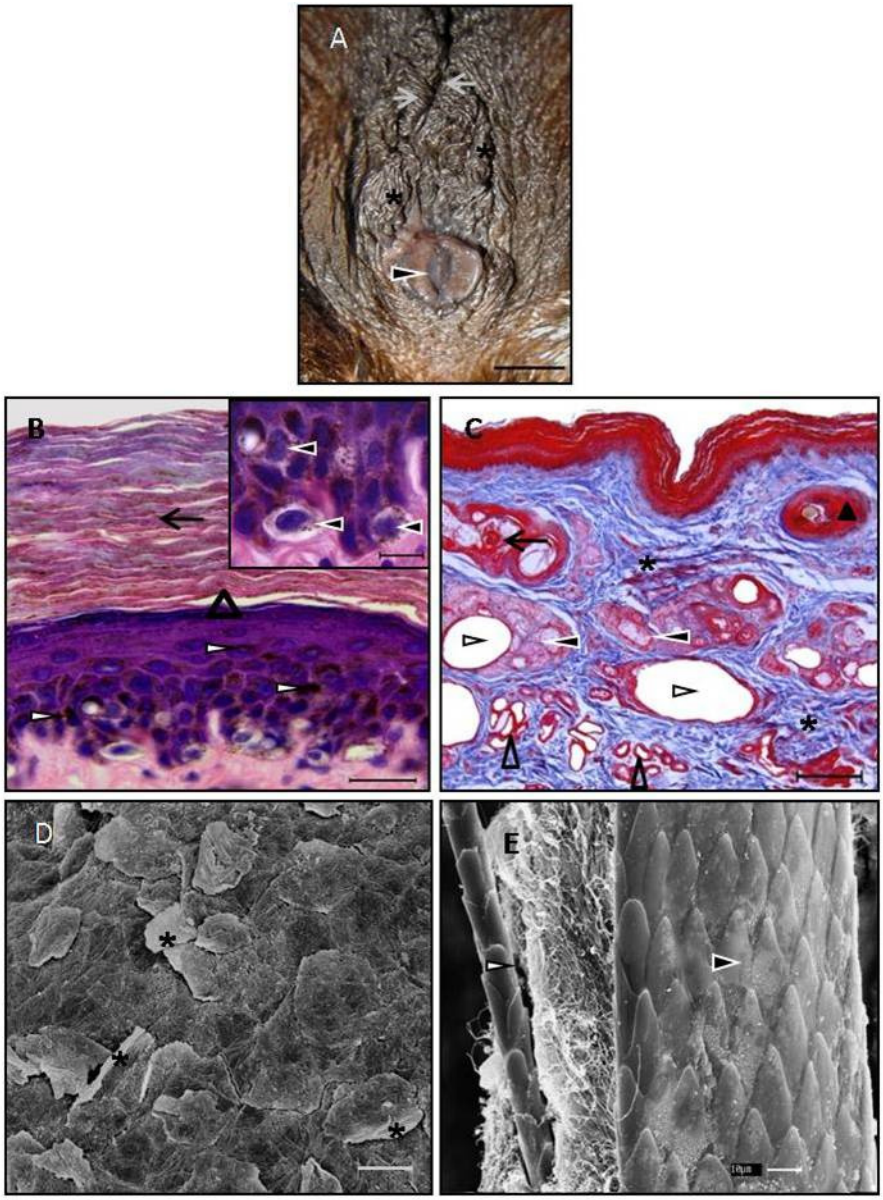

Figura 13 – Vulva: A - Fotografia da região externa da vulva: apresenta-se como uma região com escassa cobertura pilosa, situada ventralmente ao ânus, coberta por pele escura e pregueada (*), possuindo lábios vulvares esquerdo (→) e direito (←) ocluindo a vulva. Clitóris projetado na região ventral da rima (►); **B** - Vulva: apresenta epitélio pavimentoso estratificado queratinizado (Δ) com numerosos melanócitos (Detalhe: ◄ Barra = 10 µm), grânulos de melaninina (▷) e espessa camada córnea (←), HE, Barra = 20 µm; **C** - Vulva: lábios vulvares apresentam folículos pilosos primários (▲) e secundários (←), glândulas sebáceas apócrinas (◄), glândulas sudoríparas enoveladas (Δ) e vasos calibrosos (▷), sustentados por tecido conjuntivo denso não modelado rico em fibras colágenas (*), Tric. Masson, Barra = 200 µm; **D** - Vulva: vista superficial da camada córnea da epiderme da vulva de animal adulto para observação do nível de descamação celular desta região (*), MEV, Barra = 20 µm; **E** - Vulva: visualizamos a morfologia diferenciada entre os pêlos vulvares primários (►) e secundários (▷), MEV, Barra = 10 µm.

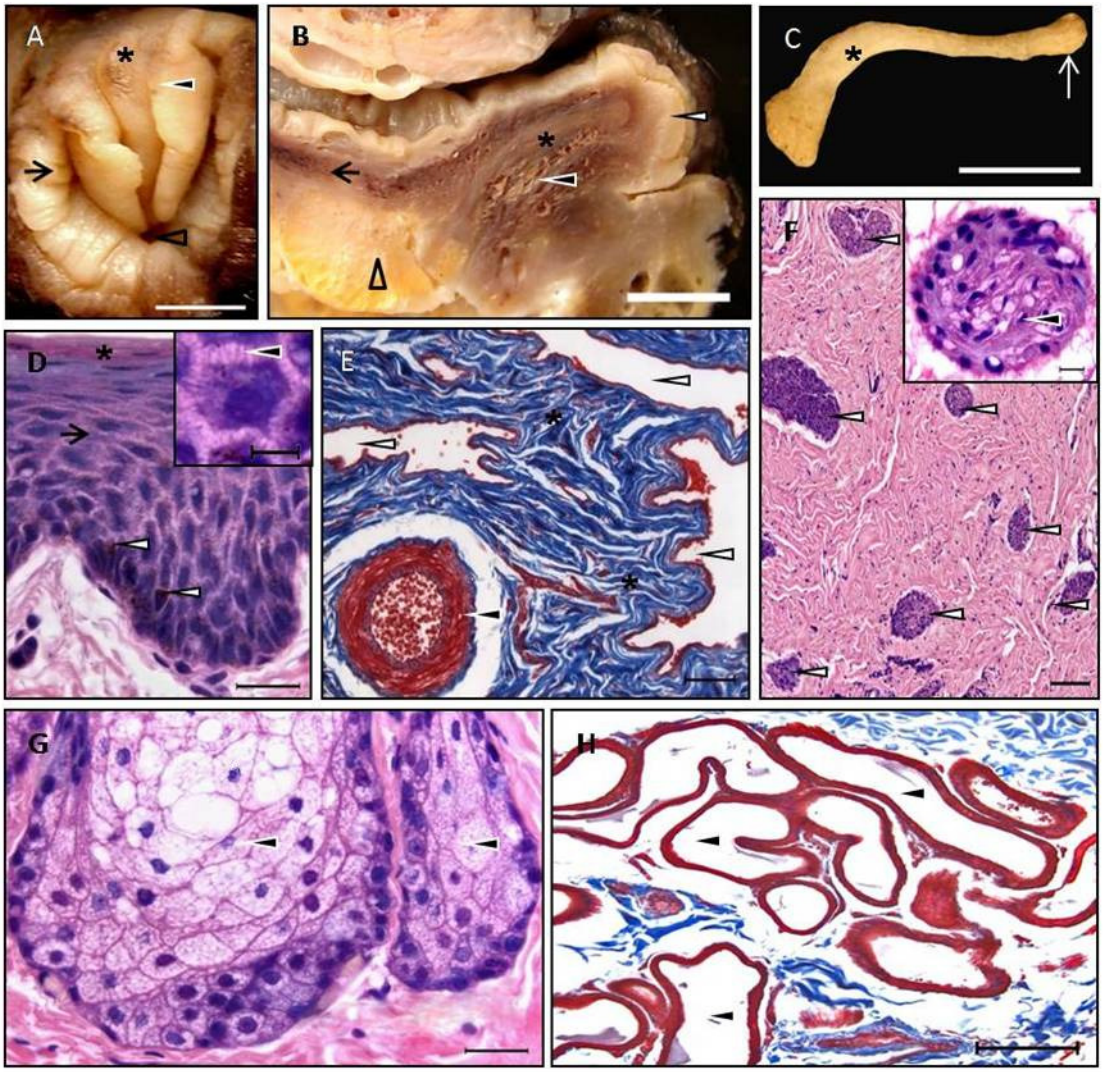

Figura 14 – Clitóris I: A - Fotografia de animal jovem: apresenta-se inserido na fossa clitoriana (◁), projetado além do prepúcio (→), glande clitoriana e bordas laterais (◄), projeção central (*), Barra = 0,25 cm; **B** - Fotografia de corte sagital do clitóris de animal jovem: observamos a existencia de um osso clitoriano (*), inserido na projeção central da glande clitoriana (◁). Corpo cavernoso do clitóris (Δ). Tecido fenestrado (corpo esponjoso) envolve o osso clitoriano (◄) que se continua caudalmente como parte média dos bulbos do vestíbulo (←), Barra = 0,5 cm ; **C** - Fotografia da vista lateral do osso clitoriano de animal adulto: observamos curvatura (*) e dilatações nas extremidades do osso (↑), Barra = 0,5 cm; **D** - Clitóris: apresenta revestimento de epitélio pavimentoso estratificado não queratinizado (→) apresentando estrato lucido como região epitelial mais externa (*). Possui excassos grânulos de melanina em sua camada basal (◁) e junções intercelulares que se evidenciam entre as células da camada espinhal (◄ Detalhe - Barra = 5 µm), HE, Barra = 20 µm; **E** - Clitóris: Corpo esponjoso com tecido erétil, numerosos seios venosos (◁) e artérias calibrosas (◄), sustentados por tecido conjuntivo denso não modelado rico em fibras colágenas (*), Tric. Masson, Barra = 100 µm; **F** - Clitóris: observamos numerosas terminações nervosas dispersas pelo corpo clitoriano (◁), (Detalhe: Axônio ◄ ; Barra = 10 µm), HE, Barra = 100 µm; **G** - Clitóris: glândulas sebáceas apócrinas (◄), HE, Barra = 20 µm; **H** - Clitóris: glândulas sudoríparas enoveladas (◄), Tric. Masson, Barra = 200 µm.



Figura 15 – Clitóris II: A – Osso clitoriano: Apresenta a região cortical periférica de osso compacto (►), uma região medular (*) e perióstio (▻), MEV, Barra = 300 µm; **B** – Região cortical do osso clitoriano (►), MEV, Barra = 3 µm; **C** – Região medular do osso clitoriano (*), MEV, Barra = 10 µm; **D** - Clitóris: vista da superfície epitelial da glande do clitóris: numerosas aberturas de glândulas (*), MEV, Barra = 100 µm; **E** - Clitóris: abertura de glândula clitoriana em maior aumento, recoberta por epitélio interno (▻) e externo (►) ao óstio glandular (*), MEV, Barra = 30 µm; **F** - Clitóris: especialização ultraestrutural da superfície epitelial da abertura glandular (▻): ápices celulares formam uma arquitetura labiríntica nesta região (Destaque, Barra = 1 µm), MEV, Barra = 3 µm; **G** - Clitóris: vista em grande aumento da superfície adjacente à abertura de glândula da glande do clitóris: superfície plana, sem aspecto de labirinto (►), (Destaque, Barra = 1 µm), MEV, Barra = 2 µm.

6.3 VASCULARIZAÇÃO DOS ÓRGÃOS GENITAIS FEMININOS DO *A. australis*

O *A. australis* apresenta diferenciações em sua vascularização arterial abdominal e pélvica quando comparado a outros carnívoros já descritos. Após injeção de látex por via arterial em três animais, dissecação e estudo da vascularização abdominal e pélvica de outros 18 espécimes fêmeas, observamos uma acentuada especialização dos vasos arteriais caudais às artérias renais (Figura – 105 A). As observações referentes às artérias mais calibrosas e relevantes aos órgãos genitais femininos serão aqui descritas.

6.3.1 Artérias ovarianas

Em todas as fêmeas estudadas o número de artérias ovarianas é sempre igual ou maior que duas. A maioria dos animais possuía bilateralmente três artérias ovarianas (16/21) denominadas cranial (Figura 16B,C,D - B1), medial (Figura 16B,C,D – B2) e caudal (Figura 16B,C,D – B3). Apenas alguns animais (5/21) apresentam duas artérias ovarianas em um dos antímeros corporais.

Todas as artérias ovarianas apresentam ramificações que se direcionam ao rim ipsilateral, visível ao nível da serosa renal. As artérias ovarianas ao se aproximar do ovário emitem numerosos ramos tubáricos e artérias de pequeno calibre e arteríolas que atingem o hilo ovariano.

Caudal às artérias ovarianas, observamos a origem da artéria mesentérica caudal.

6.3.2 Artéria Ilíaca interna

Após a mesentérica caudal, a aorta abdominal prossegue em direção à cavidade pélvica e apresenta uma diminuição gradual de seu calibre. Na região cranial da cavidade pélvica, da aorta originam-se as artérias ilíacas externas (Figura 16B,C,D - C) e, seguidas a estas, as artérias ilíacas internas direita e esquerda. As ilíacas externas avançam em direção à região externa da pelve e atingem a região abdominal caudal e profunda do membro pélvico.

A artéria ilíaca interna (Figura 16B,C,D - D) apresenta divisão em artérias pélvicas menores e altamente especializadas nos animais adultos e jovens estudados.

Assim que a artéria ilíaca interna avança pela cavidade pélvica encontramos a origem da artéria umbilical (Figura 16B,C,D - E) que avança ventralmente em direção a bexiga, penetra no ligamento lateral deste órgão e emite ramificações craniais.

Imediatamente caudal à artéria umbilical encontramos a artéria uterina (Figura 16C,D - F). Esta é um pouco mais calibrosa que a primeira e alguns animais apresentam-na fusionada à artéria umbilical em sua origem. A artéria uterina (Figura 16C,D - G), principal artéria do útero, avança em direção ventral, desde a entrada da cavidade pélvica até a região do corpo uterino. Ao se aproximar do útero a artéria uterina emite 4 ramos: 1) ramo vaginal (Figura 16D - G1) que avança caudalmente; 2) ramo uretral (Figura 16D – G2) que avança em direção à porção inicial da uretra, 3) ramo vesical caudal (Figura 16D – G3) que avança até o colo da bexiga e 4) ramo cornual (Figura 16D – G4) que avança em direção cranial desde o colo e corpo, até o corno do útero. O ramo cornual apresenta ramificações mediais no mesométrio e diminui seu calibre à medida que se aproxima da porção cranial do corno uterino.

A artéria ilíaca interna segue pelo teto da cavidade pélvica caudalmente à artéria uterina e apresenta então duas ramificações dorsais. A primeira é a artéria obturadora (Figura 16C,D - H), que penetra pelo orifício obturador e a segunda, de maior calibre, é a artéria glútea caudal (Figura 16C,D - I), que avança em direção à região glútea caudal externamente à pelve.

Caudal à artéria glútea caudal, contudo na região ventral da artéria ilíaca interna, origina-se a artéria vaginal (Figura 16C,D - J). Esta artéria avança caudoventralmente em direção à vagina. Antes de atingir a vagina, a artéria vaginal (Figura 16C,D – J), emite três ramos: 1) Artéria retal média (Figura 16D – J1) que avança dorsalmente em direção ao reto; 2) Artéria do bulbo do vestíbulo (Figura 16D – J2), que entra no bulbo do vestíbulo; 3) Artéria clitoriana (Figura 16D – J3) que se encurva pelo aspecto lateral do vestíbulo vaginal até o clitóris.

Caudal à artéria vaginal, da ilíaca interna origina-se a artéria perineal ventral (Figura 16C,D - K) que avança ao longo do reto até o períneo. A artéria perineal emite duas artérias: 1) artéria retal caudal (Figura 16D – K1), que avança até o reto e canal anal; 2) ramo labial dorsal (Figura 16D – K2) que avança em direção ao lábio pudendo.

Caudal à artéria perineal ventral, a artéria ilíaca interna emite ventralmente a artéria glútea caudal (Figura 16C,D – L). Esta artéria segue ao longo da borda dorsal da espinha isquiática e avança lateralmente em direção caudal, emitindo três ramos: 1) Artéria iliolombar (Figura 16D – L1), que avança em direção à porção muscular da região glútea; 2) Artéria caudal lateral (Figura 16D – L2), que segue em direção à cauda e 3) Artéria perineal dorsal (Figura 16D – L3), que irriga a região dorsal do períneo.

Uma característica que representa a grande especialização da vascularização arterial do *A. australis* é a continuação da artéria ilíaca interna pela face mediana e plantar do membro pélvico diferenciado da espécie (nadadeira caudal). Encontramos em todos os animais estudados, após a artéria glútea caudal, um segmento apendicular da artéria ilíaca interna que avança até a região da articulação fêmuro-tibio-patelar, quando então começa a apresentar bifurcações que avançam até as partes mais distais do membro pélvico (Figura 16C,D – M).

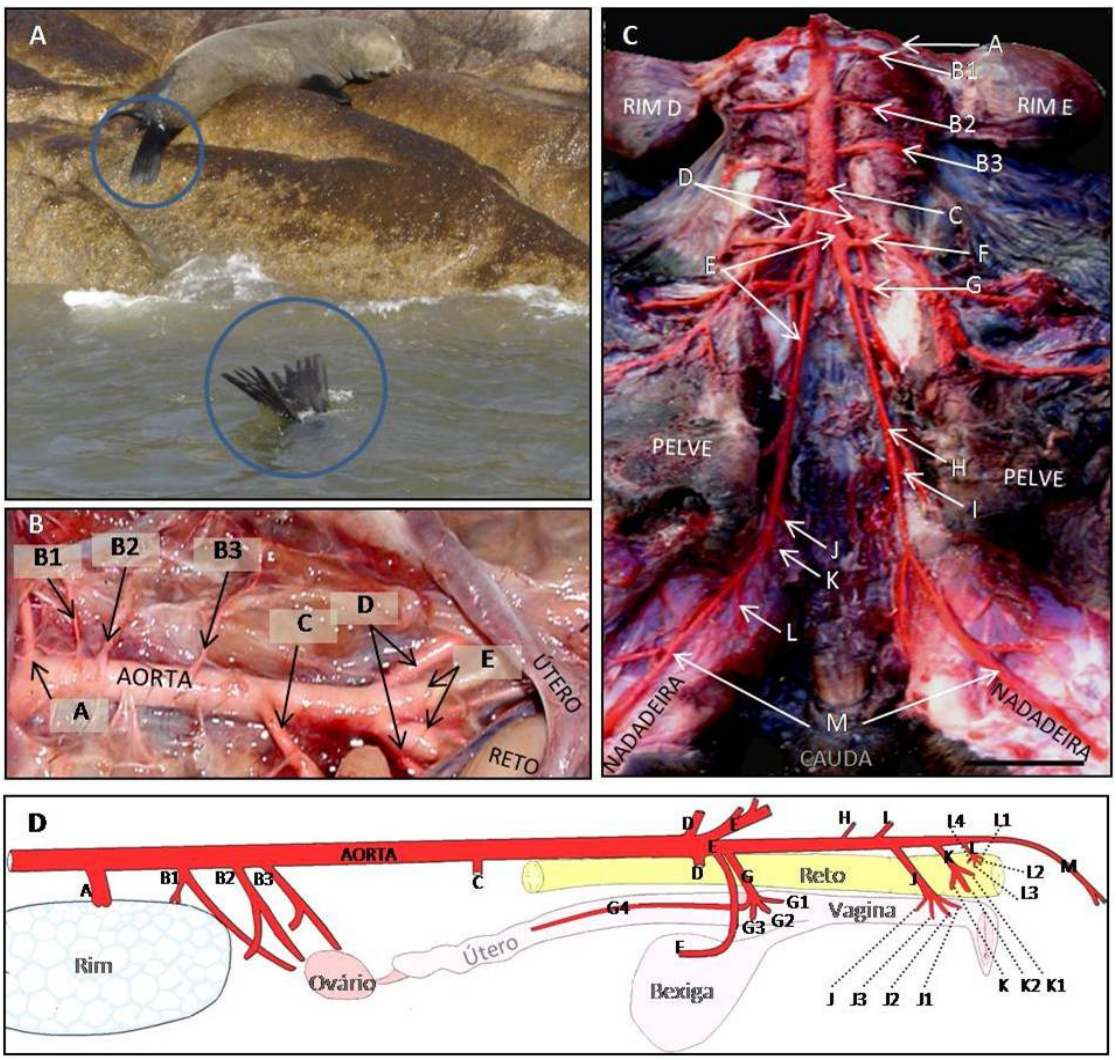

Figura 16 - Vascularização arterial dos órgãos genitais femininos do *A. australis*: A – Animais com os membros pélvicos auxiliando na termoregulação corpórea (circulos). **B** - Animal jovem com injeção de látex e dissecação da Aorta abdominal e seus ramos. **C** – Animal adulto com injeção de sol. fisiológica e paraformoldeido 4% caudal a A. renal, seguida de retirada dos órgãos genitais femininos, dissecação e realce da Aorta abdominal e Iliacas com seus respecitivos ramos. **D** - Esquema da vascularização arterial dos òrgão genitais femininos do *A. australis*. Legendas: A – A. renal esquerda; B1- A. ovariana cranial; B2 – A. ovariana medial; B3 – A. ovariana caudal; C - A. mesentérica caudal; D – A. ilíacas externas; E – A. ilíacas internas; F – A. umbilical; G –A. uterina; G1 – Ramo vaginal da A. uterina; G2 – Ramo uretral da A. uterina; G3 – Ramo vesical caudal da A. uterina; G4 – Ramo cornual da A. uterina; H –A. obturatória; I – A. glútea cranial; J – A. vaginal; J1 – A. retal média; J2 – A. do bulbo do vestíbulo; J3 – A. clitoriana; K – A. perineal ventral; K1 – A. retal caudal; K2 – Ramo labial dorsal da A. perineal ventral; L – A. glútea caudal; L1 – A. íliolombar; L2 – A. caudal lateral; L3 – A. perineal dorsal; M – Segmento apendicular da A. ilíaca interna.

6.4 IMUNO-HISTOQUÍMICA

Serão agora descritos os resultados referentes às imunolocalizações das proteínas vasculogênicas, VEGF (Fator de Crescimento Vascular Endotelial) e EG-VEGF (Fator de Crescimento Vascular Endotelial derivado de Glândulas endócrinas), nos ovários e nos cornos uterinos de animais jovens e adultos, e da proteína Ki67 (Proteína marcadora de Proliferação Celular), no epitélio das criptas ovarianas de animais jovens e adultos.

6.4.1 Fator de Crescimento Vascular Endotelial (VEGF)

A imuno-histoquímca da proteína VEGF nos animais adultos foi realizada, contudo estes resultados não serão apresentados uma vez que houve identificação nuclear desta proteína na maioria das células luteínicas, estromais ovarianas e das glândulas uterinas, marcação esta não esperada para o VEGF, além da citoplasmática como esperado.

Os resultados imuno-histoquímicos dos animais jovem serão agora descritos.

6.4.1.1 Ovários

A proteína VEGF está localizada no citoplasma da maioria das células do estroma dos ovários de animais jovens (Figura 17A).

6.4.1.2 Cornos uterinos

A proteína VEGF é localizada no endotélio de citoplasma das células do epitélio das glândulas uterinas de ambos os cornos uterinos nos animais jovens (Figura 17C).

6.4.2 Fator de Crescimento Vascular Endotelial derivado de Glândulas Endócrinas (EG-VEGF)

Este fator foi identificado nos ovários e cornos uterinos jovens e adultos.

6.4.2.1 Ovários

A proteína EG-VEGF está localizada no citoplasma das células luteínas, estromais e endoteliais dos vasos dos ovários de animais jovens e adultos.

Como anteriormente descrito, o corpo lúteo (CL) do *A.australis* está composto por células de diferentes tamanhos. Estas células, independente do seu tamanho, expressam a proteína EG-VEGF no seu citoplasma (Figura 18A). Nos ovários de animais adultos, contralaterais ao CL, o EG-VEGF está localizado no citoplasma de grande parte das células estromais (Figura 18B).

Nos ovários de animais jovens as células estromais podem ou não expressar o EG-VEGF no seu citoplasma, contudo, esta proteína está localizada na grande maioria destas células e endotélio de vasos ovarianos (Figura 18C).

6.4.2.2 Cornos uterinos

Todos os cornos uterinos estudados apresentaram o EG-VEGF localizado no citoplasma das células endoteliais e no citoplasma das células do epitélio das glândulas uterinas de animais jovens (Figura 18E).

Nos cornos uterinos dos animais adultos foi possível observar a localização nuclear desta proteína, além da citoplasmática. Assim sendo, estes resultados não serão apresentados.

6.4.3 Ki67

Esta proteína relacionada à proliferação celular está expressa nas células do epitélio das criptas ovarianas.

6.4.3.1 Criptas ovarianas

O epitélio das criptas ovarianas apresenta células mais próximas ao lúmen ou mais próximas à membrana basal. Contudo, a proteína Ki67 apresenta-se localizada no núcleo de células presentes nas duas camadas do epitélio da cripta. A imunolocalização desta proteína, marcadora da proliferação celular, ocorre tanto na camada mais superficial como na profunda do epitélio da cripta, assim como células das duas camadas também são negativas para a reação imunohistoquímica testada nos animais jovens (Figura 19A) e adultos (Figura 19B).

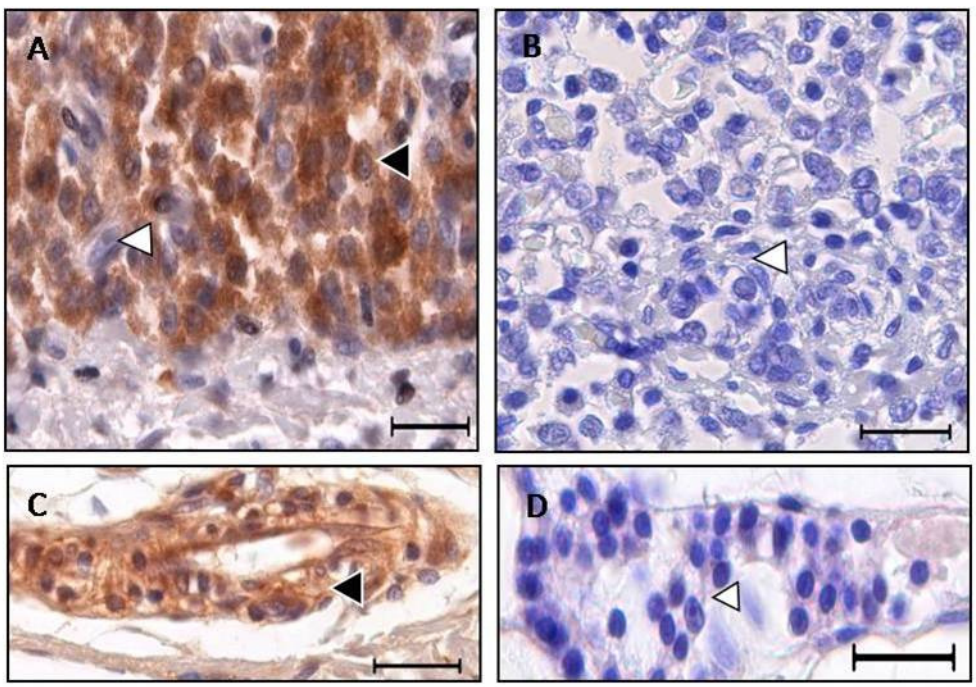

Figura 17 – Imunohistoquímica para VEGF utilizando-se anticorpo monoclonal (VEGF – SC152: A20, Santa Cruz), diluído 1: 400: A - Ovário de animal jovem: células do estroma ovariano jovem podem ser positivas (◁) ou negativas (◀) para a expressão da proteína VEGF em seu citoplama , Barra = 20 µm; **B** - Ovário de animal jovem: células do estroma ovariano (◁), controle negativo (CN), Barra = 20 µm; **C** - Corno uterino de animal jovem: células das glândulas uterinas expressam a proteína VEGF em seu citoplama (◀), Barra = 20 µm; **D** - Corno uterino de animal jovem: glândula uterina (◁), Controle Negativo, Barra = 20 µm.

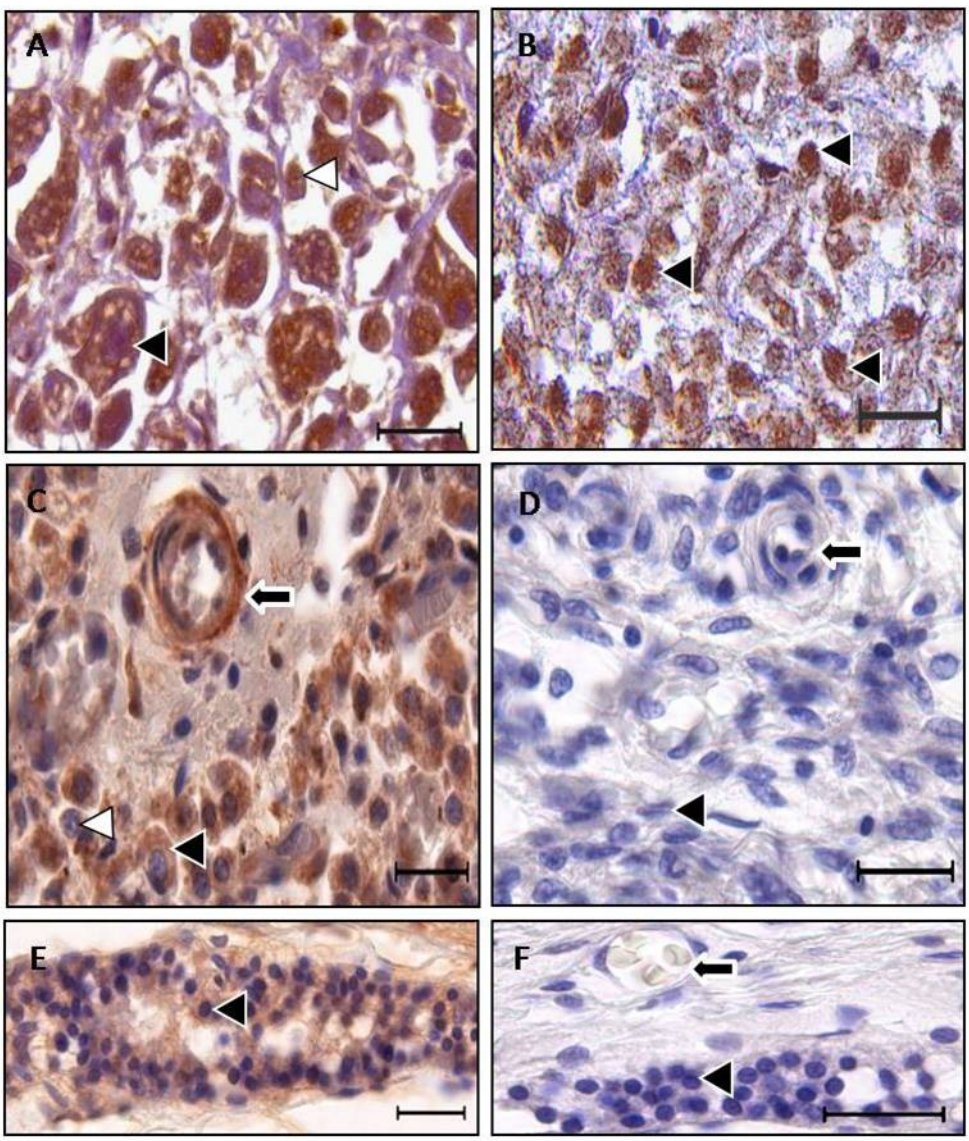

Figura 18 – Imunohistoquímica para EG-VEGF utilizando o anticorpo policlonal (Peptideo J0605601K - Invitrogen®) diluído 1:3000: A - Ovário de animal adulto : corpo lúteo (CL) em diapausa - todas as células luteínicas expressam a proteína EG-VEGF em seu citoplasma, (◀ e ◁), Barra = 20 µm; **B** - Ovário de animal adulto contra-lateral ao CL em diapausa - a maioria das células do estroma ovariano expressam a proteína EG-VEGF em seu citoplama (◀), Barra = 20 µm; **C** - Ovário de animal jovem: células do endotélio de artérias de pequeno calibre são positivas (⬅) e células do estroma ovariano jovem podem ser positivas (◀) ou negativas (◁) para a expressão da proteína EG-VEGF em seu citoplama, Barra = 20 µm; **D** - Ovário de animal jovem: células endoteliais (⬅) e do estroma ovariano (◁), controle negativo (CN), Barra = 20 µm; **E** - Corno uterino de animal jovem: células das glândulas uterinas expressam a proteína EG-VEGF em seu citoplama (◀), Barra = 20 µm; **F** - Corno uterino de animal jovem: células endoteliais (⬅) e de glândula uterina (◁), Controle Negativo, Barra = 20 µm.

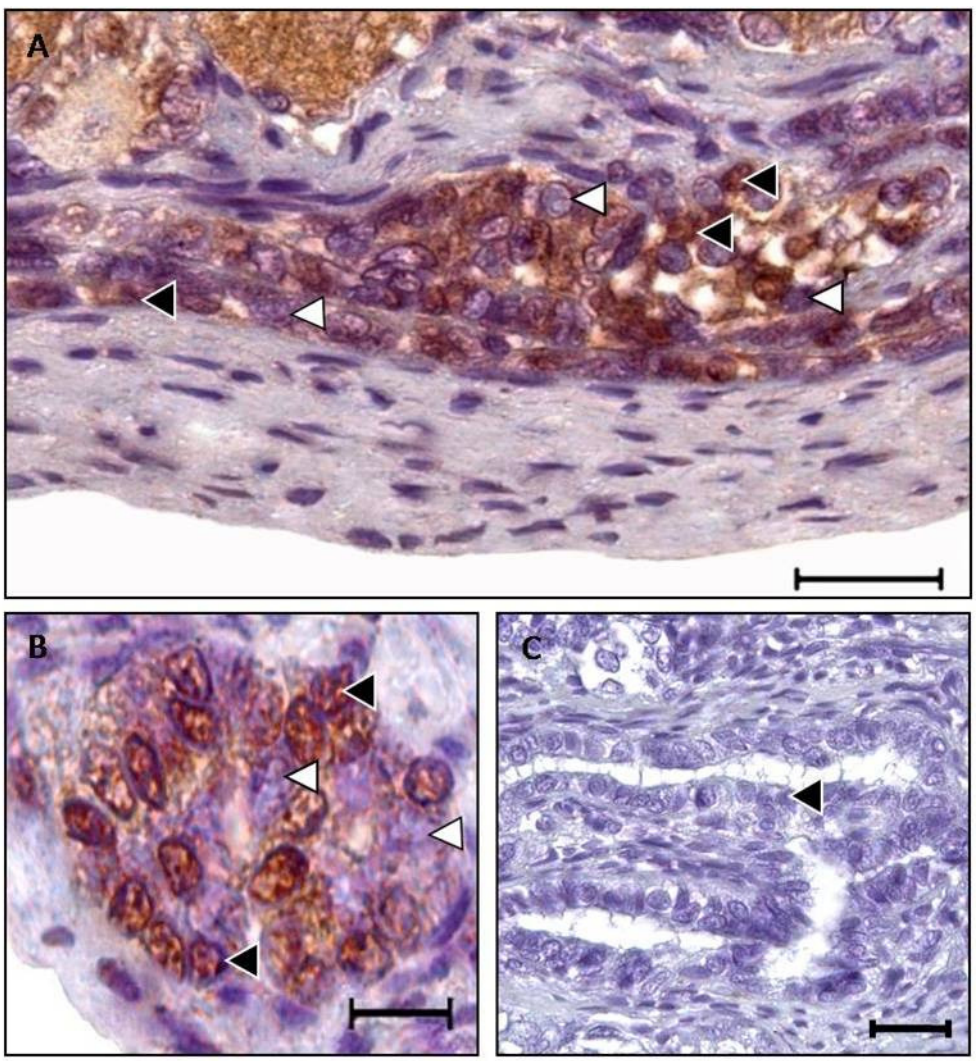

Figura 19 - Imunohistoquímica para o antígeno Ki67 utilizando o anticorpo monoclonal (clone MB67, BioSource® - AHF0342) na diluição 1:10. A - Ovário de animal jovem: corte longitudinal das criptas ovarianas , seu epitélio apresenta células positivas (◀) e negativas (◁) para a expressão da proteína Ki67 , Barra = 20 µm; **B** - Ovário de animal adulto: corte transversal, observamos no epitélio da cripta, células positivas (◀) e negativas (◁) para a expressão da proteína Ki67, Barra = 10 µm; **C** - Cripta ovariana de animal jovem (◀), Controle Negativo, Barra = 20 µm.

6.5 ENSAIOS COM RNA DOS CORNOS UTERINOS

A partir dos materiais coletados e fixados em nitrogênio líquido, obtivemos RNA dos cornos uterinos em diapausa (direito) e pós-parto (esquerdo) de 4 animais adultos (42, 43, 44 e 52), passíveis de serem estudados.

6.5.1 Qualidade do RNA

Após extração pelo método do Trizol o RNA Total de cada corno uterino, foi quantificado através do espectrofotômetro (BioPhotometer®, Eppendorf AG), utilizando-se como padrão *Blanck* de leitura (0,00) H2O DEPC. O resultado da quantificação da concentração de RNA (µg/µl) das amostras está apresentado na Tabela 5, abaixo:

Tabela 5 – Quantificação do RNA total / Espectrofotometria

	[ ] RNA	**Razão**		
Animal / C. Ut.	**µg / µl**	**230 / 260 nm**	**260 / 280 nm**	**VTF***
42 / direito	4,3838	2,16	1,85	20µl
42 / esquerdo	8,4119	2,03	1,90	20µl
43 / direito	5,6206	2,13	1,87	20µl
43 / esquerdo	7,2933	2,14	1,91	30µl
44 / direito	5,3819	2,16	1,93	30µl
44 / esquerdo	9,9054	2,18	1,88	20µl
52 / direito	6,2474	2,19	1,87	20µl
52 / esquerdo	4,5517	2,16	1,86	20µl

A análise quantitativa revela uma boa concentração de RNA Total extraído, e a Razão observada nos propõe que a qualidade de cada amostra, a se julgar por este dado, é passível de processamento para análises quantitativas como o PCR em Tempo Real.

As amostras de RNA Total foram também analisadas, qualitativamente através de gel de agarose a 1%. Utilizando-se o corante *Loading Dye*® na concentração de 10 % do volume de RNA Total obtivemos o seguinte resultado (Figura 20):

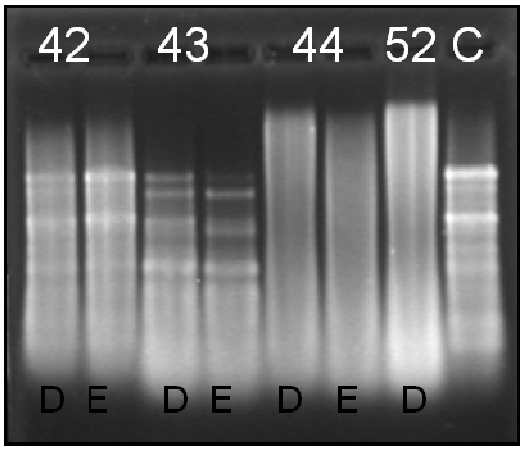

Figura 20 - Análise qualitativa por eletroforese em gel de agarose 1% do RNA Total dos cornos direito (D) e esquerdo (E) dos animais 42, 43 e 44, corno direito do animal 52 e GAPDH como controle (C).

6.5.2 Ensaios de amplificação e quantificação em PCR em tempo real

Alíquotas de cDNA sofreram ensaios em PCR em Tempo Real em Aparelho - ABIPrism® 7500 (Applied Biosystems, Foster, USA), para quantificação das amplificações do gene VEGF, que foram normalizados a partir do gene constitutivo GAPDH.

Obtivemos os seguintes resultados iniciais, referentes à quantificação relativa do gene VEGF para o RNA de todos os cornos uterinos estudados (Figura 21):

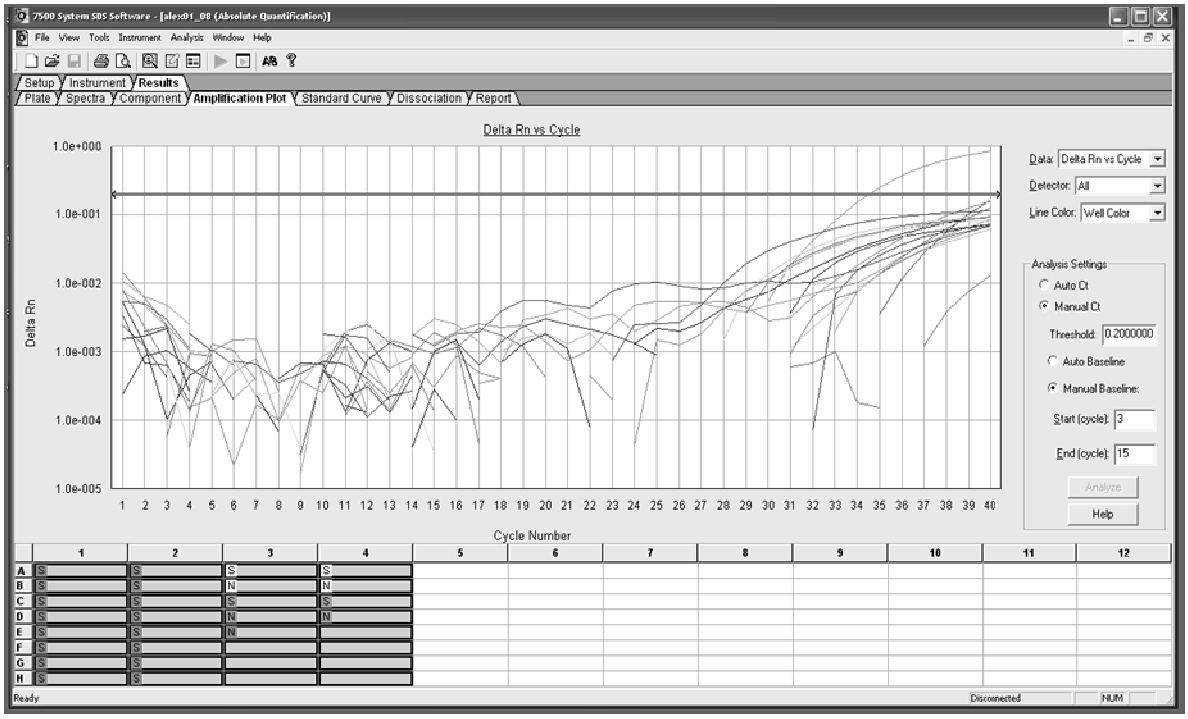

Figura 21 - Análise da quantificação relativa por PCR em Tempo Real das amostras de cDNA dos cornos uterinos direito e esquerdo dos animais 42, 43, 44 e 52, testadas para os gene VEGF e GAPDH como controle interno.

Como resultados, visualizamos que todas as amostras amplificaram em torno do ciclo de número 22.

O nível de expressão do mRNA do VEGF entre os cornos esquerdo (diapausa) e direito (pósparto) em todos os animais adultos estudados estão apresentados na Figura 22:

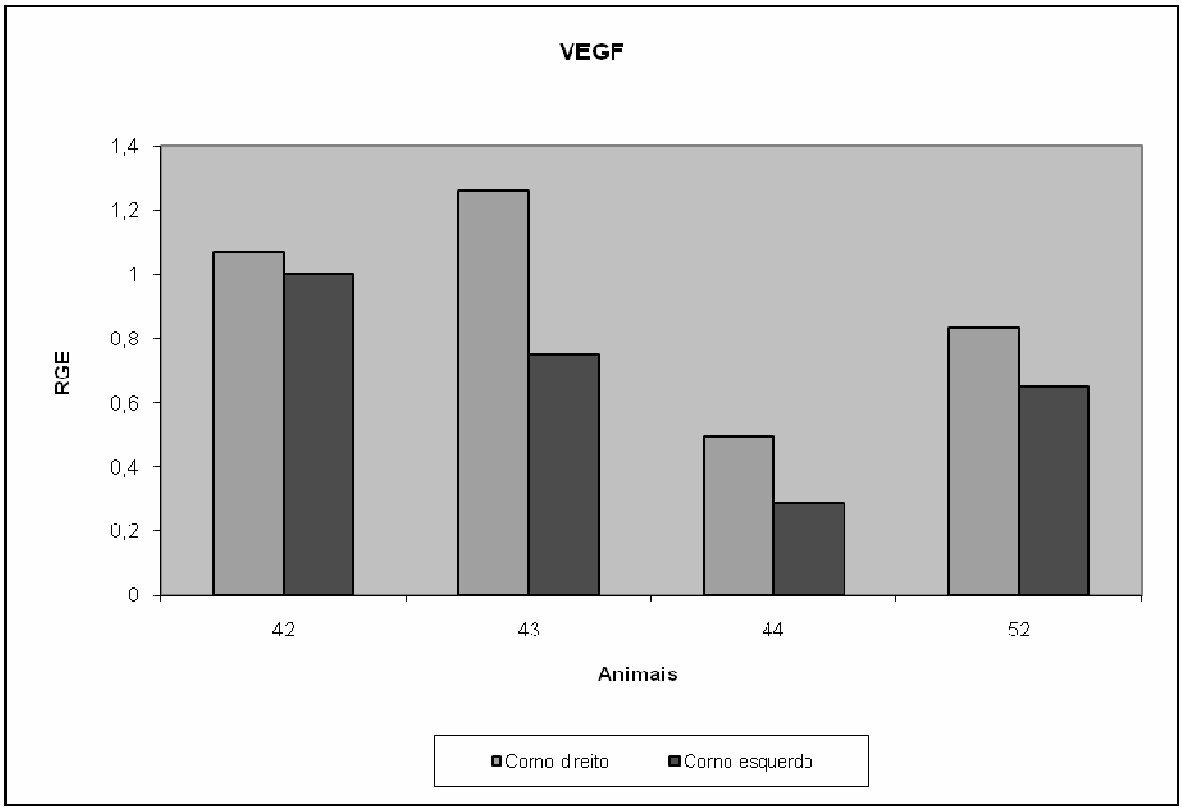

Figura 22 - Análise da quantificação relativa por PCR em Tempo Real das amostras de mRNA dos cornos uterinos direito (6 a 8 semanas pósparto) e esquerdo (ipsilateral ao CL em diapausa na época de coleta) dos animais 42, 43, 44 e 52, testadas para o gene VEGF.

6.6 DADOS CLIMATOLÓGICOS

Obtivemos informações climatológicas de Rocha, referentes aos anos 1961 a 1990 (Figura 23) e para o dado Temperatura média mensal referentes aos anos de 1910 a 2005 (Figura 24). Estes dados revelam diferenças marcantes entre os meses e estações do ano. Relacionaremos estes dados à biologia reprodutiva do *A. australis,* na sessão de Discussão.

ESTACION METEOROLOGICA ROCHA

LATITUD: 34°29,6'S LONGITUD: 54°18,7'W ALTITUD: 18.16 m

	PER.	ENE	FEB	MAR	ABR	MAY	JUN	JUL	AGO	SET	OCT	NOV	DIC	ANUAL
TMED	61-90	21,7	21,5	19,9	16,6	13,7	11,1	10,9	11,4	12,7	15,1	17,6	20,2	16,0
TX	61-90	38,8	39,0	39,0	33,0	30,1	28,8	30,6	30,6	30,6	31,4	38,4	39,5	39,5
TN	61-90	5,2	5,0	4,8	2,0	-2,8	-5,8	-4,6	-2,6	-3,4	-0,7	1,2	3,8	-5,8
TXM	61-90	27,9	27,3	25,5	22,4	19,4	15,9	15,8	16,6	17,8	20,5	23,2	26,2	21,5
TNM	61-90	16,1	16,0	14,5	11,3	8,4	6,7	6,4	6,5	7,7	9,9	11,8	14,4	10,8
HR	61-90	75	77	80	83	85	85	85	83	83	82	78	76	81
P	61-90	1011,6	1012,5	1014,3	1015,9	1016,3	1017,3	1018,6	1017,9	1018,1	1016,0	1013,4	1012,3	1015,4
HS	81-90	267,3	201,3	227,9	189,2	169,3	134,2	137,6	160,3	175,1	214,6	232,5	268,8	2378,1
PV	61-90	20,5	20,8	19,1	16,2	13,9	11,8	11,6	11,6	12,6	14,5	16,4	18,5	15,6
VEL	61-90	4,0	3,9	3,2	2,9	2,6	3,2	2,9	3,1	3,9	4,0	4,1	4,1	3,5
RR	61-90	99	107	90	72	89	99	107	111	106	98	83	62	1122
FRR	61-90	6	7	7	6	6	7	7	7	7	7	7	5	79

TMED	Temperatura Media, mensual o anual	grados Celsius (ºC)
TX	Temperatura Máxima aboluta del período, Mensual o anual	grados Celsius (ºC)
TN	Temperatura Mínima aboluta del período, Mensual o anual	grados Celsius (ºC)
TXM	Temperatura Maxima Media, mensual o anual	grados Celsius (ºC)
TNM	Temperatura Mínima Media, mensual o anuall	grados Celsius (ºC)
HR	Humedad Relativa, media mensual o anual	porcentaje
P	Presión atmosférica (al nivel medio del mar), media mensual o anual	Hectopascales (hPa)
HS	Tiempo de insolación directa, acumulada por mes, media mensual o anual del período	horas (y décimas)
PV	Presión de vapor , media mensual o anual	hectopascales(hPa)
VEL	Velocidad (del viento horizontal) , media mensual o anual	Metros por segundo
RR	Precipitación acumulada por mes,media mensual o anual del período	milímetros(mm)
FRR	Días con precipitación >= 1 mm, media mensual o anual	número de días

Figura 23 – Dados meteorológicos de 1961 a 1990. Fonte: Direccion nacional de meteorologia, Uruguai, 2008.

ESTAÇÃO METEOROLÓGICA DE ROCHA

TEMPERATURA

Décadas°	jan	fev	mar	abr	mai	jun	jul	ago	set	out	nov	dez	Anual
1910-19	29	28,4	25,2	22,8	18,7	15,4	15,1	16,1	17,4	20,4	24,5	27,5	21,7
1920-29	28,9	28,3	26,3	22,1	17,7	14,4	14,3	15,8	17,7	19,4	24,4	27,3	21,4
1930-39	28,2	28,1	25,5	21,4	16,4	14,8	13,5	14,5	16,7	19,8	23	26,6	20,3
1940-49	28,2	28,5	25,1	22,7	19,9	16,8	15,4	16,4	18,3	20,2	23,9	26,6	22,3
1950-59	28,2	26,9	26,2	21,5	19	15,7	15,9	16,9	17,3	19,9	23,1	26,3	21,4
1960-69	28,1	27,8	25,4	22,3	19,7	16,2	15,6	16,4	17,7	20,1	23,4	26,4	21,5
1970-79	27,4	27,4	25,4	23	19,4	16,1	16,4	16,7	18,7	20,9	23,2	26,4	21,4
1980-89	28,1	27,2	25,8	22,4	19,2	15,8	15,4	16,3	17,7	20,4	23,2	25,9	21,4
1990-99	27,6	26,6	25,9	22,2	19,2	16	15,4	17,3	17,8	20,7	23,1	26,2	21,4
2000-05	28,4	27,2	26	22,3	18,9	16,8	15,4	17,7	17,8	20,9	23,6	25,5	21,7

Figura 24 –Dados de temperatura de 1910 a 2005. Fonte: RENOM, 2009.

Após atenta observação dos dados climatológicos conseguidos de fontes bibliográficas para a área da colônia reprodutiva estudada, realizamos uma série de análises estatísticas de modo a melhor entendermos e interpretarmos a relação entre os fenômenos ambientas sazonais e o ciclo reprodutivo do *A. australis*. Os resultados e gráficos obtidos com estes estudos serão agora apresentados:

Temperatura

A figura 25a demonstra que a temperatura dos meses da diapausa foi significativamente maior do que a dos meses de gestação (p=0.003). A figura 25b representa os valores de temperatura mensais com as linhas de intersecção das médias ocorrendo em junho. A figura 26 demonstra que a maior variação de temperatura de um mês para o outro ocorre de abril para maio, com as linhas de tendência demonstrando a mudança de comportamento neste mesmo mês.

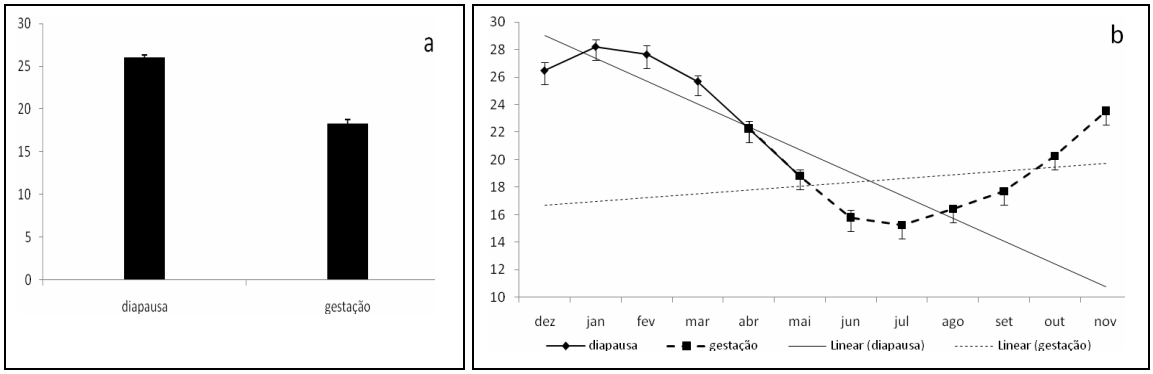

Figura 25 - Temperatura (°C): diapausa X gestação (a) , média mensal de 1900 a 2005 (b), (p=0.0033).

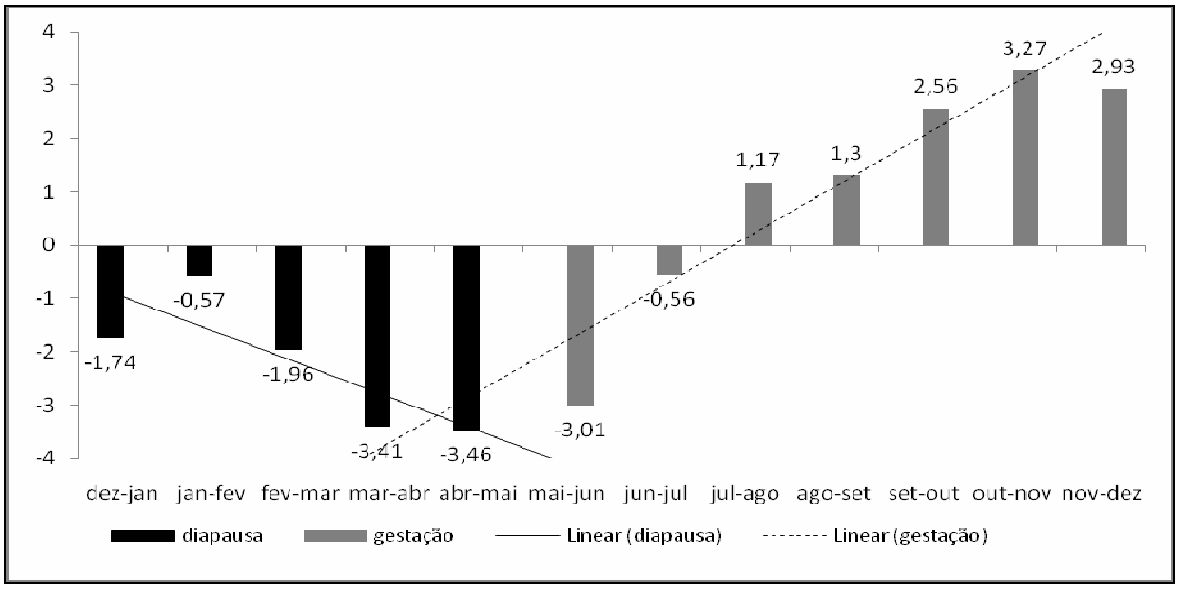

Figura 26 - Variação da temperatura mês a mês (°C): média mensal de 1990 a 2005 com intersecção das linhas de tendência em abril - maio.

Fotoperíodo

O fotoperíodo é significativamente maior durante a fase da diapausa em comparação com a gestação (p=0,0210) (Figura 27). A mudança de comportamento deste fator acontece da seguinte forma: diminui de dezembro a maio e aumenta, de maio a novembro, de acordo com as linhas de tendência abaixo (Figura 28).

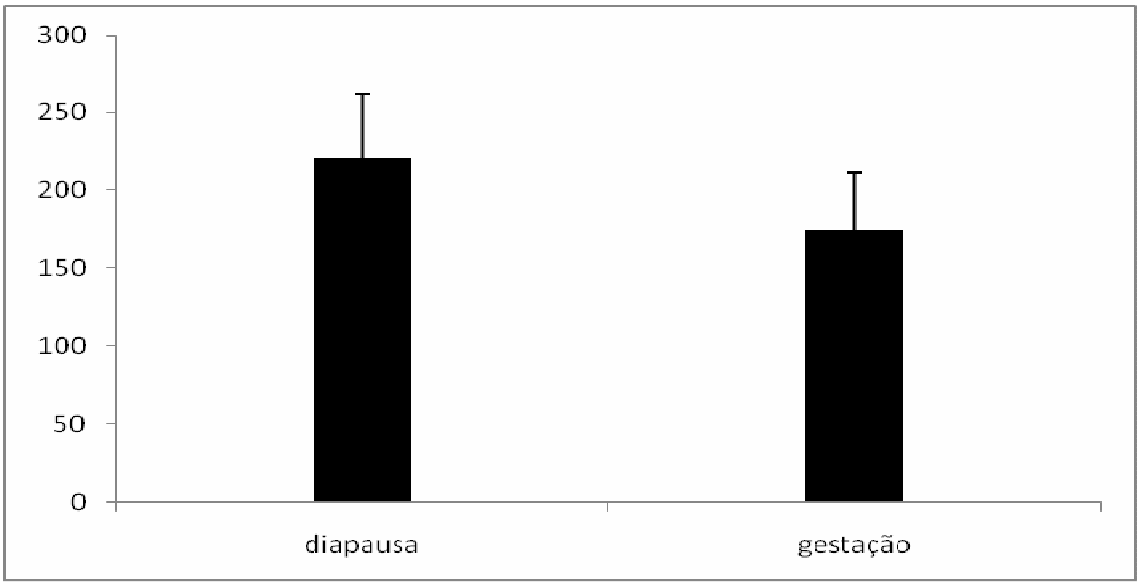

Figura 27 - Horas de sol (H/mês): média mensal diapausa x média gestação (p=0,0210).

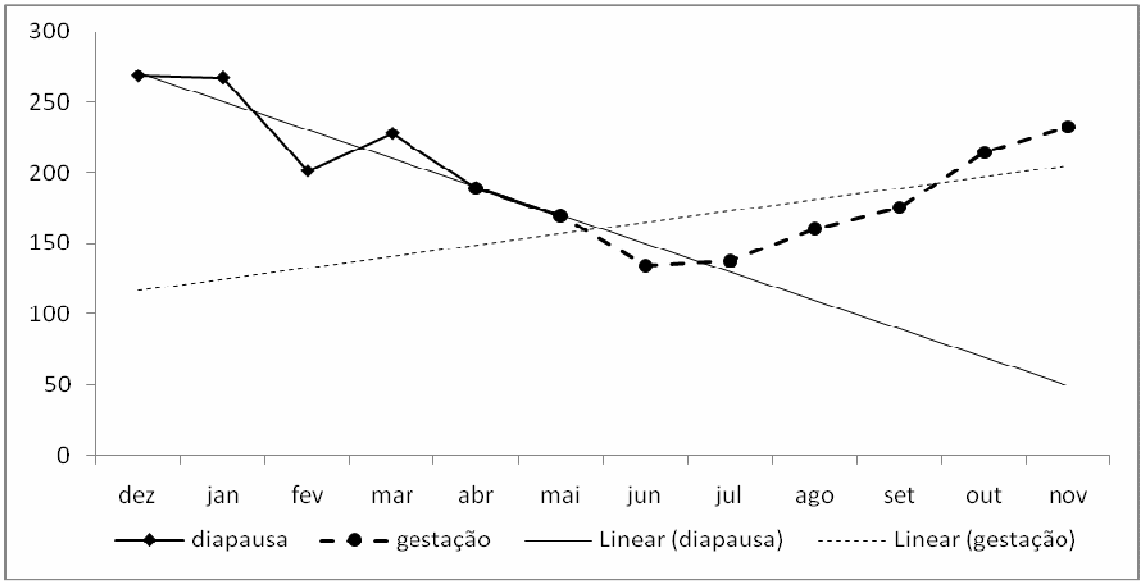

Figura 28 - Horas de sol (H/mês): média mensal diapausa x média gestação com intersecção das linhas de tendência em maio.

Umidade Relativa do Ar

A umidade relativa durante a fase da diapausa é significativamente menor que durante a gestação (p=0,0309) (Figura 29). O mês mais úmido é o mês de maio, mês no qual também as linhas de tendência se cruzam e demonstram uma mudança de comportamento deste fator (Figura 30).

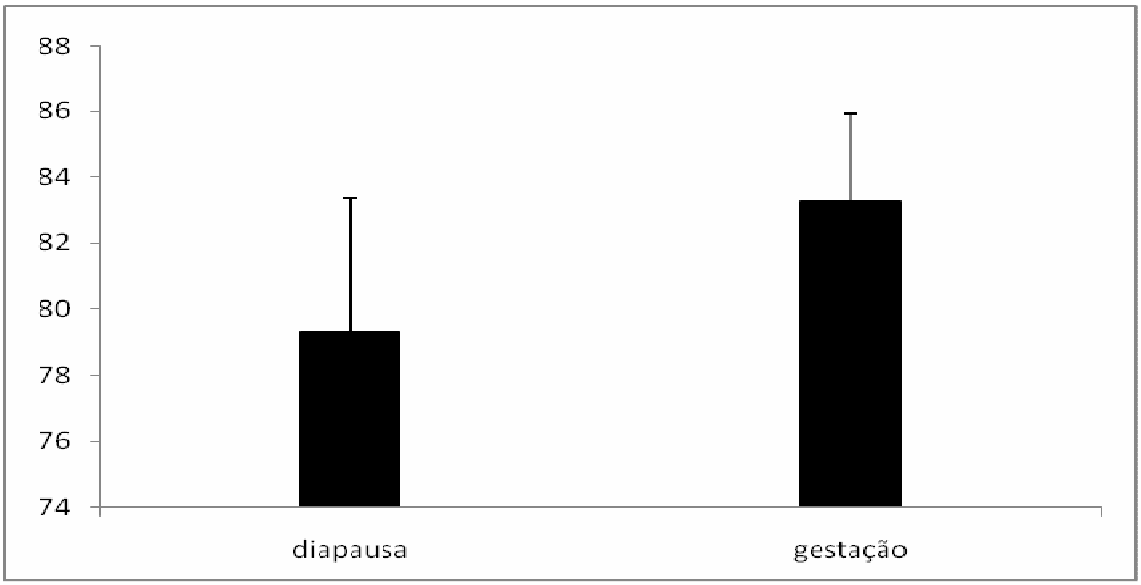

Figura 29 - Umidade (%): média mensal diapausa x média gestação (p=0,0309).

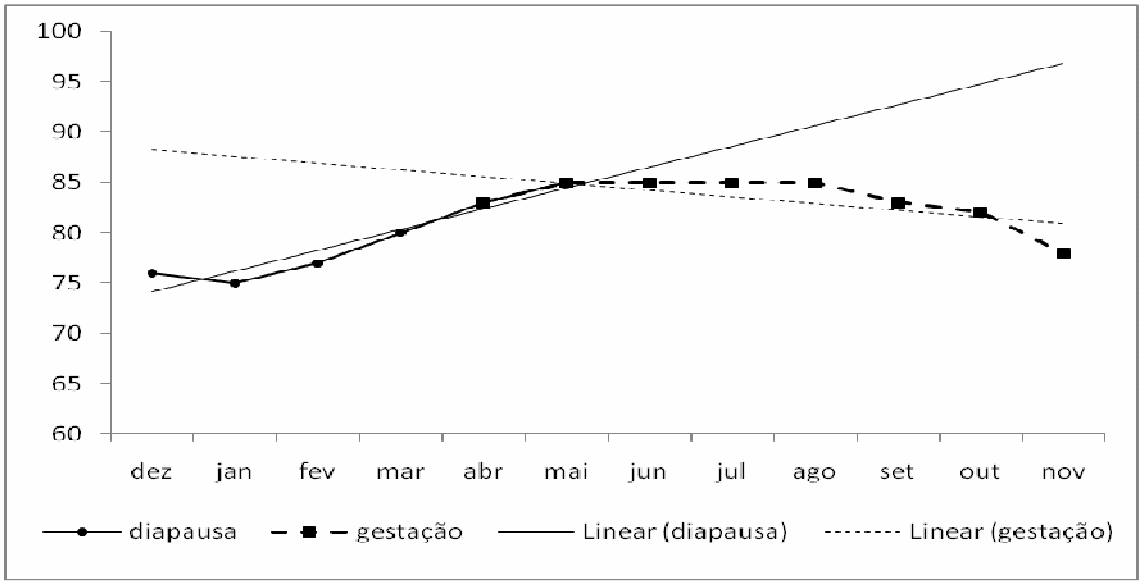

Figura 30- Umidade (%): média mensal diapausa X média gestação com intersecção das linhas de tendência em maio.

Precipitação Acumulada

A precipitação acumulada não apresenta diferença estatística significativa entre as fases da diapausa e gestação (p=0,0637) (Figura 31). O mês que apresenta o menor volume de acúmulo de águas de chuva é o mês de dezembro, seguido por abril (Figura 32).

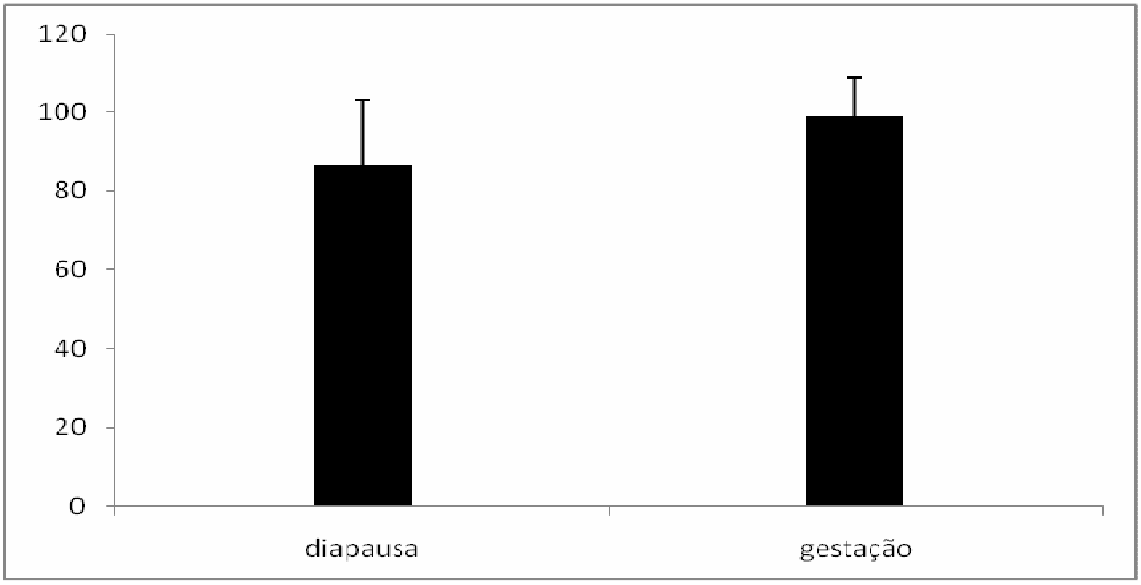

Figura 31 - Precipitação acumulada (mm): média mensal diapausa x média gestação (p=0,0637).

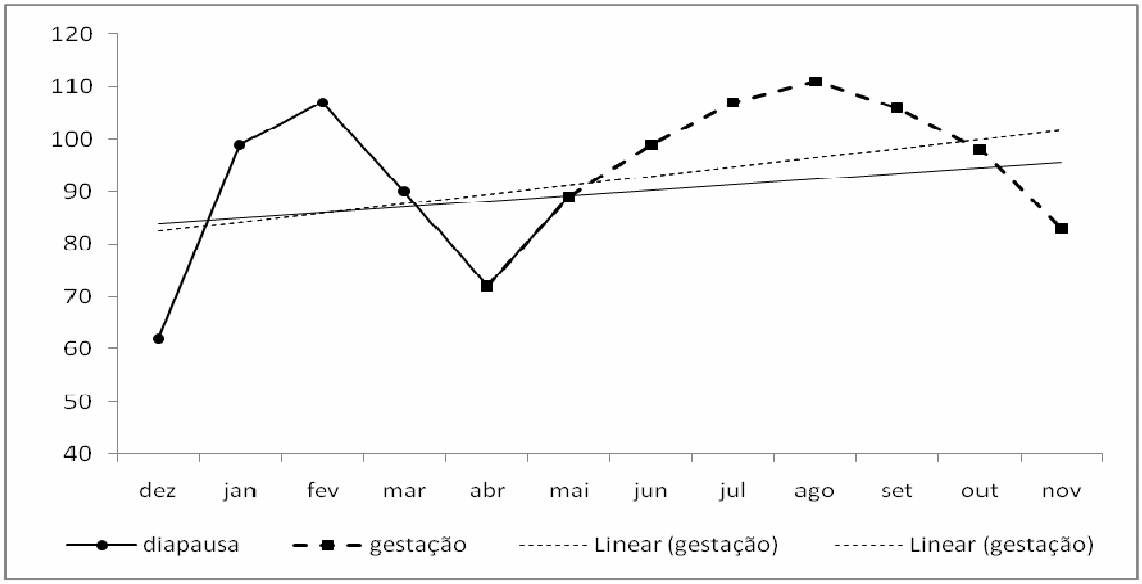

Figura 32 - Precipitação acumulada (mm): média mensal diapausa x média gestação com linhas de tendência de comportamento semelhante.

Dias de Precipitação

Durante a gestação ocorrem mais dias de chuva a cada mês que durante a diapausa (p=0,0373) (Figura 33). Os meses em que os dias de precipitação ocorrem menos são dezembro, seguido por abril e maio (Figura 34).

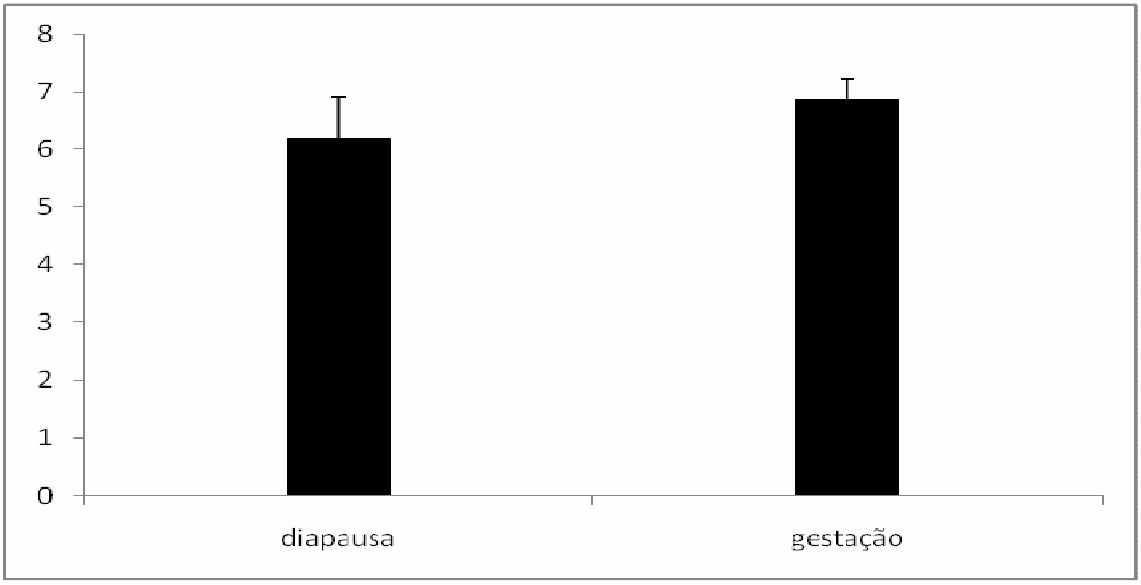

Figura 33 - Precipitação (dias/mês): média mensal diapausa X média gestação (p=0.0373).

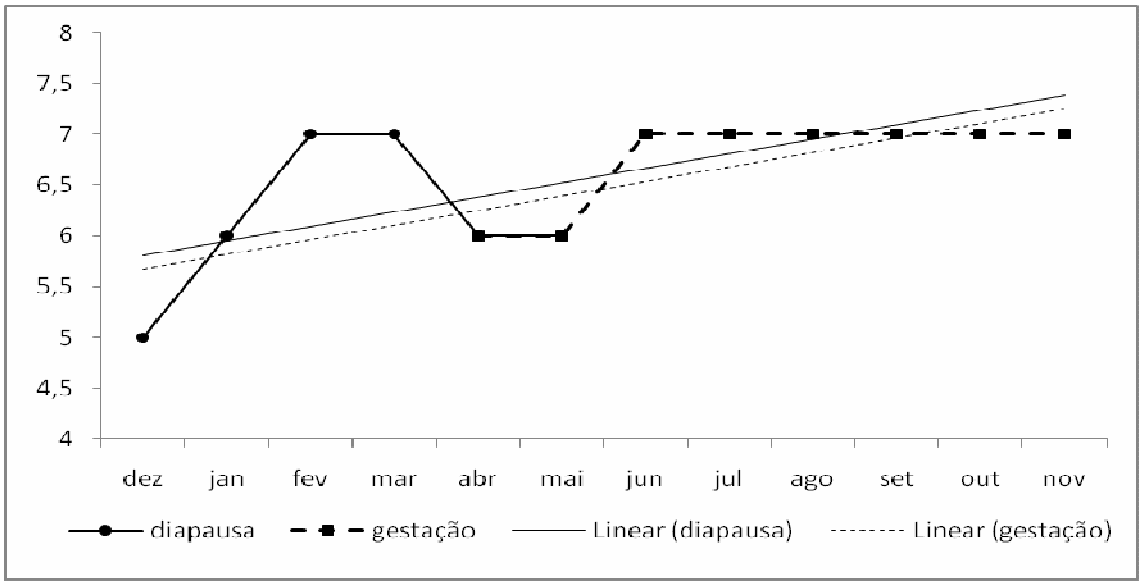

Figura 34 - Precipitação (dias/mês): média mensal diapausa X média gestação, com linhas de tendência paralelas.

Pressão Atmosférica

A pressão atmosférica é significativamente menor durante a diapausa que durante a gestação (p=0,0071) (Figura 35). As linhas de tendência se cruzam no inicio do mês de julho (Figura 36).

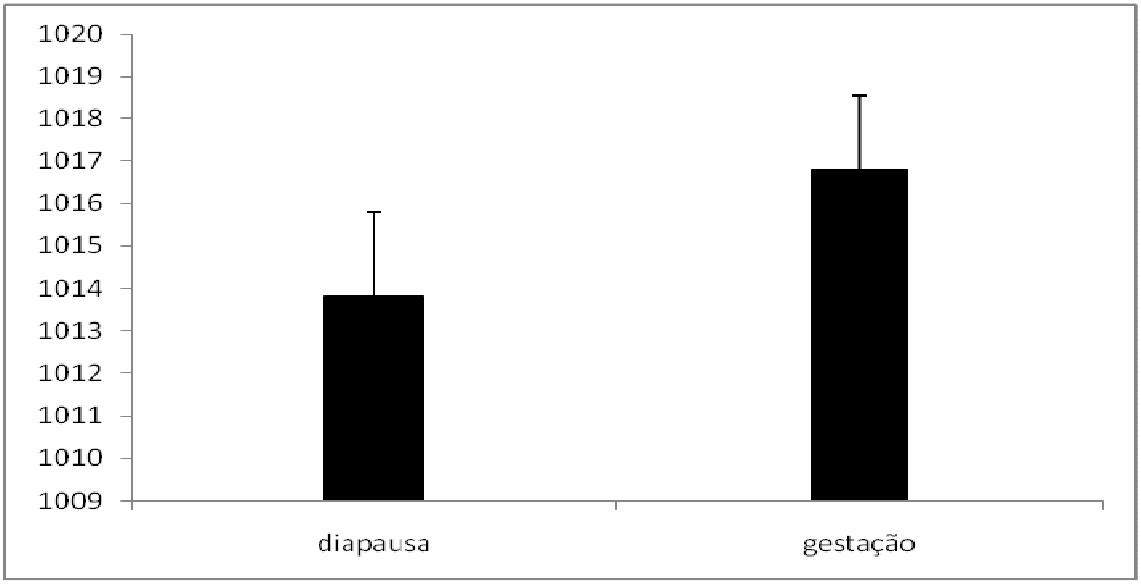

Figura 35 - Pressão atmosférica (hPA): média mensal diapausa x media gestação (p=0.0071).

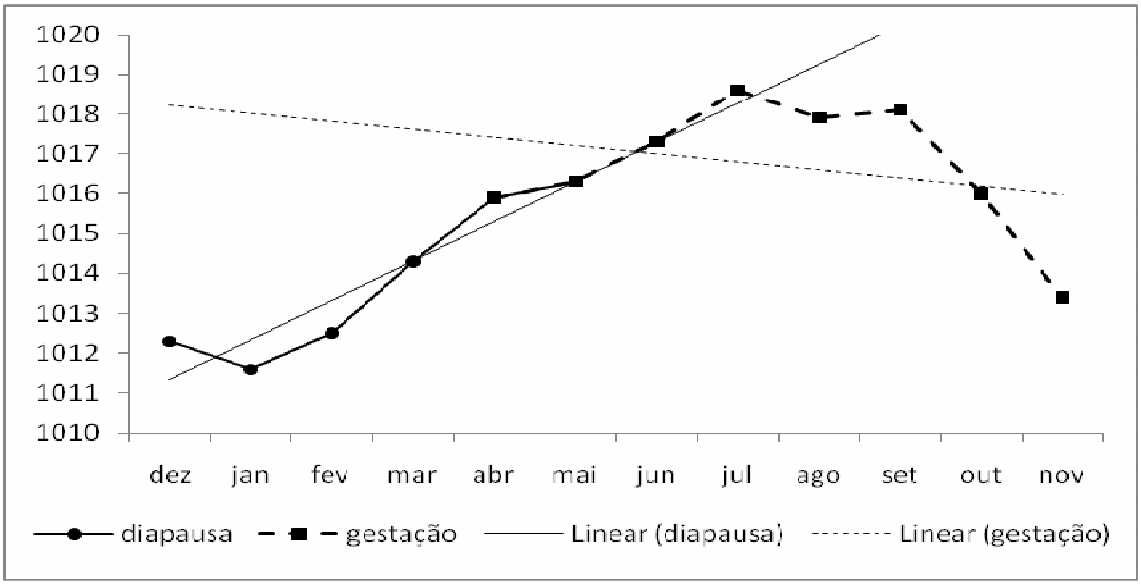

Figura 36 - Pressão atmosférica (hPA): média mensal diapausa x media gestação com intersecção das linhas de tendência em junho.

Velocidade do Vento

A velocidade do vento não apresenta diferença significativa entre as fases da diapausa e gestação (p=0,4273) (Figura 37). O mês que apresenta o menor volume de vento é o mês de maio e o que apresenta o maior volume é novembro (Figura 38).

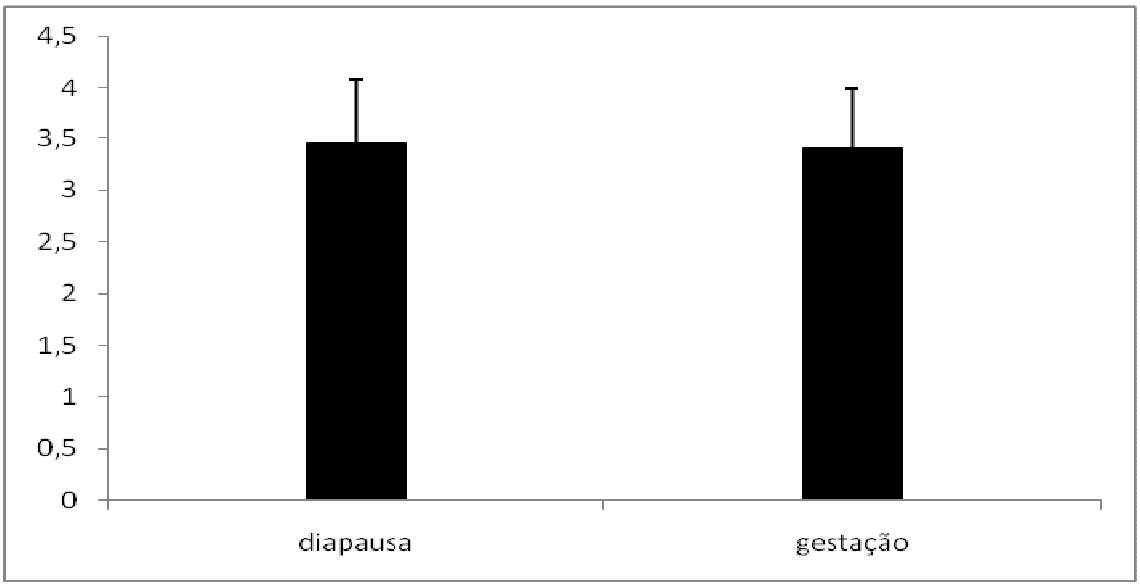

Figura 37 - Velocidade do vento (m/s): média mensal diapausa X média gestação (p=0.4273).

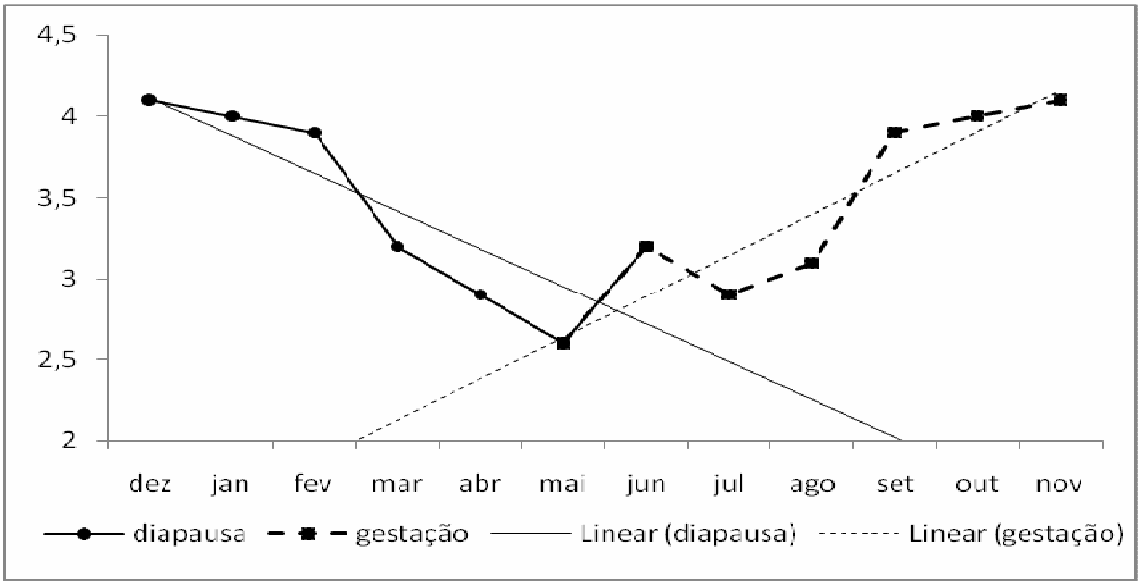

Figura 38 - Velocidade do vento (m/s): média mensal diapausa X média gestação com intersecção das linhas de tendência em junho.

7 DISCUSSÃO

7 DISCUSSÃO

Descrever a anatomia nos níveis macroscópico, microscópico e ultraesrutural de um conjunto de órgãos que trabalham em sintonia, é uma tarefa árdua e delicada. Contudo, os resultados obtidos deste trabalho, por si só, não tem seu valor e beleza totalmente revelados. Assim, ao arriscar-se pelo terreno da funcionalidade, o anatomista deve conhecer a biologia, ecologia, taxonomia, fisiologia e evolução da espécie, para propor ao recorte de um momento fisiológico (fotografia, corte, lâmina) função e uso, essa sim, tarefa mais delicada ainda. Conscientes da importância de estudos dessa natureza, assumimos os riscos e apresentaremos uma discussão morfofuncional e ecofisiológica no intuito de contribuir ao conhecimento da espécie.

O conjunto que compõe os órgãos reprodutores da fêmea do *Arctocephalus australis* apresenta anatomicamente, estruturas passíveis de correlação ao ciclo sazonal de seleção folicular e ovulação, cópula, diapausa, implantação, gestação e parto. Relacionaremos a importância de estruturas anatômicas em cada uma destas etapas. Obedeceremos à ordem crânio-caudal das estruturas.

7.1 ESTUDOS MORFOFUNCIONAIS

A fisiologia ovariana do *A. australis* é ainda pouco estudada. Entretanto a ausência do corpo albicans, observada em todos os ovários em torno de seis a oito semanas após o parto revela que importantes mecanismos de regressão do corpo lúteo, reabsorção do corpo albicans e reestruturação do estroma ovariano atuam rapidamente neste período. Em cães, os mecanismos de luteólise estrutural levam aproximadamente o mesmo período apenas para a regressão do corpo lúteo (CONCANNON, 2009) e o corpo albicans é visível macroscopicamente ainda três meses após o parto (ORFANOU et al., 2009). A proteína EG-VEGF encontrada no citoplasma da maioria das células do estroma ovariano

contralateral ao CL indica que a angiogênese, além de outras funções atribuídas ao EG-VEGF, é um mecanismo envolvido na dinâmica ovariana do *A. australis* possivelmente auxiliando a rápida reabsorção do CL como descrito para outras espécies. O EG-VEGF induz a proliferação de células endoteliais em diversos tecidos (LEE et al., 2009b) e está presente em todas as fases luteínicas em bovinos, entretanto, apresenta-se aumentado durante a luteólise, agindo na ativação de células monocitárias e aumentando os níveis ovarianos do Fator de Necrose Tumoral (TNF) (KISLIOUK et al., 2007).

O corpo lúteo (CL) é uma glândula endócrina transitória originária do folículo ovulatório onde ocorrem constantes remodelamentos e intensa proliferação, movimentação, diferenciação e morte celular. As células do CL são classificadas como esteroidogênicas e não esteroidogênicas (SCHAMS; BERISHA, 2004). Em bovinos, a existência de células luteínicas grandes e pequenas relaciona-se a diferentes níveis de secreção de progesterona (80% e 20%, respectivamente), sendo que as células grandes formam 3% do volume total do corpo lúteo, enquanto que as pequenas representam 26% (DIAZ et al., 2002).

A visualização de células de diferentes tamanhos no CL dos *A.australis* estudados na fase da diapausa pode relacionar-se ao longo da meia vida desta glândula temporária às transformações e remodelamentos estruturais relacionados ao seu êxito funcional em todas fases reprodutivas (KNOBIL et al., 2006). O ciclo anual exigiria de fato um funcionamento e morfologia diferenciados deste órgão, em relação a outros carnívoros de ciclo menor como os cães que possuem apenas um tipo de célula luteínica (VERMEIRSCH et al., 2001). Estudos específicos do CL do *A. australis* precisam ser realizados para que possamos entender melhor a morfofisiologia desta glândula temporária na espécie e acompanharmos suas modificações estruturais em cada fase do ciclo reprodutivo.

As criptas ovarianas estão presentes em ratos, humanos, bovinos, cães e gatos, além dos pinípedes. São estruturas morfologicamente relacionadas aos cordões sexuais corticais, *Chordae sexuales,* durante a vida embriológica (GILBERT, 2000) que, todavia, não se degeneram depois do nascimento nestas espécies (BABA; CÂTOI, 2007). As criptas ovarianas têm sido descritas como possíveis produtoras de células germinativas (folículos primordiais) após o nascimento e durante a idade adulta em algumas espécies (BUKOVSKY et al., 2008). Nossos estudos e resultados, como: (1) a semelhança

morfológica entre o epitélio de revestimento da cripta e o epitélio germinativo que reveste o ovário sabidamente envolvido na colonização do ovário por oogônias (GILBERT, 2000), (2) a presença de dois tipos celulares dentro do epitélio da cripta, (3) a existência de células epiteliais positivas e negativas para o marcador de proliferação celular no epitélio da cripta, (4) a constante visualização de folículos primordiais dentro do lúmen da cripta ovariana e (5) a escassez destes no ovário contralateral ao corpo lúteo durante a fase da diapausa, nos fazem acreditar que as criptas ovarianas relacionam-se à possibilidade de neoogênese durante a idade adulta no *A. australis*. A grande influência sazonal na reprodução desta espécie é compatível com a possibilidade da seleção natural de um mecanismo de geração, recrutamento e maturação folicular especializado, onde a disposição gradual de células oocitárias seja, hipotéticamente, favorável à manutenção da fêmea em reprodução. A morfologia especializada das fímbrias do infundíbulo da tuba uterina visualizada em todas as fêmeas estudadas revela um direcionamento diferenciado da seleção e uso destas estruturas neste carnívoro aquático, quando comparado a outros carnívoros terrestres como os canídeos, que apresentam estas estruturas em filamentos organizados em torno do óstio abdominal da tuba uterina (SCHALLER et al., 1999). Contudo, não se observa a morfologia das fimbrias ovarianas no *A. australis*, como nas éguas, que também apresentam sazonalidade a cada ovulação (NICKEL et al., 1979). As fimbrias da tuba uterina são responsáveis e provavelmente sofrem seleção para garantirem, após a ruptura folicular, o recolhimento do óvulo e sua condução até o óstio abdominal da tuba uterina com sucesso. A estrutura, em forma de favo de mel, das fêmeas *A. australis* está justaposta e é capaz de envolver grande parte do ovário. Sua composição permite uma mobilidade em conjunto, o que seria uma excelente e segura ferramenta de condução do óvulo à luz da tuba uterina, etapa fundamental à manutenção desta espécie unípara. O óstio uterino da tuba é protegido por bordas livres capazes de encobrir o óstio e impedir a saída do óvulo ou embrião, caso a concepção ocorra dentro da tuba uterina, como descrito na maioria das espécies (KNOBIL et al., 2006). Este mecanismo pode estar relacionado à longa diapausa, pois possibilitaria uma retenção do embrião, possivelmente no estágio de blastocisto (RENFREE; SHAW, 2000) determinando um tempo maior de permanecia na luz da tuba. Contudo, nossos resultados não apontam evidências de grande especialização em nível celular no epitélio da tuba uterina.

O útero do *A. australis* localiza-se, mesmo quando gravídico, próximo à região

dorsal da cavidade abdominal, sustentado pelo ligamento redondo do útero. Este fato pode relacionar-se à necessidade do animal nadar e efetuar movimentos proprioceptivos multidirecionais durante esta atividade (HOCHACHKA, 2000), além da fêmea ainda efetuar a alternância entre os ambientes aquáticos e terrestres. O curto e forte ligamento minimiza a movimentação uterina intracavitária, fato que diminui os riscos de torções uterinas e colabora para o sucesso da gestação.

O grande pregueamento observado na mucosa uterina em todas as fêmeas estudadas estabelece uma maior área de superfície endometrial. O endométrio está repleto de glândulas uterinas, e estas parecem ser responsáveis pela manutenção da viabilidade do blastocisto durante a diapausa e implantação (ALLEN; WILSHER, 2009) (No prelo)[2]. O pregueamento pronunciado da mucosa uterina parece, pelos nossos achados, ainda ser importante para a região de implantação. A visualização de áreas de formações papilares, originando-se das pregas do endométrio em regiões no terço cranial do corno uterino, justamente onde a cinta placentária costuma se formar, associada à presença de secreção das glândulas uterinas destas estruturas, indicam que podem interferir na escolha ou sinalização mecânica ou química do sítio de implantação (VALLET et al., 2009; DEMIR et al., 2002) ou se modificarem após a mesma (IGWEBUIKE, 2009).

O véu uterino no *A. australis* representa uma característica morfológica especializada, que parece estar relacionada ao pósparto, cópula e concepção. A única oportunidade anual de cópula para a espécie ocorre em torno de uma semana após o parto e mesmo com a rápida regressão do CL, é provável que a secreção de substâncias resultantes do parto e involução do corno uterino, anteriormente gravídico, ainda ocorra no momento do estro e cópula. Este fato faz com que a fêmea que possua maior projeção caudal do véu uterino e menor corpo do útero, ofereça mais facilidade de chegada do ejaculado do macho ao seu óvulo, devido ao corno contralateral ao CL estar mais livre de secreções puerperais. Outra vantagem do pouco contato do corno no pósparto com o meio externo seria a prevenção de contaminações e infecções causadas pelas cópulas, comuns durante o puerpério (AZAWI et al., 2008). Essa seleção conduziria certamente a quase inexistência de corpo do útero descrita em nossos resultados.

---

[2] ALLEN, W. R.; WILSHER S. A Review of Implantation and Early Placentation in the Mare. **Placenta**. Oct 20, 2009. (No prelo).

A cérvix projetada ao interior da cavidade vaginal, com óstio uterino externo centralizado, representa uma barreira física à concepção. Os dados de trabalhos na área de paternidade em pinípedes sugerem que, em torno de 50 por cento das fêmeas copuladas por um macho geram um descendente dele, a outra metade apresenta descendentes de machos de cópulas em táticas secundárias de acasalamento, como cópulas com machos jovens na periferia da colônia (LIDGARD et al., 2004). No sistema de acasalamentos múltiplos e formação de haréns do *A. australis,* a fêmea pode ser copulada e o local de ejaculação ocorrer no fórnix vaginal, profundo nesta espécie. O macho que conseguir ejacular mais próximo do óstio uterino externo ou, se possível, na região intracervical, tem maior probabilidade induzir a concepção. Outros fatores como momento de ovulação, receptividade ao macho, etc também interferem na taxa de concepção (KARUPPASWAMY et al., 2009; LIDGARD et al., 2004).

O pregueamento e descamação do epitélio vaginal revelam a característica de resistência ao atrito que esse órgão desenvolveu, de modo a adaptar-se ao atrito da glande e pênis durante as cópulas e do filhote durante o parto (PATEL et al, 2006). O hímen pronunciado do *A. australis* que praticamente oclui o óstio vaginal externo pode relacionar-se à necessidade de evitar o contato excessivo da água com o epitélio vaginal que a espécie está sujeita. Lavagens excessivas de mucosas estão relacionadas ao surgimento de patologias, pelo desequilíbrio que gera na flora microbiana saprófita dos órgãos genitais (FLEISS et al., 1998).

O fato da superfície ventral do vestíbulo apresentar melaninização e isto não ocorrer na superfície dorsal da mesma região, relaciona-se à proteção à radiação solar que pode ocorrer nesta região durante as horas que a fêmea permanece sob o sol, descansando sobre as rochas. A deposição de melanina está relacionada à proteção contra injúrias ao DNA pela radiação Ultravioleta (UV), visto que a melanina protege a célula de lesões (HÄKKINEN et al., 2003). A pele da vulva passa pelo mesmo processo de exposição solar, e em maior intensidade. O alto grau de melanina na epiderme da vulva demonstra relação com o tempo de exposição ao sol e a proteção às glândulas sudoríparas desta região das lesões por radiação UV (JABLONSKI; CHAPLIN, 2000). A espessa camada córnea do epitélio da vulva fornece a essa região uma resistência ao atrito, fato que pode ser importante ecologicamente pela grande exposição da vulva ao meio. Os queratonócitos estão envolvidos com a renovação epitelial e cicatrização de injúrias de pele (SMILEY et

al., 2006).

A espessura da camada muscular dos lábios vulvares é capaz de ocluir fortemente a rima vulvar, evitando a entrada excessiva de água no vestíbulo e vagina durante o nado e mergulho, fato importante à manutenção da composição microbiana simbiótica destas cavidades (FLEISS et al., 1998).

A menor melanização do clitóris em relação aos lábios vulvares indica que apesar da fácil exposição deste órgão nos animais estudados, ele recebe uma menor insolação, e encontra-se protegido pelos lábios e pêlos vulvares, grande parte do dia. O clitóris é protegido de várias formas: pelos lábios vulvares, pelo prepúcio clitoriano, pela fossa clitoriana e ainda pelas bordas livres que podem recobrir diretamente a projeção central do clitóris. Esta proteção, associada aos múltiplos feixes de nervos encontrados nesta região, determina que ela apresenta uma grande sensibilidade. A inervação clitoriana deriva dos nervos pudendo e hipográstrico, sendo responsáveis pela excitação sexual (MARTIN-ALGUACIL et al., 2008). A estimulação da glande clitoriana desencadeia uma resposta vaginal, reflexo clitorovaginal, o que contrai a vagina durante o coito aumentando o contato com o pênis do macho, estimulando sexualmente a fêmea da espécie murina (SHAFIK et al., 2008). O osso clitoriano, associado à capacidade erétil do corpo esponjoso do clitóris, poderia projetar o órgão caudalmente na ocasião de ereção, o que deixaria o clitóris exposto durante a cópula, sensibilizaria os terminais nervosos e interferiria na aceitabilidade do macho pela fêmea.

O detalhe microestrutural dos orifícios das glândulas do clitóris podem relacionar-se com o direcionamento e melhor escoamento da secreção glandular evitando seu acúmulo e possível obstrução destes orifícios. Este fato revela o quanto ocorre em todos os níveis, teciduais e celulares, as especializações nas espécies e que se apresentam como objetos de seleção do mais apto.

A vascularização, de uma maneira geral, serve para conduzir nutrientes, oxigênio e células de defesa até os tecidos, além de retirar deles os metabólitos e CO2 (JUNQUEIRA; CARNEIRO, 2004). A vascularização arterial dos órgãos genitais femininos do *A. australis* demonstrada em nossos resultados, apresenta grande similaridade com o já descrito para outros carnívoros (SCHALLER et al., 1999). Contudo, a existência de três artérias ovarianas e do seguimento apendicular das artérias ilíacas internas, irrigando toda a

região plantar da nadadeira pélvica, representa uma grande adaptação destes pinípedes em relação a outros carnívoros. A vascularização do *A. australis* é pouco estudada, e a descrição das artérias ovarianas da espécie está sendo realizada pela primeira vez. Acreditamos que além da nutrição e proteção ovariana, as artérias ovarianas também possam se relacionar à manutenção da homeostase térmica destes tecidos. Um animal que vive em águas geladas, com um isolante térmico formado pela pele, tecido adiposo na tela subcutânea e pêlos espessos e impermeabilizados por glândulas cutâneas (SCHEFFER, 1958), deve apresentar mecanismos de perda ou ganho de temperatura, representados principalmente pelo sistema vascular (HOCHACHKA, 2000). O mesmo mecanismo vale para o seguimento apendicular da artéria ilíaca interna. A adaptação do membro pélvico ao estilo de locomoção natatório dos pinípedes reflete-se em um fortalecimento muscular desta região em comparação com outros carnívoros terrestres (REIDENBERG, 2007). A necessidade de maior movimentação dos membros traz consigo modificações no aporte sanguíneo desta região, sendo que a existência de uma irrigação arterial ventral no membro pélvico (ramo apendicular da A. ilíaca interna) somada às artérias que normalmente irrigam a porção cranial do fêmur das espécies e que também ocorrem no *A. australis* (A. safena, por exemplo) representam um excelente recurso estrutural na evolução biomecânica da espécie. A constante exposição do membro pélvico ao ambiente externo à água, quando o animal está nadando há bastante tempo, ou quando estão secos, após muitas horas ao sol, quando molham os membros pélvicos antes de entrar na água, percebidas durante as horas de observações da colônia durante as coletas (Figura 16A), podem relacionar-se a essa especialização vascular do membro pélvico, de modo a aumentar a eficiência do resfriamento sanguíneo e perda de temperatura corpórea.

As características morfofuncionais, aqui apresentadas, demonstram que a seleção natural atua de forma a perpetuar fêmeas que apresentam evoluções estruturais em seus órgãos reprodutivos que lhes permitem, adaptando-se ao ambiente: ovular (criptas ovarianas), evitar a perda do oócito (fimbrias do infundíbulo da tuba uterina), aceitar a cópula e ser excitada sexualmente (clitóris – nervos e osso clitoriano), ser concebida respeitando a eleição oculta da fêmea (cérvix e fórnix), manter o embrião viável durante todo o período de diapausa (óstio uterino da tuba uterina, pregueamento e glândulas uterinas), implantar este embrião de modo que a morfologia auxiliasse nesta etapa tão

comprometedora para o sucesso gestacional (pregueamento e papilas uterinas), garantir o suprimento sanguíneo e aporte nutricional durante a gestação (vascularização e angiogênese), parir e evitar a contaminação do corno contralateral ao gravídico (véu uterino).

7.2 ECOFISIOLOGIA

> Desconhecemos o passado das espécies e as condições que hoje determinam sua abundância e distribuição. São numerosas e coordenadas as adaptações para se adaptar uma espécie a novos hábitos de existência. Partes necessárias devem variar na mesma direção até o grau necessário. Em muitos casos a presença simultânea de condições complexas, de longa duração, de maneira particular, atuando conjuntamente são necessárias ao desenvolvimento de certas conformações (DARWIN, 1961).

Os dados climatológicos da região da colônia reprodutiva do *A. australis* apresentados na sessão dos resultados configuram uma comparação inédita entre o ambiente e a biologia reprodutiva da espécie. De uma maneira geral todos os fatores de ordem ou variáveis ambientais aqui dispostos são passíveis de correlação com as principais épocas reprodutivas dentro do ciclo sazonal da espécie. A temperatura, o fotoperíodo, a umidade, a precipitação acumulada e o número de dias de chuva, a pressão atmosférica e a velocidade do vento podem ser relacionados em maior ou menor grau com o ciclo reprodutivo do *A. australis.* Contudo, não sabemos até o momento como cada um desses fatores interage com a fisiologia da espécie, tampouco se existe um mais importante para o controle endócrino e ciclo circadiano desses animais.

O fotoperíodo apresenta menor variação ao longo do tempo, o que o transforma em um indicador de atividade sazonal para vários processos biológicos já estudados como a migração em espécies migratórias (PROT; VAN GUNDY, 1981) e a implantação embrionária em outros pinípedes (DANIEL, 1981). Os dados de fotoperíodo de Rocha demonstram que o maior número de horas de sol/mês ocorre em dezembro, onde ocorrem

os partos, cópulas e início da diapausa da espécie. A mudança no comportamento das horas de sol/mês acontece justamente no mês de abril, quando possivelmente esteja ocorrendo o fim da diapausa, retorno da atividade mitótica e implantação do blastocisto. O início da diapausa é influenciado pelos níveis de melatonina secretados pela glândula pineal que estimula a secreção de prolactina pela hipófise. Em algumas espécies, a prolactina possui um efeito indutor na diminuição das mitoses embrionárias (LOPES et al., 2004). Estudos com o Lobo-marinho-norte-americano relacionam dados de diminuição de fotoperíodo com mudanças no corpo lúteo e aumentos na concentração de progesterona e estradiol -17β no útero, sinalizando o início da implantação e fim da diapausa (TEMTE, 1985). A mudança no fotoperíodo é um marcador das mudanças sazonais, não interferindo na temperatura do ambiente, mas indicando um estímulo condicional que se reflete na adaptação térmica e modificações no ritmo interno (BRONSON, 2009; ALEXANDROV, 1977). Esta idéia explicaria, por exemplo, o início das alterações fisiológicas de acordo com o fotoperíodo, no mês de maio, anteriormente à intersecção das linhas de tendência de temperatura que ocorrem em junho.

A temperatura é um parâmetro passível de correlação com vários processos orgânicos, sendo um marcador biológico de adaptações, por produzir respostas celulares imediatas e posteriores adaptações genotípicas, gerando termoestabilidade celular e permitindo que encontremos seres vivos em todas as temperaturas ambientais conhecidas (ALEXANDROV, 1977). A temperatura age suprimindo a função celular pela denaturação protéica, e cada tipo celular responde diferentemente às modificações térmicas. A termoresistência primária varia entre cada componente celular e é a estabilização de cada um desses componentes frente as diferentes temperaturas associada a mecanismos de reparo celular que gera a adaptação. A termoestabilidade celular geral corresponde à movimentação da água livre no citoplasma. A mesma lesão protoplasmática é atingida em diferentes temperaturas nos diferentes indivíduos e espécies (SHABTAY; ARAD, 2005; ALEXANDROV, 1977). Foi relatado que a hipertermia causa alterações morfológicas no citoesqueleto e membranas de células sanguíneas, o que altera as características de transporte destas membranas (RENIN et al., 2008). O fator de ordem climatológico temperatura é perceptível instintivamente entre as espécies e somado às nossas observações, pode estar envolvido no processo de seleção natural dos mecanismos de disparo da implantação embrionária, parto e cópula do *A.australis.*

A umidade relativa do ar registrada na série histórica que analisamos, revela uma coincidência entre o mês de maio e o pico de maior umidade do ano assim como o ponto onde as linhas de tendência se cruzam, demonstrando uma mudança no comportamento deste fator muito próxima à época na qual a implantação do blastocisto do *A. australis* ocorre. No mês de novembro, por sua vez, ocorre uma acentuada queda nos níveis de umidade relativa do ar, fato que poderia estar relacionado ecologicamente com mudanças endócrinas na fêmea que se antecipam ao parto. Experimentos com umidade relativa têm demonstrado modificações em nível de DNA em células procariontes a partir do uso de diferentes porcentagens de umidade relativa nas condições de cultivo celular. Estes experimentos relacionam um efeito deste fator ambiental a modificações estruturais celulares, que também podem ocorrer atmosfericamente (SMITH et al., 1992).

A pressão atmosférica está significativamente menor durante os meses de diapausa, ocorrendo um aumento gradual até o mês de maio. No inicio de junho esta variável atmosférica, de acordo com as linhas de tendência, modifica seu comportamento e inicia uma diminuição até o mês de novembro quando apresenta uma queda acentuada que coincide com a ocasião do parto. Em cultivo de células, a alta pressão promove a síntese de DNA (HISHIKAWA et al., 1994).

A precipitação acumulada não apresentou diferenças entre os períodos de diapausa e gestação, entretanto nos meses de abril e novembro/dezembro, onde ocorrem a implantação e o parto respectivamente, os dados históricos revelam uma sensível diminuição no volume de chuvas. Em relação aos dias de precipitação, estes mesmos meses apresentam uma acentuada queda, demonstrando que os menores índices pluviométricos relacionam-se aos fenômenos sazonais de implantação e parto da espécie *A.australis.*

A velocidade do vento também não apresenta diferença significativa entre os períodos da diapausa e implantação, contudo o mês onde ocorre a menor velocidade média durante todo o ano coincide com o mesmo mês onde ocorre a implantação embrionária (maio). O mês onde ocorre a maior velocidade média é coincidentemente novembro, quando acontecem os partos. A perda de calor corporal depende da temperatura e velocidade do vento. A perda de calor pela velocidade do vento é maior nas temperaturas baixas (ALEXANDROV, 1977). Maio, junho e julho são os meses mais frios, o vento com

baixa velocidade faz com que o animal perca pouco calor – economizando energia com a termoregulação. Em outubro e novembro a temperatura é alta, mesmo com a maior velocidade do vento. A perda de calor pelo vento é menor que quando comparada com épocas frias, contudo ocorre, podendo este fato também auxiliar na perda de calor corpóreo exigida pela alta temperatura ambiente e grande tempo de insolação característico da época.

Dos fatores de ordem aqui expostos, a exceção do fotoperíodo e temperatura principalmente, os demais necessitam ser melhor estudados isoladamente e em conjunto, de modo a aumentarmos nossos conhecimentos sobre como estas variáveis que apresentam uma certa repetibilidade anual, podem ser responsáveis pelas mutações "espontâneas" que ocorrem a nível celular e tecidual e que são a matéria prima da seleção natural no intuito de serem preservadas e transmitidas hereditariamente, de modo a fazer as espécies evoluírem. Estas indagações ocorrem desde os tempos de Darwin e seguem sem respostas satisfatórias até os dias atuais. Como o ambiente real e complexo faz suas interferências na fisiologia das espécies? Como situações quantificáveis, relações ambientais e reprodutivas de uma espécie como a aqui apresentada, podem além de ocorrer, ser também melhor explicadas?

Estudos ecofisiológicos são escassos e necessários sobretudo para a previsibilidade de modificações biológicas das espécies de acordo com mudanças climáticas já em andamento (BRONSON, 2009).

A disponibilidade sazonal de alimentos durante o ano está relacionada ao aparecimento e extensão da diapausa embrionária. Este fenômeno relaciona-se sobretudo a otimização das possibilidades de sobrevivência do neonato, de modo que o nascimento ocorra numa estação do ano que minimize os riscos ambientais ao filhote recém nascido (RENFREE; SHAW, 2000). Contudo, a sazonalidade das espécies de que se alimenta o *A. australis* revela que o maior número de espécies encontradas nas fezes dos adultos durante os meses de inverno, são opérculos de peixes, entre eles Anchova (*Anchoa marini*), Anchoveta (*Engraules anchoita*), Pescadas (*Cynocium guatucupa)* e *Trichiurus lepturus,* de em média 200g peso. Enquanto que, durante o verão ocorre uma maior diversidade de espécies consumidas, sendo a maioria cefalópodes (NAYA et al., 2002). Os peixes em sua maioria eclodem dos ovos no início do verão, devido ao fato de que neste momento os

pequenos invertebrados, que são seu principal alimento, também estão numerosos. Estes fatos se relacionam à fase de eclosão dos ovos e nascimentos, sendo assim um bom momento para que o peixe recém nascido encontre alimentos e consiga sobreviver. Então, os peixes nascidos no verão chegam à idade jovem no inicio do inverno e então, participam ativamente da dieta de carnívoros (GIGLIOTTI et al., 2007). Desta forma, a fêmea *A. australis* encontra pesca farta durante os meses de início da gestação, e aproveita para ganhar peso. Desde o momento do nascimento, durante a lactação, a fêmea não pode deixar seu filhote só por muito tempo, alimentando-se então neste período principalmente de invertebrados menores que captura durante suas curtas incursões em busca de alimento (NAYA et al., 2007). O início do verão apresenta temperatura alta, menor índice de pluviosidade, umidade relativa do ar alta, entre outras características climáticas, e fêmeas com peso acumulado durante a gestação, capazes de produzir leite com grande porcentagem de gordura para alimentação dos filhotes, auxiliam no entendimento da importância ecológica da longa diapausa selecionada durante a evolução da espécie.

8 CONCLUSÕES

8 CONCLUSÕES

A morfologia dos órgãos genitais femininos do *A. australis* apresenta diversas características passíveis de correlação ao ambiente, ciclo estral e hábitos reprodutivos da espécie.

Os fatores de crescimento VEGF e EG-VEGF estão presentes nos ovários, participando de processos como a luteólise e estruturação ovariana na fase de diapausa e em ambos os cornos uterinos do *A. australis*, no pósparto e em diapausa embrionária.

Fatores de ordem ambiental relacionam-se e parecem conduzir o ciclo estral sazonal anual do *A.australis*.

A tática de coleta de animais encontrados em morte recente por causas naturais apresenta a vantagem ecológica de quase nenhuma interferência antrópica na colônia da espécie, entretanto o estado de decomposição dos materiais coletados determina as possibilidades de abordagem e os estudos realizados.

REFERÊNCIAS

REFERÊNCIAS

AHMED, Z.; BICKNELL, R. Angiogenic signaling pathways. Methods. **Molecular Biology,** v. 467, p. 3-24, 2009.

ALEXANDROV, V. Y. **Cells, molecules and temperature**. Berlin: Springer-Verlag, 1977. p. 236.

ALMAÇA, C. **Baleias, focas e peixes-boi na história natural Portuguesa.** Lisboa: Editora Porto, 1998. p. 44-65.

ANDERSEN, H. T. **The biology of marine mammals.** London: Academic Press, 1969. p. 295-336.

ANDRABI, S. M. H.; MAXWELL, W. M. C. A review on reproductive biotechnologies for conservation of endangered mammalian species. **Animal Reproduction Science,** v. 99, p. 223–243, 2007.

ARENSBURG, J.; PAYNE, A. H.; ORLY, J. Expression of steroidogenic genes in maternal and extraembryonic cells during early pregnancy in mice. **Endocrinology,** v. 140, n. 11, p. 5220-5232, 1999.

ATKINSON, S. Reproductive biology of seals. **Reviews of Reproduction,** v. 2, p. 175-194, 1997.

AZAWI, O. I.; OMRAN, S. N.; HADAD, J. J. A study of endometritis causing repeat breeding of cycling iraqi buffalo cows. **Reproduction in Domestic Animals,** v. 43, n. 6, p. 735-743, 2008.

BABA, A.; CÂTOI, C. **Comparative oncology**. Bucharest: The Publishing House of the Romanian Academy, 2007. Chap. 10.

BATES, D. O.; HARPER, S. J. Regulation of vascular permeability by vascular endothelial growth factors. **Vascular Pharmacology,** v. 39, p. 225-237, 2002.

BUKOVSKY, A.; GUPTA, S. K.; VIRANT-KLUN, I.; UPADHYAYA, N. B.; COPAS, P.; VAN METER, S. E.; SVETLIKOVA, M.; AYALA, M. E.; DOMINGUEZ, R. Study origin of germ cells and formation of new primary follicles in adult human and rat ovaries. **Methods Molecular Biology**, v. 450, p. 233-265, 2008.

BOUVET, M.; ELLIS, L. M.; NISHIZAKI, M.; FUJIWARA, T.; LIU, W.; BUCANA, C. D.; FANG, B.; LEE, J. J.; ROTH, J. A. Adenovirus-mediated wild-type p53 gene transfer down-regulates vascular endothelial growth factor expression and inhibits angiogenesis in human colon cancer. **Cancer Research,** v. 58, n. 11, p. 2288-2292, 1998.

BOYD, I. L. Changes in plasma progesterone and prolactin concentrations during the annual cycle and the role of prolactin in the maintenance of lactation and luteal development in the Antarctic fur seal (*Arctocephalus gazella*). **Journal of Reproduction and Fertility,** v. 91, n. 2, p. 637-647, 1991.

BRONSON, F. H. Climate change and seasonal reproduction in mammals. **Philosophical Transactions of the Royal Society of London. Series B, Biological Sciences,** v. 364, n. 1534, p. 3331-3340, 2009.

BROWNE, P.; CONLEY, A. J.; SPRAKER, T.; REAMC, R. R.; LASLEY, B. L. Sex steroid concentrations and localization of steroidogenic enzyme expression in free-ranging female northern fur seals (*Callorhinus ursinus*). **General and comparative endocrinology,** v. 147, n. 2, p. 175–183, 2006.

BULMER, M. G. **Francis Galton: pioneer of heredity and biometry.** Maryland: JHU Press, 2003. 357 p.

CARMELIET, P.; NG, Y. S.; NUYENS, D.; THEILMEIER, G.; BRUSSELMANS, K.; CORNELISSEN, I.; EHLER, E.; KAKKAR, V. V.; STALMANS, I.; MATTOT, V.; PERRIARD, J. C.; DEWERCHIN, M.; FLAMENG, W.; NAGY, A.; LUPU, F.; MOONS, L.; COLLEN, D.; D'AMORE, P. A.; SHIMA, D. T. Impaired myocardial angiogenesis and ischemic cardiomyopathy in mice lacking the vascular endothelial growth factor isoforms VEGF164 and VEGF188. **Nature medicine,** v. 5, p. 495-502, 1999.

CONCANNON, P. W. Endocrinologic control of normal canine ovarian function. **Reproduction in Domestic Animals**, v. 44, p. 3-15, 2009. Supplement, 2.

CHEN, Y.; NI, H.; MA, X-H.; HU, S-J.; LUAN, L-M.; REN, G.; ZHAO, Y-C.; LI, S-J.; DIAO, H-L.; XU, X.; ZHAO, Z-A.; YANG, Z-M. Differential gene expression 148 in luminal epithelium. **Journal of Molecular Endocrinology,** v. 37, p. 147-161, 2006.

DANIEL JR., J. C. Delayed implantation in the northern fur seal (*Callorhinus ursinus*) and other pinnipeds. **Journal of Reproduction and Fertility,** v. 29, p. 35-50, 1981.

DARWIN, C. **Origem das espécies.** Porto: Lello & Irmão, 1961. 505 p. Tradução do original de 1859.

DAWKINS, R. **O gene egoísta.** São Paulo: EDUSP, 1979. 230 p.

DESMARAIS, J. A.; BORDIGNON, V.; LOPES, F. L.; SMITH, L. C.; MURPHY, B. D. The escape of the mink embryo from obligate diapause. **Biology of Reproduction,** v. 70, p. 662-670, 2004.

DEY, S. K.; LIM, H.; DAS, S. K.; REESE, J.; PARIA, B. C.; DAIKOKU, T.; WANG, H. Molecular cues to implantation. **Endocrine Reviews,** v. 25, p. 341-373, 2004.

DEMIR, R.; KAYISLI,U.A.; CELIK-OZENCI, C.; KORGUN, E.T.; DEMIR-WEUSTEN, A.Y.; ARICI, A. Structural differentiation of human uterine luminal and glandular epithelium during early pregnancy: an ultrastructural and immunohistochemical study. **Placenta.** v. 23, n.8-9, p. 672-684, 2002.

DÍAZ, F. J.; ANDERSON, L. E.; WU, Y. L. Regulation of progesterone and prostaglandin F_{2a} production in the CL. Molecular and Cellular Endocrinology, v. 191, p. 65-80, 2002.

DÍAZ-FLORES, L.; GUTIÉRREZ, R.; VARELA, H. Angiogenesis: an update. **Histology and Histopathology,** v. 9, n. 4, p. 807-943, 1994.

DIDIO, L. J. A. The Importance of Anatomy. **Annals of Anatomy,** v. 181, n. 55, p. 455-465, 1999.

DIRECCION NACIONAL DE METEOROLOGIA. **El otoño**: aspectos generales del clima durante el otoño em el Uruguay. Montevideo: Dirección de Climatología y Documentación, 2009.

DONG, J.; GRUNSTEIN, J.; TEJADA, M.; PEALE, F.; FRANTZ, G.; LIANG, W. C.; BAI, W.; YU, L.; KOWALSKI, J.; LIANG, X.; FUH, G.; GERBER, H. P.; FERRARA, N. VEGF-null cells require PDGFR alpha signaling-mediated stromal fibroblast recruitment for tumorigenesis. **The EMBO Journal,** v. 23, n. 14, p. 2800-2810, 2004.

DOUGLAS, L.; NOVITSKI, E. What chance did Mendel's experiments give him of noticing linkage? **Heredity,** v. 38, p. 253-257, 1977.

DUBOWY, R. L.; FEINBERG, R. F.; KEEFE, D. L.; DONCEL, G. F.; WILLIAMS, S. C.; MCSWEET, J. C.; KLIMAN, H. J. Improved endometrial assessment using cyclin E and p27. **Fertility and Sterility,** v. 80, n. 1, p. 146-156, 2003.

EBOS, J. M.; TRAN, J.; MASTER, Z.; DUMONT, D.; MELO, J. V.; BUCHDUNGER, E.; KERBEL, R. S. Imatinib mesylate (STI-571) reduces Bcr-Abl-mediated vascular endothelial growth factor secretion in chronic myelogenous leukemia. **Molecular Cancer Research,** v. 1, p. 89-95, 2002.

ELLIS, L. M.; STALEY, C. A.; LIU, W.; FLEMING, R. Y.; PARIKH, N. U.; BUCANA, C. D.; GALLICK, G. E. Down-regulation of vascular endothelial growth factor in a human colon carcinoma cell line transfected with an antisense expression vector specific for c-src. **The Journal of Biological Chemistry,** v. 273, p. 1052-1057, 1998.

ENDERS, A. C.; MEAD, R. A. Progression of trophoblast into the endometrium during implantation in the western spotted skunk. **Anatomical Record,** v. 244, p. 297-315, 1996.

FERRARA, N.; HAUK, K.; JAKEMAN, L.; LEUNG, D. W. Molecular and biological properties of the vascular growth factor family of proteins. **Endocrine Reviews,** v. 13, p. 18-32, 1992.

FERRARA, N.; CHEN, H.; DAVIS-SMYTH, T.; GERBER, H. P.; GYYEN, T. N.; PEERS, D.; CHISHOLM, V.; HILLAN, K. J.; SCHWALL, R. H. Vascular endothelial

growth factor is essential for corpus luteum angiogenesis. **Nature Medicine,** v. 4, p. 336-340, 1998.

FLEISS, P. M.; HODGES, F. M.; VAN HOWE, R. S. Immunological functions of the human prepuce. **Sexually Transmitted Infections**, v. 74, n. 5, p. 364-367, 1998.

FRANCO JR., J. G.; BARUFFI, R. L. R.; MAURI, A. L.; PETERSEN, C. G.; CAMPOS, M. S.; OLIVEIRA, J. B. Pode a dificuldade no ato da transferência embrionária alterar o índice de gravidez de um programa de fertilização "in vitro"? **Revista Brasileira de Ginecologia e Obstetrícia,** v. 15, p. 81-83, 1993.

FRASER, H. M.; BELL, J.; WILSON, H.; TAYLOR, P. D.; MORGAN, K.; ANDERSON, R. A.; DUNCAN, W. C. Localization and quantification of cyclic changes in the expression of endocrine gland vascular endothelial growth factor in the human corpus luteum. **The Journal of Clinical Endocrinology and Metabolism,** v. 90, p. 427-434, 2005.

GERBER, H. P.; VU, T. H.; RYAN, A. M.; KOWALSKI, J.; WERB, Z.; FERRARA, N. VEGF couples hypertrophic cartilage remodeling, ossification and angiogenesis during endochondral bone formation. **Nature Medicine,** v. 5, n. 6, p. 623-628, 1999.

GIGLIOTTI, E.S.; SATO, O.T; PAES, E.T. Correlação entre variáveis oceanográficas medidas por satélite e a produção pesqueira de Sardinella janeiro na costa sudeste-sul do Brasil. **Anais XIII Simpósio Brasileiro de Sensoriamento Remoto,** Florianópolis, Brasil, INPE, p. 3365-3372, 2007.

GILBERT, S. F. **Developmental Biology.** Sunderland (MA): Sinauer Associates, Inc.; 2000.

HÄKKINEN, J.; VEHNIÄINEN, E.; OIKARI, A. Histopathological responses of newly hatched larvae of whitefish (Coregonus lavaretus s.l.) to UV-B induced toxicity of retene. **Aquatic Toxicology,** v. 63, p. 159-171, 2003.

HAMATANI, T.; DAIKOKU, T.; WANG, H.; MATSUMOTO, H.; CARTER, M. G.; KO, M. S.; DEY, S. K. Global gene expression analysis identifies molecular pathways distinguishing blastocyst dormancy and activation. **PNAS,** v. 101, p. 10326-10331, 2004.

HARRISON, R. J. **Functional anatomy of marine mammals.** London: Academic Press, 1972. p. 24-40.

HICKLIN, D. J.; ELLIS, L. M. Role of the vascular endothelial growth factor pathway in tumor growth and angiogenesis. **Journal of Clinical Oncology**, v. 23, p. 1011-1027, 2005.

HISHIKAWA, K.; NAKAKI, T.; MARUMO, T.; HAYASHI, M.; SUZUKI, R.; SARUTA, T. Pressure promotes DNA synthesis in rat cultured vascular smooth muscle cells. **Journal of Clinical Investigation,** v. 93, p. 1975-1980, 1994.

HOCHACHKA, P. W. Pinniped diving response mechanism and evolution: a window on the paradigm of comparative biochemistry and physiology. **Comparative Biochemistry and Physiology** Part A, v. 126, p. 435-458, 2000.

HOFFMANN, P.; FEIGE, J. J.; ALFAIDY, N. Expression and oxygen regulation of endocrine gland-derived vascular endothelial growth factor/prokineticin-1 and its receptors in human placenta during early pregnancy. **Endocrinology,** v. 147, n. 4, p. 1675-1684, 2006.

HONDO, E.; STEWART, C. L. Profiling gene expression in growth-arrested mouse embryos in diapause. **Genome Biology,** v. 6, p. 202-210, 2004.

IBAMA. INSTITUTO BRASILEIRO DO MEIO AMBIENTE E RECURSOS NATURAIS RENOVÁVEIS. **Mamíferos aquáticos do Brasil:** plano de ação – versão II. Brasília: Ministério do Meio Ambiente, 2001.

IGWEBUIKE, U.M. A review of uterine structural modifications that influence conceptus implantation and development in sheep and goats. **Animal Reproduction Science**. V.112, n.1-2, p.1-7, 2009.

IKEDA, N.; NAKAJIMA, Y.; SHO, M.; ADACHI, M.; HUANG, C. L.; IKI, K.; KANEHIRO, H.; HISANAGA, M.; NAKANO, H.; MIYAKE, M. The association of K-ras gene mutation and vascular endothelial growth factor gene expression in pancreatic carcinoma. **Cancer,** v. 92, n. 3, p. 488-499, 2001.

ITIS-USDA. **Intregrated taxonomic information system – Arctocephalus australis (Zimmermann, 1783).** Disponível em:<http://www.itis.usda.gov/> Acesso em: 13 out 2006.

JABLONSKI, N. G.; CHAPLIN, G. The evolution of human skin coloration. **Journal of Human Evolution**, v. 39, n. 1, p. 57-106, 2000.

LIDGARD, D. C.; BONESS, D. J.; BOWEN, W. D.; MCMILLAN, J. I.; FLEISCHER, R. C. The rate of fertilization in male mating tactics of the polygynous grey seal**. Molecular Ecology, v.** 13, n. 11, p. 3543-3548, 2004.

JOO, Y. E.; REW, J. S.; SEO, Y. H.; CHOI, S. K.; KIM, Y. J.; PARK, C. S.; KIM, S. J. Cyclooxygenase-2 overexpression correlates with vascular endothelial growth factor expression and tumor angiogenesis in gastric cancer. **Journal of Clinical Gastroenterology,** v. 37, n. 1, p. 28-33, 2003.

JOUBERT, F. J.; STRYDOM, D. J. Snake venom. The amino acid sequence of protein A from *Dendroaspis polylepis* (black mamba) venom. **Hoppe-Seyler's Zeitschrift für physiologische Chemie,** v. 361, p. 1787-1794, 1980.

JUNQUEIRA, L. C.; CARNEIRO, J. **Histologia básica.** 10. ed. Rio de Janeiro: Guanabara Koogan S.A, 2004. Chap. 11, p. 206-222.

KARAMYSHEVA, A. F. Mechanisms of Angiogenesis. **Biochemistry,** v. 73, n. 7, p. 751-762, 2008.

KARUPPASWAMY, J.; SMEDLEY, M.; CARTER, L. Intra-uterine insemination: pregnancy rate in relation to number, size of pre-ovulatory follicles and day of insemination. **Journal of the Indian Medical Association,** v.107, n. 3, p. 141-143, 147, 2009.

KISLIOUK, T.; FRIEDMAN, A.; KLIPPER, E.; ZHOU, Q. Y.; SCHAMS, D.; ALFAIDY, N.; MEIDAN, R. Expression Pattern of Prokineticin 1 and Its Receptors in Bovine Ovaries During the Estrous Cycle: Involvement in Corpus Luteum Regression and Follicular Atresia. **Biology of Reproduction,** v. 76, p. 749-758, 2007.

KNOBIL, E.; NEILL, J. D.; PLANT, T. M. KNOBIL, E.; D.; NEILL, D. E. (Ed.). **Phisiology of reproduction.** 3. ed. Amsterdan: Elsevier Inc., 2006. Chap. 12, p. 478-753.

LANGE, T.; GUTTMANN-RAVIV, N.; BARUCH, L.; MACHLUF, M.; NEUFELD, G. VEGF162, a new heparin-binding vascular endothelial growth factor splice form that is expressed in transformed human cells. **Journal of Biological Chemistry,** v. 278, p. 17164-17169, 2003.

LECOUTER, J.; KOWALSKI, J.; FOSTER, J.; HASS, P.; ZHANG, Z.; DILLARD-TELM, L.; FRANTZ, G.; RANGELL, L.; DEGUZMAN, L.; KELLER, G. A.; PEALE, F.; GURNEY, A.; HILLAN, K. J.; FERRARA, N. Identification of an angiogenic mitogen selective for endocrine gland endothelium. **Nature,** v. 412, p. 877-884, 2001.

LECOUTER, J.; LIN, R.; FERRARA, N. Endocrine gland-derived VEGF and the emerging hypothesis of organ-specific regulation of angiogenesis. **Nature Medicine,** v. 8, p. 913-917, 2002.

LEE, Y. L.; CHAN, Y. L.; CHOW, W. N.; NG, E. H.; LEE, K. F.; YEUNG, W. S.; HO, P. C. Endocrine gland-derived vascular endothelial growth factor stimulates proliferation and tube formation in human uterine microvascular endothelial cell through the mitogen-activated protein kinase but not through the Akt pathway. **Fertility and Sterility,** v. 91, p. 2163-2171, 2009b. Supplement.

LI, J.; HUO, Y.; ZHANG, Y.; FANG, Z.; YANG, J.; ZANG, T.; XU, X.; XU, X. Familial aggregation and heritability of electrocardiographic intervals and heart rate in a rural Chinese population. **Annals of Noninvasive Electrocardiology,** v. 14, n. 2, p. 147-152, 2009.

LINDENFORS, P.; DALEN, L.; ANGERBJORN, A. The monophyletic origin of delayed implantation in carnivores and its implications. **Evolution,** v. 57, n. 8, p. 1952-1956, 2003.

LOPES, F. L.; DESMARAIS, J. A.; MURPHY, B. D. Embryonic diapause and its regulation. **Reproduction,** v. 128, p. 669–678, 2004.

MACHADO, G. V.; LESNAU, G. G.; BARBOSA, G. S.; MELLO, A. B. Sobre a ocorrência de artérias renais triplas em lobo marinho (*Arctocephalus australis* - Zimmermann, 1783). **Archives of Veterinary Science,** v. 4, p. 457, 1999.

MACHADO, A. S. D. **Estudo do sistema reprodutor masculino do Lobo-marinho-do-sul (*Arctocephalus australis*).** 2006. 135 f. Dissertação (Mestrado) - Faculdade de Medicina Veterinaria e Zootecnia, Universidade de São Paulo, São Paulo, 2006.

MAITY, A.; PORE, N.; LEE, J.; SOLOMON, D.; O'ROURKE, D. M. Epidermal growth factor receptor transcriptionally up-regulates vascular endothelial growth factor expression in human glioblastoma cells via a pathway involving phosphatidylinositol 3'-kinase and distinct from that induced by hypoxia. **Cancer Research,** v. 60, n. 20, p. 5879-5886, 2000.

MARTIN-ALGUACIL, N.; SCHOBER, J. M.; SENGELAUB, D. R.; PFAFF, D. W.; SHELLEY, D. N. Clitoral sexual arousal: neuronal tracing study from the clitoris through the spinal tracts. **Journal of Urology,** v. 180, n. 4, p. 1241-1248, 2008.

MCKENNA, M. C.; BELL, S. K. **Classification of mammals above the species level.** New York: Columbia University Press, 1998. 640 p.

MEAD, R. A. Embryonic diapause in vertebrates. **Journal of Experimental Zoology,** v. 266, p. 629–641, 1993.

MIGLINO, M. A. Clonagem Animal e Placentação. **Ciência e Cultura,** v. 56, n. 3, p. 31-33, 2004.

MISRA, A. K.; KASIRAJ, R.; RAO, M. M.; RANGAREDDY, N. S.; JAISWAL, R. S.; PANT, H. C. Rate of transport and development of preimplantation embryo in the superovulated buffalo (*Bubalus bubalis*). **Theriogenology,** v. 50, p. 637-649, 1998.

MORALES, A.; MORIMOTO, S.; DIAZ, L.; ROBLES, G.; DIAZ-SANCHEZ, V. Endocrine gland-derived vascular endothelial growth factor in rat pancreas: genetic expression and testosterone regulation. **Journal of Endocrinology**, v. 197, p. 309-314, 2008.

NAYA E.N.; ARIM, M.; VARGAS, R. Diet of South American fur seal (*Arctocephalus australis*) in Isla de Lobos, Uruguay. **Marine Mammal Science**, v. 18, p. 734-745, 2002.

NISSEN, N. N.; POLVERINI, P. J.; KOCH, A. E.; VOLIN, M. V.; GAMELLI, R. L.; DIPIETRO, L. A. Vascular endothelial growth factor mediates angiogenic activity during

the proliferative phase of wound healing. **The American Journal of Pathology,** v. 152, n. 6, p. 1445-1452, 1998.

ORFANOU, D. C.; VERVERIDIS, H. N.; POURLIS, A.; FRAGKOU, I. A.; KOKOLI, A. N.; BOSCOS, C. M.; TAITZOGLOU, I. A.; TZORA, A.; NEROU, C. M.; ATHANASIOU, L.; FTHENAKIS, G. C. Post-partum involution of the canine uterus - gross anatomical and histological features. **Reproduction in Domestic Animals**, v. 44, p. 152-155, 2009. Supplement, 2.

O'NEILL, C. The role of paf in embryo physiology. **Human Reproduction Update,** v. 11, p. 215–228, 2005.

PAAVONEN, K.; HORELLI-KUITUNEN, N.; CHILOV, D.; KUKK, E.; PENNANEN, S.; KALLIONIEMI, O.; PAJUSOLA, K.; OLOFSSON, B.; ERIKSSON, U.; JOUKOV, V.; PALOTIE, A.; ALITALO, K. Novel human vascular endothelial growth factor genesVEGF-B and VEGF-C localized to chromosomes 11q13 and 4q34, respectively. **Circulation,** v. 93, p. 1079-1082, 1996.

PALAZZO JR., J. T.; BOTH, M. C. **Guia dos mamíferos marinhos.** Porto Alegre: Sagra, 1988. p. 11-126.

PAPA, P. C.; MOURA, C. E. B.; ARTONI, L. P.; FÁTIMA, L. A.; CAMPOS, D. B.; MARQUES JR., J. E. B.; BARUSELLI, P. S.; BINELLI, B. M.; PFARRER, C.; LEISER, R. VEGF system expression in different stages of estrous cycle in the corpus luteum of non-treated and superovulated water buffalo. **Domestic Animal Endocrinology,** v. 33, n. 4, p. 379-389, 2007.

PARIA, B. C.; MA, W.; TAN, J.; RAJA, S.; DAS, S. K.; DEY, S. K.; HOGAN, B. L. Cellular and molecular responses of the uterus to embryo implantation can be elicited by locally applied growth factors. **PNAS,** v. 98, n. 3, p. 1047-1052, 1992.

PFAFFL, M. W. A new mathematical model for relative quantification in real-time-PCR. **Nucleics Acids Research,** v. 29, p. 9-100, 2001.

PEREIRA, A. Sobreviventes do El Niño. **Pesquisa Fapesp,** v. 112, p. 48-51, 2005.

PINEDO, M. C.; ROSAS, F. C. W.; MARMONTEL, M. **Cetáceos e pinípedes do Brasil, uma revisão dos registros e guia para identificação das espécies.** Manaus: UNEP/FUA, 1992. p. 1-183.

PONCE DE LEON, A. M. **Aspectos de la reproducion, crescimiento intrauterino y desarrollo postnatal del Lobo de dos pelos sudamericano *Arctopcephalus australis*. In islas de la Republica Oriental del Uruguay**. 1983. 120 p. Tesis (Licenciatura em oceanografia biológica) – Faculdad Humanidades y Ciencias, Univ. de la República, Montevideo-UY, 1983.

PROT, J.; VAN GUNDY, S. D. Influence of Photoperiod and Temperature on Migrations of Meloidogyne Juveniles. **Journal of Nematology,** v. 13, n. 2, p. 217-220, 1981.

RAMAKERS, C.; RUIJTER, J. M.; DEPREZ, R. H.; MOORMAN, A. F. Assumption free analysis of quantitative real-time polymerase chain reaction (PCR) data. **Neuroscience Letters,** v. 13, n. 339, p. 62-66, 2003.

REIDENBERG, J. S.; LAITMAN, J. T. The new face of gross anatomy. **The Anatomical Record,** v. 269, p. 81-88, 2002.

REIDENBERG, J. S. Anatomical adaptations of aquatic mammals. **The Anatomical Record,** v. 290, p. 507-513, 2007.

RENFREE, M. B.; CALABY, J. C. Background to delayed implantation and embryonic diapause. **Journal of reproduction and fertility,** v. 29, p. 1-9, 1981. Supplement.

RENFREE, M. B.; SHAW, G. Diapause. **Annual Review of Physiology,** v. 62, p. 353-375, 2000.

RENFREE, M. B. Society for Reproductive Biology Founders' (Lecture 2006). Life in the pouch: womb with a view. **Reproduction Fertility and Development,** v. 18, p. 721-734, 2006.

REPIN, N. V.; BOBROVA, E. N.; REPINA, S. V. Thermally induced transformation of mammalian red blood cells during hyperthermia. **Bioelectrochemistry,** v. 73, n. 2, p. 101-105, 2008.

RENOM, M. **Temperaturas extremas en Uruguay. Análisis de la variabilidad temporal de baja frecuencia y su relación con la circulación de gran escala.** 2009. 146 p. Tesis (Doctoral) - Universidad de Buenos Aires, Buenos Aires, 2009.

RIDGWAY, S. H.; HARRISON, R. J. F. R. S. **Handbook of marine mammals.** New York: Academic Press. 1993. p. 16-208.

RYBCZYNSKI, N.; DAWSON, M. R.; TEDFORD, R. H. A semi-aquatic Arctic mammalian carnivore from the Miocene epoch and origin of Pinnipedia. **Nature,** v. 458, p. 1021-1024, 2009.

SHABTAY, A.; ARAD, Z. Ectothermy and endothermy: evolutionary perspectives of thermoprotection by HSPs. **Journal of Experimental Biology,** v. 208, pt. 14, p. 2773-2781, 2005.

SHAFIK, A.; EL SIBAI, O.; SHAFIK, A. A. Vaginal response to clitoral stimulation: identification of the clitorovaginal reflex. **Journal of Reproductive Medicine**, v. 53, n. 2, p. 111-116, 2008.

SCHAMS, D.; BERISHA, B. Regulation of corpus luteum function in cattle-an overview. **Reproduction in Domestic Animals,** v. 39, p. 241-251, 2004.

SCHAMS, D.; KOSMANN, M.; BERISHA, B.; AMSELGRUBER, W. M.; MIYAMOTO, A. Stimulatory and synergistic effects of luteinising hormone and insulin like growth factor 1 on the secretion of vascular endothelial growth factor and progesterone of cultured bovine granulosa cells. **Experimental and Clinical Endocrinoly & Diabetes,** v. 109, n. 3, p. 155-162, 2001.

SCHEFFER, V. B. **Seals, sea lions and walruses**: a review of the pinnipedia**.** California: Standford. 1958. p. 3-150.

SCHILLER, D. M. M. M. **Idade e desenvolvimento craniano do lobo-marinho-do-sul (*Arctocephalus australis* Zimmermann, 1783) (Carnivora: Otariidae), no litoral do Rio Grande do Sul, Brasil**. 2000. 122 p. Dissertação (Mestrado) - Fundação Universidade do Rio Grande, Rio Grande do Sul, 2000.

SENGER, D. R.; GALLI, S. J.; DVORAK, A. M.; PERRUZZI, C. A.; HARVEY, V. S.; DVORAK, H. F. Tumor cells secrete a vascular permeability factor that promotes accumulation of ascites fluid. **Science, v.** 219, n. 4587, p. 983-985, 1983.

SIMPSON, G. G. The principles of classification and a classification of mammals. **Bulletin of the American Museum of Natural History,** v. 85, p. 1-350, 1945.

SMILEY, A. K.; KLINGENBERG, J. M.; BOYCE, S. T.; SUPP, D. M. Keratin expression in cultured skin substitutes suggests that the hyperproliferative phenotype observed in vitro is normalized after grafting. **Burns: Journal of the International Society for Bur**n, v. 32, n. 2, p. 135-138, 2006.

SMITH, F. D.; HARPENDING, P. R.; SANFORD, J. C. Biolistic transformation of prokaryotes: factors that affect biolistic transformation of very small cells. **Journal of General Microbiology,** v. 138, n. 1, p. 239-248, 1992.

SUTO, K.; YAMAZAKI, Y.; MORITA, T.; MIZUNO, H. Crystal structures of novel vascular endothelial growth factors (VEGF) from snake venoms. **The Journal of Biological Chemistry,** v. 280, p. 2126-2131, 2005.

TEDMAN, R. A. **Comments on T. Harvey Johnston's observations of pinniped reproductive anatomy.** Australia: Commonwealth of Australia. 2000. p.113-119.

TEMTE, J. L. Photoperiod and delayed implantation in the northern fur seal (Callorhinus ursinus). **Journal of Reproduction and Fertility**. v. 73, n. 1, p. 127-131, 1985.

TRILLMICH, F.; MAJLUF, P. First observations on colony struture, behavior and vocal repertoire of the South American Fur Seal (*Arctocephalus australis,* Zimmerman, 1783) in Peru. **Zeitschrift für Säugetierkunde,** v. 46, n. 5, p. 310-322, 1981.

VAJTA, G.; GJERRIS, M. Science and technology of farm animal cloning: state of the art. **Animal Reproduction Science,** v. 92, n. 3/4, p. 211-230, 2006.

VALLET, J.L.; MILES, J.R.; FREKING, B.A. Development of the pig placenta. **. Society Reproduction Fertility,** v.66, p.265-279, 2009.

VAZ-FERREIRA, R. Arctocephalus australis (Zimmermann) South American Fur Seal. **FAO Scientific Consulation on Marine Mammals,** v. 49, 1-13, 1976.

VAZ-FERREIRA, R.; PONCE DE LEON, A. Survey on Arctocephalus australis (Zimmermann, 1783) in Uruguay. **Contribuicion Departamiento Oceanográfico Universidad Republica,** v. 1, n. 18, p. 18, 1984.

VERMEIRSCH H, SIMOENS P, CORYN M, VAN DEN BROECK W. Immunolocalization of progesterone receptors in the canine ovary and their relation to sex steroid hormone concentrations. **Reproduction**, v. 122, p. 73-83, 2001.

WINTHER, H.; DANTZER, V. Co-localization of vascular endothelial growth factor and its two receptors Flt-1 and KDR in the mink placenta. **Placenta,** v. 22, n. 5, p. 457-465, 2001.

WISE, G. E. Cellular and molecular basis of tooth eruption. **Orthodontics & Craniofacial Research,** v. 12, n. 2, p. 67-73, 2009.

WUDY, S. A.; HARTMANN, M. F.; REMER, T. Sexual dimorphism in cortisol secretion starts after age 10 in healthy children: urinary cortisol metabolite excretion rates during growth. **American Journal of Physiology. Endocrinology and Metabolism,** v. 293, p. 970-976, 2007.

YAMAZAKI, Y.; TOKUNAGA, Y.; TAKANI, K.; MORITA, T. Identification of the heparin-binding region of snake venom vascular endothelial growth factor (VEGF-F) and its blocking of VEGF-A165. **Biochemistry,** v. 44, p. 8858-8864, 2005.

YANG, W.; KLOS, K.; YANG, Y.; SMITH, T. L.; SHI, D.; YU, D. ErbB2 overexpression correlates with increased expression of vascular endothelial growth factors A, C, and D in human breast carcinoma. **Cancer,** v. 94, n. 11, p. 2855-2861, 2002.

YOSHIDA, W. B. Angiogenesis, arteriogenesis and vasculogenesis: treatment of the future for lower limb critical ischemia? **Jornal Vascular Brasileiro,** v. 4, n. 4, p. 316-318, 2005.