YURI KARACCAS DE CARVALHO

Estudo histomorfofuncional de fígado de primatas (*Callithrix jacchus*) criados em cativeiro

São Paulo

2012

YURI KARACCAS DE CARVALHO

Estudo histomorfofuncional de fígado de primatas (*Callithrix jacchus*) criados em cativeiro

Tese apresentada ao Programa de Pós-Graduação em Anatomia dos Animais Domésticos e Silvestres da Faculdade de Medicina Veterinária e Zootecnia da Universidade de São Paulo para obtenção de título de Doutor em Ciências

Departamento:

Cirurgia

Área de Concentração:

Anatomia dos Animais Domésticos e Silvestres

Orientador: Prof. Dr. Pedro Primo Bombonato

São Paulo
2012

Autorizo a reprodução parcial ou total desta obra, para fins acadêmicos, desde que citada a fonte.

DADOS INTERNACIONAIS DE CATALOGAÇÃO-NA-PUBLICAÇÃO

(Biblioteca Virginie Buff D'Ápice da Faculdade de Medicina Veterinária e Zootecnia da Universidade de São Paulo)

T.2363
FMVZ

Carvalho, Yuri Karaccas de
Estudo histomorfofuncional de fígado de primatas (*Callithrix Jacchus)* criados em cativeiro / Yuri Karaccas de Carvalho. – 2012.
100 f. : il.

Tese (Doutorado) - Universidade de São Paulo. Faculdade de Medicina Veterinária e Zootecnia. Departamento de Cirurgia, São Paulo, 2012.

Programa de Pós-Graduação: Anatomia dos Animais Domésticos e Silvestres.
Área de concentração: Anatomia dos Animais Domésticos e Silvestres.

Orientador: Prof. Dr. Pedro Primo Bombonato.

1. *Callithrix jacchus*. 2. Fígado. 3. Glicogênio. 4. Colágeno. 5. Reticulina. I. Título.

UNIVERSIDADE DE SÃO PAULO

FACULDADE DE MEDICINA VETERINÁRIA E ZOOTECNIA

Comissão de Ética no uso de animais

CERTIFICADO

Certificamos que o Projeto intitulado "Estudo morfofuncional de fígado de primatas *Callithrix jacchus* em cativeiro", protocolado sob o nº 1994/2010, utilizando 33 (trinta e três) fígados de saguis-de-tufo-branco, sob a responsabilidade do Prof. Dr. Pedro Primo Bombonato, está de acordo com os princípios éticos de experimentação animal da "Comissão de Ética no uso de animais" da Faculdade de Medicina Veterinária e Zootecnia da Universidade de São Paulo e foi aprovado em reunião de 29/09/2010.

We certify that the Research "Morphofunctional study of liver of captive *Callithrix jacchus* primates", protocol number 1994/2010, under the responsibility Prof. Dr. Pedro Primo Bombonato, agree with Ethical Principles in Animal Research adopted by "Ethic Committee in the use of animals" of the School of Veterinary Medicine and Animal Science of University of São Paulo and was approved in the meeting of day 09/29/2010.

São Paulo, 30 de setembro de 2010

Profa. Dra. Denise Tabacchi Fantoni
Presidente

Av. Prof. Dr. Orlando Marques de Paiva, nº87
Cidade Universitária "Armando de Salles Oliveira"
São Paulo/SP – Brasil
05508-270

Fax: +55 11 3032-2224 / 3091-7757
Fone: + 55 11 3091-7671/7676
E-mail: fmvz@usp.br
http://www.fmvz.usp.br

FOLHA DE AVALIAÇÃO

Nome: CARVALHO, Y. K.

Título: Estudo histomorfofuncional de fígado de primatas (*Callithrix jacchus*) criados em cativeiro.

Tese apresentada ao Programa de Pós-Graduação em Anatomia dos Animais Domésticos e Silvestres da Faculdade de Medicina Veterinária e Zootecnia da Universidade de São Paulo para obtenção de título de Doutor em Ciências

Data: ____/_____/_____

BANCA EXAMINADORA

Prof. Dr. _____

Instituição: _____ Julgamento: _____

Prof. Dr. _____

Instituição: _____ Julgamento: _____

Prof. Dr. _____

Instituição: _____ Julgamento: _____

Prof. Dr. _____

Instituição: _____ Julgamento: _____

Prof. Dr. _____

Instituição: _____ Julgamento: _____

DEDICATÓRIA

Aos meus pais que sempre me apoiaram incondicionalmente nas minhas atitudes e que abriram mão de suas vidas para garantir um futuro a seus filhos.

A todos os animais, os quais são a razão para a existência dessa e todas as demais pesquisas.

A todos os meus alunos, os quais são os grandes responsáveis pela minha motivação.

A Medicina Veterinária e a todos os profissionais que se dedicam a ela.

AGRADECIMENTOS ESPECIAIS

A Deus pela força para superar todos os obstáculos.

Ao Professor Pedro Primo Bombonato, meu orientador e amigo, exemplo de superação, que depositou confiança e me incentivou na realização desse projeto.

Ao Professor José Roberto Kfoury Junior pela amizade, compreensão e apoio fundamental na conclusão desse trabalho.

A Professora Maria Angélica Miglino pela compreensão e oportunidade concedida.

A Luciana dos Santos Medeiros, sempre companheira, carinhosa, determinada e autoconfiante.

A Kelen Cristiane Zavarize, sempre prestativa, determinada e perseverante

Aos meus pais que me incentivaram em todos os momentos.

Aos meus irmãos, minhas maiores referências.

AGRADECIMENTOS

Aos Professores do Programa de Pós-Graduação em Anatomia dos Animais Domésticos e Silvestres: Carlos Eduardo Ambrósio; Francisco Javier Hernandez Blazquez; Paula de Carvalho Papa; Vicente Borelli.

A Doutora Cristiane Macedo Del Rio do Valle, pela concessão das amostras e auxílio no projeto.

A CAPES pelo fornecimento da bolsa de doutorado nos primeiros meses do curso de pós-graduação.

Ao Professor Doutor Hildebrando Gomes Benedicto pelo auxílio no projeto.

Ao Doutor Thiago Pinheiro Arrais Aloia pela cooperação no projeto.

Aos Funcionários do Departamento de Anatomia: Diogo Palermo; Edinaldo Tibas Farias (Índio); Raimundo Leal de Sousa; João do Carmo Freitas; Fátima Minori; Ronaldo Agostinho da Silva.

Aos Funcionários da Secretaria do Departamento de Anatomia: Jaqueline Martins de Santana e Maicon Barbosa da Silva, sempre prestativos e dedicados.

Aos Funcionários do Departamento de Patologia: Cláudio Arroyo e Luciano Dantas, solícitos e prontos para ajudar.

Aos Funcionários da Biblioteca, sempre prestativos e dedicados.

Aos Amigos da Pós-graduação: Camila Ercolini Barroso, Fernanda Rodrigues Agreste; Caio Biasi; Rafael Garabet Agopian; Rafael Senos; Rodrigo Del Rio do Valle; Miller Rodrigo Pereira.

Aos meus professores de Anatomia da graduação: Joffre Guazzelli Filho; José Ricardo de Carvalho Pinto e Silva; Márcia Regina Fernandes Boaro Martins; Marilena Longo Büll, os quais me incentivaram na área de Anatomia.

A Magnífica Reitora Olinda Batista Assmar (Universidade Federal do Acre) pela compreensão e ajuda.

Ao Prof. Dr. Moisés Barbosa de Souza, Diretor do Centro de Ciências Biológicas e da Natureza, pela ajuda.

Ao Prof. Dr. Henrique Jorge de Freitas, Coordenador do Curso de Medicina Veterinária, pelo incentivo.

Ao Prof. Dr. Jorge Kusdra pelo auxílio na estatística.

Aos meus companheiros (professores) dessa nova jornada: Eduardo Brandão Mitke, Ernesto Rodrigues Salas, Felipe Berbari Neto, Flávio Chaves, Leonardo Kohara Melchior, Renildo Moura da Cunha, Rodolfo Satrapa, Sara Lucena de Amorim, Soraia Figueiredo de Souza e Vânia Ribeiro.

Esses são os que colaboraram, cada um ao seu modo e tempo com a execução desse estudo.

Meus sinceros, muito obrigado!

EPÍGRAFE

“O que pensais, passais a ser”

Mahatma Gandhi

RESUMO

CARVALHO, Y. K. **Estudo histomorfofuncional de fígado de primatas (*Callithrix jacchus*) criados em cativeiro.** [Histomorphofunctional study in liver from captive *Callithrix jacchus* primates]. 2012. 100 f. Tese (Doutorado em Ciências) – Faculdade de Medicina Veterinária e Zootecnia, Universidade de São Paulo, São Paulo, 2012.

O Sagui-de tufo-branco (*Callithrix jacchus*) vem sendo utilizado como modelo experimental em inúmeras pesquisas. Entretanto, características anatômicas e fisiológicas dessa espécie são pouco conhecidas. O propósito do estudo foi avaliar microscopicamente o fígado de *Callithrix jacchus* criados em cativeiro. Neste estudo utilizou 31 saguis-do-tufo-branco do Centro de Primatas da Alemanha. Após a eutanásia, os fígados foram resfriados, dissecados, mensurados e processados por meio de técnicas histológicas. As colorações Hematoxilina e Eosina, Picrossírius, Fucsina Ácida, Gordon & Sweet's e o Ácido Periódico de Schiff (PAS) foram usadas para observar respectivamente o arranjo do parênquima hepático, colágeno, reticulina e glicogênio. As mensurações foram organizadas em grupos conforme o sexo, a idade e o exame. A idade dos animais foi de 4,3±2,4 anos. A massa corpórea foi de 427±66g, com diferença significativa nos grupos exames. A massa do fígado foi 25,6±13,1g. O fígado de *Callithrix jacchus* apresenta lóbulos hepáticos pouco definidos. Os hepatócitos apresentaram-se poliédricos, mono ou binucleados. O colágeno estava nos capilares sinusóides, no espaço porta-hepático e na veia centrolobular, com valor de 6,59±3,66% (Picrossirius) e 5,89±3,37% (Fucsina Ácida). A reticulina mostrou-se presente principalmente nos capilares sinusóides, com valor de 18,86±6,47%. O glicogênio estava distribuído ao longo do lóbulo hepático e com concentrações próximas à veia centrolobular, com valor de 23,92±7,72%. A alimentação e hábitos em cativeiro podem interferir no aumento de massa e no desenvolvimento de doenças. O parênquima hepático de *Callithrix jacchus* não apresentou grandes alterações nos diferentes grupos formados, além de se assemelhar a de outras espécies, o que reforça o uso dessa espécie como modelo experimental.

Palavras-chave: *Callithrix jacchus.* Fígado. Glicogênio. Colágeno. Reticulina.

ABSTRACT

CARVALHO, Y. K. **Histomorphofunctional study in liver from captive *Callithrix jacchus* primates.** [Estudo histomorfofuncional de fígado de primatas (*Callithrix jacchus*) criados em cativeiro]. 2012. 100 f. Tese (Doutorado em Ciências) – Faculdade de Medicina Veterinária e Zootecnia, Universidade de São Paulo, São Paulo, 2012.

The marmoset-white stuff (*Callithrix jacchus*) has been used as an experimental model in many studies. However, anatomical and physiological characteristics of this species are poorly known. The purpose of this study was to evaluate microscopically the liver of captive Callithrix jacchus. Thirty one *Callithrix jacchus* from Primate Center in Germany were studied. After euthanasia, livers were cooled, dissected, measured and processed by histological techniques. The hematoxylin and eosin staining, Picrosirius, Acid Fuchsin, Gordon & Sweet's and periodic acid-Schiff (PAS) were used respectively to observe the arrangement of the hepatic parenchyma, collagen, reticulin and glycogen. The data collected were organized into groups according to sex, age and examination. The average age of the animals was 4.3±2.4 years. The average body weight was 427±66g, with a significant difference in the groups exams. The average mass of the liver was 25.6±13.1g. Despite *Callithrix jacchus* presented liver lobe, it was not well defined. Morphologically the hepatocytes were polyhedral, mono or binucleate. The collagen was in the sinusoidal capillaries in the portal space and the hepatic central vein, with a value of 6.59 ± 3.66% (Picrosirius) and 5.89 ± 3.37% (Acid Fuchsin). The reticulin was present mainly in the capillary sinusoids, with a concentration of 18.86±6.47%. The glycogen was distributed throughout the liver lobule and near the central vein, with a value of 23.92±7.72%. The feeding habits can interfere with the increase in mass and in the occurrence of disease on captive animals. The hepatic parenchyma of *Callithrix jacchus* showed no major changes in the different groups of this study. Additionally the hepatic parenchyma of *Callithrix jacchus* resembles other species, which reinforces the use of this species as an experimental model.

Keywords: *Callithrix jacchus.* Liver. Glycogen. Collagen. Reticulin.

LISTAS DE FIGURAS

Figura 1 – Espécime de sagui-de-tufo-branco (*Callithrix jacchus*).....29
Figura 2 – Abertura da cavidade torácica após a eutanásia para retirada do fígado de *Callithrix jacchus*..... 40
Figura 3 – Fígado de macho e fêmea de C*allithrix jacchus,* respectivamente.....47
Figura 4 – Fotomicrografias do parênquima hepático de Sagui-de-tufo-branco (*Callithrix jacchus*). **A -** Ausência de lóbulos hepáticos definidos. Pontas de Setas indicam espaços porta-hepáticos. **B -** Seta indica capilar sinusóide. Pontas de Setas indicam veias centrolobulares. Coloração HE.....48
Figura 5 – Fotomicrografia do parênquima hepático de Sagui-de-tufo-branco (*Callithrix jacchus*). Pontas de Setas indicam hepatócitos binucleados. Coloração HE.....49
Figura 6 – Fotomicrografias do parênquima hepático de Sagui-de-tufo-branco (*Callithrix jacchus*). Distribuição heterôgenea de glicoproteínas. Coloração de PAS e PAS amilase, respectivamente.....51
Figura 7 – Fotomicrografias do parênquima hepático de Sagui-de-tufo-branco (*Callithrix jacchus*). Pontas de setas indicam a distribuição periférica das glicoproteínas nos hepatócitos.Coloração de PAS.....51
Figura 8 – Fotomicrografias do parênquima hepático de Sagui-de-tufo-branco (*Callithrix jacchus*). **A –** Pontas de Setas indicam fibras colágenas nas veias centrolobulares. **B –** Setas indicam fibras colágenas nos capilares sinusóides. Pontas de Setas indicam fibras colágenas presentes no espaço porta-hepático. Coloração de Picrossirius.....53
Figura 9 – Fotomicrografias do parênquima hepático de Sagui-de-tufo-branco (*Callithrix jacchus*). **A –** Ponta de Seta indica espaço porta-hepático. **B –** Ponta de Seta indica veia porta hepática. Seta indica artéria hepática. Seta vazada indica ducto biliar. Coloração Fucsina Ácida.....54
Figura 10 – Fotomicrografias do parênquima hepático de Sagui-de-tufo-branco (*Callithrix jacchus*). Fibras reticulares coradas em preto. **B –** Setas indicam presença de fibras reticulares nos capilares sinusóides. Coloração de Gordon & Sweet's.....55

LISTAS DE TABELAS

Tabela 1 - Valores referentes à idade (anos) de *Callithrix jacchus* (n = 31), segundo o sexo - Goetting – 2005.....45

Tabela 2 - Valores referentes à massa corpórea (g) de *Callithrix jacchus* (n = 31), segundo o sexo - Goetting – 2005.....46

Tabela 3 - Valores referentes à massa corpórea (g) de *Callithrix jacchus* (n = 31), segundo a idade - Goetting – 2005.....46

Tabela 4 - Valores referentes à massa corpórea (g) de *Callithrix jacchus* (n = 31), segundo os exame - Goetting – 2005.....46

Tabela 5 - Valores referentes à massa do fígado (g) *Callithrix jacchus* (n = 15), segundo o sexo - Goetting – 2005.....47

Tabela 6 - Valores referentes às porcentagens (%) de glicoproteínas nos diferentes grupos formados pelos *Callithrix jacchus* (n = 31) - São Paulo – 2009.....50

Tabela 7 - Valores referentes às porcentagens (%) de PAS Amilase nos diferentes grupos formados pelos *Callithrix jacchus* (n = 31) - São Paulo – 2009.....50

Tabela 8 **-** Valores referentes às porcentagens (%) de fibras colágenas após a coloração de picrossírius nos diferentes grupos formados pelos *Callithrix jacchus* (n = 31) - São Paulo – 2009.....52

Tabela 9 **-** Valores referentes às porcentagens (%) de fibras colágenas após a coloração de fucsina ácida nos diferentes grupos formados pelos *Callithrix jacchus* (n = 31) - São Paulo – 2009.....54

Tabela 10 - Valores referentes às porcentagens (%) de fibras reticulares nos diferentes grupos formados pelos *Callithrix jacchus* (n = 31) - São Paulo – 2009.....55

LISTAS DE ANEXOS

ANEXO A – Dados referentes à curva glicêmica de *Callithrix jacchus*.....76
ANEXO B – Protocolo para silanização de lâminas.....77
ANEXO C – Protocolo de coloração para Hematoxilina-Eosina.....78
ANEXO D – Protocolo de coloração para PAS sem amilase.....79
ANEXO E – Protocolo de coloração para PAS com amilase.....80
ANEXO F – Protocolo de coloração para Picrossirius.....81
ANEXO G – Protocolo de coloração para Picrossirius Modificado.....82
ANEXO H – Protocolo de coloração para Fucsina Ácida.....83
ANEXO I – Protocolo de coloração para Gordon & Sweet's.....84
ANEXO J – Grupos Sexo (GI e GII); Grupos Idade (GIII e GIV) e Grupos Exame (GV e GVI.....85
ANEXO L – Dados referentes ao sexo, idade (anos), massa dos animais (g) e massa do fígado (g) dos *Callithrix jacchus* 88
ANEXO M – Gráfico referente à idade de machos e fêmeas de *Callithrix jacchus*.....89
ANEXO N – Gráficos referentes à massa corpórea de *Callithrix jacchus*.....90
ANEXO O – Gráfico referente às massas dos fígados de machos e fêmeas de *Callithrix jacchus*.....92
ANEXO P – Gráficos referentes à quantificação de glicoproteínas mensuradas no fígado de *Callithrix jacchus*.....93
ANEXO Q – Gráficos referentes à quantificação de fibras colágenas mensuradas no fígado de *Callithrix jacchus*, por meio da coloração de picrossirius modificado.....95
ANEXO R – Gráficos referentes à quantificação de fibras colágenas mensuradas no fígado de *Callithrix jacchus,* por meio da coloração de fucsina ácida.....97
ANEXO S – Gráficos referentes à quantificação de fibras reticulares mensuradas no fígado de *Callithrix jacchus*.....99

LISTAS DE ABREVIATURAS

°C grau(s) Celsius

dl Decilitro

DPZ Deutsches Primatenzentrum (Centro de Primatas da Alemanha)

EDTA Ácido Etilenodiamino tetra-acético

g Gramas

HE Coloração de Hematoxilina e eosina

kg Quilograma

mg Miligrama

ml Mililitro

mm Milimetro

PAS Coloração de Ácido Periódico de Schiff

µm Micrômetro

SUMÁRIO

1 INTRODUÇÃO 19

2 OBJETIVOS 21

3 REVISÃO DE LITERATURA 23

3.1 PRIMATAS NO MUNDO 24

3.1.1 Os Primatas Neotropicais – Platirrinos 24

3.1.2 O Gênero *Callithrix* 26

3.2 FÍGADO 29

3.2.1 Macroscopia Hepática 29

3.2.2 Microscopia Hepática 30

3.3 TECIDO CONJUNTIVO NO FÍGADO 32

3.3.1 Acúmulo de Tecido Conjuntivo 33

3.4 GLICOGÊNIO 33

3.4.1 Acúmulo de Glicogênio 34

3.5 ALTERAÇÕES HEPÁTICAS QUE ACOMETEM CALITRIQUÍDEOS 35

4 MATERIAL E MÉTODO 36

4.1 ANIMAIS 37

4.2 GRUPOS 37

4.3 EXAMES COMPLEMENTARES 38

4.3.1 Colheita de Sangue e Processamento das Amostras 38

4.3.2 Curva Glicêmica 39

4.4 MICROSCOPIA DE LUZ 39

4.4.1 Processamento das Amostras e Colorações 39

4.4.2 Mensurações das Amostras 41

4.4.3 Descrição Histológica do Parênquima Hepático 41

4.4.4 Análise e Quantificação do Glicogênio no Parênquima Hepático 41

4.4.5 Análise e Quantificação de Fibras Colágenas no Parênquima Hepático 42

4.4.6 Análise e Quantificação de Fibras Reticulares no Parênquima Hepático 43

4.5 ANÁLISE ESTATÍSTICA 43

5 RESULTADOS 44

5.1 IDADE 45

5.2 MASSA CÓRPOREA 46

5.3 MASSA DO FÍGADO 47

5.4 ANÁLISE DO PARÊNQUIMA HEPÁTICO 48

5.5 ANÁLISE E QUANTIFICAÇÃO DE GLICOGÊNIO NO PARÊNQUIMA HEPÁTICO ... 50

5.6 ANÁLISE E QUANTIFICAÇÃO DE FIBRAS COLÁGENAS NO PARÊNQUIMA HEPÁTICO 52

5.6.1 Quantificação das fibras colágenas após a coloração de picrossirius 52

5.6.2 Quantificação das fibras colágenas após a coloração de fucsina ácida 54

5.7 ANÁLISE E QUANTIFICAÇÃO DE FIBRAS RETICULARES NO PARÊNQUIMA HEPÁTICO 55

6 DISCUSSÃO 56

7 CONCLUSÕES 65

REFERÊNCIAS 67

ANEXOS 75

1 INTRODUÇÃO

1 INTRODUÇÃO

O Sagui-de-tufo-branco (*Callithrix jacchus*) é uma espécie de origem brasileira que se adapta muito bem em cativeiro, fornecendo uma série de vantagens nas pesquisas biológicas em primatas não humanos. Historicamente, sua utilização foi direcionada às pesquisas neurológicas, reprodutivas, comportamentais, doenças infecciosas e toxicológicas (KASPAREIT et al., 2006). Recentemente, houve um aumento de biotérios dedicados à espécie, justificado pelo menor custo de manutenção em relação a outros primatas, manejo fácil e peculiaridades fisiológicas (MANSFIELD, 2003).

A alta taxa reprodutiva e especificações embriológicas levaram a um interesse grande, também, das pesquisas imunológicas, genéticas e de células tronco. Nesse contexto, o Sagui-de-tufo-branco vem ocupando o espaço de ratos e outros modelos experimentais. Este pode ser o marco de um novo modelo transgênico para pesquisas de doenças humanas já reproduzidas em ratos transgênicos (SCHATTEN; MITALIPOV, 2009).

A busca por informações da espécie se faz necessária, uma vez que a demanda por esses animais aumenta. Não apenas no campo genético e fisiológico, mas biológico como um todo; desde conteúdos básicos, como os anatômicos, até aqueles referentes à clínica médica que viabilizarão a permanência dos animais em cativeiros e ampliarão as bases de informação para interpretações de experimentos (SCHAFFNER; THALER, 1996).

Uma vez conhecendo o *Callithrix jacchus*, espécie nativa dos estados brasileiros de Alagoas, Pernambuco, Paraíba, Rio Grande do Norte, Ceará, Piauí, Maranhão, Bahia e Tocantins, torna-se mais fácil a preservação e a reintrodução de novos exemplares (RYLANDS et al., 2000).

Neste contexto, o presente estudo torna-se relevante em virtude da frequente utilização de primatas em experimentos que estão relacionados à anatomia, fisiologia e anatomia patológica desses animais, os quais muitas vezes são comparados e os resultados extrapolados para os seres humanos. Informações da morfofisiologia hepática desta espécie contribuem significativamente para a condução de futuras pesquisas que venham a utilizar esses animais, bem como fornecem subsídios para análises mais acuradas dos resultados obtidos.

2 OBJETIVOS

2 OBJETIVOS

Esse trabalho propõe-se a contribuir com o estudo da morfologia geral do fígado do Sagui-do-tufo-branco (*Callithrix jacchus*) criados em cativeiro a fim de estabelecer padrão morfológico para futuros experimentos, levando em consideração idade, sexo e possíveis alterações laboratoriais.

Para isso esse estudo pretende:

1) Verificar os tipos celulares e tecidos conectivos presentes no fígado de *Callithrix jacchus;*

2) Verificar a presença, distribuição e quantificação do glicogênio no parênquima hepático;

3) Verificar a presença, distribuição e quantificação das fibras colágenas no parênquima hepático;

4) Verificar a presença, distribuição e quantificação de fibras reticulares no parênquima hepático;

5) Relacionar à curva glicêmica com os achados histológicos.

3 REVISÃO DE LITERATURA

3 REVISÃO DE LITERATURA

Nesse item serão caracterizados os Primatas no Mundo, os Primatas do Novo Mundo, o Gênero *Callithrix*, o Fígado (Macroscopia e Microscopia), o tecido conjuntivo e seu acúmulo no parênquima hepático, o glicogênio e seu acúmulo no parênquima hepático e por fim alterações hepáticas nos calitriquídeos.

3.1 PRIMATAS NO MUNDO

Os primatas estão divididos em dois grandes grupos, os Catarrinos ou Primatas do Velho Mundo, e os Platirrinos ou Primatas do Novo Mundo. Os primeiros estão distribuídos na África e na Ásia e os últimos estão distribuídos na região neotropical das Américas, do México e a Argentina podendo ser denominados de Neotropicais. A separação destes dois grupos ocorreu aproximadamente a 26-27 milhões de anos. Esta recente separação resultou aos Platirrinos adaptações ao ambiente neotropical, acarretando em inúmeras diferenças entre estes dois grupos (MANSFIELD, 2003).

Uma diferenciação básica entre estes dois grupos é que os Catarrinos apresentam narinas voltadas para baixo e um focinho longo. Já os Platirrinos apresentam narinas voltadas para o lado e um focinho mais curto. Outras características, com a cauda preênsil nos Platirrinos e a calosidade isquiática nos Catarrinos, distinguem morfologicamente estes dois grupos de primatas. A ordem Primates é composta por 15 famílias, 77 gêneros e 279 espécies (NOWAK, 1999).

3.1.1 Os Primatas Neotropicais – Platirrinos

Os primatas são considerados importantes indicadores da biodiversidade das florestas com potencial importância para as estratégias de conservação (RYLANDS et al., 1997). O conhecimento da diversidade biológica dos Platirrinos

é de extrema importância para auxiliar na conservação destes animais. A taxonomia dos Primatas Neotropicais é bastante discutida devido ao grande número de espécies, sendo bastante alterada nas últimas décadas.

Segundo Rylands et al. (2000) a infraordem Platyrrhini está dividida em cinco famílias, sendo elas Callitichidae, Cebidae, Aotidae, Pitheciidae e Atelidae, 18 gêneros, 110 espécies e 205 subespécies. Muitas dessas espécies têm sido adversamente afetadas pelas atividades humanas. Isso ocorre devido à perda de habitat, caça e comercialização ilegal.

Os platirrinos estão distribuídos em 20 países da América e possivelmente em 21 se confirmado a presença do *Alouatta caraya* no Uruguai (RYLANDS et al., 1997). O Brasil é o país que apresenta a maior diversidade de primatas Neotropicais, apresentando um alto número de espécies endêmicas. Na Floresta Amazônica encontra-se o maior número de espécies ameaçadas de extinção, seguida pela Floresta Atlântica.

A família Callitrichidae está dividida em seis gêneros (*Callithrix, Callimico, Cebeulla, Leontopithecus, Mico e Saguinus*), 41 espécies e 60 subespécies (RYLANDS et al., 2000), sendo que estes são encontrados nas florestas tropicais da América do Central e Sul, principalmente na região Amazônica. Embora, muitas vezes o nome desta família seja denominada de Callithricidae ou Callitrichidae.

Estes estão entre os menores primatas do mundo, apresentando comprimento da cabeça ao corpo de 130-370 mm cauda com 150-420 mm. Adultos pesam de 100 a 900 g e nenhuma espécie apresenta a cauda preênsil (NOWAK, 1999). Não apresentam dimorfismo sexual, os membros torácicos são menores que os pélvicos, os polegares não são opositores, as mãos e os pés são longos e todos os dígitos apresentam garras, exceto nos dedões dos pés (STEVENSON; RYLANDS, 1988).

Os Callitrichideos para muitos são considerados primatas primitivos, mas novas evidências indicam que são morfologicamente e ecologicamente avançados. Apresentam boa visão e audição, e aparentemente um bom olfato. Expressões faciais são indicados principalmente pelo movimento dos lábios. Estes animais são diurnos e arborícolas, abrigando-se à noite em buracos de árvores e cavidades (NOWAK, 1999). Vivem em pequenos grupos e ao contrário do que muitas vezes é reportado, não apresentam um sistema de acasalamento

monogâmico (NOWAK, 1999). A fêmea acasala-se com mais de um macho durante a época reprodutiva e todos os membros do grupo criam os filhotes cooperativamente.

3.1.2 O Gênero *Callithrix*

Os animais do gênero *Callithrix* são os popularmente conhecidos como Saguis. De acordo com Rylands et al. (2000) este gênero apresenta seis espécies, sendo elas *Callithrix jacchus* (Sagui-de-tufo-branco), *Callithrix penicillata* (Sagui-de-tufo-preto), *Callithrix kublii* (Sagui de Weid), *Callithrix geoffroyi* (Sagui de cara branca), *Callithrix aurita* (Sagui da serra escuro) e *Callithrix flaviceps* (Sagui da serra). Em geral, este gênero é pouco estudado e até os anos 70, não existiam observações detalhadas destes animais em vida livre, e poucos estudos abordando esses animais mantidos em cativeiro (STEVENSON; RYLANDS, 1988).

O *Callithrix jacchus* é uma espécie de primata do Novo Mundo, que divergiu evolutivamente junto com outros calitriquídeos das Américas há cerca de 18 milhões de ano, sendo considerada a espécie mais recente de sua família (ABBOTT, 2003).

Embora na natureza o Sagui-de-tufo-branco, conhecido, também, por “Common Marmoset”, seja oriundo do cerrado brasileiro, especialmente ao norte do Rio São Francisco e ao leste do Rio Parnaíba, atualmente é encontrado em várias matas do Brasil pela introdução indevida. Sua adaptabilidade aos novos ambientes na região Sudeste têm sido motivo de preocupação para ecologistas (AURICCHIO, 1995).

Na Mata Atlântica do Rio de Janeiro, o *Calllithrix jacchus* assumiu o mesmo nicho ecológico de outra espécie do seu gênero, o *Callithrix penicilata*. Em adição, passou a conviver em colônias da espécie nativa da região formando colônias mistas. Nesse processo, o acasalamento interespecífico, gerou híbridos férteis os quais ameaçam a soberania do *Callithrix penicilata* (RUIZ-MIRANDA et al., 2006).

O número de pesquisas biomédicas utilizando-se o *Callithrix jacchus* (Figura 1) vem aumentando progressivamente nas últimas décadas sendo esta a

única espécie desse gênero que apresenta importância biomédica (KASPAREIT et al., 2006). Na Europa o *Callithrix jacchus* é o primata mais utilizado em pesquisas laboratoriais e nos Estados Unidos vem constantemente aumentando desde 1990 (SOUSA et al., 2008; DAVID et al., 2009).

O *Callithrix jacchus* representa uma importante alternativa para a substituição do macaco *Rhesus* em pesquisas biomédicas. Seu reduzido tamanho facilita a acomodação em cativeiro, representam um menor custo e um adicional benefício para a biossegurança (MANSFIELD, 2003). Historicamente são utilizados em estudos de neurociências, biologia reprodutiva, doenças infecciosas, comportamento e no desenvolvimento dos medicamentos.

Os indivíduos desta espécie apresentam tufos de pêlos brancos circum-auriculares, na região nasal e frontal. O restante de sua face e pescoço é cinza. São primatas de pequeno porte com peso variando de 350 a 450g (STEVENSON; RYLANDS, 1988; CLARKE, 1994).

Taxonomicamente são classificados por Schneider (1966) como:

Classe Mammalian

Ordem Primate

Infraordem Platurrhini

Família Cebidae

Subfamília Callitrichinae

Gênero *Callithrix*

Espécie *Callithrix jacchus* (Linnaeus, 1758)

Todos os membros deste gênero têm aproximadamente o mesmo tamanho e são sexualmente monomórficos. O comprimento da cabeça e do corpo é de 180-300 mm e a cauda de 172-405 mm (STEVENSON; RYLANDS, 1988) e os animais adultos pesam entre 230-453 g (NOWAK, 1999).

Membros deste gênero são monogâmicos e apresentam somente uma fêmea alfa reprodutora (STEVENSON; RYLANDS, 1988; PISSINATTI, 1993;

NOWAK, 1999). A fertilidade das fêmeas subordinadas do grupo ocorre devido à presença da fêmea dominante que é a única que apresenta os níveis elevados de progesterona (ALENCAR et al., 1995). Dados indicam que os nascimentos ocorrem em agosto, setembro, outubro e novembro, podendo ocorrer também em abril, maio e junho (STEVENSON; RYLANDS, 1988).

Nas fêmeas de *Callithrix jacchus* ciclo estral é de aproximadamente 30 dias, sendo o estro de 2-3 dias (NOWAK, 1999). O período de gestação é de aproximadamente 148±4 dias (PETERS; GUERRA, 1998), com intervalo médio de parto de 5 meses (STEVENSON, 1988; AURICCHIO, 1995). As fêmeas podem parir de 1-3 filhotes, sendo mais comum o nascimento de gêmeos. Os filhotes nascem com 20-35 g (STEVENSON; RYLANDS, 1988). O período de lactação é de 100 dias e a maturidade sexual é de 11-15 meses para machos e 14-24 meses para fêmeas (NOWAK, 1999).

O tempo de vida é de aproximadamente 10 anos na vida livre e mais de 16 anos em cativeiro. Estes animais vivem em grupos de aproximadamente 4-15 indivíduos, ocupando uma área de 0,5-28 hectares e não são territorialistas. Todos são arborícolas, mas muitos são observados no chão em florestas abertas (*Callithrix jacchus, Callithrix penicillata, Callithrix aurita*) coletando frutos caídos ou exsudatos das árvores. Em geral, eles vivem no estrato baixo das grandes florestas, entre 5-19 m (STEVENSON; RYLANDS, 1988).

Quanto à dieta, são considerados frugívoros-insetívoros, alimentando-se de frutas, flores, exsudatos de plantas, insetos, aranhas, lagartixas, lesmas, sapos, filhotes e ovos de aves, podendo talvez comer brotos de plantas (STEVENSON; RYLANDS, 1988). Há relatos de que esses animais gastam 25-30% do tempo em atividades de forrageamento. O *Callithrix jacchus* e o *Callithrix penicillata* são evidentemente os que mais se alimentam de exsudatos de plantas.

Figura 1 – Espécime de sagui-de-tufo-branco (*Callithrix jacchus*)

3.2 FÍGADO

A revisão de literatura sobre o fígado abordará primeiramente a macroscopia, seguido pela microscopia do órgão.

3.2.1 Macroscopia Hepática

O fígado é a maior glândula do corpo. Ele está situado na superfície abdominal, logo abaixo do diafragma. Encontra-se revestido por uma camada serosa externa e uma camada fibrosa mais profunda. A camada fibrosa é, em geral, delgada; emite lâminas para o interior dos ligamentos e também trabéculas para dentro da glândula. Na fissura portal é contínua com abundante tecido conjuntivo que circunda os vasos e ductos e os acompanha nos espaços-porta da substância da glândula. A substância da glândula é composta do parênquima e do tecido intersticial. O parênquima é composto de lóbulos poligonais, um plexo de grandes capilares denominados de sinusóides e de uma veia central. A consistência do fígado é firme-elástico, sendo, contudo, maleável e adapta-se *in situ* a seus arredores (GETTY, 1985).

3.2.2 Microscopia Hepática

O fígado é revestido por uma cápsula delgada de tecido conjuntivo (Cápsula fibrosa do fígado) que se torna mais espessa no hilo, por onde a veia porta e a artéria hepática penetram no fígado e por onde saem os ductos hepáticos. Esses vasos e ductos são circundados por tecido conjuntivo ao longo de toda a sua extensão, até o término (ou origem) nos espaços porta entre os lóbulos hepáticos Neste ponto, forma-se uma delicada rede de fibras reticulares que suporta os hepatócitos (células do fígado) e células endoteliais dos capilares sinusóides (JUNQUEIRA; CARNEIRO, 2008).

O componente estrutural básico do fígado é a célula hepática, ou hepatócito. Estas células epiteliais estão agrupadas em placas interconectadas. Em cortes histológicos, observam-se unidades estruturais denominadas lóbulos hepáticos. O lóbulo hepático é formado por uma massa poligonal, os quais em muitas espécies não são bem delimitados, cujo tamanho oscila em torno de 0,7 x 2,0mm. Em suínos os lóbulos são separados entre si por uma camada de tecido conjuntivo (BANKS, 1992). Em humanos os lóbulos estão em contato ao longo de grande parte de seu comprimento, tornando difícil o estabelecimento de limites exatos entre lóbulos diferentes (GARTNER; HIATT, 2003). Em algumas regiões da periferia dos lóbulos existe tecido conjuntivo contendo ductos biliares, vasos linfáticos, nervos, vasos sanguíneos. Nestas regiões, os espaços porta, estão presentes nos cantos dos lóbulos. O fígado humano contém de 3 a 6 espaços porta por lóbulo, cada um contendo um ramo da veia porta, um ramo da artéria hepática, um ducto (parte do sistema de ductos biliares) e vasos linfáticos. A veia porta contém sangue proveniente do sistema digestório, pâncreas e baço. A artéria hepática contém sangue proveniente do tronco celíaco da aorta abdominal. O ducto, revestido por epitélio cúbico, transporta bile sintetizada pelos hepatócitos, a qual eventualmente desemboca no duto hepático. Um ou mais vasos linfáticos transportam linfa, que eventualmente entra na circulação sanguínea. Todas essas estruturas estão envolvidas em uma bainha de tecido conjuntivo (JUNQUEIRA; CARNEIRO, 2008).

Segundo Ross e Pawlina (2008) a unidade estrutural que oferece melhor correlação entre a perfusão sanguínea, atividade metabólica e patologia hepática

é o ácino hepático. O ácino hepático tem a forma de um losango e representa a menor unidade funcional do parênquima hepático. O eixo curto do ácino é definido pelos ramos terminais da tríade portal que se situa ao longo da borda entre dois lóbulos hepáticos. O eixo longo do ácino é uma linha traçada entre duas veias centrolobulares mais próximas do eixo longo. Desta forma, o ácino hepático ocupa partes de lóbulos adjacentes.

Hepatócitos são células poliédricas, com seis ou mais superfícies, com diâmetro de 20-30 mm. Em cortes corados com hematoxilina e eosina, o citoplasma do hepatócito é eosinofílico, principalmente devido ao grande número de mitocôndrias e algum retículo endoplasmático liso. Hepatócitos localizados a distâncias variáveis dos espaços porta mostram diferenças em suas características estruturais, histoquímicas e bioquímicas. A superfície de cada hepatócito está em contato com a parede capilar sinusóide, através do espaço perisinusoidal, e com a superfície de outros hepatócitos (SAMUELSON, 2007; JUNQUEIRA; CARNEIRO, 2008).

Sempre que dois hepatócitos se encontram, eles delimitam um espaço tubular entre si conhecido como canalículo biliar. Os canalículos, que constituem a primeira porção do sistema de ductos biliares, são espaços tubulares com cerca de 1-2 um de diâmetro. Eles são delimitados apenas pela membrana plasmática de dois hepatócitos e possuem um pequeno número de microvilos em seu interior. As membranas celulares próximas deste canalículo estão unidas firmemente por junções de oclusão. Junções comunicantes do tipo *gap* são frequentes entre os hepatócitos e são importantes na comunicação intercelular, participando do processo de coordenação das atividades fisiológicas dessas células. Os canalículos biliares formam uma rede complexa que se anastomosa progressivamente ao longo das placas do lobo hepático, terminando na região do espaço porta. Sendo assim, a bile flui progressivamente em direção contrária ao sangue, do centro do lóbulo para a sua periferia. Na periferia, a bile adentra os dúctulos biliares, constituídos por células cuboides. Após uma curta distância, esses canais cruzam os hepatócitos limitantes do lóbulo (os mais periféricos) e terminam nos ductos biliares localizados no espaço porta. Ductos biliares são formados por epitélio cuboide ou colunar e possuem uma bainha distinta de tecido conjuntivo. Esses ductos gradualmente aumentam e se fundem, formando o ducto

hepático, que subsequentemente deixa o fígado (BANKS, 1992; JUNQUEIRA; CARNEIRO, 2008).

O espaço perisinusoidal por sua vez é estreito e localiza-se entre a placa de hepatócitos e as células de revestimento dos sinusóides (GARTNER; HIATT, 2003).

3.3 TECIDO CONJUNTIVO NO FÍGADO

Os três principais tipos formadores do tecido conjuntivo são: Fibras Elásticas, Fibras Reticulares e Fibras Colágenas. As elásticas têm como principal proteína a elastina, circundada por uma glicoproteína, chamada fibrina essencial para a estabilidade da fibra elástica. A elastina confere às fibras a capacidade de retornar seu comprimento original logo após ter sido estirada (SPENCE, 1991; CHEVILLE, 2009; TORTORA; DERRICKSON, 2010).

As fibras reticulares participam na formação da membrana basal e são consideravelmente mais finas que as fibras colágenas, além de serem mais curtas e formadas por colágeno do tipo III associado aos glicídios. As fibras reticulares, as quais são produzidas pelos fibroblastos dão suporte e resistência, formando o estroma ou arcabouço de sustentação de muitos órgãos moles como o baço e o fígado, além de também fornecerem suporte às paredes dos vasos sanguíneos. As fibras reticulares sendo composta por um tipo de colágeno chamado reticulina possuem a propriedade inelástica (SPENCE, 1991; TORTORA; DERRICKSON, 2010).

As fibras colágenas são tipos de fibras que se encontram em maior abundância, representando cerca de 25% da proteína total do corpo. Essas fibras são classificadas em 06 tipos (Tipo I ao VI), sendo que no fígado evidenciam-se os tipos I e III (BANCROFT; GAMBLE, 2002). Cada fibra é formada por feixes paralelos de fibrilas muito finas. Sendo encontradas na maioria dos tecidos conjuntivos, as fibras colágenas são fortes e inelásticas (SPENCE, 1991; TORTORA; DERRICKSON, 2010). Nos animais domésticos em geral, o fígado contém cerca de 4% de colágeno (BANKS, 1992).

3.3.1 Acúmulo de Tecido Conjuntivo

A fibrose hepática aparece secundariamente à lesão grave do fígado. As fibras colágenas são das nos espaços perisinusoidais. Embora a liberação de grande parte das fibras colágenas seja creditada aos fibroblastos intersticiais, é evidente que os hepatócitos podem sintetizá-lo e liberá-lo. O colágeno do tipo IV (para as membranas basais) é sintetizado no inicio da lesão hepática (fase aguda), e os tipos I e III são produzidos nas fases posteriores da lesão (fase crônica) (CHEVILLE, 2009).

3.4 GLICOGÊNIO

O glicogênio é chamado amido animal, porque sua fórmula química lembra as dos amidos verdadeiros por ser múltiplo de $C_6H_{10}O_5$. Carboidratos de todos os tipos são normalmente transportados no sangue em forma de glicose (dextrose), sendo armazenados na forma de glicogênio, principalmente no fígado e musculatura esquelética. Assim, é normal que existam quantidades consideráveis de glicogênio nesses tecidos (JONES; HUNT; KING, 2000).

O hepatócito frequentemente contém glicogênio. A quantidade de glicogênio presente no fígado varia de acordo com um ritmo circadiano e também depende do estado nutricional do indivíduo. O glicogênio hepático é depósito de glicose, sendo mobilizado quando a glicose sanguínea cai abaixo do nível adequado. Desta forma, os hepatócitos contribuem para manter a glicemia estável, possuindo uma das principais fontes de energia para utilização pelo organismo (JUNQUEIRA; CARNEIRO, 2008).

3.4.1 Acúmulo de Glicogênio

O glicogênio, um polímero ramificado de glicose, é a forma de armazenamento de glicose. É um componente normal no citoplasma da maioria das células, mas se acumula quando quantidades excessivas de glicose entram na célula. Acúmulos excessivos de glicogênio podem ocorrer patologicamente no citoplasma de células do fígado e rins, leucócitos, miocárdio e menos frequentemente, na musculatura, baço, linfonodos e cérebro (JONES; HUNT; KING, 2000). O desvio para o acúmulo maciço de glicogênio aparece em alguns distúrbios metabólicos. O termo degeneração por glicogênio é usado quando as células estão distendidas pelo glicogênio de tal forma que advêm fenômenos degenerativos nas organelas (CHEVILLE, 2009).

No fígado, acúmulo de glicogênio é encontrado nos hepatócitos nas seguintes condições: 1. Hiperglicemia por qualquer causa (geralmente por *diabetes mellitus*) (JONES; HUNT; KING, 2000); 2. Doença metabólica induzida por fármacos com perturbação do metabolismo dos carboidratos; 3. Deficiências enzimáticas associadas a doenças hereditárias e 4. Tumores hepatocelulares (CHEVILLE, 2009).

Os grânulos de glicogênio no citoplasma do hepatócito estão em locais contendo enzimas que efetuam a síntese e degradação do mesmo. Na glicogênese (síntese), a glicogênio sintetase junto com uma enzima ramificadora, ligam moléculas de glicose a um polímero grande. A glicogenólise (degradação) requer um conjunto diferente de enzimas (CHEVILLE, 2009).

Independentemente de ter sido depositado de forma normal ou anormal, o glicogênio surge na forma de espaços irregulares e vazios no citoplasma das células. Isso ocorre, porque o glicogênio é uma substância hidrossolúvel e que se dissolve rapidamente pelos métodos rotineiros de preparação de tecidos, deixando espaços vazios no citosol rico em proteína. Contrastando com os vacúolos deixados no citoplasma quando os lipídeos são extraídos das células acometidas de alteração gordurosa, a extração dos depósitos de glicogênio deixa espaços vazios de forma irregular, com contornos indistintos. Além disso, habitualmente os depósitos de glicogênio não deslocam o núcleo para a periferia

da célula (o que ocorre nos caso graves de alteração gordurosa) (JONES; HUNT; KING, 2000).

3.5 ALTERAÇÕES HEPÁTICAS QUE ACOMETEM CALITRIQUÍDEOS

Segundo Kaspareit et al. (2006) em 200 *Callithrix jacchus* avaliados as principais lesões hepáticas encontradas foram: necrose, acúmulo de pigmentos, microgranuloma, vacuolização de células de Ito e acúmulo de glicogênio. Nesse mesmo estudo verificou-se que o excesso de glicogênio esteve presente em 28,5% dos animais estudados. O excesso de glicogênio nos hepatócitos de Saguis-de-tufo-branco é apontado como a principal patologia que acomete o fígado dessa espécie (HOLMES et al., 1967; MIRAGLIA; SIQUEIRA; GORINI; PINTO, 1975).

Esse fato pode ser explicado pela alta taxa glicêmica no organismo e pela mudança de alimentação dos animais criados em biotério, baseada em frutas e ração equilibrada, que podem diminuir a quantidade de glicogênio (TUCKER, 1984).

4 MATERIAL E MÉTODO

4 MATERIAL E MÉTODO

A seguir cada etapa do procedimento será descrita com a intenção de facilitar a reprodução do mesmo.

4.1 ANIMAIS

Essa pesquisa foi aprovada pela comissão de ética no uso de animais (CEUA) da Faculdade de Medicina Veterinária e Zootecnia – FMVZ-USP protocolo n. 1994/2010. Neste estudo utilizou-se 31 animais da espécie *Callithrix jacchus*, sendo 15 machos e 16 fêmeas provenientes da colônia do Centro de Primatas da Alemanha –DPZ. A colônia do Centro de Primatas da Alemanha – DPZ situa-se na periferia da cidade de Göettingen, sendo constituída exclusivamente por animais nascidos em cativeiro na Europa. Os animais eram acomodados em recintos controlados, com dimensões variáveis de acordo com o tamanho do grupo, nos quais a luz era fornecida 12 horas/dia, umidade variando entre 55±10% e temperatura entre 25±3°C. A alimentação era constituída de carne fresca (bovina e frango), ração peletizada para primatas e felinos, larvas de tenébrio (2x por semana), frutas da estação, legumes, verduras, pão, leite, suplementação vitamínica e água filtrada à vontade.

4.2 GRUPOS

Para o presente estudo os resultados obtidos nas amostras dos 31 animais da espécie *Callithrix jacchus* foram agrupados e comparados de acordo com o sexo, idade e exames complementares.

Sexo: Os resultados obtidos das amostras dos animais foram arranjados de acordo com o sexo para a formação dos grupos: GI (Machos) e GII (Fêmeas);

Idade: Os resultados obtidos das amostras dos animais foram arranjados de acordo com a idade para a formação dos grupos: GIII (Jovem) e GIV (Senil). Os animais com idade entre 1-2 anos foram considerados jovens e os animais com idade acima de 6,5 anos foram considerados senis;

Exames: Os resultados obtidos das amostras dos animais foram arranjados para a formação dos grupos GV (Exame Normal) e GVI (Exame Alterado). O exame utilizado para formação dos grupos foi a Curva Glicêmica (Anexo A).

4.3 EXAMES COMPLEMENTARES

Os animais utilizados nesse estudo foram submetidos a exames de Hemograma, Bioquímica Sérica (Fosfatase Alcalina e Colesterol) e Glicemia para verificar a condição de sanidade. Conforme protocolo convencional, os animais ficaram em jejum prévio de alimentos sólidos por 12 horas, com água à vontade para a realização dos exames: Hemograma, Bioquímica Sérica e Glicemia.

4.3.1 Colheita de Sangue e Processamento das Amostras

A colheita de sangue ocorreu na veia femoral totalizando 1,5 ml, dos quais 1,0 ml foram acondicionados em tubo tipo “Vacutainer” com anticoagulante EDTA e destinado ao hemograma completo. Já o restante (0,5 ml) foi acondicionado em tubo tipo “Vacutainer” sem anticoagulante para realização da bioquímica sérica. O processamento do hemograma completo deu-se no equipamento MELET SCHLOESING LABORATORIES®, modelo MS4 e da bioquímica ocorreu no equipamento Vitrus da Johnson & Johnson®.

4.3.2 Curva Glicêmica

A curva glicêmica consistiu na mensuração de dosagens seriadas de glicemia durante um período de até 2 horas após a administração de uma sobrecarga de glicose, por meio do sangue obtido perifericamente e/ou venoso e processados no aparelho Accu-Chek Compact Blood Glucose Meter-Roche®.

O início das dosagens ocorreu após jejum alimentar de 12 horas. No momento que antecedeu a sobrecarga de glicose procedeu-se a coleta de amostra dos capilares periféricos e também de veia de maior calibre. Em seguida foi oferecido ao animal 4 ml/Kg de solução de glicose (0,5 g glicose/ml). Após a administração da sobrecarga de glicose foram coletadas e mensuradas amostras dos momentos 10, 20, 40, 60, 80, 100 e 120 minutos. Os animais que apresentaram em qualquer um dos momentos valores superiores a 200 mg/dl foram considerados intolerantes a glicose.

A curva glicêmica foi realizada em outros 5 animais do Centro de Primatas da Alemanha sem a sobrecarga de glicose, com o objetivo de verificar a possível interferência na curva glicêmica provocado pelo estresse na manipulação.

4.4 MICROSCOPIA DE LUZ

Iniciaremos pelo processamento das amostras e colorações, seguidas pelas mensurações, descrições e análises das amostras.

4.4.1 Processamento das Amostras e Colorações

Nos 31 animais utilizados no experimento procedeu-se a eutanásia em conformidade com os protocolos do Centro de Primatas da Alemanha – DPZ, o que possibilitou a coleta do órgão (Figura 2). Os animais não sofreram nenhum procedimento, o qual pudesse interferir na função hepática. Os fígados foram

fotografados, pesados, mensurados e na sequência fragmentos foram selecionados e fixados em solução aquosa de formol a 10%.

Posteriormente os fragmentos pré-fixados foram submetidos ao protocolo de inclusão, dado pela desidratação em soluções alcoólicas crescentes (70-100%), seguida pela solução de xilol/álcool 100%, xilol e parafina.

Figura 2 – Abertura da cavidade torácica após a eutanásia para retirada do fígado de *Callithrix jacchus*

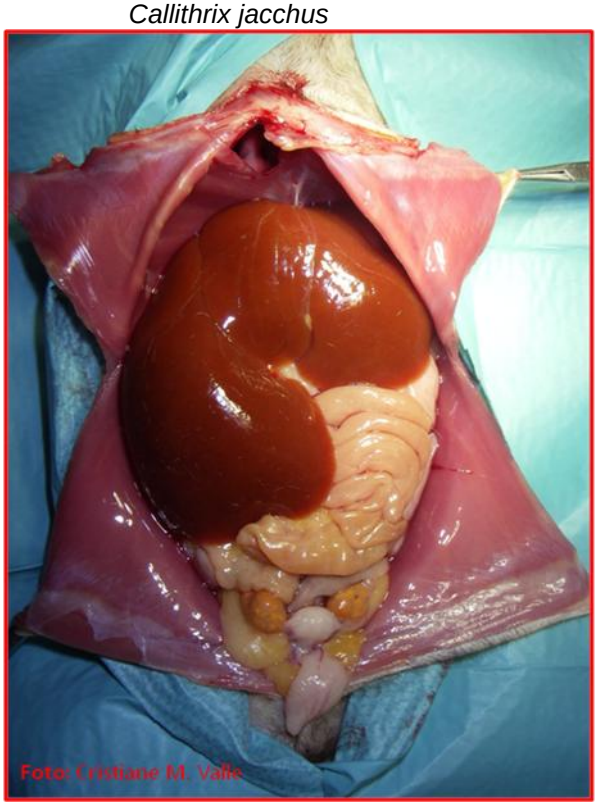

Os blocos de parafina contendo o material foram submetidos a cortes seriados em micrótomo automático (Leica RM 2165) obtendo-se cortes de 5µm, os quais foram aderidos à lâmina histológica silanizada (Anexo B) e deixados por duas horas em estufa a 60°C. Os cortes, após serem desparafinizados, foram corados seguindo as técnicas de: HE (Hematoxilina-Eosina) (Anexo C); Ácido Periódico de Schiff (PAS) (Anexo D); Ácido Periódico de Schiff com Amilase (PAS Amilase) (Anexo E); Picrossirius (Anexo F); Picrossirius modificado (Anexo G); Fucsina Ácida (Anexo H) e Gordon & Sweet's (Anexo I).

4.4.2 Mensurações das Amostras

Para cada coloração foram confeccionadas 02 lâminas para cada animal com 02 cortes não seriados, as quais foram coradas com HE, Picrossirius modificado, Fucsina Ácida e Gordon & Sweet's. A mensuração ocorreu com a objetiva de 40X do microscópio Axioscópio ZEISS® acoplado a uma câmera digital. As análises foram feitas com o programa de morfometria específico KS-400 ZEISS®.

4.4.3 Descrição Histológica do Parênquima Hepático

A descrição histológica do parênquima hepático foi realizada pela análise das lâminas coradas com o HE (Hematoxilina-eosina). No microscópio a observação seguiu a padronização do menor aumento (10X) até o maior aumento (40X) e da periferia do corte para o centro. Nesse procedimento realizou-se a descrição histológica do fígado, levando em consideração: Arranjo, disposição de células e estruturas presentes no tecido; Tipos celulares; Tamanho dos hepatócitos; Quantidade de células binucleadas. Os achados mais significativos foram fotodocumentados.

4.4.4 Análise e Quantificação do Glicogênio no Parênquima Hepático

Nesse procedimento utilizou-se lâminas coradas na reação do Ácido Periódico de Schiff (PAS) e Ácido Periódico de Schiff com Amilase (PAS Amilase) para a análise e quantificação do glicogênio nas amostras de fígado de *Callithrix jacchus*.

O Ácido Periódico de Schiff combina-se com diversas moléculas presentes no tecido, dentre elas, o glicogênio. No intuito de certificar-se a quantidade exata

de glicogênio presente nas amostras foi necessária também a utilização do Ácido Periódico de Schiff com Amilase. A amilase reage com as reservas de glicogênio citoplasmáticos dos hepatócitos presentes nos cortes. As lâminas submetidas às duas reações foram confeccionadas com cortes seriados ("Lâminas espelhos"). Posteriormente fazendo a diferença dos valores obtidos nos cortes seriados corados para cada animal com PAS e PAS amilase obteve-se a quantidade de glicogênio presente na amostra.

A mensuração tanto no PAS quanto PAS amilase foi dada pelo meio da diferenciação da intensidade e do limiar de coloração das diferentes regiões do campo fotografado. A coloração obtida foi decorrente da intensidade da reação do Ácido Periódico de Schiff (PAS) com o glicogênio, portanto, em áreas com maior quantidade de glicogênio, o resultado foi uma região marcada mais fortemente. Selecionando-se em cada um dos campos a região corada pela reação de PAS é possível obter-se um valor que representa a média da intensidade de cor de pontos da área selecionada, indicando a média da intensidade da reação de PAS, consequentemente, podendo-se correlacionar este valor com a quantidade de glicogênio presente naquela área. Com o valor da média da intensidade da reação de PAS dos cinco campos de cada animal calculou-se a média para cada animal.

4.4.5 Análise e Quantificação de Fibras Colágenas no Parênquima Hepático

Nesse procedimento utilizou-se lâminas coradas pelo Picrossirius modificado e lâminas coradas pela Fucsina Ácida para a análise e quantificação das fibras colágenas presentes nas amostras de fígado de *Callithrix jacchus*.

Assim como relatado para PAS, as colorações Picrossirius modificado e Fucsina Ácida permitiram a quantificação das fibras colágenas presentes na amostra por meio da diferenciação da intensidade e do limiar de coloração das diferentes regiões do campo fotografado. A quantificação das fibras colágenas totais do parênquima hepático de todos os animais foram medidos em cinco campos de tamanho uniforme com a objetiva de 40x.

O protocolo de coloração Picrossirius modificado diferiu do convencional por apresentar em uma etapa o Ácido Fosfomolíbdico a 2% o que garantiu um maior contraste das fibras colágenas, facilitando sua mensuração.

4.4.6 Análise e Quantificação de Fibras Reticulares no Parênquima Hepático

Nesse procedimento utilizou-se as lâminas coradas pelo método de Gordon & Sweet's, fotografadas em aumento de 40X, as quais foram analisadas e mensuradas as fibras reticulares presentes nas amostras de fígado de *Callithrix jacchus*. A quantificação das fibras reticulares ocorreram por meio da diferenciação do limiar de coloração das diferentes regiões de toda a imagem do campo.

4.5 ANÁLISE ESTATÍSTICA

Os resultados foram processados no programa BioEstat 5.0®. As análises estatísticas foram feitas pelo método de análise de variância (ANOVA), e quando necessário, foi utilizado o teste de Tukey no nível de 5,0% de probabilidade, para verificar diferenças significativas entre as médias dos grupos.

5 RESULTADOS

5 RESULTADOS

Os resultados obtidos no trabalho estão descritos a seguir:

5.1 IDADE

Nos animais estudados verificou-se que os valores referentes à idade (anos) (Anexos J e L) variaram conforme a tabela 1 e gráfico 1 (Anexo M). A análise de variância não indicou haver diferenças significativas entre as idades dos grupos estudados (p = 0,246)

Tabela 1 - Valores referentes à idade (anos) de *Callithrix jacchus* (n = 31), segundo o sexo - Goetting - 2005

	Idade		
	Machos	**Fêmeas**	**Amostra Geral**
Média±DP	4,9±2,5	3,8±2,2	4,3±2,4
Mediana (Mín – Máx)	5,5 (1 - 8,5)	3 (1 – 8)	3 (1 – 8,5)

5.2 MASSA CÓRPOREA

Nos animais estudados verificou-se que a massa corpórea (g) (Anexos J e L) variou conforme as tabelas 2, 3 e 4 e os gráficos 2, 3 e 4 (Anexo N). A análise de variância não indicou haver diferenças significativas entre a massa corpórea de machos e fêmeas de *Callithrix jacchus* (p = 0,081) e entre animais dos grupos jovem e senil (p=0,553). Entretanto quando comparados os animais dos grupos exame normal e alterado houve diferença estatística (p = 0,033).

Tabela 2 - Valores referentes à massa corpórea (g) de *Callithrix jacchus* (n = 31), segundo o sexo - Goetting - 2005

	Massa Corpórea (g)		
	Machos	**Fêmeas**	**Amostra Geral**
Média±DP	405±56	446±67	427±66
Mediana (Mín – Máx)	412 (299 – 528)	454 (301 – 552)	420 (299 – 552)

Tabela 3 - Valores referentes à massa corpórea (g) de *Callithrix jacchus* (n = 31), segundo a idade - Goetting - 2005

	Massa Corpórea (g)		
	Jovem	**Senil**	**Amostra Geral**
Média±DP	435±29	419±63	427±66
Mediana (Mín – Máx)	420 (403 – 522)	416 (299 – 460)	420 (299 – 552)

Tabela 4 - Valores referentes à massa corpórea (g) de *Callithrix jacchus* (n = 31), segundo os exame - Goetting - 2005

	Massa Corpórea (g)		
	Normal	**Alterado**	**Amostra Geral**
Média±DP	401±51	451±63	427±66
Mediana (Mín – Máx)	404 (299 – 548)	451 (360 – 552)	420 (299 – 552)

5.3 MASSA DO FÍGADO

Nos animais estudados verificou-se que a massa do fígado (g) (Anexos J e L) variou conforme a tabela 5, gráfico 5 (Anexo O) e figura 3. A análise de variância não indicou haver diferenças significativas quando comparadas a massa do fígado de machos e fêmeas de *Callithrix jacchus* (p = 0,115).

Tabela 5 - Valores referentes à massa do fígado (g) *Callithrix jacchus* (n = 15), segundo o sexo - Goetting - 2005

	Massa Fígado (g)		
	Machos	**Fêmeas**	**Amostra Geral**
Média±DP	19,9±11,7	30,5±12,8	25,6±13,1
Mediana (Mín – Máx)	16,2 (12,7 – 45,7)	35,1 (10,8 – 47,2)	19,7 (10,8 – 47,2)

Figura 3 – Fígado de macho e fêmea de C*allithrix jacchus,* respectivamente

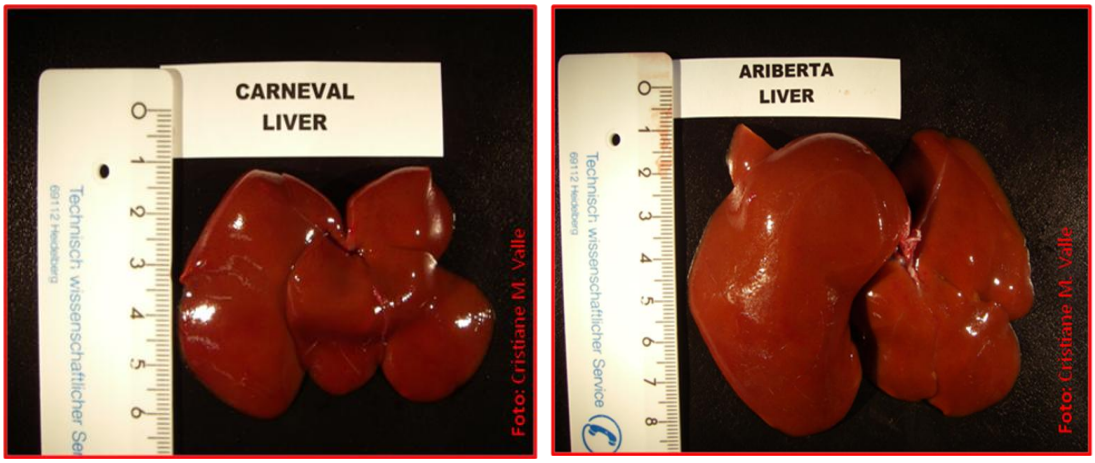

5.4 ANÁLISE DO PARÊNQUIMA HEPÁTICO

O fígado de sagui-do-tufo-branco apresentou-se revestido por uma fina camada de tecido conjuntivo denso, rica em fibras colágenas. O órgão não apresentava lóbulos hepáticos definidos e os espaços porta-hepáticos eram constituídos por: Artéria Hepática; Veia Porta-Hepática e Ducto Biliar e Vaso linfático, assim como por Veias Centrolobulares que estavam distribuídas uniformemente. Os hepatócitos apresentam-se unidos de tal forma que constituem placas achatadas de células em uma única camada, orientadas radialmente e separadas pelos capilares sinusóides (Figuras 4A e 4B)

Figura 4 – Fotomicrografias do parênquima hepático de Sagui-de-tufo-branco (*Callithrix jacchus*). **A -** Ausência de lóbulos hepáticos definidos. Pontas de Setas indicam espaços porta-hepáticos. **B -** Seta indica capilar sinusóide. Pontas de Setas indicam veias centrolobulares. Coloração HE

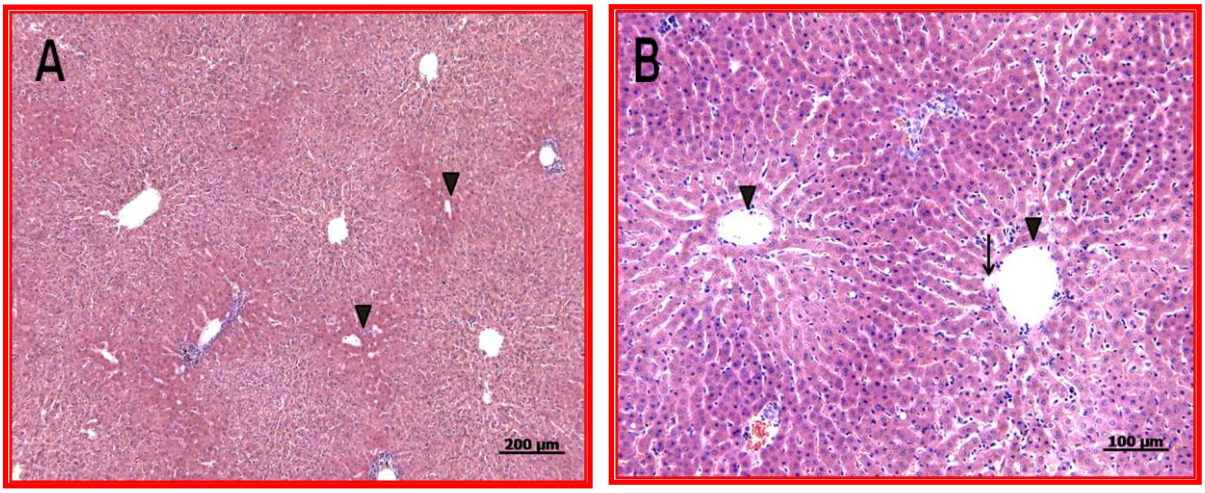

Os hepatócitos mostram-se como células poliédricas, os quais possuíam núcleos, mono ou binucleados, centralizados e redondos, com cromatina difusa e nucléolos evidentes, contendo material basofílico. Estas células possuíam citoplasma acidofílico abundante (Figura 5).

Figura 5 – Fotomicrografia do parênquima hepático de Sagui-de-tufo-branco (*Callithrix jacchus*). Pontas de Setas indicam hepatócitos binucleados. Coloração HE

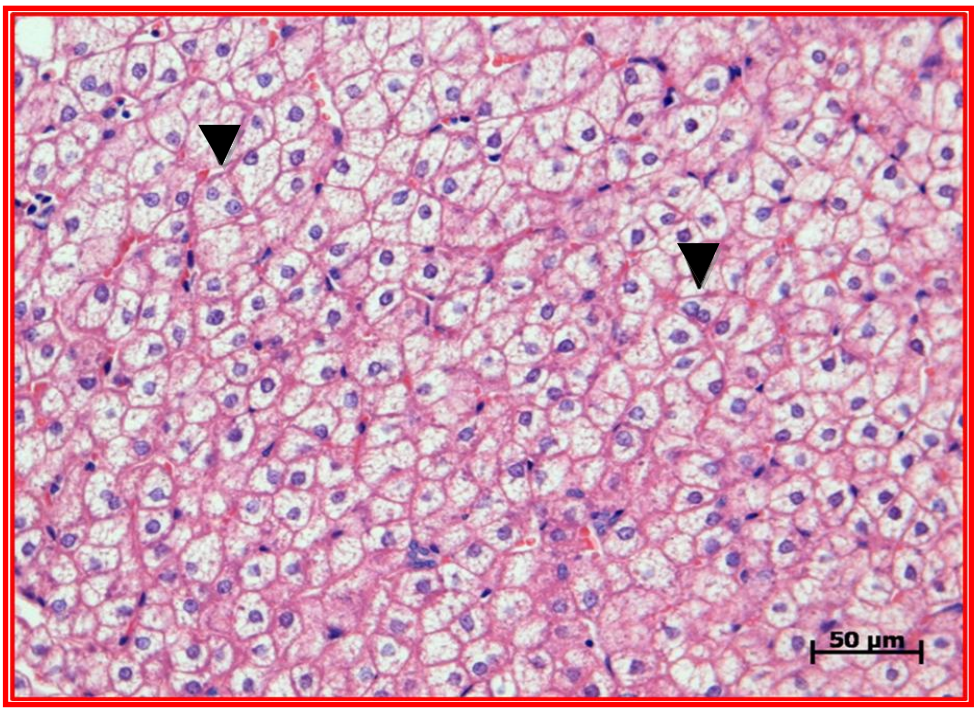

5.5 ANÁLISE E QUANTIFICAÇÃO DE GLICOGÊNIO NO PARÊNQUIMA HEPÁTICO

Os hepatócitos mais próximos das veias centrolobulares coraram-se mais intensamente do que nas regiões porta-hepáticas, após a realização da reação com o Ácido Periódico de Schiff (PAS) e com o Ácido Periódico de Schiff com amilase (PAS Amilase) (Figura 6A e 6B). O glicogênio estava presente no fígado do Sagui-de-tufo-branco como inclusões citoplasmáticas nos hepatócitos, sendo que estas inclusões estavam dispostas perifericamente (Figuras 7). Os valores das médias, desvios padrões, mediana, mínimo-máximo dos grupos corados com PAS e PAS Amilase são apresentados nas tabelas 6 e 7, respectivamente e representados nos gráficos 6, 7 e 8 (Anexo P).

Tabela 6 - Valores referentes às porcentagens (%) de glicoproteínas nos diferentes grupos formados pelos *Callithrix jacchus* (n = 31) - São Paulo - 2009

	Glicoproteínas (%)					
	Sexo		**Idade**		**Exame**	
Grupos	**GI**	**GII**	**GIII**	**GIV**	**GV**	**GVI**
Média±DP	24,9±8,1	22,9±7,4	24,6±6,7	20,9±5,1	24,2±7,2	23,7±8,2
Mediana	24,5	23,4	24,2	22,8	25,2	23,8
Mín-Máx	10,2 – 44,4	10,3 – 35,4	12,1 – 32,7	13,0 – 25,6	10,3 – 35,4	10,2 – 44,4

Tabela 7 - Valores referentes às porcentagens (%) de PAS Amilase nos diferentes grupos formados pelos *Callithrix jacchus* (n = 31) - São Paulo - 2009

	PAS Amilase (%)					
	Sexo		**Idade**		**Exame**	
Grupos	**GI**	**GII**	**GIII**	**GIV**	**GV**	**GVI**
Média±DP	0,2±0,3	0,2±0,4	0,2±0,4	0,09±0,19	0,16±0,3	1,6±5,91
Mediana	0,04	0,1	0,06	0,0	0,03	0,1
Mín-Máx	0 – 1	0 – 1,3	0 – 1,34	0 – 0,52	0 – 0,33	0 – 7,2

Quando analisado os resultados obtidos na quantificação de glicogênio após a reação com o Ácido Periódico de Schiff (PAS), não foi observada diferença significativa nos grupos: Macho X Fêmea (p= 0,501); Jovem x Senil (p = 0,254) e Exame Normal x Exame Alterado (p = 0,861).

Figura 6 – Fotomicrografias do parênquima hepático de Sagui-de-tufo-branco (*Callithrix jacchus*). Distribuição heterôgenea de glicoproteínas. Coloração de PAS e PAS amilase, respectivamente

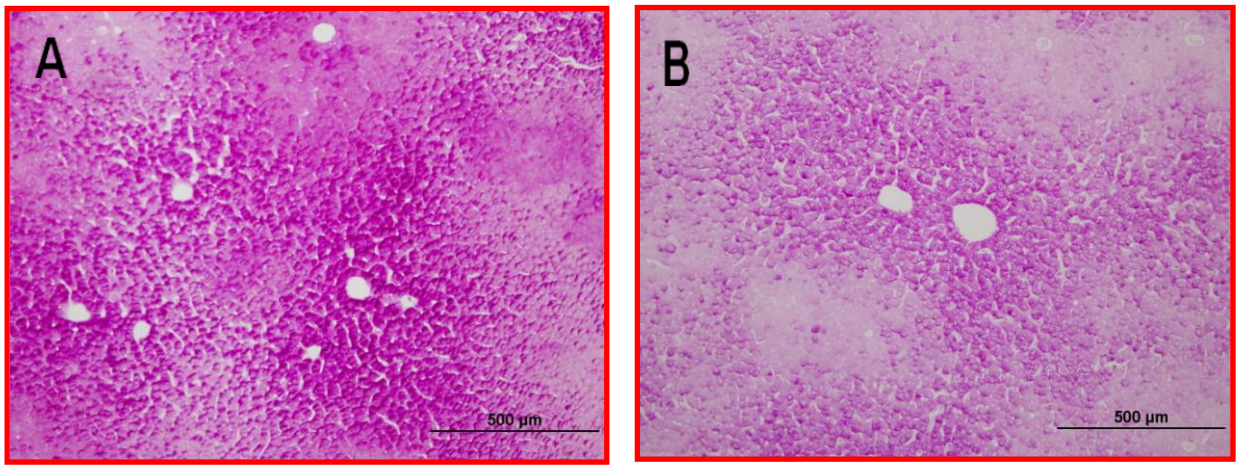

Figura 7 – Fotomicrografia do parênquima hepático de Sagui-de-tufo-branco (*Callithrix jacchus*). Pontas de setas indicam a distribuição periférica das glicoproteínas nos hepatócitos. Coloração de PAS

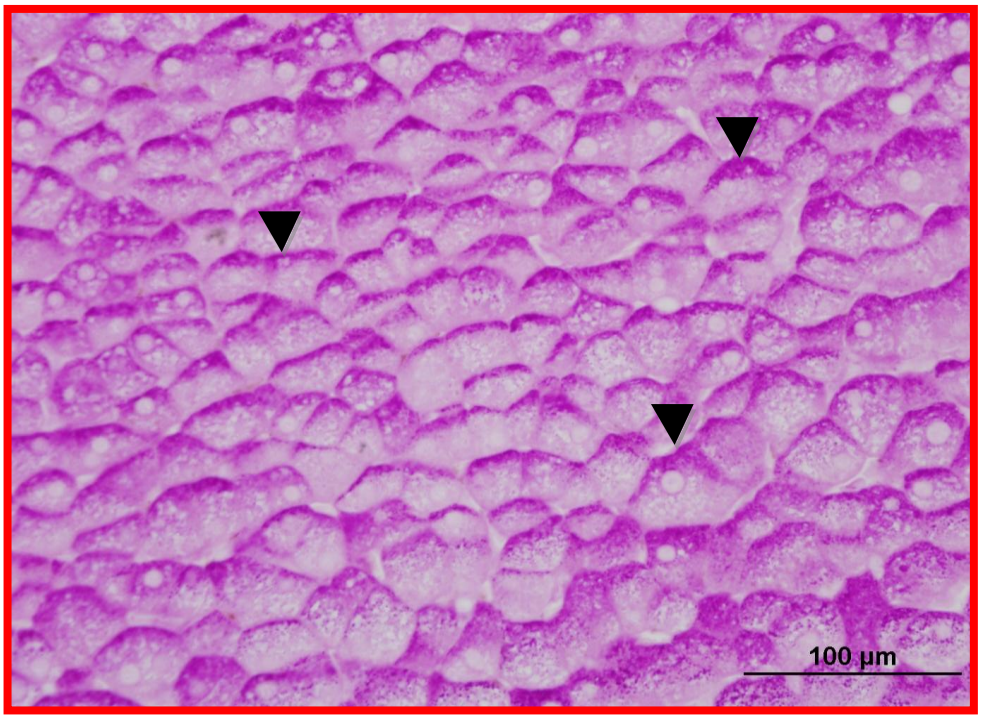

5.6 ANÁLISE E QUANTIFICAÇÃO DE FIBRAS COLÁGENAS NO PARÊNQUIMA HEPÁTICO

A coloração de picrossírius assim como a coloração de fucsina ácida permitiu verificar a presença de fibras colágenas no fígado do Sagui-de-tufo-branco. Em ambos os casos, foi observada a distribuição das fibras colágenas em todo parênquima hepático. A maior concentração ocorreu na cápsula fibrosa do fígado, ao redor das artérias centrolobulares, espaço porta-hepáticos e espaço perisinuoidal e a menor concentração deu-se próximos aos capilares sinusóides (Figuras 8A, 8B, 9A e 9B).

5.6.1 Quantificação das fibras colágenas após a coloração de picrossirius

Os valores das médias, desvios padrões, mediana, mínimo-máximo dos grupos corados com picrossírius é apresentado na tabela 8 e representados nos gráficos 9, 10 e 11 (Anexo Q).

Tabela 8 **-** Valores referentes às porcentagens (%) de fibras colágenas após a coloração de picrossírius nos diferentes grupos formados pelos *Callithrix jacchus* (n = 31) - São Paulo - 2009

	Fibras Colágenas (%)					
	Sexo		**Idade**		**Exame**	
Grupos	**GI**	**GII**	**GIII**	**GIV**	**GV**	**GVI**
Média±DP	7,3±4,0	5,9±3,3	6,1±3,0	6,4±5,9	6,5±4,3	6,5±3,2
Mediana	6,94	5,5	5,9	3,9	6,25	6
Mín-Máx	2,3 – 17,5	1,2 – 14,7	3,1 – 13,2	2,3 – 17,6	1,24 – 17,6	2,5 – 14,7

Figura 8 – Fotomicrografias do parênquima hepático de Sagui-de-tufo-branco (*Callithrix jacchus*). **A –** Pontas de Setas indicam fibras colágenas nas veias centrolobulares. **B –** Setas indicam fibras colágenas nos capilares sinusóides. Pontas de setas indicam fibras colágenas presentes no espaço porta-hepático**.** Coloração de Picrossirius

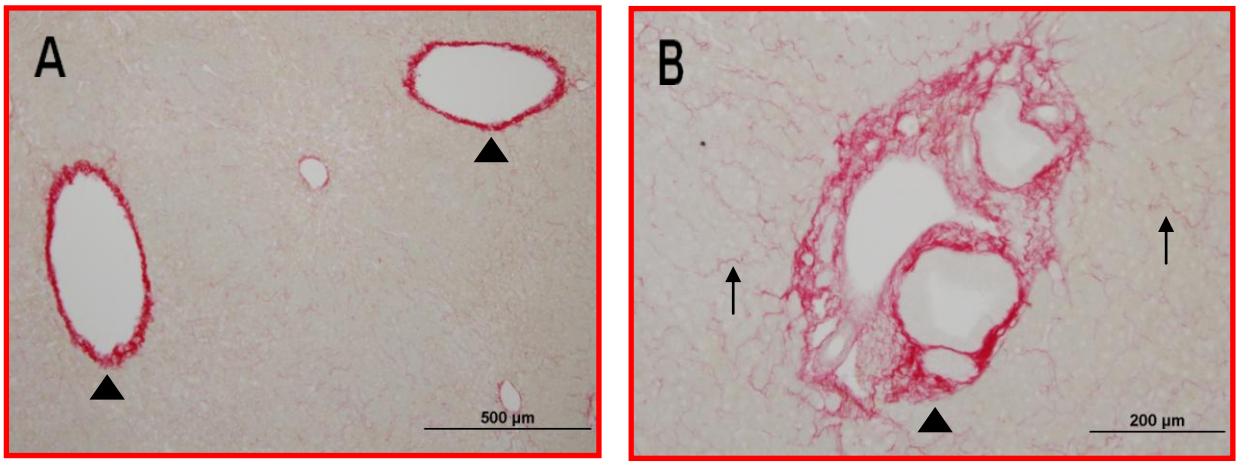

Quando analisado os resultados obtidos na quantificação de fibras colágenas após a coloração de picrossirius, não foi observada diferença significativa nos grupos: Macho X Fêmea (p= 0,306); Jovem x Senil (p = 0,896) e Exame Normal x Exame Alterado (p = 0,917).

5.6.2 Quantificação das fibras colágenas após a coloração de fucsina ácida

Os valores das médias, desvios padrões, mediana, mínimo-máximo dos grupos corados com fucsina ácida é apresentado na tabela 9 e representados nos gráficos 12, 13 e 14 (Anexo R).

Tabela 9 - Valores referentes às porcentagens (%) de fibras colágenas após a coloração de fucsina ácida nos diferentes grupos formados pelos *Callithrix jacchus* (n = 31) - São Paulo - 2009

	Fibras Colágenas (%)					
	Sexo		**Idade**		**Exame**	
Grupos	**GI**	**GII**	**GIII**	**GIV**	**GV**	**GVI**
Média±DP	6,7±4,1	5,4±2,8	5,4±2,4	4,2±2,3	5,6±2,6	5,6±3,5
Mediana	5,6	4,7	5,4	4,2	5,6	4,6
Mín-Máx	1,9 – 13,4	2 – 11,7	2,2 – 9,8	1,9 – 8,8	2,4 – 10,3	1,9 – 13,4

Figura 9 – Fotomicrografias do parênquima hepático de Sagui-de-tufo-branco (*Callithrix jacchus*). **A –** Ponta de Seta indica espaço porta-hepático. **B –** Ponta de Seta indica veia porta hepática. Seta indica artéria hepática. Seta vazada indica ducto biliar. Coloração Fucsina Ácida

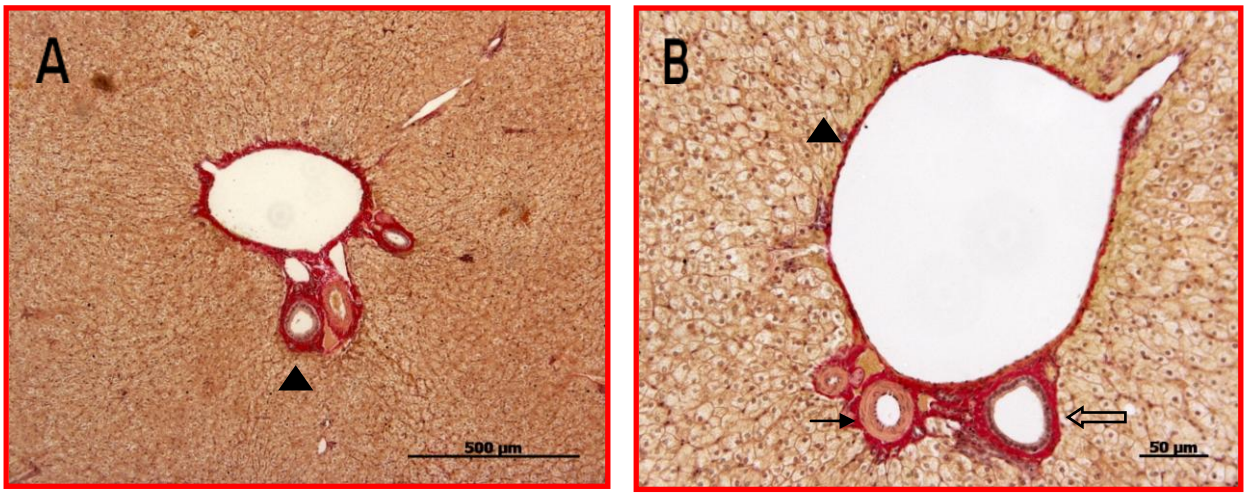

Quando analisado os resultados obtidos na quantificação de fibras colágenas após a coloração de fucsina ácida, não foi observada diferença significativa entre os grupos: Macho X Fêmea (p= 0,641); Jovem x Senil (p = 0,648) e Exame Normal x Exame Alterado (p = 0,994).

5.7 ANÁLISE E QUANTIFICAÇÃO DE FIBRAS RETICULARES NO PARÊNQUIMA HEPÁTICO

As fibras reticulares coradas pelo método de Gordon & Sweet's foram visualizadas em todo o órgão com distribuição próximo aos capilares sinusóides. A coloração negra de destaque observada ao longo dos capilares sinusóides é dada pela impregnação dos sais de prata nas fibras, as quais são consideradas argirófilas (Figura 10A e 10B). Os valores das médias, desvios padrões, mediana, mínimo-máximo dos grupos corados com o Gordon & Sweet's são apresentados na tabela 10 e representados nos gráficos 15, 16 e 17 (Anexo S).

Tabela 10 - Valores referentes às porcentagens (%) de fibras reticulares nos diferentes grupos formados pelos *Callithrix jacchus* (n = 31) - São Paulo - 2009

	Fibras Reticulares (%)					
	Sexo		**Idade**		**Exame**	
Grupos	**GI**	**GII**	**GIII**	**GIV**	**GV**	**GVI**
Média±DP	17,8±3,9	19,3±9,5	18,4±7,0	19,3±4,6	19,3±5,1	18,6±7,4
Mediana	18,2	15,6	17,9	21,1	17,9	19,3
Mín-Máx	12,8 – 22,7	11,7 – 35,8	11,7 – 25,7	14,1 – 22,7	13,7 – 25,7	11,7 – 35,9

Figura 10 – Fotomicrografias do parênquima hepático de Sagui-de-tufo-branco (*Callithrix jacchus*). Fibras reticulares coradas em preto. **B –** Setas indicam presença de fibras reticulares nos capilares sinusóides. Coloração de Gordon & Sweet's

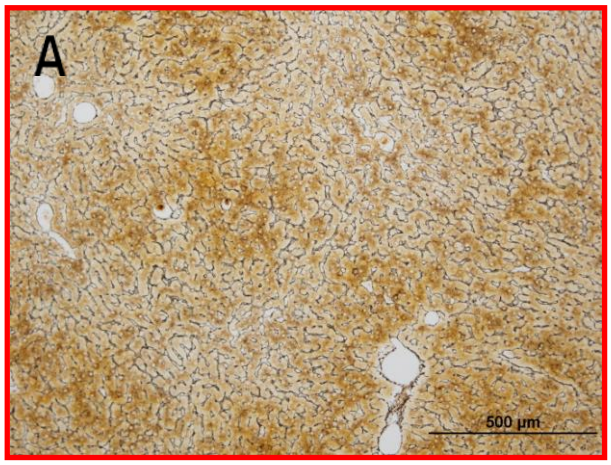

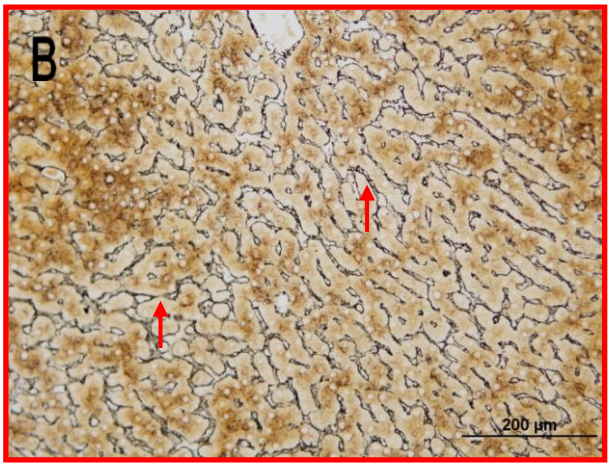

Quando analisado os resultados obtidos na quantificação de fibras reticulares após a coloração pelo Método de Gordon & Sweet's, não foi observada diferença significativa entre os grupos: Macho X Fêmea (p= 0,633); Jovem x Senil (p = 0,864) e Exame Normal x Exame Alterado (p = 0,850).

6 DISCUSSÃO

6 DISCUSSÃO

O estudo anatômico de espécies animais pouco conhecidas ganha importância à medida que novos modelos experimentais e a medicina de animais selvagens, silvestres e exóticos avançam. O conhecimento de parâmetros morfofuncionais básicos permite o melhor conhecimento da fisiologia aplicada, toxicologia, clínica médica e cirúrgica, diagnóstico por imagem, exames laboratoriais, epidemiologia e outros ramos biológicos, como a filogenia, taxonomia e zoologia. Em nossos estudos conseguimos com êxito a caracterização histomorfofuncional do fígado de *Callithrix jacchus* permitindo verificar a estruturação, o arranjo e a verificação de elementos presentes no lóbulo hepático.

No presente estudo a massa corpórea dos Saguis-de-tufo-branco criados em cativeiro apresentaram-se superior à massa descrita em saguis de vida livre (ARAUJO et al., 2000). Este fato pode ser justificado pelo estudo de Araujo et al. (2000), no qual os autores sugerem que as diferenças entre animais de cativeiro e vida livre não estão atreladas a constituição corpórea, mas são decorrentes da dieta e atividade física realizada por esses animais.

A massa corpórea dos grupos de saguis (*Callithrix jacchus*) criados em cativeiro apresentaram em média de 406±59g para machos e 446±67g para fêmeas, compatíveis com os valores descritos por Clarke (1994). Para Power et al. (2001), o sexo (macho e fêmea) do *Callithrix jacchus* não interfere na massa corpórea dessa espécie.

Em nossos estudos, a massa corpórea de machos e fêmeas foram superiores aos descritos por Sousa et al. (2008), os quais descrevem a massa corpórea de adultos machos em média de 322,0g e de fêmeas adultas em média de 359,7g. Estas variações entre os resultados dos estudos são esperadas já que as condições de criação dos animais e consequentemente a dieta fornecida a eles pode variar em decorrência da época do estudo e os protocolos empregados na rotina de cativeiro. Focando este aspecto poderiam ser sugeridas condições de manejo e alimentação, em cativeiro, mais adequadas a esta espécie.

De acordo com Sousa et al. (2008), a média das massas corpóreas de saguis adultos criados em cativeiro, incluindo machos e fêmeas foram de

374,63±45,03g. No presente estudo foi registrada a massa corpórea de 427±66g, sendo a massa das fêmeas superiores a massa dos machos. Essa discrepância pode ser justificada pelo tipo de alimentação e a vida em recinto no Centro de Primatologia da Alemanha, o que dificulta a manifestação de comportamentos e hábitos alimentares que esses animais teriam se estivessem em vida livre.

A massa corpórea de animais que apresentam exames normal ou alterado revelou uma diferença significativa ($p<0,05$). Animais com exame alterado foram mais pesados individualmente, podendo ser considerados, em relação ao padrão normal da espécie, obesos. Segundo Wachtman et al. (2011), *Callithrix jacchus* obesos apresentam maior predisposição de desenvolver distúrbios na metabolização da glicose. Este fato poderia explicar as alterações nos exames de glicemia, o que poderia levar ao aumento de enfermidades relacionadas ao aumento de peso.

A massa do fígado de *Callithrix jacchus* adultos criados em cativeiro no momento da necropsia apresentaram valores de 25,6±13,1g (machos 19,9±11,7g; fêmeas 30,5±12,8g) em animais com massa média corpórea de 427±66g. Kurata et al. (2000) por sua vez ao promover a hepatectomia de *Callithrix jacchus* relataram o massa média do fígado de 14,5g. Uma possibilidade a ser levantada é a interferência da massa corpórea na massa do fígado de *Callithrix jacchus.* Apesar da discrepância entre os resultados na massa do fígado encontrado por Kurata e colaboradores e a massa do fígado dos animais utilizados em nosso estudo, não se pode afirmar que esta diferença se deve ao tamanho dos animais estudados por Kurata e colaboradores, já que a massa corpórea média não foi informada.

Os grupos formados a partir da idade foram: animais jovens (idade entre 1-2 anos) e animais senis (idade acima dos 6 anos e 6 meses). Esse arranjo de dados foi baseado a partir da literatura, a qual aponta uma expectativa de vida do *Callithrix jacchus* variando de 10-12 anos em vida livre (CUBAS et al. 2007), enquanto que em cativeiro pode chegar a atingir os 15 anos (SMUCNY et al., 2004). Takeshita et al. (2011) ao avaliar os parâmetros hematológicos do Sagui-de-tufo-branco adotou animais jovens até 1 ano de idade; animais adultos entre 2-6 anos e animais senis acima de 7 anos.

A cápsula fibrosa do fígado é composta por uma camada de tecido conjuntivo denso (fibras colágenas) que o reveste e se estende em todo o órgão,

dividindo o órgão em lobos e lóbulos, semelhante ao que visualizada em diversos animais domésticos e silvestres (JUNQUEIRA; CARNEIRO, 2008; DYCE, 2010) corroborando com os achados de Mandal et al. (2002).

Em algumas espécies, mais notadamente no suíno, esse tecido interlobular é particularmente marcante determinando a visualização de lóbulos hexagonais com a presença do espaço porta-hepático nos vértices de cada hexágono (BANKS, 1992; AUGHEY; FRYE, 2001; JUNQUEIRA; CARNEIRO, 2008; DYCE et al., 2010). Entretanto, no presente estudo, comparando os lóbulos hepáticos do Sagui-de–tufo-branco com as descrições sobre este órgão na literatura compilada, verificou-se que nestes animais, tal como ocorre na maioria dos mamíferos, inclusive na espécie humana, o tecido conjuntivo interlobular é escasso tornando os lóbulos hepáticos pouco definidos (JUNQUEIRA; CARNEIRO, 2008; DYCE, 2010). Este achado é interessante, pois permite no nível de conhecimento adquirido, o uso do Sagui-de–tufo-branco como modelo animal para estudos de enfermidades hepáticas, ação e metabolização de medicamentos em humanos.

Quando observados os lóbulos hepáticos de *Callithrix jacchus* notou-se que os mesmos são constituídos por uma veia centro-lobular e espaços porta-hepáticos (tríades portais) presentes entre três ou mais lóbulos e cada um contendo um ou mais ramos da artéria hepática, veia porta hepática e um ducto biliar, fato este semelhante ao descrito em suínos (BANKS, 1992; AUGHEY; FRYE, 2001; SAMUELSON, 2007) e em humanos (JUNQUEIRA; CARNEIRO, 2008). Essa disposição assim como nas demais espécies denota o sentido da perfusão sanguínea no lóbulo, o que pode auxiliar na investigação de possíveis degenerações ou regenerações ocorridas no parênquima hepático (ROSS; PAWLINA, 2008).

Os capilares sinusóides presentes nos lóbulos hepáticos dos Sagui-do-tufo-branco mostraram-se irregularmente alongados e moldados ao longo dos cordões de hepatócitos, sendo muitas vezes contínua a veia centrolobular, fato este que vai de encontro ao relatado por Banks, (1992), Mandal et al. (2002) e Junqueira e Carneiro (2008).

O parênquima hepático das ovelhas e cabras é constituído por hepatócitos de várias formas, poliédrico, quadrangular e até mesmo triangular (DOLEY et al., 2006; MANDAL et al., 2002). Somado a este fato, Aughey e Frye (2001), relatam

que os hepatócitos dos animais domésticos são mono ou binucleados. Essas descrições relatadas em diferentes espécies são compatíveis com os padrões visualizados nos hepatócitos dos *Callithrix jacchus* estudados.

As fibras colágenas no fígado são encontradas distribuídas de maneira difusa por todo o órgão, dentre eles no espaço perisinusoidal, nas regiões perivasculares e em uma fina camada que reveste o órgão (DJAVANI et al., 1993; SCHIFF et al., 1999). Em nossos estudos observou-se a presença de fibras colágenas no espaço perisinusoidal, todavia não foi possível observar diferenças estatísticas da quantidade de fibras colágenas dos Saguis-de-tufo-branco dos grupos formados pelo sexo, idade e exames.

O espessamento do espaço perisinusoidal de fígado são comuns em pacientes portadores da diabetes do tipo I (BERNUAU et al., 1985; McGRATH; YEONG, 2000), devido a grande deposição de fibras colágenas (REMEDIO et al., 2011), seja em pacientes humanos (BERNUAU et al., 1982; BALAZS; HALMOS, 1985; LATRY et al., 1987) ou em ratos diabéticos (BERNUAU et al., 1985; WELT et al., 2004).

Ainda segundo Welt et al. (2004) em alguns casos, ratos diabéticos também apresentaram aumento de fibras colágenas no espaço periportal e interlobular. Em nossos estudos também foi possível observar a presença de fibras colágenas nessas regiões, contudo não ficou evidente um aumento significativo entre os grupos, nem a possível correlação do desenvolvimento da intolerância à glicose nos animais estudados.

Durante nossos estudos não foi qualificado as fibras colágenas presente nos lóbulos hepáticos. Entretanto, em ratos com esta enfermidade a rede de fibras colágenas perisinusoidal aparece aumentada, revelando a presença de colágeno do tipo I, III e IV (BERNUAU et al., 1982; BALAZS; HALMOS, 1985). Somado a este fato, McGrath e Yeong (2000) relatam que em pacientes humanos portadores de diabetes do tipo I apresentam extensa deposição de colágeno do tipo I nos sinusóides hepáticos.

Como consequência dessa deposição de colágeno ao longo dos lóbulos hepáticos, pode ocorrer um quadro cirrótico. A cirrose é caracterizada pelo aumento da quantidade de fibras colágenas e reticulares, decorrente da lesão dos hepatócitos, gerando uma considerável desorganização estrutural do parênquima

hepático, assim como das relações espaciais e fisiológicas entre os espaços porta-hepáticos e as veias centrolobulares, sendo considerado um processo crônico e irreversível (SCHIFF et al., 1999).

Neste contexto o valor médio da proporção de fibras colágenas no fígado de *Callithrix jacchus* foi de 6,59±3,66% (Picrossirius modificado) e 5,89±3,37% (Fucsina Ácida) e de fibras reticulares foi de 18,82±6,47% nos animais analisados, porém não foram observadas maiores alterações estruturais que pudessem indicar algum tipo de lesão semelhante à cirrose.

As colorações (Picrossirius modificado e Fucsina Ácida) utilizadas para visualização das fibras colágenas apresentaram valores semelhantes, o que aumenta a confiabilidade da mensuração. Não foram encontradas outras informações a respeito da quantidade de fibras colágenas ou fibras reticulares em fígados normais de *Callithrix jacchus* ou de outro primata. Em contrapartida, nos animais domésticos em geral, o fígado contém cerca de 4% de colágeno (BANKS, 1992).

As fibras reticulares por sua vez, apresentaram-se distribuídas principalmente na região perisinuoidal, formando uma rede juntamente com outras fibras colágenas, contribuindo para a organização estrutural, resistência e consistência do órgão, cujos resultados corroboram com os estudos de Schiff et al. (1999).

As fibras colágenas e reticulares são ambas formadas por uma proteína denominada de colágeno. O que as diferenciam é o elemento que as revestem, sendo de natureza glicolipídica para as fibras reticulares e de natureza glicídica para as fibras colágenas (BANKS, 1992; GEORGE et al., 1998).

Quando estudado o estoque de glicogênio no parênquima hepático, Samuelson (2007), relata ser abundante após a alimentação. Segundo Greenberg et al. (2006) boa parte da alimentação é armazenada sob a forma de glicogênio hepático, compondo 10% da massa total do órgão. Nesse momento, o glicogênio passa a ser a principal forma de armazenamento de carboidratos no organismo (SAMUELSON, 2007).

A presença de grandes quantidades de glicogênio nas células hepáticas em Saguis-de-tufo-branco pode ser considerada um achado normal ou reflexo da dieta administrada aos animais de laboratório (HOLMES et al., 1967). Por outro lado,

Miraglia et al. (1975), aponta o excesso de glicogênio nos hepatócitos de Saguis-de-tufo-branco como a principal patologia que acomete o fígado dessa espécie.

Esta diferença pode ser consequência de uma série de fatores relacionados ao armazenamento e consumo de energia na forma de carboidratos nos organismos, dentre eles: a condição corporal, estado de saúde, diferenças fisiológicas e origem genética (GREENBERG et al., 2006). Somado a este fato, Clore et al. (1992) relata que os estoques de glicogênio no fígado de pacientes diabéticos podem estar presentes em quantidades variáveis, dependendo do estágio de desenvolvimento da doença.

De acordo com Kaspareit et al. (2006) em 200 *Callithrix jacchus* avaliados, na faixa etária de 18-48 meses, verificou-se que o aumento de glicogênio esteve presente em 28,5% dos animais estudados, dos quais 23 eram machos e 34 fêmeas. Entretanto, os autores não informam quais seriam os valores normais de glicogênio normalmente encontrados em fígado de Callithrix jacchus clinicamente saudáveis, bem como a metodologia para verificação de aumento de glicogênio neste órgão. Diante desse fato não foi possível informar se o glicogênio quantificado nos animais avaliados em nosso estudo apresentavam valores acima dos valores normais esperados para essa espécie.

Baseado nessas informações, observamos que o valor médio da proporção de glicogênio contido nos hepatócitos do fígado do *Callithrix jacchus* foi de 23,92±7,72%, porém não foi possível observar uma discrepância das concentrações entre os grupos formados, a fim de justificar a presença de grande número de animais intolerantes à glicose.

No presente estudo não foi possível observar diferença significativa entre os grupos formados (Machos X Fêmeas; Jovem X Senil; Exame Normal X Exame Alterado), entretanto não podemos afirmar que as porcentagens obtidas são condizentes com o esperado para a espécie, pois não há padrões pré-estabelecidos na literatura.

Altos níveis de glicogênio encontrados no fígado de pacientes diabéticos podem ser considerados uma tentativa de compensar a grande quantidade de glicose neste tecido provenientes do sangue (BANAK; GOLD, 1982). Os estoques de glicogênio no fígado de pacientes diabéticos foram variavelmente descrita como baixa, normal ou alta, não havendo um consenso (CLORE et al., 1992). De

qualquer forma, diferentemente de pessoas normais, o processamento de carboidratos no fígado é marcadamente distorcido na diabetes do tipo I com controle glicêmico inadequado (AOKI et al., 1983).

Em nossos estudos observamos que os depósitos das inclusões citoplasmáticas de glicogênio ocorreram na periferia dos hepatócitos e o acúmulo dessas inclusões deu-se em maior intensidade nas regiões das veias centrolobulares e menor intensidade na região dos espaços porta-hepáticos, o que demonstra uma heterogeneidade na distribuição do glicogênio, o que corrobora com os relatos de Welt et al. (2004). A distribuição desigual de glicogênio ao longo do parênquima hepático pode ser justificada pelo tipo de perfusão sanguínea existente no ácino hepático, ou seja, partindo do espaço porta-hepático em direção à veia centrolobular (SAMUELSON, 2007; JUNQUEIRA; CARNEIRO, 2008).

Para Kurata et al. (2000), a disposição heterogênea e o acúmulo de glicogênio na região da veia centrolobular de saguis são considerados normais. Em contrapartida, Ross e Pawlina (2008) afirma que a distribuição heterogênea de substâncias no ácino hepático pode indicar padrões de degeneração e regeneração no parênquima hepático em relação a grau e qualidade da perfusão vascular das células hepáticas.

Para Whitton e Herns (1975), altas concentrações de glicose em ratos diabéticos são comumente associadas com o conteúdo de glicogênio hepático diminuído, resultando em uma deficiência na acumulação ou retenção de glicogênio no fígado (WHITTON; HERNS, 1975). Já em nossos estudos observamos que animais intolerantes à glicose apresentaram valores de glicogênio semelhantes à de animais tolerantes à glicose, o que não pode sugerir uma relação entre a concentração de glicose e a deficiência da retenção de glicogênio no fígado de *Callithrix jacchus*.

O diagnóstico de diabetes, segundo Gross et al. (2002), baseia-se nas alterações da glicose plasmática em jejum ou após a sobrecarga de glicose. Neste contexto, o teste oral de tolerância à glicose é o método de referência, onde a presença de diabetes pode ser considerada quando o valor da glicemia após 2 horas da administração de 75g de glicose for ≥200mg/dl, e diminuição da tolerância a glicose quando a taxa for ≥140 e < 200mg/dl.

Dos 31 *Callithrix jacchus* deste estudo, 18 animais apresentaram um pico de glicose plasmática maior que 200mg/dl após sobrecarga de glicose, sendo que alguns ultrapassaram os 300mg/dl, indicando uma intolerância à glicose. Estes resultados corroboram com Shchlumbohm et al. (2005) que relataram animais com alterações na tolerância à glicose após a sobrecarga de glicose, com glicemia de 356,53±34,77mg/dl. Para Wachtman et al. (2011), a intolerância a glicose em *Callithrix jacchus* pode ser atribuída a uma dieta com alto teor de gordura ou carboidratos por um tempo prolongado.

Diante disso, observamos que a microscopia do fígado do *Callithrix jacchus* apresenta organização, quantidade e/ou disposição de fibras colágenas, fibras reticulares e glicogênio semelhantes à de outras espécies de animais domésticos estudados (BANKS, 1992; SAMUELSON, 2007; JUNQUEIRA; CARNEIRO, 2008; ROSS; PAWLINA, 2008). Estes dados além de ampliar o conhecimento da histomorfofisiologia de fígado de primatas oferecem valores de referência para futuros estudos em anatomia, fisiologia, farmacologia e outras áreas da ciência relacionadas ao bem estar humano e animal. Adicionalmente o detalhamento das estruturas e células encontradas no fígado *Callithrix jacchus* saudáveis permite identificar possíveis alterações hepáticas em animais de cativeiro e permitir intervenções precoces. Com os parâmetros avaliados será possível também utilizar o *Callithrix jacchus* como modelo animal na avaliação da metabolização de novos medicamentos e no desenvolvimento de novos procedimentos terapêuticos em humanos.

7 CONCLUSÕES

7 CONCLUSÕES

Apoiado na literatura discutida e baseados nos resultados obtidos, concluímos que:

1. Os dados obtidos relacionados à massa corpórea de sagui-de-tufo-branco (*Callithrix jacchus*) criados em cativeiro permitiram inferir a interferência da alimentação e hábitos em cativeiro no aumento de peso dos animais estudados;

2. O fígado de sagui-do-tufo-branco não apresentou lóbulos hepáticos definidos e os espaços porta-hepáticos foram constituídos por: Artéria Hepática; Veia Porta-Hepática e Ducto Biliar, assim como por Veias Centrolobulares. Os hepatócitos mostraram-se como células poliédricas, mono ou binucleadas;

3. As fibras colágenas no fígado do Sagui-de-tufo-branco ocorreram na cápsula fibrosa do órgão, ao redor das artérias centrolobulares, espaço porta-hepáticos e espaço perisinuoidal e em menor concentração nos capilares sinusóides com valores de 6,59±3,66% (Picrossirius) e 5,89±3,77% (Fucsina Ácida). As fibras reticulares no fígado do Sagui-de-tufo-branco ocorreram ao longo dos capilares sinusóides com valores de 18,86±6,47%;

4. Os hepatócitos mais próximos das veias centrolobulares apresentaram maior concentração de glicogênio do que as células presentes próximos aos espaços porta-hepáticos com valores de 23,92±7,72%;

5. Foi observado que os animais podem ser utilizados em pesquisas independente do sexo e idade já que não houve diferenças entre os diferentes grupos formados, ficando à critério do pesquisador questões de conveniência.

REFERÊNCIAS

REFERÊNCIAS

ABBOTT, D. H.; BARNETT, D. K.; COLMAN, R. J.; YAMAMOTO, M. E.; SCHULTZ-DARKEN, N. J. Aspects of Common Marmoset basic biology and life history important for biomedical research. **Comparative Medicine**, v. 53, n. 4, p. 339-350, 2003.

ALENCAR, A. I.; YAMAMOTO, M. E.; OLIVEIRA, M. S.; LOPES, F. A.; SOUSA, M. B. C.; SILVA, N. G. Behaviour and progesterone levels in *Callithrix jacchus* females. **Brazilian Journal of Medical and Biological Research**, v. 28, p. 591-595, 1995.

AOKI, T. T.; VLACHOKOST A, F. V.; FOSS, M. C.; MEISTAS, M. T. Evidence for restoration of hepatic glucose processing in type I dibettes mellitus. **The Journal of Clinical Investigation**, v. 71, n. 4, p. 837-839, 1983.

ARAUJO, A.; ARRUDA, M. F.; ALENCAR, A. I.; ALBUQUERQUE, F.; NASCIMENTO, M. C.; YAMAMOTO, M. E. Body weight of wild and captive marmosets. **International Journal of Primatology**, v. 21, n. 2, p. 317-324, 2000.

AUGHEY, E.; FRYE, F. L. **Comparative Veterinary Histology – With Clinical Correlates**. Iowa: Manson Publishing Ltd, 2001, 320 p.

AURICCHIO, P. **Primatas do Brasil.** São Paulo: Terra Brasilis, 1995. 168 p.

BALÁZS, M.; HALMOS, T. Electron microscopic study of liver fibrosis associated with diabetes mellitus. **International Journal of Clinical and Experimental Pathology**, v. 27, n. 3, p. 153-162, 1985.

BANAK, B. R.; GOLD, A. H. Effects of alloxan diabetes on the turnover of rat liver glycogen synthase. **The Journal of Biological Chemistry**, v. 257, n. 87, p. 75-80, 1982.

BANCROFT, J. D.; GAMBLE, M. **Theory and Practice of Histological Techniques**. 5 ed. London: Churchill Livingstone, 2002, p. 796.

BANKS, W. J. **Histologia Veterinária Aplicada**. 2. ed. São Paulo: Manole, 1992, 655 p.

BERNUAU, D.; GUILLOT, R.; DURAND, A. M.; RAUOX, N.; GABREAU, T.; PASSA, P.; FELDMANN, G. Ultrastructural aspects of the liver perisinusoidal space in diabetic patients with and without microangiopathy. **Diabetes**, v. 31, n. 12, p. 1061-1067, 1982.

BERNUAU, D.; GUILLOT, R.; DURAND-SCHNEIDER, A. M.; POUSSIER, P.; MOREAU, A.; FELDMANN, G. Liver perisinusoidal fibrosis in BB rats with or without overt diabetes. **The American Journal of Pathology**, v. 120, n. 1, p. 38-44, 1985.

CHEVILLE, N. F. **Introdução à patologia veterinária**. 3. ed. São Paulo: Manole, 2009. 462 p.

CLARKE, J. M. The common marmoset (*Callithrix jacchus*). **ANZCCART News**, v. 7, n. 2, p. 1-8, 1994.

CLORE, J. N.; POST, E. P.; BAILEY, D. J.; NESTLER, J. E.; BLACKARD, W. G.ET AL. Evidence for increased liver glycogen in patients with noninsulin-dependent diabetes mellitus after a 3-day fast. **The Journal of Clinical Endocrinology & Metabolism**, v. 74, n. 3, p. 660-666, 1992.

CUBAS, Z. S.; RAMOS, J. C.; CATÃO-DIAS, J. L. **Tratado de Animais Selvagens**. Rio de Janeiro: Guanabara Koogan, 2007, p. 1376.

DAVID, J. M.; DICK JR, E. J.; HUBBARD, G. B. Spontaneous pathology of the common marmoset (*Callithrix jacchus*) and tamarins (*Saguinus oedipus*, *Sanguinus mystax*). **Journal of Medical Primatology**, v. 38, n. 5, p. 347-357, 2009.

DJAVANI, M.; KIRKALI, G.; YENICE, S. GÜNER, G.; SESSIZ, H. T. Quantitation of type I and type III collagen of liver in alloxan-induced diabetic rabbits. **Biochemical Society Transactions**, v. 21, n. 3, 1993. Supplement, 273.

DOLEY, P. J.; ROY, K. S.; UMAR, A. Histomorphological development of prenatal liver in non-descript Indian buffalo. **The Indian Journal of Animal Sciences**, v. 76, n. 10, p. 790-792, 2006.

DYCE, K. M.; SACK, W. O.; WENSING, C. J. G. **Tratado de Anatomia Veterinária.** 4. ed. Rio de Janeiro: Saunders Elsevier, 2010, p. 856.

GARTNER, L. P.; HIATT, J. L. **Tratado de histologia em cores.** 2. ed. Rio de Janeiro: Guanabara Koogan, 2003. 456 p.

GEORGE, L. L.; ALVES, C. E. R.; CASTRO, R. R. L. **Histologia Comparada**. 2. ed. São Paulo: Roca, 1998, 286 p.

GETTY, R. **Anatomia dos animais domésticos**. 5. ed. Rio de Janeiro: Guanabara Koogan, 2 v.,1985, p. 2048.

GREENBERG, C. C.; JURCZAK, M. J.; DANOS, A. M.; BRADY, M. J. Glycogen branches out: New perspectives on the role of glycogen metabolism in the integration of metabolic pathways. **American Journal of Physiology, Endocrinology and Metabolism**, v. 291, n. 1, p. E1-E8, 2006.

GROSS, J. L.; SILVEIRO, S. P.; CAMARGO, J. L.; RECHELT, A. J., AZEVEDO, M. J. Diabetes Melito: Diagnóstico, classificação e avaliação do controle glicêmico. **Arquivos Brasileiros de Endocrinologia e Metabologia**, v. 46, n. 1, p. 16-26, 2002.

HOLMES, A. W.; PASSAVOY, M.; CAPPS, B. Marmosets as laboratory animals iii. Blood chemistry of lahoratory-kept marmosets with particular attention to liver function and structure. **Laboratory Animal Care**, v. 17, p. 41-47, 1967.

JONES, T. C.; HUNT, R. D.; KING, N. W. **Patologia Veterinária**. 6. ed. São Paulo: Manole, 2000. 1415 p.

JUNQUEIRA, L. C.; CARNEIRO, J. **Histologia Básica**. 11. ed. Rio de Janeiro: Guanabara Koogan, 2008, p.524.

KASPAREIT, J.; FRIDERICHS-GROMOLL, S.; BUSE, E.; HABERMANN, G. Background pathology of the common marmoset (*Callithrix jacchus*) in toxicological studies. **Experimental and Toxicologic Pathology**, v. 57, p. 405-410, 2006.

KURATA, Y.; MAKINODAN, F.; MATSUMOTO, J.; TOYOTA, N.; TANAKA, K. Partial hepatectomy of marmoset: Clinical and pathological effects and utility in microsomal enzymes analysis. **Experimental Animals**, v. 49, n. 2, p. 91-96, 2000.

LATRY, P.; BIOULAC-SAGE, P; ECHINARD, E.; GIN, H.; BOUSSARIE, L.; GRIMAUD, J. A.; BALABAUD, C. Perisinusoidal fibrosis and basement membrane-

like material in the livers of diabetic patients. **Human Pathology**, v. 18, n. 8, p. 775-780, 1987.

MANDAL, A.; DAS, R. K.; MISHRA, U. K.; PARIDA, S. Histogenesis of liver in sheep and goat. **Indian Journal of Animal Sciences**, v. 72, p. 209-211, 2002.

MANSFIELD, K. Marmoset models commonly used in biomedical research. **Comparative Medicine**, v. 53, n. 4, p. 383-392, 2003.

McGRATH, N. M.; YEONG, M. L. Type 1 diabetes melittus and hepatic sinusoidal fibrosis. **Diabetic Medicine**, v. 17, n. 1, p. 87-88, 2000.

MIRAGLIA, T.; SIQUEIRA, L. A.; GORINI, D.; PINTO, G. Histochemical data on the liver of the marmoset (*Callithrix jacchus*). **Acta Anatomica**, v. 91, p. 57-70, 1975.

NOWAK, R. M. **Walker's Mammals of the world.** 6. ed. Baltimore: The Johns Hopkins University Press, 1999. 836 p.

PETERS, V. M.; GUERRA, M. O. Reproduction and maintenance of two species of marmoset in captivity. **Revista Brasileira de Biologia,** v. 58, n. 2, p. 169-173, 1998.

PISSINATTI, A. Manejo, reprodução e utilização biomédica de espécies do gênero *Callithrix* (Erxeleben, 1977) Callitrichidae-Primates. **Revista Brasileira de Medicina Veterinária**, v. 15, n. 2. p. 57-61, 1993.

POWER, R. A.; POWER, M. L.; LAYNE, D. G.; JAQUISH, C. E.; OFTEDAL, O. T.; TARDIF, S. D. Relations among measures of body composition, age, and sex in the Common Marmoset Monkey (*Callithrix jacchus*). **Comparative Medicine**, v. 51, n. 3, p. 218-223, 2001.

REMEDIO, R. N.; BARBOSA, A.; GOMES, R. J.; CAETANO, F. H. Histochemical and ultrastructural analysis of hepatic glycogen and collagen fibers in alloxan-induced diabetic rats submitted to long-term physical training. **Tissue and Cell**, v. 43, p. 207-215, 2011.

ROSS, M. H.; PAWLINA, W. **Histologia – Texto e Atlas.** 5. ed. Rio de Janeiro: Guanabara Koogan, 2008, 909 p.

RUIZ-MIRANDA, C. R.; AFFONSO, A. G.; MORAIS, M. M.; VERONA, C. E.; MARTINS, A.; BECK, B. Behavioral and ecological interactions between reintroduced Golden Lion Tamarins (*Leotonpithecus rosália*, Linnaeus 1766) and introduced marmosets (*Callithrix spp*, Linnaeus 1758) in Brazil's Atlantic Coast Forest fragments. **Brazilian Archive of Biology and Technology**, v. 49, n. 1, p. 99-109, 2006.

RYLANDS, A. B.; MITTERMEIER, R. A.; RODRÍGUEZ-LUNA, E. Conservation of Neotropical Primates: Threatened Species and an analysis of primate diversity by country and region. **Folia Primatologica,** v. 68, p. 134-160, 1997.

RYLANDS, A. B.; SCHNEIDER, H.; LANGGUTH, A.; MITTERMEIER, R. A.; GROVES, C. P.; RODRÍGUEZ-LUNA, E. An assessment of the diversity of new world primates. **Neotropical Primates**, v. 8, n. 2, p. 61-63, 2000.

SAMUELSON, D. A. **Tratado de Histologia Veterinária**. Rio de Janeiro: Elsevier, 2007. 544 p.

SCHAFFNER, F.; THALER, H. Nonalcoholic fatty liver disease. In: POPPER, H.; SCHAFFNER, F. (Ed.). **Progress in liver diseases**. New York: Grune & Stratton, 1996. v. 8, p. 283.

SCHATTEN, G.; MITALIPOV, S. Developmental biology: Transgenic primate offspring. Nature, v. 459, n. 7246, p. 515-516, 2009.

SCHIFF, E. R.; SORRELL, M. F.; MADDREY, W. C. **Schiff's diseases of the liver**. 8. ed. Montenegro: Lippincott Willians & Wilkins, 1999. 1783 p.

SCHNEIDER, H.; ROSENBERG, A. L. Molecules, morphology and platyrrine systematics. In: NORCONK, A. L.; ROSENBERG, P. A.; GARBER, P. A. (Ed.). **Adaptive Radiations of Neotropical Primates**. New Yorh: Plenum Press, 1966. p. 3-19.

SHCHLUMBOHM, C.; ARMSTRONG, V.; BECKER, T.; NAYUDU, P. Hypertriglyceridemia and glucose intolerance in common marmoset monkeys. Diabetes und Stoffwechsell, p. 44, res. PB7, 2005. Supplement 1. Apresentado no "**Satellite Symposium of the 1st International Congress on "Prediabetes and the Metabolic Syndrome**", 2005, Dresden.

SMUCNY,D. A.; ABBOTT, D. H.; MANSFIELD,K. G.; SCHULTZ-DAKEN, N. J.; YAMAMOTO, M. E.; ALENCAR, A. I.; TARDIF, S. D. Reproductive Output, Maternal Age, and Survivorship in Captive Common Marmoset Females (*Callithrix jacchus*). **American Journal of Primatology,** v. 64, p. 107–121, 2004.

SOUSA, M. B. C.; LEÃO, A. C.; COUTINHO, J. F. V.; RAMOS, A. M. O. Histopathology findings in common marmosets (*Callithrix jacchus* Linnaeus, 1758) with weight loss associated with bile tract obstruction by infestation with Platynosomun (Loos, 1907). **Primates**, v. 49, p. 283-287, 2008.

SPENCE, A. P. **Anatomia Humana Básica**. 2. ed. São Paulo: Manole, 1991, 713 p.

STEVENSON, M. F.; RYLANDS, A. B. The marmosets, genus callithrix. In: MITTERMEIER, R. A.; COIMBRA-FILHO, A. F.; FONSECA, G. A. B. **Ecology and behaviour of neotropical primates.** Washington D. C.: World Wildlife Fund, 1988. p. 131-222.

TAKESHITA, R. S. C.; MONTEIRO, F. O. B.; LINS, F. L. M.; SILVA, G. A.; FATURI, C.; COUTINHO, L. N.; MONTEIRO, M. V. B.; KUGELMEIER, T.; CASTRO, P. H. G.; MUNIZ, J. A. P. C. Hematological, hepatic, and renal evaluation in *Aotus azarai* infulatus. **Journal of Medical Primatology**, v. 40, p. 104-111, 2011.

TORTORA, G. J.; DERRICKSON, B. **Princípios de anatomia e fisiologia**. 12. ed. Rio de Janeiro: Guanabara Koogan, 2010, 1256 p.

TUCKER, M. I. A survey of the pathology of marmosets *(Callithrix jacchus)* under experiment. **Laboratory Animals**, v. 18, p. 351-358, 1984.

WACHTMAN, L. M.; KRAMER, J. A.; MILLER, A. D.; HACHEY, A. M.; CURRAN, E. H.; MANSFIELD, K. G.; Differential Contribution of Dietary Fat and Monosaccharide to Metabolic Syndrome in the Common Marmoset (*Callithrix jacchus*). **Obesity***,* v. 19, p. 1145-1156, 2011.

WELT, K.; WEISS, J.; MARTIN, R.; DETTMER, D.; HERMSDORF, T.; ASAYAMA K.; MEISTER, S.; FITZL, G. Ultrastructural, immunohistochemical and biochemical investigations of the rat liver exposed to experimental diabetes und acute hypoxia with and without application of Ginkgo extract. **Experimental and Toxicology Pathology**, v. 55, p. 331-345, 2004.

WHITTON, P. D.; HEMS, D. A. Glycogen synthesis in the perfused liver of streptozotocin-diabetic rats. **Biochemical Journal**, v. 150, p. 153-165, 1975.

ANEXOS

ANEXO A – DADOS REFERENTES À CURVA GLICÊMICA DE *Callithrix jacchus*

Animal	Antes	10 min	20 min	40 min	60 min	80 min	100 min	120 min
Agi	99	231	219	233	239	261	266	267
Alessio	136	-	186	246	351	238	172	144
Asko	152	177	204	261	284	311	197	185
Atlas	81	79	98	111	137	138	124	101
Babalou	99	130	152	150	139	125	112	94
Carneval	153	132	143	161	183	221	225	164
Epson	82	153	144	169	251	247	242	232
Geran	122	111	124	159	162	174	130	161
Honoris	111	139	136	159	191	174	127	93
Isotop	147	219	226	158	119	134	131	117
Klemens	171	213	244	280	239	241	245	254
Logan	143	134	130	192	216	202	109	93
Noel	94	93	133	110	107	123	128	120
Southern	106	96	83	84	97	103	101	108
Zigeuner	127	126	117	140	145	166	127	-
Aladine	165	127	141	131	150	126	89	94
Anina	147	152	158	206	250	186	168	87
Ariberta	146	137	114	154	194	214	227	166
Arusha	170	272	267	249	246	207	175	-
Aschepunttel	135	143	128	119	116	121	116	-
Blanche	147	199	192	159	171	183	159	110
Gerda	148	157	160	174	258	261	243	192
Hagebütte	75	107	164	224	268	291	233	219
Itschie	102	100	118	109	115	134	153	181
Jette	96	172	228	214	198	219	144	107
Karla	79	141	167	247	266	248	217	166
Nicoletta	106	108	102	83	92	100	92	80
Pernia	118	118	115	147	177	163	149	113
Titia	202	224	260	248	241	299	337	278
Vulkana	168	233	317	294	260	188	166	-
Winny	98	191	200	253	236	170	135	132

ANEXO B – PROTOCOLO PARA SILANIZAÇÃO DE LÂMINAS

1. Lavagem das Lâminas

- Lavagem das lâminas uma a uma com Extran 10%

- Deixar mergulhadas no Extran 10% por 30 minutos

- Passar em Água Corrente para retirada do excesso de Extran

- Secar em Estufa

- Imergir as lâminas em álcool

- Secá-las em pano limpo

2. Silanização

Silano 4%: 4 ml Silano

100 ml acetona P.A.

1° Cuba: Solução de Silano a 4% - 1 minuto

2° Cuba: Acetona P.A. – 1 minuto

3° Cuba: Água Destilada - 4 passadas rápidas

Secagem em estufa à 37°C

ANEXO C – PROTOCOLO DE COLORAÇÃO PARA HEMATOXILINA-EOSINA

1. Xilol I - 10 minutos
2. Xilol II - 10 minutos
3. Álcool Absoluto - 3 minutos
4. Álcool 95° - 3 minutos
5. Álcool 70° - 3 minutos
6. Água Corrente – 3 minutos
7. Hematoxilina – 3 minutos
8. Água Corrente – Retirada do Excesso
9. Álcool-Ácido – Passagem Rápida
10. Água Corrente – 10 minutos
11. Eosina – 1 minuto
12. Álcool 95° - Passagem Rápida
13. Álcool Absoluto – Passagem Rápida
14. Álcool Absoluto – 2 minutos
15. Álcool-Xilol – 2 minutos
16. Xilol Diafanização – 2 minutos
17. Xilol Montagem
18. Montagem das Lâminas
19. Secagem durante a noite

ANEXO D – PROTOCOLO DE COLORAÇÃO PARA PAS SEM AMILASE

1. Xilol I – 10 minutos
2. Xilol II – 10 minutos
3. Xilol III – 10 minutos
4. Álcool Absoluto – 3 minutos
5. Álcool 95° - 3 minutos
6. Álcool 70° - 3 minutos
7. Água Corrente – 3 minutos
8. Ácido Periódico – 15 minutos
9. Água Corrente – 5 minutos
10. Reativo de Schiff – 60 minutos
11. Água Sulfurosa – 3 banhos de 2 minutos
12. Água Corrente – 1 minuto
13. Hematoxilina – 1 banho
14. Água Corrente – 10 minutos
15. Álcool 95° - Passagem Rápida
16. Álcool Absoluto – Passagem Rápida
17. Álcool Absoluto – 2 minutos
18. Álcool-Xilol – 2 minutos
19. Xilol Diafanização – 2 minutos
20. Xilol Montagem
21. Montagem das Lâminas
22. Secagem durante a noite

ANEXO E – PROTOCOLO DE COLORAÇÃO PARA PAS COM AMILASE

1. Xilol I – 10 minutos
2. Xilol II – 10 minutos
3. Xilol III – 10 minutos
4. Álcool Absoluto – 3 minutos
5. Álcool 95° - 3 minutos
6. Álcool 70° - 3 minutos
7. Saliva Humana – Centrifugar e Utilização do Sobrenadante
8. Câmera úmida a 37°C – 60 minutos
9. Água Corrente – 3 passadas de 5 minutos
10. Ácido Periódico – 15 minutos
11. Água Corrente – 5 minutos
12. Reativo de Schiff – 60 minutos
13. Água Sulfurosa – 3 banhos de 2 minutos
14. Água Corrente – 1 minuto
15. Hematoxilina – 1 banho
16. Água Corrente – 10 minutos
17. Álcool 95° - Passagem Rápida
18. Álcool Absoluto – Passagem Rápida
19. Álcool Absoluto – 2 minutos
20. Álcool-Xilol – 2 minutos
21. Xilol Diafanização – 2 mintos
22. Xilol Montagem
23. Montagem das Lâminas
24. Secagem durante a noite

ANEXO F – PROTOCOLO DE COLORAÇÃO PARA PICROSSIRIUS

1. Xilol I – 10 minutos
2. Xilol II – 10 minutos
3. Xilol III – 10 minutos
4. Álcool Absoluto – 3 minutos
5. Álcool 95° - 3 minutos
6. Álcool 70° - 3 minutos
7. Água Destilada – Passagem Rápida
8. Picrossirius à 60 °C – 45 minutos
9. Água Corrente – 5 minutos
10. Hematoxilina – 2 minutos
11. Água Corrente – 10 minutos
12. Álcool 95° - Passagem Rápida
13. Álcool Absoluto – Passagem Rápida
14. Álcool Absoluto – 2 minutos
15. Álcool-Xilol – 2 minutos
16. Xilol Diafanização – 2 minutos
17. Xilol Montagem
18. Montagem das Lâminas
19. Secagem durante a noite

ANEXO G – PROTOCOLO DE COLORAÇÃO PARA PICROSSIRIUS MODIFICADO

1. Xilol I – 10 minutos

2. Xilol II – 10 minutos

3. Xilol III – 10 minutos

4. Álcool Absoluto – 3 minutos

5. Álcool 95° - 3 minutos

6. Álcool 70° - 3 minutos

7. Ácido Fosfomolíbdico 2% - 2 minutos

8. Água Destilada – Passagem Rápida

9. Picrossirius a 60 °C – 45 minutos

10. Água Corrente – 5 minutos

11. Hematoxilina – 2 minutos

12. Água Corrente – 10 minutos

13. Álcool 95° - Passagem Rápida

14. Álcool Absoluto – Passagem Rápida

15. Álcool Absoluto – 2 minutos

16. Álcool-Xilol – 2 minutos

17. Xilol Diafanização – 2 minutos

18. Xilol Montagem

19. Montagem das Lâminas

20. Secagem durante a noite

ANEXO H – PROTOCOLO DE COLORAÇÃO PARA FUCSINA ÁCIDA

1. Xilol I – 10 minutos
2. Xilol II – 10 minutos
3. Álcool Absoluto – 3 minutos
4. Álcool 95° - 3 minutos
5. Álcool 70° - 3 minutos
6. Água Destilada – Passagem Rápida
7. Hematoxilina – 3 minutos
8. Água Corrente Rápida
9. Fucsina Ácida – 5 minutos
10. Álcool 95° - Passagem Rápida
11. Álcool Absoluto – Passagem Rápida
12. Álcool Absoluto – 2 minutos
13. Álcool-Xilol – 2 minutos
14. Xilol Diafanização – 2 minutos
15. Xilol Montagem
16. Montagem das Lâminas
17. Secagem durante a noite

ANEXO I - PROTOCOLO DE COLORAÇÃO PARA GORDON & SWEET'S

1. Xilol I – 10 minutos
2. Xilol II – 10 minutos
3. Álcool Absoluto – 3 minutos
4. Álcool 95° - 3 minutos
5. Álcool 70° - 3 minutos
6. Água Destilada – Passagem Rápida
7. Permanganato de Potássio Acidificado – 5 minutos
8. Água Corrente Rápida e 3 passadas em Água Destilada
9. Ácido Oxálico 1% - 1° Passagem Rápida

   2° - 3 minutos
10. Água Destilada – 3 passadas rápidas
11. Sulfato de Amônio Férrico – 10 minutos
12. Solução de Prata – 2 minutos
13. Água Destilada – 4 passadas rápidas
14. Formalina 10% - 4 passadas rápidas
15. Água Corrente Rápida e 3 passadas em Água Destilada
16. Álcool 95° - Passagem Rápida
17. Álcool Absoluto – Passagem Rápida
18. Álcool Absoluto – 2 minutos
19. Álcool-Xilol – 2 minutos
20. Xilol Diafanização – 2 minutos
21. Xilol Montagem
22. Montagem das Lâminas
23. Secagem durante a noite

ANEXO J – GRUPOS SEXO (GI E GII)

Grupo I: Machos (GI)	**Grupo II: Fêmeas (GII)**
Agi	Aladine
Alessio	Anina
Asko	Ariberta
Atlas	Arusha
Babalou	Aschenputtel
Carneval	Blanche
Epson	Gerda
Geran	Hagebütte
Honoris	Itschie
Isotop	Jette
Klemens	Karla
Logan	Nicoletta
Noel	Pernia
Southern	Titia
Zigeuner	Vulkana
	Winny

ANEXO J – GRUPOS IDADE (GIII E GIV)

Grupo III: Jovem (GIII)	**Grupo IV: Senil (GIV)**
Alessio	Atlas
Carneval	Babalou
Honoris	Epson
Aladine	Klemens
Arusha	Southern
Jette	Zigeuner
Winny	Hagebütte
	Karla
	Nicoletta

ANEXO J – GRUPOS EXAMES (GV E GVI)

Grupo V: Normal (GV)	**Grupo VI: Alterado (GVI)**
Aschenputtel	Agi
Aladine	Alessio
Atlas	Anina
Babalou	Ariberta
Geran	Arusha
Honoris	Asko
Itschie	Carneval
Nicoletta	Epson
Noel	Gerda
Pernia	Hagebütte
Southern	Isotop
Zigeuner	Jette
	Karla
	Klemens
	Logan
	Titia
	Vulkana
	Winny

ANEXO L – DADOS REFERENTES AO SEXO, IDADE (ANOS), MASSA DOS ANIMAIS (G) E MASSA DO FÍGADO (G) DOS *Callithrix jacchus*

(continua)

Animal	Sexo	Idade	Massa Corpórea	Massa do Fígado
Agi	M	5,5	418	----
Alessio	M	1	464	----
Asko	M	2,5	360	----
Atlas	M	6,5	404	18,99
Babalou	M	8,5	299	12,92
Carneval	M	2	416	16,16
Epson	M	8	390	----
Geran	M	3	420	----
Honoris	M	2	420	----
Isotop	M	2,5	319	----
Klemens	M	7	425	19,71
Logan	M	5	548	45,72
Noel	M	5,5	397	----
Southern	M	7	407	12,71
Zigeuner	M	7	----	13,33
Aladine	F	2	403	----
Anina	F	4	486	----
Ariberta	F	3	552	47,89
Arusha	F	2	453	----
Aschenputtel	F	2,5	365	----
Blanche	F	5,5	301	10,78
Gerda	F	3	534	47,21
Hagebütte	F	8	454	35,92
Itschie	F	5,5	347	----
Jette	F	1	477	----
Karla	F	8	513	36,34
Nicoletta	F	6,5	460	----
Pernia	F	3	485	34,26
Titia	F	2,5	448	21,70
Vulkana	F	3	440	----
Winny	F	2	412	16,29

ANEXO M – GRÁFICO REFERENTE À IDADE DE MACHOS E FÊMEAS DE *Callithrix jacchus*

Gráfico 1 – Representação gráfica das médias e erros padrões de idade (anos) de machos e fêmeas de *Callithrix jacchus*

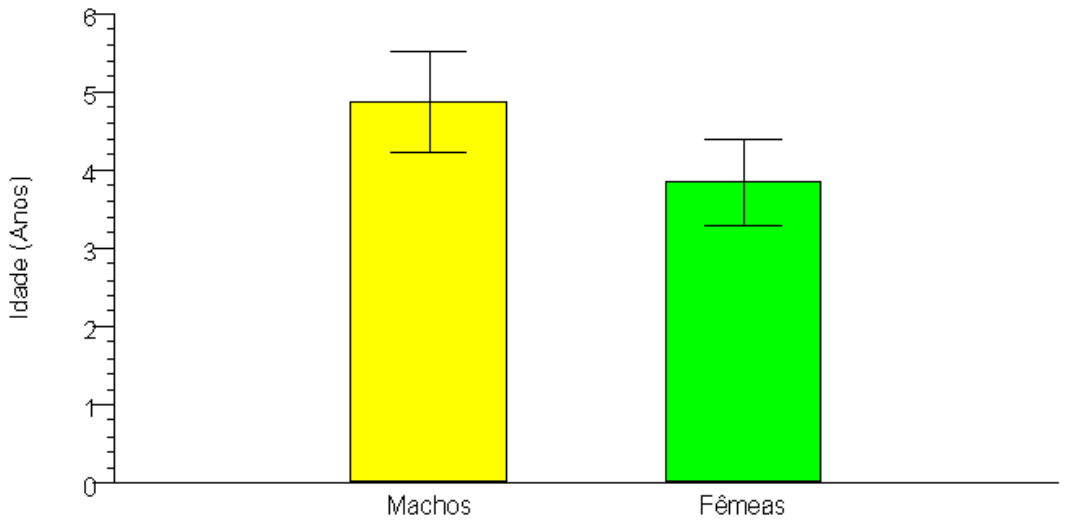

ANEXO N – GRÁFICOS REFERENTES À MASSA CORPÓREA DE *Callithrix jacchus*

Gráfico 2 - Representação gráfica das médias e erros padrões de massa corpórea (g) nos grupos machos (GI) e fêmeas (GII) de *Callithrix jacchus*

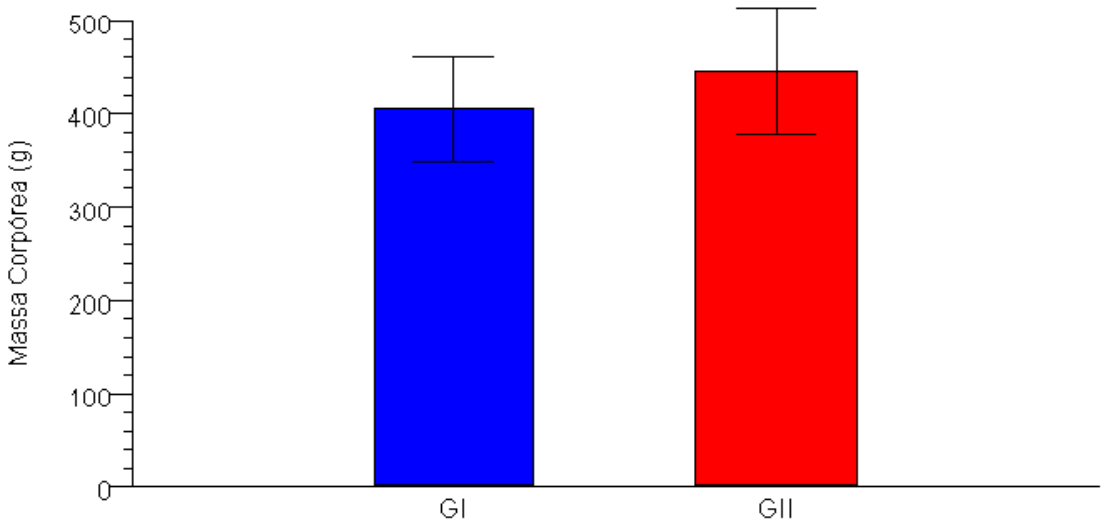

Gráfico 3 - Representação gráfica das médias e erros padrões de massa corpórea (g) nos grupos jovem (GIII) e senil (GIV) de *Callithrix jacchus*

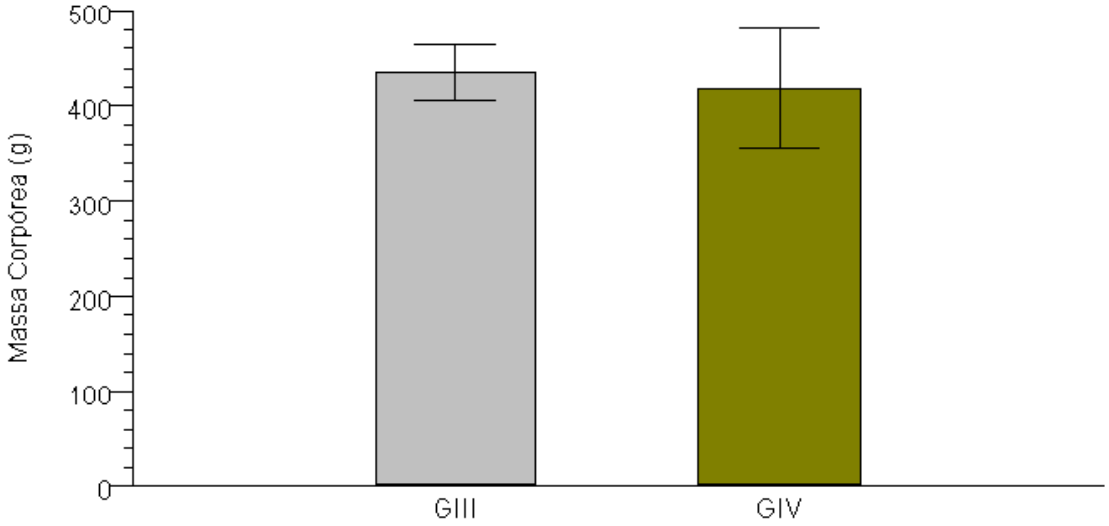

Gráfico 4 - Representação gráfica das médias e erros padrões de massa corpórea (g) nos grupos exame normal (GV) e exame alterado (GVI) de *Callithrix jacchus*

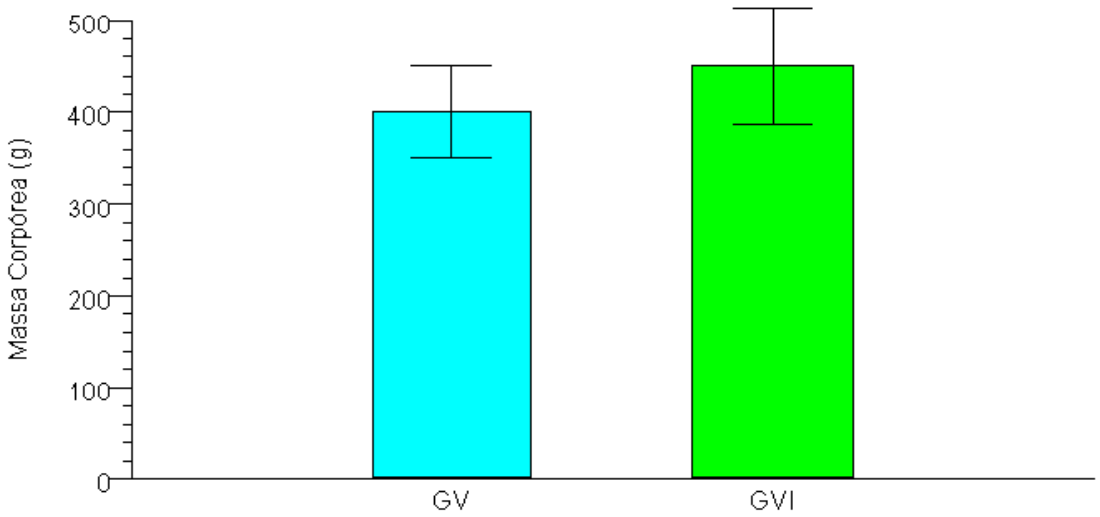

ANEXO O – GRÁFICO REFERENTE ÀS MASSAS DOS FÍGADOS DE MACHOS E FÊMEAS DE *Callithrix jacchus*

Gráfico 5 - Representação gráfica das médias e erros padrões de massa do fígado (g) de machos e fêmeas de *Callithrix jacchus*

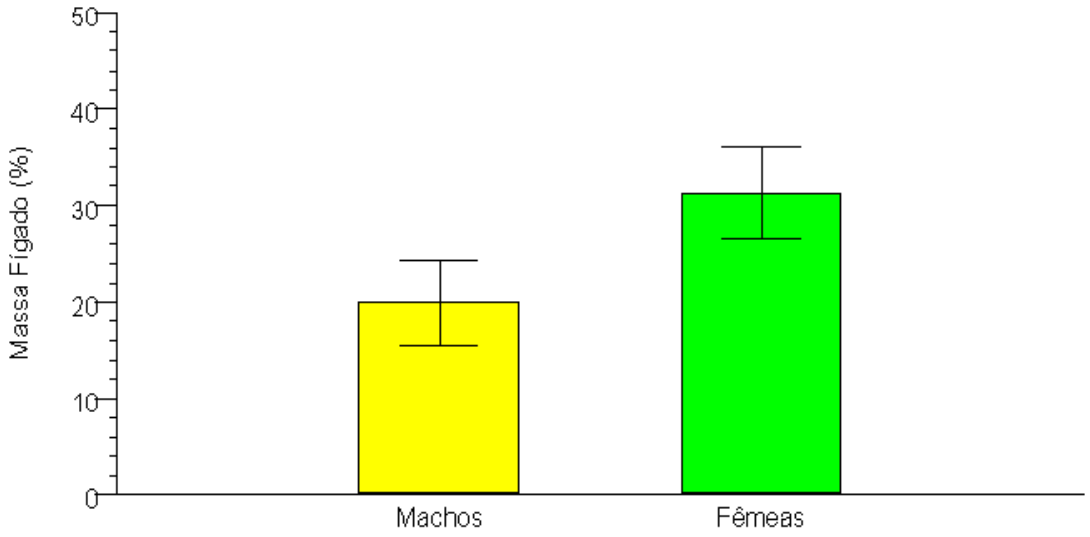

ANEXO P – GRÁFICOS REFERENTES À QUANTIFICAÇÃO DE GLICOPROTEÍNAS MENSURADAS NO FÍGADO DE *Callithrix jacchus*

Gráfico 6 – Representação gráfica das médias e erros padrões relativos às porcentagens de glicoproteínas no fígado dos grupos machos (GI) e fêmeas (GII) de *Callithrix jacchus*

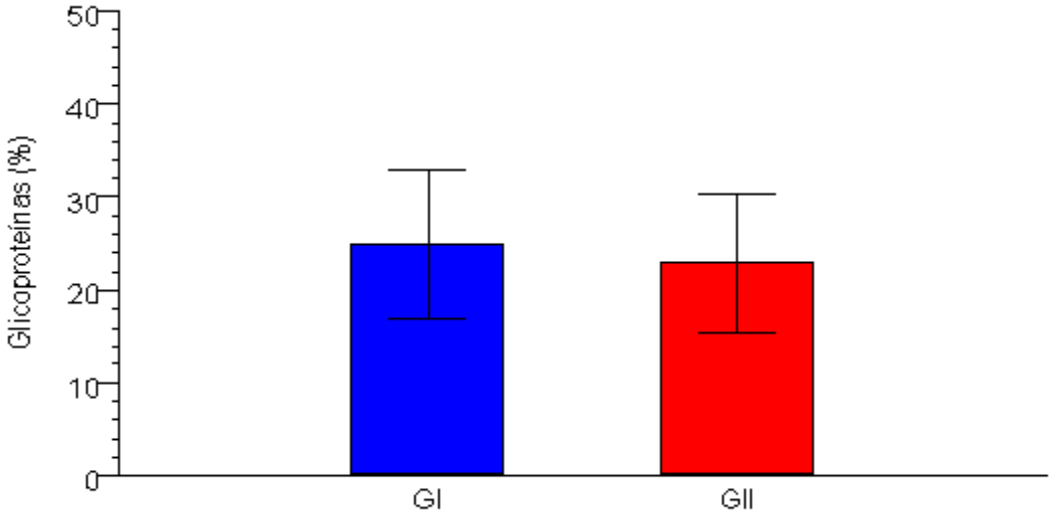

Gráfico 7 – Representação gráfica das médias e erros padrões relativos às porcentagens de glicoproteínas no fígado dos grupos jovem (GIII) e senil (GIV) de *Callithrix jacchus*

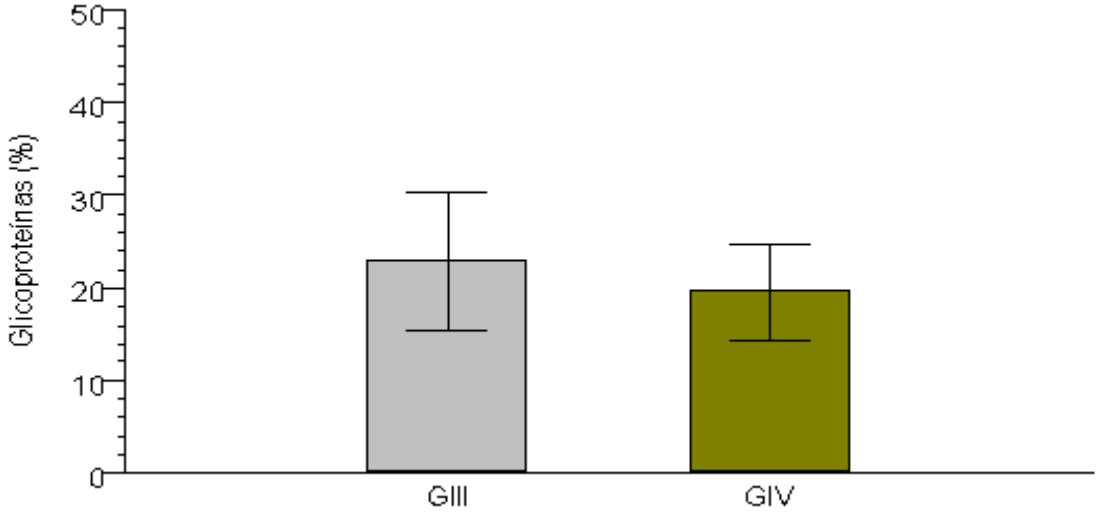

Gráfico 8 – Representação gráfica das médias e erros padrões relativos às porcentagens de glicoproteínas no fígado dos grupos exame normal (GV) e exame alterado (GVI) de *Callithrix jacchus*

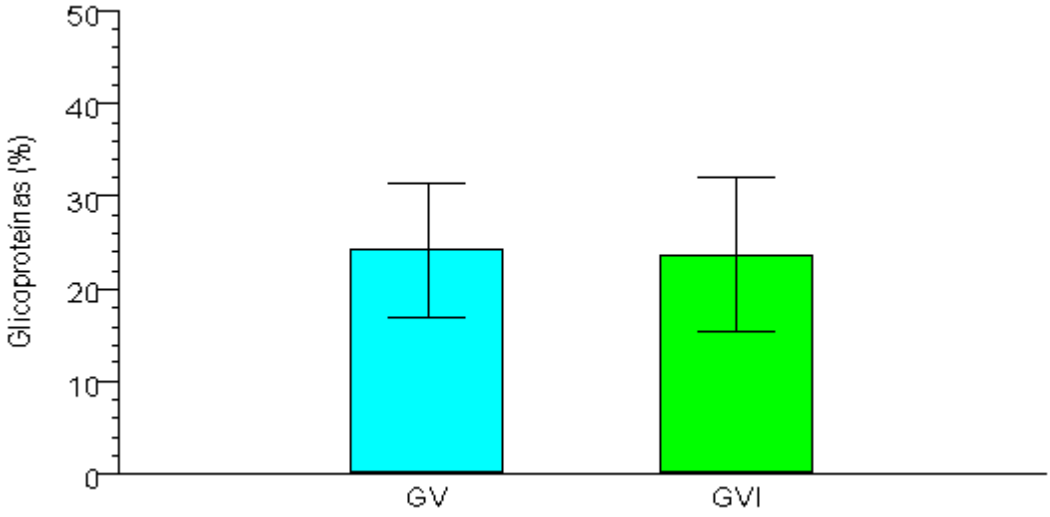

ANEXO Q – GRÁFICOS REFERENTES À QUANTIFICAÇÃO DE FIBRAS COLÁGENAS MENSURADAS NO FÍGADO DE *Callithrix jacchus*, POR MEIO DA COLORAÇÃO DE PICROSSIRIUS MODIFICADO

Gráfico 9 - Representação gráfica das médias e erros padrões relativos às porcentagens de fibras colágenas no fígado (Picrossirius Modificado) dos grupos machos (GI) e fêmeas (GII) de *Callithrix jacchus*

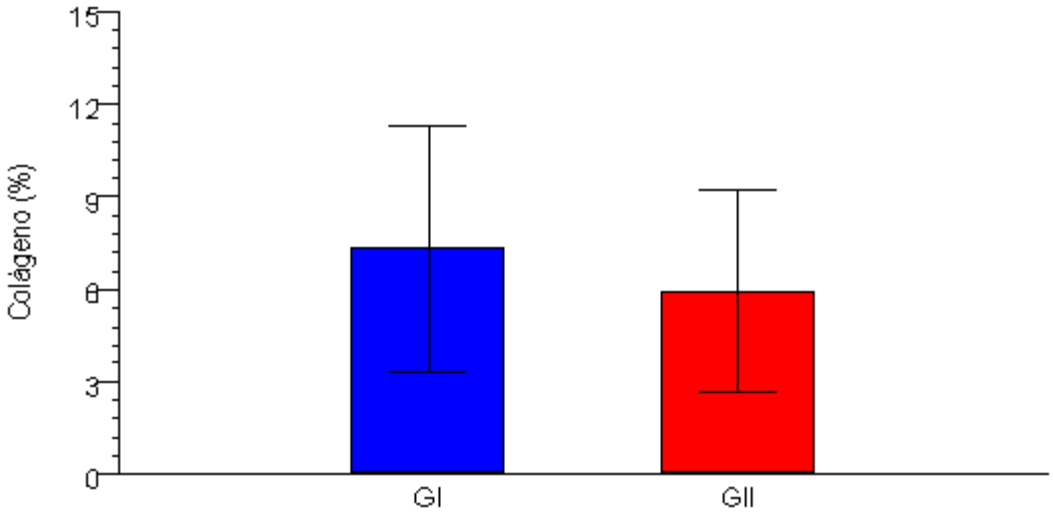

Gráfico 10 - Representação gráfica das médias e erros padrões relativos às porcentagens de fibras colágenas no fígado (Picrossirius Modificado) dos grupos jovem (GIII) e senil (GIV) de *Callithrix jacchus*

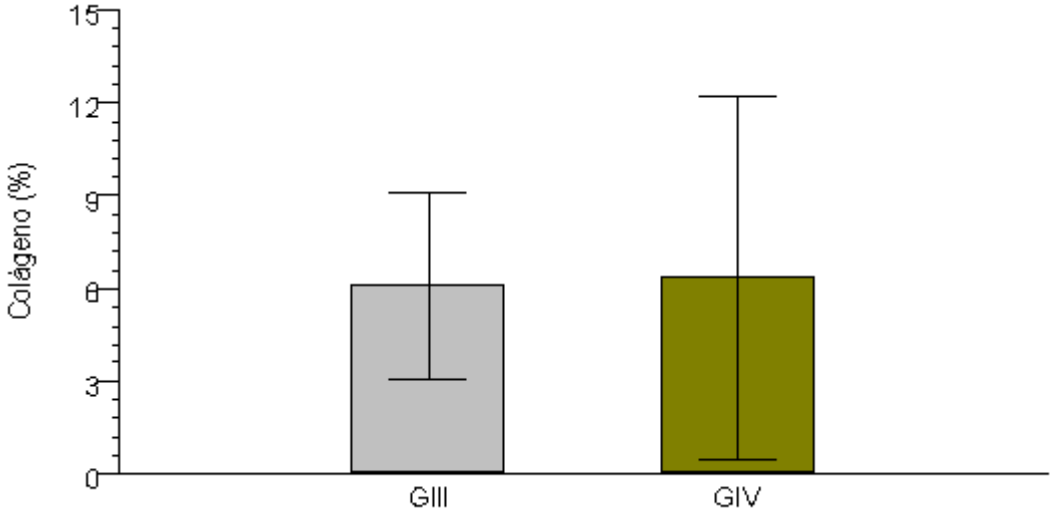

Gráfico 11 - Representação gráfica das médias e erros padrões relativos às porcentagens de fibras colágenas no fígado (Picrossirius Modificado) dos grupos exame normal (GV) e exame alterado (GVI) de *Callithrix jacchus*

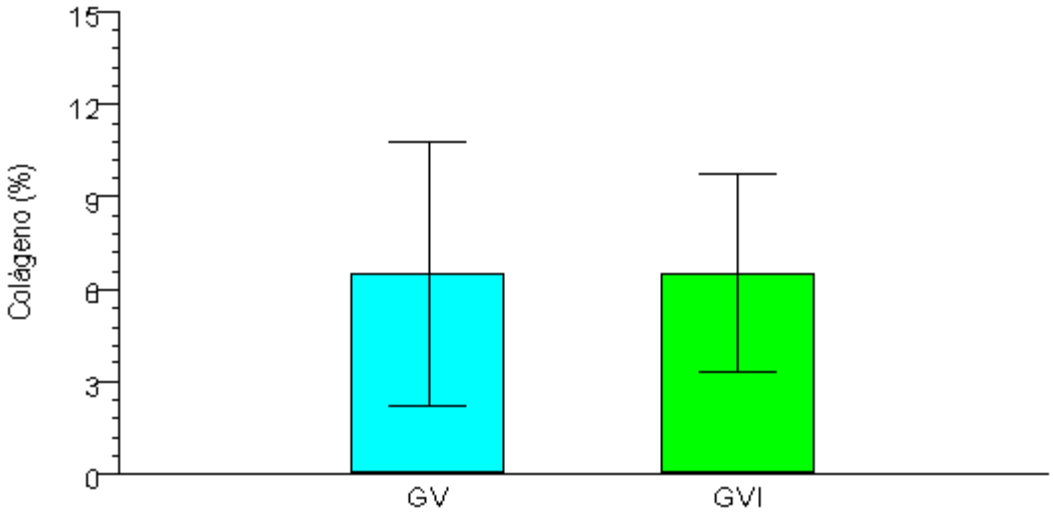

ANEXO R – GRÁFICOS REFERENTES À QUANTIFICAÇÃO DE FIBRAS COLÁGENAS MENSURADAS NO FÍGADO DE *Callithrix jacchus*, POR MEIO DA COLORAÇÃO DE FUCSINA ÁCIDA

Gráfico 12 - Representação gráfica das médias e erros padrões relativos às porcentagens de fibras colágenas no fígado (Fucsina Ácida) dos grupos machos (GI) e fêmeas (GII) de *Callithrix jacchus*

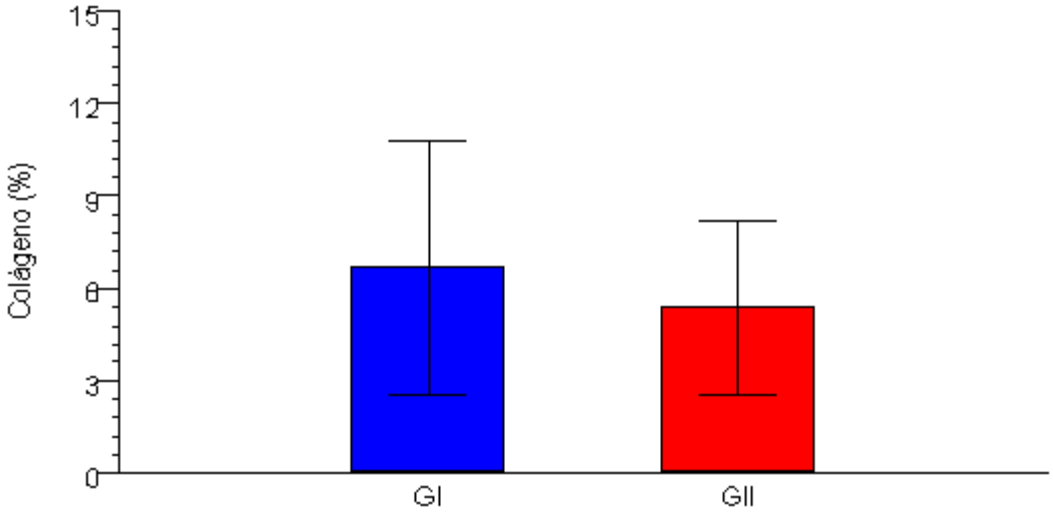

Gráfico 13 - Representação gráfica das médias e erros padrões relativos às porcentagens de fibras colágenas no fígado (Fucsina Ácida) dos grupos jovem (GIII) e senil (GIV) de *Callithrix jacchus*

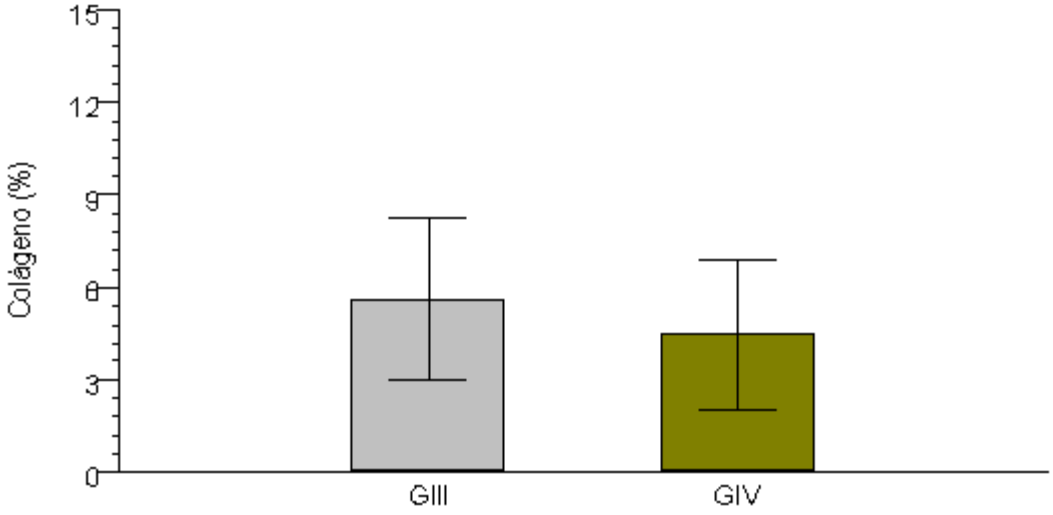

Gráfico 14 - Representação gráfica das médias e erros padrões relativos às porcentagens de fibras colágenas no fígado (Fucsina Ácida) dos grupos exame normal (GV) e exame alterado (GVI) de *Callithrix jacchus*

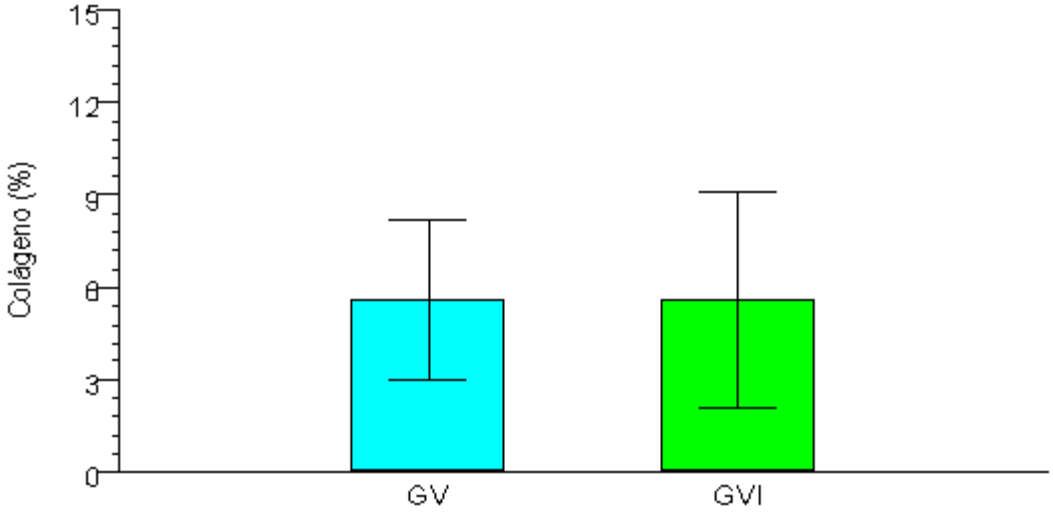

ANEXO S – GRÁFICOS REFERENTES À QUANTIFICAÇÃO DE FIBRAS RETICULARES MENSURADAS NO FÍGADO DE *Callithrix jacchus*

Gráfico 15 - Representação gráfica das médias e erros padrões relativos às porcentagens de fibras reticulares no fígado dos grupos machos (GI) e fêmeas (GII) de *Callithrix jacchus*

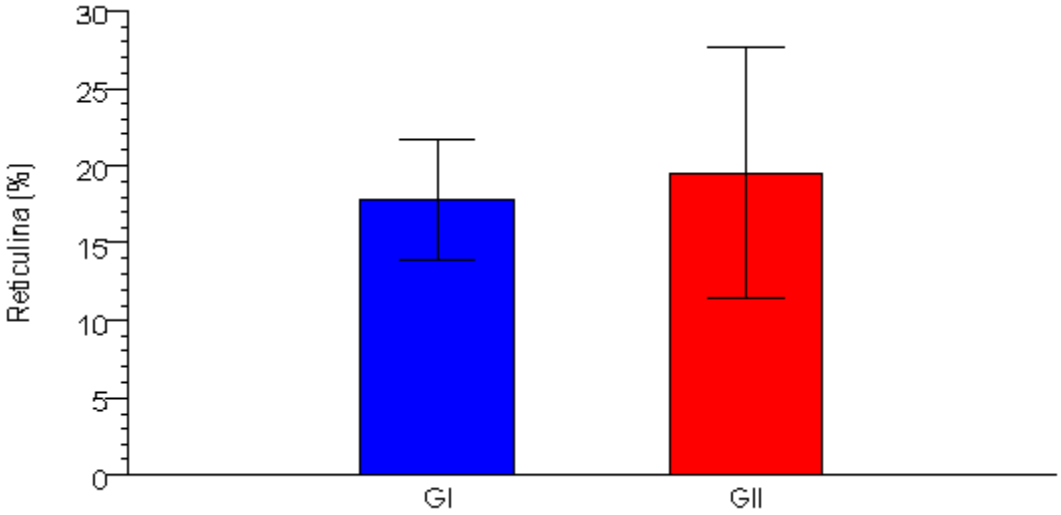

Gráfico 16 - Representação gráfica das médias e erros padrões relativos às porcentagens de fibras reticulares no fígado dos grupos jovem (GIII) e senil (GIV) de *Callithrix jacchus*

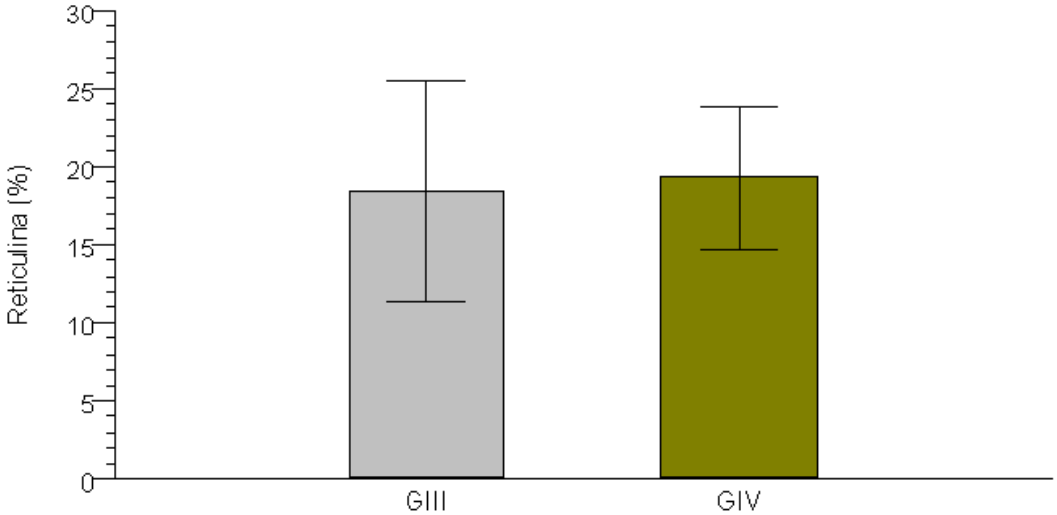
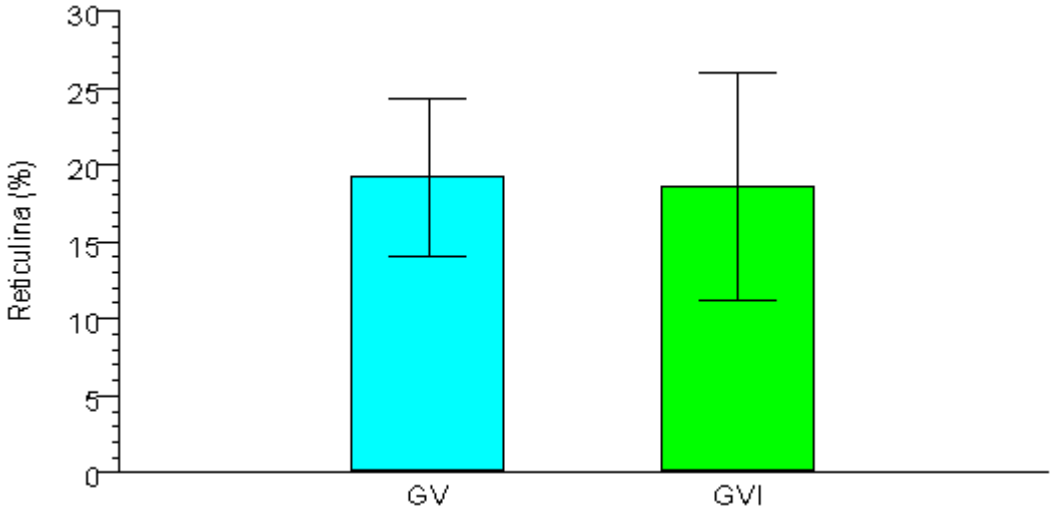
Gráfico 17 - Representação gráfica das médias e erros padrões relativos às porcentagens de fibras reticulares no fígado dos grupos exame normal (GV) e exame alterado (GVI) de *Callithrix jacchus*