ANA PAULA DA SILVA

Organização e arquitetura microscópica do sistema tegumentar do Lobo-marinho-sul-americano (*Arctocephalus australis*, Zimmermann, 1783)

São Paulo

2008

ANA PAULA DA SILVA

Organização e arquitetura microscópica do sistema tegumentar do Lobo-marinho-sul-americano (*Arctocephalus australis*, Zimmermann, 1783)

Dissertação apresentada ao Programa de Pós-Graduação em Anatomia dos Animais Domésticos e Silvestres da Faculdade de Medicina Veterinária e Zootecnia da Universidade de São Paulo para obtenção do título de Mestre em Ciências

Departamento:
Cirurgia

Área de Concentração:
Anatomia dos Animais Domésticos e Silvestres

Orientador:
Prof. Dr. Francisco Javier Hernandez-Blazquez

São Paulo

2008

Autorizo a reprodução parcial ou total desta obra, para fins acadêmicos, desde que citada a fonte.

Alfatima Star
BIBLIOTECA VIRGINIE BUFF D'ÁPICE
FACULDADE DE MEDICINA VETERINÁRIA
E ZOOTECNIA DA USP
03. 10. 2008

DADOS INTERNACIONAIS DE CATALOGAÇÃO-NA-PUBLICAÇÃO

(Biblioteca Virginie Buff D'Ápice da Faculdade de Medicina Veterinária e Zootecnia da Universidade de São Paulo)

T.2037
FMVZ

Silva, Ana Paula da
Organização e arquitetura microscópica do sistema tegumentar do Lobo-marinho-sul-americano (*Arctocephalus australis*, Zimmermann, 1783 / Ana Paula da Silva. – São Paulo : A. P. Silva, 2008.
161 f. : il.

Dissertação (mestrado) - Universidade de São Paulo. Faculdade de Medicina Veterinária e Zootecnia. Departamento de Cirurgia, 2008.

Programa de Pós-Graduação: Anatomia dos Animais Domésticos e Silvestres.
Área de concentração: Anatomia dos Animais Domésticos e Silvestres.

Orientador: Prof. Dr. Francisco Javier Hernandez Blazquez.

1. Lobo-marinho-sul-americano. 2. *Arctocephalus australis*. 3. Otariidae. 4. Pinípedes. 5. Sistema tegumentar. I. Título.

UNIVERSIDADE DE SÃO PAULO
Faculdade de Medicina Veterinária e Zootecnia

Comissão Bioética

CERTIFICADO

Certificamos que o Projeto intitulado "Organização e arquitetura microscópica do sistema tegumentar do Lobo-Marinho-Sul-Americano (*Arctocephalus australis, Zimmermann, 1783*)", protocolo nº1066/2007, utilizando 06 (seis) Lobos –Marinho Sul-Americanos, sob a responsabilidade do Prof. Dr. Francisco Javier Hernandez Brazquez, está de acordo com os princípios éticos de experimentação animal da Comissão de Bioética da Faculdade de Medicina Veterinária e Zootecnia da Universidade de São Paulo e foi aprovado "ad referendum".

(We certify that the Research "Organization and architecture microscopic integumentary system of the South-American-Fur-Seal (*Arctocephalus australis, Zimmermann, 1783*)", protocol number 1066/2007, utilizing 06 (six) South-American-Fur-Seal, under the responsibility of Prof. Dr. Francisco Javier Hernandez Brazquez, agree with Ethical Principles in Animal Research adopted by Bioethic Commission of the Faculty of Veterinary Medicine and Zootechny of University of São Paulo and was approved "ad referendum", meeting).

São Paulo, 23 de março de 2007.

Prof. Dr. José Luis Bernardino Merusse
Presidente da Comissão de Bioética
FMVZ/USP

Av. Prof. Dr. Orlando Marques de Paiva, nº 87 – 05508-270 – Cidade Universitária "Armando de Salles Oliveira". Fax: (11) 3032-2224 – fones: (11) 3091-7676/7671 – email: fmvz@edu.usp.br

FOLHA DE AVALIAÇAO

Nome: SILVA, Ana Paula da
Título: Organização e arquitetura microscópica do sistema tegumentar do Lobo-marinho-sul-americano (*Arctocephalus australis*, Zimmermann, 1783)

Dissertação apresentada ao Programa de Pós-Graduação em Anatomia dos Animais Domésticos e Silvestres da Faculdade de Medicina Veterinária e Zootecnia da Universidade de São Paulo para obtenção do título de Mestre em Ciências

Data:__/__/__

Banca Examinadora

Prof. Dr. _____ Instituição: _____

Assinatura: _____ Julgamento: _____

Prof. Dr. _____ Instituição: _____

Assinatura: _____ Julgamento: _____

Prof. Dr. _____ Instituição: _____

Assinatura: _____ Julgamento: _____

DEDICO...

A Deus por ser minha fonte de alegria e de força. Durante os momentos mais difíceis me fez compreender que tudo tem seu tempo e seu lugar e que sempre há uma chance para recomeçar!

Aos meus pais Maria e Osvaldo que compreenderam a minha ausência e mesmo distantes sempre estiveram comigo em meus pensamentos e me ajudaram a passar por essa etapa da minha vida. Mesmo com todas as dificuldades que nós enfrentamos vocês sempre me permitiram voar mais longe. "Eu sei que ela nunca compreendeu os meus motivos de sair de lá, mas ela sabe que depois que cresce o filho vira passarinho e quer voar. Eu bem queria continuar ali, mas o destino quis me contrariar e o olhar de minha mãe na porta eu deixei chorando a me abençoar" Muito obrigada! Amo vocês!

Aos meus avós Helena e João (In Memorian) e José e Rita pelo amor e exemplo de vida!

Ao Alex, Thaís e Flora, que representam uma segunda família para mim. Obrigada por tudo que fizeram por mim, eu não digo apenas pela casa e comida, mas pelo carinho, amizade e confiança. Quem disse que anjos não existem?

Aos animais, por abranger os nossos conhecimentos e tornar esta pesquisa viável

AGRADECIMENTOS

Ao meu orientador Francisco, por ser uma pessoa simples, compreensiva e excelente profissional. Obrigada pela recepção, pelos ensinamentos e principalmente pelo respeito. Você é um grande exemplo a seguir!

A Fundação de Amparo à Pesquisa do Estado de São Paulo (FAPESP) pelo auxílio financeiro para o desenvolvimento desta pesquisa.

Aos Colegas da Organização Civil PROFAUMA: Virginia, Ricardo, Daniel, Kiara, Federico, em especial ao Prof. Alfredo Le Bas, um apaixonado pela profissão, que nos acompanhou durante longas caminhadas na praia em busca de material.

Ao DINARA órgão governamental responsável pelos recursos aquáticos do Uruguai pelo apoio concedido.

A Faculdade de Medicina Veterinária e Zootecnia da Universidade de São Paulo por proporcionar conhecimento científico.

A Profa. Dra. Maria Angélica Miglino, coordenadora do Curso de Pós-graduação do setor de Anatomia dos Animais Domésticos e Silvestres.

A todos os professores do Programa de Pós-graduação do setor de Anatomia dos Animais Domésticos e Silvestres pelos conhecimentos transmitidos.

Aos funcionários da Secretaria do Setor de Anatomia Maicon Barbosa da Silva e Jaqueline Martins de Santana e da Secretaria de Pós-graduação Cláudia Lima, Dayse Maria Alves Flexa e Joana Vasconcelos pelo auxílio, amizade e respeito.

Aos funcionários Fátima de Lourdes Minari, Tatiana Domingues Curti, José Augusto Eulálio e aos técnicos do Setor de Anatomia pela amizade e pelos conhecimentos prestados: Diogo Nader Palermo, Ronaldo Agostinho da Silva, Edinaldo Ribas Farias (Índio), Sandra Affonso Freiberger, João do Carmo Freitas, Raimundo Leal de Souza, Natália Garcia de Andrade (Branca).

Aos demais funcionários por zelarem pela limpeza junto ao setor da Anatomia.

Aos funcionários da Biblioteca da FMVZ, representados pela Elza Maria R. B. Faquim, Maria Fátima Santos, Helena Aparecida Tanganini, Solange, pela disponibilidade e colaboração.

Aos funcionários do Setor de Informática: Miro, Antonio, Rubens e Luis pela amizade, apoio e disposição em ajudar.

Aos demais funcionários da FMVZ pelo trabalho desenvolvido com presteza em diversas áreas no auxilio do trabalho científico.

A todos os colegas da Pós-graduação pela troca de experiências, pelo apoio e carinho.

Aos companheiros e amigos do Laboratório: Diogo, Elizangela, Tânia, Cíntia, Gisele, Thiago, Alex, Fernanda, Rodrigo, Ellen, Leandro, Josy, Bruno e Ricardo, por fazerem o trabalho diário descontraído e pelo grande laço de amizade que nos une.

Aos amigos de Umuarama: Patrícia, Daniely, Jacqueline, Pricila, Vilma, Jane, Paulinha, Preto, Márcia, Silvane, Marcel, Flávia, Marli, João, Kátia, Dona Cida, Cecílio, Sirlene, Orlando, Gisele, Bárbara, Sidnei, Néia, Efigênia (minha primeira professora), Cristiane, Fabiana, Edinho, Jorginho, Nadir, agradeço por estarem sempre ao meu lado dando o maior apoio.

Aos amigos, Daniela, Rita, Fabiana, Joel, Cida, Dona Ester, por todo o carinho e colaboração.

A toda minha família, tios (as), primos (as), minha madrinha Júlia e meu padrinho Jurandir.

Ao Rodrigo, aluno de iniciação científica pela colaboração no trabalho desenvolvido.

A minha amiga Tânia pela colaboração, mesmo com tanto trabalho a fazer, sempre esteve disposta a me ajudar.

Em especial, agradeço a minha amiga Elizangela pelo auxílio nas correções do trabalho, jamais vou esquecer o esforço que você fez para me ajudar. Você é muito especial.

A todos que torceram por mim e contribuíram de alguma forma, com um sorriso, com um abraço, com carinho. Muito obrigada!

'É muito melhor arriscar coisas grandiosas, alcançar triunfos e glórias, mesmo expondo-se à derrota, do que formar fila com os pobres de espírito que nem gozam muito, nem sofrem muito, porque vivem nessa penumbra cinzenta que não conhece vitória nem derrota."

(Theodore Roosevelt)

RESUMO

SILVA, A. P. **Organização e arquitetura microscópica do sistema tegumentar do Lobo-marinho-sul-americano (*Arctocephalus australis*, Zimmermann, 1783).** [Microscopic organization and architecture of the integumentary system of the South American fur seal (*Arctocephalus australis*, Zimmermann, 1783)]. 2008. 161 f. Dissertação (Mestrado em Ciências) - Faculdade de Medicina Veterinária e Zootecnia, Universidade de São Paulo, São Paulo, 2008.

O lobo-marinho-sul-americano (*Arctocephalus australis*) membro da Ordem Carnivora, é comumente visto nos períodos de outono e inverno na costa brasileira do Rio Grande do Sul até o Rio de Janeiro, porém, sem colônias reprodutivas estabelecidas. A espécie pertence ao grupo dos pinípedes, carnívoros com membros em forma de nadadeiras que vivem em ambiente aquático e terrestre. Estudos sobre a morfologia da pele em pinípedes são raros e antigos, destes procederam muitos relatos divergentes, em virtude da colheita da pele sem referências anatômicas. O objetivo desta pesquisa foi descrever o sistema tegumentar da espécie *Arctocephalus australis,* utilizando animais que vieram a óbito por causas naturais de uma colônia reprodutiva do Uruguai. As áreas corporais colhidas dorso-ventralmente foram identificadas anatomicamente. Essas regiões foram examinadas por microscopia óptica, segundo critérios histológicos, histomorfométricos, histoquímicos e imuno-histoquímicos nas diferentes estruturas que constituem o sistema tegumentar. A pele do *Arctocephalus australis* apresentou diferenças entre as regiões de epiderme delgada e espessa. A epiderme delgada apresentou maior quantidade de pêlos do que a epiderme espessa, a qual em algumas regiões era destituída destes. Como os demais mamíferos, a pele do lobo-marinho-sul-americano apresentou glândulas sebáceas, glândulas sudoríparas apócrinas e merócrinas. As nadadeiras apresentaram o maior número de especializações entre as regiões do corpo estudadas, especialmente vinculadas à termorregulação, como o maior volume de glândulas sudoríparas e secções vasculares. Esta pesquisa apontou os aspectos morfofuncionais relacionados à biologia da espécie em ambientes distintos, e esclareceu alguns dados controversos na literatura sobre o sistema tegumentar em pinípedes.

Palavras-chave: Lobo-marinho-sul-americano. *Arctocephalus australis*. Otariidae. Pinípedes. Sistema tegumentar.

ABSTRACT

SILVA, A. P. **Microscopic organization and architecture of the integumentary system of the South American fur seal (*Arctocephalus australis*, Zimmermann, 1783).** [Organização e arquitetura microscópica do sistema tegumentar do Lobo-marinho-sul-americano (*Arctocephalus australis*, Zimmermann, 1783)]. 2008. 161 f. Dissertação (Mestrado em Ciências) - Faculdade de Medicina Veterinária e Zootecnia, Universidade de São Paulo, São Paulo, 2008.

The South American fur seal (*Arctocephalus australis*) members of the Order Carnivora is usually seen during the autumn and winter season in the Brazilian coast from Rio Grande do Sul to Rio de Janeiro, however, there are no reports of reproductive colonies established. The species belongs to the group of pinnipeds, carnivorous with limbs fin-shaped that inhabits both terrestrial and aquatic environments. Studies of the skin morphology are rare and ancient; these studies have arisen many divergent reports, due to sampling of the skin without anatomical references. The purpose of this research was to describe the integumentary system of the species *Arctocephalus australis*, using animals that came to death by natural cases from reproductive colonies from Uruguay. The body dorsal and ventral regions were identified anatomically. These regions were examined by light microscopy, according to the histological, histomophometric, histochemical and immunohistochemical criteria in the different structures constituting the integumentary system. The skin of the *Arctocephalus australis* showed differences between the thin and thick epidermis. The thin epidermis showed larger amount of hair follicles than the thicker epidermis, which in some regions was devoid of hair. As well as the other mammals, the South-american-fur-seal skin showed sebaceous glands, apocrine and eccrine sweat glands. The limbs showed the largest number of the specialization among the regions of the body examined, particularly related to thermoregulation, as well as the largest volume fraction of sweat glands and vascular sections. This research pointed the morphofunctional aspects related to biology of the species in different environments, and elucidated some controversial data in the investigation about the integumentary system in pinnipeds.

Key words: South American fur seal. *Arctocephalus australis*. Otariidae Pinnipeds. Integumentary system.

LISTA DE ILUSTRAÇÕES

Quadro 1 - Registro das informações de cada animal.....52

Quadro 2 - Siglas e denominações das áreas corporais colhidas separadas em conjuntos de regiões G1, G2, G3 e G4.....54

Figura 1 - Fotografia das regiões corporais.....54

Figura 2 - Fotomicrografia de uma região de pele fina. Mensurações da epiderme. **Áreas de sulco** (**seta**): **A** indica que a medida foi da camada basal à camada Granulosa (**CB-CG**); **B** indica que a medida foi da Camada Basal à Camada Córnea (**CB-CC**); **C** indica que a medida foi apenas da Camada Córnea (**CC**). **Áreas de Crista** (**seta**): **D** indica que a medida foi da Camada basal à Camada Granulosa (**CB-CG**); **E** indica que a medida foi da Camada Basal à Camada Córnea (**CB-CC**); **F** indica que a medida foi apenas da Camada Córnea (**CC**). Barra = 200 µm.....58

Figura 3 - Fotomicrografia de uma região de pele grossa. Mensurações da epiderme. **Áreas de papilas epidérmicas - PE** (**seta curta**): **A** indica que a medida foi da Camada basal à Camada Granulosa (**CB-CG**); **B** indica que a medida foi da Camada Basal à Camada Córnea (**CB-CC**); **C** indica que a medida foi apenas da Camada Córnea (**CC**). **Áreas de Papilas Dérmicas - PD** (**seta longa**): **D** indica que a medida foi da Camada basal à Camada Granulosa (**CB-CG**); **E** indica que a medida foi da Camada Basal à Camada Córnea (**CB-CC**); **F** indica que a medida foi apenas da Camada Córnea (**CC**). Barra = 200 µm.....58

Figura 4 - Fotomicrografia de um exemplo da contagem por pontos na derme de *A. australis*.....62

Figura 5 - Fotomicrografias da morfologia da epiderme das regiões do corpo crânio-caudal (G1). (HE). **A:** Região dorsal cervical (**RDC**). Observar áreas de sulco e crista. Barra = 100 µm. **B:** Região dorsal lombar (**RDL**). Barra = 30 µm. **C:** Região ventral lombar (**RVL**). Notar camada granulosa (**cabeça de seta**). **CC** = camada córnea. **FP** = folículo piloso. Barra = 30 µm.....67

Figura 6 - Fotomicrografias da morfologia da epiderme das regiões da nadadeira peitoral (G2). (HE). **A:** Nadadeira peitoral faces dorsais. Notar a diferença entre a face dorsal da nadadeira peitoral proximal (**NPDP**) e a face dorsal da nadadeira peitoral distal (**NPDD**). A região **NPDP** possui padrão de papilas dérmicas (**PD**) e epidérmicas (**PE**). A região **NPDD** possui padrão de sulcos e cristas na epiderme. Barras = 300 µm. **B:** Nadadeira peitoral dorsal média (**NPDM**). Barra = 30 µm. **C:** Nadadeira peitoral ventral média (**NPVM**). Notar as camadas epidérmicas: **CB** = camada basal; **CE** = camada espinhosa; **CG** = camada granulosa; **CL** = camada lúcida e **CC** = camada córnea. Observar grânulos de melanina na epiderme (**cabeça de seta**). Barra = 100 µm. **D:** Nadadeira peitoral dorsal distal (**NPDD**). Notar o aspecto espinhoso que dá o nome a camada espinhosa (**seta**). Barra = 30 µm.....69

Figura 7 - Fotomicrografias da morfologia da epiderme das regiões da nadadeira caudal (G3). (HE). Observar as camadas epidérmicas: **CB** = camada basal; **CE** = camada espinhosa; **CG** = camada granulosa e **CC** = camada córnea. **A:** Nadadeira caudal dorsal (**NCD**). Epiderme delgada. Barra = 100 µm. **B:** Nadadeira caudal ventral (**NCV**). Epiderme espessa. Barra = 100 µm. **C:** Interdigital da nadadeira caudal (**INC**). **FP** = folículo piloso. Secção de vasos (**seta**). Barra = 100 µm.....71

Figura 8 - Fotomicrografias da morfologia da epiderme das regiões de pele fina e pele grossa (G4). (HE). **A:** Pele fina da pálpebra (**PAL**). Folículo piloso (**cabeça de seta**). Glândula sebácea (**seta**). Barra = 300 µm. **B:** Pele fina do nariz (**NAR**). Barra = 200 µm. **C:** Pele grossa da cauda (**CAU**). Barra = 300 µm. **D:** Pele grossa da orelha (**ORE**). Glândula sebácea (**cabeça de seta**). Células cartilaginosas (**seta**). Barra = 300 µm.....72

Figura 9 - Comparação das médias da espessura da epiderme da camada basal à camada granulosa (µm) entre as áreas de sulco e papilas epidérmicas com as áreas de crista e papilas dérmicas no sentido crânio-caudal interceptando membro torácico e pélvico, das áreas corporais dorsais e ventrais do *A. australis*.....76

Figura 10 - Comparação das médias da espessura da epiderme da camada basal à camada córnea (µm) entre as áreas de sulco e papilas epidérmicas com as áreas de crista e papilas dérmicas no sentido crânio-caudal interceptando membro torácico e pélvico, nas áreas corporais dorsais e ventrais do *A. australis*.....79

Figura 11 - Comparação das médias da espessura da camada córnea (µm) entre as áreas de sulco e papilas epidérmicas com as áreas de crista e papilas dérmicas no sentido crânio-caudal interceptando membro torácico e pélvico, nas áreas corporais dorsais e ventrais do *A. australis*.....82

Figura 12 - Fotomicrografias dos núcleos positivos (**cabeça de seta**) ao PCNA após reação imuno-histoquímica usando DAB como cromógeno e fundo de hematoxilina. **A** e **B**: Secções de duodeno de rato Wistar. **A:** sem clareamento da melanina. **B:** com clareamento. **C** e **D**: Secções da nadadeira peitoral ventral média (**NPVM**) da epiderme do *A. australis*. **C**: Observar intensa pigmentação da epiderme sem passar pelo clareamento da melanina impedindo a visualização dos núcleos positivos ao PCNA (**seta**). **D:** Pele da mesma região após o clareamento que permitiu a distinção entre núcleos positivos (**cabeça de seta**) e negativos. **E:** Pele fina da região torácica ventral (**RVT**). Barra de todas as fotomicrografias = 30 µm.....84

Figura 13 - Correlação de Pearson entre as médias da espessura da epiderme - EE (µm) e do índice de proliferação celular - IPCE (%). A reta indica que há uma correlação inversa entre essas variáveis. r = -0,88 (P<0,05). N= 4 animais.....85

Figura 14 - Correlação de Pearson entre as médias da espessura da epiderme - EE (µm) e da membrana basal - EMB (µm). A reta indica que há uma correlação positiva entre essas variáveis. r = 0,52 (P<0,05). N= 6 animais.....88

Figura 15 - Fotomicrografias da morfologia da derme das regiões de pele fina e pele grossa. (HE). **A:** Pele fina. Região dorsal lombar (**RDL**). **B:** Pele grossa. Nadadeira peitoral ventral média (**NPVM**). **DP** = Derme papilar. **DR** = derme reticular. **FP** = folículo piloso. Observar glândula sebácea (**seta**); glândula sudorípara merócrina (**cabeça de seta**); células adiposas (**asterisco**). Barra para A e B = 300 µm.....89

Figura 16 - Fotomicrografias da morfologia dos folículos pilosos. **A:** Derme da região dorsal torácica (**RDT**). Notar pêlo de guarda (**asterisco**), subpêlos (**cabeça de seta**) e glândulas sebáceas (**seta**). (HE). Barra = 200 µm. **B:** Folículo piloso - pêlo de guarda (**asterisco**), subpêlos (**seta**). (HE). Barra = 30 µm. **C:** Folículo piloso na derme profunda. Notar a concentração de melanina no bulbo piloso e na haste do pêlo. (HE). Barra = 200 µm. **D:** Folículo piloso em corte longitudinal. Notar a presença da medula (**asterisco**), bulbo do pêlo (**cabeça de seta**) e glândula sudorípara apócrina (**seta**). (HF). Barra = 200 µm. **E:** Pêlo de guarda sob microscopia de luz. Barra = 100 µm. **F:** Pêlo de guarda sob microscopia de polarização. Observar a medula (M). Barra = 200 µm.....91

Figura 17 - Correlação de Pearson entre as médias da espessura da epiderme - EE (µm) e da fração de volume dos folículos pilosos na derme - VFFP (%). A reta indica que há uma correlação negativa entre essas variáveis. r = -0,83 (P<0,05). N= 6 animais.....94

Figura 18 - Fotomicrografias da morfologia das glândulas sebáceas. (HE). **A:** Glândula sebácea (**seta**) da região dorsal torácica (**RDT**). Folículo piloso (**asterisco**). Subpêlos (**cabeça de seta**). **B:** Glândula sebácea da região da nadadeira peitoral ventral proximal (**NPVP**). Notar a diferença no tamanho das duas glândulas A e B. Barra para **A** e **B** = 30 µm. **C:** Glândulas sebáceas (**seta**) da região dorsal torácica (**RDT**). Notar alguns folículos pilosos sem glândulas sebáceas (**cabeça de seta**). Folículo piloso (**asterisco**). **D:** Glândula sebácea (**seta**) da região da nadadeira peitoral dorsal proximal (**NPDP**). Folículo piloso (**asterisco**). Glândulas merócrinas (**cabeça de seta**). Barra para **C** e **D** = 200 µm.....95

Figura 19 - Fotomicrografias da morfologia das glândulas sudoríparas apócrinas. **A:** Glândula sudorípara apócrina da nadadeira caudal dorsal (**NCD**). (HE). Notar células secretoras (**seta**) abaixo do folículo piloso (**FP**) cercadas por células adiposas (**asterisco**). Barra = 200 µm. **B:** Glândula sudorípara apócrina da região ventral cervical (**RVC**). (HF). Observar células secretoras circundadas por células mioepiteliais (**cabeça de seta**) e vasos sanguíneos (**asterisco**). Barra = 50 µm. **C:** Glândula sudorípara apócrina da região ventral cervical (**RVC**). (HE). Notar grânulos pigmentados (**seta**) na unidade secretora que é cercada por células mioepiteliais (**cabeça de seta**) e células adiposas (**asterisco**). Barra = 30 µm. **D:** Glândula apócrina da região interdigital da nadadeira caudal (**INC**). Notar o lúmen dilatado das células secretoras. Barra = 50 µm.....99

Figura 20 - Fotomicrografias da morfologia das glândulas sudoríparas merócrinas. **A:** Glândula sudorípara merócrina da nadadeira peitoral dorsal proximal (**NPDP**). (HE). Observar que não há folículos pilosos ao redor da glândula. (HE). Barra = 100 µm. **B:** Glândula sudorípara merócrina da nadadeira peitoral ventral média (**NPVM**). Notar grande distribuição de células adiposas (**asterisco**) e vasos sanguíneos (**seta**) próximos às glândulas. (PAS). Barra = 200 µm. **C:** Glândula sudorípara merócrina da nadadeira peitoral ventral proximal (**NPVP**). Barra = 50 µm. Observar ao redor das células secretoras há células mioepiteliais (**cabeça de seta**) e vasos sanguíneos (**asterisco**). (HF). **D:** Glândula sudorípara merócrina na derme profunda da nadadeira peitoral ventral média (**NPVM**). Notar vasos sanguíneos (**seta**) entre as unidades secretoras. (HE). Barra = 100 µm.....103

Figura 21 - Fotomicrografias da morfologia das fibras colágenas da região crânio-caudal do corpo (G1). (Picrossirius). Microscopia óptica sem polarização e com luz polarizada, respectivamente. **A e B:** Região ventral torácica (**RVT**). **A:** Padrão de sulcos e cristas da pele fina. **B:** Orientação da fibra colágena (**cabeça de seta**). **C e D:** Região dorsal torácica (**RDT**). **C:** Folículo piloso principal (**cabeça de seta**), glândulas sebáceas (**seta**). **D:** Fibra colágena cercando o folículo principal (**cabeça de seta**). Arcabouço formado pelas fibras colágenas no subpêlos (**seta**). **E e F:** Região ventral lombar (**RVT**) derme reticular camada profunda. Barra para todas as fotomicrografias = 100 µm.....109

Figura 22 - Fotomicrografias da morfologia das fibras colágenas das regiões da nadadeira peitoral (G2) e nadadeira caudal (G3). (Picrossirius). Microscopia óptica sem polarização e com luz polarizada, respectivamente. **A** e **B:** Região da nadadeira caudal dorsal (**NCD**). Folículo piloso (**cabeça de seta**). Barras = 300 µm. **C** e **D:** região da nadadeira peitoral ventral média (**NPVM**). Glândula sebácea (**cabeça de seta**). Barras = 300 µm. **E** e **F:** derme profunda da região da nadadeira caudal ventral (**NCV**). Observar feixes calibrosos de fibras colágenas em várias direções. Barras = 100 µm.....111

Figura 23 - Fotomicrografias da morfologia das fibras elásticas das regiões crânio-caudal do corpo (G1). (Orceína). **A:** Região ventral cervical (**RVC**). Observar fibras elásticas delgadas na derme papilar. Barra = 30 µm. **B:** Região ventral torácica (**RVT**). Observar o arranjo das fibras elásticas entre os folículos pilosos. Barra = 300 µm. **C:** Região ventral lombar (**RVL**). Notar a espessura da fibra elástica na derme reticular profunda. Barra = 300 µm.....113

Figura 24 - Fotomicrografias da morfologia das fibras elásticas da nadadeira peitoral e caudal (G2 e G3, respectivamente). (Orceína). **A:** Nadadeira peitoral dorsal distal (**NPDD**). Barra = 30 µm. **B:** Nadadeira peitoral ventral distal (**NPVD**). Barra = 100 µm. **C:** Nadadeira peitoral dorsal distal (**NPDD**). Observar as fibras elásticas entre os folículos pilosos (**asterisco**). Barra = 30 µm. **D:** Nadadeira caudal dorsal (**NCD**). Observar fibras elásticas na derme profunda. Barra = 30 µm.....114

Figura 25 - Fotomicrografias da morfologia das fibras reticulares. **A:** Fígado de rato Wistar usado como controle positivo. (Gordon e Sweets). Barra = 100 µm. **B:** Região dorsal lombar (**RDL**). Observar fibras reticulares (**setas**) na junção dermo-epidérmica e na membrana do folículo piloso. Notar a ausência de fibras na derme. Barra = 100 µm. **C:** Região dorsal lombar (**RDL**). Observar em aumento maior as fibras reticulares (**setas**) na junção dermo-epidérmica. Barra = 30 µm. **D:** Observar o arranjo das fibras reticulares (**seta**) no folículo piloso. Barra = 100 µm.....115

Figura 26 - Fotomicrografias da marcação histoquímica pelo ácido periódico-Schiff (PAS), com fundo de hematoxilina. **A:** Fígado de rato Wistar usado como controle positivo. Notar alta distribuição de glicogênio (**setas**). Barra = 200 µm. **B:** Região dorsal lombar (**RDL**). Observar a marcação nos tonofilamentos da camada espinhosa. Barra = 30 µm. **C:** Região ventral cervical (**RVC**). Observar marcação na bainha de tecido conjuntivo, na bainha radicular externa e interna do folículo piloso (**setas**). Barra = 30 µm. **D:** Região ventral lombar (**RVL**). Notar a reação na unidade secretora das glândulas apócrinas (**setas**). Barra = 200 µm.....117

Figura 27 - Fotomicrografias da marcação histoquímica pelo Azul de Alcian, com fundo de safranina (**setas**). **A:** Intestino delgado de rato Wistar usado como controle positivo. Barra = 50 µm. **B:** Região ventral torácica (**RVT**). Observar marcação na camada córnea da epiderme. Barra = 30 µm. **C:** Região ventral cervical (**RVC**). Observar marcação na bainha de tecido conjuntivo, na bainha radicular externa e interna do folículo piloso. Barra = 30 µm. **D:** Região ventral torácica (**RVT**). Notar a reação na unidade secretora das glândulas apócrinas. Barra = 30 µm.....118

Figura 28 - Fotomicrografias da marcação histoquímica pelo ácido periódico-Schiff (PAS). **A e B:** Secções em historresina sem fundo de hematoxilina. **A:** Nadadeira peitoral dorsal média (**NPDM**). Observar marcação fraca na camada espinhosa da epiderme (**seta**). **B:** Nadadeira peitoral ventral distal (**NPVD**). Observar marcação comparativamente mais intensa na camada espinhosa da epiderme (**seta**). Barras A e B = 30 µm. **C e D:** PAS com fundo de hematoxilina. **C:** Nadadeira peitoral dorsal média (**NPDM**). Observar marcação na bainha radicular externa do folículo piloso e nas glândulas sudoríparas apócrinas (**setas**). **D:** Nadadeira peitoral ventral proximal (**NPVP**). Notar a reação nas células periféricas das glândulas sebáceas e na unidade secretora das glândulas merócrinas (**setas**). Barras C e D = 200 µm.....121

Figura 29 - Fotomicrografias da marcação histoquímica pelo Azul de Alcian, com fundo de safranina. **A:** Nadadeira peitoral dorsal média (**NPDM**). **B:** Nadadeira peitoral ventral média (**NPVM**). Observar marcação na camada córnea da epiderme (**seta**). **C:** Nadadeira peitoral ventral proximal (**NPVP**). Observar que há ausência de marcação na porção secretora das glândulas sebáceas. **D:** Nadadeira peitoral ventral distal (**NPVD**). Notar forte marcação do tecido conjuntivo ao redor das células adiposas. **E:** Nadadeira peitoral dorsal distal (**NPDD**). Marcação nas células secretoras das glândulas apócrinas (**seta**). **F:** Nadadeira peitoral ventral média (**NPVM**). Observar marcação nas células secretoras das glândulas merócrinas (**seta**). Barra para todas as fotomicrografias = 50 µm.....123

Figura 30 - Fotomicrografias das secções de vasos sanguíneos (**setas**) da derme superficial e profunda da nadadeira peitoral (G2). Imuno-marcação com anti-fator de von Willebrand. Derme superficial - **A:** Nadadeira peitoral dorsal média (**NPDM**). **B:** Nadadeira peitoral ventral média (**NPVM**). Derme profunda - **C:** Nadadeira peitoral dorsal média (**NPDM**). **D:** Nadadeira peitoral ventral média (**NPVM**). Barra para todas as fotomicrografias = 100 µm.....128

LISTA DE TABELAS

Tabela 1 - Medidas (cm) Padrão para Pinípedes - Instituto Brasileiro do Meio Ambiente e dos Recursos Naturais Renováveis, Brasília - 2001.....53

Tabela 2 - Média e desvio padrão (M±DP) da espessura da epiderme (µm) da camada basal à camada granulosa referentes ao conjunto de regiões G1 (crânio-caudal) dividido em faces dorsais e ventrais e em regiões epidérmicas de sulco e crista - São Paulo - 2008.....74

Tabela 3 - Média e desvio padrão (M±DP) da espessura da epiderme (µm) da camada basal à camada granulosa referentes ao conjunto de regiões G2 (nadadeira peitoral) dividido em faces dorsais e ventrais e em regiões epidérmicas de sulco/papilas epidérmicas e crista/papilas dérmicas - São Paulo - 2008.....75

Tabela 4 - Média e desvio padrão (M±DP) da espessura da epiderme (µm) da camada basal à camada granulosa referentes ao conjunto de regiões G3 (nadadeira caudal) dividido em faces dorsal, ventral e área interdigital, e em regiões epidérmicas de sulco/papilas epidérmicas e crista/papilas dérmicas - São Paulo - 2008.....76

Tabela 5 - Média e desvio padrão (M±DP) da espessura da epiderme (µm) da camada basal à camada córnea referentes ao conjunto de regiões G1 (crânio-caudal) dividido em faces dorsais e ventrais e em regiões epidérmicas de sulco e crista - São Paulo - 2008.....77

Tabela 6 - Média e desvio padrão (M±DP) da espessura da epiderme (µm) da camada basal à camada córnea referentes ao conjunto de regiões G2 (nadadeira peitoral) dividido em faces dorsais e ventrais e em regiões epidérmicas de sulco/papilas epidérmicas e crista/papilas dérmicas - São Paulo - 2008.....78

Tabela 7 - Média e desvio padrão (M±DP) da espessura da epiderme (µm) da camada basal à camada córnea referentes ao conjunto de regiões G3 (nadadeira caudal) dividido em faces dorsal, ventral e área interdigital, e em regiões epidérmicas de sulco/papilas epidérmicas e crista/papilas dérmicas - São Paulo - 2008.....79

Tabela 8 - Média e desvio padrão (M±DP) da espessura da camada córnea (µm) referentes ao conjunto de regiões G1 (crânio-caudal) dividido em faces dorsais e ventrais e em regiões epidérmicas de sulco e crista - São Paulo - 2008.....80

Tabela 9 - Média e desvio padrão (M±DP) da espessura camada córnea (µm) referentes ao conjunto de regiões G2 (nadadeira peitoral) divididas em faces dorsais e ventrais e em regiões epidérmicas de sulco/papilas epidérmicas e crista/papilas dérmicas - São Paulo - 2008.....81

Tabela 10 - Média e desvio padrão (M±DP) da espessura da camada córnea (µm) referentes ao conjunto de regiões G3 (nadadeira caudal) dividido em faces dorsal, ventral e área interdigital, e em regiões epidérmicas de sulco/papilas epidérmicas e crista/papilas dérmicas - São Paulo - 2008.....81

Tabela 11 - Média e desvio padrão (M±DP) da porcentagem de células em proliferação celular marcadas pelo PCNA das faces dorsais e ventrais da região torácica (G1) e nadadeira peitoral (G2) - São Paulo - 2008.....83

Tabela 12 - Média e desvio padrão (M±DP) da espessura da membrana basal (µm) referentes ao conjunto de regiões G1 (crânio-caudal) dividido em faces dorsais e ventrais - São Paulo - 2008.....86

Tabela 13 - Média e desvio padrão (M±DP) da espessura da membrana basal (µm) referentes ao conjunto de regiões G2 (nadadeira peitoral) dividido em faces dorsais e ventrais - São Paulo - 2008.....86

Tabela 14 - Média e desvio padrão (M±DP) da espessura da membrana basal (µm) referentes ao conjunto de regiões G3 (nadadeira caudal) dividido em faces dorsal, ventral e área interdigital - São Paulo - 2008.....87
Tabela 15 - Média e desvio padrão (M±DP) da fração de volume dos folículos pilosos (%) na derme superficial e profunda referentes ao conjunto de regiões G1 (crânio-caudal) dividido em faces dorsais e ventrais - São Paulo - 2008.....92
Tabela 16 - Média e desvio padrão (M±DP) da fração de volume dos folículos pilosos (%) na derme superficial e profunda referentes ao conjunto de regiões G2 (nadadeira peitoral) dividido em faces dorsais e ventrais - São Paulo - 2008..93
Tabela 17 - Média e desvio padrão (M±DP) da fração de volume dos folículos pilosos (%) na derme superficial referentes ao conjunto de regiões G3 (nadadeira caudal) dividido em regiões dorsal, ventral e área interdigital - São Paulo - 2008.....93
Tabela 18 - Média e desvio padrão (M±DP) da fração de volume das glândulas sebáceas (%) na derme superficial e profunda referentes ao conjunto de regiões G1 (crânio-caudal) dividido em faces dorsais e ventrais - São Paulo - 2008.....96
Tabela 19 - Média e desvio padrão (M±DP) da fração de volume das glândulas sebáceas (%) na derme superficial e profunda referentes ao conjunto de regiões G2 (nadadeira peitoral) dividido em faces dorsais e ventrais - São Paulo - 2008...97
Tabela 20 - Média e desvio padrão (M±DP) da fração de volume das glândulas sebáceas (%) na derme superficial referentes ao conjunto de regiões G3 (nadadeira caudal) dividido em regiões dorsal, ventral e área interdigital - São Paulo - 2008.....97
Tabela 21 - Média e desvio padrão (M±DP) da fração de volume das glândulas sudoríparas apócrinas (%) na derme superficial e profunda referentes ao conjunto de regiões G1 (crânio-caudal) dividido em faces dorsais e ventrais - São Paulo - 2008.....100
Tabela 22 - Média e desvio padrão (M±DP) da fração de volume das glândulas sudoríparas apócrinas (%) na derme superficial e profunda referentes ao conjunto de regiões G2 (nadadeira peitoral) dividido em faces dorsais e ventrais - São Paulo - 2008.....101
Tabela 23 - Média e desvio padrão (M±DP) da fração de volume das glândulas sudoríparas apócrinas (%) na derme superficial referentes ao conjunto de regiões G3 (nadadeira caudal) dividido em regiões dorsal, ventral e área interdigital - São Paulo - 2008.....101
Tabela 24 - Média e desvio padrão (M±DP) da fração de volume das glândulas sudoríparas merócrinas (%) na derme superficial e profunda referentes ao conjunto de regiões G2 (nadadeira peitoral) dividido em faces dorsais e ventrais - São Paulo - 2008.....104
Tabela 25 - Média e desvio padrão (M±DP) da fração de volume das glândulas sudoríparas merócrinas (%) na derme superficial referentes ao conjunto de regiões G3 (nadadeira caudal) dividido em regiões dorsal, ventral e área interdigital - São Paulo - 2008.....105
Tabela 26 - Média e desvio padrão (M±DP) da fração de volume das células adiposas (%) na derme superficial e profunda referentes ao conjunto de regiões G1 (crânio-caudal) dividido em faces dorsais e ventrais - São Paulo - 2008.....106
Tabela 27 - Média e desvio padrão (M±DP) da fração de volume das células adiposas (%) na derme superficial e profunda referentes ao conjunto de regiões G2 (nadadeira peitoral) dividido em faces dorsais e ventrais - São Paulo - 2008.....106

Tabela 28 - Média e desvio padrão (M±DP) da fração de volume das células adiposas (%) na derme superficial referentes ao conjunto de regiões G3 (nadadeira caudal) dividido em regiões dorsal, ventral e área interdigital - São Paulo - 2008.....107
Tabela 29 - Média e desvio padrão (M±DP) da taxa de colágeno (%) referente ao conjunto de regiões G1 (crânio-caudal) do *A. australis* divididas em faces dorsais e ventrais - São Paulo - 2008.....108
Tabela 30 - Média e desvio padrão (M±DP) da taxa de colágeno (%) referente ao conjunto de regiões G2 (nadadeira peitoral) do *A. australis* divididas em faces dorsais e ventrais - São Paulo - 2008.....110
Tabela 31 - Média e desvio padrão (M±DP) da taxa de colágeno (%) referente ao conjunto de regiões G3 (nadadeira caudal) do *A. australis* dividida em faces dorsal, ventral e área interdigital - São Paulo - 2008.....112
Tabela 32 - Média da intensidade da marcação histoquímica dos mucopolissacarídeos neutros corados por PAS e dos mucopolissacarídeos ácidos corados por Azul de Alcian, no conjunto de regiões G1 (crânio-caudal) na pele e anexos do *A. australis* - São Paulo - 2008.....119
Tabela 33 - Média da intensidade da marcação histoquímica dos mucopolissacarídeos neutros corados por PAS e dos mucopolissacarídeos ácidos corados por Azul de Alcian, no conjunto de regiões G2 (nadadeira peitoral) na pele e anexos do *A. australis* - São Paulo - 2008.....124
Tabela 34 - Média da intensidade da marcação histoquímica dos mucopolissacarídeos neutros corados por PAS e dos mucopolissacarídeos ácidos corados por Azul de Alcian, no conjunto de regiões G3 (nadadeira caudal) na pele e anexos do *A. australis* - São Paulo - 2008.....125
Tabela 35 - Média da intensidade da marcação histoquímica dos mucopolissacarídeos neutros corados por PAS e dos mucopolissacarídeos ácidos corados por Azul de Alcian, no conjunto de regiões G4 na pele e anexos do *A. australis* - São Paulo - 2008.....127
Tabela 36 - Média e desvio padrão (M±DP) da quantidade de secções de vasos marcados com anti-fator de von Willebrand examinadas em campos microscópicos com o aumento de 40x na derme superficial e profunda nas faces dorsais e ventrais do conjunto de regiões G2 (nadadeira peitoral) do *A. australis* - São Paulo - 2008.....129
Tabela 37 - Média e desvio padrão (M±DP) da quantidade de secções de vasos marcados com anti-fator de von Willebrand examinadas em campos microscópicos com o aumento de 40x na derme superficial e profunda nas faces dorsal, ventral e área interdigital do conjunto de regiões G3 (nadadeira caudal) do *A. australis* - São Paulo - 2008.....130

SUMÁRIO

1 INTRODUÇÃO..... 21
2 OBJETIVOS..... 25
2.1 OBJETIVO GERAL..... 25
2.2 OBJETIVOS ESPECÍFICOS..... 25
3 REVISÃO DE LITERATURA..... 26
3.1 BIOLOGIA DOS PINÍPEDES..... 26
3.2 MORFOLOGIA DO SISTEMA TEGUMENTAR EM MAMÍFEROS..... 30
3.2.1 Epiderme..... 30
3.2.2 Junção Dermo-epidérmica..... 33
3.2.3 Derme e Constituintes..... 33
3.2.3.1 Pêlos..... 34
3.2.3.2 Glândulas Sebáceas..... 36
3.2.3.3 Glândulas Sudoríparas Apócrinas..... 37
3.2.3.4 Glândulas Sudoríparas Merócrinas..... 37
3.2.4 Fibras Colágenas..... 38
3.2.5 Fibras Elásticas..... 39
3.2.6 Fibras Reticulares..... 39
3.2.7 Mucopolissacarídeos..... 40
3.2.8 Vascularização..... 42
3.3 PARÂMETROS DO SISTEMA TEGUMENTAR EM PINÍPEDES..... 43
3.3.1 Epiderme..... 43
3.3.2 Derme e Constituintes..... 45
3.3.2.1 Pêlos..... 46
3.3.2.2 Glândulas Cutâneas..... 47
3.3.3 Mucopolissacarídeos..... 49
3.3.4 Termorregulação Corporal..... 50
4 MATERIAL E MÉTODOS..... 52
4.1 OBTENÇÃO DOS ANIMAIS E COLHEITA DAS AMOSTRAS..... 52
4.2 PROCESSAMENTO PARA MICROSCOPIA ÓPTICA..... 55
4.3 TÉCNICAS HISTOLÓGICAS..... 56
4.3.1 Epiderme..... 56
4.3.1.1 Morfologia..... 56
4.3.1.2 Histomorfometria..... 57
4.3.1.3 Proliferação Celular..... 59
4.3.2 Membrana Basal – Histomorfometria..... 60
4.3.3 Derme..... 60
4.3.3.1 Morfologia Geral da Derme e Constituintes..... 61
4.3.3.2 Histomorfometria dos Folículos Pilosos, Glândulas Cutâneas e Células Adiposas..... 61
4.3.4 Morfologia e Histomorfometria das Fibras Colágenas Tipo I..... 62
4.3.5 Morfologia das Fibras Elásticas..... 63
4.3.6 Morfologia das Fibras Reticulares..... 63
4.3.7 Mucopolissacarídeos Neutros e Ácidos..... 64
4.3.8 Arranjo Vascular..... 64
5 RESULTADOS..... 66
5.1 EPIDERME..... 66
5.1.1 Morfologia..... 66

5.1.2 Histomorfometria..... 73
5.1.2.1 Camada Basal à Camada Granulosa..... 73
5.1.2.2 Camada Basal à Camada Córnea..... 77
5.1.2.3 Camada Córnea..... 80
5.1.3 Proliferação Celular..... 82
5.2 MEMBRANA BASAL..... 85
5.3 MORFOLOGIA GERAL DA DERME E CONSTITUINTES..... 88
5.3.1 Morfologia Geral da Derme..... 88
5.3.2 Morfologia e Histomorfometria dos Folículos Pilosos..... 90
5.3.3 Morfologia e Histomorfometria das Glândulas Sebáceas..... 94
5.3.4 Morfologia e Histomorfometria das Glândulas Sudoríparas Apócrinas..... 98
5.3.5 Morfologia e Histomorfometria das Glândulas Sudoríparas Merócrinas.... 102
5.3.6 Histomorfometria das Células Adiposas na Derme..... 105
5.4 MORFOLOGIA E HISTOMORFOMETRIA DAS FIBRAS COLÁGENAS.... 107
5.5 MORFOLOGIA DAS FIBRAS ELÁSTICAS..... 112
5.6 MORFOLOGIA DAS FIBRAS RETICULARES..... 115
5.7 MUCOPOLISSACARÍDEOS NEUTROS E ÁCIDOS..... 116
5.8 ARRANJO VASCULAR..... 127
6 DISCUSSÃO..... 131
6.1 EPIDERME..... 131
6.1.1 Morfologia..... 131
6.1.2 Histomorfometria..... 134
6.1.3 Proliferação Celular..... 135
6.2 MEMBRANA BASAL..... 136
6.3 MORFOLOGIA GERAL DA DERME E CONSTITUINTES..... 136
6.3.1 Morfologia Geral da Derme..... 137
6.3.2 Morfologia e Histomorfometria dos Folículos Pilosos..... 137
6.3.3 Morfologia e Histomorfometria das Glândulas Sebáceas..... 140
6.3.4 Morfologia e Histomorfometria das Glândulas Sudoríparas Apócrinas..... 142
6.3.5 Morfologia e Histomorfometria das Glândulas Merócrinas..... 145
6.3.6 Histomorfometria das Células Adiposas na Derme..... 146
6.4 MORFOLOGIA E HISTOMORFOMETRIA DAS FIBRAS COLÁGENAS.... 147
6.5 MORFOLOGIA DAS FIBRAS ELÁSTICAS..... 148
6.6 MORFOLOGIA DAS FIBRAS RETICULARES..... 148
6.7 MUCOPOLISSACARÍDEOS NEUTROS E ÁCIDOS..... 149
6.8 ARRANJO VASCULAR..... 150
7 CONCLUSÕES..... 152
REFERÊNCIAS..... 154

1 INTRODUÇÃO

Os pinípedes são carnívoros que vivem parte de seu tempo na água, em busca de alimento, e outra parte, no ambiente terrestre para a cópula (maioria das espécies), para atividades termorregulatórias e durante o parto. O modo de vida anfíbio dos pinípedes os difere dos cetáceos e sirênios que são completamente aquáticos (IBAMA - INSTITUTO BRASILEIRO DO MEIO AMBIENTE E DOS RECURSOS NATURAIS RENOVÁVEIS, 2005). Alguns pesquisadores utilizaram o termo pinípede como uma Ordem (RIDGWAY, 1972; PALAZZO; BOTH, 1988) ou uma Subordem (JEFFERSON; LEATHERWOOD; WEBBER, 1993). Nesta pesquisa, o termo não possui relevância taxionômica, representando apenas um grupo aquático da Ordem Carnivora que compreende três famílias monofiléticas: Otariidae (14 espécies) – leões e lobos-marinhos, Odobenidae (1 espécie) – morsas e Phocidae (18 espécies) – focas e elefantes-marinhos (MCKENNA; BELL, 1998).

Os lobos-marinhos são representados por dois gêneros: *Callorhinus (C.),* o qual possui uma espécie, *C. ursinus* e o gênero *Arctocephalus (A.)*, que contém oito espécies, *A. pusillus*, *A. gazella*, *A. forsteri*, *A. tropicalis*, *A. australis*, *A. galapagoensis*, *A. philippii* e *A. townsendi.* O nome *Arctocephalus* é derivado de duas palavras gregas (*arktos* e *kephale*) que juntas significam "cabeça de urso" (BONNER, 1993).

A espécie *Arctocephalus australis* (Zimmermann, 1783) conhecida como lobo-marinho-sul-americano incide no litoral brasileiro, porém, sem colônias reprodutivas, as quais estão localizadas no Uruguai, na Argentina, nas Ilhas Malvinas, no Chile e no Peru. Essa espécie distribui-se ao longo do Oceano Atlântico e Pacífico, do Rio de Janeiro-Brasil até a península de Paracas-Peru (BONNER, 1993; IBAMA, 2001). Os lobos-marinhos migram para a costa brasileira, especialmente, durante o inverno e a primavera, em duas regiões no Estado do Rio Grande do Sul: a Reserva Ecológica da Ilha dos Lobos, em Torres e o Molhe Leste da Barra de Rio Grande, em São José do Norte (SANFELICE; VASQUES; CRESPO, 1999). Segundo o plano global de conservação de mamíferos aquáticos, *A. australis* encontra-se com *status* "DD - deficiência de dados". Isto não indica ameaça ou ausência desta, mas revela a falta de informações sobre a espécie, que provavelmente vem sofrendo pressão antrópica em águas sob jurisdição brasileira (IBAMA, 2001). A IUCN - International Union for Conservation Of Nature (2008) classificou a espécie como LR/lc (lower risk/least concern), isto é, risco baixo de ameaça de extinção, entretanto, *A. australis* está incluído no Apêndice II da CITES (CONVENTION ON INTERNATIONAL TRADE IN

ENDANGERED SPECIES OF WILD FAUNA AND FLORA, 2008) como espécie não necessariamente ameaçada de extinção, mas se houver comércio, tem que ser controlado para permitir a utilização compatível com a sobrevivência do animal.

No âmbito mundial, os pinípedes suscitaram o interesse de pesquisadores na área da evolução. Estudos paleontológicos, morfológicos e moleculares tentam entender a relação entre os pinípedes com outros possíveis ancestrais carnívoros, e a relação mais próxima evolutivamente entre as famílias do grupo. Uma vertente de pesquisadores (LENTO et al., 1995; ARNASON et al., 2006; BERTA; SUMICH; KOVACS, 2005) acredita que os pinípedes possuam uma linhagem monofilética descendentes da família Ursidae (ursos); entretanto, outros pesquisadores (MCLAREN, 1960; WYNEN et al., 2001) apóiam a hipótese difilética, a qual defende que Ursidae é o grupo mais próximo da escala evolutiva dos otarídeos e odobenídeos, e a família Mustelidae (lontras, texugos e doninhas) dos focídeos. Outro interesse desses pesquisadores envolve os odobenídeos, estudos morfológicos apontam estes mais próximos da linhagem evolutiva dos focídeos, ao passo que pesquisas moleculares indicam que os otarídeos são evolutivamente os mais próximos.

A especiação do táxon *Arctocephalus* é de difícil determinação por informações paleontológicas, em virtude da pobre documentação, entretanto, estudos moleculares indicam que o tempo de divergência entre os arctocephalíneos (lobos-marinhos) foi de 3 milhões de anos; e a divergência destes dos otaríneos (leões-marinhos) ocorreu durante o Plioceno recente/Pleistoceno antigo, há aproximadamente 5 milhões de anos atrás (WYNEN et al., 2001; DEMÉRÉ; BERTA; ADAM, 2003; BERTA; SUMICH; KOVACS, 2005ARNASON et al., 2006).

Os ancestrais terrestres dos pinípedes possivelmente entraram no meio aquático após a glaciação que ocorreu entre o Eoceno e o Oligoceno, em virtude de uma mudança no gradiente de temperatura dos oceanos, o qual contribuiu com uma maior produtividade primária nesse ambiente. A alimentação, provavelmente foi o fator chave para a mudança de habitat desse grupo de animais (UHEN, 2007).

Durante a transição dos mamíferos terrestres ao ambiente aquático, o sistema tegumentar foi indicado como um dos mais importantes nesse processo. A pele e seus anexos podem funcionar como uma camada isolante promovendo camuflagem, proteção contra abrasão ou dano predatório, e ainda proteger da ação dos raios ultravioletas (REIDENBERG, 2007). Dentre outras funções desse sistema estão: determinação da aparência, recepção de estímulos sensoriais, informações imunológicas, funções metabólicas, homeostasia, termorregulação e atração sexual (BANKS, 1992; JUNQUEIRA; CARNEIRO, 2004).

A pele de algumas espécies de pinípedes é muito procurada por indústrias têxteis para a confecção de casacos. Algumas organizações civis e governamentais manifestaram-se contrários no contexto do abate e esfola dos animais em condições de dor, medo e angústia para fins comerciais. Dessa forma, países como Finlândia, Suécia, Reino Unido (Escócia), Canadá, Groelândia, Namíbia, Noruega e Rússia que comercializam a pele e subprodutos desse grupo, sobretudo as focas, estão sob algumas regulamentações referentes ao abate (COMISSÃO DAS COMUNIDADES EUROPÉIAS, 2008). Durante anos, a colheita de pele e outros subprodutos do *A. australis* movimentaram os recursos econômicos do Uruguai. De 1873 a 1900 cerca de 16.000 animais foram abatidos por ano. O fim dessa prática ocorreu em 1991 (LIMA; PÁEZ, 1997; VAZ-FERREIRA, 1980). Os pescadores uruguaios sentem-se prejudicados com a preservação da espécie, em razão do alto consumo de peixes desses animais. Esses pescadores almejam a volta das antigas loberias, lugar onde abatiam e comercializavam os subprodutos dos lobos-marinhos (PALAZZO; BOTH, 1988).

Quanto à estrutura histológica do sistema tegumentar dos pinípedes, esta difere entre as famílias do grupo e entre outros mamíferos. A epiderme dos pinípedes é bem pigmentada em algumas famílias, em outras, a pigmentação ocorre apenas em certas áreas corporais. Em alguns pinípedes, a camada granulosa foi visualizada somente durante a troca de pêlos. As espécies podem possuir o pêlo em grupo ou somente o pêlo principal. O folículo piloso não possui medula em focídeos e odobenídeos, ao passo que nos otarídeos essa estrutura se apresenta no folículo principal. A maioria dos autores cita que os pinípedes não têm o músculo eretor de pêlos (MONTAGNA; HARRISON, 1957; SOKOLOV, 1960; LING, 1974). Considerando todas as estruturas da pele dos pinípedes, as glândulas sudoríparas são as que geram maiores controversas na literatura. Alguns autores citam que somente o tipo apócrino ocorre na pele dos pinípedes (MONTAGNA; HARRISON, 1957; SOKOLOV, 1960; LING, 1965). As glândulas merócrinas foram mencionadas somente em um artigo em *A. pusillus pusillus* (ROTHERHAM et al., 2005). Outra questão divergente é a ausência ou não de glândulas nas áreas escassas ou destituídas de pêlos. Autores também discordam da posição do ducto da glândula sudorípara apócrina em relação ao ducto da glândula sebácea (SOKOLOV, 1960; LING, 1965; ROTHERHAM et al., 2005).

Como se pode observar na literatura referida, estudos sobre pele de pinípedes são antigos e discordantes em razão de pesquisas fragmentadas de áreas corporais isoladas e sem identificação anatômica. Raramente, esse tipo de estudo foi realizado em uma mesma espécie em diversas regiões da pele. Dessa forma, a falta de comparação dessas regiões na pele do mesmo animal, não ressaltou em diferenças microscópicas válidas, em virtude da ausência de

referências anatômicas. A fim de esclarecer alguns dados divergentes sobre os pinípedes, em nossa pesquisa analisamos o sistema tegumentar de uma única espécie *A. australis.* As regiões de pele colhidas foram anatomicamente identificadas. Por meio desta pesquisa, procuramos esclarecer algumas dúvidas referentes à presença da camada granulosa nas regiões da pele do animal, se essa camada é independente ou não da estação do ano; procuramos identificar se existem os dois tipos de glândulas sudoríparas e em quais áreas corporais que estas ocorrem; outra dúvida é a presença de glândulas em áreas escassas de pêlos e outras informações relacionadas à termorregulação da espécie.

A proposta desta pesquisa se resume em evidenciar a arquitetura e a organização dos componentes do sistema tegumentar em *A. australis*, a fim de constituir um mapa topográfico da pele e relacionar a morfologia desta, ao estilo de vida do animal. Anteriormente, foram citados alguns estudos recentes sobre os pinípedes na área da evolução. No entanto, pesquisas morfológicas, em particular, referentes ao sistema tegumentar, são raras nesse grupo de animais. Valendo-se destas informações, esta pesquisa procura oferecer uma base para futuros estudos de pele tanto em outros pinípedes como em outros mamíferos.

2 OBJETIVOS

Os objetivos desta pesquisa foram divididos em geral e específicos.

2.1 OBJETIVO GERAL

Descrição da arquitetura e a organização do sistema tegumentar do lobo-marinho-sul-americano (*Arctocephalus australis*, Zimmermann, 1783) e a relação funcional deste no habitat terrestre e marinho da espécie.

2.2 OBJETIVOS ESPECÍFICOS

- Avaliação da morfologia, espessura e do índice de proliferação celular da epiderme;
- Avaliação da espessura da membrana basal;
- Comparação da morfologia geral da pele e histomorfométrica dos anexos tegumentares entre as regiões do corpo dorso-ventralmente;
- Verificação da organização e distribuição das fibras colágenas, fibras elásticas e fibras reticulares na derme;
- Avaliação da distribuição de mucopolissacarídeos ácidos e básicos;
- Descrição do arranjo vascular.

3 REVISÃO DE LITERATURA

A revisão de literatura foi dividida em três abordagens: biologia dos pinípedes, morfologia do sistema tegumentar em mamíferos e parâmetros do sistema tegumentar em pinípedes. Estas informações contribuem na compreensão dos resultados e os relacionam com os aspectos morfofuncionais da espécie.

3.1 BIOLOGIA DOS PINÍPEDES

Os pinípedes representam 25% dos mamíferos marinhos do mundo, estima-se cerca de cinqüenta milhões de indivíduos com ampla distribuição. Os otarídeos não vivem em regiões polares, preferem clima quente, porém, águas frias. Os odobenídeos habitam regiões circumpolares do hemisfério norte e os focídeos possuem a maior variedade de nichos ecológicos entre os pinípedes (BERTA; SUMICH; KOVACS, 2005). Existem cinqüenta espécies de mamíferos marinhos em águas brasileiras, sete são pinípedes: *Arctocephalus australis*, *Otaria flavescens*, *Arctocephalus tropicalis*, *Arctocephalus gazella*, *Mirounga leonina*, *Hydrurga leptonyx, Lobodon carcinophagus* (IBAMA, 2001).

O corpo fusiforme com poucas protuberâncias externas diminui a área corporal contribuindo à vida aquática dos pinípedes. A cauda é curta ou rudimentar e não é utilizada durante o nado (RIDGWAY, 1972). Outra característica que auxilia os pinípedes em meio aquático é a capacidade de oclusão total das narinas. O máximo de profundidade alcançada por *A. australis* em mergulho é de aproximadamente 170 m com duração de 7 minutos (JEFFERSON; LEATHERWOOD; WEBBER, 1993; BERTA; SUMICH; KOVACS, 2005).

Entre as famílias dos pinípedes, o padrão de locomoção é diferenciado: os otarídeos em terra utilizam os quatro membros para caminhar e usam as nadadeiras peitorais para a locomoção aquática; os focídeos possuem nadadeiras peitorais curtas e não se locomovem em terra como os otarídeos, eles se arrastam propulsionando a nadadeira caudal e a utilizam também durante o nado; os odobenídeos em terra têm o mesmo padrão de locomoção dos otarídeos, e na água como dos focídeos (BERTA; SUMICH; KOVACS, 2005).

Os lobos-marinhos no mar nadam na superfície com a cabeça para baixo e com as nadadeiras caudais balançando no ar, quando sentados sobre um substrato rochoso tomam banho de sol erguendo suas nadadeiras peitorais (JEFFERSON; LEATHERWOOD; WEBBER, 1993). Na terra, os otarídeos apóiam seu peso nas nadadeiras peitorais, as quais estendem lateralmente com as mãos dobradas 90º em relação ao pulso (RIDGWAY, 1972).

Comparado aos carnívoros terrestres, os pinípedes possuem algumas características morfológicas diferentes como: forame infraorbital mais largo, o osso maxilar forma a parede lateral e cranial da órbita, há ausência do osso lacrimal e do ducto nasolacrimal, o cérebro possui mais circunvoluções e é mais esférico, o úmero é curto e as tuberosidades são bem desenvolvidas, no membro torácico a primeira falange é mais extensa, e no membro pélvico a primeira e a quinta falanges se destacam. O padrão do crânio é diferente entre as famílias do grupo, e mesmo dentre os gêneros, mas é comum nesses animais a ausência dos seios cranianos (BERTA; SUMICH; KOVACS, 2005).

Comparado aos demais pinípedes, os otarídeos possuem o crânio mais largo e esférico, são bem desenvolvidos o processo supraorbital, a crista sagital, o tentório cerebelar e o osso hióide. Além dessas características, o pavilhão da orelha externa, ausente nos demais pinípedes, os diferencia. O nariz é direcionado rostrodorsalmente a aproximadamente 15 a 20ºC acima do eixo cranial. As nadadeiras dos otarídeos possuem um tecido fibroso na margem do arcabouço ósseo e também nos espaços entre os dígitos e as unhas são reduzidas a pequenos nódulos (HARRISON; KING, 1965; RIDGWAY, 1972). Em geral, a coluna vertebral dos pinípedes possui a seguinte fórmula: C7, T15, L5, S3, C10-12; nos otarídeos, os processos transversos e espinhosos das vértebras cervicais são maiores, por isso, possuem a região do pescoço mais larga do que os outros pinípedes. A elevação do pescoço em otarídeos é um comportamento comum que impõe dominância aos membros da sua colônia (BERTA; SUMICH; KOVACS, 2005).

Garaycochea, Llanos e Jerí (2004) propõem um método para identificação de campo para diferenciar a espécie *A. australis* de outros otarídeos que incidem nas mesmas regiões. Esse método foi fundamentado no reconhecimento do crânio, pelagem (cor e distribuição), do desenvolvimento sexual, da biometria corporal e das diferenças ósseas. As descrições de crânios em pinípedes apontam o tamanho e a forma como um importante parâmetro de dimorfismo sexual. Há algumas estruturas, como o comprimento do côndilo-basal, que ajudam na identificação e diferenciação da espécie. Em um animal adulto de *A. australis,* o

comprimento do côndilo-basal varia entre 151,3 mm a 244 mm (DREHMER; FERIGOLO, 1996, 1997; SCHILLER, 2000; OLIVEIRA; HINGST-ZAHER; MORGANTE, 2005).

A fórmula dental do *A. australis* corresponde a I 3/2, C 1/1 e PC 6/5. Os dentes incisivos e caninos possuem formato diferenciado um do outro. Entretanto, os dentes posteriores denominados de pós-caninos não se diferenciaram dos caninos, por essa razão esses animais são classificados como homodontes. Os dentes pós-caninos possuem forma tricúspide, apesar do tamanho reduzido das cúspides laterais, com pouco ou nenhum espaço entre eles (RIDGWAY, 1972; PINEDO; ROSAS; MARMONTEL, 1992; JEFFERSON; LEATHERWOOD; WEBBER, 1993). Geralmente, a idade em pinípedes é determinada pelo método que avalia as camadas claras e escuras da dentina, correspondentes aos períodos reprodutivos (JONSGARD, 1969). Dierauf (1999) considera melhor a estimação da idade com base em dados referentes sobre o animal.

O sistema reprodutivo dos otarídeos é poligâmico, o que esclarece o pronunciado dimorfismo sexual. Oliveira, Hingst-Zaher e Morgante (2005) verificaram que o tamanho dos crânios de *A. australis* é maior em machos, corroborando com outras características morfológicas. Os machos medem aproximadamente 1,9 m e pesam em torno de 120 a 200 Kg, as fêmeas medem aproximadamente 1,4 m e pesam entre 40 a 50 Kg. O tamanho dos recém-nascidos varia entre 60 a 65 cm e o peso de 3,5 a 5,5 Kg (JEFFERSON; LEATHERWOOD; WEBBER, 1993).

A idade sexual madura para machos e fêmeas de lobos-marinhos é de sete e três anos respectivamente (ANDERSEN, 1969). Machado (2006) verificou em exames imuno-histoquímicos que machos de *A. australis* aos cinco anos de idade estão fisiologicamente viáveis à atividade reprodutiva. Entretanto, apenas machos socialmente maduros, com mais de dez anos de idade conseguem estabelecer um harém, que depois de formado não é abandonado em nenhuma estação do ano, especialmente durante o período reprodutivo (verão), os machos não saem nem mesmo para comer. Há relatos de machos territoriais com até 58 dias em jejum. Os haréns formados possuem uma média de seis fêmeas por macho (VAZ-FERREIRA, 1980; PINEDO; ROSAS; MARMONTEL, 1992; BONNER, 1993).

O macho de *A. australis* apresenta o prepúcio na região ventral do corpo, localizado entre o umbigo e o ânus. Os pinípedes possuem osso peniano, os testículos são intra-abdominais em focídeos e odobenídeos, e nos otarídeos localizados no escroto (BERTA; SUMICH; KOVACS, 2005). As fêmeas de *A. australis* possuem ovários anexados ao peritônio, próximos à parede da cavidade abdominal adjacente aos rins. O tamanho e a forma

dos ovários dependem da idade e do estado reprodutivo da fêmea. As fêmeas copulam assim que alcançam a maturidade sexual. O período de gestação dura aproximadamente um ano, por causa de uma diapausa embrionária de três a quatro meses, comum entre os pinípedes (HARRISON; KING, 1965).

As fêmeas dos otarídeos são monoestrais, geram apenas um filhote, gêmeos são raros, e o parto em terra demora um pouco mais de meia hora. Após o parto, as fêmeas de *A. australis* jejuam por 8 a 10 dias para cuidar do filhote, em seguida, entram em estro. Após seis horas de nascimento, o filhote consegue beber o leite materno que é muito concentrado em gordura. Dessa forma, seu peso dobra no período de 60 a 70 dias, rapidamente ganham gordura subcutânea que os permite uma vida independente na água. O desmame em otarídeos é um processo gradual, ocorre apenas quando o filhote consegue se alimentar sozinho, as fêmeas são integralmente responsáveis pelo cuidado da prole (PONCE DE LEON, 1983; BONNER, 1993; CASSINI, 1999; BERTA; SUMICH; KOVACS, 2005). Quando as mães da espécie *A. australis* saem para alimentar-se, o retorno para a colônia em busca do seu filhote ocorre inicialmente por vocalizações, além da postura com a parte anterior do corpo elevada com a cabeça e o pescoço esticados, por último, o reconhecimento dos filhotes ocorre por olfação (PHILLIPS, 2003).

As causas mais freqüentes da mortalidade dos filhotes de *A. australis* são os traumatismos e os esmagamentos produzidos por lutas tanto entre machos como entre fêmeas, estas são muito agressivas quando ocorre aproximação do seu filhote por outras fêmeas. Outros motivos são buscas no mar por alimento com conseqüente afogamento e falhas na condução das mães com os dentes levando os filhotes em lugares altos (VAZ-FERREIRA, 1980; CASSINI, 2001).

A população estimada de *A. australis* oscila entre 300.000 a 450.000 animais na costa sul-americana (SEAL CONSERVATION SOCIETY, 2008). Essa população tem se mantido estável, mesmo após um longo período de colheita comercial (LIMA; PÁEZ, 1997). No Uruguai, raramente a carne do animal era utilizada, mas buscavam outros subprodutos como farinha, osso peniano, testículos, vibrissas e em particular, a pele (VAZ-FERREIRA, 1980; LIMA; PÁEZ, 1997).

A alimentação dessa espécie inclui variedades de peixes e invertebrados, como cefalópodes, crustáceos e gastrópodes. Há vários conflitos envolvendo pescadores e pinípedes, estes, estragam redes e consomem muitos peixes (JEFFERSON; LEATHERWOOD; WEBBER, 1993; CASSINI, 1999). A limitação da população ocorre mais

por fatores alimentares do que pela competição interespecífica. Os principais predadores de *A. australis* são as orcas, leões-marinhos, cações e em especial, a população humana, representados por comunidades que se sentem prejudicadas com a preservação da espécie e almejam o retorno do comércio de pele. Os pinípedes também possuem alta incidência de doenças pulmonares como a tuberculose (HARRISON; KING, 1965; PALAZZO; BOTH, 1988; BASTIDA et al., 1999).

Outro fator que limita a população dos lobos-marinhos são as mudanças climáticas que aumentam a incidência de fenômenos como o El Niño. Em 1997-1998 esse fenômeno foi o responsável pela diminuição da população de lobos-marinhos na Costa Peruana, que conseqüentemente ficou prejudicada pela perda da variabilidade genética (OLIVEIRA et al., 2006). Em condições normais, a estimativa de vida dos pinípedes é de 25-30 anos para fêmeas e 15-20 anos para machos (LIMA; PÁEZ, 1997; BERTA; SUMICH; KOVACS, 2005).

3.2 MORFOLOGIA DO SISTEMA TEGUMENTAR EM MAMÍFEROS

O sistema tegumentar dos mamíferos é constituído por pele e anexos como: pêlos, glândulas cutâneas e outros componentes queratinizados (BANKS, 1992; JUNQUEIRA; CARNEIRO, 2004).

A pele é o maior órgão do corpo, representa 16% do peso corporal. É constituída por epiderme que possui epitélio pavimentoso estratificado queratinizado, e a derme ou cório constituída por tecido conjuntivo frouxo e denso não-modelado. Na derme há fibras colágenas, elásticas e reticulares entrelaçadas com elementos celulares, fibras musculares lisas e substância fundamental amorfa (BAL, 1996; ZHANG, 2001).

3.2.1 Epiderme

A epiderme de origem ectodérmica é a camada mais superficial da pele, é avascular e é responsável pela renovação celular. Da região mais profunda da epiderme à superficial, os queratinócitos, principais células da epiderme, são organizados em cinco camadas ou estratos:

camada basal apresenta células cúbicas ou colunares baixas; camada espinhosa constituída por células que variam de poliédricas a pavimentosas; camada granulosa formada por células pavimentosas; camada lúcida possui células pavimentosas anucleadas; e a camada córnea formada por células pavimentosas anucleadas queratinizadas (BANKS, 1992; GARTNER; HIATT, 2003).

A camada basal ou germinativa é responsável pela contínua substituição dos queratinócitos. Uma parte dessas células é responsável pela proliferação celular, e outra parte sem atividade mitótica, permanece na base e dá sustentação à epiderme (YOUNG; HEATH, 2001).

A camada espinhosa possui cerca de dez ou mais células estratificadas, estas possuem prolongamentos contidos de fibrilas de citoqueratina (tonofilamentos) que se projetam para fora da célula e quando observados em microscopia óptica conferem uma aparência de espinhos. Os tonofilamentos fazem contato com as células vizinhas por intermédio dos desmossomos. Os dois elementos proporcionam à epiderme estabilidade contra pressões mecânicas. Os queratinócitos mais basais dessa camada também são mitoticamente ativos. Juntas, a camada basal e a espinhosa são freqüentemente denominadas como camada de Malpighi (GARTNER; HIATT, 2003; KIERSZEMBAUM, 2004; JUNQUEIRA, 2005).

A camada granulosa é constituída por três a cinco camadas de queratinócitos com o citoplasma repleto de grânulos basófilos densos destituídos de membrana, denominados de querato-hialina. Esses grânulos contêm pró-filagrina, uma proteína estrutural precursora da filagrina, possivelmente envolvida no processo de queratinização e na função de barreira impermeável da epiderme. Grânulos de querato-hialina são ricos em histidina e enxofre, e estão associados aos feixes de citoqueratina. Esses grânulos representam os componentes essenciais dessa camada (YOUNG; HEATH, 2001; EURELL; FRAPPIER, 2006).

As células da camada granulosa também possuem grânulos revestidos por membrana, denominados corpos lamelares. Os grânulos são constituídos por lipídios (ceramidas, colesterol, gorduras ácidas e pequenas somas de éster de colesterol) e enzimas hidrolíticas (fosfatases ácidas, proteases, lipases e glicosídeos). Essas substâncias são liberadas dos corpos lamelares por exocitose no espaço extracelular, entre a camada granulosa e a córnea, cobrindo a membrana celular das células córneas formando lâminas lipídicas (GARTNER; HIATT, 2003).

A camada lúcida não é visível em todas as regiões corporais, é possível encontrá-la nas áreas sem pêlos como a superfície palmar e plantar. É uma camada translúcida, forma

uma linha delgada homogênea localizada entre a camada granulosa e a córnea. As células dessa camada não possuem núcleo, são compactadas e destituídas de organelas citoplasmáticas. Parte da querato-hialina, grânulo presente no citoplasma, se converte em eleidina, uma proteína que permite o deslizamento da camada córnea sobre a camada lúcida. O citoplasma dessas células tem uma aparência espessa, em virtude da deposição de uma proteína não-queratinizada, denominada involucrina, a qual contribui com o aspecto elétron-denso dessa camada (YOUNG; HEATH, 2001; GARTNER; HIATT, 2003; EURELL; FRAPPIER, 2006).

A camada córnea possui queratinócitos com citoplasma plano repleto de queratina e preenchido por uma matriz elétron-densa, assim como a camada lúcida. As células mais internas da camada córnea (células córneas) continuam conectadas por desmossomos, e as células mais superficiais (células escamosas) perdem os desmossomos e se desprendem da pele (YOUNG; HEATH, 2001). A perda de células córneas está diretamente ligada ao estímulo da atividade mitótica da epiderme, embora haja outros fatores que contribuam nesse estímulo (MONTAGNA, 1962). Além da queratina, as células córneas possuem uma cobertura lipídica importante contra a desidratação da pele e entrada de microorganismos. (BAL, 1996; EURELL; FRAPPIER, 2006).

As células predominantes da epiderme são os queratinócitos, mas, há outros tipos celulares como os melanócitos que secretam pigmentos, células de Merkel que são células neuro-sensoriais e células de Langerhans que fazem parte do sistema imunológico (MCGRATH; EADY; POPE, 1992; JUNQUEIRA; CARNEIRO, 2004).

Os melanócitos são localizados na camada da epiderme. É a segunda maior população de células na epiderme. O pigmento melanina é sintetizado dentro dos melanossomas, grânulos ovais limitados por membrana, são localizados no citoplasma dos melanócitos e são transportados para a região supranuclear. Nos melanossomas ocorre a conversão química do aminoácido tirosina, o qual a enzima tirosinase converte em melanina por meio de uma série de reações: tirosina→dopa→dopaquinona→melanina. A enzima tirosinase é ativada pela luz ultravioleta (GARTNER; HIATT, 2003; ACKERMAN et al., 2005).

A melanina pertence ao grupo de macromoléculas pigmentadas, além da epiderme, está presente nos pêlos dos mamíferos e nos órgãos que recebem luz. Os melanócitos geralmente são mais concentrados na epiderme espessa (BILLINGHAM; SILVERS, 1960). Sua principal função é a fotoproteção celular. A pele dos mamíferos marinhos geralmente é muito pigmentada (HARRISON; KING, 1965).

3.2.2 Junção Dermo-epidérmica

A junção dermo-epidérmica provê suporte mecânico à epiderme e age como uma barreira parcial durante a troca de células e moléculas grandes (MCGRATH; EADY; POPE, 1992). Essa junção é realizada por projeções na pele, as papilas epidérmicas que penetram na derme e as papilas dérmicas que invadem a epiderme (EURELL; FRAPPIER, 2006).

As diferenças na arquitetura das papilas entre as regiões da pele estão relacionadas ao arranjo dos pêlos e glândulas sudoríparas. Essas papilas tendem a irradiar em direção aos ductos das glândulas sudoríparas e folículos pilosos em um padrão de rosetas e também podem permanecer arranjadas concentricamente ao redor dessas estruturas. A pele glabra possui maior definição dessas papilas (MONTAGNA, 1962).

Outra estrutura responsável na junção dermo-epidérmica é a membrana basal. Essa membrana é formada por dois componentes: a lâmina basal que corresponde a uma camada de matriz extracelular em contato direto com a célula epitelial; e a lâmina reticular que dá suporte à lâmina basal e é contínua com o tecido conjuntivo. A membrana basal inclui macromoléculas como: colágeno tipo IV, laminina, entactina (nidogênio) e sulfato de heparina (perlecano). Pode ocorrer variação na sua espessura em regiões diferentes do corpo e entre as espécies (HAM; CORMACK, 1983; MCGRATH; EADY; POPE, 1992; ACKERMAN et al., 2005).

A membrana basal realiza funções importantes como manter a epiderme em estado produtivo de diferenciação, estabilizar a arquitetura celular epitelial e facilitar o movimento de nutrientes, oxigênio e células úteis da derme para a epiderme (BAL, 1996).

3.2.3 Derme e Constituintes

A derme é formada por células mesenquimais, possui vascularização e subdivide-se em derme papilar e reticular. A derme papilar é superficial e delgada, constituída por tecido conjuntivo frouxo. A derme reticular é mais profunda e extensa, constituída por tecido conjuntivo denso não-modelado. As duas camadas da derme são fundidas um tanto imperceptivelmente uma dentro da outra (YOUNG; HEATH, 2001; GARTNER; HIATT, 2003).

A derme é constituída por fibras colágenas, fibras elásticas, fibras reticulares, vênulas, arteríolas, alças capilares, vasos linfáticos e terminações nervosas sensoriais. Estruturas de origem epidérmica encontram-se também na derme, tais como, pêlos e glândulas cutâneas (JUNQUEIRA, 2005).

Sob a derme há uma camada gordurosa, a hipoderme ou subcutâneo formado por tecido conjuntivo frouxo, geralmente preenchido por quantidades variáveis de tecido adiposo. Essa camada não é considerada como parte da pele (MCGRATH; EADY; POPE, 1992; ZHANG, 2001).

3.2.3.1 Pêlos

Os pêlos são estruturas queratinizadas desenvolvidos mediante uma invaginação da epiderme, o folículo piloso. Este é envolvido por tecido conjuntivo fibroso e uma membrana basal espessa denominada membrana vítrea, esta separa a derme do epitélio do folículo piloso. A porção terminal expandida do folículo piloso é a raiz do pêlo que possui uma endentação, cuja concavidade está adaptada à forma da papila dérmica que a ocupa. Juntas, a raiz do pêlo e a papila dérmica formam o bulbo do pêlo. As células que compõem a raiz do pêlo são denominadas matriz, que é homóloga à camada basal da epiderme, portanto, a proliferação celular responsável pelo crescimento do pêlo ocorre nessas células (GARTNER; HIATT, 2003; EURELL; FRAPPIER, 2006).

O pêlo possui três fases: crescimento ou anagênica; involução ou catagênica e repouso ou telogênica. O crescimento do pêlo é descontínuo, intercalando ciclos de repouso e crescimento, variável entre as regiões corporais (BANKS, 1992; JUNQUEIRA; CARNEIRO, 2004; EURELL; FRAPPIER, 2006). Os folículos pilosos na fase anagênica também podem ser denominados como folículos ativos; nas outras fases, os folículos são denominados como quiescentes. A primeira pelagem dos mamíferos é denominada como lanugo, a qual é perdida no útero durante o período gestacional. Em alguns animais, a troca dos pêlos ocorre sazonalmente e em outros, a troca é gradual (ROOK; WALTON, 1965; BAL, 1996).

As camadas externas do epitélio do folículo piloso formam a bainha radicular externa, composta por uma única camada de células no bulbo (região germinativa) e por várias camadas de células na haste do pêlo (próximas à superfície da pele). A bainha radicular

interna é constituída por três camadas que possuem queratina mole, da camada mais externa a interna são denominadas como: camada de Henle, camada de Huxley e cutícula radicular interna. Nessa última camada, as células se sobrepõem como escamas, cuja extremidade livre projeta-se em direção a base do folículo piloso (GARTNER; HIATT, 2003).

A haste do pêlo é ainda formada por três regiões constituídas de queratina dura: cutícula, córtex e a medula. A cutícula, camada mais externa do pêlo, é similar à camada córnea da epiderme. Nos animais, essa estrutura pode ser do tipo coronal, espinhosa ou sobreposta. A margem livre das células da cutícula pode ser simples, dentada ou serrilhada. De acordo com o seu tamanho e forma, essa estrutura pode ser subdividida em alongada, pontiaguda, oval e achatada. O córtex geralmente é a camada mais espessa do pêlo, à medida que suas células se distanciam do bulbo queratinizam-se e formam grânulos de trico-hialina, cuja função é similar ao da querato-hialina da epiderme. Em pêlos pigmentados, grânulos de melanina são alinhados longitudinalmente nas células do córtex. Entre as células do córtex, é encontrado variável número cavidades, os quais na porção ativa da raiz do pêlo estão preenchidos com fluídos. Essas cavidades são largas na base do pêlo e desaparecem na extremidade. No centro do pêlo, há geralmente uma medula, a qual pode ser contínua, descontínua ou fragmentada. Em pêlos mais finos, essa estrutura é comumente ausente. As células da medula mais distantes do bulbo piloso perdem o núcleo, queratinizam e tornam-se vacuolizadas. Grandes espaços com ar intra e intercelular na medula determinam uma grande extensão de brilho e tonalidade da cor do pêlo por influenciar a reflexão da luz. Em alguns mamíferos, a medula forma uma parte pequena do pêlo, mas em outros, o folículo piloso é composto por uma grande medula e uma delgada camada de córtex (MONTAGNA, 1962; YOUNG; HEATH, 2001).

Os pêlos podem ser de três tipos: pêlos de guarda ou principais; intermediários e subpêlos ou secundários. Desses tipos, apenas o pêlo de guarda apresenta medula. Os animais podem apresentar o pêlo em grupo ou não, isto é, a espécie pode apresentar apenas o pêlo de guarda ou este associado aos outros tipos. O pêlo pode emergir em grupo de um único canal piloso ou separadamente (ROOK; WALTON, 1965; YOUNG; HEATH, 2001). Os pêlos mostram também variações na forma e no diâmetro. A maioria dos pêlos é oval ou cilíndrica, mas outros podem ter forma achatada (MONTAGNA, 1962).

A unidade do pêlo é geralmente formada por um pêlo de guarda associado ao músculo eretor de pêlo constituído por musculatura lisa, glândulas sebáceas e uma glândula sudorípara apócrina na derme profunda (YOUNG; HEATH, 2001). Durante sua contração, o músculo

eretor eleva o pêlo, permitindo o movimento de ar e maior perda de calor. O movimento do pêlo também serve para pressionar a saída do sebo das glândulas sebáceas. Além de liberar calor, os pêlos também tendem a reter uma camada de ar, a qual isola o corpo reduzindo a troca de calor com o ambiente. A capacidade de retenção de ar é maior nos animais que possuem os pêlos agrupados (YOUNG, 1975).

3.2.3.2 Glândulas Sebáceas

Glândulas sebáceas são alveolares e geralmente vários alvéolos desembocam em um ducto curto, o qual consiste de um epitélio pavimentoso estratificado. A secreção dessa glândula, o sebo, é uma mistura complexa de lipídios e fragmentos celulares. Os lipídios consistem de triglicerídeos, ácidos graxos livres, colesterol e seus ésteres. A natureza química do sebo possivelmente difere entre as espécies. Provavelmente, as únicas substâncias que ocorrem constantemente nessa secreção são o colesterol e ácidos graxos livres (MONTAGNA, 1962).

A secreção das glândulas sebáceas é do tipo holócrina, isto é, todo o conteúdo celular é perdido. O sebo esvazia-se dentro do folículo piloso ou na superfície da pele quando não há associação com esses. Com exceção da região palmar e plantar em humanos, as glândulas sebáceas são encontradas por todo o corpo. O tamanho das glândulas sebáceas freqüentemente varia inversamente com o tamanho do folículo piloso que estão associadas. As maiores glândulas são encontradas onde o número de folículos pilosos é pouco ou ausente (MONTAGNA, 1962; YOUNG; HEATH, 2001; JUNQUEIRA; CARNEIRO, 2004).

As glândulas sebáceas, por causa de sua secreção, podem agir como um agente bactericida, auxiliar na flexibilidade e brilho do pêlo, atuar como precursora da vitamina D e prevenir a evaporação exagerada da camada córnea quando a temperatura está baixa, impedindo que o torne muito rachado (YOUNG, 1975; HAM; CORMACK, 1983).

3.2.3.3 Glândulas Sudoríparas Apócrinas

As glândulas sudoríparas apócrinas são tubulares simples enoveladas, possuem um lúmen mais largo do que as glândulas merócrinas. Entretanto, as glândulas apócrinas também podem apresentar túbulos não dilatados. O ducto excretor é formado por células cúbicas estratificadas e as células secretoras são cúbicas simples, e geralmente estão cercadas por células mioepiteliais. As glândulas apócrinas estão localizadas nas áreas profundas da derme reticular, e sua secreção é eliminada nos ductos dos folículos pilosos, geralmente acima da entrada dos ductos das glândulas sebáceas. Eventualmente, duas glândulas podem abrir-se dentro de um único canal piloso e alguns ductos podem abrir-se diretamente na superfície da pele. A unidade glandular é cercada por tecido conjuntivo frouxo, e há um bom suprimento sanguíneo, entretanto, nervos não são vistos próximos à membrana basal dessas células. Não é comum ocorrer divisão celular em células apócrinas maduras, mas quando há uma célula em divisão, geralmente há outras no mesmo túbulo. Uma característica distintiva das glândulas apócrinas é a presença de ferro nas células. Mas, há diferença no conteúdo de ferro entre túbulos separados da mesma unidade glandular (MONTAGNA, 1962; YOUNG; HEATH, 2001).

Nos humanos, glândulas apócrinas são encontradas nas axilas, no monte púbico e na área circum-anal; nos demais mamíferos são localizadas na superfície corporal. A secreção dessa glândula é um suor viscoso e inodoro, que adquire odor após metabolização das bactérias residentes na pele. Não há secreção contínua, ocorre um longo período de latência entre ciclos ativos. A função das glândulas apócrinas provavelmente refere-se à atração sexual e também no reconhecimento da presença de outros animais (HAM; CORMACK, 1983; YOUNG; HEATH, 2001; EURELL; FRAPPIER, 2006).

3.2.3.4 Glândulas Sudoríparas Merócrinas

Glândulas merócrinas ou também conhecidas como écrinas são numerosas e mais desenvolvidas em primatas superiores. Outros mamíferos geralmente possuem poucas glândulas que são restritas ao coxim plantar dos carnívoros, à ranilha de ungulados, ao carpo

do porco e à região nasolabial dos ruminantes e dos suínos (ROOK; WALTON, 1965; BANKS, 1992).

As glândulas merócrinas são tubulares simples enoveladas localizadas na parte profunda da derme reticular. O ducto excretor apresenta células cúbicas estratificadas e a unidade secretora possui uma camada simples de células que pode ser cúbica ou colunar baixa, cercada por células mioepiteliais. A unidade secretora é constituída por células escuras e claras. As células escuras secretam glicoproteínas e as células claras liberam a maior parte da água e dos eletrólitos. O produto de secreção dessa glândula, o suor, é liberado diretamente na superfície da pele por meio do poro sudoríparo; a secreção pode ser mucosa ou serosa (GARTNER; HIATT, 2003; KIERSZEMBAUM, 2004).

As células secretoras são friáveis e sob fixação se tornam distorcidas e unidas uma sobre a outra. Eventualmente, as células secretoras têm um citoplasma claro preenchido por vacúolos uniformemente espaçados, e lembram células sebáceas, entretanto, os vacúolos não possuem glicogênio e nem lipídios (MONTAGNA, 1962; HAM; CORMACK, 1983).

3.2.4 Fibras Colágenas

Há vários tipos de colágeno no corpo, entretanto, o principal constituinte da derme é o colágeno tipo I. O colágeno é uma macromolécula da matriz extracelular constituído por três cadeias de polipeptídios que se entrelaçam, caracterizando uma conformação em tripla hélice. A unidade monomérica do colágeno é denominada tropocolágeno, essas unidades se polimerizam e formam fibrilas, estas se agregam e constituem as fibras. O colágeno é reconhecido por ter o aminoácido glicina repetido a cada terceira posição da seqüência e também pela presença dos aminoácidos hidroxiprolina e hidroxilisina (RICH; CRICK, 1955; REST; GARRONE, 1991; ALBERTS et al., 2006).

Na derme reticular, as fibras colágenas se organizam em feixes grossos, geralmente em posição paralela à superfície. Além dos feixes grossos, há outro tipo de fibra tipo I mais fina e que forma uma rede. Essa rede fibrilar possivelmente auxilia a manter o arranjo dos feixes mais grossos. Essa fibra pode ser formada tanto por uma única ou como por várias fibrilas. O colágeno tem por principal função a resistência à tensão e integridade estrutural a diversos órgãos e tecidos (BROWN; TIMP, 1995; USHIKI, 2002).

3.2.5 Fibras Elásticas

Assim como o colágeno, a elastina é uma macromolécula da matriz extracelular. O precursor da elastina é uma molécula denominada tropoelastina. As fibras elásticas são constituídas tanto de componentes fibrilar como de amorfo. Essas fibras consistem de um revestimento de microfibrilas ricas em fibrilina, estas formam o arcabouço necessário para a deposição de elastina. Há três tipos de fibras do grupo das elásticas: oxitalânicas, elaunínicas e elásticas, cada uma com propriedades químicas próprias (GREENLEE JR.; ROSS; HARTMAN, 1966; KIELTY; SHERRATT; SHUTTLEWORTH, 2002; USHIKI, 2002).

Fibras elásticas na derme reticular são espessas e arranjadas horizontalmente formando bandas achatadas entrelaçadas com fibras colágenas, e são as responsáveis pela elasticidade da pele. Na derme papilar são observadas fibras elaunínicas, fibras mais delgadas e de arranjo perpendicular que se fundem com as fibras oxitalânicas de aspecto exclusivamente microfibrilar, cuja função é dar suporte à junção dermo-epidérmica (MONTAGNA, 1962; KIELTY; SHERRATT; SHUTTLEWORTH, 2002).

3.2.6 Fibras Reticulares

A constituição predominante das fibras reticulares é o colágeno do tipo III. Essa fibra forma uma rede em alguns órgãos, por isso recebeu essa denominação (do latim *rete* – rede), são também conhecidas como argirófilas pela afinidade por sais de prata. Essas fibras também são PAS-positivas por seu alto conteúdo de carboidratos (USHIKI, 2002).

As fibras reticulares são numerosas ao redor das glândulas sudoríparas e na bainha do tecido conjuntivo dos folículos pilosos, as quais parecem penetrar na membrana vítrea. A maior predominância dessas fibras na derme papilar é ao redor dos anexos cutâneos, e na derme reticular é cercando os vasos sanguíneos. Fibras reticulares também são localizadas próximas à membrana basal e formam uma unidade estrutural que dá suporte aos componentes celulares. Além dessa função, essas fibras auxiliam na manutenção das estruturas dérmicas (MONTAGNA, 1962; USHIKI, 2002).

3.2.7 Mucopolissacarídeos

Os polissacarídeos são macromoléculas formadas pela união de muitos monossacarídeos. Essas substâncias podem estar livres ou associadas com proteínas ou lipídios, e podem ser mostradas pelo método histoquímico ácido periódico-Schiff, denominado PAS (GARTNER; HIATT, 2003; JUNQUEIRA; CARNEIRO, 2004). Numerosos elementos, especialmente nos tecidos epiteliais e conjuntivos, reagem ao método do PAS. Os componentes reativos são glicogênio, mucinas epiteliais, aparelho de Golgi, glicocálice, membranas basais e complexos de proteínas que ocorrem na substância fundamental amorfa. Para isolar o glicogênio usa-se a α-amilase (presente na saliva) ou a diastase como controle positivo (PADYKULA, 1981).

Dentre os polissacarídeos, o glicogênio é o meio de armazenamento mais importante na célula animal, podem ocorrer intracelularmente como grandes agregados ou grânulos. Na epiderme dos mamíferos há pouca quantidade de glicogênio, em humanos, é restrito em poucas regiões de pele, como o escroto e couro cabeludo. Quando encontrado na epiderme, o glicogênio fica sobre a camada espinhosa, com raras exceções nas células da camada basal. Na epiderme podem ocorrer substâncias PAS-positivas, que não contêm glicogênio, e que não são hidrolisadas por saliva ou diastase. As células epidermais ao redor do canal pilosebáceo e ao redor das glândulas sudoríparas geralmente contêm muito glicogênio (SHELLEY; ARTHUR, 1958; MONTAGNA, 1962). Os folículos pilosos ativos são muito ricos em glicogênio, em especial na bainha do tecido conjuntivo. A camada interna da membrana vítrea é PAS-reativa, mas, diastase-resistente. A bainha radicular externa é carregada com glicogênio; entretanto, nenhuma das células da bainha radicular interna parece ter glicogênio. As células da cutícula e do córtex, apenas na região acima do bulbo são ricas em glicogênio. A papila dérmica do pêlo contém uma positividade ao PAS, porém, são substâncias saliva-resistente. Com exceção dos humanos e primatas superiores estudados, as glândulas sebáceas de todos os outros mamíferos, praticamente não contêm glicogênio. Em humanos, quase todas as células no ducto excretor, todas as células periféricas e as células sebáceas indiferenciadas no ácino glandular são ricas em glicogênio. Nas células em transformação sebácea, o glicogênio diminui ao mesmo tempo em que a taxa de lipídios aumenta. As glândulas merócrinas contêm glicogênio na unidade secretora, em maior quantidade nas células claras do que nas células escuras. A distribuição de glicogênio nas células de qualquer um dos

túbulos das glândulas sudoríparas é desigual, há células que não apresentam glicogênio. O epitélio do ducto geralmente possui glicogênio, concentrado em sua maioria nas células basais (MONTAGNA, 1962).

Os mucopolissacarídeos ácidos são conhecidos também como glicosaminoglicanas. Os mucopolissacarídeos ácidos possuem longas cadeias de polissacarídeos, carregados negativamente (aniônicos) e são formados por unidades repetidas de dissacarídeos, comumente compostas de ácido urônico e de uma hexosamina. Essas substâncias têm capacidade de se ligar a grandes quantidades de água. Podem ser visualizados pelo método histoquímico Azul de Alcian com o uso de diferentes pHs. Os mucopolissacarídeos podem ser divididos em não-sulfatados: ácido hialurônico, sialomucinas (Pas-positivo) e ácido condroitim; e em sulfatados: condroitim sulfatado, queratam sulfatado, heparam sulfatado e mucoitim sulfatado (GARTNER; HIATT, 2003; JUNQUEIRA; CARNEIRO, 2004).

Na pele de humanos, os principais constituintes dos mucopolissacarídeos ácidos são o ácido hialurônico e o crondoitino sulfatado B. O ácido hialurônico está na constituição de mais de 50% da pele do corpo. Mucopolissacarídeos ácidos foram observados na pele humana nas regiões da substância fundamental da derme, na papila dérmica dos folículos pilosos ativos, no tecido conjuntivo ao redor da parte inferior do bulbo e nas células da bainha radicular externa na base do bulbo; nas células do bulbo, as quais se alinham na cavidade da papila dérmica do pêlo, mas, nestas, a marcação foi parcialmente mascarada em virtude da alta basofilia, mucopolissacarídeos ácidos também podem ocorrer no nível das glândulas sebáceas cercando essas estruturas (LOEWI, 1961; MONTAGNA, 1962; PEARCE; GRIMMER, 1972).

A função lubrificante da mucina tem sido mostrada especialmente no aumento da adesão celular. Essas substâncias fazem parte da constituição da substância fundamental do tecido conjuntivo, e regulam grande parte da distribuição de água nos tecidos. Os mucopolissacarídeos podem formar um gel de viscosidade que pode tornar um obstáculo para os fenômenos vitais de difusão e intercâmbio celular. O muco, uma substância hidrofílica, tem papel importante no tegumento relacionado à lubrificação e manutenção da hidratação e umidade. Essa substância ajuda a prevenir o excesso da perda de água na superfície da pele (LILLYWHITE, 2006).

Um estudo de polissacarídeos na pele de porco doméstico demonstrou que o complexo de carboidratos encontrados parece ser de glicoproteínas ácidas e neutras, contendo uma pequena quantidade de resíduos de ácido siálico. A quantidade desse material foi um tanto

menor na pele com pêlos do que na pele do nariz do porco, a qual comparativamente tinha uma quantidade menor de pêlo. Os resultados obtidos com a digestão da α-amilase exibiram pequenas quantidades de glicogênio na epiderme, as quais estavam localizadas na camada espinhosa e granulosa. As diferentes partes dos folículos pilosos do porco parecem conter glicoproteínas ácidas e neutras. A camada epitelial da bainha e a matriz do folículo continham pequenas quantias de glicoproteínas ácidas e neutras. A reação positiva ao Azul de Alcian ocorreu nas fibras do tecido conjuntivo dentro da papila dérmica do pêlo. Na pele com pêlos, as glândulas sebáceas reagiram fracamente à marcação de glicoproteínas ácidas e neutras. A marcação do PAS após digestão da α-amilase revelou somente uma quantidade baixa de glicogênio em diferentes partes da glândula sebácea. O citoplasma e o lúmen das células secretoras das glândulas apócrinas mostraram mais glicoproteínas neutras do que ácidas. O muco das glândulas merócrinas do nariz do porco consistem largamente de complexos neutros de carboidratos (TSUKISE; MEYER, 1983).

Na pele da região nasolabial de cabra, os ácinos secretores das glândulas apócrinas e merócrinas foram PAS-positivos, considerando que a derme e a hipoderme mostraram moderada reação. Ambas, a epiderme e as glândulas sebáceas exibiram uma intensidade relativamente fraca. A digestão por α-amilase não alterou o resultado positivo das glândulas sebáceas. O Azul de Alcian pH 2,5 resultou em uma fraca positividade nos ácinos das glândulas merócrinas e uma reação negativa nos ductos excretores. Ao contrário, do que ocorreu com as glândulas apócrinas que marcaram intensamente (TSUKISE; FUJIMORI; YAMADA, 1988).

3.2.8 Vascularização

A pele possui o plexo subpapilar localizado abaixo das papilas dérmicas e o plexo cutâneo, que é mais profundo, e fica na junção entre a hipoderme e a derme. A derme papilar apresenta um suprimento sanguíneo maior do que a derme reticular, nessa camada, os vasos são numerosos apenas quando associados aos anexos cutâneos. As arteríolas do plexo subpapilar dirigem-se em direção à epiderme e originam capilares que adentram as papilas dérmicas sob a forma de alças. Vasos linfáticos ocorrem na forma de plexos correspondentes

aos vasos sanguíneos (MONTAGNA, 1962; HAM; CORMACK, 1983; JUNQUEIRA; CARNEIRO, 2004).

O sistema vascular cutâneo também possui estruturas denominadas anastomoses arteriovenosas (AVAs) que são comunicações pré-capilares entre as artérias e veias que fazem parte da circulação periférica (YOUNG; HEATH, 2001). A função vascular cutânea, não se refere apenas ao transporte de nutrientes, mas também, na absorção de substâncias que atravessaram a barreira epidérmica e na termorregulação (HAM; CORMACK, 1983). A ação das glândulas sudoríparas pode aumentar o fluxo sanguíneo por meio da estimulação de um vasodilatador, permitindo maior perda de calor na pele. Reciprocamente, em condições de frio um grupo de AVAs ficam abertas, permitindo aumento do fluxo sanguíneo, conseqüentemente ocorre retenção de calor (YOUNG, 1975).

3.3 PARÂMETROS DO SISTEMA TEGUMENTAR EM PINÍPEDES

Neste capítulo é abordada a literatura sobre o sistema tegumentar em pinípedes.

3.3.1 Epiderme

O padrão da epiderme em pinípedes mostrou-se similar aos demais mamíferos terrestres. Na camada basal, o formato das células é geralmente cúbico ou colunar baixo. A camada espinhosa é constituída geralmente por dez células poliédricas que se tornam mais espessas em direção à superfície. Em *P. vitulina*, a camada espinhosa passa imperceptivelmente dentro da camada córnea, a linha de divisão entre essas camadas não é distinguível quando a camada granulosa não está presente (MONTAGNA; HARRISON, 1957; SOKOLOV, 1960). Foi relatada em duas espécies de focídeos a presença da camada granulosa apenas no ciclo anual da troca de pêlos, quando a maior parte da epiderme também é renovada. Durante a fase quiescente do pêlo, não é comum a visualização dessa camada. Aparentemente, a ausência da camada granulosa conduz à epiderme a cessação de sua queratinização (paraqueratose), fenômeno tipicamente mencionado em focídeos. Em

otarídeos, foi observado que a camada granulosa é bem desenvolvida em regiões densamente cobertas por pêlos, mas é ausente, nas áreas esparsas ou destituídas destes, como a região distal das nadadeiras. A camada lúcida não foi observada nem mesmo durante o ciclo anual de troca. A camada córnea é espessa e compacta (MONTAGNA; HARRISON, 1957; LING, 1974).

A epiderme em pinípedes forma uma lâmina ondulada de variável espessura, uma característica aparentemente relacionada com o volume de pêlos e com a idade. Em *C. ursinus* quanto mais idoso, mais espessa era a epiderme, em particular, a camada córnea (SOKOLOV, 1960; LING, 1974). Há diferenças significativas entre as áreas com pêlos e áreas nuas na espessura das camadas da pele do *A. pussillus pussillus* (ROTHERHAM et al., 2005).

Mitose na epiderme de focídeos foi raramente observada, já que estes apresentam um ciclo sazonal de renovação da pele. Nesses animais, a epiderme age como uma lâmina queratinizada contínua, persistente até o próximo ciclo de renovação epitelial. Muitos lipídios estão presentes entre essas lâminas, os quais parecem funcionar como uma barreira impermeabilizante. Em otarídeos, não há relatos sobre proliferação celular, e lipídios não são tão abundantes na epiderme, embora presente na derme (MONTAGNA; HARRISON, 1957; LING, 1974).

Segundo Montagna e Harrison (1957) todas as células da epiderme de *P. vitulina* contêm melanina. A pigmentação parece diminuir gradualmente na parte superior da camada espinhosa, em razão das células epidermais aumentarem o volume durante a ascendência à camada córnea, diluindo assim, a concentração do pigmento. Entretanto, o achatamento das células córneas reduz seu volume e a melanina torna-se mais concentrada nessas células.

Comparada aos focídeos, há uma menor quantidade de melanina na epiderme dos otarídeos. A concentração maior desse pigmento foi observada na região das nadadeiras dos otarídeos, diferentemente dos focídeos, os quais apresentam uma distribuição uniforme por todo o corpo. A alta concentração de melanina em focídeos é compensada pela densa cobertura de pêlos nos otarídeos (SOKOLOV, 1960; LING, 1974; BERTA; SUMICH; KOVACS, 2005).

3.3.2 Derme e Constituintes

A derme dos pinípedes é constituída por uma delgada derme papilar e uma espessa derme reticular. Composta por alternadas faixas de tecido conjuntivo frouxo, denso e adiposo. A região mais profunda da derme possui folículos pilosos cercados por tecido conjuntivo frouxo e lipídios. Uma musculatura cutânea foi relatada em *M. leonina e P. vitulina*, em outros pinípedes não há casos citados (MONTAGNA; HARRISON, 1957; LING, 1974). Em *P. vitulina*, a derme papilar contém escassas e delicadas fibras colágenas e reticulares. A derme reticular superficialmente apresentou fibras colágenas grossas. Entretanto, a derme reticular profunda mostrou uma camada espessa de fibra muscular lisa misturada às fibras colágenas com arranjo oblíquo intercalado com uma orientação transversal (MONTAGNA; HARRISON, 1957). Há uma tendência em pinípedes apresentar a pele mais espessa ventralmente do que dorsalmente e mais delgada lateralmente. Essas variações na espessura se devem à derme, que corresponde de 20 a 98% da pele (LING, 1974).

Em *P. Vitulina, E. jubatus* e *O. rosmarus* feixes de fibras colágenas passam em vários ângulos em relação à superfície da pele, formando uma rede densa. Na derme papilar, muitos feixes de fibras colágenas passavam perpendicularmente à bainha do pêlo. Em lobos-marinhos, os feixes de fibras colágenas permanecem geralmente paralelos à superfície da pele. Na derme reticular, as fibras colágenas aumentam em espessura com a profundidade (SOKOLOV, 1960; LING, 1974).

Segundo Sokolov (1960) fibras elásticas são numerosas em todos os pinípedes, exceto nas morsas. A derme papilar dos pinípedes apresentou muitos feixes de fibras colágenas delgadas, fibras elásticas em uma orientação vertical em direção à superfície da pele, e vasos sanguíneos próximos ao ponto mais alto da papila dérmica. Em lobos-marinhos, o número de fibras elásticas diminuiu com a idade mais avançada do animal, exceto em machos acima de seis anos de idade, no qual, as fibras mostraram uma diminuição definida. Fibras elásticas espessas são mais numerosas na derme profunda, geralmente formando plexos próximos ao tecido subcutâneo.

Em *P. vitulina*, fibras elásticas na derme papilar não foram visualizadas. Foram descritas poucas fibras na derme reticular superficial, ao passo que na derme reticular profunda o número de fibras elásticas foi comparativamente maior (MONTAGNA; HARRISON, 1957).

3.3.2.1 Pêlos

A pele dos pinípedes pode apresentar os três tipos de pêlos: os pêlos de guarda, intermediários e subpêlos. Os pêlos crescem em grupo, cada um consistindo de um pêlo de guarda com um variável número de subpêlos. Os pêlos do grupo crescem de folículos separados, mas emergem para a superfície por um único canal piloso. Os subpêlos prendem pequenas bolhas de ar, que provavelmente ajudam na manutenção da pele seca, ao passo que o pêlo de guarda protege o corpo da abrasão. Os pêlos dos focídeos e odobenídeos não possuem medula, somente em otarídeos essa estrutura foi relatada. O músculo eretor de pêlos é ausente em pinípedes (SOKOLOV, 1960; HARRISON; KING, 1965). Entretanto, Ridgway (1972) citou que existem pinípedes que apresentaram esse músculo associado ao folículo piloso.

Os pêlos de guarda são pontudos e um tanto grossos. Esses pêlos curvam-se levemente em direção caudal, portanto, permanecem planos quando úmidos, para formar uma capa protetora para os delgados e curtos subpêlos. Somente quando está seco, o pêlo de guarda fica ereto e suas pontas tendem a curvar-se cranialmente. Com exceção dos lobos-marinhos, todos os pinípedes possuem poucos subpêlos, uma média de 1 a 7 % por grupo de folículo (LING, 1974).

Em *A. gazella*, os pêlos dorsais são mais compridos e abundantes do que na região ventral do corpo. Os pêlos que alcançam maior desenvolvimento ocorrem em machos adultos, os quais, duas camadas de pêlos de guarda podem ser distinguidas e somadas aos subpêlos. A camada superior de pêlos de guarda é comum em ambos os sexos de todas as idades em adultos; a camada inferior, mais recurvada é mais abundante em machos e extremamente escassa em fêmeas. Os pêlos em machos adultos são mais densos nos ombros e na região torácica (BONNER, 1993).

Foi observado que há um colar epidermal na forma de uma intumescência na bainha radicular externa, na área inferior ao canal piloso, provavelmente sua função é prevenir a entrada de água. Essa intumescência parece ser uma característica dos folículos pilosos de todos os pinípedes, porém, mais desenvolvida nos focídeos do que nos otarídeos (LING, 1974).

Scheffer (1964) analisou o padrão de pêlos de vinte gêneros de pinípedes, e observou que o pêlo pode variar na morfologia e tamanho em relação à espécie, a idade e sexo do

animal, entretanto, a temperatura da água que a espécie vive não é um fator de variação. Em otarídeos, a distribuição e arranjo dos pêlos mostraram-se mais regular do que nas outras famílias de pinípedes.

A maioria dos pinípedes troca o pêlo e a renovam a maior parte da epiderme anualmente. Em fêmeas, o período entre troca de pêlo e reprodução é de aproximadamente um mês; em machos, o período de tempo é mais variável. Em algumas espécies, a primeira troca de pêlos ocorre ainda no útero ou imediatamente após o nascimento, e prossegue anualmente ou gradualmente. Em otarídeos, a troca de pêlos é gradual (SCHEFFER, 1964; DIERAUF, 1999).

Durante o crescimento dos pêlos, a papila dermal dos folículos é mais larga do que a papila quiescente que é pequena e mostra poucos traços de reação ao PAS. A papila dermal ativa apresenta mais substâncias básicas, as células estão mais largas e também há presença de numerosos capilares (MONTAGNA; HARRISON, 1957).

Visíveis melanócitos e grânulos de melanina são encontrados nos folículos pilosos, exceto na região inferior do bulbo (MONTAGNA; HARRISON, 1957). Lobos-marinhos do hemisfério sul possuem geralmente coloração marrom acinzentada escura dorsalmente, levemente mais clara ventralmente. Entretanto, é difícil diferenciar a cor dos pêlos em campo, pela diferente aparência promovida quando os pêlos estão úmidos ou secos, ou quando os animais estão em sombra ou sob o sol. Os filhotes desses animais apresentam coloração preta ou marrom escura, embora raramente haja filhotes com lanugo acinzentado ou pêlos de guarda levemente branco sobre essa pelugem natal (BONNER, 1993).

3.3.2.2 Glândulas Cutâneas

Há vários grupos de glândulas sebáceas cercando o folículo piloso. Os maiores grupos são encontrados em um ângulo obtuso ao folículo piloso, e os menores em um ângulo agudo. Cada grupo de glândulas sebáceas é muito próximo um ao outro, cada um, abre-se separadamente dentro do canal piloso por um longo e estreito ducto. As glândulas de cada grupo têm um número complexo de sistema acinar, no qual convergem em direção ao ducto. Foi verificado grânulos de melanócitos na periferia dos ácinos, que são diluídos pela

substância lipídica produzida pelas glândulas (MONTAGNA; HARRISON, 1957; RIDGWAY, 1972).

Sokolov (1960) relatou que geralmente as glândulas sebáceas permanecem aos pares com cada grupo de pêlo. Uma delas abre por um ducto dentro do folículo piloso principal e é localizada cranialmente ao grupo de subpêlos, ao passo que, a outra glândula maior no tamanho, abre-se dentro do canal comum dos subpêlos, e é situada caudalmente a estes.

Nos gêneros *Callorhinus* e *Arctocephalus,* as glândulas sebáceas mostraram-se maiores nas regiões densamente revestidas por pêlos do que nas regiões com pouca cobertura, isto indica que pode haver uma relação entre o número de pêlos e tamanho dessas glândulas (LING, 1974). Outra relação que pode afetar no tamanho das glândulas foi observada em lobos-marinhos. Esses animais durante o verão passam menos tempo na água, nesse período pode ocorrer uma diminuição do desenvolvimento das glândulas sebáceas (MONTAGNA; HARRISON, 1957; SOKOLOV, 1960; LING, 1965; RIDGWAY, 1972).

As glândulas sudoríparas são bem desenvolvidas em todos os pinípedes. A unidade secretora é sinuosa e o ducto excretor é estreito abrindo dentro do folículo (LING, 1974). Sokolov (1960) descreveu que nas regiões com poucos pêlos ou destituídas destes, como em algumas áreas das nadadeiras, não há glândulas sudoríparas.

Há controvérsias sobre a localização do ducto excretor das glândulas sudoríparas em pinípedes. Em algumas espécies de focídeos, o ducto da glândula entra no canal piloso abaixo do ducto da glândula sebácea. Em otarídeos, o ducto sudoríparo situa-se acima do ducto da glândula sebácea (MONTAGNA; HARRISON, 1957; SOKOLOV, 1960). Ling (1965) descreveu que em lobos-marinhos, a posição do ducto pode variar entre as regiões do mesmo animal. Nas regiões com muitos pêlos, as glândulas sudoríparas abrem-se acima do ducto sebáceo, ao contrário das regiões com poucos pêlos, as quais o ducto sudoríparo abre-se abaixo do ducto sebáceo.

Montagna e Harrison (1957) descreveram que as glândulas sudoríparas ficam circundadas por tecido conjuntivo frouxo e adiposo, estes cercam os folículos de cada grupo de pêlo. Nos folículos ativos, os bulbos estão profundamente na derme, assim como, as células secretoras das glândulas apócrinas. A parte apical das células protrai-se um tanto dentro do lúmen. As células mioepiteliais permanecem entre a base das células apócrinas e a membrana basal.

Ling (1965) abordou que há somente glândulas sudoríparas do tipo apócrina em pinípedes. Montagna e Harrison (1957) também não mencionaram a presença de glândulas

merócrinas na pele de *P. vitulina.* Rotherham et al. (2005) examinaram a pele de *A. pussillus pussillus*, e glândulas apócrinas e merócrinas foram descritas tanto nas áreas com pêlos, como nas áreas escassas destes. O ducto excretor das glândulas merócrinas foi mais visível por ser maior nas áreas escassas de pêlos, possuíam um formato de rosa. A unidade secretora não mostrou diferença entre as regiões corporais. Glândulas merócrinas não foram observadas na superfície dorsal da nadadeira caudal, na face ventral da nadadeira peitoral, no nariz e em uma região dorsal do corpo em *A. pussillus pussillus.*

As glândulas sudoríparas são maiores em lobos-marinhos do que em grande parte dos focídeos, um fato que pode estar relacionado à sua densa cobertura e necessidade de resfriamento da superfície corporal, particularmente quando estão em terra (LING, 1974). Entretanto, em *A. pussillus pussillus* não houve diferença significativa entre a densidade de glândulas sudoríparas das áreas com pêlos e nuas. As glândulas apócrinas apresentaram aproximadamente 2 glândulas/mm^{-2} em todas as regiões corporais estudas (ROTHERHAM et al., 2005). Entretanto, o tamanho das glândulas sudoríparas em morsas parece variar de acordo com a estação do ano, as glândulas sudoríparas atrofiam no outono e tornam-se maiores no verão (LING, 1974).

Ezoe e Katsumata (1990) observaram que a secreção das glândulas sudoríparas apócrinas possui lisoenzima, isto é, um glicoconjugado com propriedade antibacteriana. Em humanos, a reação imuno-histoquímica foi positiva nessas glândulas, porém, nas glândulas merócrinas o resultado foi negativo.

3.3.3 Mucopolissacarídeos

Montagna e Harrison (1957) observaram na pele de *P. vitulina* que as células da bainha externa dos folículos ativos, exceto, as células do canal piloso, abundavam em glicogênio. Em folículos quiescentes, nenhumas das células da bainha externa ou de outra parte do folículo piloso possuíam glicogênio. Mucopolissacarídeos ácidos foram observados somente nas células do bulbo de folículos pilosos ativos. A parte inferior do bulbo foi marcada intensamente, mas, a parte superior tornava-se gradualmente menos intensa.

Na pele do *C. ursinus* e *P. vitulina* derivados de glicoconjugados foram marcados na unidade secretora das glândulas apócrinas, na substância intercelular de células imaturas e das

células desintegradas das glândulas sebáceas, no epitélio do folículo piloso, e fracamente nas células da epiderme entre as células da camada córnea e no endotélio dos vasos sanguíneos (MEYER et al., 2003).

3.3.4 Termorregulação Corporal

Os pinípedes possuem temperatura corporal entre 36.5 a 37.5ºC. Nesses animais ocorre um hiper preenchimento venoso, em virtude do maior calibre das veias em relação às artérias. Durante o mergulho, ocorre uma vasoconstrição periférica nesses animais, que garante a conservação do calor no centro do corpo, onde se alojam órgãos vitais, além de assegurar um bom desempenho nessa atividade. Esses animais possuem outros recursos que auxiliam a vida aquática, como a bradicardia, alto estoque de glicogênio no coração, e grande armazenamento da proteína mioglobina em seu sistema muscular, protegendo dessa forma, contra pH ácido produzido em intensa atividade muscular (BRYDEN; MOLYNEUX, 1978).

O isolamento térmico pode ser definido como a capacidade que o animal possui de manter a temperatura corporal constante, independente da temperatura ambiental que este se encontra, com economia de taxa metabólica. Apenas os lobos-marinhos entre os pinípedes, recebem a isolação térmica dos pêlos. Outras espécies de pinípedes são cobertas somente com pêlos curtos e finos no corpo, essas espécies recebem proteção por meio da gordura corporal (IRVING, 1969).

Os focídeos têm capacidade de dissipação de calor por toda a superfície corporal quando os vasos sangüíneos estão dilatados, porque esses vasos são superficiais à camada de gordura. Em otarídeos, uma intensa camada de pêlos é sobreposta à camada vascularizada da pele e a dissipação do calor por meio da superfície corporal não é possível. Dessa forma, as nadadeiras dos otarídeos são relativamente largas e em algumas áreas são livres de pêlos, então a perda de calor nessa região é possível (BRYDEN; MOLYNEUX, 1978; BIANCO, 1994).

Os pinípedes passam, sem aparente desconforto, uma parte de sua vida na água, que pode estar cerca de 40ºC mais fria do que a sua temperatura corporal. A perda de calor pela superfície corporal é aproximadamente cinqüenta vezes menor no ar do que na água, portanto, é óbvio que o superaquecimento corporal pode ser um problema nesses animais quando estão em meio terrestre (BRYDEN; MOLYNEUX, 1978). Em substrato rochoso, os lobos-

marinhos não conseguem resfriar-se facilmente, e podem morrer de exaustão pelo calor se a temperatura elevar-se muito. Para resfriar-se, estes se abanam com suas nadadeiras caudais esticadas. A passagem de ar sobre as nadadeiras, as quais são bem supridas com glândulas sudoríparas e vasos, possibilita o resfriamento (HARRISON; KING, 1965).

A área sem pêlos das nadadeiras compreende mais ou menos um terço da superfície total do corpo do animal; na água ou ar mais gelado, temperaturas subcutâneas apresentam-se mais resfriadas do que a região central do corpo, progressivamente o resfriamento ocorre em direção às áreas periféricas. Como parte da seletiva vasoconstrição do mergulho, durante a submersão da cabeça e nadadeiras, as nadadeiras tornam-se mais resfriadas e são reaquecidas na emersão. É comum às nadadeiras, a rápida variação na temperatura de 10 a 20ºC de acordo com as mudanças nas condições internas e externas. Com essa variedade na temperatura, a pele das nadadeiras é mais ativa na dissipação do calor do que a pele do corpo que varia apenas 4ºC (IRVING, 1969).

As AVAs são responsáveis por significante perda de calor corporal quando os pinípedes estão em ambiente terrestre. Essas estruturas são interpretadas como removedoras de calor no sangue ou desviadoras do sangue quente podendo alcançar a superfície da pele. A distribuição das AVAs difere nas regiões corporais e também entre os gêneros dos pinípedes. A comparação entre leão-marinho e lobo-marinho norte-americanos revelou que no leão-marinho há uma maior incidência das AVAs nas regiões mais profundas da derme, ao passo que no lobo-marinho, a região superficial da derme apresentou maior ocorrência. A densidade das AVAs foi significantemente maior nas nadadeiras do que no corpo de ambos os animais. Foi observado ainda, que há um número maior nas nadadeiras caudais que nas nadadeiras peitorais (BRYDEN; MOLYNEUX, 1978).

4 MATERIAL E MÉTODOS

4.1 OBTENÇÃO DOS ANIMAIS E COLHEITA DAS AMOSTRAS

Fragmentos de pele da espécie *Arctocephalus australis* procedentes da colônia reprodutiva Cabo Polônio (34º 24' 01''S - 53º 46' 06"0) Departamento de Rochas - República Oriental do Uruguai foram colhidos pela proponente da pesquisa Ana Paula da Silva (Bolsa Mestrado da Fundação de Amparo à Pesquisa do Estado de São Paulo - Fapesp 05/56640-5) e em outro período, pelo aluno de Iniciação Científica Rodrigo Godoi (Bolsa Iniciação Científica da Fapesp 06/05970-4). O convênio firmado entre a FMVZ (Faculdade de Medicina Veterinária e Zootecnia) da USP (Universidade de São Paulo) e a Organização Civil PROFAUMA (Proteccion de Fauna Marina) e esta junto ao órgão governamental responsável pelos recursos aquáticos do Uruguai DINARA (Direccion Nacional de Recursos Acuáticos) providenciaram a autorização da colheita das amostras que vieram a óbito por causas naturais. A pesquisa foi certificada pela Comissão de Bioética da FMVZ-USP (Protocolo nº1066/2007).

A identificação dos animais colhidos ocorreu mediante o conhecimento de características da espécie conforme citado por Garaycochea; Llanos e Jerí (2004). A idade foi estimada segundo o ciclo reprodutivo da espécie que ocorre anualmente nos meses novembro/dezembro. O registro de informações sobre cada animal está descrito no quadro 1.

Nº de Animais	Data da Colheita	Sexo dos Animais	Idade Estimada (meses)
1	Julho/2005	♂	8
2	Julho/2005	♀	8
3	Julho/2005	♂	8
4	Julho/2005	♂	8
5	Janeiro/2007	♂	12
6	Janeiro/2007	♂	12

Quadro 1 – Registro das informações de cada animal

A morte provável desses animais ocorreu dentro de 12 horas, tendo em vista, que a colônia foi inspecionada nos períodos da manhã e da noite. A baixa temperatura local (média de -2ºC) encontrada na primeira expedição realizada durante o inverno no hemisfério sul, colaborou para a preservação da pele, uma vez que este é um dos órgãos que melhor resiste às

alterações após a morte em animais. As medidas padrão para pinípedes instituídas pelo Ibama (2001) estão apresentadas na tabela 1.

Tabela 1 - Medidas (cm) Padrão para Pinípedes - Instituto Brasileiro do Meio Ambiente e dos Recursos Naturais Renováveis - Brasília – 2001

Animais	Comprimento corporal (cm)	Comprimento nadadeira peitoral (cm)	Comprimento nadadeira caudal (cm)
1	95	30	22
2	81	25	19
3	98	29	23
4	86	27	20
5	89	28	22
6	78	18	14
Média (cm):	**88**	**26**	**20**

Nota: Coluna 1 - comprimento corporal total, desde o rosto até o extremo da cauda (linha reta);
Coluna 2 - comprimento da nadadeira peitoral, desde o ponto de inserção no corpo até seu extremo;
Coluna 3 - comprimento da nadadeira caudal, desde o ponto de inserção no corpo até seu extremo;

Os 19 fragmentos colhidos de áreas distintas da pele do *A. australis* foram separados em quatro conjuntos de regiões (G1, G2, G3 e G4), a fim de facilitar a comparação dessas regiões dentro do próprio conjunto ou entre os conjuntos. A divisão em conjunto de regiões dos fragmentos da pele estão destacados no quadro 2 e as áreas corporais colhidas estão ilustradas na figura 1.

G1-Regiões do corpo crânio-caudais	**RDC** **RDT** **RDL**	Região dorsal cervical; Região dorsal torácica; Região dorsal lombar;	**RVC** **RVT** **RVL**	Região ventral cervical; Região ventral torácica; Região ventral lombar;
G2- Regiões da Nadadeira Peitoral	**NPDP** **NPDM** **NPDD**	Nadadeira peitoral dorsal proximal; Nadadeira peitoral dorsal média; Nadadeira peitoral dorsal distal;	**NPVP** **NPVM** **NPVD**	Nadadeira peitoral ventral proximal; Nadadeira peitoral ventral média; Nadadeira peitoral ventral distal;
G3- Regiões da Nadadeira Caudal	**NCD** **INC**	Nadadeira caudal dorsal; Interdigital da nadadeira caudal;	**NCV**	Nadadeira caudal ventral;
G4- Regiões de outras áreas corporais	**NAR** **PAL** **ORE** **CAU**	Nariz Pálpebra Pavilhão da orelha externa Cauda		

Quadro 2 - Siglas e denominações das áreas corporais colhidas separadas em conjuntos de regiões G1, G2, G3 e G4

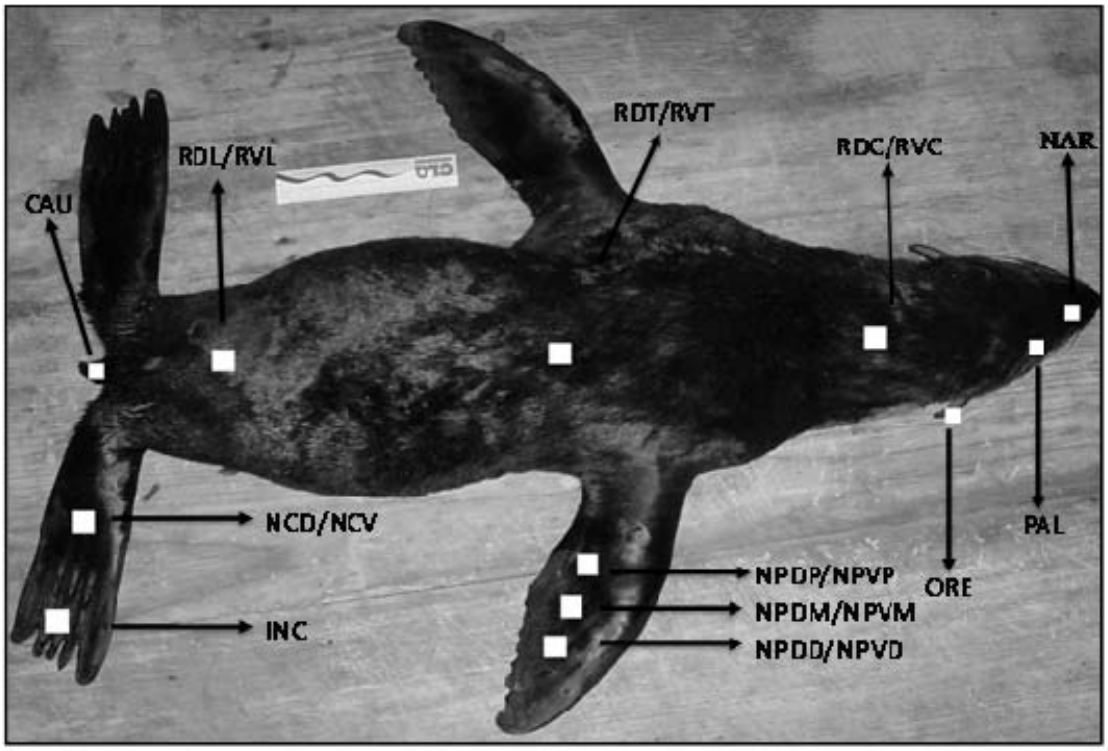

Figura 1 - Fotografia das regiões corporais colhidas

Nos estudos histomorfométricos foram utilizados apenas 15 regiões da pele do animal pertencentes ao conjunto de regiões G1, G2 e G3. A colheita dos fragmentos do G4 não ocorreu em todos os animais, impossibilitando as análises estatísticas. Nestes, somente o exame morfológico foi realizado.

4.2 PROCESSAMENTO PARA MICROSCOPIA ÓPTICA

Fragmentos da pele do *A. australis* de aproximadamente 30 mm/13 mm foram colhidos em sentido caudo-cranial, e colocados em duas soluções fixadoras diferentes: solução de Bouin (50 ml de formol, 20 ml de ácido acético e q.s.p 500 ml de solução saturada de ácido pícrico) e em solução de McDowell (4% de formaldeído obtido pelo paraformoldeído, 1% de glutaraldeído e tampão fosfato 0,1 M, pH 7.2).

A fixação das amostras em solução de Bouin ocorreu em 24 horas, e após esse período, sucederam várias lavagens em álcool 70%, posteriormente, as amostras foram desidratadas em séries crescentes de etanol, diafanizadas em xilol e incluídas em Paraplast® (Leica, Germany). O material fixado em solução de McDowell ficou armazenado em refrigerador até o momento da inclusão em Historresina® (Leica, Germany), a qual se procedeu por pernoite em álcool 70%, após no álcool 95% por 2 horas, em solução a 50% (álcool 95% + resina pura) por 4 horas, e em resina pura por 4 horas. Os fragmentos em paraplast e historresina foram incluídos transversalmente e seccionados em micrótomo. Para seccionar as amostras incluídas em historresina, navalhas de vidro foram utilizadas (Leica, Germany).

Todo o material incluído em paraplast seguiu o protocolo de desparafinização em xilóis, hidratação em concentrações decrescentes em etanol e hidratação em água destilada ou filtrada, conforme o protocolo para cada técnica. Após coloração, a desidratação ocorreu em concentrações crescentes de etanol, diafanização em xilóis e montagem em meio de resina Permount® (Fisher Scientific, Fair Law, New Jersey, USA). As preparações histológicas estão descritas em Bancroft e Stevans (1996) e Tolosa et al. (2003).

Todas as lâminas desta pesquisa foram fotomicrografadas no Microscópio Olympus BX60 (Carl Zeiss, Germany) acoplado à câmera Axio CAM HRC utilizando o Programa de Análise de Imagem Kontron KS400 da Zeiss, na resolução de 1300x1030.

Todas as análises estatísticas foram realizadas pelo Programa Minitab, versão 14, com o nível de significância P<0,05. Os testes foram estabelecidos segundo os critérios a seguir:

-Test t de Student – comparando as faces dorsais e ventrais correspondentes em cada conjunto de regiões, por exemplo, RDC x RVC, apenas a área interdigital da nadadeira caudal pertencente ao conjunto de região G3 não foi comparada por meio desse teste;

-Teste ANOVA seguido pelo teste de Tukey - para comparar dentro de cada conjunto de regiões somente as faces dorsais ou ventrais, por exemplo, G1 (RDC x RDT x RDL) e quando necessário comparar todos os conjuntos de regiões.

- O teste de Correlação de Pearson (r assume valores entre -1 e +1) foi utilizado para avaliar o tipo de relação entre duas variáveis, por exemplo, espessura da epiderme e proliferação celular.

4.3 TÉCNICAS HISTOLÓGICAS

A metodologia foi organizada em subseções relativas à estrutura do sistema tegumentar.

4.3.1 Epiderme

A epiderme foi examinada segundo sua morfologia, histomorfometria da espessura e índice de proliferação celular.

4.3.1.1 Morfologia

Para evidenciar a morfologia da epiderme foram realizadas as seguintes colorações:

- Hematoxilina e Eosina (HE) – secções de 5 µm de espessura incluídas em paraplast;
- Hematoxilina e Floxina (HF) - secções de 3 µm de espessura incluídas em historresina.

A metodologia usada está descrita em Bancroft e Stevans (1996). As lâminas foram fotomicrografadas com as objetivas de 10x, 20x, 40x e 100x.

4.3.1.2 Histomorfometria

Lâminas de 15 regiões corporais do *A. australis* com secções de 5 µm de espessura incluídas em paraplast e coradas em HE foram fotomicrografadas com a objetiva de 20x na região epidérmica. As medidas foram realizadas em 10 campos por lâmina mediante o Programa de Edição de Imagens GIMP (GNU *Image Manipulation Program*) versão 1.2. O exame da espessura da epiderme inclui os conjuntos de regiões G1 (regiões centrais do corpo crânio-caudais), G2 (regiões da nadadeira peitoral) e G3 (regiões da nadadeira caudal).

Para mensurar a pele fina (Figura 2), distinguimos duas áreas da epiderme: uma área em que um sulco (S) é formado e uma área que ocorre a formação de uma crista (C). Na mensuração da pele grossa (Figura 3) distinguimos as áreas de papilas epidérmicas (PE) e papilas dérmicas (PD). A divisão em áreas específicas de sulco/papilas epidérmicas, cristas e papilas/dérmicas têm por objetivo aprimorar a análise estatística, diminuindo a discrepância dos dados. Nessas áreas, a espessura epitelial foi medida de estrato a estrato:

- Camada basal à camada granulosa (CB-CG);
- Camada basal à camada córnea (CB-CC);
- Apenas camada córnea (CC). Os valores das médias encontrados neste estudo são os resultados do cálculo (CB-CC) – (CB-CG) = CC.

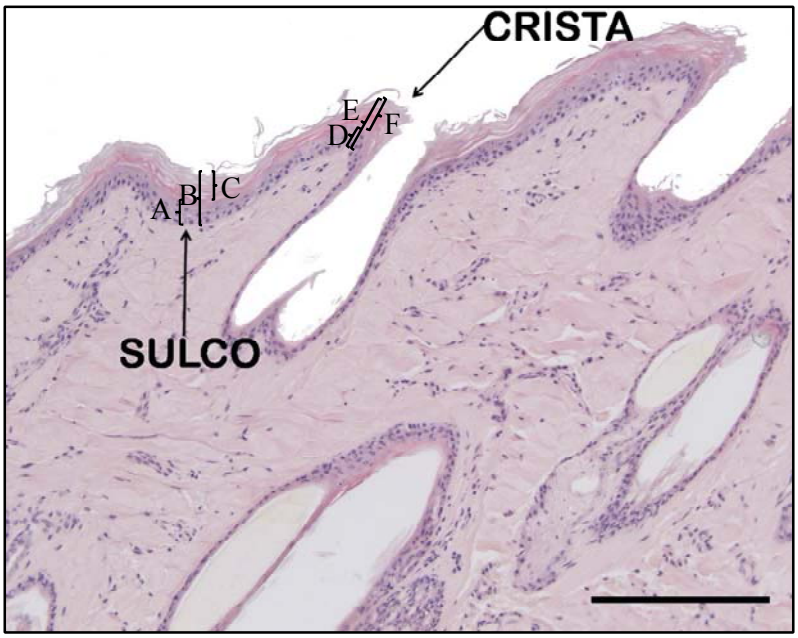

Figura 2 - Fotomicrografia de uma região de pele fina. Mensurações da epiderme. **Áreas de sulco** (**seta**): **A** indica que a medida foi da camada basal à camada Granulosa (**CB-CG**); **B** indica que a medida foi da Camada Basal à Camada Córnea (**CB-CC**); **C** indica que a medida foi apenas da Camada Córnea (**CC**). **Áreas de Crista** (**seta**): **D** indica que a medida foi da Camada basal à Camada Granulosa (**CB-CG**); **E** indica que a medida foi da Camada Basal à Camada Córnea (**CB-CC**); **F** indica que a medida foi apenas da Camada Córnea (**CC**). Barra = 200 µm

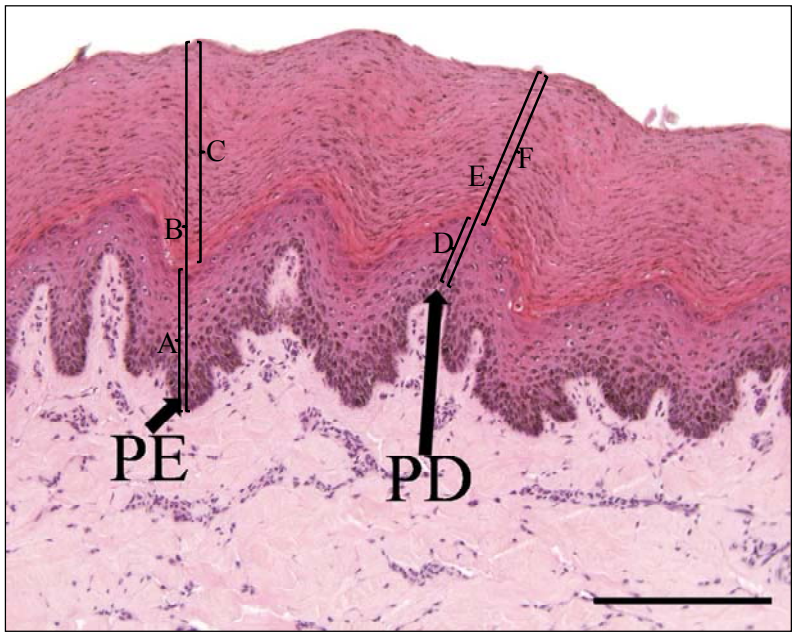

Figura 3 - Fotomicrografia de uma região de pele grossa. Mensurações da epiderme. **Áreas de papilas epidérmicas - PE** (**seta curta**): **A** indica que a medida foi da Camada basal à Camada Granulosa (**CB-CG**); **B** indica que a medida foi da Camada Basal à Camada Córnea (**CB-CC**); **C** indica que a medida foi apenas da Camada Córnea (**CC**). **Áreas de Papilas Dérmicas - PD** (**seta longa**): **D** indica que a medida foi da Camada basal à Camada Granulosa (**CB-CG**); **E** indica que a medida foi da Camada Basal à Camada Córnea (**CB-CC**); **F** indica que a medida foi apenas da Camada Córnea (**CC**). Barra = 200 µm

Os valores obtidos das médias da espessura da epiderme foram examinados em uma direção crânio-caudal do corpo do animal, interceptando com as regiões de nadadeira peitoral e caudal.

4.3.1.3 Proliferação Celular

Para este estudo foi utilizado o método imuno-histoquímico com anti-PCNA (antígeno celular de proliferação nuclear) com secções de 5 µm de espessura que foram incluídas em paraplast. Esse procedimento foi realizado em uma região dorsal e ventral do G1 (RDT/RVT) e em todas as regiões do G2.

As secções foram depositadas sobre lâminas de vidro silanizadas. Para cada região, foram obtidos cinco cortes não seqüenciais. As lâminas foram previamente colocadas em estufa a 37ºC por 24 horas para maior aderência do corte. Posteriormente, essas lâminas foram submetidas à técnica de desparafinização e hidratação, em seguida, foi realizado o bloqueio da reação da peroxidase endógena com a solução de peróxido de hidrogênio a 3% em álcool metílico. Após, os antígenos foram desmascarados em solução Tampão Citrato 10mM (pH 6.0) em forno microondas (720W) por dois tempos de 4 minutos. Todas as lavagens desse protocolo foram realizadas com solução Tampão Tris-HCl 0,2 mol/L (pH 7.4) por 3 vezes de 5 minutos cada.

Em virtude da grande concentração de grânulos de melanina na camada basal da epiderme do *A. australis*, foi necessário promover o clareamento desse pigmento com uma solução de peróxido de hidrogênio a 10% diluída em tampão Tris-HCl. As lâminas foram incubadas por 24 horas nessa solução e foram vedadas de qualquer fonte de luz. O duodeno de rato Wistar (*Ratus novergicus)* foi utilizado como controle positivo da reação imuno-histoquímica, esse material obteve o mesmo procedimento dos fragmentos da pele (ROELS; TILMANT; DUCATELLE, 1999).

Após lavagens, foi realizado o bloqueio de reações inespecíficas com a solução bloqueadora de TNB (*Tris-buffered reagent blocking*) da TSA S*taining* Kit, (Amershan, Boston, USA) em estufa a 37°C por 30 minutos. Os cortes foram lavados e incubados com anticorpo monoclonal anti-PCNA (Zymed, San Francisco, USA) por no mínimo 12 horas a 4°C. A diluição do anticorpo primário foi de 1:200 em tampão Tris-HCl. Após lavagens, as lâminas foram incubadas em Streptavidina/Biotina (ambos do kit LSAB DAKO, Glostrup,

Denmark) por 30 minutos em cada um, em temperatura ambiente e reveladas pelo DAB (*3'3-Diaminobenzidine Tetrahydrochloride*) do kit LSAB DAKO. Procedeu-se lavagens, e os cortes foram contracorados com Hematoxilina de Harris. Após a coloração, as lâminas foram para a lavagem com água corrente filtrada, os cortes foram desidratados, diafanizados e montados em meio de resina. A metodologia está descrita em Hayat (2002).

Em cada corte foram contados 500 núcleos das células da camada basal da epiderme. A contagem dos núcleos por um único observador, ocorreu em sentido unidirecional, de célula a célula de forma contínua com o uso da objetiva de 100x. Foi obtida a porcentagem média dos núcleos marcados pelo PCNA e revelados pelo DAB, utilizando-se quatro animais. Os animais (5 e 6) colhidos no período de verão no hemisfério sul, não foram marcados pela reação imuno-histoquímica, possivelmente por não preservação dos antígenos.

4.3.2 Membrana Basal - Histomorfometria

A estrutura da membrana basal na pele do *A. australis* foi mensurada com secções de 5 µm de espessura que foram incluídas em Historresina®. A membrana basal foi detectada pelo método histoquímico PAS (ácido periódico - Schiff). O protocolo seguiu-se com 20 minutos de ácido periódico e 1 hora de reativo de Schiff em estufa a 37ºC, com lavagens das lâminas em água sulfurosa.

As medições da membrana basal foram realizadas em 15 áreas corporais do animal dos conjuntos de regiões G1, G2 e G3. Foram utilizados 10 campos por lâmina para cada região, fotomicrografados com a objetiva de 100x. Nesta mensuração foi usado o Programa de edição de Imagens GIMP versão 1.2.

4.3.3 Derme

A derme foi examinada conforme sua morfologia e dos seus constituintes como folículos pilosos, glândulas cutâneas, lipídios, fibras, mucopolissacarídeos e estrutura vascular.

4.3.3.1 Morfologia Geral da Derme e Constituintes

O estudo da morfologia das estruturas que constituem a derme do *A. australis* foi realizado mediante as seguintes colorações (TOLOSA et al., 2003):

- Hematoxilina e Eosina (HE) com secções de 5 µm de espessura.

- Hematoxilina e Floxina (HF) em amostras incluídas em historresina com secções de 3 µm de espessura.

Lâminas foram confeccionadas em meio de esmalte (base) para evidenciar a estrutura do pêlo sob microscopia óptica e polarizada.

As fotomicrografias foram realizadas com as objetivas de 10x, 20x, 40x, 60x e 100x.

4.3.3.2 Histomorfometria dos Folículos Pilosos, Glândulas Cutâneas e Células Adiposas

Com amostras de pele incluídas em paraplast, coradas com HE, seccionadas com 5 µm de espessura e fotomicrografadas com a objetiva de 20x, foi realizado a histomorfometria das seguintes estruturas dérmicas: folículos pilosos, glândulas sebáceas, glândulas sudoríparas apócrinas e merócrinas, tecido adiposo. Foram utilizados 10 campos de lâminas não seqüenciais. A histomorfometria foi realizada por sistema de contagem de pontos, o qual, o volume de fração é calculado (AHERNE; DUNNIL, 1982).

A derme foi dividida em duas regiões: derme superficial (5 campos contados) – no nível dos primeiros folículos pilosos, caracterizada tanto por derme papilar como por derme reticular; e derme profunda (5 campos contados) – no nível dos folículos pilosos terminais da derme, geralmente no surgimento das primeiras glândulas sudoríparas. Nas faces ventrais das nadadeiras, não foi possível dividir a derme, em razão de sua delgada espessura, nessas regiões, foram contados 5 campos.

O campo foi dividido em 1462 pontos, a média de cada estrutura contada por região foi obtida mediante a razão entre a medida da fração de volume preenchido por esses componentes pelo total de pontos do campo (Vv/1462 x 100). O programa de imagem utilizado na contagem foi o GIMP versão 1.2. Observar o exemplo na figura 4.

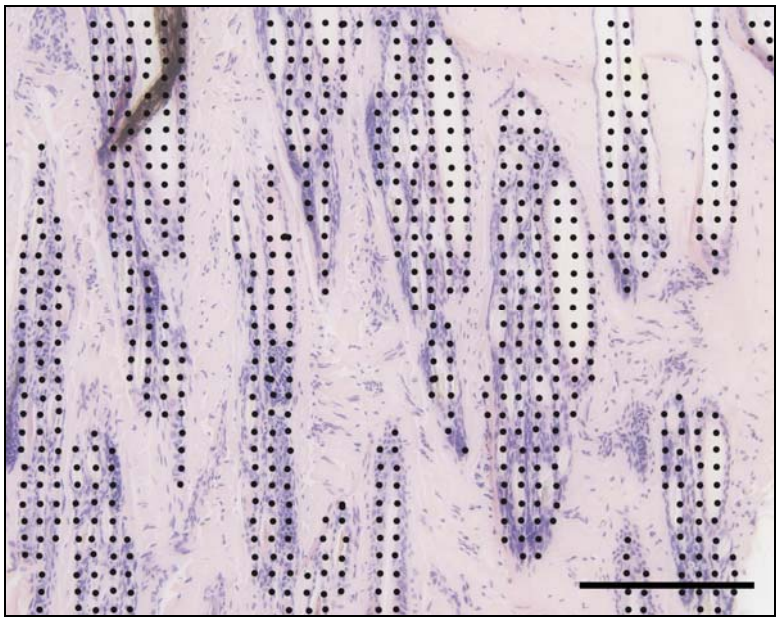

Figura 4 - Fotomicrografia de um exemplo da contagem por pontos na derme de *A. australis*

4.3.4 Morfologia e Histomorfometria das Fibras Colágenas Tipo I

Para verificar a distribuição e a orientação das fibras colágenas tipo I, lâminas com secções de 5 µm de espessura foram examinadas em microscopia de luz normal e de polarização. Essas lâminas foram imersas em solução de Ácido Fosfomolíbdico 2 % por 1 minuto para diferenciação das fibras colágenas, após, foram lavadas em água filtrada e coradas em solução de Picrossirius por 1 hora. O procedimento adotado foi baseado em Junqueira, Bignolas e Brentani (1979) e Montes e Junqueira (1991).

Para quantificar a distribuição de colágeno na pele do lobo-marinho foram usados 10 campos não seqüenciais para cada região corporal (conjunto de regiões G1, G2 e G3), fotomicrografados com a objetiva de 40x em microscopia de luz (sem polarização). A taxa média de colágeno por região foi obtida por meio da razão entre a medida da área preenchida por fibras colágenas pela superfície total das fotomicrografias (149774 μm^2). O Programa de Imagens utilizado na contagem foi o KS400 da Zeiss. A orientação dessas fibras foi analisada na derme papilar e reticular sob microscopia polarizada com a objetiva de 40x.

4.3.5 Morfologia das Fibras Elásticas

A distribuição das fibras elásticas na derme papilar e reticular da pele do *A. australis* foi examinada em amostras incluídas em paraplast® e seccionadas a 8 µm de espessura. As lâminas foram coradas em solução de Orceína a 1% diluída em álcool 70% por 30 minutos. Após lavagens em água destilada e em álcool 70%, as lâminas foram diferenciadas em uma solução de álcool-ácido (1 ml de ácido clorídrico e 99 ml de álcool 70%) durante 30 segundos. Posteriormente, as lâminas foram contracoradas com Hematoxilina de Harris, e seguiu-se o processo padrão de histologia (BANCROFT; STEVENS, 1996). A documentação das lâminas foi realizada com a objetiva de 40x.

4.3.6 Morfologia das Fibras Reticulares

As fibras colágenas tipo III (reticulares) foram demonstradas pelo método de impregnação por prata Gordon e Sweets. Nesse procedimento, lâminas com secções de 5 µm de espessura, incluídas em paraplast foram utilizadas. Essas lâminas foram fotomicrografadas com as objetivas de 40x e 100x.

As lâminas foram oxidadas por uma solução de permanganato de potássio 1%, após foram clareadas por uma solução de ácido oxálico 1%. Em seguida, as lâminas foram embebidas em uma solução de sulfato de amônio férrico 2,5% que atua como sensibilizador, a impregnação pela prata foi realizada por uma solução de nitrato de prata amoniacal. Essa solução é reduzida na forma metálica visível pela solução de formalina a 10%. Foi ainda utilizada uma solução de cloreto de ouro 0,2% que dá tonalidade às secções. Para remover os resíduos da prata que não foram reduzidos, foi usada uma solução de tiossulfato de sódio a 5%. Essa técnica está descrita em Bancroft e Stevans (1996).

4.3.7 Mucopolissacarídeos Neutros e Ácidos

Mucopolissacarídeos neutros foram evidenciados pelo método histoquímico PAS (Ácido Periódico - Schiff), em secções de 5 µm de espessura que foram incluídas em paraplast®. Seguiram-se o protocolo de 20 minutos em ácido periódico, 1 hora em reativo de Schiff e posterior lavagens com água sulfurosa. As lâminas foram contracoradas em Hematoxilina de Harris e montadas em resina histológica. Lâminas incluídas em Historresina®, coradas pelo PAS, porém, sem contracorar com Hematoxilina também foram utilizadas nessa avaliação. As lâminas foram fotomicrografadas com as objetivas de 20x, 60x e 100x. Esses procedimentos estão descritos em Bancroft e Stevans (1996).

Para identificação de mucopolissacarídeos ácidos foi realizado a reação histoquímica pela solução de Azul de Alcian 1% junto a uma solução de ácido acético a 3% (pH 2,5). Foram utilizadas lâminas com secções de 5 µm de espessura, incluídas em paraplast, as quais, foram mergulhadas no Azul de Alcian por 30 minutos, seguidas de desidratação, diafanização e montagem. As lâminas foram fotomicrografadas com as objetivas de 60x e 100x.

4.3.8 Arranjo Vascular

Secções de 5 µm de espessura que foram incluídas em paraplast® foram usadas no estudo imuno-histoquímico com o Fator VIII (fator sanguíneo de von Willebrand), que por meio deste, foi realizado a contagem de secções vasculares na derme das nadadeiras. Os cortes foram depositados sobre lâminas de vidro silanizadas. Para cada região foram obtidos três cortes não seqüenciais. As lâminas previamente colocadas em estufa a 37ºC por 24 horas foram submetidas à técnica histológica padrão, após, foi realizado o bloqueio da reação da peroxidase endógena com solução de peróxido de hidrogênio 20% em álcool metílico por 5 minutos.

Os antígenos foram desmascarados em solução Tampão Citrato 10mM (pH 6.0) em forno microondas (720W) por dois tempos de 4 minutos. Todas as lavagens deste protocolo foram realizadas com solução Tampão TNT (Tris-NaCl-Tween) 0,2 mol/L (pH 7.4) por 3 vezes de 5 minutos cada. Após lavagens, foi realizado o bloqueio de reações inespecíficas

com a solução bloqueadora de TNB com 0,1% de Tween 20 (Blocking buffer, Kit Nel 700; Perkin Elmer Life Sciences, Inc., Boston, MA) em estufa a 37°C por 30 minutos.

Os cortes foram lavados e incubados por no mínimo 12 horas a 4°C, com os anticorpos policlonais de coelho anti-fator de von Willebrand (Dako Denmark, Glostrup, Dinamarca). A diluição do anticorpo primário foi de 1:200 em tampão TNT. Após lavagens, as lâminas foram incubadas com Streptavidina/Biotina (kit LSAB DAKO, Glostrup, Denmark) por 30 minutos em cada um, em temperatura ambiente e foram reveladas pelo DAB. A metodologia para as reações está descrita em Hayat (2002). Procedeu-se lavagens e os cortes foram contracorados com Hematoxilina de Harris. Em seguida, os cortes foram desidratados, diafanizados e montados em meio de resina Permount®.

Para a contagem das secções vasculares na derme, esta foi dividida em dois subplanos: superficial e profundo. Foram utilizados cinco cortes de tecidos por região, destes, foram capturados 10 campos aleatórios no aumento de 40X, dos quais, 05 campos correspondem à camada superficial da derme e os outros 05 campos à camada profunda da derme. Foram calculados a média e o desvio padrão de cada região estudada para quatro animais, em virtude da preservação dos antígenos apenas nestes.

5 RESULTADOS

Os resultados foram organizados em subseções relativas à estrutura do sistema tegumentar. Em cada estrutura há uma divisão das diferentes áreas corporais em conjunto de regiões que representam: as regiões do corpo crânio-caudal (G1), regiões da nadadeira peitoral (G2), regiões da nadadeira caudal (G3) e as outras regiões corporais colhidas (G4).

5.1 EPIDERME

A organização e arquitetura epidérmica foram examinadas sob os parâmetros de morfologia, histomorfometria da espessura e avaliação do índice de proliferação celular.

5.1.1 Morfologia

As principais diferenças na morfologia de todas as regiões da pele estudadas referiram-se à espessura da epiderme, a qual caracterizava a pele em fina ou grossa.

As regiões da pele que pertencem ao G1 foram caracterizadas como pele fina, e apresentaram projeções de sulcos e cristas epidérmicas. Esse conjunto de regiões exibiu quatro camadas epidérmicas: a camada basal formada por células cúbicas, que se diferenciam pouco das células da camada espinhosa, estas apresentaram um formato poliédrico ou achatado quando se aproximavam da superfície; a camada granulosa apresentou um formato achatado de difícil visualização, porém, ainda presente; e a camada córnea era delgada e formada por células anucleadas pavimentosas repletas de queratina. As células córneas mais superficiais assumiam um aspecto escamoso desprendendo-se da pele. O conjunto de regiões G1 não exibiu grânulos de melanina sobre suas células (Figura 5).

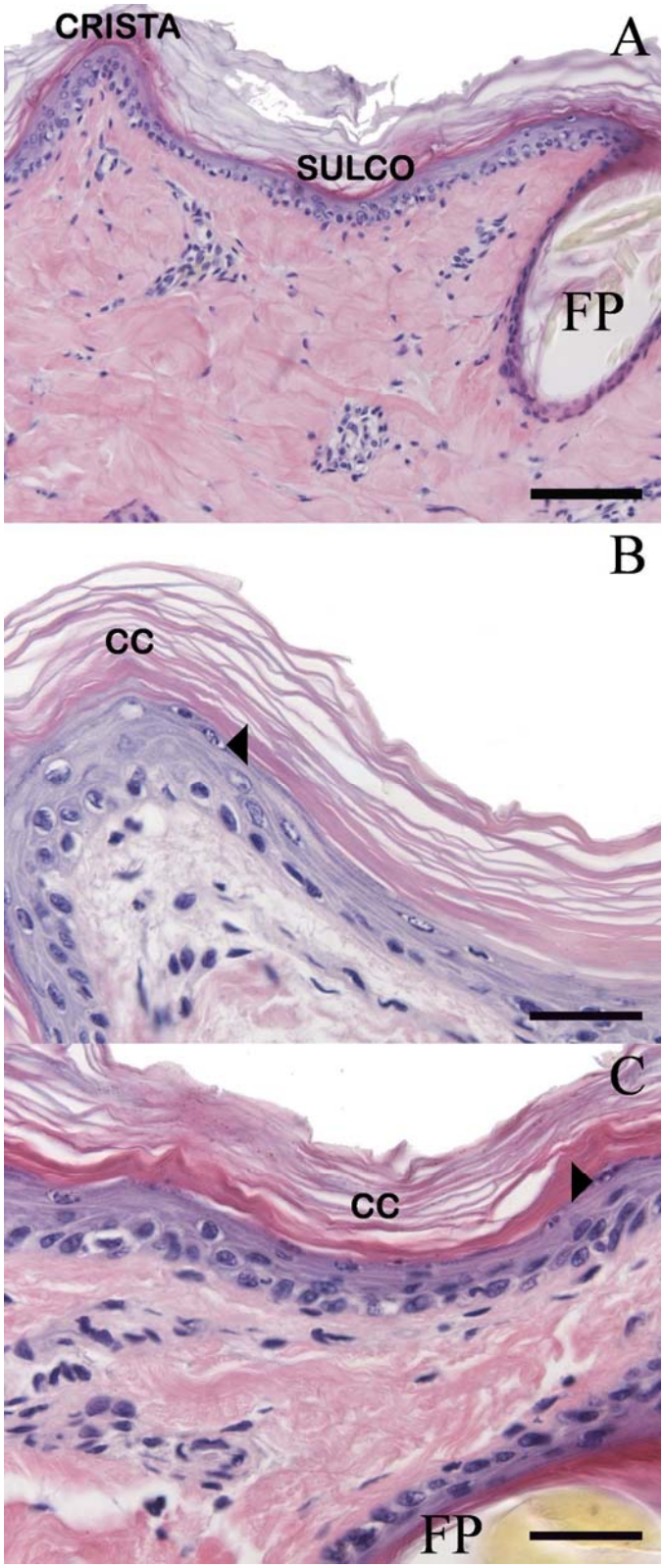

Figura 5 - Fotomicrografias da morfologia da epiderme das regiões do corpo crânio-caudal (G1). (HE). **A:** Região dorsal cervical (**RDC**). Observar áreas de sulco e crista. Barra = 100 µm. **B:** Região dorsal lombar (**RDL**). Barra = 30 µm. **C:** Região ventral lombar (**RVL**). Notar camada granulosa (**cabeça de seta**). **CC** = camada córnea. **FP** = folículo piloso. Barra = 30 µm

As regiões dorsais da nadadeira peitoral (G2) apresentaram em sua maioria, a epiderme delgada com padrão de sulcos e cristas, similares aos das regiões G1, porém, com a epiderme mais espessa do que nestas regiões. A epiderme da nadadeira peitoral dorsal região proximal (NPDP) mostrou-se diferente das outras áreas dorsais (NPDM e NPDD), apresentando um padrão morfológico semelhante ao das áreas ventrais de pele grossa com um conjunto de papilas epidérmicas e dérmicas. A epiderme das faces dorsais da nadadeira peitoral apresentou quatro a cinco camadas: a basal, com uma monocamada mais definida do que a epiderme do conjunto de regiões G1, o formato das células nesta camada variou em cúbico ou colunar baixo; a camada espinhosa mostrou três ou mais estratos de células poliédricas ou pavimentosas; a camada granulosa exibiu uma a duas camadas de células pavimentosas; em algumas regiões, nas faces dorsais da nadadeira peitoral, apresentaram a camada lúcida com células anucleadas; a visualização dessa camada epidérmica variou entre os animais do estudo; a camada córnea era delgada e apresentou células pavimentosas anucleadas com aspecto escamoso superficialmente semelhante à epiderme do conjunto de regiões G1. As regiões dorsais da nadadeira peitoral apresentaram muitos grânulos de melanina na camada basal, nas células espinhosas mais basais, e também na camada córnea acompanhando o formato achatado das células dessa camada.

As faces ventrais da nadadeira peitoral (NPVP, NPVM e NPVD) foram caracterizadas como pele grossa, pois apresentaram a epiderme espessa com um padrão de papilas dérmicas e epidérmicas. Nessas regiões, a epiderme em sua maioria exibiu cinco camadas: a basal formada por células do tipo colunar baixa; a espinhosa formando uma extensa camada com o formato celular poliédrico mais definido do que nas regiões de pele fina; a camada granulosa formando até quatro estratos de células pavimentosas; a camada lúcida com células anucleadas pavimentosas e a camada córnea formada por células pavimentosas mais compactadas do que nas regiões de pele fina. Todas as camadas epidérmicas apresentaram grânulos de melanina sobre suas células. A morfologia da epiderme da nadadeira peitoral faces dorsal e ventral está apresentada na figura 6.

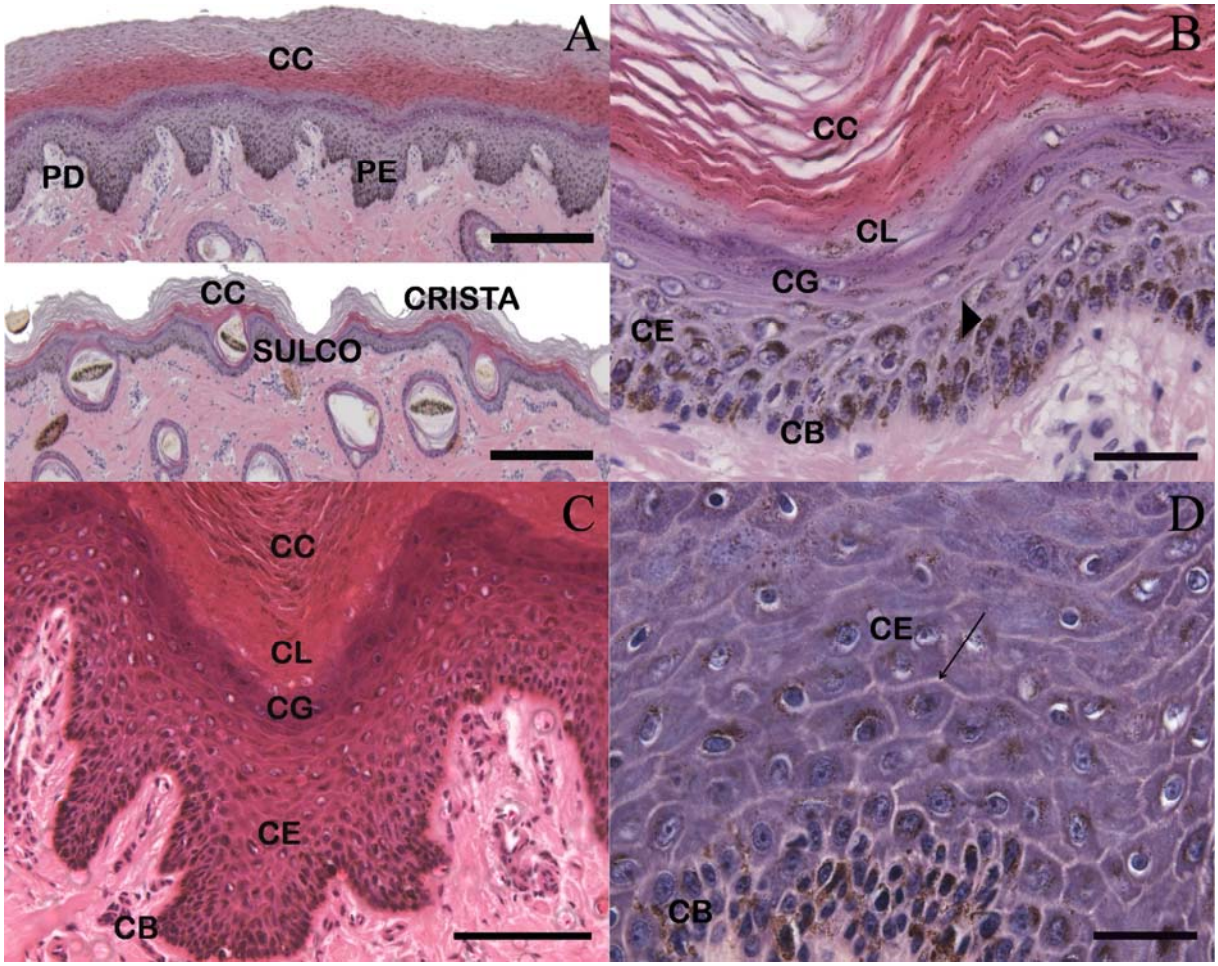

Figura 6 - Fotomicrografias da morfologia da epiderme das regiões da nadadeira peitoral (G2). (HE). **A:** Nadadeira peitoral faces dorsais. Notar a diferença entre a face dorsal da nadadeira peitoral proximal (**NPDP**) e a face dorsal da nadadeira peitoral distal (**NPDD**). A região **NPDP** possui padrão de papilas dérmicas (**PD**) e epidérmicas (**PE**). A região **NPDD** possui padrão de sulcos e cristas na epiderme. Barras = 300 µm. **B:** Nadadeira peitoral dorsal média (**NPDM**). Barra = 30 µm. **C:** Nadadeira peitoral ventral média (**NPVM**). Notar as camadas epidérmicas: **CB** = camada basal; **CE** = camada espinhosa; **CG** = camada granulosa; **CL** = camada lúcida e **CC** = camada córnea. Observar grânulos de melanina na epiderme (**cabeça de seta**). Barra = 100 µm. **D:** Nadadeira peitoral dorsal distal (**NPDD**). Notar o aspecto espinhoso que dá o nome a camada espinhosa (**seta**). Barra = 30 µm

A nadadeira caudal (G3) na face dorsal (NCD) apresentou cristas e sulcos na epiderme, assemelhando-se às regiões dorsais da nadadeira peitoral (G2), até mesmo na morfologia celular de suas camadas. Da mesma forma, a região ventral da nadadeira caudal (NCV) foi similar na morfologia celular às áreas ventrais da nadadeira peitoral. A área interdigital da nadadeira caudal (INC) exibiu uma epiderme mais espessa do que a face dorsal desta nadadeira (NCD), mas, menos espessa do que a face ventral (NCV), porque não possui papilas epidérmicas tão evidentes. Na nadadeira caudal, grânulos de melanina eram mais concentrados nas células basais e córneas na face dorsal (NCD), e eram distribuídos por todas as camadas epidérmicas na face ventral (NCV) e na área interdigital (INC). A morfologia da epiderme do conjunto de regiões da nadadeira caudal (G3) está apresentada na figura 7.

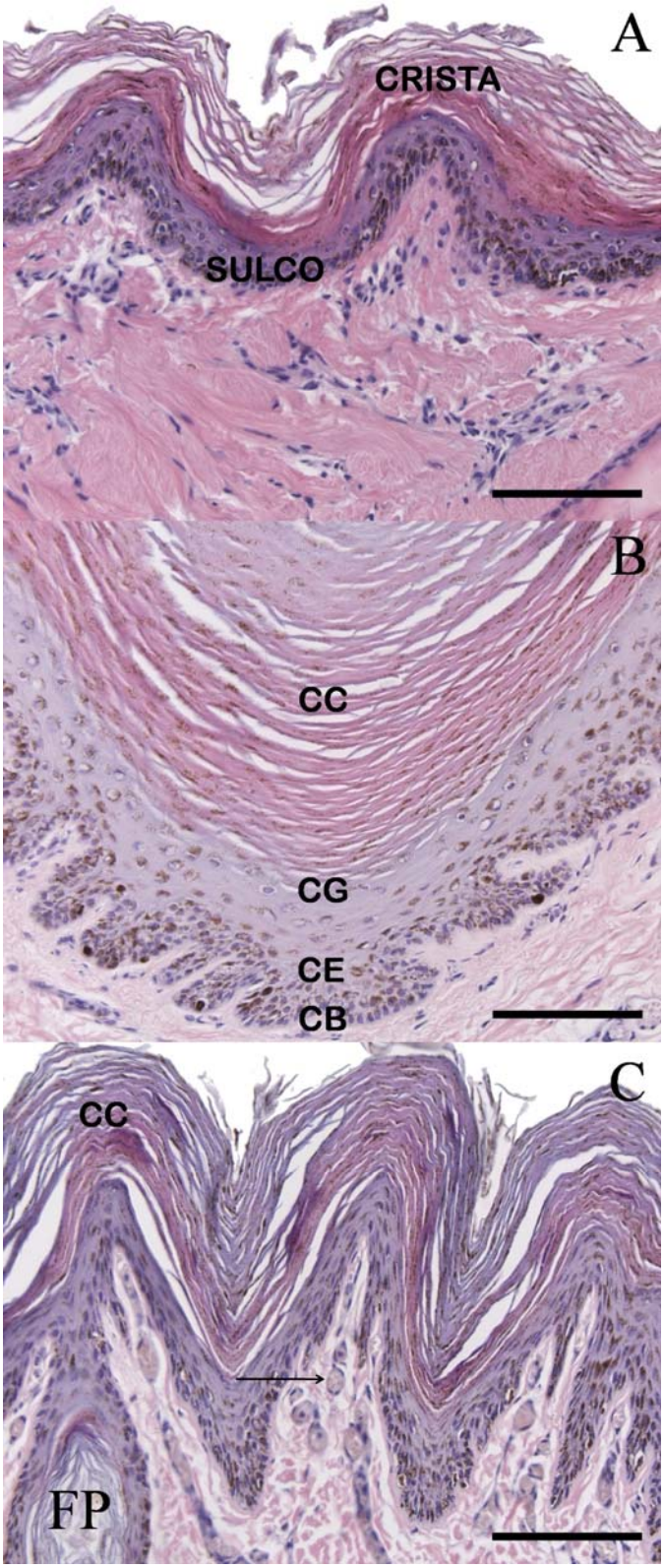

Figura 7 - Fotomicrografias da morfologia da epiderme das regiões da nadadeira caudal (G3). (HE). Observar as camadas epidérmicas: **CB** = camada basal; **CE** = camada espinhosa; **CG** = camada granulosa e **CC** = camada córnea. **A:** Nadadeira caudal dorsal (**NCD**). Epiderme delgada. Barra = 100 µm. **B:** Nadadeira caudal ventral (**NCV**). Epiderme espessa. Barra = 100 µm. **C:** Interdigital da nadadeira caudal (**INC**). **FP** = folículo piloso. Secção de vasos (**seta**). Barra = 100 µm

O conjunto de regiões G4 são amostras de nariz, pálpebra, pavilhão da orelha externa e cauda. O nariz e a pálpebra apresentaram pele fina, com padrão de morfologia similar às regiões G1. A cauda e o pavilhão da orelha externa apresentaram uma camada córnea espessa, semelhante às faces ventrais da nadadeira peitoral (G2) com padrão de papilas epidérmicas e dérmicas, porém, a epiderme mostrou-se menos espessa do que as regiões G2. Semelhante às regiões G1, o conjunto de regiões G4 que apresentaram pele fina não exibiram grânulos de melanina sobre suas células. Já o conjunto de regiões G4 que apresentaram pele grossa, exibiu grânulos de melanina nas células mais basais da epiderme e na camada córnea (Figura 8).

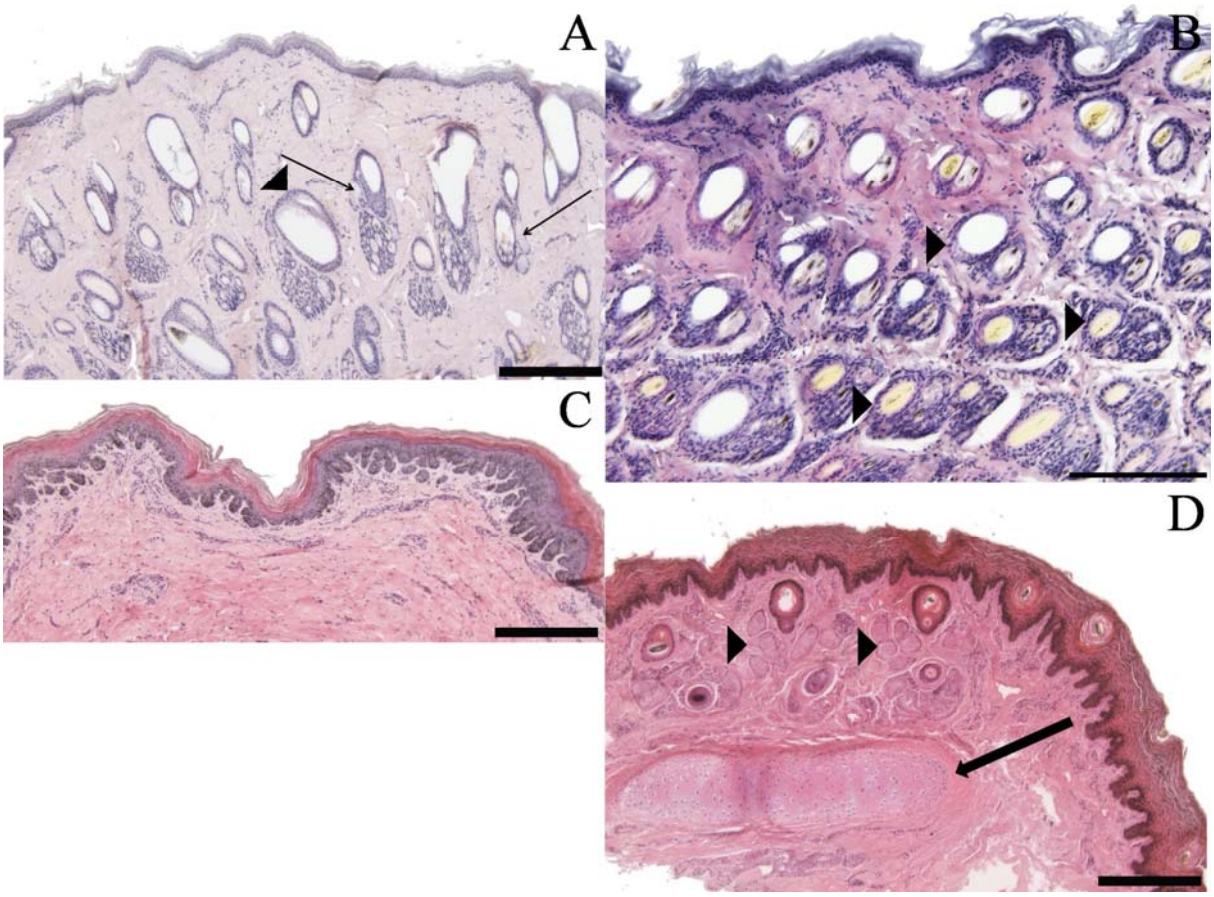

Figura 8 - Fotomicrografias da morfologia da epiderme das regiões de pele fina e pele grossa (G4). (HE). **A:** Pele fina da pálpebra (**PAL**). Folículo piloso (**cabeça de seta**). Glândula sebácea (**seta**). Barra = 300 µm. **B:** Pele fina do nariz (**NAR**). Barra = 200 µm. **C:** Pele grossa da cauda (**CAU**). Barra = 300 µm. **D:** Pele grossa da orelha (**ORE**). Glândula sebácea (**cabeça de seta**). Células cartilaginosas (**seta**). Barra = 300 µm

5.1.2 Histomorfometria

Resultados obtidos comparando os três conjuntos de regiões (G1, G2 e G3) e dentro de cada conjunto foram organizados nas seguintes etapas: mensuração da camada basal à camada granulosa (CB-CG), camada basal à camada córnea (CB-CC) e camada córnea (CC) distinguindo-se áreas de sulcos e cristas, papilas epidérmicas e dérmicas.

5.1.2.1 Camada Basal à Camada Granulosa

No conjunto de regiões G1, por meio das médias observou-se que nas áreas dorsais, tanto nas regiões de sulco como nas regiões de crista, ocorreu um aumento na espessura epidérmica no sentido cérvico-torácico, diminuindo na área lombar, ou seja, dorsalmente a região torácica (RDT) foi a mais espessa. Nas áreas ventrais, a epiderme foi mais espessa na região lombar (RVL), tanto nas regiões epidérmicas de sulco como de crista.

Todas as regiões G1 nas faces ventrais mostraram maior espessura do que suas áreas dorsais correspondentes. Quando as faces dorsais e ventrais correspondentes desse conjunto de regiões G1 foram comparadas estatisticamente, essas regiões não mostraram diferenças significantes, exceto, a região lombar (RDL x RVL) no sulco epidérmico. Mediante outra análise estatística, a qual a comparação ocorre somente entre as faces dorsais e entre as faces ventrais, distinguindo-se sulcos e cristas, essas regiões apresentaram semelhança estatística na espessura epidérmica (Tabela 2).

Tabela 2 - Média e desvio padrão (M±DP) da espessura da epiderme (µm) da camada basal à camada granulosa referentes ao conjunto de regiões G1 (crânio-caudal) dividido em faces dorsais e ventrais e em regiões epidérmicas de sulco e crista - São Paulo - 2008

Conjunto de Regiões G1 (crânio-caudal)	**Faces Dorsais (M±DP)**	**Faces Ventrais (M±DP)**	**Regiões da Epiderme**
Região cervical	14,8± 4,3[a]	16,9±2,5[a]	Sulco
Região torácica	15,7±5,1[a]	16,8±3,4[a]	
Região lombar	15,3±3,0[*a]	20,1±4,3[*a]	
Região cervical	21,1±4,8[a]	21,8±4,6[a]	Crista
Região torácica	22,0±6,5[a]	24,0±3,8[a]	
Região lombar	21,0±4,1[a]	24,8±3,3[a]	

Nota: * Representam que as médias das faces dorsais e ventrais (linha) analisadas pelo teste t de Student são diferentes (P<0,05). Letras iguais indicam que as médias das faces dorsais comparadas entre si (coluna) são iguais, assim como, as faces ventrais (coluna), considerando que as regiões de sulco não foram comparadas com as regiões de crista, análise realizada por ANOVA seguido pelo teste de Tukey (P<0,05). N = 6 animais.

Nas faces dorsais da nadadeira peitoral (G2), a epiderme mostrou um padrão de sulcos e cristas, exceto, a região proximal da nadadeira peitoral (NPVP) que apresentou papilas epidérmicas e dérmicas iguais às áreas ventrais desse conjunto de regiões. Nas faces dorsais tanto das regiões de sulcos/PE e cristas/PD, ocorreu uma redução na espessura da epiderme no sentido proximal-distal. Nas faces ventrais igualmente examinadas, houve primeiramente uma diminuição na espessura da epiderme no sentido proximal-média, com posterior aumento distal.

No conjunto de regiões G2, quando as médias das faces dorsais foram comparadas entre si, a nadadeira peitoral dorsal proximal (NPDP) mostrou-se diferente estatisticamente das outras áreas da nadadeira (NPDM, NPDD) por ser mais espessa nas regiões de sulcos/PE. Entre as faces ventrais comparadas da nadadeira peitoral, a região distal (NPVD) exibiu a maior média de espessura epidérmica na região de sulco, portanto, a análise estatística indicou diferença significativa entre essa região (NPVD) com as demais regiões da nadadeira peitoral (NPVP e NPVM). Por meio do teste t de Student foi verificado que as faces ventrais tanto nas áreas de sulcos/PE e cristas/PD da nadadeira peitoral mostraram maior espessura do que suas faces dorsais correspondentes (Tabela 3).

Tabela 3 - Média e desvio padrão (M±DP) da espessura da epiderme (µm) da camada basal à camada granulosa referentes ao conjunto de regiões G2 (nadadeira peitoral) dividido em faces dorsais e ventrais e em regiões epidérmicas de sulco/papilas epidérmicas e crista/papilas dérmicas - São Paulo - 2008

Nadadeira Peitoral (G2)	**Faces dorsais (M±DP)**	**Faces ventrais (M±DP)**	**Regiões da Epiderme**
Proximal	104,8±19,1[*a]	166,09±38,7[*a]	Sulco/Papilas Epidérmicas
Média	51,5±20,0[*b]	165,72±23,8[*a]	
Distal	31,0±12,3[*b]	249,65±61,4[*b]	
Proximal	48,3±6,8[*a]	76,26±16,2[*a]	Crista/Papilas Dérmicas
Média	38,8±8,5[*a]	72,32±15,5[*a]	
Distal	37,2±11,5[*a]	109,15±38,8[*a]	

Nota: * Representam que as médias das faces dorsais e ventrais (linha) analisadas pelo teste t de Student são diferentes (P<0,05). Letras iguais indicam que as médias das faces dorsais comparadas entre si (coluna) são iguais, assim como, as faces ventrais (coluna), considerando que as regiões de sulco/papilas epidérmicas não foram comparadas com as regiões crista/papilas dérmicas, análise realizada por ANOVA seguido pelo teste de Tukey (P<0,05). N = 6 animais.

A epiderme das regiões da Nadadeira Caudal (G3) apresentou maior espessura na área ventral (NCV). A região dorsal (NCD) mostrou a menor espessura epitelial entre todo o conjunto de regiões G3, tanto nas áreas de sulco/PE e cristas/PD. A espessura da epiderme na região interdigital (INC) foi intermediária entre as faces dorsal e ventral da nadadeira caudal (Tabela 4).

As regiões da nadadeira caudal comparadas entre si estatisticamente mostraram que tanto nas regiões de sulco/PE como nas regiões de crista/PD, a espessura da epiderme da região interdigital (INC) é semelhante à face dorsal (NCD), embora morfologicamente a área interdigital (INC) assemelha-se com a face ventral (NCV), pois essas duas regiões possuem papilas epidérmicas, diferentemente da área dorsal (NCD) que possui sulcos e cristas. Entretanto, as papilas epidérmicas da região interdigital (INC) não eram tão profundas quanto às papilas da região ventral (NCV).

Tabela 4 - Média e desvio padrão (M±DP) da espessura da epiderme (µm) da camada basal à camada granulosa referentes ao conjunto de regiões G3 (nadadeira caudal) dividido em faces dorsal, ventral e área interdigital, e em regiões epidérmicas de sulco/papilas epidérmicas e crista/papilas dérmicas - São Paulo - 2008

Nadadeira Caudal (G3)	**Face Dorsal (M±DP)**	**Face Ventral (M±DP)**	**Área Interdigital (M±DP)**
Sulco/Papila Epidérmica	40,2±20,8[*a]	183,5±70,7[*b]	76,6±21,6[a]
Crista/Papila Dérmica	42,5±8,1[a]	81,6±41,5[b]	45,5±7,8[a]

Nota: * Representam que as médias da face dorsal e ventral (linha) analisadas pelo teste t de Student são diferentes (P<0,05); a região interdigital não foi analisada por esse teste. Letras iguais (linha) indicam que as as médias das regiões comparadas no conjunto são iguais, considerando que as regiões de sulco/papilas não foram comparadas com as regiões cristas/papilas dérmicas, análise realizada por ANOVA seguido pelo teste de Tukey (P<0,05). N= 6 animais.

Quando as médias de todos os conjuntos de regiões (G1, G2 e G3) foram comparadas, observou-se que as áreas dorsais do corpo mostraram um padrão mais uniforme na espessura epidérmica. Esta avaliação ocorreu no sentido crânio-caudal do animal interceptando com o membro torácico e pélvico, tanto nas áreas de Sulco/PE como de Crista/PD na epiderme (Figura 9).

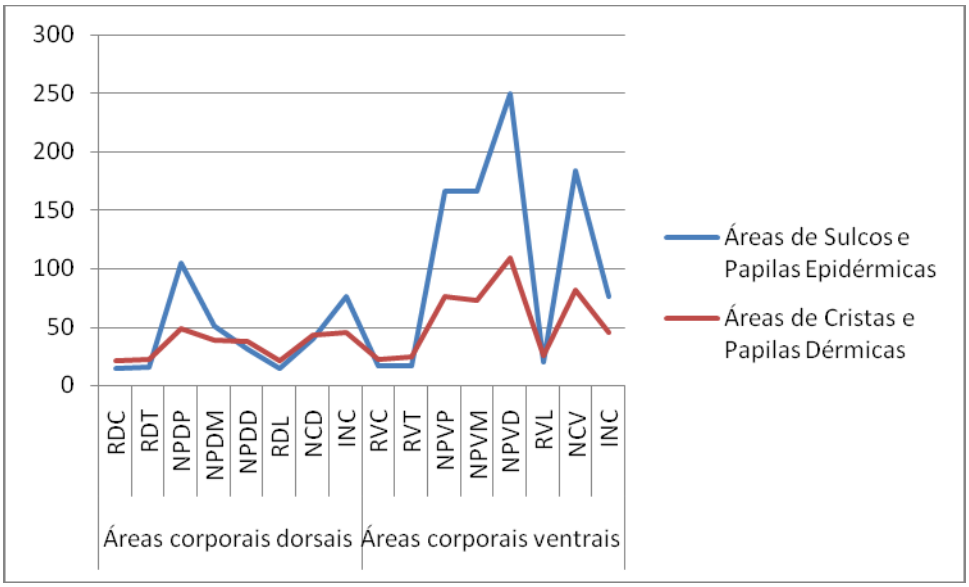

Figura 9 - Comparação das médias da espessura da epiderme da camada basal à camada granulosa (µm) entre as áreas de sulco e papilas epidérmicas com as áreas de crista e papilas dérmicas no sentido crânio-caudal interceptando membro torácico e pélvico, das áreas corporais dorsais e ventrais do *A. australis*

5.1.2.2 Camada Basal à Camada Córnea

A espessura da epiderme da camada basal à camada córnea (CB-CC) manteve uma progressiva diminuição no sentido cérvico-lombar nas regiões dorsais no sulco e na crista epidérmica no conjunto de regiões G1. As faces ventrais obtiveram aumento na espessura epidérmica na região lombar (RVL) no sulco e na crista. A análise estatística não mostrou diferença significante na comparação da espessura da epiderme entre as regiões dorsais e ventrais, tanto nas áreas de sulco como de crista, exceto, a região lombar (RDL x RVL) na crista epidérmica. Quando somente as áreas dorsais foram comparadas, distinguindo-se sulcos e cristas, essas regiões mostraram-se semelhantes, da mesma forma, ocorreu na comparação entre as áreas ventrais do corpo (Tabela 5).

Tabela 5 - Média e desvio padrão (M±DP) da espessura da epiderme (µm) da camada basal à camada córnea referentes ao conjunto de regiões G1 (crânio-caudal) dividido em faces dorsais e ventrais e em regiões epidérmicas de sulco e crista - São Paulo - 2008

Conjunto de Regiões G1 (crânio-caudal)	**Faces Dorsais (M±DP)**	**Faces Ventrais (M±DP)**	**Regiões da Epiderme**
Região cervical	66,1±14,7[a]	61,8±10,4[a]	Sulco
Região torácica	63,5±20,6[a]	56,3±14,9[a]	
Região lombar	59,1±13,5[a]	72,4±14,1[a]	
Região cervical	61,4±12,2[a]	62,3±14,1[a]	Crista
Região torácica	62,9±16,4[a]	62,4±7,0[a]	
Região lombar	56,9±8,4[*a]	69,1±9,6[*a]	

Nota: * Representam que as médias das faces dorsais e ventrais (linha) analisadas pelo teste t de Student são diferentes (P<0,05). Letras iguais indicam que as médias das faces dorsais comparadas entre si (coluna) são iguais, assim como, as faces ventrais (coluna), considerando que as regiões de sulco não foram comparadas com as regiões de crista, análise realizada por ANOVA seguido pelo teste de Tukey (P<0,05). N = 6 animais.

As regiões da nadadeira peitoral (G2) apresentaram maior espessura ventral do que dorsal. A região dorsal proximal (NPDP) mostrou-se mais espessa do que as outras áreas dorsais (NPDM e NPDD). Tendo em vista, que a morfologia dessa região assemelha-se à sua correspondente ventral, a qual emite projeções por meio de papilas dérmicas e epidérmicas. Dessa forma, a análise estatística não indicou diferença significativa entre a face dorsal e ventral da região proximal da nadadeira (NPDP) nas áreas de papilas epidérmicas. Ao

contrário desta, as outras regiões da nadadeira (NPDM e NPDD) mostraram diferenças significantes quando as suas faces dorsais e ventrais foram comparadas, tanto nas áreas de sulco/PE, como nas áreas de crista/PD. Entre as faces ventrais da nadadeira peitoral analisadas estatisticamente, a região distal (NPVD) apresentou diferença significante das outras regiões (NPVP e NPVM), especialmente, por possuir maior espessura epitelial nas regiões de papilas epidérmicas. A região ventral distal (NPVD) obteve a maior espessura dentre todo o conjunto de regiões da nadadeira peitoral (Tabela 6).

Tabela 6 - Média e desvio padrão (M±DP) da espessura da epiderme (µm) da camada basal à camada córnea referentes ao conjunto de regiões G2 (nadadeira peitoral) dividido em faces dorsais e ventrais e em regiões epidérmicas de sulco/papilas epidérmicas e crista/papilas dérmicas - São Paulo - 2008

Nadadeira Peitoral (G2)	**Faces Dorsais (M±DP)**	**Faces Ventrais (M±DP)**	**Regiões da Epiderme**
Proximal	220,0±41,3[b]	396,5±167,3[a]	Sulco/Papilas Epidérmicas
Média	128,9±33,1[*a]	392,2±79,8[*a]	
Distal	92,8±30,8[*a]	706,5±277,1[*b]	
Proximal	139,2±23,2[*a]	277,3±121,3[*a]	Crista/Papilas Dérmicas
Média	127,1±31,7[*a]	265,8±64,4[*a]	
Distal	109,0±26,0[*a]	413,8±232,8[*a]	

Nota: * Representam que as médias das faces dorsais e ventrais (linha) analisadas pelo teste t de Student são diferentes (P<0,05). Letras iguais indicam que as médias das faces dorsais comparadas entre si (coluna) são iguais, assim como, as faces ventrais (coluna), considerando que as regiões de sulco/papilas epidérmicas não foram comparadas com as regiões crista/papilas dérmicas, análise realizada por ANOVA seguido pelo teste de Tukey (P<0,05). N = 6 animais.

Entre a face dorsal e ventral da nadadeira caudal (G3) houve diferença significativa na espessura da epiderme tanto nas áreas de sulco/PE como nas áreas de crista/PD. Essa diferença se refere à maior espessura da região ventral (NCV). Quando todo o conjunto de regiões G3 foi comparado, distinguindo-se sulco/PE e crista/PD, foi verificado que a região ventral (NCV), por ser mais espessa, obteve diferença significativa das outras regiões (NCD e INC) da nadadeira caudal (Tabela 7).

Tabela 7 - Média e desvio padrão (M±DP) da espessura da epiderme (µm) da camada basal à camada córnea referentes ao conjunto de regiões G3 (nadadeira caudal) dividido em faces dorsal, ventral e área interdigital, e em regiões epidérmicas de sulco/papilas epidérmicas e crista/papilas dérmicas - São Paulo - 2008

Nadadeira Caudal (G3)	Face Dorsal (M±DP)	Face Ventral (M±DP)	Área Interdigital (M±DP)
Sulco/Papila Epidérmica	111,3±55,8[*a]	547,3±189,0[*b]	204,0±40,5[a]
Crista/Papila Dérmica	116,1±23,0[a]	406,9±174,2[b]	138,0±25,7[a]

Nota: * Representam que as médias da face dorsal e ventral (linha) analisadas pelo teste t de Student são diferentes (P<0,05); a região interdigital não foi analisada por esse teste. Letras iguais (linha) indicam que as médias das regiões comparadas no conjunto são iguais, considerando que as regiões de sulco/papilas não foram comparadas com as regiões cristas/papilas dérmicas, análise realizada por ANOVA seguido pelo teste de Tukey (P<0,05). N= 6 animais.

A figura 10 evidencia a trajetória das médias da espessura total da epiderme pelo corpo do animal. As regiões epidérmicas de sulco/PE são maiores do que as regiões de crista/PD, as áreas ventrais das nadadeiras são as mais espessas, especialmente, a nadadeira peitoral distal e a nadadeira caudal. Esta avaliação ocorreu no corpo do animal nas faces dorsais e ventrais no sentido crânio-caudal interceptando com o membro torácico e pélvico, tanto nas regiões de sulco/PE como nas regiões de crista/PD.

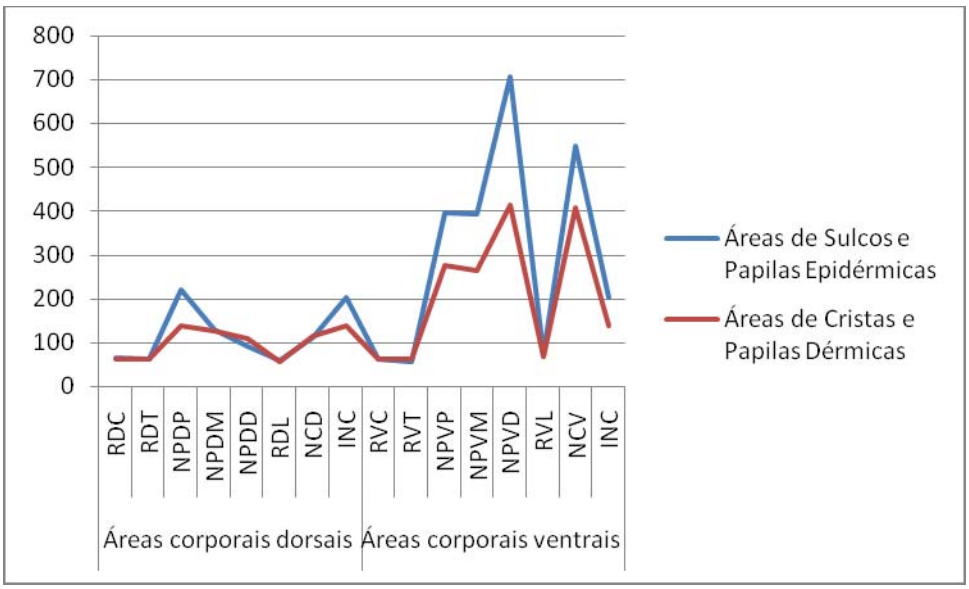

Figura 10 - Comparação das médias da espessura da epiderme da camada basal à camada córnea (µm) entre as áreas de sulco e papilas epidérmicas com as áreas de crista e papilas dérmicas no sentido crânio-caudal interceptando membro torácico e pélvico, nas áreas corporais dorsais e ventrais do *A. australis*

5.1.2.3 Camada Córnea

No conjunto de regiões G1, a camada córnea apresentou maior espessura na face dorsal nas regiões cervical (RDC) e torácica (RDT) nos sulcos e cristas. Essa camada epidérmica ventralmente diminui sua espessura no sentido cérvico-torácico aumentando na região lombar (RVL), tanto nas áreas de sulcos como nas regiões de crista. A análise estatística não indicou diferença significante entre esse conjunto de regiões, tanto na comparação dorso-ventral como somente em áreas dorsais ou ventrais (Tabela 8).

Tabela 8 - Média e desvio padrão (M±DP) da espessura da camada córnea (µm) referentes ao conjunto de regiões G1 (crânio-caudal) dividido em faces dorsais e ventrais e em regiões epidérmicas de sulco e crista - São Paulo - 2008

Conjunto de Regiões G1 (crânio-caudal)	**Faces dorsais (M±DP)**	**Faces ventrais (M±DP)**	**Regiões da Epiderme**
Região cervical	51,23±12,1[a]	44,9±10,0[a]	Sulco
Região torácica	47,8±21,1[a]	39,5±11,6[a]	
Região lombar	43,8±12,8[a]	52,27±14,6[a]	
Região cervical	40,3±7,6[a]	40,5±11,7[a]	Crista
Região torácica	40,9±17,3[a]	38,4±4,0[a]	
Região lombar	36,0±9,8[a]	44,2±7,9[a]	

Nota: * Representam que as médias das faces dorsais e ventrais (linha) analisadas pelo teste t de Student são diferentes (P<0,05). Letras iguais indicam que as médias das faces dorsais comparadas entre si (coluna) são iguais, assim como, as faces ventrais (coluna), considerando que as regiões de sulco não foram comparadas com as regiões de crista, análise realizada por ANOVA seguido pelo teste de Tukey (P<0,05). N = 6 animais.

As regiões da nadadeira peitoral (G2) mostraram maior espessura da camada córnea nas faces ventrais. A região dorsal proximal (NPDP) não indicou diferença estatística significante de sua face ventral (NPVP), ao contrário, das outras áreas dorsais (NPDM e NPDD) que são diferentes de suas correspondentes ventrais (NPVM e NPVD). Na comparação entre as áreas dorsais, a região proximal da nadadeira peitoral (NPDP) obteve uma espessura significativamente diferente das regiões média e distal (NPDM e NPDD) nas regiões epidérmicas de sulco/PE. Nas faces ventrais da nadadeira peitoral houve diferença significativa na crista/PD da região distal (NPVD) com as outras regiões (NPVP e NPVM), pois a região distal (NPVD) apresentou maior espessura (Tabela 9).

Tabela 9 - Média e desvio padrão (M±DP) da espessura camada córnea (µm) referentes ao conjunto de regiões G2 (nadadeira peitoral) dividido em faces dorsais e ventrais e em regiões epidérmicas de sulco/papilas epidérmicas e crista/papilas dérmicas - São Paulo - 2008

Nadadeira Peitoral (G2)	Faces Dorsais (M±DP)	Faces Ventrais (M±DP)	Regiões da Epiderme
Proximal	115,1±27,5[b]	230,4±147,1[a]	Sulco/Papilas Epidérmicas
Média	77,5±14,8[*a]	226,5±61,5[*a]	
Distal	61,8±18,9[*a]	456,9±221,5[*a]	
Proximal	90,9±19,8[a]	201,0±117,1[a]	Crista/Papilas Dérmicas
Média	88,3±25,4[*a]	193,5±52,3[*a]	
Distal	71,8±16,0[*a]	375,6±160,7[*b]	

Nota: * Representam que as médias das faces dorsais e ventrais (linha) analisadas pelo teste t de Student são diferentes (P<0,05). Letras iguais indicam que as médias das faces dorsais comparadas entre si (coluna) são iguais, assim como, as faces ventrais (coluna), considerando que as regiões de sulco/papilas epidérmicas não foram comparadas com as regiões crista/papilas dérmicas, análise realizada por ANOVA seguido pelo teste de Tukey (P<0,05). N = 6 animais.

A região dorsal e ventral da nadadeira caudal (G3), no sulco/PE e crista/PD, mostrou diferença significativa, mediante maior espessura da camada córnea da face ventral (NCV) em relação à face dorsal (NCD). Na comparação estatística dentro do conjunto de regiões G3, a face ventral mostrou diferença significativa da região interdigital (INC) e da região dorsal (NCD), tanto nas regiões de sulco/PE como nas regiões de crista/PD (Tabela 10).

Tabela 10 - Média e desvio padrão (M±DP) da espessura da camada córnea (µm) referentes ao conjunto de regiões G3 (nadadeira caudal) dividido em faces dorsal, ventral e área interdigital, e em regiões epidérmicas de sulco/papilas epidérmicas e crista/papilas dérmicas - São Paulo - 2008

Nadadeira Caudal (G3)	Face Dorsal (M±DP)	Face Ventral (M±DP)	Área Interdigital (M±DP)
Sulco/Papila Epidérmica	71,1±35,3[*a]	363,8±146,6[*b]	127,4±32,8[a]
Crista/Papila Dérmica	73,6±17,5[*a]	325,3±153,4[*b]	92,5±22,7[a]

Nota: * Representam que as médias da face dorsal e ventral (linha) analisadas pelo teste t de Student são diferentes (P<0,05); a região interdigital não foi analisada por esse teste. Letras iguais (linha) indicam que as médias das regiões comparadas no conjunto são iguais, considerando que as regiões de sulco/papilas não foram comparadas com as regiões cristas/papilas dérmicas, análise realizada por ANOVA seguido pelo teste de Tukey (P<0,05). N= 6 animais.

A figura 11 evidencia a trajetória das médias da espessura da camada córnea da epiderme pelo corpo do animal. As regiões epidérmicas de sulco/PE são maiores do que as regiões de crista/PD, as áreas ventrais das nadadeiras são as mais espessas, especialmente, a nadadeira peitoral distal (NPVD) e a nadadeira caudal (NCV). Esta avaliação ocorreu no corpo do animal nas faces dorsais e ventrais no sentido crânio-caudal interceptando com o membro torácico e pélvico, tanto nas regiões de sulco/PE como nas regiões de crista/PD.

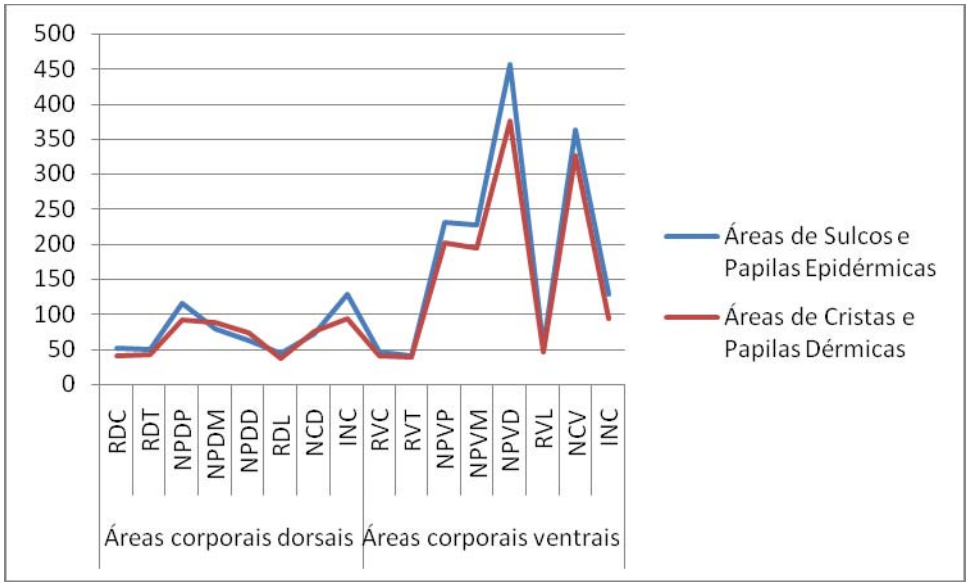

Figura 11 - Comparação das médias da espessura da camada córnea (µm) entre as áreas de sulco e papilas epidérmicas com as áreas de crista e papilas dérmicas no sentido crânio-caudal interceptando membro torácico e pélvico, nas áreas corporais dorsais e ventrais do *A. australis*

5.1.3 Proliferação Celular

A região torácica que pertence ao conjunto de regiões G1, não obteve diferença estatística significativa dorso-ventralmente (RDT e RVT) no índice de proliferação celular da epiderme. Quando as médias da face dorsal e ventral da região torácica foram comparadas como as médias das faces dorsais e ventrais das regiões da nadadeira peitoral (G2), a região torácica dorso e ventralmente apresentou o maior índice de proliferação celular. Quando somente as regiões da nadadeira peitoral (G2) foram comparadas, as áreas dorsais apresentaram os maiores índices de proliferação, especialmente as regiões média (NPDM) e

distal (NPDD). A região proximal da nadadeira (NPDP), a qual possui epiderme espessa, não mostrou diferença significativa entre sua face dorsal e ventral (Tabela 11).

Tabela 11 - Média e desvio padrão (M±DP) da porcentagem de células em proliferação celular marcadas pelo PCNA das faces dorsais e ventrais da região torácica (G1) e nadadeira peitoral (G2) - São Paulo - 2008

Regiões Corporais	**Faces Dorsais (M±DP)**	**Faces Ventrais (M±DP)**
G1 (regiões crânio-caudal)		
Região torácica	23,7±1,50[a]	22,1±0,60[a]
G2 (regiões da nadadeira peitoral)		
Proximal	5,16 ±2,50[b]	5,0±2,00[b]
Média	15,1±7,30[*c]	3,3±2,20[*b]
Distal	14,0±1,90[*b]	2,0±1,50[*b]

Nota: * Representam que as médias das faces dorsais e ventrais (linha) analisadas pelo teste t de Student são diferentes (P<0,05). Letras iguais indicam que as médias das faces dorsais comparadas entre si (coluna) são iguais, assim como, as faces ventrais (coluna), análise realizada por ANOVA seguido pelo teste de Tukey (P<0,05). N = 4 animais.

No estudo da proliferação celular epidérmica do lobo-marinho-sul-americano, o duodeno de rato Wistar foi utilizado como controle positivo. Mediante esse controle, foi possível verificar que não ocorreu alteração nas lâminas submetidas ao protocolo de clareamento da melanina. O clareamento garantiu que apenas os núcleos positivos ao PCNA fossem marcados, evitando-se confundir com a marcação em marrom pelo DAB (Figura 12).

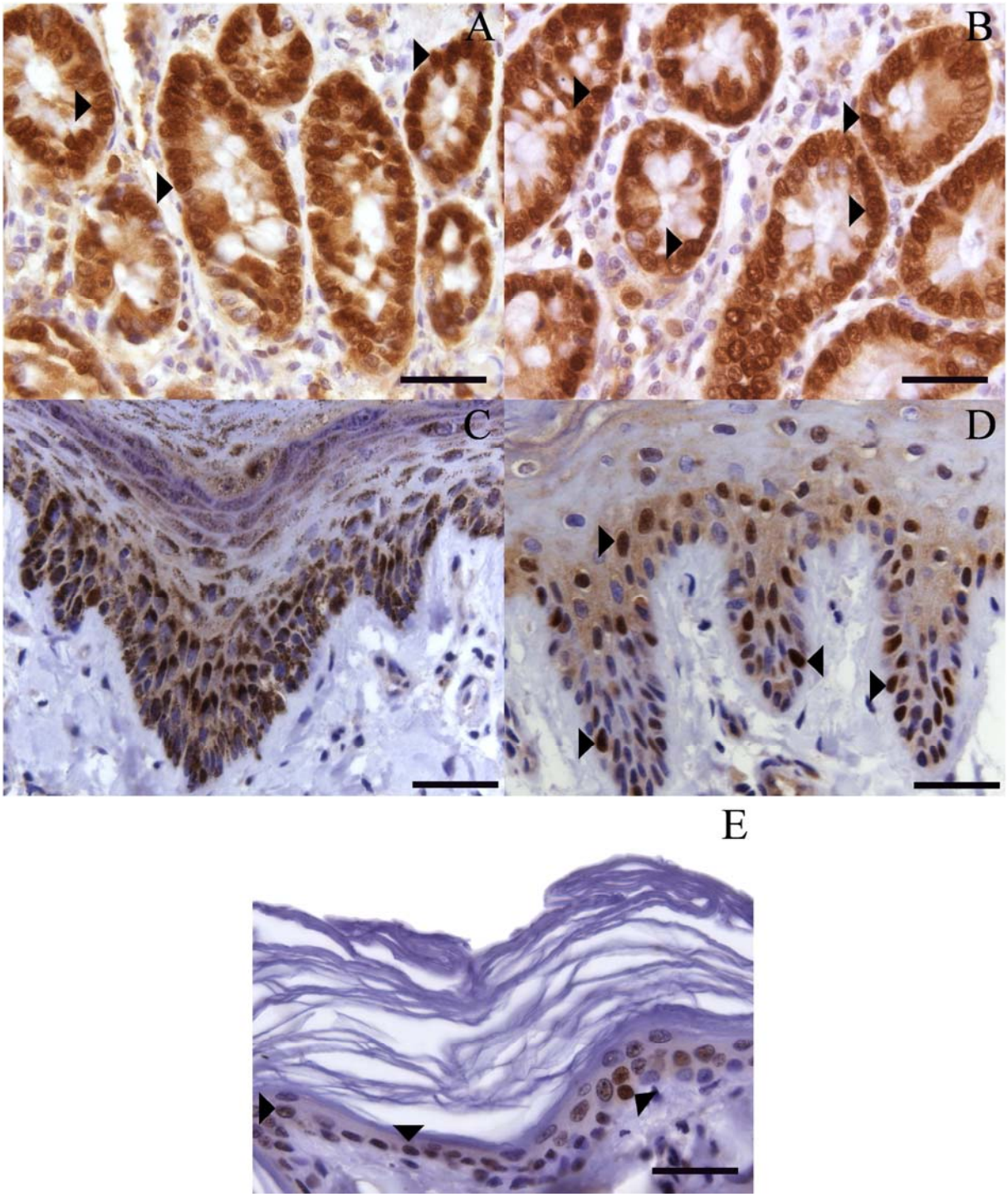

Figura 12 - Fotomicrografias dos núcleos positivos (**cabeça de seta**) ao PCNA após reação imuno-histoquímica usando DAB como cromógeno e fundo de hematoxilina. **A** e **B**: Secções de duodeno de rato Wistar. **A:** sem clareamento da melanina. **B:** com clareamento. **C** e **D**: Secções da nadadeira peitoral ventral média (**NPVM**) da epiderme do *A. australis*. **C**: Observar intensa pigmentação da epiderme sem passar pelo clareamento da melanina impedindo a visualização dos núcleos positivos ao PCNA (**seta**). **D:** Pele da mesma região após o clareamento que permitiu a distinção entre núcleos positivos (**cabeça de seta**) e negativos. **E:** Pele fina da região torácica ventral (**RVT**). Barra de todas as fotomicrografias = 30 µm

Por meio da avaliação no índice de proliferação celular na epiderme foi verificado que as regiões corporais que apresentavam os maiores índices de proliferação celular possuíam a espessura da epiderme menor. Os menores índices de proliferação foram encontrados na região ventral distal da nadadeira peitoral (NPVD), essa região apresentou a maior média na espessura da epiderme de todas as regiões estudadas. O coeficiente de correlação de Pearson (r assume valores entre -1 e +1) comprovou por meio das médias da espessura da epiderme e do índice de proliferação celular, que há uma grande correlação negativa entre essas variáveis (r = -0,88). Como a avaliação do índice de proliferação utilizou quatro animais, as médias da espessura da epiderme que eram de seis animais foram recalculadas para o mesmo número de amostras do índice de proliferação, a fim de garantir melhor apuração dos dados (Figura 13).

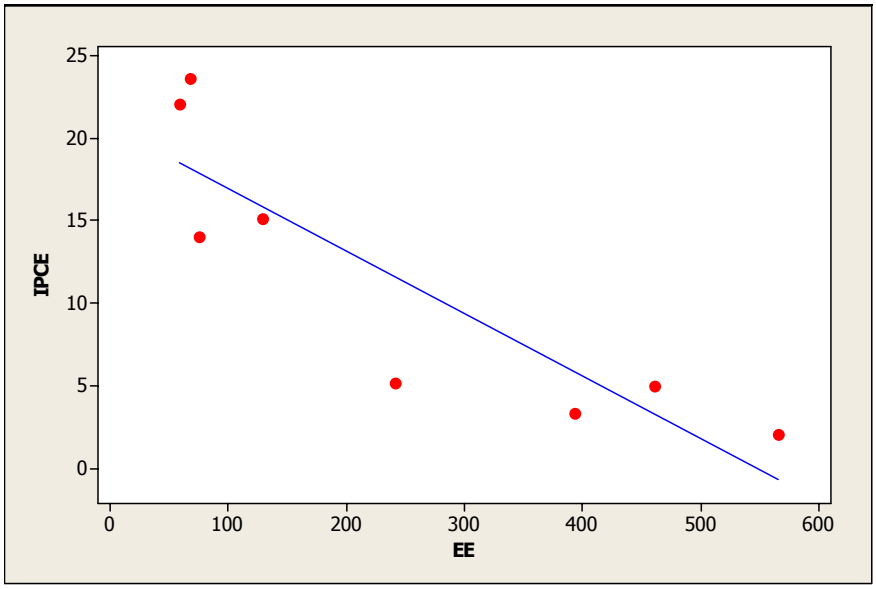

Figura 13 - Correlação de Pearson entre as médias da espessura da epiderme - EE (µm) e do índice de proliferação celular - IPCE (%). A reta indica que há uma correlação inversa entre essas variáveis. r = -0,88 (P<0,05). N= 4 animais

5.2 MEMBRANA BASAL

A membrana basal do conjunto de regiões G1 mostrou um padrão regular de espessura, indicando uma diferença significativa na região torácica quando comparada dorso-

ventralmente (RDT e RVT). Entre todas as regiões G1 examinadas, a região ventral torácica (RVT) obteve a menor espessura (Tabela 12).

Tabela 12 - Média e desvio padrão (M±DP) da espessura da membrana basal (µm) referentes ao conjunto de regiões G1 (crânio-caudal) dividido em faces dorsais e ventrais - São Paulo - 2008

Conjunto de Regiões G1 (crânio-caudal)	**Faces Dorsais (M±DP)**	**Faces Ventrais (M±DP)**
Região cervical	0,49±0,07[a]	0,44±0,05[a]
Região torácica	0,45±0,06[*a]	0,34±0,04[*b]
Região lombar	0,55±0,06[a]	0,49±0,05[a]

Nota: * Representam que as médias das faces dorsais e ventrais (linha) analisadas pelo teste t de Student são diferentes (P<0,05). Letras iguais indicam que as médias das faces dorsais comparadas entre si (coluna) são iguais, assim como, as faces ventrais (colunas), análise realizada por ANOVA seguido pelo teste de Tukey (P<0,05).

Nas regiões da nadadeira peitoral (G2), as faces ventrais foram mais espessas do que suas áreas dorsais correspondentes. Quando as faces dorsais da nadadeira peitoral foram comparadas, houve diferença significativa entre todas as regiões, pois ocorreu um aumento progressivo na espessura da membrana basal no sentido proximal-distal dorso e ventralmente. Contudo, as faces ventrais quando comparadas, a região proximal (NPVP) a qual obteve menor espessura da membrana basal, apresentou diferença significativa das outras regiões da nadadeira (NPVM e NPVD). A espessura da membrana basal dessas regiões está apresentada na tabela 13.

Tabela 13 - Média e desvio padrão (M±DP) da espessura da membrana basal (µm) referentes ao conjunto de regiões G2 (nadadeira peitoral) dividido em faces dorsais e ventrais - São Paulo - 2008

Regiões da Nadadeira Peitoral (G2)	**Faces Dorsais (M±DP)**	**Faces Ventrais (M±DP)**
Proximal	0,75±0,15[*a]	0,99±0,17[*a]
Média	1,73±0,08[*b]	2,26±0,21[*b]
Distal	2,12±0,11[c]	2,29±0,20[b]

Nota: * Representam que as médias das faces dorsais e ventrais (linha) analisadas pelo teste t de Student são diferentes (P<0,05). Letras iguais indicam que as médias das faces dorsais comparadas entre si (coluna) são iguais, assim como, as faces ventrais (coluna), análise realizada por ANOVA seguido pelo teste de Tukey (P<0,05).

Entre as regiões da nadadeira caudal (G3), a área interdigital (INC) mostrou maior espessura da membrana basal. A face ventral da nadadeira (NCV) obteve menor espessura dentre o conjunto de regiões G3, ao contrário das faces ventrais do conjunto de regiões G2, as quais tinham apresentado maior espessura (Tabela 14).

Tabela 14 - Média e desvio padrão (M±DP) da espessura da membrana basal (µm) referentes ao conjunto de regiões G3 (nadadeira caudal) dividido em faces dorsal, ventral e área interdigital - São Paulo - 2008

Nadadeira Caudal (G3)	**Face Dorsal**	**Face Ventral**	**Área Interdigital**
M±DP	2,89±0,24[a]	2,78±0,12[a]	3,07±0,26[a]

Nota: * Representam que as médias da região dorsal e ventral (linha) analisadas pelo teste t de Student são diferentes (P<0,05); a região interdigital não foi analisada por esse teste. Letras iguais (linha) indicam que as médias das regiões comparadas no conjunto são iguais, análise por ANOVA seguido pelo teste de Tukey (P<0,05).

A espessura da membrana basal acompanhou a espessura da epiderme em muitas regiões corporais examinadas do *A. australis*. No conjunto de regiões G1, a espessura da epiderme total (camada basal à camada córnea) nas regiões de sulco, assim como, a espessura da membrana basal obteve a menor espessura na região ventral torácica (RVT). Da mesma forma, a epiderme e a membrana basal foram mais espessas nas faces ventrais da nadadeira peitoral (G2). Já nas regiões da nadadeira caudal (G3), a espessura da epiderme e da membrana basal não seguiram o mesmo padrão. O cálculo do coeficiente de correlação de Pearson (r assume valores entre -1 e +1) mostrou que entre essas duas estruturas da pele do *A. australis* há uma moderada correlação positiva (r = 0,52). A correlação entre essas variáveis está apresentada na figura 14.

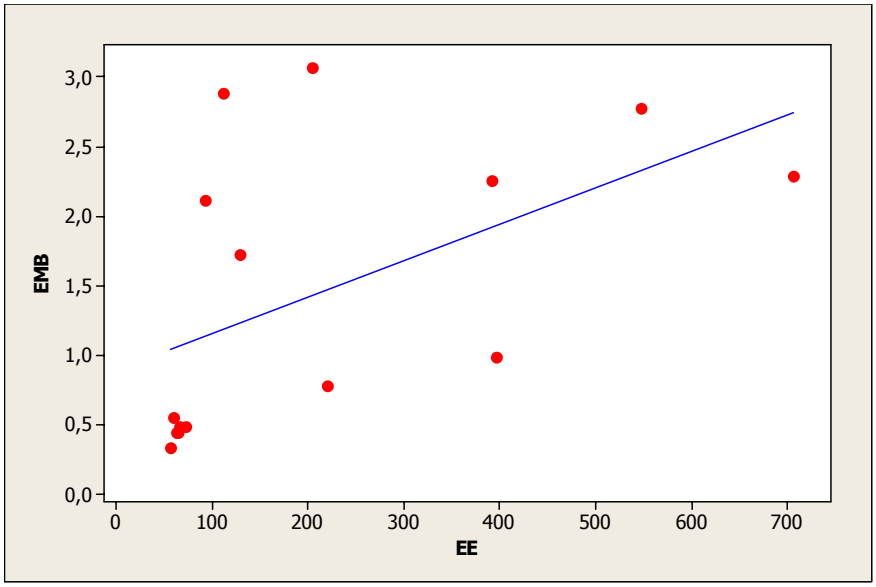

Figura 14 - Correlação de Pearson entre as médias da espessura da epiderme - EE (µm) e da membrana basal - EMB (µm). A reta indica que há uma correlação positiva entre essas variáveis. r = 0,52 (P<0,05). N= 6 animais

5.3 MORFOLOGIA GERAL DA DERME E CONSTITUINTES

A organização e arquitetura da derme do *A. australis* foram examinadas mediante avaliação qualitativa da morfologia dos seus constituintes, como folículos pilosos, glândulas cutâneas e lipídios, estes foram examinados por método histomorfométrico.

5.3.1 Morfologia Geral da Derme

A derme do *A. australis* nas regiões que apresentaram pele fina possuía uma derme papilar delgada constituída por tecido frouxo, e uma derme reticular extensa composta por tecido conjuntivo denso não-modelado, alternando com o tecido frouxo que circunda os derivados epidérmicos, como os folículos pilosos e as glândulas cutâneas, e também células adiposas que foram encontradas constituindo a porção profunda da derme, ao redor das glândulas sudoríparas (Figura 15A).

Quando se compara a derme das regiões de pele fina com a derme das regiões de pele grossa, esta é pouco extensa, e é constituída em grande parte por tecido conjuntivo denso não-modelado, alternado com o tecido conjuntivo frouxo que permanece ao redor dos anexos cutâneos e células adiposas (Figura 15B).

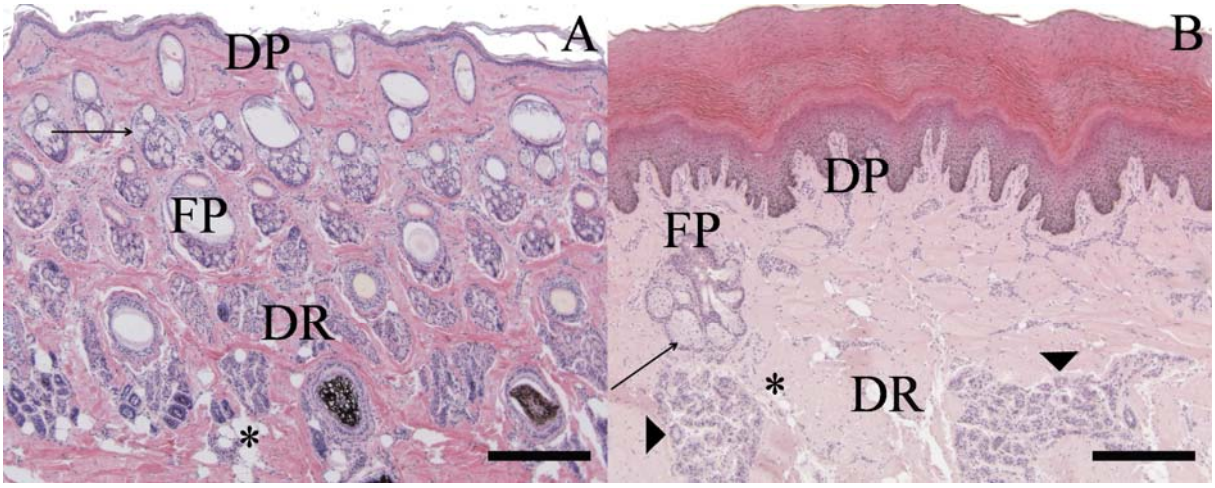

Figura 15 - Fotomicrografias da morfologia da derme das regiões de pele fina e pele grossa. (HE). **A:** Pele fina. Região dorsal lombar (**RDL**). **B:** Pele grossa. Nadadeira peitoral ventral média (**NPVM**). **DP** = Derme papilar. **DR** = derme reticular. **FP** = folículo piloso. Observar glândula sebácea (**seta**); glândula sudorípara merócrina (**cabeça de seta**); células adiposas (**asterisco**). Barra para A e B = 300 µm

5.3.2 Morfologia e Histomorfometria dos Folículos Pilosos

O folículo piloso do *A. australis* mostrou um padrão em grupo, com um pêlo de guarda com aproximadamente 20 subpêlos adjacentes, emergindo de um único poro piloso, geralmente, com glândulas sebáceas associadas. A forma do folículo piloso do pêlo de guarda e dos subpêlos mostrou-se levemente achatada. Os subpêlos foram encontrados caudalmente ao pêlo de guarda. O diâmetro dos folículos pilosos mostrou-se variável dentro da mesma região de pele (Figura 16A e B).

O músculo eretor de pêlos não foi observado em nenhuma das regiões examinadas. A formação de um colar epidermal na bainha radicular externa não foi visualizada nos folículos pilosos do *A. australis.* Folículos pilosos na fase anagênica eram encontrados na derme profunda, as células do bulbo piloso destes, encontravam-se intensamente basófilas (Figura 16C e D).

O pêlo de guarda apresentou medula, ao passo que os subpêlos eram destituídos dessa estrutura. A medula compôs uma grande parte do folículo piloso, exibiu um padrão contínuo, translúcido e espaços com ar foram observados. A cutícula mostrou um padrão de células sobrepostas, com a margem levemente serrilhada. O córtex do pêlo não era tão espesso, em virtude da largura da medula. O córtex apresentou grânulos de melanina. Esses grânulos foram visíveis no bulbo e na haste do pêlo (Figura 16E e F).

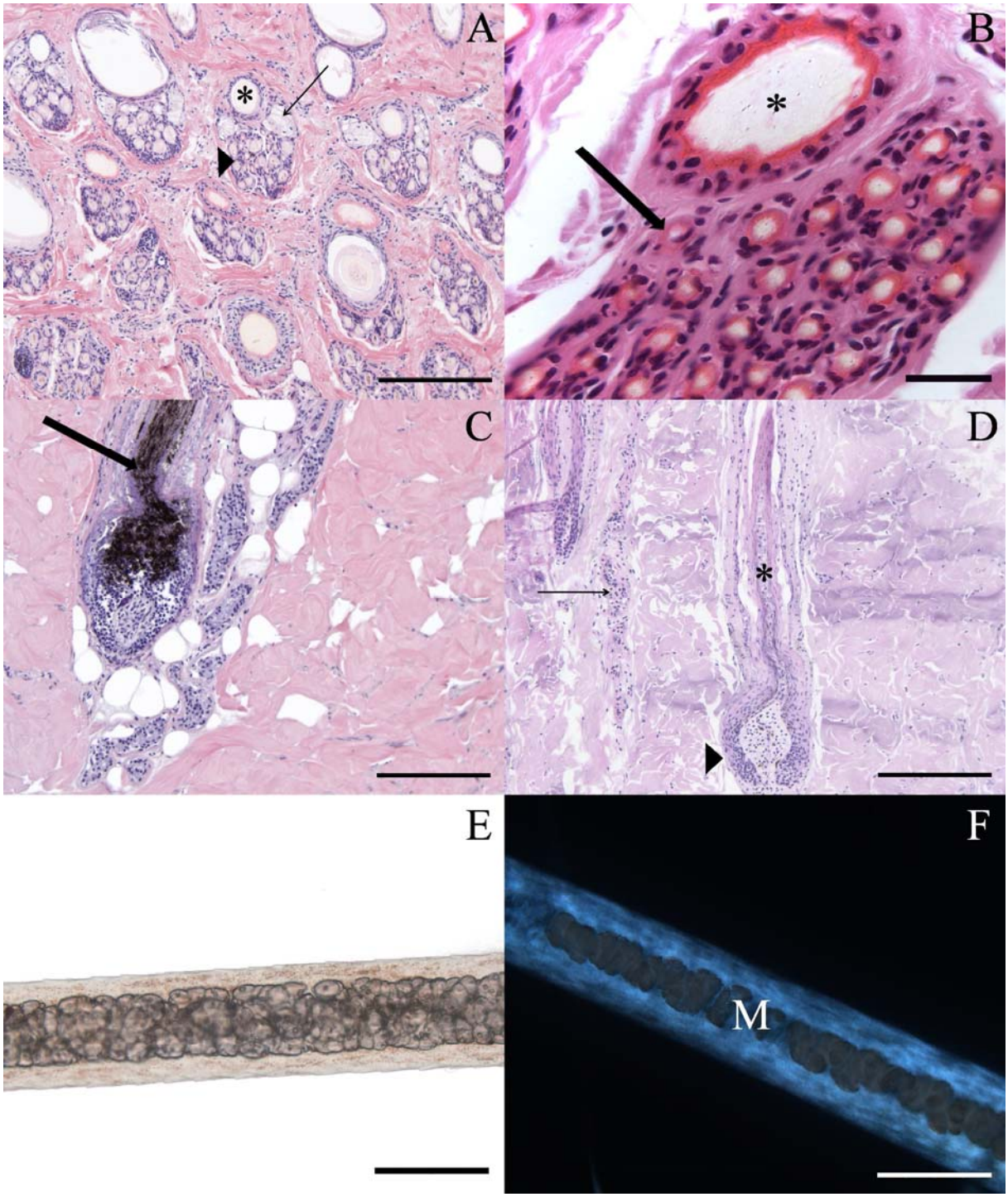

Figura 16 - Fotomicrografias da morfologia dos folículos pilosos. **A:** Derme da região dorsal torácica (**RDT**). Notar pêlo de guarda (**asterisco**), subpêlos (**cabeça de seta**) e glândulas sebáceas (**seta**). (HE). Barra = 200 µm. **B:** Folículo piloso - pêlo de guarda (**asterisco**), subpêlos (**seta**). (HE). Barra = 30 µm. **C:** Folículo piloso na derme profunda. Notar a concentração de melanina no bulbo piloso e na haste do pêlo. (HE). Barra = 200 µm. **D:** Folículo piloso em corte longitudinal. Notar a presença da medula (**asterisco**), bulbo do pêlo (**cabeça de seta**) e glândula sudorípara apócrina (**seta**). (HF). Barra = 200 µm. **E:** Pêlo de guarda sob microscopia de luz. Barra = 100 µm. **F:** Pêlo de guarda sob microscopia de polarização. Observar a medula (M). Barra = 200 µm

O conjunto de regiões G1 apresentou as maiores médias na fração de volume dos folículos pilosos entre os outros conjuntos G2 e G3. A fração de volume dos folículos pilosos foi similar entre as regiões G1, não ocorrendo diferenças estatísticas significantes entre elas, tanto na derme superficial como na derme profunda. A região ventral cervical (RVC) exibiu a maior fração de volume dos pêlos do conjunto de regiões G1 (Tabela 15).

Tabela 15 - Média e desvio padrão (M±DP) da fração de volume dos folículos pilosos (%) na derme superficial e profunda referentes ao conjunto de regiões G1 (crânio-caudal) dividido em faces dorsais e ventrais - São Paulo - 2008

Conjunto de Regiões G1 (crânio-caudal)	**Faces Dorsais (M±DP)**	**Faces Ventrais (M±DP)**	**Regiões da Derme**
Região cervical	37,93±6,72[a]	41,38±3,94[a]	Derme Superficial
Região torácica	36,40±3,44[a]	38,78±4,38[a]	
Região lombar	36,42±5,16[a]	33,86±5,07[a]	
Região cervical	16,17±9,02[a]	16,60±9,59[a]	Derme Profunda
Região torácica	15,22±6,54[a]	9,71±2,81[a]	
Região lombar	14,95±11,23[a]	9,32±4,59[a]	

Nota: * Representam que as médias das faces dorsais e ventrais (linha) analisadas pelo teste t de Student são diferentes (P<0,05). Letras iguais indicam que as médias das faces dorsais comparadas entre si (coluna) são iguais, assim como, as faces ventrais (coluna), considerando que as regiões da derme superficial não foram comparadas com as regiões da derme profunda, análise por ANOVA seguido pelo teste de Tukey (P<0,05). N = 6 animais.

Entre as regiões da nadadeira peitoral (G2), a região distal em sua face dorsal (NPDD) obteve o maior volume de pêlos, entretanto, essa região ventralmente (NPVD) é destituída de pêlos. Na derme superficial, as faces dorsais apresentaram a maior fração de volume dos folículos pilosos dentre as regiões da nadadeira peitoral. Essa fração de volume dorsalmente aumentou no sentido proximal-distal da nadadeira, ao passo que ventralmente, nesse sentido, o volume diminuía (Tabela 16).

Tabela 16 - Média e desvio padrão (M±DP) da fração de volume dos folículos pilosos (%) na derme superficial e profunda referentes ao conjunto de regiões G2 (nadadeira peitoral) dividido em faces dorsais e ventrais - São Paulo - 2008

Nadadeira Peitoral (G2)	**Faces Dorsais (M±DP)**	**Faces Ventrais (M±DP)**	**Regiões da Derme**
Proximal	10,87±6,92[*a]	1,22±1,50[*a]	Derme Superficial
Média	16,07±6,19[*a]	1,10±1,30[*a]	
Distal	29,25±6,17[*b]	0,00±0,00[*a]	
Proximal	3,67±3,22[a]	-	Derme Profunda
Média	6,83±5,71[ab]	-	
Distal	15,28±9,19[b]	-	

Nota: * Representam que as médias das faces dorsais e ventrais (linha) analisadas pelo teste t de Student são diferentes (P<0,05). Letras iguais indicam que as médias das faces dorsais comparadas entre si (coluna) são iguais, assim como, as faces ventrais (coluna), considerando que as regiões da derme superficial não foram comparadas com as regiões da derme profunda, análise por ANOVA seguido pelo teste de Tukey (P<0,05). N = 6 animais.

Na nadadeira caudal (G3), a face ventral (NCV) de epiderme muito espessa não apresentou folículos pilosos. Na face dorsal (NCD), a fração de volume dos folículos pilosos manteve-se semelhante às áreas dorsais da nadadeira peitoral (G2). Dessa forma, a face dorsal (NCD) mostrou diferença estatística significativa quando todas as regiões da nadadeira caudal foram comparadas. A região interdigital (INC) exibiu pouca quantidade de folículos pilosos não apresentando diferença estatística da face ventral (NCV). Os resultados obtidos estão apresentados na tabela 17.

Tabela 17 - Média e desvio padrão (M±DP) da fração de volume dos folículos pilosos (%) na derme superficial referentes ao conjunto de regiões G3 (nadadeira caudal) dividido em regiões dorsal, ventral e área interdigital - São Paulo - 2008

Nadadeira Caudal (G3)	**Face Dorsal (M±DP)**	**Face Ventral (M±DP)**	**Área Interdigital (M±DP)**
Derme Superficial	20,25±10,22[*b]	0,00±0,00[*a]	2,20±1,59[a]

Nota: * Representam que as médias da face dorsal e ventral (linha) analisadas pelo Teste t de Student são diferentes (P<0,05); a região interdigital não foi analisada por esse teste. Letras iguais (linha) indicam que as médias das regiões comparadas no conjunto são iguais, análise por ANOVA seguido pelo teste de Tukey (P<0,05). N= 6 animais.

Nas regiões de pele fina, em que a espessura da epiderme era delgada, ocorreu alta fração de volume dos folículos pilosos, ao contrário, das áreas destituídas de pêlos, as quais

alcançaram maior espessura epidérmica. Por meio do teste de correlação de Pearson (r assume valores entre -1 e +1), essa relação entre a espessura da epiderme e a fração de volume dos folículos pilosos mostrou-se inversamente correlacionada (r = -0,83). A correlação entre essas variáveis está apresentada na figura 17.

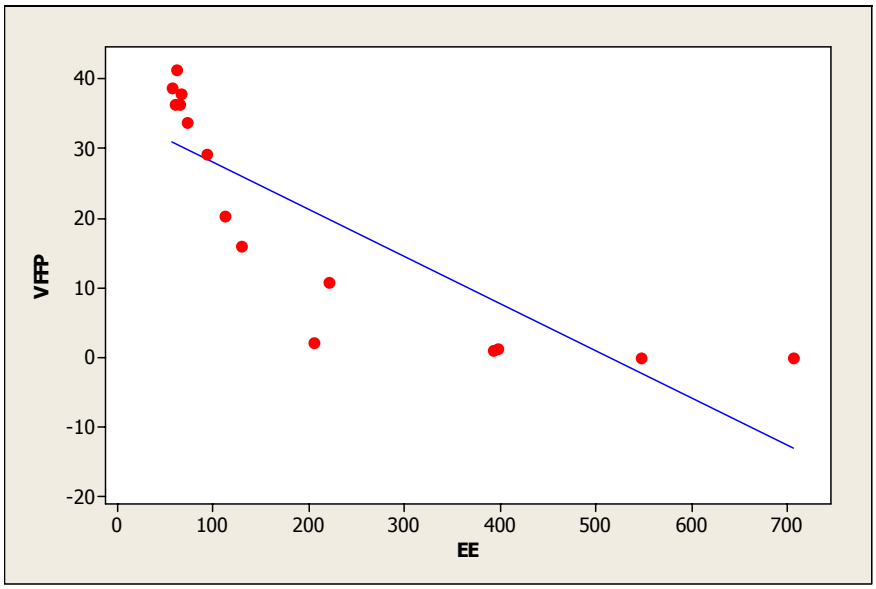

Figura 17 - Correlação de Pearson entre as médias da espessura da epiderme - EE (µm) e da fração de volume dos folículos pilosos na derme - VFFP (%). A reta indica que há uma correlação negativa entre essas variáveis. r = -0,83 (P<0,05). N= 6 animais

5.3.3 Morfologia e Histomorfometria das Glândulas Sebáceas

No conjunto de regiões G1, geralmente, foi observado um grupo de glândulas sebáceas de cada lado do folículo principal formando um ângulo obtuso em relação a estes, e localizadas cranialmente aos subpêlos. Nessas regiões com grande fração de volume dos folículos pilosos, estes nem sempre estavam acompanhados por glândulas sebáceas. Essas glândulas desembocavam seu produto de secreção em um único ducto de epitélio pavimentoso estratificado contínuo com a parede do canal piloso. Algumas glândulas sebáceas estavam localizadas caudalmente aos subpêlos e liberaram o seu produto de secreção nestes.

Geralmente, nas regiões das nadadeiras que apresentavam menor fração de volume dos folículos pilosos, as glândulas sebáceas apresentaram-se maiores do que as glândulas de áreas

com muito pêlo, como o conjunto de regiões G1. Mesmo nas áreas sem pêlos, as glândulas sebáceas foram observadas e sua secreção desembocava na superfície da pele, muitas faixas dessas glândulas foram visualizadas ao longo da derme. Grânulos de melanina não foram observados nos ácinos dessas glândulas. A morfologia das glândulas sebáceas está apresentada na figura 18.

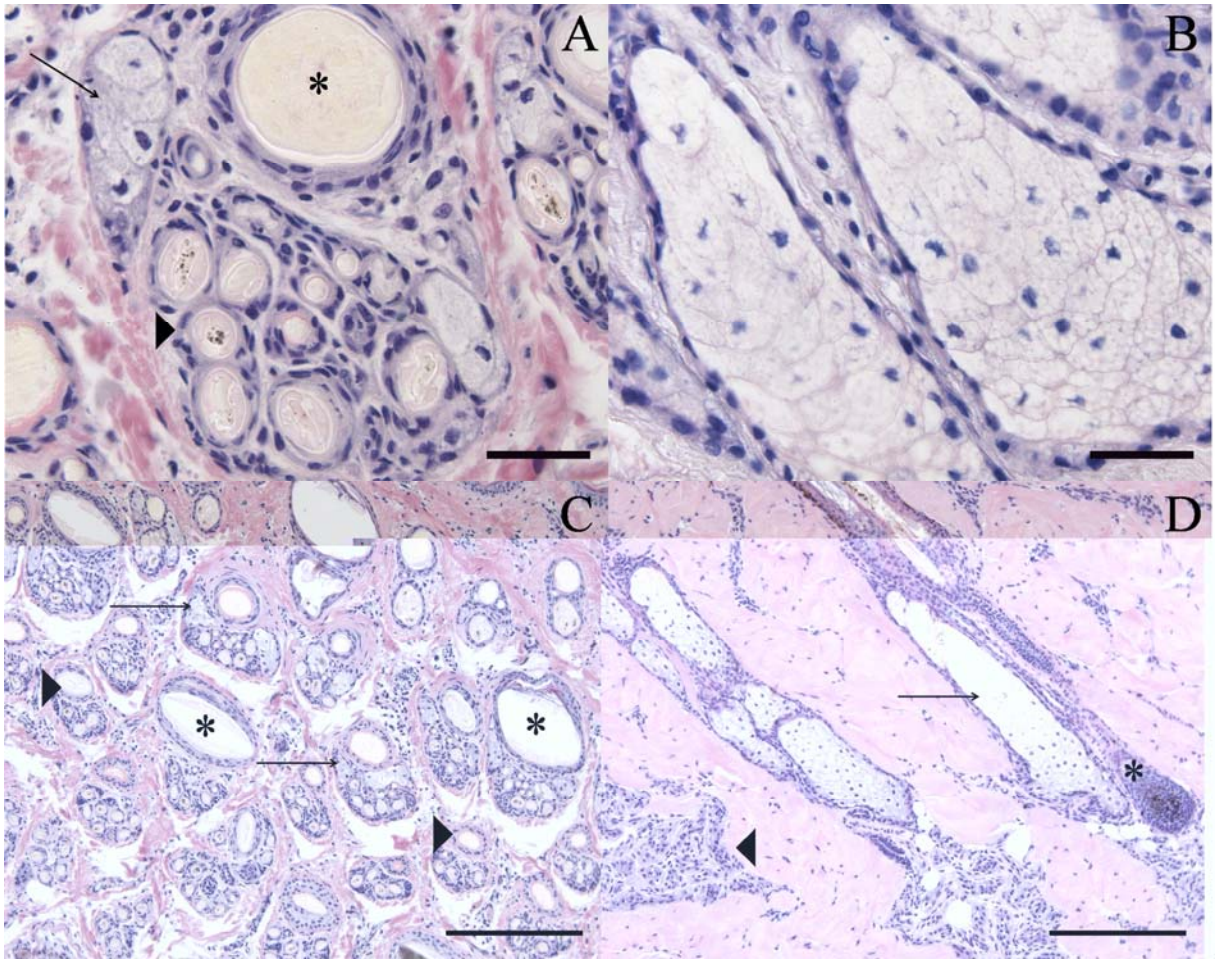

Figura 18 - Fotomicrografias da morfologia das glândulas sebáceas. (HE). **A:** Glândula sebácea (**seta**) da região dorsal torácica (**RDT**). Folículo piloso (**asterisco**). Subpêlos (**cabeça de seta**). **B:** Glândula sebácea da região da nadadeira peitoral ventral proximal (**NPVP**). Notar a diferença no tamanho das duas glândulas A e B. Barra para **A** e **B** = 30 µm. **C:** Glândulas sebáceas (**seta**) da região dorsal torácica (**RDT**). Notar alguns folículos pilosos sem glândulas sebáceas (**cabeça de seta**). Folículo piloso (**asterisco**). **D:** Glândula sebácea (**seta**) da região da nadadeira peitoral dorsal proximal (**NPDP**). Folículo piloso (**asterisco**). Glândulas merócrinas (**cabeça de seta**). Barra para **C** e **D** = 200 µm

No conjunto de regiões G1, a fração de volume das glândulas sebáceas foi maior nas faces ventrais (média de 3,99%) do que nas faces dorsais (média de 2,31%). Essas glândulas

estavam mais localizadas na derme superficial do que na derme profunda (Tabela 18). A região ventral lombar (RVL) apresentou a maior fração de volume das glândulas sebáceas (5,19%) quando comparada às outras regiões G1; a região ventral lombar (RVL) mostrou diferença significativa quando comparada a sua face dorsal (RDL).

Tabela 18 - Média e desvio padrão (M±DP) da fração de volume das glândulas sebáceas (%) na derme superficial e profunda referentes ao conjunto de regiões G1 (crânio-caudal) dividido em faces dorsais e ventrais - São Paulo - 2008

Conjunto de Regiões G1 (crânio-caudal)	**Faces Dorsais (M±DP)**	**Faces Ventrais (M±DP)**	**Regiões da Derme**
Região cervical	2,14±1,65[a]	2,97±1,33[a]	Derme Superficial
Região torácica	2,84±1,20[a]	3,83±1,86[a]	
Região lombar	1,96±0,84[*a]	5,19±1,55[*a]	
Região cervical	0,63±0,91[a]	0,14±0,31[a]	Derme Profunda
Região torácica	0,03±0,06[a]	0,13±0,23[a]	
Região lombar	0,10±0,25[a]	0,03±0,06[a]	

Nota: * Representa que as médias das faces dorsais e ventrais (linha) analisadas pelo teste t de Student são diferentes (P<0,05). Letras iguais indicam que as médias das faces dorsais comparadas entre si (coluna) são iguais, assim como, as faces ventrais (coluna), considerando que as regiões da derme superficial não foram comparadas com as regiões da derme profunda, análise por ANOVA seguido pelo teste de Tukey (P<0,05). N = 6 animais.

Nas regiões da nadadeira peitoral (G2), as faces dorsais apresentaram aproximadamente 9% a mais de fração de volume das glândulas sebáceas do que suas faces ventrais correspondentes na derme superficial. Na derme profunda, a diferença da fração de volume das glândulas sebáceas entre as faces dorsais e ventrais da nadadeira peitoral é mínima (0,06%). Entre todas as regiões examinadas, a região dorsal média (NPDM) apresentou a maior fração de volume (11,30%) das glândulas sebáceas na derme superficial. Quando somente as faces dorsais ou apenas as faces ventrais foram comparadas, estas não apresentaram diferença estatística significante tanto na derme superficial como na derme profunda (Tabela 19).

Tabela 19 - Média e desvio padrão (M±DP) da fração de volume das glândulas sebáceas (%) na derme superficial e profunda referentes ao conjunto de regiões G2 (nadadeira peitoral) dividido em faces dorsais e ventrais - São Paulo - 2008

Nadadeira Peitoral (G2)	**Faces Dorsais (M±DP)**	**Faces Ventrais (M±DP)**	**Regiões da Derme**
Proximal	9,26±3,84[*a]	2,26±2,33[*a]	Derme Superficial
Média	11,30±3,41[*a]	1,49±1,53[*a]	
Distal	10,43±4,75[*a]	0,05±0,12[*a]	
Proximal	6,58±7,41[a]	-	Derme Profunda
Média	3,06±3,99[a]	-	
Distal	1,94±1,76[a]	-	

Nota: * Representam que as médias das faces dorsais e ventrais (linha) analisadas pelo teste t de Student são diferentes (P<0,05). Letras iguais indicam que as médias das faces dorsais comparadas entre si (coluna) são iguais, assim como, as faces ventrais (coluna), considerando que as regiões da derme superficial não foram comparadas com as regiões da derme profunda, análise por ANOVA seguido pelo teste de Tukey (P<0,05). N = 6 animais.

Glândulas sebáceas foram observadas em todas as regiões da nadadeira caudal (G3), obtendo a maior fração de volume na face dorsal (NCD), tal quantidade (cerca de 7% a mais) a diferenciou estatisticamente de sua correspondente ventral (NCV). Quando todo o conjunto de regiões G3 foi comparado, a área ventral (NCV) apresentou diferença estatística significante das outras regiões (NCD e INC), em virtude da menor fração de volume (0,03%) dessas glândulas em sua derme (Tabela 20).

Tabela 20 - Média e desvio padrão (M±DP) da fração de volume das glândulas sebáceas (%) na derme superficial referentes ao conjunto de regiões G3 (nadadeira caudal) dividido em regiões dorsal, ventral e área interdigital - São Paulo - 2008

Nadadeira Caudal (G3)	**Face Dorsal (M±DP)**	**Face Ventral (M±DP)**	**Área Interdigital**
Derme Superficial	7,15±2,93[*a]	0,03±0,07[*b]	4,20±2,02[a]

Nota: * Representam que as médias da face dorsal e ventral (linha) analisadas pelo Teste t de Student são diferentes (P<0,05); a região interdigital não foi analisada por esse teste. Letras iguais (linha) indicam que as médias das regiões comparadas no conjunto são iguais, análise por ANOVA seguido pelo teste de Tukey (P<0,05). N= 6 animais.

5.3.4 Morfologia e Histomorfometria das Glândulas Sudoríparas Apócrinas

Glândulas sudoríparas apócrinas estavam localizadas na parte profunda da derme reticular nas áreas de pele com ampla fração de volume dos folículos pilosos. Esse tipo de glândula não foi encontrado nas faces ventrais das nadadeiras, peitoral e caudal, essas áreas possuíram escassez ou ausência completa de folículos pilosos. As glândulas apócrinas localizavam-se caudalmente ao bulbo do pêlo, geralmente, estavam cercadas por células adiposas. Dificilmente, glândulas apócrinas foram observadas junto ao folículo piloso cercado por glândulas sebáceas, porque estas ocorriam em maior quantidade na derme superficial, ao passo que as glândulas apócrinas faziam parte da região profunda da derme (Figura 19A).

O ducto das glândulas sudoríparas apócrinas era formado por células cúbicas estratificadas. O ducto foi localizado acima do ducto das glândulas sebáceas em todas as regiões de pele examinadas. A unidade secretora era muito tortuosa, com túbulos alongados formados por uma camada de células cúbicas, as quais estavam cercadas por células mioepiteliais (19B). As células secretoras apresentaram alta basofilia, e pigmentos celulares cujo tipo não foi identificado, foram encontrados acima dos túbulos (Figura 19C). Na maioria dos animais e regiões avaliadas, a porção secretora das glândulas apócrinas não apresentou o lúmen dilatado. Apenas, a região interdigital da nadadeira caudal (G3) exibiu maior dilatação do lúmen (Figura 19D).

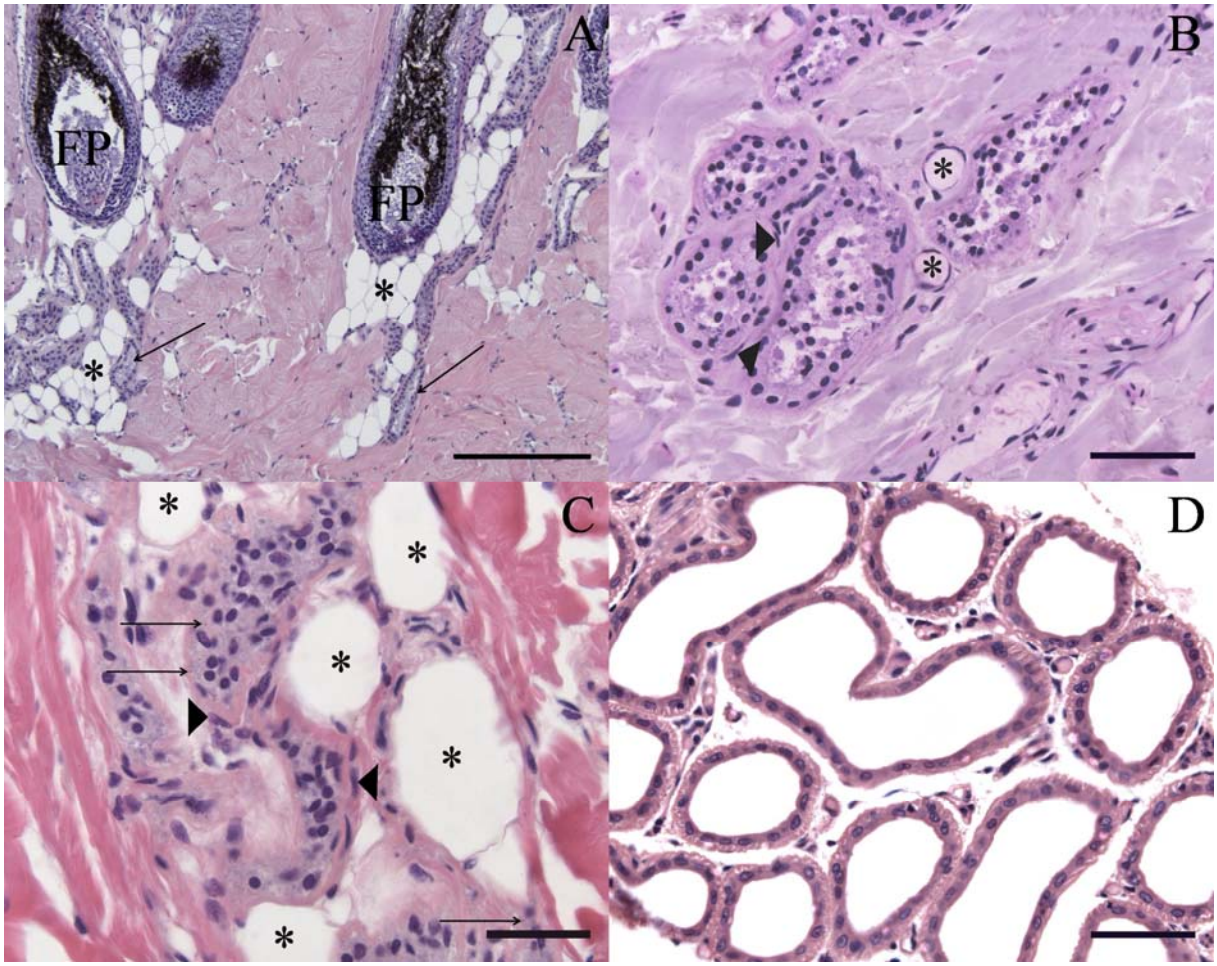

Figura 19 - Fotomicrografias da morfologia das glândulas sudoríparas apócrinas. **A:** Glândula sudorípara apócrina da nadadeira caudal dorsal (**NCD**). (HE). Notar células secretoras (**seta**) abaixo do folículo piloso (**FP**) cercadas por células adiposas (**asterisco**). Barra = 200 µm. **B:** Glândula sudorípara apócrina da região ventral cervical (**RVC**). (HF). Observar células secretoras circundadas por células mioepiteliais (**cabeça de seta**) e vasos sanguíneos (**asterisco**). Barra = 50 µm. **C:** Glândula sudorípara apócrina da região ventral cervical (**RVC**). (HE). Notar grânulos pigmentados (**seta**) na unidade secretora que é cercada por células mioepiteliais (**cabeça de seta**) e células adiposas (**asterisco**). Barra = 30 µm. **D:** Glândula apócrina da região interdigital da nadadeira caudal (**INC**). Notar o lúmen dilatado das células secretoras. Barra = 50 µm

Entre o conjunto de regiões G1, a fração de volume das glândulas sudoríparas apócrinas foi maior na derme profunda (cerca de 5 a 10% a mais) do que na derme superficial dorso e ventralmente. Na derme profunda, um aumento progressivo na direção cérvico-torácica ocorreu nas regiões ventrais. Destas regiões, a lombar (RVL) foi a que teve a maior fração de volume das glândulas apócrinas (13,97%). Comparando somente as faces dorsais ou as faces ventrais, foi verificado que entre as faces dorsais na derme superficial e profunda não houve diferença estatística significante, ao passo que, entre as faces ventrais na derme

profunda, a região cervical (RVC) foi estatisticamente diferente da região lombar (RVL). Esses resultados estão apresentados na tabela 21.

Tabela 21 - Média e desvio padrão (M±DP) da fração de volume das glândulas sudoríparas apócrinas (%) na derme superficial e profunda referentes ao conjunto de regiões G1 (crânio-caudal) dividido em faces dorsais e ventrais - São Paulo - 2008

Conjunto de Regiões G1 (crânio-caudal)	**Faces Dorsais (M±DP)**	**Faces Ventrais (M±DP)**	**Regiões da Derme**
Região cervical	0,88±1,53[a]	0,67±0,85[a]	Derme Superficial
Região torácica	0,66±0,55[a]	0,75±0,53[a]	
Região lombar	0,34±0,13[a]	0,46±0,55[a]	
Região cervical	6,42±6,12[a]	8,07±2,97[a]	Derme Profunda
Região torácica	6,36±1,91[*a]	11,95±3,68[*ab]	
Região lombar	6,38±3,54[*a]	13,97±4,44[*b]	

Nota: * Representa que as médias das faces dorsais e ventrais (linha) analisadas pelo teste t de Student são diferentes (P<0,05). Letras iguais indicam que as médias das faces dorsais comparadas entre si (coluna) são iguais, assim como, as faces ventrais (coluna), considerando que as regiões da derme superficial não foram comparadas com as regiões da derme profunda, análise por ANOVA seguido pelo teste de Tukey (P<0,05). N = 6 animais.

Nas regiões da nadadeira peitoral (G2), as glândulas apócrinas foram observadas apenas nas faces dorsais, aproximadamente 3% a mais de glândulas na derme profunda em relação à derme superficial. Quando somente as faces dorsais ou ventrais foram comparadas, foi observado que houve diferença estatística significante entre a região proximal (NPDP) e distal (NPDD). A derme profunda da região distal (NPDD) apresentou a maior fração de volume das glândulas sudoríparas apócrinas (5,74%) dentre todas as regiões da nadadeira peitoral (Tabela 22).

Tabela 22 - Média e desvio padrão (M±DP) da fração de volume das glândulas sudoríparas apócrinas (%) na derme superficial e profunda referentes ao conjunto de regiões G2 (nadadeira peitoral) dividido em faces dorsais e ventrais - São Paulo - 2008

Nadadeira Peitoral (G2)	Faces Dorsais (M±DP)	Faces Ventrais (M±DP)	Regiões da Derme
Proximal	0,09±0,22[*a]	0,00±0,00[*a]	Derme Superficial
Média	0,04±0,11[a]	0,00±0,00[a]	
Distal	0,80±0,97[*a]	0,00±0,00[*a]	
Proximal	1,11±2,02[a]	-	Derme Profunda
Média	2,59±3,20[ab]	-	
Distal	5,74±3,68[b]	-	

Nota: * Representam que as médias das faces dorsais e ventrais (linha) analisadas pelo teste t de Student são diferentes (P<0,05). Letras iguais indicam que as médias das faces dorsais comparadas entre si (coluna) são iguais, assim como, as faces ventrais (coluna), considerando que as regiões da derme superficial não foram comparadas com as regiões da derme profunda, análise por ANOVA seguido pelo teste de Tukey (P<0,05). N = 6 animais.

Entre as regiões da nadadeira caudal (G3), a área interdigital (INC) obteve a maior fração de volume das glândulas apócrinas (6,71%). A face ventral (NCV) mostrou-se destituída de glândulas apócrinas. As faces, dorsal (NCD) e ventral (NCV), não apresentaram diferenças estatísticas significantes quando comparadas. Da mesma forma, não houve diferenças estatísticas significantes quando todo o conjunto de regiões G3 foi comparado (Tabela 23).

Tabela 23 - Média e desvio padrão (M±DP) da fração de volume das glândulas sudoríparas apócrinas (%) na derme superficial referentes ao conjunto de regiões G3 (nadadeira caudal) dividido em regiões dorsal, ventral e área interdigital - São Paulo - 2008

Nadadeira Caudal (G3)	Face Dorsal (M±DP)	Face Ventral (M±DP)	Área Interdigital (M±DP)
Derme Superficial	0,09±0,14[a]	0,00±0,00[a]	6,71±8,76[*a]

Nota: * Representam que as médias da face dorsal e ventral (linha) analisadas pelo Teste t de Student são diferentes (P<0,05); a região interdigital não foi analisada por esse teste. Letras iguais (linha) indicam que as médias das regiões comparadas no conjunto são iguais, análise por ANOVA seguido pelo teste de Tukey (P<0,05). N= 6 animais.

5.3.5 Morfologia e Histomorfometria das Glândulas Sudoríparas Merócrinas

Glândulas sudoríparas merócrinas foram observadas, em especial, nas faces ventrais das nadadeiras, peitoral e caudal. Essas glândulas se diferenciam das glândulas apócrinas por ocorrem em grupos separados dos folículos pilosos, e geralmente localizam-se na derme profunda cercada por muitas células adiposas e vasos sanguíneos (Figura 20A e B). Essas glândulas exibiam morfologia semelhante às glândulas apócrinas, com uma camada de células cúbicas na unidade secretora, cercada por células mioepiteliais e um ducto excretor de epitélio cúbico estratificado que se abre diretamente na superfície da pele. Algumas glândulas merócrinas próximas às glândulas sebáceas pareciam ter conteúdo lipídico. Não foram observados pigmentos celulares nessa glândula (Figura 20B). Geralmente, a estrutura das glândulas merócrinas era muito ampla e em algumas regiões ocupavam grande parte da derme (Figura 20D).

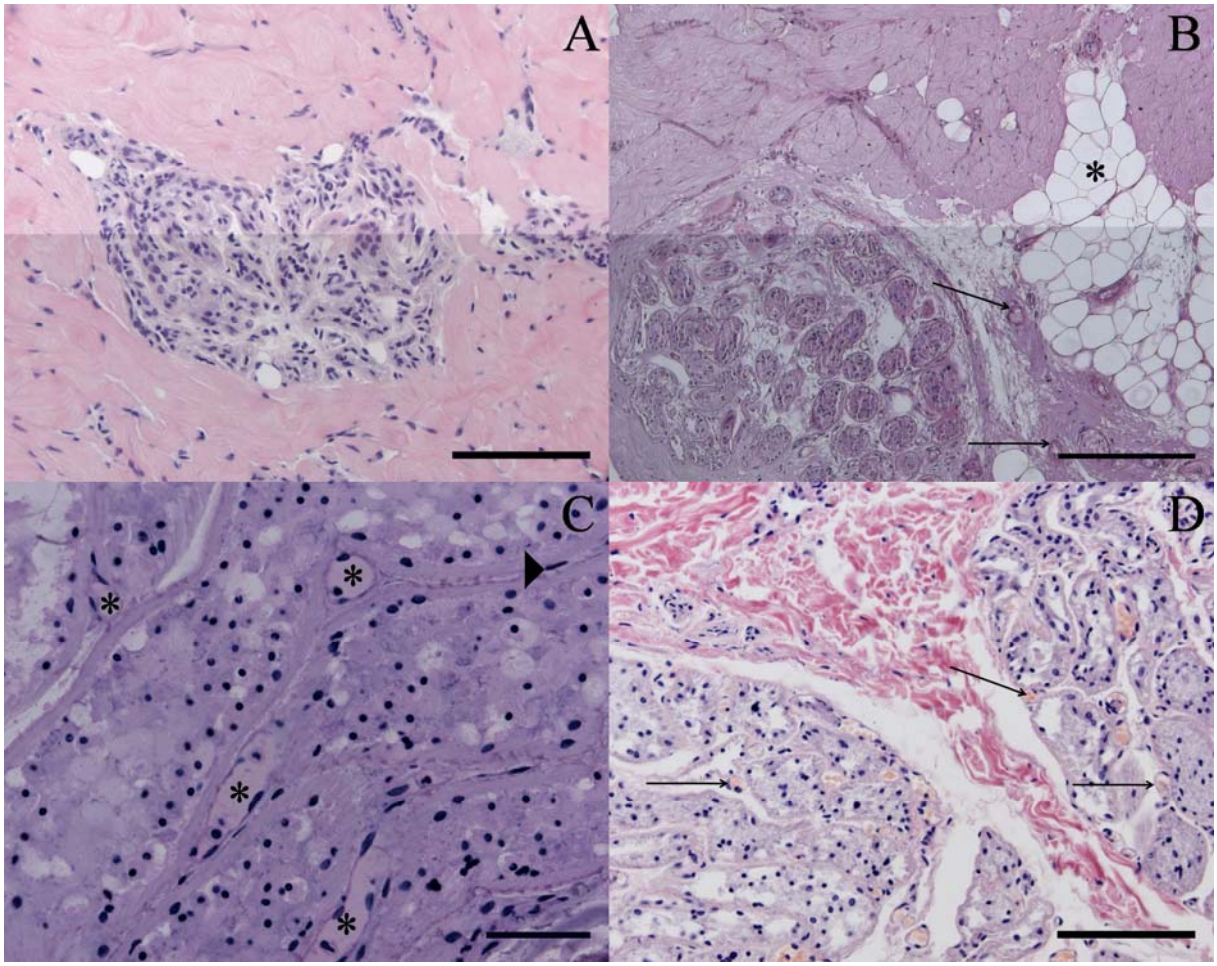

Figura 20 - Fotomicrografias da morfologia das glândulas sudoríparas merócrinas. **A:** Glândula sudorípara merócrina da nadadeira peitoral dorsal proximal (**NPDP**). (HE). Observar que não há folículos pilosos ao redor da glândula. (HE). Barra = 100 µm. **B:** Glândula sudorípara merócrina da nadadeira peitoral ventral média (**NPVM**). Notar grande distribuição de células adiposas (**asterisco**) e vasos sanguíneos (**seta**) próximos às glândulas. (PAS). Barra = 200 µm. **C:** Glândula sudorípara merócrina da nadadeira peitoral ventral proximal (**NPVP**). Barra = 50 µm. Observar ao redor das células secretoras há células mioepiteliais (**cabeça de seta**) e vasos sanguíneos (**asterisco**). (HF). **D:** Glândula sudorípara merócrina na derme profunda da nadadeira peitoral ventral média (**NPVM**). Notar vasos sanguíneos (**seta**) entre as unidades secretoras. (HE). Barra = 100 µm

No conjunto de regiões G1, as glândulas merócrinas não foram observadas. Nas regiões da nadadeira peitoral (G2), as faces dorsais na derme profunda e as ventrais exibiram as maiores frações de volume de glândulas merócrinas (média de 8,28% e 11,39%, respectivamente) do que a face dorsal na derme superficial (média de 1,97%). A nadadeira peitoral ventral média (NPVM) alcançou a maior fração de volume dessas glândulas (19,41%) entre todas as regiões da nadadeira peitoral. A análise estatística indicou que comparando as faces dorsais da nadadeira peitoral com suas faces ventrais, estas mostraram diferença estatística significantes, exceto a região proximal (NPDP e NPVP) que exibiu a fração de

volume das glândulas merócrinas sem diferença significante entre a sua face dorsal e ventral. Quando somente as faces dorsais foram comparadas, estas não apresentaram diferença estatística significativa, tanto na derme superficial como na derme profunda. Já as faces ventrais quando comparadas na derme superficial, a região proximal dorsal (NPDP) foi igual às outras (NPDM e NPDD), porém, entre as regiões média (NPDM) e distal (NPDD) ocorreram diferenças estatísticas (Tabela 24).

Tabela 24 - Média e desvio padrão (M±DP) da fração de volume das glândulas sudoríparas merócrinas (%) na derme superficial e profunda referentes ao conjunto de regiões G2 (nadadeira peitoral) dividido em faces dorsais e ventrais - São Paulo - 2008

Nadadeira Peitoral (G2)	**Faces Dorsais (M±DP)**	**Faces Ventrais (M±DP)**	**Regiões da Derme**
Proximal	2,97±4,61[a]	13,59±12,31[a]	Derme Superficial
Média	2,94±4,11[*a]	19,41±10,51[*ab]	
Distal	0,00±0,00[*a]	1,16±2,84[*ac]	
Proximal	10,01±3,90[a]	-	Derme Profunda
Média	10,03±8,05[a]	-	
Distal	4,80±10,43[a]	-	

Nota: * Representam que as médias das faces dorsais e ventrais (linha) analisadas pelo teste t de Student são diferentes (P<0,05). Letras iguais indicam que as médias das faces dorsais comparadas entre si (coluna) são iguais, assim como, as faces ventrais (coluna), considerando que as regiões da derme superficial não foram comparadas com as regiões da derme profunda, análise por ANOVA seguido pelo teste de Tukey (P<0,05). N = 6 animais.

Nas regiões da nadadeira caudal (G3), a fração de volume das glândulas merócrinas foi maior (7,41%) na região interdigital (INC). Já a face dorsal (NCD) apresentou a menor fração de volume (0,64%) dessas glândulas. Estatisticamente comparando-se a face dorsal (NCD) e a face ventral (NCV), estas não apresentaram diferenças significantes, assim como, quando se comparou todas as regiões da nadadeira caudal (Tabela 25).

Tabela 25 - Média e desvio padrão (M±DP) da fração de volume das glândulas sudoríparas merócrinas (%) na derme superficial referentes ao conjunto de regiões G3 (nadadeira caudal) dividido em regiões dorsal, ventral e área interdigital - São Paulo - 2008

Nadadeira Caudal (G3)	Face Dorsal (M±DP)	Face Ventral (M±DP)	Área Interdigital (M±DP)
Derme Superficial	0,64±1,56[a]	4,48±10,90[a]	7,41±7,00[a]

Nota: * Representam que as médias da face dorsal e ventral (linha) analisadas pelo Teste t de Student são diferentes (P<0,05); a região interdigital não foi analisada por esse teste. Letras iguais (linha) indicam que as médias das regiões comparadas no conjunto são iguais, análise por ANOVA seguido pelo teste de Tukey (P<0,05). N= 6 animais.

5.3.6 Histomorfometria das Células Adiposas na Derme

No conjunto de regiões G1, as maiores frações de volume das células adiposas ocorreram na derme profunda tanto nas faces dorsais como nas ventrais, média de 3,30% e 4,20% respectivamente, ao passo que na derme superficial as médias foram de 0,33% na face dorsal e 0,09% na face ventral. A derme profunda da região torácica exibiu a maior fração de volume das células adiposas tanto na face dorsal (RDT) como na ventral (RVT) dentre o conjunto de regiões G1. Células adiposas não foram observadas na região ventral cervical (RVC) na derme superficial, e isto, indicou diferença estatística significativa entre sua correspondente dorsal (RDC). No entanto, as demais regiões não apresentaram diferenças estatísticas entre as faces dorsais e ventrais e quando somente as faces dorsais ou ventrais foram comparadas (Tabela 26).

Tabela 26 - Média e desvio padrão (M±DP) da fração de volume das células adiposas (%) na derme superficial e profunda referentes ao conjunto de regiões G1 (crânio-caudal) dividido em faces dorsais e ventrais - São Paulo - 2008

Conjunto de Regiões G1 (crânio-caudal)	Faces Dorsais (M±DP)	Faces Ventrais (M±DP)	Regiões da Derme
Região cervical	0,87±1,61[*a]	0,00±0,00[*a]	Derme Superficial
Região torácica	0,08±0,13[a]	0,20±0,42[a]	
Região lombar	0,03±0,04[a]	0,08±0,13[a]	
Região cervical	2,02±2,42[a]	3,56±3,94[a]	Derme Profunda
Região torácica	4,81±5,52[a]	4,86±5,02[a]	
Região lombar	3,06±2,74[a]	4,17±3,31[a]	

Nota: * Representa que as médias das faces dorsais e ventrais (linha) analisadas pelo teste t de Student são diferentes (P<0,05). Letras iguais indicam que as médias das faces dorsais comparadas entre si (coluna) são iguais, assim como, as faces ventrais (coluna), considerando que as regiões da derme superficial não foram comparadas com as regiões da derme profunda, análise por ANOVA seguido pelo teste de Tukey (P<0,05). N = 6 animais.

Entre as regiões da nadadeira peitoral (G2), as faces dorsais na derme profunda alcançaram as maiores frações de volume de células adiposas uma média de 7,19%, ao passo que a média da fração de volume dos adipócitos na face dorsal da derme superficial foi de 0,38% e na face ventral da derme superficial foi de 3,92%. Contudo, as regiões da nadadeira peitoral não apresentaram diferenças estatísticas significativas quando foram comparadas dorso e ventralmente, assim como, quando todo o conjunto de regiões G2 foi comparado (Tabela 27).

Tabela 27 - Média e desvio padrão (M±DP) da fração de volume das células adiposas (%) na derme superficial e profunda referentes ao conjunto de regiões G2 (nadadeira peitoral) dividido em faces dorsais e ventrais - São Paulo - 2008

Nadadeira Peitoral (G2)	Faces Dorsais (M±DP)	Faces Ventrais (M±DP)	Regiões da Derme
Proximal	0,40±0,72[a]	2,20±3,09[a]	Derme Superficial
Média	0,47±0,56[a]	5,26±7,45[a]	
Distal	0,28±0,58[a]	4,30±4,56[a]	
Proximal	7,99±8,08[a]	-	Derme Profunda
Média	6,98±6,56[a]	-	
Distal	6,59±6,98[a]	-	

Nota: * Representam que as médias das faces dorsais e ventrais (linha) analisadas pelo teste t de Student são diferentes (P<0,05). Letras iguais indicam que as médias das faces dorsais comparadas entre si (coluna) são iguais, assim como, as faces ventrais (coluna), considerando que as regiões da derme superficial não foram comparadas com as regiões da derme profunda, análise por ANOVA seguido pelo teste de Tukey (P<0,05). N = 6 animais.

Nas regiões da nadadeira caudal (G3), a face ventral (NCV) obteve a maior fração de volume das células adiposas (8,36%), já a face dorsal (NCD) teve a menor fração de volume dessas células (0,24%). Mesmo assim, não ocorreram diferenças estatísticas significantes entre a face dorsal e ventral, e entre todas as regiões da nadadeira caudal quando foram comparadas (Tabela 28).

Tabela 28 - Média e desvio padrão (M±DP) da fração de volume das células adiposas (%) na derme superficial referentes ao conjunto de regiões G3 (nadadeira caudal) dividido em regiões dorsal, ventral e área interdigital - São Paulo - 2008

Nadadeira Caudal (G3)	**Face Dorsal (M±DP)**	**Face Ventral (M±DP)**	**Área Interdigital (M±DP)**
Derme Superficial	0,24±0,42[a]	8,36±9,90[a]	0,42±0,70[a]

Nota: * Representam que as médias da face dorsal e ventral (linha) analisadas pelo teste t de Student são diferentes (P<0,05); a região interdigital não foi analisada por esse teste. Letras iguais (linha) indicam que as médias das regiões comparadas no conjunto são iguais, análise por ANOVA seguido pelo teste de Tukey (P<0,05). N= 6 animais.

5.4 MORFOLOGIA E HISTOMORFOMETRIA DAS FIBRAS COLÁGENAS

O conjunto de regiões G1 apresentou padrão semelhante entre as faces dorsais e ventrais na orientação de fibras colágenas na derme. As fibras colágenas na derme papilar seguiram um trajeto horizontalmente e paralelamente às projeções de sulco e crista da pele fina (Figura 21A e B). Os folículos pilosos principais e os subpêlos eram cercados por fibras colágenas que faziam o arcabouço dessas estruturas (Figura 21C e D). Na derme profunda, foi visualizado um espessamento da fibra colágena quando comparada à fibra encontrada na derme papilar. A direção das fibras colágenas na derme profunda era aleatória, percorrendo horizontalmente e também verticalmente (Figura 21E e F).

A taxa de colágeno entre as faces dorsais e ventrais do conjunto de regiões G1, não apresentaram diferenças significativas quando comparadas. Nas faces dorsais da região cervical (RDC) e torácica (RDT) houve uma porcentagem maior de colágeno do que suas faces ventrais correspondentes (RVC e RVT, respectivamente), exceto na região lombar, a qual a face ventral (RVL) exibiu maior taxa de colágeno do que sua face dorsal (RDL). A taxa de colágeno do conjunto de regiões G1 está apresentada na tabela 29.

Tabela 29 - Média e desvio padrão (M±DP) da taxa de colágeno (%) referente ao conjunto de regiões G1 (crânio-caudal) do *A. australis* divididas em faces dorsais e ventrais - São Paulo - 2008

Conjunto de Regiões G1 (crânio-caudal)	**Faces Dorsais (M±DP)**	**Faces Ventrais (M±DP)**
Região cervical	68,00 ± 0,04[a]	62,00 ± 0,08[a]
Região torácica	69,00 ± 0,06[a]	63,00 ± 0,14[a]
Região lombar	67,00 ± 0,09[a]	68,00 ± 0,04[a]

Nota: * Representam que as médias das faces dorsais e ventrais (linha) analisadas pelo teste t de Student são diferentes (P<0,05). Letras iguais indicam que as médias das faces dorsais comparadas entre si (colunas) são iguais, assim como, as faces ventrais (coluna), análise realizada por ANOVA seguido pelo teste de Tukey (P<0,05). N = 6 animais.

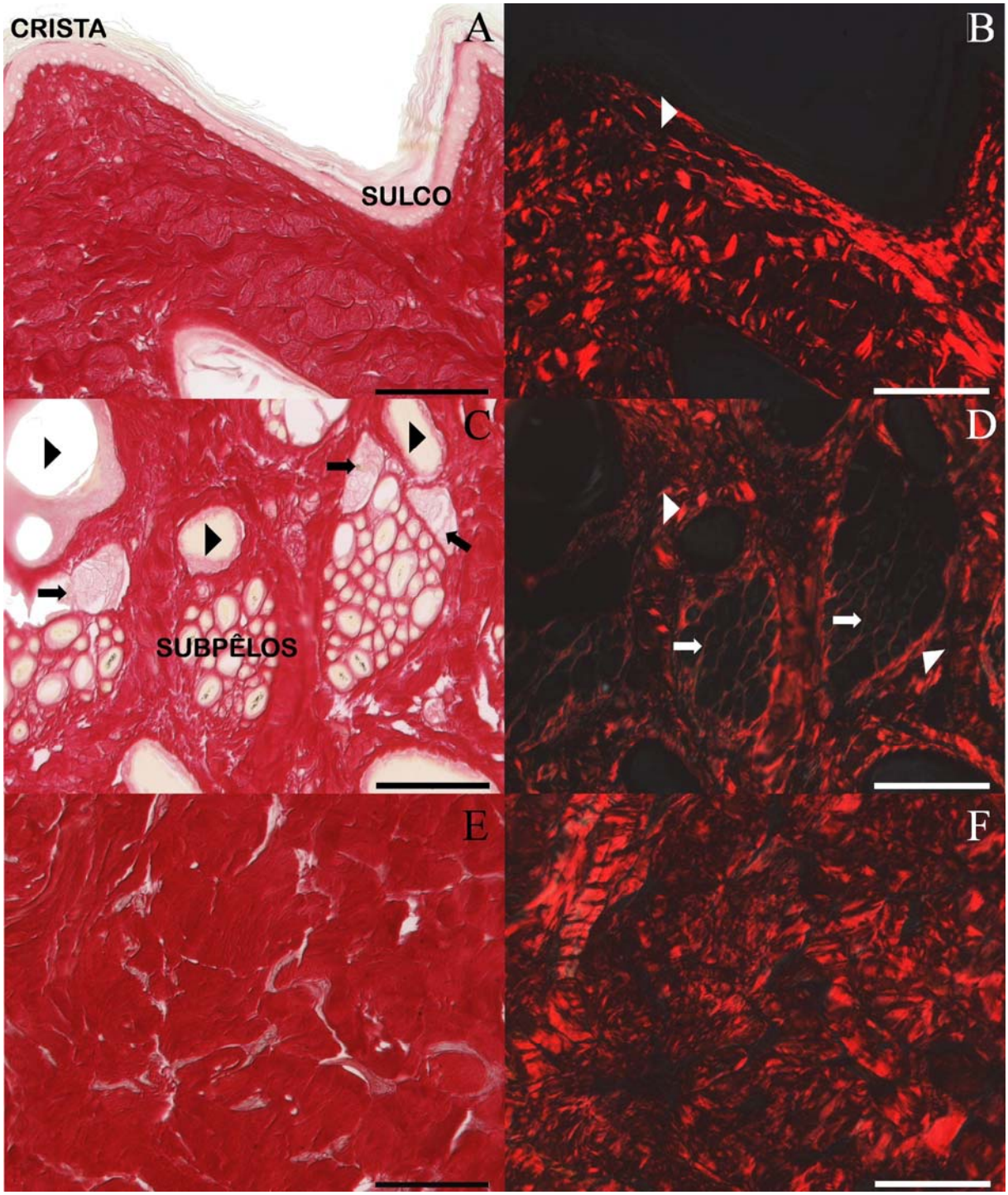

Figura 21 - Fotomicrografias da morfologia das fibras colágenas da região crânio-caudal do corpo (G1). (Picrossirius). Microscopia óptica sem polarização e com luz polarizada, respectivamente. **A e B:** Região ventral torácica (**RVT**). **A:** Padrão de sulcos e cristas da pele fina. **B:** Orientação da fibra colágena (**cabeça de seta**). **C e D:** Região dorsal torácica (**RDT**). **C:** Folículo piloso principal (**cabeça de seta**), glândulas sebáceas (**seta**). **D:** Fibra colágena cercando o folículo principal (**cabeça de seta**). Arcabouço formado pelas fibras colágenas no subpêlos (**seta**). **E e F:** Região ventral lombar (**RVT**) derme reticular camada profunda. Barra para todas as fotomicrografias = 100 μm

Nas regiões da nadadeira peitoral (G2), grande parte das fibras colágenas demonstrou uma direção horizontal na derme que seguiu paralela ou com leve inclinação em relação à superfície epidérmica. As regiões dorsais, de pele fina, apresentaram a mesma orientação nas áreas de sulcos e cristas do conjunto de regiões G1 (Figura 22A e B). Na derme papilar das faces ventrais, algumas fibras se estendiam verticalmente em direção ao ápice de cada papila dérmica (Figura 22C e D). As fibras colágenas apresentaram feixes calibrosos percorrendo a derme profunda em várias direções. As fibras das regiões da nadadeira caudal apresentaram morfologia semelhante da sua área dorsal (NCD) com as áreas dorsais da nadadeira peitoral, da mesma forma, houve semelhança entre as áreas ventrais das duas nadadeiras (Figura 22E e F).

Foi alta a porcentagem de fibras colágenas em todas as regiões analisadas da nadadeira peitoral. Houve diferença estatística significante entre as faces dorsais e ventrais quando comparadas. As áreas ventrais apresentaram um percentual maior de colágeno (média de 79,66%) do que as áreas dorsais (média de 61%). A região ventral média (NPVM) obteve a maior taxa de colágeno (81%) dentre todas as regiões da nadadeira peitoral. Quando somente as faces dorsais ou ventrais foram comparadas entre si, estas não exibiram diferenças estatísticas significativas (Tabela 30).

Tabela 30 - Média e desvio padrão (M±DP) da taxa de colágeno (%) referente ao conjunto de regiões G2 (nadadeira peitoral) do *A. australis* divididas em faces dorsais e ventrais - São Paulo - 2008

Nadadeira Peitoral (G2)	**Faces Dorsais (M±DP)**	**Faces Ventrais (M±DP)**
Proximal	62,00 ± 0,05*a	79 ± 0,05*a
Média	64,00± 0,05*a	81 ± 0,02*a
Distal	57,00 ± 0,07*a	79 ± 0,05*a

Nota: * Representam que as médias das faces dorsais e ventrais (linha) analisadas pelo teste t de Student são diferentes (P<0,05). Letras iguais indicam que as médias das faces dorsais comparadas entre si (coluna) são iguais, assim como, as faces ventrais (coluna), análise por ANOVA seguido pelo Teste de Tukey (P<0,05). N = 6 animais.

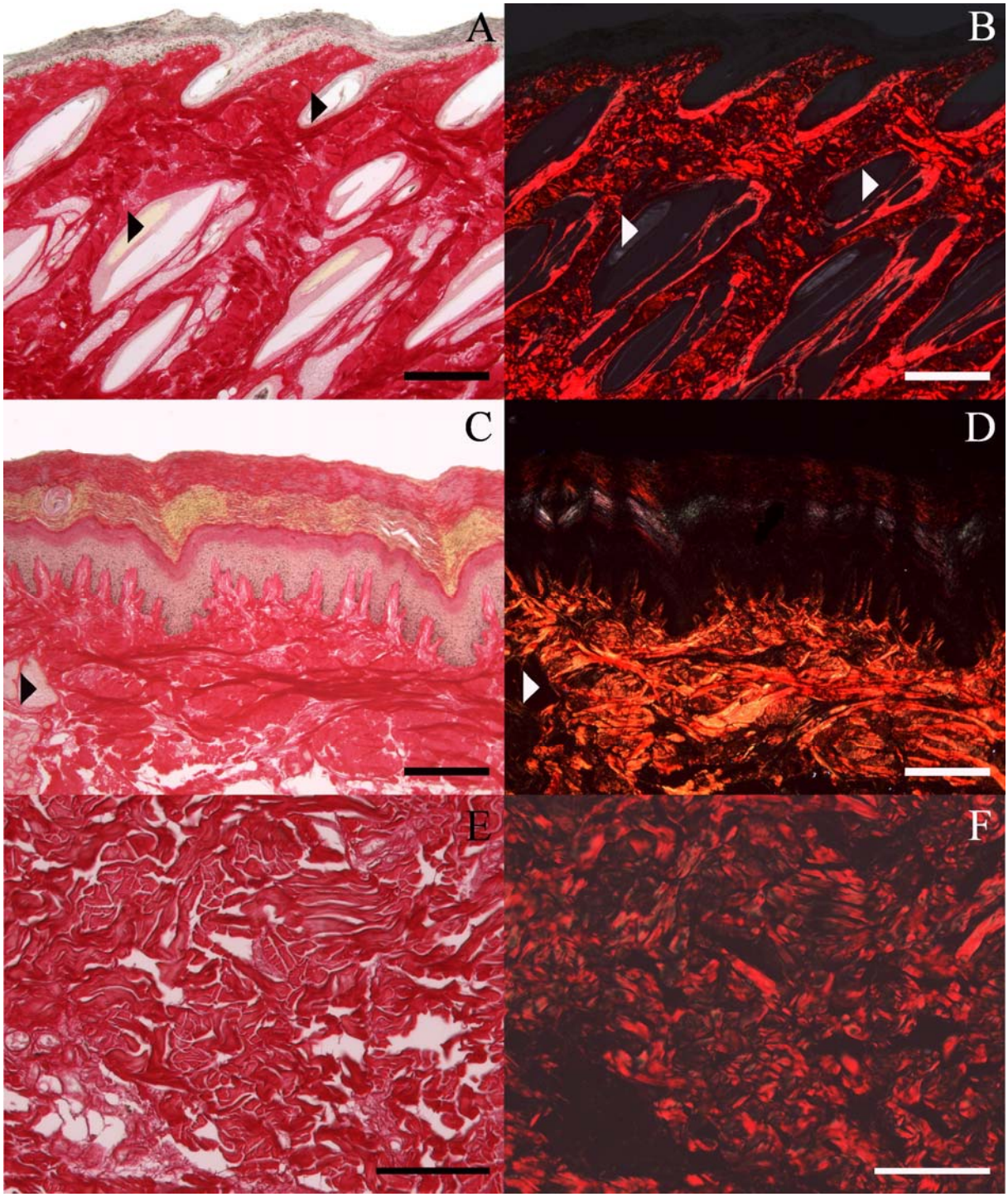

Figura 22 - Fotomicrografias da morfologia das fibras colágenas das regiões da nadadeira peitoral (G2) e nadadeira caudal (G3). (Picrossirius). Microscopia óptica sem polarização e com luz polarizada, respectivamente. **A** e **B:** Região da nadadeira caudal dorsal (**NCD**). Folículo piloso (**cabeça de seta**). Barras = 300 µm. **C** e **D:** região da nadadeira peitoral ventral média (**NPVM**). Glândula sebácea (**cabeça de seta**). Barras = 300 µm. **E** e **F:** derme profunda da região da nadadeira caudal ventral (**NCV**). Observar feixes calibrosos de fibras colágenas em várias direções. Barras = 100 µm

As regiões da nadadeira caudal (G3) não apresentaram diferenças estatísticas significantes, quando a face dorsal (NCD) e a face ventral (NCV) foram comparadas. Quando o teste estatístico foi aplicado comparando todas as regiões da nadadeira peitoral, estas também não apresentaram diferenças estatísticas significantes. A área interdigital (INC) apresentou uma taxa menor de colágeno (70%) em relação à face dorsal (76%) e ventral (77%) da nadadeira caudal (Tabela 31).

Tabela 31 - Média e desvio padrão (M±DP) da taxa de colágeno (%) referente ao conjunto de regiões G3 (nadadeira caudal) do *A. australis* dividida em faces dorsal, ventral e área interdigital - São Paulo - 2008

Nadadeira Caudal (G3)	**Região Dorsal (M±DP)**	**Região Ventral (M±DP)**	**Área Interdigital (M±DP)**
Derme Superficial	76 ± 0,04[a]	77 ± 0,07[a]	70 ± 0,13[a]

Nota: * Representam que as médias da face dorsal e ventral (linha) analisadas pelo teste t de Student são diferentes (P<0,05); a região interdigital não foi analisada por esse teste. Letras iguais (linha) indicam que as médias das regiões comparadas no conjunto são iguais, análise por ANOVA seguido pelo teste de Tukey (P<0,05). N= 6 animais.

5.5 MORFOLOGIA DAS FIBRAS ELÁSTICAS

No conjunto de regiões G1, uma avaliação qualitativa de fibras elásticas demonstrou que estas possuíam uma distribuição menor na derme papilar do que na derme reticular. Na derme papilar, as fibras eram delgadas e alcançavam maior espessura na região superficial da derme à medida que os primeiros folículos pilosos surgiam. As fibras elásticas uniam os folículos pilosos uns aos outros em todas as direções, sobretudo, em uma linha perpendicular. Na derme profunda, em áreas destituídas de folículos pilosos, essas fibras tornavam-se mais espessas e seguiam uma direção horizontal em relação à superfície (Figura 23).

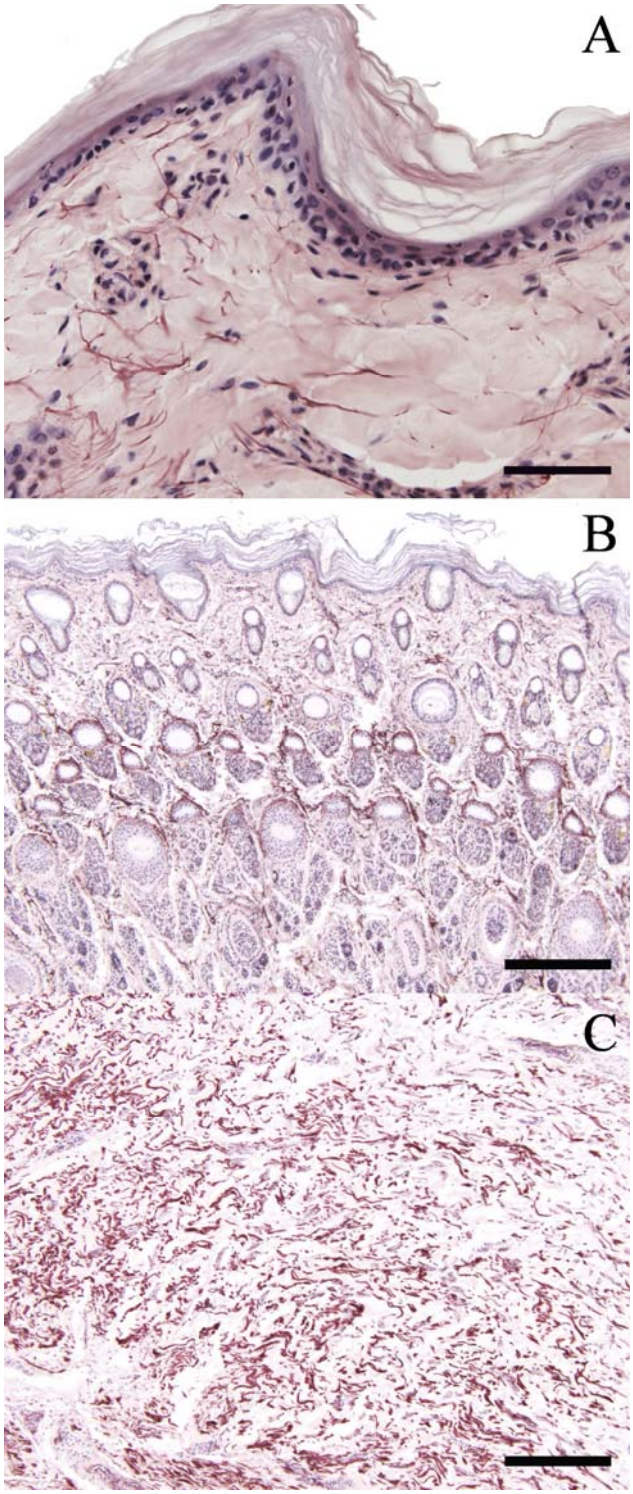

Figura 23 - Fotomicrografias da morfologia das fibras elásticas das regiões crânio-caudal do corpo (G1). (Orceína). **A:** Região ventral cervical (**RVC**). Observar fibras elásticas delgadas na derme papilar. Barra = 30 µm. **B:** Região ventral torácica (**RVT**). Observar o arranjo das fibras elásticas entre os folículos pilosos. Barra = 300 µm. **C:** Região ventral lombar (**RVL**). Notar a espessura da fibra elástica na derme reticular profunda. Barra = 300 µm

Nas regiões da nadadeira peitoral (G2), as faces dorsais na derme papilar apresentaram fibras elásticas mais espessas do que as fibras encontradas na mesma região dérmica do conjunto de regiões G1. Essas fibras mostraram uma inclinação obtusa em direção à superfície, e se tornavam mais espessas entre os folículos pilosos. Na região profunda da derme, nas áreas em que não havia folículos pilosos a espessura dessas fibras aumentava. Nas regiões ventrais, as fibras elásticas permaneceram mais dispersas na derme, sem uma orientação definida. As regiões da nadadeira caudal (G3) apresentaram as mesmas características morfológicas das regiões da nadadeira peitoral, tanto na sua face dorsal (NCD) como na ventral (NCV), incluindo a região interdigital (INC). Observar a morfologia das fibras elásticas nas duas nadadeiras na figura 24.

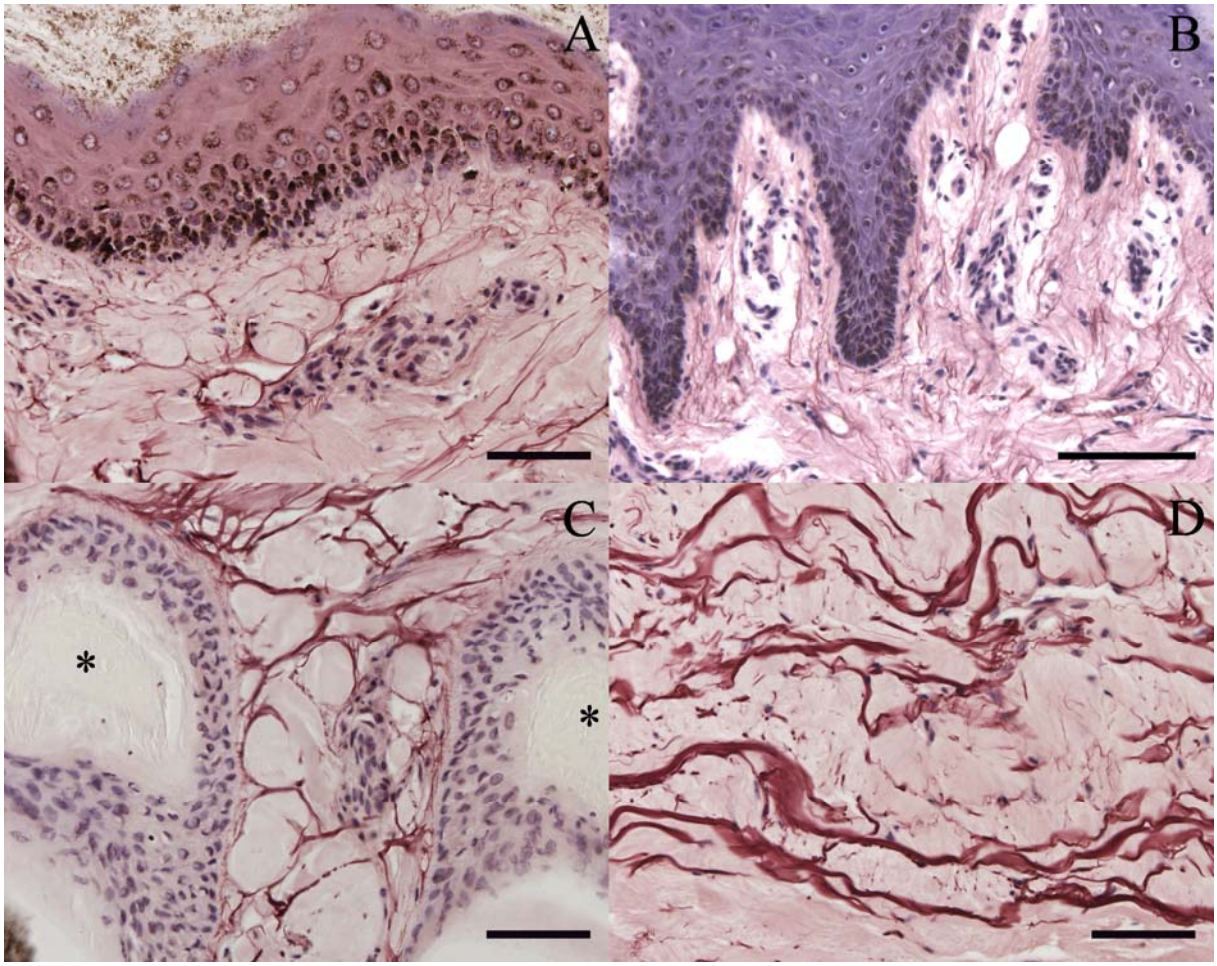

Figura 24 - Fotomicrografias da morfologia das fibras elásticas da nadadeira peitoral e caudal (G2 e G3, respectivamente). (Orceína). **A:** Nadadeira peitoral dorsal distal (**NPDD**). Barra = 30 µm. **B:** Nadadeira peitoral ventral distal (**NPVD**). Barra = 100 µm. **C:** Nadadeira peitoral dorsal distal (**NPDD**). Observar as fibras elásticas entre os folículos pilosos (**asterisco**). Barra = 30 µm. **D:** Nadadeira caudal dorsal (**NCD**). Observar fibras elásticas na derme profunda. Barra = 30 µm

5.6 MORFOLOGIA DAS FIBRAS RETICULARES

Fibras reticulares muito delgadas foram observadas na junção dermo-epidérmica próxima a membrana basal e na membrana basal dos derivados epidérmicos como folículos pilosos, glândulas cutâneas e ao redor dos vasos sanguíneos. Essas fibras não foram visualizadas na matriz extracelular da derme em nenhuma das regiões examinadas (Figura 25).

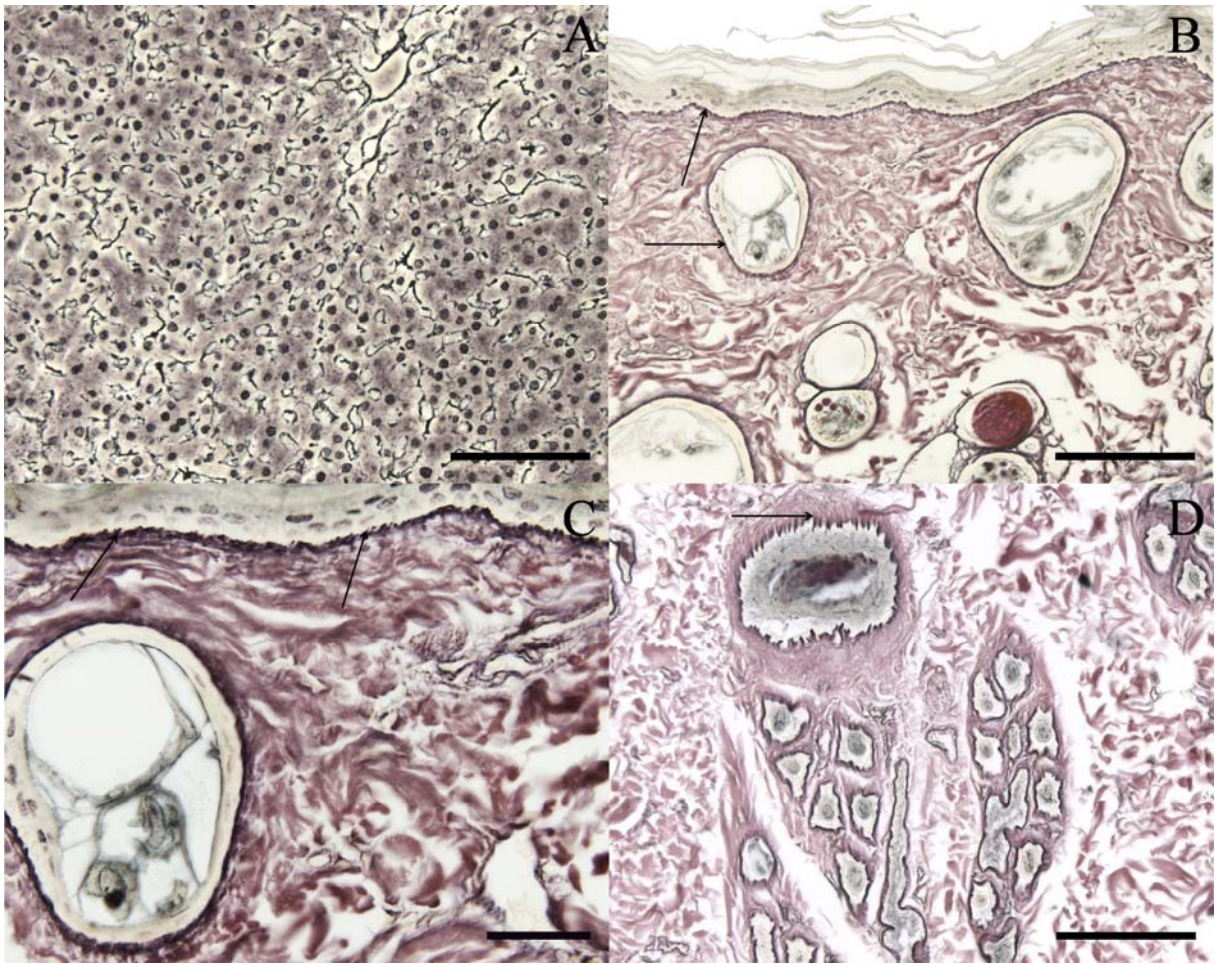

Figura 25 - Fotomicrografias da morfologia das fibras reticulares. **A:** Fígado de rato Wistar usado como controle positivo. (Gordon e Sweets). Barra = 100 µm. **B:** Região dorsal lombar (**RDL**). Observar fibras reticulares (**setas**) na junção dermo-epidérmica e na membrana do folículo piloso. Notar a ausência de fibras na derme. Barra = 100 µm. **C:** Região dorsal lombar (**RDL**). Observar em aumento maior as fibras reticulares (**setas**) na junção dermo-epidérmica. Barra = 30 µm. **D:** Observar o arranjo das fibras reticulares (**seta**) no folículo piloso. Barra = 100 µm

5.7 MUCOPOLISSACARÍDEOS NEUTROS E ÁCIDOS

No conjunto de regiões G1, os mucopolissacarídeos neutros, PAS-positivos, foram encontrados na junção dermo-epidérmica da membrana basal, na substância fundamental da derme, na membrana dos anexos cutâneos e nos vasos sanguíneos, e também ocorreram alguns grânulos na unidade secretora das glândulas sudoríparas apócrinas. A epiderme do conjunto de regiões G1 apresentou mucopolissacarídeos neutros entre os tonofilamentos da camada espinhosa, entretanto, a marcação foi leve quando se compara à unidade secretora das glândulas apócrinas. As glândulas sebáceas apresentaram substâncias neutras levemente marcadas na porção secretora, e nas células periféricas junto à membrana basal, a marcação foi mais intensa. Nos folículos pilosos ativos, a papila dérmica mostrou uma intensa marcação à reação histoquímica, assim como, a bainha de tecido conjuntivo que envolve o folículo piloso e a bainha radicular externa. A bainha radicular interna, a cutícula do pêlo, o córtex e a medula apresentaram mucopolissacarídeos neutros leve a moderadamente marcados (Figura 26).

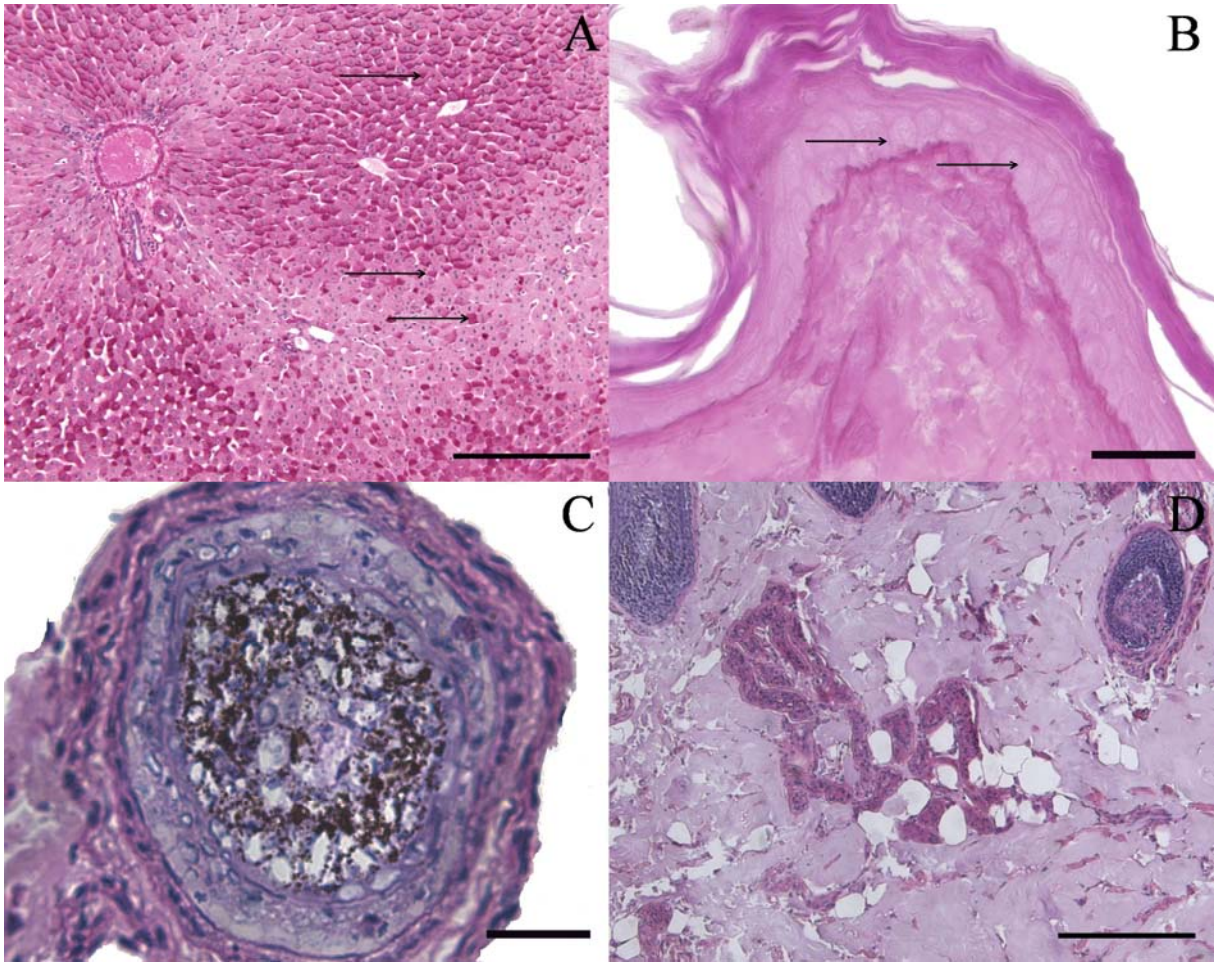

Figura 26 - Fotomicrografias da marcação histoquímica pelo ácido periódico-Schiff (PAS), com fundo de hematoxilina. **A:** Fígado de rato Wistar usado como controle positivo. Notar alta distribuição de glicogênio (**setas**). Barra = 200 µm. **B:** Região dorsal lombar (**RDL**). Observar a marcação nos tonofilamentos da camada espinhosa. Barra = 30 µm. **C:** Região ventral cervical (**RVC**). Observar marcação na bainha de tecido conjuntivo, na bainha radicular externa e interna do folículo piloso (**setas**). Barra = 30 µm. **D:** Região ventral lombar (**RVL**). Notar a reação na unidade secretora das glândulas apócrinas (**setas**). Barra = 200 µm

Os mucopolissacarídeos ácidos, corados pelo Azul de Alcian no conjunto de regiões G1, foram observados na camada córnea da epiderme, na substância fundamental da derme, no folículo piloso, em especial, na bainha de tecido conjuntivo e bainha radicular externa do pêlo, no ducto das glândulas sebáceas, e na unidade secretora das glândulas sudoríparas apócrinas (Figura 27). As intensidades das reações histoquímicas para mucopolissacarídeos neutros e ácidos estão apresentadas na tabela 32.

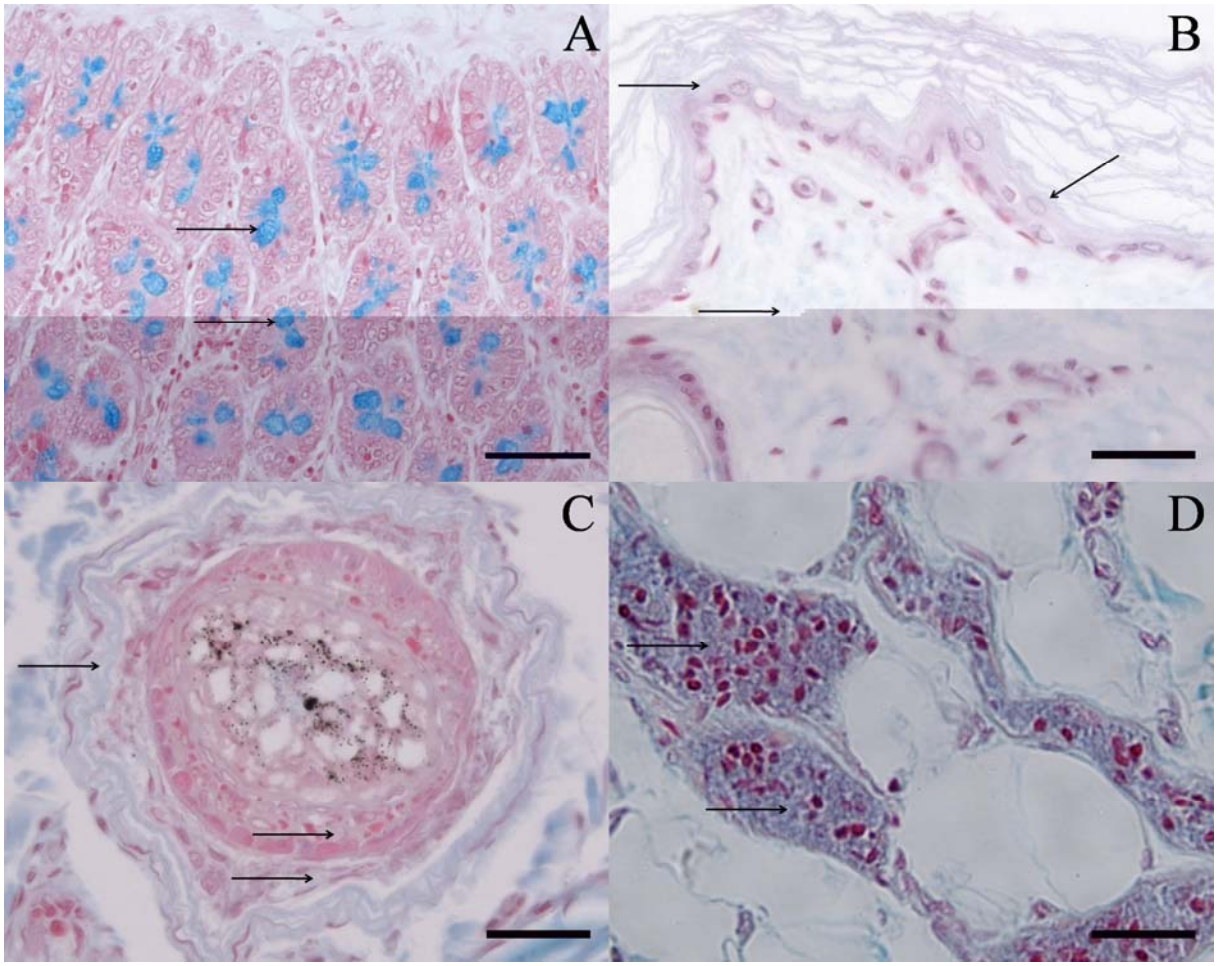

Figura 27 - Fotomicrografias da marcação histoquímica pelo Azul de Alcian, com fundo de safranina (**setas**). **A:** Intestino delgado de rato Wistar usado como controle positivo. Barra = 50 µm. **B:** Região ventral torácica (**RVT**). Observar marcação na camada córnea da epiderme. Barra = 30 µm. **C:** Região ventral cervical (**RVC**). Observar marcação na bainha de tecido conjuntivo, na bainha radicular externa e interna do folículo piloso. Barra = 30 µm. **D:** Região ventral torácica (**RVT**). Notar a reação na unidade secretora das glândulas apócrinas. Barra = 30 µm

Tabela 32 - Média da intensidade da marcação histoquímica dos mucopolissacarídeos neutros corados por PAS e dos mucopolissacarídeos ácidos corados por Azul de Alcian, no conjunto de regiões G1 (crânio-caudal) na pele e anexos do *A. australis* - São Paulo - 2008

Áreas da Pele e Anexos	PAS	Azul de Alcian
Epiderme		
RDC	+	+
RVC	+	+
RDT	+	+
RVT	+	+
RDL	+	+
RVL	+	+
Derme		
RDC	++	+
RVC	++	+
RDT	++	+
RVT	++	+
RDL	++	+
RVL	++	+
Folículos Pilosos		
RDC	++	++
RVC	++	++
RDT	++	++
RVT	++	++
RDL	++	++
RVL	++	++
Glândulas Sebáceas		
RDC	+	+
RVC	+	+
RDT	+	+
RVT	+	+
RDL	+	+
RVL	+	+
Glândulas Apócrinas		
RDC	+++	+++
RVC	+++	+++
RDT	+++	+++
RVT	+++	+++
RDL	+++	+++
RVL	+++	+++

Nota: Os símbolos indicam (-) ausência de marcação; (+) leve marcação; (++) moderada marcação; (+++) forte marcação; (0) ausência da estrutura na região da pele.

Nas regiões da nadadeira peitoral (G2), os mucopolissacarídeos neutros foram encontrados nos tonofilamentos da camada espinhosa da epiderme nas faces dorsais e ventrais. Nas faces dorsais, a intensidade da marcação na camada espinhosa foi menor quando comparada às faces ventrais. A membrana basal apresentou substâncias neutras intensamente marcadas. Já as glândulas sebáceas, os mucopolissacarídeos neutros foram levemente marcados nas células secretoras, ao passo que nas células periféricas a intensidade da reação foi maior. As unidades secretoras das glândulas apócrinas das faces dorsais da nadadeira foram reativas, da mesma forma, que as unidades das glândulas merócrinas das faces dorsais e ventrais da nadadeira peitoral. A substância fundamental da derme exibiu mucopolissacarídeos neutros em uma intensidade moderada, e os folículos pilosos marcaram igualmente aos folículos do conjunto de regiões G1, cujas bainhas de tecido conjuntivo e radicular externa apresentaram marcação mais forte do que a bainha radicular interna, a cutícula, córtex e medula (Figura 28).

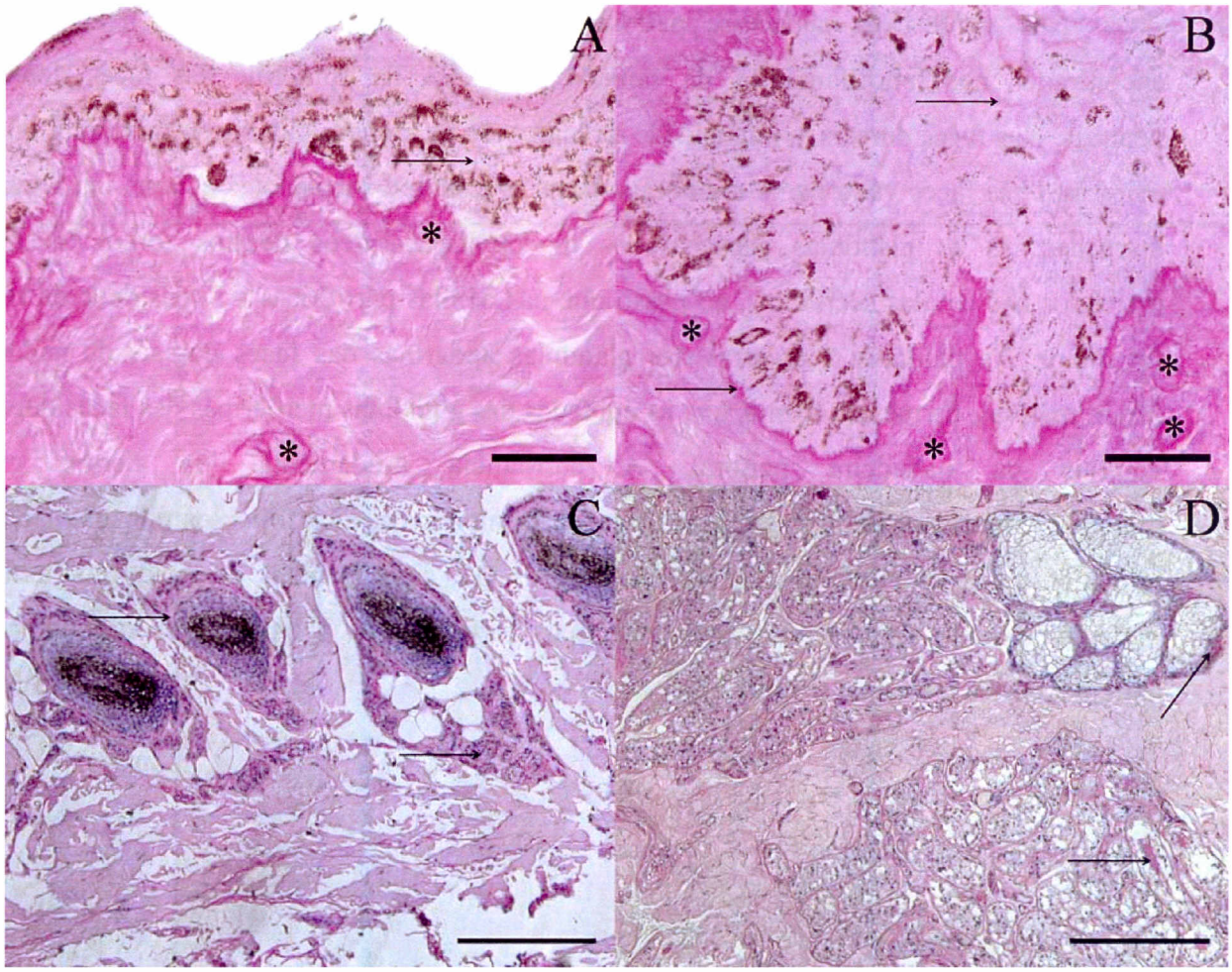

Figura 28 - Fotomicrografias da marcação histoquímica pelo ácido periódico-Schiff (PAS). **A e B:** Secções em historresina sem fundo de hematoxilina. **A:** Nadadeira peitoral dorsal média (**NPDM**). Observar marcação fraca na camada espinhosa da epiderme (**seta**). **B:** Nadadeira peitoral ventral distal (**NPVD**). Observar marcação comparativamente mais intensa na camada espinhosa da epiderme (**seta**). Barras A e B = 30 μm. **C e D:** PAS com fundo de hematoxilina. **C:** Nadadeira peitoral dorsal média (**NPDM**). Observar marcação na bainha radicular externa do folículo piloso e nas glândulas sudoríparas apócrinas (**setas**). **D:** Nadadeira peitoral ventral proximal (**NPVP**). Notar a reação nas células periféricas das glândulas sebáceas e na unidade secretora das glândulas merócrinas (**setas**). Barras C e D = 200 μm

Quanto aos mucopolissacarídeos ácidos nas regiões da nadadeira peitoral (G2) apresentaram-se na camada córnea da epiderme, na substância fundamental da derme, nos ductos das glândulas sebáceas, mas, não foram observados na porção secretora dessas glândulas; também foram mostrados nas unidades secretoras das glândulas apócrinas e merócrinas. Os folículos pilosos exibiram mucopolissacarídeos ácidos com maior intensidade na bainha do tecido conjuntivo e na bainha radicular externa, as outras estruturas do folículo piloso foram leve a moderadamente marcadas, semelhante aos folículos pilosos do conjunto de regiões G1. Nas regiões da nadadeira peitoral que apresentaram tecido adiposo, a marcação foi intensa no tecido conjuntivo frouxo que delimita as células adiposas, assim como, no tecido conjuntivo denso não-modelado ao redor dessas células (Figura 29). As médias de intensidade da reação histoquímica para mucopolissacarídeos neutros e ácidos estão apresentadas na tabela 33.

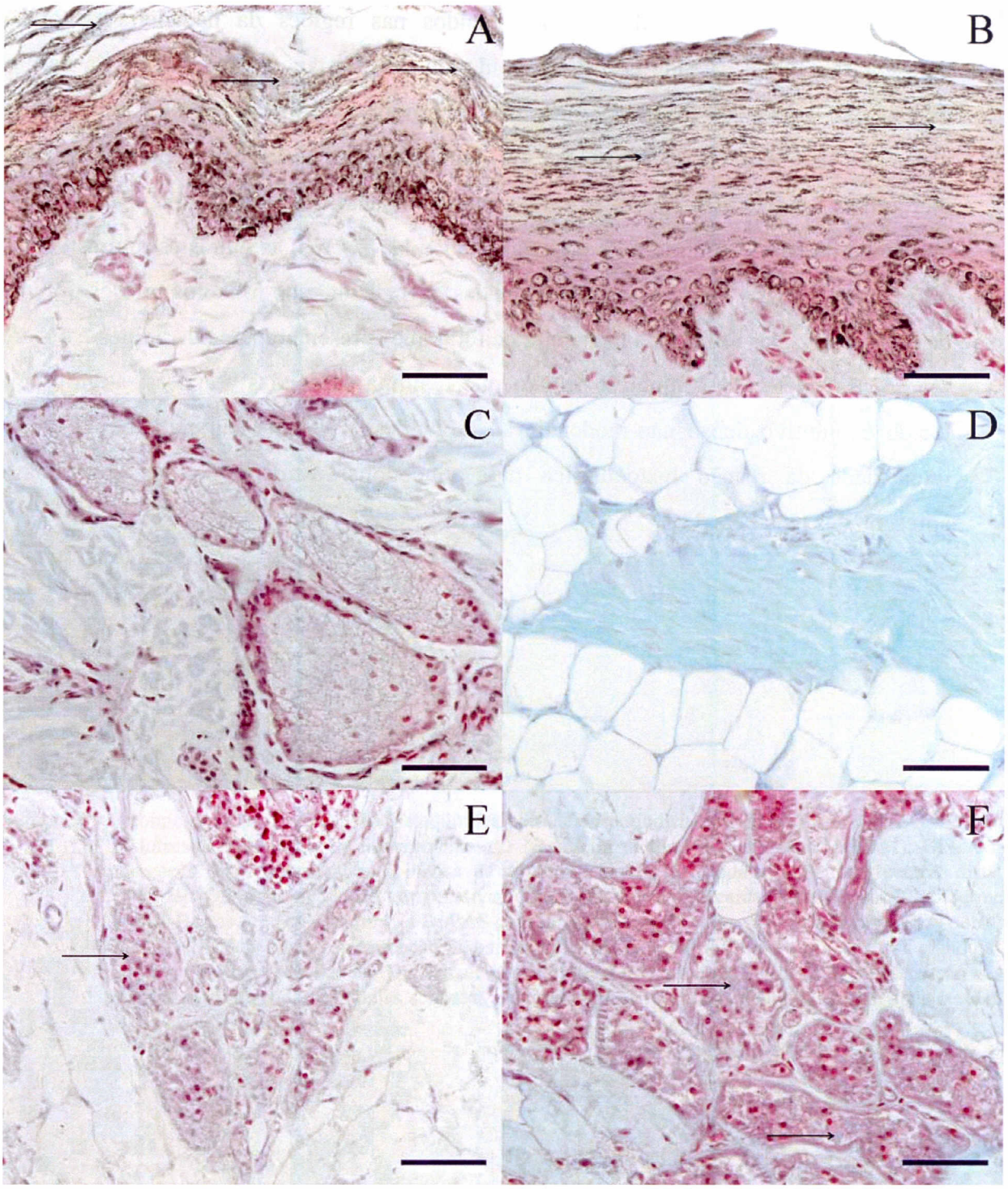

Figura 29 - Fotomicrografias da marcação histoquímica pelo Azul de Alcian, com fundo de safranina. **A:** Nadadeira peitoral dorsal média (**NPDM**). **B:** Nadadeira peitoral ventral média (**NPVM**). Observar marcação na camada córnea da epiderme (**seta**). **C:** Nadadeira peitoral ventral proximal (**NPVP**). Observar que há ausência de marcação na porção secretora das glândulas sebáceas. **D:** Nadadeira peitoral ventral distal (**NPVD**). Notar forte marcação do tecido conjuntivo ao redor das células adiposas. **E:** Nadadeira peitoral dorsal distal (**NPDD**). Marcação nas células secretoras das glândulas apócrinas (**seta**). **F:** Nadadeira peitoral ventral média (**NPVM**). Observar marcação nas células secretoras das glândulas merócrinas (**seta**). Barra para todas as fotomicrografias = 50 μm

Tabela 33 - Média da intensidade da marcação histoquímica dos mucopolissacarídeos neutros corados por PAS e dos mucopolissacarídeos ácidos corados por Azul de Alcian, no conjunto de regiões G2 (nadadeira peitoral) na pele e anexos do *A. australis* - São Paulo - 2008

Áreas da Pele e Anexos	PAS	Azul de Alcian
Epiderme		
NPDP	++	+
NPVP	+++	+
NPDM	++	+
NPVM	+++	+
NPDD	++	+
NPVD	+++	+
Derme		
NPDP	++	+
NPVP	+++	+
NPDM	++	+
NPVM	+++	+
NPDD	++	+
NPVD	+++	+
Folículo Piloso		
NPDP	++	++
NPVP	++	++
NPDM	++	++
NPVM	++	++
NPDD	++	++
NPVD	++	++
Glândulas Sebáceas		
NPDP	+	+
NPVP	+	+
NPDM	+	+
NPVM	+	+
NPDD	+	+
NPVD	+	+
Glândulas Apócrinas		
NPDP	+++	+++
NPVP	+++	+++
NPDM	+++	+++
NPVM	+++	+++
NPDD	+++	+++
NPVD	+++	+++
Glândulas Merócrinas		
NPDP	+++	+++
NPVP	+++	+++
NPDM	+++	+++
NPVM	+++	+++
NPDD	+++	+++
NPVD	+++	+++

Nota: Os símbolos indicam (-) ausência de marcação; (+) leve marcação; (++) moderada marcação; (+++) forte marcação; (0) ausência da estrutura na região da pele. N = 6 animais.

As regiões da nadadeira caudal (G3), os mucopolissacarídeos neutros foram encontrados nas mesmas estruturas da nadadeira peitoral, com igual intensidade nessas estruturas, tanto nas faces dorsais como nas ventrais. Da mesma forma, os mucopolissacarídeos ácidos foram observados nas mesmas estruturas com idêntica intensidade das regiões da nadadeira peitoral, tanto nas faces dorsais como nas ventrais. As médias das intensidades dessas reações histoquímicas na nadadeira caudal estão apresentadas na tabela 34.

Tabela 34 - Média da intensidade da marcação histoquímica dos mucopolissacarídeos neutros corados por PAS e dos mucopolissacarídeos ácidos corados por Azul de Alcian, no conjunto de regiões G3 (nadadeira caudal) na pele e anexos do *A. australis* - São Paulo - 2008

Áreas da Pele e Anexos	PAS	Azul de Alcian
Epiderme		
NCD	++	+
NCV	+++	+
INC	++	+
Derme		
NCD	++	+
NCV	++	++
INC	++	+
Folículo Piloso		
NCD	++	++
NCV	++	++
INC	++	++
Glândulas Sebáceas		
NCD	+	+
NCV	+	+
INC	+	+
Glândulas Apócrinas		
NCD	+++	+++
NCV	+++	+++
INC	+++	+++
Glândulas Merócrinas		
NCD	+++	+++
NCV	+++	+++
INC	+++	+++

Nota: Os símbolos indicam (-) ausência de marcação; (+) leve marcação; (++) moderada marcação; (+++) forte marcação; (0) ausência da estrutura na região da pele. N = 6 animais.

No conjunto de regiões G4, os mucopolissacarídeos neutros foram observados nos tonofilamentos da camada espinhosa da epiderme, com uma leve marcação na pálpebra e nariz, regiões que apresentaram pele fina, e uma intensidade maior de marcação na epiderme do pavilhão da orelha externa e da cauda que possuem pele grossa. Na derme, a substância fundamental exibiu mucopolissacarídeos neutros moderadamente marcados. O conjunto de regiões G4 apresentou as mesmas intensidades de marcação das outras regiões corporais, quanto à estrutura do folículo piloso, glândulas sebáceas e glândulas sudoríparas apócrinas.

Os mucopolissacarídeos ácidos do conjunto de regiões G4 foram observados nas mesmas estruturas que compões aos outros conjuntos de regiões corporais G1, G2 e G3 e com similar intensidade de marcação. As médias de intensidade da marcação histoquímica para os mucopolissacarídeos neutros e ácidos do conjunto de regiões G4 estão demonstradas na tabela 35.

Tabela 35 - Média da intensidade da marcação histoquímica dos mucopolissacarídeos neutros corados por PAS e dos mucopolissacarídeos ácidos corados por Azul de Alcian, no conjunto de regiões G4 na pele e anexos do *A. australis* - São Paulo - 2008

Áreas da Pele e Anexos	PAS	Azul de Alcian
Epiderme		
NAR	+	++
PAL	+	++
ORE	++	++
CAU	++	++
Derme		
NAR	++	++
PAL	++	++
ORE	++	++
CAU	++	++
Folículo Piloso		
NAR	++	++
PAL	++	++
ORE	++	++
CAU		
Glândulas Sebáceas		
NAR	+	+
PAL	+	++
ORE	+	++
CAU	+	+
Glândulas Apócrinas		
NAR	+++	+++
PAL	+++	+++
ORE	+++	+++
CAU	+++	+++

Nota: Os símbolos indicam (-) ausência de marcação; (+) leve marcação; (++) moderada marcação; (+++) forte marcação; (0) ausência da estrutura na região da pele. N = 6 animais.

5.8 ARRANJO VASCULAR

A vascularização da pele do *A. australis* foi analisada por método imuno-histoquímico somente nas regiões da nadadeira peitoral (G2) e nadadeira caudal (G3). Entretanto, por meio de uma avaliação qualitativa foi observado que o conjunto de regiões G1 era bem vascularizado. A derme superficial exibiu muitos vasos próximos à membrana basal e ao redor dos folículos pilosos. Na derme profunda, os vasos alcançaram calibres maiores do que os vasos encontrados na derme papilar, porém, em menor quantidade.

Outra observação qualitativa se refere às regiões mais profundas da derme da nadadeira peitoral e caudal, em que vasos sanguíneos de calibres maiores, tanto artérias como veias, mostraram uma orientação paralela à epiderme. Esses vasos calibrosos se ramificavam em vasos menores que eram encontrados invadindo os planos mais superficiais da derme, irrigando-a. Nas regiões próximas a epiderme, alguns vasos se verticalizavam e invadiam as papilas dérmicas. Essa característica vascular foi encontrada em ambas as nadadeiras, tanto nas faces dorsais como nas ventrais (Figura 30).

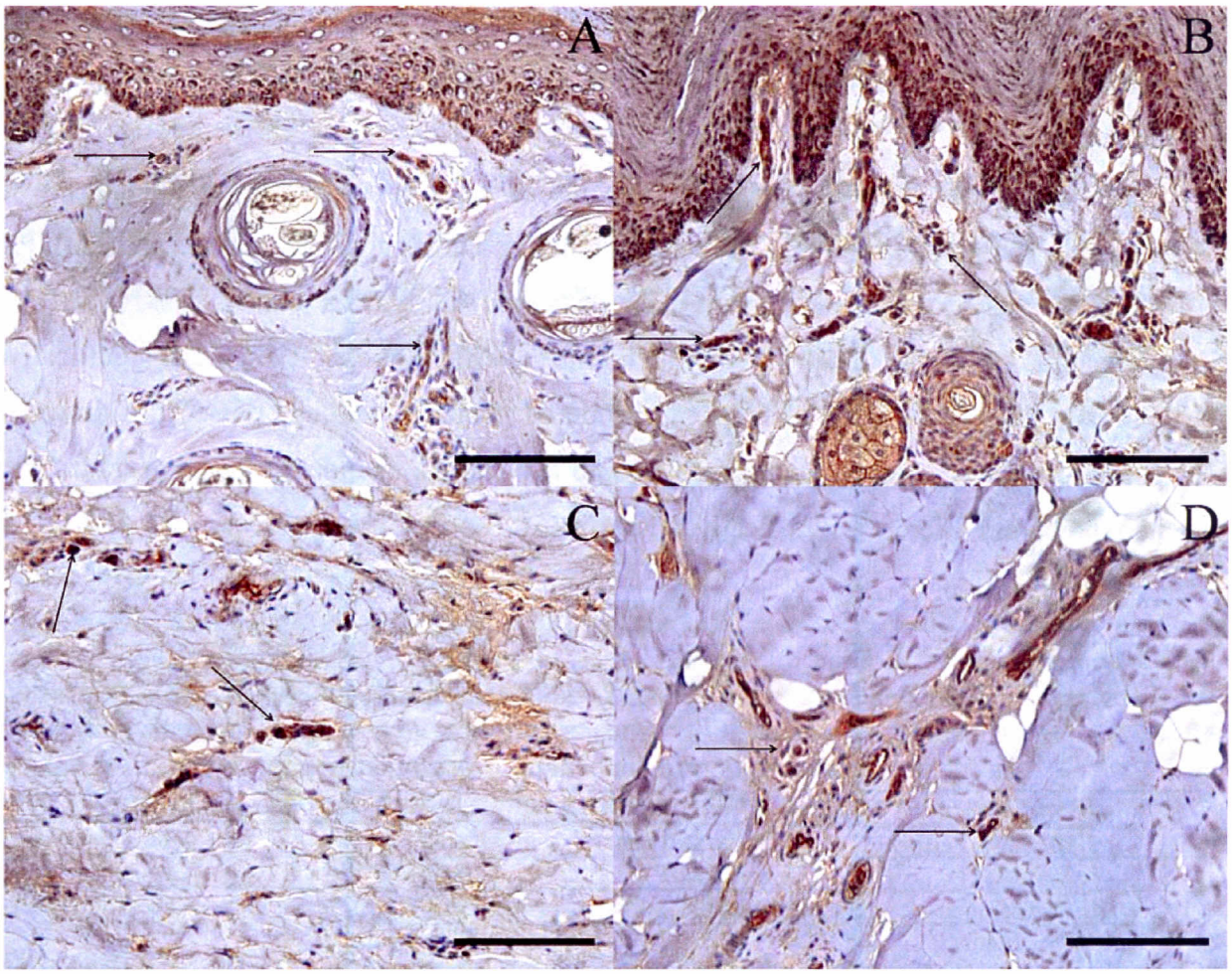

Figura 30 - Fotomicrografias das secções de vasos sanguíneos (**setas**) da derme superficial e profunda da nadadeira peitoral (G2). Imuno-marcação com anti-fator de von Willebrand. Derme superficial - **A:** Nadadeira peitoral dorsal média (**NPDM**). **B:** Nadadeira peitoral ventral média (**NPVM**). Derme profunda - **C:** Nadadeira peitoral dorsal média (**NPDM**). **D:** Nadadeira peitoral ventral média (**NPVM**). Barra para todas as fotomicrografias = 100 μm

Mediante a contagem de secções de vasos das regiões da nadadeira peitoral (G2), a derme profunda apresentou menor quantidade do que a derme superficial. Na derme profunda, alguns vasos apresentaram calibres maiores quando comparados a outra região dérmica. As faces ventrais da derme profunda mostraram uma quantidade de secções de vasos (média de aproximadamente 28%) maior do que as faces dorsais. Na derme superficial, os vasos apresentaram diversos calibres e as regiões ventrais também mostraram uma quantidade de secções de vasos (média de aproximadamente 98%) maior do que as regiões dorsais.

Dentre as regiões da nadadeira peitoral, tanto na derme superficial como na profunda, a região proximal na face ventral (NPVP) exibiu a maior quantidade de vasos. Quando as faces dorsais e ventrais das regiões da nadadeira peitoral foram comparadas, estas mostraram diferenças estatísticas significativas, exceto a região proximal (NPDP x NPVP) na derme profunda.

Na derme superficial, quando somente as faces dorsais foram comparadas, a região proximal (NPDP) apresentou diferença estatística significante das outras regiões (NPDM e NPDD), pois exibiu maior quantidade de vasos do que as outras. Nas faces ventrais comparadas, a região distal (NPVD) na derme superficial mostrou diferença significativa das outras regiões (NPVP e NPVM), em virtude da menor quantidade de secções de vasos. Na derme profunda, tanto as faces dorsais como as ventrais, quando foram comparadas entre si, não indicaram diferença significativa (Tabela 36).

Tabela 36 - Média e desvio padrão (M±DP) da quantidade de secções de vasos marcados com anti-fator de von Willebrand examinadas em campos microscópicos com o aumento de 40x na derme superficial e profunda nas faces dorsais e ventrais do conjunto de regiões G2 (nadadeira peitoral) do *A. australis* - São Paulo – 2008

Nadadeira Peitoral (G2)	**Faces Dorsais (M±DP)**	**Faces Ventrais (M±DP)**	**Regiões da Derme**
Proximal	16,0 ± 1,24^{*a}	30,5 ± 1,21^{*a}	Derme Superficial
Média	13,1 ± 0,38^{*b}	28,1 ± 1,18^{*a}	
Distal	11,8 ± 1,61^{*b}	22,3 ± 2,51^{*b}	
Proximal	14,6 ± 1,50^{a}	18,15±2,39^{a}	Derme Profunda
Média	12,6 ± 071^{*a}	16,55 ± 0,59^{*a}	
Distal	12,3 ± 1,72^{*a}	15,8 ± 0,91^{*a}	

Nota: * Representam que as médias das faces dorsais e ventrais (linha) analisadas pelo teste t de Student são diferentes (P<0,05). Letras iguais indicam que as médias das faces dorsais comparadas entre si (coluna) são iguais, assim como, as faces ventrais (coluna), considerando que as regiões da derme superficial não foram comparadas com as regiões da derme profunda, análise por ANOVA seguido pelo teste de Tukey (P<0,05). N = 4 animais.

Em todas as regiões da nadadeira caudal (G3), a quantidade de secções de vasos foi maior (média de aproximadamente 23%) na derme superficial do que na derme profunda. Na nadadeira caudal dorsal (NCD) a derme superficial exibiu uma média de 9,5% dessas secções a mais do que sua camada profunda. Na região ventral (NCV), a diferença foi maior entre a derme superficial e profunda, atingindo uma média de 39,77% a mais de secções superficialmente na derme. Na face ventral, as secções de vasos sangüíneos invadiam as papilas dérmicas, o que não ocorreu na região dorsal. Entre todas as regiões da nadadeira caudal, a região interdigital (INC) apresentou o maior número de secções de vasos tanto na derme profunda quanto na superficial. A derme superficial dessa região mostrou uma média de 19,92% maior quantidade de secções que a derme profunda.

A face dorsal (NCD) e ventral (NCV) da nadadeira caudal quando foram comparadas não apresentou diferença estatística significante na derme profunda, ao contrário, da derme superficial, a qual a região ventral mostrou um número superior de secções sanguíneas. A comparação de todo o conjunto de regiões G3 mostrou que na derme superficial, as regiões apresentaram diferenças estatísticas significantes, ao passo que na derme profunda, somente a região interdigital (INC) mostrou diferença estatística significativa das outras regiões (NCD e NCV). As médias da quantidade de secções de vasos na nadadeira caudal estão apresentadas na tabela 37.

Tabela 37 - Média e desvio padrão (M±DP) da quantidade de secções de vasos marcados com anti-fator de von Willebrand examinadas em campos microscópicos com o aumento de 40x na derme superficial e profunda nas faces dorsal, ventral e área interdigital do conjunto de regiões G3 (nadadeira caudal) do *A. australis* - São Paulo - 2008

Nadadeira Caudal (G3)	**Face Dorsal (M±DP)**	**Face Ventral (M±DP)**	**Área Interdigital (M±DP)**
Derme Superficial	18,4±0,75[*a]	23,9±1,53[*b]	31,9±2,07[c]
Derme Profunda	16,8±0,64[a]	17,1±0,68[a]	26,6±0,16[b]

Nota: * Representam que as médias da face dorsal e ventral (linha) analisadas pelo teste t de Student são diferentes (P<0,05); a região interdigital não foi analisada por este teste. Letras iguais (linha) indicam que as médias das regiões comparadas no conjunto são iguais, considerando que as regiões da derme superficial não foram comparadas com as regiões da derme profunda, análise por ANOVA seguido pelo teste de Tukey (P<0,05). N= 4 animais.

6 DISCUSSÃO

Os resultados alcançados neste trabalho foram comparados aos dados publicados sobre o sistema tegumentar dos mamíferos em geral, em especial, os pinípedes. Estes dados foram organizados em regiões da pele, evidenciando a importância de cada estrutura em cada região examinada.

6.1 EPIDERME

Nesta seção, os resultados foram discutidos segundo a morfologia, histomorfometria e proliferação celular da epiderme.

6.1.1 Morfologia

O estudo da morfologia e espessura da epiderme identificou quais eram as regiões de pele fina do *A. australis*: **G1** (cervical, torácica, lombar dorsal e ventralmente); **G2** (áreas dorsais da nadadeira peitoral, exceto a região proximal); **G3** (área dorsal da nadadeira caudal); **G4 (**pálpebra e focinho). Essas regiões apresentaram epiderme delgada e alta distribuição de folículos pilosos e mostraram um padrão sinuoso de sulcos e cristas na epiderme. A pele fina exibiu quatro camadas epidérmicas, a camada basal, espinhosa, granulosa e córnea. Alguns autores (MONTAGNA; HARRISON, 1957; SOKOLOV, 1960; LING, 1974) relataram a presença da camada granulosa na pele de alguns pinípedes apenas durante a fase da troca de pêlos que ocorre em algumas espécies anualmente. Em otarídeos a troca de pêlos é um processo gradual (SCHEFFER, 1964). A camada granulosa na pele fina do *A. australis* mostrou-se delgada, porém, presente em todas as regiões da pele examinadas e em duas estações do ano diferente, inverno e verão. Possivelmente, a troca gradual dos pêlos em otarídeos, proporcionou a visualização dessa camada epidérmica em todas as regiões da pele do *A. australis*.

A camada córnea das regiões de pele fina apresentou um aspecto escamoso no *A. australis*. Esse tipo de descrição, não foi relatado na pele de *P. vitulina* (MONTAGNA; HARRISON, 1957). Essas escamas que se desprendiam da pele do lobo-marinho, pode estar relacionada com o fato de o animal manter constante a renovação epidérmica na pele fina em um período curto, e não em um ciclo sazonal descrito por Ling (1974) em outros pinípedes.

Dentre as regiões de pele fina, o conjunto de regiões G1 e a pele da pálpebra e nariz do conjunto de regiões G4, não apresentaram epiderme pigmentada. Na epiderme dos focídeos, a pigmentação ocorreu em todas as regiões da pele e em todas as camadas epidérmicas examinadas pelos pesquisadores (MONTAGNA; HARRISON, 1957). As regiões do *A. australis* que não eram pigmentadas possuíam alta densidade de folículos pilosos na derme. Ling (1974) atribuiu que em otarídeos, a morfologia dos pêlos e a alta pigmentação nestes, os garantem fotoproteção contra a ação dos raios ultravioleta. Assim como os demais membros da família Otariidae, *A. australis* apresentou maior quantidade de pêlos nas regiões de epiderme delgada proporcionando a estas regiões a fotoproteção necessária.

As regiões de pele grossa do *A. australis* correspondem a **G2** (áreas ventrais e a área proximal dorsal da nadadeira peitoral); **G3** (área ventral e interdigital da nadadeira caudal); **G4 (**pavilhão da orelha externa e cauda). Essas regiões apresentaram a epiderme espessa com padrão de papilas epidérmicas e dérmicas, e pouca distribuição de folículos pilosos na derme.

Na pele grossa, a epiderme apresentou quatro a cinco camadas, a basal, espinhosa, granulosa, em algumas regiões a camada lúcida, e a camada córnea. Ling (1974) descreveu que estudos realizados na epiderme de otarídeos, indicavam que a camada granulosa era mais evidente nas regiões de pele fina, densamente cobertas por pêlos, e ausente nas áreas destituídas de pêlos como a região distal das nadadeiras. Ao contrário desse dado, na epiderme da pele grossa em *A. australis*, a camada granulosa era bem desenvolvida, possuía cerca de três estratos celulares. Mesmo na região ventral distal da nadadeira peitoral (NPVD) e na região ventral da nadadeira caudal (NCV), áreas destituídas de pêlos, essa camada epidérmica estava presente. Os grânulos de querato-hialina que constituem a camada granulosa são importantes para o processo de queratinização da pele, já que no lobo-marinho a renovação das células epidérmicas é um processo gradual, assim como, a troca de pêlos. Na pele grossa, a qual possui maior estratificação de células granulosas, estas formam uma barreira impermeabilizante junto às células córneas, em virtude da deposição lipídica liberadas pelos corpos lamelares localizados na camada granulosa.

Em *A. australis*, a presença da camada lúcida ocorreu tanto em áreas dorsais (de pele fina), como em regiões ventrais (pele grossa) das nadadeiras. Montagna e Harrison (1957) não

visualizaram a camada lúcida em nenhuma região na pele de *P. vitulina*. Nos mamíferos, essa camada tende a aparecer na superfície palmar e plantar, isto é, áreas com poucos folículos pilosos e epiderme espessa (YOUNG; HEATH, 2001; GARTNER; HIATT, 2003; EURELL; FRAPPIER, 2006). A camada lúcida em *A. australis* exibiu uma variação entre os animais estudados, a mesma região colhida em um animal possuía a camada lúcida, em outro não. Isto pode indicar que a presença dessa camada não está diretamente relacionada com o processo de troca do pêlo, como citado por Montagna e Harrison (1957) em focídeos; mas em otarídeos, que trocam o pêlo gradualmente, o surgimento dessa camada pode caracterizar uma necessidade individual, se este tivesse passado por algum processo inflamatório anteriormente, pode ser que o material elétron-denso da camada lúcida poderia dar mais proteção à pele durante sua recuperação, especialmente contra microorganismos.

As células da camada córnea na pele grossa mostraram um aspecto compacto, sem lâminas descamando como ocorreu com as regiões de pele fina, em razão da função de proteção contra abrasão que essas regiões da pele são responsáveis. A maioria das funções de proteção da pele reside na camada córnea, por agir como barreira de impermeabilidade da água. A taxa limitante no processo de difusão da água pela epiderme, normalmente reside nessa camada. Muitos fenômenos cutâneos, incluindo respostas imunológicas, inflamação e hiperplasia, são recrutados diretamente ou secundariamente para manter uma barreira impermeável competente (LILLYWHITE, 2006).

Todas as regiões dorsais e ventrais das nadadeiras peitoral (G2) e caudal (G3), a cauda e a orelha (G4) apresentaram a epiderme muito pigmentada. Mesmo a pele fina das áreas dorsais que possuem pêlos, apresentou grânulos de melanina, especialmente nas células basais e córneas. Nas áreas ventrais das nadadeiras, na cauda e orelha, o pigmento estava disperso em todas as camadas epidérmicas. Na epiderme, a melanina, se torna amplamente distribuída e diluída assim que as células aumentam de volume e atingem camadas mais superficiais. As áreas dorsais das nadadeiras possuem uma menor distribuição de pêlos do que o conjunto de regiões G1. Contudo, esses membros são responsáveis por dissipação de calor no animal, conforme citado por Bianco (1994) e Bryden e Molyneux (1978), a densidade do pêlo menor do que nas regiões G1 e uma densidade maior de glândulas sudoríparas induzem uma necessidade de proteção nas estruturas sob a epiderme contra os efeitos nocivos da radiação UV, que é dada mediante a melanização epidérmica.

6.1.2 Histomorfometria

No conjunto de regiões G1, a espessura da epiderme medida da camada basal à camada granulosa, foi maior na face dorsal da região torácica (RDT), e na face ventral da região lombar (RVL) tanto no sulco epidérmico como na crista. Quando a epiderme foi medida, desde sua camada basal até a camada córnea ou somente a camada córnea, a face dorsal no sulco obteve maior espessura na região cervical (RDC), ao passo que nas áreas de crista, a maior espessura alcançada foi na região torácica (RDT); na face ventral, tanto no sulco como na crista, a região lombar (RVL) foi a mais espessa. Observando o padrão de locomoção dos otarídeos (BERTA; SUMICH; KOVACS, 2005), é possível entender porque a espessura dessas regiões da pele são maiores. Os otarídeos, em terra, utilizam os quatro membros para locomover-se, e arrastam a região ventral lombar sobre o substrato, essa região da pele sofre atrito constante, portanto, uma epiderme mais espessa é mais eficiente na proteção contra abrasão. Durante a locomoção, os lobos-marinhos mantêm o pescoço e ombros erguidos em uma angulação de aproximadamente 90º em relação a região lombar, ou seja, ocorre um dobramento na pele dorsal nas regiões cervical e torácica, em virtude dessa posição, a espessura da epiderme foi maior nessas áreas. Dessa forma, ventralmente as regiões cervical e torácica não têm contato constante com o substrato durante o deslocamento do animal, portanto, não necessitam de uma epiderme tão espessa.

Nas regiões da nadadeira peitoral (G2) do *A. australis*, as faces ventrais foram mais espessas do que as suas faces dorsais correspondentes. A espessura da camada córnea nas faces ventrais segue o mesmo padrão da espessura total da epiderme, a qual alcança maior espessura na região distal (NPVD) tanto nas regiões de papilas epidérmicas como nas papilas dérmicas. Entre as regiões da nadadeira caudal (G3), assim como na nadadeira peitoral, a face dorsal (NCD) foi menos espessa do que sua face ventral (NCV) e também menos que a região interdigital (INC). Geralmente entre os mamíferos, as regiões mais espessas são as áreas palmar e plantar, lugares de maior contato mecânico e que sofrem mais atrito (YOUNG, 1975). O fato de a epiderme ser mais espessa na face ventral das nadadeiras é coerente com o uso das regiões ventrais das nadadeiras pelo animal para impulsão e deslocamento.

Nas faces dorsais da nadadeira peitoral, a epiderme se tornava mais espessa conforme se aproximava do corpo, ou seja, da região distal (NPDD) para a proximal (NPDP). Esse comportamento da pele pode ser explicado pelo hábito do animal deitar-se de lado,

pressionando essa região da nadadeira próxima ao corpo (NPDP), favorecendo o espessamento da epiderme.

6.1.3 Proliferação Celular

Em *A. australis*, o índice de proliferação celular na epiderme das regiões de pele fina foi maior do que nas regiões de pele grossa. Por meio da análise estatística, a correlação inversa entre a espessura da epiderme e a proliferação celular foi comprovada. Quanto menor a espessura da epiderme, maior era a taxa de proliferação celular. Esse resultado pode confirmar a renovação epitelial gradual da pele desses animais. Ao contrário da pele da *P. vitulina*, em que ocorre o ciclo sazonal de renovação da epiderme, a qual mantinha uma lâmina queratinizada contínua, e a atividade mitótica foi raramente encontrada em todas as regiões do corpo examinadas pelos pesquisadores, tanto de jovens quanto de adultos, indicando que haveria pouca proliferação celular (MONTAGNA; HARRISON, 1957). A pele fina em *A. australis* está sempre em substituição celular, e por essa razão, a camada córnea dessas regiões apresentou um aspecto escamoso que se desprendia da pele.

As principais funções da proliferação celular na epiderme são realizar a reparação tecidual e manter constante a quantidade de células que compõe o tecido. Provavelmente, as regiões com epiderme delgada em *A. australis* não são tão expostas diretamente ao atrito quanto às regiões de pele espessa, dessa forma, não necessitam manter uma camada córnea tão espessa e compactada. Segundo Montagna (1962) o desprendimento das células córneas estimula a atividade mitótica na epiderme, portanto, a taxa de proliferação celular nos mamíferos está em equilíbrio com a taxa de células perdidas na superfície.

A distribuição dos grânulos de melanina sobre as células dos queratinócitos, em especial, nas células basais em que a atividade mitótica ocorre (JUNQUEIRA; CARNEIRO, 2004), poderia gerar resultados falso-positivos, pois a cor castanha do pigmento e a cor marrom da marcação pelo DAB são indistinguíveis. O protocolo de clareamento da melanina permitiu o desmascaramento dos núcleos positivos ao PCNA. Uma vantagem desse método é que não ocorreu perda da antigenicidade comprovada por meio do controle positivo realizado com duodeno de rato Wistar.

6.2 MEMBRANA BASAL

Em nenhum dos estudos sobre pele de pinípedes (MONTAGNA; HARRISON, 1957; SOKOLOV, 1960; LING, 1974) a espessura da membrana basal foi avaliada. Entre as regiões examinadas, o conjunto de regiões G1 apresentou os menores valores na espessura da membrana basal, nessas regiões a epiderme era delgada e formava um padrão de sulcos e cristas na superfície. Nas regiões da nadadeira peitoral (G2), a espessura da membrana basal obteve um aumento progressivo no sentido proximal-distal, e novamente as áreas ventrais mostraram-se mais espessas. Como citado por Ham e Cormack (1983) a membrana basal acompanha as sinuosidades da epiderme e pode variar entre as regiões do corpo em um único indivíduo. A maior espessura dessa estrutura nas áreas ventrais é explicada novamente pelo maior atrito que essas regiões de pele sofrem. Uma ancoragem mais eficiente garante proteção às células das camadas superficiais, estas conseguem elaborar uma camada queratinizada adesiva, sem descamação, que protege melhor contra abrasão.

Entre as regiões da nadadeira caudal (G3) e entre todas as regiões da pele avaliadas em *A. australis*, a região interdigital apresentou a maior espessura da membrana basal. A análise estatística comprovou que há uma correlação positiva entre a espessura epitelial e membrana basal. Entretanto, a área interdigital (INC) possui uma epiderme menos espessa do que a área ventral da nadadeira caudal (NCV), e mesmo assim, mostrou uma ancoragem mais reforçada pela membrana basal. Esse fato pode estar relacionado com a intensa vascularização da região interdigital. A função da membrana basal não se limita apenas no suporte às células epiteliais, mas essa estrutura, também atua no controle da passagem de substâncias da derme para a epiderme ou no sentido oposto (MCGRATH; EADY; POPE, 1992).

6.3 MORFOLOGIA GERAL DA DERME E CONSTITUINTES

As regiões da pele serão discutidas segundo os critérios de morfologia dos componentes dérmicos e histomorfometria.

6.3.1 Morfologia Geral da Derme

A derme do *A. australis* apresentou as mesmas características morfológicas dos mamíferos em geral, com uma delgada derme papilar formada por tecido conjuntivo frouxo, e uma derme reticular espessa constituída por tecido conjuntivo denso não-modelado (BANKS, 1992; BAL, 1996). A derme em *A. australis* não apresentou musculatura cutânea, relatada em outros pinípedes (MONTAGNA; HARRISON, 1957; SOKOLOV, 1960). A derme menos extensa das regiões de pele grossa, com maior constituição por tecido conjuntivo denso não-modelado do *A. australis*, é o resultado de uma menor necessidade de flexibilidade por parte dessa região, que geralmente são áreas de atrito constante, e requerem a epiderme mais espessa e uma derme mais compactada que protegerá o animal contra as abrasões durante sua locomoção.

6.3.2Morfologia e Histomorfometria dos Folículos Pilosos

Os folículos pilosos do *A. australis* são do tipo composto, conforme o padrão descrito por Scheffer (1964), com um folículo principal, denominado pêlo de guarda cercado por aproximadamente vinte subpêlos. Os pêlos em grupos do *A. australis* emergem na superfície por um único canal piloso, à semelhança do que ocorre em outras espécies de carnívoros terrestres (BANKS, 1992). Os pêlos tendem a capturar uma camada de ar, a qual isola o corpo, reduzindo a troca de calor com o ambiente. Essa capacidade de isolamento térmico é aumentada quando o pêlo é do tipo composto (YOUNG, 1975). Nem todos os pinípedes possuem esse tipo de subpelagem, quando presente, estes representam uma porcentagem pequena (LING, 1974) e não são utilizados como um dos principais mecanismos de termorregulação como nos lobos-marinhos. É interessante notar, que a morfologia dos folículos pilosos difere até mesmo entre os membros da mesma família em pinípedes, *A. australis* que pertence à família Otariidae, é também conhecido no Uruguai como lobo de dois pêlos, ao passo que *O. byronia*, leão-marinho que incide na mesma região e membro da mesma família do lobo-marinho-sul-americano, possui apenas o pêlo de guarda. Por causa dessa pelagem, os lobos-marinhos eram os animais mais procurados para o comércio de pele naquele país (VAZ-FERREIRA, 1980; BONNER, 1993).

O músculo eretor de pêlos não foi encontrado em *A. australis*, uma característica primitiva presente nos carnívoros que segundo Sokolov (1960) durante a evolução foi perdida pelos pinípedes. Scheffer (1964), estudando o pêlo de várias espécies de pinípedes não encontrou o músculo eretor de pêlo em nenhuma espécie. Ridgway (1972) citou que existem pinípedes que apresentaram esse músculo associado ao folículo piloso, porém não citou qual é a espécie. A pele dos pinípedes foi pouco estudada, nesta pesquisa pode-se observar que não há músculo eretor de pêlos na espécie *A. australis*, mas para confirmar a ausência desse músculo no grupo inteiro de pinípedes a partir de uma única espécie é impossível.

O músculo eretor de pêlo quando é contraído nos mamíferos que o possuem, permite que os pêlos subam para a superfície da pele e fiquem na posição vertical, ao passo que aumentam a camada de ar e melhoram o isolamento térmico (BANKS, 1992). Segundo Sokolov (1960) a perda na função termorregulatória pela pelagem dos pinípedes atrofiou o músculo eretor, até sua completa inexistência nesses animais. Entretanto, a pelagem dos otarídeos é responsável pela isolação térmica, pois estes, não possuem tanto tecido subcutâneo que os protejam termicamente como os focídeos e os odobenídeos. Uma característica evolutiva mantida em otarídeos é a presença da medula em seu pêlo de guarda. Em *A. australis,* a medula apresentou ar entre as suas células, isto indica que essa estrutura assume uma parte da função do músculo eretor de pêlos na movimentação do ar. Os pêlos dos mamíferos geralmente retêm uma camada de ar que isola o corpo diminuindo a troca de calor com o ambiente (YOUNG, 1975). Apesar da medula em outros mamíferos apresentar ar entre suas células, cuja função é promover brilho aos pêlos (MONTAGNA, 1962), em otarídeos, como os únicos representantes dos pinípedes que possui essa estrutura, sua presença parece estar também relacionada com a função de isolamento térmico. Esse dado é reforçado, também pela composição da medula na haste do pêlo. Geralmente, ela compõe uma pequena parte da haste nos mamíferos em geral, mas nesses animais, a medula ocupa grande parte que seria preenchida pelo córtex.

O córtex do folículo piloso do *A. australis* apresentou grânulos de melanina distribuídos sobre suas células. Os grânulos eram mais concentrados nas regiões do bulbo e haste do pêlo. Alta pigmentação nos pêlos também foi relatada em *P. vitulina* (MONTAGNA; HARRISON, 1957). Uma pelagem escura em pinípedes é importante para a proteção contra a radiação ultravioleta quando esses animais estão repousando sob a luz solar. A proteção, sobretudo, de regiões com epiderme delgada, em que a pigmentação nos queratinócitos é ausente.

A forma achatada do folículo piloso em *A. australis* está relacionada com a posição do pêlo no corpo do animal, o qual se inclina no sentido caudal, e ajuda no deslizamento sob a água. A cutícula do *A. australis* apresentou um padrão de células sobrepostas, com a margem serrilhada. A forma da cutícula pode influenciar algumas condições patológicas, se suas células não se achatarem contra o córtex, a luz não é refletida normalmente, assim, o pêlo pode-se tornar opaco (BANKS, 1992). Contudo, as células da cutícula têm a mesma função da camada córnea da epiderme, elas agem como uma barreira impermeabilizante importante para mamíferos aquáticos.

Assim como os demais mamíferos, folículos pilosos na fase anagênica se localizavam na derme profunda, e apresentavam intensa basofilia nas células do bulbo (BANKS, 1992). A formação de um colar epidermal na bainha radicular externa observada por Montagna e Harrison (1957) na *P. vitulina* não foi visualizada nos folículos pilosos em *A. australis*, dessa forma, a estrutura do folículo do pêlo de guarda do lobo-marinho-sul-americano se assemelha aos outros mamíferos (EURELL; FRAPPIER, 2006).

A região cervical e torácica, faces ventrais (RVC e RVT, respectivamente), apresentou a maior fração de volume dos folículos pilosos em *A. australis*, diferentemente do que foi relatado em *A. gazella* por Bonner (1993) que mostrou maior abundância de pêlos na região dorsal. Possivelmente, o ambiente que esses animais habitam fez que houvesse essa diferença entre os dois lobos-marinhos. A espécie *A. gazella* incide na Antártica, ao passo que *A. australis*, embora nade em águas geladas, este habita regiões de clima mais quente e não requisita uma cobertura dorsal mais intensa (BERTA; SUMICH; KOVACS, 2005). Os otarídeos desenvolvem uma juba em machos adultos (BONNER, 1993). A maioria dos animais utilizados nessa pesquisa são machos jovens, apesar da formação da juba não estar evidente, a concentração de pêlos na região do pescoço e ombro é maior mesmo em animais jovens. Animais com uma juba acentuada impõem respeito entre os membros da colônia.

Todas as regiões de pele fina apresentaram maior fração de volume dos folículos pilosos do que as regiões de pele grossa. Entre as regiões da nadadeira peitoral e caudal, as faces dorsais exibiram maior concentração de folículos pilosos do que suas correspondentes ventrais. Dentre todas as regiões examinadas em *A. australis*, as duas áreas que apresentaram maior espessura epidérmica eram a nadadeira peitoral ventral distal (NPVD) e a nadadeira ventral caudal (NCV), estas não exibiram folículos pilosos na derme. Por meio do teste estatístico de correlação, verificou-se que quanto maior a espessura da epiderme menor era o volume de pêlos na região. O pelame em mamíferos forma uma espessa camada protetora da

epiderme delgada, reduzindo o atrito desta contra a água e amortecendo os possíveis impactos ou agressões de outros animais ou predadores (YOUNG, 1975; HAM; COMARCK, 1983).

6.3.3 Morfologia e Histomorfometria das Glândulas Sebáceas

Glândulas sebáceas na pele fina do *A. australis* aparecem em pequenos grupos cercando o folículo piloso. Cada grupo liberava seu produto de secreção em um único ducto no canal piloso, assim como descrito por Ridgway (1972) em outros pinípedes. Contudo, glândulas sebáceas posicionadas caudalmente ao subpêlos liberaram sua secreção nestes, isso também foi observado em outros pinípedes por Sokolov (1960).

Segundo Ling (1974) pode haver uma relação entre volume de pêlos e tamanho das glândulas sebáceas, o autor relatou que as glândulas sebáceas nos dois gêneros de lobos-marinhos eram maiores nas regiões densamente cobertas e menores nas áreas com poucos pêlos. Para Montagna (1962) a relação entre volume de pêlos e glândulas sebáceas é inversa, as regiões com menos cobertura possuem glândulas maiores. Foi observado que no conjunto de regiões G1, que apresentaram pele fina em *A. australis,* as glândulas sebáceas eram pequenas quando comparadas às glândulas das regiões dorsais das nadadeiras peitoral (G2), que possuíam menor volume de pêlos do que G1. Entretanto, as faces ventrais da nadadeira peitoral, que possuem menor volume de pêlos, não possuem glândulas sebáceas tão grandes do que suas áreas dorsais. Provavelmente, o tamanho das glândulas sebáceas pode ter uma relação inversa com o volume de pêlos, mas seu tamanho possivelmente está mais relacionado com a função que irá desempenhar na região em que a estrutura apresenta-se maior. Contudo, a função da glândula não se restringe apenas em dar brilho ao pêlo, mas como na nadadeira peitoral uma parte dessas glândulas grandes estava desembocando sua secreção diretamente na superfície, possivelmente naquela região sua função está relacionada à proteção contra o ressecamento da camada córnea.

A face dorsal da nadadeira caudal (G3) também apresentou a maior fração de volume das glândulas sebáceas do que sua área ventral e a região interdigital. Nessa região, o tamanho das glândulas é pequeno, e sua secreção é descartada nos folículos pilosos. A região ventral não apresentou uma glândula sebácea de forma integral, mas, exibiu algumas faixas dessas glândulas que se abriam diretamente na superfície da pele. Possivelmente essas faixas auxiliam contra dessecação, já que face ventral apresentou uma camada córnea muito espessa.

Ao contrário do que ocorre em humanos (MONTAGNA, 1962; YOUNG; HEATH, 2001) e em outros mamíferos (BANKS, 1992) as glândulas sebáceas ocorreram nas regiões palmar e plantar desses animais, possivelmente porque há pêlos ainda nessas regiões e a necessidade desses animais aquáticos em manter a pele impermeável.

Ling (1974) relatou que o tamanho das glândulas poderia variar em estações diferentes do ano, no verão os otarídeos passam menos tempo na água, e suas glândulas poderiam diminuir. Em *A. australis* coletados em períodos diferentes (quatro animais no inverno, dois no verão) não foi visualizado nenhuma diferença na morfologia das glândulas sebáceas entre os animais examinados, talvez, com um número maior de animais, essa questão poderia ser esclarecida.

Foi verificada a presença de melanócitos na periferia dos ácinos das glândulas sebáceas em *P. vitulina*, e muitas células sebáceas estavam pigmentadas (MONTAGNA; HARRISON, 1957). Glândulas sebáceas em *A. australis* não apresentaram essa característica em nenhuma das regiões estudadas. Possivelmente a pele mais pigmentada dos focídeos contribuiu na pigmentação dessas glândulas, ao passo que nos otarídeos, a pigmentação é mais reforçada nos folículos pilosos.

Entre o conjunto de regiões G1, a região ventral lombar (RVL) apresentou o maior volume de glândulas sebáceas na derme superficial. Como já mencionado, essa região em otarídeos, entra em contato direto com o substrato rochoso que o animal costuma locomover-se (BERTA; SUMICH; KOVACS, 2005), um volume maior de glândulas nessa região da pele, provavelmente auxilia contra o ressecamento do pêlo, este serve como um amortecedor nessa região da pele evitando o atrito constante com a superfície. As glândulas sebáceas também podem contribuir para impermeabilizar as camadas superficiais da pele fina do corpo e dos próprios pêlos, reduzindo seu encharcamento pela água e favorecendo o escorrimento da água quando o animal sai do ambiente aquático.

Na nadadeira peitoral e caudal, as faces dorsais alcançaram a maior fração de volume das glândulas sebáceas. Essas glândulas estão geralmente associadas aos folículos pilosos (JUNQUEIRA; CARNEIRO, 2004). As faces ventrais, da nadadeira peitoral e caudal, apresentaram menor fração de volume dos folículos pilosos e escassez nas regiões distal da nadadeira peitoral (NPVD) e nadadeira caudal (NCV). Mesmo assim, as áreas ventrais apresentaram glândulas sebáceas em todas as regiões. Ao contrário das regiões de pele fina, as áreas ventrais, que apresentam pele grossa, não necessitam de um volume alto de glândulas sebáceas em sua pele, pois essas regiões são utilizadas pelos animais para a locomoção em terra. Uma maior concentração de sebo nas faces ventrais das nadadeiras poderia impedir a

estabilização dos animais durante a locomoção terrestre, tornando essas regiões de pele escorregadias. Entretanto, uma das funções dessa secreção é prevenir a evaporação exagerada de água da camada córnea, muito espessa nas áreas ventrais das nadadeiras, evitando que essas regiões de pele fiquem muito rachadas (YOUNG, 1975; HAM; CORMACK, 1983).

6.3.4 Morfologia e Histomorfometria das Glândulas Sudoríparas Apócrinas

Glândulas sudoríparas apócrinas foram encontradas nas regiões que apresentaram a maior fração de volume dos folículos pilosos em *A. australis*, como o conjunto de regiões G1 e G4 e nas faces dorsais das nadadeiras. Essa característica é comum entre os mamíferos que apresentam glândulas apócrinas na superfície corporal, exceto entre os primatas superiores que possuem glândulas apócrinas somente em áreas específicas do corpo (JUNQUEIRA; CARNEIRO, 2004; EURELL; FRAPPIER, 2006). As glândulas apócrinas estavam situadas abaixo dos folículos pilosos na derme profunda, com descarte de sua secreção no canal piloso, semelhante aos mamíferos em geral (BANKS, 1992; EURELL; FRAPPIER, 2006). Há discussão sobre a posição do ducto das glândulas sudoríparas em pinípedes, foi relatado que o ducto entra no canal piloso abaixo do ducto da glândula sebácea em algumas espécies de focídeos (SOKOLOV, 1960) e em *A. pussillus pussillus* (ROTHERHAM et al., 2005). Em todas as regiões corporais de *A. australis*, quando a glândula apócrina estava presente, seu ducto situou-se cranialmente ao ducto das glândulas sebáceas, assim como descreveram Ling (1965) e Sokolov (1960) que citaram essa característica na pele de otarídeos. Contudo, Ling (1965) descreveu que na pele dos lobos-marinhos a posição do ducto pode variar entre as regiões corporais e entre os animais, isto, não foi comprovado em *A. australis.*

O lúmen da glândula apócrina mostrou-se pouco dilatado em *A. australis.* Montagna (1962) relatou que nem sempre o lúmen dessas glândulas encontra-se dilatado e que a secreção destas não é contínua. Em humanos, essas glândulas se tornam ativas, somente na puberdade (JUNQUEIRA; CARNEIRO, 2004), em animais, esse tipo de relato não foi encontrado na literatura. Não se pode confirmar que as glândulas apócrinas em *A. australis* não estavam ativas, com base apenas na idade sexualmente não madura dos animais estudados, isso poderia ser comprovado futuramente com avaliação da pele de animais mais velhos, sexualmente funcionais. Sokolov (1960) notou que mudanças sazonais podem influenciar no tamanho das glândulas sudoríparas apócrinas. Em várias peles de pinípedes

analisadas por esse autor, o número de glândulas apócrinas foi menor durante o inverno. Como já mencionado, os animais desta pesquisa foram colhidos em períodos diferentes, e a contagem por fração de volume não indicou diferença entre animais colhidos no inverno e verão, portanto, a relação entre o volume de glândulas e sazonalidade não foi confirmada.

A unidade secretora das glândulas apócrinas possuía alguns pigmentos sobre sua secreção que não foram identificados. Montagna (1962) descreveu que no citoplasma das células secretoras poderiam existir variáveis quantidades de ferro, esse tipo de pigmento distinguiria as glândulas apócrinas das glândulas merócrinas. Segundo esse autor, o ferro é mais abundante em espécies de meia-idade e aumentam quando há indícios de tuberculose pulmonar. Os otarídeos costumam ser acometidos por essa doença (BASTIDA et al., 1999). Contudo, apenas com o método histológico utilizado neste trabalho, não há como confirmar se esses pigmentos são de ferro, essa questão deve ser apurada em trabalhos futuros.

Em *A. australis*, no conjunto de regiões G1, apenas glândulas apócrinas foram observadas. Ling (1965) afirmou que a única glândula sudorípara presente na pele dos pinípedes era do tipo apócrino. As regiões de pele colhidas por esse autor não foram citadas, provavelmente, procedeu-se a colheita apenas das regiões superficiais do corpo dos pinípedes.

Nas nadadeiras do *A. australis*, em algumas regiões foram observados os dois tipos de glândulas apócrina e merócrina. Rotherham et al. (2005) encontraram os dois tipos de glândulas sudoríparas na pele do *A. pussillus pussillus,* entretanto, o autor relatou que não havia unidades secretoras das glândulas merócrinas na superfície dorsal da nadadeira caudal, na face ventral da nadadeira peitoral, no nariz e em uma região dorsal do corpo, similar ao conjunto de regiões G1 desta pesquisa, entretanto os ductos excretores foram localizados na derme dessas regiões. As glândulas merócrinas em *A. australis* foram observadas tanto nas faces dorsais das nadadeiras como nas faces ventrais. As glândulas apócrinas e merócrinas observadas na mesma região da pele em *A. australis*, foram distinguidas pela localização e pela estrutura. As glândulas apócrinas estavam associadas aos folículos pilosos, como nas regiões do G1, e as glândulas merócrinas estavam separadas dos folículos e localizavam-se na derme profunda próximo ao tecido subcutâneo, formando um grupo bem enovelado de túbulos secretores. A distinção entre esses tipos de glândulas em *A. australis* ocorreu apenas por observação da morfologia, contudo, em estudos futuros, o aspecto de cada glândula poderá ser mais bem esclarecido, conforme realizado por Ezoe e Katsumata (1990) que verificaram a presença de uma gliconjugado apenas na secreção das glândulas apócrinas.

A fração de volume das glândulas apócrinas foi maior na derme profunda do que na derme superficial em todas as regiões examinadas, confirmando o que já estava descrito em

mamíferos (YOUNG; HEATH, 2001). As glândulas apócrinas são citadas como glândulas odoríferas, e são responsáveis pelo reconhecimento entre os animais (BAL, 1996; EURELL; FRAPPIER, 2006). Em espécies como os otarídeos, que vivem em densas colônias, o reconhecimento por olfação é requisitado, em especial, pelas mães em busca do seu filhote, quando estas saem para alimentar-se (PHILLIPS, 2003).

No conjunto de regiões G1, a região ventral lombar (RVL) apresentou a maior fração de volume desse tipo de glândula. Segundo autores (HAM; CORMACK, 1983; EURELL; FRAPPIER, 2006) uma das funções das glândulas apócrinas está relacionada com a atração sexual, a secreção dessa glândula adquire odor por metabolização das bactérias residentes na pele. Provavelmente, uma maior quantia de glândulas apócrinas na região ventral lombar do *A. australis* ocorreu em virtude da proximidade dessa região com os órgãos reprodutivos da espécie.

Na nadadeira peitoral, somente as faces dorsais apresentaram glândulas apócrinas. A região dorsal distal (NPDD) obteve a maior fração de volume das glândulas apócrinas, em razão da maior concentração de folículos pilosos dessa região da nadadeira. Glândulas apócrinas estão associadas aos folículos pilosos, por meio destes, sua secreção é descartada. Em *P. vitulina* e *C. ursinus* (MEYER et al., 2003) e em outros mamíferos; (YASUI et al., 2007) foi verificado que na secreção das glândulas apócrinas existe lisoenzima e β-defensina, substâncias capazes de proteger contra a invasão de microorganismos não-específicos. As faces ventrais da nadadeira peitoral, por possuir menos pêlos, possivelmente não necessitam de glândulas apócrinas para ajudar nessa proteção contra microorganismo, já que a pele espessa das faces ventrais possui uma camada córnea bem desenvolvida.

Na nadadeira caudal, a região dorsal (NCD) obteve uma menor fração de volume das glândulas apócrinas do que a região interdigital (INC). A face ventral (NCV) dessa nadadeira desprovida de folículos pilosos também não apresentou glândulas apócrinas, como as faces ventrais da nadadeira peitoral. Entre todas as regiões das nadadeiras, peitoral e caudal, a região interdigital alcançou a maior fração de volume das glândulas apócrinas, mesmo não obtendo uma fração de volume dos pêlos alta (2,20%). Entre todas as regiões morfologicamente examinadas, a glândula apócrina da região interdigital da nadadeira caudal, foi a que apresentou o maior grau de dilatação. Bal (1996) mencionou que nos cavalos e bovinos, as glândulas apócrinas são parcialmente responsáveis pela dissipação do calor corporal. Perante esse fato, como ocorrem os dois tipos de glândulas nessa região da pele do *A. australis*, possivelmente, a glândula merócrina seja a principal responsável no mecanismo de termorregulação. Contudo, além das funções de proteção contra microorganismos que a

secreção das glândulas apócrinas produz, no reconhecimento entre os indivíduos da colônia e atração sexual, essas glândulas, também podem auxiliar as glândulas merócrinas no mecanismo de evaporação cutânea das nadadeiras no lobo-marinho-sul-americano.

6.3.5 Morfologia e Histomorfometria das Glândulas Merócrinas

Glândulas merócrinas não foram localizadas no conjunto de regiões G1, as quais possuem pelagem abundante. Em todas as regiões das nadadeiras, peitoral e caudal, mesmo na pele fina das faces dorsais que também possuem alta distribuição de folículos pilosos, esse tipo de glândula foi observado em *A. australis*. Rotherham et al. (2005) observaram glândulas merócrinas em *A. pussillus pussillus* em áreas cobertas por pêlos e nas regiões destituídas destes. A localização dessas glândulas restritas aos membros do *A. australis* assemelha-se às descrições realizadas em outros carnívoros, em particular, na pele espessa das regiões ventrais (ROOK; WALTON, 1965; BANKS, 1992). A função das glândulas merócrinas está relacionada com a termorregulação (MONTAGNA, 1962). Em *A. australis*, o fato dessas glândulas se localizarem em todas as regiões da nadadeira, confirma que a pele dessas regiões está diretamente ligada ao mecanismo termorregulatório. Como citado por Irving (1969), as nadadeiras desses animais sofrem mudanças bruscas na temperatura, e necessitam de um suprimento alto de glândulas sudoríparas, para que em condições extremas de calor, a passagem do ar sobre esses membros resfriem rapidamente. As faces dorsais das nadadeiras, as quais possuem pêlos, provavelmente possuam esse tipo de glândula, que não é comum nas faces dorsais dos membros de outros animais como citado anteriormente, para que o processo de resfriamento da pele dessas regiões periféricas do corpo do animal seja rápido.

A secreção das glândulas merócrinas, em algumas regiões assemelhava-se à das glândulas sebáceas. Montagna (1962) relatou que a semelhança da glândula merócrina com a glândula sebácea é possível, em virtude do citoplasma espaçado das células merócrinas. Contudo, em *A. australis*, a estrutura tubular enovelada da glândula merócrina a caracterizava, estudos futuros poderão ser realizados a fim de revelar se nas células secretoras das glândulas merócrinas possuem alguma substância de conteúdo lipídico.

Novamente, a região interdigital da nadadeira caudal apresentou a maior fração de volume também nesse tipo de glândula sudorípara. Provavelmente, é nessa região que ocorre a mais elevada evaporação de calor. Quando em terra, esses animais usam as nadadeiras

caudais para abanar-se (HARRISON; KING, 1965). Young (1975) relatou que as glândulas sudoríparas podem estimular a vasodilatação, permitindo liberação de calor na pele. Como a perda de calor é menor no ar do que na água, as nadadeiras são estruturas importantes na dissipação de calor dos lobos-marinhos que não conseguem perder calor na superfície corporal por causa da alta concentração de pêlos (BRYDEN; MOLYNEUX, 1978). A região interdigital apresentou a maior fração de volume nos dois tipos de glândulas sudoríparas, portanto, essa região da pele do *A. australis* está diretamente relacionada com o mecanismo de termorregulação dessa espécie.

6.3.6 Histomorfometria das Células Adiposas na Derme

No conjunto de regiões G1, a derme profunda da região torácica apresentou o maior volume de células adiposas, em especial, estas eram localizadas ao redor dos folículos pilosos. Essa região da pele do *A. australis*, foi uma das regiões que exibiu uma fração de volume dos folículos pilosos alta. Mesmo não consideradas como parte do sistema tegumentar (MCGRATH; EADY; POPE, 1992; ZHANG, 2001), as células adiposas da hipoderme cercam as estruturas como folículos pilosos e glândulas sudoríparas. Uma das funções dos lipídios é o isolamento térmico e reserva energética, além disso, células lipídicas sob os folículos pilosos podem ajudar no amortecimento de impactos durante a locomoção desse animal na superfície, e também contribuir durante um clima frio para o aquecimento corporal. Muitas espécies de pinípedes recebem o isolamento térmico de sua gordura corporal (IRVING, 1969).

Na nadadeira peitoral, as faces dorsais mostraram maior fração de volume das células adiposas do que suas correspondentes ventrais, as células adiposas nas faces dorsais estavam localizadas sob os folículos pilosos, semelhante aos adipócitos do conjunto de regiões G1. Contudo, a face ventral da nadadeira caudal exibiu a maior fração de volume de células adiposas na derme, apesar de não possuir folículos pilosos, essas células eram localizadas em pequenos grupos, em especial, junto às glândulas merócrinas. Geralmente, as faces ventrais das nadadeiras apresentaram uma derme muito delgada, a qual facilmente era penetrada por células do tecido subcutâneo. Provavelmente, células adiposas ajudam essas regiões ventrais da pele, a manter o isolamento térmico junto às glândulas merócrinas e amortecer o impacto durante a locomoção do animal sobre o substrato.

6.4 MORFOLOGIA E HISTOMORFOMETRIA DAS FIBRAS COLÁGENAS

Na medida em que as moléculas do colágeno estão ordenadamente em uma orientação paralela aos cristais do analisador Nicol do microscópio, ocorre uma birrefringência normal que é uma característica dessas fibras. A coloração pelo método do Picrossírius provoca um aumento considerável da birrefringência das fibras quando observadas com luz polarizada. Apesar de o corante Sirius Red ligar-se inespecificamente aos componentes de caráter básico do tecido, o fenômeno de aumento da birrefringência ocorre exclusivamente com o colágeno. Assim, esse método associado à microscopia de polarização é um método histoquímico especifico para a detecção de estruturas compostas por moléculas de colágeno orientadas (MONTES; JUNQUEIRA, 1991).

Por meio da coloração Picrossirius sob polarização foi observado que as fibras colágenas da derme do lobo-marinho-sul-americano na pele fina seguem paralelas à superfície epitelial, porém projetam-se em um ângulo obtuso nos sulcos e cristas epidérmicos. Na derme da nadadeira peitoral e da nadadeira caudal, nas faces ventrais em que a epiderme é espessa, as fibras correm paralelamente à superfície, mas grande parte das fibras projeta-se verticalmente em direção ao ápice da papila dérmica. A derme reticular em todas as regiões apresentou fibras colágenas mais espessas orientadas em todos os ângulos, entrelaçadas em um arranjo tridimensional, assim como, encontrado na pele de outros pinípedes (SOKOLOV, 1960).

Sob microscopia de luz sem polarização foi possível calcular a taxa de colágeno por região. Esse cálculo confirmou a maior densidade das fibras colágenas observadas qualitativamente nas regiões de pele grossa que apresentaram tecido conjuntivo denso não-modelado predominante na derme. As faces ventrais das nadadeiras apresentaram maior taxa de colágeno do que suas faces dorsais. Na derme das nadadeiras foi possível notar que as fibras colágenas preenchem quase toda a matriz extracelular de forma bastante homogênea. Entretanto, as maiores diferenças encontradas referente à mensuração não se devem a grandes diferenças de distribuição de colágeno, mas referem-se à quantidade de estruturas como folículos pilosos e glândulas na derme. Regiões que apresentaram maior quantidade dessas estruturas, conseqüentemente apresentaram uma menor área de preenchimento com fibras colágenas. A principal função do colágeno está relacionada à resistência e ao suporte

estrutural (USHIKI, 2002). Nesses animais, de vida aquática e terrestre, a alta distribuição e o arranjo dessas fibras mantêm a integridade do tecido tegumentar.

6.5 MORFOLOGIA DAS FIBRAS ELÁSTICAS

No conjunto de regiões G1 do *A. australis,* as fibras elásticas apresentaram-se finas e escassas na derme papilar, ao contrário da *P. vitulina*, que segundo Montagna e Harrison (1957) não possui essas fibras na derme papilar. Entre os folículos pilosos, essas fibras mostraram-se espessas conectando um folículo piloso ao outro. Uma rede elástica entre a intensa cobertura de pêlos dos otarídeos garante flexibilidade para essas estruturas, já que esses animais não possuem músculo eretor de pêlos. Na derme profunda plexos grossos foram formados, em uma direção horizontal em relação à superfície. Sokolov (1960) argumentou o mesmo arranjo na pele de outros pinípedes, exceto em morsas, que não apresentaram essas fibras na pele. Na derme da pele grossa, as fibras elásticas mostraram uma distribuição mais dispersa, provavelmente, pela escassez de folículos pilosos dessas áreas.

6.6 MORFOLOGIA DAS FIBRAS RETICULARES

O lobo-marinho-sul-americano não apresentou fibras reticulares dispersas na derme, as fibras foram localizadas apenas em regiões especificas como caracterizado por Montagna (1962) em mamíferos. Fibras reticulares foram visualizadas na junção dermo-epidérmica próxima a membrana basal, e na membrana dos anexos cutâneos. Como citado por Ushiki (2002) uma das funções das fibras reticulares é auxiliar no suporte estrutural, portanto, a epiderme altamente sinuosa do *A. australis* requer um conjunto de fibras na junção dermo-epidérmica.

6.7 MUCOPOLISSACARÍDEOS NEUTROS E ÁCIDOS

A epiderme do *A. australis* no conjunto de regiões G1 e G4 (pálpebra e nariz), que possuem pele fina, apresentou marcação fraca para mucopolissacarídeos neutros. Nas regiões da nadadeira peitoral (G2) e nadadeira caudal (G3), as faces dorsais também mostraram moderada marcação sobre as células da camada espinhosa e córnea, e nas faces ventrais, a marcação foi mais evidente. Como já citado por Montagna (1962), a epiderme em humanos pode conter substâncias PAS-positivas não digeridas pela enzima α-amilase, possivelmente, a marcação obtida em *A. australis* refere-se a alguma glicoproteína da membrana celular. Essas substâncias ajudam a manter a arquitetura intercelular (JUNQUEIRA; CARNEIRO, 2004). Na pele fina, a camada espinhosa é muito delgada e a marcação não foi tão evidenciada. Verificou-se que quanto mais delgada era a epiderme, menor era a intensidade da marcação. Como as faces ventrais das nadadeiras possuem uma estratificação maior, estas, marcaram mais intensamente; no aspecto funcional, essas regiões de pele grossa, necessitam de maior adesão intercelular para manter a integridade contra atritos sofridos.

Os mucopolissacarídeos ácidos obtiveram uma marcação leve a moderada na epiderme de todas as regiões examinadas, sobretudo, entre as células da camada córnea. Essas substâncias com caráter hidrofílico, provavelmente, ajudam no deslizamento do animal no ambiente marinho e também controlam a perda de água na superfície conforme relatado por Lillywhite (2006) em outros animais. Da mesma forma, o folículo piloso também apresentou essa substância em suas camadas, em especial, nas partes externas, bainha conjuntiva e radicular externa, e possivelmente, no pêlo, essas substâncias tenham a mesma função que na epiderme.

A membrana basal em *A. australis* era muito sinuosa em todas as regiões examinadas, e como já mencionado, era mais espessa em regiões que sofrem mais atrito. Na constituição da membrana basal, há glicoproteínas responsáveis por organizar essa estrutura que dá sustentação aos epitélios (KIERSZEMBAUM, 2004), não só a membrana da junção dermo-epidérmica foi evidenciada, mas também de folículos pilosos, glândulas cutâneas e vasos sanguíneos, nestes, além de distinguir elementos que não são de origem mesodérmica, a membrana basal é responsável por manter a integridade dessas estruturas.

A substância fundamental também contém uma soma de mucopolissacarídeos neutros e ácidos em sua constituição, da mesma forma que os resultados encontrados por Tsukise e Meyer (1983). Na substância fundamental da derme, como citado por Bal (1996), os

mucopolissacarídeos controlam os eletrólitos e água nos fluídos extracelulares. Os pinípedes sofrem mudanças constantes em sua temperatura corporal, sobretudo nas nadadeiras, assim o controle dos fluídos corporais é muito importante.

Nos folículos pilosos, as bainhas de tecido conjuntivo e a radicular externa foram mais marcadas tanto por mucopolissacarídeos neutros como pelos ácidos em *A. australis.* A presença de substâncias neutras pode ser entendida conforme os relatos feitos por Montagna (1962) e Shelley e Arthur (1958), essas estruturas nos folículos pilosos são carregadas de glicogênio, e isso colaborou com a maior intensidade dessas regiões no lobo-marinho. Conforme citado por esses autores, o glicogênio não faz parte da constituição da bainha radicular interna, possivelmente, a marcação que ocorreu dessa região do folículo no lobo-marinho-sul-americano não é glicogênio. A papila dérmica do pêlo também apresentou substâncias neutras e ácidas, altamente marcadas no folículo piloso ativo, possivelmente, por essa região ser responsável pela nutrição dos folículos pilosos.

As glândulas sebáceas do *A. australis*, assim como em outros mamíferos, (MONTAGNA, 1962; TSUKISE; MEYER, 1983) não possuem intensa marcação por polissacarídeos neutros, somente reforçados nas células periféricas, responsáveis pela substituição de células secretoras nos ácinos, e estão metabolicamente ativas. Os mucopolissacarídeos ácidos nas glândulas sebáceas marcaram apenas no ducto excretor. A constituição do sebo já é um agente bactericida importante para os mamíferos, portanto, mucopolissacarídeos nas células secretoras não são tão requeridos (YOUNG, 1975).

As glândulas apócrinas e merócrinas, mesmo possuindo tipo diferenciado de secreção, respectivamente, uma mais viscosa e a outra mais aquosa, (EURELL; FRAPPIER, 2006) apresentaram intensa marcação dos polissacarídeos neutros e ácidos, assim como os resultados encontrados por Tsukise, Fujimori e Yamada (1988) na pele de outros mamíferos. Essas substâncias nas células secretoras das glândulas sudoríparas ajudam na preservação de uma pele sadia, impedindo o aumento da proliferação de bactérias e fungos que animais aquáticos costumar apresentar.

6.8 ARRANJO VASCULAR

Em uma avaliação qualitativa, a pele do *A. australis* no conjunto de regiões G1 apresentou melhor suprimento vascular na derme superficial. As regiões da nadadeira peitoral

(G2) e nadadeira caudal (G3) submetidas à contagem de secções vasculares na derme superficial e profunda, avaliou-se que a derme superficial é mais vascularizada. Esses resultados são similares aos dados de Bryden e Molyneux (1978) na pele do lobo-marinho-norte-americano *C. ursinos.* A intensa concentração de folículos pilosos na pele do *A. australis* em regiões de pele fina e uma camada córnea bem elaborada nas regiões de pele grossa dificultam a passagem de substâncias entre a epiderme e a derme, portanto, uma rede vascular aumentada na derme superficial permite que a derme além de nutrir a epiderme, possa absorver substâncias que consigam atravessar as barreiras anteriormente citadas e também aumentar a troca de calor, assim como é descrito em outros mamíferos (HAM; CORMACK, 1983).

As faces ventrais das nadadeiras, peitoral e caudal, apresentaram maior número de secções de vasos do que suas áreas dorsais correspondentes. Na derme superficial das regiões de pele grossa, as alças capilares adentravam as papilas dérmicas, conforme já relatado em mamíferos (MONTAGNA, 1962; HAM; COMARCK, 1983). O fato de a epiderme ser mais espessa pode estar relacionado ao número aumentado de um sistema de vasos que tem por função levar nutrientes atravessando várias camadas epidérmicas até o seu destino, a camada granulosa, a qual ainda possui componentes celulares.

O padrão vascular na derme profunda foi representado por grandes vasos com orientação paralela à superfície e a quantidade de secções de vasos sanguíneos foi praticamente semelhante em todas as regiões estudadas. A derme profunda é responsável por conduzir os vasos que vêm a nutrir toda a derme. Esses vasos se ramificam em arteríolas ou vênulas, até mesmo em pequenos vasos capilares formando as anastomoses arteriovenosas, comumente presentes na circulação periférica, e que possuem a função de retenção de calor em climas frios e dissipação de calor quando o animal é exposto a temperaturas elevadas (MONTAGNA, 1962; YOUNG, 1975). A região interdigital da nadadeira caudal apresentou o maior número de secções de vasos de todas as áreas examinadas em *A. australis*, da mesma forma Bryden e Molyneux (1978) citaram a mesma região com maior distribuição de anastomoses arteriovenosas. Os estudos anteriores a este (IRVING, 1969; BRYDEN; MOLYNEUX, 1978; BIANCO, 1994) concordam que os otarídeos são termicamente isolados por meio da densa pelagem corporal, portanto, a troca de calor nessas regiões de pele é mínima. Contudo, o comportamento já citado dos otarídeos de usarem a nadadeira caudal para abanar-se, somados aos resultados de maior fração de volume das glândulas sudoríparas e vasos sanguíneos da região interdigital, sugere que essa região da pele no lobo-marinho estudado, é a mais especializada dentre as outras, no mecanismo de termorregulação.

7 CONCLUSÕES

O estudo do sistema tegumentar em uma única espécie do grupo dos pinípedes denominada *A. australis* em diferentes regiões corporais identificadas anatomicamente revelou distinção entre essas áreas corporais e esclareceu alguns pontos divergentes na literatura sobre esse grupo:

- A visualização da camada granulosa na epiderme difere entre as espécies de pinípedes, em virtude do padrão de troca de pêlos de cada uma. Em *A. australis* que possui troca gradual, a camada granulosa foi notada em todas as regiões corporais mesmo em diferentes estações do ano (inverno e verão), portanto, a observação da camada granulosa não está relacionada com a troca de pêlos nesta espécie;

- Nas regiões em que a epiderme era mais delgada no lobo-marinho estudado, não ocorreu pigmentação, porém, essas regiões exibiram maior fração de volume de pêlos pigmentados, os quais assumem a função de proteção contra a radiação;

- Na pele do *A. australis* quanto maior a espessura da epiderme, menor foi o índice de proliferação celular epidérmica;

- A espessura da membrana basal do *A. australis* mostrou-se diretamente relacionada com a espessura da epiderme, a qual foi maior nas áreas ventrais das nadadeiras;

- Na pele do *A. australis* ocorreu uma correlação inversa entre a espessura da epiderme e a quantidade de folículos pilosos na derme;

- Há dois tipos de glândulas sebáceas: associadas aos pêlos e não associadas. As últimas liberam o produto de secreção diretamente na superfície da pele e são mais volumosas;

- As glândulas sudoríparas em *A. australis* são do tipo apócrina e merócrina. As glândulas apócrinas foram observadas em todas as regiões densamente cobertas por pêlos. Já as glândulas merócrinas foram localizadas apenas nas faces dorsais e ventrais das nadadeiras;

- A taxa de colágeno na derme foi maior nas regiões que apresentavam menos pêlos e glândulas cutâneas. As fibras elásticas foram identificadas na derme papilar e formavam uma rede espessa em direção à derme reticular, conferindo elasticidade à pele. As fibras reticulares foram visualizadas em todas as membranas dos anexos cutâneos, garantido a integridade dessas estruturas;

- A região interdigital da nadadeira caudal mostrou o maior número de especializações entre todas as regiões examinadas na pele do *A. australis*: a epiderme é espessa e bem pigmentada, apresentou maior espessura da membrana basal, maior fração de volume de glândulas sudoríparas apócrinas com a área luminal dilatada, apresentou também a glândula sudorípara merócrina e maior quantidade de secções de vasos sanguíneos. A secreção sudorípara e a maior quantidade de vasos sugerem função termorregulatória para essa região.

REFERÊNCIAS

ACKERMAN, A. B.; BOER, H.; BENNIN, B.; GOTTLIEB, G. J. **Histologic diagnosis of inflammatory skin diseases**: an algorithmic method basead on pattern analysis. 3. ed. New York: Ardor Scribendi, 2005. 522 p.

AHERNE, W. A.; DUNNIL, M. S. Point counting and the estimation of volume fraction. In:_____.**Morfometry.** London: Edward Arnold, 1982. p. 33-45.

ALBERTS, B.; BRAY, D.; JOHNSON, A.; LEWIS, J.; RAFF, M.; ROBERTS, K.; WALTER, P. **Fundamentos da biologia celular:** uma introdução à biologia molecular da célula. 2. ed. Porto Alegre: Artmed, 2006. 866 p.

ANDERSEN, H. T. **The biology of marine mammals.** New York and London: Academic Press, 1969. 511 p.

ARNASON, U.; GULLBERG, A.; JANKE, A.; KULLBERG, M.; LEHMAN, N.; PETROV, E. A.; VAINOLA, R. Pinniped phylogeny and a new hypothesis for their origin and dispersal. **Molecular Phylogenetics and Evolution**, v. 41, p. 345-354, 2006.

BAL, H. S. Pele. In: SWENSON; M. J.; REECE, W. O. **Dukes fisiologia dos animais domésticos.** 11. ed. Rio de Janeiro: Guanabara Koogan, 1996. p. 560-569.

BANCROFT, J. D.; STEVENS, A. S. **Theory and practice of histological techniques.** 4. ed. Edinburgh: Churchill Livingstone, 1996. 235 p.

BANKS, W. J. Sistema tegumentar. In: _____. **Histologia veterinária aplicada.** 2. ed. São Paulo: Manole, 1992. p. 391-424.

BASTIDA, R.; LOUREIRO, J.; QUSE, V.; BERNARDELLI, A.; RODRIGUEZ, D.; COSTA, E. Tuberculosis in a wild Subantartic Fur Seal from Argentina. **Journal of Wildlife Diseases**, v.35, n. 4, p. 796-798, 1999.

BERTA, A.; SUMICH, J. L.; KOVACS, K. M. **Marine mammals:** evolutionary biology. 2. ed. San Diego: Academic Press, 2005. 560 p.

BIANCO, J. **Etologia y ecologia térmica del lobo fino sudamericano *Arctocephalus australis* (Zimmermann, 1783) su incidência en la reproduccion y sobrevivência en la Isla de Lobos, Uruguay**.1994. 57 f. Dissertação (Mestrado em Zoologia-Vertebrados) – Facultad de Humanidades Y Ciências, Universidad de la República, Montevideo, 1994.

BILLINGHAM, R. E.; SILVERS, W. K. The melanocytes of mammals**. The Quarterly Review of Biology**, v. 35, n. 1, p. 1-40, 1960.

BONNER, W. N. Southern Fur Seals *Arctocephalus* (Geoffroy Saint-Hilaire and Cuvier, 1826). In: RIDGWAY, S. H.; HARRISON, R. J. **Handbook of Marine Mammals:** The walrus, sea lions, fur seal and sea otter. London: Academic Press, 1993. v. 1, 245 p.

BROWN, J. C.; TIMP, R. The collagen superfamily. **International Archives of Allergy and Imunology,** v.107, p. 484-490, 1995.

BRYDEN, M. M.; MOLYNEUX, G. S. Arteriovenous anastomoses in the skin of seals: the California Sea Lion *Zalophus californianus* and the Northern Fur Seal *Callorhinus ursinus* (Pinnipedia: Otariidae). **The Anatomical Record**, v. 191, p. 253-260, 1978.

CASSINI, M. H. Aggression between females of the Southern Fur Seal (*Arctocephalus australis*) in Uruguay. **Mammal Review**, v. 31, n. 2, p. 169-172, 2001.

CASSINI, M. H. The evolution of reproductive systems in pinnipeds. **Behavioral Ecology,** v. 10, n. 5, p. 612-616, 1999.

COMISSÃO DAS COMUNIDADES EUROPÉIAS. **Proposta de regulamento do parlamento europeu e do conselho relativo ao comércio de produtos derivados de focas**, 2008. Disponível em: < http://www.eurlex.europa.eu/LexUriServ/LexUriServ. do?uri=COM:2008:0469:FIN:PT:DOC>. Acesso: 27 ago. 2008.

CONVENTION ON INTERNATIONAL TRADE IN ENDANGERED SPECIES OF WILD FAUNA AND FLORA. **Apendices II of CITES**, 2008. Disponível em: <http://www.cites.org/eng/app/appendices.shtml>. Acesso: 16 jul. 2008.

DEMÉRÉ, T. A.; BERTA, A.; ADAM, P. J. Pinnipedimorph evolutionary biogeography. **Bulletin American Museum of Natural History**, v. 13, n. 279, p. 32-76, 2003.

DIERAUF, L. A **CRC handbook of marine mammal medicine:** health, disease, and rehabilitation. Boston: CRC Press, 1999. 735 p.

DREHMER, C. J.; FERIGOLO, J. Descrição do sincrânio de *Arctocephalus australis* (PINNIPEDIA, OTARIIDAE). **Iheringia, Série Zoologia**, v. 81, p. 45-62, 1996.

DREHMER, C. J.; FERIGOLO, J. Osteologia craniana comparada entre *Arctocephalus australis* e *A. tropicalis* (PINNIPEDIA, OTARIIDAE). **Iheringia, Série Zoologia**, v. 83, p. 99-136, 1997.

EURELL, J. A.; FRAPPIER, B. L. Integument. In: _____. **Dellmann´s textbook of veterinary histology**. 6. ed. Philadelphia: Blackwell Publishing, 2006. p. 320-346.

EZOE, K.; KATSUMATA, M. Immunohistochemical study of lysozyme in human apocrine glands. **J. Dermatol.** v. 17, p. 159-163, 1990.

GARAYCOCHEA, G. A.; LLANOS, C. F. Y.; JERÍ, M. C. Método para identificacion de campo de Lobos Marinos en Sudamérica: herramienta funcional para investigacion y manejo. In: REUNIÓN DE TRABAJO DE ESPECIALISTAS EN MAMÍFEROS ACUÁTICOS DE AMÉRICA DO SUR, 11., 2004, Ecuador. **Anais...** Equador: Pontificia Universidad Católica del Ecuador Y Sociedad Latinoamericana de Especialistas en Mamíferos Acuáticos, 2004. p. 116.

GARTNER, L. P.; HIATT, J. L. Tegumento. In:_____. **Tratado de histologia.** 2. ed. Rio de Janeiro: Guanabara Koogan, 2003. p. 265-279.

GREENLEE JR., T. K.; ROSS, R.; HARTMAN, J. L. The fine structure of elastic fibers. **The Journal of Cell Biology**, v. 30, p. 59-71, 1966.

HAM, A. W.; CORMACK, D. H. O sistema tegumentar. In:_____. **Histologia.** 8 ed. Rio de Janeiro: Guanabara Koogan, 1983. p. 577-605.

HARRISON, R. J.; KING, J. E. **Marine mammals**. London: Hutchinson University Library, 1965. 192 p.

HAYAT, M. A**. Microscopy, immunohistochemistry, and antigen retrieval methods for light and electron microscopy**. New York: Kluver Academic/Plenum Publisher, 2002. 355p.

IBAMA. INSTITUTO BRASILEIRO DO MEIO AMBIENTE E DOS RECURSOS NATURAIS RENOVÁVEIS. **Mamíferos aquáticos do Brasil:** plano de ação versão II. Brasília: Instituto Brasileiro do Meio Ambiente, 2001. 96 p.

IBAMA. INSTITUTO BRASILEIRO DO MEIO AMBIENTE E DOS RECURSOS NATURAIS RENOVÁVEIS. **Protocolo de conduta para encalhes de mamíferos aquáticos/rede de encalhe de mamíferos aquáticos no nordeste**. Recife: Instituto Brasileiro do Meio Ambiente, 2005. 298 p.

INTERNATIONAL UNION FOR CONSERVATION OF NATURE. Seal specialist group. 1996, *Arctocephalus australis.* In:_____. **IUCN red list of threatened species**, 2007. Disponível em: <http://www.iucnredlist.org>. Acesso em: 16 Jul. 2008.

IRVING, L. Temperature regulation in marine mammals. In: ANDERSEN, H. T. **The biology of marine mammals.** New York and London: Academic Press, 1969. p. 147-173.

JEFFERSON, T. A.; LEATHERWOOD, S.; WEBBER, M. A. **Marine mammals of the world:** Fao species identification guide. Rome: United Nations Environment Programe Food And Agriculture Organization of the United Nations, 1993. 366 p.

JONSGARD, A. Age determination of marine mammals. In:__ ANDERSEN, H. T. **The biology of marine mammals.** New York and London: Academic Press, 1969. p. 23-25.

JUNQUEIRA, L. C. A Pele e seus anexos. In: _____. **Biologia estrutural dos tecidos.** Rio de Janeiro: Guanabara Koogan, 2005. p. 147-157.

JUNQUEIRA, L. C. U.; BIGNOLAS, G.; BRENTANI, R. R. Picrosirius staining plus polarization microscopy, a specific method for collagen detection in tissue sections. **Histochemical Journal**, v. 11, p. 447-455, 1979.

JUNQUEIRA, L.C.U; CARNEIRO, J. **Histologia básica.** 10 ed. Rio de Janeiro: Guanabara Koogan, 2004. 488 p.

KIELTY, C. M.; SHERRATT, M. J.; SHUTTLEWORTH, C. A. Elastic fibres. **Journal of Cell Science**, v. 115, p. 2817-2828, 2002.

KIERSZEMBAUM, A. L. **Histologia e biologia celular:** uma introdução à patologia. Rio de Janeiro: Elsevier, 2004. 654 p.

LENTO, G. M.; RICKSON, R. E.; CHAMBERS, G. K.; PENNY, D. Use of spectral analysis to test hypotheses on the origin of Pinnipeds. **Molecular Biology and Evolution**, v. 12, n. 1, p. 28-52, 1995.

LILLYWHITE, H. B. Water relations of tetrapod integument-Review. **The Journal of Experimental Biology**, v. 209, p. 202-226, 2006.

LIMA, M.; PÁEZ, E. Demography and population dynamics of South American Fur Seals. **Journal of Mammalogy**, v. 78, n.3, p. 914-920, 1997.

LING, J. K. Functional significance of sweet glands and sebaceous glands in seals. **Nature**, v. 208, p. 560-562, 1965.

LING, J. K. The integument of marine mammals. In: HARRISON, R. J. **Functional anatomy of marine mammals**. London: Academic Press, 1974, v. 2, p. 1-42.

LOEWI, G. The acid mucopolysaccharides of human skin. **Biochimica et Biophysica Acta**, v. 52, p. 435-440, 1961.

MACHADO, S. D. M. **Estudo do sistema reprodutor masculino do Lobo-Marinho-do-Sul (*Arctocephalus australis*).** 2006. 135 f. Dissertação (Mestrado) – Faculdade de Medicina Veterinária e Zootecnia, Universidade de São Paulo, São Paulo, 2006.

MCGRATH, J. A.; EADY, R. A. J.; POPE, F. M. Anatomy and organization of human skin. In:__ EBLING, F. J.; EADY R. A. J.; LEIGH, I. 5. ed. **Textbook of dermatology**. New York: Blackwell Scientific, 1992. cap. 3, p. 1-15.

MCKENNA, M. C.; BELL, S. K. **Classification of mammals above the species level**. New York: Columbia University Press, 1998. 631 p.

MCLAREN, I. A. Are the Pinnipedia biphyletic? **Systematic Zoology**, v. 9, n. 1, p. 18-28, 1960.

MEYER, W.; SEEGERS, U.; HERRMANN, J.; SCHNAPPER, A. Further aspects of the general antimicrobial properties of pinniped skin secretions. **Diseases of Aquatic Organisms**, v. 53, p. 177-179, 2003.

MONTAGNA, W. **The structure and function of skin.** 2. ed. New York: Academic Press, 1962. 435 p.

MONTAGNA, W.; HARRISON, R. J. Specializations in the skin of the seal (*Phoca vitulina*). **The American Journal of Anatomy**, v. 100, n.1, p. 81-113, 1957.

MONTES, G. S.; JUNQUEIRA, L. C. U. The use of pirosirius-polasirius method for the study of the biopathology of collagen. **Memórias do Instituto Oswaldo Cruz**, v. 86, p. 1-11, 1991.

OLIVEIRA, L. R.; ARIAS-SCHREIBER, M.; MEYER, D.; MORGANTE, J. S. Effective population size in a bottlenecked fur seal population. **Biological Conservation**, v. 131, p. 505-509, 2006.

OLIVEIRA, L. R.; HINGST-ZAHER, E.; MORGANTE, J. S. Size and shape sexual dimorphism in the skull of the South American Fur Seal, *Arctocephalus australis* (Zimmermann, 1783) (CARNIVORA: OTARIIDAE). **Latin American Journal of Aquatic Mammals**, v. 4, n. 1, p. 27-40, 2005.

PADYKULA, H. A. Histoquímica e citoquímica. In: WEISS, L.; GREEP, R. O. **Histologia**. Rio de Janeiro: Guanabara Koogan, 1981. p. 76-92.

PALAZZO, J. T.; BOTH, M. C. **Guia dos mamíferos marinhos do Brasil**. Porto Alegre: Sagra, 1988. 158 p.

PEARCE, R. H.; GRIMMER, B. J. Age and the chemical constitution of normal human dermis. **The Journal of Investigative Dermatology**, v. 58, n. 6, p. 347-361, 1972.

PHILLIPS, A. V. Behavioral cues used in reunions between mother and pup South American Fur Seal (*Arctocephalus australis*). **Journal of Mammalogy**, v. 84, n. 2, p. 524-535, 2003.

PINEDO, M. C.; ROSAS, F. C. W.; MARMONTEL, M. **Cetáceos e pinípedes do Brasil. Uma revisão dos registros e guia para identificação da espécie.** Manaus: UNEP/FUA, 1992. 213 p.

PONCE DE LEON, A. **Aspectos de la reproduccion, crecimiento intrauterino y desárrollo postnatal del lobo de dos pêlos sudamericano, *Arctocephalus australis* (Zimmermann, 1783) en islas de la Republica Oriental Del Uruguay.** 1983. 93 f. Tese (Licenciatura em Oceanografia Biologica) - Faculdad de Ciências Y Humanidad, Montevidéu, 1983.

REIDENBERG, J. S. Anatomical adaptations of aquatic mammals. **The Anatomical Record**, v. 290, p. 507-513, 2007.

REST, M. V. D.; GARRONE, R. Collagen family of proteins. **The FASEB Journal**, v. 5, p. 2814-2823, 1991.

RICH, A.; CRICK, F. H. C. The structure of collagen. **Nature**, v. 175, n. 4489, p. 915-916, 1955.

RIDGWAY, S. H. **Mammals of the sea:** biology and medicine. Springfield: Thomas, 1972. 812 p.

ROELS, S.; TILMANT, K.; DUCATELLE, R. PCNA and Ki67 proliferation markers as criteria for prediction of clinical behavior of melanocytic tumours in cats and dogs. **Journal of Comparative Pathology**, v. 121, p. 13-24, 1999.

ROOK, A. J.; WALTON, G. S. **Comparative physiology and pathology of the skin**. New York: Blackwell Scientific, 1965. 794 p.

ROTHERHAM; CORMACK, L. S.; MERWE, M. V. D.; BESTER, M. N.; OOSTHUIZEN, W. H. Morphology and distribution of sweat glands in the Cape fur seal, *Arctocephalus pusillus pusillus* (Carnivora: Otariidae). **Australian Journal of Zoology**, v. 53, p. 295-300, 2005.

SANFELICE, D.; VASQUES, V. C.; CRESPO, E. A. Ocupação sazonal por duas espécies de Otariidae (Mammalia, Carnívora) da Reserva Ecológica Ilha dos Lobos, Rio Grande do Sul, Brasil. **Iheringia, Série Zoologia**, Porto Alegre, v. 87, p. 101-110, nov. 1999.

SCHEFFER, V. B. Hair patterns in seals (Pinnipedia). **Journal of Morphology**, v. 115, p. 291-304, 1964.

SCHILLER, D. M. M. M. **Idade e desenvolvimento craniano do Lobo-marinho-sul-americano *(Arctocephalus australis,* Zimmermann) (Carnivora: Otariidae).** 2000. 117 f. Dissertação (Mestrado) - Fundação Universidade Federal do Rio Grande do Sul, Rio Grande, 2000.

SEAL CONSERVATION SOCIETY. **Species Information Pages**. *Arctocephalus australis,* 2001. Disponível em:< http://www.pinnipeds.org/species/samfursl.htm>. Acesso em: 16 Jul. 2008.

SHELLEY, W. B.; ARTHUR, R. The physiology of the skin. **Annual Review of Physiology**, v. 20, p. 179-206, 1958.

SOKOLOV, W. The skin structure in pinnipedia of the U.S.S.R. Fauna. **Journal of Morphology**, v. 3, p. 285-296, 1960.

TOLOSA, E. M. C.; RODRIGUES, C. J.; BEHMER, O. A.; FREITAS NETO, A. G. **Manual de técnicas para histologia normal e patológica.** 2. ed. São Paulo: Manole, 2003. 331 p.

TSUKISE, A.; FUJIMORI, O.; YAMADA, K. Histochemistry of glycoconjugates in the goat nasolabial skin with special reference to eccrine glands. **Acta anatomica**, v. 132, p. 150-158, 1988.

TSUKISE, A.; MEYER, W. Histochemistry of complex carbohydrates in the hairy skin of the domestic pig. **Histochemical Journal**, v. 15, p. 845-860, 1983.

UHEN, M. D. Evolution of marine mammals: back to the sea after 300 million years. **The Anatomical Record**, v. 290, p. 514-522, 2007.

USHIKI, T. Collagen fibers, reticular fibers and elastic fibers. A comprehensive understanding from a morphological viewpoint. **Archives of Histology and Cytology**, v. 65, n. 2, p. 109-126, 2002.

VAZ-FERREIRA, R. **Aspectos eto-ecologicos, explotacion y conservacion de algunos otariidos**.1980. 20f. (Cátedra de Zoologia) - Facultad de Humanidades y Ciencias, Universidad de la República, Montevideo, 1980.

WYNEN, L. P.; GOLDSWORTHY, S. D.; INSLEY, S. J.; ADAMS, M.; BICKHAM; CORMACK, J. W.; FRANCIS, J.; GALLO, J. P.; HOELZEL, MAJLUF, P.; WHITE, R. W. G.; SLADE, R. Phylogenetic relationships within the Eared Seals (Otariidae: Carnivora): implications for the historical biogeography of the family. **Molecular Phylogenetics and Evolution**, v. 21, n. 2, p. 270-284, 2001.

YOUNG, B.; HEATH, J. W. Pele. In:_____. **Wheather histologia funcional:** texto e atlas em cores. Rio de Janeiro: Guanabara Koogan, 2001. p. 157-171.

YOUNG, J. Z. The skin and control of temperature. In:_____. **The life of mammals:** their anatomy and physiology. 2. ed. Oxford: Clarendon Press, 1975. p.10-34.

ZHANG, S. X. Tegumento. In:_____. **Atlas de histologia.** Rio de Janeiro: Guanabara Koogan, 2001. p. 361-377.