HELDER DE MORAES PEREIRA

Efeito do tratamento com fatores hepatotróficos sobre o fígado de ratas (Wistar) com fibrose induzida experimentalmente

São Paulo

2003

DEDALUS - Acervo - FMVZ

11300025833

HELDER DE MORAES PEREIRA

Efeito do tratamento com fatores hepatotróficos sobre o fígado de ratas (Wistar) com fibrose induzida experimentalmente

Tese apresentada ao Programa de Pós-graduação em Anatomia dos Animais Domésticos e Silvestres da Faculdade de Medicina Veterinária e Zootecnia da Universidade de São Paulo, para a obtenção do título de Doutor.

Departamento:

Cirurgia

Área de concentração:

Anatomia dos Animais Domésticos e Silvestres

Orientador:

Prof. Dr. Francisco Javier H. Blázquez

FMVZ - 022886

São Paulo

2003

ID 2910
N.º CLASSIFICAÇÃO
T. 1317
FMVZ
N.º TOMBO
022886
136500Z

Autorizo a reprodução parcial ou total desta obra, para fins acadêmicos, desde que citada a fonte.

DADOS INTERNACIONAIS DE CATALOGAÇÃO-NA-PUBLICAÇÃO

(Biblioteca da Faculdade de Medicina Veterinária e Zootecnia da Universidade de São Paulo)

T.1317
FMVZ

Pereira, Helder de Moraes
Efeito do tratamento com fatores hepatotróficos sobre o fígado de ratas (Wistar) com fibrose induzida experimentalmente / Helder de Moraes Pereira. – São Paulo : E. M. Pereira, 2003.
130 f. : il.

Tese (doutorado) - Universidade de São Paulo. Faculdade de Medicina Veterinária e Zootecnia. Departamento de Cirurgia, 2003.

Programa de Pós-graduação: Anatomia dos Animais Domésticos e Silvestres.
Área de concentração: Anatomia dos Animais Domésticos e Silvestres.

Orientador: Prof. Dr. Francisco Javier H. Blázquez.

1.Fígado. 2. Regeneração hepática. 3. Colágeno. I. Título.

UNIVERSIDADE DE SÃO PAULO
Faculdade de Medicina Veterinária e Zootecnia
Cidade Universitária "Armando de Salles Oliveira"

Comissão Bioética

CERTIFICADO

Certificamos que o Projeto intitulado "Resposta regenerativa do fígado mediante estímulo de fatores hepatotróficos exógenos no tratamento da cirrose hepática em ratas", Protocolo nº 63/2002, sob a responsabilidade do Prof.Dr. Francisco Javier Hernandez Blasquez, está de acordo com os princípios éticos de experimentação animal da Comissão de Bioética da Faculdade de Medicina Veterinária e Zootecnia da Universidade de São Paulo e foi aprovado pela referida Comissão, em sessão de 05/06/2002.

(We certify that the Research "Regenerative answer of the liver by incentive of factors hepatotrofic exogens in the treatment of the hepatic cirroshis in female rats" protocol number 63/2002, under the responsability of Prof.Dr. Francisco Javier Hernandez Blasquez, agree with Ethical Principles in Animal Research adopted by Bioethic Commission of the Faculty of Veterinary Medicine and Zootechny of University of São Paulo and was approved in 06/05/2002 meeting.

São Paulo, 05 de junho de 2002

Profª Drª Júlia Maria Matera
Presidente da Comissão de Bioética
FMVZ/USP

Av. Prof. Orlando Marques de Paiva, 87 - 05508-900 - Cid. Univ. "Armando de Salles Oliveira"
Fone/Fax: (011) 3032-2224 / 3091-7671 / 3091-7676

FOLHA DE AVALIAÇÃO

Nome: PEREIRA, Helder de Moraes

Titulo: Efeito do tratamento com fatores hepatoróficos sobre o fígado de ratas (Wistar) com fibrose induzida experimentalmente

Tese apresentada ao Programa de Pós-graduação em Anatomia dos Animais Domésticos e Silvestres da Faculdade de Medicina Veterinária e Zootecnia da Universidade de São Paulo para obtenção do título de Doutor em Ciências

Data: 15/12/2003

Banca Examinadora

Prof. Dr. FRANCISCO JAVIER HERNANDEZ BLAZQUEZ Instituição: FMVZ - USP

Assinatura: [illegible] Julgamento: APROVADO

Prof. Dr. Wilson M. Souza Instituição: UNESP

Assinatura: [illegible] Julgamento: aprovado

Prof. Dr. Eduardo Antonio Santos Instituição: ICB/USP

Assinatura: [illegible] Julgamento: aprovado

Prof. Dr. MARIA LÚCIA Z. SAGRI Instituição: FMVZ-USP

Assinatura: [illegible] Julgamento: aprovado.

Prof. Dr. Irvênia S. S. Prado Instituição: FMVZ - USP

Assinatura: Irvênia S. S. Prado Julgamento: aprovada

PRECE DE CÁRITAS

"Deus, nosso pai, que sois todo o poder e bondade, daí força àquele que passa pela provação; daí luz àquele que procura a verdade, pondo no coração do homem a compaixão e a caridade".

Deus, daí ao viajor a estrela guia, ao aflito a consolação, ao doente o repouso.

Pai, daí ao culpado o arrependimento, ao espírito a verdade, à criança o guia, ao órfão o pai.

Senhor, que a vossa bondade se estenda sobre tudo que criastes.

Piedade, Senhor, àqueles que a Vós não conhecem, esperança àqueles que sofrem.

Que a vossa bondade permita, aos espíritos consoladores derramarem por todo a parte, a paz, a esperança e a fé.

Deus, um raio, uma faísca de vosso amor pode abrasar a terra.

Deixai-nos beber nas fontes desta bondade fecunda e infinita, e todas as lagrimas secarão, todas as dores se acalmarão.

Um só coração, um só pensamento subirá até vós, como um grito de reconhecimento e de amor. Como Moisés sobre a montanha, nós vos esperamos com os braços abertos, ó poder, ó bondade, ó beleza, ó perfeição, queremos de alguma sorte merecer a vossa misericórdia. Deus dai-nos força de ajudar o progresso a fim de subirmos até vós. Dai-nos a caridade pura, a fé e a razão. Dai-nos a simplicidade que fará de nossas almas um espelho, onde se refletirá a vossa imagem ".

DEDICATÓRIA

A **DEUS** pela fé que alimenta a minha alma e me faz seguir o caminho do bem.

A meus pais **PEDRO PEREIRA DA SILVA** e **OSAILDA LOPES DE MORAES E SILVA**, por tudo aquilo que as palavras jamais poderão traduzir, ensinando-me a obediência aos princípios éticos e morais que disciplinam a conduta humana. **AMO VOCÊS!**

À minha esposa **DAYNA CRISTINA CALDAS LOIOLA PEREIRA**, por compreender a minha ausência, respeitar meus objetivos de vida e principalmente semear um dos mais nobres sentimentos que planta a humanidade **"O AMOR"**. Muito Obrigado por fazer parte da minha vida.

À minha filha **ISABELLA CRISTINA LOIOLA DE MORAES PEREIRA**, razão da minha vida, fonte de luz e inspiração de um amor infinito. Filha este momento especial na vida do Papai é todo seu.

Ao meu irmão **HÉRLON DE MORAES PEREIRA**, pelo exemplo a ser seguido e que a sua vida seja sempre coroada de êxitos.

À minha Tia **MARIA DE FÁTIMA LOPES**, minha segunda mãe por estar sempre me incentivando a prosseguir e nunca desistir dos nossos ideais.

Aos meus tios **ODEMAR LOPES DE MORAES, ODETINA LOPES DE MORAES, OSVALDO LOPES DE MORAES** (in memorian), apesar da ausência física sinto a presença espiritual e a certeza de que estamos juntos compartilhando este momento.

Aos meus avós paternos **JOSÉ BERNARDO PEREIRA DE SOUSA** (in memorian), **MARIA FLORIPES DA CONCEIÇÃO** e avós maternos **JOSÉ MORAES DE SOUSA, CLOTILDES LOPES DE MORAES, MARGARIDA LOPES E MANOEL LOPES DA SILVA** (in memorian), pelos momentos maravilhosos que passamos juntos e que o tempo não apagará.

Ao **PROF. DR. FRANCISCO SOLANO FEITOSA JÚNIOR**, pois sem ele não estaria neste momento podendo realizar este sonho. O Vosso Senhorio muito

obrigado pela oportunidade de ser não somente o seu discípulo, mas um grande amigo.

A TODOS DEDICO.

AGRADECIMENTOS ESPECIAIS

"Ninguém é uma ilha..."

Este pensamento reflete bem o meu sentimento de gratidão para com aqueles que me ajudaram a concretizar este trabalho, sem cuja ajuda, teria sido impossível realizá-lo. Nomeadamente desejo citar:

Dr. Osório Miguel Parra, por ser o grande idealizador desta linha de pesquisa e por confiar a mim a continuidade do seu trabalho.

Prof. Dr. Francisco Javier Hernandez Blázquez, com toda a minha admiração e respeito pela orientação neste trabalho, e por acima de tudo o compartilhamento dos ensinamentos e experiência de vida.

Prof. Dra. Maria Lúcia Zaidan Dagli, pelo auxílio na leitura e diagnóstico das minhas lâminas.

Prof. Dr. José Roberto Machado da Cunha, pela oportunidade de conhecer este grande pesquisador Dr. Osório Miguel Parra.

Prof. Dr. Eduardo Cunha Farias, pelo exemplo a ser seguido na carreira docente.

Prof. Dr. Wilson Machado de Sousa e Família, pela amizade que nasceu mediante a tantas adversidades em que me encontrava e pelos os seus conselhos de mestre.

Ao meu "irmão" Wirton Peixoto Costa, pelos momentos em que juntos lembrávamos das nossas famílias e pela grande amizade que temos. Hoje sei que Milton Nascimento está mais do que certo quando afirma que "amigo é coisa para se guardar no lado esquerdo do peito, dentro do coração".

Ao meu "irmão" Carlos Eduardo Bezerra de Moura, pela oportunidade de com ele aprender anatomia e mais do que nunca o incentivo à pesquisa e na certeza de que entre nós nasceu uma grande amizade e que sem a mínima modéstia afirmo que em breve este pequeno grande homem será um dos melhores anatomistas do Brasil.

Ao meu "irmão" Henrique Ribeiro Alves de Resende, considerado por nós o mais velho e como tal, o espelho de uma conduta a ser seguida não só como amigo, mas como excelente profissional que é. E como por trás de um grande homem existe uma grande mulher não poderia deixar de agradecer à sua esposa e minha amiga **Flavia David**.

Ao meu "irmão" Rafael Cardoso Carvalho, meu irmão mais novo que a sua caminhada seja repleta de sucesso e não mude, seja sempre este menino carinhoso e atencioso com as pessoas.

Ao meu "irmão" Luciano Alonso com ar de malandro carioca, mas com certeza um grande amigo e companheiro.

Ao Dr. Wellington de Carvalho Costa e à Dra. Gilvanda Peixoto Costa, pelos belos momentos em que passamos juntos e na certeza de que a família é à base de tudo para o sucesso na vida.

Ao meu amigo e companheiro de moradia **Edson Moreira Borges**, com o jeito agoniado de ser, mostrou ser um grande amigo, por todos os momentos difíceis que passamos juntos e nas conversas que tivemos.

A meus amigos de turma **André Filadelpho, Arlei Birck, Lucas Alécio, Valéria, Genilson, Jael, Kátia Viegas e Roberto Gameiro**, por todos os momentos que passamos e na certeza de que um dia cada um de nós vencerá na vida.

Agradeço especialmente a **Profa. Dra. Maria Angélica Miglino**, pela admiração da excelente profissional que é.

Aos colegas da república do **Caju, Danilo, Assis Neto, Marcos**, pela acolhida quando aqui cheguei.

Ao aluno de graduação **Bruno Cogliati**, pelo auxílio na condução deste experimento.

Aos professores da Pós-Graduação: **Dr. Pedro Bombonato; Dra. Nanci; Dra. Paula Papa; Dr. José Roberto; Dr. Miguel Cavalcante; Dra. Acelina Carvalho; Dra. Jussara**, pelos ensinamentos.

Aos funcionários do Departamento de Anatomia **Índio; Ronaldo; Diogo; Wanderley; Jaqueline; Kasue e Patrícia**, pelos serviços prestados e pela excelente convivência.

RESUMO

PEREIRA, H. M. **Efeito do tratamento com fatores hepatotróficos sobre o fígado de ratas (Wistar) com fibrose induzida experimentalmente.** [Effect of the treatment with hepatotrophic factors on the liver of rats (Wistar) with experimentally induced-fibrosis]. 2003. 125 f. Tese (Doutorado em Ciências) – Faculdade de Medicina Veterinária e Zootecnia, Universidade de São Paulo, São Paulo, 2003.

A capacidade extraordinária de crescimento do tecido hepático pode ser estimulada por dois processos, a hepatectomia parcial ou pelo fornecimento de substâncias hepatotróficas. Neste trabalho, foi adotada a segunda opção para tratar fígados de rata com fibrose, verificando-se o efeito dos fatores hepatotróficos sobre o quadro histopatológico, a proporção volumétrica do colágeno e a condição funcional do fígado de ratas Wistar com fibrose induzida por dimetilnitrosamina. Após 5 semanas de tratamento. Os animais foram submetidos à biópsia hepática e divididos em 2 grupos: o Grupo C recebeu 40 ml/kg de solução fisiológica por via intraperitoneal a cada 12h, durante 10 dias consecutivos e o Grupo F recebeu fatores hepatotróficos na mesma dosagem e freqüência que as do Grupo C. O sangue foi colhido momentos antes do sacrifício e em seguida amostras dos fígados foram levadas à rotina de fixação e inclusão para microscopia de luz. O exame histopatológico mostrou a presença de lesões características de fibrose hepática, tais como: nódulos regenerativos, proliferação de ductos biliares, infiltrado inflamatório com presença de células ovais e megalocitose de hepatócitos, sendo que os animais do Grupo F apresentaram redução do quadro acima descrito. O peso dos animais do grupo F aumentou 13%, o peso do fígado aumentou 12,2% e o peso do fígado em relação ao peso da carcaça aumentou 16%. A densidade volumétrica do colágeno no lóbulo hepático reduziu-se em 43% no

grupo F, enquanto que no Grupo C houve aumento de 6%. O colágeno perivascular na veia centrolobular aumentou 42,7% no grupo C e reduziu-se 43,4% no grupo F. No espaço porta o colágeno perivascular aumentou 6,7% no grupo C e reduziu 67,3% no grupo F. A concentração sérica de albumina no Grupo C foi de 3,8g/l e no Grupo F de 4,7g/l. A proteína total foi 6,1g/l no Grupo C e no Grupo F de 7g/l. A aspartato aminotransferase AST foi 148,3 U/l no Grupo C e 94,9 U/l no Grupo F, a alanina aminotransferase ALT foi 86,9 U/l no Grupo C e 44,1 U/l no Grupo F. Concluiu-se assim, que os fatores hepatotróficos injetados intraperitonealmente, reduziram o quadro histopatológico e a densidade volumétrica do colágeno, promovendo melhor resposta da função hepática no Grupo F quando comparado com o Grupo C.

Palavras-chave: Fígado. Regeneração hepática. Colágeno.

ABSTRACT

PEREIRA, H. **Effect of the treatment with hepatotrophic factors on the liver of rats (Wistar) with experimentally induced-fibrosis.** [Efeito do tratamento com fatores hepatotróficos sobre o fígado de ratas (Wistar) com fibrose induzida experimentalmente] 2003. 125 f. Tese (Doutorado em Ciências) – Faculdade de Medicina Veterinária e Zootecnia, Universidade de São Paulo, São Paulo, 2003.

The extraordinary capacity of growth of hepatic tissue can be stimulated by two processes, by the partial hepatectomy or by hepatotrophic substance supply. In this work, it was adopted the second option to treat rats with induced-fibrosis, verifying the effect of the hepatotrophic factors on the histopathological evaluation, the ratio volumetric of the collagen and the functional condition of the liver of Wistar rats with induced-fibrosis by dimetilnitrosamine. After 5 weeks of treatment, the animals had been submitted to hepatic biopsies and divided in 2 groups: Group C received 40 ml/kg of physiological solution by intraperitoneal application each 12h, during 10 consecutive days and Group F received hepatotrophic factors in same dosage and frequency of Group C. Blood collection was proceeded moments before the sacrifice and samples of the liver had been submitted to the light microscopy routine of fixation and inclusion. The histopathologic evaluation showed the presence of characteristic injuries of hepatic fibrosis, such as: regenerative nodules, biliar ducts proliferation, inflammatory infiltrated with presence of oval cells and hepatocyte megalocytes, and the animals of Group F presented reduction of the above description. The weight of the animals of group F increased 13%, the weight of the liver increased 12.2% and the weight of the liver in relation to the weight of the carcass increased 16%. The volumetric collagen density in hepatic lobe decreased 43% in group F, while in Group C it icreased 6%. The central

lobular vein perivascular collagen increased in 42.7% in group C and decreased 43.4% in group F. In the portal space, the perivascular collagen increased 6.7% in group C and reduced 67.3% in group F. The serum concentration of albumen in Group C was 3,8g/l and in Group F 4,7g/l. The total protein was 6,1g/l in Group C and in Group F 7g/l. The aspartate aminotransferase AST was 148,3 U/l in 94,9 Group C and U/l in Group F, alanine aminotransferase ALT was 86,9 U/l in 44.1 Group C and U/l in Group F. We concluded the intraperitoneal hepatotrophic factors injection had reduced the histopathological signs and the collagen volumetric density, promoted better recovery of the hepatic function in Group F when compared to Group C.

Word-key: Liver. Hepatic Regeneration. Collagen.

LISTA DE FIGURAS

Figura 1 - Gráfico da média e desvio padrão do peso corpóreo final dos animais (PF) do grupo tratado com solução fisiológica (Grupo C) e tratados com fatores hepatotróficos (Grupo F). 69

Figura 2 - Gráfico da média e desvio padrão do peso do fígado (PFI) no grupo de animais tratados com solução fisiológica (Grupo C) e no grupo de animais tratados com fatores hepatotróficos (Grupo F). 69

Figura 3 - Média e desvio padrão do peso da carcaça (PC) do grupo de animais tratados com solução fisiológica (Grupo C) e tratados com fatores hepatotróficos (Grupo F). 70

Figura 4 - Média e desvio padrão do peso do fígado em relação ao peso da carcaça (PFI/PC) no grupo de animais tratados com solução fisiológica (Grupo C) e tratados com fatores hepatotróficos (Grupo F). 70

Figura 5 - Gráfico da média da quantificação de colágeno entre o espaço porta e a veia centrolobular, por animal do grupo C, antes do tratamento e depois de tratados com solução fisiológica. 75

Figura 6 - Gráfico da média da quantificação de colágeno entre o espaço porta e a veia centrolobular por animal do grupo F, antes do tratamento e depois de tratados com fatores hepatotróficos exógenos. 75

Figura 7 - Gráfico da comparação da média do colágeno no perímetro vascular da veia centrolobular no grupo de animais antes e depois do tratamento com solução fisiológica (Grupo C). 76

Figura 8 - Gráfico da comparação da média do colágeno no perímetro vascular do espaço porta no grupo de animais antes e depois do tratamento com solução fisiológica (Grupo C). 77

Figura 9 - Gráfico da comparação da média do colágeno no perímetro vascular da veia centrolobular no grupo de animais antes e depois do tratamento com fatores hepatotróficos (Grupo F). 78

Figura 10 - Gráfico da comparação da média do colágeno no perímetro vascular do espaço porta no grupo de animais antes e depois do tratamento com fatores hepatotróficos (Grupo F). 79

Figura 11 - Média e desvio padrão da concentração sérica de albumina (g/dl) no grupo de animais tratados com solução fisiológica (Grupo C) e tratados com fatores hepatotróficos (Grupo F). 81

Figura 12 - Gráfico da média da concentração sérica de proteína total (g/dl) no grupo de animais tratados com solução fisiológica (Grupo C) e tratados com fatores hepatotróficos (Grupo F). 82

Figura 13 - Gráfico da média da concentração sérica de AST (U/l) no grupo de animais tratados com solução fisiológica (Grupo C) e tratados com fatores hepatotróficos (Grupo F). 83

Figura 14 - Gráfico da média da concentração sérica de ALT (U/l) no grupo de animais tratados com solução fisiológica (Grupo C) e tratados com fatores hepatotróficos (Grupo F). 84

Figura 15 - Fotomicrografia do fígado de rata com fibrose induzida por dimetilnitrosamina. Observa-se formação de nódulos de regeneração (NR) circundados por pontes tecido colágeno. Coloração Picrossirius com hematoxlina de fundo, barra= 50μm. 112

Figura 16 - Fotomicrografia do fígado de rata, apresentando fibrose induzida por dimetilnitrosamina. Observa-se presença de infiltrado inflamatório (cabeça de seta) com presença de células ovais (seta). Coloração hematoxilina-eosina, barra= 20μm. 113

Figura 17 - Fotomicrografia do fígado de rata, apresentando fibrose induzida por dimetilnitrosamina. Observa-se proliferação de ductos biliares (DB). Coloração hematoxilina-eosina, barra= 20μm. 114

Figura 18 - Fotomicrografia do fígado de rata, apresentando fibrose induzida. Observa-se megalocitose de hepatócitos (cabeça de seta). Coloração hematoxilina-eosina, barra= 20μm. 115

Figura 19 - Fotomicrografia do fígado de rata pertencente ao grupo C, submetido à biopsia após indução da fibrose com dimetilnitrosamina, coloração Picrossírius com hematoxlina de fundo, barra= 50μm. 116

Figura 20 - Fotomicrogafia do fígado de rata pertencente ao grupo C, submetido à biopsia após indução de fibrose por dimetilnitrosamina e tratado com solução fisiológica. Observa-se presença de grande quantidade de tecido colágeno no estroma hepático. Coloração Picrossirius com hematoxilina de fundo, barra= 50μm. 117

Figura 21 - Fotomicrografia do fígado de rata pertencente ao grupo F, submetido à biopsia após indução da fibrose com dimetilnitrosamina. Coloração Picrossírius com hematoxlina de fundo, barra= 50μm. 118

Figura 22 - Fotomicrografia do fígado de rata pertencente ao grupo F, submetido à biopsia após indução de fibrose por dimetilnitrosamina e tratado com fatores hepatotróficos. Observa-se arranjo cordonal dos hepatócitos próximo ao normal.

Coloração Picrossirius com hematoxlina de fundo, barra= 50μm. 119

Figura 23 - Fotomicrografia do fígado de rata pertencente ao grupo C. Observa-se grande quantidade de fibras colágenas no lóbulo hepático. coloração Picrossírius, barra= 10μm. 120

Figura 24 - Fotomicrografia do fígado de rata pertencente ao grupo F. Observa-se quantidade reduzida de fibras colágenas no lóbulo hepático concentrando-se mais no espaço porta, coloração Picrossírius, barra= 10μm. 121

Figura 25 - Fotomicrografia do fígado de rata pertencente ao grupo C. observa-se colágeno perivascular na veia centrolobular, assim como a formação de pontes de fibrose entre este vaso circundando este vaso. Coloração Picrossírius, barra= 20μm. 122

Figura 26 - Fotomicrografia do fígado de rata pertencente ao grupo F. observa-se colágeno perivascular reduzido na veia centro-lobular. Coloração Picrossírius, barra 20μm. 123

Figura 27 - Fotomicrografia do fígado de rata do grupo C. Observa-se colágeno vascular no espaço porta. Coloração Picrossírius, barra= 20μm. 124

Figura 28 - Fotomicrografia do fígado de rata pertencente ao grupo F. Observa-se redução acentuada do colágeno perivascular no espaço porta. Coloração Picrossírius, barra= 20 μm. 125

LISTA DE TABELAS

Tabela 1 - Descrição e comparação das lesões histopatológicas encontradas antes e depois do tratamento com solução fisiológica e fatores hepatotróficos em cada animal. 67

Tabela 2 - Comparação da média de vários parâmetros de massa e volume, no grupo de animais tratados com solução fisiológica (Grupo C) e tratados com fatores hepatotróficos (Grupo F). 68

Tabela 3 - Comparação da média das áreas em μm^2 ocupadas pelo colágeno entre o espaço porta e a veia centrolobular no grupo de animais tratados com solução fisiológica (Grupo C) e tratados com fatores hepatotróficos (Grupo F). 74

Tabela 4 - Comparação da média do colágeno no perímetro vascular da veia centro-lobular no grupo de animais antes e depois do tratamento com solução fisiológica (Grupo C). 76

Tabela 5 - Comparação da média no perímetro vascular do espaço porta e no grupo de animais antes e depois do tratamento com solução fisiológica (Grupo C). 77

Tabela 6 - Comparação da média do colágeno no perímetro vascular da veia centrolobular no grupo de animais antes e depois do tratamento com fatores hepatotróficos (Grupo F). 78

Tabela 7 - Comparação da média do colágeno no perímetro vascular do espaço porta no grupo de animais antes e depois do tratamento com fatores hepatotróficos (Grupo F). 79

Tabela 8 - Média e desvio padrão da concentração sérica de albumina (g/dl) no grupo de animais tratados com solução fisiológica (Grupo C) e tratados com fatores hepatotróficos (Grupo F). 81

Tabela 9 - Média e desvio padrão da concentração sérica de proteína total (g/dl) no grupo de animais tratados com solução fisiológica (Grupo C) e tratados com fatores hepatotróficos (Grupo F). 82

Tabela 10 - Média e desvio padrão da concentração sérica de AST (U/l) no grupo de animais tratados com solução fisiológica (Grupo C) e tratados com fatores hepatotróficos (Grupo F). 83

Tabela 11 - Média e desvio padrão da concentração sérica de ALT (U/l) no grupo de animais tratados com solução fisiológica (Grupo C) e tratados com fatores hepatotróficos (Grupo F). 84

SUMÁRIO

1	INTRODUÇÃO	23
2	OBJETIVOS	30
3	REVISÃO DE LITERATURA	32
3.1	REGENERAÇÃO HEPÁTICA E FATORES HEPATOTRÓFICOS	33
3.2	CIRROSE EXPERIMENTAL E REGENERAÇÃO HEPÁTICA	40
3.3	CIRROSE CLÍNICA	44
3.4	PROVAS DA FUNÇÃO HEPÁTICA	46
4	MATERIAL E MÉTODO	50
4.1	INDUÇÃO DA FIBROSE HEPÁTICA	51
4.2	BIOPSIA HEPÁTICA	52
4.3	ANIMAIS INJETADOS INTRAPERITONEALMENTE COM FATORES HEPATOTRÓFICOS EXÓGENOS	52
4.4	ANIMAIS INJETADOS INTRAPERITONEALMENTE COM SOLUÇÃO FISIOLÓGICA	54
4.5	COLHEITA E PROCESSAMENTO DAS AMOSTRAS SANGUÍNEAS	54
4.6	EUTANÁSIA DOS ANIMAIS	55
4.7	PROCESSAMENTO DO FÍGADO PARA HISTOLOGIA	55
4.8	AVALIAÇÃO HISTOPATOLÓGICA	56
4.9	QUANTIFICAÇÃO DO COLÁGENO	57
4.9.1	QUANTIFICAÇÃO DO COLÁGENO NO LÓBULO HEPÁTICO	57
4.9.2	QUANTIFICAÇÃO DO COLÁGENO PERIVASCULAR	58
4.10	CONCENTRAÇÃO SÉRICA DE ALBUMINA	59

4.11 CONCENTRAÇÃO SÉRICA DE PROTEÍNA TOTAL 60

4.12 CONCENTRAÇÃO SÉRICA DE ASPARTATO AMINOTRANSFERASE (AST) E ALANINA AMINOTRANSFERASE (ALT) 60

4.13 ANÁLISE ESTATÍSTICA 61

4.13.1 ANÁLISE ESTATÍSTICA DO PESO DOS ANIMAIS E DO PESO DO FÍGADO 61

4.13.2 ANÁLISE ESTATÍSTICA DO COLÁGENO HEPÁTICO 61

4.13.3 ANÁLISE ESTATÍSTICA DA BIOQUÍMICA SÉRICA 62

5 RESULTADOS 63

5.1 AVALIAÇÃO HISTOPATOLÓGICA 65

5.2 COMPARAÇÃO DO PESO DOS ANIMAIS, PESO DO FÍGADO, VOLUME DO FÍGADO E PESO RELATIVO EM RELAÇÃO AO PESO DA CARCAÇA 68

5.3 QUANTIFICAÇÃO DO COLÁGENO NO TECIDO HEPÁTICO 71

5.4 ANÁLISE BIOQUÍMICA DA CONCENTRAÇÃO SÉRICA DE ALBUMINA, PROTEÍNA TOTAL, AST E ALT 80

6 DISCUSSÃO 85

6.1 FIBROSE HEPÁTICA 85

6.2 REGENERAÇÃO HEPÁTICA E FATORES HEPATOTRÓFICOS 89

6.3 QUANTIFICAÇÃO DO COLÁGENO 93

6.4 PROVAS DA FUNÇÃO HEPÁTICA 95

7 CONCLUSÕES 99

REFERÊNCIAS 101

APÊNDICE 111

1 INTRODUÇÃO

1 INTRODUÇÃO

O processo de regeneração é comum, à maioria dos organismos, assim como a capacidade de substituir partes do corpo. Animais ou espécies mais primitivas como as esponjas e os cnidários têm, em geral, grande capacidade de regeneração. Os mamíferos apresentam esta capacidade de reparação de forma mais complexa, pois esta pode se manifestar de forma parcial em determinados órgãos. Neste caso, ocorre a multiplicação das células residuais, não havendo substituição da parte perdida. A parte restante sofre um crescimento global, num processo de aumento da massa celular, denominado hiperplasia. É o que acontece com o fígado (PARRA, 1982).

O interesse científico pelo estudo do fígado tem por base as grandes variações que são possíveis nos seus aspectos morfológicos e funcionais, e está diretamente relacionado com o estudo do desenvolvimento de doenças neste órgão. Também atraem a atenção dos pesquisadores os processos de reversão de possíveis lesões, sejam espontâneas ou provocadas, no sentido de melhorar ou promover a cura das enfermidades deste órgão.

O fígado possui reserva funcional e capacidade de regeneração consideráveis. Em animais sadios, mais de dois terços do parênquima hepático podem ser removidos sem prejuízo significativo da função hepática, sendo que a massa hepática normal pode ser regenerada em questão de semanas (MACLACHLAN; CULLEN, 1998).

Este crescimento tecidual se constitui em um fenômeno complexo quando submetido a estímulo externo adequado, do qual participam hormônios e substâncias presentes no soro, ou secretadas nos próprios tecidos. Tal fenômeno de crescimento do tecido hepático é conhecido como regeneração, sendo, contudo um termo controverso, pois na verdade não há reconstrução das partes perdidas, mas sim o crescimento do parênquima como um todo, por um processo de hiperplasia compensadora, até o restabelecimento da massa hepática primitiva (MCINTYRE, 1977).

A capacidade regenerativa do fígado é conhecida desde tempos antigos. Vem da mitologia grega a lenda de Prometeus (CAMPOS; ANDRIGUETTO, 1986) na qual o herói mitológico, por ter roubado o fogo dos Deuses do Olimpo, tinha parte do fígado devorado por uma águia durante o dia. O órgão se regenerava a cada noite, prolongando seu suplício.

As primeiras descrições científicas do fenômeno remontam ao século XVII. O conhecimento científico sobre o fígado e sua capacidade de recuperar, por hipertrofia ou hiperplasia, sua massa celular e sua funcionalidade após uma agressão, tem sido ponto importante na abordagem terapêutica das doenças hepáticas (GORLA JÚNIOR, 2001).

Uma das enfermidades que mais acomete o fígado em seres humanos é a cirrose (ROBBINS; COTRAN; KUMAN, 1996), que se caracteriza por apresentar modificações nas unidades histológicas básicas, principalmente a formação de nódulos de regeneração e desarranjo na disposição cordonal dos hepatócitos, formando ilhas

irregulares de células hepáticas, circundada por grande quantidade de tecido conjuntivo. (CARLTON; MCGAVIN, 1998).

Para fins científicos, é necessário que se demonstre o fenômeno regenerativo do fígado. Isto tem sido feito através de modelos experimentais. Dentre estes modelos, a ressecção do fígado foi uma das alternativas de tratamento mais estudadas na busca da reversão da cirrose (BARATA et al., 1996; FAUSTO et al., 1995). Apesar das dificuldades de regeneração do fígado cirrótico, verificou-se que as alterações histopatológicas diminuem quando este processo regenerativo é estimulado pela hepatectomia parcial, aproximando-se o quadro histológico dos padrões normais, numa verdadeira reengenharia estrutural (PARRA, 1982).

Contudo, ressecções hepáticas de fígados cirróticos ainda são bastante temidas devido às complicações pós-operatórias, que levam a altas taxas de morbidade e mortalidade. De fato o paciente não apresenta condição clínica ideal, pois o fígado cirrótico tem reduzida reserva funcional, não suportando grandes ressecções (ARAÚJO LIMA et al., 2000). A capacidade regenerativa de tais fígados também é baixa, reduzindo-se em função do grau de comprometimento do parênquima hepático (ARAÚJO LIMA et al., 2001).

Atualmente o transplante do fígado, é a única terapia de tratamento definitivo nos casos de cirrose crônica, embora ainda prossigam as tentativas de se utilizar a capacidade regenerativa deste órgão para modificar sua morfologia cirrótica para um quadro mais próximo da normalidade, evitando-se o transplante.

O estudo da fisiologia da regeneração hepática e a descoberta de vários fatores que influenciam o crescimento e o trofismo do fígado, chamados fatores hepatotróficos, abriram a perspectiva de se poder intervir diretamente no processo de regeneração deste órgão, criando-se um recurso auxiliar na superação das limitações inerentes ao tratamento cirúrgico.

Diversas substâncias foram testadas para verificar sua influência na regeneração hepática. Entre elas, glicose, aminoácidos, lipídios, soluções de nucleotídeos e vários tipos de hormônios (CORPECHOT et al., 2002; JESUS; WAITZBERG ; CAMPOS, 2000; KAIBORI et al., 1998; KALIL et al., 1998; MICHALOPOULOS; FRANCES, 1997; HASHIMOTO et al., 1998; USAMI et al., 1996).

Estas substâncias podem ser fornecidas na forma de soluções injetáveis compostas por aminoácidos, glicose, insulina, glucagon e triiodotironina, moléculas naturalmente presentes no sangue portal, das quais o fígado é extremamente dependente para o seu bom desempenho funcional (PARRA et al., 1996).

A insulina e o glucagon são hormônios importantes para o trofismo e metabolismo dos hepatócitos. O glucagon estimula a síntese de proteínas hepáticas e atua sinergicamente com a insulina na regulação da regeneração hepática. A ausência de insulina provoca a degeneração e a morte destas células em meio de cultura. A insulina não possui, *per se,* efeito mitogênico sobre os hepatócitos, mas potencializa o efeito de outros fatores de crescimento (JESUS ; WAITZBERG ; CAMPOS, 2000).

Classicamente, as hepatectomias parciais têm sido empregadas como estímulo para a regeneração hepática nos estudos sobre este assunto. Embora no ato cirúrgico a massa hepática seja reduzida pela ablação de parte do fígado, continua a se exercer a ação de uma mesma "quantidade" de estímulo endógeno. Este estímulo é diretamente proporcional à quantidade do fígado retirado. Assim, quanto mais extensa a ressecção, maior é o estímulo regenerativo. O processo regenerativo nas hepatectomias parciais não está restrito à resposta proliferativa celular na superfície de secção e sim à atividade mitótica generalizada com hiperplasia dos lobos hepáticos remanescentes, até que este o órgão atinga o seu tamanho normal (SAAD, 1975).

O modelo de hepatectomia parcial aplicado a fígados cirróticos, tem como desvantagem a diminuição adicional do *deficit* morfofuncional do órgão que já era deficitário por causa da cirrose, o que certamente acarreta risco à sobrevivência do indivíduo assim tratado. Em vista disso, há necessidade de um novo modelo experimental de geração do estímulo regenerativo, que possa ser aplicado sem a imposição de um ônus à já diminuída função hepática dos fígados cirróticos. Assim, um modelo experimental foi proposto por Parra et al. (1995) no qual o estímulo regenerativo é gerado pela administração por via intraperitoneal de solução de fatores hepatotróficos exógenos, simulando o trofismo que estas substâncias usualmente exercem sobre o fígado.

Desta forma, puderam aqueles autores fazer crescer o fígado intacto de animais sadios, por um processo de hiperplasia, acima dos limites biologicamente pré-determinados em função do porte dos animais. Ficaram assim criadas as condições experimentais para se exercer estímulo regenerativo exógeno sobre fígados, sem a desvantagem dos

deficits morfofuncionais criados pelo estímulo da hepatectomia. Este experimento sugeriu que seria possível obter efeitos de melhoria morfológica das alterações histológicas cirróticas, como verificadas com o modelo da hepatectomia parcial.

Uma vez que o fígado sadio responde ao tratamento com fatores hepatotróficos com hiperplasia e redução da quantidade de colágeno, poderia reagir de forma semelhante, acelerando a recuperação de uma lesão experimentalmente induzida. Assim, neste trabalho tratamos a fibrose hepática de ratos com uma solução de fatores hepatotróficos, descrevendo as alterações histopatológicas e do lóbulo hepático do fígado.

2 OBJETIVOS

2 OBJETIVOS

Este trabalho tem como objetivos:

1. Verificar se os fatores hepatotróficos modificam o quadro histopatológico em fígados com fibrose induzida;

2. Verificar se os fatores hepatotróficos reduzem a densidade volumétrica do colágeno no lóbulo hepático em fígados com fibrose;

3. Verificar se os fatores hepatotróficos alteram a quantidade de colágeno perivascular da veia centrolobular e no espaço porta;

4. Verificar se os fatores hepatotróficos modificam a condição funcional do fígado com fibrose.

3 REVISÃO DE LITERATURA

3 REVISÃO DE LITERATURA

Ao realizarmos uma análise das publicações científicas sobre este assunto, encontramos vários trabalhos enfocando vários aspectos da regeneração hepática, o que nos levou uma divisão deste capítulo em tópicos como descrito abaixo.

3.1 REGENERAÇÃO HEPÁTICA E FATORES HEPATOTRÓFICOS

A maioria dos modelos de estudo da regeneração hepática adota a hepatectomia parcial como fonte de estímulo regenerativo, com variações de extensão conforme o objetivo do estudo. Este modelo é um dos que tem contribuído mais significativamente para a compreensão do fenômeno (SAAD, 1972).

Nas hepatectomias parciais verifica-se que o fígado regenera-se total ou parcialmente em um período que varia de dois a seis meses em humanos (MCDERMOTT et al., 1963; PACK et al., 1962), de um a dois meses no cão e de dez a vinte dias no rato (BUCHER, 1967; HIGGINS; ANDERSON, 1931; ISLAMI et al.1959).

Higgins e Anderson (1931) verificaram que após hepatectomia parcial realizada em ratos albinos não ocorria proliferação celular apenas na superfície da secção e sim

atividade mitótica generalizada com hiperplasia dos hepatócitos. Após um período de cerca de 24 horas da hepatectomia de 70%, instalava-se o processo de regeneração hepática, atingindo cerca de 93% do peso do órgão em torno do 14º dia e o peso total em torno do 20º dia.

Baratta et al., (1996); Fausto et al., (1995); Okihiro; Hinton, (2000); Ramalho et al., (1993); Yoshida et al., (1995) adotaram uma variação de 67 a 70% de retirada da massa hepática, pela remoção cirúrgica dos lóbulos lateral esquerdo e mediano do fígado. Com esta metodologia obtiveram resultados semelhantes aos descritos por Higgins e Anderson (1931), onde a regeneração hepática reconstituiu cerca de 90% do peso do órgão no 14º dia e o peso total, no 20º dia.

Christensen e Jacobsen (1949), utilizando ratos em parabiose afirmaram que após a hepatectomia parcial em um dos componentes do par, também ocorria hiperplasia no fígado do outro animal não operado, sugerindo a ação de um fator humoral desencadeador deste fenômeno.

Várias são as substâncias que influenciam a regeneração hepática, tanto inibidoras como estimuladoras do seu desencadeamento. Sabe-se que o sangue portal é conduzido ao fígado pela veia porta, cujos ramos penetram nos espaços-porta dos lóbulos hepáticos e se interpõem entre as camadas de hepatócitos, nos capilares sinusóides. O revestimento epitelial dos sinusóides não é contínuo, havendo fenestrações entre as células o que permite a livre passagem de macromoléculas do

seu interior para o espaço sinusoida, onde existem as células estreladas e daí para os hepatócitos (JUNQUEIRA; CARNEIRO, 1999).

Assim, o revestimento epitelial dos sinusóides permite o livre acesso dos hepatócitos às substâncias que circulam nestes capilares, as quais estimulam as células hepáticas diretamente, ou através da produção de outros fatores de crescimento, resultando em proliferação celular (GUYTON, 1989).

A descoberta de que substâncias endógenas e exógenas influem no crescimento do fígado abriu a perspectiva de se interferir diretamente no processo de regeneração (BAKER, 1985; STARZL et al., 1975; STARZL et al., 1976), melhorando a função hepática e impedindo a progressão da fibrose (FUJIMOTO, 2000; MATSUDA et al., 1995; MATSUDA et al., 1997).

Dentre as principais substâncias hepatotróficas destacam-se os hormônios tireodianos, a insulina e o glucagon, os nutrientes e as drogas de ação hepatotrófica. Conforme sua origem, hepática ou extra-hepática, pode-se caracterizá-los como endógenos ou exógenos (MORSIANI et al., 1984).

A insulina e o glucagon são hormônios importantes para o trofismo e o metabolismo do parênquima hepático. O glucagon estimula a síntese de proteínas hepáticas, sendo que ele e a insulina atuam sinergicamente na regulação da regeneração hepática. A ausência de insulina provoca a degeneração e a morte dos hepatócitos em meio de cultura. Porém, a insulina não possui efeito mitogênico sobre os hepatócitos, mas

potencializa o efeito de outros fatores de crescimento (CORPECHOTet al., 2002; JESUS; WAITZBERG; CAMPOS, 2000; KALIL et al., 1998).

Os hormônios tireodianos são essenciais na proliferação dos hepatócitos, ativando os receptores hepáticos para o fator de crescimento hepático (PELLIZAS et al., 1998). A triiodotironina liga-se a receptores esteróides, cuja função é atuar na regulação do crescimento e na diferenciação dos hepatócitos (MICHALOPOULOS; DEFRANCES, 1997). A triiodotironina também promove o aumento na fluidez da membrana dos hepatócitos do fígado em regeneração (DRAHOTA et al., 1999).

Os fatores nutritivos portais influenciam nos fenômenos de proliferação celular do fígado. A administração de aminoácidos de cadeia ramificada isoleucina, leucina e valina, em pacientes com falência hepática, não demonstrou benefícios claros, sendo sugerida sua combinação com outros fatores anabólicos (PLATELL et al., 2000).

Além dos aminoácidos, dos sais minerais e, principalmente, das vitaminas B_6 e B_{12}, o ácido fólico também teria uma participação no processo regenerativo do fígado (LEVY; LEPPER, 1972; KIM; SOUTHARD, 1999).

Parra et al. (1992) administraram uma solução de fatores hepatotróficos exógenos na dose de 40ml/kg de peso por via intraperitoneal a ratas fêmeas Wistar, durante 10 dias consecutivos. Concluiram que é possível fazer crescer adicionalmente o fígado intacto, ultrapassando o limite biológico pré-determinado de sua massa relativamente ao peso corpóreo com a infusão intraperitoneal (portal) de fatores hepatotróficos exógenos.

Confirmando observações anteriores este autores (Parra et al., 1995) inferiram que o aumento do tamanho do fígado a partir de sua massa primitiva, estimulada por fatores hepatotróficos exógenos, pode vir a ter aplicações em hepatologia, como em casos de lesões hepáticas crônicas, revertendo parcialmente alterações histológicas e funcionais, ou em transplantes entre vivos, aumentando no doador a massa hepática que será dividida com o receptor.

Em trabalho posterior, Parra et al. (1996) relataram que durante o processo de regeneração após hepatectomia parcial, o parênquima hepático cresceu com diferenças nas velocidades de reprodução de seus elementos histológicos, sendo os hepatócitos os que apresentaram crescimento mais rápido. O componente colágeno da matriz extracelular apresentou crescimento mais lento. Isto confere maior friabilidade ao fígado recém-regenerado. Diante deste fato os autores estudaram o comportamento do colágeno tecidual em fígado regenerado após hepatectomia em grupo de ratos. Concluiram que os fatores hepatotróficos exógenos promoveram o crescimento da massa hepática e que a produção de colágeno não acompanha o crescimento da massa hepática, à semelhança do que se verifica após hepatectomia de 70%.

Além dos fatores hepatotróficos exógenos, o fator de crescimento hepático (HGF) também desempenha importante papel no fenômeno da regeneração do fígado. A administração de fatores de crescimentos dos hepatócitos (HGF), em ratos que receberam dimetilnitrosamina suprimiu o início e progressão dos processos de cirrose/fibrose, não ocorrendo mortalidade durante o experimento (MATSUDA et al., 1995).

Assim Kaibori et al. (2002) afirmam que o fator de crescimento hepático (HGF) desempenha papel crucial na recuperação da injúria hepática. As funçõe hepáticas são geralmente prejudicadas com as doenças do fígado. Entretanto, uma significativa quantidade de precussor inativo do HGF (pro-HGF) é relatada no plasma de pacientes cirróticos. Estes precurssores são convertidos para a forma ativa do HGF, o que provavelmente contribui para a recuperação das funções hepáticas. Neste estudo os autores utilizaram ratos submetidos à hepatectomia parcial, com acúmulo de pro-HGF na parte remanescente do fígado. O HGF humano recombinante foi administrado pela veia porta para investigar o efeito da forma molecular de HGF nos sinais biológicos. Concluiram que a adiministração de HGF-ativador exógeno produz uma forma de HGF biologicamente ativa a partir da sua forma precussora que aumenta o potencial de regeneração hepática e reduz a produção de colágeno in vivo.

O arranjo do parênquima hepático normal está diretamente relacionado à produção do tecido conjuntivo no figado. O fluxo sanguíneo inter-hepático se reduz no figado fibrótico, promovendo hipertensão portal por aumento dos constituintes da matriz extracelular. O colágeno do Tipo I é um destes constituintes predominantes na matriz extracelular no tecido hepático. Sua participação na matriz pode passar de 2% das proteínas para 10% a 30% no fígado cirrótico (AYCOCK; SEYER, 1989; ACHUPPAN, 1990). Em modelos experimentais de cirrose o aumento da deposição do colágeno Tipo I resulta do aumento da transcrição do genes deste tipo de colágeno (PANDURO et al., 1988; BEDOSA et al., 1994). A maior expressão dos genes do colágeno tipo I é clinicamente significativa na doença fibrogênica, incluindo todos os tipos de cirrose. Esta maior expressão tem sido relacionada com uma possível interação entre o TGFβ_1,

o maior ativador da síntese do colágeno Tipo I (CASTILIA et al., 1991; NAGY et al., 1991).

Pines et al. (1997), ao investigarem o efeito da halofuginona, um inibidor específico do colágeno Tipo I em ratos com fibrose induzida pela dimetilnitrosamina, sugerem a administração oral da halufuginona, pois a droga citada inibe a expressão gênica do colágeno tipo I, assim como a deposição do mesmo em fígado com cirrose induzida.

Sato et al. (2000), ao estudarem os efeitos terapêuticos dos fatores de crescimento de hepatócitos humanos em fígados com cirrose induzida pela tiocetamida, descreveram a presença de nódulos de colágeno e regeneração pseudolobar, em condições patológicas semelhantes à cirrose humana. A administração de HGF após a formação da cirrose hepática diminuiu significativamente a incidência da fibrose patológica. Estas observações sugerem que a interrupção da fibrose hepática seja resultado da redução da síntese de colágeno e em parte, da estimulação de mitose de hepatócitos pelos fatores de crescimento hepático.

Gorla Júnior (2001), ao avaliar a regeneração do fígado intacto com fatores hepatotróficos exógenos injetados intraperitonealmente, de forma fracionada, produziu resposta proliferativa significante, o que somado à ausência de mortalidade pode sinalizar a possibilidade de futuras aplicações clínicas no campo da hepatologia clínica.

3.2 CIRROSE EXPERIMENTAL E REGENERAÇÃO HEPÁTICA

A cirrose hepática é uma enfermidade de caráter crônico que se caracteriza por apresentar modificações das unidades histológicas básicas do fígado, formando nódulos de regeneração e desarranjo dos hepatócitos, os quais estão circundados por tecido conjuntivo. Este processo de modificação das unidades histológicas é contínuo, gerando alterações estruturais que envolvem extensa substituição da arquitetura normal do fígado (ROBBINS, 1996).

Do ponto de vista patológico o fenômeno regenerativo constitui a base do processo de reparação do tecido hepático. Os hepatócitos regenerados apresentam-se de forma irregular, estabelecendo com as vias de condução sanguínea relações, que restringem o contato com o sangue portal. Este é condutor de elementos humorais indispensáveis ao pleno funcionamento do fígado em termos metabólicos, alterando a sua função de metabolizar proteínas, carboidratos, lipídios e outras substâncias, em virtude do quadro instalado (POPPER et al., 1952; POPPER; ZAK, 1958).

Em 1936, Cameron e Karuna estabeleceram experimentalmente a existência de uma fase proliferativa do processo cirrótico em evolução. Em fígados com cirrose submetidos à hepatectomia parcial, a regeneração se dava de forma mais intensa. Por outro lado, nos fígados em fase mais avançada da doença a resposta foi menos intensa sendo inexistente em fígados na fase crônica.

Foram Costa e Smorlesi, em 1951, que de fato demonstraram como o potente estímulo hiperplásico, provocado pela hepatectomia pode estimular em ratos, notável reversão do processo cirrótico experimental. Verificaram que 48 horas após a hepatectomia, os ratos induzidos à cirrose pelo tetracloreto de carbono apresentavam, ao exame microscópico do fígado, diminuição do tecido fibroso, com retorno ao padrão histológico normal, o mesmo tendo sido obtido por (SUTHERLAND, 1956; ISLAMI et al., 1958; LEEVY et al., 1959; OLSSON, 1966; BENGMARK et al., 1966). Porém SIGEL et al., (1967) afirmam que não foi observada regeneração em casos avançados de cirrose .

Atualmente, um dos problemas no estudo da cirrose hepática experimental é reproduzir um modelo em animais de laboratório que se assemelhe ao máximo à cirrose desenvolvida nos outros animais e nos humanos. As principais drogas utilizadas que se aproximam desses requisitos para a indução da cirrose são o tetracloreto de carbono e a dimetilnitrosamina.

Contudo, Olsson e Rehnstronm (1966) após estudarem o comportamento das proteínas plasmáticas em ratos com cirrose induzida pelo tetracloreto de carbono e submetidos à hepatectomia parcial, afirmaram que os dados obtidos neste experimento não seriam aplicáveis aos humanos em virtude das diferenças entre a cirrose experimental produzida pelo tetracloreto de carbono e a cirrose desenvolvida pelos humanos.

O metabolismo da dimetilnitrosamina foi descrito inicialmente por Barnes e Magee (1954) pela investigação da causa de um acidente industrial que revelou a dimetilnitrosamina como um potente tóxico hepático específico através de seus

produtos intermediários de metabolismo. Como a substância é metabolizada quase totalmente no fígado, seu efeito tóxico torna-se altamente seletivo para o hepatócito (MAGGE, 1956; MAGGE, 1958), onde determina inibição da síntese proteíca, altera a morfologia dos ribossomos e destrói a base citológica do fígado.

Madden et al. (1970) relataram em seus experimentos um novo modelo de cirrose hepática, através da administração de dimetilnitrosamina. Administrando a droga durante quatro semanas por via oral os autores conseguiram reproduzir um quadro estável e progressivo de cirrose hepática no cão por um período de cinco meses após a parada de administração desta substância. O quadro cirrótico era muito semelhante ao dos humanos, com forte correlação entre o quadro histológico e funcional. Ainda, em 1970, Gertman et al. induziram cirrose no rato com dimetilnitrosamina e verificaram que havia aumento do colágeno hepático. A quantidade do colágeno mantinha-se elevada por tempo prolongado. Diante destes fatos atualmente a dimetilnitrosamina é o tóxico de eleição para a indução da cirrose em animais de laboratório.

Saad (1972), ao estudar os efeitos da hepatectomia parcial de 36% em fígados cirróticos induzidos pela dimetilnitrosamina e sacrificados no 3º e 22º dia pós-hepatectomia, juntamente com os respectivos controles, afirmou que existe regeneração hepática no fígado cirrótico em fase hipertrófica, se o órgão for estimulado com a hepatectomia parcial. Mostrou, ainda, redução parcial das alterações histológicas induzidas pela DMN já a partir do 3º dia pós-hepatectomia, pelo aumento das áreas dos pseudolóbulos, regressão da densidade das fibras reticulares e das faixas de tecido fibroso perinodular, com aumento significativo da massa de hepatócitos aos 22 dias

pós-hepatectomia . Observou ainda, regressão da ascite e aumento no consumo de alimento.

Saad (1975), continuando o trabalho anterior, estudou o papel da dupla hepatectomia parcial, com intervalo de 28 dias entre a primeira e a segunda cirurgia. Objetivando um tempo de estímulo mais prolongado, induziu cirrose pela administração via oral de dimetilnitrosamina. Após 21 contados a partir da última dose do tóxico, os animais dos grupos destinados à cirurgia foram submetidos à primeira hepatectomia com remoção de 36% do parênquima hepático. Vinte e oito dias depois, os mesmos animais foram submetidos à segunda cirurgia e trinta dias depois foram sacrificados. Os resultados mostraram que os hepatócitos tinham um arranjo cordonal próximo do normal e diminuição das fibras colágenas. Com esta metodologia o autor comprovou a ocorrência de regeneração no fígado cirrótico induzido pela dimetilnitrosamina depois da hepatectomia parcial.

Parra (1982), ao estudar os efeitos da hepatectomia parcial no fígado de ratos Wistar tornados cirróticos pela administração de dimetilnitrosamina, concluiu que houve regeneração hepática com reversão parcial das alterações induzidas pela administração de dimetilnitrosamina, favorecendo uma melhora no estado clínico dos animais.

3.3 CIRROSE CLÍNICA

Do ponto de vista clínico, o paciente cirrótico pode apresentar sinais que são descritos como sugestivos desta enfermidade, dentre estes destacam-se a dor abdominal, o emagrecimento, a esplenomegalia, o edema, as febres intermitentes, a icterícia e a ascite (DORIA, 1970).

A maioria dos pesquisadores em hepatologia afirma que a cirrose hepática é irreversível, pois apesar da diversidade quanto à etiologia, a atitude geral de tratamento é semelhante para todos os casos. Este tratamento consiste na administração de substâncias protetoras para o fígado, tais como, vitaminas, aminoácidos e suplementos nutricionais. Experimentalmente, uma das alternativas estudadas no tratamento desta enfermidade é a estimulação deste órgão através da ressecção parcial (hepatectomia), em que o estímulo é criado de forma relativa, por diminuição da massa hepática. E casos mais graves o transplante do fígado é recomendado (NOGUCHI et al., 1990; BISMUTH et al., 1995; UGOCHUKWA et al., 1996).

Em humanos, coube a VALDONI et al. (1957), a aplicação prática da cirurgia no tratamento da cirrose que consistiu na operação de dois pacientes cirróticos. No primeiro houve evolução clínica favorável atribuída aos efeitos da cirurgia. O outro foi submetido à ressecção do lobo esquerdo hepático, com complicações pós-operatórias como broncopneumonia e falecimento no 21° dia após a cirurgia. Assim, concluíram

que a ressecção parcial do fígado cirrótico pode produzir reversão na produção de colágeno no estroma hepático.

Pettinari (1962) relatou três casos de cirrose hepática humana tratados pela hepatectomia parcial. No primeiro caso, o paciente foi acompanhado por um ano, durante o qual readquiriu ótimas condições de saúde. No segundo caso o paciente, faleceu 8 dias após a cirurgia. No terceiro paciente, no 8º dia pós cirurgia apresentou hemorragia, tendo superado esta complicação e foi considerado curado.

Em 1973, ARDAMATSKAYA relatou as observações de 50 paciente submetidos a ressecções marginais do fígado (hepatectomia). Concluiu que se deve recomendar a hepatectomia nos estados iniciais de cirrose hepática, como operação estimuladora dos processos regenerativos hepáticos.

Mancuso et al. (1957), ao estudarem os aspectos anatomo-patológicos das peças oriundas de autópsias, demonstraram que o estímulo regenerativo, através da hepatectomia parcial pode restabelecer um sinergismo funcional entre o parênquima e o estroma. Observa-se uma confluência parenquimatosa diferindo pouco da normalidade, as traves fibróticas tornam-se mais delgadas com uma forte tendência a desaparecer gradualmente. Concluíram que a ressecção do fígado cirrótico pode produzir verdadeira reversão do estroma, diminuindo a quantidade de fibras colágenas e reticulares, assim restabelecendo a unidade morfofuncional entre parênquima e estroma.

Atualmente, a estimulação da capacidade do fígado intacto constitui uma possibilidade de tratamento menos traumática e mais eficaz, pois a administração de fatores de crescimento em animais e em pacientes com doença hepática grave como a cirrose até o presente momento produziu, em muitos casos, efeitos benéficos aos pacientes, aumentando a sobrevida de amostragens ou prevenindo a falência do órgão (GORLA JÚNIOR, 2001; KAIBORI et al. 2002; SPIRA et al. 2002).

3.4 PROVAS DA FUNÇÃO HEPÁTICA

Localizado entre o intestino e a circulação geral e mantendo especiais relações entre as células parenquimatosas e o sangue sinusoidal, o fígado tem a capacidade de remover do sangue, principalmente do sistema porta, apreciável quantidade de solutos ali presentes. O sangue do sistema porta, por ter transitado pelo intestino, baço e pâncreas, contém substâncias nutritivas e resíduos metabólicos: glicose, aminoácidos, monossacarídeos, glicerol, insulina, glucagon e vitaminas (BACILA, 1980).

O fígado remove, ainda, da circulação, medicamentos ou várias substâncias que podem exercer efeito tóxico sobre o organismo animal: elementos químicos, compostos orgânicos, substâncias naturais existentes em plantas tóxicas, dentre outras e que devem ser eliminados do organismo animal graças à ação destoxificante deste órgão (BACILA, 1980).

Colocado, assim, em posição central nos processos fisiológicos que envolvem o animal, o fígado exerce múltiplas e importantes funções e é, sem dúvida, o centro de todo o processo homeostático do organismo. O fígado tem relevante papel no metabolismo dos carboidratos, dos lipídios, das proteínas, assim como nos processo de digestão e absorção intestinal (BACILA, 1980).

Sendo dotado de variadas atribuições, muitas técnicas foram desenvolvidas no sentido de poder-se avaliar o estado funcional do fígado. O hepatograma é indicado para avaliar distintas situações que alteram o funcionamento do órgão: desordem hepática primária (hepatites infecciosas, fibrose hepática, hepatomas, carcinomas, dentre outras.); desordens hepáticas secundárias (lipidose, diabetes mellitus.); diagnóstico diferencial da icterícia; anemias de origem indeterminada; prognóstico de doenças hepáticas e avaliação terapêutica e avaliações de lesões residuais após recuperação do paciente. Assim, as principais provas de função hepática recomendada são: determinação da atividade das transaminases aspartato aminotransferase (AST) e alanina aminotransferase (ALT); determinação da albumina do soro e determinação da proteína total (BACILA, 1980).

O fígado é o principal local de síntese e degradação de aminoácidos nos animais. As aminotranferases catalisam a transferência da amina α de um aminoácido para um α cetoácido. Essas transaminases, geralmente encaminham aminasα para a conversão em NH_4. A aspartato aminotransferase (AST), uma das mais importantes dessas enzimas, catalisa a transferência da amina do aspartato para o cetoglutarato. A alanina aminotransferase, que é também prevalente em tecidos nos mamíferos, catalisa a

Colocado, assim, em posição central nos processos fisiológicos que envolvem o animal, o fígado exerce múltiplas e importantes funções e é, sem dúvida, o centro de todo o processo homeostático do organismo. O fígado tem relevante papel no metabolismo dos carboidratos, dos lipídios, das proteínas, assim como nos processo de digestão e absorção intestinal (BACILA, 1980).

Sendo dotado de variadas atribuições, muitas técnicas foram desenvolvidas no sentido de poder-se avaliar o estado funcional do fígado. O hepatograma é indicado para avaliar distintas situações que alteram o funcionamento do órgão: desordem hepática primária (hepatites infecciosas, fibrose hepática, hepatomas, carcinomas, dentre outras.); desordens hepáticas secundárias (lipidose, diabetes mellitus.); diagnóstico diferencial da icterícia; anemias de origem indeterminada; prognóstico de doenças hepáticas e avaliação terapêutica e avaliações de lesões residuais após recuperação do paciente. Assim, as principais provas de função hepática recomendada são: determinação da atividade das transaminases aspartato aminotransferase (AST) e alanina aminotransferase (ALT); determinação da albumina do soro e determinação da proteína total (BACILA, 1980).

O fígado é o principal local de síntese e degradação de aminoácidos nos animais. As aminotranferases catalisam a transferência da amina α de um aminoácido para um α cetoácido. Essas transaminases, geralmente encaminham aminasα para a conversão em NH_4. A aspartato aminotransferase (AST), uma das mais importantes dessas enzimas, catalisa a transferência da amina do aspartato para o cetoglutarato. A alanina aminotransferase, que é também prevalente em tecidos nos mamíferos, catalisa a

transferência da amina da alanina para o cetoglutarato. Estas aminas quando liberadas reagem com o cetoglutarato formando o glutamato, que sofre desaminação oxidativa sendo transformado em íons amônio. Estes íons são convertidos em uréia e os compostos resultantes como o piruvato e a acetilCoA participaram do metabolismo de carboidratos, lipídios e como produtos intermediários no ciclo de Krebs.(MARZZOCO, 1999; STRYER, 1996). Estas enzimas funcionam como enzimas indicadoras, pois os hepatócitos, assim como sintetizam, destroem as proteínas pela degradação de seus precursores, os aminoácidos. As transaminases estão localizadas em locais específicos, sendo a AST encontrada na fração solúvel da célula hepática e a ALT na fração solúvel e nas mitocôndrias. Suas atividades estão relacionadas com a integridade dos hepatócitos, permitindo que estas células realizem com eficiência a função de destoxificação pela conjugação com os aminoácidos (BACILA, 1980). Nas enfermidades hepáticas as concentrações destas enzimas encontram-se aumentadas no sangue por isso a sua mensuração serve como prova da função hepática.

Cornelius et al. (1969), estudaram a atividade destas enzimas AST e ALT em várias espécies animais e averiguaram que os tecidos liberam quantidades notáveis destas enzimas para a atividade normal, pois elas são usadas como precursoras no metabolismo de aminoácidos, importante fonte de energia metabólica. Estes autores também estudaram a atividade destas enzimas após a intoxicação com o tetracloreto de carbono, e verificaram um aumento acentuado da atividade destas transaminases. Concluiram que é recomendável o estudo destas enzimas no diagnóstico das enfermidades hepáticas.

No que diz respeito às proteínas acredita-se que cerca de 90 a 95% das proteínas albumina, protrombina e fibrinogênio sejam sintetizadas no fígado (MEDWAY et al., 1973). Estudos realizados por Miller et al. (1951), pela marcação das proteínas com radioisótopo, concluíram que o fígado sintetiza praticamente todo o fibrinogênio plasmático, a albumina, e mais de 80% das globulinas. Nas enfermidades hepáticas, observa-se uma redução da albumina sérica e da proteína total, devido ao aumento da permeabilidade capilar e pela expansão do espaço extracelular e pela conseguinte maior proporção de albumina no compartimento extravascular (MEDWAY et al., 1973).

4 MATERIAL E MÉTODO

4 MATERIAL E MÉTODO

Foram utilizadas 70 fêmeas de ratos albinos Wistar (*Rattus norvegicus*), pesando cerca de 180 a 200g, com 120 dias de idade, provenientes do Biotério do Departamento de Patologia da Faculdade de Medicina Veterinária e Zootecnia da Universidade de São Paulo. Os animais foram identificados e mantidos em grupos de cinco em gaiolas plásticas forradas com serragem, de acordo com as recomendações internacionais de densidade populacional (ILAR, 1996). Em cada caixa foram colocadas ração e água *ad libitum* e os animais mantidos em ambiente de temperatura, umidade e luminosidade controlada.

4.1 INDUÇÃO DA FIBROSE HEPÁTICA

A fibrose foi induzida pela administração de 1ml de solução aquosa de DMN (dimetilnitrosamina) na concentração de 200mg/l, correspondendo à dosagem de 10mg/kg, com sonda esofagogástrica (técnica de gavagem) de polietileno, duas vezes por semana em dias consecutivos (terças e quartas feiras), por um período de cinco semanas. Após este período os animais foram mantidos em observação durante 5 semanas sendo, em seguida, submetidos à biópsia hepática para coleta de um fragmento do fígado.

4.2 BIÓPSIA HEPÁTICA

Após a indução anestésica de acordo com Parra et al. (1995a), os ratos foram colocados em mesa cirúrgica especial, prendendo-se os quatro membros à mesa. O procedimento cirúrgico seguiu a seqüência abaixo:

1. Tricotomia abdominal;
2. Incisão abdominal mediana de aproximadamente 3cm;
3. Exposição do fígado (lobo lateral esquerdo), sendo desfeitas as aderências quando presentes e retirada de um pequeno fragmento;
4. O fígado foi recolocado em sua posição anatômica na cavidade abdominal;
5. Fechamento dos planos anatômicos com sutura contínua com fio de algodão 00.

Após os procedimentos acima citados, obteve-se uma taxa de mortalidade de 36%, restando 45 animais, que foram divididos aleatoriamente em dois grupos: **Grupo F (FATORES),** destinado ao tratamento com fatores hepatotróficos e **Grupo C (CONTROLE)**, destinado ao tratamento com solução fisiológica.

4.3 ANIMAIS INJETADOS INTRAPERITONEALMENTE COM FATORES HEPATOTRÓFICOS

No Grupo F de 30 animais, foi utilizada solução de fatores hepatotróficos (Parra et al. 1995b), injetada por via intraperitoneal em duas injeções diárias, na dosagem de 40ml/kg/dia, cuja composição está descrita no quadro 1. Além dos fatores

hepatotróficos acima mencionados, cada animal recebeu 2,26 μg/ 200g de peso vivo de uma solução alcoólica de L-triiodotironina (T3). Para sua administração utilizou-se uma pipeta graduada e o conteúdo foi colocado na seringa, momento antes da injeção dos fatores hepatotróficos, de modo a evitar a precipitação do T3.

Fatores hepatotróficos exógenos	
• Glicose	104g
• Solução de aminoácidos	200mL
• Piridoxina	2mg
• Pantonato de cálcio	2mg
• Tiamina	30mg
• Fosfato de riboflavina	4mg
• Cloridrato de potássio	1,43g
• Bicarbonato de sódio	1,50g
• Nicotinamida	50mg
• Fosfato de monopotássio	750mg
• Sulfato de magnésio	500mg
• Vitamina C	500mg
• Insulina	62,5unid
• Glucagon	0,625mg
• Ácido Fólico	2,5mg
• Vitamina B12	3,125mg
• Sulfato de Zinco	31,25μg
• Água destilada (q.s.)	500mL

• Solução de aminoácidos	
• L-fenilalanina	540mg
• L-isoleucina	370mg
• L-leucina	980mg
• L-acetato de lisina	590mg
• L-metionina	530mg
• L-treonina	490mg
• L-triptofano	180mg
• L-valina	530mg
• L-arginina (base)	1060mg
• L-hitidina (base)	460mg
• L-alanina	1030mg
• L-asparginina	380mg
• L-ácido aspartico	270mg
• L-ácido glutâmico	250mg
• L-cisteína	30mg
• L-ornitina	260mg
• L-prolina	840mg
• L-serina	250mg
• L-tirosina	160mg
• L-glicina	800mg
• Água destilada (q.s.)	100mL

Quadro 1 – Composição da solução de fatores hepatotróficos

4.4 ANIMAIS INJETADOS INTRAPERITONEALMENTE COM SOLUÇÃO FISIOLÓGICA

No Grupo C de 15 animais, foi administrada intraperitonealmente solução fisiológica, no mesmo volume e freqüência aplicados ao primeiro grupo.

4.5 COLHEITA E PROCESSAMENTO DAS AMOSTRAS SANGUÍNEAS

Os animais, após a indução anestésica de acordo com Parra et al. (1995a), foram colocados em mesa cirúrgica especial, e as amostras de sangue obtidas através de punção cardíaca, utilizando-se seringa de 5ml e agulha 25 x 7mm. O sangue foi coletado em tubos vacutainer BD VACUTAINER®, siliconizado com gel separador ativador de coágulo de 4 ml.

As amostras foram mantidas à temperatura ambiente e após o término da coleta foram centrifugadas por 15 minutos a 250 RPM para obtenção do soro. Este último foi aliquotado e armazenado, a –40°C, até que fosse realizada a análise bioquímica.

4.6 EUTANÁSIA DOS ANIMAIS

Após 10 dias da injeção da solução de fatores hepatotróficos e da solução fisiológica, os ratos foram novamente pesados e sacrificados. Os fígados foram removidos, seu volume medido em uma proveta contendo água e em seguida pesados. As carcaças também foram pesadas após a retirada das vísceras (pulmões, coração e trato digestivo completo).

4.7 PROCESSAMENTO DO FÍGADO PARA HISTOLOGIA

Colheita do material biológico:

Após a eutanásia, amostras de fígado foram obtidas de todos os animais para o processamento histológico. Estas foram fragmentadas, antes da fixação, para não ultrapassarem 5 mm para microscopia óptica.

Fixação e inclusão para microscopia óptica:

A fixação foi feita em fixador de BOUIN por 12 horas. Para a microscopia de luz o material foi incluído em parafina e os cortes histológicos foram realizados de modo a nunca ultrapassar 5 micrômetros de espessura.

Colorações para microscopia óptica:

Para verificação das alterações histológicas, foram utilizadas as seguintes colorações:

a) Hematoxilina-eosina (HE), para observação das lesões histológicas do fígado fibrótico, assim como aspectos morfológicos do processo de regeneração do fígado.

b) Picrossírius-hematoxilina para evidenciação das fibras colágenas do tecido conjuntivo do fígado e caracterização dos nódulos regenerativos.

c) Picrossírius para a quantificação do colágeno do lóbulo hepático e ao redor da veia-centrolobular e do espaço porta.

4.8 AVALIAÇÃO HISTOPATOLÓGICA

O exame histopatológico foi realizado no Departamento de Patologia da Faculdade de Medicina Veterinária e Zootecnia da Universidade de São Paulo sob a supervisão da Profa. Drª Maria Lúcia Zaidan Dagli. Para a descrição das lesões, as lâminas foram comparadas aos pares e avaliadas da seguinte forma: para cada animal de ambos os grupos, ou seja, Grupo F e Grupo C, havia uma lâmina da biópsia inicial e uma após a eutanásia dos animais, cujo objetivo foi avaliar a evolução das lesões diagnosticadas.

Essa avaliação consistiu na seguinte classificação das lesões por cruzes: (+++) lesão acentuada, (++) lesão moderada e (+) lesão discreta.

4.9 QUANTIFICAÇÃO DO COLÁGENO

4.9.1 QUANTIFICAÇÃO DO COLÁGENO NO LÓBULO HEPÁTICO

Foram selecionados ao acaso 10 animais de cada grupo antes e depois dos tratamentos, seja o tratamento por solução fisiológica ou por fatores hepatotróficos. Em cada lâmina foi quantificada a proporção volumétrica das fibras colágenas no espaço entre a veia porta e a veia centrolobular (lóbulo hepático). Foram medidos 15 campos por animal, em objetiva de 40x, sendo que cada campo media 18.636,6μm^2. A imagem de cada campo foi digitalizada e tratada de forma a contrastar as fibras colágenas da coloração de fundo por limiar de cor. Foram usadas as lâminas coradas apenas por Picrossírius. Após a separação, a imagem foi binarizada e a proporção volumétrica ocupada pelas fibras colágenas foi medida.

A quantidade de colágeno presente em cada campo foi medida em unidades de área (μm^2). O valor obtido nos 15 campos medidos de cada animal foi somado, obtendo-se o valor da *área de colágeno no fígado por animal* (ACFA). Como o tamanho dos campos

microscópicos foi constante, a área de um campo foi multiplicada por 15 gerando a constante *área do campo por animal* (ACC) cujo valor é 18.636,6μm^2 . A porcentagem da área de colágeno no fígado por animal em relação ao restante do tecido hepático foi calculada pela seguinte fórmula: $\frac{ACFA}{ACC} \times 100$, ou $\frac{ACCFA}{18.636,6} \times 100$

Segundo Weibel (1989), a aplicação do principio de Delesse permite estimar a densidade volumétrica de um componente pela medida da área relativa de seus perfis em cortes finos. Assim, usaremos o termo *densidade volumétrica do colágeno do fígado por animal* (DVCA) uma vez que a porcentagem de área de colágeno no fígado é uma estimativa deste índice.

A porcentagem média da área de colágeno no fígado (PMAFC) por animal ou *densidade volumétrica média do colágeno por animal* (DVMC) foi calculada pela seguinte fórmula:

$$DVMC = \frac{\bar{\bar{X}}_{ACFA} \times 100}{ACC} \quad \text{ou} \quad \frac{\bar{\bar{X}}_{ACFA} \times 100}{18.636,6}$$

4.9.2 QUANTIFICAÇÃO DO COLÁGENO PERIVASCULAR

Os mesmos 10 animais foram utilizados para a quantificação do colágeno perivascular. Em cada lâmina foi quantificada a área das fibras colágenas no espaço perivascular da veia centrolobular e ao redor do espaço porta. Foi utilizada objetiva de 20x e medidas

40 estruturas por animal. Da mesma forma a imagem de cada campo foi digitalizada de forma a separar as fibras colágenas do fundo por limiar de cor. Após a separação, a imagem foi binarizada e a área ocupada pelas fibras colágenas foi medida. Para normalizar a quantificação do colágeno nos espaços perivasculares, correlacionamos a área do colágeno mensurada em cada vaso com a área da luz do vaso. No caso da veia centrolobular foi medida sua área luminal; no caso do espaço porta, foi medida a área luminal da veia porta, fornecendo uma relação entre a área do vaso e a quantidade de colágeno. Para que os procedimentos acima citados fossem realizados utilizou-se microscópio óptico Axioscópio Zeiss® com uma câmara acoplada e as imagens analisadas em um microcomputador com programa de morfometria especifico KS-400. Também foram realizadas fotomicrografias em microscópio Olyumpus BX 60, para documentação.

4.10 CONCENTRAÇÃO SÉRICA DE ALBUMINA

Foi obtida pelo método do verde bromocresol a concentração sérica de albumina em 15 animais do grupo C e 30 animais do grupo F, sendo os valores médios destes grupos expressos em g/dl. As amostras foram analisadas no analisador bioquímico automático Liasys, marca, MAS do Laboratório de Análises Clínicas do Hospital Veterinário da Faculdade de Medicina Veterinária e Zootecnia da Universidade de São Paulo.

4.11 CONCENTRAÇÃO SÉRICA DE PROTEÍNA TOTAL

Foi determinada pelo método do biureto, a proteína total em 15 animais do grupo C e 30 animais do grupo F, sendo os valores médios destes grupos expressos em g/dl. As amostras foram analisadas no analisador bioquímico automático Liasys, marca, MAS do Laboratório de Análises Clínicas do Hospital Veterinário da Faculdade de Medicina Veterinária e Zootecnia da Universidade de São Paulo.

4.12 CONCENTRÇÃO SÉRICA DE ASPARTATO AMINOTRANSFERASE (AST) E ALANINA AMINOTRANSFERASE (ALT)

Para análise de AST e ALT foi utilizado kit BioSystems® de 15 animais do grupo C e 30 animais do grupo F, sendo os valores médios destes grupos expressos em U/L. As amostras foram analisadas no analisador bioquímico automático Liasys, marca, MAS do Laboratório de Análises Clínicas do Hospital Veterinário da Faculdade de Medicina Veterinária e Zootecnia da Universidade de São Paulo.

4.13 ANÁLISE ESTATÍSTICA

4.13.1 ANÁLISE ESTATISTICA DO PESO DOS ANIMAIS E DO PESO DO FÍGADO

Para a análise estatística utilizou-se o programa Minitab Statistical Software versão 13, 2000.

Os dados foram agrupados e a estatística descritiva obtida (média e desvio padrão). O Test T foi utilizado para a comparação das médias entre as variáveis.

4.13.2 ANÁLISE ESTATÍSTICA DO COLÁGENO HEPÁTICO

Os dados do colágeno perivascular e do lóbulo hepático foram submetidos à estatística descritiva (média e desvio padrão). O Test T pareado foi utilizado por ser um teste empregado para comparação de duas médias, referentes a duas medidas, tomadas nos mesmos elementos, em duas situações distintas. Os resultados foram expressos em unidades de área de colágeno perivascular por unidade de área do vaso ou $\mu m^2/\mu m^2$.

4.13.3 ANALISE ESTATISTICA DA BIOQUIMICA SERICA

Foi obtida estatística descritiva dos dois grupos (media e desvio padrao) e para a comparacão das médias entre as variáveis utilizou-se o Test T.

5 RESULTADOS

5 RESULTADOS

Os resultados são apresentados em quatro capítulos: o primeiro discorre sobre o diagnóstico histopatológico do fígado com fibrose induzida pela dimetilnitrosamina, assim como sobre a descrição e freqüência das lesões encontradas. O segundo refere-se à comparação dos valores do peso inicial e final dos animais, peso do fígado, volume do fígado e peso do fígado em relação ao peso da carcaça em 30 animais submetidos à biopsia e posteriormente tratados com fatores hepatotróficos (Grupo F) e em 15 animais submetidos à biopsia e tratados com solução fisiológica (Grupo C). O terceiro refere-se à quantificação do colágeno entre o espaço porta e a veia centrolobular (lóbulo hepático) e nos vasos sanguíneos (veia centrolobular e espaço porta) antes e depois do tratamento em 10 animais do grupo F e do grupo C. A última descrição dos nossos resultados refere-se a análise bioquímica sanguínea dos 15 animais tratados com solução fisiológica e dos 30 animais tratados com fatores hepatotróficos. Estes resultados são apresentados sob a forma de tabelas e figuras.

5.1 AVALIAÇÃO HISTOPATOLÓGICA

As biópsias nos fígados dos animais do grupo C (Figura 21) e do grupo F (Figura 23), revelaram a presença de fibrose hepática. Tais fígados apresentaram nódulos regenerativos difusos e irregularmente disseminados, com formação de pontes de tecido conjuntivo fibroso circundando esses nódulos, assim como fibrose periportal acentuada (Figura 17). Ocorreu também a presença de infiltrado inflamatório multifocal acentuado no espaço porta com presença de células ovais (Figura 18), observou-se ainda, proliferação de ductos biliares (Figura 19) e a presença de hepatócitos aumentados caracterizando megalocitose (Figura 20).

Nos fígados dos animais controles tratados com solução fisiológica observou-se discreta melhora do quadro histopatológico (Tabela 1) quando comparado com o descrito antes do tratamento.Os nódulos de regeneração estavam ausentes em quase todos os animais, independentemente do tratamento.

Nos animais tratados com fatores hepatotróficos observaram-se ausência de nódulos regenerativos e a diminuição da fibrose periportal e das pontes de fibrose. Notou-se ainda redução do infiltrado inflamatório com presença de células ovais (Tabela 1). Houve redução da proliferação de ductos biliares ao mesmo tempo em que os hepatócitos apresentaram megalocitose discreta, porém com arranjo cordonal próximo do normal (Figura 24).

Após o tratamento os nódulos regenerativos regrediram tanto no fígado dos animais do grupo C como no grupo F, com exceção de um animal do grupo C. A fibrose periportal manteve-se mais evidente no fígado dos animais do grupo C com redução de 27%. No fígado dos animais do grupo F, ao contrário, observou-se a regressão de 60% das pontes de fibrose e da fibrose periportal.

A redução de 36% do infiltrado inflamatório no fígado dos animais do grupo F foi mais acentuada que o observado no fígado dos animais do grupo C, a qual foi de 20%. Houve menor proliferação dos ductos biliares no fígado dos animais do grupo F com redução de 36% e no grupo C, de 15%, o que indica forte tendência de melhor resposta à reversão das lesões histopatológicas nos animais do grupo F em relação aos do grupo C. Esta tendência de melhora do quadro histopatológico do fígado dos animais do grupo F também é mostrada pela redução da ocorrência de megalocitose e pelo arranjo estrutural do parênquima, o qual mostrava-se mais próximo do normal que o observado nos animais do grupo C.

Tabela 1- Descrição e comparação das lesões histopatológicas encontradas antes e depois do tratamento com solução fisiológica e fatores hepatotróficos em cada animal

	Nº do Animal	Nódulos Regenerativos		Fibrose periportal e pontes de fibrose		Infiltrado Inflamatório com presença de Células ovais		Proliferação de ductos biliares		Megalocitose de hepatócitos	
		antes	depois	antes	depois	antes	depois	antes	depois	antes	depois
SOL. FISIOLÓGICA	1	sim	não	+++	++	++	+	++	+	sim	sim
	2	sim	não	++	++	+++	+	++	++	sim	sim
	3	sim	não	+++	++	++	++	++	++	sim	sim
	4	sim	sim	+++	+++	++	+++	++	++	sim	sim
	5	sim	não	+++	++	+++	++	++	++	sim	sim
	6	sim	não	+++	++	+++	++	++	+	sim	sim
	7	sim	não	+++	++	+++	++	++	+	sim	sim
	8	sim	não	+++	++	++	++	++	++	sim	sim
	9	sim	não	+++	++	+++	+++	++	++	sim	sim
	10	sim	nao	+++	++	++	++	++	++	sim	sim
	pontos			29	21	25	20	20	17		
	média (DP)			2,9 (0,3)	2,1 (0,3)	2,5 (0,5)	2,0 (0,6)	2,0 (0,0)	1,7 (0,4)		
	%redução (antes-depois)				- 27%		- 20%		-15%		
FATORES	1	sim	não	+++	+	++	+	++	+	sim	sim
	2	sim	não	+++	+	++	++	++	++	sim	sim
	3	sim	não	+++	+	+++	+	+++	+	sim	sim
	4	sim	não	+++	+	++	+	++	+	sim	sim
	5	sim	não	+++	++	++	++	++	++	sim	sim
	6	sim	não	+++	+	++	+	++	+	sim	sim
	7	sim	não	+++	+	++	++	++	++	sim	sim
	8	sim	não	+++	+	+++	+	+++	+	sim	sim
	9	sim	não	+++	+	++	+	++	+	sim	sim
	10	sim	não	+++	++	++	++	++	++	sim	sim
	pontos			30	12	22	14	22	14		
	média (DP)			3,0 (0,0)	1,2 (0,4)	2,2 (0,4)	1,4 (0,5)	2,2 (0,4)	1,4 (0,5)		
	%redução (antes-depois)				- 60%		- 36%		- 36%		

+++ animais com lesão acentuada, ++ animais com lesão moderada + animais com lesão discreta. DP desvio padrão.

5.2 COMPARAÇÃO DO PESO DOS ANIMAIS, PESO DO FÍGADO, VOLUME E PESO DO FÍGADO EM RELAÇÃO AO PESO DA CARCAÇA

Os animais do grupo F tratado com fatores hepatotróficos apresentaram um aumento médio de 13% do peso corpóreo final em relação ao do o grupo C (Figura 1).

O peso do fígado aumentou 12,2% no grupo F em relação ao do grupo C (Figura 2).

Quanto à relação peso do fígado/peso da carcaça também se verificou um aumento de 16% no grupo F (Tabela 2, Figura 4).

Tabela 2- Comparação da média de vários parâmetros de massa e volume, no grupo de animais tratados com solução fisiológica (Grupo C) e tratados com fatores hepatotróficos (Grupo F)

	Nº ANIMAIS	PI	PF	PFi	VFi	PC	PFi/PC
Grupo C	15	228,4$_a$ (11,5)	221,5$_a$ (10,5)	7,2$_a$ (0,5)	5,7$_a$ (0,9)	195,3$_a$ (12,4)	3,7$_a$ (0,4)
Grupo F	30	227,6$_a$ (17,7)	254,5$_b$ (21,6)	8,2$_b$ (1)	6,3$_a$ (1,0)	181,4$_b$ (20,1)	4,4$_b$ (0,7)
Diferença (%) (F-C)	-	NS	**+13%**	**+12,2%**	NS	**+7,2%**	**+16%**

As médias da mesma coluna seguidas por letras diferentes são significantes estatisticamente, para o valor de α= 0, 05. O desvio padrão está indicado entre parênteses.
PI – peso inicial, PF – peso final, PFi - peso do fígado, VFi – volume do fígado, PC – peso da carcaça, PFi/PC – peso do figado em relação ao peso da carcaça, NS – diferença estatística não significativa.

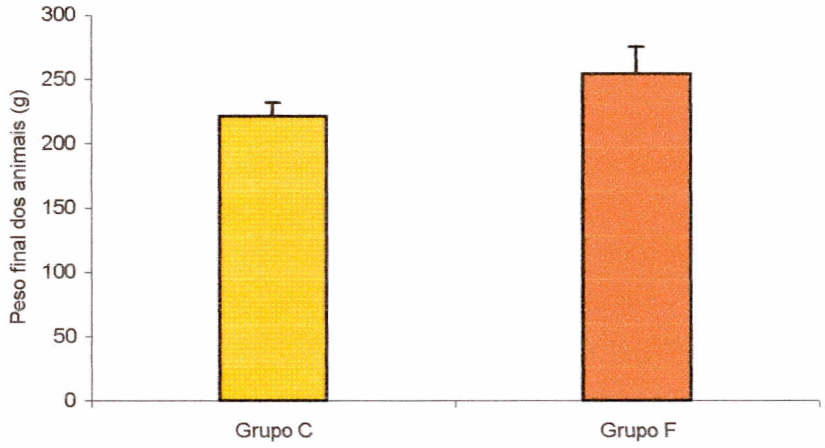

Figura 1 - Gráfico da média e desvio padrão do peso corpóreo final dos animais do grupo tratado com solução fisiológica (Grupo C) e tratados com fatores hepatotróficos (Grupo F).

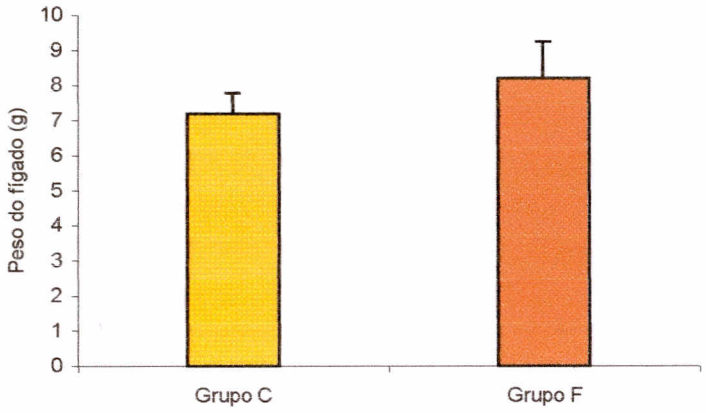

Figura 2 - Gráfico da média e desvio padrão do peso do fígado no grupo de animais tratados com solução fisiológica (Grupo C) e tratados com fatores hepatotróficos (Grupo F).

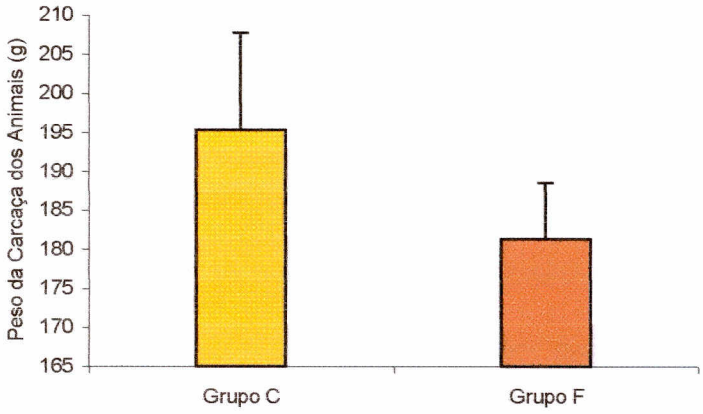

Figura 3 – Gráfico da média e desvio padrão do peso da carcaça do grupo de animais tratados com solução fisiológica (Grupo C) e tratados com fatores hepatotróficos (Grupo F).

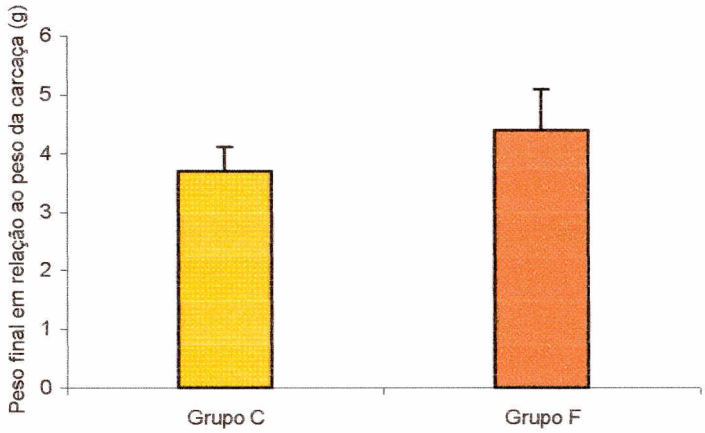

Figura 4 – Gráfico da média e desvio padrão do peso do fígado em relação ao peso da carcaça no grupo de animais tratados com solução fisiológica (Grupo C) e tratados com fatores hepatotróficos (Grupo F).

5.3 QUANTIFICAÇÃO DO COLÁGENO NO TECIDO HEPÁTICO

A média da área ocupada pelo colágeno no lóbulo hepático de 10 animais do grupo C em um campo microscópico de 18.636,6μm^2 foi de 2.426μm^2 ± 325, passando para 2.568μm^2 ± 345 depois do tratamento com solução fisiológica (Figura 5) o que representa um aumento de 6% da área do colágeno lobular dos animais tratado com solução fisiológica (Tabela 3). A diferença das médias antes e depois do tratamento não é significativa estatisticamente para α= 0,05.

A média da área ocupada pelo colágeno no lóbulo hepático de 10 animais do grupo F em um campo microscópico de 18.636,6μm^2 foi de 2.292,9μm^2 ± 125,5 antes do tratamento. Depois do tratamento reduziu-se para 1.325,5μm^2 ± 162,8 (Figura 6), o que representa uma redução de 43% da área do colágeno lobular dos animais tratado com fatores hepatotróficos (Tabela 3).

Comparando os resultados entre os dois grupos estudados, observou-se que os animais tratados com fatores hepatotróficos responderam com uma redução de 43% (Figura 26) da densidade volumétrica do colágeno localizado entre o espaço porta e a veia centrolobular (lóbulo hepático), enquanto que no grupo controle observou-se uma tendência de aumento de 6% desta densidade volumétrica (Figura 25).

A proporção média da área de colágeno ao redor da veia centrolobular em relação à área da luz desta veia foi de 234,6:1 ± 26,7 antes do tratamento em 10 animais do grupo C. Depois do tratamento com solução fisiológica, esta proporção aumentou para 335:1 ± 33,5 ou 42,7% (Tabela 4, Figura 7). Em 10 animais do grupo F a proporção média da área de colágeno ao redor da veia da veia centrolobular em relação à área da luz desta veia foi 197,5:1 ± 107,1 antes do tratamento e 85,7:1 ± 48,1 depois de tratados com fatores hepatotróficos, representando uma redução de 43,4% do colágeno ao redor da veia centrolobular (Tabela 6, Figura 9).

A proporção média da área de colágeno no espaço porta em relação à área da luz da veia porta foi de 1.817,9:1 ± 572,7 antes do tratamento em 10 animais do grupo C. Depois do tratamento com solução fisiológica, esta proporção aumentou para 1.940,6:1 ± 218,2 ou 6,7% (Tabela 5, Figura 8). Apesar desses resultados não apresentarem diferença estatística significativa, mostram tendência de aumento. Em 10 animais do grupo F, a proporção média da área de colágeno perivascular por área da luz da veia porta no espaço porta foi 1.468,4:1 ± 204,4 antes do tratamento e 989,1:1 ± 145,1, depois do tratamento com fatores hepatotróficos representando uma redução de 67,35% do colágeno no espaço porta (Tabela 7, Figura 10).

Comparando o grupo C com o grupo F, a quantidade de colágeno perivascular foi maior nos animais do Grupo C em comparação ao Grupo F (Figuras 27, 28, 29, 30). O aumento da proporção do colágeno perivascular em relação à área da luz na veia centrolobular foi de 42,7% no Grupo C (Tabela 4), enquanto que nos animais do Grupo F houve redução de 43,4% (Tabela 6). No espaço porta o Grupo C mostrou aumento da

proporção do colágeno de 6,7% (Tabela 5) em relação à área da luz da veia porta, diferente do Grupo F que apresentou redução de 67,3% (Tabela 7).

Tabela 3 - Comparação da média das áreas em μm^2 ocupadas pelo colágeno entre o espaço porta e a veia centrolobular (lóbulo hepático) no grupo de animais tratados com solução fisiológica (Grupo C) e tratados com fatores hepatotróficos exógenos (Grupo F)

Grupos de animais	Antes	Depois	Diferença (depois-antes) (%)	Test T pareado Valor de P
Grupo C	2426_a (325)	2568_a (345)	+6%	0,318
Grupo F	$2292,9_a$ (125,5)	$1325,5_b$ (162,8)	-43%	0,000

Os valores tabelados são a média obtida em 10 animais da área de colágeno medida em 18.636,6μm^2 de um corte histológico de fígado. As médias com letras diferentes na mesma linha são significantes estatisticamente segundo o Test-t para comparação de médias entre amostras pareadas. O desvio padrão está entre parênteses.

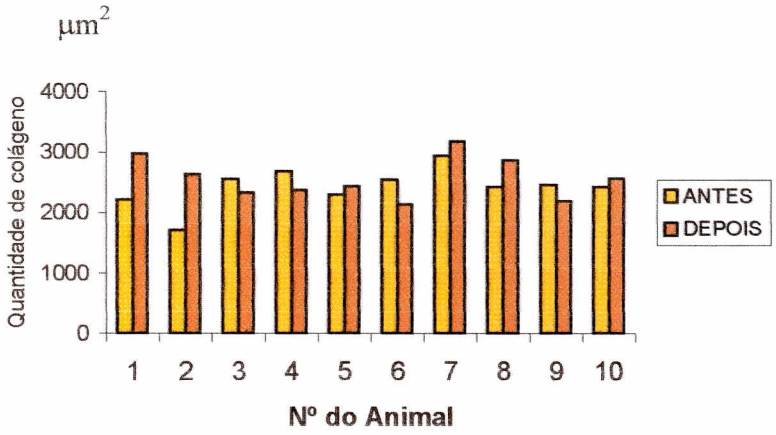

Figura 5 - Gráfico da média da quantificação de colágeno entre o espaço porta e a veia centrolobular (lóbulo hepático), por animal do grupo C, antes e depois de tratados com solução fisiológica

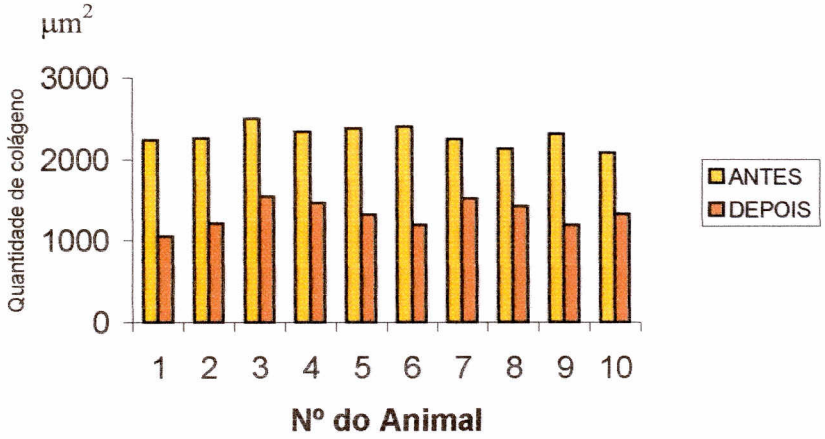

Figura 6 - Gráfico da média da quantificação de colágeno entre o espaço porta e a veia centrolobular (lóbulo hepático) por animal do grupo F, antes e depois de tratados com fatores hepatotróficos

Tabela 4 – Comparação da proporção média da área de colágeno perivascular em relação à área da luz da veia centrolobular no grupo de animais antes e depois do tratamento com solução fisiológica (Grupo C)

Grupo C	IC	CR
Antes	234,6:1[a] (26,7)	0,78
Depois	335:1[b] (33,5)	0,72
Diferença % (depois-antes)	+42,7	
Test T, valor de P	0,005	

As médias com letras diferentes na mesma coluna são estatisticamente significantes para α= 0, 005, segundo o test t para amostras pareadas. O desvio padrão está entre parênteses. O CR representa o coeficiente de correlação entre a área vascular e a área perivascular ocupada pelo colágeno, IC- índice de colágeno perivascular.

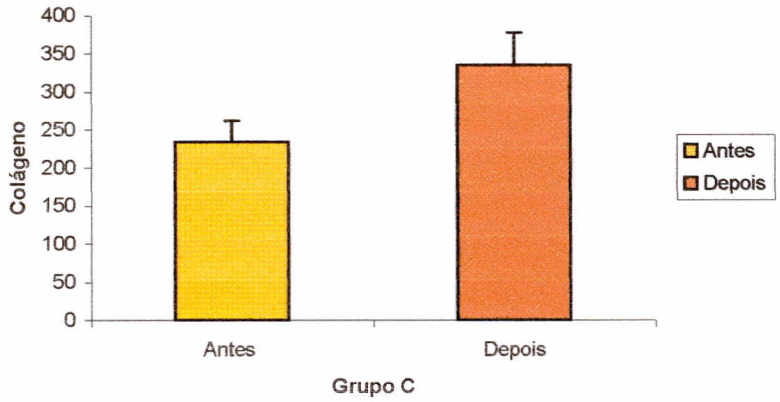

Figura 7 - Gráfico da comparação da proporção média da área de colágeno perivascular em relação à área da luz da veia centrolobular no grupo de animais antes e depois do tratamento com solução fisiológica (Grupo C)

Tabela 5 - Comparação da proporção média da área de colágeno perivascular em relação à área da luz do espaço porta no grupo de animais antes e depois do tratamento com solução fisiológica (Grupo C)

Grupo C	IC	CR
Antes	1817,9:1$_a$ (572,7)	0,71
Depois	1940,6:1$_a$ (218,2)	0,68
Diferença % (depois-antes)	+ 6,7	
Test T, valor de P	0,675	

As médias com letras iguais na mesma coluna não são estatisticamente diferentes para α= 0, 005, segundo o test t para amostras pareadas. O desvio padrão está entre parênteses. O CR representa o coeficiente de correlação entre a área vascular e a área perivascular ocupada pelo colágeno, IC- índice de colágeno perivascular.

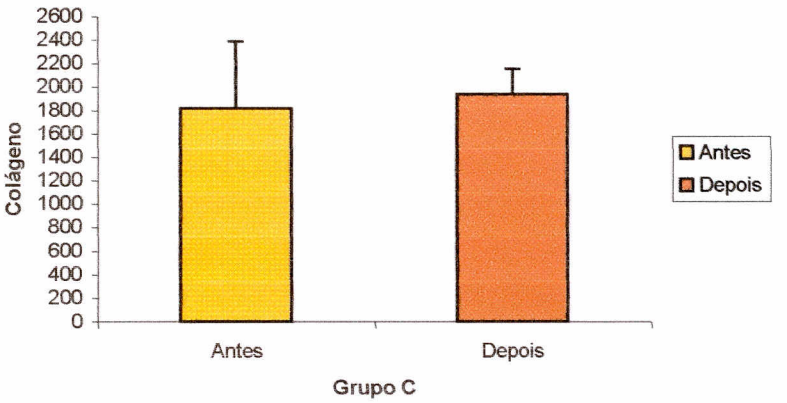

Figura 8 - Gráfico da comparação da proporção média da área de colágeno perivascular em relação à área da luz do espaço porta no grupo de animais antes e depois do tratamento com solução fisiológica (Grupo C)

Tabela 6 - Comparação da proporção média da área de colágeno perivascular em relação à área da luz da veia centrolobular no grupo de animais antes e depois do tratamento com fatores hepatotróficos (Grupo F)

Grupo C	IC	CR
Antes	197,5:1[a] (107,1)	0,68
Depois	85,7:1[b] (48,1)	0,64
Diferença % (depois-antes)	- 43,4	
Test T, valor de P	0,000	

As médias com letras diferentes na mesma coluna são estatisticamente diferentes para α= 0, 005, segundo o test t para amostras pareadas. O desvio padrão está entre parênteses. O CR representa o coeficiente de correlação entre a área vascular e a área perivascular ocupada pelo colágeno, IC-índice de colágeno perivascular.

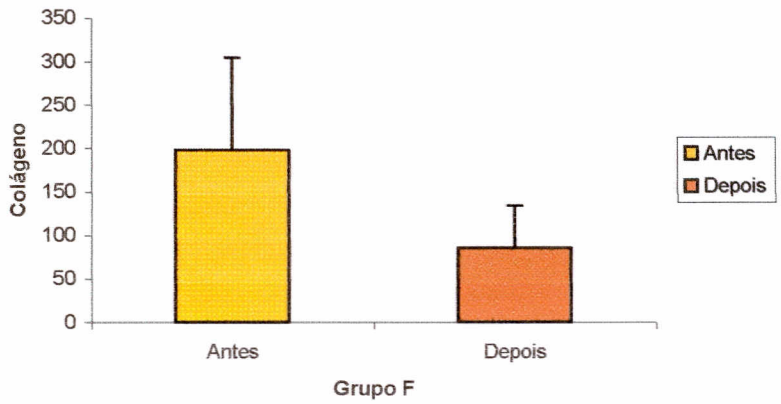

Figura 9- Gráfico da comparação da proporção média da área de colágeno perivascular em relação à área da luz da veia centrolobular no grupo de animais antes e depois do tratamento com fatores hepatotróficos (Grupo F)

Tabela 7 - Comparação da proporção média da área de colágeno perivascular em relação à área da luz do espaço porta no grupo de animais antes e depois do tratamento com fatores hepatotróficos (Grupo F)

Grupo C	IC	CR
Antes	1468,4:1[a] (204,7)	0,71
Depois	989,1:1[b] (145,1)	0,77
Diferença % (depois-antes)	- 67,3	
Test T, valor de P	0,003	

As médias com letras diferentes na mesma coluna são estatisticamente significantes para α= 0, 005, segundo o test t para amostras pareadas. O desvio padrão está entre parênteses. O CR representa o coeficiente de correlação entre a área vascular e a área perivascular ocupada pelo colágeno, IC- índice de colágeno perivascular.

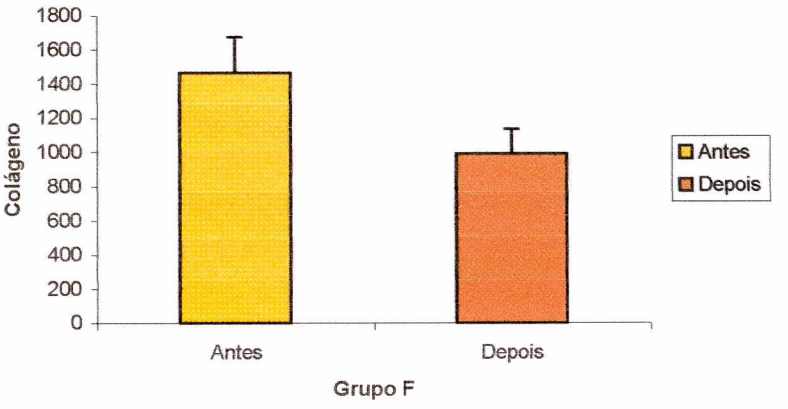

Figura 10 - Gráfico da comparação da proporção média da área de colágeno perivascular em relação à área da luz do espaço porta no grupo de animais antes e depois do tratamento com fatores hepatotróficos (Grupo F)

5.4 ANÁLISE BIOQUÍMICA DA CONCENTRAÇÃO SÉRICA DE ALBUMINA, PROTEÍNA TOTAL, AST E ALT

A média da concentração sérica de albumina foi 4,7g/dl ± 0,2 no grupo F (n=30) e de 3,8g/dl ± 0,1 no grupo C (n=15) (Tabela 8, Figura 11), sendo considerado estatisticamente diferente, o mesmo tendo sido observado na concentração sérica de proteína total, no qual o grupo F a média foi 7 g/dl ± 0,4 e no grupo C de 6,1g/dl ± 0,2 (Tabela 9, Figura 12).

O resultado da análise bioquímica das transaminases mostrou uma redução nos valores de AST e ALT, no grupo de animais tratados com fatores hepatotróficos. A média da AST no grupo F foi 94,9U/l ± 16,5 e no grupo C foi 148,3U/l o ± 21,7 (Tabela 10, Figura 13), enquanto que o valor da ALT no grupo F foi 44,1U/l ± 8,9 e no grupo C de 86,9U/l ± 13,2 (Tabela 11, Figura 14). Os animais do grupo tratado com fatores hepatotróficos apresentaram uma resposta funcional significativa quando comparados com os do grupo controle, corroborando com os resultados qualitativos da avaliação histopatológica.

Tabela 8 - Média e desvio padrão da concentração sérica de albumina (g/dl) no grupo de animais tratados com solução fisiológica (Grupo C) e tratados com fatores hepatotróficos (Grupo F)

Grupos	Nº Animais	Média	Desvio padrão
Grupo C	15	$3,8_a$	0,1
Grupo F	30	$4,7_b$	0,2
Test T, valor de P		0,000	

As médias com letras diferentes na mesma coluna são estatisticamente significantes para α= 0, 005, segundo o Test t.

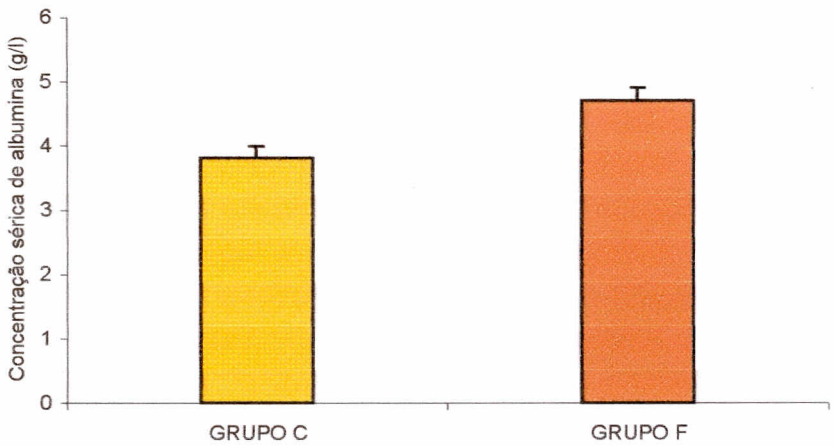

Figura 11 - Média e desvio padrão da concentração sérica de albumina (g/dl) no grupo de animais tratados com solução fisiológica (Grupo C) e tratados com fatores hepatotróficos (Grupo F)

Tabela 9- Média e desvio padrão da concentração sérica de proteína total (g/dl) no grupo de animais tratados com solução fisiológica (Grupo C) e tratados com fatores hepatotróficos (Grupo F)

Grupos	Nº Animais	Média	Desvio padrão
Grupo C	15	6,1[a]	0,2
Grupo F	30	7[b]	0,4
Test T, valor de P		0,000	

As médias com letras diferentes na mesma coluna são estatisticamente significantes para α= 0, 005, segundo oTest t.

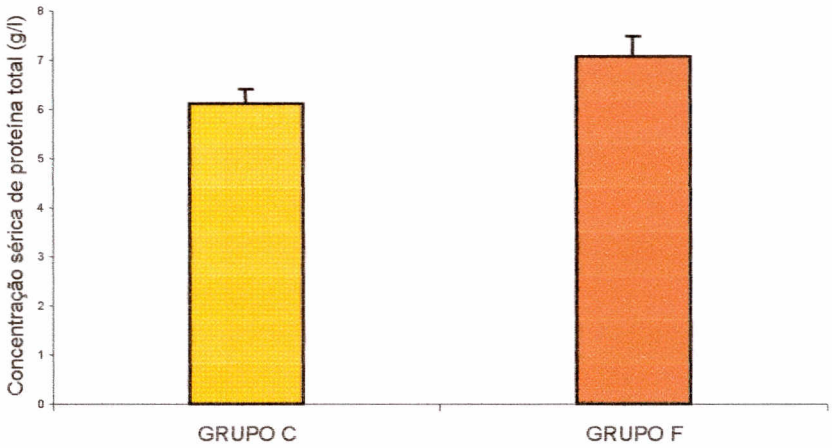

Figura 12- Gráfico da média da concentração sérica de proteína total (g/dl) no grupo de animais tratados com solução fisiológica (Grupo C) e tratados com fatores hepatotróficos (Grupo F)

Tabela 10- Média e desvio padrão da concentração sérica de AST (U/l) no grupo de animais tratados com solução fisiológica (Grupo C) e tratados com fatores hepatotróficos (Grupo F)

Grupos	Nº Animais	Média	Desvio padrão
Grupo C	15	148,3[a]	21,7
Grupo F	30	94,9[b]	16,5
Test T, valor de P		0,000	

As médias com letras diferentes na mesma coluna são estatisticamente significantes para α= 0, 005, segundo o Test t.

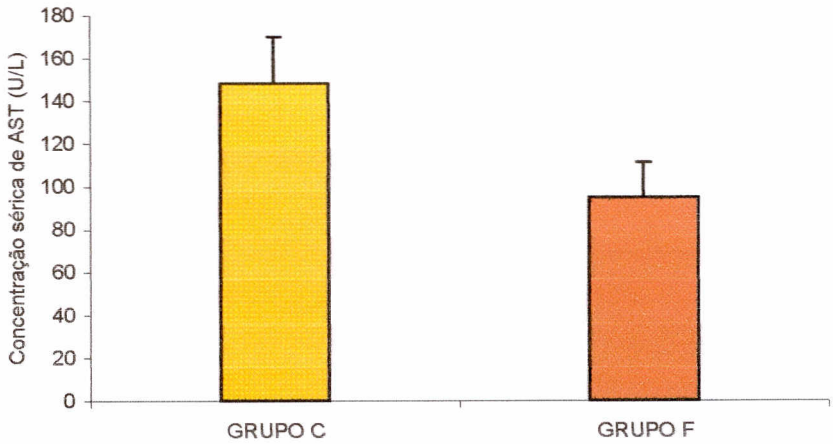

Figura 13 - Gráfico da média da concentração sérica de AST (U/l) no grupo de animais tratados com solução fisiológica (Grupo C) e tratados com fatores hepatotróficos (Grupo F)

Tabela 11 - Média e desvio padrão da concentração sérica de ALT (U/l) no grupo de animais tratados com solução fisiológica (Grupo C) e tratados com fatores hepatotróficos (Grupo F)

Grupos	Nº Animais	Média	Desvio padrão
Grupo C	15	86,9[a]	13,2
Grupo F	30	44,1[b]	8,9
Test T, valor de P		0,000	

As médias com letras diferentes na mesma coluna são estatisticamente significantes para α= 0, 005, segundo o test t.

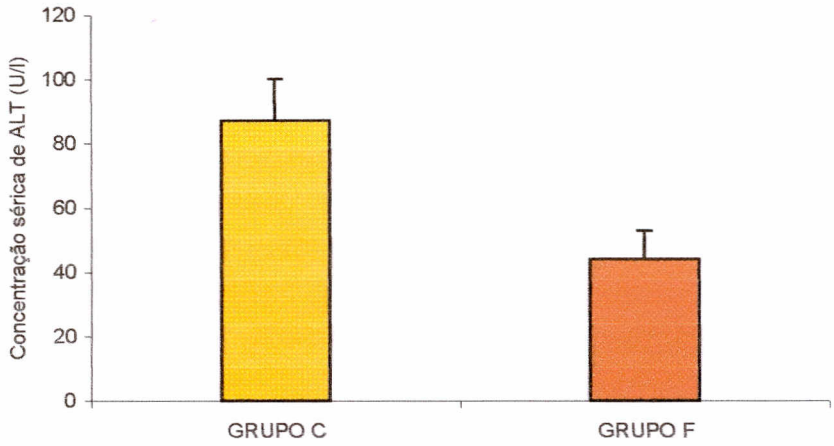

Figura 14 - Gráfico da média da concentração sérica de ALT (U/l) no grupo de animais tratados com solução fisiológica (Grupo C) e tratados com fatores hepatotróficos (Grupo F)

6 DISCUSSÃO

6 DISCUSSÃO

A descoberta de que substâncias endógenas e exógenas influem no crescimento do fígado abriu a perspectiva de se interferir diretamente no processo de regeneração hepática (BAKER, 1985; STARLL et al., 1975; STARLL et al., 1976). Nesta pesquisa avaliamos a evolução das lesões histopatológicas na fibrose induzida pela dimetilnitrosamina, comparando a evolução antes e depois do tratamento com fatores hepatotróficos. Para isso quantificamos o colágeno no lóbulo hepático, ao redor da veia centrolobular e no espaço porta comparando da mesma forma antes e depois dos tratamentos em ambos os grupos. Finalmente avaliamos a condição funcional do fígado no grupo controle e no grupo tratado com fatores hepatotróficos através das provas bioquímicas da função hepática (albumina, proteína total, AST e ALT). Os resultados obtidos serão discutidos a seguir.

6.1 FIBROSE HEPÁTICA

A cirrose é um processo difuso caracterizado por fibrose e conversão da arquitetura normal do fígado em lóbulos estruturalmente anormais (CARLTON; MCGAVIN, 1998). Outra característica da cirrose é a presença de nódulos de regeneração circundados por tecido conjuntivo (ROBBINS, 1974; WRIGHT; SYMMERS, 1966), sendo que a

formação destes nódulos se dá pela perda do parênquima hepático. A fibrose ocorre em resposta a qualquer injúria sofrida pelo fígado, seja de que origem for. Geralmente o tecido fibroso é considerado a seqüela de uma agressão ao fígado. Padrões diferentes de fibrose podem ser produzidos, o que determinará uma condição do estabelecimento da cirrose ou não. Atualmente, o maior obstáculo no estudo da fibrose, a qual por sua vez poderá levar a uma cirrose, é reproduzir experimentalmente um modelo que seja compatível com a cirrose desenvolvida nos animais e nos humanos. Deste modo, as principais drogas utilizadas para a indução da cirrose são o tetracloreto de carbono e a dimetilnitrosamina. Olsson e Rehntronm (1966) após estudarem o comportamento das proteínas plasmáticas em ratos com cirrose induzida pelo tetracloreto de carbono, afirmaram que esta droga não induziu uma cirrose compatível com a dos humanos, em virtude das diferenças entre a cirrose experimental produzida pelo tetracloreto de carbono e a cirrose humana. Nesta pesquisa adotamos a dimetilnitrosamina como droga indutora de fibrose, por ser um potente tóxico hepático (BARNES; MAGEE, 1954), devido à sua total metabolização no fígado, e por reproduzir experimentalmente o modelo mais fiel da fibrose nos animais e nos humanos (MAGEE, 1956; MAGEE, 1958).

Diagnosticamos fibrose hepática nos fígados submetidos à biopsia, de acordo com as lesões que descrevemos, quando da avaliação histopatológica. Dentre as lesões destacam-se a presença de nódulos de regeneração com pontes de fibrose, estes por sua vez regrediram em ambos os grupos experimentais, porém o que se pode inferir é que apesar da regressão dos nódulos regenerativos, observamos ligeira tendência de aumento desta fibrose no grupo tratado com solução fisiológica. Segundo Cameron e

Karuna (1936) a regeneração é mais intensa na fase inicial da cirrose. Com a progressão da fibrose, a resposta regenerativa diminui. Na fase final da cirrose não há resposta regenerativa. Descrevemos ainda a proliferação de ductos biliares, lesão característica indicando que o fígado apresenta deficiências funcionais. A proliferação dos novos ductos biliares se dá no espaço porta e nas regiões periportais. O mecanismo responsável por essa proliferação é desconhecido pela literatura consultada. Descrevemos também infiltrado inflamatório com presença de células ovais, caracterizando um quadro inflamatório comumente associado a prejuízos da função hepática. Por fim identificamos megalocitose de hepatócitos, indicando uma tentativa de resposta celular ao quadro ali instalado. Os nossos resultados são semelhantes aos descritos por Gertamn et al. (1970), Saad (1972), Saad (1975) e Parra (1982) em fígados de ratos tratados com dimetilnitrosamina.

Do ponto de vista patológico o fenômeno regenerativo constitui a base do processo de reparação do fígado. Os hepatócitos regenerados apresentam morfologia irregular, esta morfologia irregular dificulta a relação destas células com as vias de condução sanguínea, restringindo o seu contato com o sangue portal, condutor de elementos humorais indispensáveis ao pleno funcionamento em termos metabólicos (POPPER; ELIAS; PETTY, 1952; POPPER; ZAK, 1958).

6.2 REGENERAÇÃO HEPÁTICA E FATORES HEPATOTRÓFICOS

Os modelos que preconizam o estudo da regeneração hepática tiveram como base experimental a hepatectomia parcial, com variação da quantidade do tecido retirado, representando o marco inicial para a compreensão deste fenômeno. O fígado hepatectomizado regenera-se total ou parcialmente em períodos variados de acordo com a espécie em estudo. No ser humano varia de 2 a 6 meses (MCDERMOTT et al., 1963; PACK et al., 1962), de 1 a 2 meses no cão e de 10 a 20 dias no rato (BUCHER, 1967; HIGGINS; ANDERSON, 1931; ISLAMI et al., 1959). Uma das formas de tratamento experimental em pacientes com cirrose hepática tem sido a hepatectomia parcial, a qual consiste na retirada de parte do fígado com o objetivo de estimular a capacidade regenerativa deste órgão para uma melhoria do quadro histopatológico e funcional (SAAD, 1972; SAAD, 1975). Contudo como o fígado cirrótico em geral apresenta um quadro acentuado de insuficiência funcional, devido à doença e à ressecção do parênquima hepático, o processo regenerativo se dá de forma insatisfatória, ou seja, não compensando a capacidade funcional deste órgão, ou seja, o fígado cirrótico regenera-se cirroticamente (ARAÚJO LIMA, 2001; BENGMARK et al.,1966; COSTA; SMORLESI, 1951; ISLAMI et al., 1958; KAIBORI, 1997; LEEVY et al., 1959; MIYAZAKI et al., 1999; OLSSON, 1966; SUTHERLAND, 1956). Assim percebeu-se que havia necessidade de um procedimento terapêutico prévio com o objetivo de um possível restabelecimento da capacidade funcional hepática com o intuito de obter-se uma resposta regenerativa de melhor qualidade (GORLA JÚNIOR, 2001).

Os estudos de Parra et al. (1992) trouxeram uma importante contribuição ao estudo da capacidade regenerativa do fígado intacto, tratado com fatores hepatotróficos exógenos. Estes autores afirmam que ao se administrar estes fatores por 10 dias consecutivos é possível promover o crescimento do fígado em ratas Wistar sadias, o mesmo tendo sido observado por Gorla Júnior (2001) e Kaibori et al. (2002) que em ensaios experimentais explicam como se dá a conversão e a ativação dos fatores de crescimento hepático. As funçõe hepáticas são geralmente prejudicadas com as doenças do fígado. Entretanto, uma significativa quantidade de precussor inativo do HGF (porHGF) é encontrado no plasma de pacientes cirróticos. Estes precursores são convertidos para a forma ativa do HGF. Esta conversão provavelmente contribui para a recuperação das funções hepáticas. Neste estudo os autores utilizaram ratos com hepatectomia parcial, com acúmulo de proHGF na parte remanescente do fígado. O HGF humano recombinante foi administrado via veia porta para investigar o efeito na forma molecular de HGF nos sinais biológicos. Os autores concluiram que a adiministração de HGF-ativador exógeno produz uma forma de HGF biologicamente ativo a partir da sua forma precussora e aumenta o potencial de regeneração hepática in vivo. Estes achados podem vir a ter aplicação em hepatologia, como em casos de cirrose revertendo parcialmente alterações histológicas e funcionais.

Nesta pesquisa adotamos a mesma solução de fatores hepatotróficos preconizada por Parra et al. (1992). Assim, observamos que em ratas nas quais induzimos experimentalmente um quadro de fibrose com lesões teciduais, houve, após dez dias consecutivos da administração dos fatores hepatotróficos, recuperação das lesões superior à observada nos animais do grupo controle, melhorando a função hepática e

impedindo a progressão da fibrose, fato este relatado por Fujimoto (2000), Matsuda et al. (1995) e Matsuda et al. (1997) ao estudarem o efeito do fator de crescimento hepático na terapia de fígados com cirrose em ratos. Encontramos também resultados que mostram variações de massa e celulares compatíveis com as modificações que ocorrem no fenômeno regenerativo, como mostra a figura 22 de um animal tratado com fatores hepatotróficos. Com base nestes resultados podemos afirmar que ocorre hiperplasia celular no fígado dos animais submetidos ao tratamento com fatores hepatotróficos.

Sabe-se que as substâncias que influenciam na regeneração hepática, como inibidores ou estimuladores do desencadeamento da resposta regenerativa, são conduzidas ao fígado pela veia porta, cujos ramos penetram nos espaços porta dos lóbulos hepáticos e se interpõem entre as camadas hepáticas nos capilares sinusóides. Assim os hepatócitos têm livre acesso às substâncias que circulam nestes capilares (JUNQUEIRA; CARNEIRO, 1999). Desta forma é plausível admitir que os nutrientes e outras substâncias hepatotróficas conduzidas pelos vasos portais, ao invadir a intimidade das células hepáticas, estimulam a produção de fatores de crescimento, os quais iniciam ou estimulam a proliferação celular (GUYTON, 1989). Este fenômeno favorece a recuperação da injúria causada pela dimetilnitrosamina, o que pode explicar a recuperação mais rápida dos ratos tratados com os fatores hepatotróficos exógenos.

A composição da solução utilizada nesta pesquisa teve a finalidade de simulara a ação de elementos que ascendem ao fígado pela veia porta, conhecidos no seu conjunto como fatores hepatotróficos. O uso da via intraperitoneal para a administração dos

fatores hepatotróficos preconizada neste experimento se baseia no pressuposto de que a absorção da maior parcela dessas substâncias ocorre principalmente através dos vasos do peritônio visceral, fluindo para o sistema porta. Desta forma elimina-se a barreira física representada pela mucosa do aparelho digestório, a qual limita a absorção de nutrientes nas administrações orais (MATSUDA et al., 1997; PARRA et al., 1982). Confirmando a observação anterior, os animais do grupo F que foram tratados com fatores hepatotróficos pela via intraperitoneal demonstraram uma resposta regenerativa. Portanto, a utilização deste modelo experimental no futuro, com a finalidade de se estimular o crescimento hepático em animais de pequeno porte, deverá considerar a via intraperitoneal como uma das alternativas viáveis para a administração dos fatores hepatotróficos. Contudo pode ser que a via subcutânea ou endovenosa venha a ser uma alternativa na administração destes fatores.

A resposta regenerativa satisfatória nos animais tratados com fatores hepatotróficos é um indicativo de que o fígado com cirrose crônica poderá regenerar-se quando submetido ao tratamento preconizado nesta pesquisa, existindo ainda a possibilidade de que esta regeneração se reflita na melhora do quadro funcional hepático. Contudo são necessárias mais pesquisas para a comprovação desta hipótese.

6.3 QUANTIFICAÇÃO DO COLÁGENO

Ao estudarmos a produção de colágeno no fígado com fibrose induzida, observamos que nos animais tratados com fatores hepatotróficos ocorreu redução da densidade volumétrica em relação aos outros componentes do lóbulo. Essa redução foi bastante intensa, de cerca de 43%, o mesmo tendo sido observado na proporção do colágeno perivascular que também se reduziu nos animais tratados com fatores hepatotróficos para 43% na veia centrolobular e para 67%no espaço porta. Esta maior redução do colágeno no espaço porta pode ser explicada pelo fato desta região do lóbulo hepático receber maior quantidade de suprimento sanguíneo portal rico em nutrientes. A veia centrolobular recebe menor quantidade de sangue rico em nutrientes e por ser a última região a ser suprida com sangue portal deve reagir mais lentamente à ação dos fatores hepatotróficos administrados. O depósito das fibras colágenas ao redor destes vasos pode ser resultado ou um contribuinte da obstrução vascular. É importante ressaltar que, apesar de os animais controles terem apresentado uma ligeira melhora do quadro patológico hepático, a proporção volumétrica do colágeno permaneceu constante com tendência de aumento. Fato semelhante foi observado por Gertman et al. (1970), que verificou que havia aumento do colágeno hepático em animais com cirrose induzida, e que o mesmo mantinha-se elevado por tempo prolongado. Parra et al. (1996), ao estudarem o componente colágeno da matriz extracelular em ratas, já haviam observado que a administração de fatores hepatotróficos exógenos por via intraperitoneal, promovia uma redução do colágeno em relação ao crescimento da massa hepática. Dessa forma, nossos resultados são coerentes com os achados de

Parra et al. (1996), segundo os quais a administração dos fatores hepatotróficos exógenos por via intraperitoneal em ratas pode induzir a redução do volume de colágeno hepático, mesmo em fígado não sadios, ou apresentando um quadro de lesões patológicas, melhorando ainda a condição geral do órgão. Os nossos resultados nos levam a inferir sobre a possibilidade de utilizar estes fatores hepatotróficos para o tratamento de quadros mais graves, até agora considerados irreversíveis, pois a fibroplasia na injúria hepática é um componente importante da cirrose.

O arranjo do parênquima hepático normal está diretamente relacionado com a produção do tecido conjuntivo no fígado. O fígado fibrótico pode interromper o fluxo inter-hepático e promover uma hipertensão portal, através do aumento dos constituintes da matriz extracelular. O colágeno do Tipo I é um destes constituintes predominantes na matriz extracelular no fígado cirrótico, o qual aumenta de aproximadamente 2% do total de proteínas no fígado humano normal para 10 a 30% no fígado cirrótico (AYCOCK ; SEYER, 1989; ACHUPPAN, 1990). Pines et al. (1997) ao estudarem o efeito da halofuginona um inibidor específico do colágeno Tipo I em ratos com fibrose induzida pela dimetilnitrosamina, sugerem a administração oral da halofuginona, pois os autores afirmam que a droga citada inibe a expressão do colágeno Tipo I, assim como a deposição do mesmo em fígado com cirrose induzida, já Sato et al. (2000) ao estudarem os efeitos terapêuticos dos fatores de crescimento de hepatócitos humanos em fígados com cirrose induzida pela tiacetamida, descreveram a presença de nódulos de colágeno e regeneração pseudo-lobar, em condições patológicas semelhantes à cirrose humana. A administração de HGF após a formação da cirrose hepática diminuiu significativamente a incidência da fibrose patológica. Estas observações sugerem que a

interrupção da fibrose hepática seja resultado da redução da síntese de colágeno e em parte, da estimulação de mitose de hepatócitos pelos fatores de crescimento hepático.

6.4 PROVAS DA FUNÇÃO HEPÁTICA

Após o tratamento com fatores hepatotróficos em ratas com fibrose induzida, observamos redução da atividade enzimática da aspartato aminotransferase (AST) e da alanina aminotransferase (ALT). A atividade destas enzimas conhecidas como transaminases está diretamente relacionada com a integridade da célula hepática, pois os hepatócitos, assim como sintetizam, destroem as proteínas pela degradação de seus precursores, os aminoácidos. Os animais tratados com fatores hepatotróficos apresentaram uma integridade celular satisfatória, uma vez que o resultado do grupo controle mostrou um aumento da atividade destas enzimas indicando um déficit funcional no fígado destes animais.

Localizado entre o intestino e a circulação geral e mantendo especiais relações entre as células parenquimatosas e o sangue sinusoidal, o fígado tem a capacidade de remover do sangue, principalmente do sistema porta, apreciável quantidade de solutos ali presentes. O sangue portal por ter transitado pelo intestino, baço e pâncreas, contém substâncias nutritivas e resíduos metabólicos: glicose, aminoácidos, monossacarídeos, glicerol, insulina, glucagon e vitaminas. O fígado remove, ainda, da circulação, medicamentos ingeridos e várias substâncias que podem exercer efeito tóxico sobre o

organismo animal: elementos químicos; compostos orgânicos; substâncias existentes em plantas tóxica, dentre outras e que devem ser eliminados do organismo graças à ação detoxicante deste órgão. Colocado, assim, em posição central nos processos fisiológicos que envolvem o animal, o fígado exerce múltiplas e importantes funções e é, sem duvida, o centro de todo o processo homeostático do organismo. O fígado tem relevante papel no metabolismo dos carboidratos, dos lipídios, das proteínas, assim como nos processo de digestão e absorção intestinal. (BACILA, 1980). Sendo atribuída a este órgão varias funções, torna-se imprescindível o estudo da funcionalidade do fígado. Conhecido como hepatograma sua utilização esta diretamente relacionada a situações que alteram ou modificam a funcionalidade do fígado, principalmente no caso de desordens de caráter primário como é o caso da fibrose hepática. Para tal avaliação recomenda-se a determinação da atividade das transaminases AST e ALT, determinação da albumina e também da proteína total Bacila (1980), isto porque o fígado é o principal local de degradação de aminoácidos nos animais. As transaminases participam na conversão das aminas em amônia. A aspartato aminotransferase, uma das mais importantes dessas enzimas, catalisa a transferência da amina do aspartato para o cetoglutarato, já a alanina aminotransferase, catalisa a transferência da amina da alanina para o cetoglutarato (STRYER, 1996). Estas enzimas são conhecidas como enzimas indicadoras da função hepática e apresentam localização especifica, sendo a AST encontrada na fração solúvel da célula e a ALT na fração solúvel e nas mitocôndrias. Cornelius et al. (1969), descreveram a atividade destas enzimas AST e ALT em várias espécies de animais e os mesmos afirmam que os tecidos liberam quantidades grandes para a manutenção da homeostase do organismo, os autores

afirmam ainda que após a intoxicação com o tetracloreto de carbono, os animais apresentraram um aumento acentuado da atividade das transaminases.

No que diz respeito às proteínas acredita-se que cerca de 90 a 95% sejam sintetizadas no fígado (MEDWAY et al., 1973). Estudos realizados por Miller et al. (1951), através da marcação das proteínas com radioisótopo, concluíram que o fígado produz praticamente todo o fibrinogênio plasmático, a albumina e mais de 80% das globulinas. Nas enfermidades hepáticas, observa-se uma redução da albumina sérica e da proteína total, devido ao aumento da permeabilidade capilar pela expansão do espaço extracelular e pela conseguinte maior proporção de albumina no compartimento extravascular (MEDWAY et al., 1973).

Os valores da albumina sérica em animais tratados com fatores hepatotróficos foram maiores quando comparado com os animais do grupo controle, o que para nós é um dado de grande valor, pois como a albumina é produzida no fígado, este resultado nos mostra uma resposta funcional mais acentuada do fígado dos animais tratados com fatores hepatotróficos.

Acredita-se que o fígado primariamente esteja preparado para a absorção e armazenamento de nutrientes e utilização dos mesmos para processos de síntese em resposta às necessidades orgânicas, possuindo grande capacidade de resposta às solicitações de metabolismo. Para que isso seja possível, interage com um grande número de substâncias estimuladoras, das quais estão ligadas ao crescimento hepático. Assim, responde a uma sobrecarga acumulando e aumentando o volume e,

talvez o número de células. Sua espetacular resposta à perda de parênquima seria conseqüência destas propriedades.

O presente estudo abre a perspectiva de futuras aplicações terapêuticas em situações clínicas e cirúrgicas, em que haja perda de tecido hepático ou função do órgão. Por fim, novas perguntas surgem ao final deste trabalho e com certeza será o ponto de partida para futuramente se tentar reverter ou melhorar um quadro de cirrose crônica.

7 CONCLUSÕES

7 CONCLUSÕES

Diante dos resultados deste experimento, chegamos às seguintes conclusões:

1. A administração dos fatores hepatotróficos acelera a melhora do quadro histopatológico hepático em fígados com fibrose.

2. Os fatores hepatotróficos reduziram a densidade volumétrica do colágeno hepático entre o espaço porta e a veia centrolobular (lóbulo hepático) em ratas com fibrose.

3. Os fatores hepatotróficos reduziram a quantidade do colágeno hepático no espaço porta e na veia centrolobular em ratas com fibrose.

4. Os animais tratados com fatores hepatotróficos apresentaram uma melhor resposta da função hepática, quando comparados com os do grupo controle.

REFERÊNCIAS

REFERÊNCIAS

ACHUPPAN, D. structure of the extracellular matrix in normal and fibrotic liver: collagens and glycoproteins. **Seminary Liver Disease,** v. 10, p. 1-10, 1990.

ARAÚJO LIMA, A. A. L.; RAMALHO, L. N. Z.; ZUCOLOTO, S.; BAGNATO, S. Z. V. S.; SILVA JÚNIOR, O. C. Estudo da fosfatase alcalina em ratos cirróticos hepatectomizados após aplicação de laser. **Acta Cirurgica Brasileira**, v. 16, p. 16-17, 2001. Suplemento 1.

ARAÚJO LIMA, A. A. L.; SOUSA MELO, C. A.; BRASIL, I. R. C.; RAMALHO, L. N. Z.; BAGNATO, S. Z. V. S.; SILVA JÚNIOR, O. C. Efeitos do Laser sobre a cirrose hepática. **Acta Cirurgica Brasileira**., v. 15, p. 98, 2000. Suplemento 2.

ARDAMATSKAYA, A. N. Surgical treatment of liver cirrhosis with the use for regeneation stimulators. **Vestonov Khirurgiya**, v. 110, n. 6, p. 32-35, 1973.

AYCOCK, R. S.; SEYER, J. M. Collagen of normal and cirrhotic human liver. **Connect Tissue Research,** v. 23 p. 19-31, 1989.

BACILA, M. **Bioquímica veterinária**. São Paulo: Varela, 1980. 432p.

BAKER, A. L. Hepatotrophic factors: concepts and clinical implications. **Acta Medica Scandinavica,** v. 703, p. 201-208, 1985. Suplemento.

BARATTA, B.; RIZZOLI, R.; GALLIANI, I.; VITALE, M. Early events of liver regeneration in rats: a multiparametric analysis. **Histochemical Cellular Biology,** v. 105, n. 1, p. 61-69, 1996.

BARNES, J. M.; MAGEE, P. N. Some toxic properties of dimethylnitrosamine. **British Journal Industry Medicine**, v. 11, p. 167-174, 1954.

BEDOSA, P.; HOUGLUM, K.; TRAUTWEIN, C.; HOLSTEGE, A.; CHOJKIER, M. Stimulation of collagen alpha (I) gene expression is associated with lipid peroxidation in hepatocellular injury: a link to tissue fibrosis? **Hepatology**, v. 19, p. 1262-1271, 1994.

BENGMARK, S.; OLSSON, R.; REHNSTRÖM, B. The influence of partial hepatectomy in experimental nutritional cirrhosis in the rat. **Acta Chirurgica Scandinavica**, v. 132, p. 112-128, 1966.

BISMUTH, H.; CHICHE, L.; CASTAING, D. Surgical treatment of hepatocellular carcinoma in noncirrhotic liver: experience with 68 liver resection. **World Journal Surgery,** v. 19, p. 35-41, 1995.

BUCHER, N. R. L.; SCOTT, J. F.; AUB, J. C. Regeneration of the liver in parabiotic rats. **Cancer Research**, v. 11, p. 457-465, 1951.

CAMPOS, A. C. L.; ANDRIGUETO, P. C. Regeneração hepática. In: **Hepatologia clínica e cirúrgica**. São Paulo: Sarvier; 1986. 796p.

CASTILIA, A.; PRIETO, J.; FAUSTO, N. Transforming growth factor β and α in chronic liver sisease effects of interferon therapy. **New England Journal Medicine**, v. 324, p. 933-940, 1991.

CHRISTENSEN, B. G.; JACOBSEN, E. Studies on liver regeneration. **Acta medica Scandinavica**., v. 234, p. 103-108, 1949. Suplemento.

CORPECHOT, C.; BARBU, V.; WENDUM, D.; CHIGNARD, N.; HOUSSET, C.; POUPON, R. ROSMORDUC, O. Hepatocyte growth factor and c-met inhibition by hepatic cell hipoxia. A potential mechanism for liver regeneration failure in experimental cirrhosis. **American Journal of Pathology**, v.160, n 2, p.613-620, 2002.

CORNELIUS, C. E.; BISHOP, J.; SWITZER, J.; RHODE, E. A. Serum and tissue transaminases activities in domestic animals. **Cornell Veterinary**, v. 49, p. 116, 1969.

DORIA, O. B. S. Tratamento Cirúrgico da cirrose hepática. **Revista Sociedade. Médica Cirúrgica,** S. José do Rio Preto, v. 3, n. 4, p. 1-40, 1970.

DRAHOTA, Z.; RAUCHOVÁ, H.; SEDLAK, V.; KOCI, J.; CERVINKOVÁ, Z. the effect of triiodothyronine on changes act at different stages of the liver regeneration. **Annals: New York Academy Science,** v. 827, p. 489-493, 1999.

FAUSTO, N.; LAIRD, A. D.; WEBBER, E. M. Liver Regeneration 2: Role of Growth Factors and Cytokines in Hepatic Regeneration. **FASEB JOURNAL**, v. 9, n. 15, p. 1527-1536, 1995.

FUJIMOTO, J. Gene therapy for liver cirrhosis. **Journal of Gastroenterology & Hepatology**, v.15, p. 33-36, 2000. Suplemento.

GERTMAN, P. M.; MADDEN, BEVIN, A. G.; SMITH, H. C. Hepatic collagen metabolism in dimethylnitrosamine induced cirrhosis in rats. **Surgery Forum**, v. 21, p. 363-364, 1970.

GORLA JÚNIOR, J. A. **Estudo da resposta proliferativa do fígado intacto de ratas à administração de substâncias hepatotróficas**. 52f. 2001 Dissertação (Mestrado em Técnica Operatória e Cirurgia Experimental) - Universidade Federal de São Paulo, São Paulo, 2001.

GUYTON, A. C. **Tratado de fisiologia médica**. 7. ed. Rio de Janeiro: Editora Guanabara, 1989. p. 702-706.

HIGGINS, G. M.; ANDERSON, R. M. Experimental pathology of the liver. I. Restoration of the liver of the white rat following partial surgical removal. **Archives of Pathology**, v. 12, n. 186, p. 186-202, 1931.

ISLAMI, A. H.; PACK, G. T.; HUBBARD, J. C. Regenerative hyperplasia of the cirrhotic liver following partial hepatectomy. **Cancer (Philadelphia),** v. 11, p. 663-686, 1958.

JESUS, R. P.; WAITZBERG, D. L.; CAMPOS, F. G. Regeneração hepática: papel dos fatores de crescimento e nutrientes. **Revista da Associação Médica Brasileira**, v. 46, n. 3, p. 242-254, 2000.

JUNQUEIRA, A. C.; CARNEIRO, J. **Histologia básica.** 9. ed. Rio de Janeiro: Guanabara Koogan, 1999. p. 274-283.

KAIBORI, M.; KWON, A-H.; NAKAGAWA, M.; WEI, T.; UETSUJI, S.; KAMIYAMA, Y.; OKUMURA, T.; KITAMURA, N. Stimulation of liver regeneration and function after partial hepatectomy in cirrhotic rats by continuos infusion of recombinant human hepatocyte growth factor. **Journal of Hepatology**, v. 27, p. 381-390, 1997.

KAIBORI, M.; INOUE, T.; ODA, M.; NAKA, D.; KAWAGUCHI, T.; KITAMURA, N.; MIYAZAWA, K.; KWON, A-HON; KAMIYAMA, Y.; OKOMURA, T. Exogenously administered HGF activator augements liver regeneration through the production of biologically active HGF. **Biochemical and Biophysical Communications**, v. 290, p. 475-481, 2002.

KALIL, A. N.; SPERB, D.; LICHTENFELS, E. Efeito da pilocarpina na regeneração hepática pós hepatectomia parcial em ratos. **Acta Cirúrgica Brasileira**, v. 13, n. 4, p. 222-226, 1998.

KIM, J. U.; SOUTHARD, J. H. membrane stabilizing effects of calcium and taxol during the cold storage of isolated rat hepatocytes. **Transplantation,** v. 68, n. 7, p. 938-943, 1999.

LEEVY, C. M.; HOLLISTER, R. M.; SCHIMD, R. MacDONALD, R. A.; DAVIDSON, C. S. Liver regeneration in experimental carbon tetrachloride intoxication. **Proceedings of the Society for Experimental Biology and Medicine,** v. 102, p. 672-675, 1959.

LEVY, J. U.; LEPPER, R. the repouse of normal rat hepatocytes when exposed to humoral regenerating factor. **Journal Surgery Research**, v. 12, p. 114, 1999.

MACLACHLAN, N. J.; CULLEN, J. M. Fígado, sistema biliar e pâncreas In: CARLTON, W. W.; McGAVIN, M. D. **Patologia veterinária especial.** 2. ed. Porto Alegre: Artmed, 1998. p. 95-96.

MADDEN, J. W.; GERTMAN, P. M.; PEACOCK Jr, E. E. Dimethylnitrosamine- induced hepatic cirrhosis. A new canine model of an ancient human disease. **Surgery,** v. 68, p. 260-268, 1970.

MAGEE, P. N. Toxic liver injury: inhibition of protein synthesis in rat liver by dimethylnitrosamine in vivo. **Biochemic Journal**, v. 70, p. 606- 611, 1958.

MAGEE, P. N. Toxic liver injury: the metabolism of dimethylnitrosamine. **Biochemic Journal**. v. 64, p. 676-682, 1956.

MANCUSO, M.; MESSINETTI, S.; NAPOLITANO, A. Sulla reversione della cirrosi epática umana dopo epatectomia parziale con funzione rigenerativa ed in particolare sul significato delle modificazioni qualitative e quantitative della frazione mesenchimale. **Fegato,** v. 3, p. 365-387, 1957.

MATSUDA, Y. MATSUMOTO, K. ICHIDA, T.; ASAKURA, H.; KOMORIYA, Y.; NISHIAMA, E.; NAKAMURA, T. Preventive and therapeutic effects in rats of hepatocyte growth factor infusion on liver fibrosis/cirrhosis. **Hepatology,** v. 26, n. 1, p. 81-89, 1997.

MATSUDA, Y.; MATSUMOTO, K.; ICHIDA, T.; NAKAMURA, T. Hepatocyte growth factor suppresses the onset of liver cirrhosis and abrogates lethal hepatic disfunction in rats. **Journal Biochemical,** v. 118, n. 3, p. 643-649, 1995.

MCDERMOTT, W. V.; GREENBERGER, N. J.; ISSELBACHER, K. J.; WEBER, A. L. Major hepatic resection: diagnostic techniques and metabolic problems. **Surgery**, v. 54, p. 56-66, 1963.

MCINTYRE, N. In **Hepatotrophic Factors** – A ciba Foundation Symposium 55. London: Library of Congress Cataloging in Publication Data, 1977.

MEDWAY, W.; PRIER, J. E.; WILKINSON, J. **Patologia clinica veterinaria**. México: Unión Tipográfica Editorial Hispano-Americana, 1969. 532 p.

MICHALOPOULOS, G. K.; FRANCES, M. C. Liver regeneration. **Science**, v. 276, p. 60-66, 1997.

MILLER, L. L.; BLY, C. G.; WATSON, M. L.; BALE, W. F. The dominant role of the liver in plasma protein synthesis. A direct study of isolated perfuse rat liver with the aid of lysine-epsilon-c. **Journal of Experimental Medicine**, v. 94, p. 431, 1951.

MIYAZAKI, S.; TAKASAKI, K.; YAMAMOTO, M.; TSUGITA, M.; OTSUBO, T. Liver regeneration of fibrosis of the liver parenchyma. **Hepatogastroenterology**, v. 46, n. 29, p. 2919-2924, 1999.

MORSIANI, E.; GORINI, P.; FOGLI, L.; SANTINI, A. Attualita in tema di trofismo e rigenerazione epatica. Update on the subject of trophism and lever regeneration. **Minerva Medicine**, v. 75, n. 20, p. 1179-83, 1984.

NAGY, P.; SCHAFF, Z.; LAPIS, K. Immunohistochemical detection of transforming growth factors β1 in fibrotic liver disease. **Hepatology**, v. 14, p. 269-273, 1991.

NOGUCHI, T.; IMAI T.; MIZUMOTO, R. Preoperative estimation of surgical risk of hepatectomy in cirrhotic patients. **Hepato-gastroenterology**; v. 37, p. 165-171, 1990.

OKIHIRO, M. S.; HINTON, D. E.Partial hepatectomy and byle duct ligation in rainbow trout (Oncorhynchus mykiss): Histological, immunohistochemical and Enzyme histochemica characterization of hepatic regeneration and biliary hiperplasia. **Toxicologic Pathology**, v. 28, n. 2, p. 343-356, 2000.

OLSSON, R.; REHNSTROM, B. Estudies on serim protein fractions after partial hepatectomy in carbon tetrachloride- induced liver fibrosis. **Acta chirurgica Scandinavica** v. 366, p. 64-69, 1966.

PACK, G. T.; ISLAMI, A. H.; HUBBARD, J. C.; BRASFIELD, R. D. Regeneration of human liver after major hepatectomy. **Surgery**, v. 52, p. 617-623, 1962.

PANDURO, A.; SHALABY, F.; BIEMPICA, L.; SHAFRITZ, D. A. Changes in albumin, alpha-fetoprotein and collagen gene transcription in CCL4 induced hepatic fibrosis. **Hepatology**, v. 8, p. 259-266, 1988.

PARRA, O. M. **Métodos de estímulo da regeneração do fígado e perspectivas no tratamento da cirrose hepática. Revisão, comentários e contribuição**. 1982. 219 f. Dissertação (Mestrado em Clínica Cirúrgica). Faculdade de Medicina, Universidade de São Paulo, São Paulo, 1982.

PARRA, O. M., SILVA, R. A. P. S.; SILVA, J. R. M. C.; HERNANDEZ-BLAZQUEZ, F. J., PEDUTO, L; SAAD, W. A. ; SAAD JUNIOR, W. A. Enhancement of liver size by stimulation of intact rat liver with exogenous hepatotrophic factors. **São Paulo Medical Journal**, v. 113, p. 941-947, 1995b.

PARRA, O. M.; SAAD, W. A.; FERRAZ NETO, J. B. H. E.; SILVA, R. A. P. de S.; COLLETO, G. M .D ; SAAD JR., W. A. Additional growth of an intact liver induced by

exogenous hepatotrophic factors. A study in rats. **Arquivo Brasileiro Cirurgia Digestiva,** São Paulo, v. 7, n. 4, p. 64-68, 1992.

PARRA, O. M.; SILVA, R.A. P. S.; SILVA, J. R. M. C.; HERNANDEZ-BLAZQUEZ, F. J.; PEDUTO, L.; SAAD, W. A.; SAAD JUNIOR, W. A. Reduction of liver mass due to malnutrition in rats. Correlation with emanciation of animals and size of organs not inserted in the portal system. **Revista Paulista de Medicina,** v. 113, n. 3, p. 903-909, 1995a.

PARRA, O. M.; HERNANDEZ-BLAZQUEZ, F. J.; CUNHA DA SILVA, J. R. M.; SAAD, C. A; SAAD JR, W. A. Behavior of collagen extracellular liver matrix during regenerative growth after partial hepatectomy or after stimulation by exogenous hepatotrophic factors. Study in rates. **Arquivo Gastroenterologia**, v. 33, n. 4, p. 212-216, 1996.

PELLIZAS, C. G.; COLEONI, A. H.; COSTAGMA, M. E.; DI FULVIO, M.; MASINI REPISO, A. M. Insulin growth factor I reduces thyroid hormone receptors in the rat liver. Evidence for a feed-back loop regulanting the peripheral thyroid hormone action. **Journal Endocrinology**, v. 158, n. 1, p. 87-95, 1998.

PETTINARI, V.; DAGRADI, A. Lê resezioni epatiche. **Minerva Chirurgica**, v. 17, p. 1241-1244, 1962.

PINES, M.; KNOPOV, V.; GENINA, O.; LAVELIN, I; NAGLER, A. Halofuginone, a specific inhibitor of collagen type I synthesis, prevents dimethylnitrosamine-induced liver cirrhosis. **Journal of Hepatology**, v. 27, p. 391-398, 1997.

PLATELL, C.; KONG, S. E.; MCCAULEY, R.; HALL, J. C. branchedchain amino acids. **Journal & Hepatology**. v. 15, n. 7, p. 706-717, 2000.

POPPER, H.; ELIAS, H.; PETTY, D. E. Vascular pattern of the cirrhotic liver. **America Journal Clinical Pathology**, v. 22, p. 717-729, 1952.

POPPER, H.; ZAK, F. G. Pathologic aspects of cirrhosis. **America Journal Medicine**, v. 24, p. 593-619, 1958.

RAMALHO, F. S.; RAMALHO, L. N. Z.; ZUCOLOTO, S.; SILVA JR, O. C. Regeneração hepática – algumas definições num universo de incertezas. **Acta Cirurgica Brasileira**, v. 24, n. 5, p.1250-1255, 1993.

ROBBINS, S. L.; COTRAN, R. S.; KUMAR, V. **Patologia estrutural e funcional**. 2. Rio de Janeiro: Guanabara Koogan, 1996. 605p.

SAAD, W. A. **Observações morfológicas, auto-radiográficas, morfométricas, histoquímica e bioquímica sobre a regeneração do fígado cirrótico de rato, induzida pela hepatectomia parcial**. 1972. 46 f. Dissertação (Mestrado em Clínica Cirúrgica) - Faculdade de Medicina, Universidade de São Paulo, São Paulo, 1972.

SAAD, W. A. **Observações morfológicas, auto-radiográficas, morfométricas, histoquímica e bioquímica sobre a regeneração do fígado cirrótico de rato, induzida pela dupla hepatectomia parcial**. 75 f. Tese (Doutorado em Clínica Cirúrgica) - Faculdade de Medicina, Universidade de São Paulo, São Paulo, 1975.

SATO, M.; KAKUBARE, M.; KAWAMURA, M.; SUGIMOTO, J.; MATSUMOTO, K.; ISHII, T. The decrease in total collagen fibers in the liver by hepatocyte growth factor after formation of cirrhosis induced by tiocetamide. **Biochemical Pharmacology**, v. 59, p. 681-690, 2000.

SIGEL, B.; BALDIA, L. B.; DURN, M. R.; MENDUKE, H. Humoral control of liver regeneration. **Surgery Gynecology Obstetric**, v. 124, p. 1023-1031, 1967.

STARZL, T. E.; PORTER, K. A.; KASHIWAGI, N.; PUTNAM, C. W. Portal hepatotrofic factors, diabetes mellitus and acute liver atrophy, hypertrophy and regeneration. **Surgery Gynecology Obstetric** v. 141, n. 6, p. 46-49, 1975.

STARZL, T. E.; PORTER, K. A.; WATANABE, K.; PUTNAM, C. W. Effects of insulin, glucagon, and insulin/glucagon infusions on liver morphology and cell division after complete portocaval shunt in dogs. **The Lancet**. v. 1, p. 821, 1976.

STRYER, L. **Bioquímica**. 4. ed. Rio de Janeiro: Guanabara Koogan, 1996.1000 p.

SUTHERLAND, A. M. Regeneration in the fatty liver of the rat after partial hepatectomy. **Journal of Pathology and Bacteriology**, v. 71, p. 403-408, 1956.

UGOCHUKWA, C. N.; GOODMAN, Z.; ISHAK, K. Hepatocellular carcinoma in cirrhotic and noncirrhotic livers. **America Journal Clinical Pathology**, v. 105, p. 65-75, 1996.

USAMI, M.; FURUCHI, K.; OGINO, M.; KSASAHARA, H.; KANAMURA, T.; SAITOH, Y.; YOKOYAMA, H.; KANO, S. The effect of a nucleotide-nucleoside solution of hepatic regeneration after partial hepatectomy in rats. **Nutrition**, v. 12: 797-803, 1996.

VALDONI, P.; MESSINI, M.; RICCI, G.; MANCUSO, M. La resezione epatica quale impulso regenerativo nella terapia della cirrosi. **Epatologia**, v. 3, p. 1-16, 1957.

WIEBEL, E. R. **Stereological methods**: pratical methods for biological morphometry. Londres. Academic Press, 1989. v. 1, 415p.

YOSHIDA, S.; YUNOKI, T.; AOYAGI, K.; OHTA, J.; ISHIBASH, N. Effect of glutamine supplement and hepatectomy on DNA and protein Synthesis in the remnant liver. **Journal Surgery Research**, v. 59, p. 475-481, 1995.

APÊNDICES

APÊNDICE A

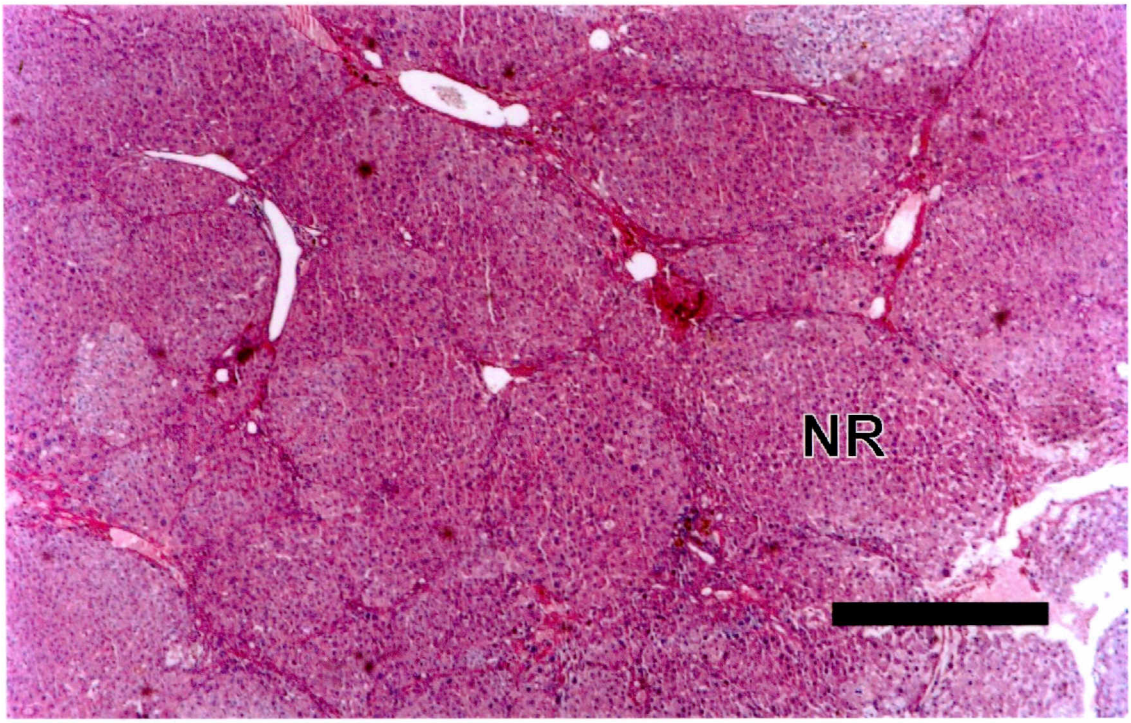

Figura 15 - Fotomicrografia do fígado de rata, apresentando fibrose induzida por dimetilnitrosamina. Observa-se formação de nódulos de regeneração (NR), circundados por pontes de tecido colágeno. Coloração Picrossírius com hematoxlina de fundo,barra= 50µm

APÊNDICE B

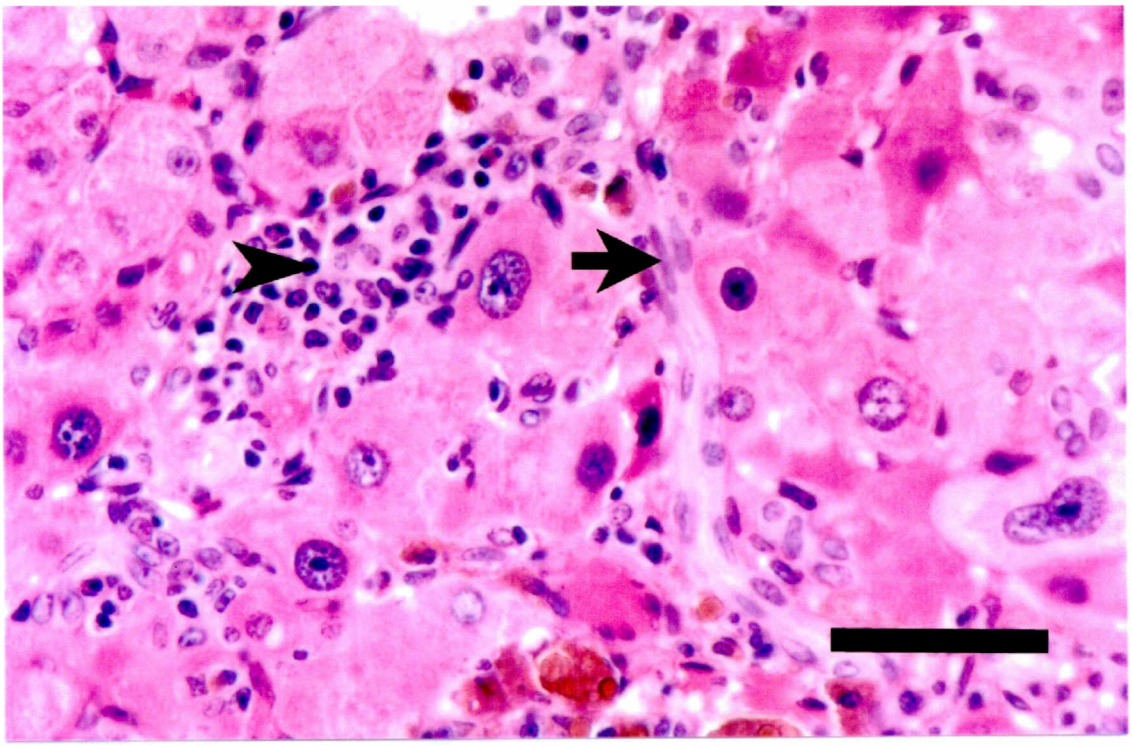

Figura 16 - Fotomicrografia do fígado de rata, apresentando fibrose induzida por dimetilnitrosamina. Observa-se presença de infiltrado inflamatório (cabeça de seta) e células ovais (seta inteira). Coloração hematoxilina-eosina, barra= 20µm

APÊNDICE C

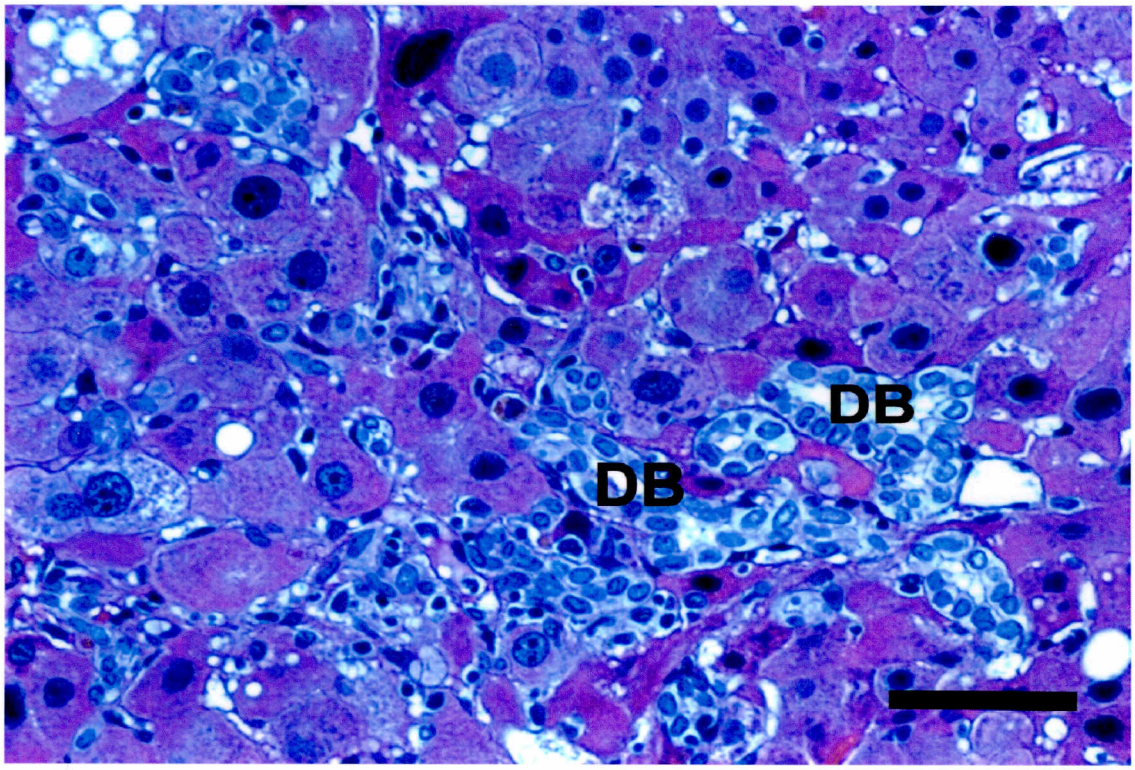

Figura 17- Fotomicrografia do fígado de rata, apresentando fibrose induzida por dimetilnitrosamina. Observa-se proliferação de ductos biliares (DB). Coloração hematoxilina-eosina barra= 20µm

APÊNDICE D

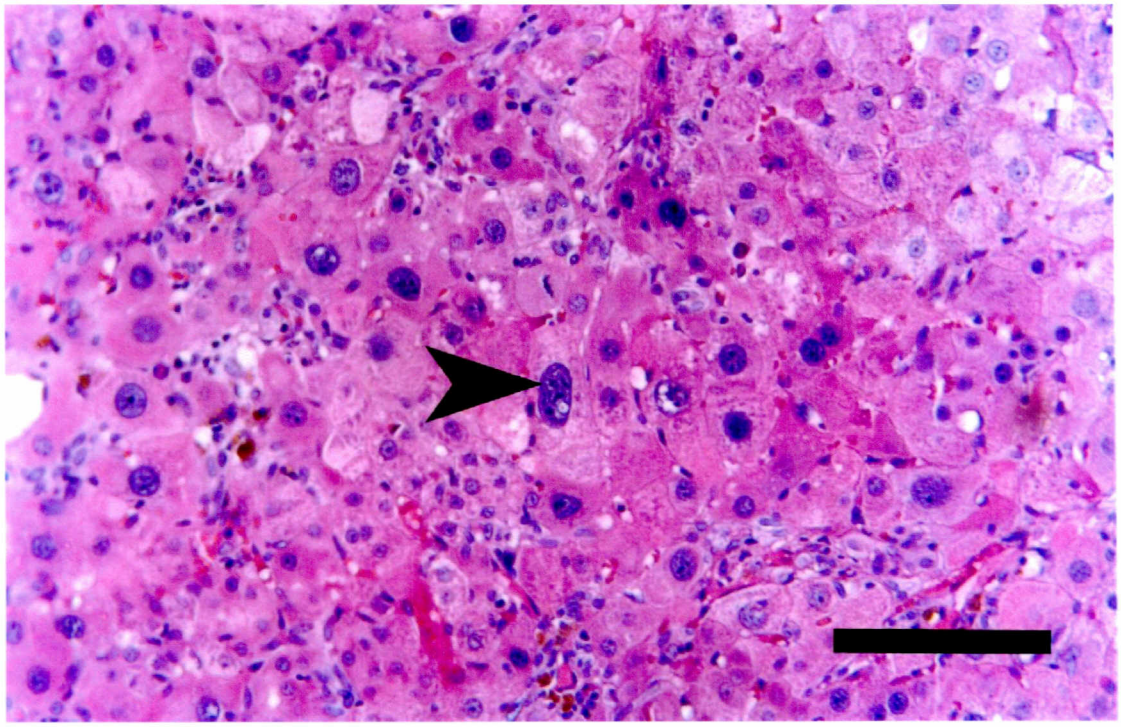

Figura 18 - Fotomicrografia do fígado de rata, apresentando fibrose induzida por dimetilnitrosamina. Observa-se megalocitose de hepatócitos (cabeça de seta). Coloração hematoxilina-eosina barra =20μm

APÊNDICE E

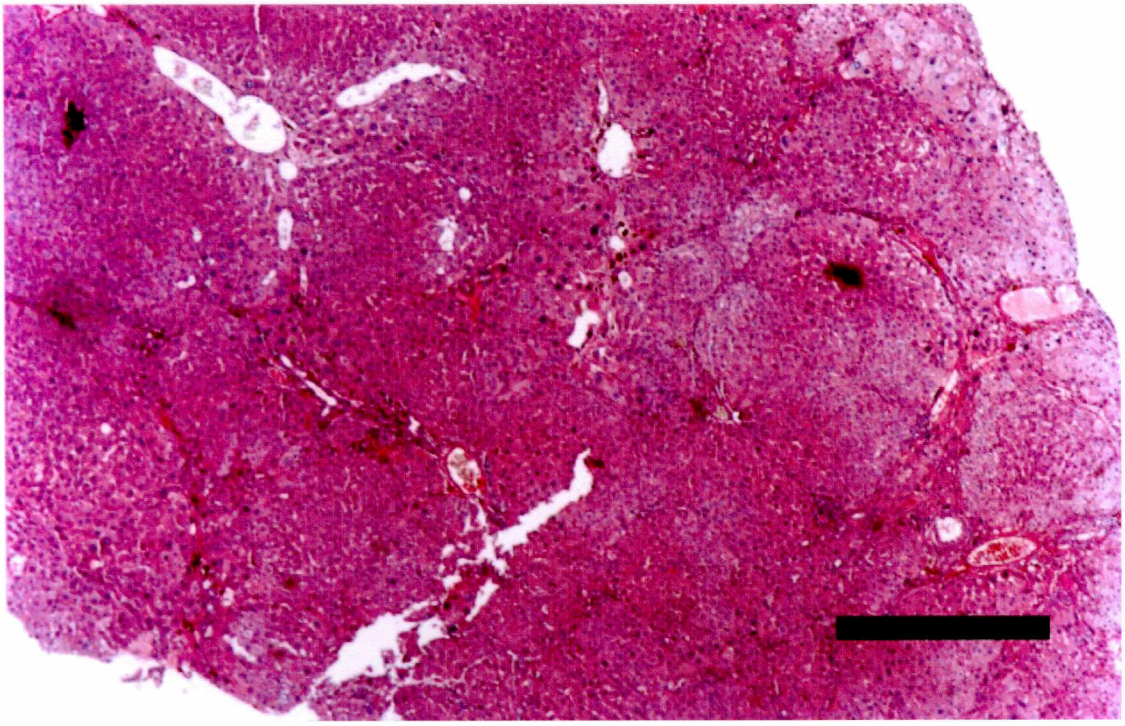

Figura 19 - Fotomicrografia do fígado de rata pertencente ao grupo C, submetido à biopsia após indução de fibrose por dimetilnitrosamina. Coloração Picrossírius com hematoxlina de fundo, barra =50µm

APÊNDICE F

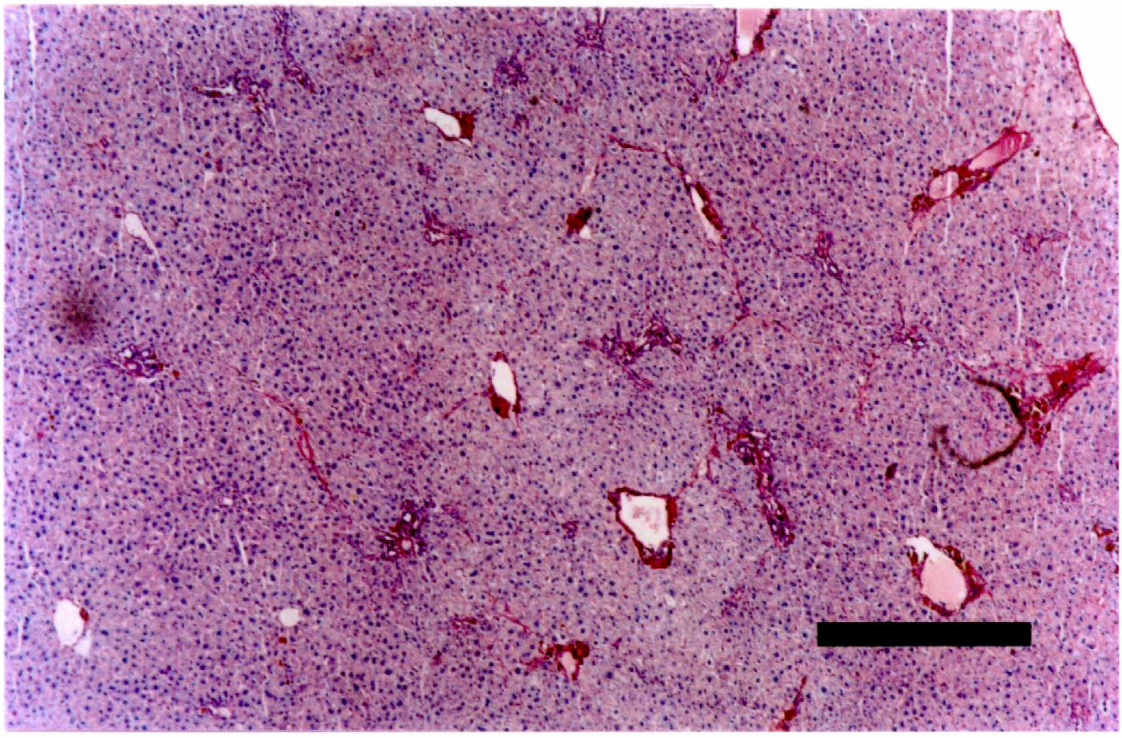

Figura 20 - Fotomicrografia do fígado de rata pertencente ao grupo C, submetido à biopsia após indução de fibrose por dimetilnitrosamina e tratado com solução fisiológica. Observa-se presença de grande quantidade de tecido colágeno no lóbulo hepático. Coloração Picrossírius com hematoxilina de fundo, barra = 50μm

APÊNDICE G

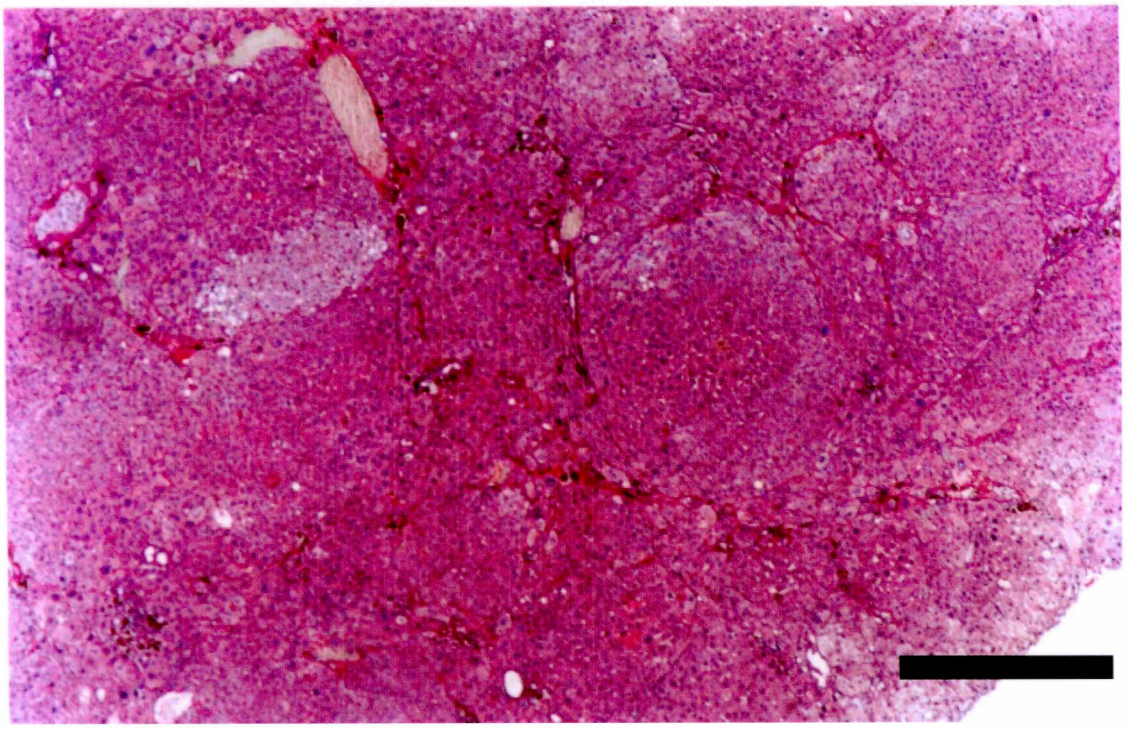

Figura 21 - Fotomicrografia do fígado de rata pertencente ao grupo F, submetido à biopsia após indução de fibrose por dimetilnitrosamina. Coloração Picrossírius com hematoxlina de fundo, barra = 50µm

APÊNDICE H

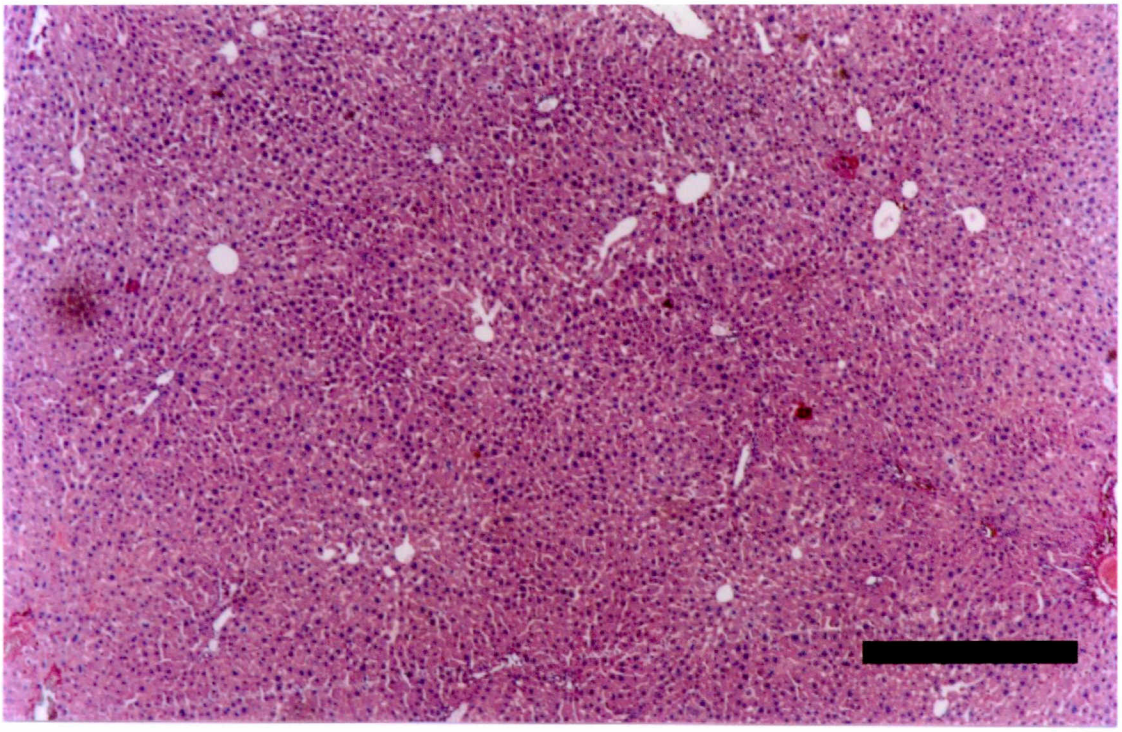

Figura 22 - Fotomicrografia do fígado de rata pertencente ao grupo F, submetido à biopsia após indução de fibrose por dimetilnitrosamina e tratado com fatores hepatotróficos exógenos. Observa-se arranjo cordonal dos hepatócitos próximo ao normal. Coloração Picrossírius com hematoxlina de fundo barra= 50µm

APÊNDICE I

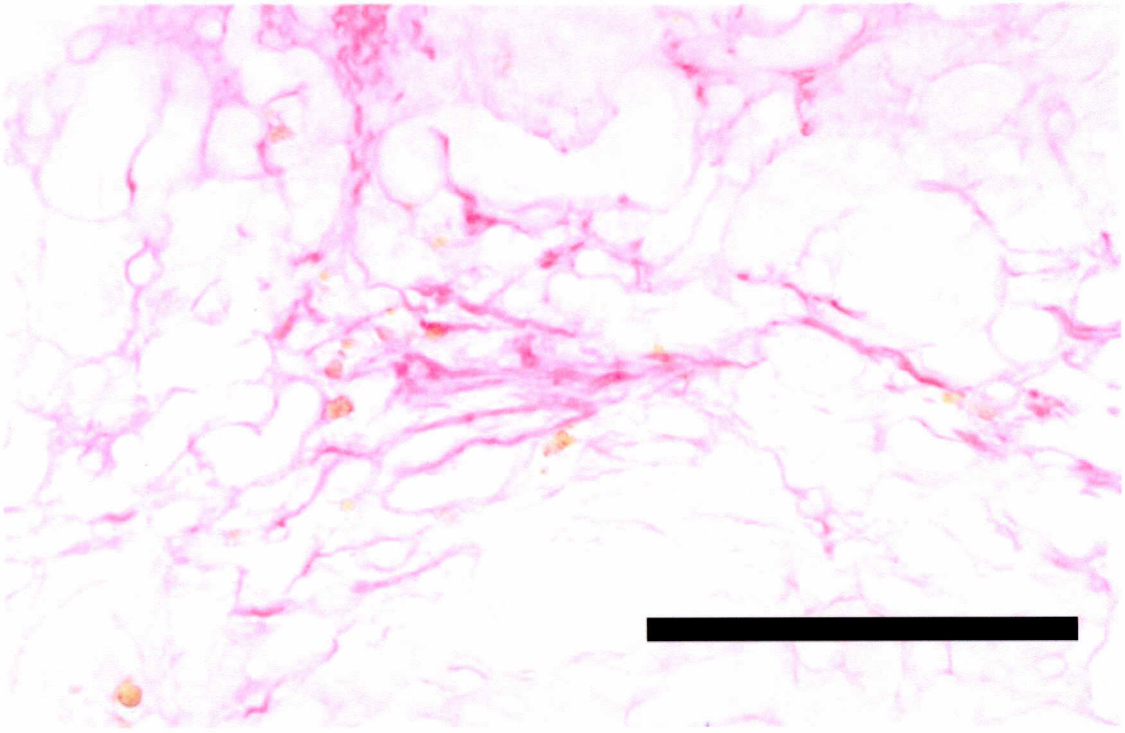

Figura 23 - Fotomicrografia do fígado de rata pertencente ao grupo C. Observa-se grande quantidade de fibras colágenas no lóbulo hepático. Coloração Picrossírius, barra =10µm

APÊNDICE J

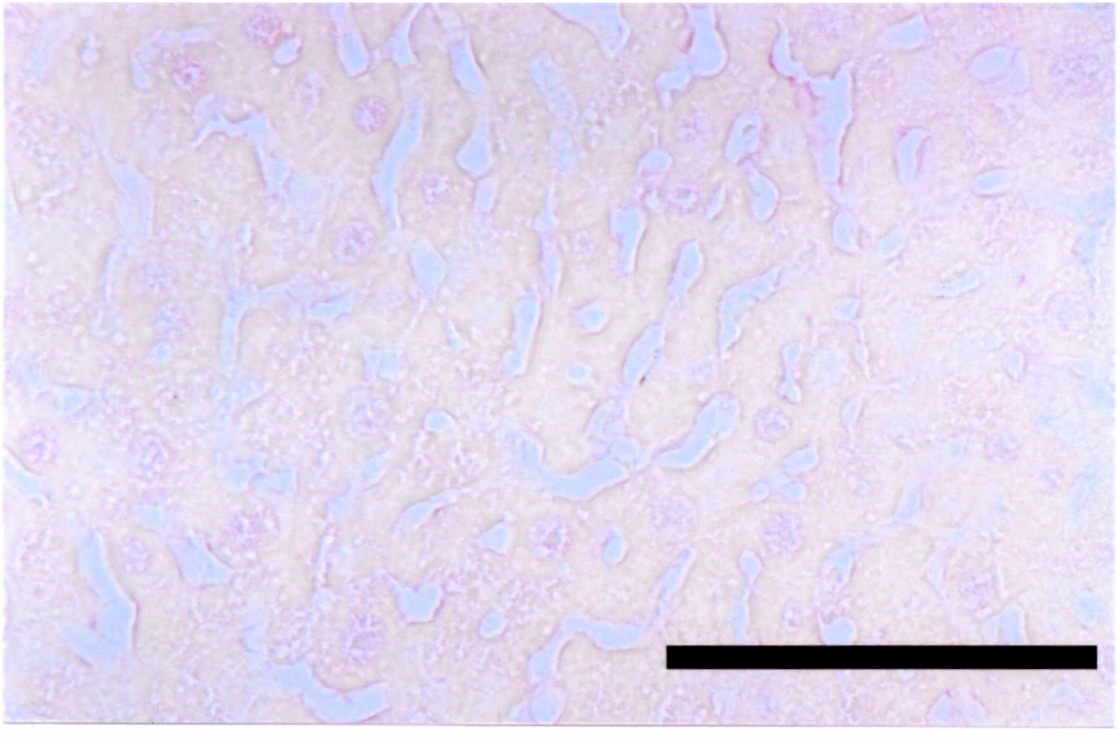

Figura 24 - Fotomicrografia do fígado de rata pertencente ao grupo F. Observa-se reduzida quantidade de fibras colágenas no lóbulo hepático. Coloração Picrossírius, barra =10μm

APÊNDICE L

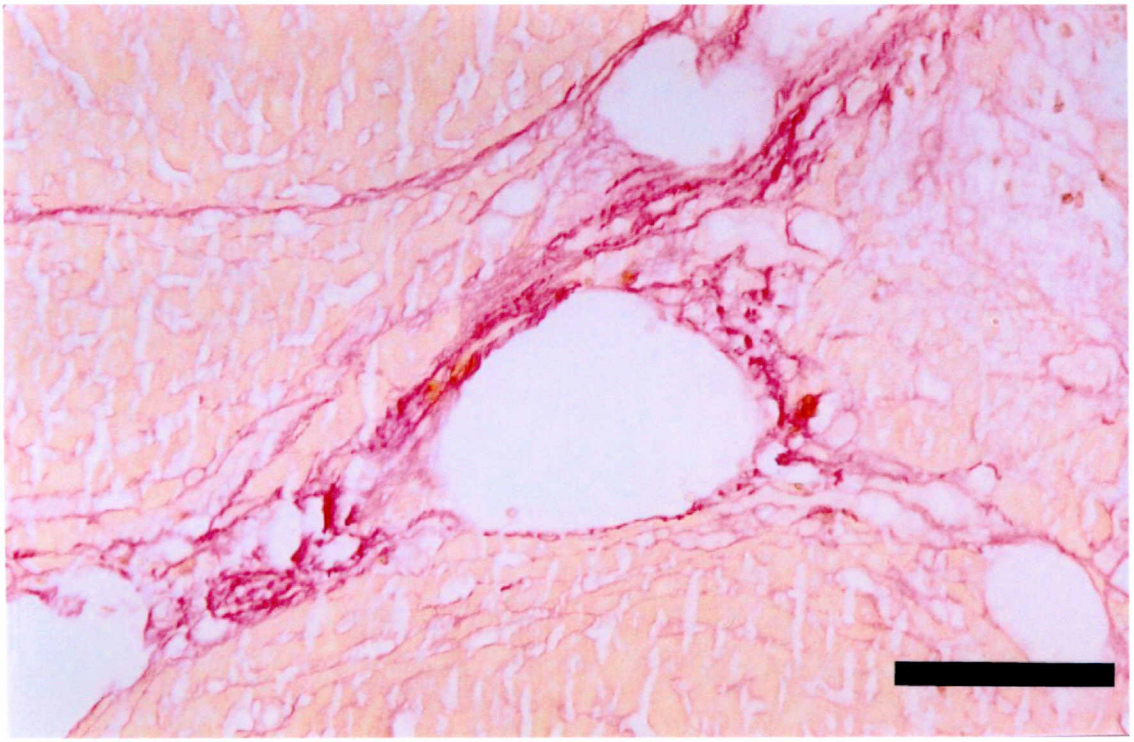

Figura 25 - Fotomicrografia do fígado de rata pertencente ao grupo C. Observa-se colágeno perivascular na veia centro-lobular, assim como formação de pontes de fibrose entre este vaso. Coloração Picrossírius, barra =20µm

APÊNDICE M

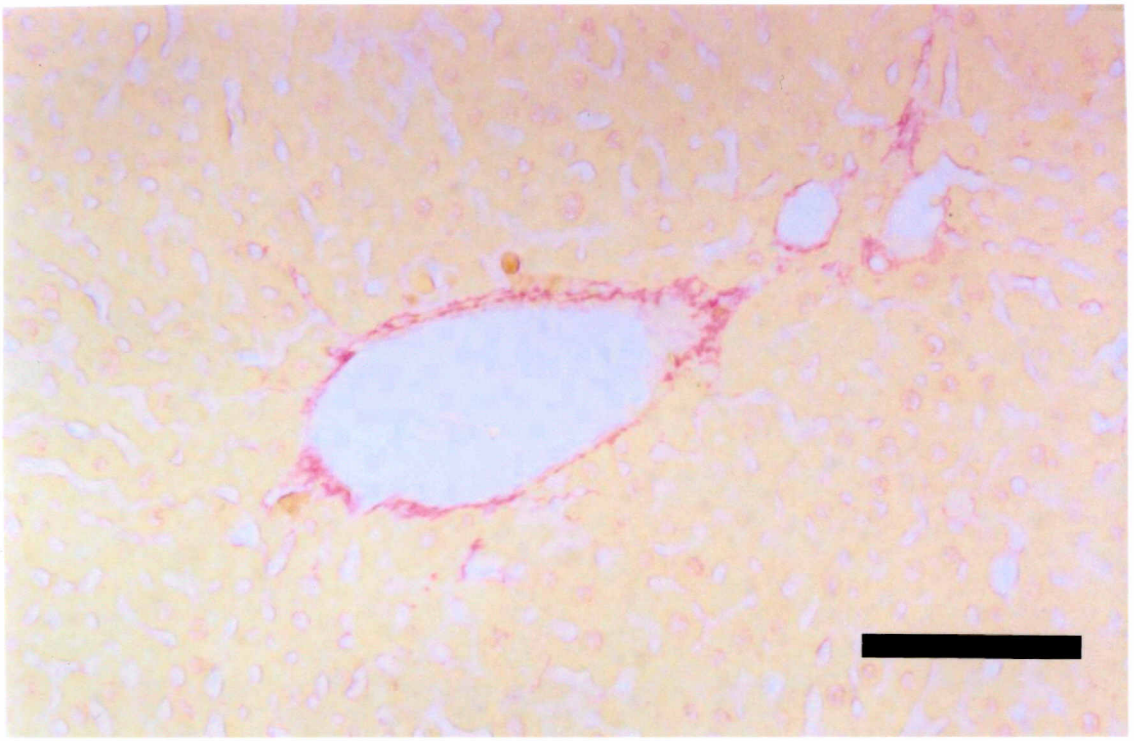

Figura 26 - Fotomicrografia do fígado de rata pertencente ao grupo F. Observa-se colágeno perivascular reduzido na veia centro-lobular. Coloração Picrossírius, barra =20µm

APÊNDICE N

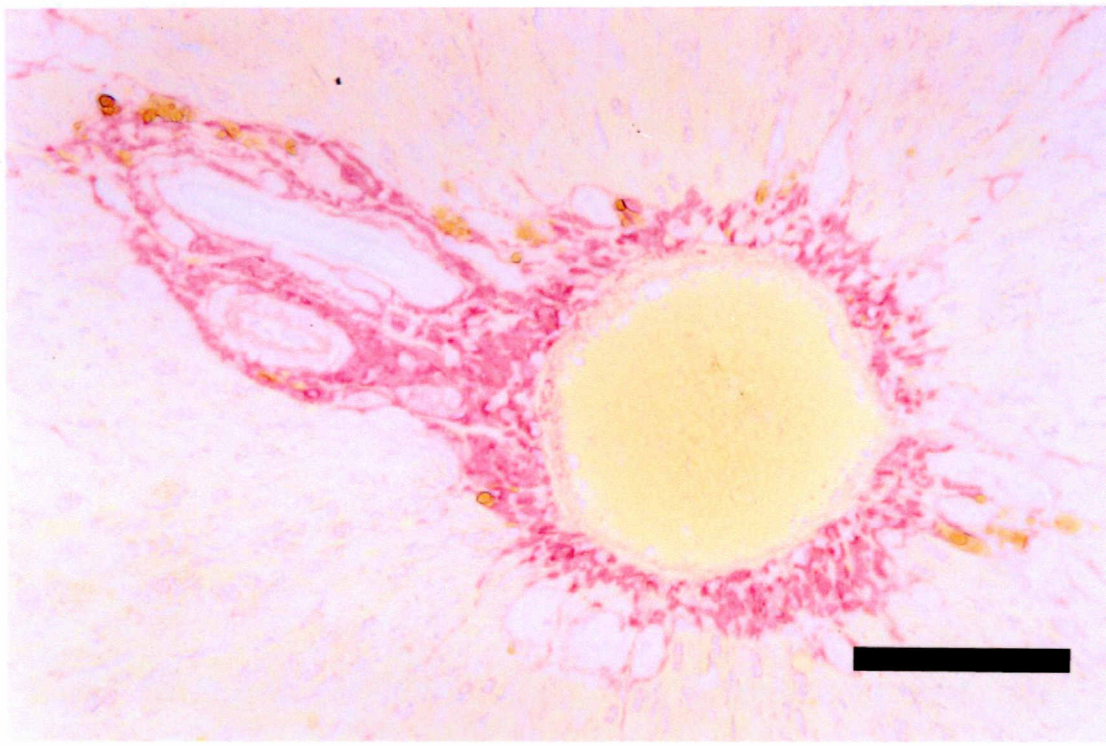

Figura 27 - Fotomicrografia do fígado de rata do grupo C. Observa-se colágeno vascular no espaço porta. Coloração Picrossírius, barra =20µm

APÊNDICE O

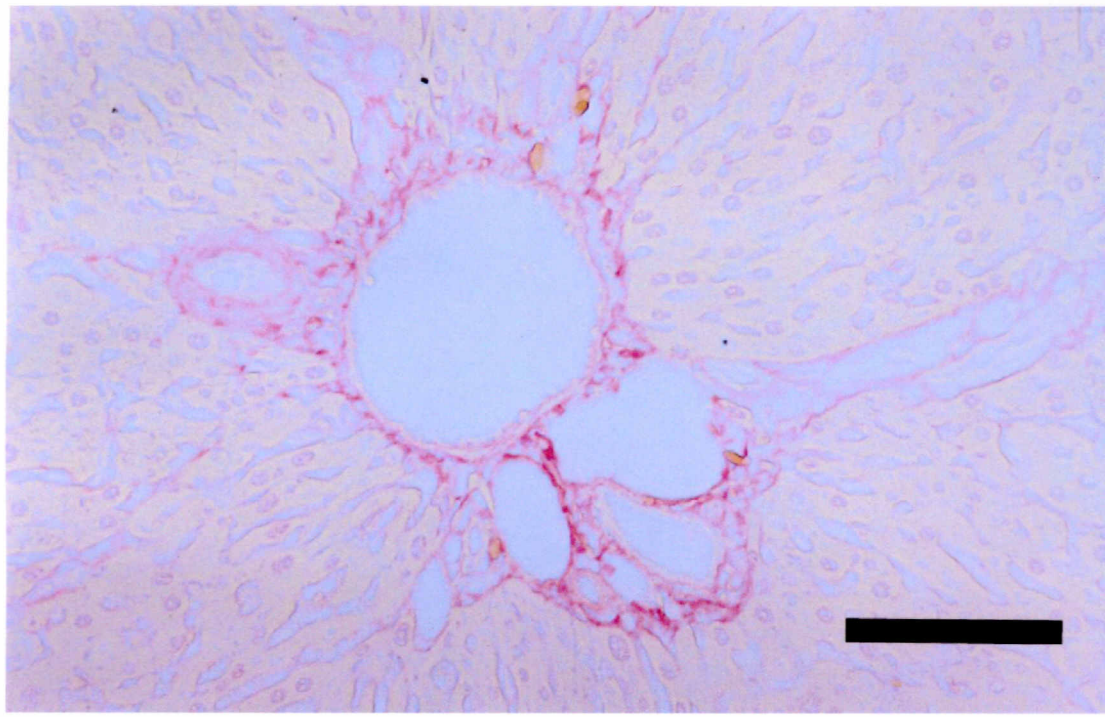

Figura 28 - Fotomicrografia do fígado de rata pertencente ao grupo F. Observa-se redução acentuada do colágeno perivascular no espaço porta. Coloração Picrossírius, barra =20 µm