ANDRÉ LUIS DA SILVA CASAS

DEDALUS - Acervo - FMVZ

11300026782

Inervação da musculatura mandibular de *Carcharias taurus* (Rafinesque, 1810) (Odontaspididae, Lamniformes, Elasmobranchii)

Dissertação apresentada ao Programa de Pós-graduação em Anatomia dos Animais Domésticos e Silvestres da Faculdade de Medicina Veterinária e Zootecnia da Universidade de São Paulo para obtenção do título de Mestre em Ciências

Departamento:

Cirurgia

Área de concentração:

Anatomia dos Animais Domésticos e Silvestres

Orientador:

Profa. Dra. Arani Nanci Bomfim Mariana

ID 17839
N.º CLASSIFICAÇÃO
T. 1417
FMVZ
c. 2
N.º TOMBO
023404
Aquisição 1417698
Sabi 926

São Paulo

2004

Autorizo a reprodução parcial ou total desta obra, para fins acadêmicos, desde que citada a fonte.

DADOS INTERNACIONAIS DE CATALOGAÇÃO-NA-PUBLICAÇÃO

(Biblioteca da Faculdade de Medicina Veterinária e Zootecnia da Universidade de São Paulo)

T.1417
FMVZ

Casas, André Luis da Silva
Inervação da musculatura mandibular de *Carcharias taurus* (Rafinesque, 1810) (Odontaspididae, Lamniformes, Elasmobranchii) / André Luis da Silva Casas. - São Paulo : A. L. S. Casas, 2004.
79 f. : il.

Dissertação (mestrado) - Universidade de São Paulo. Faculdade de Medicina Veterinária e Zootecnia. Departamento de Cirurgia, 2004.

Programa de Pós-graduação: Anatomia dos Animais Domésticos e Silvestres.

Área de concentração: Anatomia dos Animais Domésticos e Silvestres.

Orientador: Profa. Dra. Arani Nanci Bomfim Mariana.

1. Peixes. 2. Mandíbula (inervação). 3. Nervo trigêmeo. 4. Nervo mandibular. I. Título.

UNIVERSIDADE DE SÃO PAULO
Faculdade de Medicina Veterinária e Zootecnia
Cidade Universitária "Armando de Salles Oliveira"
Comissão Bioética

CERTIFICADO

Certificamos que o Projeto intitulado "Inervação da musculatura mandibular de *Carcharias taurus* (Rafinesque, 1810) (Odontaspididae, Lamniformes, Elasmobranchii)", Protocolo nº457/2004, utilizando 15 cação mangona, sob a responsabilidade da Profª Drª Arani Nanci Bomfim Mariana, está de acordo com os princípios éticos de experimentação animal da Comissão de Bioética da Faculdade de Medicina Veterinária e Zootecnia da Universidade de São Paulo e foi aprovado "ad referendun".

(We certify that the Research "Innervation of Carcharias taurus (Riafinesque, 1810) mandibular musculature (Odontaspipididae, Lamniformes, Elasmobranchii)" protocol number 457/2004, utilizing 15 dogfishes, under the responsibility of Prof. Dr. Arani Nanci Bomfim Mariana, agree with Ethical Principles in Animal Research adopted by Bioethic Commission of the Faculty of Veterinary Medicine and Zootechny of University of São Paulo and was approved "ad referendun", meeting.

São Paulo, 05 de maio de 2004

Profª Drª Júlia Maria Matera
Presidente da Comissão de Bioética
FMVZ/USP

FOLHA DE AVALIAÇÃO

Nome do autor: CASAS, André Luis da Silva

Título: Inervação da musculatura mandibular de *Carcharias taurus* (Rafinesque, 1810) (Odontaspididae, Lamniformes, Elasmobranchii).

Dissertação apresentada ao Programa de Pós-graduação em Anatomia dos Animais Domésticos e Silvestres da Faculdade de Medicina Veterinária e Zootecnia da Universidade de São Paulo para obtenção do título de mestre em Ciências

Data: 05/10/2004

Banca Examinadora

Prof. Dr. Arani Nauci B. Mariana Instituição: FMVZ-USP

Julgamento: aprovado Assinatura:

Prof. Dr. Otto Bismarck F. Gadig Instituição: UNESP, SÃO VICENTE

Julgamento: APROVADO Assinatura:

Prof. Dr. José Roberto Kfouri Junior Instituição: FMVZ-USP

Julgamento: aprovado Assinatura:

"Estudai juntos, aprendei juntos e praticai juntos estes ensinamentos. Não desperdiceis vossa mente e tempo com o ódio e com a discórdia. Desfrutai das flores da iluminação, quando ela a vós se apresentar e colhei os frutos deste caminho correto".

(Sakyamuni Buda por Bukkyo Dendo Kyokai)

"Se tivéssemos de escolher entre conhecimento e virtude, a última seria sem dúvida a melhor escolha, pois é mais valiosa. O bom coração que é fruto da virtude é por si só um grande benefício para a humanidade. O mero conhecimento, não".

(Dalai-Lama)

"O que habita a sombra do Altíssimo, na proteção do Deus do céu descançará.
Dirá ao Senhor: Tu és meu defensor e o meu refúgio; o meu Deus, em quem esperarei.
Porque ele me livrou do laço dos caçadores, e da palavra áspera.
Com as suas espáduas te fará sombra, e debaixo das suas asas estarás cheio de esperança.
Como um escudo te cercará a sua verdade, não temerás sustos noturnos, nem a seta que voa de dia, nem o inimigo que anda nas trevas, nem os assaltos do demônio do meio-dia.
Cairão mil ao teu lado, e dez mil à tua direita; mas não se aproximará de ti.
E tu com os teus olhos contemplarás, e verás o castigo dos pecadores. Porque (disseste): Tu és, Senhor, a minha esperança. Puseste o Altíssimo por teu refúgio.
O mal não virá sobre ti, e o flagelo não se aproximará da tua tenda.
Porque mandou aos seus anjos acerca de ti, que te guardem em todos os teus caminhos.
Eles te levarão nas suas mãos, para que o teu pé não tropece em alguma pedra.
Sobre a áspide e o basílisco andarás, e calcarás aos pés o leão e o dragão.
Porque esperou em mim, livrá-lo-ei, e glorificá-lo-ei.
Enchê-lo-ei de dias, e mostrar-lhe-ei a minha salvação".

(Salmo 90)

À **Deus**, por permitir a realização desse trabalho.

"Se as coisas são inatingíveis... ora!
Não é motivo para não querê-las...
Que tristes os caminhos, se não fora
A mágica presença das estrelas!"

(Mario Quintana)

Aos meus pais **Dario** e **Clarice**, e irmãos **João** e **Ana Luísa**.
Por me ensinarem a enxergar as estrelas, e nunca perdê-las de vista, ao longo do caminho.

"Mas há a vida
que é para ser
intensamente vivida,
há o amor.
Que tem que ser vivido
até a última gota.
Sem nenhum medo.
Não mata".

(Clarice Lispector)

À **Monique**, amor eterno.

AGRADECIMENTOS

À Profa. Dra. Arani Nanci Bomfim Mariana por ter me aceitado como seu orientado no programa de pós-graduação em Anatomia dos Animais Domésticos e Silvestres da FMVZ/USP, assim como por ter me atendido diversas vezes com paciência e sabedoria e pela amizade sincera.

Aos professores e funcionários do Departamento de Cirurgia, setor Anatomia, bem como às bibliotecárias da Faculdade de Medicina Veterinária e Zootecnia da Universidade de São Paulo.

Aos amigos do Laboratório de Anatomia Veterinária da UNIP-Campinas, Prof. Dr. Wagner Intelizano, Prof. Msc. Marcelo Fernandes de Castro e Técnico de Laboratório Norberto José, por me mostrarem que é possível aprender Anatomia em um ambiente amigável, humano e produtivo.

Ao Prof. Manoel Mateus Bueno Gonzalez, Presidente do Núcleo de Pesquisa e Estudos em Chondrichthyes (NUPEC), por ter cedido o material necessário à elaboração dessa tese de mestrado.

Aos amigos do NUPEC, Manoel Mateus Bueno Gonzalez, Wagner Intelizano, Luís Gustavo Aleagi, Carlo Magenta, Raul Elias Pinto Jr, Luciano, Ademir e Renam. Obrigado por terem confiado na minha capacidade e por terem me recebido com tanta hospitalidade.

Ao Prof. Dr. Otto Bismarck Fasano Gadig por me presentear com o original de DANIEL (1934), de extrema importância para a elaboração dessa tese de mestrado, e por enviar um belo exemplar de *Isurus oxyrinchus*, para futuros estudos de Anatomia Comparada.

À Bióloga Patrícia Mancini, mestranda em Zoologia da UNESP- Rio Claro, por ter enviado dois magníficos exemplares de *Alopias superciliousus,* para futuros estudos de Anatomia Comparada.

Aos companheiros e amigos Alexandre Schmaedecke e Rafael Cardoso Carvalho por me mostrarem que mesmo em momentos tenebrosos não estaria sozinho.

Aos colegas do programa de pós-graduação em Anatomia dos Animais Domésticos e Silvestres da FMVZ/USP, em especial Carol Prado, Cris, Flávio Pinto, Edson Bennetti, Wilker Gléria, Robson Gíglio, Lilian, Gi, Rose, Karina e Vanessinha.

Aos técnicos de laboratório de Anatomia Índio e Diogo, que por muitas vezes "salvaram minha vida", e a Wandinha da limpeza que me socorria com seus calorosos abraços.

À FAPESP pela concessão da bolsa de mestrado.

Agradeço a todos que diretamente ou indiretamente contribuíram para a realização deste trabalho.

RESUMO

CASAS, A. L. S. **Inervação da musculatura mandibular de *Carcharias taurus* (Rafinesque, 1810) (Odontaspididae, Lamniformes, Elasmobranchii).** [Innervation of *Carcharias taurus* (Rafinesque, 1810) mandibular musculature (Odontaspididae, Lamniformes, Elasmobranchii)]. 2004. 79 f. Dissertação (Mestrado em Ciências) – Faculdade de Medicina Veterinária e Zootecnia, Universidade de São Paulo, 2004.

Quinze cabeças de tubarões *Carcharias taurus* (Rafinesque, 1810), pertencentes à Ordem Lamniformes e Família Odontaspididae, foram utilizadas para a realização desse estudo. O material destinado à análise foi obtido junto ao Terminal de Pesca de Santos, localizado em Santos, São Paulo, e descartado pelos pescadores por não apresentar valor comercial. A dissecação das cabeças visou caracterizar os músculos mandibulares, bem como descrever sua inervação realizada pelo ramo mandibular do nervo trigêmeo. Os músculos mandibulares de *C. taurus* são representados por: músculo pré-orbital, músculo levantador do palatoquadrado, músculo quadrado-mandibular e músculo intermandibular. O nervo trigêmeo de *C. taurus* origina-se em uma porção lateral da medula oblonga e ramifica-se na órbita para originar o ramo mandibular responsável pela inervação dos músculos derivados do arco mandibular. Os ramos proximais do ramo mandibular do nervo trigêmeo inervam o músculo levantador do palatoquadrado, o músculo pré-orbital e o músculo quadrado-mandibular recebem fibras dos ramos intermediários do ramo mandibular do nervo trigêmeo e a ramificação distal do mesmo é visualizada no músculo intermandibular.

Palavras-chave: Peixes. Mandíbula (inervação). Nervo trigêmeo. Nervo Mandibular.

ABSTRACT

CASAS, A. L. S. **Innervation of *Carcharias taurus* (Rafinesque, 1810) mandibular musculature (Odontaspididae, Lamniformes, Elasmobranchii).** [Inervação da musculatura mandibular de *Carcharias taurus* (Rafinesque, 1810) (Odontaspididae, Lamniformes, Elasmobranchii).]. 2004. 79 f. Dissertação (Mestrado em Ciências) – Faculdade de Medicina Veterinária e Zootecnia, Universidade de São Paulo, 2004.

During this study were used fifteen of *Carcharias taurus* (Rafinesque, 1810) (Odontaspididae, Lamniformes, Elasmobranchii) shark heads. The analised material was obteined in Terminal de Pesca de Santos, located in Santos, São Paulo. The material was descarded by the fishers because it hasn´t none comercial value. The heads dissection is foccated in the caracterization of the mandibular muscles and to discrebed the mandibular branch of the trigeminal nerve innervation as well. The *C. taurus* mandibular muscles are represented by: muscle pré-orbital, muscle levantador do palatoquadrado, muscle quadrado-mandibular and muscle intermandibular. The origin of the trimeginal nerve of *C. taurus* is located in a lateral portion of the medula oblonga. In the orbita it ramificates to originate de mandibular branch that inervates the muscles which is derived from the mandibular arch. The mandibular branch of the trigeminal nerve's proximal branches inervetes the muscle levantador do palatoquadrado, the muscles pré-orbitall and quadrado-mandibular receives fibers from the intermediate branches of the mandibular branch of the trigeminal nerve and the distal ramification of the mandibular branch are visualised in the muscle intermandibularis.

Key words: Fishes. Mandible (Innervation). Trigeminal nerve. Mandibular nerve.

LISTA DE FIGURAS

Figura 1 - Foto da cabeça de *Carcharias taurus* (Rafinesque, 1810). Vista lateral - São Paulo - 2004

Figura 2 - Foto da cabeça de *Carcharias taurus*. Vista rostral. Notar os dentes alongados - São Paulo - 2004

Figura 3 - Foto da vista dorsal LP (M. levantador do palatoquadrado - São Paulo - 2004

Figura 4 - Foto da vista lateral esquerda. PO (M. pré-orbital); LP (M. levantador do palatoquadrado - São Paulo - 2004

Figura 5 - Foto da vista lateral esquerda. QMD (M. quadrado-mandibular dorsal); QMDL (M. quadrado-mandibular dorsal lateral); QMDM (M. quadrado-mandibular dorsal Medial; LP (M. levantador do palatoquadrado); PO (M. pré-orbital) – São Paulo - 2004.

Figura 6 - Foto da vista lateral esquerda. QMD (M. quadrado-mandibular dorsal); * (Ramificações do N. facial sobre o M. quadrado-mandibular dorsal); ▲ (Canais das ampolas de Lorenzini) – São Paulo – 2004.

Figura 7 - Foto da vista ventral. IM (M. intermandibular); QMV (M. quadrado-mandibular ventral) – São Paulo – 2004.

Figura 8 - Foto da vista dorsal. ■ (R. mandibular do N. trigêmeo); ▲ (R. maxilar do N. trigêmeo); ● (R. oftálmico do N. trigêmeo).– São Paulo – 2004.

Figura 9 - Foto da vista dorso – lateral esquerda. E (Encéfalo); Aurícula do cerebelo (seta); QV (Quarto ventrículo); ▲ (Ramos proximais à aurícula do cerebelo do N. trigêmeo); ● (N. vestíbulo-coclear); ■ (N. facial). – São Paulo – 2004.

Figura 10 - Foto da vista ventral. E (Encéfalo); ▲ (Ramo distal à aurícula do cerebelo do N. trigêmeo); * (Ramos proximais do N. trigêmeo); ● (N. vestíbulo-coclear); ■ (N. facial); GT (Gânglio trigeminal na parede medial da órbita) – São Paulo – 2004.

Figura 11 - Foto da vista dorsal. ● (R. oftálmico do N. trigêmeo); seta (Forame infraorbitário); ▲ (Parede medial da órbita) – São Paulo – 2004.

Figura 12 - Foto da vista lateral direita. ● (Ramificação do R. oftálmico na região rostral); seta (Emergência do R. oftálmico através do forame infraorbitário) – São Paulo – 2004.

Figura 13 - Foto da vista lateral direita. RMX (R. maxilar); RMD (R. mandibular); PO (M. pré-orbital); QMD (M. quadradomandibular dorsal); LP (M. Levantador do palatoquadrado) – São Paulo – 2004.

Figura 14 - Foto da vista dorso-lateral direita. RMX (R. maxilar do N. trigêmeo); RMD (R. mandibular do N. trigêmeo); ME (Musculatura extra-ocular); E (Encéfalo) – São Paulo – 2004.

Figura 15 - Foto da vista dorso-lateral esquerda. RMX (R. maxilar do N. trigêmeo); RMD (R. mandibular do N. trigêmeo); ME (Musculatura extra-ocular); PO (M. pré-orbital) – São Paulo – 2004.

Figura 16 - Foto da vista dorso-lateral esquerda. RMD (R. mandibular do N. trigêmeo); MRL (M. reto lateral); E (Encéfalo) – São Paulo – 2004.

Figura 17 - Foto da vista dorsal. RMD (R. mandibular do N. trigêmeo); ▲ (Ramos proximais do R. mandibular); LP (face ventral do M. levantador do palatoquadrado); RMX (R. maxilar do N. trigêmeo); E (Encéfalo) – São Paulo – 2004.

Figura 18 - Foto da vista dorso - lateral direita. RMD (R. mandibular do N. trigêmeo); ▲ (Ramos proximais do R. mandibular); LP (face dorsal do M. levantador do palatoquadrado); E (Encéfalo) – São Paulo - 2004.

Figura 19 - Foto da vista lateral direita. RMD (R. mandibular do N. trigêmeo); ● (Ramos intermediários do R. mandibular); ■ (Ramos distais do R. mandibular); QMD (M. quadrado-mandibular); PO (M. pré-orbital) – São Paulo - 2004.

Figura 20 - Foto da vista ventral. QMV (M. quadradomandibular ventral; IM (M. intermandibulares);● (Ramos intermediários do R. mandibular); ■ (Ramos distais do R. mandibular) – São Paulo – 2004.

SUMÁRIO

1 INTRODUÇÃO 15

2 REVISÃO DE LITERATURA 21

3 MATERIAL E MÉTODO 38

4 RESULTADOS 44

5 DISCUSSÃO 59

6 CONCLUSÕES 68

REFERÊNCIAS 70

ANEXOS 73

Introdução

1 INTRODUÇÃO

A Classe Chondrichthyes compreende os tubarões, raias, quimeras e seus parentes fósseis. Os primeiros cações ou tubarões fossilizados apareceram no início do período Devoniano há aproximadamente 408 milhões de anos. Desde então refinamentos morfológicos em alguns de seus sistemas evoluíram para níveis que foram ultrapassados por poucos vertebrados viventes (LAGLER et al. 1977; POUGH, HEISER e MCFARLAND, 1999).

Tubarões e raias apresentam parentesco mais próximo se comparados com as quimeras. Por tal razão estão incluídos em um mesmo grupo, a Subclasse Elasmobranchii (brânquias lamelares), enquanto as quimeras pertencem a Subclasse Holocephali (FIGUEIREDO, 1977).

Reprodução interna é uma característica de todas as formas modernas, bem como dos animais que viveram no período Jurássico há aproximadamente 208 milhões de anos, quando iniciou-se a grande irradiação adaptativa dos tubarões atuais. O esqueleto é cartilagíneo, sendo essa característica uma condição derivada, pois seus ancestrais primitivos apresentavam esqueleto ossificado (condição primitiva). A linha de evolução principal dos elasmobrânquios ocorreu no mar (LAGLER et al. 1977).

Cabe lembrar que um grupo de raias atuais da Família Potamotrygonidae vive exclusivamente em ambientes de água doce.

Três grandes irradiações adaptativas, que Ricklefs (1996) define como a evolução de diversas formas provenientes de um estoque ancestral único, nortearam a evolução dos elasmobrânquios. Grandes mudanças morfológicas no aparelho digestório, relacionadas ao primeiro e segundo arco branquial, permitiram aos tubarões um novo modo de obtenção de alimentos, caracterizado pela protrusão da mandíbula e maxila sustentadas caudalmente pela cartilagem hiomandibular, sendo denominado suspensão hiostílica da mandíbula e maxila. Essas alterações morfológicas ampliaram significativamente as oportunidades alimentares desses animais, tornando-os predadores por excelência, assim como, bem sucedidos em uma diversidade de ambientes marinhos e dulcícolas.

O *Carcharias taurus*, popularmente conhecido como cação mangona, é um dos representantes atuais da bem sucedida história evolutiva dos elasmobrânquios. Este tubarão pertence à Família Odontaspididae, sendo subdividida em: Subfamília Odontaspidinae e Scapanorhynchinae, Ordem Lamniformes.

Figueiredo (1977) caracteriza a Família através dos dentes longos com um dentículo de cada lado na base. Nelson (1984) descreve como característica dos odontaspidínios, que abrangem cerca de cinco espécies, sendo o *Carcharias taurus* um de seus representantes, mandíbula e maxila com pouca protrusão.

Essa espécie é comum em litorais de águas tropicais e temperadas, ocorrendo em áreas de arrebentação, baias de águas rasas, ao redor de formações rochosas ou de recifes de coral e pode atingir profundidades em torno dos 191m. Esse tubarão freqüentemente é encontrado próximo ao fundo, mas também ocorre a meia água e

na superfície, sendo considerado um nadador lento, porém forte, que se torna mais ativo à noite. Podem ser solitários ou apresentar comportamento gregário, mais evidente durante os períodos de alimentação e reprodução. As fêmeas dão à luz a seus filhotes em águas quentes temperadas. A reprodução é bastante conhecida chamando a atenção o canibalismo intra-uterino ou ovofagia. Freqüentemente é confundido com tubarões que atacam o homem, porém não são potencialmente perigosos ao mesmo (COMPAGNO, 1984).

No Brasil sua distribuição está restrita às águas rasas e temperadas das regiões Sul e Sudeste. As fêmeas desta espécie começam a procriar somente quando atingem aproximadamente 2m de comprimento e produzem por volta de dois embriões por gravidez. Os filhotes nascem com cerca de 1m de comprimento podendo alcançar até 3m e 120 kg durante a fase adulta. Aparentemente as fêmeas atingem maiores proporções que os machos. Habitam águas rasas principalmente no verão quando são pescados próximos à costa com redes e espinhéis. Dentre todos os tubarões, sua carne se destaca por ser considerada a de melhor qualidade para o consumo (FIGUEIREDO, 1977).

Lessa (1988) descreve os procedimentos utilizados pelos pescadores para evitar a alteração do sabor da carne e retardar a degradação dos tubarões pescados na costa brasileira. O método consiste em retirar as cabeças dos exemplares à altura do quinto par de fendas branquiais, aprofundando o corte em direção a primeira vértebra, localizada crânio-medialmente às brânquias. A evisceração ocorre através do corte da cavidade abdominal entre as nadadeiras pélvicas, prosseguindo em direção cranial. A cabeça e as vísceras são descartadas, pois não apresentam o

mesmo valor comercial da carcaça, que é destinada ao mercado interno, e das nadadeiras, que são exportadas para países asiáticos. São, portanto, de pouca importância para os pescadores que muitas vezes as desprezam ainda em alto mar.

A pressão causada pela pesca e outras ações antrópicas vêm levando ao declínio populacional da espécie, que passa a ser considerada ameaçada e protegida na Austrália (SMITH e POLLARD, 1999). Porém a procura comercial e vulnerabilidade da espécie ante as ações do homem continuam causando declínio da população ao redor do mundo (SMALE, 2002).

Há muito, os tubarões são utilizados como modelos de Anatomia ancestral dos vertebrados, porém poucos trabalhos sobre o sistema nervoso central e sistema nervoso periférico foram realizados. Os nervos cranianos desses animais permanecem como assunto controverso, assim como em outros vertebrados, principalmente quanto a localização das origens aparentes dos nervos: trigêmeo, facial, vestíbulo coclear, glossofaríngeo e vago.

A história de vida de muitos tubarões faz com que tornem-se susceptíveis a extinção. O longo período necessário para que atinjam a maturidade, grandes períodos de gestação, como o ciclo reprodutivo bianual de *Carcharias taurus* descrito por Lucifora, Menni e Escalante (2002), a pesca predatória, a poluição do seu habitat estão entre os principais fatores que os ameaçam. Esforços de conservação estão sendo desenvolvidos em muitos países e características da biologia básica desses animais têm implicações importantes para os esforços conservacionistas. Informações sobre a Biologia e Anatomia são cruciais para a

manutenção das populações existentes e do restabelecimento de populações ameaçadas.

Conhecendo estes fatos e buscando contribuir para o favorecimento destas ações, buscamos elucidar características anatômicas desses animais, que ainda permanecem obscuras, e que poderão auxiliar na sua manutenção na natureza, pois dizem respeito a uma parte importante do aparelho digestório, relacionado à alimentação.

Assim, essa investigação tem por finalidade verificar a inervação da musculatura mandibular relacionada ao primeiro arco branquial modificado do tubarão *Carcharias taurus* e seguir os ramos motores do nervo trigêmeo para delimitar precisamente sua origem aparente no mielencéfalo ou medula oblonga, contribuindo para o conhecimento da Neuro-anatomia dos tubarões, especialmente os Lamniformes, e da Anatomia da musculatura trigeminal dos mesmos, possibilitando que estudos posteriores de homologia comparada sejam realizados com outros membros do grupo.

Revisão de Literatura

2 REVISÃO DE LITERATURA

Serão mencionados autores que descreveram para os tubarões e outros peixes as estruturas derivadas do arco mandibular, tais como musculatura e inervação.

O esqueleto branquial consiste de estruturas em forma de barras articuladas ao longo da parede faríngea, formando arcos entre fendas branquiais sucessivas. Estes arcos são estruturas dispostas em série como o são as próprias fendas, músculos e nervos da região branquial. Na maioria dos peixes mandibulados existem cinco conjuntos de arcos branquiais típicos, além dos arcos mandibulares e hióide especializados (ROMER e PARSONS, 1985).

Os autores também salientam a importância do arco mandibular, modificado a partir de um arco branquial, e seu surgimento como o maior de todos os progressos na história evolutiva dos vertebrados. O desenvolvimento da mandíbula e maxila causou uma revolução no modo de vida dos peixes primitivos. Nesse processo o esqueleto branquial adquiriu função singular, pois as barras branquiais foram transformadas em elementos básicos na formação da mandíbula e maxila, o que pode ser constatado no esqueleto mandibular dos Chondrichthyes.

Segundo Lagler et al. (1977), nos tubarões a mandíbula e a maxila são formadas somente por cartilagens pares, que parecem representar seguramente elementos modificados dos arcos branquiais. O primeiro arco se perdeu ou talvez tenha se reduzido às cartilagens labiais de alguns elasmobrânquios. O segundo arco

modificou-se em maxila ou cartilagem palatoquadrada e mandíbula, cartilagem mandibular ou cartilagem de Meckel.

A musculatura branquiomérica é representada por um grupo de músculos estriados anômalos, que não se originam dos somitos, e possui grande contraste com os demais músculos estriados, mas curiosamente apresentam grande afinidade em seus importantes caracteres diagnósticos com a musculatura lisa. Nos peixes os músculos branquioméricos são considerados constritores importantes e estão associados à face, à mandíbula e maxila e aos arcos branquiais. Nos demais vertebrados esses músculos são de grande importância para a formação da musculatura da cabeça, em especial do pescoço e da mandíbula (LAGLER et al. 1977; ROMER e PARSONS, 1985).

A seguir os autores serão citados em ordem cronológica crescente. Cada trabalho adota uma nomenclatura própria para estruturas similares, o que pode causar certa confusão. Adotaremos para a descrição da musculatura em nossos resultados a nomenclatura proposta por Motta e Wilga (1995), adaptando-a a Nomina anatômica veterinária (NAV) quando necessário. Os nervos serão descritos conforme Gilbert (1986), Song e Boord (1993) e NAV.

Daniel (1934) analisa a Anatomia de tubarões notidanídios dos gêneros *Heptanchus* e *Hexanchus*, lançando um maior enfoque sobre a espécie *Heptanchus maculatus*. Todavia o próprio autor levanta dúvidas sobre a identificação da principal espécie analisada em seu tratado, sugerindo que a mesma possa ser *Notorhynchus*

maculatus. O mesmo problema ocorre para o gênero *Carcharias*, que foi identificado como *Prionace* pelo autor.

Os músculos derivados do arco mandibular em *Heptanchus maculatus* segundo Daniel (1934) são:

Músculo levantador da maxila, classificado como um constritor superficial. Aparentemente este músculo é continuo com os músculos superficiais das brânquias, localizando-se caudalmente ao olho e originando-se no crânio ventralmente ao processo pós-orbital. Estende-se de sua origem até a cartilagem palatoquadrada.

O músculo constritor ventral está estreitamente unido ao segundo músculo constritor ventral na região mediana ventral e se inserem respectivamente nos arcos mandibular e hióide.

O músculo adutor da mandíbula é um grande músculo complexo, devido a grande quantidade de ventres musculares, que oclui a mandíbula e maxila. Superficialmente é dividido em duas partes, dorsal e ventral, pela inserção dos primeiros músculos labiais.

O autor descreve ainda os músculos mandibulares em outras espécies de Elasmobrânquios:

No gênero *Achantias* há o músculo levantador do lábio superior que consiste em um único músculo em cada antímero do animal com origem no espaço interorbital ventral ao crânio. O músculo levantador da maxila superior origina-se do processo pós-orbital e crista óptica. Muitas de suas fibras confundem-se com as do primeiro músculo constritor dorsal. A inserção está localizada na cartilagem palatoquadrada, já o músculo constritor ventral está dividido em duas partes, sendo que a porção cranial liga-se a sínfise da mandíbula. A porção caudal é vasta e muito se assemelha com a descrita para o gênero *Heptanchus*.

Em *Carcharias*, em adição as relações pós-orbitais, a origem do músculo levantador da maxila superior estende-se cranialmente pela órbita até a crista supra-orbital. Já nas raias o músculo levantador da maxila superior e o primeiro músculo constritor dorsal são distintamente separados. Nos *Torpedos* o músculo levantador da maxila superior insere-se na porção mediana do palato.

O músculo adutor da mandíbula é formado por uma grande massa de músculos no ângulo caudal da mandíbula e da maxila, os mesmos originam-se do quadrado e passam através de toda parte caudal da mandíbula. Em *Heterodontus* os adutores apresentam tamanhos diferentes. Nos *Torpedos* são divididos em uma grande parte mediana e uma pequena parte lateral e nas *Rajas* e *Rhinobatus* a porção mediana do músculo adutor é pequena e a lateral apresenta inúmeras outras subdivisões.

Gans e Parsons (1964) ilustram através de dissecações de exemplares de *Squalus acanthias* os músculos: levantador do palatoquadrado, intermandibular e adutor da mandíbula. Outras informações sobre as origens e inserções dos mesmos não foram

efetuadas no seu trabalho, bem como quaisquer considerações sobre as divisões do músculo adutor da mandíbula.

Harder (1975) classifica os músculos derivados do arco mandibular em:

Músculo constritor dorsal, que se localiza dorsalmente ao arco mandibular próximo ao neuro-crânio. Sua porção mais importante é o músculo levantador do arco palatino que se origina na porção lateral do crânio. O grupo de músculos constritores apresenta grande variação em forma, assim como apresentam os diversos tipos de crânio dos peixes. Sua inervação é realizada pelo ramo mandibular do nervo trigêmeo.

O músculo adutor da mandíbula é o próximo na classificação proposta pelo autor, que o considera o mais variável na cabeça dos peixes. Seu formato apresenta grande variação em diferentes espécies de grupos taxonômicos, porém as mesmas são encontradas em animais da mesma espécie. Os músculos relacionados à mastigação podem desenvolver-se de maneira diferente no lado esquerdo e direito do mesmo indivíduo. Geralmente quatro camadas podem ser diferenciadas: camada superficial, camada média e profunda e camada sinfisial.

O autor finaliza sua classificação descrevendo o músculo constritor ventral, também denominado músculo intermandibular anterior. Sua inervação, assim como a do músculo adutor da mandíbula é realizada pelo terceiro ramo do nervo trigêmeo.

Para Lagler et al. (1977) após a retirada da pele da face de um tubarão muitos músculos mandibulares podem ser visualizados, dentre eles o músculo responsável pela mordida, localizado na mandíbula: músculo adutor da mandíbula. Outros músculos derivados do arco mandibular são ilustrados em um exemplar de *Squalus acanthias*, dentre eles: músculo levantador da maxila e músculo constritor ventral da mandíbula.

Romer e Parsons (1985) ilustram a musculatura branquiomérica e seus derivados no tubarão do gênero *Chlamydoselache*, sendo os músculos: levantador do palatoquadrado, adutor da mandíbula, pré-orbital e intermandibular, os representantes derivados do arco mandibular.

Gilbert (1986) classifica os músculos: crânio-maxilar, pré-orbital, quadrado-mandibular e intermandibular, em tubarões do gênero *squalus*, como constritores do primeiro arco branquial, de onde originam-se a mandíbula e maxila. O músculo crânio-maxilar localiza-se cranialmente ao espiráculo originando-se na cápsula ótica e se inserindo na cartilagem palatoquadrada. O músculo pré-orbital é um pequeno músculo que está entre a maxila e o olho, e se origina na superfície mediana ventral do chondrocrânio. Suas fibras inserem-se às do músculo quadrado-mandibular localizado próximo ao ângulo da boca. O músculo quadrado-mandibular origina-se na parte caudal da cartilagem palatoquadrada e se insere na cartilagem de Meckel ou mandíbula. Ambos o músculo pré-orbital e músculo quadrado-mandibular são responsáveis pelo fechamento da boca nos tubarões. A parte ventral do primeiro músculo constritor é formada pelo músculo intermandibular localizada caudalmente à boca. Origina-se da rafe mediana ventral e se insere na cartilagem de Meckel assim

como na fascia do músculo quadrado-mandibular. O músculo levantador da maxila superior, do grupo dos levantadores, também deriva do arco mandibular localizando-se cranialmente ao músculo craniomaxilar. Sua origem está na cápsula ótica e inserção na cartilagem palatoquadrada próximo ao músculo quadrado-mandibular.

Hildelbrand (1995) representa os músculos dos dois primeiros arcos branquiais como os mais especializados. O músculo adutor médio do arco mandibular está muito aumentado e torna-se o adutor da mandíbula, responsável pelo fechamento da mesma. Os músculos constritores ventrais do arco hióideo e mandibular formam o músculo intermandibular, que eleva o assoalho da boca. Tais músculos também foram ilustrados na forma de um tubarão do gênero *Squalus* pelo autor. Os músculos pré-orbital e elevador do palatoquadrado também foram representados.

Motta e Wilga (1995) descreveram a musculatura da cabeça de *Negaprion brevirostris*, conhecido popularmente como cação limão. Os músculos pertencentes ao arco mandibular são:

Músculo levantador do palatoquadrado. Origina-se na órbita passando pela região supra-orbital até o processo pós-orbital. O músculo muda de afilado cranialmente a espesso, na medida em que passa ventralmente ao processo pós-orbital.

Músculo pré-orbital. Sua pequena cabeça dorsal origina-se na porção mediana ventral da rafe do músculo quadrado-mandibular seguindo crânio dorsalmente e terminando em um fino tendão que se insere na base do processo orbital do palatoquadrado. A grande cabeça ventral origina-se na parede medial da órbita e na

parede caudal da cápsula nasal. Suas fibras inserem-se na porção mediana ventral da rafe do músculo quadrado-mandibular. As fibras da cabeça dorsal e ventral tornam-se, posteriormente, unidas e quase indistinguíveis uma da outra.

Músculo quadrado-mandibular. Esse músculo é dividido em uma parte dorsal e outra ventral por uma rafe mediana. A parte dorsal (Quadrado-mandibular dorsal) pode ser dividida em quatro partes, as duas maiores originam-se na rafe mediana e as fibras seguem crânio-dorsalmente para inserir-se na cartilagem palatoquadrada no processo ascendente da margem caudo-dorsal. Estas duas partes são separadas por um tendão central formando um músculo bipenado. A terceira parte está localizada medialmente às anteriores e se encontra separada das mesmas por uma fina camada de tecido conjuntivo. As fibras da terceira parte originam-se na rafe e também no miosepto do músculo pré-orbital dorsal para inserir-se no processo ascendente do palatoquadrado a partir da margem posterior até a porção anterior, onde o ramo mandibular do nervo trigêmeo cruza a margem dorsal do palatoquadrado. A quarta parte é a mais profunda das divisões, suas fibras originam-se na cartilagem palatoquadrada dirigindo-se caudo-dorsalmente para inserir-se na cartilagem de Meckel. A porção ventral do músculo quadrado-mandibular (músculo quadrado-mandibular ventral) origina-se na rafe que separa a porção dorsal da ventral, as fibras inserem-se na fossa mandibular que ocupa dois terços caudais da cartilagem de Meckel.

Músculo intermandibular. Este grande músculo é composto por uma divisão profunda e superficial. A divisão superficial apresenta sua origem na fáscia do músculo epaxial e na parede lateral da cápsula ótica. A divisão profunda origina-se

na cápsula ótica. Ambas as divisões unem-se para inserir-se na superfície dorsal da Cartilagem hiomandíbular.

Os músculos quadrado-mandibular e pré-orbital formam uma unidade funcional, responsável pelo fechamento da boca, denominada: complexo adutor da mandíbula (MOTTA e WILGA, 1995).

Motta e Wilga (1999) também descreveram os músculos derivados do arco mandibular em *Ginglymostoma cirratum*, conhecido popularmente como cação lixa. Tais músculos são: músculo levantador do palatoquadrado, músculo intermandibular e os músculos do complexo adutor da mandíbula: músculo quadrado-mandibular e músculo pré-orbital.

As funções orgânicas bem como a integração do animal e o meio ambiente estão na dependência de um sistema especial: o sistema nervoso. Esse sistema pode ser dividido em: sistema nervoso central, formado pelo encéfalo e medula, localizados no esqueleto axial, e pelo sistema nervoso periférico representado pelos nervos cranianos e espinhais, os gânglios e as terminações nervosas. O sistema nervoso periférico é responsável por conduzir estímulos ao sistema nervoso central, assim como levam aos órgãos efetores as ordens emanadas da porção central (D'ANGELO e FATINNI, 2003).

Os músculos derivados das brânquias, mesmo quando essas não são visíveis no animal, podem ser reconhecidos devido a sua inervação. Os músculos branquiais

são inervados por uma série especial de nervos cranianos, dentre os quais o nervo trigêmeo, relacionado ao arco mandibular (ROMER e PARSONS 1985).

O grande nervo trigêmeo apresenta dois ramos nos vertebrados que apresentam um nervo oftálmico profundo independente. Nos outros vertebrados o nervo oftálmico profundo, denominado somente oftálmico nos mamíferos, maxilar e mandibular constituem os três ramos que conferem ao nervo trigêmeo seu nome. Os Ramos maxilar e mandibular aparentemente representam um nervo branquial que já serviu a fenda branquial pré-mandibular. O ramo maxilar retém as fibras sensoriais somáticas dos dentes, gengivas e pele da maxila superior. O ramo mandibular analogamente serve à mandíbula e também emite fibras motoras para os vários músculos mandibulares derivados do arco mandibular. O grande gânglio trigeminal, ou de Gasser, localiza-se onde todos esses ramos confluem antes de penetrar no encéfalo (HILDEBRAND, 1995).

O quinto par de nervos cranianos, ou nervo trigêmeo, em *Heptanchus maculatus* origina-se em comum, mas ligeiramente crânio-ventral, ao sétimo par de nervos cranianos, nervo facial. A uma curta distância de sua origem, o nervo trigêmeo divide-se em seus ramos principais, dentre os quais destacam-se: ramo oftálmico profundo que passa medialmente ao bulbo ocular; o ramo oftálmico superficial do nervo trigêmeo é um pequeno ramo, ou ramos, que passam juntamente com as fibras do ramo superficial oftálmico do nervo facial; o ramo maxilar do nervo trigêmeo termina em três ou quatro divisões principais que irão suprir a região da maxila; enquanto a divisão mandibular passa caudalmente e ventralmente em relação ao ângulo da boca na região mandibular (DANIEL, 1934).

O autor continua com a descrição da inervação, e generaliza para todos os Elasmobrânquios, que o gânglio trigeminal e o ramo bucal do nervo facial são tão intimamente ligados que freqüentemente não podem ser distinguidos individualmente. A partir do gânglio trigeminal originam-se o ramo mandibular e ramo maxilar do nervo trigêmeo; o ramo oftálmico profundo e ramo oftálmico superficial originam-se de um pequeno gânglio medial ao gânglio de Gasser. O ramo maxilar, após deixar sua origem, continua seguindo através da órbita próximo a parte ventral da mesma. O autor afirma ainda que ao longo do seu trajeto é acompanhado pelo ramo bucal do nervo facial. O ramo maxilar divide-se em duas ou três partes e a ramificação cranial alcança o rostro do animal. O ramo mandibular acompanha o ramo maxilar durante seu trajeto na órbita, porém separa-se do mesmo e segue em direção ao ângulo da mandíbula. Alguns tubarões como os *Chlamydoselachus* e *Acanthias* apresentam o ângulo da boca afastado caudalmente. Nesse caso para alcançar o ângulo da mandíbula o ramo mandibular segue através da parede caudal da órbita. Em ambos os casos o nervo emite fibras sensoriais para a sínfise da mandíbula e pele. As fibras motoras, dorsais às fibras sensoriais, suprem o músculo levantador da maxila, o primeiro músculo constritor dorsal, o músculo adutor da mandíbula e uma parte considerável do primeiro músculo constritor ventral.

Whitehouse e Grove (1947) descreveram o nervo trigêmeo em tubarões do gênero *Squalus*, como o maior dos nervos da cabeça, com três divisões distintas: ramo oftálmico, ramo maxilar e ramo mandibular. O maior ramo do nervo trigêmeo adentra a órbita através de um grande forame na região de inserção dos músculos retos, e continua seu trajeto na porção ventral da mesma como uma banda larga de tecido

nervoso. Próximo à margem inferior da órbita o nervo divide-se em ramo maxilar, que supre a maxila, e ramo mandibular, que segue, após deixar a órbita, em direção à cauda passando logo caudalmente ao ângulo da boca. O ramo bucal do nervo facial pode ser freqüentemente encontrado entre o ramo mandibular e ramo maxilar do nervo trigêmeo, porém, durante a dissecação ao remover o bulbo ocular e o tecido conjuntivo, para evidenciá-los, excisa-se o nervo bucal do sétimo par. O nervo trigêmeo, nervo facial e nervo vestíbulo-coclear originam-se juntamente em porções laterais da medula oblonga, na região dos corpos restiformes, sendo o oitavo par o mais caudal dos nervos acima citados.

Gans e Parsons (1964) ilustram, em exemplares de *Squalus acanthias*, o nervo oftálmico profundo, o ramo infraorbital e o ramo mandibular do nervo trigêmeo.

A estrutura do encéfalo é consideravelmente influenciada pelos órgãos sensoriais e músculos da cabeça. Tais estruturas estão conectadas ao mesmo, pelos nervos cranianos. A maioria dos órgãos motores da cabeça derivam dos arcos branquiais. Todos os nervos cranianos originam-se de uma porção relativamente pequena do encéfalo, sendo que apenas alguns apresentam raízes separadas, o que torna a identificação individual dos mesmos difícil. Os nervos: trigêmeo, facial, vestíbulo-coclear, glossofaríngeo e vago são de difícil localização, devido a variação de suas origens aparentes (HARDER, 1975).

O autor continua, afirmando, que o nervo trigêmeo, que supre o arco mandibular, é um nervo branquial, pois deriva de um arco branquial modificado. Na maioria dos elasmobrânquios esse nervo origina-se juntamente com o nervo facial e nervo

vestíbulo-coclear, na porção lateral do encéfalo. As raízes dos mesmos permanecem separadas apenas em tubarões Squaliformes e raias Rajiformes. O nervo trigêmeo possui dois ramos, que nos vertebrados superiores apresentam uma origem comum. O primeiro deles formado pelo ramo oftálmico profundo que passa pela região entre a parte rostral da cabeça e a cartilagem palatoquadrada. Funcionalmente trata-se de um nervo sensitivo que apresenta um gânglio oftálmico e inerva a região nasal e rostral da cabeça. A segunda ramificação do nervo trigêmeo é denominada mandíbulo-maxilar devido ao arranjo de seus ramos. O ramo mandibular inerva a musculatura mandibular com suas fibras motoras, também apresenta fibras somato sensoriais que passam pela membrana mucosa da parte rostral da cavidade oral. O ramo maxilar e o ramo mandibular não apresentam divisões dorsais. O ramo oftálmico superficial dividi-se após cruzar a região orbital, enviando ramos para o tegumento dorsal da mesma. O ramo maxilar inerva a maxila.

Tanaka (1976) alerta, em seu trabalho sobre a descrição do nervo facial no tubarão *Mustelus manazo,* sobre as impresições das descrições do nervo facial encontradas na literatura. O autor atribui esse problema ao fato da maioria delas estar baseada em ilustrações e comparações com outros animais. Este fato também contribui para a crença errônea da estreita união entre o nervo trigêmeo e nervo facial na espécie acima mencionada. O autor complementa afirmando que com uma preparação cuidadosa sob stereo-microscópio, como a realizada no seu trabalho, pode ser claramente demonstrado que o nervo trigêmeo e nervo facial são separados.

O autor acima descreveu o nervo facial do tubarão *Mustelus manazo* comparando-o com o nervo trigêmeo. O ramo oftálmico superficial do nervo facial origina-se da

parte lateral do gânglio da linha lateral que se encontra caudalmente a parede medial da órbita. Na órbita o nervo passa próximo à parede médio-dorsal da mesma, com uma estreita justaposição com o ramo oftálmico superficial do nervo trigêmeo. O ramo bucal do nervo facial passa pelo forame trigeminal na parede medial da órbita em associação com o tronco maxilo-mandibular do nervo trigêmeo. O ramo bucal, na órbita, forma o gânglio bucal situado dorsalmente ao gânglio maxilo-mandibular e continua seu trajeto acompanhado pelo nervo trigêmeo, alcançando a porção cranial da região bucal suprindo as ampolas de Lorenzini lateralmente.

A medula oblonga é o principal componente do mielencéfalo e o centro de onde originam-se todos os nervos sensoriais com exceção do nervo olfatório e nervo óptico. O nervo trigêmeo, que apresenta sua origem na medula oblonga, é dividido em ramo oftálmico profundo, ramo mandibular e ramo maxilar; que inervam a porção anterior da cabeça, a mandíbula e a maxila (LAGLER et al. 1977).

Gilbert (1986) ao analisar exemplares do gênero *Squalus,* descreve que o nervo trigêmeo, o nervo facial e o nervo vestíbulo-coclear originam-se juntamente em uma porção cranial da medula oblonga localizada ventralmente às aurículas do cerebelo. O nervo vestíbulo-coclear segue, logo após deixar sua origem, em direção ao labirinto membranoso localizado na cápsula ótica. O nervo trigêmeo e o nervo facial passam pelo forame localizado na parte posterior da parede medial da órbita e se dividem em seis ramos. Dois ramos, o ramo superficial oftálmico e o ramo infraorbital contem componentes de ambos os nervos cranianos e não podem ser isolados independentemente somente através de dissecação. O nervo hiomandibular e nervo palatino são constituídos exclusivamente por fibras do nervo facial, enquanto dois

ramos apresentam apenas fibras do nervo trigêmeo, o ramo oftálmico profundo e o ramo mandibular.

O autor afirma também que o nervo trigêmeo apresenta quatro ramos: ramo superficial oftálmico, comum ao ramo superficial oftálmico do nervo facial, ramo oftálmico profundo, ramo maxilar, parte do ramo infraorbitário e ramo mandibular. Esse último passa entre o olho e a cápsula ótica fazendo um trajeto ventral para alcançar a musculatura mandibular. O ramo mandibular envia fibras sensitivas para a pele da mandíbula e fibras motoras para os músculos derivados do primeiro arco: músculo levantador da maxila superior, músculo craniomaxilar, músculo preorbital, músculo quadrado-mandibular e a parte rostral do músculo intermandibular.

Song e Boord (1993) analisam os componentes motores do nervo trigêmeo em duas espécies de elasmobrânquios. Todos os axônios motores do nervo trigêmeo na raia *Raja eglanteria* estão confinados no ramo mandibular. Os componentes motores emanam em diferentes níveis ao longo do curso periférico do ramo mandibular, como uma série de três grupos de ramos que suprem particularmente os músculos derivados do arco mandibular. O grupo proximal consiste de três ramos que deixam o ramo principal nas proximidades do forame trigemino-facial ao nível do gânglio para inervar o músculo levantador da maxila superior e inferior e o primeiro músculo constritor dorsal. O grupo intermediário distribui-se por todas as subdivisões do músculo adutor da mandíbula lateral e nos cinco músculos pré-orbitais, o ramo distal do ramo mandibular do nervo trigêmeo inerva o músculo intermandibular.

Segundo Song e Boord (1993) o padrão de ramificação periférica do ramo mandibular do nervo trigêmeo na musculatura de tubarões *Mustelus canis* é semelhante ao encontrado em *Raja eglanteria*. Os motoneurônios do ramo proximal do ramo mandibular do nervo trigêmeo suprem o pequeno músculo espiracular e os músculos levantadores da maxila fundidos. Os ramos intermediários suprem o músculo pré-orbital e todas as partes do músculo adutor da mandíbula. Os moto neurônios alcançam o músculo intermandibular através da parte distal do ramo mandibular do nervo trigêmeo.

Os autores ainda afirmam que a inervação da musculatura do seguimento muscular da cabeça e a localização dos moto neurônios refletem suas origens segmentares e são critérios importantes para estabelecer homologias dos músculos mandibulares nos vertebrados.

Material e Método

3 MATERIAL E MÉTODO

Para a realização deste estudo utilizou-se quinze cabeças de *Carcharias taurus*, popularmente conhecido como cação mangona (Figuras 1 e 2), de descarte da pesca comercial sediada no Terminal de Pesca de Santos, São Paulo.

As cabeças foram coletadas e levadas ao Núcleo de Pesquisa e Estudo em Chondrichthyes (NUPEC), localizado em Santos, São Paulo, onde foram identificadas conforme a chave de identificação de Figueiredo (1977) e Compagno (1984), fixadas em solução aquosa de formoaldeído a 10% através de injeções intramusculares e posteriormente imersas e estocadas na mesma solução.

Parte do material fixado (nove cabeças) foi destinado à descalcificação, sendo imerso em uma solução de 20l de ácido clorídrico a 50%, 10l de ácido acético a 4%, 5l de álcool etílico 50^0 GL e 10l de água durante 72h. A técnica adotada baseou-se na solução descalcificadora de Behmer, Tolosa e Freitas Neto (1976) modificada por Intelizano (1999), que a utilizou para auxiliar na dissecação de peixes ósseos. Tal procedimento possibilitou um amolecimento da pele, do tecido conjuntivo e cartilagíneo, bem como a coloração levemente amarelada do tecido muscular, destacando os nervos durante a dissecação das cabeças analisadas.

Duas cabeças fixadas em solução aquosa de formolaldeído foram lavadas com água durante 24h, com trocas em intervalos de 12h. Após o procedimento as peças foram descarnadas para evidenciar-se o esqueleto cartilagíneo das mesmas. Em seguida o material foi desidratado utilizando-se o método de criodesidratação com intervalos

de 24h entre congelamento e descongelamento. Obtivemos, dessa maneira, parte do esqueleto cartilaginoso da cabeça do animal estudado.

Para a obtenção do encéfalo foram utilizadas três cabeças, sendo que duas delas passaram pelo processo de descalcificação. Duas cabeças tiveram suas peles removidas e parte do chondrocrânio das mesmas pôde ser visualizado, o que permitiu a localização da primeira fontanela cranial. A meninge primitiva foi incisada e cuidadosamente a parte dorsal do neurocrânio e as paredes mediais da órbita foram removidos em direção caudal. Em vista dorsal foi possível evidenciar o encéfalo, que foi retirado insisando-se alguns nervos cranianos na altura da parede medial da órbita. Os encéfalos foram posteriormente imersos em solução aquosa de formoaldeído à 30%. A última cabeça foi dissecada utilizando-se uma abordagem ventral, para que o encéfalo pudesse ser visualizado dessa maneira. Parte da mandíbula foi retirada, permitindo que a cartilagem palatoquadrada ficasse a mostra. O encéfalo foi alcançado dissecando-se cuidadosamente a cartilagem palatoquadrada, e pôde ser visualizado, assim como alguns pares de nervos cranianos.

Para a realização de secção mediana, utilizaram-se duas cabeças, que foram congeladas por 24h e serradas com o auxílio de serra de fita elétrica. Em seguida foram submetidas à solução descalcificadora por 72h proporcionando uma coloração da musculatura, que foi evidenciada após a dissecação, assim como parte da sua inervação. As peças foram armazenadas em solução alcoólica glicerinada (álcool 70^0 GL e glicerina P.A.).

O restante do material analisado (oito cabeças) foi dissecado incisando-se à linha mediana dorsal do rostro até o limite caudal do corte comercial. Em seguida, a pele passou a ser rebatida cuidadosamente, para que nenhum músculo ou nervo fosse indevidamente seccionado. Após a retirada da pele, a musculatura superficial lateral estava envolta por tecido conjuntivo, tecido adiposo e uma substância gelatinosa proveniente dos canais das ampolas de Lorenzini. Os ramos superficiais do nervo facial encontravam-se emaranhados aos tecidos acima citados, tornando sua visualização difícil; contudo a musculatura foi alcançada mantendo-se a vasta ramificação lateral do nervo facial sobre a mesma. Os músculos dorsais e ventrais foram posteriormente evidenciados. A musculatura ventral encontrava-se fortemente aderida à pele, o que dificultou sua dissecação.

A região orbital foi escolhida para o início da dissecação em direção ao encéfalo, o que também evidenciaria as origens aparentes dos nervos cranianos. Os olhos foram excisados, bem como a musculatura extra-ocular. A parede medial da órbita foi seccionada alcançando-se a cavidade cranial preenchida por uma meninge primitiva. O encéfalo pôde ser visualizado lateralmente, assim como a origem aparente de alguns nervos cranianos. Dorsalmente removeu-se a parte dorsal do neurocrânio, o que permitiu a visualização dorso-lateral do encéfalo. Para alcançar-se uma visão ventral, a mandíbula de uma cabeça foi retirada, seguida da cartilagem palatoquadrada que foi acessada até a cavidade cranial, permitindo observar o encéfalo em vista ventro-lateral.

Posteriormente o ramo mandibular do nervo trigêmeo foi dissecado até os seus efetores, ou seja, a musculatura derivada do primeiro arco mandibular.

Três cabeças foram utilizadas sem passarem pela solução descalcificadora. A fixação tornou os tecidos extremamente enrijecidos dificultando a dissecação. O material passou a ser imerso na solução descalcificadora, permanecendo na mesma até que os dentes ficassem moles, por aproximadamente 72h. Esse procedimento facilitou a dissecação devido ao amolecimento generalizado das estruturas da cabeça, notadamente a pele e as cartilagens. A musculatura passou a apresentar uma coloração amarelada, destacando-se dos nervos e o tecido adiposo foi digerido, em grande parte, pelos ácidos.

As peças reduzidas foram armazenadas em solução alcoólica glicerinada (álcool 70oGl e Glicerina PA), que também contribuiu para a flexibilidade dos tecidos.

As dissecações ocorreram a olho desarmado e o material dissecado foi registrado utilizando-se máquina fotográfica Cânon EOS 1000, filmes fotográficos AGFA ASA 100 e ilustrações (Anexos).

A nomenclatura dos músculos foi adotada a partir dos trabalhos de Motta e Wilga (1995) e Motta e Wilga (1999) e modificada quando necessário, segundo as normas da Nomina Anatômica Veterinária (NAV). Para o sistema nervoso adotamos a nomenclatura utilizada por Gilbert (1986), Song e Boord (1993) e NAV.

Figura 1: Foto da cabeça de *Carcharias taurus* (Rafinesque, 1810). Vista lateral.

Figura 2: Foto da cabeça de *Carcharias taurus*. Vista rostral. Notar os dentes alongados.

Resultados

4 RESULTADOS

Visando facilitar a exposição dos resultados inicialmente caracterizamos os músculos mandibulares derivados do arco mandibular, e em seguida descrevemos a inervação dessa musculatura. A análise dos efetores musculares do nervo trigêmeo possibilitará uma melhor compreensão da inervação da musculatura mandibular.

Os músculos a seguir são derivados do arco mandibular:

Músculo levantador do palatoquadrado. Localiza-se caudalmente ao processo pós-orbital, apresentado uma porção que permanece na órbita dorsalmente a cartilagem palatoquadrada, onde é possível constatar a impressão do ramo mandibular do nervo trigêmeo. Dorsalmente ao mesmo encontra-se o músculo epaxial e ventralmente o músculo quadrado-mandibular. É o mais dorsal dos músculos derivados do arco mandibular (Figuras 3 e 4).

Músculo pré-orbital. Estende-se da região da cápsula nasal cranialmente até a rafe do músculo quadrado-mandibular caudalmente. As fibras estão dispostas paralelamente ao longo do músculo apresentando divisão ventral e dorsal aparente. Encontra-se lateralmente à cartilagem palatoquadrada (Figuras 4 e 5).

Músculo quadrado-mandibular. É o maior dos músculos derivados do arco mandibular na espécie estudada e encontra-se claramente dividido em uma porção dorsal e uma ventral respectivamente, músculo quadrado-mandibular dorsal e o músculo quadrado-mandibular ventral. Superficialmente é possível notar duas

divisões distintas no músculo quadrado-mandibular dorsal: músculo quadrado-mandibular dorsal lateral e músculo quadrado-mandibular dorsal medial (Figuras 5 e 19), todavia no músculo quadrado-mandibular ventral não existem divisões aparentes (Figura 7). O músculo quadrado-mandibular pode ser caracterizado como um músculo digástrico. Dorso-lateralmente ao músculo quadrado-mandibular verifica-se uma extensa ramificação do nervo facial e parte dos seus ramos sobre o músculo quadrado-mandibular dorsal. Tal inervação não emite ramos para esse músculo e ao dissecá-la foi possível notar que a mesma encontrava-se envolta por tecido conjuntivo, tecido adiposo e uma substância gelatinosa proveniente das ampolas de Lorenzini (Figura 6). O músculo quadrado-mandibular localiza-se sobre o último terço da Cartilagem palatoquadrada ou maxila e da cartilagem mandibular ou mandíbula, sendo juntamente com o músculo pré-orbital responsável pelo fechamento da boca.

O músculo pré-orbital e o músculo quadrado-mandibular formam o complexo adutor da mandíbula.

Músculo intermandibular. Localiza-se na porção ventral da cabeça estendendo-se do limite do corte comercial caudalmente até a sínfise da mandíbula cranialmente (Figura 7). Trata-se de um músculo constritor superficial.

Descreveremos a inervação da musculatura mandibular. O nervo trigêmeo e suas ramificações serão abordados a seguir:

O nervo trigêmeo divide-se claramente em três partes: ramo mandibular, ramo maxilar e ramo oftálmico, formado pelo ramo oftálmico profundo e ramo oftálmico superficial (Figura 8). Sua origem aparente está localizada na porção lateral da medula oblonga ventralmente à aurícula do cerebelo. Três raízes podem ser claramente distinguidas, duas delas proximais à aurícula do cerebelo (Figura 9) e a última localizada, em vista ventral, crânio-medialmente às primeiras (Figura 10). Dois ramos proximais à aurícula do cerebelo do nervo trigêmeo deixam o encéfalo em contigüidade com o nervo vestíbulo-coclear e nervo facial localizados, em vista ventral, caudo-lateralmente aos primeiros (Figura 10). A origem aparente do nervo facial é ligeiramente ventral às origens dos ramos proximais do nervo trigêmeo estando ambas estreitamente próximas. O nervo vestíbulo-coclear origina-se caudalmente ao nervo facial. Os ramos proximais à aurícula do cerebelo, do nervo trigêmeo, o nervo facial e o nervo vestíbulo-coclear separam-se ainda na cavidade cranial. Os primeiros seguem cranialmente, unindo-se ao terceiro ramo trigeminal, distal à aurícula do cerebelo para formar o gânglio trigeminal localizado na parede medial da órbita (Figura 10). O nervo vestíbulo-coclear segue caudalmente alcançando a região da cápsula ótica, enquanto o nervo facial ramifica-se na região orbital.

A partir do gânglio trigeminal, o nervo trigêmeo divide-se em:

Ramo oftálmico. Segue na órbita em direção cranial lateralmente à parede medial da mesma. Deixa a região orbital através do forame infraorbital (Figura 11) para depois alcançar os canais das ampolas de Lorenzini, que estão amplamente distribuídos na região rostral do animal (Figura 12).

Ramo maxilar. Proximal ao gânglio trigeminal encontra-se unido ao ramo mandibular do nervo trigêmeo, mas logo há uma nítida divisão entre ambos. O ramo maxilar está localizado crânio-ventralmente ao ramo mandibular e segue em direção lateral através da órbita (Figura 13). Grande parte do seu trajeto localiza-se veltralmente à musculatura extra-ocular e ao bulbo ocular. Próximo ao músculo pré-orbital nota-se um alargamento do ramo maxilar e em seguida uma diminuição da largura do mesmo que segue crânio-lateralmente até alcançar a cartilagem palatoquadrada (Figuras 14 e 15).

Ramo mandibular. Após separar-se do ramo maxilar localiza-se ligeiramente caudo-dorsal ao primeiro, passando caudalmente ao músculo reto lateral. Durante seu trajeto na órbita ocorre uma divisão do mesmo que emite um ramo para a face dorsal do músculo levantador do palatoquadrado, dividindo-se em inúmeros ramos musculares menores. A face ventral é inervada por outro ramo proveniente do ramo mandibular do nervo trigêmeo. Tal ramificação foi chamada de: ramos proximais do ramo mandibular do nervo trigêmeo (Figuras 16, 17, 18).

O ramo mandibular continua seu trajeto passando dorsalmente à porção orbital do músculo levantador do palatoquadrado, quando emite ramos para o músculo pré-orbital, e continua seguindo em direção ao músculo quadrado-mandibular (Figura 18). A inervação da porção lateral e medial do músculo quadrado-mandibular dorsal é efetuada por inúmeros ramos musculares provenientes do ramo mandibular do nervo trigêmeo, que segue através do músculo quadrado-mandibular ventral, sendo também responsável por sua inervação (Figura 19). Tal ramificação passa a ser

denominada: ramos intermediários do ramo mandibular do nervo trigêmeo (Figura 19).

Na porção final do seu trajeto o ramo mandibular divide-se novamente, emitindo ramos para o músculo intermandibular e para a cartilagem mandibular, que são identificados como ramos distais do ramo mandibular do nervo trigêmeo (Figura 20).

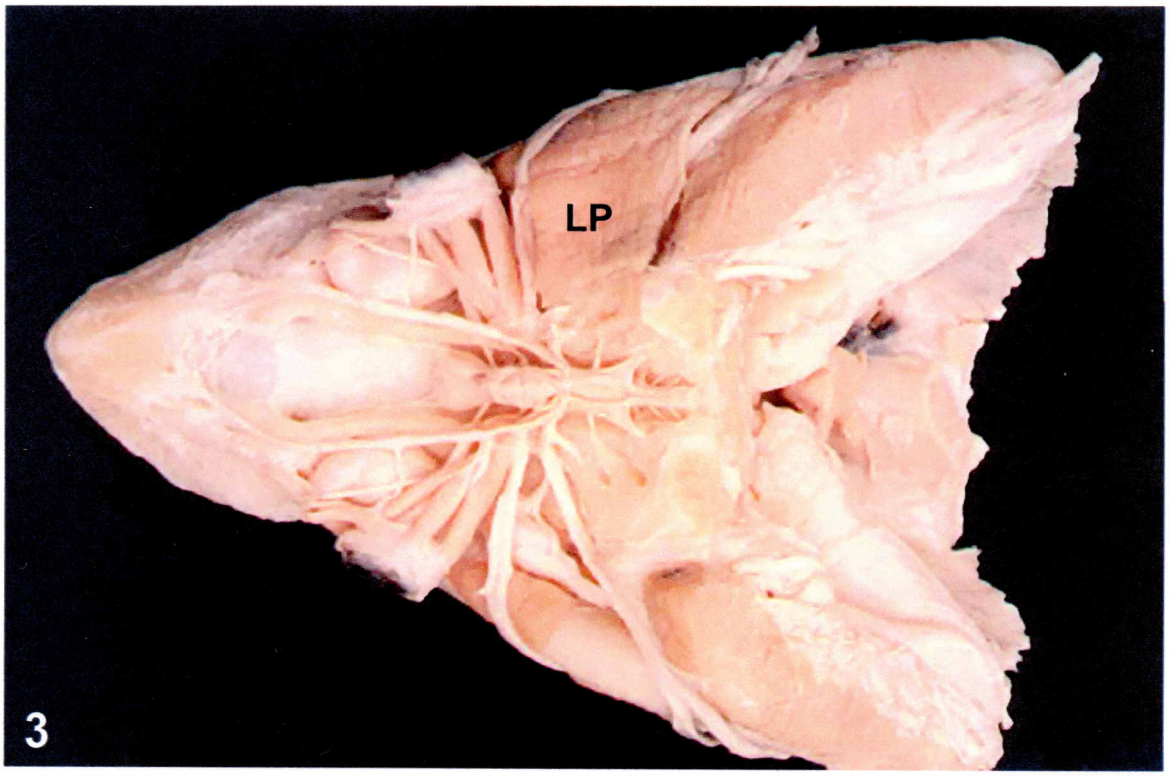

Figura 3: Foto da vista dorsal **LP** (M. levantador do palatoquadrado).

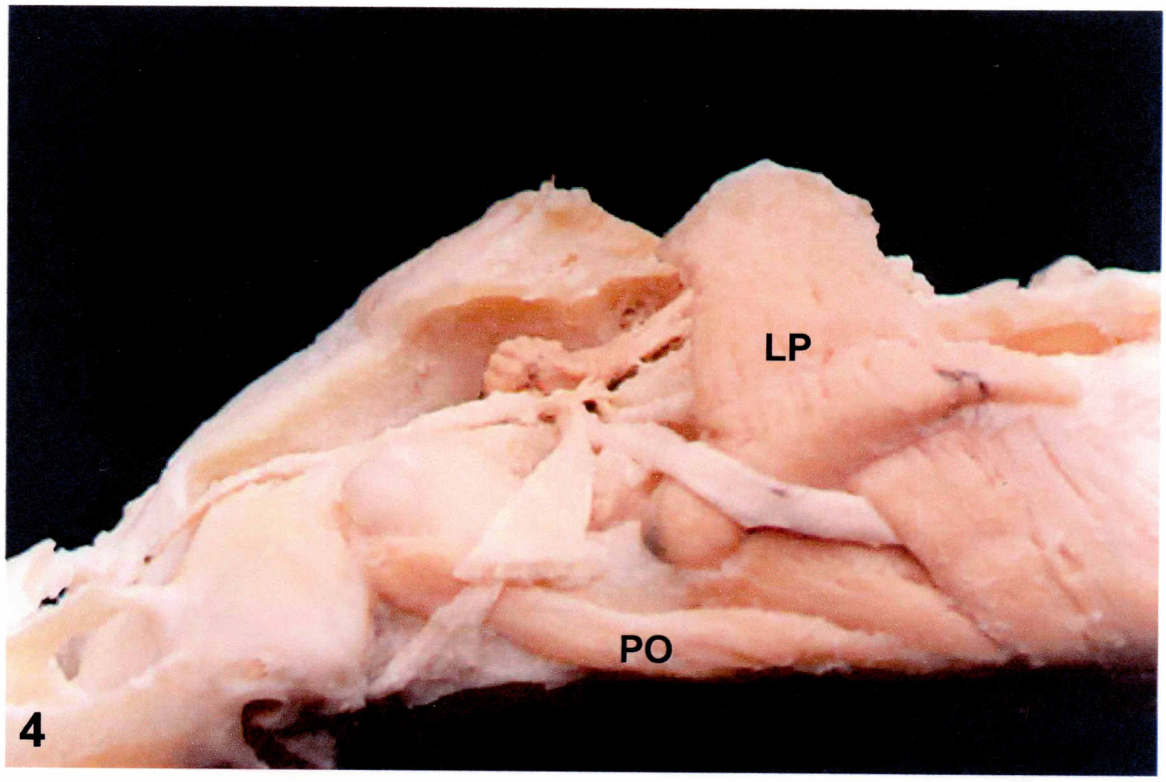

Figura 4: Foto da vista lateral esquerda. **PO** (M. pré-orbital); **LP** (M. levantador do palatoquadrado.

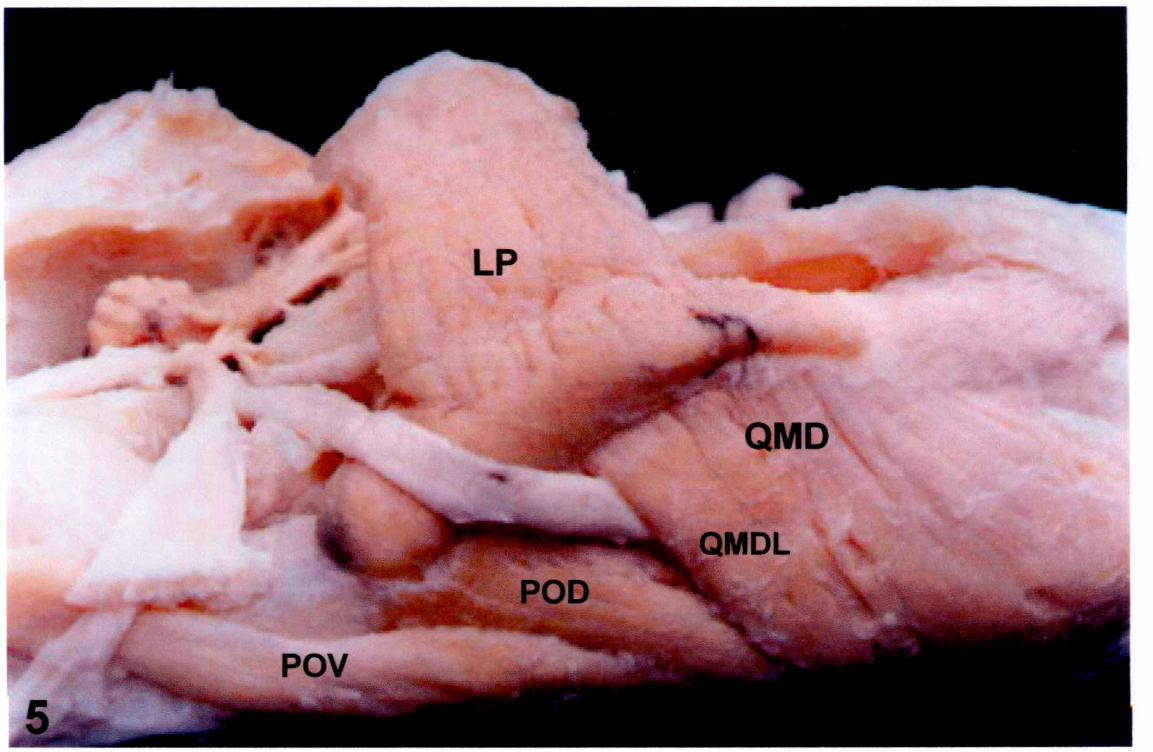

Figura 5: Foto da vista lateral esquerda. **QMD** (M. quadrado-mandibular dorsal); **QMDL** (M. quadrado-mandibular dorsal lateral); **LP** (M. levantador do palatoquadrado); **POD** (M. pré-orbital dorsal); **POV** (M. pré-orbital ventral).

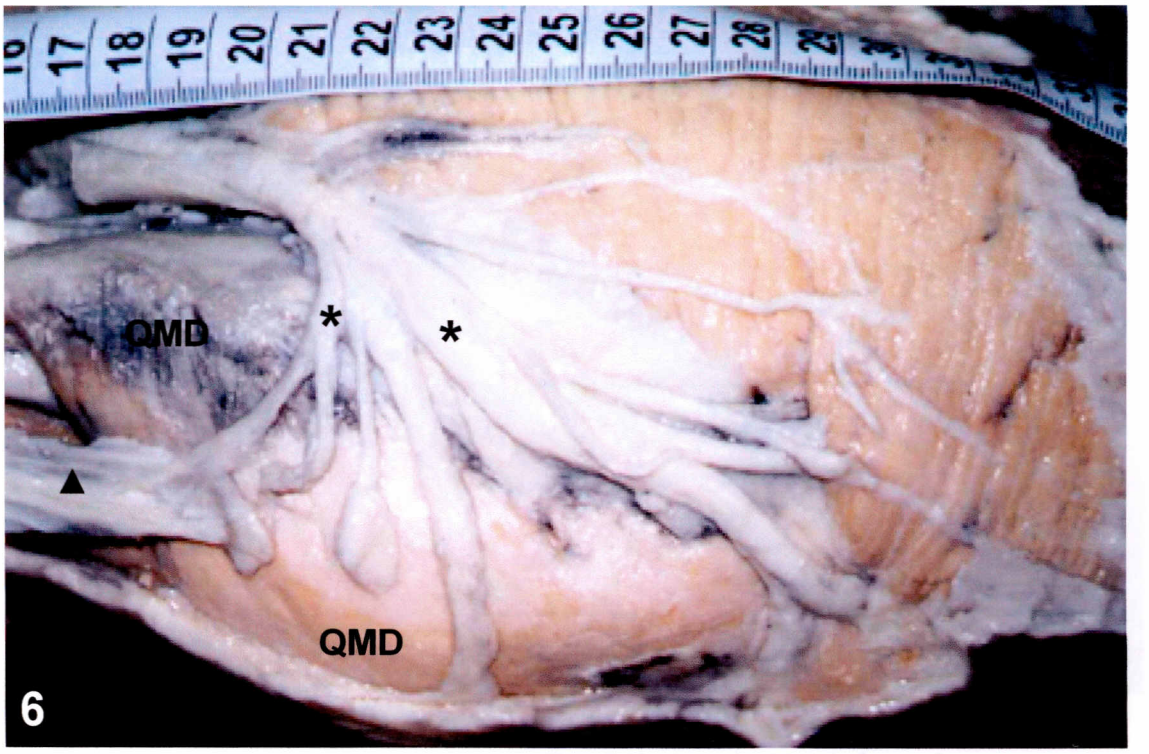

Figura 6: Foto da vista lateral esquerda. **QMD** (M. quadrado-mandibular dorsal); * (Ramificações do N. facial sobre o M. quadrado-mandibular dorsal); ▲ (Canais das ampolas de Lorenzini).

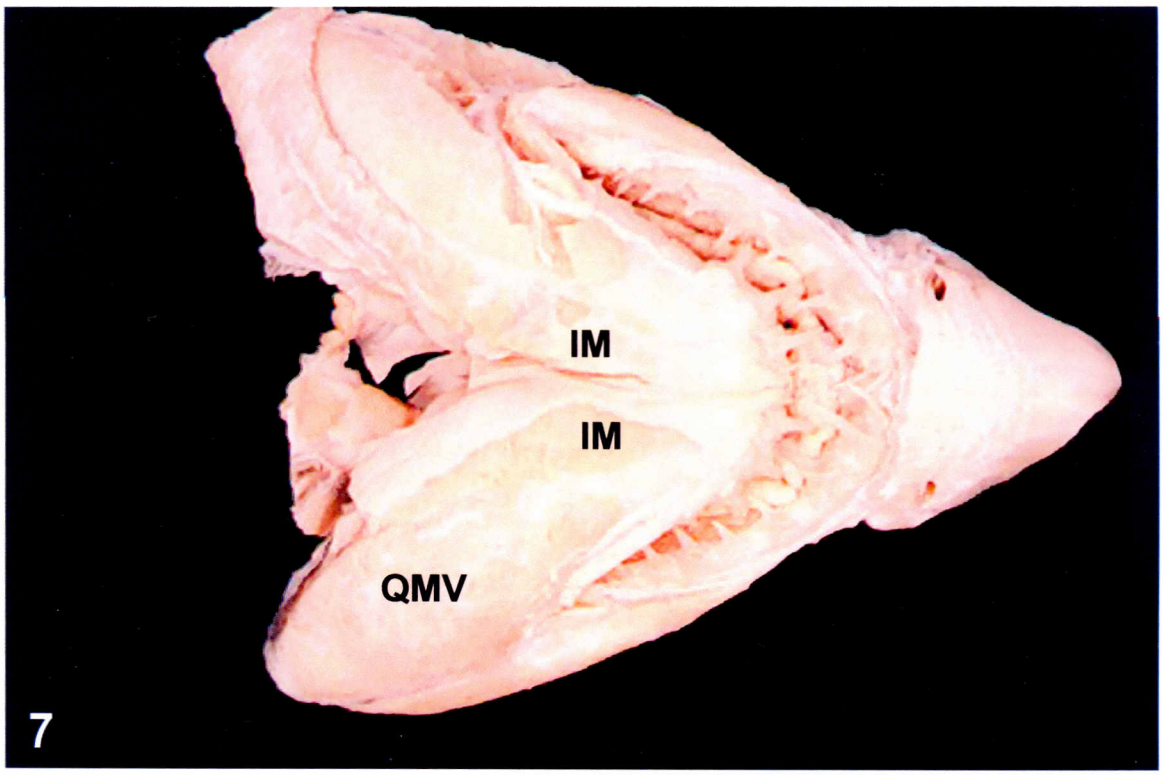

Figura 7: Foto da vista ventral. **IM** (M. intermandibular); **QMV** (M. quadrado-mandibular ventral).

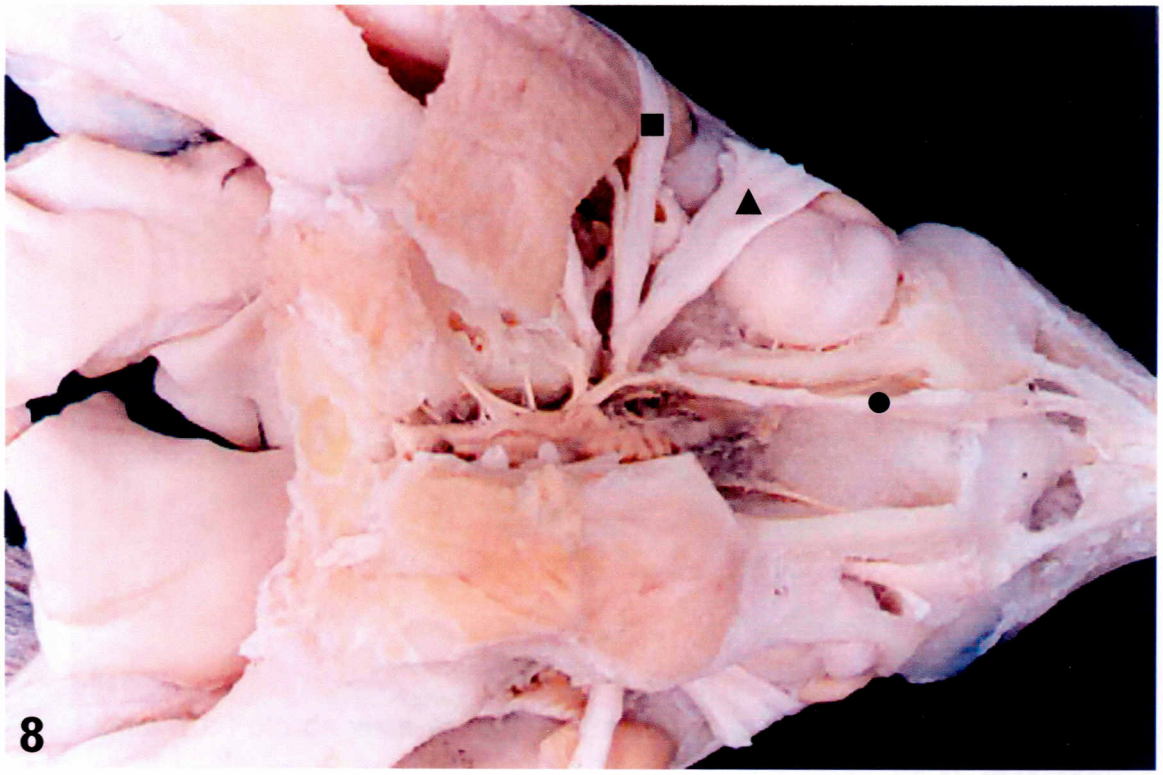

Figura 8: Foto da vista dorsal. ■ (R. mandibular do N. trigêmeo); ▲ (R. maxilar do N. trigêmeo); ● (R. oftálmico do N. trigêmeo).

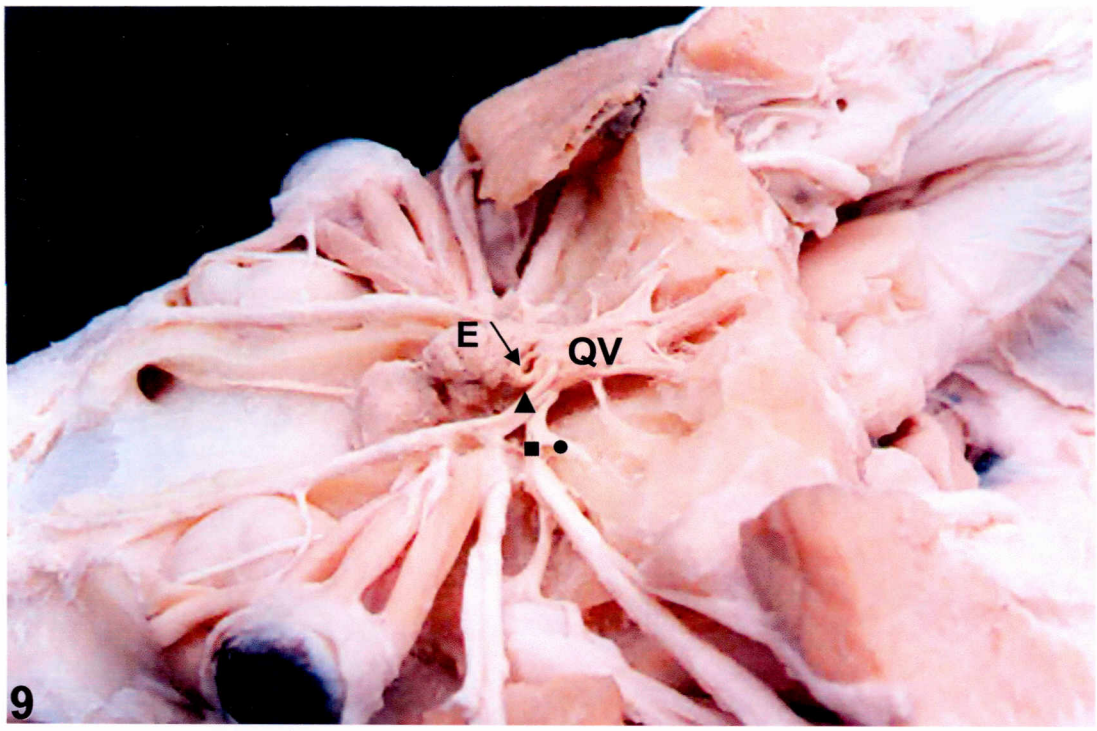

Figura 9: Foto da vista dorso – lateral esquerda. **E** (Encéfalo); Aurícula do cerebelo (seta); **QV** (Quarto ventrículo); ▲ (Ramos proximais à aurícula do cerebelo do N. trigêmeo); • (N. vestíbulo-coclear); ■ (N. facial).

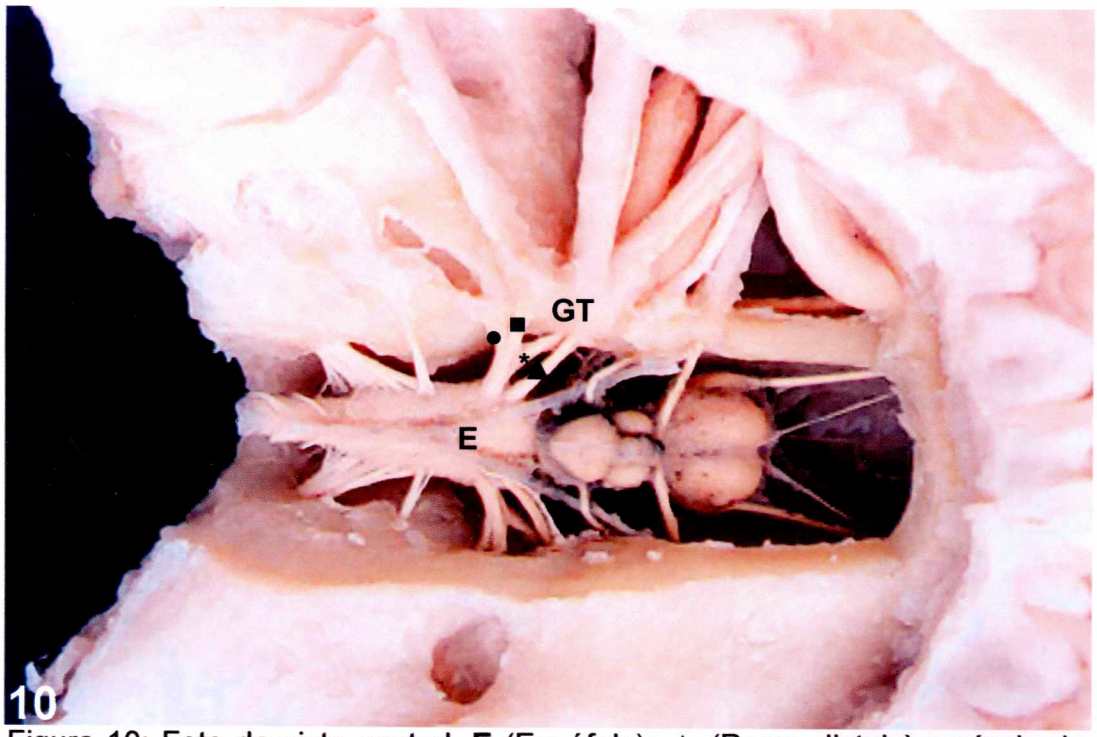

Figura 10: Foto da vista ventral. **E** (Encéfalo); ▲ (Ramo distal à aurícula do cerebelo do N. trigêmeo); * (Ramos proximais do N. trigêmeo); • (N. vestíbulo-coclear); ■ (N. facial); **GT** (Gânglio trigeminal na parede medial da órbita).

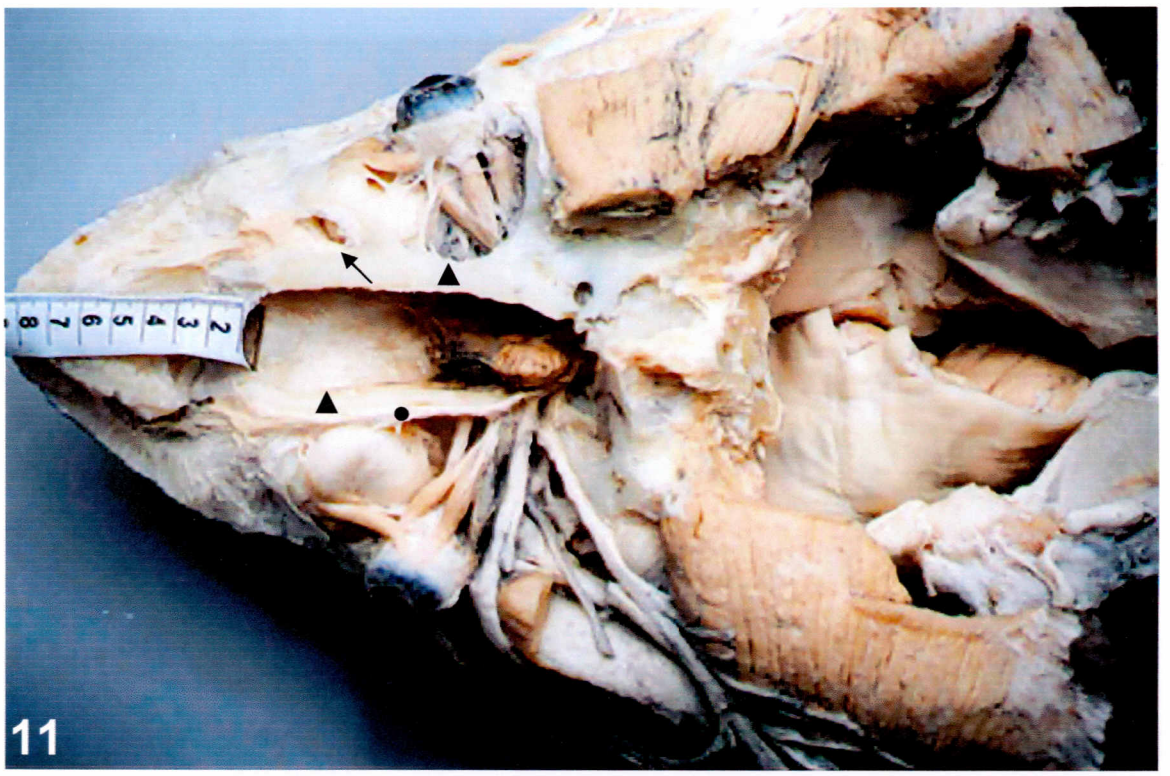

Figura 11: Foto da vista dorsal. • (R. oftálmico do N. trigêmeo); seta (Forame infraorbitário); ▲ (Parede medial da órbita).

Figura 12: Foto da vista lateral direita. • (Ramificação do R. oftálmico na região rostral); seta (Emergência do R. oftálmico através do forame infraorbitário).

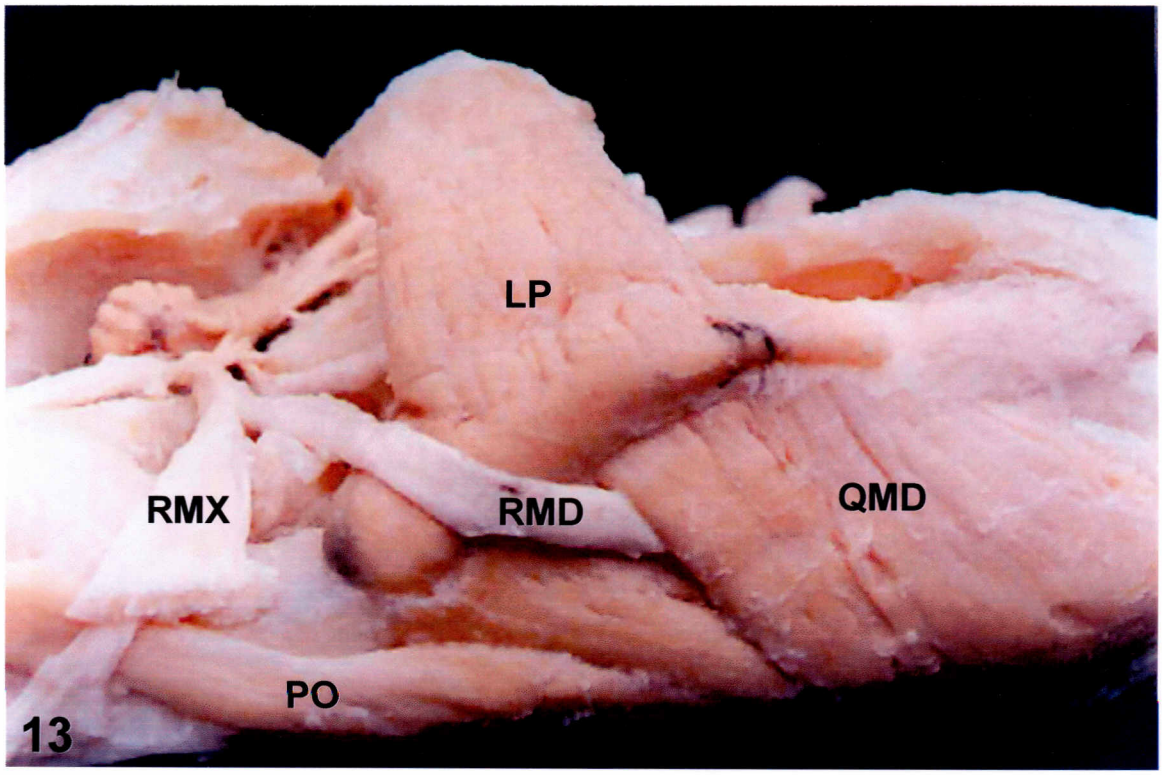

Figura 13: Foto da vista lateral direita. **RMX** (R. maxilar); **RMD** (R. mandibular); **PO** (M. pré-orbital); **QMD** (M. quadradomandibular dorsal); **LP** (M. Levantador do palatoquadrado).

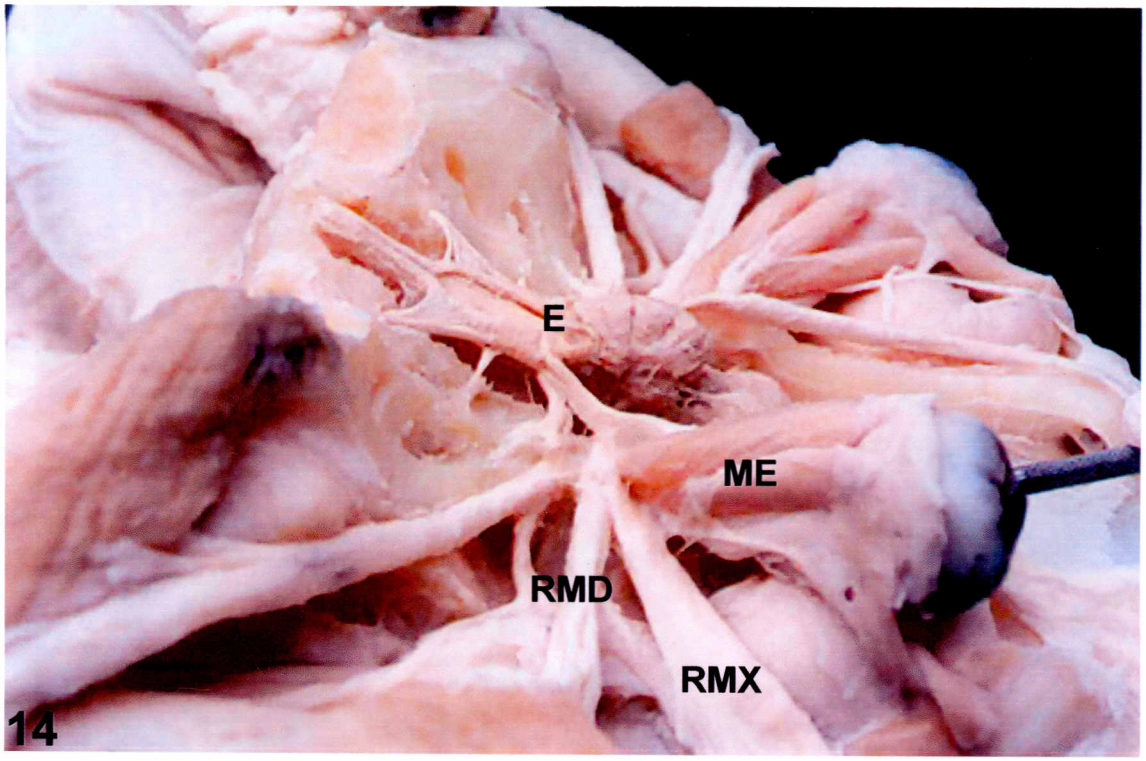

Figura 14: Foto da vista dorso-lateral direita. **RMX** (R. maxilar do N. trigêmeo); **RMD** (R. mandibular do N. trigêmeo); **ME** (Musculatura extra-ocular); **E** (Encéfalo)

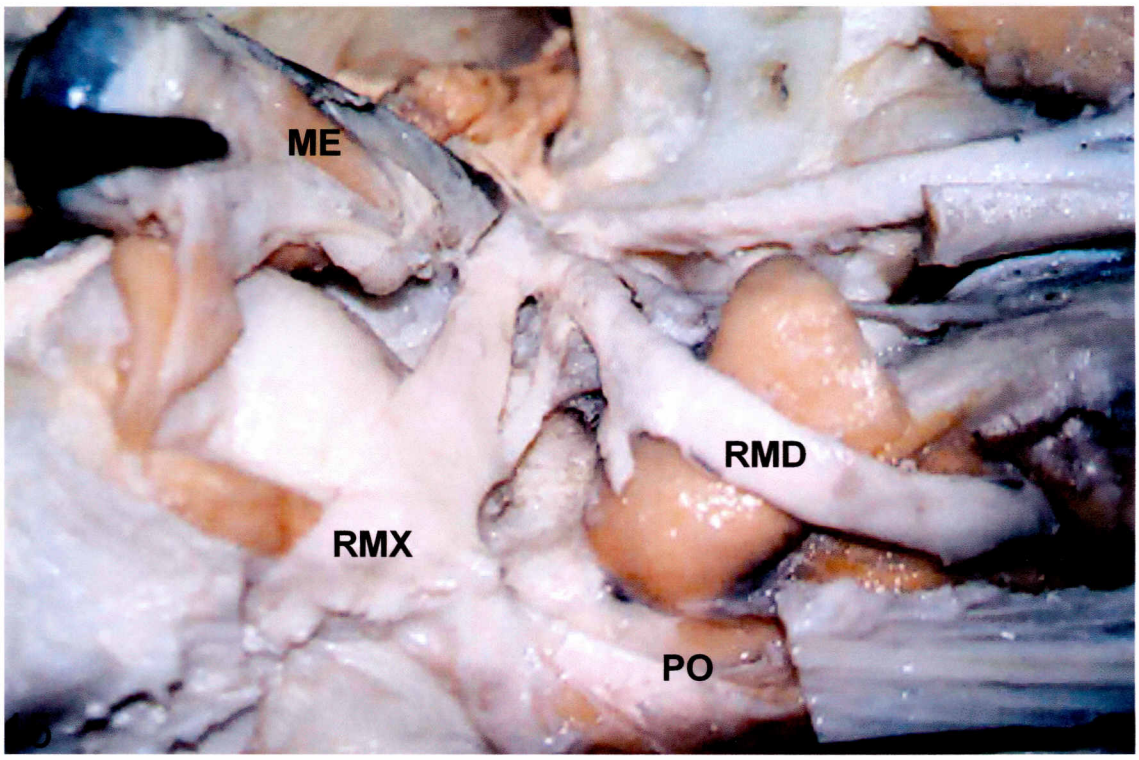

Figura 15: Foto da vista dorso-lateral esquerda. **RMX** (R. maxilar do N. trigêmeo); **RMD** (R. mandibular do N. trigêmeo); **ME** (Musculatura extra-ocular); **PO** (M. pré-orbital).

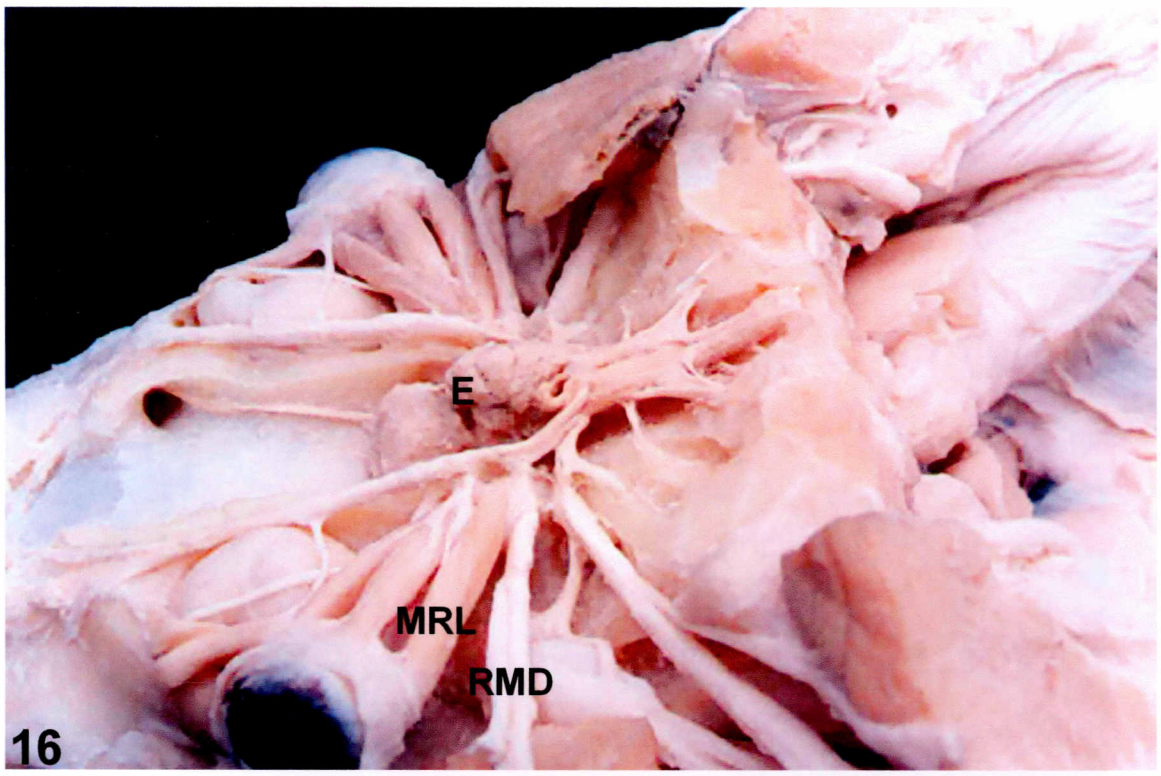

Figura 16: Foto da vista dorso-lateral esquerda. **RMD** (R. mandibular do N. trigêmeo); MRL (M. reto lateral); E (Encéfalo).

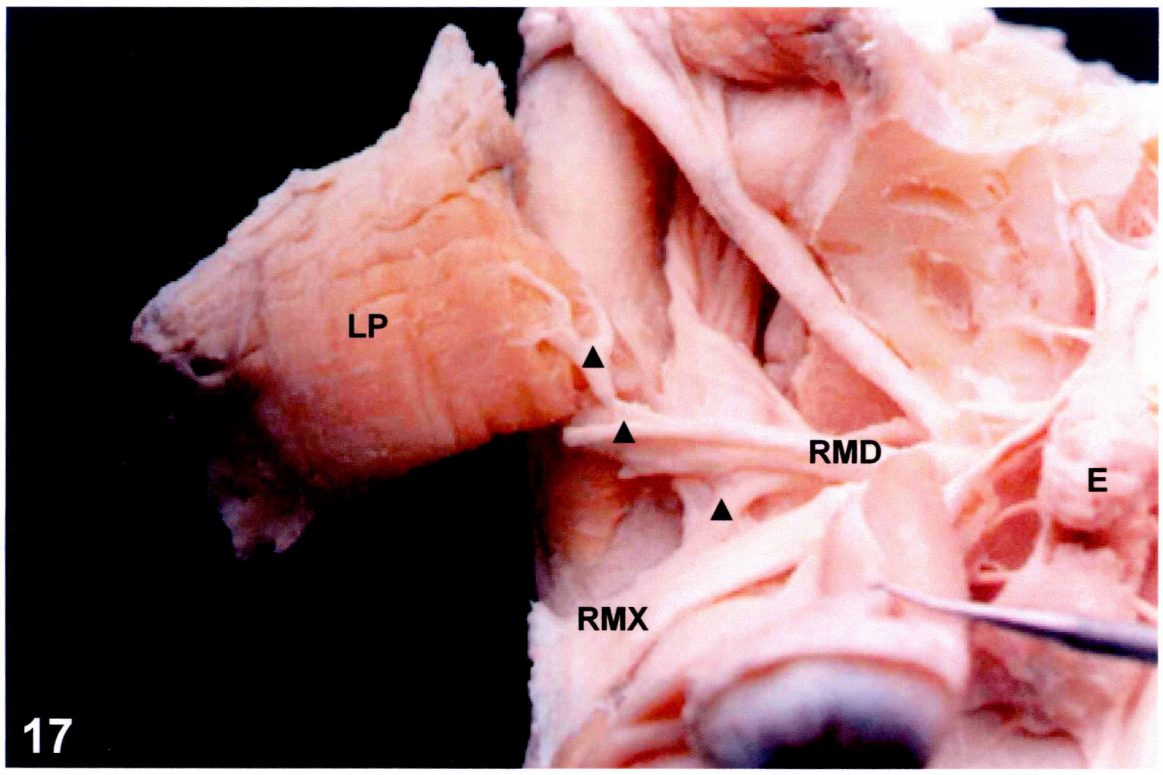

Figura 17: Foto da vista dorsal. **RMD** (R. mandibular do N. trigêmeo); ▲ (Ramos proximais do R. mandibular); **LP** (face ventral do M. levantador do palatoquadrado); **RMX** (R. maxilar do N. trigêmeo); **E** (Encéfalo).

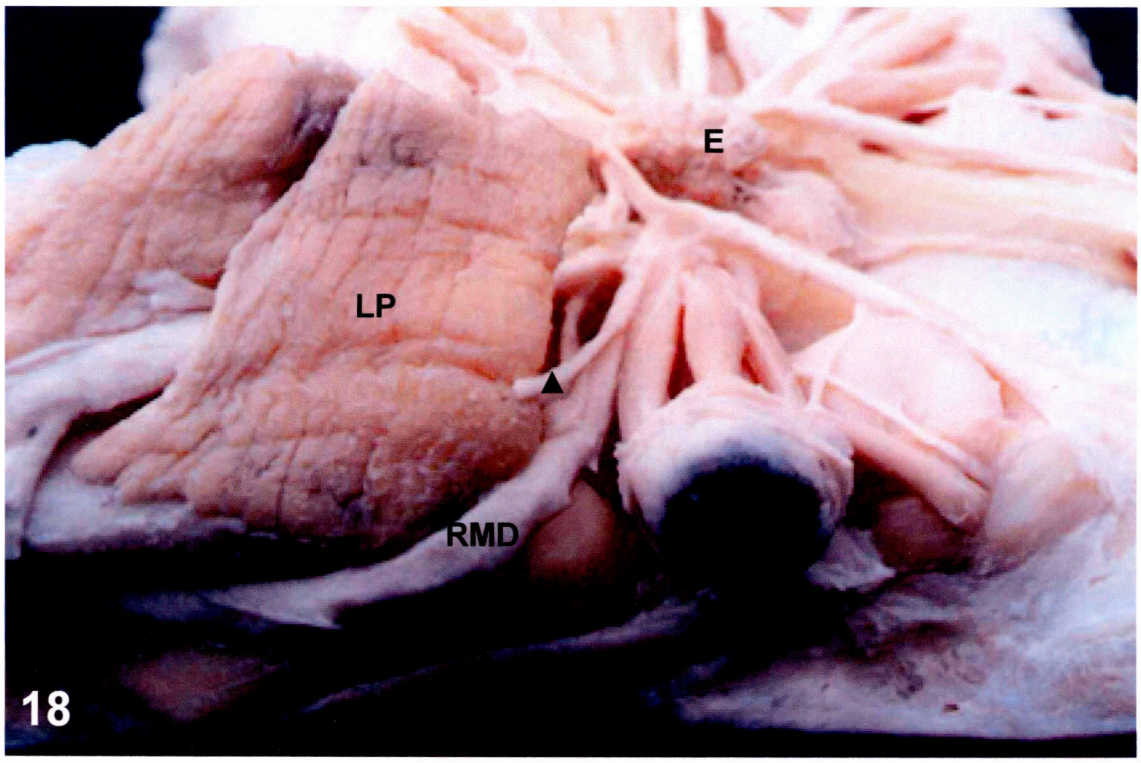

Figura 18: Foto da vista dorso - lateral direita. **RMD** (R. mandibular do N. trigêmeo); ▲ (Ramos proximais do R. mandibular); **LP** (face dorsal do M. levantador do palatoquadrado); **E** (Encéfalo).

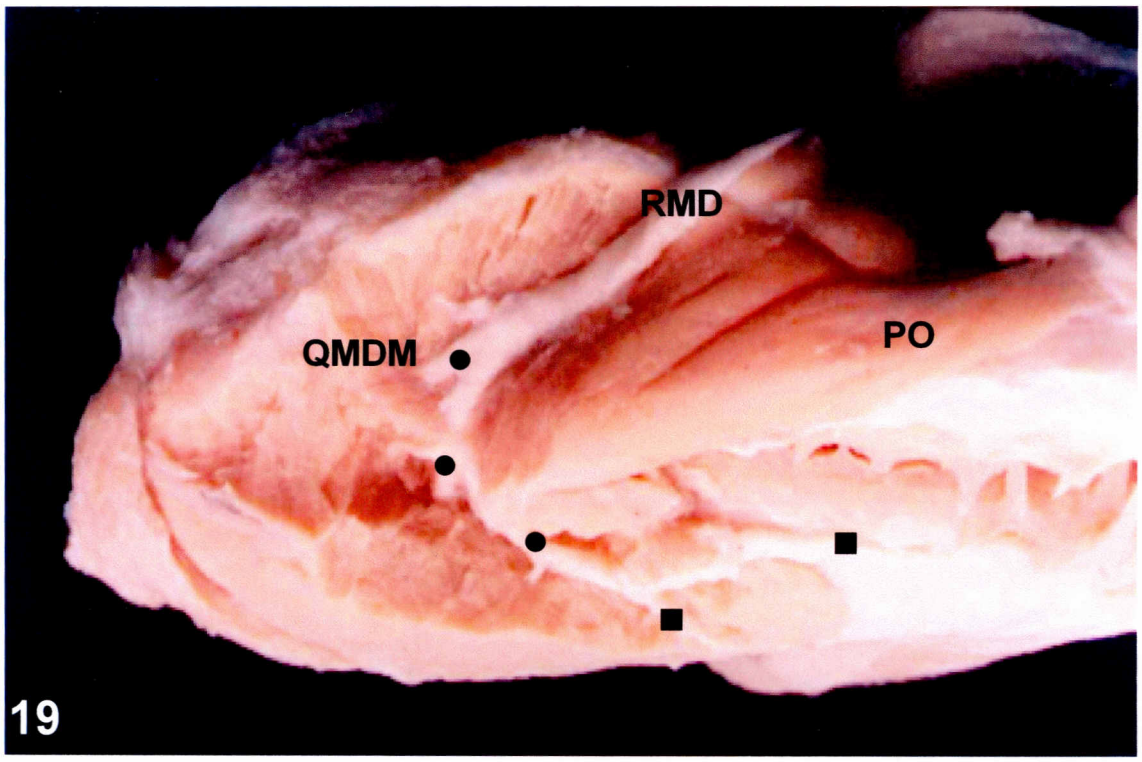

Figura 19: Foto da vista lateral direita. **RMD** (R. mandibular do N. trigêmeo); • (Ramos intermediários do R. mandibular); ■ (Ramos distais do R. mandibular); **QMDM** (M. quadrado-mandibula dorsal medial); **PO** (M. pré-orbital).

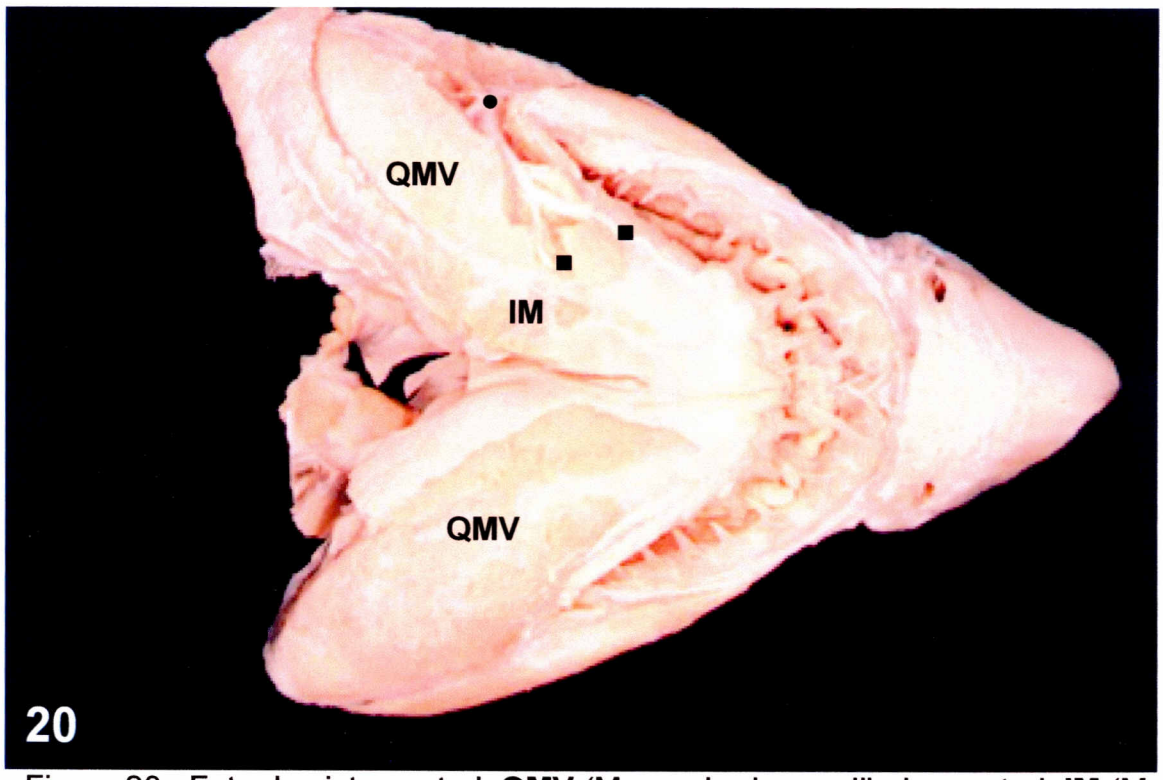

Figura 20: Foto da vista ventral. **QMV** (M. quadradomandibular ventral; **IM** (M. intermandibulares);• (Ramos intermediários do R. mandibular); ■ (Ramos distais do R. mandibular).

Discussão

5 DISCUSSÃO

Para autores, tais como Gilbert (1986), Hildebrand (1995) e Romer e Parsons (1985), o arco mandibular, derivado de um arco branquial modificado, corresponde ao primeiro arco branquial. Porém autores como Lagler et al. (1977) sugerem que o arco mandibular dos Elasmobrânquios é originário do segundo arco branquial modificado, pois o primeiro pode ter sido reduzido às cartilagens labiais ou até mesmo desaparecido.

Embora não tenha sido nossa preocupação neste estudo quais dos arcos branquiais poderiam ter dado origem ao arco mandibular, acordamos que sua origem nos Elasmobrânquios é branquial.

Alguns autores discorreram sobre a Anatomia da musculatura mandibular em algumas espécies de tubarões dentre os quais ressaltamos: Daniel (1934); Gans e Parsons (1964); Gilbert (1986); Harder (1975), Lagler et al. (1977); Motta e Wilga (1995), Motta e Wilga (1999), Romer e Parsons (1985) e Hildebrand (1995).

Ao analisar seus resultados foi possível notar, que, apesar das diferenças interespecíficas entre os animais estudados, um padrão de músculos derivados do arco mandibular pôde ser estabelecido. Os músculos: levantador do palatoquadrado, pré-orbital, quadrado-mandibular e intermandibular, estavam presentes em todos os exemplares analisados. Todavia não foi encontrado na literatura qualquer trabalho sobre a musculatura mandibular de *Carcharias taurus* especificamente, já que Daniel

(1934) analisa exemplares do gênero *Carcharias* como sinônimo do gênero *Prionace* causando incerteza sobre a identificação dos animais analisados.

Nossos resultados acordam com o padrão estabelecido por diversos autores a respeito da musculatura derivada do arco mandibular em Elasmobrânquios. Os músculos: levantador do palatoquadrado, pré-orbital, quadrado-mandibular e intermandibular estão presentes em *Carcharias taurus*.

Motta e Wilga (1995) analisaram a Anatomia funcional do aparato alimentar de *Negaprion brevirostris*, um tubarão da Ordem Carcharhiniformes. Ao comparar seus resultados com os obtidos em nosso estudo notamos grande semelhança entre ambos, porém algumas diferenças destacaram-se, principalmente em relação aos músculos formadores do complexo adutor da mandíbula.

Em *Negaprion brevirostris* o músculo pré-orbital está nitidamente dividido em uma cabeça dorsal e outra ventral, sendo que esta última origina-se na parede medial da órbita. Nossos resultados apontam para um músculo que apresenta divisões em cabeça dorsal e ventral, encontrando-se na maior parte de sua extensão, lateral à cartilagem palatoquadrada. Motta e Wilga (1995) também afirmam que o músculo quadrado-mandibular em *Negaprion brevirostris* pode ser dividido em duas partes distintas, músculo quadrado-mandibular dorsal e músculo quadrado-mandibular ventral, e que o músculo quadrado-mandibular dorsal ainda apresenta quatro subdivisões. Em *Carcharias taurus* as divisões dorsal e ventral do músculo quadrado-mandibular foram distinguidas, porém o músculo quadrado-mandibular dorsal apresentou duas subdivisões, que foram chamadas de músculo quadrado-

mandibular dorsal lateral e músculo quadrado-mandibular dorsal medial, passando lateralmente ao último, o ramo mandibular do nervo trigêmeo.

Acreditamos que o músculo quadrado-mandibular dorsal de *Carcharias taurus* possa apresentar outras subdivisões além das duas acima descritas, como citado em Motta e Wilga (1995) e Motta e Wilga (1999). Porém devido ao nosso material de estudo ser de origem distinta daquele utilizado pelos autores anteriormente citados, ou seja, proveniente do descarte da pesca comercial e não de exemplares frescos pescados exclusivamente para os seus trabalhos, não podemos afirmar que o músculo quadrado-mandibular dorsal de *Carcharias taurus* seja um músculo poligástrico.

Motta e Wilga (1995) e Motta e Wilga (1999) puderam empreender outras análises, devido a condição do material coletado para suas pesquisas, o que acabou possibilitando estudos histológicos e anatômicos ideais, que colaboraram para a definição do músculo quadrado-mandibular poligástrico em tubarões do gênero *Negaprion* e *Ginglymostoma*. Tais procedimentos não foram realizados em nossas amostras, nas quais optamos por caracterizar e identificar a musculatura mandibular, afim de, delimitar os efetores musculares do ramo mandibular do nervo trigêmeo o que facilitou a compreensão da inervação mandibular de *Carcharias taurus*.

Romer e Parsons (1985) e Hildebrand (1995) generalizam para todos os vertebrados que os músculos derivados do arco mandibular são inervados por uma série especial de nervos cranianos, dentre os quais o nervo trigêmeo que se divide em ramo oftálmico, ramo maxilar e ramo mandibular. A inervação mandibular de *Carcharias taurus* é condizente com o padrão geral estabelecido para todos os vertebrados

apresentando o nervo trigêmeo suas divisões oftálmica, maxilar e mandibular, todavia inúmeras peculiaridades puderam ser observadas e serão discutidas a seguir comparando resultados obtidos por outros autores ao descreveram a inervação de outras espécies de Elasmobrânquios.

Daniel (1934) analisou a inervação de *Heptanchus maculatus* e afirmou que a origem aparente dos nervos trigêmeo e facial são comuns. O autor descreve o nervo trigêmeo dividindo-se em seus ramos principais a uma curta distância de sua origem. Tal divisão resulta nos ramos oftálmico profundo e superficial, no ramo maxilar, que se subdivide em três ou quatro ramos menores e no ramo mandibular. Em *Carcharias taurus* a divisão do nervo trigêmeo ocorre proximal a parede medial da órbita, semelhante ao que acontece em tubarões *Heptanchus maculatus*, todavia, não se pode afirmar que as origens aparentes do nervo trigêmeo e nervo facial, de acordo com os resultados obtidos em *Carcharias taurus*, sejam comum, como descrito para *Heptanchus maculatus* pelo autor acima citado.

Porém Daniel (1934) destaca em seu trabalho que a origem do nervo trigêmeo é ligeiramente crânio-facial à do nervo facial. Tal afirmação invalida a primeira: as origens aparentes do nervo trigêmeo e do nervo facial são comuns. E ao comparar os resultados obtidos em *Carcharias taurus* é possível visualizar em vista ventral a origem aparente do nervo facial localizada caudalmente ao nervo trigêmeo, acordando, dessa maneira, com o autor em sua segunda colocação.

Witehouse e Grove (1947) descrevem a divisão do nervo trigêmeo na parte ventral da órbita, em tubarões do gênero *Squalus,* em: ramo oftálmico, ramo maxilar e ramo

mandibular. A ramificação do nervo trigêmeo ocorre distal a parede medial da órbita e ao gânglio trigeminal. Em *Heptanchus maculatus*, analisado por Daniel (1934) e em nosso estudo com *Carcharias taurus*, tal divisão do nervo trigêmeo ocorre proximalmente a origem aparente do mesmo.

Para Witehouse e Grove (1947) o nervo trigêmeo, nervo facial e nervo vestíbulo-coclear originam-se juntamente em porções laterais da medula oblonga. Tal afirmação não está de acordo com os resultados encontrados em *Carcharias taurus*, pois através de dissecações cuidadosas a olho desarmado foi possível evidenciar origens aparentes distintas para os nervos: trigêmeo, facial e vestíbulo-coclear.

Harder (1975) enfatiza a dificuldade em identificar a origem aparente dos nervos cranianos dos peixes, citando que apenas tubarões squalídios e raias rajídias apresentam as origens aparentes do nervo trigêmeo, do nervo facial e do nervo vestíbulo-coclear separadas. Para o autor na maioria dos outros Elasmobrânquios esses nervos originam-se juntamente na porção lateral do encéfalo. Embora uma descrição bastante abrangente quanto a localização da origem aparente desses nervos no encéfalo tenha sido elaborada, o *Carcharias taurus* não está incluído dentre os espécimes estudados, o que impossibilita uma comparação com nosso material.

Gilbert (1986) analisou tubarões do gênero *Squalus* e descreveu a localização das origens aparentes do nervo trigêmeo, nervo facial e nervo vestíbulo-coclear em uma porção cranial da medula oblonga ventralmente às aurículas do cerebelo. O autor também discorda da afirmação de Harder (1975) a respeito da origem aparente do

dos nervos: trigêmeo, facial e vestíbulo-coclear, nos tubarões squalídios. Para Gilbert (1986) a origem aparente dos nervos citados anteriormente é comum, contradizendo a afirmação proposta por Harder (1975) de que a origem aparente de tais nervos em squalídios é separada, o que está de acordo com os resultados encontrados em *Carcharias taurus*, nos quais a origem aparente do nervo trigêmeo, do nervo facial e do nervo vestíbulo-coclear não é comum. O nervo facial e o nervo vestíbulo-coclear deixam a medula oblonga em contigüidade com os ramos proximais do nervo trigêmeo à aurícula do cerebelo. O ramo do nervo facial esta localizado ligeiramente ventral aos ramos do nervo trigêmeo proximais à aurícula do cerebelo. O ramo do nervo vestíbulo-coclear origina-se caudalmente ao ramo do nervo facial.

Os resultados obtidos em *Carcharias taurus* contrariam aos achados de Harder (1975), em relação as ramificações do ramo mandibular. Para Harder (1975) o ramo mandibular não apresenta divisões dorsais nos Elasmobrânquios, porém em *Carcharias taurus* o nervo mandibular ramifica-se dorsalmente para inervar a face dorsal e a face ventral do músculo levantador do palatoquadrado. Song e Boord (1993) corroboram com esse resultado ao descrever as ramificações do ramo mandibular do nervo trigêmeo na raia *Raja eglanteria* e no tubarão *Mustelus canis*. Os ramos proximais do nervo mandibular nas espécies citadas são responsáveis pela inervação do músculo levantador do palatoquadrado originando-se a partir de uma ramificação dorsal do nervo mandibular.

Tanaka (1976) em seu trabalho sobre a descrição do nervo facial em *Mustelus manazo*, ressalta inúmeras imprecisões na descrição do nervo facial em

Elasmobrânquios, encontradas na literatura. Isto ocorre devido a descrições baseadas em ilustrações e comparações com outros animais, o que acabou por levar a crença de que o nervo trigêmeo e o nervo facial encontram-se estreitamente unidos. Tal relato pode auxiliar na compreensão de muitas dúvidas, em relação a descrição da inervação dos Elasmobrânquios realizada por alguns autores.

O ramo mandibular do nervo trigêmeo em *Carcharias taurus* é o responsável pela inervação da musculatura derivada do arco mandibular, como descreveram Daniel (1934), Gans e Parsons (1964), Gilbert (1986), Harder (1975), Hildebrand (1995), Lagler et al. (1977), Romer e Parsons (1985), Song e Boord (1993) Tanaka (1976) e Whitehouse e Grove (1947) para outras espécies de tubarões. Todavia ocorre no ramo mandibular de *Carcharias taurus* uma ramificação dorsal, proximal a parede medial da órbita, que é responsável pela inervação do músculo levantador do palatoquadrado. Tal descrição acorda com a de Song e Boord (1993), para raias e tubarões, que a denomina como ramos proximais do ramo mandibular do nervo trigêmeo. Há também os ramos intermediários responsáveis pela inervação dos músculos: quadrado-mandibular e pré-orbital e os ramos distais do ramo mandibular do nervo trigêmeo que inervam o músculo intermandibular. Os ramos distais e intermediários do ramo mandibular do nervo trigêmeo também são reconhecidos em *Carcharias taurus*, e como sugerem Song e Boord (1993), são, juntamente com os ramos proximais do ramo mandibular, os componentes motores do nervo trigêmeo responsáveis pela inervação da musculatura mandibular.

Song e Boord (1993) enfatizam que a inervação da musculatura do segmento mandibular da cabeça de tubarões e a localização e suas origens segmentais são

critérios importantes para o estudo de homologia comparada. Concordamos com tal afirmação tendo a certeza que os resultados obtidos em *Carcharias taurus* podem ser de grande valia para futuros estudos comparativos e evolutivos entre outros membros do grupo dos lamnídios.

Conclusões

6 CONCLUSÕES

Com base nas observações realizadas durante a elaboração deste estudo, concluímos que para o tubarão *Carcharias taurus*:

- Os músculos derivados do arco mandibular são: músculo levantador do palatoquadrado, músculo pré-orbital, músculo quadrado-mandibular e músculo intermandibular.

- A inervação dos músculos derivados do arco mandibular é realizada pelo ramo mandibular do nervo trigêmeo.

- O nervo trigêmeo origina-se na medula oblonga separado das origens aparentes dos nervos facial e vestíbulo-coclear.

- O nervo trigêmeo apresenta como principais ramificações o ramo mandibular, o ramo maxilar e o ramo oftálmico.

- O ramo mandibular do nervo trigêmeo inerva, através de sua ramificação proximal, o músculo levantador do palatoquadrado. Os músculos pré-orbital e quadrado-mandibular recebem os ramos intermediários do ramo mandibular do nervo trigêmeo e o músculo intermandibular recebe fibras da parte distal do ramo mandibular.

Referências

REFERÊNCIAS

BEHMER, O. A; TOLOSA, E. M. C; FREITAS NETO, A. G. **Manual de técnicas para histologia normal e patológica.** São Paulo: Editora Atheneu, 1976.

COMPAGNO, L. J. V. FAO species catalogue. Sharks of the world. An annotated and illustrated catalogue of sharks species know to date. Hexanchiformes to Lammniformes. **FAO Fisheries Synopsis**, v. 4, n. 125, p. 1- 249, 1984.

DANGELO, J. G e FATTINI, C. A. **Anatomia humana básica**. São Paulo: Editora Atheneu, 2002. 184 p.

DANIEL, J. F. **The Elasmobranch fishes**. 3.ed. Berkeley: University of Califórnia Press, 1934, 332 p.

FIGUEIREDO, J. L. **Manual de peixes marinhos do Sudeste do Brasil:** I Introdução. Cações, raias e quimeras. São Paulo: Museu de Zoologia da Universidade de São Paulo, 1977. 104 p.

GANS, C e PARSONS, T. S (Ed.). **A photographic atlas of shark anatomy. The gross morphology of *Squalus acanthias*.** London: Academic Press, 1964. 106 p.

GILBERT, S. G. **Pictorial anatomy of the dogfish**. London: University of Washington Press, 1986. 59 p.

HARDER, W. **Anatomy of fishes.** Sttutgart: E. Schwerzerbart'sche verlagsbuchhandlung (Nägele u. Obermiller), 1975, v. 1 e 2.

HILDEBRAND, M. **Análise da estrutura dos vertebrados**. 3. ed. São Paulo: Editora Atheneu, 1995.

INTELIZANO, W. **Origem e distribuição das artérias coronárias em carpa-capim *Ctenopharyngodon idella* Valenciennes, 1884 (Cyprinidae, Ostariophysii).** 1999. 120f. Tese (Doutorado em cirurgia) – Faculdade de Medicina Veterinária e Zootecnia, Universidade de São Paulo, São Paulo, 1999.

LAGLER, K. F; BARDACH, J. E; MILLER, R. R; PASSINO, D. R. M. **Ichthyology.** 2.ed. New YORK: John Wiley & Sons, 1977. 506 p.

LESSA, R. P. Biometria de tubarões costeiros aplicada ao controle de desembarques no norte do Brasil – Maranhão. **Ciência e Cultura**, v. 40, n. 9, p. 892-897, 1988.

LUCIFORA, L. O; MENNI, R. C; ESCALANTE, A. H. Reproductive ecology and abundance of the sand tiger shark, *Carcharias taurus*, from the southwestern Atlantic. **ICES Journal of Marine Science**, v. 59, p. 553-561, 2002.

MOTTA, P. J e WILGA, C. A. D. Anatomy of the feeding apparatus of the lemon shark, *Negaprion brevirostris*. **Journal of Morphology**, v. 226, p. 309-329, 1995.

MOTTA, P. J e WILGA, C. D. Anatomy of the feeding apparatus of the nurse shark, *Ginglymostoma cirratum*. **Journal of Morphology**, v. 241, p. 33-60, 1999.

NELSON, J. S. **Fishes of the world.** 2. ed. USA: John Wiley & Sons, 1984, p. 43 - 68.

POUGH, F. H; HEISER, J. B; MCFARLAND, W. N. **A vida dos vertebrados**. 2 ed. São Paulo: Editora Atheneu, 1999. 798 p.

RICKLEFS, R. E. **A economia da natureza**. 4. ed. Rio de Janeiro: Guanabara Koogan, 1997. p. 449.

ROMER, A. S e PARSONS, T. S. **Anatomia comparada dos vertebrados**. 5. ed. São Paulo. Editora Atheneu, 1985. 558 p.

SMALE, M. J. Occurrence of *Carcharias taurus* in nursery áreas of the Eastern and Western Cape, South África. **Marine Freshwater Research**, v. 53, p. 551-556, 2002.

SMITH, A. K e POLLARD, D. A. Threatened fishes of the world: *Carcharias taurus* (Rafinesque, 1810) (Odontaspididae). **Environmental Biology of Fishes**, v. 56, p. 365, 1999.

SONG, J e BOORD, R. I. Motor components of the Trigeminal Nerve and organization of the mandibular arch muscles in vertebrates. **Acta Anatomica**, v. 148, p. 139-149,1993.

TANAKA, S. Facial nerve of the shark (*Mustelus manazo*) and its comparison with the glossopharyngeal nerve. **Acta Anatomica Nipponica**, v. 51, p. 1-16, 1976.

WHITEHOUSE, R. H e GROVE, A. J. (Ed.). **The dissection of the dogfish**. 6. ed. London: University tutorial press, 1947.179 p.

Anexos

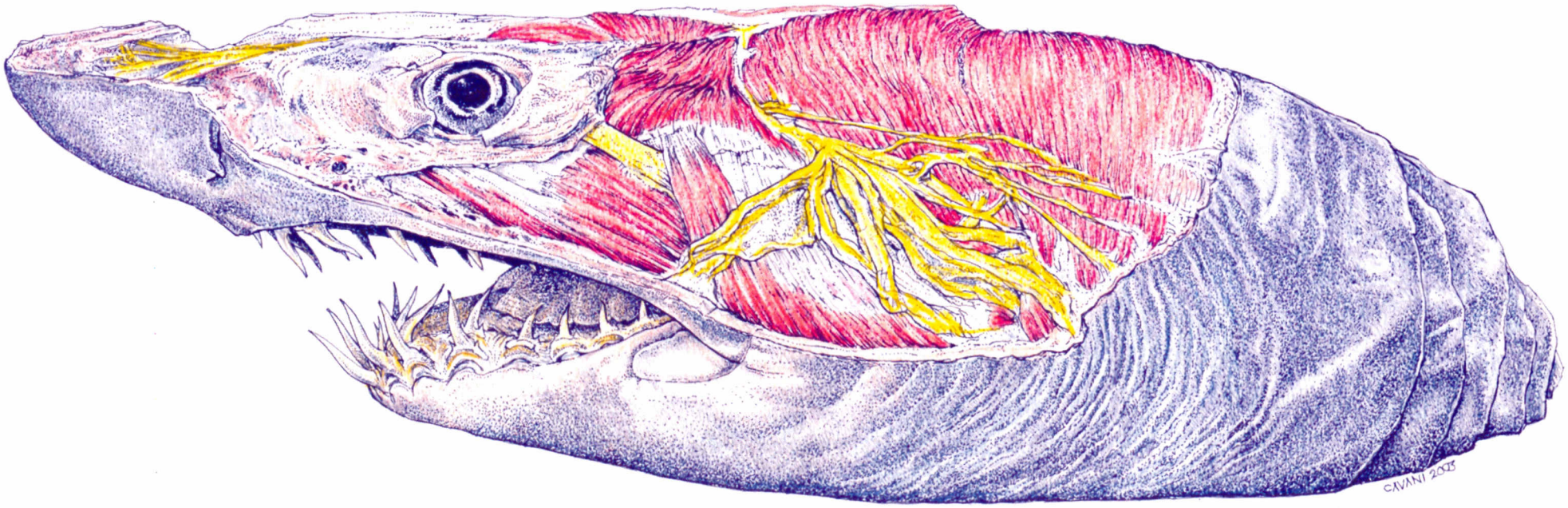

Anexo A - Ilustração da Dissecação da cabeça de Carcharias taurus. Vista lateral esquerda.

Anexo B - Ilustração da continuação da dissecação da cabeça de Carcharias taurus. Vista lateral esquerda.

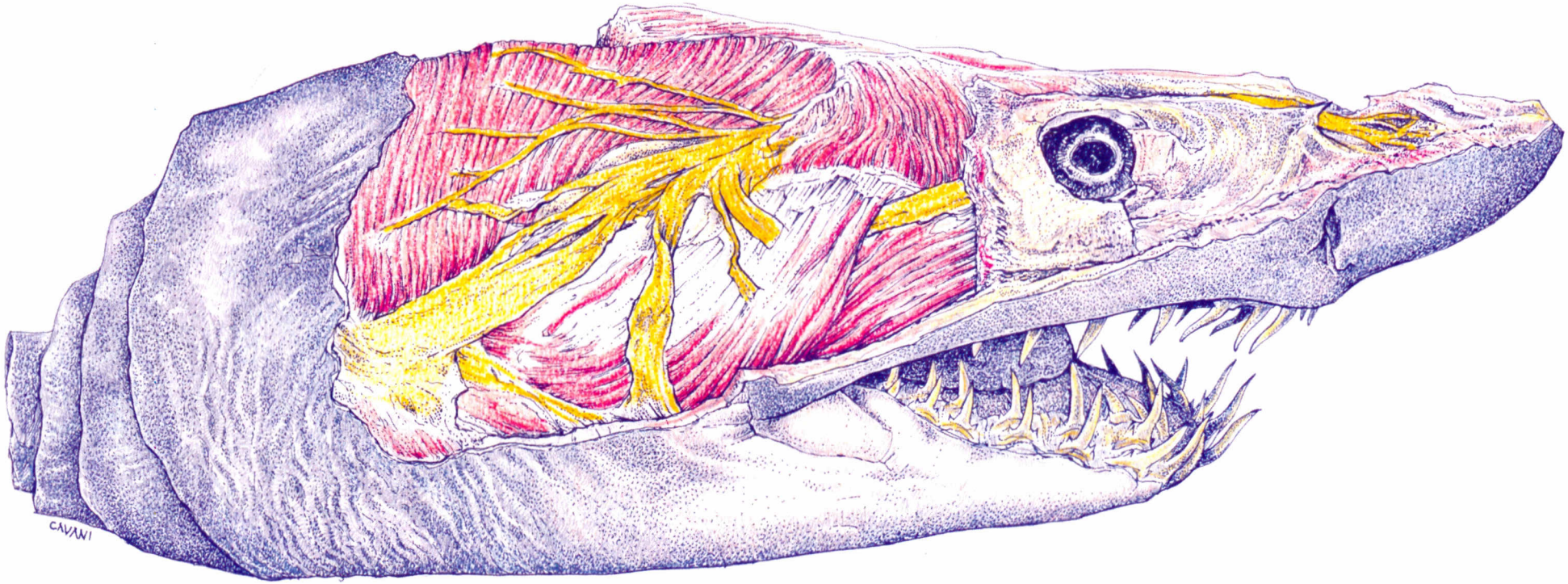

Anexo C - Ilustração da dissecação da cabeça de Carcharias taurus. Vista lateral direita.

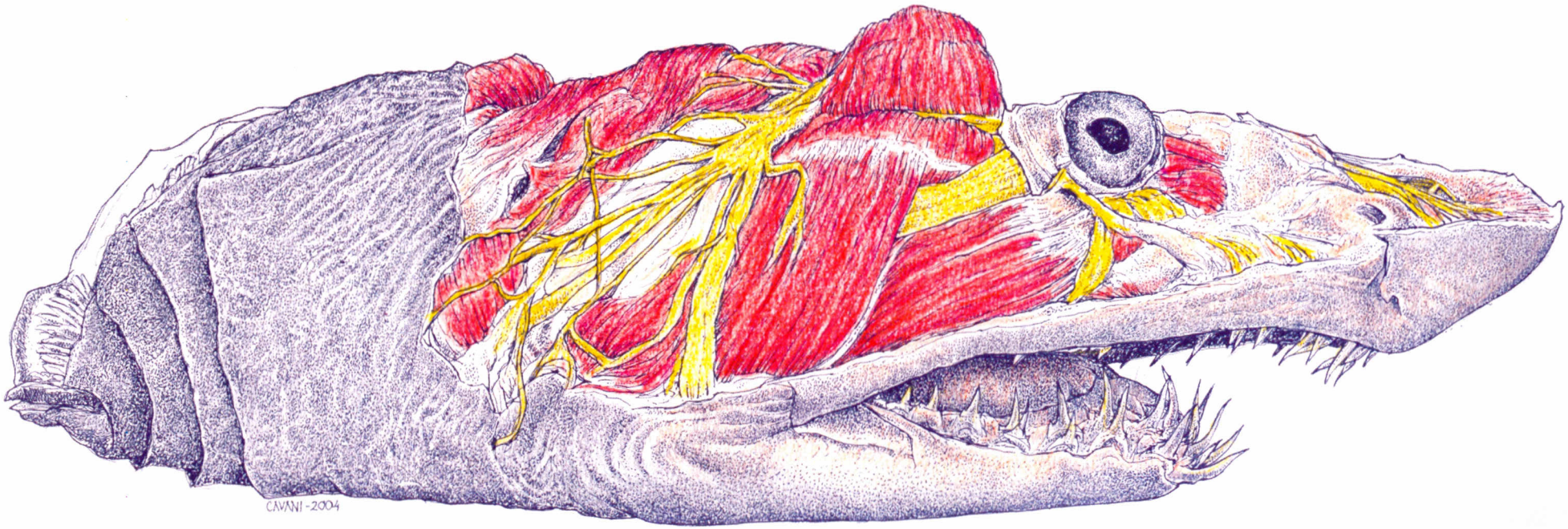

Anexo D - Ilustração da continuação da dissecação da cabeça de Carcharias taurus. Vista lateral direita.

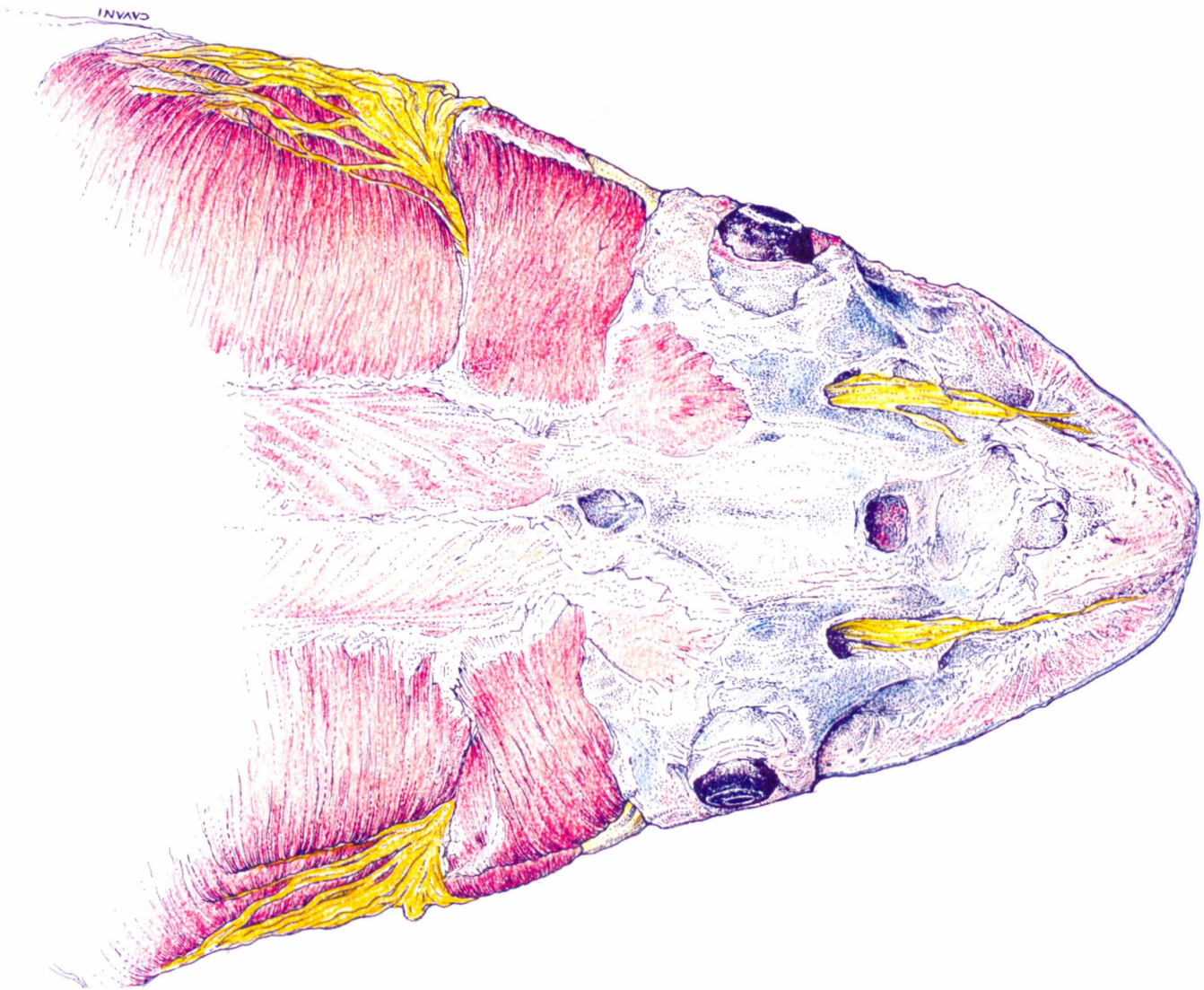

Anexo E - Ilustração da dissecação da cabeça de Carcharias taurus. Vista dorsal.

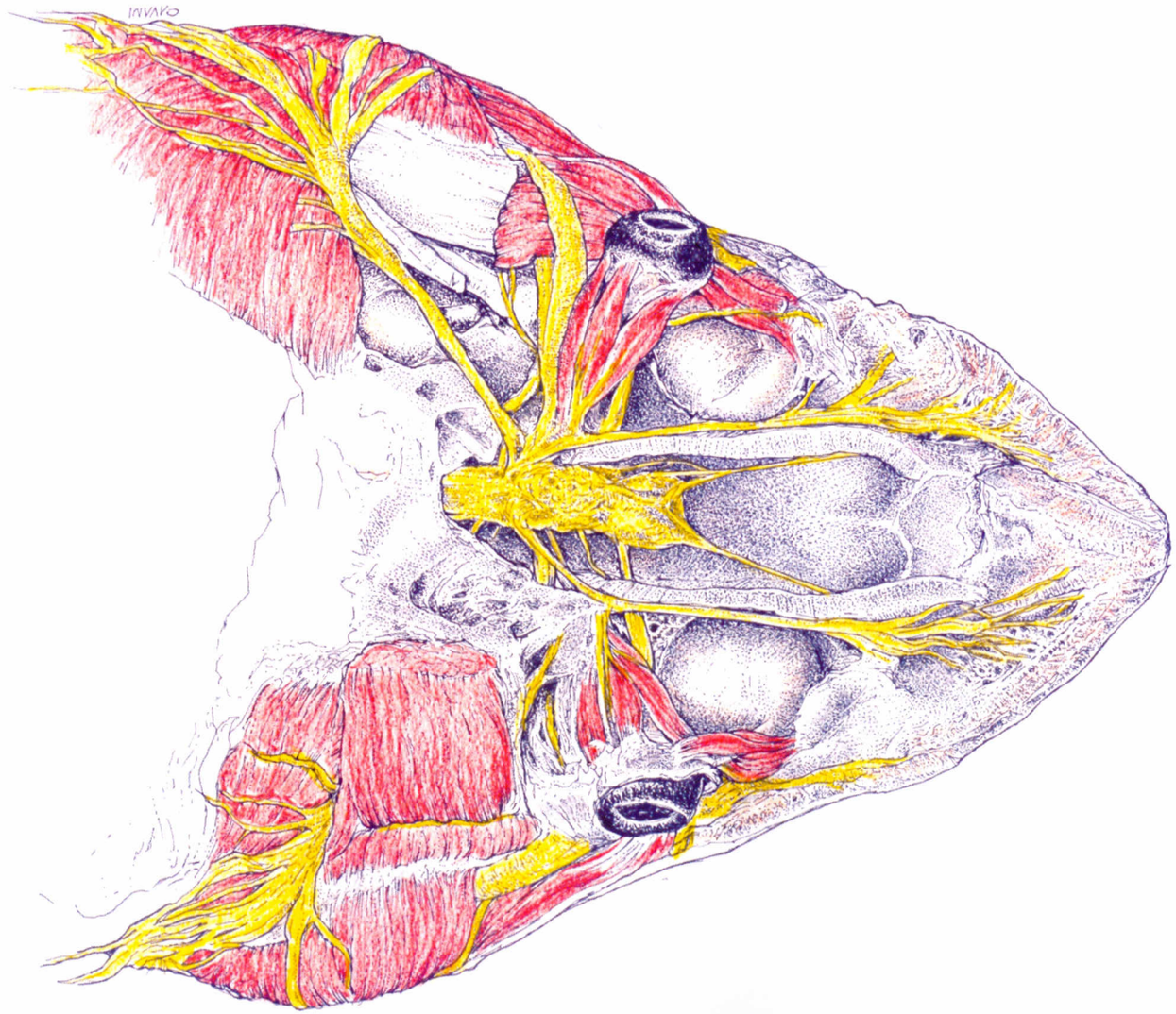

Anexo F - Ilustração da continuação da dissecação da cabeça de Carcharias taurus. Vista dorsal.