DANIELA SEKO FERNANDEZ

Morfologia do trato reprodutor masculino de capivara: estudo das glândulas anexas à uretra

SÃO PAULO

2003

DANIELA SEKO FERNANDEZ

DEDALUS - Acervo - FMVZ
11300023568

Morfologia do trato reprodutor masculino de capivara: estudo das glândulas anexas à uretra

Dissertação apresentada para obtenção do título de Mestre, junto à Faculdade de Medicina Veterinária e Zootecnia da Universidade de São Paulo.

Departamento:

Cirurgia

Área de Concentração:

Anatomia dos Animais Domésticos

Orientador:

Prof. Dr. Wilson Machado de Souza

Acervo - FMVZ 022596

SÃO PAULO

2003

ID 2585
N.º CLASSIFICAÇÃO
t. 1236
FMVZ
ex. 1
N.º TOMBO
22596
SYSNO: 1333958

Autorizo a reprodução parcial ou total desta obra, para fins acadêmicos, desde que citada a fonte.

DADOS INTERNACIONAIS DE CATALOGAÇÃO-NA-PUBLICAÇÃO

(Biblioteca da Faculdade de Medicina Veterinária e Zootecnia da Universidade de São Paulo)

T.1236 Fernandez, Daniela Seko
FMVZ Morfologia do trato reprodutor masculino de capivara: estudo das glândulas anexas à uretra / Daniela Seko Fernandez. – São Paulo : D. S. Fernandez, 2003.
61 f. : il.

Dissertação (mestrado) - Universidade de São Paulo. Faculdade de Medicina Veterinária e Zootecnia. Departamento de Cirurgia, 2003.
Área de concentração: Anatomia dos Animais Domésticos.

Orientador: Prof. Dr. Wilson Machado de Souza.

1. Órgãos genitais do macho animal. 2. Roedores. 3. Capivaras. 4. Morfologia (Anatomia). 5. Microscopia.

UNIVERSIDADE DE SÃO PAULO
Faculdade de Medicina Veterinária e Zootecnia
Cidade Universitária "Armando de Salles Oliveira"
Comissão Bioética

CERTIFICADO

Certificamos que o Projeto intitulado "Morfologiado trato reprodutor masculino de capivara: estudo das glândulas anexas à uretra" Protocolo nº 241/2002, utilizando 10 capivaras, sob a responsabilidade do Prof. Dr. Wilson Machado de Souza, está de acordo com os princípios éticos de experimentação animal da Comissão de Bioética da Faculdade de Medicina Veterinária e Zootecnia da Universidade de São Paulo e foi aprovado em reunião de 11/12/2002.

(We certify that the Research "Morfology of the male capibara's reproductor tract: a study of the annex glands until the uretra" protocol number 241/2002, utilizing 10 capibaras, under the responsability of Prof. Dr. Wilson Machado de Souza, agree with Ethical Principles in Animal Research adopted by Bioethic Commision of the Faculty of Veterinary Medicine and Zootechny of University of São Paulo and was approved in 12/11/2002 meeting.)

São Paulo, 12 de dezembro de 2002

Profª Drª Julia Maria Matera
Presidente da Comissão de Bioética
FMVZ/USP

Av. Prof. Dr. Orlando Marques de Paiva, 87 - 05508-000 - Cid. Univ. "Armando de Salles Oliveira"
Fone: (011) 3091-7671/3091-7676 - Fax: (011) 3032-2224

FOLHA DE APROVAÇÃO

Nome do autor: FERNANDEZ, Daniela Seko

Título: Morfologia do trato reprodutor masculino de capivara: estudo das glândulas anexas à uretra.

Dissertação apresentada para obtenção do título de Mestre, junto à Faculdade de Medicina Veterinária e Zootecnia da Universidade de São Paulo

Aprovado em:

Banca Examinadora

Prof. Dr. W. M. SOUZA Instituição: UNESP

Julgamento: APROVADA Assinatura:

Prof. Dr. A. P. F. MELO Instituição: UNIRP

Julgamento: APROVADA Assinatura:

Prof. Dr. R. H. S. FERRAZ Instituição: UNIRP

Julgamento: APROVADA Assinatura:

Rafaela e Paulo, por serem tão maravilhosos.

Capivara

Hydrochaeris hydrochaeris

Dedico

A meu marido Marcílio e aos meus filhos Eduardo, Rafaela e Paulo, por serem tão maravilhosos.

Amo vocês!

Com carinho, meus agradecimentos especiais:

A Deus

"Obrigado Senhor, pelo dom precioso da vida,
esta vida que, generosamente, nos deste e pela
qual nos sentimos responsáveis.
Obrigado por nossos pais, marido, filhos, amigos,
professores, colegas, por todos quantos fizeram
parte dessa história.
Obrigado por esta etapa vencida.
Recebe, Senhor, toda alegria e eterna gratidão.
E que tua constante presença nos ilumine."

Aos meus pais **Antoniêta** e **Mário**, por todo apoio e dedicação aos meus filhos.

Ao meu orientador, Dr. **Wilson Machado de Souza**, por ser meu grande mestre e amigo. Muito Obrigado!

À profª Dra **Maria Angélica Miglino**, pela incansável dedicação ao ensino e a pesquisa em Anatomia dos Animais Domésticos.

Aos **professores do Curso de Pós-graduação em Anatomia dos Animais Domésticos da Faculdade de Medicina Veterinária e Zootecnia da Universidade de São Paulo.**

À **Faculdade de Medicina Veterinária de Presidente Prudente (UNOESTE)**, pelo incentivo.

À **biblioteca da Faculdade de Medicina Veterinária e Zootecnia da Universidade de São Paulo e à biblioteca da Universidade do Oeste Paulista (UNOESTE)**, pela atenção.

Ao meu amigo **José Takaiti Sato,** pelo apoio para a realização da minha pós-graduação e pela realização dos desenhos dos esquemas desta dissertação.

A minha amiga **Rosa Helena**, por todo auxílio na realização desta dissertação.

À Dra **Nair de Souza**, ao **Roberto Gameiro** e ao **Adão**, pelo espírito de equipe e solidariedade.

Aos meus tios **Jorge** e **Rosa** e meus primos **Daniel**, **Andrea** e **Renato**, pelo apoio.

A minha amiga **Maria**, que cuidou dos meus filhos durante minha ausência.

Aos **funcionários do departamento de Cirurgia da Faculdade de Medicina Veterinária e Zootecnia da Universidade de São Paulo**.

Aos **funcionários do Laboratório de Anatomia dos Animais Domésticos da UNOESTE Jair, Felix e Renato** muito obrigada!

A minha prima **Talitha**, pela ajuda nas traduções dos textos desta dissertação.

Ao diretor da Faculdade de Medicina Veterinária de Presidente Prudente, Prof. **Luiz Carlos Vianna**.

À profª Dra **Cristina Maria Rodrigues Monteiro** da Universidade Estadual Paulista, "Júlio de Mesquita Filho", UNESP, Campus de Araçatuba.

Aos meus amigos e colegas do curso de pós-graduação em Anatomia dos Animais Domésticos obrigado, pela ajuda e pelo convívio de todos os dias. Em especial, aos amigos **Lilian, Dulcinéa, Ana Paula, Karina, Naiane, André, Marcelo, Carlos Eduardo, Patrícia, Assis, Rosângela, Wirton, Arlei**, por toda a atenção que lhes solicitei.

A todos que, direta ou indiretamente, contribuíram para a realização desta dissertação.

RESUMO

FERNANDEZ, D. S. **Morfologia do trato reprodutor masculino de capivara:** estudo das glândulas anexas à uretra. [Morphology of the male reproductive tract of capybara: a study of the glands annexed to the urethra]. 2003. 61 f. Dissertação (Mestrado em Anatomia dos Animais Domésticos) – Faculdade de Medicina Veterinária e Zootecnia, Universidade de São Paulo, São Paulo, 2003.

Para a realização dos estudos macro e microscópico das glândulas anexas à uretra, foram utilizadas doze capivaras (*Hydrochaeris hydrochaeris*) machos e adultos. Dez animais para estudo macroscópico e dois para o estudo histológico, dos quais foram coletados fragmentos das glândulas acessórias, imersos em solução fixadora de Bouin, lavados, cuidadosamente, em alcool de 70° ao absoluto. A seguir, foram submetidos aos processos histológicos de rotina e corados pelos métodos de Hematoxilina/Eosina e Tricrômico de Masson. Os resultados morfológicos encontrados foram: o ducto deferente possui um espessamento da parede, onde a luz permanece inalterada e sem presença de epitélio granular, abrindo na uretra, ao nível do colículo seminal. A glândula vesicular é par, tubular e seu ducto forma, na uretra o óstio ejaculador com o ducto deferente (colículo seminal) e possui um epitélio secretor do tipo pseudo-estratificado cilíndrico. A prostática é uma estrutura par, dividida em vários lobos (glândula tubular multilobada), com formato variável, e seus ductos abrem-se mediante duas pregas adjacentes ao óstio ejaculatório na uretra; e sua mucosa possui pregueamentos altos e ramificados, revestidos por epitélio pseudo-estratificado cilíndrico.

Palavras-chave: Órgãos genitais do macho animal. Roedores. Capivaras. Morfologia (Anatomia). Microscopia.

ABSTRACT

FERNANDEZ, D. S. **Morphology of the male reproductive tract of capybara:** a study of the glands annexed to the urethra. [Morfologia do trato reprodutor masculino de capivara: estudo das glândulas anexas à uretra]. 2003. 61 f. Dissertação (Mestrado em Anatomia dos Animais Domésticos) – Faculdade de Medicina Veterinária e Zootecnia, Universidade de São Paulo, São Paulo, 2003.

For the realization of the macro and microscopical studies on the glands annexed to the urethra, twelve capybara (*Hydrochaeris hydrochaeris*) were used, males and adults. Ten animals for the macroscopical study, and two for the hystological study, from which fragments of the annexed glands were collected, imersed in Bowin fixing solution, carefully washed in absolute 70° alcohol. Afterwards, they underwent the routine histological processes and died by the Hematoxilin/Eosin and Masson's Tricomic methods. The morphological resuts found were: the deferent duct has a wall thickening, where light remains unchanged and whithout presence of granular epithelium, opening in the urethra at the seminal coliculum . The vesicular gland is in pair, tubular and its duct forms, in the uretra, the ejaculatory ostium with the deferent duct (seminal coliculum) and has a secretory epithelium of the pseudostratified cilindrical kind. The prostate is in pair, divided into several lobus (multilobated tubular gland), with varying shape and its ducts open at two folds adjacent to the ejaculatory ostium in the urethra and its mucosa has high and ramified folds, lined with pseudostratified cilindrical epithelium.

Key words: Genital organs of male animal. Rodents. Capybara. Morphology (Anatomy). Microscopia.

LISTA DE FIGURAS

Figura1 - Esquema representativo das glândulas acessórias do sistema reprodutor masculino da capivara (*H. hydrochaeris*), em vista dorsal..... 39

Figura 2 - Esquema representativo do colículo seminal na luz da uretra da capivara (*H. hydrochaeris*), em vista ventral..... 40

Figura 3 - Esquema representativo do sistema reprodutor masculino da capivara (*H. hydrochaeris*), vista ventrolateral..... 41

Figura 4 - Fotografia do sistema reprodutor masculino da capivara (*H. hydrochaeris*) "*in situ*", vista ventrolateral..... 42

Figura 5 - Fotografia do aparelho reprodutor masculino da capivara fixada, em vista dorsal, observando a prostática dividida em vários lobos..... 43

Figura 6 - Fotografia do aparelho genital masculino da capivara a fresco, observando-se as glândulas acessórias, revestidas pela túnica serosa..... 44

Figura 7 - Fotografia da luz da uretra pélvica da capivara (*H. hidrochaeris*), em vista ventral..... 45

Figuras 8a-b - Glândula vesicular. Observar a estrutura geral da glândula constituída pelas túnicas mucosa (MU), muscular longitudinal (ML), circular (MC) e adventícia (AD). A túnica mucosa apresenta-se intensamente pregueada, delimitando compartimento onde se nota secreção acidófila homogênea (□). Na adventícia, percebem-se pequenos vasos arteriais (A) e venosos (V). Fotomicrografias. Parafina, (a) HE, 220X; (b) Tricrômico de Masson, 110X..... 46

Figura 9a-d - Glândula vesicular. (a-b) Note-se o epitélio secretor do tipo pseudoestratificado cilíndrico (PC), embora, em algumas regiões, o mesmo seja do tipo cilíndrico simples (CS), apoiado sobre o eixo de tecido conjuntivo (TC), contendo vasos (*). (c) A delgada lâmina própria (•) destaca-se entre a mucosa e a camada muscular lisa longitudinal (ML), intensamente coradas em vermelho. (d) Em maior aumento, observa-se tanto o núcleo da célula epitelial, arredondado, com cromatina clara e nucléolo evidente, como seu citoplasma basófilo. Nessa mesma figura, note-se a secreção acidófila na luz do órgão (□). (MU) mucosa. Fotomicrografia. Parafina, HE, (a) 440X; (b) 440X; (d) 880X; Tricrômico de Masson (c) 440X..... 47

Figura 10 - Próstata. Observar a estrutura geral da glândula constituída pela túnica mucosa (MU), intensamente pregueada, delimitando compartimento onde se nota secreção acidófila homogênea (□). Fotomicrografia, parafina, HE, 110X..... 49

Figura 11a-f - Próstata. (a-b) A maior parte da mucosa (MU) é formada por epitélio secretor do tipo pseudo-estratificado cilíndrico (PC), embora em algumas regiões, se perceba epitélio do tipo cilíndrico simples (CS). (c) Além das células cilíndricas, que se apresentam com um ou dois núcleos (*), observam-se, também, escassas células basais (□). Em (d) Notar as extrusões nucleares. (e) A delgada lâmina própria (•) destaca-se entre a mucosa e a camada muscular lisa longitudinal (ML), após a qual se encontra a muscular circular (MC), ambas intensamente coradas em vermelho. (f) Nessa figura, visualiza-se a camada de tecido conjuntivo (corado em azul), que constituirá a adventícia do órgão. Fotomicrografias. Parafina, (a) HE, 220X; (b) HE, 880X; (c) HE, 880X; (d) HE, 880X; (e) Tricrômico de Masson, 440X; (f) Tricrômico de Masson, 110X..... 50

Figura 12 - Próstata. Nessa figura, pode-se notar a disposição da camada muscular longitudinal (ML) envolvendo os lóbulos da próstata e, externamente a ela, a camada circular (MC). (MU) mucosa. Fotomicrografia. HE, parafina, 220X..... 51

SUMÁRIO

1 **INTRODUÇÃO.....18**

2 **OBJETIVOS.....21**

2.1 **Geral.....21**

2.2 **Específicos.....21**

3 **REVISÃO DE LITERATURA.....22**

4 **MATERIAL E MÉTODO.....33**

4.1 **Procedência dos Animais.....33**

4.2 **Coleta Para o Processamento Macroscópico.....33**

4.3 **Coleta Para o Processamento Microscópico.....35**

5 **RESULTADOS.....36**

5.1 **Descrição Macroscópica do Ducto Deferente, Glândulas Genitais Acessórias e Uretra Pélvica.....36**

5.1.1 Ducto deferente.....36

5.1.2 Glândulas genitais acessórias.....37

5.1.2.1 Glândulas vesiculares.....37

5.1.2.2 Próstata.....37

5.1.3 Uretra.....38

5.2 **Aspecto Microscópico das Glândulas Genitais Acessórias...46**

5.2.1 Glândula vesicular.....46

5.2.2 Próstata.....49

6 **DISCUSSÃO.....52**

7 **CONCLUSÃO.....57**

REFERÊNCIAS.....59

INTRODUÇÃO

1 INTRODUÇÃO

Nas últimas décadas, o aumento acentuado da população humana impôs a conquista de novas fronteiras agrícolas, além de uma intensa exploração do espaço já utilizado. Esses fatos nem sempre foram acompanhados de um manejo adequado do ambiente, com a determinação de consideráveis ameaças a várias espécies selvagens.

A criação extensiva de alguns animais domésticos, com destaque para os bovinos e bubalinos, requereu a ocupação de grandes áreas, especialmente nos estados das regiões Centro-oeste e Norte do Brasil, onde os proprietários, além da adoção de pastagens artificiais, confeccionaram represas para o aproveitamento das nascentes naturais. Com isso, geraram condições ideais para a multiplicação descontrolada da capivara, cujos hábitos alimentares podem competir com os animais ali introduzidos.

De outra parte, dentre a criação e a exploração de algumas espécies selvagens, destaca-se a capivara, que já pode ser considerada animal gerador de recursos econômicos. São atividades constantes em diversas propriedades rurais, mesmo no estado de São Paulo, especialmente nas regiões onde são disponíveis resíduos agro-industriais e restos culturais de alto potencial de aproveitamento na dieta desses vertebrados.

A capivara surge como uma alternativa para os criadores na ocupação racional de charcos e banhados, áreas freqüentemente não aproveitadas ou de difícil exploração nas propriedades rurais.

Esse roedor, como animal já de considerável valor zootécnico, pode oferecer, além da carne, comercializada em estabelecimentos especializados, sob a forma de

pratos diversos; a gordura, utilizada, tradicionalmente, na medicina popular; a cútis e os pelos com alto potencial de industrialização.

Por outro lado, a capivara já é, também, reconhecida como modelo experimental, particularmente nos diversos aspectos relativos à sua reprodução. Entretanto a morfologia do seu aparelho genital ainda é carente na literatura. Dessa forma, o presente estudo objetiva verificar, nesse roedor, a morfologia das glândulas ampolares, vesiculares, prostática e uretral, oferecendo resultados aplicáveis à adoção de manobras utilizáveis nas abordagens dos referidos órgãos.

Gênero *Hydrochaeris Brisson,* vulgarmente Cabiaï, Capybara ou Carpincho, possuem: corpo maciço sobre patas curtas; pelagem grosseira "setefórmico"; orelhas curtas; mãos com quatro dedos portadores de garras fortes e espessas; pés com três dedos, com membrana entre eles. Espécie *Hydrochaerus hydrochaeris L.* (= *H. capybara Brisson*), é o maior dos roedores atuais de 1,25 m de comprimento e mais de 50 cm de altura no garrote. O animal adulto pode pesar 50kg. Elas habitam a beira pantanosa dos afluentes dos rios, na vizinhança de planícies gramadas ou de florestas. Vivem em bandos de 10 a 20 indivíduos. Assustados, refugiam-se na água, emergindo longe do ponto de fuga, não saindo da água, ficando somente com as narinas, olhos e orelhas curtas fora da água. Também se deslocam à noite e emitem um som de chamado agudo e prolongado. Sua pele e carne são apreciadas; sua camada adiposa espessa fornece uma gordura chamada "óleo de capivara", utilizado pela farmacopéia sul-americana. Vivem, praticamente, em toda a América do Sul (GRASSÉ, 1955).

As genitálias, em ambos os sexos, são escondidas por um saco anal e também ambos atingem a maturidade sexual com cerca de 30 kg, com idade em

torno de 15-18 meses, dependendo da época do nascimento e das qualidades de seu habitat (ALHO, 1986).

Existe, sempre, um casal dominante, podendo ocorrer mudanças na posição dos dominantes e submissos; mas, de forma geral, essa espécie possui hierarquia social relativamente estável. Cada grupo possui uma demarcação efetiva de território estabelecido pelos dominantes. Essa demarcação pode ser identificada pelas marcas de dentes e odores que eles deixam no solo e na vegetação. Na marcação, a glândula sebácea do nariz do macho é esfregado nos arbustos rasteiros. Outra forma de o animal marcar seu território é arrastando a parte inferior do corpo, de modo que as glândulas odoríferas genitais entrem em contato com o chão (DEUTSCH, 1988).

OBJETIVOS

2 OBJETIVOS

2.1 Geral

Descrever a morfologia macroscópica, microscópica e a topografia das várias glândulas anexas à uretra masculina de capivaras (*Hydrochaeris hydrochaeris*).

2.2 Específicos

Na descrição macroscópica, objetiva-se identificar quais glândulas estarão presentes nessa espécie, caracterizando-as individualmente, quanto a sua forma, tamanho e coloração, bem como suas relações de vizinhança entre si, em relação a outras aí presentes.

Na descrição microscópica, pretende-se confirmar a identificação macroscópica e descrever a estrutura dessas glândulas por meio das técnicas rotineiras de microscopia de luz.

REVISÃO DE LITERATURA

3 REVISÃO DE LITERATURA

Particularizando as glândulas anexas à uretra masculina, diversos autores aludem aos roedores de laboratório, padronizando, nesses animais, o comportamento morfológico dessas estruturas.

Farris e Griffith (1949), dissecando os músculos bulbo e ísquio-cavernoso na região da base do pênis do rato, descreveram um par de pequenas e globosas glândulas bulbouretrais, as quais abrem seus ductos na superfície dorsal da uretra flexuosa. Na região pélvica, rodeando a bexiga urinária, 5 pares de órgãos, relativamente maiores que os correspondentes nos humanos, são distinguidos: 2 pares de glândulas prostáticas, uma ventral e uma dorsal; um par de glândulas seminais grandes, com forma de gancho e convolutas; um par de glândulas coaguladoras ao redor das glândulas seminais e um par de glândulas do ducto deferente. O ducto deferente, acompanhado pelo vaso deferencial, corre pelo canal inguinal e cruza o ureter, para entrar na uretra.

Deste modo, Junqueira e Martins (1947) e Gude et al. (1982), ao examinarem o rato, consideraram que as glândulas vesiculares são formações irregulares, cujas cavidades são revestidas por um epitélio cubóide ou cilíndrico, que, juntamente com uma delgada lâmina conjuntiva, repousam sobre uma camada de músculo liso, envolto por uma adventícia de tecido conjuntivo frouxo. Cada glândula apresenta um único ducto, que desemboca na uretra. A próstata é um conjunto de glândulas tubulosas ramificadas, são unidades secretoras, formadas por tubos largos, revestidos por epitélio cilíndrico cúbico. Esses túbulos estão envoltos por uma delgada camada muscular lisa e tecido conjuntivo frouxo. Glândulas coaguladoras

surgem aderidas à parede das vesículas seminais, estão revestidas por um epitélio cubóide simples e a camada muscular envolvente é pouco desenvolvida. As glândulas bulbouretrais são túbulo-acinosas, com epitélio secretor constituído por células piramidais e os seus ácidos glandulares contêm granulações grosseiras. Os ductos excretores dessas glândulas estão revestidos por epitélio cilíndrico ou cúbico simples e terminam em um ducto único. Esses autores identificam, ainda, as glândulas ampolares, prepuciais e uretrais.

Grassé (1955) comenta que a glândula prostática e as glândulas anexas do trato genital são muito desenvolvidas e constituem um conjunto complexo. Tomou emprestado de (ENGLE 1926), a título de exemplo, quadro 1:

	VESÍCULA SEMINAL	PRÓSTATA	GLÂNDULA DE COWPER
***Mús* (diversas espécies)**	1 par	3 pares	1 par
Ratus novergenicus	1 par	3 pares	1 par
Cavia porcellus	1 par	3 pares	1 par
Sciurus vulgaris	1 par	0	1 par

Quadro 1 - Quadro representativo das glândulas anexas à uretra masculina em diversos roedores.

As vesículas seminais são volumosas e, geralmente, contorcidas. O esperma ejaculado se coagula nas vias genitais femininas (vagina, mesmo útero, colo vaginal), obstruindo a luz vaginal (LATASTE, 1882) e facilita, provavelmente, a fecundação. Depois, Walker (1910) admite que a coagulação é perfeita a uma ação do líqüido das vesículas seminais sobre os lóbulos anteriores da próstata.

Greene (1955) descreve o sistema reprodutor do rato, quando afirma que, de acordo Lowentral (1897), a glândula bulbouretral possui uma superfície lisa e estrutura lobulada. As vesículas seminais são grandes e lobuladas, exceto na sua extremidade, onde são lisas e dobradas para trás, relacionando-se com as glândulas

coaguladoras no interior de uma mesma cápsula. Na porção proximal do ducto deferente, surgem dois pares de glândulas prostáticas.

Cook (1965), em publicação relativa ao comungado, informa sobre as glândulas prepuciais (situadas no prepúcio), sobre a próstata (situada no início da uretra), a vesícula seminal e as glândulas coaguladoras. A primeira delas apresenta formato alongado, com bordas irregulares e curvas.

Chiasson (1969) descreve que, no rato branco, se diferenciam como glândulas genitais acessórias da próstata, bastante lobulada, situada em ambos os lados da uretra, próxima à entrada dos ductos deferentes; as glândulas vesiculares, também muito lobuladas, localizadas próximas à entrada dos ductos deferentes; e as glândulas coaguladoras, intimamente aderidas à curva interna das glândulas vesiculares. Diferenciam-se, ainda, as glândulas ampolares, as glândulas bulbouretrais e as glândulas prepuciais.

Ojasti (1973) descreve que as vesículas seminais da capivara são par de glândulas tubulares, situadas na face dorsal da bexiga, com numerosas ramificações digitiformes na sua parte média e distal, dispostas em diferentes direções e unidas com o conduto principal; e, entre si, por tecido conjuntivo seroso. Essas projeções variam de 2 a 14 em cada lado, em 15 animais adultos examinados, observados casos de assimetria em número e grau de desenvolvimento das projeções em um mesmo indivíduo. Essas glândulas desembocam na uretra dorsalmente, por orifícios situados nos *colliculus seminalis*. As desembocaduras dos vasos deferentes não foram identificadas com certeza, porém parece evidente que os referidos condutos se abrem na uretra, em separado, sem se unirem às vesículas seminais, visando a formar um conduto ejaculador. A próstata se encontra aderida na porção proximal das vesículas, dorsal e lateralmente. É uma massa glandular, formada por

numerosos lóbulos compostos de condutos delgados, ramificados e contorcidos, revestidos por uma envoltura conjuntiva serosa. Na referida glândula se destinguem três pares de lóbulos primários: a massa intermédia, a massa de inserção dorsal e as massas laterais, separadas, por sua vez, uma em porção proximal e outra em porção distal. Os lóbulos principais se compõem, amiúde, de vários lóbulos de segunda ordem. Os lobos laterais são mais alargados que a massa intermédia, apresentam túbulos mais finos e uma coloração mais amarelada, enquanto a massa intermédia é ligeiramente rosada. A próstata desemboca na parte dorsal da uretra, no colículo seminal, mediante numerosos condutos delgados. As glândulas bulbouretrais (glândulas de Cowper) não se encontraram nas preparações examinadas, porém, se a capivara as possui, seu tamanho deve ser reduzido ou sua inserção bem ocultada pelos músculos da raiz do pênis.

Matamoros (1981) descreve, na paca, (*Cuniculus paca*) que a glândula vesicular é um par de glândulas localizadas ventralmente à vesícula urinária, com bordas lobuladas, o que lhe confere um aspecto ramificado. Na superfície interna, apresenta uma mucosa muito enrugada de epitélio pseudo-estratificado e cilíndrico simples, constituindo uma estrutura em forma de labirinto debaixo do tecido conectivo. Na base das vesiculares, encontram-se as glândulas coaguladoras, formadas por um tubo enovelado. Caudalmente a essas, encontra-se um par de glândulas prostáticas, divididas, cada uma, em dois lobos e que estão formadas por vários condutos contorcidos. Histologicamente, a glândula de coagulação e a próstata são similares à glândula da vesícula seminal, diferenciando-se no diâmetro do conduto. As glândulas bulbouretrais localizam-se, lateralmente, na porção média da uretra, possuindo forma oval.

Hikim (1982) descreve os órgãos acessórios no rato como sendo a vesícula seminal, envolta por uma grossa camada fibromuscular e a próstata com os lobos dorsal, lateral, ventral. Cada lobo está coberto por uma camada fibromuscular e as glândulas são alveolares simples. As glândulas coaguladoras situam-se próximo do bordo interno da vesícula seminal. As glândulas ampolares são glândulas túbulo alveolares, apresentando uma aparência achatada, e estão situadas perto das aberturas dos ductos deferentes. Esse autor identifica uma glândula ímpar, localizada na extremidade da base do pênis, designando-a de glândula inguinal. As glândulas bulbouretrais são identificadas como órgãos lobulares, do tipo alveolares complexas, apresentam uma grande variação na forma e no tamanho. A glândula prepucial é de situação subcutânea e bem diferenciada; compõe-se de um grande número de células poliédricas.

Olds e Olds (1979) comentam que, no rato, as vesículas seminais são grandes e lobadas. Em cada lado, encontram-se envoltas em uma cápsula comum à da glândula coaguladora. Os produtos das vesículas seminais, ampola, coaguladora, próstata e bulbouretral são adicionados ao esperma, com finalidade de produzir o sêmen, sendo chamadas, portanto, de glândulas sexuais acessórias.

Cooper e Schiller (1975), estudando a cobaia, verificaram que a glândula coaguladora e a glândula prostática se constituem de dois pares de lobos: um pequeno, lobo ventral, e um grande, dorsal, unidos pelo istmo transverso. A próstata situa-se, caudomedialmente, na coaguladora; e, lateralmente na base das vesículas seminais e ductos deferentes. As glândulas bulbouretrais são pequenas, lobuladas, formadas por massas ovais, conectadas à uretra por ductos únicos. Cada glândula é recoberta por fibras musculares, compreendendo o músculo bulboglandular. A

abertura dos ductos dessa glândula é uma depressão média na porção dorsal da uretra, nas junções pélvica e esponjosa.

Hebel e Stromberg (1986), estudando os órgãos reprodutores masculinos do rato, descreveram as diversas porções do trato. O ducto deferente emerge no lado medial da cauda do epidídimo, corre, cranialmente, pela face medial do testículo e entra na cavidade abdominal por meio do óstio vaginal. Essa glândula possui de 5 a 6 cm de comprimento e 2,5 mm de diâmetro. Baseado em diferenças histológicas e tamanho do lúmen, o ducto pode ser dividido em três partes. O ducto termina em forma de papila, onde recebe, também, a abertura das glândulas ampolares e das vesículas seminais. Lobos longitudinais das glândulas do ducto deferente terminam na porção terminal do ducto, que é constituído de um conjunto de glândulas tubulares finas; e, macroscopicamente, a superfície é transparente. Cada lobo pesa aproximadamente, 25 mg. As glândulas tubulares unem-se, com a finalidade de formar um ducto comum desembocando na ampola. As vesículas seminais são volumosas e achatadas dorsoventralmente, com o pólo proximal direcionado caudalmente. O lado ventromedial, côncavo está unido à glândula coaguladora, a qual é rodeada por uma camada muscular de espessura uniforme. Seu ducto excretório corre, dorsalmente, para o ducto deferente, em direção a um óstio ejaculatório comum. O epitélio glandular da glândula vesicular é formado por uma camada de células colunares altas, contendo grânulos secretórios. A próstata desenvolve-se de três principios uretrais (dorsocranial ou coaguladora, ventral e dorsolateral). A glândula coaguladora é encontrada no lado côncavo da glândula vesicular, constuindo-se de 5 ou 6 túbulos, que aparecem com a superfície ondulada. Os longos ductos excretórios abrem-se em crâniolaterais ao óstio ejaculatório no colículo seminal. O lobo ventral da próstata contém de 5 a 7 ductos

excretores à qual estão ligados juntamente na lateral da uretra; e abre-se na base de duas dobras na mucosa, entre o colículo seminal e a parede da uretra. O lobo dorsolateral da próstata está em volta do ducto secretório da vesícula seminal e da glândula de coagulação localizada na parte terminal do ducto deferente. Essa glândula, histologicamente, não é homogênea. A parte dorsal contém estreito epitélio colunar pseudo-estratificado com ácinos. Na periferia, lateralmente, encontra-se epitélio cubóide dentro das dobras contorcidas e, medialmente, existe amplo epitélio cubóide com ácinos. Os ductos abrem-se, preferencialmente, dentro do fundo do divertículo perto do colículo seminal. A glândula bulbouretral está lateral ao reto; nos tecidos conectivos, entre os músculos bulbo-esponjosos e ísquio-cavernosos. Um fino ducto excretório segue, cranioventral e medialmente, penetrando na parede do bulbouretral, na transição da uretra pélvica para a bulbar. A glândula e o ducto são recobertos por musculatura estriada.

Noden e Lahunta (1990) comentam que, de um modo geral, o desenvolvimento das glândulas sexuaisl acessórias surge como evaginações do seio urogenital e do ducto mesonéfrico. Sua diferenciação segue o mesmo modelo de outras glândulas exócrinas, tais como as salivares e o pâncreas.

Popesko, Rajtová e Horák (1992) demonstram as glândulas anexas à uretra masculina no rato, camundongo, hamster e coelho, indicando, esquematicamente, a forma e localização destes órgãos. A glândula vesicular é bastante volumosa, envolvendo, parcialmente, a glândula de coagulação. A próstata é externamente lisa e apresenta quatro lobos, dois dorsais e dois ventrais. As glândulas bulbouretrais são, externamente, homogêneas e, parcialmente, cobertas por um estrato muscular do músculo bulbo-esponjoso. As glândulas prepuciais organizam-se próximas do

óstio uretral externo, onde apresentam um parênquima homogênio, permitindo a visualização de discreta divisão lobular.

Gottreich et al. (1996) comentam que, no rato toupeira (*Spalax ehrenbergi*), não há glândula vesicular e glândula coaguladora. Todavia possui glândula prostática e glândula de cowper. A glândula prostática constituía-se de lóbulos glandulares, e, histologicamente, sendo caracterizada de células secretoras. E o produto secretor é armazenado, temporariamente, na glândula, compensando o fluído seminal. O estroma e a cápsula são constituídos de tecido conectivo fibroelástico denso. A glândula de cowper é localizada nos lados da coluna vertebral, seguida da glândula prostática. Sua estrutura histológica se assemelha às glândulas mucosas e seus ductos entram na secção posterior da parte cavernosa da uretra.

Bosland *et al.* (1998) descrevem a próstata do rato como constituída de quatro pares de lobos situados ventral, dorsal e lateralmente. Esses autores afirmam que a glândula de coagulação é uma diferenciação da próstata anterior, distinguindo-se dos lobos já citados. Esses lobos prostáticos dorsais e laterais são indicados como próstata dorsolateral e, morfologicamente, são similares nos animais jovens e idosos, sendo possível distinguem-se microscopicamente, os lobos laterais dos dorsais.

Sprando et al. (1999) descrevem, no rato de areia *(Psammomys obesus),* por meio da microscopia de luz, o ducto deferente apresentando um lúmem oval revestido por epitélio colunar. A próstata é dividida em parte ventral e dorsal, compostas por túbulos ramificados irregularmente, semelhantes à glândula alveolar ou a uma glândula sacular composta, contendo epitélio com dobras irregulares. Histológicamente, na próstata, as partes dorsal e ventral são distinguidas com base nas características das células. A próstata ventral contém células simples colunares

com prolongamento, núcleo brilhante e nucléolos escuros. E a próstata dorsal, baixo epitélio colunar, com núcleo redondo e nucléolo proeminente. A glândula vesicular estava revestida por epitélio simples colunar convoluto, e continha dobras na mucosa.

Cagnon et al. (2000) sustentaram que a glândula prostática ventral dos ratos é do tipo túbulo-alveolar, apresentando ácinos de diferentes tamanhos, com mucosa dobrada, e camada muscular lisa e fina, visível ao redor dos ácinos. Possui epitélio secretor simples, com células cubóides altas, repousando na membrana basal. Seu núcleo é oval, localizando-se na região basal, com nucléolos claramente visíveis.

Pinheiro (2000) descreveu a estrutura dos ductos excretores das glândulas sexuais acessórias e da uretra, bem como suas relações sob os aspectos macroscópico e ultra-estrutural do gerbilo da Mongólia (*Meriones unguiculatus*). Foram utilizados 124 animais machos, com 3 meses de idade e peso médio de 90g. Utilizaram-se técnicas convencionais de macroscopia, microscopia de luz e eletrônica de transmissão, assim como varredura. A estrutura anatômica e histológica do sistema reprodutor masculino do gerbilo é semelhante à do rato albino, do camundongo e do hamster dourado, principais roedores utilizados em laboratório. Os ductos excretores das glândulas sexuais acessórias e a uretra do gerbilo são similares aos do rato albino, do camundongo e do hamster dourado. Há variação no tipo de drenagem das glândulas sexuais acessórias para o interior da uretra. Os ductos excretores da vesícula seminal, da glândula do ducto deferente drenam seu conteúdo, independentemente, no ducto ampular que se abre na uretra. Os ductos excretores da próstata, das glândulas de coagulação e das bulbouretrais drenam seu conteúdo, independentemente, na uretra. A anatomia e a histologia das glândulas sexuais acessórias e da uretra do gerbilo são semelhantes às dos animais

domésticos e à do rato albino, enquanto a ultra-estrutura se apresenta similar à do homem. A ultra-estrutura revela células pertencentes ao sistema neuro-endócrino difuso.

Menezes (2001) caracterizou, morfologicamente, os órgãos genitais de vinte e três machos adultos de cutia (*Dasyprocta aguti*). As glândulas genitais acessórias são pares, compostas pelas vesiculares, coaguladoras, próstata, e ainda, pela glândula bulbouretral, com estrutura semelhante às glândulas mucosas. As glândulas vesiculares apresentam-se tubulares, alongadas craniocaudalmente, com numerosas ramificações digitiformes e unidas por um tubo principal, desembocando no colículo seminal, na uretra, juntamente com o ducto deferente, originando o ducto ejaculatório. Histologicamente, mostram-se constituídas por túbulos relativamente calibrosos, com pregueamento variável. O epitélio é do tipo colunar simples, com áreas de pseudo-estratificação. As glândulas coaguladoras localizam-se nas bases das glândulas vesiculares, em suas concavidades laterais; são alongadas, aplanadas lateromedialmente e encurvadas medialmente. Seu ducto é drenado para o seio prostático. Histológicamente, são semelhantes à glândula vesicular. O epitélio é colunar e tende a ser mais alto e mais pregueado que o da glândula vesicular. A próstata da cutia mostra-se dividida em dois pares de lobos: os ventrais, que estão dispostos, lateralmente, na uretra; e os dorsais, um de cada lado da uretra, apresentando um formato triangular, são caudodorsais aos lobos ventrais e desembocam, por meio de um único ducto de cada lado da uretra, no seio prostático. Histologicamente, mostram-se revestidos, internamente, por epitélio, variando de colunar a pseudo-estratificado, com altura de epitélio bastante variável. A glândula bulbouretral é par, de formato arredondado, comprimida lateromedialmente, revestida por uma capa de tecido conjuntivo e outro muscular, o

que lhe dá uma aparência de músculo. Localiza-se, dorsolateralmente, no reto, dorsocranialmente, nos músculos do esfíncter anal; lateralmente na raiz da cauda, sendo coberta dorsalmente, apenas pela pele e tecido subcutâneo, o que a torna superficial na região dorsal, na raiz da cauda. Histologicamente, é do tipo túbulo-alveolar, com delicadas trabéculas de tecido conjuntivo frouxo entre os túbulos. Também apresenta citoplasma pouco corado e vacuolisado, sugerindo secreção do tipo mucosa (mucoproteínas).

Relativamente à morfologia dos órgãos componentes do trato genital masculino, poucas e genéricas são as informações dos autores, especialmente quando se trata de diferenciar os animais dominantes dos satélites. Provavelmente existam diferenças estruturais desses componentes de maneira particular, se considerarem os machos já no período da puberdade. No que tange às glândulas anexas à uretra masculina, os autores são omissos, quando não parcimoniosos. Diante desses fatos, no presente estudo, pretende-se verificar alguns aspectos morfológicos dessas glândulas, quando poderá ser considerado o efeito da sazonalidade sobre as mesmas.

MATERIAL E MÉTODO

4 MATERIAL E MÉTODO

Para a realização deste trabalho, foram utilizados os seguintes procedimentos:

4.1 Procedência dos animais

Foram utilizadas 12 capivaras (*Hydrochaeris hydrochaeris*), machos e adultos, oriundas de criatório especializado autorizado e vistoriado pelo IBAMA, de propriedade do Sr. José Roberto Venturinelli, situado na Fazenda Caramuru, município de Salmourão, Estado de São Paulo, onde os animais foram selecionados e capturados em recintos de manejo e alimentação.

4.2 Coleta para o processamento macroscópico

Dez desses animais foram utilizados para as observações macroscópicas. Os mesmos foram transportados para o Frigorífico de Animais Selvagens Pró-Fauna, situado no município de Iguape, Estado de São Paulo, onde foram sacrificados, segundo as normas recomendadas pelo Serviço de Inspeção Federal.

Naquele local, após abertura da cavidade abdominal, mediante incisão na linha mediana, as vísceras foram expostas, as alças intestinais afastadas cranialmente, para a visualização dos órgãos em estudo, quando se analisou sua estrutura macroscópica e sua topografia. As peças aí coletadas constituíram-se da vesícula urinária, porções proximais dos ureteres e ductos deferentes, das glândulas

vesiculares, da próstata e glândula coaguladora além do trato proximal da uretra. Esse material, depois de coletado e isolado, foi, parcialmente, dissecado a fresco, quando se analisaram minuciosamente, as particularidades relacionadas à topografia e desembocadura das glândulas na luz da uretra. Foram confeccionadas fotografias para ilustração e documentação do trabalho. Em seguida, essas preparações foram fixadas em solução de formol, a 10% para se completar, posteriormente, a dissecação.

4.3 Coleta para o processamento microscópico

Os outros dois animais foram transportados da respectiva fazenda para o Departamento de Apoio, Produção e Saúde Animal, Disciplina de Anatomia dos Animais Domésticos do Curso de Medicina Veterinária da Universidade Estadual Paulista "Júlio de Mesquita Filho", UNESP, Campus de Araçatuba. Todo procedimento experimental foi pautado pelas normas sugeridas pelo Colégio Brasileiro de Experimentação Animal (COBEA), com posterior submissão ao Comitê de Ética da Universidade de São Paulo, protocolo n º 241/ 2002.

Lá, os animais foram submetidos a jejum sólido de 10 hs e hídrico de 6 h, mantidos em gaiolas individuais de contenção.

Em seguida, receberam, como medicação pré-anestésica, a associação de cloridato de quetamina[1] (15 mg/kg) e midazolan[2] (1 mg/kg) na mesma seringa, por via intramuscular. Os animais foram convenientemente higienizados mediante ducha

---

[1] Vetanarcol® - Laboratório Köning S.A.

[1] Dormonid® - Produtos Roche quim. E farm./ S.A.

de água com detergente, quando se procedeu a tricotomia na região de interesse (região pré-retro-umbilical). Após 15 minutos, foram induzidos e mantidos com máscara de oxigênio a 100% mesclado com isoflurano[3].

Após o procedimento cirúrgico, os animais retornaram às gaiolas individuais, onde receberam antibioticoterapia: ampicilina sódica[i] (22 mg/kg), por via intra-muscular, a cada 24 h durante 7 dias. Após esse período, observada a perfeita cicatrização da ferida cirúrgica, os animais foram reintroduzidos em seu ambiente natural.

As glândulas anexas à uretra masculina foram evidenciadas por dissecação a fresco e, conforme achados macroscópicos, fragmentos foram coletados de cada uma delas e imersos em solução fixadora de Bouin, por um período de 24h. Em seguida, após essa fixação, os fragmentos foram, cuidadosamente, lavados em alcool 70°, reduzidos à dimensão de, aproximadamente, 0,5 cm e imersos em soluções crescentes de alcool, desde 70°GL até o absoluto.

A seguir, esse material foi submetido aos procedimentos histológicos de rotina, incluído em parafina, obtendo-se cortes de 7 micrômetros de espessura, corados pelos métodos de Hematoxilina/Eosina e Tricrômico de Masson. O exame das lâminas obtidas desse material e as fotografias foram realizadas, utilizando-se microscópio de campo claro Olympus BX-60.

Os procedimentos histológicos foram efetuados, conforme as recomendações de Behmer et al. (1976). E, para as designações das estruturas anatômicas dos órgãos componentes do aparelho reprodutor masculino da capivara, consultaram-se as indicações do International Committee on Veterinary Anatomy (1994).

---

[3] Hisothane® - Baxter Hospitalar Ltda.

[3] Ampicilina Veterinária Injetável® 2g – Univet S.A. Ind. Vet.

RESULTADOS

5 RESULTADOS

Para melhor compreensão nossos resultados serão apresentados divididos de acordo com cada uma das porções anatômicas.

5.1 Descrição macroscópica do ducto deferente, glândulas genitais acessórias e uretra pélvica

A seguir, descreveremos as características anatômicas referentes a cada porção macroscópica.

5.1.1 Ducto deferente

O ducto deferente da capivara é um órgão tubular que emerge na margem epididimária do testículo, como continuação da cauda do epidídimo, seguindo em direção à vesícula urinária, paralelamente ao plexo pampiniforme, onde estão envolvidos pelo músculo cremáster (figura 3).

Próximo à vesícula urinária, o ducto deferente cruza com o ureter, de maneira a passar sobre ele ventrodorsalmente, fazendo a volta em direção à uretra e apresentando uma sintopia ventral com as glândulas vesiculares, glândulas prostáticas e face dorsal do colo da vesícula urinária (figuras 3-4).

Antes de penetrar na uretra, o ducto deferente apresenta uma dilatação, onde sua parede se espessa, mas a luz permanece inalterada, para, em seguida, abrir-se na uretra, ao nível do colículo seminal (figuras 1-5).

5.1.2 Glândulas genitais acessórias

As glândulas anexas à uretra masculina são divididas em: glândulas vesiculares e próstata.

5.1.2.1 Glândulas vesiculares

As glândulas vesiculares, na capivara, são pares, tubulares, alongadas craniocaudalmente, com numerosas ramificações digitiformes, dispostas em várias direções, que se convertem em ducto único de cada lado, para desembocar, independentes, na uretra, formando o óstio ejaculador com o ducto deferente.

Essas glândulas localizam-se na cavidade pélvica, uma em cada lado da superfície dorsal da vesícula urinária, paralelamente ao ducto deferente e relacionadas dorsalmente com o reto (figuras 1-3-5).

Antes de chegarem à uretra, as glândulas vesiculares realizam uma sintonia, ventralmente, com o ducto deferente e a glândula prostática (figura 4).

Observa-se uma camada de peritônio visceral, que reveste as glândulas vesiculares, unindo-as medialmente, por uma prega (figura 6).

5.1.2.2 Próstata

A próstata, na capivara, surge como uma estrutura par, situada na região dorsal e disposta, lateralmente, à uretra, mostrando-se um órgão exclusivamente pélvico (figura 3).

Os lobos estão unidos, entre si, por uma túnica serosa (figura 6), mas apresentam-se divididos em vários lobos, podendo ser descritos como uma glândula tubular multilobada, cujo formato é bastante variável, não envolvendo, totalmente, a uretra. Todavia relaciona-se apenas com sua superfície lateral, onde seus ductos se abrem mediante duas pregas adjacentes ao óstio ejaculatório na uretra (figura 5).

5.1.3 Uretra

A uretra da capivara está dividida em duas porções: uma pélvica, que se inicia no colo da vesícula urinária, até a raiz do pênis; e outra peniana, que segue da raiz do pênis até o óstio externo da uretra (figura 3).

Localiza-se na cavidade pélvica, no plano mediano, ventralmente ao reto, e, dorsalmente ao assoalho da pelve (figura 3).

A uretra, na parede dorsal da região da glândula prostática, possui uma dilatação da mucosa em forma de uma papila triangular, com uma base cranial e vértice caudal, denominado de colículo seminal. Essa estrutura surge como um espessamento da camada muscular da uretra, acompanhada da túnica mucosa, e representa o local de abertura do ducto deferente, da vesicular e da próstata na luz da uretra (figuras 2-7).

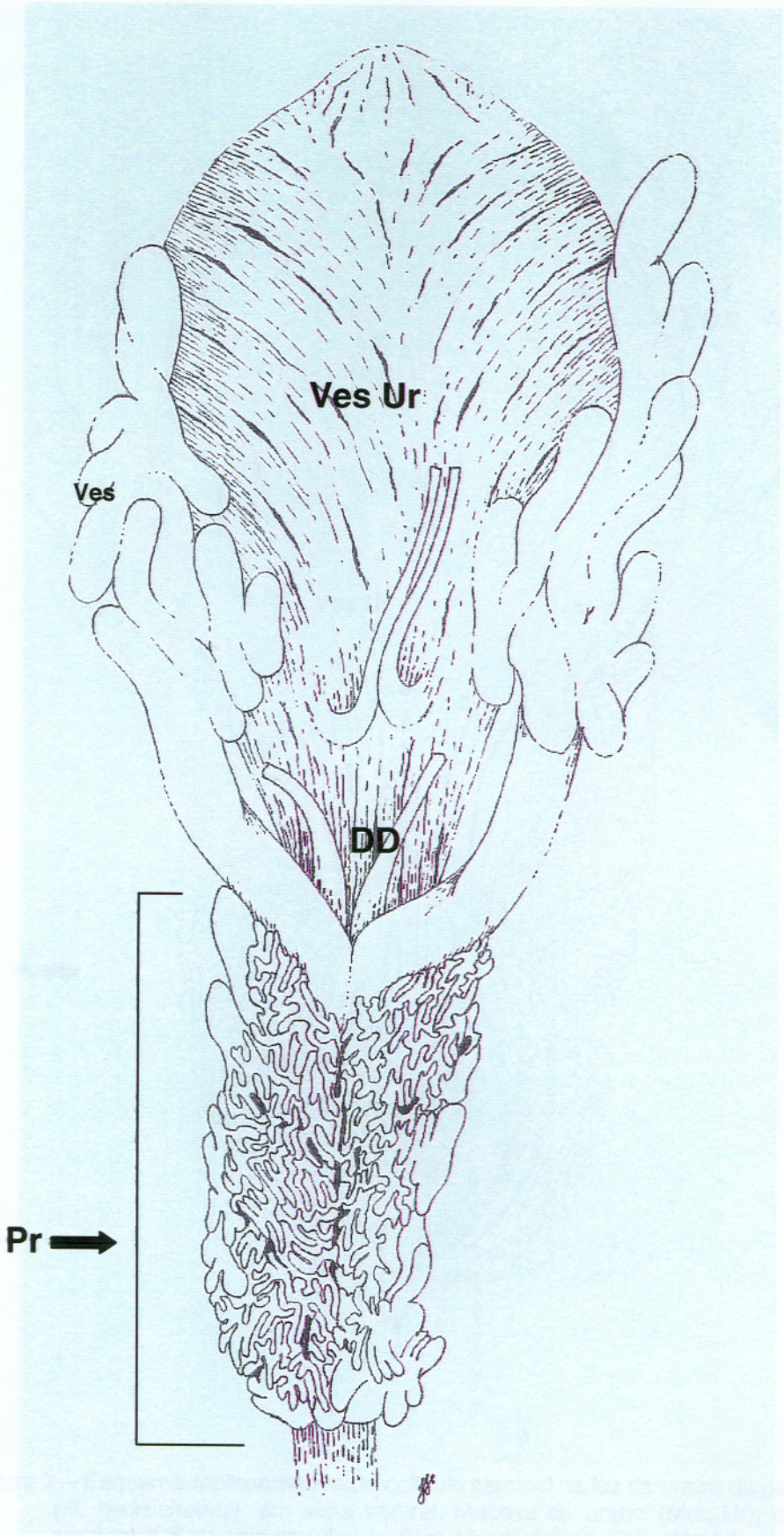

Figura 1 – Esquema representativo das glândulas acessórias do sistema reprodutor masculino da capivara (*H. hydrochaeris*) em vista dorsal. Ducto deferente (DD); Glândula vesicular (VES); Próstata (Pr); Vesícula urinária (Ves Ur).

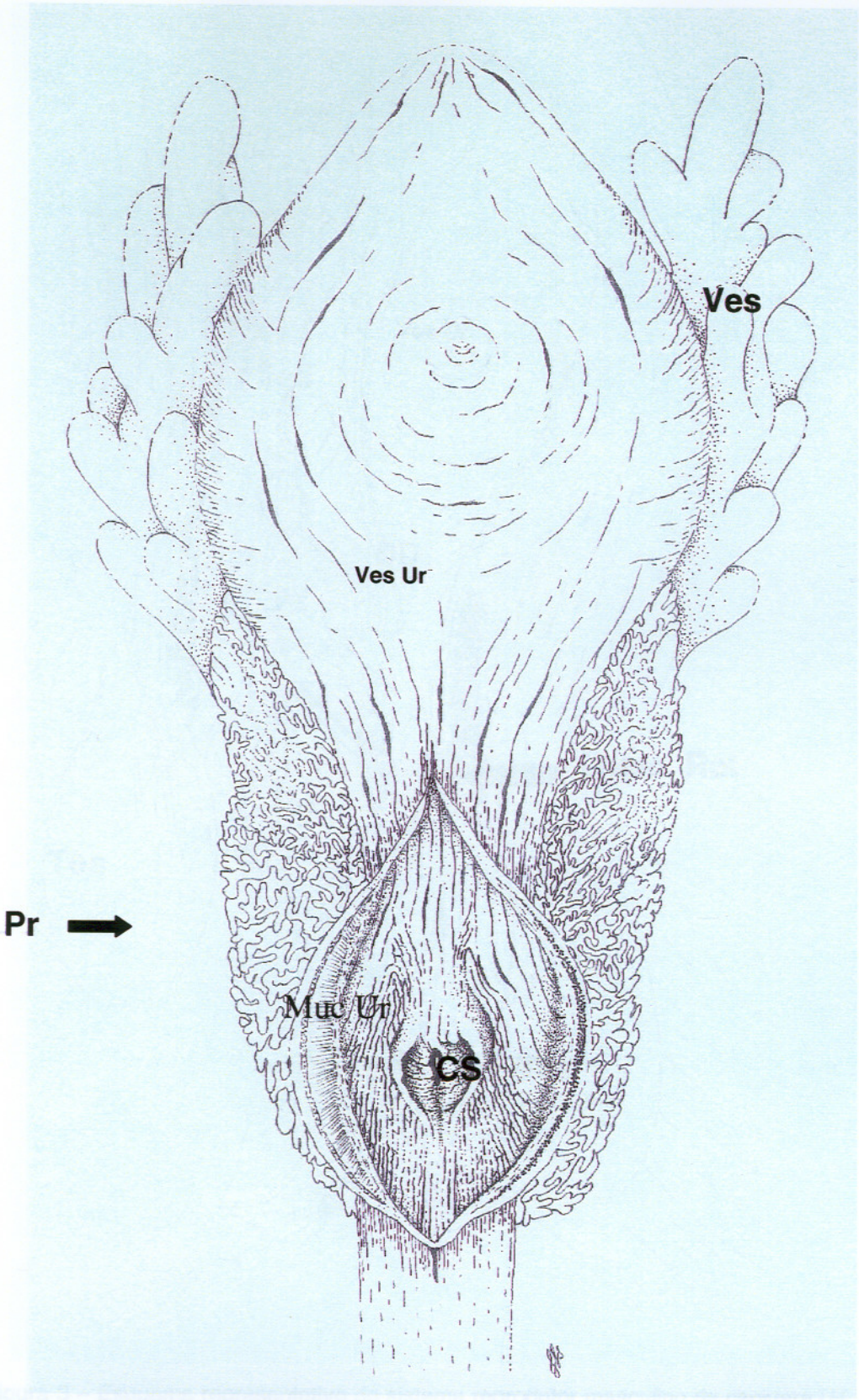

Figura 2 – Esquema representativo do colículo seminal na luz da uretra da capivara (*H. hydrochaeris*), em vista ventral. Mucosa da uretra (Muc Ur); colícolo seminal (CS); vesícula urinária (Ves Ur); Próstata (Pr); glândula vesicular (Ves).

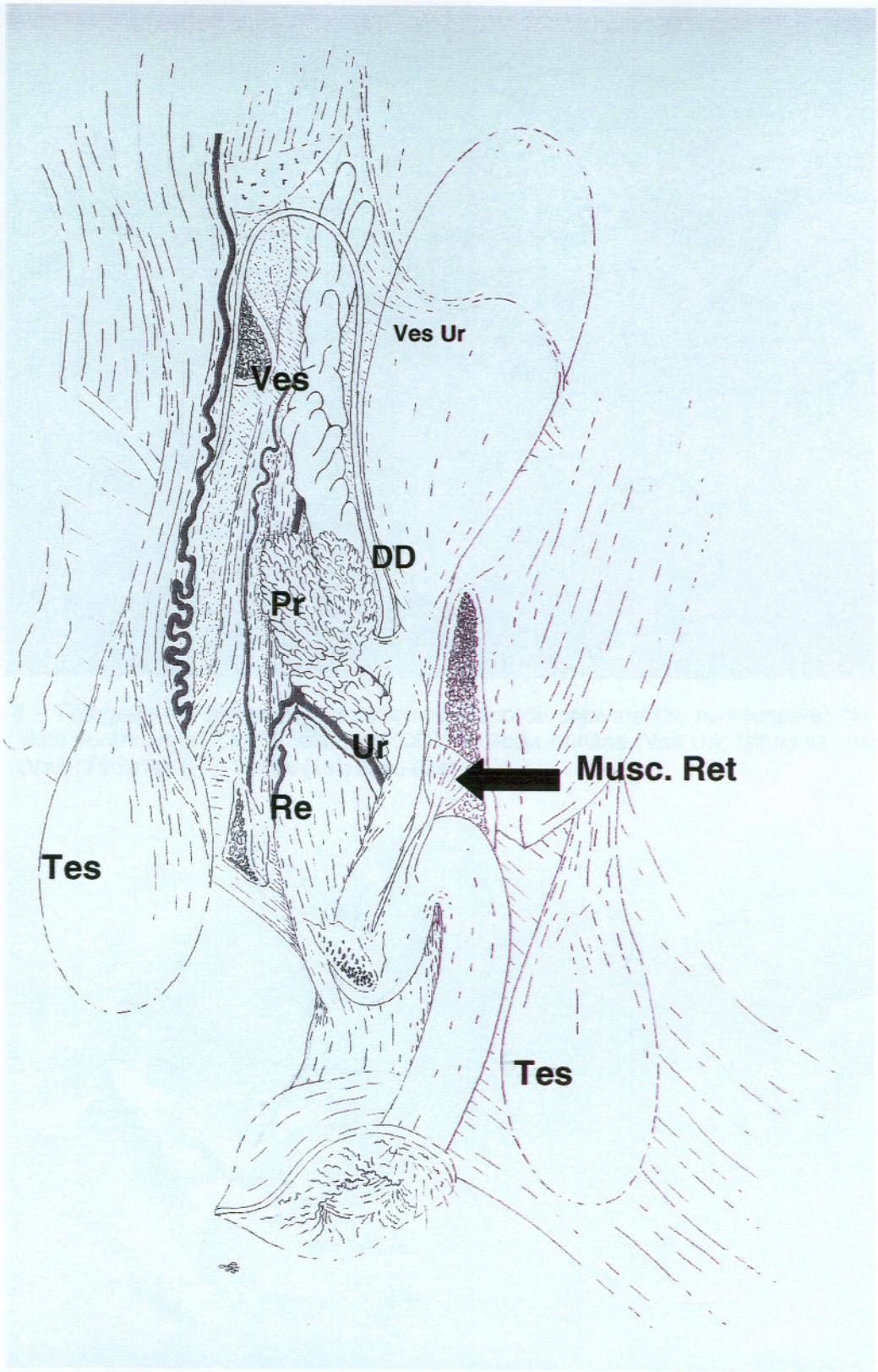

Figura 3 – Esquema representativo do sistema reprodutor masculino da capivara (*H. hydrochaeris*), vista ventrolateral. Vesícula urinária (Ves Ur); ducto deferente (DD); glândula vesicular (Ves); Próstata (Pr); uretra (Ur); reto (Re); testículo (Tes); músculo retrator do pênis (Musc. Ret).

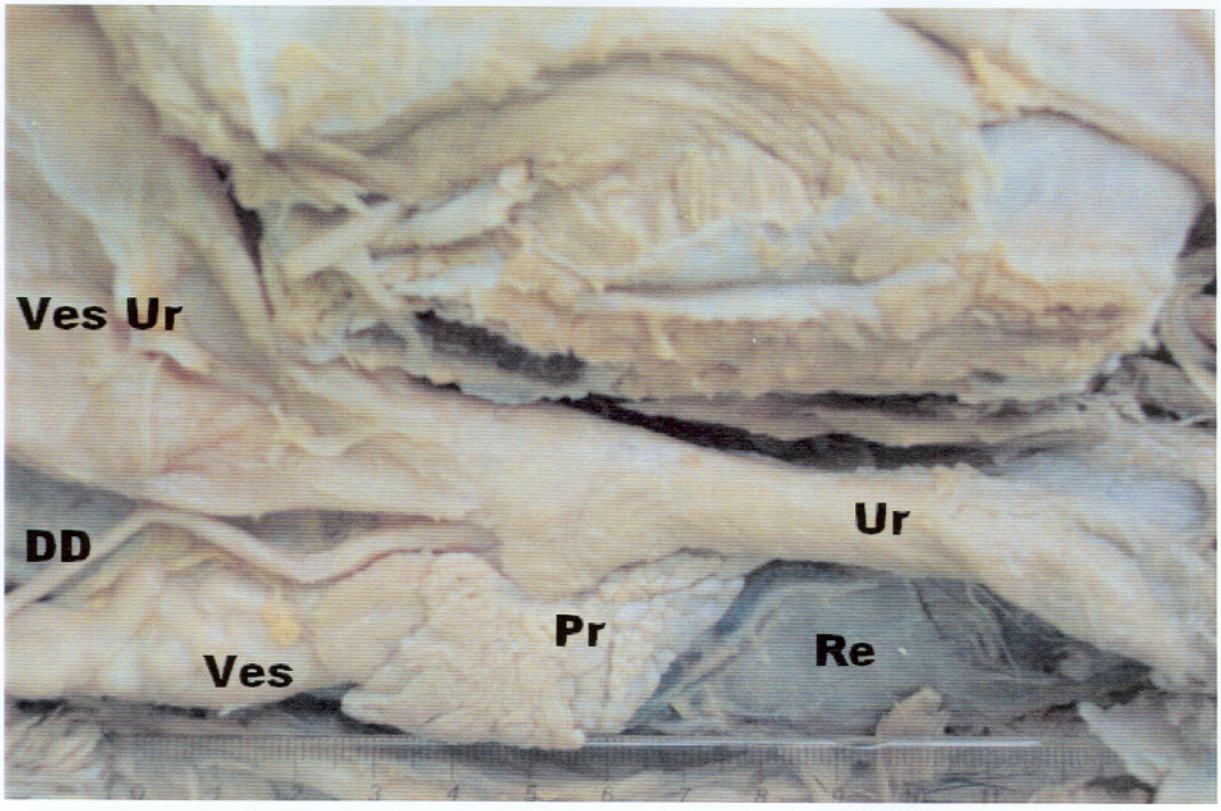

Figura 4 – Fotografia do sistema reprodutor masculino da capivara (*H. hydrochaeris*) "*in situ*", vista ventrolateral. Ducto deferente (DD); Vesícula urinária (Ves Ur); Glândula vesicular (Ves); Próstata (Pr); Uretra (Ur); Reto (Re).

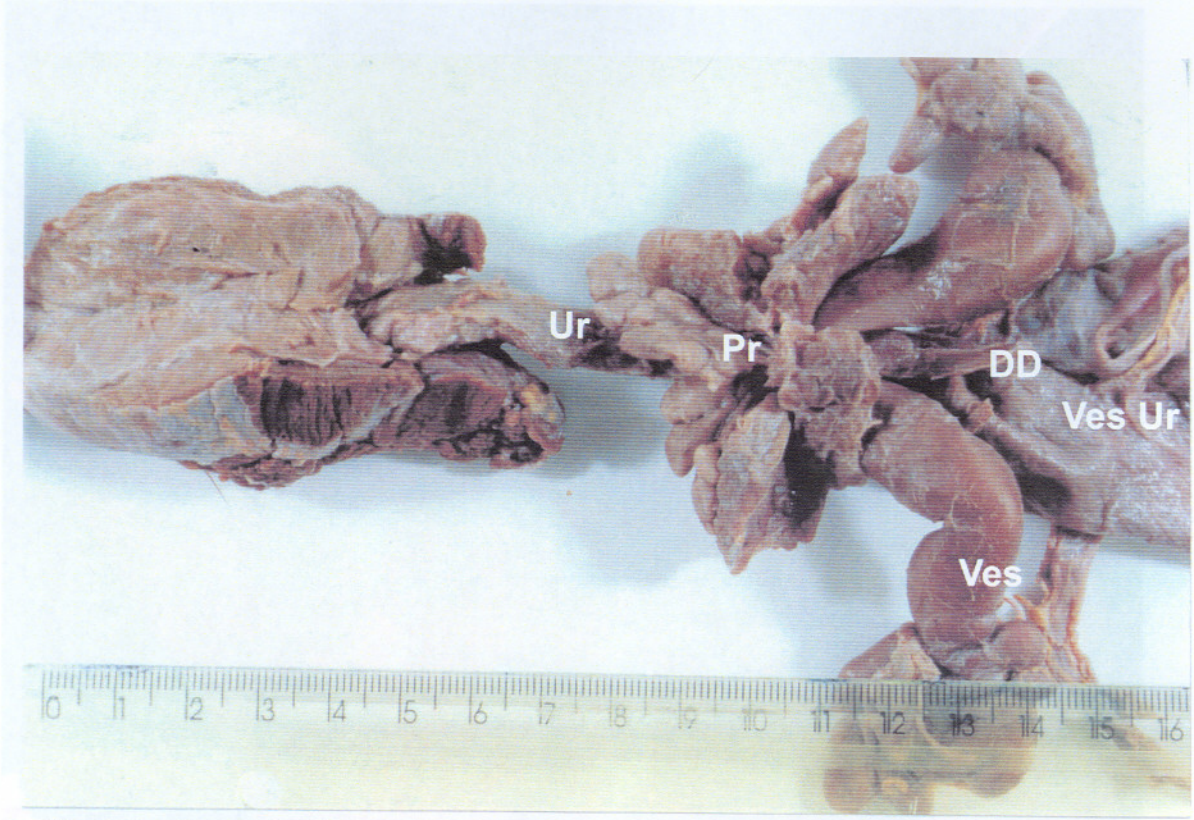

Figura 5 – Fotografia do aparelho reprodutor masculino da capivara, fixada em vista dorsal, Observando-se a próstata dividida em vários lobos. Vesícula urinária (Ves Ur); Ducto deferente (DD); Glândula vesicular (Ves); Próstata (Pr); Uretra (Ur).

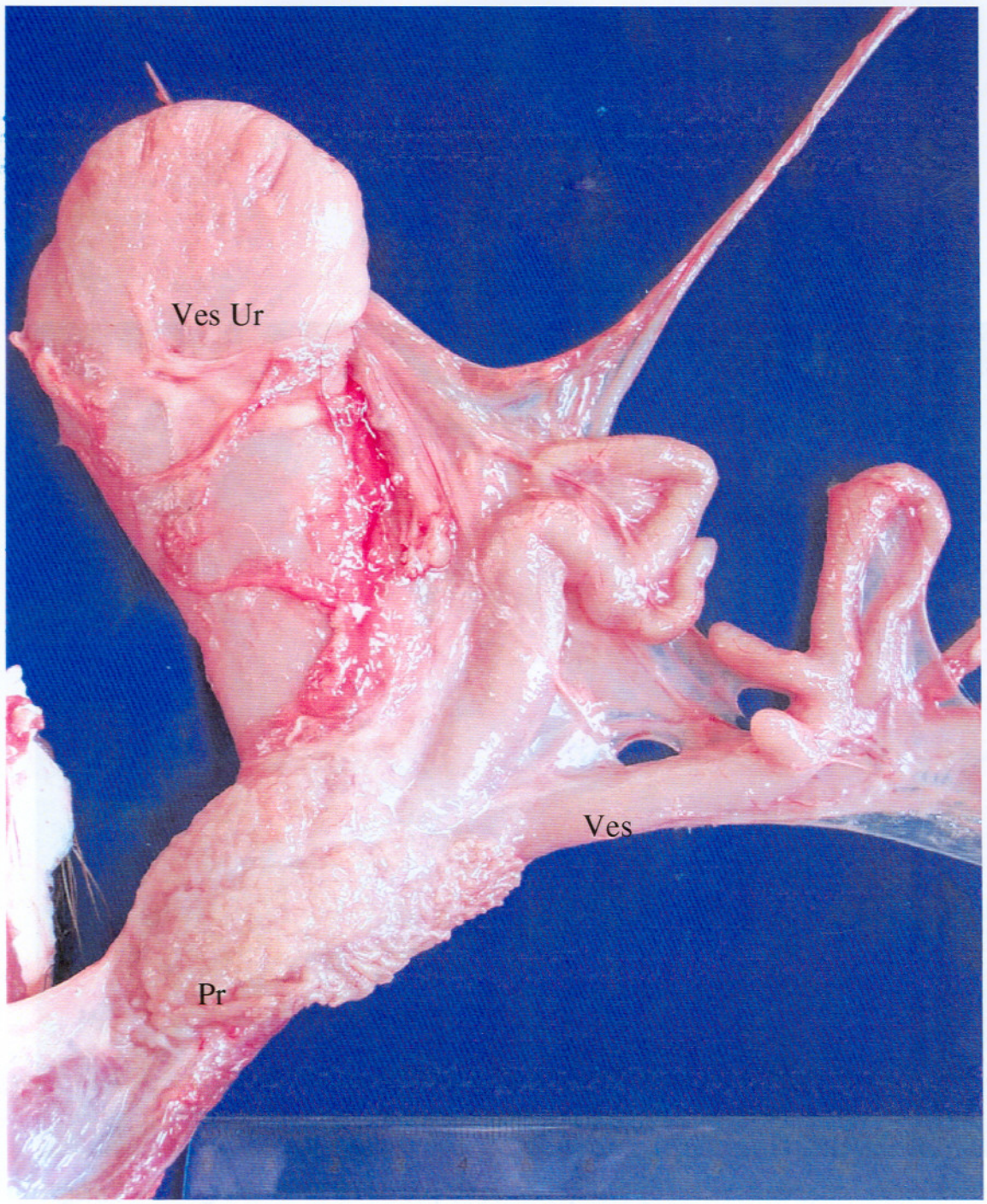

Figura 6 – Fotografia do aparelho genital masculino da capivara a fresco, observando-se as glândulas acessórias, revestidas pela túnica serosa. Vesícula urinária (Ves ur); Próstata (Pr); Glândula vesicular (Ves).

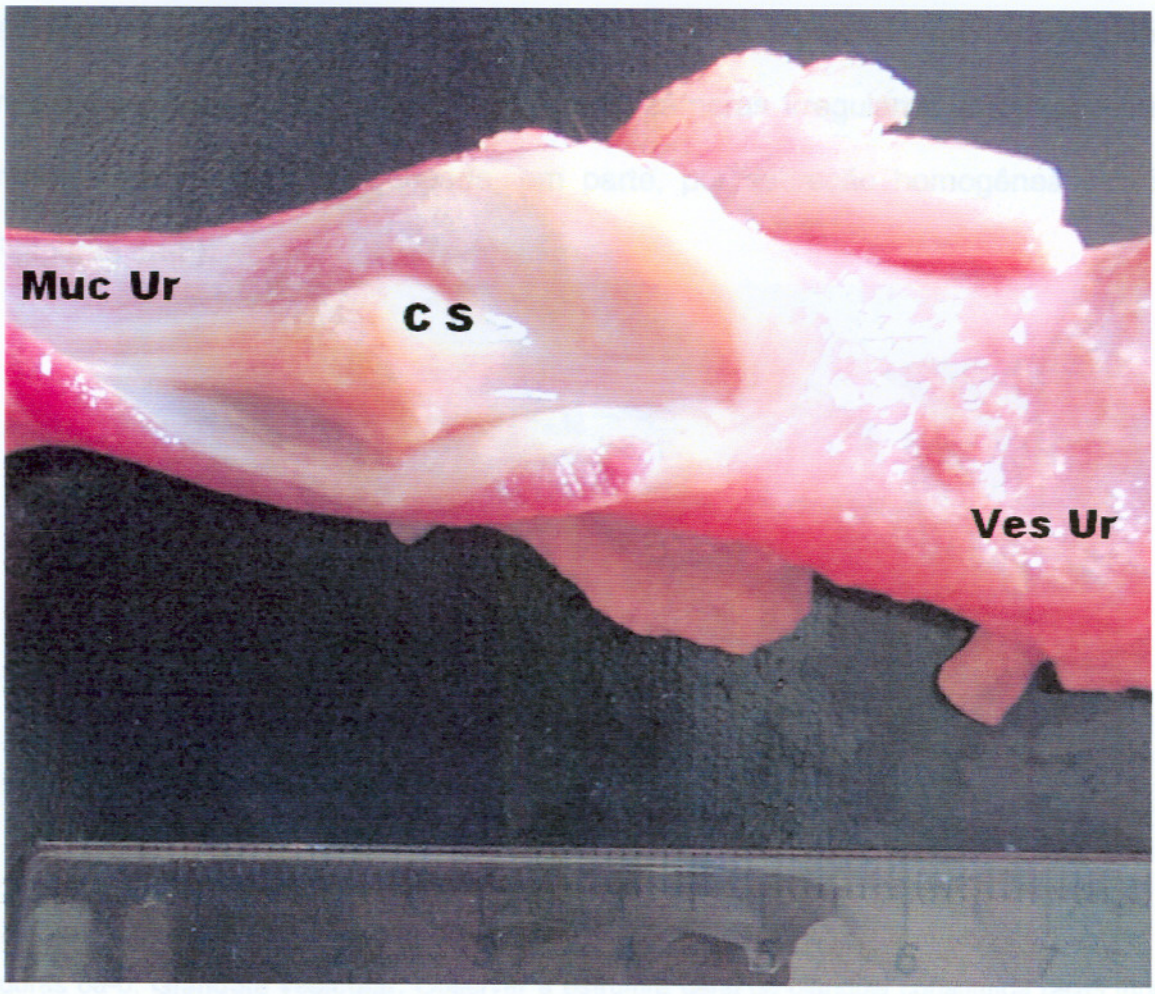

Figura 7 – Fotografia da luz da uretra pélvica da capivara (*H. hidrochaeris*) em vista ventral. Vesícula urinária (Ves Ur); Colículo Seminal (C S); Mucosa da uretra (Muc Ur)

5.2 Aspecto microscópico das glândulas genitais acessórias

5.2.1 Glândula vesicular

As peças secretoras, cuja parede se apresenta estruturalmente constituídas pelas túnicas mucosa, muscular e adventícia, são tubulares. A mucosa apresenta pregas complexas, que formam numerosas câmaras irregulares abrindo-se numa grande cavidade centra,l ocupada, em parte, por secreção homogênea acidófila (Figiguras 8a-b).

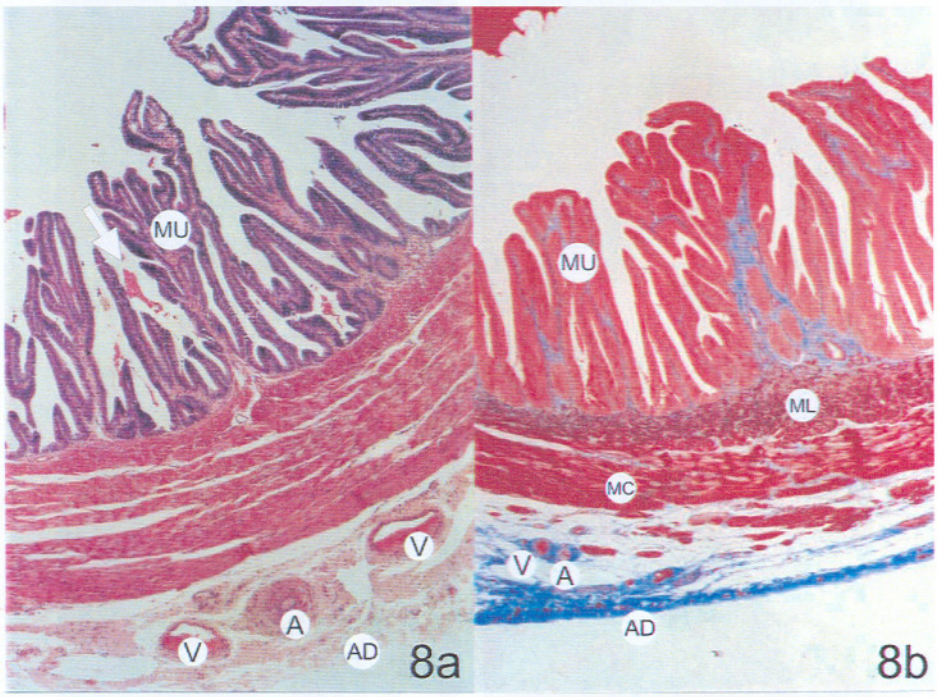

Figuras 8a-b: **Glândula vesicular**. Observar a estrutura geral da glândula constituída pelas túnicas mucosa **(MU)**, muscular longitudinal **(ML)** e circular **(MC)** e adventícia **(AD)**. A túnica mucosa apresenta-se intensamente pregueada delimitando compartimento onde se nota secreção acidófila homogênea (⇨). Na adventícia, notam-se pequenos vasos arteriais **(A)** e venosos **(V)**. Fotomicrografias. Parafina, **(a)** HE, 220X; **(b)** Tricrômico de Masson, 110X.

O epitélio secretor é do tipo pseudo-estratificado cilíndrico, com algumas porções formadas por epitélio simples cilíndrico (Figuras 9a-b). A lâmina própria (Figura 9c) é delgada e discreta (evidenciada, em azul, pelo tricrômico de Masson), que se une aos espessos septos de tecido conjuntivo denso, o que confere ao órgão

aparência lobulada. As células cilíndricas são altas, com citoplasma basófilo, núcleo arredondado, com cromatina clara, e nucléolo evidente (Figura 9d), afim das células basais, que são esparsas; apresentam citoplasma pouco visível e núcleo pequeno, com intensa basofilia. Observa-se extrusão nuclear em alguns locais.

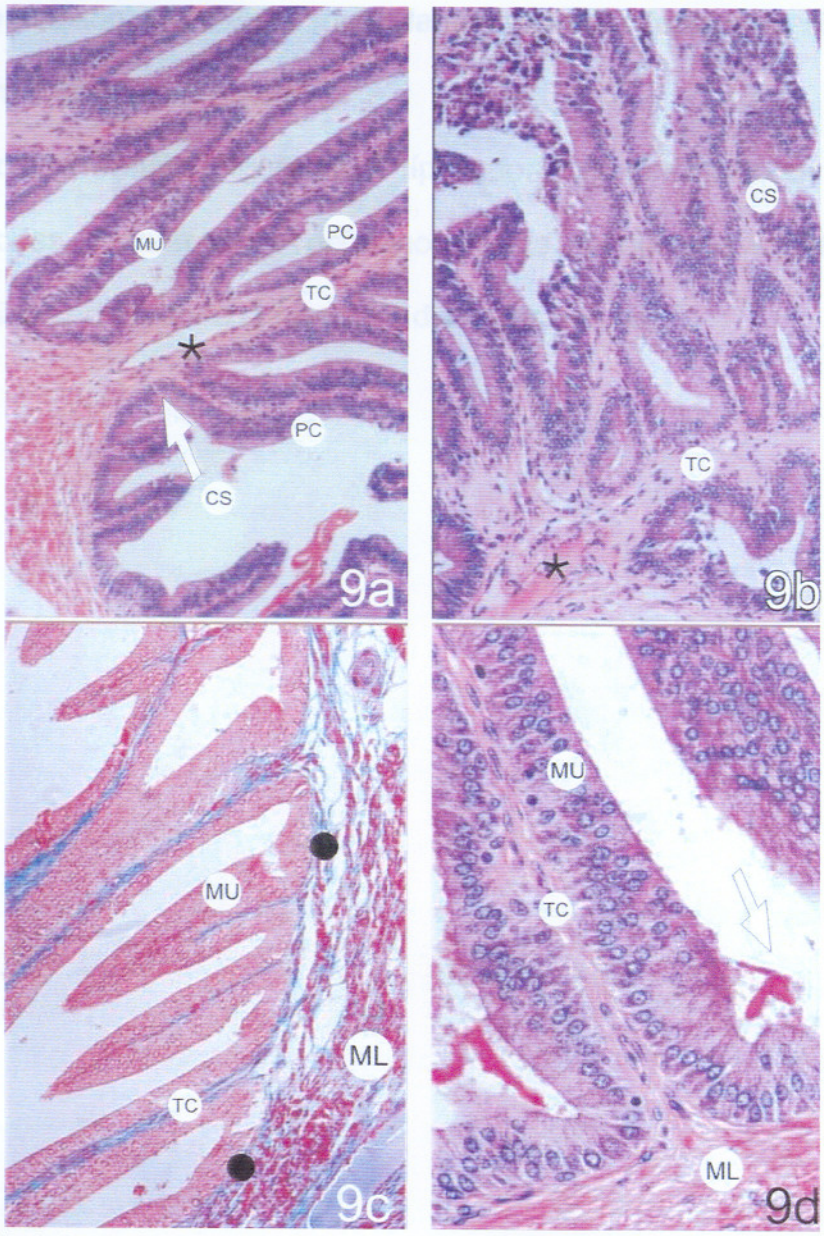

Figura 9a-d: **Glândula vesicular**. **(a-b)** Notar o epitélio secretor do tipo pseudo-estratificado cilíndrico **(PC)**, embora, em algumas regiões, o mesmo seja do tipo cilíndrico simples **(CS)**, apoiado sobre eixo de tecido conjuntivo **(TC)**, contendo vasos **(*)**. **(c)** A delgada lâmina própria **(•)** destaca-se entre a mucosa e a camada muscular lisa longitudinal **(ML)**, intensamente coradas em vermelho. **(d)** Em maior aumento, observa-se tanto o núcleo da célula epitelial, arredondado, com cromatina clara e nucléolo evidente quando seu citoplasma basófilo. Nessa mesma figura, nota-se a secreção acidófila na luz do órgão **(⇨)**. **(MU)** mucosa. Fotomicrografia. Parafina, HE, **(a)** 440X; **(b)** 440X; **(d)** 880X; Tricrômico de Masson **(c)** 440X.

A túnica muscular (Figura 8b) é evidente, formada pela camada interna longitudinal delgada e pela camada externa circular espessa, podendo estar mescladas em alguns locais. Aí se observa espessamento da mesma, porém mantendo regularidade na disposição das fibras (evidenciado, em vermelho, pelo tricrômico de Masson). As células musculares mostram citoplasma acidófilo e núcleo alongado com cromatina granular.

A túnica adventícia (Figura 8a) é típica, formada por tecido conjuntivo frouxo, células adiposas, numerosos e pequenos vasos sanguíneos e linfáticos, alguns vasos sanguíneos de grande diâmetro, e discretos nervos.

5.2.2 Próstata

As peças secretoras são tubulares e a mucosa apresenta pregas complexas, formando numerosas câmaras irregulares, que se abrem numa grande cavidade central, ocupada, em parte, por secreção homogênea acidófila (Figura 10).

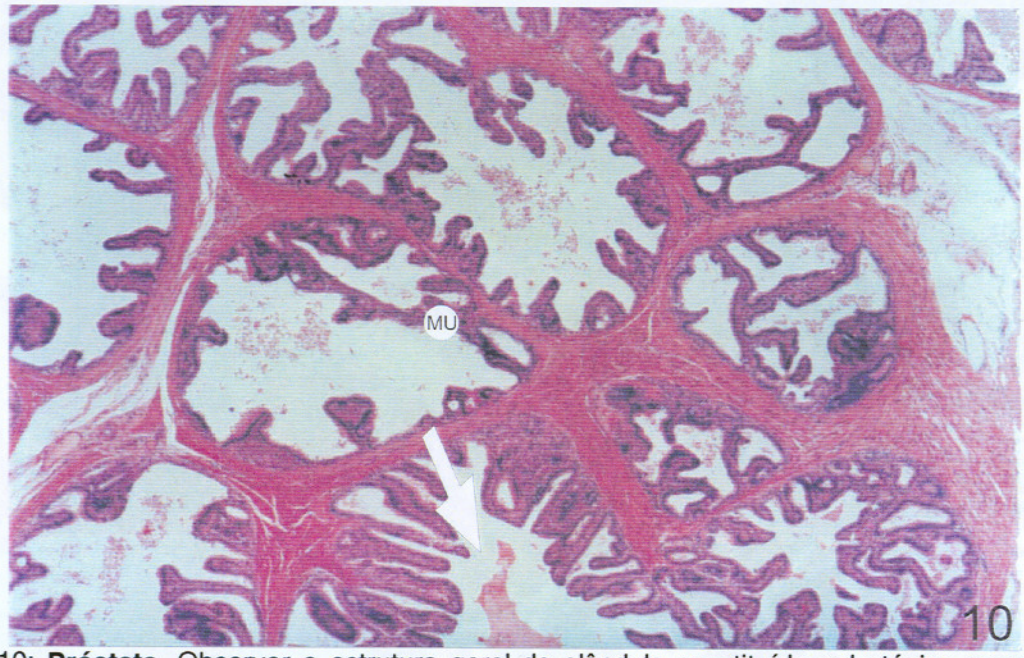

Figura 10: **Próstata**. Observar a estrutura geral da glândula constituída pela túnica mucosa (**MU**) intensamente pregueada, delimitando compartimento onde se nota secreção acidófila homogênea (⇨). Fotomicrografia, parafina, HE, 110X.

O epitélio secretor (Figura 11a-b) é do tipo pseudo-estratificado cilíndrico, com algumas porções formadas por epitélio simples cilíndrico. As células cilíndricas são altas (Figura 11c), com citoplasma basófilo, núcleo arredondado com cromatina clara e nucléolo evidente; e as células basais, que são esparsas, apresentam citoplasma pouco visível e núcleo pequeno, com intensa basofilia. Observa-se extrusão nuclear em alguns locais (Figura 11d). A lâmina própria é delgada e discreta e está evidenciada em azul, pela coloração de tricrômico de Masson, na figura 11e. Ela une-se aos spessos septos de tecido conjuntivo denso, conferindo ao órgão aparência lobulada (Figura 11f).

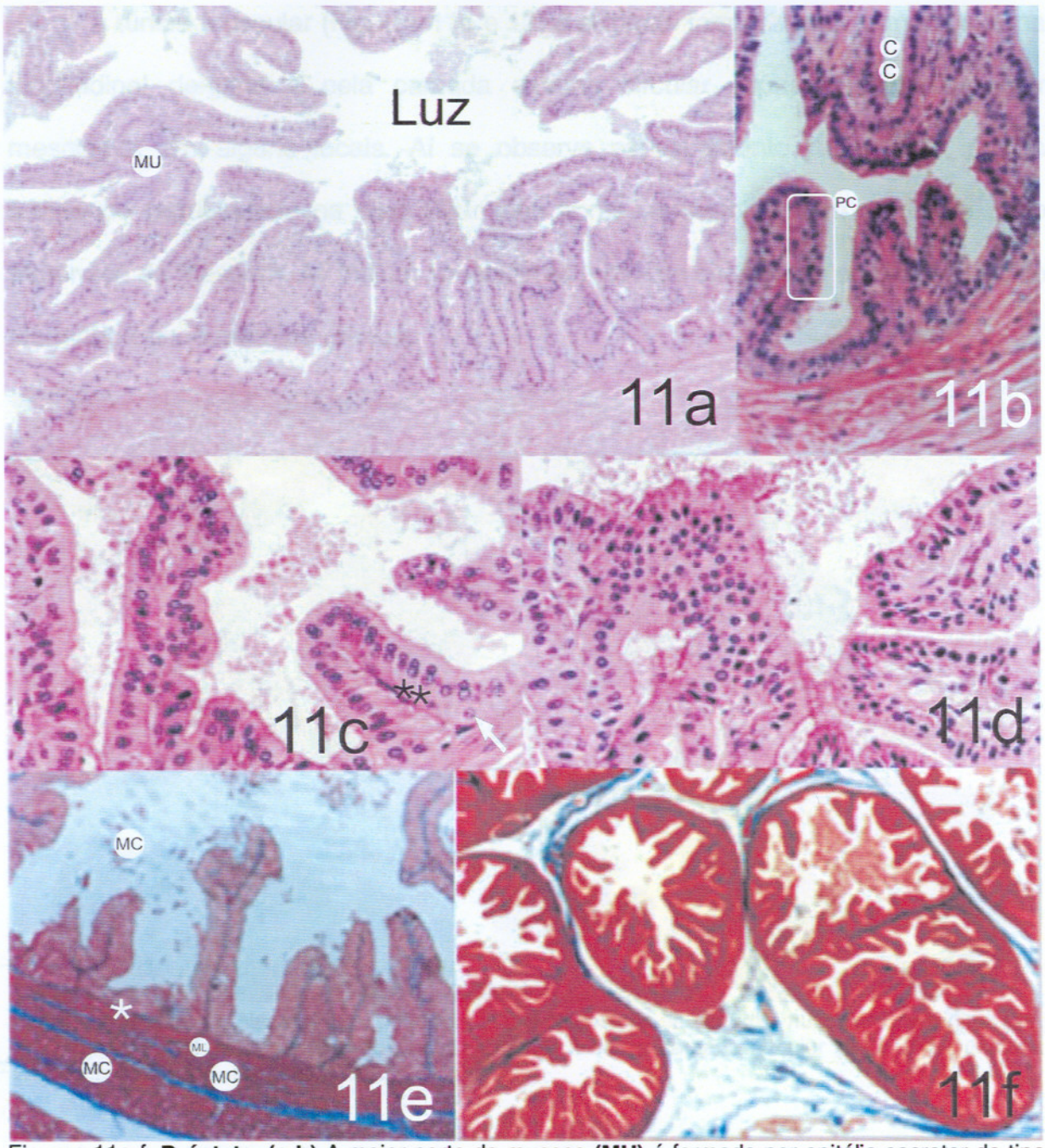

Figuras 11a-f: **Próstata**. **(a-b)** A maior parte da mucosa **(MU)** é formada por epitélio secretor do tipo pseudo-estratificado cilíndrico **(PC)**, embora, em algumas regiões, se nota epitélio do tipo cilíndrico simples **(CS)**. **(c)** Além das células cilíndricas, que se apresentam com um ou dois núcleos (*), observam-se, também, escassas células basais (⇨). Em **(d)**, notar as extrusões nucleares. **(e)** A delgada lâmina própria (•) destaca-se entre a mucosa e a camada muscular lisa longitudinal **(ML)**, após a qual se encontra a muscular circular **(MC)**, ambas intensamente coradas em vermelho. **(f)** Nessa figura, nota-se a camada de tecido conjuntivo (corado em azul), que constituirá a adventícia do órgão. Fotomicrografias. Parafina, **(a)** HE, 220X; **(b)** HE, 880X; **(c)** HE, 880X; **(d)** HE, 880X; **(e)** Tricrômico de Masson, 440X; **(f)** Tricrômico de Masson, 110**X**.

DISCUSSÃO

6 DISCUSSÃO

As capivaras são animais que, mesmo com o avanço dos desmatamentos, ainda estão conseguindo procriar-se em áreas alagadas que, para algumas propriedades rurais, são de pouco uso na criação extensiva de alguns animais domésticos, considerando-se, além do mais, que as características biológicas e reprodutivas desse animal podem ser uma alternativa de criação comercial.

Então os resultados encontrados no macho da capivara (*Hydrochaeris hydrochaeris),* sobre as glândulas anexas à uretra masculina, são componentes fundamentais para o funcionamento dos órgãos destinados à reprodução animal e à preservação das espécies, pois formam o plasma seminal, componente fundamental na preservação e viabilidade do gameta masculino.

Analisando-se, macroscopicamente, o ducto deferente em toda a sua extensão, observa-se-o como um tubo uniforme, porém com uma expansão em sua extremidade distal, de extensão variável, antes de abrir-se na uretra da capivara.

Esse espessamento, como nas demais espécies, não corresponde ao um aumento na luz do ducto. Não se observou a presença de tecido glândular em suas paredes, fato já observado por Menezes (2001) e Pinheiro (2000), ao estudarem outros gêneros de roedores. O ducto deferente na capivara desemboca no colículo seminal, na uretra, juntamente com os ductos da vesícula seminal, formando um conduto ejaculatório, como descrito por Hebel Stromberg (1986). No rato, o ducto termina em forma de papila, onde recebe as aberturas dos ductos das glândulas ampolares do ducto deferente e das vesículas seminais. Ao contrário, Ojasti (1973) afirma que não foram identificados, com certeza, mas parece que os ductos

deferentes se abrem na uretra, separados, sem se unirem às vesículas seminais, para formar um conduto ejaculatório.

A capivara exibe, macroscopicamente, um par de glândulas vesiculares, cujo formato externo mostra uma evidente lobação que converge de cada lado, em ducto comum, imediatamente antes de abrir-se na uretra masculina, como já citado pelos autores que descrevem, em outros animais desse grupo, como, Chiasson, (1969); Cook, (1965); Farris; Griffith, (1949); Greene,(1955), segundo os quais, fazem parte do óstio ejaculador, onde também se abrem os ductos deferentes no colículo seminal. Essa estrutura mostra-se como uma elevação da mucosa da uretra masculina em sua porção pélvica ventral e corresponde a um espessamento da camada muscular, acompanhada da mucosa da região. Na realidade, esses resultados não destoam daqueles assinalados por outros autores, tais como, Hebel; Stromberg, (1986); Menezes, (2001); Pinheiro, (2000).

A glândula vesicular da capivara (*Hydrochaeris hydrochaeris*) apresenta-se, histologicamente, como peças secretoras tubulares, com mucosa apresentando pregas complexas, que formam câmaras irregulares, abrindo-se numa grande cavidade central, contendo partes de secreção homogênea acidófila, como descrito por outros autores, como, Gude et al., (1982); Junqueira; Martins, (1947) no rato (SPRANDO et al., 1999), no rato de areia (*Psammomys obesus*).

O epitélio secretor da capivara (*Hydrochaeris hydrochaeris*) é do tipo pseudo-estratificado cilíndrico, com algumas porções de epitélio simples cilíndrico. Essas células cilíndricas são altas. Também possuem uma lâmina própria, delgada e discreta, unida a espessos septos de tecido conjuntivo; a túnica muscular é evidente e a túnica adventícia é formada por tecido conjuntivo frouxo. É semelhante no rato (GUDE et al., 1982; JUNQUEIRA; MARTINS, 1947), na paca (*Cuniculus paca*)

(MATAMOROS,1981). Já outros autores, como (HEBEL; STROMBERG, 1986) no rato, (SPRANDO et al., 1999) no rato de areia (*Psammomys obesus*) e (MENEZES, 2001) na cutia. O epitélio é simples colunar, a mucosa apresenta uma camada de células colunares altas, com grânulos secretórios.

A glândula de coagulação não existe na capivara. O que se observa na anatomia macroscópica constitui apenas a próstata estrutura par situada na região dorsal e, lateralmente à uretra, formada por vários lobos unidos entre si, por uma túnica serosa, podendo ser descrita como uma glândula tubular multilobada. De acordo com (BOSLAND et al., 1998), no rato, a glândula de coagulação é uma diferenciação da próstata anterior, distinguindo-se dos lobos situados ventral, dorsal e lateral à uretra. Ao contrário, outros autores descrevem a presença da glândula de coagulação nos roedores sempre relacionada com as glândulas vesiculares, (COOK, 1965; FARRIS; GRIFFITH, 1949; GREENE,1955; MENEZES, 2001; PINHEIRO, 2000). No material correspondente à capivara, como já adiantado, não se identificou, histologicamente, qualquer característica que permitisse estabelecer a referida glândula, que se apresenta nesse mamífero, como uma expansão da próstata, talvez justificando as alusões de Grassê (1955), que sita unicamente a presença das glândulas vesiculares, glândula prostática e glândula de Cowper em algumas espécies de roedores; e informa que Walker (1910) admite que a coagulação é perfeita para uma ação do líqüido das vesículas seminais sobre os lobos anteriores da próstata.

A próstata, como já comentado, é dividida por lobos e Grassé (1955) cita algumas espécies de roedores contendo três pares de glândulas, sendo a sua localização no início da uretra (COOK, 1965), onde surgem os ductos deferentes (GREENE, 1955). A próstata da capivara (*Hydrochaeris hydrochaeris*) apresenta-se

dividida em vários lobos, podendo ser descrita como uma glândula tubular multilobada, com formato bastante variável, não envolvendo, totalmente, a uretra. Já Ojasti, (1973) afirma que essa glândula é uma massa glandular formada por numerosos lóbulos compostos de conduto delgados e se destinguem em três pares de lóbulos: um intermédio e dois laterais proximal e distal.

Histologicamente, a próstata da capivara (*Hydrochaeris hydrochaeris*) apresenta-se semelhante às glândulas vesiculares, a não ser em relação à próstata possuir trabéculas de tecido conjuntivo frouxo, que envolve os componentes glandulares, junto com uma camada de tecido muscular liso, possuindo glândulas de aspecto tubular, com luz contendo grânulos acidófilos, mucosa com pregas altas ramificadas, como descrito por Gude et al., (1982); Junqueira; Martins, (1947) no rato e Matamoros, (1981) na paca.

O epitélio é pseudo-estratificado cilíndrico, com algumas áreas de epitélio simples cilíndrico, que são altas; e a lâmina própria é bastante delgada, como já citado por esses mesmos pesquisadores. Ao contrário (HEBEL; STROMBERG, 1986), no rato, essa glândula, histologicamente, não é homogênea, contendo, na parte dorsal, estreito epitélio colunar pseudo-estratificado com ácinos, na periferia epitélio cubóide e dentro das dobras contorcidas, e, medialmente, amplo epitélio cubóide, com ácinos. Igualmente, para Sprando et al. (1999), no rato de areia (*Psammomys obesus*), a glândula próstata ventral contém células simples colunares, com prolongamentos, e a próstata dorsal contém baixo epitélio colunar. E ainda Menezes (2001), na cutia, afirma que o epitélio varia de colunar a pseudo-estratificado, com altura do epitélio bastante variável.

Nos roedores, vários artigos desses pesquisadores descrevem a presença da glândula bulbouretral na região da base do pênis, como um par de pequenas e

globosas glândulas, cujos ductos se abrem na superfície dorsal da uretra flexuosa, de maneira inversa. Na capivara, como já descreveu (OJASTI, 1973), as glândulas bulbouretrais (glândulas de Cowper) não são identificadas, porém, se a capivara as possui, seu tamanho deve ser reduzido ou sua inserção é bem oculta pelos músculos da raiz do pênis. Na descrição da localização da glândula bulbouretral de cutia (MENEZES, 2001),que está dorsolateralmente ao reto, dorsocranialmente aos músculos do esfíncter anal, lateralmente à raiz da cauda e coberta, dorsalmente, apenas pela cútis e o tecido subcutâneo, o que as torna superficiais na região dorsal, na raiz da cauda, fato não descrito na capivara, conforme Ojasti, (1973), cuja informação não se afasta das nossas observações, embora, no tratado de Grassê (1955), o autor represente, esquematicamente a glândula bulbouretral em algumas espécies de roedores, como rato e castor canadense.

CONCLUSÕES

7 CONCLUSÕES

- O ducto deferente da capivara é um órgão tubular, que emerge na margem epididimária do testículo até, a face dorsal do colo da bexiga urinária.

- O ducto deferente apresenta uma dilatação macroscópica, antes de penetrar na uretra, onde não apresenta células de epitélio secretor.

- As glândulas vesiculares, na capivara, são pares, tubulares, com numerosas ramificações digitiformes, dispostas em várias direções.

- O ducto deferente com as glândulas vesiculares formam, na uretra, o óstio ejaculatório.

- As glândulas vesiculares possuem um epitélio secretor do tipo pseudo-estratificado cilíndrico, com algumas porções formadas por epitélio simples cilíndrico.

- A próstata, na capivara, é uma estrutura par, apresentando-se dividida em vários lobos, sendo descrita como glândula tubular multilobada e de formato variável.

- A próstata emite seus ductos para a uretra, abrindo-se em duas fendas, mediante duas pregas adjacentes ao óstio ejaculatório.

- A próstata apresenta um epitélio pseudo-estratificado cilíndrico e algumas áreas de epitélio simples cilíndrico.

- Tanto a glândula vesicular como a glândula prostática apresentam peças secretoras tubulares, com mucosa pregueada e a luz ampla, com conteúdo granular acidófilo.

- A uretra está dividida em duas porções: a pélvica e a peniana.

- Na uretra, a parede dorsal da próstata possui o colículo seminal, local de abertura do ducto deferente, glândula vesicular.

- No material examinado, não se identificou epitélio secretor correspondente à glândula bulbouretral.

REFERÊNCIAS

REFERÊNCIAS*

ALHO, C. J. R. **Criação e manejo de capivaras em pequenas propriedades rurais**. Brasília: EMBRAPA-DPP, 1986. p. 48.

BEHMER, O. A.; TOLOSA, E. M. C.; FREITAS NETO, A. G. **Manual de técnicas para histologia normal e patológica**. São Paulo: EDIART; Editora da universidade de São Paulo,1976. 241 p.

BOSLAND, M. C.; TUOMARI, D. L.; ELWELL, M. R.; SHIRAI, T.; WARD, J. M.;MCCONNELL, R. F. Proliferative lesions of the prostati and other accessory sex glands in male rats. In:_____. **Guides for toxicologia pathology.** Washington, DC: STP/ARP/AFIP. 1998. p. 1-20.

CAGNON, V. H. A.; CAMARGO, A. M.; ROSA, R. M.; FABIANI, R.; PADOVANI, C. R.; MARTINEZ, F. E. Ultrastructural study of the ventral lobe of the prostate of mice with streptozotocin induced diabetes (C57BL/6J). **Tissue & Cell**, v.32, n. 4, p. 275 – 283, May 2000.

CHIASSON, R. B. **Laboratory anatomy of the white rat**. 2. ed. Arizona-USA: Wm. C. Brown, 1969. p. 55-57.

COOK, M. J. **The anatomy of the laboratory mouse**. New York: Academic Press, 1965. p. 72-77.

COOPER, G.; SCHILLER, A. L. **Anatomy of the guinea pig.** Cambridge: Harvard University Press, 1975. p. 417.

DEUTSCH, L. A.; PUGLIA, L. R. R. **Os animais silvestres.** Rio de Janeiro: Editora Globo, 1988. p.15-41.

GOTTEICH, A.; HAMMEL, I.; YOGEV, L.; TERKEL, J. Quantitative microscopic changes in the mole rat's accessory sex organs during an annual cycle. **The Anatomical Record,** v. 246, n. 2, p. 131 – 237, Oct. 1996.

* De acordo com ABNT/NRB- 6023, 2002.

GRASSÉ, P. **Traité de zoologie, anatomie, systématique, biologié.** Paris: Masson et cie Éditeurs, 1958. tome XVII, p. 1323 – 1525.

GREENE, E. C. **Anatomy of the rat**. New York: Hafner, 1955. v. XXVII, p. 91,104.

GRIFFITH, J. Q.; FARRIS, E. J. **The rat in laboratory investigation.** Philadelphia: J. B. Lippincott, 1949. p. 33-35.

GUDE, W. D.; COSGROVE, G. E.; HIRSCH, G. P. **Histological atlas of the laboratory mouse**. New York: Plenum Press, 1982. p. 16-79.

HEBEL, R.; STROMBERG, M. V. **Anatomy and embriology of the laboratory rat.** Wörthesee: BioMed Verlag, 1986. p. 270.

HIKIM, A. P. S.; MAITI, B. R. Quantitative studies of the accessory reproductive organs of the male bandicoot rat. **Anatomischer Anzeiger,** v. 151, n. 5, p. 483-495. jun. 1982.

INTERNATIONAL COMMITTEE ON VETERINARY GROSS ANATOMICAL NOMENCLATURE. **Nomina anatomica veterinária**. 4. ed. Zurich, 1994. p. 53-55.

JUNQUEIRA, L. C. U.; MARTINS, E. O. **Atlas de anatomia microscópica do rato.** São Paulo: Universidade de São Paulo – USP, 1947. p. 62-73.

MATAMOROS, Y. Anatomia e histologia del sistema reproductor del tepezcuinte *(Cunicullus paca)*. **Revista de Biologia Tropical**, San Jose, v. 29, n. 1, p. 155 –164, 1981.

MENEZES, D. J. A. **Morfologia dos órgãos genitais masculinos da cutia (*Dasyprocta aguti*. Linnaeus, 1766).** 2001. 169 f. Dissertação (Mestrado em Anatomia) – Faculdade de Medicina Veterinária e Zootecnia, Universidade de São Paulo, São Paulo, 2001.

NODEN, M. D.; LAHUNTA, A. **Embriologia de Los animais domésticos.** Mecanismos de desarrollo y malformaciones. Zaragoza, Espanã: Editora Acribia, 1990. p. 361-362.

OJASTI, J. **Estudio biológico del Chigüira o Capibara**. Caracas: Ediciones del Fondo Nacional de Investigaciones Agropecuárias,1973. p. 275.

OLDS, R. J.; OLDS, J. R. **A colour atlas of the rat –** dissection guide. London: Wolf Medical, 1979. p. 54-61.

PINHEIRO, P. F. F. **Estrutura e ultra-estrutura dos ductos excretores das glândulas sexuais acessórias e da uretra do gerbilo da Mongólia (*Meriones unguiculatus*).** Botucatu, 2000. 122 f. Dissertação (Mestrado em Biologia Estrutural) – Instituto de Biociências, Universidade Estadual Paulista "Júlio de Mesquita Filho", Botucatu, 2000.

POPESKO, P.; RAJTOVÁ, V.; HORÁK, J. A. **A colour atlas of the anatomy of small laboratory animals**. Bratislava: Wolfe, 1992. v. 1. p. 121-222.

_____. **A colour atlas of the anatomy of small laboratory animals**. Bratislava: Wolfe, 1992. v. 2. p. 84, 159, 228.

SOPRANDO, R. L.; COLLINS, T. F.; BLACK, T.N.; OLEJNIK, N.; RORIE, J. I.; WEST, L. J.; BOWERS, J.D.; SASS, N.; ROBL, M. Light microscopic observations on the reproductive tract of the male sand rat , *Psammomys obesus.* **Tissue and Cell**, v. 31, n. 1, p. 99 – 115, Feb. 1999.