ISAAC MANOEL BARROS ALBUQUERQUE

DEDALUS - Acervo - FMVZ

11300028897

Análise comparativa dos elementos estruturais e ultra-estruturais do músculo cardíaco em cães sadios e diabéticos

Dissertação apresentada ao Programa de Pós-graduação em Anatomia dos Animais Domésticos e Silvestres da Faculdade de Medicina Veterinária e Zootecnia da Universidade de São Paulo para obtenção do título de Mestre em Ciências

Departamento:
Cirurgia

Área de Concentração:
Anatomia dos Animais Domésticos e Silvestres

Orientador:
Prof. Dr. Pedro Primo Bombonato

São Paulo
2006

N.º CLASSIFICAÇÃO
T. 1649
FMVZ
N.º TOMBO
025781

Autorizo a reprodução parcial ou total desta obra, para fins acadêmicos, desde que citada a fonte.

BIBLIOTECA VIRGINIE BUFF D'ÁPICE
FACULDADE DE MEDICINA VETERINÁRIA
E ZOOTECNIA DA USP
24/2/06

DADOS INTERNACIONAIS DE CATALOGAÇÃO-NA-PUBLICAÇÃO

(Biblioteca da Faculdade de Medicina Veterinária e Zootecnia da Universidade de São Paulo)

T.1649
FMVZ

Albuquerque, Isaac Manoel Barros
Análise comparativa dos elementos estruturais e ultra-estruturais do músculo cardíaco em cães sadios e diabéticos / Isaac Manoel Barros Albuquerque. -- São Paulo: I. M. B. Albuquerque, 2006.
72 f. : il.

Dissertação (mestrado) - Universidade de São Paulo. Faculdade de Medicina Veterinária e Zootecnia. Departamento de Cirurgia, 2006.

Programa de Pós-graduação: Anatomia dos Animais Domésticos e Silvestres.
Área de concentração: Anatomia dos Animais Domésticos e Silvestres.

Orientador: Prof. Dr. Pedro Primo Bombonato.

1. Cães. 2. Coração. 3. Diabetes Mellitus. 4. Colágeno. 5. Miocardio. I. Título.

UNIVERSIDADE DE SÃO PAULO
Faculdade de Medicina Veterinaria e Zootecnia
Assistência Acadêmica

Comissão Bioética

CERTIFICADO

Certificamos que o Projeto intitulado "Análise comparativa dos elementos estruturais e ultra-estruturais do músculo cardíaco de cães sadios e diabéticos", protocolo nº787/2005, utilizando 12 cães (cadáveres), sob a responsabilidade do Prof. Dr. Pedro Primo Bombonato, está de acordo com os princípios éticos de experimentação animal da Comissão de Bioética da Faculdade de Medicina Veterinária e Zootecnia da Universidade de São Paulo e foi aprovado "ad referendun".

(We certify that the Research "Comparative analysis of the structural and ultra-structural elements of the cardiac muscle in healthy and diabetic dogs", protocol number 787/2005, under the responsibility of Prof. Dr. Pedro Primo Bombonato, utilizing 12 dogs (corpses), agree with Ethical Principles in Animal Research adopted by Bioethic Commission of the Faculty of Veterinary Medicine and Zootechny of University of São Paulo and was approved "ad referendun", meeting).

São Paulo, 25 de outubro de 2005

Profª Drª Júlia Maria Matera
Presidente da Comissão de Bioética
FMVZ/USP

Av. Prof. Dr. Orlando Marques de Paiva, 87 - 05508-270 - Cidade Universitária. "Armando de Salles Oliveira"
Fax: (011) 3032-2224 Fone: (011) 3091-7671 -3091-7676 e-mail: fmvz@edu.usp.br

FOLHA DE AVALIAÇÃO

Nome: ALBUQUERQUE, Isaac Manoel Barros

Título: Análise comparativa dos elementos estruturais e ultra-estruturais do músculo cardíaco em cães sadios e diabéticos

Dissertação apresentada ao Programa de Pós-graduação em Anatomia dos Animais Domésticos e Silvestres da Faculdade de Medicina Veterinária e Zootecnia da Universidade de São Paulo para obtenção do título de Mestre em Ciências

Aprovado em: 15 / 03 / 2006

Banca Examinadora

Prof. Dr. Pedro Paulo Bombonato Instituição: FMVZ-USP
Julgamento: Aprovado Assinatura:

Prof. Dr. Francisco Javier Hernandez Blazquez Instituição: FMVZ-USP
Julgamento: aprovado Assinatura:

Prof. Dr. Marcelo I. Santana Instituição: PUC MG
Julgamento: Aprovado Assinatura:

Agradecimentos

ALBUQUERQUE, I.M.B.

AGRADECIMENTOS

A **Deus** pela oportunidade de fazer minha história neste mundo; pela maravilhosa família e pelos amigos conquistados...

"O que vale na vida não é o ponto de partida e sim a caminhada.

Caminhando e semeando, no fim terás o que colher".

(Cora Coralina)

Meus pais **Antônio** e **Fátima**, meu irmão **Júnior** e minha irmã **Ianara**, pelo incondicional apoio e eterna confiança. Amo vocês.

Aos meus sogros **Amaro** e **Noeli**, pela grande amizade e confiança.

Minha esposa **Micheli**, presente de Deus, que bom que você existe, amo você linda!

"Ainda que eu falasse a língua dos anjos, sem amor eu nada seria".

(Primeira Carta de São Paulo aos Coríntios.)

Profª. Dra. Maria Angélica Miglino, pela singular oportunidade.

Profª. Dra. Arani Nanci Bomfim Mariana, pelo apoio e pela confiança, serei eternamente grato.

Prof°. Dr. Pedro Primo Bombonato, pela amizade, ajuda e conselhos, sem os quais eu não teria conseguido.

Prof°. Dr. Hill Benedicto, um irmão mais velho, obrigado amigo.

A todos os **professores** pelos ensinamentos...

"Nada lhe posso dar que já não existam em você mesmo. Não posso abrir-lhe outro mundo de imagens, além daquele que há em sua própria alma. Nada lhe posso dar a não ser a oportunidade, o impulso, a chave. Eu o ajudarei a tornar visível o seu próprio mundo, e isso é tudo".

(Hermann Hesse)

Ao amigo **Eduardo**, pela idealização deste projeto.

Aos técnicos: **Diogo, Ronaldo, Thaís, Lílian, João, Raimundo, Índio, Boleta, Sônia, Gerson, Shirley** e **Cláudio**; vocês foram imprescindíveis nesta caminhada, obrigado.

Ao amigo peruano **David**, um grande irmão com quem aprendi muito sobre a vida, valeu meu amigo.

Aos eternos amigos: **Ryan, Janaina, Fernando, Ricardo, Rosemary, Flávio, Ronaldinha, Priscilla, Ana, Fernanda, Juliana, Bragante**, e todos os que de alguma forma fizeram e farão parte de minha vida.

Aos funcionários **Maicon, Jaque, Graça, Aninha** e **Elizete**, obrigado pelo prazeroso convívio.

"A glória da amizade não é a mão estendida, nem o sorriso carinhoso, nem mesmo a delicia da companhia. É a inspiração espiritual que vem quando você descobre que alguém acredita e confia em você".

(Ralph Waldo Emerson)

Ao amigo **Eduardo**, pela idealização deste projeto.

Aos técnicos: **Diogo, Ronaldo, Thaís, Lílian, João, Raimundo, Índio, Boleta, Sônia, Gerson, Shirley** e **Cláudio**; vocês foram imprescindíveis nesta caminhada, obrigado.

Ao amigo peruano **David**, um grande irmão com quem aprendi muito sobre a vida, valeu meu amigo.

Aos eternos amigos: **Ryan, Janaina, Fernando, Ricardo, Rosemary, Flávio, Ronaldinha, Priscilla, Ana, Fernanda, Juliana, Bragante**, e todos os que de alguma forma fizeram e farão parte de minha vida.

Aos funcionários **Maicon, Jaque, Graça, Aninha** e **Elizete**, obrigado pelo prazeroso convívio.

"A glória da amizade não é a mão estendida, nem o sorriso carinhoso, nem mesmo a delicia da companhia. É a inspiração espiritual que vem quando você descobre que alguém acredita e confia em você".

(Ralph Waldo Emerson)

Abreviaturas

ABREVIATURAS

cl - colágeno

cp - células de Purkinje

cm - centímetros

F - fêmea

Fm - fibra muscular

HE - Hematoxilina-Eosina

IMA - infarto miocardial agudo

kg - quilogramas

Lv - densidade vascular

M - macho

mf - miofibrilas

mt - mitocôndrias

mg - miligramas

mm – milímetro

nm - nanômetro

PR - Picrosirius Red

Qa - número de vasos total

tc - tecido conjuntivo

TM - Tricrômio de Masson

VD - ventrículo direito

v - vasos

VE - ventrículo esquerdo

µm - micrômetro

Resumo

RESUMO

ALBUQUERQUE, I. M. B. **Análise comparativa dos elementos estruturais e ultra-estruturais do músculo cardíaco em cães sadios e diabéticos.** [Comparative analysis of the structural and ultra-structural elements of the cardiac muscle in healthy and diabetic dogs]. 2006. 72 f. Dissertação (Mestrado em Ciências) – Faculdade de Medicina Veterinária e Zootecnia, Universidade de São Paulo, São Paulo, 2006.

A presente investigação científica visa estabelecer biometricamente a análise comparativa dos elementos estruturais e ultra-estruturais que compõe o músculo cardíaco, em cães sadios e diabéticos, avaliando a proporção existente entre a quantidade de tecido conjuntivo e a de fibras musculares cardíacas, estudando a densidade vascular presente no músculo cardíaco e quantificando a proporção de organelas presentes naquelas fibras. Utilizou-se doze corações de cães, machos e fêmeas, sendo seis animais sadios e seis animais diabéticos, onde efetuou-se a mensuração do coração em seus eixos longitudinal e transversal e, ainda as espessuras das paredes dos ventrículos e do septo interventricular. Submeteu-se o músculo cardíaco ao estudo de seus elementos estruturais a partir do emprego da microscopia de luz analisados com auxílio de Programa de Análise de Imagem e Morfometria KS-400 Zeiss®. Já, os elementos ultra-estruturais foram investigados através do emprego da microscopia eletrônica de transmissão. Os dados obtidos foram tratados estatisticamente considerando-se as variáveis relativas ao sexo na presença ou não de diabetes.

Palavras-chave: Cães. Coração. Diabetes Mellitus. Colágeno. Miocárdio.

Abstract

ABSTRACT

ALBUQUERQUE, I. M. B. **Comparative analysis of the structural and ultra-structural elements of the cardiac muscle in healthy and diabetic dogs.** [Análise comparativa dos elementos estruturais e ultra-estruturais do músculo cardíaco em cães sadios e diabéticos]. 2006. 72 f. Dissertação (Mestrado em Ciências) - Faculdade de Medicina Veterinária e Zootecnia, Universidade de São Paulo, São Paulo, 2006.

The present scientific inquiry aims at biometrically to establish a comparative analysis of the structural and extreme-structural elements that composes the cardiac muscle in healthy and diabetic dogs. This will be given evaluating the existing ratio enters the conjunctive amount of fabric and of cardiac muscular staple fibers, studying the present vascular density in the cardiac muscle and still quantifying the ratio of organelles existents in those staple fibers. For in such a way we will use twelve hearts of dogs, males and females, being six healthy animals and six diabetic animals. We will effect the mensuration of the heart in its longitudinal and transversal axles, still the thicknesses of the walls of the ventricles and septum to interventricular, with digital aid of electronic paquimeter. The cardiac muscle was submitted to the study of its structural elements using Microscopy of light analyzed with aid of optic microscope Axioscópio Zeiss® and the Program of Analysis of Image and Morfometric Ks-400 Zeiss®. Already, the extreme-structural elements was investigated through the electronic Microscopy of transmission, evaluating themselves thus the ultra fine cuts from the attainment of the electromicrografics gotten in electron microscope Jeol 1010. The gotten data was treated statistically considering the relative variable the sex, in relation to the healthy animals and those diabetic ones.

Keywords: Dogs. Heart. Diabetes Mellitus. Collagen. Myocardium.

Sumário

SUMÁRIO

1 **INTRODUÇÃO** 15

2 **REVISÃO DE LITERATURA** 20

2.1 ANATOMIA MICROSCÓPICA DO CORAÇÃO 21

2.2 CARACTERÍSTICAS DO TECIDO CONJUNTIVO E COLAGENASE DO CORAÇÃO 23

2.3 ASPECTOS HISTOPATOLÓGICOS GERAIS DA CARDIOMIOPATIA 28

2.4 DIABETES x CARDIOMIOPATIA 30

3 **MATERIAL E MÉTODO** 38

4 **RESULTADOS** 44

4.1 MACROSCOPIA 45

4.2 MICROSCOPIA 48

4.2.1 **Microscopia de Luz** 48

4.2.1.1 Quanto à coloração pelo Tricrômio de Masson 49

4.2.1.2 Quanto à coloração pelo Picrosirius Red 51

4.2.2 **Microscopia de Transmissão** 52

4.2.2.1 Semi-fino 52

4.2.2.2 Ultra-fino 53

4.2.3 **Figuras** 54

5 **DISCUSSÃO** 59

6 **CONCLUSÃO** 65

REFERÊNCIAS 67

Introdução

1 INTRODUÇÃO

Na primeira metade do século XIX a classificação de novos sinais correlatos com sintomas de doenças e achados post-mortem passam a constituir a base para muitos conceitos relativos às doenças cardíacas, especialmente com referência aos defeitos valvulares, pericardite e particularmente o estabelecimento da diferença entre hipertrofia e dilatação cardíaca.

No entanto, nas últimas décadas, a busca pela compreensão do sistema cardiovascular tem sido empreendida de forma vigorosa, retratando a importância de alguns aspectos funcionais e como relacionam-se as estruturas do coração. De outra forma, podemos verificar que muitas questões ainda não estão por completo respondidas.

Notadamente, observamos que estruturas como o músculo cardíaco, cuja forma e função são fundamentais para o trabalho adequado de todo o sistema cardiovascular tem tido grande importância, atualmente, devido ao aumento nas ocorrências ou melhora do diagnóstico das doenças cardíacas. Neste contexto, o músculo cardíaco passa a ter significado relevante, uma vez que, modificações na sua estrutura promovem falhas e comprometem outros sistemas e, por conseguinte todo o organismo.

Isto sugere que o remodelamento muscular cardíaco, como exemplo, é um processo que envolve muito dos elementos que constituem o coração como um todo. Embora de natureza basicamente reversível, as mudanças

adaptativas podem, por si, introduzir alterações secundárias que tornam o coração sujeito às lesões, determinando alterações permanentes, cujos reflexos e conseqüências são as mais variadas e com diferentes graus de gravidade.

No tocante à estrutura do coração evidencia-se que o mesmo apresenta um esqueleto de tecido conjuntivo que sustenta e dá inserção a musculatura, sendo que, a espessura da camada miocárdica é proporcional ao volume de trabalho que o coração executa (GARDENER et al., 1988). Caracteristicamente, o músculo cardíaco mostra-se como uma grande rede protoplasmática sincicial, na qual cada fibra muscular tende a se colocar no mesmo plano que suas vizinhas, através de conexões específicas, resultando assim um interstício comum.

O interstício representa o endomísio do músculo cardíaco que é formado por tecido conjuntivo frouxo e suprido por abundantes capilares, que estão em íntimo contato com cada fibra muscular (HAM, 1983). Sobretudo a direção das células cardíacas é muito irregular e variável, formando feixes ou colunas, que apresentam observando-se ainda uma abundante rede de capilares sanguíneos, que se dispõe longitudinalmente entre estas células (JUNQUEIRA e CARNEIRO, 2004). Em especial, o miocárdio está representado por feixes de fibras musculares cardíacas, separados por septos de tecido conjuntivo ricamente vascularizado, sendo que é evidenciado praticamente um capilar para cada fibra muscular cardíaca (GEORGE et al., 1998).

No que tange a ultra-estrutura do músculo cardíaco, observamos que as mitocôndrias são particularmente abundantes no sarcoplasma, isto devido às altas exigências metabólicas (HAM, 1983). Através ainda do emprego da

microscopia eletrônica de transmissão, autores comentam que no sarcoplasma das células cardíacas, além de grandes depósitos de glicogênio e de grânulos de lipofuscina, ainda são identificadas muitas mitocôndrias e abundantes grânulos secretores citoplasmáticos, recobertos por membrana, localizados próximo aos núcleos celulares, na região do aparelho de Golgi.

Neste momento, enfatizamos a associação existente entre diabetes melittus e as doenças cardiovasculares, que já vem sendo estabelecida há anos, através de estudos epidemiológicos clássicos. Nestes casos, características morfológicas e funcionais, não específicas, podem ser observadas, tais como: a hipertrofia dos miócitos, fibrose intersticial, dilatação arteriolar, microaneurisma dos capilares, redução da densidade dos capilares e ainda anormalidades da função do ventrículo esquerdo com alterações nas funções sistólica e particularmente na diastólica (GOODFELLOW, 1997). Em especial, Fein (1990) observa ainda que cães diabéticos apresentam um maior aumento na pressão diastólica final, devido ao aumento no volume diastólico final, se comparados com cães normais.

Portanto, devemos ter em mente que, precisamos conhecer os mecanismos que envolvem o trabalho cardíaco, bem como todas as estruturas que participam deste. Sob este prima, podemos observar que a tendência dominante em diversas escolas anatômicas tem sido a de privilegiar os achados sistemáticos e, particularmente, os quantitativos, ao invés das descrições puramente observativas. Os aspectos quantitativos, base da morfometria, têm servido de pilar de sustentação para o embasamento conceitual da anatomia e, em especial, da anatomia funcional, uma vez que os dados métricos de alguma forma refletem a disposição funcional (DIDIO, 1974).

Assim sendo, nossos objetivos são o de avaliar a proporção existente entre a quantidade de tecido conjuntivo e a de fibras musculares cardíacas, estudar a densidade vascular presente no músculo cardíaco e ainda quantificar a proporção de organelas presentes nas fibras cardíacas, estabelecendo biometricamente uma análise comparativa dos elementos que compõe o miocárdio de cães sadios e diabéticos.

Revisão de literatura

2 REVISÃO DE LITERATURA

É vasta a literatura a respeito da constituição do miocárdio e as alterações provocadas pelo diabetes. Neste capítulo, descreveremos de forma didática a morfologia normal e as relações entre diabetes e cardiomiopatias. Para tanto, dividimos este capítulo, em tópicos.

2.1 ANATOMIA MICROSCÓPICA DO CORAÇÃO

No tocante à estrutura do coração, Gardener et al. (1988) mencionam que o mesmo apresenta um esqueleto de tecido conjuntivo, responsável pela sustentação e inserção da musculatura, sendo que, a espessura da camada miocárdica é proporcional ao volume de trabalho que o coração executa.

A parede cardíaca é constituída por três túnicas: interna ou endocárdio, média ou miocárdio e externa ou epicárdio. Além disso, o músculo cardíaco e as válvulas cardíacas são sustentadas por um esqueleto de tecido conjuntivo denso formando o esqueleto cardíaco (BANKS, 1991).

Para George et al. (1998) o miocárdio está representado por feixes de fibras musculares cardíacas, separadas por septos de tecido conjuntivo ricamente vascularizado, sendo que, evidencia-se praticamente um capilar para cada fibra muscular cardíaca.

Junqueira e Carneiro (1999) afirmam que o miocárdio é constituído por fibras musculares cardíacas que envolvem as cavidades cardíacas de um modo complexo e espiralado. O coração apresenta-se externamente coberto por um epitélio pavimentoso simples apoiado em delgada camada conjuntiva, que constituem o epicárdio, que por sua vez, corresponde à camada visceral do pericárdio.

Para Junqueira e Carneiro (2004) a direção das células cardíacas é muito irregular e variável, formando feixes ou colunas, sendo ainda observada a presença de uma abundante rede de capilares sanguíneos, que está disposta longitudinalmente entre estas células. Através do emprego da microscopia eletrônica de transmissão, evidenciaram que no sarcoplasma das células cardíacas, além de grandes depósitos de glicogênio e de grânulos de lipofuscina, são identificadas muitas mitocôndrias.

As células cardíacas ainda apresentam abundantes grânulos secretores citoplasmáticos recobertos por membrana, localizados próximo aos núcleos celulares, na região do aparelho de Golgi, os quais são notados em maior números nas células musculares do átrio esquerdo, mas evidenciadas também no átrio direito e nos ventrículos.

O músculo cardíaco apresenta linhas transversais fortemente coráveis, aparecendo em intervalos regulares, que são os discos intercalares, os quais estão representados como complexos juncionais, dispostos na interface das células musculares adjacentes. As junções assemelham-se com linhas retas ou exibem um aspecto em escada. Nas partes em escada, distinguem-se as partes transversais, que cruza a fibra em ângulo reto, e as partes laterais, que caminha paralelamente aos miofilamentos.

Desta maneira nos discos intercalares encontram-se três especializações juncionais, estas são a *fascia adherens* ou zônula de adesão, a *macula adherens* ou demosoma e as junções comunicantes ou *gap junctions*. As zônulas de adesão representam a principal especialização da membrana da parte transversal do disco, estando representadas também nas partes laterais e servindo assim para ancorar os filamentos de actina dos sarcômeros terminais. Já, o desmosoma une as células musculares cardíacas, impedindo que elas se separem sob a atividade contrátil constante do coração. Nas partes laterais dos discos intercalares encontram-se as junções comunicantes, que respondem pela continuidade iônica entre as células musculares vizinhas, permitindo desta forma que cadeias de células musculares se comportem como um sincício.

2.2 CARACTERÍSTICAS DO TECIDO CONJUNTIVO E COLAGENASE NO CORAÇÃO

Se um equilíbrio for suposto entre a síntese do colágeno e a degradação, as taxas da degradação e da síntese teriam que ser similares e a meia vida do colágeno realizar-se-ia entre 80 e 120 dias (LAURENT et al., 1978).

Modrak (1980) nos seus estudos em 32 ratos com diabete induzida por estreptozotocina, avaliando os níveis de glicose urinária e quantificando o colágeno estimado pelo índice de hidroxiprolina, concluiu que a diabete não altera o metabolismo de colágeno em ratos.

Bonnin et al. (1981) estudando corações de 15 cães normais e de cães com estenose pulmonar induzidas por infusões contínuas de Proline, durante um período de 6 horas, afirmam que a degradação intersticial ou extracelular do colágeno no coração normal é relativamente lenta. A taxa da síntese de colágeno para os ventrículos direitos e esquerdos nos cães é 0,56% do colágeno ventricular total por dia.

Sato et al. (1983) usando ácido tânico e ruthenium-vermelho para examinar com auxílio de microscopia eletrônica de transmissão e microscopia eletrônica por varredura os danos teciduais causados pela isquemia miocárdica aguda por 20, 40 e 120 minutos, em corações de 16 porcos, relatam que nas 12 horas que antecedem a condição de sobrecarga do volume, a atividade de colagenase eleva-se significativamente por 54% relativo ao nível de atividade do controle. Nos cinco dias seguintes da sobrecarga do volume, a atividade do colagenase foi aumentada a níveis que eram 86% maiores do que os níveis do controle e havia uma redução significativa conseqüente (40%) na concentração ventricular do colágeno. Subseqüentemente, a atividade de colagenase declinou a um nível de 33% acima da atividade de colagenase do controle e permaneceu neste valor. A redução na concentração do colágeno foi acompanhada por uma dilatação e deslocamento significativo do ventrículo esquerdo.

Factor e Robinson (1988), em uma análise do tecido conjuntivo do coração de mamíferos, sugerem que as inter-relações célula-célula e célula-tecido conjuntivo, através de uma variedade de fibras da matriz extracelular, pode ser crucial para o desenvolvimento de uma contração e relaxamento eficaz da cavidade cardíaca.

Dessa forma, a perda dessas interconexões durante os estados patológicos, mesmo sem necrose muscular, pode ter profundos efeitos sobre a contratilidade ventricular.

De acordo com Ganong (1989), o tecido conjuntivo desempenha funções de sustentação, preenchimento, defesa e nutrição às estruturas que os contém.

Shimizu et al. (1993) após biópsia do miocárdio e posterior avaliação imuno-histoquímica em 18 pacientes humanos, afirma que ocorre remodelamento por aumento de colágeno tipo III no perimísio e nas regiões perivasculares de pacientes diabéticos.

Spiro e Crowley (1993) partindo da imuno-histoquímica em 73 ratos com diabete induzida por Aloxano, afirmam que as determinações quantitativas do colágeno tipo IV indicam que seu aumento em corações de diabéticos pode fornecer a introspecção nos mecanismos moleculares da doença microvascular.

Com o intuito de analisar a remodelação miocárdica em infartos induzidos Omens et al. (1997) efetuaram a ligação da "artéria descendente anterior esquerda" de 116 ratos normais da raça Sprague-Dawley por um período de duas semanas, com isso eles afirmam que o miocárdio possui de 2 a 5% de colágeno no tecido cardíaco e em animais infartados essa quantidade pode aumentar em até 70%.

As mudanças histopatológicas encontradas em 12 pacientes com cardiomiopatia dilatada e 18 pacientes com alguma disfunção no ventrículo esquerdo incluem a degeneração difusa do miocárdio com mudanças na matriz extracelular. A composição da matriz extracelular, uma rede complexa de proteínas estruturais inclui o colágeno tipo I e III, fornece a sustentação

arquitetural para as "pilhas" do músculo e tem um papel importante na função miocardíaca (PAUSCHINGER et al., 1999).

Gilbert et al. (2000), estudando coração de 15 cães da raça Doberman pinchers, relatam que a remodelação da matriz de colágeno do miocárdio tem sido responsável pela patogênese da cardiomiopatia dilatada, sendo assim a maior causa da falência cardíaca.

Estudos imuno-histoquímicos e histomorfometricos do colágeno em 54 ratos OLETF (Otsuka Leg-Evans Tokushima Fatty) demonstram um acúmulo do colágeno miocardial incluindo os dos tipos I, III, e VI; conduzindo a fibrose intersticial e perivascular que tem sido correlacionado com a disfunção diastólica e sistólica do ventrículo esquerdo (MIZUSHIGE et al., 2000).

De acordo com Benedicto e Bombonato (2002), que empregando estudos morfométricos e utilizando 06 corações de cães sem raça definida, machos e fêmeas adultos, na representação da inter-relação entre o tecido conjuntivo e o tecido muscular cardíaco, com o propósito de conhecer as relações anátomo-funcionais da estrutura cardíaca, caracterizam alguns processos ligados a diminuição do trabalho deste órgão, evidenciando que a quantidade de tecido conjuntivo no ventrículo esquerdo varia de 0,44 a 26,26%, no ventrículo direito varia de 0,97 a 21,18%, no ápice varia de 1,32 a 29,24% e no septo interventricular varia de 5,41 a 11,24%. Observaram também que há uma complexa rede de fibras conjuntivas envolvendo as fibras do tecido muscular cardíaco e que sua quantidade e disposição são muito variadas, dependendo da região estudada.

Assim, sugerem os autores que se deve ter em mente a necessidade de conhecer os mecanismos envolvidos no trabalho cardíaco, bem como, todas as

estruturas que participam deste. Privilegiando os achados quantitativos, ao invés das descrições puramente observativas. Ressaltam que com isto, os aspectos quantitativos, base da morfometria, apresentam-se como o pilar de sustentação para o embasamento conceitual da anatomia e, em especial, da anatomia funcional.

Nos informes de Santos (2003), ao estudar 20 corações de gatos sem raça definida, sendo 08 machos e 12 fêmeas todos sem alterações cardíacas, pode-se estabelecer através de análise morfométrica dados morfológicos referentes à relação existente entre o tecido conjuntivo e o tecido muscular cardíaco indicando ser a quantidade de tecido conjuntivo no ventrículo esquerdo variável de 0,34 a 5,68% e no ventrículo direito entre 0,23 a 4,26% e no septo interventricular a quantidade de tecido conjuntivo estar variando entre 0,22 a 3,42%. Os resultados do comportamento do tecido conjuntivo no miocárdio demonstram a existência de numerosos feixes de fibras entremeadas às células musculares, sendo que estas se relacionam também com os vasos do coração.

Frederdorf et al. (2004) em seus experimentos utilizando 23 ratos ZDF (zucker diabetic fatty) procuravam caracterizar alterações estruturais através de histologia e alterações funcionais com auxílio de ecocardiografia, com isto, eles demonstram que a hiperinsulinemia pode estar envolvida com a hipertrofia miocárdica, bem como, com o aumento da contratilidade ventricular o aumento de colágeno tipo I e a fibrose perivascular.

2.3 ASPECTOS HISTOPATOLÓGICOS GERAIS DA CARDIOMIOPATIA

Nos informes apresentados por Ham (1983) relativo à ultra-estrutura do músculo cardíaco observa-se que as mitocôndrias são particularmente abundantes no sarcoplasma, isto devido às altas exigências metabólicas; no que diz respeito às junções entre as fibras do músculo cardíaco, estas quando observadas à microscopia de luz, assemelham-se a um sincício, sendo que as fibras estão unidas umas às outras, permanecendo individualizadas somente próximas dos discos intercalares.

Sandusky e Capen (1984) descrevem as lesões histológicas e ultraestruturais ocorridas no coração de 08 cães sem raça definida, com cardiomiopatia idiopática, sendo que nestes, revelam dilatação e aumento das quatro câmaras cardíacas. Os estudos histológicos demonstram haver áreas de necrose espalhadas no miocárdio, especialmente ao redor dos músculos papilares do ventrículo esquerdo. No tocante ao estudo de microscopia eletrônica, evidenciam-se poucas, mas desorientadas miofibrilas e, ainda são observadas miocitólises, aumento do número de mitocôndrias e dos grânulos de glicogênio e uma diminuição do número de lisossomos, dos grânulos de lipofuscina e das gotículas de lipídios.

Para Thomas (1987), em tratado clássico, as moléstias que acometem o miocárdio podem ser definidas como anormalidades estruturais ou funcionais e, apresentam etiologias variadas. Mediante este aspecto são classificadas como cardiomiopatias primárias ou idiopáticas e cardiomiopatias secundárias. No que diz respeito às moléstias secundárias estas resultam de outros processos,

clínicos ou experimentais, que causam problemas na funcionalidade do miocárdio. Citando como exemplos, têm-se as miocardites infecciosas (viral, bacteriana, fúngica e as causadas por protozoários), lesões no miocárdio de origem não infecciosa (isquemia, traumas ou produtos tóxicos) e as moléstias do miocárdio resultantes de distúrbios nos sistemas gastrintestinal, renal, endócrino e nervoso.

As moléstias de causa primária são mencionadas por Fox (1992), em tratado clássico, como aquelas que têm como característica, condições que afetam diretamente o músculo cardíaco, não sendo conseqüência de outra doença sistêmica, vascular, pericárdica ou valvular. Sendo exemplificada ainda como cardiomiopatia dilatada, hipertrófica, restritiva e intermediária.

Com o propósito de comparar as diferenças quantitativas na composição e estrutura do miocárdio de 30 ratos machos da raça Wistar, jovens e idosos, utilizando a estereologia, Águila et al. (1998) observam que ao longo do envelhecimento ocorre uma perda de miócitos cardíacos e hipertrofia das células remanescentes, bem como, há um aumento, no miocárdio, do volume parcial dos miócitos e do interstício cardíaco. É notado ainda que o volume médio do miócito aumente e, simultaneamente tem-se a redução da densidade numérica e do número total dos miócitos.

Slepper et al. (2002) utilizando 124 filhotes de cães D'água Portugueses, com cardiomiopatia dilatada, observam que através de exame ultra-estrutural e eletrocardiográficos, que o miocárdio apresenta uma atrofia miofibrilar e, ainda pequenas regiões com degeneração miofibrilar, sendo que estas se mostram mais evidentes em regiões do disco intercalar.

2.4 DIABETES x CARDIOMIOPATIAS

A existência da cardiomiopatia diabética foi primeiramente descrita por Rubler et al. (1972), que estudando 13 pacientes humanos, descreveram hipertrofia e fibrose miocárdica, além de proliferação endotelial e subendotelial proeminentes, indicando que as alterações nos pequenos vasos poderiam estar envolvidas na patogênese da disfunção miocárdica.

Rubler et al. (1972) ao estudarem pacientes do sexo masculino e feminino com glomerulosclerose diabética, relatam que evidências clínicas, epidemiológicas e histopatológicas indicam a existência de uma cardiopatia específica relacionada à diabete mellitus. Avaliações não invasivas da função cardíaca, em indivíduos diabéticos, freqüentemente, mostram a existência de anormalidades de ambas as funções sistólica e diastólica do ventrículo esquerdo, as quais podem ser evidenciadas por uma variedade de métodos diagnósticos. No entanto, a despeito do uso comum do termo cardiomiopatia diabética, ainda existe considerável debate a respeito da exata natureza e causa da disfunção cardíaca encontrada em diabéticos não portadores de aterosclerose coronariana e hipertensão arterial, que são condições patológicas freqüentemente associadas ao diabete mellitus e que podem levar á disfunção cardíaca, segundo a literatura.

Para Garcia et al. (1974), quase todos os médicos concordam com o conceito de que os pacientes humanos com diabete mellitus têm alta taxa de mortalidade por complicações cardiovasculares, sendo estas as principais causas da mortalidade relacionada a diabetes.

Segundo Kannel et al. (1974), em estudos com 22 pacientes humanos do sexo feminino, afirmam que a diabetes é um fator de risco independente para a disfunção do ventrículo esquerdo e, Zarich e Nesto (1989) afirmam que, lesões primárias do miocárdio foram mostradas mesmo na ausência da hipertensão e arteriosclerose em pacientes humanos diabéticos.

Segundo Kannel (1978) a diabete mellitus é uma desordem metabólica crônica associada com as complicações secundárias no sistema cardiovascular e do controle autonômico nos seres humanos e nos animais.

Fein et al. (1980) relatam, ao induzir diabetes em 23 ratos Wistar fêmeas com estreptozotocina (60mg/Kg), que houve aumento de cálcio e glicose no desempenho muscular cardíaco.

Fein e Sonnenblick (1985) observaram as anormalidades funcionais e estruturais do músculo do coração nos modelos de 75 ratos com diabete mellitus induzido por hidrato de aloxano.

Até o momento, ainda persiste a controvérsia quanto à relativa importância da doença nos pequenos vasos, da fibrose intersticial e dos distúrbios metabólicos na patogênese da cardiomiopatia diabética (UUSITUPA et al., 1990).

Sampsom (1990) estudando 111 pacientes humanos diabéticos com neuropatia autonômica sintomática relata que uma morbilidade e uma mortalidade mais elevadas foram observados em 56 pacientes com diabete mellitus e com neuropatias autonômicas, pois os mesmos apresentavam diarréia e hipotensão postural.

Em 34 cães diabéticos, Fein (1990) observa um maior aumento na pressão diastólica final, devido ao aumento no volume diastólico final, se comparados com cães normais.

De acordo com Fein e Sonnenblick (1994), os cães foram exaustivamente estudados por Regan e outros nos estudos de 1970 e 1980. Hemodinamicamente, bioquimicamente e histologicamente, os estudos demonstraram um volume mais baixo apesar da pressão diastólica final normal no ventrículo esquerdo. A rigidez da câmara foi aumentada nos cães diabéticos comparados aos cães do controle, relacionados presumidamente ao deposito de glicoproteina e do colágeno intersticiais.

Uma escala larga de mudanças bioquímicas anormais foram descritas nos corações de ratos diabéticos incluindo alterações no Atpase e nas isoenzimas da miosina, transporte danificado do íon do cálcio (Ca^{2+}), mudança na função do receptor, e nas alterações no hidrato de carbono, no lipídio, e no metabolismo do nucleotídeo da adenina. A combinação da diabete mellitus e da hipertensão é sinérgica nos ratos, e conduz a uma mortalidade elevada, como faz nos seres humanos.

Rossen (1996) argumentou, ao estudar 348 pacientes humanos diabéticos, que embora a correlação da cardiomiopatia com microangiopatia seja incerta, ela pode existir, tendo em vista as semelhanças entre as anormalidades na função microvascular coronariana observadas na diabete mellitus e na cardiomiopatia dilatada idiopática.

Com o intuito de desenvolver e validar um modelo Bayesian da predição do risco para candidatos vascular da cirurgia, L'italien et al. (1996) avaliaram 1081 pacientes humanos e concluíram que os marcadores clínicos simples

tornaram-se mais pesados de acordo com o impacto prognóstico, sendo assim, o risco nos candidatos vascular é maior para a cirurgia. O modelo da predileção retém sua exatidão prognóstica quando aplicado aos jogos da validação e pode confiantemente estimar o risco neste grupo.

Mangano et al. (1996) executaram uma experimentação randômica, placebo-controlada para comparar o efeito do atenolol com o aquele de um placebo na sobrevivência total e na morbilidade cardiovascular nos pacientes com ou sem risco para as doenças arteriais coronarianas que se submetiam à cirurgia não-cardíaca. O atenolol foi dado por via intravenosa antes e imediatamente depois da cirurgia e oral durante o período de hospitalização. Para isso utilizaram 200 pacientes humanos. Concluíram que nos pacientes que têm ou estão no risco para as doenças coronarianas e que devem se submeter à cirurgia não-cardíaca, o tratamento com o atenolol durante a hospitalização pode reduzir o mortalidade e a incidência de complicações cardiovasculares.

Palda e Detsky (1997) em seus estudos com 226 pacientes humanos, concluíram que, a avaliação de todos os pacientes cirúrgicos pelo uso de índices clínicos é recomendada. Os pacientes de baixo risco não necessitam nenhuma avaliação adicional antes da cirurgia. Os pacientes de alto risco necessitam de um gerenciamento preciso de seus problemas, incluído (quando apropriado) o uso do betablocante, e podem necessitar ter seus procedimentos eletivos cancelados. Os pacientes de risco médio beneficiam-se provavelmente de um stress não-invasivo mais adicional, especialmente se estão sendo submetidos à cirurgia vascular.

Nos informes de Goodfellow (1997), em 123 pacientes humanos diabéticos, as características morfológicas e funcionais, não específicas, podem ser observadas, entre elas a hipertrofia dos miócitos, fibrose intersticial, dilatação arteriolar, microaneurisma dos capilares, redução da densidade dos capilares e ainda anormalidades da função do ventrículo esquerdo com alterações nas funções sistólica e particularmente diastólica.

Gutierrez e Higuchi (1998) aceitam três hipóteses para explicar o que chamam de eventual efeito casual da diabete quanto à doença cardíaca: 1) microangiopatia; 2) ação direta sobre a fibra cardíaca, dos distúrbios metabólicos provocados pela hiperglicemia, entre outros fatores; 3) alterações da matriz extracelular, provocadas pelo maior grau de glicosilação de seus componentes, com conseqüentes mudanças da estrutura muscular.

As complicações cardiovasculares são a causa principal da morbidade e mortalidade após a cirurgia nos pacientes com doença da artéria coronariana. A identificação dos fatores associados com o risco pós-operatório aumentado é o assunto de intensa investigação. O diabete mellitus e a hiperglicemia são fatores de risco independentes importantes para o desenvolvimento de complicações cardiovasculares no pós-operatório dos pacientes que se submetem a anestesia e à cirurgia (LEE et al., 1999). Os mecanismos responsáveis para este risco não está elucidado completamente. Sabe-se apenas que predisposições isquêmicas são agravadas pela diabete (GHOSE et al., 1999).

Mak e Topol (2000) ao estudarem 67 pacientes humanos diabéticos, evidenciam que geralmente as principais complicações cardíacas da diabete mellitus estão relacionadas com as grandes artérias, artérias coronárias

epicardiais e a microvascularização. Também se sabe que a mortalidade pelo infarto agudo do miocárdio é maior nos pacientes com diabete mellitus.

A hiperglicemia por estresse (pelo fato da hospitalização e gravidade do caso) com ou sem o diabete mellitus é associada como um agravante de mortalidade hospitalar nos pacientes humanos com infarto agudo do miocárdio, é o que afirmam Capes et al. (2000).

Evidências recentes indicam que a hiperglicemia é um fator de risco importante para o desenvolvimento da doença cardiovascular, é o que afirmam Kersten et al. (2000). Para confirmar estas evidências eles estudaram a hipótese de que o tamanho miocardial do infarto está relacionado à concentração da glicose do sangue na presença ou na ausência de estímulos isquêmicos em 63 cães da raça Mongrel com diabete mellitus e hiperglicemia aguda.

Kannel et al. (2000) afirmam que ainda é pouco aceito por médicos e considerado um tanto controverso por alguns cardiologistas o conceito de que a diabete mellitus afeta a estrutura cardíaca e a sua função, independente da pressão de sangue ou da doença da artéria coronariana.

Existem dados experimentais, patológicos, epidemiológicos e clínicos consideráveis para reforçar o termo "cardiomiopatia diabética". Desde que a incidência da diabete mellitus cresce rapidamente e é associada fortemente com a falha do coração (KANNEL et al., 2000), assim, é oportuno considerar a evidência a respeito do conceito, desde sua descrição inicial há quase 30 anos. (RUTLER et al., 1972)

Ishihara et al. (2001) para avaliar se a angina Prodromal (ocorre imediatamente antes do infarto miocardial agudo - IMA) poderia ter efeitos

benéficos em pacientes diabetic com IMA, estudaram 611 pacientes humanos e concluíram que a angina de Prodromal limitou o tamanho do infarto, realçou a recuperação da função do ventrículo esquerdo e melhorou a sobrevivência em pacientes não-diabéticos com IMA. Entretanto, tais efeitos benéficos da angina prodromal não foram observados nos pacientes diabéticos, sugerindo que a diabetes pôde impedir precondições isquêmicas.

Para avaliar a prevalência da disfunção diastólica ventricular esquerda nos pacientes com diabete mellitus, livres de doença cardiovascular, Zabalgoitia et al (2001) estudaram 86 homens e mulheres normotensas (idade média 46 ± 6 anos) com ecocardiografia de Doppler. Todos os pacientes eram assintomáticos para doenças cardíacas ou isquemia. Os testes padrões de enchimento transmitral tradicionais foram usados. A manobra de Valsava foi usada para diferenciar o normal do pseudonormal no enchimento do ventrículo esquerdo. Todos os pacientes tiveram um eletrocardiograma normal no descanso e um resultado negativo na ecocardiografia do exercício para anormalidades do movimento da parede. A função sistólica global do ventrículo esquerdo era normal (fração média 58%, escala 53% a 76% da ejeção do VE). A disfunção diastólica foi encontrada em 41 pacientes (47%). Concluíram que a disfunção diastólica em pacientes humanos diabéticos é encontrada frequentemente apesar do controle e da liberdade metabólica.

Neuvians e Berger (2002) fazendo um estudo epidemiológico afirmam que 0,3 a 1% de cães e 0,1 a 0,3% de gatos são diabéticos. Sendo que esta prevalência apresenta-se maior nos grandes centros, porquanto, tem-se a maior incidência dos fatores predisponentes, tais como a obesidade, diminuição da atividade física e aumento do estresse fisiológico.

Bell (2003) mostrou que mulheres diabéticas apresentavam massa de ventrículo esquerdo 10% maior que as não diabéticas e, Struthers (2002), mostra que a hipertrofia ventricular esteve presente em 32% dos diabéticos normotensos, os quais não utilizavam drogas inibidoras da enzima de conversão da angiotensina e não tinham doença coronariana.

Além disso, mulheres hipertensas e diabéticas apresentam maior grau de hipertrofia ventricular esquerda e aumento do átrio esquerdo, quando comparadas a hipertensas não diabéticas (TENEMBAUM et al., 2003).

Enquanto a fibrose miocárdica parece estar associada à hiperglicemia, a hipertrofia ventricular esquerda tem sido mais relacionada à síndrome de resistência à insulina (GALVAN et al., 2003). Embora a hipertrofia ventricular esquerda seja mais prevalente em diabéticos e, tal fato, seja relacionado com disfunção ventricular (BELL, 2003).

Material e Método

3 MATERIAL E MÉTODO

Visando o desenvolvimento do presente trabalho, utilizamos doze corações de cães, machos e fêmeas, sendo seis animais sadios e seis animais diabéticos. A confirmação dos animais sadios, sem cardiomiopatia, deu-se através de exames eletrocardiográficos e ecocardiográficos, enquanto que a partir de exames clínicos e laboratoriais foram confirmados os animais diabéticos (Tabela 01). Os espécimes foram doados pelo Hospital Veterinário da Faculdade de Medicina Veterinária e Zootecnia da Universidade de São Paulo e Clínicas Veterinárias, após morte natural.

Tabela 01 - Caracterização do material de cães, segundo o sexo e a presença ou não de diabete melittus, utilizados para quantificação macro, microscópicas e ultra-estrutural - São Paulo - 2006

N	Sexo	Doença
1	F	Não diabético
2	F	Não diabético
3	F	Não diabético
4	M	Não diabético
5	F	Não diabético
6	M	Não diabético
7	M	Diabético
8	M	Diabético
9	F	Diabético
10	F	Diabético
11	F	Diabético
12	M	Diabético

Com o intuito de coletarmos fragmentos do coração, efetuamos uma incisão na pele, na tela subcutânea, no tecido muscular e na fáscia endotorácica da parede lateral esquerda do tórax e, posteriormente seccionamos as articulações costocondrais com afastamento ventro-dorsal das costelas, desta forma alcançamos e visualizamos o coração. Em seguida, individualizamos e isolamos o órgão em questão, de seu envoltório, para posteriormente seccionarmos os vasos da base e, assim retiramos o coração. Os órgãos, logo após sua retirada da cavidade torácica, foram lavados em água destilada e, em seguida perfundidos através da canulação das artérias coronária direita e esquerda, com solução fixadora de Glutaraldeído a 2,5%.

Com o material ainda a fresco foram tomados os valores relativos, com auxílio de paquímetro eletrônico digital (Starrett®), a altura ventricular, esta compreendida entre a margem ventral do sulco coronário e o ápice do coração; a espessura das paredes ventriculares, nas margens cranial e caudal dos respectivos ventrículos; a espessura do septo ventricular, no seu terço médio, e a distância entre os eixos crânio-caudal e latero-lateral, tomados na sua maior distância.

Para o estudo dos elementos estruturais do músculo cardíaco em cães sadios e diabéticos empregamos a microscopia de luz, para tanto, coletamos o tecido muscular cardíaco e, submetemos este aos seguintes procedimentos: imersão em solução fixadora de Glutaraldeído a 2,5%, seguida de desidratação em álcool etílico, diafanização em xilol, impregnação em parafina e daí inclusão em parafina. Posteriormente os blocos foram cortados com a espessura aproximada de 5μm, com o auxílio de micrótomo manual (Spencer-Lens Co.).

A coloração dos tecidos deu-se pela Hematoxilina-Eosina, Tricrômio de Masson e Picrosirius Red.

O exame com a análise dos cortes destes tecidos ocorreu em microscópio óptico Axioscópio Zeiss®, acoplado a equipamento de leitura, com interface de imagem fixa e móvel, operando em ambiente Windows® e programa de morfometria específica KS 400 - Zeiss®, seguindo as seguintes etapas: captação de imagem, calibração do equipamento, engenharia da imagem (identificação da freqüência da cor dos tecidos no campo e binarização da imagem), mensuração dos campos e listagem dos dados.

Para análise do material valemo-nos da coleta de dados referentes a 8 amostras distintas para cada ventrículo, sendo considerada a sua média para cada observação

Com vistas ao estudo dos elementos ultra-estruturais do músculo cardíaco em cães sadios e diabéticos, buscamos retirar fragmentos, com aproximadamente 1 mm de espessura, após estes terem sido previamente fixados, tanto por perfusão quanto imersão, em solução gelada de Glutaraldeído a 2,5%.

Em seguida, os fragmentos do tecido cardíaco foram lavados e permaneceram imersos em solução de ósmio-fosfato, posteriormente lavados em solução de cloreto de sódio com sacarose e, daí colocados em solução de acetato de uranila diluídos em água destilada e sacarose.

Os fragmentos foram banhados em água destilada e, depois desidratados em etanol, visando assim, sua passagem em óxido de propileno. Posteriormente realizamos a infiltração destes com óxido de propileno adicionado de resina. Em seqüência, as amostras do tecido cardíaco foram

colocadas em resina pura e depositadas em moldes de silicone. A inclusão foi feita através de resina preparada com araldite adicionada de catalisador, endurecedor e plastificante.

Após a polimerização, os blocos foram aparados e levados ao ultra-microtómo (Porter Blum MT-1), visando à obtenção de cortes com 0,5µ de espessura, os quais foram corados, através da mistura de azur II, água destilada, azul de metileno e borato de sódio. Os cortes após terem sido submetidos a esta coloração serão lavados em água corrente e observados ao microscópio de luz (Axioscópio Zeiss®), para escolha dos blocos correspondentes que foram recortados em ultra-microtómo (Porter Blum MT-1) para obtenção dos cortes ultrafinos, de aproximadamente 70nm. Estes foram colhidos em telas de cobre de 200 malhas e contrastados por acetato de uranila, lavados em água destilada e, a seguir, pelo citrato de chumbo. O exame dos cortes ultrafinos e elétron-micrografias foi feito em microscópio eletrônico Jeol 10 10®, sendo a análise quantitativa efetuada com auxílio do sistema teste M-42, onde a área teste utilizada foi definida por um conjunto de linhas (retas) e pontos, além de linhas de inclusão e exclusão, onde os perfis que tocam as linhas de exclusão não são considerados, permitindo uma igual chance de amostragem dos perfis, independente do tamanho destes, em uma abordagem imparcial. Este foi sobreposto à imagem morfológica para a contagem estereológica.

A densidade foi obtida com o auxílio da fórmula Lv = 2.Qa (cm) (NYENGAARD 1993 e SKYUM 2004), onde Lv = Densidade vascular e Qa = Número de vasos total obtido pelo sistema teste M42. Os valores obtidos foram convertidos para µm com o uso de regra de três simples.

Os dados obtidos foram tratados estatisticamente com auxílio do programa Bioestat 3.0 em ambiente Windows®, utilizando-se do teste de correlação de Mann Whitney, com nível de significância de 5%.

Fotografias do material examinado na microscopia de luz e de transmissão foram tomadas para análise quantitativa e para a correspondente ilustração. (Figuras 1,2,3,4)

Resultados

4 RESULTADOS

Baseado nas mensurações macro e microscópicas, análises estatísticas e nos valores coletados na microscopia de transmissão, chegamos aos seguintes resultados:

4.1 MACROSCOPIA

Os animais não diabéticos apresentaram, nas mensurações cardíacas, valores médios de 84.58 mm para altura ventricular, 82.02 mm para a distância crânio-caudal e 63.27 mm para a distância entre as faces esquerda e direita (auricular e atrial); sendo que as medidas variam de 70.36 mm a 101.68 mm para altura, 57.88 mm a 105.46 mm para a distância crânio-caudal e 48.62 mm a 72.56 mm para a distância entre as faces.

A espessura do ventrículo direito, nos mesmos animais, apresentou variação de 3.38 mm a 8.77 mm com média de 5.06 mm. Já, no ventrículo esquerdo a variação foi de 6.37 mm a 19.98 mm com média de 14.35 mm.

Nos cães diabéticos, os valores médios foram de 66.96 mm para altura ventricular, 65.88 mm para a distância crânio-caudal e 48.74 mm para a distância entre as faces. Suas variações foram de 41.83 mm a 101.64 mm, 48.63 mm a 97.20 mm e 42.86 mm a 73.90 mm, respectivamente.

Os ventrículos direitos dos cães diabéticos variaram em espessura de 2.58 mm a 6.49 mm com média de 4.11 mm. No ventrículo esquerdo a variação foi de 3.21 mm a 21.62 mm e a média, 9.92 mm. (Tabela 02)

Tabela 02 - Medidas macroscópicas dos corações de cães diabéticos e não diabéticos. São Paulo - 2006

N	Alt	CC	AV	Exp VD	Exp VE
1	77.78	73.19	58.34	3.38	15.48
2	70.36	57.88	48.62	4.87	6.37
3	73.52	66.02	49.07	3.40	10.42
4	90.45	105.46	68.73	4.05	16.26
5	101.68	98.98	72.56	5.93	19.98
6	93.66	90.61	82.31	8.77	17.63
7	101.64	97.20	73.90	6.49	21.62
8	76.93	72.60	44.02	6.48	16.26
9	64.68	62.04	42.86	2.70	7.06
10	65.88	62.50	43.06	2.58	5.73
11	41.83	48.63	45.18	2.75	3.21
12	50.78	52.33	43.42	3.70	5.68

OBS. Valores expressos em mm

0 - Animais Não Diabéticos
0 - Animais Diabéticos
N = Número Cão
Alt = Altura
CC = Distância Crânio-caudal
AV = Distâncias entre as faces auricular e ventricular
Esp VD = Espessura Ventrículo Direito
Esp VE = Espessura Ventrículo Esquerdo

As análises estatísticas, baseadas nos testes de Mann-Whitney, mostraram que a altura ventricular é diferente quando comparamos fêmeas diabéticas com não diabéticas, porém, não há diferença da altura ventricular, quando comparados os animais não diabéticos dos animais diabéticos quando não se considerou a discriminação de sexo; ou seja, não há diferença entre os valores relativos aos cães machos não diabéticos e diabéticos, cães machos diabéticos e fêmeas diabéticas e entre os cães machos não diabéticos e os fêmeas não diabéticas.

Com relação à mensuração crânio-caudal, observou-se que todas as comparações não apresentam diferenças significativas quando confrontado a presença ou não da doença e o sexo.

Considerando a distância entre a face esquerda e direita, observou-se diferenças estatisticamente significativas entre os grupos de animais não diabéticos e diabéticos quando não se considerou o sexo; e entre os animais não diabéticos e diabéticos do sexo feminino. Porém, entre os cães machos diabéticos e os cães machos não diabéticos não há diferença, o mesmo ocorre quando cruzamos os dados dos cães machos e das fêmeas dentro dos dois grupos (diabéticos e não diabéticos).

Quando avaliamos a espessura dos ventrículos, esquerdo e direito, independentemente, notamos que apenas entre os animais do sexo feminino há diferença e entre as demais comparações não apresentam diferenças significantes.

4.2 MICROSCOPIA

Visando o melhor entendimento e buscando as minúcias estruturais do músculo cardíaco em cães diabéticos e não diabéticos, procuramos utilizar duas técnicas microscópicas, e para tanto, subdividimos este capítulo.

4.2.1 Microscopia de Luz

Tanto na coloração de Tricrômio de Masson (TM) quando na Picrosirius Red (PR), os valores relativos a proporção de tecido conjuntivo, em particular o colágeno, foram estatisticamente tratados, visando correlacionar os animais da seguinte maneira:

- Animais diabéticos X Animais não diabéticos, independentemente do sexo;
- Fêmeas diabéticas X Fêmeas não diabéticas;
- Machos diabéticos X Machos não diabéticos;
- Machos não diabéticos X Fêmeas não diabéticas;
- Percentual de colágeno no VD dos animais diabéticos X VD dos animais não diabéticos;
- Percentual de colágeno no VE dos animais diabéticos X VE dos animais não diabéticos;

- Percentual de colágeno no VD dos animais diabéticos X VE dos animais diabéticos;

- Percentual de colágeno no VE dos animais não diabéticos X VD dos animais não diabéticos.

4.2.1.1 Quanto a coloração pelo Tricrômio de Masson

Visando quantificar a proporção de colágeno (Figura 02), mensuramo-la, tanto no ventrículo direito quanto no ventrículo esquerdo de cada cão não diabético e diabético, e com base nestes resultados, constatou-se que:

Nos animais não diabéticos o percentual de colágeno variou de 0,01% a 5,36% com uma média de 1,20%, sendo que no ventrículo direito destes animais à variação de colágeno foi de 0,06% a 0,23% com média de 1,13% e no ventrículo esquerdo a variante foi de 0,01% a 5,36% com média de 1,26%.

Já, os cães diabéticos apresentaram uma variação de 0,01% a 20,12% com média de 8,15%. O ventrículo direito apresentou variação de 0,01% a 0,14% com média de 6,80% e o ventrículo esquerdo variou de 0,12% a 20,12% com média de 9,49%. (Tabela 03)

Nos testes estatísticos, observou-se que quando comparamos os sexos dos animais, há uma diferença significante entre os valores proporcionais de colágeno nos cães machos não diabéticos e as fêmeas não diabéticas, o mesmo não é observado nos demais cruzamentos de variáveis.

Quando levamos em conta o quadro nozológico, não notamos relevância quanto à proporção de colágeno existente nos dois grupos de cães examinados.

Tabela 03 - Proporção média de colágeno em corações de cães diabéticos e não diabéticos, segundo o ventrículo e a coloração utilizada (TM e PR). São Paulo - 2006

NV	TM	PR
1VD	1,73	1,68
1VE	2,31	1,99
2VD	1,16	1,6
2VE	0,15	1,66
3VD	1,04	2,41
3VE	0,03	1,75
4VD	0,43	0,61
4VE	0,93	1,63
5VD	2,34	2,3
5VE	0,5	2,25
6VD	0,11	1,2
6VE	3,67	2,11
7VD	11,11	8,9
7VE	1,06	1,08
8VD	11,62	12,09
8VE	17,56	10,97
9VD	0,1	0,76
9VE	16,58	11,61
10VD	0,19	0,96
10VE	11,18	12,28
11VD	11,82	12,52
11VE	10,31	11,71
12VD	5,99	3,88
12VE	0,24	0,37

NV - Número do cão e ventrículo
TM - Tricrômio de Masson
PR - Picrosirius Red

4.2.1.2 Quanto a coloração pelo Picrosirius Red

Com o mesmo intuito, ou seja, o de quantificar a proporção de colágeno (Figura 03) no miocárdio de cães não diabéticos e diabéticos, notou-se que:

Os animais livres da diabete apresentaram percentual de colágeno variando de 0,12% a 3,71% com média de 1,77%, sendo que no ventrículo direito destes animais a variação foi de 0,12% a 3,71% com média de 1,63% e no ventrículo esquerdo a variante foi de 1,03% a 3,49% com média de 1,90%.

Nos cães diabéticos obteve-se uma variação de 0,02% a 17,13% com média de 7,26%. O ventrículo direito apresentou variação de 0,02% a 17,13% com média de 6,52% e o ventrículo esquerdo variou de 0,12% a 17,02% com média de 8,00%. (Tabela 03)

No tratamento estatístico, ainda baseado nas relações descritas no tópico 4.2.1, nota-se também que apenas na confrontação dos valores o cruzamento dos cães machos não diabéticos com as fêmeas não diabéticas, apresentam diferenças significativas como o também observado com a coloração de Tricrômio de Masson, enquanto que nas outras confrontações não se observam diferenças.

4.2.2 Microscopia de Transmissão

A microscopia de transmissão nos permite uma pesquisa e uma avaliação ultra-estrutural dos componentes do músculo cardíaco, mais especificamente a avaliação e quantificação da densidade vascular e das estruturas presentes na morfologia cardíaca.

4.2.2.1 Semi-fino

Para avaliação da densidade vascular nos grupos compostos por cães não diabéticos e cães diabéticos usamos o sistema teste M42 e calculamos os valores com o auxílio da fórmula Lv = 2.Qa (cm) (NYENGAARD 1993; SKYUM 2004), onde Lv = Densidade vascular e Qa = Número de vasos total obtido pelo sistema teste M42. Os valores obtidos foram convertidos para µm com o uso de regra de três simples.

Nos animais diabéticos a média da densidade vascular ficou em 1.658.333 µm com variação de 1.360.000 µm a 1.960.000 µm e nos cães não diabéticos a variação foi de 280.000 µm a 560.000 µm com média de 383.333 µm.

Na avaliação estatística, usamos os mesmos padrões adotados na microscopia de luz (tópico 2.1) onde se obteve os seguintes resultados:

Há uma relação evidente quando comparados os animais diabéticos dos animais não diabéticos, o mesmo ocorre nas avaliações entre os ventrículos esquerdos dos animais diabéticos com os animais não diabéticos e entre os

ventrículos direitos dos animais diabéticos e os não diabéticos. Os demais padrões não apresentam diferenças relevantes.

4.2.2.2 Ultra-fino

Visando a quantificação de mitocôndrias e miofibrilas (Figura 04), os cortes foram submetidos a investigação microscópica onde pudemos observar que:

Em cães diabéticos o número de mitocôndrias variou de 21 a 37 com média de 28,5 mitocôndrias / 324.800μm^2. Os animais não diabéticos obtiveram uma média de 31,83 mitocôndrias / 324.800μm^2 com variações de 27 a 41 mitocôndrias / 324.800μm^2.

As miofibrilas quantificadas nos mostram uma variação de 12 a 30 mitocôndrias / 324.800μm^2 com média de 19,16 para animais diabéticos. Os não diabéticos variaram de 21 a 33 mitocôndrias / 324.800μm^2 e obtiveram média de 27 mitocôndrias / 324.800μm^2.

Os valores estatisticamente tratados nos revelam que não há diferenças no número de mitocôndrias quando confrontamos os animais como descrito no tópico 4.2.1. Porém, quando efetuamos os mesmos confrontamentos para tratar as miofibrilas notamos uma significante diferença entre os dois grupos, diabéticos e não diabéticos.

4.2.3 Figuras

Com intuito de demonstrar os componentes, presentes na musculatura cardíaca de cães sadios e diabéticos, valemo-nos de imagens captadas em microscopia de luz e eletrônica. Destacamos nestas imagens, tecido conjuntivo, células de Purkinje, vasos, fibras musculares, colágeno, miofibrilas e mitocôndrias.

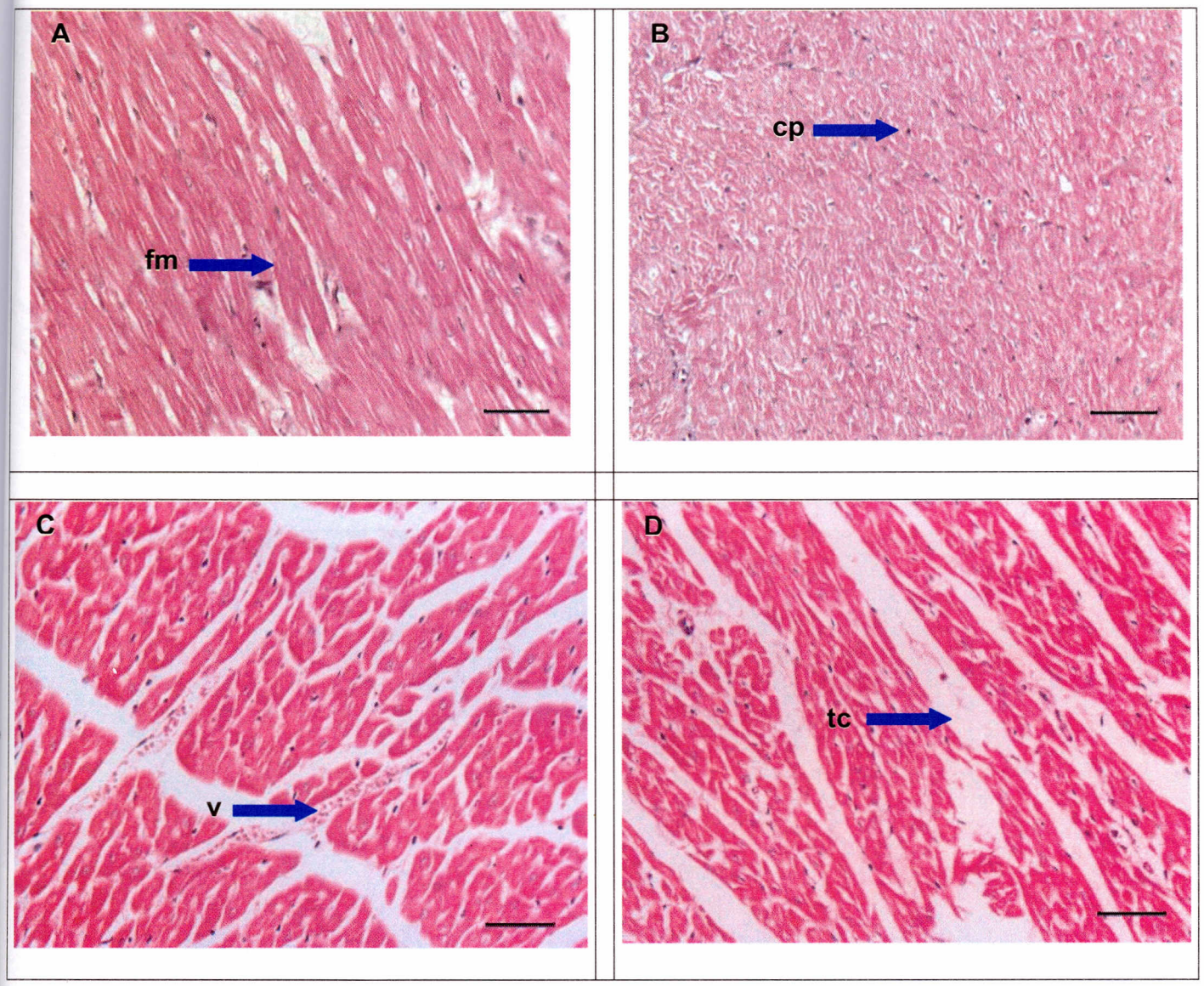

Figura 01 – Fotomicrografia do músculo cardíaco de cães diabéticos e não diabéticos evidenciando fibras musculares (fm), vaso (v) células de Purkinje (cp) e tecido conjuntivo (tc). HEMATOXILINA-EOSINA. 20x

A) Não diabético, fêmea.
B) Não diabético, macho.
C) Diabético, macho.
D) Diabético, fêmea.

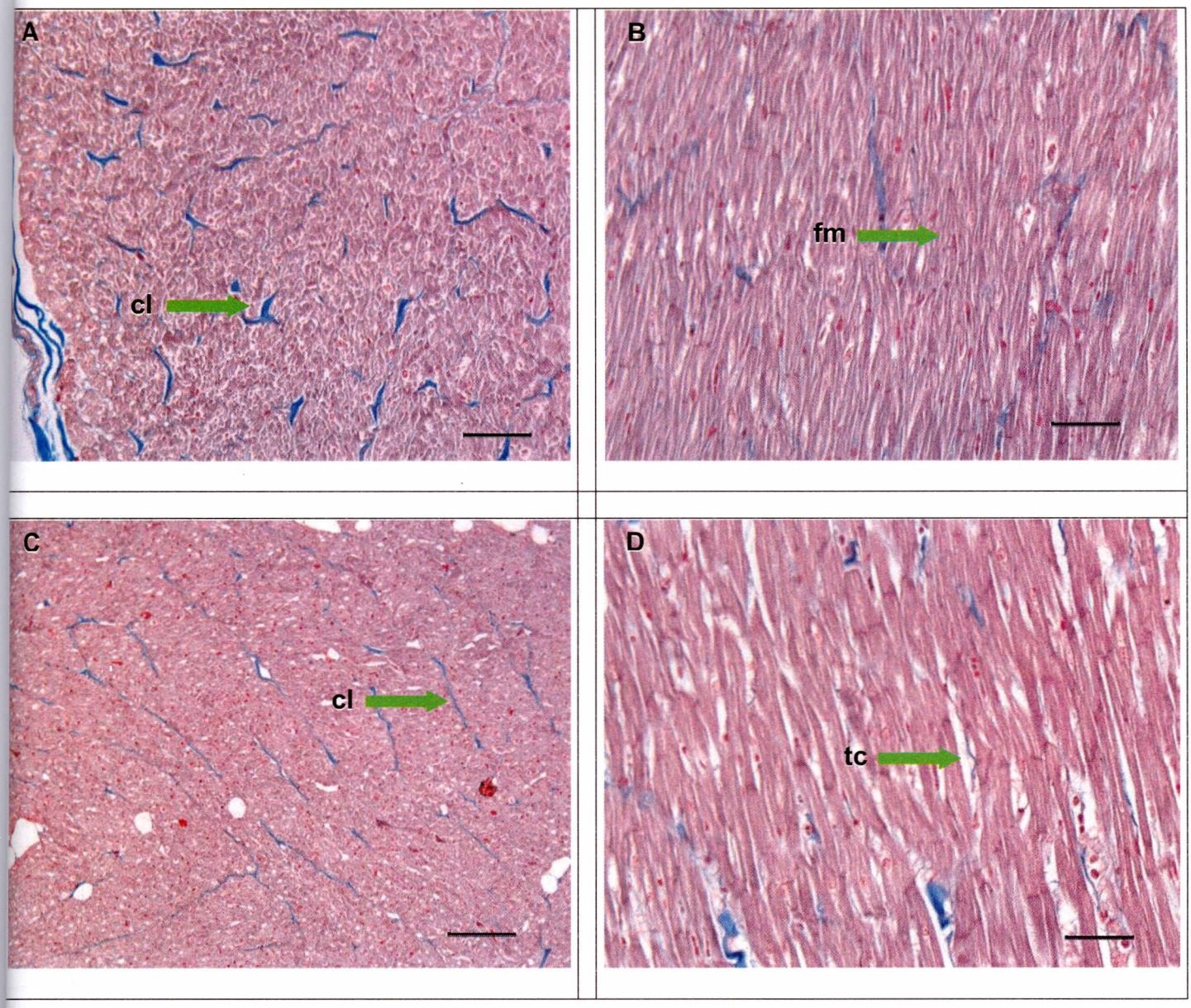

Figura 02 – Fotomicrografia do músculo cardíaco de cães diabéticos e não diabéticos evidenciando colágeno (cl), tecido conjuntivo (tc) e fibras musculares (fm). TRICRÔMIO DE MASSON. 10x

A) Não diabético, fêmea.
B) Não diabético, fêmea.
C) Diabético, fêmea.
D) Diabético, macho.

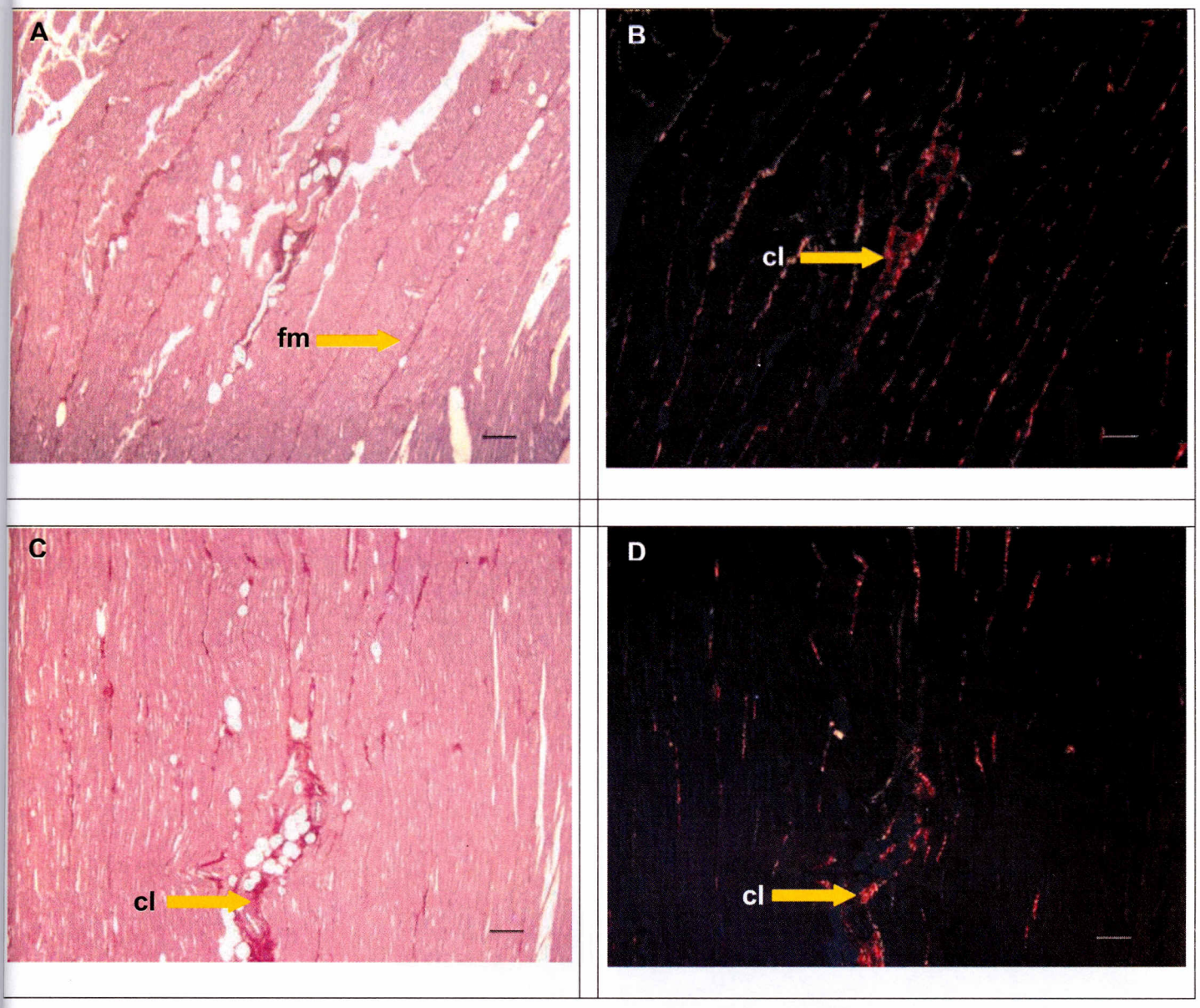

Figura 03 – Fotomicrografia do músculo cardíaco em cães diabéticos e não diabéticos, evidenciando o colágeno (cl) existente entre as fibras musculares (fm). PICROSIRIUS RED em luz polarizada. 10x

A) Diabético, macho.
B) Diabético, macho.
C) Não diabético, fêmea.
D) Não diabético, fêmea.

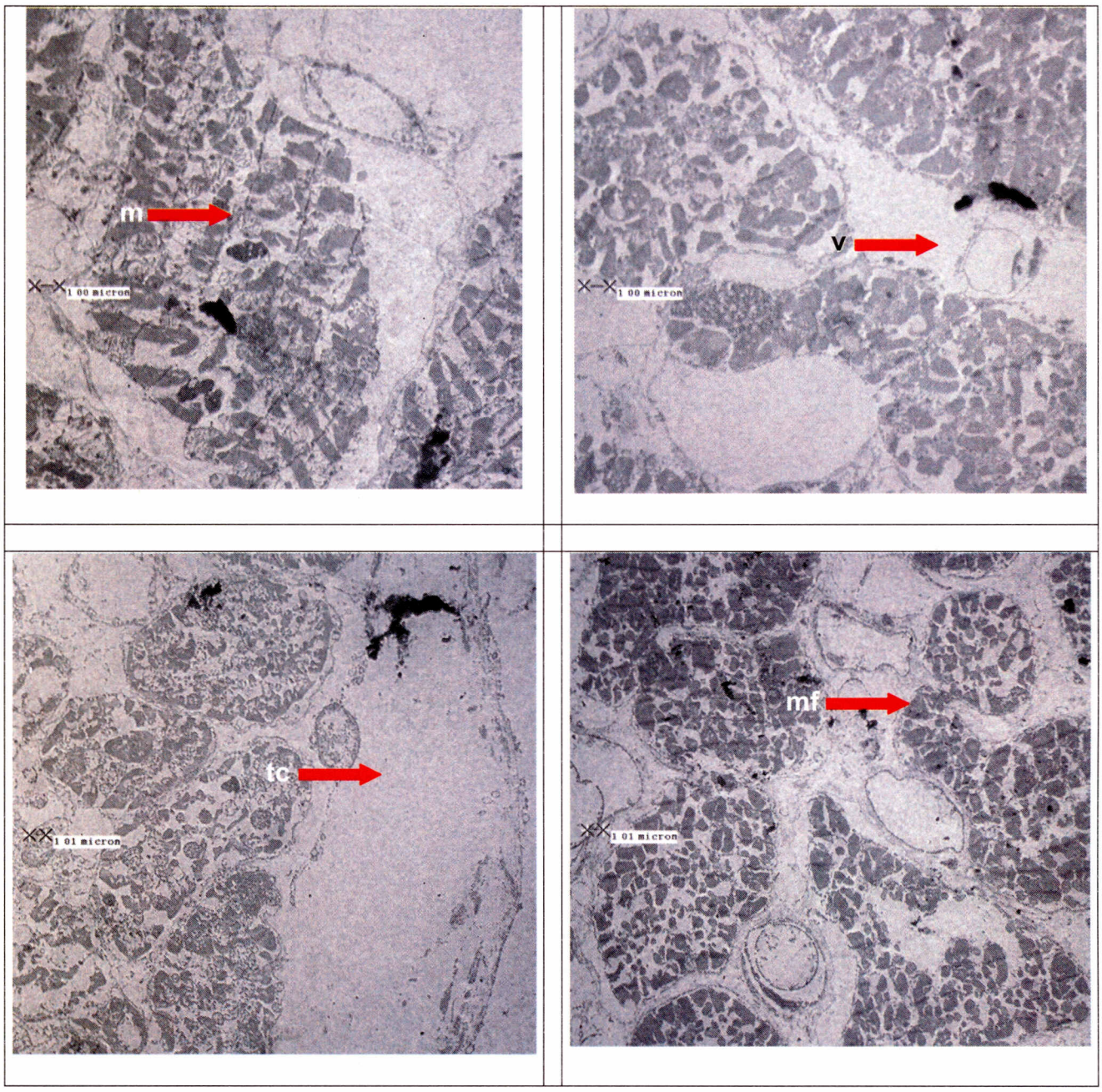

Figura 05 – Fotomicrografia de transmissão do músculo cardíaco de cães diabéticos e não diabéticos, evidenciando mitocôndrias (mt), tecido conjuntivo (tc), vaso (v) e miofibrilas (mf). A e B (40000x), C e D (2500x)

A) Não diabético, macho.
B) Diabético, macho.
C) Diabético, fêmea.
D) Não diabético, fêmea.

Discussão

5 DISCUSSÃO

Comparativamente, as estruturas e ultra-estruturas do miocárdio de cães diabéticos e não diabéticos foram estudados com o intuito de se determinar possíveis correlações e diferenças entre os elementos constituintes do coração nos dois grupos de animais. Na literatura consultada, poucos são os relatos sobre diferenças dos elementos constituintes do músculo cardíaco dos cães diabéticos, principalmente aqueles relacionados ao sistema de resistência que são as fibras colágenas.

Como já citado, estruturas como o músculo cardíaco tem na sua forma e na sua função. importância fundamental para o trabalho adequado de todo o sistema cardiovascular devido ao aumento nas ocorrências ou melhora do diagnóstico das doenças cardíacas. Assim sendo, o músculo cardíaco passa a ter significado relevante, uma vez que, modificações nas suas estruturas promovem falhas e comprometem outros sistemas e, por conseguinte, todo o organismo.

Gardener et al. (1988) e Ganong (1989) em seus trabalhos mencionam que o coração apresenta um esqueleto de tecido conjuntivo e que a espessura do miocárdio é proporcional ao volume de trabalho, em nosso estudo notamos que a espessura dos ventrículos esquerdos e direitos dos animais não diabéticos, em média, é superior ao dos animais diabéticos, sugerindo que a doença pode determinar alterações na arquitetura músculo-conjuntácea do coração para que este possa suportar as oxigências de trabalho cardíaco.

Ainda no tocante aos aspectos macroscópicos, confirmamos os relatos de Banks (1991), George et al. (1998) e Junqueira e Carneiro (1999) onde estes autores relatam que a parede cardíaca é constituída por três túnicas, que o miocárdio está representado por feixes de fibras musculares separadas por septos de tecido conjuntivo, e segundo Benedicto e Bombonato (2002) e Junqueira e Carneiro (2004), a direção das células cardíacas é irregular e variável, formando feixes e colunas com abundante irrigação, mitocôndrias e discos intercalares.

Ao contrário do que afirma Modrak (1980) em seus estudos em 32 ratos com diabete induzida por estreptozotocina, nos cães a diabete parece ter influência sobre o metabolismo de colágeno conforme indica da proporção de colágeno que foi encontrada neste trabalho sugerindo que em cães não diabéticos, a degradação extracelular de colágeno é lenta, como argumenta Bonnin et al. 1981 e Laurent et al. 1978.

Em microscopia de luz, observou-se tanto na coloração de Tricrômio de Masson quanto na de Picrosirius Red, amostras com taxa de colagenase diminuída, o que explicaria a teoria de Sato et al. (1983), que afirma que a colagenase tem um pico nas primeiras 12 horas e nas 5 horas que antecedem a condição de sobrecarga do volume com subseqüente redução da colagenase.

Neste estudo encontrou-se uma maior quantidade de colágeno não só em regiões perivasculares, mas em toda a estrutura miocárdica de cães diabéticos, assim sendo, estes resultados mostram uma concordância com autores como Factor e Robinson (1988), Omens et al. (1997), Pauschinger et al. (1999), Spiro e Crowley (1993) e Shimizu et al. (1993) indicando clara

remodelação conjuntiva determinada pela doença em curso, como nas citações que assinalam que a remodelação da matriz de colágeno do miocárdio (GILBERT et al., 2000). Um acúmulo do colágeno miocardial, conduzindo a fibrose intersticial e perivascular tem sido correlacionados com a disfunção diastólica e sistólica do ventrículo esquerdo, sendo assim, a maior causa de falência cardíaca (MIZUSHIGE et al., 2000; FREDERDOF et al., 2004).

Para um melhor embasamento conceitual da anatomia funcional, observa-se uma necessidade não só de conhecer os mecanismos envolvidos no trabalho cardíaco, mas assim como relatam Benedicto e Bombonato (2002), os achados quantitativos apontam uma significante importância para as conclusões ao invés de descrições puramente observativas.

Ultra-estruturalmente, inúmeros são os trabalhos realizados com o intuito de descrever as estruturas do miocárdio. Autores como Águila et al. (1998), Bell (2003), Capen (1984), Fein et al. (1980, 1990), Fein e Sonnenblick (1985, 1994), Fox (1992), Galvan et al. (2003), Goodfellow (1997), Mak e Topol (2000), Rubler et al. (1972), Sandusky e Thomas (1987) e Slepper et al. (2002), e descrevem em seus estudos que as alterações histológicas, bioquímicas e hemodinâmicas são fatores predisponentes para as cardiomiopatias associadas a diabete. Em nosso trabalho encontramos diferenças entre animais diabéticos e não diabéticos quando analisamos o número de miofibrilas, apresentando números maiores nos não diabéticos, indicando que possivelmente a hipertrofia miocárdica nos diabéticos pode estar relacionada ao diâmetro desta estrutura, ou mesmo da proporção de tecido conjuntivo em relação ao tecido muscular como afirma Santos (2003).

Outros autores como Garcia et al. (1974), Kannel et al. (2000) e Uusitupa et al. (1990) afirmam que há controvérsias quanto à presença de diabete e cardiomiopatias funcionais ou estruturais.

Neste trabalho, podemos observar que alterações estruturais são significantes e podem por sua vez, serem tidas como fatores predisponentes as alterações funcionais do coração e que o diabete produz estas alterações. Portanto, acreditamos que a controvérsia possa ser baseada nas observações de alguns elementos específicos que podem gerar afirmações inconclusivas. Diante deste fato procuramos estabelecer uma análise sobre os diferentes elementos constituintes do músculo cardíaco.

Capes et al. (2000), Ghose et al. (1999), Gutierrez e Higochi (1998), Ishihara et al. (2001), Kannel et al. (1974, 1978, 2000), Kersten et al. (2000), Lee et al. (1999), L`italien et al. (1996), Mangano et al. (1996), Neuvian e Berger (2002), Palda e Detsky (1997), Rossen (1996), Rutler et al. (1972), Sampsom (1990), Struthers (2002), Zarich e Nesto (1989) defendem a idéia que fatores predisponentes são os responsáveis pelas cardiomiopatias, diabéticas ou não.

Tais fatores são descritos em seus trabalhos como fatores hereditários, estresse, predisposição por sexo (ZABALGOITIA et al - 2001 e TENEMBAUM et al - 2003), doenças pré-existentes e/ou adquiridas. Nossas observações indicam que o sexo pode constituir-se como tal, tanto em relação às mensurações macro e microscópicas.

Acreditamos que o presente estudo possa ter elucidado algumas questões quanto à morfologia cardíaca, especificamente no tangente a espessura e largura das paredes dos ventrículos, alterações na quantidade de

miofibrilas encontradas e colagenase de cães diabéticos. Entretanto, inúmeras são as controvérsias quanto à relação da diabete com as cardiomiopatias. Os achados revelam que as alterações morfológicas do miocárdio podem comprometer a fisiologia cardíaca e por sua vez a qualidade de vida dos cães.

Conclusão

6 CONCLUSÃO

Dos resultados obtidos, julgamos poder concluir que há diferenças significativas entre os corações de cães diabéticos e não diabéticos com relação à:

- Altura e espessura ventricular, nas fêmeas.
- Dimensão do eixo entre as faces esquerda e direita, independentemente do sexo.
- Na dimensão do eixo entre as faces esquerda e direita, nas fêmeas.
- Na densidade vascular quando comparados os ventrículos esquerdo e direito dentro dos dois grupos.
- Na proporção de colágeno quando comparado sexos opostos dentro do mesmo grupo.
- Na quantidade de miofibrilas por campo, independentemente do sexo.

Em relação à confrontação das outras variáveis não notamos diferenças estatisticamente significantes.

Referências

REFERÊNCIAS

ÁGUILA, M. B.; MANDARIM-DE-LACERDA, C. A.; APFEL, M. I. R. Estereologia do miocárdio de ratos jovens e idosos. **Arquivos Brasileiro de Cardiologia**, Rio de Janeiro, v. 70, n. 2, p. 105 – 109, 1998.

ANNONU, A. K.; FATTAH, A. A.; MOKHTAR, M. S.; GHAREEB, S.; ELHENDY, A. Left ventricular systolic and diastolic functional abnormalities asymptomatic patients with non-insulin-dependent diabetes mellitus. **Journal American Society Echocardigraphy** v. 14, p. 885-891, 2001.

BANKS, W. J. **Histologia veterinária aplicada**, 2ª ed., São Paulo, Manole, p.362-364, 1991.

BELL, D. S. H. Diabetic cardiomyopathy. **Diabetes Care**, v. 26, p. 2949-2950, 2003.

BENEDICTO, H. G.; BOMBONATO, P. P. Quantificação de tecido conjuntivo do músculo cardíaco de cães. **Brazilian Journal of Veterinary Research and Animal Sciences**, v. 40, n. 2, p. 108-116, 2002.

BONNIN, C. M.; SPARROW, M. P.; TAYLOR, R. R. Collagen synthesis and content in right ventricular hypertrophy in the dog. **American Journal Physiology** v. 241, p. H708-H713, 1981.

BROWN, H. B.; WAUGH, N. R.; JENNINGS, P. E. Microangiopathy as a prognostic indicator in diabetic patients suffering from acute myocardial infarction. **Scottland Medical Journal**, v. 37, p. 44-46, 1992.

CAPES, S. E.; HUNT, D.; MALMBERG, K. Stress hyperglycemia and increased risk of death after myocardial infarction in patients with and without diabetes: a systemic overview. **Lancet**, v. 355, p. 773-778, 2000.

DIDIO, L. J. A. Sinopse de anatomia, Rio de Janeiro: Guanabara Koogan, 1974, p. 324-348.

FACTOR, S. M.; ROBINSON, T. F. Comparative Connective Tissue Structure. Function Relationships in Biologic Pumps. **Laboratory Investigation**, v. 58, n. 2, p. 150-156, 1988.

FEIN, F. S. Diabetic cardiomypathy. **Diabetes Care**, v. 13, n. 11, p. 1169-1179, 1990.

FEIN F. S., KORNSTEIN L. B., STROBECK J. E., CAPASSO J. M. & SONNENBLICK E. H. Altered myocardial mechanics in diabetic rats. **Circulation Research**, v. 47, p. 922-933, 1980

FEIN, F.S.; SONNENBLICK, E.H. Diabetic cardiomyopathy. **Cardiovascular Drugs Theraphy** v. 8, p. 65-73, 1994.

FEIN, F. S.; SONNENBLICK, E. H. Diabetic cardiomyopathy. **Program Cardiovascular Discover** v. 27, p. 255-270, 1985.

FOX, P. R. Moléstias do miocárdio. In: ETTINGER, S. J. **Tratado de medicina interna veterinária**. 3. ed. São Paulo: Editora Manole, 1992. p.1153-1198

FREDERSDORF, S.; THUMANN, C.; ULUCAN, C.; GRIESE, D. P.; LUCHNER, A.; RIEGGER, G. A.; KROMER, E. P.; WEIL, J. Myocardial hypertrophy and enhanced left ventricular contractility in Zucker diabetic fatty rats. **Cardiovascular Pathology**, v. 13, n. 1, p. 11-19, 2004.

GALVAN, A. Q.; GALETTA, F.; NATALI, A. Impact of glucose intolerance and insulin resistance on cardiac structure and function: sex-related differences in the Framingham Heart Study. **Circulation**, v. 107, p. 448-454, 2003.

GANONG, W. F. Fisiologia Médica, 5. ed., São Paulo: Atheneu, 1989. p. 238

GARCIA, M. J.; McNAMARA, P. M.; KANNEL, W. B. Morbidity and mortality in diabetics in the Framingham population: sixteen-year follow-up study. **Diabetes**, v. 23. p.105-111, 1974.

GARDENER, E.; GRAY, D. J.; O'RAHILLY, R. **Anatomia**. 4. ed. Rio de Janeiro: Guanabara Koogan, 1988, p. 325-345.

GEORGE, L. L.; ALVES, C. E. R.; CASTRO, R. R. L. **Histologia comparada**. 2. ed. Rio de Janeiro: Rocca, 1998, p. 152-159.

GILBERT, S. J.; WOTTON, P. R.; BAILEY, A. J.; SIMS, T. J.; DUANCE, V. C. Alterations in the organization, ultrastructure and biochemistry of the myocardial collagen matrix in doberman pinschers with dilated cardiomyopathy. **Research Veterinary Science**, v. 69, n. 3, p. 267-274, 2000.

GOODFELLOW, J. Microvascular heart disease in diabetes mellitus. **Diabetologia**, v. 40, p. 130-133, 1997.

GHOSE, S; STANDEN N. B.; GALIANES, M. Is blockade of K_{ATP} channels the cause for the failure to precondition the diabetic heart (Abstract)? **Circulation** v. 100, p. I-718, 1999. Supplement I

GUTIERRES, P. S.; HIGUCHI, M. L. Alterações cardíacas e vasculares no diabete: aspectos anatomo-patológicos. **Verbete Sociedade de Cardiologia do Estado de São Paulo**, v. 8, p. 1020-1024, 1998.

HAM, A. W. **Histologia**. 8. ed. Rio de Janeiro: Guanabara Koogan, 1983, p. 445-475.

ISHIHARA, M; INOUE, I; KAWAGOE, T; SHIMATANI, Y; KURISU, S; NASHIOKA, K; KOUNO, Y; UMEMURA, T; NAKAMURA, S; SATO, H. Diabetes mellitus prevents ischemic preconditioning in patients with a first acute anterior wall myocardial infarction. **Journal American College Cardiology** v.,38, p.,1007-1111, 2001.

JUNQUEIRA, L. C.; CARNEIRO, J. **Histologia básica**. 9. ed. Rio de Janeiro: Guanabara Koogan, 1999, p. 72, 187-1887.

JUNQUEIRA, L. C.; CARNEIRO, J. **Histologia básica**. 10. ed. Rio de Janeiro: Guanabara Koogan, 2004, p. 159-177.

KANNEL W. B. Role of diabetes in cardiac disease: conclusions from population studies. In: ZONARAICH S. (Ed.), **Diabetes and Heart**. local: Thomas, Springfield, IL, 1978. p.97-112

KANNEL, W. B.; HJORTLAND, M.; CASTELLI, W. P. Role of diabetes in congestive heart failure: the Framingham study. **American Journal Cardiology.** v. 34, p. 29-34, 1974.

KERSTEN, J. R., TOLLER W. G., GROSS E. R., PAGEL P. S., WARLTIER D. C. Diabetes abolishes ischemic preconditioning: role of glucose, insulin, and osmolality. **American Journal Physiology Heart Circulatory Physiology** v. 278, p. H1218-H1224, 2000.

LAURENT, G. J.; SPARROW, M. P.; BATES, P. C.; MILLWARD, D. J. Turnover of muscle protein in the fowl: collagen content and turnover in cardiac and skeletal muscles of the adult fowl and the changes daring stretch-induced growth. **Biochemical Journal** v. 176, p. 419-447, 1978.

L'ITALIEN, G. J.; PAUL, S. D.; HENDEL, R. C.; LEPPO, J. A.; COHEN, M. C.; FLEISHER, L. A.; BROWN, K. A.; ZARICH, S. W.; CAMBRIA, R. P.; CUTLER, B. S.; EAGLE, K. A. Development and validation of a Bayesian model for perioperative cardiac risk assessment in a cohort of 1,081 vascular surgical candidates. **Journal American College Cardiology** v. 27, p. 779-786, 1996.

LEE, T. H.; MARCANTONIO, E. R.; MANGIONE, C. M.; THOMAS, E. J.; POLANCZYK C. A.; COOK, E. F.; SUGARBAKER, D. J.; DONALDSON, M. C.; POSS, R; HO, K. K.; LUDWIG, L. E.; PEDAN, A; GOLDMAN, L. Derivation and prospective validation of a simple index for prediction of cardiac risk of major noncardiac surgery. **Circulation,** v. 100, p.1043-1049, 1999.

MANGANO, D. T.; LAYUG, E. L.; WALLACE A, TATEO I. Effect of atenolol on mortality and cardiovascular morbidity after noncardiac surgery. Multicenter Study of Perioperative Ischemia Research Group. **New England Journal Medicine** v. 335, p. 1713-1720, 1996.

MAK, K. H.; TOPOL, E. J. Emerging concepts in the management of acute myocardial infarction in patients with diabetes mellitus. **Journal American College Cardiology** v. 35, p. 563-568, 2000.

MIZUSHIGE, K.; YAO, L.; NOMA, T.; KIYOMOTO, H.; YU, Y.; HOSOMI, N.; OHMORI, K.; MATSUO, H. Alteration in left ventricular diastolic filling and accumulation of myocardial collagen at insulin-resistant prediabetic stage of a type II diabetic rat model. **Circulation,** v. 101, p. 899-907, 2000.

MODRAK, J. Collagen metabolism in the myocardium from streptozotocin-diabetic rats. **Diabetes,** v. 29, p. 547-550, 1980.

NEUVIANS, T. P.; BERGER, M. Diabetes care in cats and dogs. **Diabetic Medicine**, v. 19, p. 77-79, 2002.

NYENGAARD, J. R. The quantitative development of glomerular capillaries in rats with special reference to unbiased stereological estimates of their number and sizes. **Microvascular Research**. n. 45, p. 243-261, 1993.

OMENS, J. H.; MILLER, T. R.; COVELL, J. W. Relationship between passive tissue strain and collagen uncoiling during healing of infarcted myocardium. **Cardiovascular Research**, v. 33, n. 2, p. 351-358, 1997.

PALDA, V. A.; DETSKY A. S. Perioperative assessment and management of risk from coronary artery disease. **Annual Internal Medicine** v. 127, p. 313-328, 1997.

PAUSCHINGER, M.; KNOPF, D.; PETSCHAUER, S.; DOERNER, A.; POLLER, W.; SCHWIMMBECK, P. L.; KUHL, U.; SCHULTHEISS, H. P. Dilated cardiomyopathy is associated with significant changes in collagen type I/III ratio. **Circulation,** v. 99, p. 2750-2756, 1999.

RUBLER, S.; DLUGASH, J.; YUCEOGLU, Y. Z.; KUMRAL, T.; BRANWOOD, A. W.; GRISHMAN, A. New type of cardiomyopathy associated with diabetic glomerulosclerosis. **American Journal Cardiology**, v. 30, p. 595-602, 1972.

RUTLER, S.; DLUGASH, J.; YUCEOGLU, Y. Z. New type of cardiomyopathy associated with diabetic glomerulosclerosis. **American Journal Cardiology** v. 30, p. 595-602, 1972.

SAMPSON, M. J.; WILSON, S, KARAGGIANIS, P, EDMONDS, M. E. & WATKINS, P. J. Progression of diabetic autonomic neuropathy over a decade in insulin dependent diabetics. **Quarterly Journal of Medicine**, v. 75, p. 635-646, 1990.

SANDUSKY, Jr G. E.; CAPEN, C. C. K. Histological and ultrastructural evalution of cardiac lesions in idiopathic cardiomypathy in dogs. **Canadian of Journal Compared Medicine**, v. 48, n. 1, p. 81-86, 1984.

SANTOS, F. R. **Morfometria do tecido conjuntivo do miocárdio de gatos**. 2003. 96 f. **Dissertação** (Mestrado em Ciências) – Faculdade de Medicina Veterinária e Zootecnia. Universidade de São Paulo. São Paulo, 2003.

SATO, S.; ASHRAF, M.; MILLARD, R. W.; FUJIWARA, H.; SCHWARTZ, A. Connective tissue changes in early ischemia of porcine myocardium: an ultrastructural study. **Journal Molecular Cells Cardiology** v. 15, p. 261-267, 1983.

SHIMIZU, M.; UMEDA, K.; SUGIHARA, N.; YOSHIO, H.; INO, H.; TAKEDA, R.; OKADA, Y.; NAKANISHI, I. Collagen remodeling in myocardial of patients with diabetes. **Journal Clinic Patholology** v. 46, p. 32-36,1993.

SKYUM, H.; MAERCUSSEN, N.; NIELSEN, S. H.; CHRISTENSEN, S. Interstitial capillary changes in lithium nephropathy: effects of antihypertensive treatment. **APMIS,** n. 112, p. 686-697, 2004.

SLEPPER, M. M.; HENTHORN, P. S.; VIJAYASARATHY, C.; DAMBACH, D. M.; BOWERS, T. P.; ARMSTRONG, C. F.; LANKFORD, E. B. Dilated cardiomypathy in juvenile Portuguese Water Dogs. **Journal of Veterinary Internal Medicine**, v. 16, n. 1, p. 52-62, 2002.

SPIRO, M. J.; CROWLEY, T. J. Increased rat myocardial type VI collagen in diabetes mellitus and hypertension. **Dialectology,** v. 36, p. 93-98, 1993.

STRUTHERS, A. D.; MORRIS, A. D. Screening for and treating left-ventricular abnormalities in diabetes mellitus: a new way of reducing cardiac deaths. **Lancet**, v. 359, p. 1430-1432, 2002.

TENEMBAUM, A.; FISMAN, E. Z.; SCHWAMMENTHAL, E.; ADLER, Y.; BENDERLY, M.; SHEMESH, J. Increased prevalence of left-ventricular hypertrophy in hypertensive women with type 2 diabetes mellitus. **Cardiovascular Dialectology** v. 2, p. 14, 2003.

THOMAS, W. P. Myocardial diseases of the dog. In: BONAGURA, J. D. **Cardiology**. New York: Churchill Livingstone, 1987. p.117-156

UUSITUPA, M. I.; MUSTONEN, J. N.; AIRAKSINEN, K. E. Diabetic heart muscle disease. **Annual Medicine**, v. 22, p. 377-386, 1990.

ZABALGOITIA, M.; ISMAEIL, M. F.; ANDERSON, L.; MAKLADY, F. A. Prevalence of diastolic dysfunction in normotensive, asymptomatic patients with well-controlled type 2 diabetes mellitus, **American Journal Cardiology**, v. 87, p. 320-323, 2001.

ZARICH, S. W.; NESTO, R. W. Diabetic cardiomyopathy. **American Heart Journal** v. 118, p. 1000-1012, 1989.