CLAUDIA MARINOVIC DE OLIVEIRA

Diferenças nas Expressões Gênicas do Saco Vitelino de Embriões Bovinos provenientes de Inseminação Artificial e Fecundação In Vitro

São Paulo

2011

CLAUDIA MARINOVIC DE OLIVEIRA

Diferenças nas Expressões Gênicas do Saco Vitelino de Embriões Bovinos provenientes de Inseminação Artificial e Fecundação In Vitro

Tese apresentada ao Programa de Pós-Graduação em Anatomia dos Animais Domésticos e Silvestres da Faculdade de Medicina Veterinária e Zootecnia da Universidade de São Paulo para obtenção do título de Doutora em Ciências

Departamento:

Cirurgia

Área de concentração:

Anatomia dos Animais Domésticos e Silvestres

Orientadora:

Profa. Dra. Maria Angélica Miglino

São Paulo

2011

Autorizo a reprodução parcial ou total desta obra, para fins acadêmicos, desde que citada a fonte.

DADOS INTERNACIONAIS DE CATALOGAÇÃO-NA-PUBLICAÇÃO

(Biblioteca Virginie Buff D'Ápice da Faculdade de Medicina Veterinária e Zootecnia da Universidade de São Paulo)

T.2505
FMVZ

Oliveira, Claudia Marinovic de
Diferenças nas Expressões Gênicas do Saco Vitelino de Embriões Bovinos provenientes de Inseminação Artificial e Fecundação In Vitro / Claudia Marinovic de Oliveira.-- 2011.
129 f. : il.

Tese (Doutorado) - Universidade de São Paulo. Faculdade de Medicina Veterinária e Zootecnia. Departamento de Cirurgia, São Paulo, 2011.

Programa de Pós-Graduação: Anatomia dos Animais Domésticos e Silvestres.

Área de concentração: Anatomia dos Animais Domésticos e Silvestres.

Orientador: Profa. Dra. Maria Angélica Miglino.

1. Angiogenese. 2. Bovino. 3. Fecundação in vitro. 4. Inseminação artificial em tempo fixo. 5. Saco vitelino. I. Título.

UNIVERSIDADE DE SÃO PAULO

FACULDADE DE MEDICINA VETERINÁRIA E ZOOTECNIA
Comissão Bioética

CERTIFICADO

Certificamos que o Projeto intitulado "Diferenças nas expressões gênicas do saco vitelino de embriões bovinos provenientes de inseminação artificial e fecundação *in vitro*", protocolado sob o nº1659/2009, utilizando 48 (quarenta e oito) bovinos, sob a responsabilidade da Profa Dra Maria Angélica Miglino, está de acordo com os princípios éticos de experimentação animal da Comissão de Bioética da Faculdade de Medicina Veterinária e Zootecnia da Universidade de São Paulo e foi aprovado em reunião de 20/05/09.

We certify that the Research "Differences in expressions genic of yolk sac of bovine embryos proceeding from artificial insemination and fecundation *in vitro*", utilizing 48 (forty eight) bovine, protocol number 1659/2009, under the Profa Dra Maria Angélica Miglino, agree with Ethical Principles in Animal Research adopted by Bioethic Commission of the School of Veterinary Medicine and Animal Science of University of São Paulo and was approved in the meeting of day 05/20/09.

São Paulo, 21 de maio de 2009

Profa Dra Denise Tabacchi Fantoni
Presidente da Comissão de Bioética
FMVZ/USP

1934 | 2009 USP FMVZ 75

Av. Prof. Dr. Orlando Marques de Paiva, nº87
Cidade Universitária "Armando de Salles Oliveira"
São Paulo/SP – Brasil
05508-270

Fax: +55 11 3032-2224 / 3091-7757
fone: + 55 11 3091-7671/7676
E-mail: fmvz@usp.br
http://www.fmvz.usp.br

FOLHA DE AVALIAÇÃO

Nome: OLIVEIRA, Claudia Marinovic
Título: Diferenças nas expressões gênicas do saco vitelino de embriões bovinos provenientes de inseminação artificial e fecundação in vitro

Tese apresentada ao Programa de Pós-Graduação em Anatomia dos Animais Domésticos e Silvestres da Faculdade de Medicina Veterinária e Zootecnia da Universidade de São Paulo para obtenção do título de Doutora em Ciências

Data:____/____/____

Banca Examinadora

Prof. Dr.: _____ Instituição:_____

Julgamento:_____

Prof. Dr.: _____ Instituição:_____

Julgamento:_____

Prof. Dr.: _____ Instituição:_____

Julgamento:_____

Prof. Dr.: _____ Instituição:_____

Julgamento:_____

Prof. Dr.: _____ Instituição:_____

Julgamento:_____

Dedico este trabalho à:

Marina, minha filha,

Razão de minha vida

Cujos olhos me mostraram a beleza do céu;
Cujas palavras me ensinaram a linguagem dos anjos;
Cujas canções compartilharam a música dos coros celestiais,
E cujo amor me aproximou do rosto de DEUS.
(James Van Praagh)

Meu amor eterno

Dedico este trabalho à:

Alexandre, meu marido,

Sempre apoiou meus sonhos, sempre acreditou em mim e mesmo longe nunca me deixou sozinha, sempre estava presente, mesmo que as lágrimas da saudade fossem muitas vezes inevitáveis. A você meu amado, pelo carinho, amor e apoio.

Dedico este trabalho aos:

Meus pais que amo André Luiz Marinovic e

Rita Zilda Marinovic

Aos que foram capazes de dizer não quando eu queria o sim, aos que me deixaram chorar quando eu errei aos que me fizeram fazer a lição quando eu queria brincar, aos que não me deram o que queria, mas me deram o que eu precisava. Aos que me ensinaram à importância do não, o significado das lágrimas, a necessidade do estudo e os valores da vida. Tudo o que sou agradeço a vocês, meus pais, sem vocês eu não teria aprendido a viver. Obrigada por me fazerem acreditar que sonhos são possíveis e que as dificuldades fazem parte do nosso amadurecimento. Podemos vencer todas as barreiras pelo amor...

Dedico este trabalho aos:

Meus irmãos, Patrícia, Adriano, Anderson e Alan

Pelo amor, amizade e apoio em todas as horas.

Dedico este trabalho:

À minhas cunhadas Talitha e Dalva e sobrinhos Ana Carolina, Adriana, Flávia, Arthur, João Pedro, André e Bruno

Pelo amor e carinho.

Dedico este trabalho a:

Minha orientadora e amiga Profa. Dra. Maria Angélica Miglino

Por sempre fazer, buscar e me ensinar o melhor, por me mostrar o que é pesquisar com seriedade e como é ser uma orientadora dedicada. Pela amizade, carinho e confiança.

Muito obrigada!!

Dedico este trabalho:

Almir Ricci Junior e Maurício Moreno de Azevedo

Por serem pessoas de visão e terem consciência da importância da pesquisa para o desenvolvimento do país e acreditarem e apoiarem este projeto,

Muito obrigada!

Agradecimentos

À **Faculdade de Medicina Veterinária e Zootecnia da Universidade de São Paulo**, por proporcionar uma oportunidade ímpar de desenvolvimento técnico, científico, profissional e pessoal.

Ao **Laboratório LEME,** pelos ensinamentos e oportunidades.

À **FAPESP**, pelo apoio financeiro.

À **Fazenda Vale Formoso** pelo apoio para o desenvolvimento e conclusão deste projeto.

Aos Funcionários da Fazenda Vale Formoso que ajudaram a plantar a semente deste projeto desde a inseminação até o abate dos animais.

Á IN VITRO Brasil filial do Para pelo apoio na doação dos embriões de Fecundação in vitro.

À Intervet pela doação de todos os medicamentos necessários para a sincronização para realização da IATF e FIV.

Ao Frigorífico JBS em Redenção pela abertura em deixar abater as vacas.

Aos professores do curso de Pós-Graduação em Anatomia dos Animais Domésticos e Silvestres Professor, pelo apoio, amizade, incentivo, e ensinamentos transmitidos ao longo deste projeto.

Aos amigos da Pós-graduação pela companhia, amizade e auxílio no decorrer destes semestres.

A **Fabiana, Jaqueline e Maicon** são como anjos na vida dos pós-graduandos! Obrigada por tudo!

RESUMO

OLIVEIRA, C. M. **Diferenças nas expressões gênicas do saco vitelino de embriões bovinos provenientes de inseminação artificial e fecundação in vitro**. [Differences in gene expressions of bovine yolk sac embryos from cattle artificial insemination and *in vitro* fertilization]. 2011. 129 f. Tese (Doutorado em Ciências) – Faculdade de Medicina Veterinária e Zootecnia, Universidade de São Paulo, São Paulo, 2011.

Altas taxas de mortalidade embrionária ocorrem no período de implantação em embriões provenientes de IATF e FIV. Acredita-se que a falha no desenvolvimento do saco vitelino possa estar relacionada com estas perdas embrionárias. O objetivo deste trabalho foi descrever as características macroscópicas, microscópicas e expressão gênica do processo de involução do saco vitelino, visto que os dados da literatura são contraditórios ao descrever os processos de formação e involução do saco vitelino em embriões provenientes de IATF e FIV. Foram utilizados 19 embriões de IATF e 16 de FIV, provenientes da Sociedade Agropecuária Imaculada Conceição-Redenção/PA, Brasil. Observou-se que não houve diferença significativa no tamanho dos embriões nas idades de 25 (p=0,1), 35 (p=0,1), 40 (p=0,4) e 45 (p=0,36) dias, quando comparados os grupos de IATF e FIV. Entretanto entre os embriões de IATF e FIV com 30 dias de gestação, apresentaram diferença estatística (p= 0,03). A curva de crescimento (Crow-Rump) aumentou gradativamente e linearmente em função da idade gestacional. Macroscopicamente, observou-se que aos 25 dias de gestação, o saco vitelino apresentava formato de T e coloração translúcida. Uma porção central se encontrava próxima a região ventral do embrião emitindo duas extremidades que eram finas membranas, estas acompanhavam o alantóide juntamente com os vasos umbilicais. Aos 30 a 35 dias, apresentava coloração amarelada, sua parte central e extremidades bem diminuídas mostrando sinais de um início de regressão. Aos 40 a 45 dias, o seu processo de involução estava caracterizado, com extremidades enoveladas e região central assemelhando-se a um pequeno grão achatado que se encontrava em contato com o âmnio. Microscopicamente, o saco vitelino era formado por três camadas: o endoderma, camada única que reveste a cavidade vitelínica, uma camada intermediária mesenquimal vascular e o mesotélio, camada simples voltada ao exoceloma. O epitélio do saco vitelino formava dobras ou criptas que se projetavam para a luz. Imunohistoquímica notou-se marcação para os anticorpos VEGF, Flt-1 e KDR. Observou-se que não houve diferença significativa na expressão do mRNA do VEGF, KDR e Flt-1 entre os grupos e nas idades gestacionais analisadas, aos 30 dias notou-se uma tendência entre os grupos em relação a expressão do Flt-1. Os fatores de crescimento b FGF, FGFR-1 e FGFR-2, não apresentaram diferenças em suas expressões, somente aos 35 dias de

gestação para o mRNA FGFR-1. Conclui-se que o saco vitelino está intensamente relacionado com o desenvolvimento embrionário, na qual sua involução e desaparecimento relacionam-se com o crescimento e “maturação” embrionária.

Palavras-chaves: Angiogenese. Bovino. Fecundação in vitro. Inseminação artificial em tempo fixo. Saco vitelino.

ABSTRACT

OLIVEIRA, C. M. **Differences in gene expressions of bovine yolk sac embryos from cattle artificial insemination and *in vitro* fertilization.** [Diferenças nas expressões gênicas do saco vitelino de embriões bovinos provenientes de inseminação artificial e fecundação in vitro]. 2011. 129 f. Tese (Doutorado em Ciências) – Faculdade de Medicina Veterinária e Zootecnia, Universidade de São Paulo, São Paulo, 2011.

High mortality rates occur during embryonic implantation embryos from IVF and FTAI. It is believed that the failure in the development of the yolk sac may be related to these embryonic losses. The objective of this study was to describe the macroscopic, microscopic and mRNA expression features of the yolk sac involution process, since the literature relates contradictory information regarding the processes of formation and involution of the yolk sac in IVF and TAI embryos. Nineteen embryos were used for FTAI and 16 IVF; the specimes were obtained from the Sociedade Agropecuária Imaculada Conceição-Redenção/PA, Brazil. No significant differences were observed in the size of embryos aged 25 ($p = 0.1$), 35 ($p = 0.1$), 40 ($p = 0.4$) and 45 ($p = 0.36$) days in the groups of IVF and FTAI. However between FTAI and IVF embryos with 30 days of gestation, a difference ($p = 0.03$) was detectable. The growth curve (Crow-Rump) increased gradually and linearly with gestational age. Macroscopically, it was observed that after 25 days of gestation, the yolk sac was “T-shaped” and transparent colored. A central portion was observed in the vicinity of the ventral ends of the embryo exhibiting two thin membranes, which accompanied the allantois with the umbilical vessels. At 30 to 35 days this portion becomes yellowish and its central part together with the extremities was reduced displaying clearly signs of regression. At 40 to 45 days, the process of involution was presented in a curled fashion and ends with the central region resembling a flat small grain in contact with the amnion. Microscopically, the yolk sac was formed by three layers: the endoderm, single layer lining the vitelline cavity, an intermediate layer and vascular mesenchymal mesothelium, exoceloma focused on single layer. The epithelium of the yolk sac formed folds or crypts, which projected to the light. Immunohistochemistry marking was noted for antibodies VEGF, Flt-1 and KDR. No significant difference were observed in mRNA expression of VEGF, KDR and Flt-1 between groups and the gestational ages analyzed at 30 days there has been a trend among the groups regarding the expression of Flt-1. The growth factors bFGF, FGFR-1 and FGFR-2 showed no differences in their expressions, with the exception of 35 days of gestation for the m-RNA FGFR 1. It was

concluded that the yolk sac is strongly related to embryonic development, in which the involution and disappearance are related to growth and "maturity" stage.

Keywords: Angiogenesis. Bovine. Fixed-time artificial insemination. In vitro fertilization. Yolk sac.

LISTA DE FIGURAS

Figura 1- Ilustração das membranas extras embrionárias em mamíferos eutérios. Adaptado de MILES, 2004..... 35

Figura 2 - Fotografia do saco vitelino de embriões bovinos provenientes de IATF (A e A1) e FIV (B e B1) com 25 dias de gestação, CR 7,2mm (A e A1) CR 7mm (B e B1)..... 63

Figura 3 - Fotografia do saco vitelino de embriões bovinos provenientes de IATF (A e A1) e FIV (B e B1) com 30 dias de gestação, CR 11mm (A e A1) CR 13mm (B) CR 13,6mm(B1)..... 64

Figura 4 - Fotografia do saco vitelino de embriões bovinos provenientes de IATF (A e A1) e FIV (B e B1) com 35 dias de gestação, CR 15,6 (A) CR 18,5m (A1) CR 19mm (B) CR 20mm (B1)..... 65

Figura 5 - Fotografia do saco vitelino de embriões bovinos provenientes de IATF (A e A1) e FIV (B e B1) com 40 dias de gestação, CR 24 (A) CR 25,3mm (A1) CR 28mm (B) CR 23mm (B1)..... 66

Figura 6 - Fotografia do saco vitelino (SV) de embriões bovinos provenientes de IATF (A) e FIV (B) com 45 dias de gestação, CR 29mm (A) CR 33mm (B)..... 68

Figura 7 - Fotomicrografia do saco vitelino de embriões bovinos provenientes de IATF (A, B) e FIV (C), Grupo I, com 25 dias de gestação..... 71

Figura 8 - Fotomicrografia do saco vitelino de embriões bovinos provenientes de IATF (A, A1) e FIV (B, B1), Grupo II, com 30 dias de gestação.... 73

Figura 9 - Fotomicrografia do saco vitelino de embriões bovinos provenientes de IATF (A, A1) e FIV (B, B1), Grupo III, com 35 dias de gestação... 75

Figura 10 - Fotomicrografia do saco vitelino de embriões bovinos provenientes de IATF (A, A1) e FIV (B, B1), Grupo IV, com 40 dias de gestação.. 76

Figura 11 - Fotomicrografia do saco vitelino de embriões bovinos provenientes de IATF (A, A1) e FIV (B, B1), Grupo V, com 45 dias de gestação.... 77

Figura 12 - Fotomicrografia do saco vitelino de embriões bovinos provenientes de IATF (A, B, C, D e E) e FIV (A1, B1, C1, D1, E1). Com 25, 30, 35, 40 e 45 dias de gestação respectivamente..... 79

Figura 13 - Fotomicrografias do anticorpo VEGF no Saco Vitelino, com 25 dias de gestação..... 82

Figura 14 - Fotomicrografias do anticorpo VEGF no Saco Vitelino, com 30 dias de gestação..... 83

Figura 15 - Fotomicrografias do anticorpo VEGF no Saco Vitelino, com 35 dias de gestação..... 84

Figura 16 - Fotomicrografias do anticorpo VEGF no Saco Vitelino, com 40 dias de gestação..... 85

Figura 17 - Fotomicrografias do anticorpo VEGF no Saco Vitelino, com 45 dias de gestação..... 86

Figura 18 - Fotomicrografias do anticorpo KDR no Saco Vitelino, com 25 dias de gestação..... 87

Figura 19 - Fotomicrografias do anticorpo KDR no Saco Vitelino, com 30 dias de gestação..... 88

Figura 20 - Fotomicrografias do anticorpo KDR no Saco Vitelino, com 35 dias de gestação..... 89

Figura 21 - Fotomicrografias do anticorpo KDR no Saco Vitelino, com 40 dias de gestação..... 90

Figura 22 - Fotomicrografias do anticorpo KDR no Saco Vitelino, com 45 dias de gestação..... 91

Figura 23 - Fotomicrografias do anticorpo Flt-1 no Saco Vitelino, com 25 dias de gestação..... 92

Figura 24 - Fotomicrografias do anticorpo Flt-1 no Saco Vitelino, com 30 dias de gestação..... 93

Figura 25 - Fotomicrografias do anticorpo Flt-1 no Saco Vitelino, com 35 dias de gestação..... 94

Figura 26 - Fotomicrografias do anticorpo Flt-1 no Saco Vitelino, com 40 dias de gestação..... 95

Figura 27 - Fotomicrografias do anticorpo Flt-1 no Saco Vitelino, com 45 dias de gestação..... 96

LISTA DE GRÁFICOS

Gráfico 1 - Gráficos representando o comprimento (Crow-rump) de embriões bovinos provenientes de IATF e FIV, entre as idades gestacionais 25 (A), 30 (B) e 35 (C)..... 60

Gráfico 2 - Gráficos representando o comprimento (Crow-rump) de embriões bovinos provenientes de IATF e FIV entre as idades gestacionais 40 (D) e 45 (E)..... 61

Gráfico 3 - Crescimento e desenvolvimento (Crown Rump) X idade gestacional de embriões bovinos IATF e FIV..... 61

Gráfico 4 - Expressão relativa do mRNA do VEGF (A), KDR (B) e Flt-1 (C) no saco vitelino de embriões bovinos provenientes de IATF e FIV, com 25 dias de gestação (dg). As barras representam a média e desvio padrão da média. Não houve diferença entre os grupos..... 98

Gráfico 5 - Expressão relativa do mRNA do VEGF (A), KDR (B) e Flt-1 (C) no saco vitelino de embriões bovinos provenientes de IATF e FIV, com 30 dias de gestação (dg). As barras representam a média e desvio padrão da média. Tendência entre os grupos de IATF e FIV, A e B (a/b). Diferença estatística entre os grupos de IATF e FIV, C (a/b)..... 99

Gráfico 6 - Expressão relativa do mRNA do VEGF (A), KDR (B) e Flt-1 (C) no saco vitelino de embriões bovinos provenientes de IATF e FIV, com 35 dias de gestação (dg) . As barras representam a média e desvio padrão da média. (B) Não houve diferença entre os grupos..... 100

Gráfico 7 - Expressão relativa do mRNA do VEGF (A), KDR (B) e Flt-1 (C) no saco vitelino de embriões bovinos provenientes de IATF e FIV, com 40 dias de gestação (dg) . As barras representam a média e desvio padrão da média. Não houve diferença entre os grupos..... 101

Gráfico 8 - Expressão relativa do mRNA do VEGF (A), KDR (B) e Flt-1 (C) no saco vitelino de embriões bovinos provenientes de IATF e FIV, com 45 dias de gestação (dg) . As barras representam a média e desvio padrão da média. Não houve diferença entre os grupos..... 102

Gráfico 9 - Expressão relativa do mRNA do bFGF (A), FGFR-1 (B) e FGFR-2 (C) no saco vitelino de embriões bovinos provenientes de IATF e FIV, com 25 dias de gestação (dg). As barras representam a média e desvio padrão da média. Não houve diferença entre os grupos..... 104

Gráfico 10 - Expressão relativa do mRNA do bFGF (A), FGFR-1 (B) e FGFR-2 (C) no saco vitelino de embriões bovinos provenientes de IATF e FIV, com 30 dias de gestação (dg). As barras representam a média e desvio padrão da média. As barras representam a média e desvio padrão da média. Não houve diferença entre os grupos..... 105

Gráfico 11 - Expressão relativa do mRNA do bFGF (A), FGFR-1 (B) e FGFR-2 (C) no saco vitelino de embriões bovinos provenientes de IATF e FIV, com 35 dias de gestação (dg) As barras representam a média e desvio padrão da média. Não houve diferença entre os grupos (A e C). Diferença estatística entre os grupos de IATF e FIV, B (a/b)..... 106

Gráfico 12 - Expressão relativa do mRNA do bFGF (A), FGFR-1 (B) e FGFR-2 (C) no saco vitelino de embriões bovinos provenientes de IATF e FIV, com 40 dias de gestação (dg). As barras representam a média e desvio padrão da média. Não houve diferença entre os grupos..... 107

Gráfico 13 - Expressão relativa do mRNA do bFGF (A), FGFR-1 (B) e FGFR-2 (C) no saco vitelino de embriões bovinos provenientes de IATF e FIV, com 45 dias de gestação (dg). As barras representam a média e desvio padrão da média. Não houve diferença entre os grupos..... 108

LISTA DE QUADROS

Quadro 1- Identificação dos anticorpos primários utilizados imunohistoquímica. São Paulo, 2011 53

Quadro 2- Seqüência dos oligonucleotídeos iniciadores utilizados no PCR em tempo real **S=** sense**, A =** anti-sense e **P**= probe (sonda). São Paulo, 2011 56

Quadro 3- Grupos amostrais (G), idade gestacional (dias), Crow-rump (mm) de embriões bovinos provenientes Inseminação Artificial em tempo fixo (IATF) e Fertilização in vitro (FIV), São Paulo, 2011 59

Quadro 4 - Analise comparativa das características macroscópicas do saco vitelino de embriões bovinos provenientes Inseminação Artificial em tempo fixo (IATF) e Fertilização in vitro (FIV), São Paulo, 2011 69

Quadro 5- Analise comparativa das características microscópicas do saco vitelino de embriões bovinos provenientes Inseminação Artificial em tempo fixo (IATF) e Fertilização in vitro (FIV), São Paulo, 2011 80

LISTA DE TABELAS

Tabela 1- Quantidade de vacas inseminadas em tempo fixo (IATF), animais abatidos e sacos vitelinos coletados, por idade gestacional. São Paulo, 2011 49

Tabela 2- Quantidade de embriões transferidos, animais abatidos e sacos vitelinos coletados oriundos de fertilização in vitro (FIV), por idade gestacional. São Paulo, 2011 51

LISTA DE ABREVIATURAS, SIGLAS E SÍMBOLOS

%	porcentagem
1^{O}CP	Primeiro Corpúsculo Polar
bFGF	Fator de Crescimento Fibroblástico básico
BSA	Albumina Sérica Bovina
CGT	Células Gigantes Trofoblásticas
CL	Corpo Lúteo
CO_2	Gás Carbônico
CR	Crown Rump
FIV	Fertilização *in vitro*
FLT	Fms – like tyrosine kinase
FMVZ/USP	Faculdade de Medicina Veterinária e Zootecnia da Universidade de São Paulo
FSH	Hormonio Folículo Estimulante
g	gramas
h	hora
HE	Hematoxilina e Eosina
IA	Inseminação Artificial
IATF	Inseminação Artificial em Tempo fixo
KDR	Kinase insert domain containing receptor
LH	Hormônio Luteinizante
M	Molar
mg	miligrama
MIV	Maturação In Vitro
ml	mililitros
mm	milímetros
mRNA	Ácido ribonucléico mensageiro
N_2	Nitrogênio
O_2	Oxigênio
ºC	grau Célcius
PAGs	Glicoproteína Associada à Gestação
PCR	Reação de polimeraze em cascata

PBS	Phosphate buffered saline
PL	Lactogênio Placentário
PSP60	Proteína 60
SFB	Soro Fetal Bovino
SP	São Paulo
VEGF	Fator de Crescimento Endotelial
ìg	microgramas
ìl	microlitros
ím	micrômetros

SUMÁRIO

1 INTRODUÇÃO..... **29**

2 OBJETIVOS..... **31**

2.1 OBJETIVOS GERAIS..... **31**

2.2 OBJETIVOS ESPECÍFICOS..... **31**

3 REVISÃO DE LITERATURA..... **32**

3.1 DESENVOLVIMENTO EMBRIONÁRIO..... **32**

3.2 ANEXOS EMBRIONÁRIOS..... **34**

3.3 SACO VITELINO..... **38**

3.4 FATOR DE CRESCIMENTO VASCULAR ENDOTELIAL..... **42**

4 MATERIAL e MÉTODOS..... **48**

4.1 COLETA DO MATERIAL..... **48**

4.1.1 Inseminação Artificial em Tempo Fixo (IATF)..... **48**

4.1.2 Obtenção de Amostras Provenientes de IATF..... **49**

4.1.3 Produção in Vitro de Embriões Bovinos (FIV)..... **50**

4.1.4 Obtenção de Amostras Provenientes de FIV..... **51**

4.1.5 Diagnóstico de Gestação e Monitoramento da Sobrevivência Embrionária **52**

4.2 PROCESSAMENTO DE MICROSCOPIA DE LUZ..... **52**

4.3 IMUNOHISTOQUÍMICA..... **52**

4.4 EXTRAÇÃO DE RNA TOTAL..... **53**

4.5 QUANTIFICAÇÃO DO RNA TOTAL **54**

4.6 CONFECÇÃO cDNA..... **54**

4.7 PCR EM TEMPO REAL..... **55**

5 ANÁLISE ESTATÍSTICA..... **57**

6 RESULTADOS..... **58**

6.1 ANÁLISE COMPARATIVA DO CROW-RUMP DOS EMBRIÕES BOVINOS PROVENIENTES DE IATF E FIV **58**

6. 2 ANÁLISE COMPARATIVA MACROSCÓPICA DO SACO VITELINO PROVENIENTE DE IATF E FIV..... **62**

6. 3 ANÁLISE COMPARATIVA MICROSCÓPICA DO SACO VITELINO PROVENIENTE DE IATF E FIV..... **70**

6. 4 IMUNOHISTOQUÍMICA..... **81**

6. 5 EXPRESSÃO GÊNICA..... **97**

7 DISCUSSÂO..... **109**

8 CONCLUSÕES..... **117**

REFERÊNCIAS..... **118**

INTRODUÇÃO

1 INTRODUÇÃO

O rebanho bovino do Brasil somou 205,3 milhões de cabeças em 2009 (IBGE, 2009), detendo assim o segundo maior rebanho de bovinos do mundo, ficando apenas atrás da Índia e também possuindo o posto de grande exportador de carne bovina para o mundo. Diante deste cenário, os pecuaristas adotam técnicas avançadas, entre elas a Inseminação Artificial em tempo fixo (IATF) e a Fertilização *In Vitro* (FIV). As técnicas de IATF e FIV são uma tendência para o desenvolvimento da pecuária e vêm sendo largamente implementadas nos rebanhos bovinos no Brasil. Entretanto a técnica de FIV gera altas taxas de mortalidade durante o período da implantação, sendo de importância científica e econômica a identificação dos eventos responsáveis por essas alterações.

A taxa de mortalidade embrionária e fetal no terço inicial da gestação de bovinos é uma das maiores causas de perdas econômicas relacionadas à produção animal (REICHENBACH et al., 2003). Alves Rauber e Rubin (2003) complementam que a produção *in vitro* de embriões bovinos obteve avanços consideráveis nos últimos anos, e está sendo rapidamente incorporada aos projetos de produção. Estes processos estão associados a uma dramática perda embrionária e fetal durante a gestação, com maior freqüência no primeiro trimestre (HILL et al., 2000). Em particular o período de implantação é o mais crítico (WILMUT et al., 1997; CIBELLI et al., 1998; DE SOUZA et al., 2001).

Um índice alto de perdas gestacionais foi desenvolvido por Bertolini e Anderson (2002) às falhas do desenvolvimento placentário, e ao retardo de crescimento embrionário e fetal, entre os dias 30 e 65 em gestações bovinas produzidas *in vitro*. Os achados revelam diferenças significativas no desenvolvimento embrionário, fetal e placentário entre as gestações produzidas *in vitro,* quando comparadas com os controles em diferentes estágios do desenvolvimento. Os conceptos bovinos derivados *in vitro* apresentam-se menores, quando comparados com conceptos *in vivo* durante o primeiro trimestre da gestação (BERTOLINI et al., 2002).

O saco vitelino desempenha um importante papel para a sobrevivência inicial do embrião em muitas espécies de mamíferos e não mamíferos. É a fonte principal de nutrição do embrião durante o período de formação da placenta. Acumula uma importância relacionada a hematopoiese, já que desenvolve as células sanguíneas, bem como parte do sistema circulatório primitivo do embrião (WOLF et al.,2003) é qual é composto por células de duas

camadas germinativas: endoderma e mesoderma (PEREDA, MONGE e NIIMI, 2010; DIETERLEN-LIÈVRE, CORBEL e SALAÜN, 2010).

Os vasos sanguíneos se formam por vasculogênese ou angiogênese (SANDLER, 2005). O saco vitelino de embriões mamíferos contém hemangioblastos, progenitores que são capazes de se diferenciar em células hematopoiéticas e células endoteliais vasculares através do processos de hematopoiese e vasculogênese (TOLES et al., 1989, LIU; AUERBACH, 1991; SANDLER, 2005).

Desta maneira, ao nos depararmos com tantas inovações tecnológicas no sentido de uma produção de qualidade e melhorias significativas, acreditamos ser de grande necessidade um estudo aprofundado sobre os eventos responsáveis pelas altas taxas de mortalidade durante o período da implantação, sendo de importância científica e econômica a identificação dessas alterações. Para tal, identificaremos as características macroscópicas, microscópicas e a avaliação da expressão gênica de genes envolvidos na angiogênese e interação celular do processo de formação do saco vitelino dos embriões provenientes de FIV e IATF.

OBJETIVOS

2 OBJETIVOS

Este trabalho teve como objetivo comparar saco vitelino de embriões bovinos provenientes de Inseminação Artificial em Tempo Fixo (IATF) e Fecundação *in vitro* (FIV).

2.1 OBJETIVOS GERAIS

Este trabalho teve como objetivo comparar saco vitelino de embriões bovinos provenientes de Inseminação Artificial em Tempo Fixo (IATF) e Fecundação *in vitro* (FIV), relacionando-os ao seu estágio de desenvolvimento e crescimento no período entre 25 a 45 dias de gestação.

2.2 OBJETIVOS ESPECÍFICOS

- Identificar e comparar as características microscópicas do processo de formação do saco vitelino dos embriões em embriões provenientes de IATF e FIV.
- Caracterizar as expressões dos genes ligados aos fatores de crescimento do saco vitelino de embriões provenientes de IATF e FIV através da expressão do gene bFGF e receptores FGFR-1 e FGFR-2.
- Caracterizar as expressões dos genes ligados a angiogênese (VEGF, e receptores Flt-1 e KDL) encontradas em sacos vitelinos de embriões provenientes de IATF e FIV.

REVISÃO DE LITERATURA

3 REVISÃO DE LITERATURA

Para melhor compreensão a revisão de literatura foi dividida em 4 partes: Desenvolvimento embrionário, Anexos embrionários, Saco vitelino e Fator de crescimento vascular endotelial.

3.1 DESENVOLVIMENTO EMBRIONÁRIO

O estabelecimento da gestação é influenciado pelo próprio desenvolvimento do embrião durante os primeiros estágios da gestação. Na vaca, o estágio de desenvolvimento embrionário se estende da concepção até completar a organogênese à aproximadamente 42 dias de gestação. Durante este período o embrião sofre uma série de alterações morfológicas e bioquímicas (HUBBERT, 1972).

Seguindo a fertilização, que ocorre na tuba uterina, o zigoto sofre uma série de divisões mitóticas chamadas de clivagem. Com aproximadamente 7 dias pós fecundação o embrião está com próximo de uma centena de células, que se diferenciam em duas camadas. A interna, embrioblasto, contribui para a formação do embrião e a externa, com o trofoblasto ou trofoectoderma, nutre o embrião (SCHULTZ et al., 1999). Um acúmulo de líquido resulta na formação de uma cavidade repleta de líquido, denominada blastocele. Nos bovinos esta diferenciação tem continuidade com o alongamento do blastocisto tem início entre o décimo segundo e décimo terceiro dia após a fertilização (BAZER; GEISERT; ZAVY, 1993).

Após o período de alongamento, o embrião passa por grandes reorganizações celulares, referente à gastrulação dando o início da morfogênese, desenvolvimento da forma e estrutura de vários órgãos e partes do corpo (MOORE; PERSAUD, 2004).

No final deste processo podem-se reconhecer nitidamente dois folhetos: ectoderma (externo) e mesentoderma (interno), a cavidade delimitada pelo mesentoderma é denominada de intestino primitivo e resulta no blastóporo. A placa neural é formada em um estágio mais avançado do desenvolvimento da gástrula, em um processo de achatamento da região dorsal. As células ectodérmicas das bordas multiplicam-se até recobrir a placa, organizando as cristas neurais. A goteira ou sulco neural será formado pela invaginação de placa neural. A goteira ou sulco neural formará a tubo neural que desenvolverá o Sistema

Nervoso Central. Simultaneamente, o mesoderma, forma três evaginações, a evaginação central denominada notocorda (eixo de sustentação contínuo), evaginação laterais denominados de somitos e o conjunto de células que revestem o tubo digestivo constituem o endoderma (GARCIA; JECKEL NETO; FERNANDEZ, 1991).

A formação de 3 lâminas germinativas: ectoderma, que formará a epiderme e o sistema nervoso, o mesoderma, que formará os sistemas cardiovascular e respiratório, tecidos de conexão e células sangüíneas e por último o endoderma que originará o sistema digestório e suas associações. Estas lâminas germinativas também contribuem para formação das membranas extra-embrionárias da placenta (GILBERT, 1994).

O reconhecimento materno em vacas prenhes requer que o concepto se desenvolva e durante o seu alongamento, as células mononucleares do trofoblasto sintetizem e secretem o "interferon-tau", entre o décimo terceiro e vigésimo primeiro dia de gestação. Desta forma o animal prenhe reconhece o sinal e previne o desenvolvimento do mecanismo endometrial luteolítico (SPENCER et al., 2004).

O sucesso do reconhecimento materno é essencial para o início do processo de implantação. O mesmo é o processo no qual ocorre a fixação do embrião ao epitélio uterino e a penetração do epitélio pelo tecido embrionário, iniciando com 11 dias de gestação e finalizando aos 40 dias de gestação (YAMADA, 2002).

Em bovinos a maioria dos órgãos é formada entre a segunda e sexta semana de gestação. Durante este período, o trato digestório, os pulmões, o fígado e o pâncreas se desenvolvem a partir do intestino primitivo. No 21º dia de gestação o coração inicia seus batimentos (HAFEZ; HAFEZ, 2004).

Para Burton et al (2001), em todas as espécies de mamíferos a nutrição do concepto é inicialmente histiotrófica, na qual o trofoectoderma fagocita primeiro as secreções tubárias e posteriormente as uterinas. Após a implantação e o estabelecimento da placenta córioalantóide existe uma transição para a nutrição hemotrófica, com trocas entre a circulação materna e fetal. É sabido que esta transição ocorre após a implantação em humanos, cujo processo é invasivo nesta espécie. Entretanto a circulação materna não está totalmente estabelecida até o final do 3° trimestre. Assim existe uma nova evidência que as glândulas uterinas despejam suas secreções dentro do espaço interviloso pelo menos até a 8ª semana de gestação, e estas são revestidas pelo sinciotrofoblasto. Também durante o início da gestação, proteínas maternas selecionadas são acumuladas dentro do fluido da cavidade celômica, através da qual elas podem ser transportadas para o feto, através do saco vitelino secundário. A nutrição histotrófica pode ser vantajosa para o feto durante o primeiro trimestre da gestação

por prover nutrientes sob uma baixa concentração de oxigênio, assim reduzindo o risco de radicais livres, que poderia ser prejudicial ao sensível período de organogênese.

Com o sucesso da implantação e organogênese (aproximadamente 42 dias de gestação na vaca), inicia-se o estágio de desenvolvimento fetal, caracterizado pelo grande crescimento fetal e resultando na maturação dos órgãos e sistema muscular esquelético. O feto bovino cresce de forma exponencial, avaliando-se a gestação, o máximo ganho de peso do feto ocorre entre o dia 230 e 240 dias de gestação, e o peso continua a aumentar entre 240 dias de gestação até o parto, aproximadamente entre 278 e 290 dias na vaca, mas de forma muito mais vagarosa (HUBBERT, 1972).

O crescimento do feto bovino é primariamente associado com o seu genótipo (FERRELL, 1991). O crescimento fetal é influenciado por outros fatores como pelo sexo do feto (LASELY et al., 1961), número de fetos no útero, nutrição materna e stress térmico (ANTHONY et al., 1986; JAINUDEE; HAFEZ, 2004). Além destes fatores teremos o hormônio do crescimento, insulina e o fator de crescimento da insulina I e II também influenciando a insulina é importante para o crescimento fetal e exerce seus efeitos aumentando a disponibilidade de substrato energético e estimulando o crescimento placentário (MARTAL; CÉDARD, 1993; JAINUDEEN; HAFEZ, 2004). Da mesma forma o desenvolvimento da placenta é crítico para o crescimento do feto e nascimento de um bezerro viável.

3.2 ANEXOS EMBRIONÁRIOS

A placenta é uma estrutura de origem mista, exclusiva dos mamíferos. Permite a troca de substâncias entre o organismo materno e fetal. Nos primeiros meses de gestação, a placenta produz hormônios, além de substâncias de defesa, nutrição, respiração e excreção. O tamanho e a função da placenta estão em constante alteração durante o processo de gestação (JAINUDEEN; HAFEZ, 1988). As membranas extra-embrionárias são o elo de comunicação entre os organismos materno-fetal que formarão a placenta, que é um órgão vital para o desenvolvimento e crescimento fetal (WOLF et al., 2003).

A placenta de ruminantes é caracterizada como cotiledonária, devido à presença de carúnculas endometriais, que são espessamentos do tecido subepitelial do útero, presentes mesmo em vacas vazias. Na gestação, estas carúnculas formam conexões com a proliferação

do cório. Os vilos coriônicos formam os cotilédones, unidade fetal que, junto com as carúnculas, formam as unidades funcionais, denominadas placentônio (PINTO, 2002). As carúnculas são estruturas especializadas, aglandulares, que interagem com o corioalantóide para formar os placentônios (KING; ATKINSON; ROBERTSON, 1982)

Placentação consiste na justaposição das vilosidades do cório fetal, denominada de porção fetal da placenta (*pars fetalis* da placenta), com as criptas da mucosa uterina (*pars uterina* da placenta) (GRUNERT; BIRGEL, 1989).

A placenta da vaca possui quatro estruturas distintas em desenvolvimento, com funções de órgãos de trocas entre o embrião em desenvolvimento e o endométrio uterino (Figura 01) (FABER; THORNBURG, 1983).

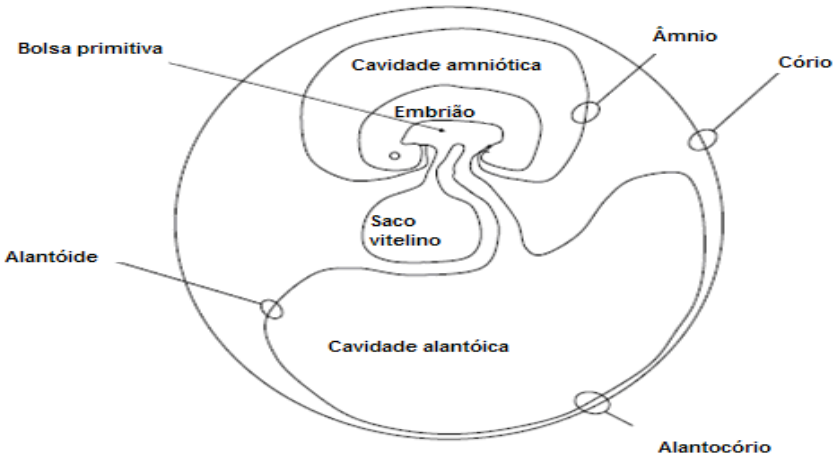

Figura 01- Ilustração das membranas extras embrionárias em mamíferos eutérios. Adaptado de MILES, 2004

Existem quatro diferentes estruturas membranosas que estão envolvidas no desenvolvimento da placenta: cório, âmnio, alantóide e saco vitelino. O cório é uma camada epitelial derivada da parede externa do blastocisto, o trofoblasto. Durante o curso de implantação ele é completado pela camada interna do mesênquima derivado do embrião. O âmnio é uma camada derivada do dobramento, nos mamíferos, do ectoderma embrionário. O alantóide é uma bexiga urinária extra embrionária que se desenvolve a partir do intestino caudal. O saco vitelino se desenvolve como estrutura anexa do intestino médio embrionário

consiste de uma camada de epitélio endodérmico seguido de um mesênquima fetal vascularizado (LEISER; KAUFMANN, 1994).

O âmnio cresce aproximadamente no 13° dia de gestação, composto do ectoderma e mesoderma, com dois folhetos (externo e interno), envolvendo completamente o embrião e entre ambos encontra-se o espaço amniótico. Na fenda existente entre ambos, encaixa-se como parte da bexiga fetal a bolsa alantoidiana, que também se compõe de dois folhetos. O primeiro (interno) apresenta-se bem junto ao folheto do âmnio, formando o alanto-âmnio. Da mesma forma o folheto externo do alantóide adere-se ao externo do cório, cuja união resulta o alantocório (ARTHUR et al., 1988; GRUNERT; BIRGEL, 1989; GEISERT; MALAYER, 2004; FRANDSON; WILKE; FAILS, 2005).

O alantóide desenvolve-se entre os 14° e 21° dias de gestação, derivado do intestino fetal, alonga-se para dentro da vesícula coriônica, fazendo contato com o cório para formar o alantocório vascularizado (SENGER, 2003; PRESTES; ALVARENGA, 2006).

O cório é o componente funcional de trocas do recente embrião. È derivado do trofoblasto, somatopleura e somato mesoderma, não sendo vascularizado. Esta estrutura está completa entre 40 e 60 dias de gestação e o alantocório já pode participar das funções placentárias (PRESTES; ALVARENGA, 2006).

Os anexos embrionários âmnio, cório, alantóide e saco vitelino, são estruturas derivadas do zigoto, mas quase nada contribuem para a formação do embrião. Apenas a parte dorsal do saco vitelino será incorporada e formará o revestimento epitelial do intestino e o alantóide estará relacionado com a formação da bexiga e do úraco (GARCIA; JECKEL NETO; FERNANDEZ, 1991).

A cavidade alantóica, às vezes chamada primeira bolsa d'água, é contínua com a extremidade cranial da bexiga por meio do úraco, que passa pelo cordão umbilical. A cavidade ou bolsa amniótica repleta de líquido às vezes é chamada de segunda bolsa d'água (FRANDSON; WILKE; FAILS, 2005).

O líquido amniótico dos animais domésticos é considerado como produto de secreção das paredes ou folhetos amnióticos, bem como saliva, secreção nasal do feto e temporariamente por urina eliminada pela uretra do feto. Considerando que este líquido envolve diretamente o feto, nele podem ser encontrados pêlos, células epiteliais, restos de escamação cutânea, pequenas quantidades de potássio, magnésio, glucose, creatinina, ácido úrico e uréia, e contém grandes quantidades de sódio, cloro, fósforo, frutose, mucina, estrógenos e prostaglandina (GRUNERT; BIRGEL, 1989; TONIOLLO; VICENTE, 2003).

O líquido alantoidiano é de origem renal, geralmente composto pela urina fetal (hipotônica), a qual se constitui de: ácido úrico, uréia, alantoína e glicose. Também se encontram massas ovais ou discóides, homogêneas, sem características histológicas dos tecidos, denominadas de boomanes. Na vaca estas formações, originadas dos histotrofos (leite uterino) não utilizados ou reabsorvidos, permanecem entre a placenta e a membrana coriônica, para finalmente se transferirem para a cavidade alantoidiana (GRUNERT; BIRGEL, 1989; JAINUDEEN; HAFEZ, 2004).

Segundo Jainudeen e Hafez (2004) o líquido amniótico não é um reservatório estagnado, mas sim um meio vital que banha o feto desempenhando diversas funções: proteção do feto contra choques externos, prevenção de aderência entre a pele fetal e a membrana amniótica e colaboração na dilatação da cérvix e lubrificação do canal do parto. O líquido alantóide mantém a pressão osmótica do plasma fetal, evitando a perda de líquido para a circulação materna, armazena os produtos de excreção fetal que não são rapidamente transferidos de volta para a mãe.

A placenta cotiledonária ou múltipla é característica dos ruminantes. Em vez das vilosidades coriônicas serem uniformemente distribuídas por toda a superfície do cório, estas aparecem agrupadas em regiões circulares bem definidas denominadas cotilédones. Estes cotilédones se desenvolvem em regiões onde o cório faz contato com áreas predeterminadas do endométrio, aglandulares, conhecidas como carúnculas que são espessamentos do tecido sub-epitelial do útero, presentes mesmo em vacas não gestantes. O cotilédone fetal e a carúncula materna formam a unidade conhecida como placentoma ou placentônio, estes variam em número nas diferentes espécies de ruminantes e é o único ponto de trocas materno-fetais. O cório intercotiledonário permanece desprovido de vilosidades e desligado do endométrio (SANTOS; MARQUES, 1996; PINTO, 2002; LACERDA, 2006; PRESTES; ALVARENGA, 2006).

A intensidade com que as membranas fetais estão ancoradas no endométrio determina a quantidade de tecido uterino perdido na ocasião do parto. Baseando-se neste aspecto, a placenta da vaca é considerada adecídua, uma vez que a perda de tecido uterino é mínima, quando da liberação da placenta após o parto (BJORKMAN, 1982).

O estudo histológico da relação entre os tecidos fetal e materno no local de intercâmbio permite a classificação da placenta nos ruminantes, como sinepiteliocorial. Investigações realizadas com microscopia eletrônica na placenta dos ruminantes mostram que células bi nucleadas do cório fetal migram formando um sincício na união do tecido materno com o fetal, por isso os autores reclassificaram a placenta dos ruminantes de “epiteliocorial”

para “sinepiteliocorial”. O prefixo “sin” refere-se à presença das células derivadas do sincício e “epiteliocorial” refere-se à área de justaposição do tecido materno (WOODING, 1992; MARTAL; CÉDARD, 1993).

3.3 SACO VITELINO

O saco vitelino é um anexo presente em embriões de todos os vertebrados, sendo especialmente desenvolvido nos peixes, répteis e aves. Corresponde a uma estrutura em forma de saco ligada a região ventral do embrião. Sua principal função é armazenar reservas nutritivas. Nos mamíferos placentários é reduzido, visto que a nutrição ocorre via placenta (SANTOS; AZOUBEL, 1996). Sendo também responsável pela produção das hemácias (PALIS; YODER, 2001; CUMANO; GODIM, 2001) e qual é composto por células de duas camadas germinativas: endoderma e mesoderma (PEREDA; MONGE; NIIMI, 2010; DIETERLEN-LIÈVRE; CORBEL; SALAÜN, 2010).

No início do desenvolvimento embrionário aparece um tecido hematógeno na esplancnopleura extra-embrionária do saco vitelino. Esse tecido é representado, de início, por ninhos de células mesenquimais chamadas hemangioblastos, que em conjunto recebem o nome de Ilhotas de Wolf. Os hemangioblastos centrais de cada Ilhota de Wolf darão origem aos hemocitoblastos, responsáveis pela formação de todas as células do sangue sendo também chamadas de “Stem cells” (Células tronco). Uma percentagem da população de hemacitoblastos diferencia-se em eritroblastos muito grandes (megablastos), que entram no embrião através dos vasos que também estão sendo formados. Os hemocitoblastos que não se diferenciam em megablastos, na circulação, alojam-se no fígado, timo e baço. (GEORGE; ALVES; CASTRO, 1998)

A função e o significado da placenta vitelínica variam com a espécie. Em algumas espécies, por exemplo, no cavalo e no carnívoro, o celoma se desenvolve vagarosamente, e ou a formação do alantóide é normalmente atrasada. Nestas espécies a placenta vitelínica é mais importante como um mediador de trocas entre a mãe e o embrião. O período no qual o saco vitelino regride ou se separa pode ser crítico ao bom desenvolvimento do embrião (PERRY, 1981; RÜSSE et al, 1992).

Segundo Rüsse et al. (1992) a importância do saco vitelino como órgão placentário e hematopoiético são bem conhecidos nos roedores, o mesmo não ocorre no caso

dos mamíferos domésticos, sobre os quais possuímos informações bastante escassas. Em conseqüência das diferentes formas de placentação dos mamíferos, desenvolvem-se diferentes maneiras de formação do saco vitelino.

Em muitas espécies a placenta vitelínica possui um papel essencial ou complementar à nutrição embrionária e fetal, durante as diferentes fases gestacionais. Entretanto o saco vitelino apresenta uma variedade de relações anatômicas com outros tecidos maternos e fetais nas diferentes espécies, e nos diferentes estágios gestacionais (WIMSATT, 1980; MOSSMAN, 1987). O saco vitelino destas espécies está implicado na passagem de proteínas e de outras substâncias para o feto (BRAMBELL; HEMMINGS, 1949).

Nos bovinos o saco vitelino foi descrito como complexo da bolsa umbilical com extremidades filiformes, as quais se estendem ainda até o saco do ovo no 22º dia de gestação. No 32º dia de gestação a parte central ainda é bolhosa, enquanto as extremidades estão degeneradas até a metade (RÜSSE et al., 1992).

Alcança seu desenvolvimento ao redor do 20º dia de gestação e rapidamente sofre regressão (MOSSMAN, 1987; GOCKIN et al., 1988; NODEN; LAHUNTA, 1990). Para Wrobel e Suess (1998) o saco vitelino se desenvolve com 18 a 23 dias de gestação. Nos ruminantes o saco vitelino involui e se degenera em um curto período de tempo (MOSSMAN, 1987; NODEN; LAHUNTA, 1990), para Barone (1976) a partir da terceira semana e para Bryden, Evans e Binns (1972) no 25º dia de gestação. Geisert e Malayer (2004) o saco vitelino regride durante a segunda ou terceira semana de gestação À medida que o alantóide se expande para fusionar com o cório. É reduzido a uma estrutura insignificante no 30º dia de gestação pelo desenvolvimento do saco alantóidiano (WOODING; FLINT 1994). Seus vestígios até o final da gestação não são mais encontrados (LATSHAW, 1987; NODEN; LAHUNTA, 1990; WOODING; FLINT, 1994).

Inicialmente o saco vitelino é grande e vascular, sendo completamente envolvido pelo celoma, apresenta uma existência transitória, pois é deslocado precocemente pelo rápido desenvolvimento do alantóide (BRYDEN; EVANS; BINNS 1972; LATSHAW, 1987; NODEN; LAHUNTA, 1990).

O saco vitelino é suprido por vasos sanguíneos via ramos das calibrosas artérias vitelínicas. Um calibroso ramo de cada uma delas dirige-se à esplancnopleura vascular para formar uma anastomose do saco terminal ao redor de sua borda. A superfície endodermal do saco vitelino é formada por muitas pregas e vilos os quais se projetam no lago de eritrócitos maternos extravasados na cavidade vitelínica. O saco vitelino apresenta coloração marrom escura pela intensa atividade fagocitária das células endodermais. Muitas destas células

contêm eritrócitos ingeridos e grânulos de pigmentos. Estes grânulos têm reação positiva ao ferro, indicando a presença deste elemento. A função provável da esplancnopleura vascular pode ser a via de absorção de ferro pelo feto (WELSH; ENDERS, 1987, 1991).

Isto sugere que as células endodermais invadindo a submucosa da face antimesometrial podem ser ou constituir a origem das células gigantes placentárias. Estas células são fagocíticas e algumas possuem alto desenvolvimento de elementos ergastoplasmáticos possibilitando a indicação de substancia secretora desconhecidas. Inclusões nucleares são observadas nas células gigantes (WELSH; ENDERS, 1987, 1991).

Rüsse et al.,(1992) descreve que o saco vitelino tanto de ovinos como bovinos é composto por uma porção alargada semelhante a um saco, localizada abaixo do embrião. Suas extremidades seguem o curso alongado do trofoblasto, sua parede é bem vascularizada na porção alargada e a eritropoiese primária ocorre dentro dos capilares sanguíneos.

Segundo Hafez e Hafez (2004) durante e logo após o processo de implantação em animais domésticos, o crescimento externo do mesoderma extra-embrionário ocorre a partir do trofoblasto que migra entre o trofoectoderma e o endoderma. Esta lâmina mesodérmica se divide, e combina com o trofoectoderma para formar o saco vitelino. Leiser e Kaufman (1994) descrevem que o saco vitelino desenvolve-se como uma estrutura anexa do intestino posterior do embrião, consiste de uma camada de epitélio endodérmico acompanhado por mesênquima fetal vascularizado (vasos vitelinos).

Nos mamíferos a placenta coriovitelínica se apresenta como uma estrutura temporária que existe quando o exoceloma se estende na área vascular, e se abre na esplancnopleura vascular e na somatopleura não vascular (cório verdadeiro). A placenta coriônica vem a existir independente da placenta coriovitelínica e obviamente representa um passo na formação da placenta cório-alantóide, uma vez que, esta se tornará vascularizada por vasos alantoidianos (AMOROSO, 1959).

Uma placenta corivitelínica é essencial para a sobrevivência embrionária, e representa um período crítico no desenvolvimento fetal do bovino (GREENSTEIN; MURRAY; FOLEY, 1958).

O saco vitelino é composto por 3 camadas de tecido celular separadas por duas membranas basais, no citoplasma existem inúmeros vacúolos, mitocôndrias bem desenvolvidas e um extensivo complexo de Golgi (DUNTON et al., 1986).

Mançanares (2007) observou o saco vitelino de embriões bovinos com a área de conexão com o intestino primitivo composto por inúmeras ilhotas vasculares que correspondem aos vasos envolvidos pelas células vitelínicas e células mesenquimais. No

interior dos vasos identificou hemangioblastos em grande quantidade, a camada correspondente ao mesênquima delgado e células alongadas e o endoderma da membrana vitelínica composto por células endodérmicas, grandes, uni ou binucleadas, tal arranjo celular assemelha-se a uma glândula devido a arquitetura em ilhas vasculares somado às camadas teciduais.

Assis Neto (2005) analisou o desenvolvimento inicial da gestação bovina proveniente de monta natural, com idades compreendidas entre 15 a 70 dias. O saco vitelino persistiu até 70 dias de gestação, e o seu epitélio apresentou indícios de atividade funcional até 50 dias de gestação. Considerando esta persistência macroscópica a grande quantidade de organelas de suas células, tais como retículo endoplasmático, mitocôndrias e outras estruturas citoplasmáticas, a presença de ilhas eritroblastos primários vasos sanguíneos com fenestrações, indícios de hematopoiese, secreção e absorção celular, e por fim o fato do saco vitelino não estar fusionado a membrana extra-embrionária, parece provável a existência de uma placenta vitelina ativa, importante para a manutenção da gestação, que se estabelece temporariamente entre a placenta coriovitelínica transitória e a placenta cório-alantoidiana definitiva.

Rüsse et al., (1992) no decorrer do desenvolvimento do saco vitelino a endoderme muda de forma e estrutura. As células chatas, que revestem o blastocisto e contiveram apenas poucas organelas celulares, tornam-se isoprismáticas em embriões com 3 mm de tamanho. Em seu citoplasma tonalizado de escuro observa-se grande quantidade de vesículas a microscopia de luz, estas possuem microvilosidades. No embrião implantado, 4-5 mm, a endoderme do saco vitelino é monocamádica, sendo formada por células isoprismáticas e células primárias grandes, com coloração escura. Para embrião com 5 mm ao lado das células escuras aparecem células arredondadas claras no epitélio. Para 9 mm, predominam o número de células claras, com 20 mm de tamanho, são repletas de vesículas. O epitélio torna-se policamádico. A transformação manifesta-se na parte alongada no saco vitelino. Para todas as espécies examinadas foi abundantemente observado retículo endoplasmático granular nas células da endoderme do saco vitelino.

O saco vitelino dos ovinos e bovinos comporta numerosas células escuras, freqüentemente observado tubos de retículo endoplasmático granulares ordenados paralelamente. As células claras são extensas e cheias de cisternas com material flocoso do retículo endoplasmático dominante, sendo ainda algumas regiões ocupadas com ribossomos. As mitocôndrias ovóides têm apenas poucos pinos de cristais e uma matriz relativamente clara. Complexos de Golgi são notados, entretanto não são predominantes. As células

possuem núcleo vesiculado rico em eucromatina, contém nucléolos esponjosos. O nucléolo poligonal das células é rico em heterocromatina. Um núcleo esponjoso existe da mesma forma (RÜSSE et al., 1992). Em virtude da semelhança da estrutura celular foi presumido que se trata, no caso das células claras e escuras do mesmo tipo celular em estágio funcional diferente (TIEDEMEM; MINUTH, 1980).

O saco vitelino é funcional durante um curto período de tempo (NODEN; LAHUNTA, 1990), porém, suas funções nesta fase são muito importantes, destacando-se dentre elas absorção e digestão de nutrientes maternos, síntese de proteínas (GALDOS-RIVEROS, 2010), formação da circulação vitelina e secreção intravascular de nutrientes (LATSHAW, 1987; BARON, 2003), além de algumas funções exercidas pelo fígado, antes que o fígado fetal se desenvolva (GULBIS et al., 1998).

No saco vitelino humano em seus diversos trabalhos (PEREDA, CERISOLA; POZO, 1988; PEREDA; MOTTA, 1999; PEREDA, 2001; PEREDA; NIIMI, 2008; PEREDA, GIANFRANCO; NIIMI, 2009; PEREDA, MONGE; NIIMI, 2010) os quais propõem que antes da circulação saco vitelino-embrião estar estabelecida transportando células sanguíneas primitivas ao embrião através dos vasos vitelinos, uma transferência de material e de células sanguíneas maduras ao embrião são produzidas através do ducto vitelino. Além disso, Pereda, Monge e Niimi (2010) descreveram também que essas cavidades vistas em toda a superfície da membrana vitelina são uma continuidade do orifício luminal das vesículas endodérmicas, as quais suprem a demanda celular sanguínea do embrião a partir do estabelecimento da circulação.

3.4 FATOR DE CRESCIMENTO VASCULAR ENDOTELIAL

Apesar de o saco vitelino ser definido como uma estrutura vestigial, o mesmo realiza várias funções importantes no embrião em desenvolvimento durante os períodos de pré e peri implantação (MINUTH; TIEDEMANN, 1980; MOSSMAN, 1987, LIWSKA; GRABINSKI-BARANOWSKI, 1994). A camada epitelial do saco vitelino está em contato direto com uma extensa área do córion (trofoectoderma) e, em sua íntima aposição com o endométrio, posiciona-se para facilitar o transporte de nutrientes do útero para o embrião (MARRABLE, 1971; MOSSMAN, 1987). O saco vitelino também mantém o desenvolvimento primário do feto produzindo um espectro de proteínas séricas (MINUTH;

TIEDEMANN, 1980; JANZEN et al., 1982; SHI et al., 1985) e funções como sítio de formação de células sangüíneas primárias (LIWSKA ; GRABINSKI-BARANOWSKI, 1994). Dessa forma, o saco vitelino tem a função especializada de manter o desenvolvimento primário do feto até que os suprimentos nutricionais e fisiológicos sejam assumidos pela formação da placenta corioalantóica e com a conexão desta com o útero, isto é, a placentação (LIWSKA; GRABINSKI-BARANOWSKI, 1994; BÅVIK; WARD; CHAMBON, 1996).

Existe um grande interesse na identificação de fatores e sinais que governam o início da diferenciação celular e no esclarecimento de como os mesmos provêm os mecanismos moleculares envolvidos no estabelecimento desse processo. Demonstrou-se que fatores derivados do endoderma e indutores do mesoderma, tais como bFGF (FLAMME; BREIER; RISAU, 1995; PARDANAUD; DIETERLEN-LIEVRE 1999), activina A (PARK et al., 2004) e proteína morfogenética óssea – 4 (BMP-4) atuam na diferenciação de células endoteliais e hematopoiéticas (PARK et al., 2004). Por exemplo, em quimeras de codorna, o endoderma pode induzir a formação de células hematopoiéticas do mesoderma proveniente da somatopleura, o qual normalmente não tem potencial (PARDANAUD; DIETERLEN-LIEVRE 1999), e a formação das ilhotas sangüíneas é dependente do fator de crescimento fibroblástico básico – bFGF. Nesse sistema, a formação das ilhotas sangüíneas mediada pelo bFGF tem correlação com a indução do gene do VEGFR-2/KDR (FLAMME; BREIER; RISAU 1995), sugerindo que o bFGF seja crucial para o surgimento do hemangioblasto, progenitor comum das células hematopoiéticas e endoteliais.

Além disso, em embriões de codorna, o bFGF, o fator de crescimento endotelial vascular (VEGF) e o fator de crescimento transformante _1 (TGF-_1) podem induzir a diferenciação hematopoiética do mesoderma derivado da somatopleura (PARDANAUD; DIETERLEN-LIEVRE 1999). Em camundongos, por sua vez, o endoderma primitivo pode induzir a diferenciação hematopoiética a partir do epiblasto anterior, tecido que não tem a capacidade de gerar células hematopoiéticas. A expansão e/ou diferenciação de cada progenitor é obtida pela sinalização do VEGF, TGF-_1 e activina A (PARK et al., 2004), enquanto em embriões humanos, a interação do VEGF com o seu receptor KDR está relacionada à sobrevivência, proliferação e migração do hemangioblasto (WANG et al., 2005).

Durante a embriogênese, é conhecida a ocorrência de dois fenômenos relacionados à formação dos vasos sanguíneos: a vasculogênese e a angiogênese.

A vasculogênese é a diferenciação *in situ* de células progenitoras endotelial primitivas, conhecida como angioblastos, em células endoteliais, as quais se agregam em um

plexo vascular primário. Tal estrutura é responsável pelo desenvolvimento vascular durante a embriogênese (REYES et al., 2002). Ao contrário, a angiogênese é definida como a formação de novos vasos sanguíneos a partir de vasos já existentes durante o desenvolvimento embrionário ou na vida pós natal (PEICHEV, 2000; WATT et al., 1995). Sendo a angiogênese um evento de extrema importância que acompanha o processo gestacional consistindo na formação de novos vasos sanguíneos a partir de vasos pré-existentes (FOLKMAN; SHING, 1992; GERWINS; SKÖLDENBERG; CLAISSON-WELSH, 2000; ZYGMUNT et al., 2003). A vasculogênese inicia-se com a formação de um *cluster*, ou ilha sanguínea, a qual compreende os angioblastos na periferia e as CTH no interior (ASAHARA *et al.*, 1997). Deb e Patterson (2010) relataram que células progenitoras endoteliais (CPE) isoladas de sangue periférico humano após seleção magnética por citometria de fluxo diferenciaram-se em células endoteliais *in vitro*.

O VEGF é um gene altamente específico para células endoteliais vasculares. Induz proliferação de células endoteliais, promove migração celular e inibição da apoptose, também induz a angiogenese e regulação da formação vascular (NEUFELD et al., 1999).

O Flt-1 atua como sinalizador regulador para o controle da proliferação de células endoteliais durante a angiogênese, já o KDR contribui predominantemente na migração e proliferação das células endoteliais para manutenção dos vasos sanguíneos (BUSSOLATI et al., 2001).

O saco vitelino é uma das membranas extra-embrionárias que desempenha um importante papel para a sobrevivência inicial do embrião em muitas espécies de mamíferos, é a principal fonte de nutrição do embrião durante o período em que a placenta verdadeira ainda não está completamente formada, e a sua importância também está relacionada à hematopiese, pois dele se desenvolvem os primórdios das células sanguíneas, bem como parte do sistema circulatório primitivo do embrião (WOLF et al.,2003) outro ponto importante é que esta estrutura apresenta uma variedade de formatos e relações de sintopia com as demais membranas embrionárias e fetais, possui definida uma função primitiva, talvez uma das principais, de formar células-tronco multipotentes, capazes de formar as células sanguíneas, bem como o tecido das veias, artérias e capilares (CHO et al., 2006), através de uma célula precursora de ambas linhagens hematopoética e endotelial denominada hemangioblasto (SABIN, 1920; MURRAY, 1932; JAFFREDO et al., 2005).

De acordo com Auerbach, Huang e Lu (1996) o saco vitelino é o primeiro local de hematopoiese durante o desenvolvimento de mamíferos. Também é o primeiro local de desenvolvimento dos vasos sangüíneos e das ilhas de sangue sendo um processo integrado nas

quais esses dois eventos de desenvolvimento, hematopoiese e vascularização, procedem em comum acordo.

De acordo com Rüsse et al. (1992) a circulação no saco vitelino em bovinos e ovinos é responsável pela transmissão de metabólicos entre mãe e concepto até a formação da placenta. Esta estrutura é altamente relacionada ao bom desenvolvimento embrionário, uma vez que ela depende a nutrição, proteção e também formação de órgãos fundamentais para a sobrevivência do embrião, como o intestino primitivo, que se desenvolve a partir do saco vitelino.

O saco vitelino de embriões mamíferos contém hemangioblastos, são células precursoras hábeis para diferenciar-se em linhagens hematopoiéticas e endoteliais através de processos de hematopoiese e vasculogênese (LI; WEI; WAGNER, 1999). Os hemangioblastos no centro das ilhotas sanguíneas formam células-tronco hemocito-poiéticas, as precursoras de todas as células sanguíneas, enquanto os hemangioblastos periféricos se diferenciam em angioblastos, os precursores dos vasos sanguíneos. Estes hemangioblastos proliferam e são finalmente induzidos a formar células endoteliais pelo fator de crescimento endotelial vascular (VEGF - Vascular Endotelial Growth Factor) segregado por células mesodérmicas circulantes (SANDLER, 2005).

Nos organismos multicelulares, a organização e a função individual das células são controladas por mecanismos inerentes à própria célula ou através da comunicação intercelular. A maioria das células possui dois diferentes mecanismos de comunicação mediada por fatores de crescimento ou por hormônios, neste caso as células não precisam ter contato direto. O primeiro é a comunicação mediada por fatores de crescimento ou por hormônios, neste caso as células não precisam ter contato direto. No segundo para que haja a comunicação intercelular, as células precisam estar em contato direto umas com as outras (YAMASAKI, 1990; GOODENOUGH; GOLIGER; PAUL, 1996).

Em todos os tipos celulares os processos de diferenciação e proliferação celular acontecem separadamente. A dinâmica celular envolve a duração do ciclo celular e o índice de formação de novas células filhas, aquelas originadas após o processo mitótico. Geralmente os fatores de crescimento atuam na fase G1 da mitose. A liberação dos fatores de crescimento por uma célula influencia a proliferação de outra por meio de estimulação parácrina (IATROPOULOS; WILLIANS, 1996).

Os fatores de crescimento desempenham importante papel no desenvolvimento placentário. Os vasos sanguíneos se formam por vasculogênese ou angiogênese. Na vasculogênese os vasos sanguíneos se originam das ilhotas sanguíneas, no mesoderma do

saco vitelino e depois no mesoderma lateral e em outras regiões (SANDLER, 2005). As células externas das ilhotas vasculares são diferenciadas em células endoteliais, enquanto que as internas em sangue primitivo (CHOI, 2002). Estas ilhotas se originam de células mesodérmicas que são induzidas pelo fator de crescimento de fibroblastos, (FGF-2 Fibroblast Growth Factor-2) a formar os hemangioblastos, um precursor comum da formação de vasos sanguíneos e células sanguíneas (CHOI, 2002; SANDLER, 2005). A formação das células sanguíneas está intimamente relacionada com o desenvolvimento das células endoteliais no saco vitelino. Isso conduz a hipótese que ambos os tipos celulares originam-se de um precursor comum: o hemangioblasto (SABIN, 1920; MURRAY, 1932; LI; WEI; WAGNER, 1999; JAFFREDO et al., 2005).

Chung et al. (2002) afirmam que numerosos estudos genéticos e celulares tem sido realizados para o melhor entendimento da relação de desenvolvimento entre as linhagens de células endotelial e hematopoiética. Especificamente células traçadas expressam vários genes como Brachyury, FlT-1 tem delineado a seqüência celular resultando em desenvolvimento celular hematopoiético e endotelial a partir do mesoderma. De outra parte, estudo “in vivo” e “in vitro” de sistemas de vertebrados e invertebrados tem estabelecido que o desenvolvimento de células hematopoiéticas e endoteliais de um progenitor comum, o hemangioblasto.

Pereda e Niimi (2008) descreveram que em humanos, a geração inicial de células sanguíneas ocorre no saco vitelino extra-embrionário durante a terceira semana pós-concepção. Por isso, o saco vitelino é considerado as fontes primárias de células progenitoras hematopoiéticas, que circulam através do sistema sanguíneo do embrião e transferem as primeiras células sanguíneas. Este mecanismo de produção não ocorre somente no mesênquima, mas também em vacúolos localizados no endoderma do saco vitelino.

Em geral, o processo angiogênico é estimulado por fatores de crescimento como Fator de Crescimento Fibroblástico básico (b FGF), Fator de Crescimento Endotelial (VEGF), Fator de Crescimento Placentário (PIGF), Fator de necrose tumoral (TNFα) entre outros (FOLKMAN; SHING, 1992) produzidos pelos próprios tecidos placentários, os quais estimulam a angiogênese através da indução de proliferação celular (CATTINI et al., 1991; SHAMS; AHMED, 1994). A expressão do gene FLT-1, um dos receptores do VEGF está essencialmente expresso pelo hemangioblasto (MILLAUER et al.,1993; KABRUN et al., 1997; FORRAI ; ROBB, 2003; BERTRANDE; TRAVER, 2009; LANCRIN et al.; 2009).

O Fator de Crescimento Fibroblástico básico (bFGF) regula a angiogênese, crescimento e desenvolvimento placentário (ZHENG et al., 1997) além de estimular a

proliferação e diferenciação das células da placenta (CATTINI et al., 1991; FERRIANI et al., 1994).

Os FGFs têm papel central em diversos fenômenos biológicos, tais como desenvolvimento (YAMAGUCHI; ROSSANT, 1995), diferenciação celular, migração, divisão, organogênese, proliferação (ARMELIN, 1973; GOSPODAROWICZ ; BIALECK; GREENBBURG, 1978) e angiogênese (BASILICO ; MOSCATELLI, 1992). No desenvolvimento embrionário, os FGFs participam na regulação da proliferação celular, migração e diferenciação, influenciando a organogênese (ORNITZ, 2005; HUANG; STEM, 2005; ZHANG et al., 2006), podendo também estimular a hematopoiese (BIKFALVI; HAN, 1994; ALLOUCHE; BIFFALVI, 1995).

MATERIAL E MÉTODOS

4 MATERIAL E MÉTODOS

Foram coletados para análise o saco vitelino provenientes de embriões produzidos através das técnicas de fecundação *in vitro* e inseminação artificial em tempo fixo.

4.1 COLETA DE MATERIAL

Foram coletados para análise o saco vitelino provenientes de embriões produzidos através das técnicas de fecundação *in vitro* e inseminação artificial em tempo fixo.

As vacas utilizadas eram da raça Nelore (*Bos taurus indicus*), com escore corporal 3,5 em uma escala de 0 a 5, na avaliação ultrasonografica do sistema genital era verificado a presença de corpo lúteo e se não possuía nenhuma alteração patológica. Após esta etapa os animais eram separados e identificados. Os animais eram provenientes da Sociedade Agropecuária Imaculada Conceição, fazenda Vale Formoso, Município de Cumarú do Norte, Pará.

4.1.1 Inseminação Artificial em Tempo Fixo (IATF)

O protocolo para inseminação artificial em tempo fixo utilizado: Dia 0 as fêmeas receberam o implante P4 auricular (Crestar ®, Intervet, Brasil) mais 2 ml, IM, de Benzoato de Estradiol (Ric Be ®, Sintex, Brasil). No Dia 8 foram retirados os implantes e as fêmeas receberam 1, 5 ml, IM, de Ecg (Folligon ®, Intervet, Brasil) e 2,0 ml, IM,de D-Clorfostenol (Preloban®, Intervet, Brasil), no Dia 9, 24 horas após a retirada do implante, mais 1 ml, IM, de Benzoato de Estardiol (Ric Be ®, Syntex, Brasil). A inseminação artificial foi realizada no dia 10, 56 horas após a retirada do implante auricular. O diagnóstico de gestação foi realizado 25 dias após a IA, com exceção dos animais com 20 dias de gestação, todos que formam inseminados foram abatidos no frigorífico.

4.1.2 Obtenção de Amostras Provenientes de IATF

As coletas dos úteros gestantes foram realizadas na Fazenda Vale Formoso, Município de Cumaru do Norte e Frigorífico JBS Ltda., localizado na cidade de Redenção, estado do Pará. Foram abatidas 53 vacas Nelores para serem coletados 19 sacos vitelinos de embriões provenientes de inseminação artificial em tempo fixo.

No momento da coleta, era realizada a descrição da estrutura e fotografados com câmera digital SONY - Cyber-Shot DSC H9 para posterior documentação. Foram avaliados os parâmetros relativos ao desenvolvimento externo e proporções de tamanho dos embriões. Com auxílio de um paquímetro inoxidável com divisões em milímetros (150 mm x 0.02 mm) realizamos as medidas de comprimento (crânio-caudal).

As gestações foram interrompidas quando os embriões atingiram 25, 30, 35, 40 e 45 dias de gestação (Tabela 1).

Tabela 1 – Quantidade de vacas inseminadas em tempo fixo (IATF), animais abatidos e sacos vitelinos coletados, por idade gestacional. São Paulo, 2011

Grupo	Idade gestacional (dias)	Animais Inseminados	Amostras	Microscopia de luz	PCR-RT
I	25	13	5	3	4
II	30	10	4	3	4
III	35	10	3	3	3
IV	40	10	4	3	3
V	45	10	3	3	3

4.1.3 Produção *in vitro* de Embriões Bovinos (FIV)

Os oócitos aspirados foram de ovários de vacas Nelores localizadas na Fazenda Vale Formoso, Município de Cumarú do Norte, Pará. Somente os oócitos de qualidade I (G1), com *cumulus* compacto completo e citoplasma límpido e de aspecto homogêneo (finas granulações), foram selecionados para os experimentos. Os oócitos foram em seguida maturados em TCM199 (GIBCO BRL, Grand Island, NY, USA) suplementado com 10% de SFB (Soro Fetal Bovino), piruvato (22 µg/ml), gentamicina (50 µg/ml), 0,5 µg de FSH/ml, 50 µg de LH/ml e 1µg de estradiol/ml em microgotas de 100 µl de meio de maturação, cobertas com óleo mineral (30 oócitos/gota). A incubação foi a uma temperatura de 38,5ºC e atmosfera gasosa de 5% CO_2 em ar, por 22 – 24 horas.

Após o período de maturação, os oócitos foram submetidos à fecundação *in vitro*, em microgotas de 100 µl de meio TALP (GIBCO BRL, Grand Island, NY, USA) suplementado com heparina (10 µg/ml), piruvato (22 µg/ml), gentamicina (50 µg/ml), BSA (Albumina Sérica Bovina) sem ácidos graxos (6 mg/ml) e solução de PHE (2 µM de penicilamina, 1 µM de hipotaurina e 0,25 µM de epinefrina). As palhetas de sêmen foram descongeladas em banho-maria a 34ºC, durante 30 segundos, e seu conteúdo centrifugado em gradiente de Percoll (45 e 90) para obtenção dos espermatozóides móveis, além da remoção do diluidor e do plasma seminal. A concentração espermática foi de 2 x 10^6 células/ml e, após 30 minutos de incubação dos espermatozóides, os oócitos foram transferidos para as microgotas (30 oócitos/gota) onde permaneceram sob incubação em atmosfera com 5% de CO_2 em ar a 38,5ºC durante 18 – 22 horas.

Após o processo de FIV, os zigotos tiveram as células do *cumulus* removidas e foram co-cultivadas *in vitro* em meio SOF, suplementado com 5% de SFB, em monocamada de células da granulosa (WATANABE, 1998). Decorridas às 55 horas pós-inseminação (hpi) foram avaliadas a taxa de clivagem e a renovação do meio de cultivo (*feeding*). Os embriões foram mantidos no sistema de cultivo até as 190 Hpi (7 dias).

4.1.4 Obtenção de Amostras Provenientes de FIV

As coletas dos úteros gestantes foram realizadas na Fazenda Vale Formoso, Município de Cumaru do Norte e Frigorífico JBS Ltda., localizado na cidade de Redenção, estado do Pará. Foram realizados 5 Programas de Fertilização in vitro, foram aspirados os ovários de vacas Nelores e transferidos 53 embriões in vitro e coletados um total de 16 sacos vitelinos.

No momento da coleta, era realizada a descrição da estrutura e fotografados com câmera digital SONY - Cyber-Shot DSC H9 para posterior documentação. Foram avaliados os parâmetros relativos ao desenvolvimento externo e proporções de tamanho dos embriões. Com auxílio de um paquímetro inoxidável com divisões em milímetros (150 mm x 0.02 mm) realizamos as medidas de comprimento (crânio-caudal).

As gestações foram interrompidas quando os embriões atingiram 25, 30, 35, 40 e 45 dias de gestação (Tabela 2).

Tabela 2 – Quantidade de embriões transferidos, animais abatidos e sacos vitelinos coletados oriundos de fertilização in vitro (FIV), por idade gestacional. São Paulo, 2011

Grupo	Idade gestacional (dias)	Embriões transferidos	Amostras	Microscopia de luz	PCR-RT
I	25	13	4	3	4
II	30	10	3	3	3
III	35	10	3	3	3
IV	40	10	3	3	3
V	45	10	3	3	3

4.1.5 Diagnóstico de Gestação e Monitoramento da Sobrevivência Embrionária

O diagnóstico de gestação em cada grupo foi realizado com vinte e cinco dias após a realização da Inseminação Artificial, fêmeas inseminadas foram submetidas ao diagnóstico de gestação mediante exame ultra-sonográfico transretal com utilização do aparelho ALOKA SSD 500 e um transdutor linear (5 MHz) para verificação da presença do concepto, batimento cardíaco, entretanto não foi possível a identificação da formação e crescimento do saco vitelino através deste exame.

4.2 PROCESSAMENTO MICROSCOPIA DE LUZ

Os sacos vitelinos foram subdivididos em 2 porções simétricas e uma porção foi imersa em solução fixadora de formaldeído a 10% em tampão fosfato (PBS), 0,1 % Ph 7,4 para microscopia de luz. Após este processo, o material foi desidratado em uma série de banhos contendo etanol em concentrações crescentes (de 50 a 100%) e diafanizado em xilol, seguido de inclusão em paraplast®.

Foram realizados cortes consecutivos de 5µm de espessura, corados por métodos de rotina para descrição e fotodocumentação.

4.3 IMUNOHISTOQUÍMICA

Os embriões foram inclusos em Paraplast nos planos transversais e horizontais. Os blocos foram sequencialmente cortados (5µm) e colocados em lâminas silanizadas. Foi empregada a técnica de imunohistoquímica para a detecção do VEGF, KDR e FLT-1(Quadro 1). Depois da desparafinização, as lâminas foram aquecidas no microondas (3 x 5') para o desmascaramento do antígeno com tampão citrato pH 6,0 a 0,1 M. Após banhos em PBS 0,1 M (3 x 5') os cortes entraram em contato com Protein Block (DAKO) em câmera escura por 45 minutos. Os anticorpos primários foram aplicados sobre os cortes "over night" em câmara fria e úmida. Após mais banhos em PBS (3 x 3') o anticorpo secundário (DAKO LSAB + Kit

Peroxidase – K0690) foi adicionado aos cortes por 45 minutos em câmara úmida e temperatura ambiente. A seguir, foi adicionada a streptavidina por 45 minutos. Para revelar a imunorreatividade foi utilizado diaminobenzidina (DAB, DAKO) por 3 minutos após novos banhos de PBS (3 x 3'). O fundo foi contra corado com hematoxilina de Harris durante 30 segundos.

Anticorpo	**Clone Isotipo**	**Hospedeiro**	**Firma e Nº de Catálogo**	**Diluição**
Anti-VEGF	Policlonal	Coelho	VEGF (A20):sc-152	1:100
Anti-KDR	Policlonal	Coelho	Flk-1 (C20): sc-315.	1:100
Anti-Flt-1	Policlonal	Coelho	Flt-1 (C17): sc-316	1:200

Quadro 1 - Identificação dos anticorpos primários utilizadados na imunihistoquímica. São Paulo, 2011

4.4 EXTRAÇÃO DE RNA TOTAL

Todas as amostras tiveram seu conteúdo de RNA total extraído no Laboratório de Estudos Morfofuncionais e Endocrinologia – LEME do Departamento de Cirurgia na Faculdade de Medicina Veterinária e Zootecnia – USP. A extração do RNA total foi realizada a partir do protocolo de Trizol_ seguindo as instruções do fabricante, acrescidos de 500ìl de Trizol e homogenizados com o auxílio do aparelho homogenizador de tecidos (Polytron Ultra Turrax T-25). O homogenato foi armazenado a temperatura ambiente durante 5 minutos.

Após este período, 100 ìl de clorofórmio foram adicionados (200ìl para cada ml de Trizol) e as amostras centrifugadas por 10 minutos, 10.000 rpm a 4°C.

Enquanto isso, novos tubos identificados e acrescidos de 500 ìl de isopropanol. Após a centrifugação, o sobrenadante foi transferido para os tubos contendo isopropanol, homogeneizados suavemente e incubados a temperatura ambiente por 15 minutos. As amostras passaram novamente por uma centrifugacão por 10 minutos, 10.000 rpm a 4°C. O sobrenadante foi descartado e o precipitado (RNA-Total) solubilizado com 1 ml de álcool 75% diluído em água DEPC. Uma nova centrifugação foi realizada por 5 minutos, 2147.000 rpm a 4 °C, o excesso de álcool retirado e o precipitado (RNA Total) solubilizado em 200ìl de água tratada com DEPC.

4.5 QUANTIFICAÇÃO DO RNA TOTAL

Para a quantificação do RNA total as amostras foram diluídas na proporção 1:5, ou seja, 40 ìl de H2O DEPC foi adicionada de 10 ìl do RNA total e homogeneizada suavemente. A quantificação foi realizada no Biofotômetro (Eppendorf) a 260/280nm. A fim de evitar que uma eventual contaminação por DNA genômico interfira nos resultados, todas as amostras de RNA total foram tratadas com DNase antes de serem submetias ao RTPCR. Conforme as instruções do protocolo DNase I – Amplification Grade (Invitrogen®), o volume da solução de RNA total a ser tratado com DNase foi calculado a fim de conter 50ng de RNA total. A este volume, foi adicionado 1 ìl de tampão DNAse, 1ìl de DNAse I (unidade/ ìl) e água “RNAse free” suficiente para completar 10ìl. Essa solução permanecerá a temperatura ambiente durante 15 minutos e, em seguida, será acrescida de 1ìl de EDTA (25mM) e incubada por 10 minutos. Após esse procedimento, as amostras foram transferidas para o gelo e imediatamente submetidas a reação de transcrição reversa.

4.6 CONFECÇÃO DO cDNA

Para a reação de transcrição reversa (RT), foi utilizado o “Kit Sensiscript® (Quiagen®), cujo protocolo inicia-se pela adição em tubo estéril de 8ìl da solução de RNA total tratado com DNAse, (Invitrogen®), 1ìl Buffer 10x . Essa solução foi incubada a 15 minutos temperatura ambiente. Após essa etapa, foi adicionados 1ìl de EDTA e se iniciou a

incubação a 65°C a 10 minutos. Foi adicionados à solução 1ìl de tampão, 1ìl de DNTP(0,1M) e 1ìl de “RNAse OUT Inhibitor”(40Unidades/ ìl). Em seguida, acrescentado 1ìl (200U) de Sesiscript (transcriptase reversa) e se iniciou a incubação, 37° C por 60 minutos. O cDNA foi armazenado a –20°C até o momento da amplificação do cDNA em tempo real.

4.7 PCR EM TEMPO REAL

Após a transcrição reversa (RT), efetuo-se o PCR em tempo real (Real Time PCR) no aparelho ABIPrismÒ 7500, utilizando o sistema TaqManÒ. Neste sistema, as fases de anelamento, extensão e desnaturação ocorrem de maneira similar quando da utilização do termociclador comum, uma vez que o ABIPrism 7500 é um termociclador acoplado a uma câmera CCD. A diferença é que a amplificação da seqüência alvo é detectada em tempo real pela emissão de fluorescência, que ocorre quando há formação de dupla fita na região codificada pelo par de primers. A quantificação relativa da amplificação é feita pela fluorescência captada pela unidade óptica do aparelho. A amplificação é detectada onde as condições “ótimas” para o PCR são mantidas, ou seja, na fase exponencial.

Como controle interno das reações de PCR em tempo real será utilizado a amplificação do gene costitutivamente expresso Beta actina, a fim de normalizar os resultados obtidos para os genes-alvo (Quadro 2). Os dados foram analisados através do programa LinRegÒ.

Gene alvo	Número da seqüencia no GeneBank	Primers	Tamanho do amplicom
VEGF	NM_174216	**S** GCCCACTGAGGAGTTCAACAT **A** CTGGCTTTGGTGAGGTTTGATC **P** FAM-CACCATGCAGATTATGMGBNFQ	60
Flt-1	X94263	**S** GCCTGAAATCTACCAGATCATGTTG **A**TTCCACAAGCTCCACGAATCTT **P** FAM-ACAAAGACCCAAAAGAAA	58
KDR	X94298	**S** ACTGCAGTGATGGCGTCTT **A** CTTGTAGGCTCCAGTATCATTTCCA **P** FAM-CTGTAAGATGCTCACAATTT	64
bFGF	NM_174216	**S** CCGGTCAAGGAAATACTCCAGTTG **A** GGTCCTGTTTTGGGTCCAAGTTTAT **P** TATGTGGCACTGAAACGA	60
FGFR 1	BC134637	**S** GGATGGCACCGGAGGC **A** CCAAGACCACACGTCACTCT **P** CTTGTTTGACCGGATCTAC	59
FGFR 2	X94263	**S** TCGGAATGTAACTTTTGAGGATGCT **A** TCAACCATGCAGAGTGAAAGG **P** CTTGGCGGGTAATTC	58
Beta actina	Bt03279174_g1*		

Quadro 2 - Seqüência dos oligonucleotídeos iniciadores utilizados no PCR em tempo real **S=** sense**, A =** anti-sense e **P**= probe (sonda). São Paulo, 2011
* Assay ID

ANÁLISE ESTATÍSTICA

5 ANÁLISE ESTATÍSTICA

Os dados obtidos, quando não apresentaram distribuição normal, foram transformados em logaritmos e submetidos a análise de variância. O Teste t-Student foi utilizado para comparação das médias obtidas entre cada amostra provenientes de IATF e FIV em todos os experimentos. Foi realizado o teste de correlação de Pearson entre todos dados obtidos. Foram considerados estatisticamente significativos os valores para $p \leq 0,05$. Os gráficos foram construídos a partir da média das amostras de cada grupo, do desvio e/ou erro padrão (REIS, 2003).

RESULTADOS

6 RESULTADOS

Os resultados a seguir referem-se à caracterização macroscópica e microscópica, expressão dos genes VEGF e seus receptores Flt-1, KDR e bFGF, e seus receptores FGF1, FGF2 do saco vitelino de embriões bovinos provenientes da Técnica de Inseminação Artificial em Tempo Fixo e Fertilização in vitro, entre 25 a 45 dias de gestação.

6.1 ANÁLISE COMPARATIVA DO CROW-RUMP DOS EMBRIÕES BOVINOS PROVENIENTES DE IATF E FIV

Após a coleta, dissecação e documentação fotográfica, foram realizadas mensurações da distância occípto-sacral (CR) tomando-se como referência a crista nucal numa extremidade e a última vértebra sacral na extremidade oposta, utilizando um paquímetro inoxidável com divisão em milímetros (150 x 0,02 mm). Após as mensurações os embriões foram divididos grupos: I, II, III, IV e V para realização da descrição macroscópica (Quadro 3).

Observou-se que não houve diferença significativa no tamanho dos embriões nas idades de 25 (p=0,1), 35 (p=0,1), 40 (p=0,4) e 45 (p=0,36) dias, quando comparados os grupos de IATF e FIV (Gráficos 1 e 2). Entretanto entre os embriões de IATF e FIV com 30 dias de gestação, houve diferença estatística (p= 0,03) (Gráfico 1B).

A curva de crescimento do Crow-Rump aumentou gradativamente e linearmente em função da idade gestacional (Gráfico 3).

Grupos	Idade gestacional (dias)	Crow-rump (mm)	
		IATF	FIV
GI	25	5,9	8
	25	6,1	8
	25	6,1	7
	25	7	-
	25	7,2	-
GII	30	10	13,6
	30	10	13
	30	11	13
	30	11	-
	30	11	-
GIII	35	15,6	19
	35	15,6	19
	35	18,5	20
GIV	40	22,5	26
	40	24	23
	40	25	28
	40	25,3	-
GV	45	26	33
	45	29	29
	45	29	29

Quadro 3 – Grupos amostrais (G), idade gestacional (dias), Crow-rump (mm) de embriões bovinos provenientes Inseminação Artificial em tempo fixo (IATF) e Fertilização in vitro (FIV). São Paulo, 2011

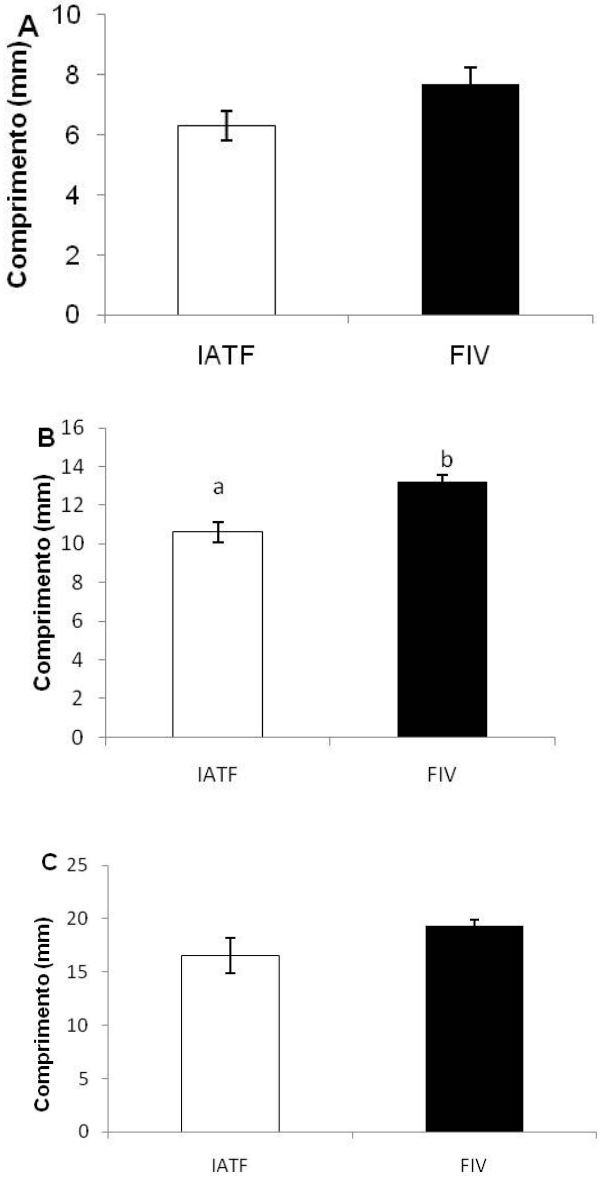

Gráfico 1 - Gráficos representando o comprimento (Crow-rump) de embriões bovinos provenientes de IATF e FIV, entre as idades gestacionais 25 (A), 30 (B) e 35 (C)

Legenda - As barras representam a média e desvio padrão da média. Não houve diferenças estatísticas entre nos grupos A e C. Entre os grupos B (a/b) houve diferença estatística para $P \leq 0,05$

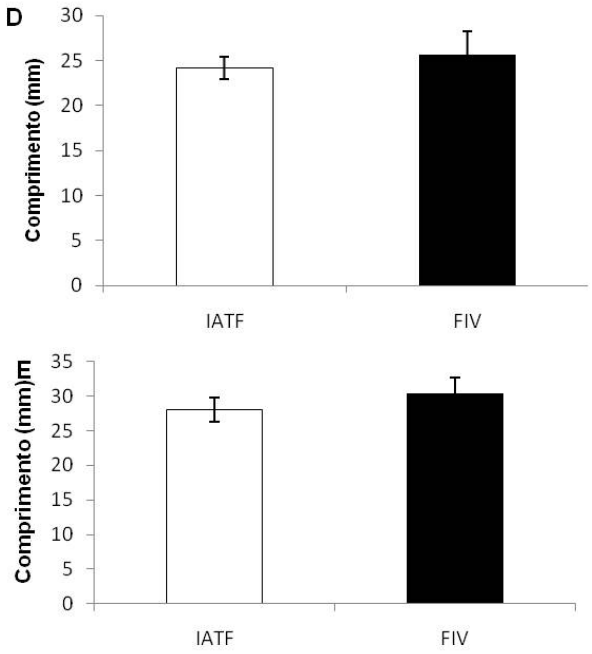

Gráfico 2 – Gráficos representando o comprimento (Crow-rump) de embriões bovinos provenientes de IATF e FIV entre as idades gestacionais 40 (D) e 45 (E)

Legenda - As barras representam a média e desvio padrão da média. Não houve diferenças estatísticas entre os grupos para $P \leq 0,05$

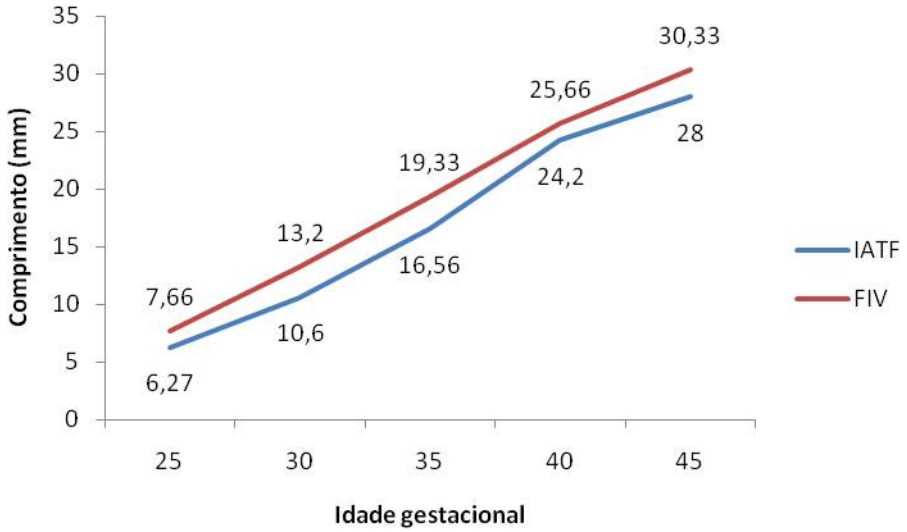

Gráfico 3 - Crescimento e desenvolvimento (Crown Rump) X idade gestacional de embriões bovinos IATF e FIV

6.2 ANÁLISE COMPARATIVA MACROSCÓPICA DO SACO VITELINO PROVENIENTES DE IATF E FIV

Os sacos vitelinos dos embriões coletados foram divididos em 5 grupos, Grupo I com 25 dias de gestação, Grupo II com 30 dias de gestação, Grupo III com 35 dias de gestação, Grupo IV com 40 dias de gestação, Grupo V com 45 dias de gestação, provenientes de Inseminação Artificial em Tempo Fixo e Fertilização in vitro (Quadro 4).

Grupo I, aos 25 dias de gestação os sacos vitelinos proveniente de IATF e FIV em sua análise macroscópica apresentavamum corpo central único, localizado próximo a região ventral do embrião, local onde se origina o cordão umbilical. Este corpo se ramificava originando duas extremidades de fundo cego, características por serem longas e finas. As extremidades acompanhavam o alantóide juntamente com os vasos umbilicais.

Dentre as diferenças notáveis nos sacos vitelinos de IATF do Grupo I, observou-se nas amostras (CR 7,2mm e CR 7,0mm), um único vaso principal, o vaso vitelino, no qual se ramificava intensamente dando origem a afluentes bem finos em toda extensão da membrana. Sua coloração era transparente. Em outra amostra (CR 6,1mm) observou-se um conteúdo amarelado em seu interior, a ausência do vaso vitelino principal e a presença de manchas avermelhadas, lembrando a presença de vários capilares. Também notou em outra (CR 5,9mm) um aspecto esbranquiçado, especialmente em suas extremidades, não apresentando o vaso vitelino principal, mas sim manchas avermelhadas bem discretas, na qual representavam a presença dos capilares (Figuras 2 A, 2A1).

Entre as diferenças das amostras de FIV, dois sacos vitelinos (CR 8mm), apresentavam um único vaso principal que se prolongava próxima a região de bifurcação do corpo em dois sacos de fundo cego, originando afluentes finos. Notou-se a presença de grânulos em toda extensão da margem interna, entretanto a margem externa apresentava bordas regulares. Coloração translúcida. Em outras amostras do saco vitelino (CR 7mm), na região do vaso vitelino principal observou-se um mancha avermelhada discreta, um menor corpo central e ambos os sacos de fundo cego mais finos (Figuras 2B, 2B1).

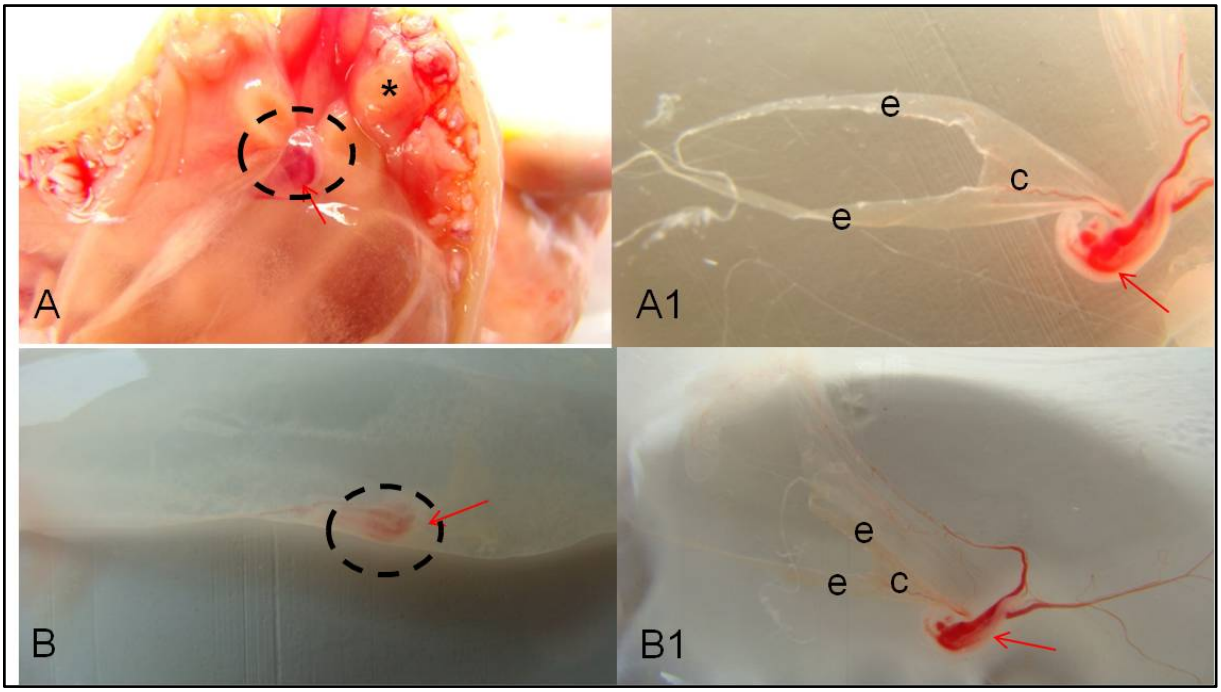

Figura 2 - Fotografia do saco vitelino de embriões bovinos provenientes de IATF (A e A1) e FIV (B e B1) com 25 dias de gestação, CR 7,2mm (A e A1) CR 7mm (B e B1)

Legenda - O saco vitelino de embriões bovinos (círculo preto) vista lateral apresentando a parte central (c) com as extremidades (e) e carúncula (*) localizada no endométrio, local de fixação das membranas fetais

Grupo II, aos 30 dias de gestação os sacos vitelinos proveniente de IATF e FIV em sua análise macroscópica também apresentavam um corpo central único, localizado próximo a região ventral do embrião, local onde se originava o cordão umbilical. Este corpo se ramificava originando duas extremidades, entretanto já apresentavam um indício de regressão e alongavam-se juntamente com a porção ventral do alantóide, próximo aos vasos umbilicais do embrião.

Dentre as diferenças notáveis nos sacos vitelinos de IATF, do Grupo II, observou-se, o vaso vitelino principal presente nas amostras com CR 11mm, entretanto com um menor calibre em relação a idade anterior, as duas ramificações de fundo cego afinavam-se em direção das extremidades. A coloração ainda apresentava-se translúcida, a borda externa regular e a borda interna com presença de grânulos. Em outras amostras (CR 10mm) notou-se o saco vitelino parcialmente enovelado, sem a presença dos sacos de fundo cego. Na região do vaso vitelino principal observaram-se suaves manchas avermelhadas, representando micros capilares. A coloração apresentava-se amarelada (Figura 3A, 3A1).

Nas amostras de FIV do Grupo II uma amostra (CR 13mm) notou-se o saco vitelino parcialmente enovelado, o vaso vitelino principal apresentou-se como uma pequena mancha avermelhada(Figura 3B). Nas outras (CR 13,6mm e 13mm) o vaso vitelino principal apareceu com calibre menor emitindo afluentes bem finos. O corpo se ramificava em dois sacos de fundo cego que se afunilavam em direção as extremidades. Todos com coloração amarelada (Figura 3B1).

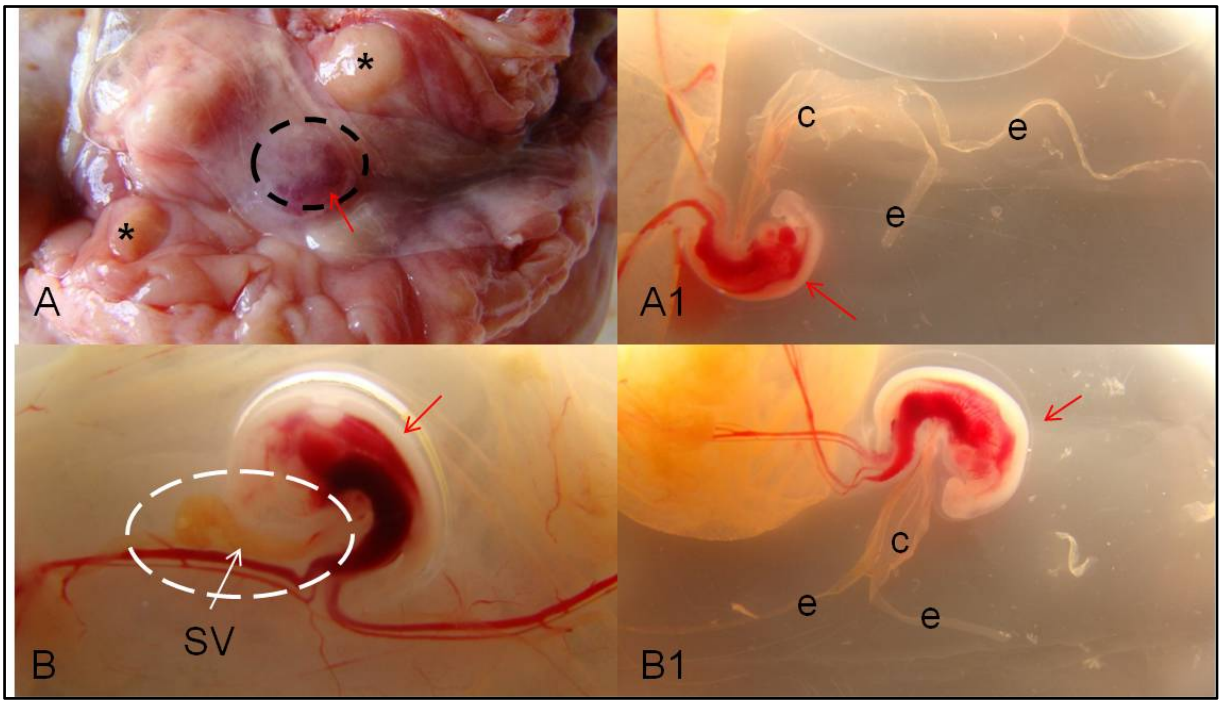

Figura 3 - Fotografia do saco vitelino de embriões bovinos provenientes de IATF (A e A1) e FIV (B e B1) com 30 dias de gestação, CR 11mm (A e A1) CR 13mm (B) CR 13,6mm(B1)

Legenda – O saco vitelino de embriões bovinos (círculo preto), em vista lateral, apresentando a parte central (c) com as extremidades (e) e carúncula (*) localizada no endométrio, local de fixação das membranas fetais

Grupo III, aos 35 dias de gestação os sacos vitelinos provenientes de IATF e FIV em sua análise macroscópica também apresentavam um corpo central único, localizado próximo a região ventral do embrião, local onde se originava o cordão umbilical. Este corpo se ramificava originando duas extremidades em processo de involução, justaposto ao âmnio.

Dentre as diferenças notáveis nos sacos vitelinos de IATF, do Grupo III, nas amostras (CR 15,6mm) o vaso vitelino principal era evidente com suas ramificações em micro

capilares, entretanto estava em processo de involução dobrando-se sobre si, com coloração amarelo intensa (Figura 4A). Em outra amostra (CR 18,5mm) a única diferença encontrada foi a ausência do vaso vitelino principal (Figura 4A1).

Um amostra (CR 19mm) de FIV apresentava-se em um adiantado processo de involução, menor em relação as outras e coloração alaranjada (Figura 4B). Em duas amostras de FIV (CR 20 mm e CR 19mm) o vaso vitelino principal era evidente, portanto as membranas aparecendo em processo de involução, dobrando-se sobre si mesma. Coloração amarelada, entretanto manchas vermelhas eram possíveis de serem visualizadas devido a presença dos micros capilares (Figura 4B1).

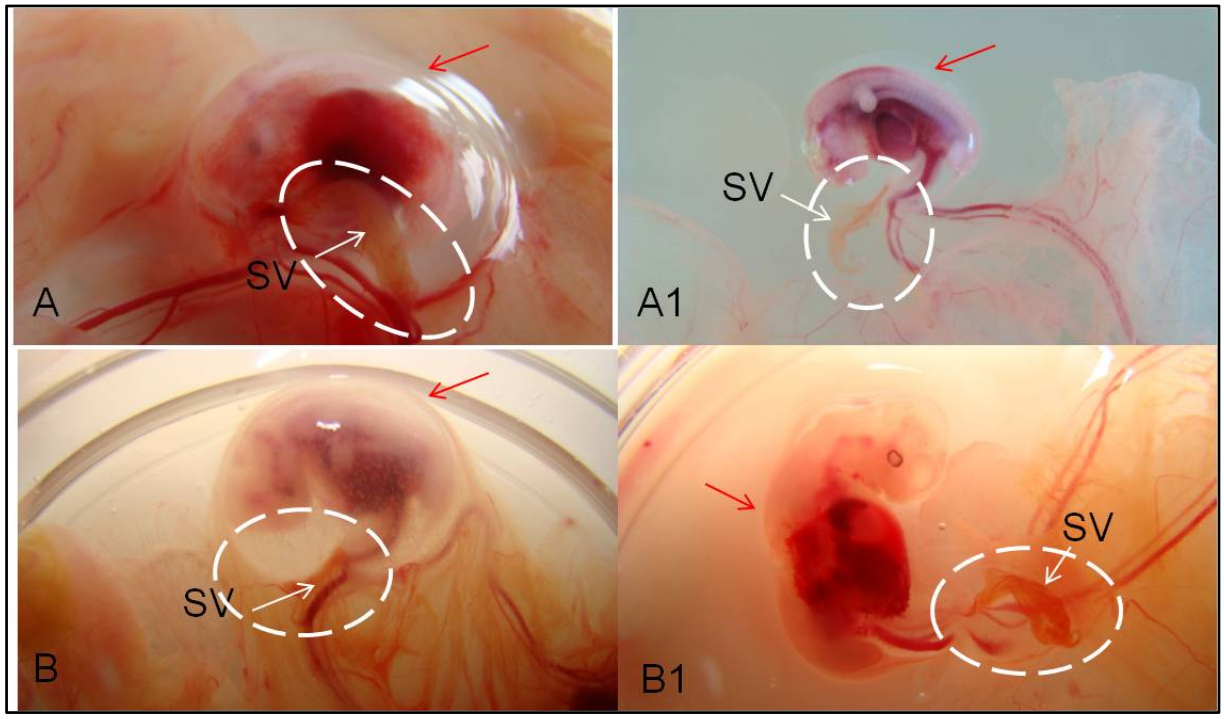

Figura 4 - Fotografia do saco vitelino de embriões bovinos provenientes de IATF (A e A1) e FIV (B e B1) com 35 dias de gestação, CR 15,6 (A) CR 18,5m (A1) CR 19mm (B) CR 20mm (B1)

Legenda – O saco vitelino (círculo branco) de embriões bovinos (seta vermelha) vista lateral, em processo de involução e coloração amarelo escuro

Grupo IV, aos 40 dias de gestação os sacos vitelinos provenientes de IATF e FIV notavam-se o processo de involução evidente e bem caracterizado, pois a região central e extremidades estavam totalmente enoveladas.

Dentre as diferenças notáveis nos sacos vitelinos de IATF, do Grupo IV, em todas as amostras (CR 22,5mm, CR 24mm, CR 25mm, CR 25,3mm) a região central com as extremidades assemelhavam-se a um pequeno grão achatado em contado com o âmnio. Neste período a coloração do saco vitelino apresentava-se mais intensa, amarelo escuro, ausência do vaso vitelino principal, entretanto havia presença de micro capilar (Figuras 5A, 5A1).

As amostras de FIV do Grupo IV (CR 28mm) o saco vitelino mostrava-se em estágio de involução avançado, sendo possível visualizar um pequeno grão achatado enovelado, com coloração amarelo escuro (Figura 5B). Nas outras amostras (CR 23mm e CR 26mm) observou-se ausência do vaso vitelino principal, entretanto encontrava-se micro capilares, as membranas dobravam-se sobre si enovelando-se e a coloração amarelo escuro (Figura 5B1).

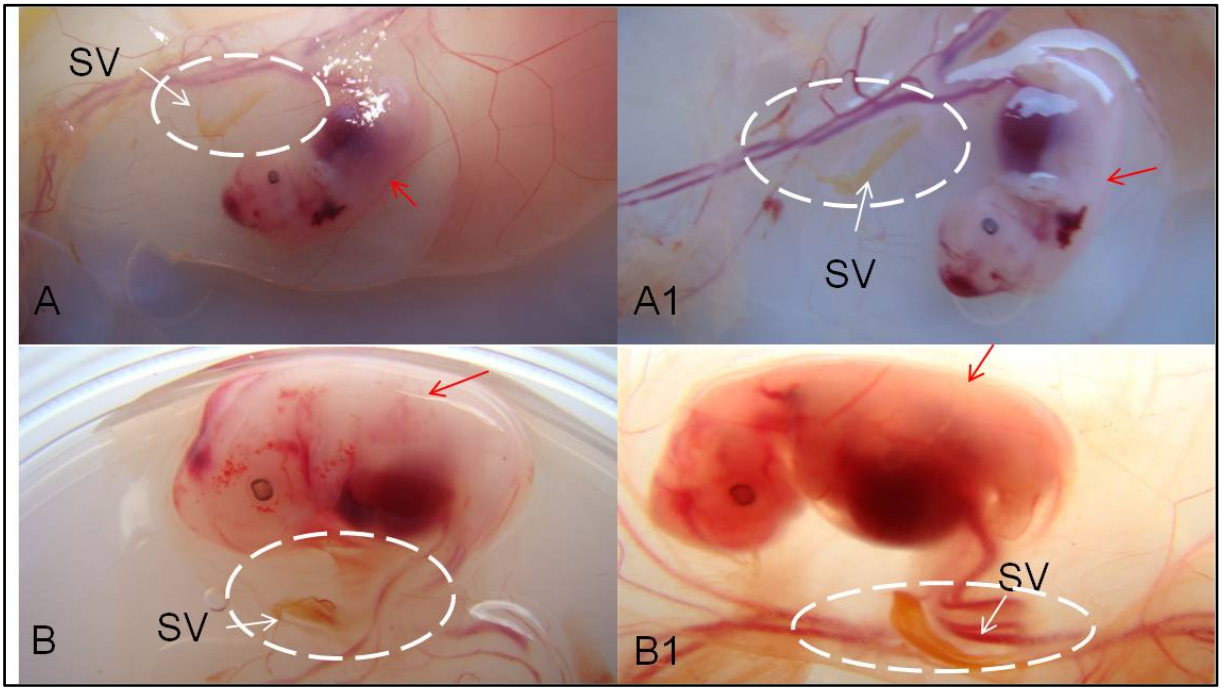

Figura 5 - Fotografia do saco vitelino de embriões bovinos provenientes de IATF (A e A1) e FIV (B e B1) com 40 dias de gestação, CR 24 (A) CR 25,3mm (A1) CR 28mm (B) CR23mm (B1)

Legenda - Saco vitelino (círculo branco) de embriões bovinos (seta vermelha) vista lateral, sofrendo involução, de coloração amarelo escuro

Grupo V, aos 45 dias de gestação os sacos vitelinos provenientes de IATF e FIV possuiam uma região central e extremidades enovelados, mais ainda visíveis, localizados na região ventral do embrião e justapostos ao âmnio, em processo de regressão evidente e bem caracterizado.

Duas as amostras do Grupo V, de IATF, proveniente de gestação gemelar (CR 29mm) notavam-se menores em relação as amostras do mesmo grupo, com estrutura fina e coloração amarelo claro, presença de micros capilares (Figura 6A). Em outra amostra o saco vitelino apresentava-se maior, enovelado e coloração amarelada e presença de micros capilares.

Dentre as diferenças notáveis nos sacos vitelinos de FIV, do Grupo V (CR 29mm, CR 33mm) o vaso principal estava ausente, portanto visualizava-se micro capilares em toda membrana. Observou-se dobrados sobre si, enovelados em evidente processo de involução, coloração amarelo escuro (Figura 6B).

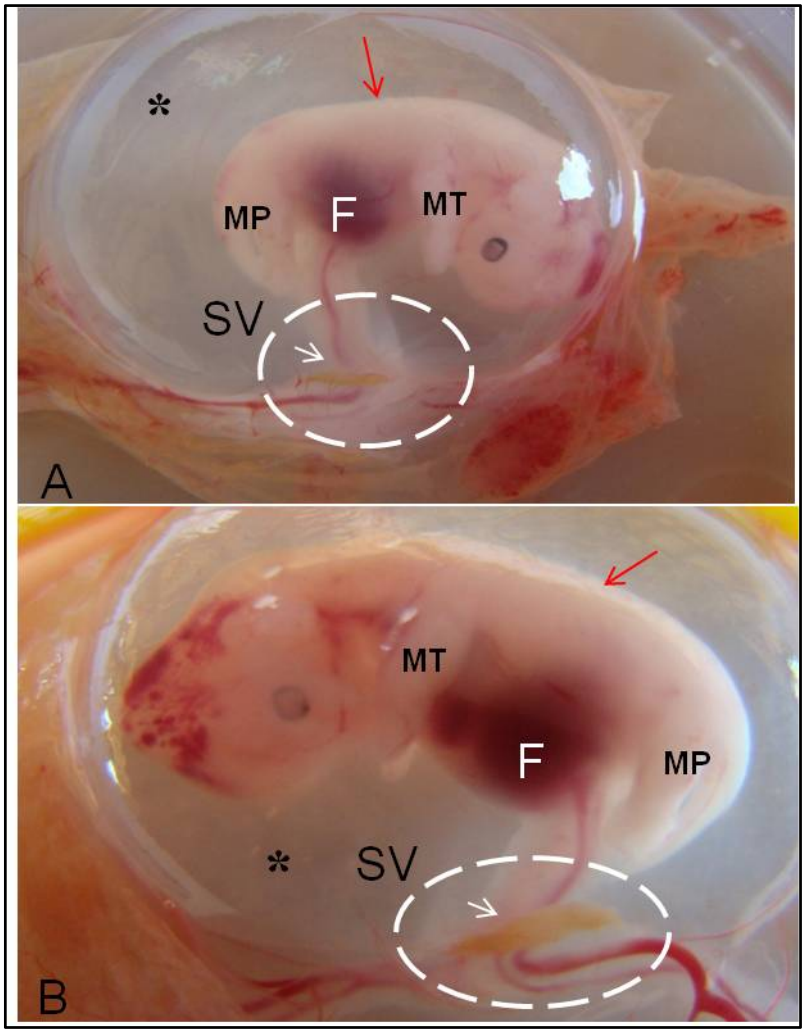

Figura 6 - Fotografia do saco vitelino (SV) de embriões bovinos provenientes de IATF (A) e FIV (B) com 45 dias de gestação, CR 29mm (A) CR 33mm (B)

Legenda - Observe o saco vitelino (círculo branco) de embriões bovinos (seta vermelha), vista lateral, em estágio avançado de involução, de coloração amarelo escuro, broto do membro torácico (MT), broto do membro pélvico (MP) e fígado (F). A - Observar a formação do âmnio (*)

Grupos	IATF	FIV
25 dg	Região central e duas extremidades Coloração translúcida a esbranquiçado Presença de vaso vitelino principal ou manchas avermelhadas	Região central e duas extremidades Coloração translúcida Presença de vasos sanguíneos
30 dg	Região central e duas extremidades indício de regressão Coloração translúcida. Presença de vasos sangüíneos.	Região central e duas extremidades indício de regressão Coloração translúcida. Presença de vasos sangüíneos.
35 dg	Extremidades alongadas mostraram-se em processo de involução, enovelados. Coloração amarela escuro. Justaposto ao âmnio Presença de vasos sanguíneos em menor quantidade.	Extremidades alongadas mostraram-se em processo de involução, enovelados. Coloração amarela escuro. Justaposto ao âmnio Presença de vasos sanguíneos em menor quantidade.
40 dg	Região central com as extremidades assemelha-se a um pequeno grão achatado. Coloração do saco vitelino apresenta-se mais intensa, amarelo escuro e justaposto ao âmnio	Região central com as extremidades assemelha-se a um pequeno grão achatado. Coloração do saco vitelino apresenta-se mais intensa, amarelo escuro e justaposto ao âmnio
45 dg	Região central e extremidades enoveladas, Justapostos ao âmnio. Coloração amarela escuro. Processo de regressão evidente.	Região central e extremidades enoveladas, Justapostos ao âmnio. Coloração amarela escuro. Processo de regressão evidente.

Quadro 4 – Analise comparativa das características macroscópicas do saco vitelino de embriões bovinos provenientes Inseminação Artificial em tempo fixo (IATF) e Fertilização in vitro (FIV), São Paulo, 2011

6.3 ANÁLISE COMPARATIVA MICROSCÓPICA DO SACO VITELINO PROVENIENTE DE IATF E FIV

Os sacos vitelinos dos embriões coletados foram divididos em 5 grupos, Grupo I com 25 dias de gestação, Grupo II com 30 dias de gestação, Grupo III com 35 dias de gestação, Grupo IV com 40 dias de gestação, Grupo V com 45 dias de gestação, provenientes de Inseminação Artificial em Tempo Fixo e Fertilização in vitro (Quadro 5)

O saco vitelino dos embriões bovinos provenientes das amostras coletadas de IATF e FIV, aos 25 dias de gestação, observa-se camadas histológicas constituídos por: internamente um epitélio simples cúbico de origem endodérmica, tecido conjuntivo embrionário o mesênquima e uma fina camada de epitélio simples pavimentoso, representado pelo mesotélio.

O endoderma possuia um epitélio simples cúbico, formado por células com características de secreção apical, reveste a cavidade vitelínica, com formato poligonal, núcleos redondos e localizados no centro das células,

O mesênquima, a camada intermediária, era formada por células irregulares, semelhante a estrela (estrelado) ou em formato fusiforme, com pequenas extensões citoplasmáticas ramificadas, formando uma rede entrelaçada por todo o tecido, altamente vascularizada, apresentando eritroblastos primários nas ilhotas vasculares.

O mesotélio, a camada que estava voltada ao exoceloma, apresentava-se delgada, com superfície contínua, composto por células achatadas (Figura 7B e 7C).

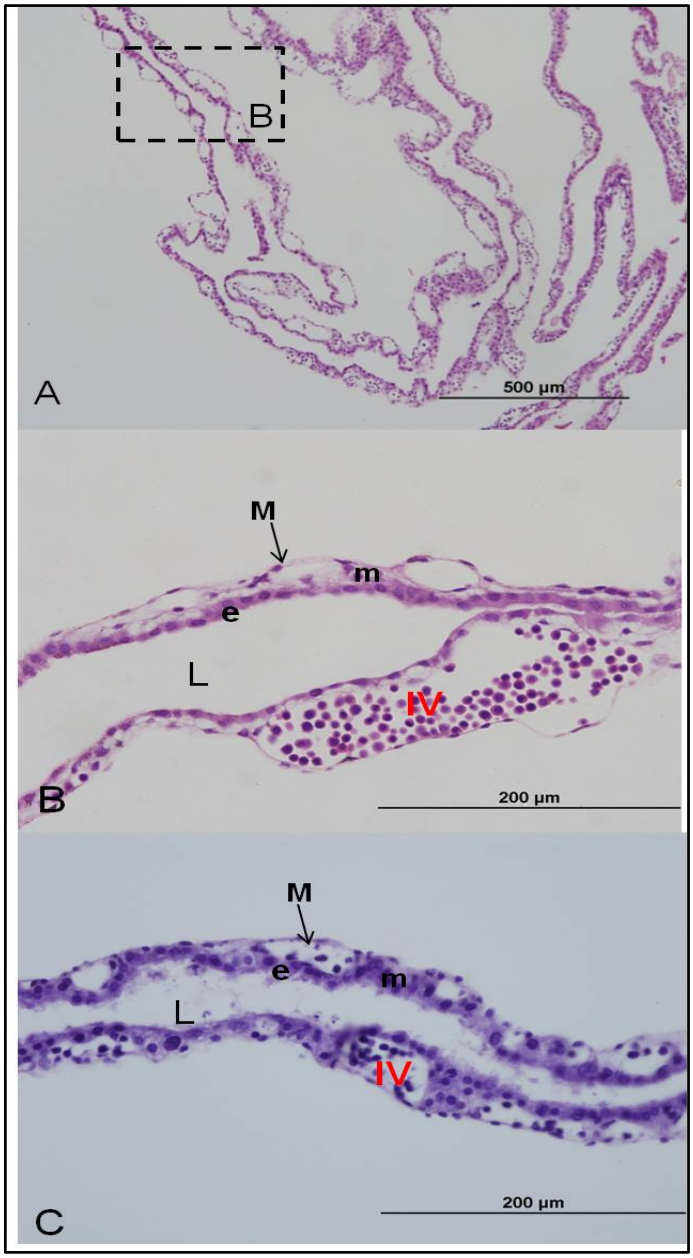

Figura 7 - Fotomicrografia do saco vitelino de embriões bovinos provenientes de IATF (A, B) e FIV (C), Grupo I, com 25 dias de gestação

Legenda - Em A vista panorâmica da membrana vitelínica. Em B– C notar as três camadas que constituem o saco vitelino: endoderma (e), o mesênquima (m) e o mesotélio (M). B - O espaço entre o endoderma e o mesotélio é estreito, observar vaso sanguíneo no mesênquima (v). O lúmen do saco vitelino (L). A ilhota vascular (IV) no mesênquima. HE; A 500 µm – B e C 200 µm

Aos 30 dias de gestação o saco vitelino de embriões bovinos provenientes das amostras coletadas de IATF e FIV, apresentavam 3 camadas: o endoderma, o mesênquima e o mesotélio.

O endoderma era composto por um epitélio simples cúbico, entretanto nas amostras coletadas de IATF, algumas células apresentavam uma transição entre o formato cúbico alto, e havia formação de dobras ou pregas bem evidentes.

Nos animais observados no grupo de FIV as pregas nas amostras do saco vitelino estavam presentes, mas com menor intensidade e quantidade.

O mesênquima possuia uma maior quantidade de tecido conjuntivo, formado por células irregulares, semelhante a estrela (estrelado) ou em formato fusiforme, com evidentes extensões citoplasmáticas ramificadas formando assim uma rede com maior entrelaçamento pelo tecido. Os seus núcleos são ovais, entretanto com uma menor quantidade de vasos sanguíneos, mas uma maior quantidade de hemácias nucleadas e hemangioblastos de origem fetal, o mesenquima acompanha a formação das pregas do endoderma.

O mesotélio uma delgada camada de células alongadas, novamente com características sintetizadoras, portanto continuava liso, não acompanhando as pregas e/ou dobras formadas pelo endoderma e mesênquima (Figura 8 A1 e 8 B1).

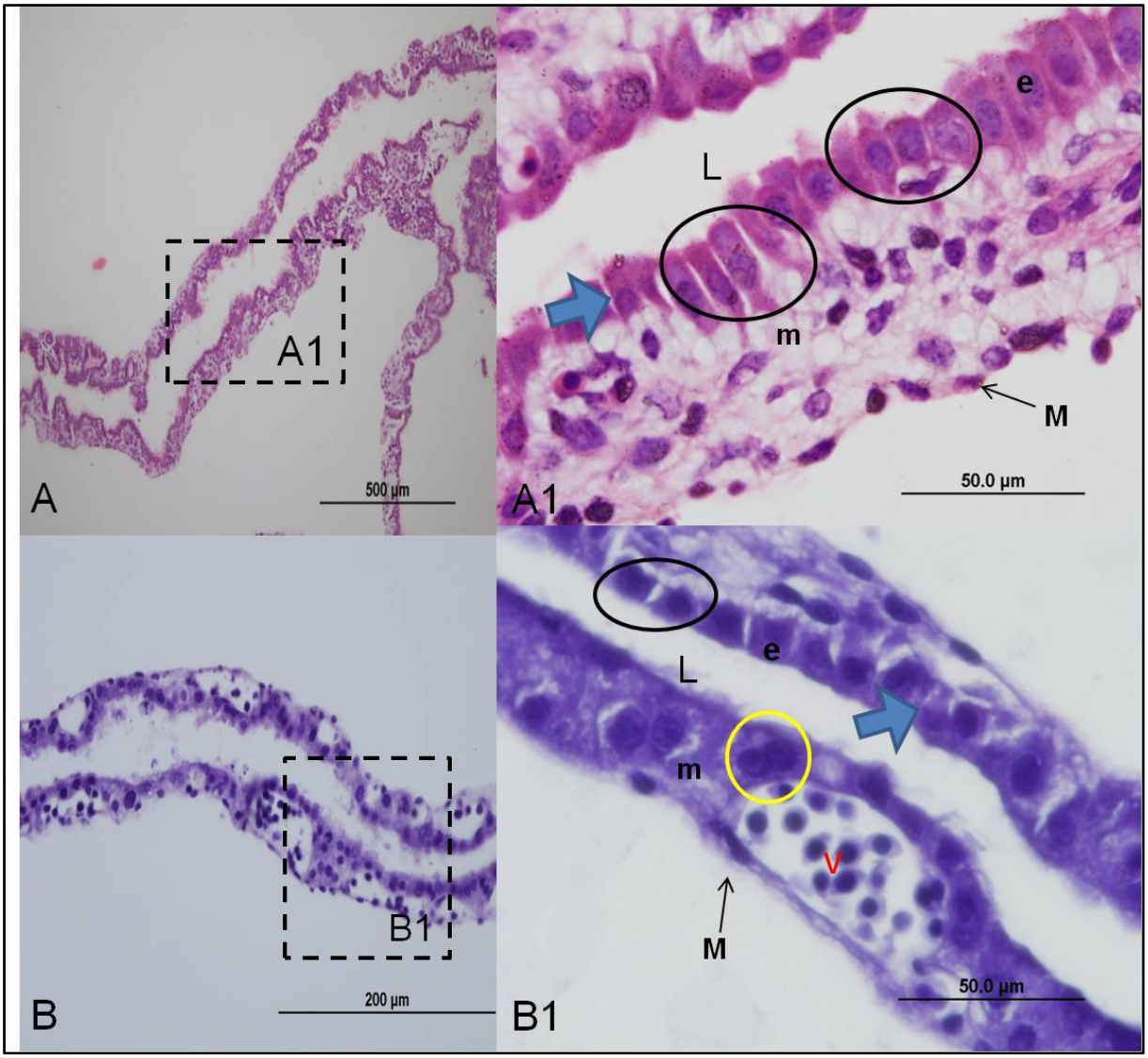

Figura 8 - Fotomicrografia do saco vitelino de embriões bovinos provenientes de IATF (A, A1) e FIV (B, B1), Grupo II, com 30 dias de gestação

Legenda - Em A e B vista panorâmica da membrana vitelínica. Em A1 – B1 presença das três camadas que constituem o saco vitelino: endoderma (e), o mesênquima (m) e o mesotélio (M). A1 Observar vaso sanguíneo no mesênquima (v). B 1– Célula do endoderma com presença de dois nucléolos (circulo amarelo). Presença do lúmen (L). Formação de fenestras (seta azul). Células do endoderma com formato globoso e as vezes cúbico alto (círculo). Células do mesotélio formando uma delgada camada. HE, A 500 µm, B 200 µm, A1 e B1 50 µm

Nas amostras coletadas aos 35 dias de gestação, o saco vitelino de embriões bovinos provenientes de IATF e FIV, apresentavam 3 camadas: o endoderma, o mesênquima e o mesotélio.

O endoderma era formado por um epitélio simples cúbico e cúbico alto, com núcleos redondos e localizava-se no centro da célula, apresentando pregas ou dobras, semelhantes a idade anterior. Nas amostras analisadas, o endoderma do saco vitelino de IATF, não se observou gotículas apicais, não tendo indícios das células secretoras, entretanto nas amostras de FIV encontrou formação de gotículas apicais.

O mesênquima apresentava uma maior quantidade de tecido conjuntivo que nas fases anteriores, formado por células irregulares, variando seu formato de estrela (estrelado) a fusiforme, grandes extensões citoplasmáticas que ramificavam-se formando uma rede com alto grau de entrelaçamento, notava-se ainda uma menor quantidade de vasos sanguíneos e eritroblastos primários que na fase anterior, sendo compensado por uma presença de hemácias nucleadas e de hemangioblastos.

Já o mesotélio apresentava-se delgado e com células alongadas (Figura 9 A1 e 9 B1).

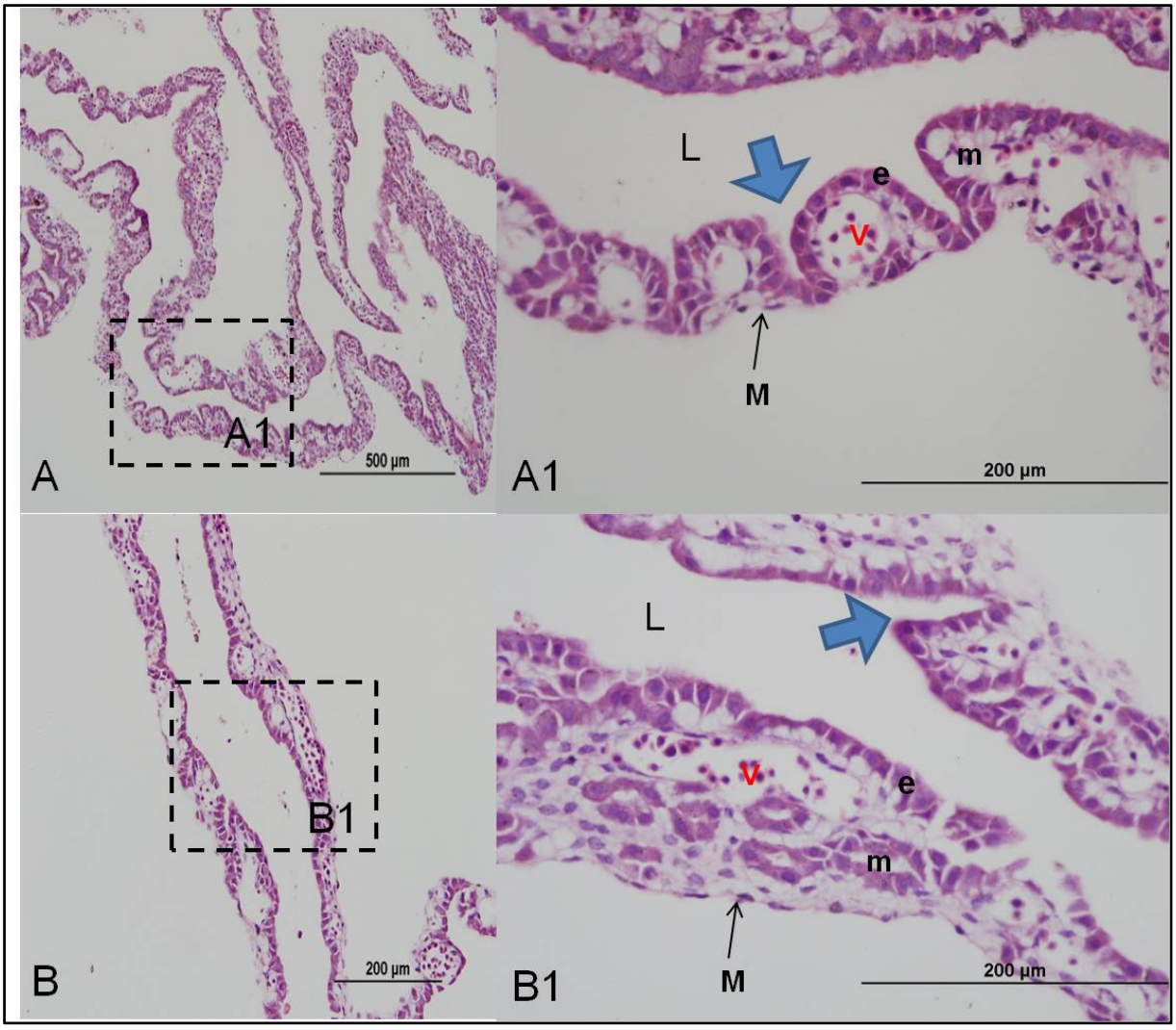

Figura 9 - Fotomicrografia do saco vitelino de embriões bovinos provenientes de IATF (A, A1) e FIV (B, B1), Grupo III, com 35 dias de gestação

Legenda - Em A e B vista panorâmica da membrana vitelínica. Em A1 e B1 nota-se a presença das três camadas que constituem o saco vitelino: endoderma (e), o mesênquima (m) e o mesotélio (M). Observar vaso sanguíneo no mesênquima (v). Presença do lúmen (L). Formação de feenstras (seta azul). Células do mesotélio formando uma delgada camada. HE, A 500 µm, A1, B e B1 200µm

Aos 40 dias de gestação as amostras analisadas do saco vitelino de embriões bovinos provenientes de IATF e FIV, possui 3 camadas: o endoderma, o mesênquima e o mesotélio.

O endoderma apresentava um epitélio simples cúbico e cúbico alto, com núcleo redondo e localizado no centro da célula, apresentado pregas. Existia formação de gotículas apical.

No mesênquima das amostras de IATF, notou-se um adensamento das células por diminuição do lúmen, maior concentração celular. Nas amostras coletadas e analisadas de FIV, o adensamento celular era mais evidente, formando acúmulos de células de epitélio cúbico com desaparecimento do mesoderma nesta região. Em todas as amostras as células possuiam formato irregular, variando seu formato de estrela (estrelado) ao fusiforme, com imensas extensões que se ramificavam e formavam um arcabouço para o tecido. Os núcleos seram ovais, com uma mínima vascularização, com a ausência de ilhotas eritroblásticas, menor quantidade de hemácias nucleadas e hemangioblastos de origem fetal. O mesotélio apresentava-se delgado e com células alongadas (Figuras 10 A1 e 10 B1).

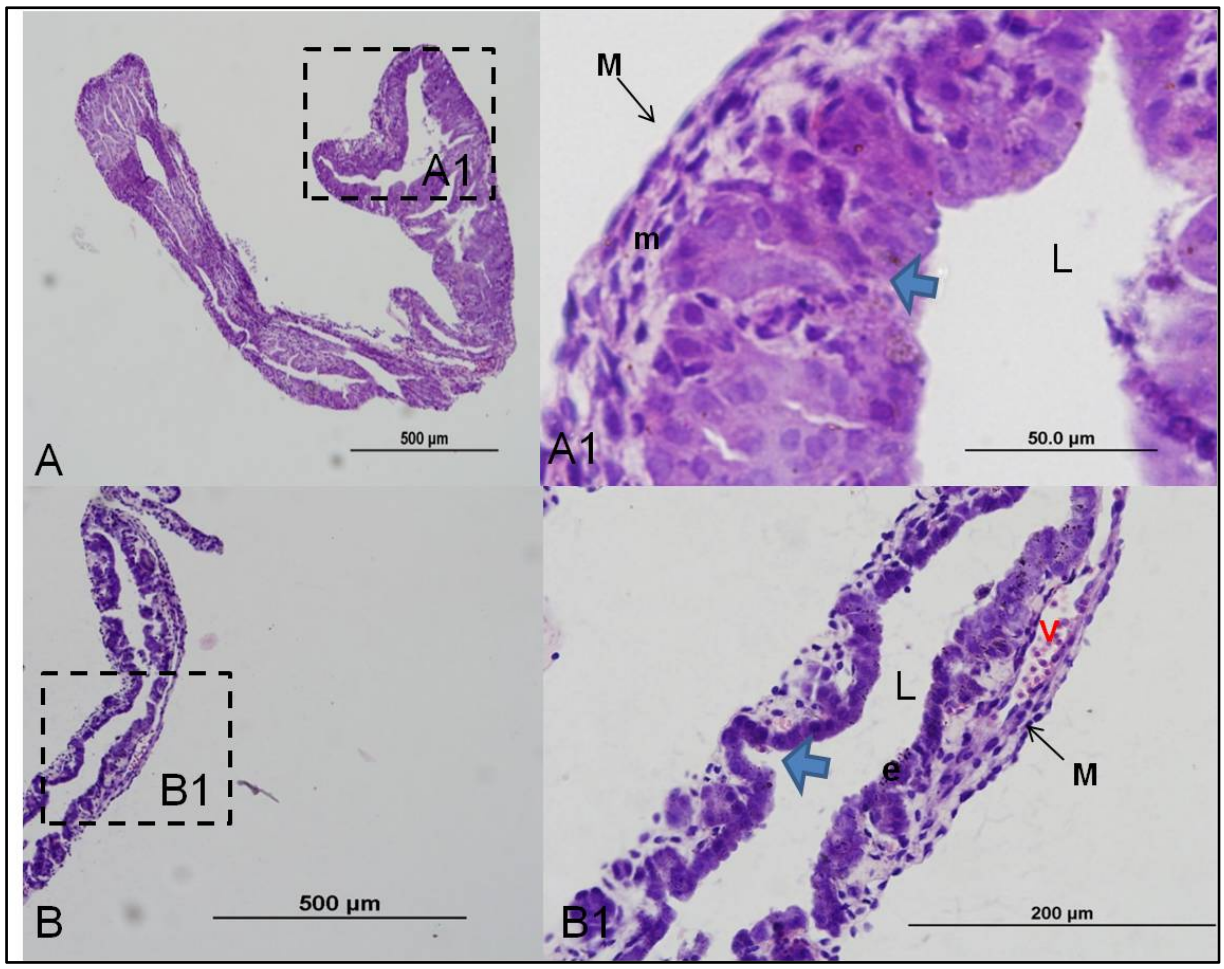

Figura 10- Fotomicrografia do saco vitelino de embriões bovinos provenientes de IATF (A, A1) e FIV (B, B1), Grupo IV, com 40 dias de gestação

Legenda - Em A e B vista panorâmica da membrana vitelínica. Em A1 e B1 observam-se lumen (L) do saco vitelino, formação de rugas profundas (seta azul) e vaso sanguíneo. Presença das três camadas que constituem o saco vitelino: endoderma (e), o mesênquima (m) e o mesotélio (M). HE, A e B 500 µm, A1 50 µm, B1 200 µm

Nas amostras coletadas aos 45 dias de gestação o saco vitelino de embriões bovinos provenientes de IATF e FIV observou-se uma reorganização dos extratos histológicos, não havia presença de pregas ou dobras, voltando a ter as características do primeiro estágio analisado, 25 dias de gestação. Nesta fase também ocorreu uma diminuição do seu tamanho macroscópico como um todo (Figuras 11 A1 e 11 B1).

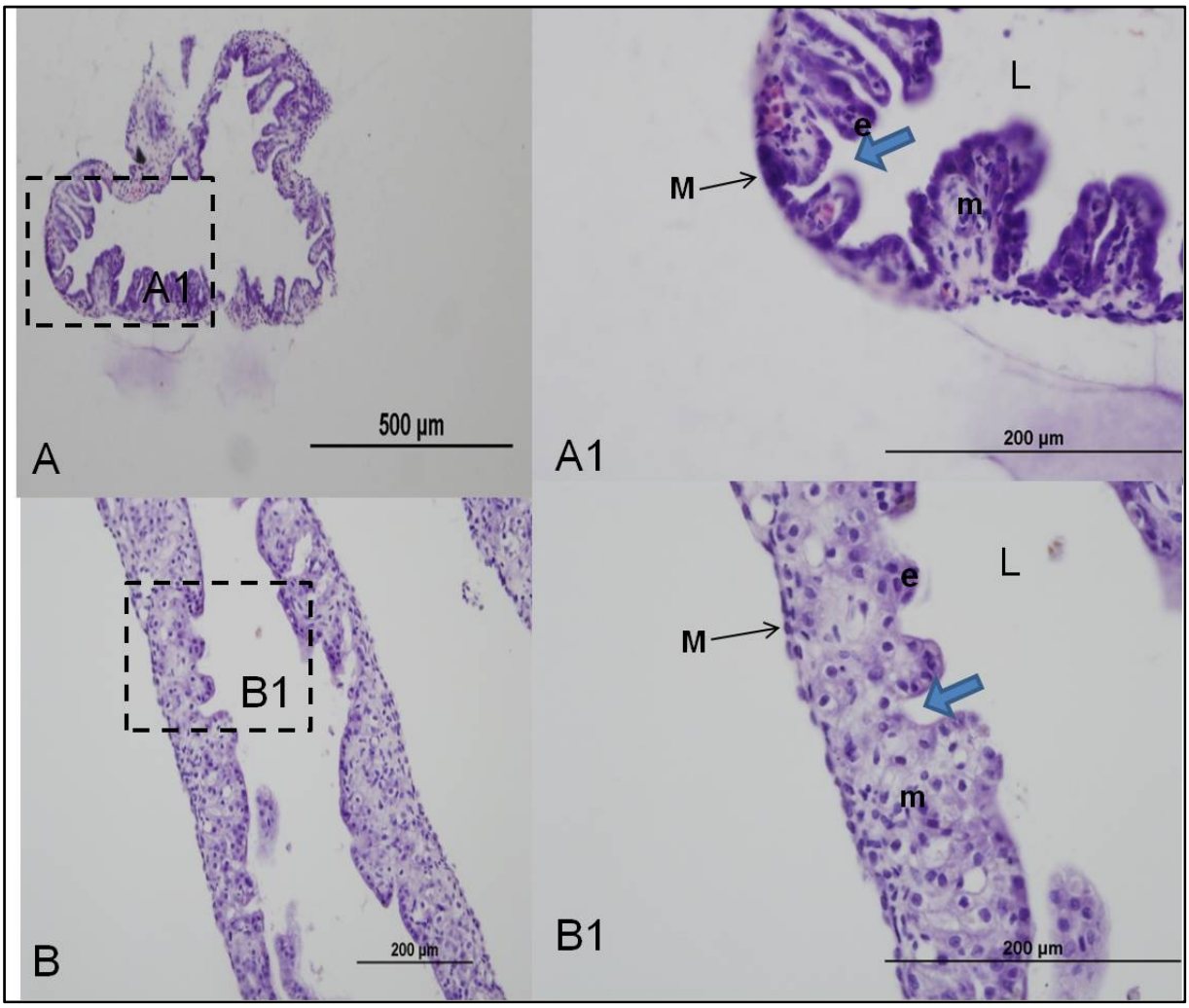

Figura 11 - Fotomicrografia do saco vitelino de embriões bovinos provenientes de IATF (A, A1) e FIV (B, B1), Grupo V, com 45 dias de gestação

Legenda - Em A e B vista panorâmica da membrana vitelínica. Em A1 e B1 observam-se lumen (L) do saco vitelino, formação de rugas profundas (seta azul) e vaso sanguíneo. Presença das três camadas que constituem o saco vitelino: endoderma (e), o mesênquima (m) e o mesotélio (M). HE, A 500 µm, A1, B e B1 50 µm

O endoderma apresentou formação de gotículas apicais nas idades de 25, 30, 35, 40 dias de gestação, apresentando grânulos no seu citoplasma. Aos 45 dias de gestação não foi observado presença dos grânulos de liberação de glicogênio, tantos nas amostras de IATF como de FIV (Figura 12).

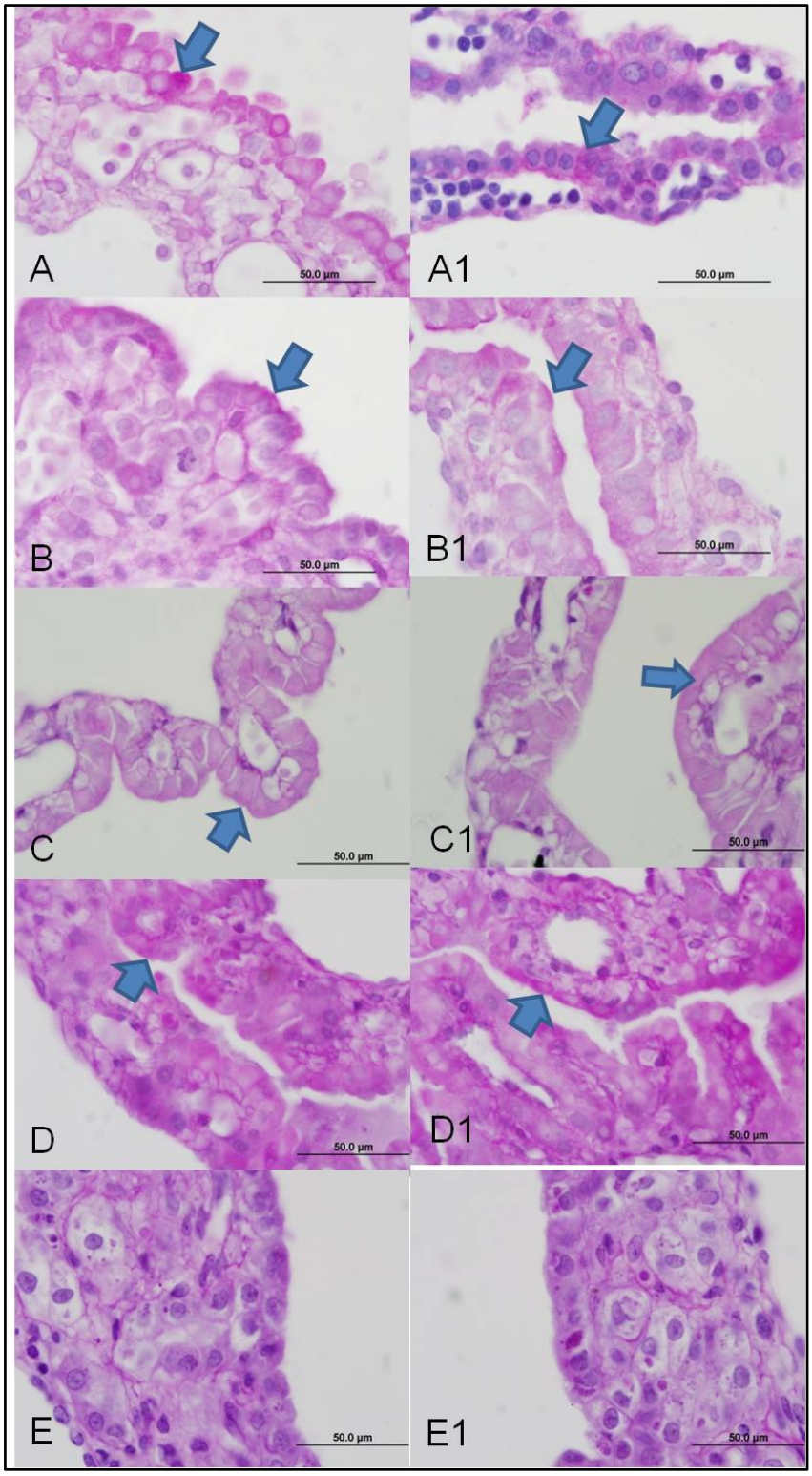

Figura 12 - Fotomicrografia do saco vitelino de embriões bovinos provenientes de IATF (A, B, C, D e E) e FIV (A1, B1, C1, D1, E1). Com 25, 30, 35, 40 e 45 dias de gestação respectivamente

Legenda – Notam-se grânulos de glicogênio (seta azul) no endoderma. PAS A, B, C, D, E, A1, B1, C1, D1, e E1 50 µm

Grupos	IATF	FIV
25 dg	**Camadas histológicas semelhantes:** **ENDODERMA** epitélio simples cúbico, **MESÊNQUIMA** células irregulares, formato de estrela (estrelado) ou fusiforme. Altamente vascularizada, ilhotas vasculares. **MESOTÉLIO**: células achatadas	
30 dg	Mesmas camadas histológicas da idade anterior, presença de pregas ou dobras, mesoderma acompanhando as formações, mesotélio continua liso.	Mesmas camadas histológicas da idade anterior, presença de pregas ou dobras, mas em menor intensidade e quantidade.
35 dg	Epitélio simples cúbico ou cúbico alto. Presença de pregas ou dobras. Não há formação de gotículas apicais.	Epitélio simples cúbico ou cúbico alto. Presença de pregas ou dobras. Há formação de gotículas apicais.
40 dg	Epitélio simples cúbico e cúbico alto. Presença de pregas ou dobras com adensamento das células, formando acúmulo das células do epitélio cúbico com desaparecimento do mesoderma. Há formação de gotícula apical.	Epitélio simples cúbico e cúbico alto. Presença de pregas ou dobras. Há formação de gotícula apical. Tecido conjuntivo mais celularizado.
45 dg	Reorganização dos extratos histológicos. Ausência de pregas ou dobras. Características semelhantes aos 25 dias de gestação.	Reorganização dos extratos histológicos. Ausência de pregas ou dobras. Características semelhantes aos 25 dias de gestação.

Quadro 5 – Analise comparativa das características microscópicas do saco vitelino de embriões bovinos provenientes Inseminação Artificial em tempo fixo (IATF) e Fertilização in vitro (FIV), São Paulo, 2011

6.4 IMUNOHISTOQUÍMICA

Foram utilizados sacos vitelinos de embriões bovinos provenientes de Inseminação Artificial em Tempo Fixo e Fertilização in vitro, com 25, 30, 35, 40 e 45 dias de gestação respectivamente, obtidas as imunolocalizações das proteínas VEGF, KDR e Flt-1.

Os fatores angiogênicos VEGF, KDR e Flt-1, foram localizados no citoplasma das células que formam o endoderma e no citoplasma dos eritroblastos primários localizados nos vasos sanguíneos do mesênquima vitelínico, em todas as idades analisadas de ambos os tratamentos.

No VEGF não foi possível observar nenhuma diferença expressiva na intensidade do sinal das proteínas entre os diferentes grupos (Figuras 13, 14, 15, 16 e 17).

O KDR observou-se uma reação positiva mais intensa no citoplasma das células do endoderma e eritroblastos nas idades de 25, 30, 35 e 40 dias de gestação (Figuras 18, 19, 20 e 21), aos 45 dias notou-se uma fraca reação na marcação do citoplasma das células mencionadas (Figura 22).

O Flt-1 observou-se uma reação positiva mais intensa no citoplasma das células do endoderma e eritroblastos nas idades de 25, 30, 35 e 40 dias de gestação (Figuras 23, 24, 25 e 26), aos 45 dias notou-se uma fraca reação na marcação do citoplasma das células mencionadas (Figura 27).

Nenhuma reação positiva foi analisada nas células do mesotélio. No controle negativo foi colocado PBS no local do Anticorpo primário, com o objetivo de aumentar a especificidade da reação.

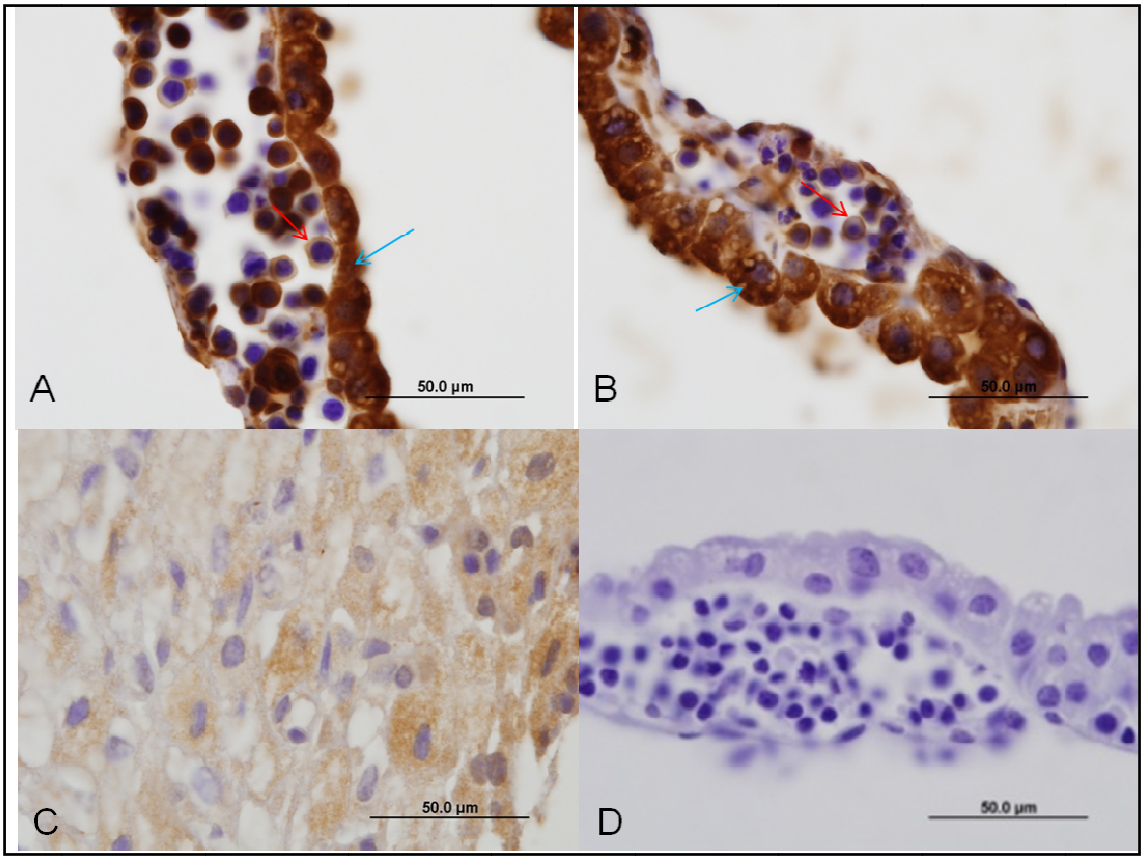

Figura 13 - Fotomicrografias do anticorpo VEGF no Saco Vitelino, com 25 dias de gestação

Legenda - A – SV proveniente de IATF, B SV proveniente de FIV, C – Controle positivo e D - controle negativo. Observar a reação citoplasmática positiva nos eritroblastos no mesênquima (seta vermelha), células do endoderma (seta azul). Barra: 50µm

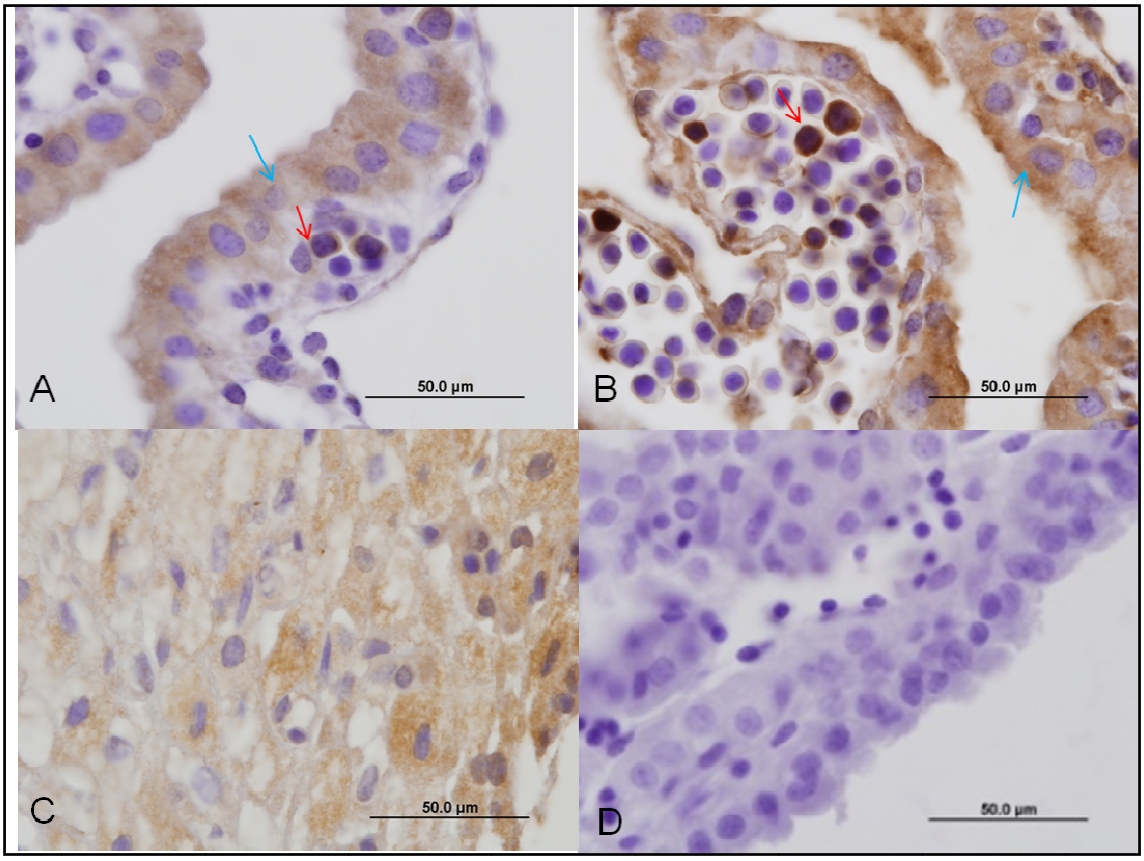

Figura 14 - Fotomicrografias do anticorpo VEGF no Saco Vitelino, com 30 dias de gestação

Legenda - A – SV proveniente de IATF, B SV proveniente de FIV, C – Controle positivo e D - controle negativo. Observar a reação citoplasmática positiva nos eritroblastos no mesênquima (seta vermelha), células do endoderma (seta azul). Barra: 50µm

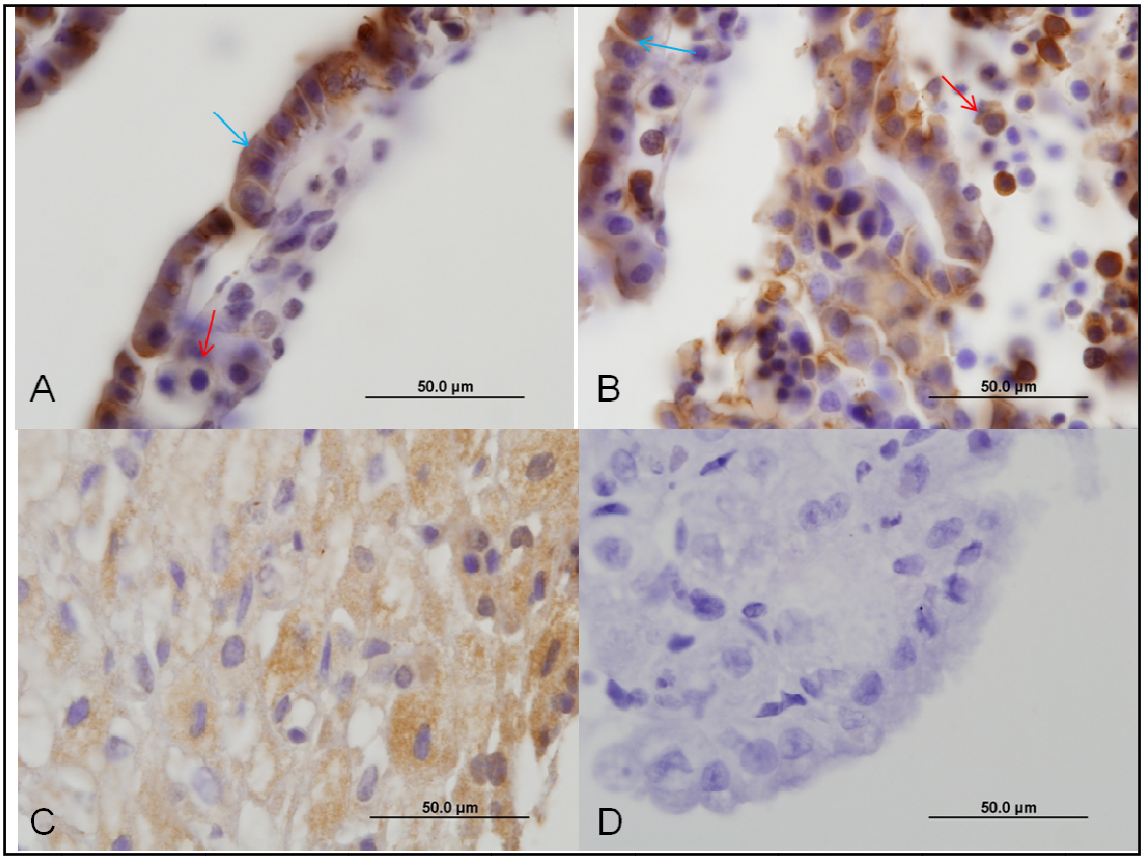

Figura 15 - Fotomicrografias do anticorpo VEGF no Saco Vitelino, com 35 dias de gestação

Legenda - A – SV proveniente de IATF, B SV proveniente de FIV, C – Controle positivo e D - controle negativo. Observar a reação citoplasmática positiva nos eritroblastos no mesênquima (seta vermelha), células do endoderma (seta azul). Barra: 50µm

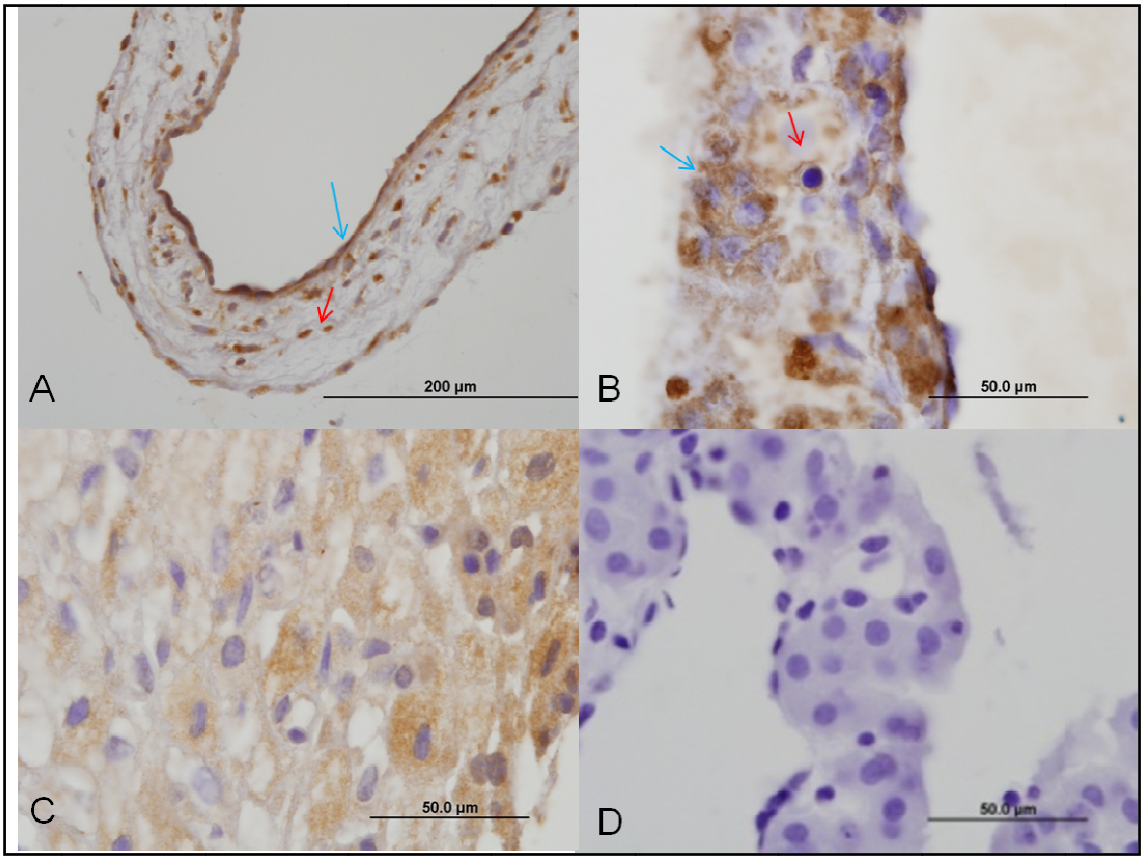

Figura 16 - Fotomicrografias do anticorpo VEGF no Saco Vitelino, com 40 dias de gestação

Legenda - A – SV proveniente de IATF, B SV proveniente de FIV, C – Controle positivo e D - controle negativo. Observar a reação citoplasmática positiva nos eritroblastos no mesênquima (seta vermelha), células do endoderma células (seta azul). Barra: 50µm (C, D e E), 200µm (A)

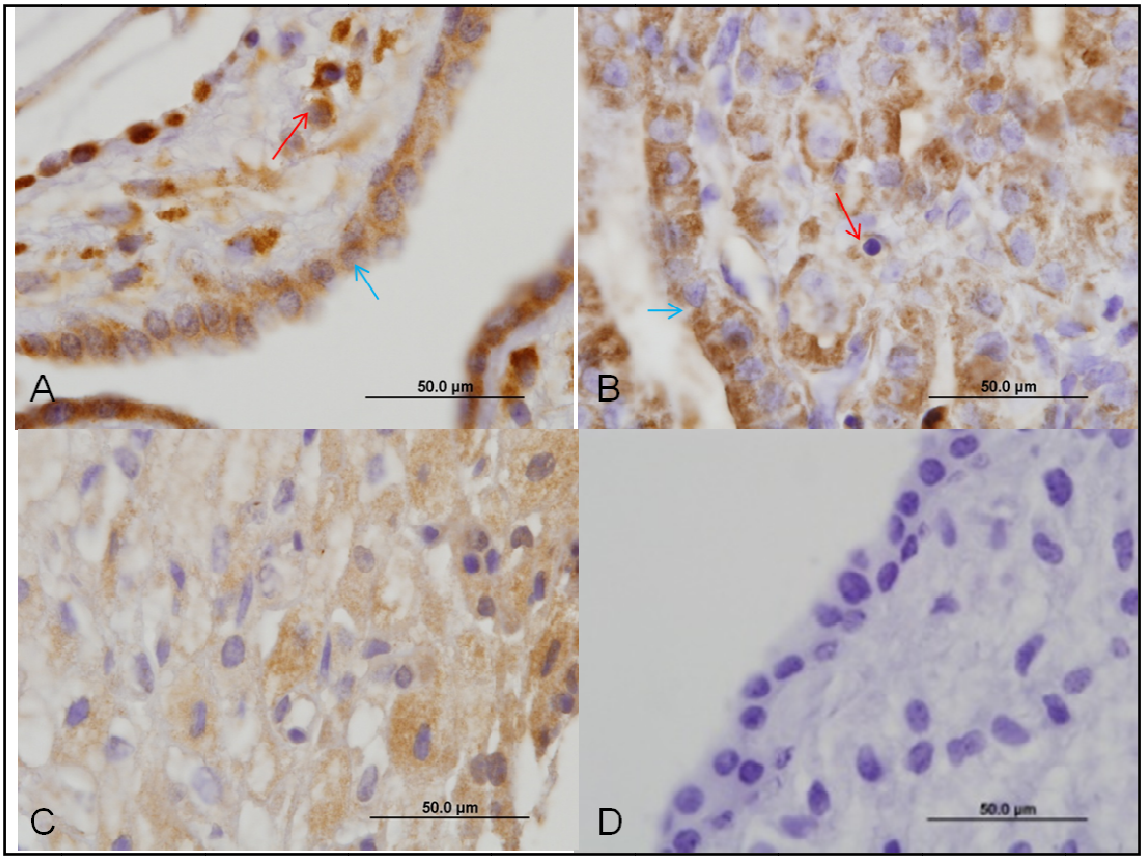

Figura 17 - Fotomicrografias do anticorpo VEGF no Saco Vitelino, com 45 dias de gestação

Legenda - A – SV proveniente de IATF, B SV proveniente de FIV, C – Controle positivo e D - controle negativo. Observar a reação citoplasmática positiva nos eritroblastos no mesênquima (seta vermelha), células do endoderma células (seta azul). Barra: 50µm

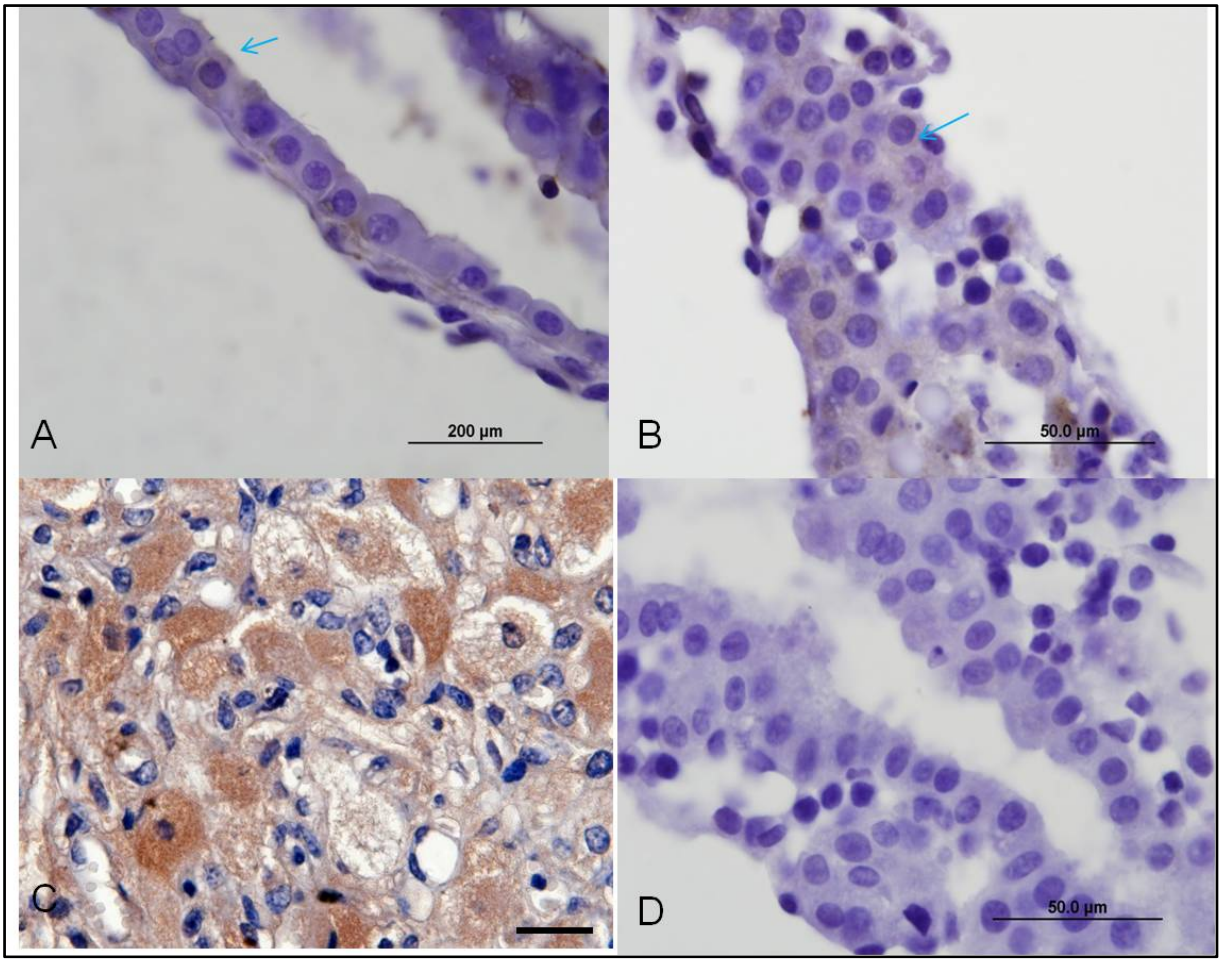

Figura 18 - Fotomicrografias do anticorpo KDR no Saco Vitelino, com 25 dias de gestação

Legenda - A – SV proveniente de IATF, B SV proveniente de FIV, C – Controle positivo e D - controle negativo. Observar a reação citoplasmática positiva nos eritroblastos no mesênquima (seta vermelha), células do endoderma células (seta azul). Barra: 50µm

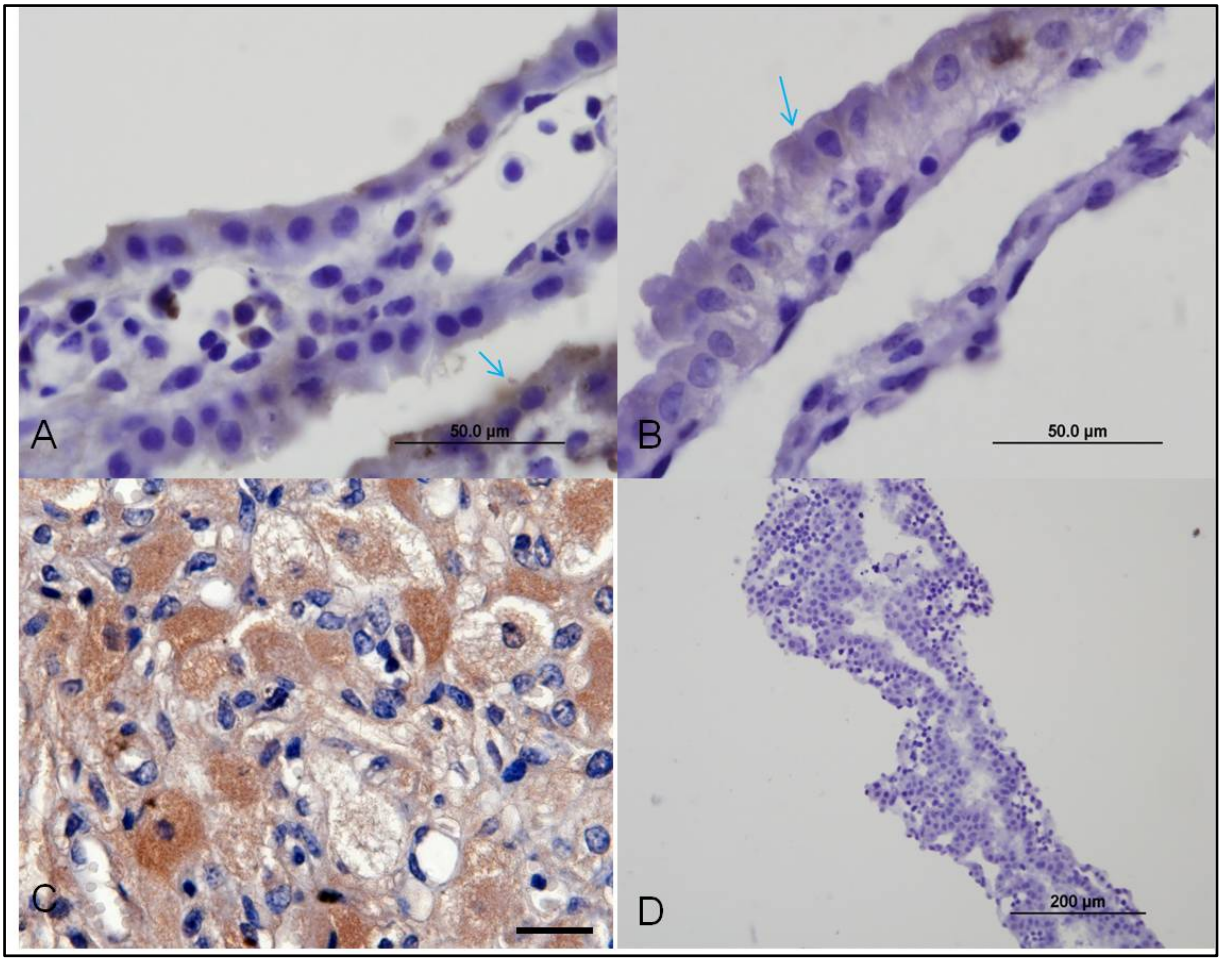

Figura 19 - Fotomicrografias do anticorpo KDR no Saco Vitelino, com 30 dias de gestação

Legenda - A – SV proveniente de IATF, B SV proveniente de FIV, C – Controle positivo e D - controle negativo. Observar a reação citoplasmática positiva nos eritroblastos no mesênquima (seta vermelha), células do endoderma células (seta azul). Barra: 50µm

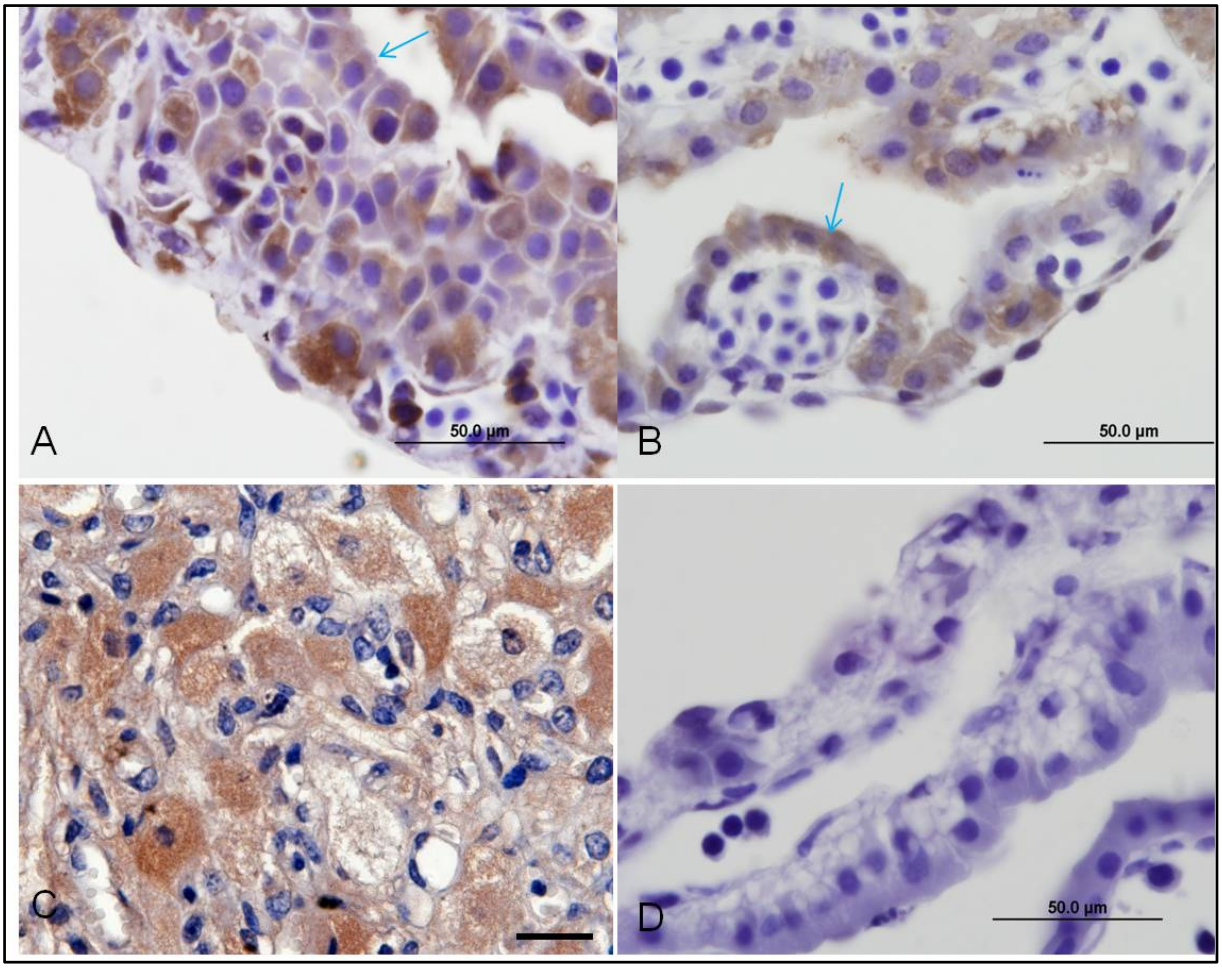

Figura 20 - Fotomicrografias do anticorpo KDR no Saco Vitelino, com 35 dias de gestação

Legenda - A – SV proveniente de IATF, B SV proveniente de FIV, C – Controle positivo e D - controle negativo. Observar a reação citoplasmática positiva nos eritroblastos no mesênquima (seta vermelha), células do endoderma células (seta azul). Barra: 50µm

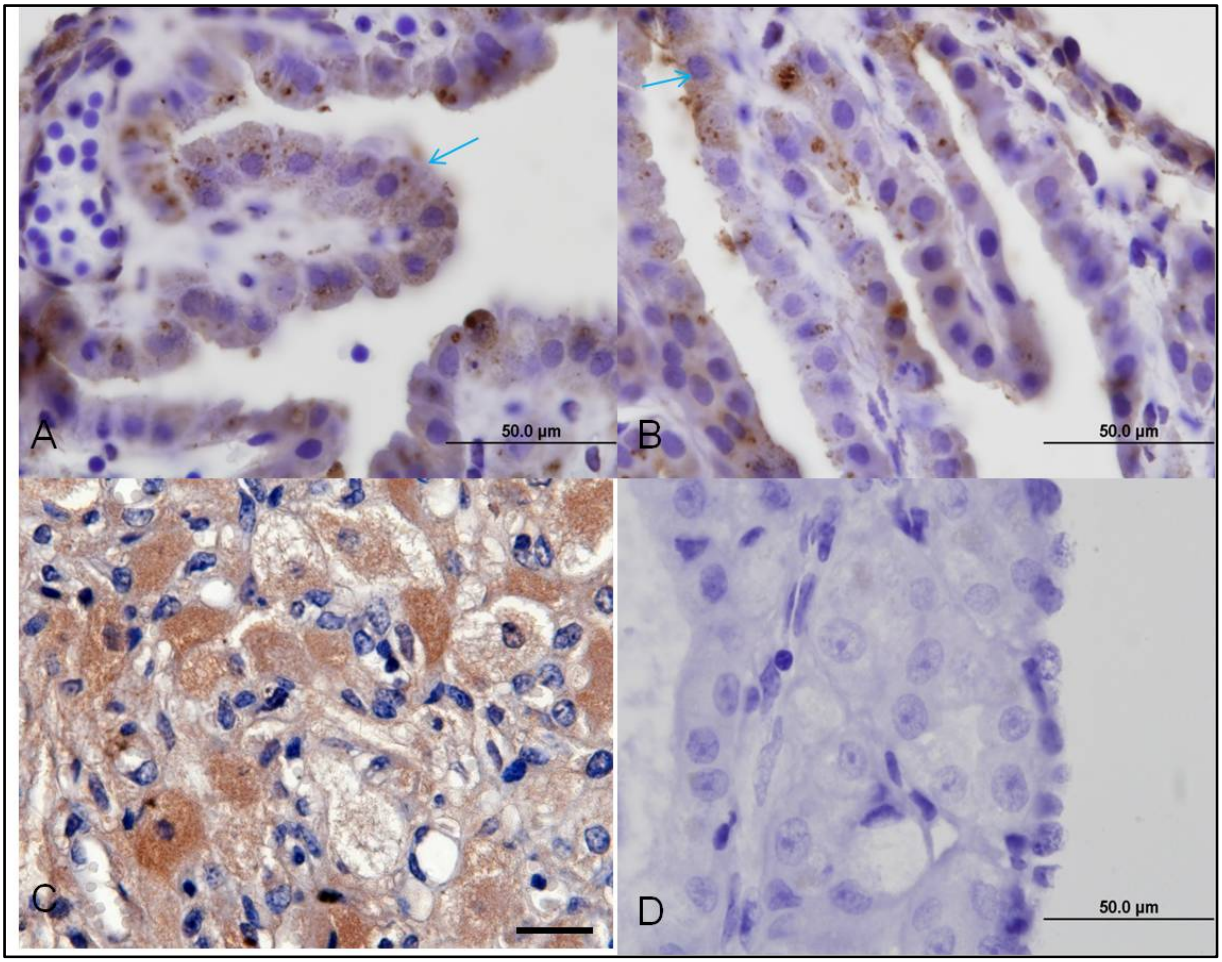

Figura 21 - Fotomicrografias do anticorpo KDR no Saco Vitelino, com 40 dias de gestação

Legenda - A – SV proveniente de IATF, B - SV proveniente de FIV, C – Controle positivo e D - controle negativo. Observar a reação citoplasmática positiva nos eritroblastos no mesênquima (seta vermelha), células do endoderma células (seta azul). Barra: 50µm

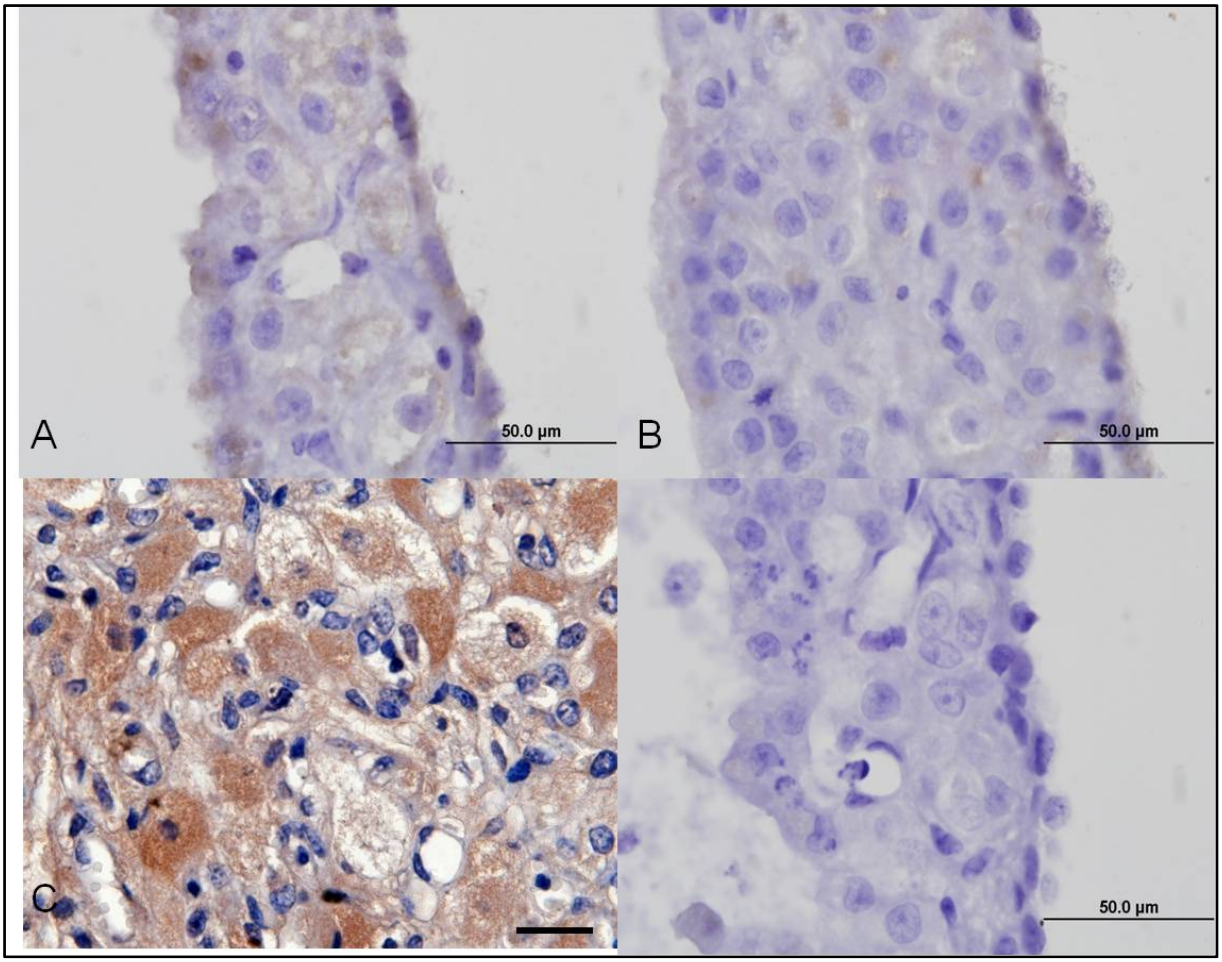

Figura 22 - Fotomicrografias do anticorpo KDR no Saco Vitelino, com 45 dias de gestação

Legenda - A – SV proveniente de IATF, B SV proveniente de FIV, C – Controle positivo e D - controle negativo. Observar a reação fraca no citoplasma das células do endoderma. Barra: 50µm

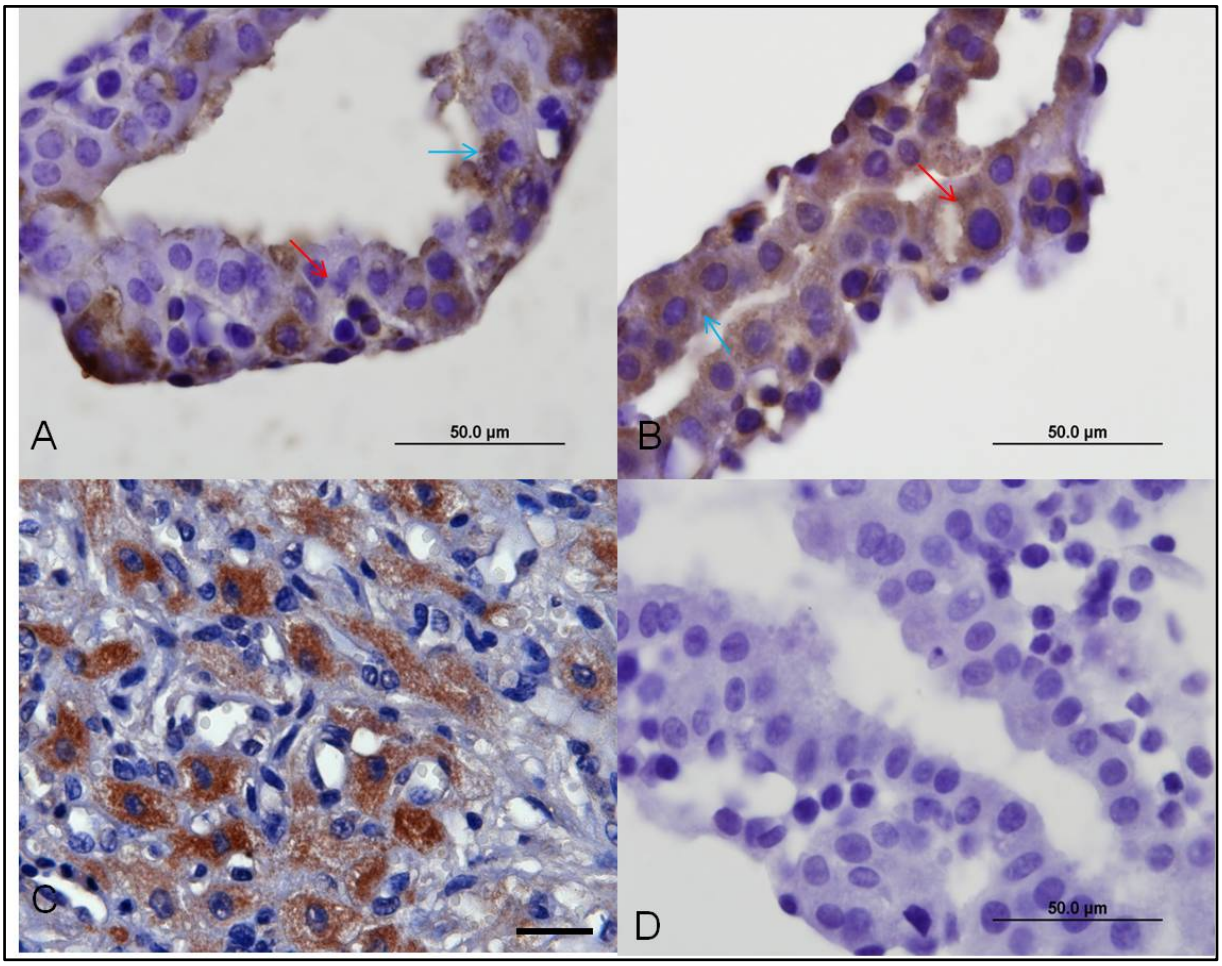

Figura 23 - Fotomicrografias do anticorpo Flt-1 no Saco Vitelino, com 25 dias de gestação

Legenda - A – SV proveniente de IATF, B SV proveniente de FIV, C – Controle positivo e D - controle negativo. Observar a reação citoplasmática positiva nos eritroblastos no mesênquima (seta vermelha), células do endoderma células (seta azul). Barra: 50µm

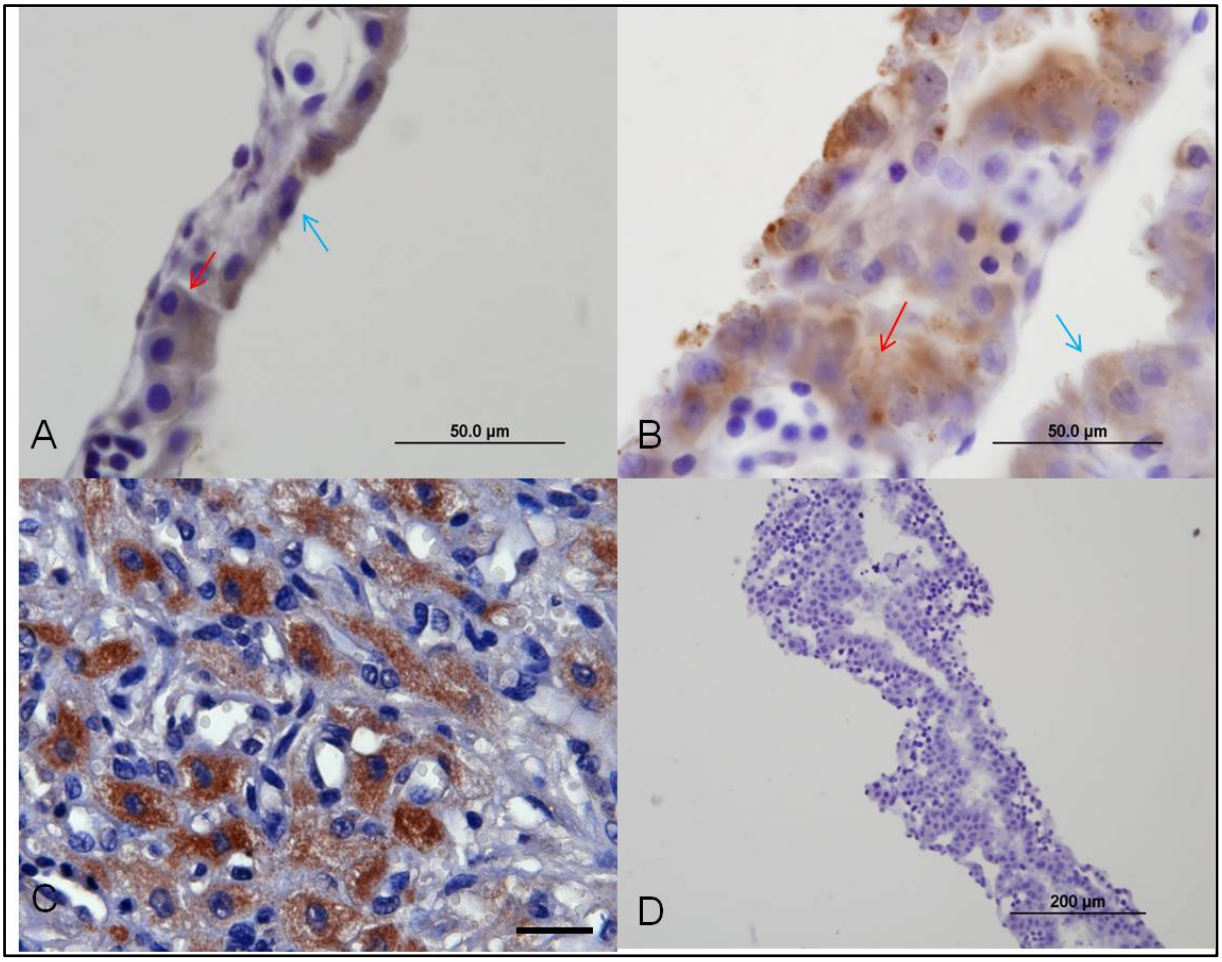

Figura 24 - Fotomicrografias do anticorpo Flt-1 no Saco Vitelino, com 30 dias de gestação

Legenda - A – SV proveniente de IATF, B SV proveniente de FIV, C – Controle positivo e D - controle negativo. Observar a reação citoplasmática positiva nos eritroblastos no mesênquima (seta vermelha), células do endoderma células (seta azul). Barra: 50µm

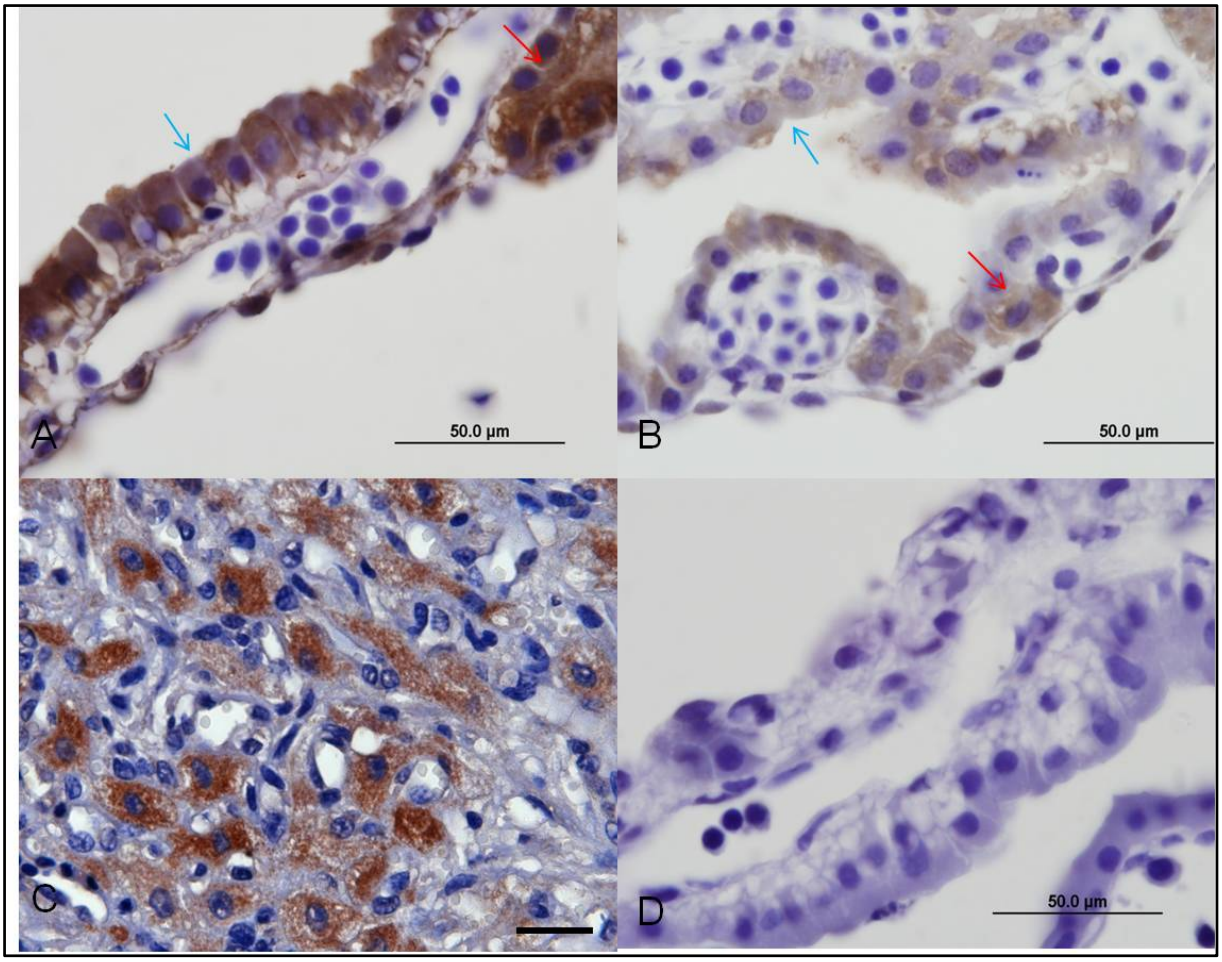

Figura 25 - Fotomicrografias do anticorpo Flt-1 no Saco Vitelino, com 35 dias de gestação

Legenda - A – SV proveniente de IATF, B SV proveniente de FIV, C – Controle positivo e D - controle negativo. Observar a reação citoplasmática positiva nos eritroblastos no mesênquima (seta vermelha), células do endoderma células (seta azul). Barra: 50µm

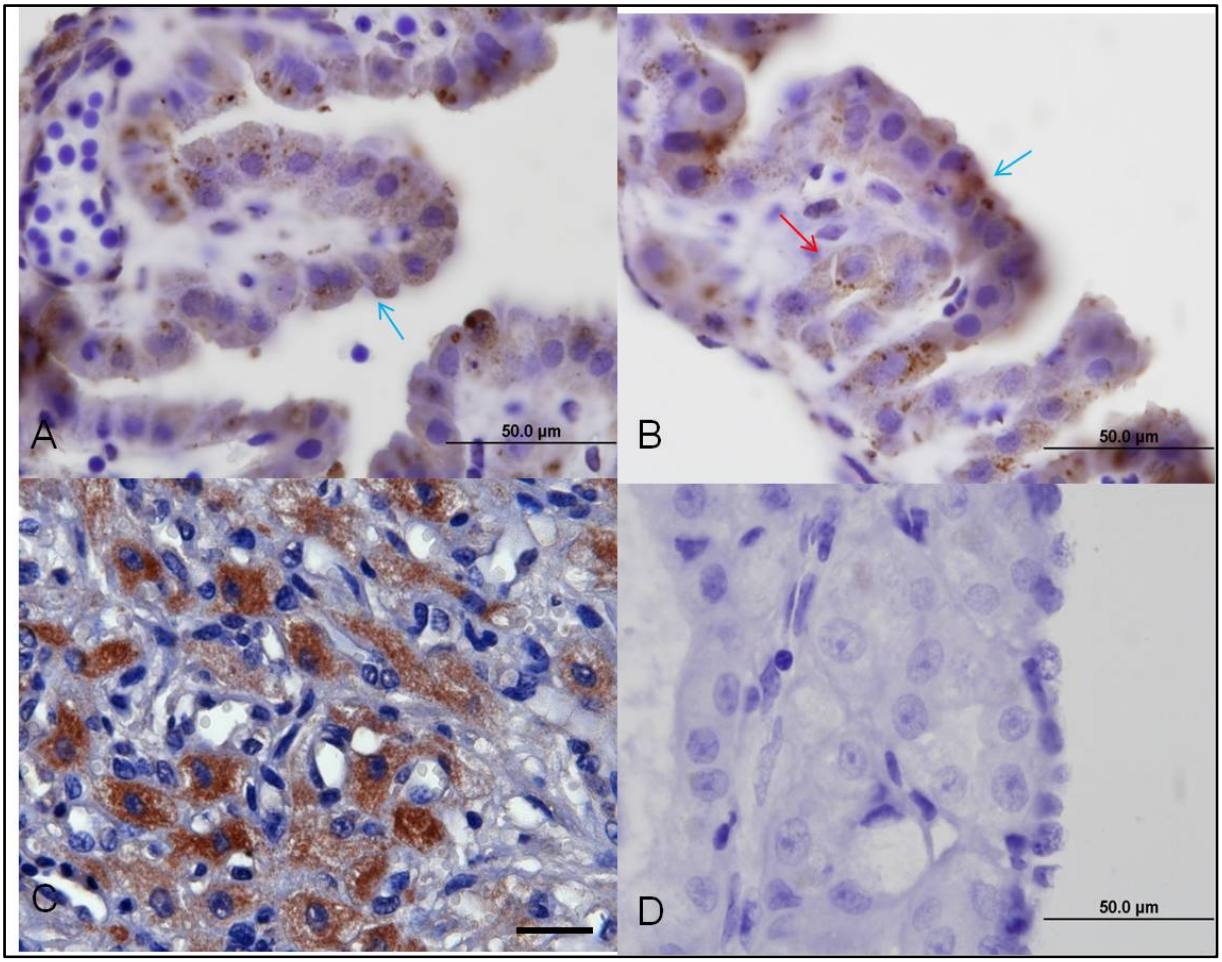

Figura 26 - Fotomicrografias do anticorpo FLT-1 no Saco Vitelino, com 40 dias de gestação

Legenda - A – SV proveniente de IATF, B SV proveniente de FIV, C – Controle positivo e D - controle negativo. Observar a reação citoplasmática positiva nos eritroblastos no mesênquima (seta vermelha), células do endoderma células (seta azul). Barra: 50µm

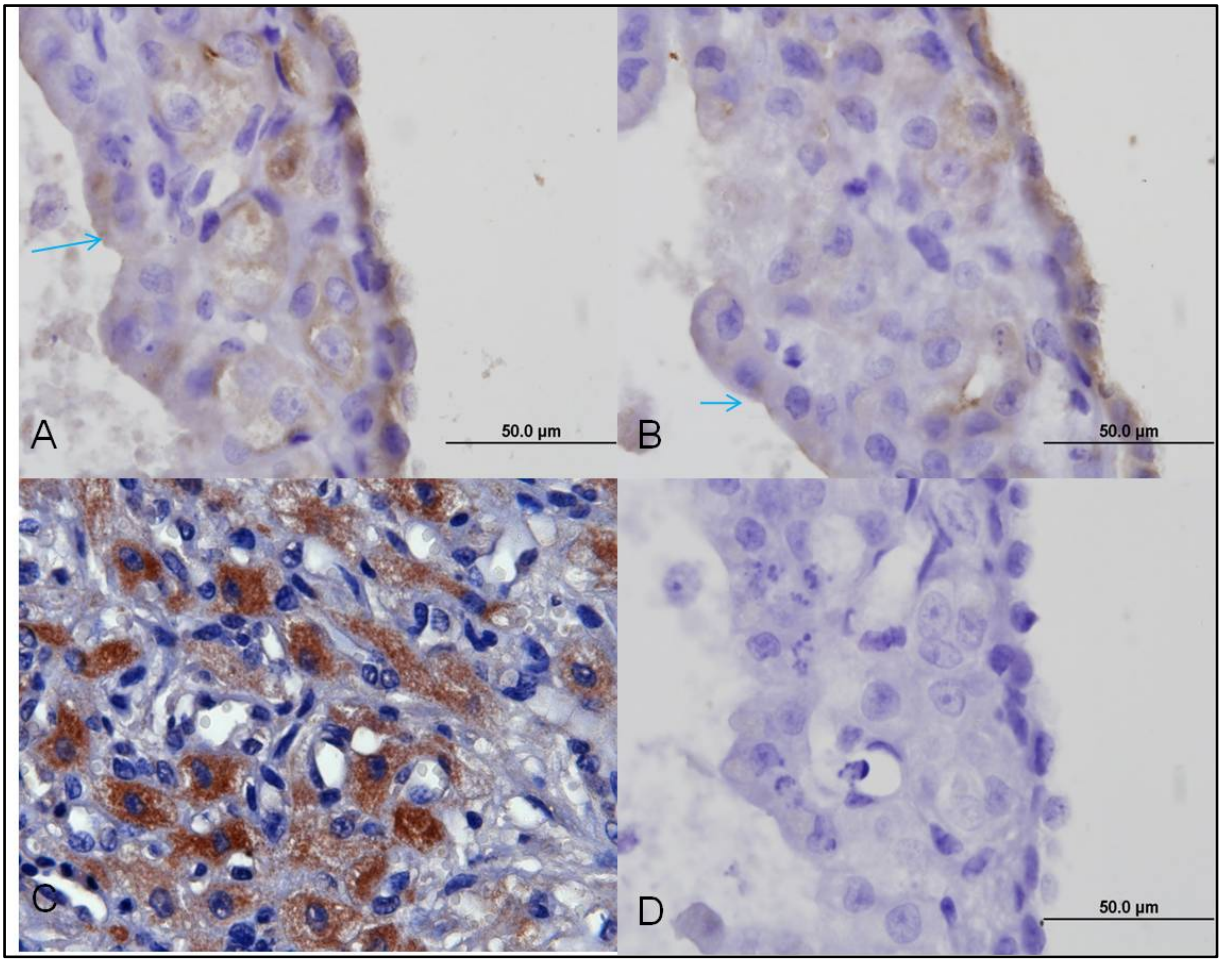

Figura 27 - Fotomicrografias do anticorpo Flt-1 no Saco Vitelino, com 45 dias de gestação

Legenda - A – SV proveniente de IATF, B - SV proveniente de FIV, C – Controle positivo e D - controle negativo. Observar a reação citoplasmática positiva nos eritroblastos no mesênquima (seta vermelha), células do endoderma células (seta azul). Barra: 50µm

6. 5 EXPRESSÃO GÊNICA

A expressão do mRNA dos fatores angiogênicos VEGF, Flt-1, KDR foram analisadas em ambos os grupos de Saco Vitelino provenientes de embriões de Inseminação Artificial em Tempo Fixo e Fertilização in vitro, a transcrição do sistema VEGF foi detectada em todas as amostras de saco vitelino de 25, 30, 35, 40 e 45 dias de gestação.

Analisando a expressão relativa do mRNA do VEGF (p=0,4960) e KDR (p=0,9362) e Flt-1 (p = 0,4373) aos 25 dias de gestação, nenhuma diferença foi encontrada (Gráfico 4). Aos 30 dias de gestação, a expressão relativa do mRNA do VEGF (p=0,0689) demonstrou um tendência maior nas amostras de IATF e KDR (p=0,0667) demonstrou um tendência na expessão sendo maior nas amostras de FIV, entretanto a expressão do Flt-1 (p= 0,0493) foi significativamente diferente e maior nas amostras de IATF (Gráfico 5).

Avaliando a expressão relativa do mRNA do VEGF (p=0,3188) e seus receptores KDR (p=0,3859) e Flt-1 (p= 0,3926) no grupo com 35 dias de gestação, nenhuma diferença foi encontrada (Gráfico 6).

A expressão relativa do mRNA do VEGF (p=0,6934), KDR (p=0,2970) e Flt-1 (p= 0,3039) no grupo com 40 dias de gestação, nenhuma diferença foi encontrada (Gráfico 7).

Observou-se que não houve diferença significativa na expressão relativa do mRNA do VEGF (p=0,3040), KDR (p=0,7853) e Flt-1 (p= 0,2710) quando comparados os grupos de IATF e FIV, com 45 dias de gestação (Gráfico 8).

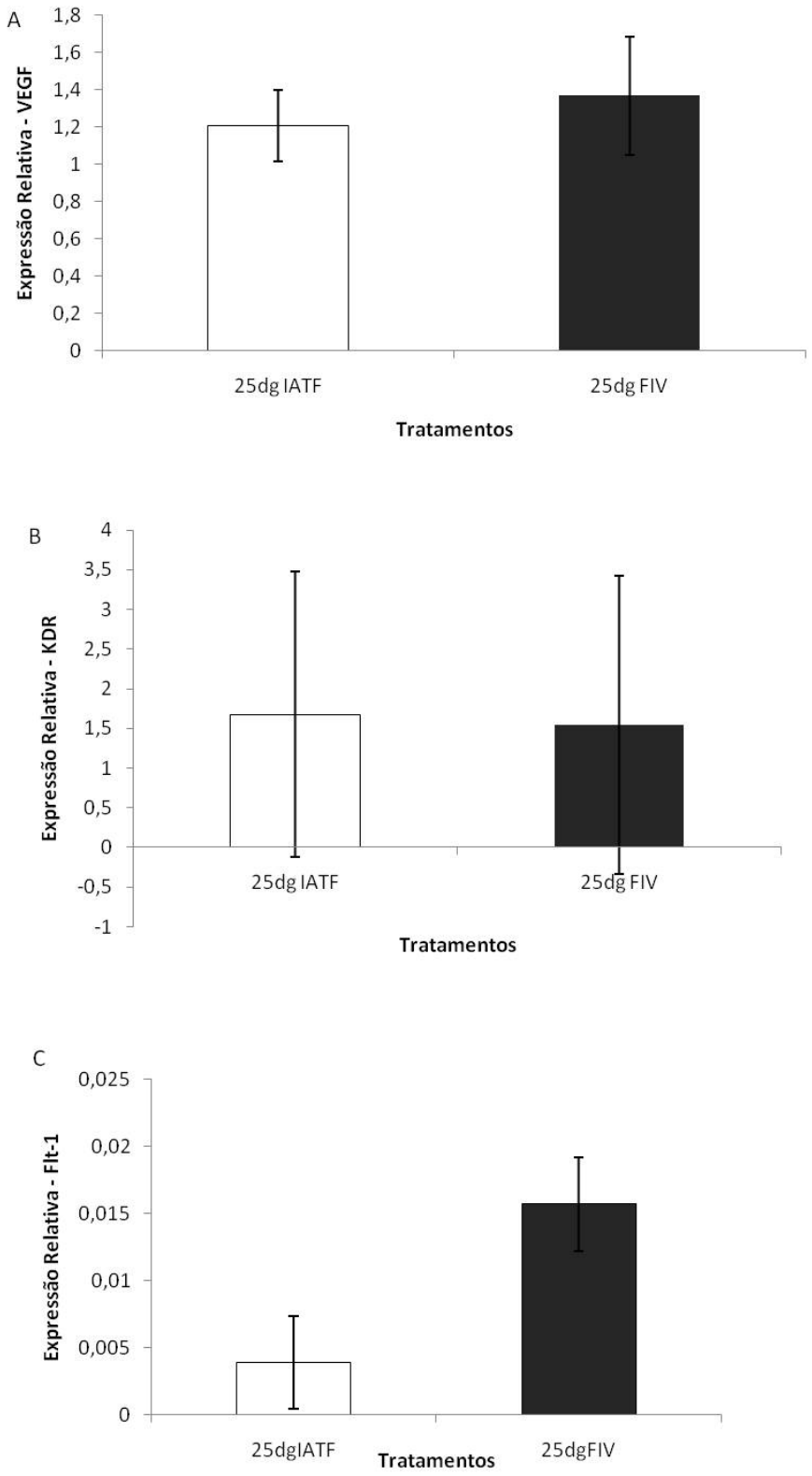

Gráfico 4 - Expressão relativa do mRNA do VEGF (A), KDR (B) e Flt-1 (C) no saco vitelino de embriões bovinos provenientes de IATF e FIV, com 25 dias de gestação (dg). As barras representam a média e desvio padrão da média. Não houve diferença entre os grupos

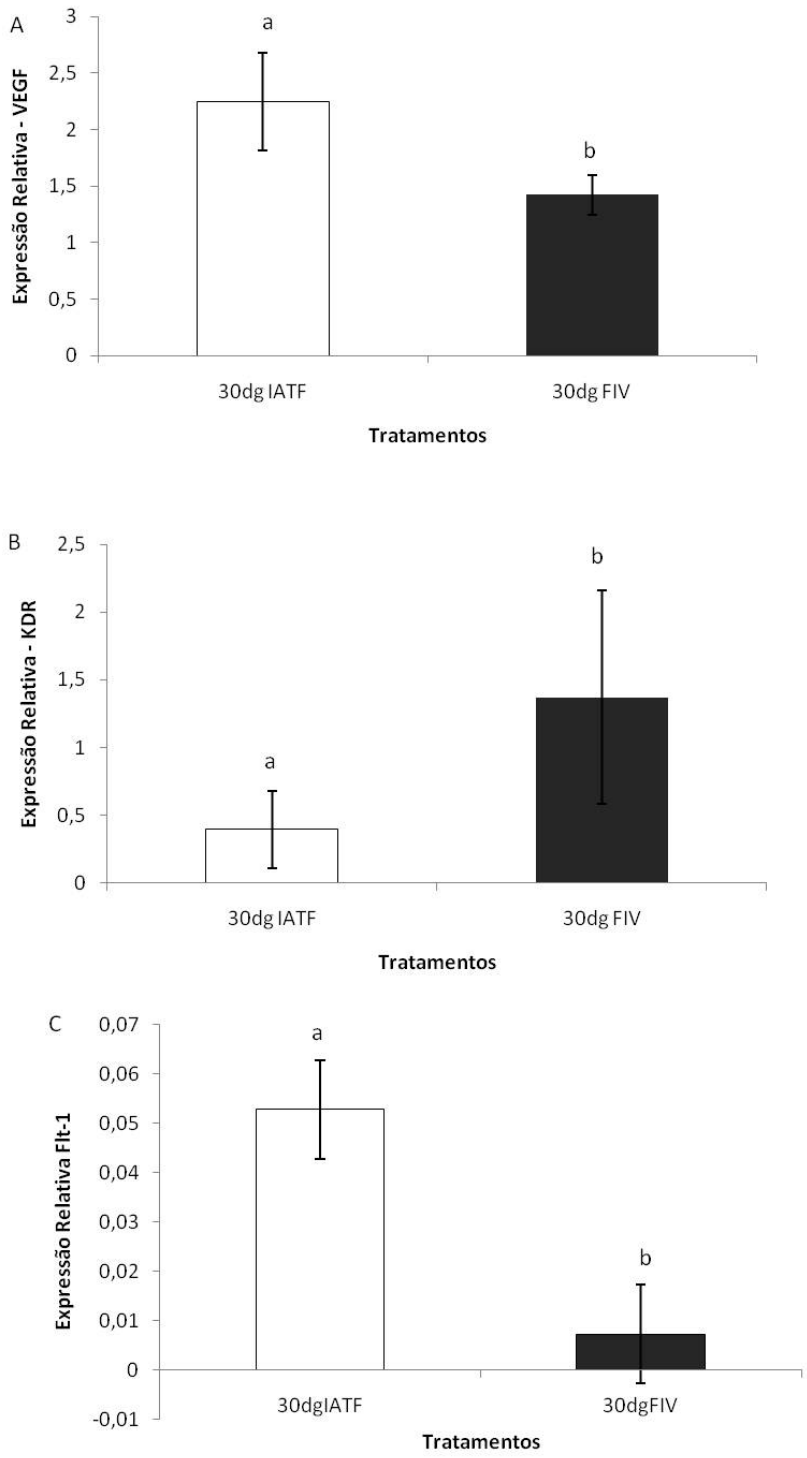

Gráfico 5 - Expressão relativa do mRNA do VEGF (A), KDR (B) e Flt-1 (C) no saco vitelino de embriões bovinos provenientes de IATF e FIV, com 30 dias de gestação (dg) . As barras representam a média e desvio padrão da média. Tendência entre os grupos de IATF e FIV, A e B (a/b). Diferença estatística entre os grupos de IATF e FIV, C (a/b)

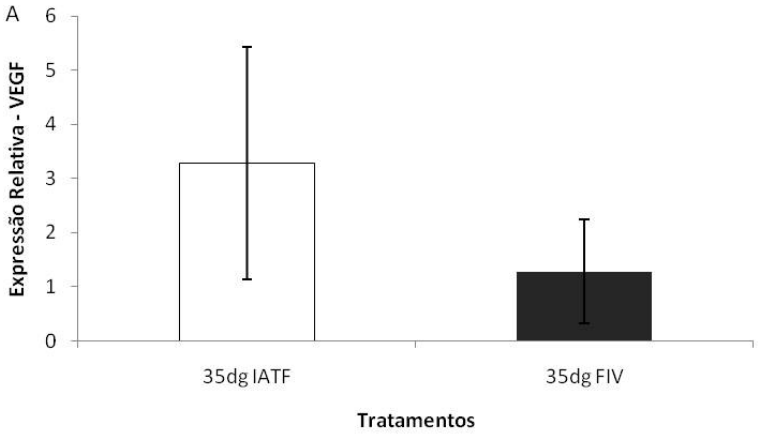

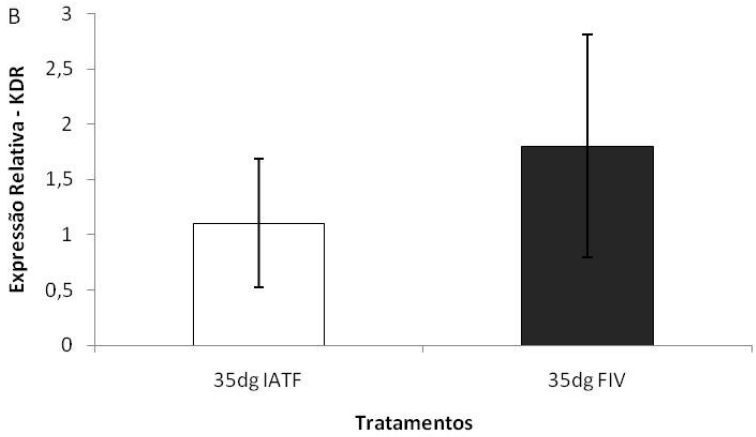

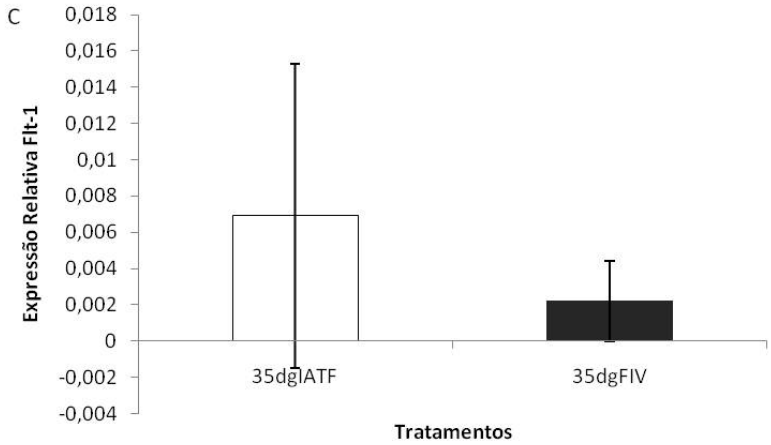

Gráfico 6 - Expressão relativa do mRNA do VEGF (A), KDR (B) e Flt-1 (C) no saco vitelino de embriões bovinos provenientes de IATF e FIV, com 35 dias de gestação (dg) . As barras representam a média e desvio padrão da média. (B) Não houve diferença entre os grupos

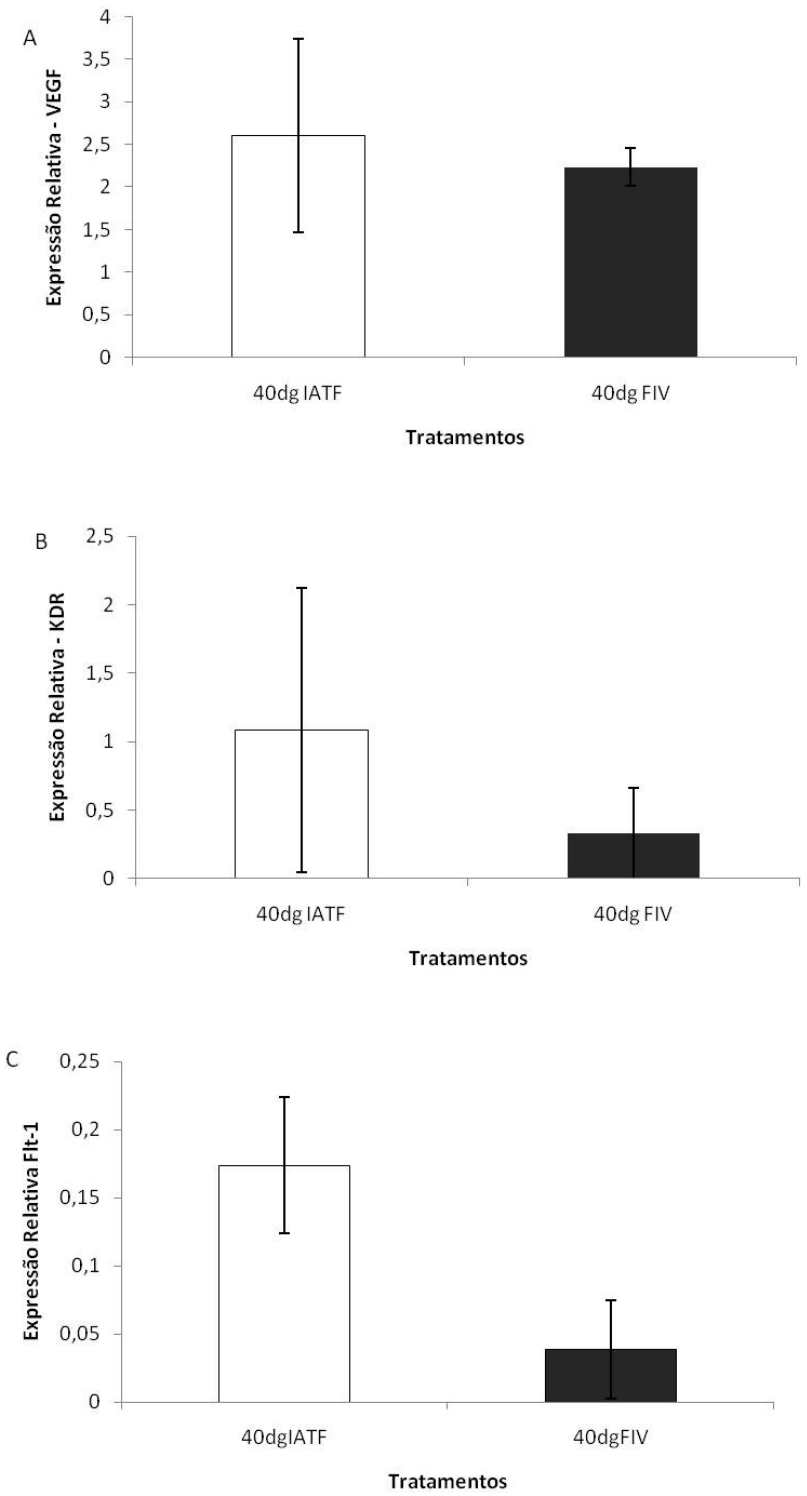

Gráfico 7 - Expressão relativa do mRNA do VEGF (A), KDR (B) e Flt-1 (C) no saco vitelino de embriões bovinos provenientes de IATF e FIV, com 40 dias de gestação (dg) . As barras representam a média e desvio padrão da média. Não houve diferença entre os grupos

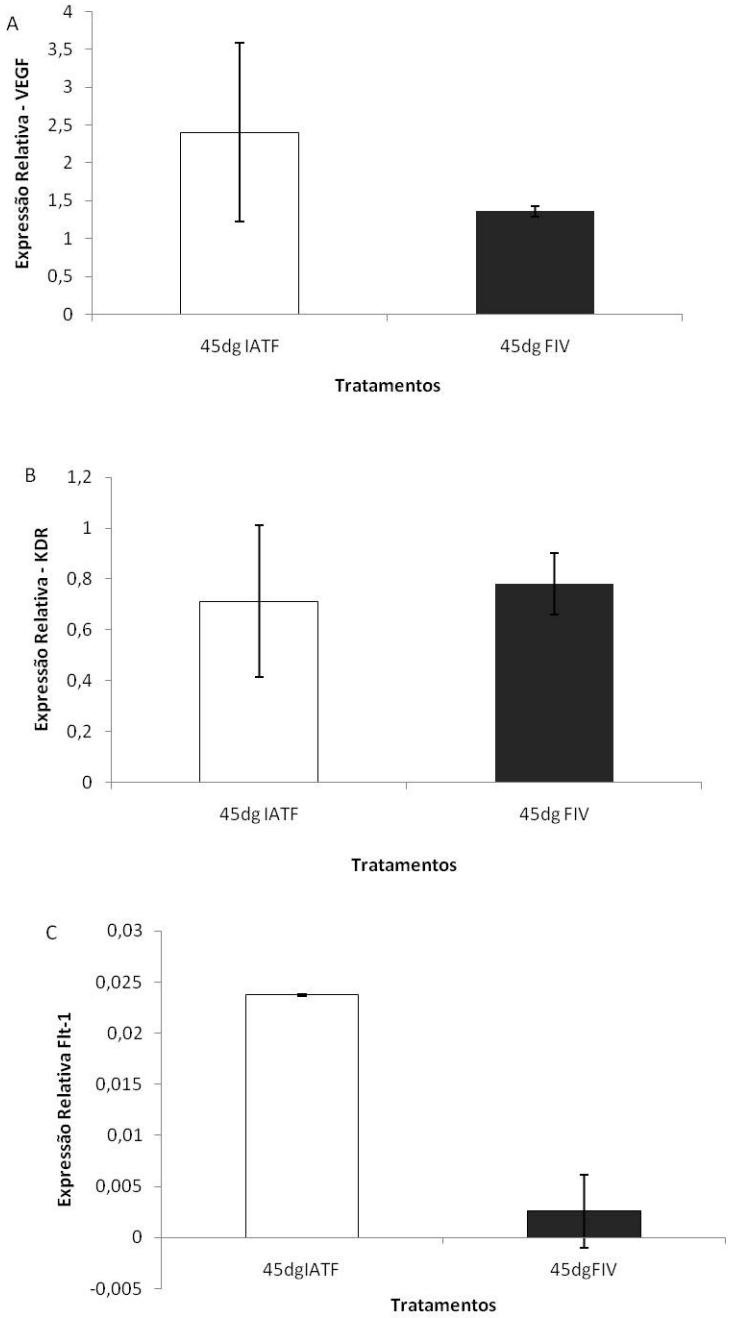

Gráfico 8 - Expressão relativa do mRNA do VEGF (A), KDR (B) e Flt-1 (C) no saco vitelino de embriões bovinos provenientes de IATF e FIV, com 45 dias de gestação (dg) . As barras representam a média e desvio padrão da média. Não houve diferença entre os grupos

A expressão do mRNA dos fatores angiogênicos e de crescimento bFGF, FGFR-1 e FGFR-2 foram analisadas em ambos os grupos de Saco Vitelino provenientes de embriões de Inseminação Artificial em Tempo Fixo e Fertilização in vitro, a transcrição do sistema bFGF foi detectada em todas as amostras de saco vitelino de 25, 30, 35, 40 e 45 dias de gestação.

Analisando a expressão relativa do mRNA do bFGF (p=0,3015), FGFR-1 (p=0,4657) e FGFR-2 (p=0,9067) aos 25 dias de gestação, nenhuma diferença foi encontrada (Gráfico 9).

Aos 30 dias de gestação, a expressão relativa do mRNA do bFGF (p=0,6551), FGFR-1 (p=0,6146) e FGFR-2 (p=0,7410), não observou-se diferença entre os grupos (Gráfico 10).

Aos 35 dias de gestação, a expressão relativa do mRNA do bFGF (p=0,2130), FGFR-2 (p=0,3693) não apresentou diferença, entretanto a expressão do FGF-1 (p= 0,0120) foi significativamente diferente, sendo maior nas amostra de IATF em relação as amostras de FIV (Gráfico 11).

Aos 40 dias de gestação a expressão relativa do mRNA do bFGF (p=0,3184), FGFR-1 (p=0,2495) e FGFR-2 (p=0,4432), não apresentou diferença significativa (Gráfico 12).

Aos 45 dias de gestação observou-se que não houve diferença significativa na expressão relativa do mRNA do bFGF (p=0,3284) e seus receptores FGFR-1 (p=0,9727) e FGFR-2 (p= 0,7833) (Gráfico 13).

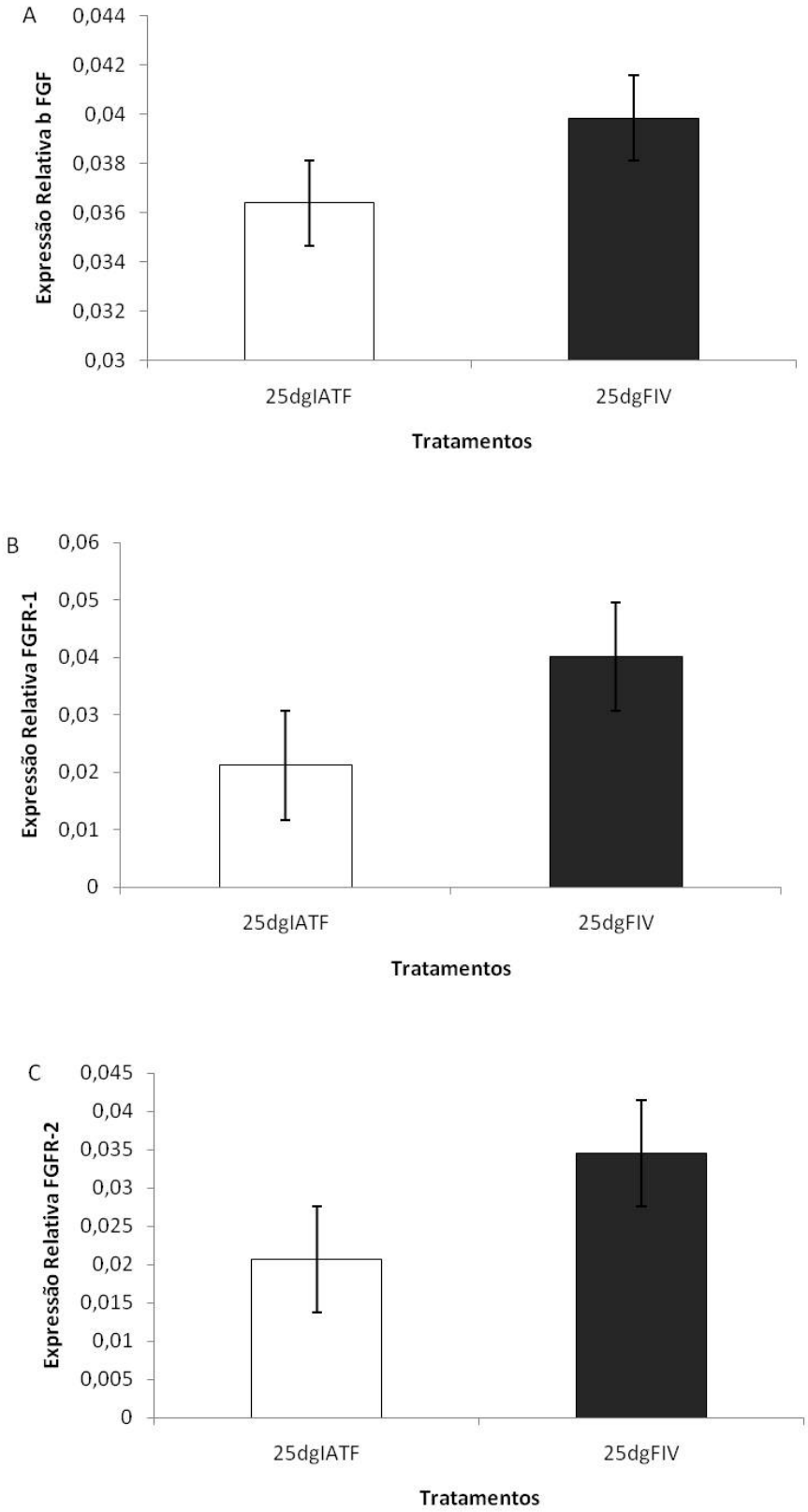

Gráfico 9 - Expressão relativa do mRNA do bFGF (A), FGFR-1 (B) e FGFR-2 (C) no saco vitelino de embriões bovinos provenientes de IATF e FIV, com 25 dias de gestação (dg) . As barras representam a média e desvio padrão da média. Não houve diferença entre os grupos

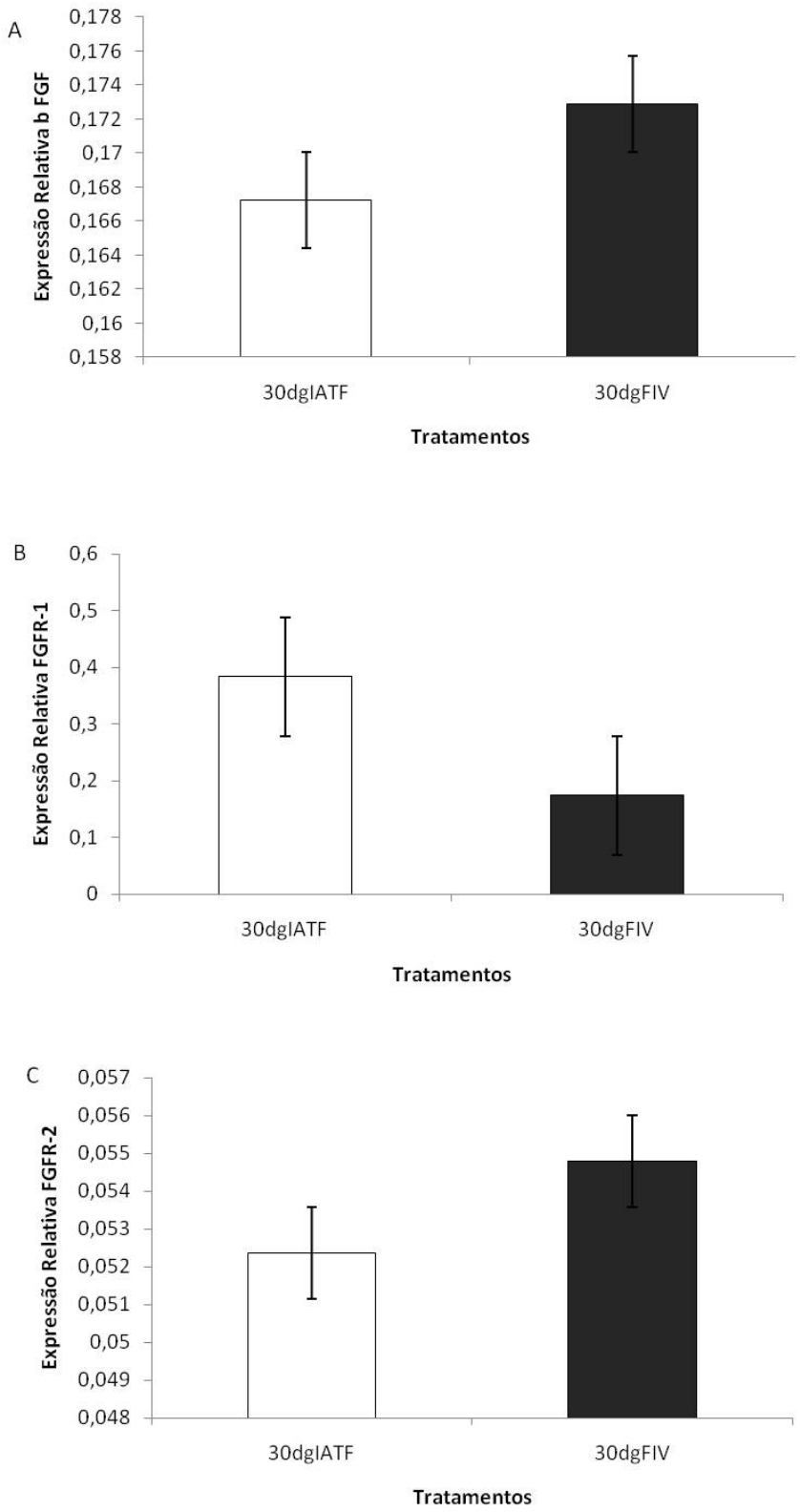

Gráfico 10 - Expressão relativa do mRNA do bFGF (A), FGFR-1 (B) e FGFR-2 (C) no saco vitelino de embriões bovinos provenientes de IATF e FIV, com 30 dias de gestação (dg). As barras representam a média e desvio padrão da média. As barras representam a média e desvio padrão da média. Não houve diferença entre os grupos

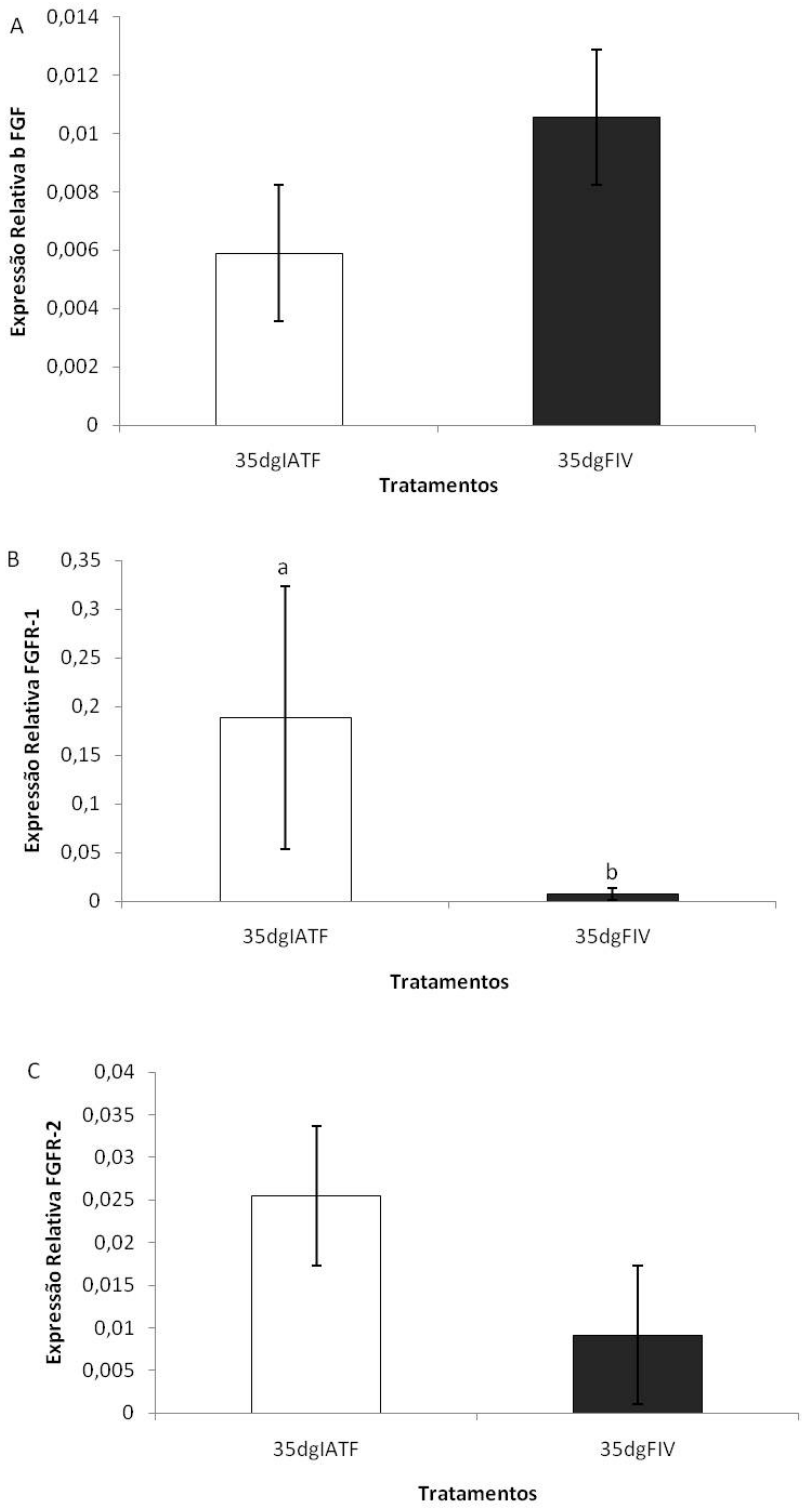

Gráfico 11 - Expressão relativa do mRNA do bFGF (A), FGFR-1 (B) e FGFR-2 (C) no saco vitelino de embriões bovinos provenientes de IATF e FIV, com 35 dias de gestação (dg) As barras representam a média e desvio padrão da média. Não houve diferença entre os grupos (A e C). Diferença estatística entre os grupos de IATF e FIV, B (a/b)

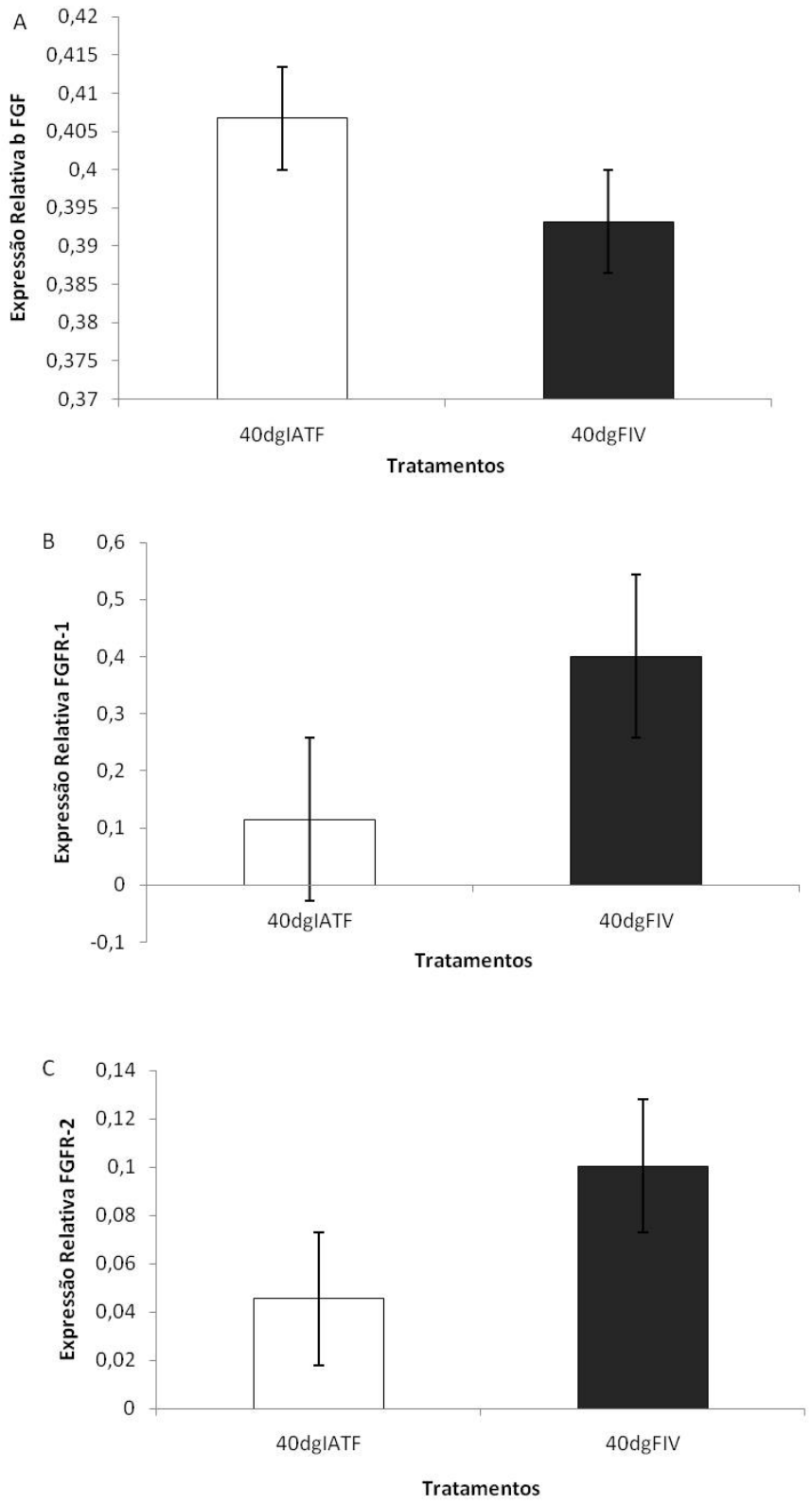

Gráfico 12 - Expressão relativa do mRNA do bFGF (A), FGFR-1 (B) e FGFR-2 (C) no saco vitelino de embriões bovinos provenientes de IATF e FIV, com 40 dias de gestação (dg). As barras representam a média e desvio padrão da média. Não houve diferença entre os grupo

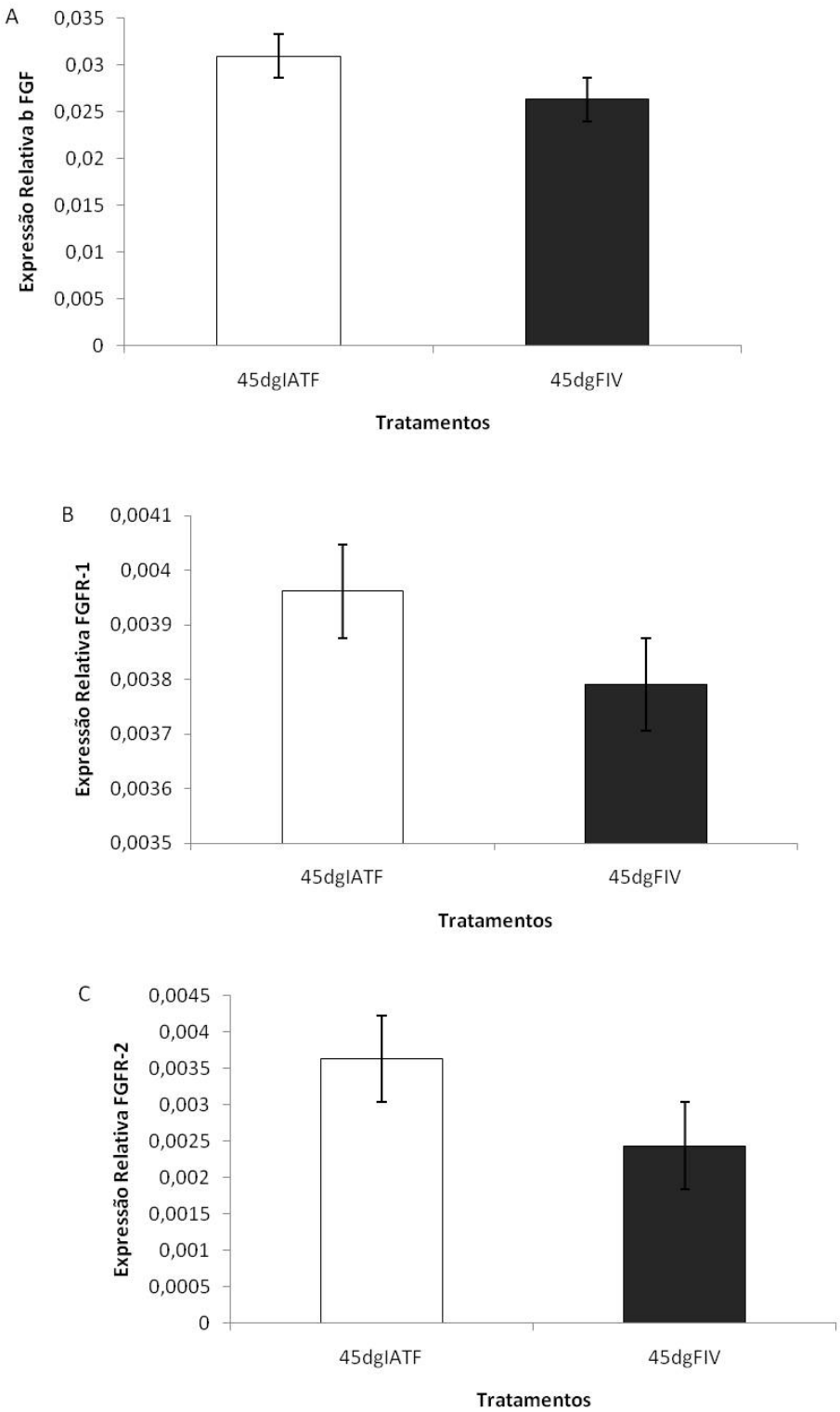

Gráfico 13 - Expressão relativa do mRNA do bFGF (A), FGFR-1 (B) e FGFR-2 (C) no saco vitelino de embriões bovinos provenientes de IATF e FIV, com 45 dias de gestação (dg). As barras representam a média e desvio padrão da média. Não houve diferença entre os grupos

DISCUSSÃO

7 DISCUSSÃO

Os embriões utilizados neste trabalho foram coletados com 25, 30, 35, 40 e 45 dias de gestação, entretanto no sentido de confirmar o estágio do desenvolvimento, foram realizadas mensurações da distância occípto-sacral (CR) de cada embrião tomando-se como referência a crista nucal numa extremidade e a última vértebra sacral na extremidade oposta, utilizando um paquímetro inoxidável, de acordo com as técnicas descritas na literatura. Consultando a tabela de Evans e Sack (1973) e Noden e Lahunta (1990), constatou-se que as informações nelas contidas apresentaram valores aproximados com os obtidos neste trabalho, sugerindo assim que a mencionada tabela contem parâmetros e dados que podem ser aplicados as raças bovinas tropicais.

A curva de crescimento do CR aumentou gradativamente e linearmente em função da idade gestacional, conforme descrito por Reynolds et al. (1990). Este crescimento está relacionado ao inicio da formação da maioria dos órgãos que ocorre entre a segunda e sexta semana de gestação, como descrito por Hafez e Hafez (2004), durante este período o trato digestório, os pulmões, o fígado e o pâncreas se desenvolvem a partir do intestino primitivo.

Bertolini e Anderson (2002) e Assis Neto et al. (2010) observaram que o padrão de crescimento embrionário e fetal, foi significamente diferente entre os embriões produzidos in vivo e in vitro. No mesmo estudo, os embriões in vitro foram consideravelmente menores do que os conceptos in vivo, entretanto observou-se que não houve diferença significativa no tamanho dos embriões das mesmas idades produzidos in vivo (IATF) comparados com os embriões in vitro (FIV), nas idades de 25 (p=0,1), 35 (p=0,1), 40 (p=0,4) e 45 (p=0,36) dias, assim como Suzuki et al.(2011) relataram que não há diferença no crescimento embrionário entre as técnicas de IA e FIV. Somente entre os embriões de IATF e FIV com 30 dias de gestação, houve diferença significativa (p= 0,03), sendo os embriões de FIV maiores em relação aos embriões de IATF. As razões que conduzem a estas diferenças podem ser explicadas pela seleção dos embriões, meios utilizados nos cultivos celulares.

As diferenças no desenvolvimento inicial de gestação foram atribuídas ao sistema de produção embrionária (BERTOLINI; ANDERSON 2002). Anormalidades do desenvolvimento embrionário, fetal, placenta e bezerros recém nascidos, provenientes de FIV têm sido predominantemente atribuída à presença de soro no meio de cultivo (LANE et al., 2003; SINCLAIR, 1999; VAN WAGTENDONK – DE LEUW, 2000).

Outros fatores estão associados a este crescimento Ferrel (1991) por exemplo associou o crescimento fetal com o genótipo. Já Lasely et al. (1961) relacionaram com o sexo do feto, entretanto Jainudeen e Hafez (1993) relacionam seu crescimento com a nutrição materna e stress térmico. Ao longo da gestação segundo Pfarrer et al. (2001) o desenvolvimento circulatório da placenta é um sistema de mudança, sendo estabelecido na primeira metade da gestação, assim dando suporte ao aumento das necessidades fetais. Além destes fatores o hormônio do crescimento, insulina e o fator de crescimento da insulina I e II também influenciam. A insulina é importante para o crescimento fetal também (JAINUDEEN; HAFEZ, 2004).

Para Sandler (2005) embriões com a mesma idade a partir da fertilização não se desenvolvem necessariamente na mesma velocidade. Já foram encontradas diferenças consideráveis na razão de crescimento, mesmo em estágios inicias de desenvolvimento.

O saco vitelino é a primeira das membranas fetais a se desenvolver em marsupiais e mamíferos eutérios, porém nestes últimos é posteriormente substituído pela placenta cório-alantóide, a qual é característica da maioria dos mamíferos. Ele o único anexo embrionário presente em todas as espécies vivíparas e ovíparas de embriões vertebrados (MOSSMAN, 1987; NODEN; LAHUNTA, 1990), o qual apresenta uma variedade de formatos e relações de sintopia com as demais membranas embrionárias e fetais. Possui funções primitivas, talvez uma das principais, esteja relacionada com a formação de células-tronco multipotentes, capazes de formar as células sanguíneas, bem como diferenciar-se em endotélio das veias, artérias e capilares (CHO et al., 2006), mediantes células precursoras de ambas linhagens hematopoética e endotelial, denominadas hemangioblastos (SABIN, 1920; MURRAY, 1932; LI; WEI; WAGNER, 1999; JAFFREDO et al., 2005).

Em ruminantes o saco vitelino é grande, vascular e completamente cercado pela cavidade extra-embriônica. Em bovinos, o saco vitelino se solta do cório pelo vigésimo dia de gestação e no vigésimo quinto dia se reduz a uma estrutura sólida na forma de um cordão (LATSHAW, 1987). Em ovinos ocorre também a degeneração das paredes do saco vitelino em um período semelhante (RUSSE et al., 1992), entretanto não observamos este inicio de formação do saco vitelino, uma vez que os estudos por nós realizados iniciaram aos 25 dias de gestação, contudo característica semelhante pôde ser observada.

A membrana vitelina bovina era completamente formada, grande, vascular e localizada ventralmente ao embrião aos 25 e 30 dias de desenvolvimento. Esta característica gradativamente modifica-se a partir dos 35 dias, a qual passa a apresentar menor tamanho, com características diferentes do encontrado por Latshaw (1987). O autor cita que nos

mamíferos domésticos o saco vitelino, independente da fase de desenvolvimento, é grande, vascular e completamente cercado pela cavidade extra-embriônica.

O saco vitelino aos 25 dias de gestação apresentou a membrana vitelina partindo da porção ventral do embrião, com coloração translúcida e formato de "T". Esta porção encontrava-se próxima a região ventral do embrião, apresentando duas extremidades constituídas por finas membranas que acompanhavam o alantóide juntamente com os vasos umbilicais. Esta descrição assemelha-se aos achados de Evans e Sack (1973), Assis Neto et al. (2010), Maçanares (2007) ao descreverem a presença do saco vitelino aos 22 dias de idade gestacional. Maddox-Hittel et al. (2003) que citam a presença de um saco vitelino primitivo com 21 dias de gestação, enquanto que Assis-Neto et al. (2010) citam que este aparece no período compreendido entre 20 e 25 dias de gestação, todos em estudos com embriões bovinos. Wooding e Flint (1994), afirmam que em embriões bovinos aos 30 dias de gestação o saco vitelino é uma estrutura insignificante. Por sua vez Marshall (1952), Latshaw (1987), Noden e Lahunta (1990) citam que aos 20 e 25 dias de gestação o saco vitelino é uma estrutura reduzida a um grupo sólido de células, contudo esses autores não fazem alusão em seus trabalhos aos aspectos morfofuncionais em diferentes faixas etárias que comprovassem processos degenerativos ou inatividade.

A partir dos 30 a 35 dias de gestação os sacos vitelinos de IATF e FIV apresentaram-se com coloração amarela escura, tornando-se enovelado e justaposto a membrana amniótica. Iniciando seu processo de regressão, a partir dos 40 a 45 dias de gestação, o saco vitelino passa a ter coloração amarela escura, torna-se enovelado e justaposto a membrana amniótica. Continuando seu processo de regressão, uma vez que sua função de nutrição começará a ser suprida via placenta, sua função hematopoiética diminui, estando os órgãos em estágio de desenvolvimento mais avançados e a circulação sanguínea entre mãe e feto se estabelecendo. Isto confirma os achados de Santos e Azoubel (1996), Assis Neto (2005), Maçanares (2007) e Alberto (2010) os quais relatam que nos mamíferos placentários a função do saco vitelino é reduzida, visto que sua nutrição ocorre via placenta.

Assis Neto et al. (2010) descreveu o desenvolvimento placentário em bovinos e verificou que o saco vitelino está localizado na cavidade exocelomática, na porção central do embrião, próximo ao cordão umbilical, permanecendo conectado ao intestino posterior do embrião. Suas extremidades alongam-se acompanhando o alantóide ventralmente, persistindo até os 70 dias, medindo neste período0,30 cm. O saco vitelino aos 45 dias de gestação em embriões IATF, FIV apresentavam características semelhantes estando justaposto ao âmnio,

com coloração amarela escura, entretanto o saco vitelino é uma estrutura que não desaparece repentinamente sua involução acompanha o desenvolvimento embrionário.

Primeiramente o saco vitelino situa-se na região ventral do embrião em formação, onde mantém, segundo Mançanares (2007); Pereda e Motta (1999), uma conexão com o intestino primitivo proveniente do intestino posterior. Porém, com o deslocamento do pedículo embrionário para o estabelecimento do cordão umbilical, o saco vitelino justapõe-se ao âmnio, e é externalizado da região ventral do embrião para a região medial do cordão umbilical, diferentemente do relatado por Latshaw (1987), Russe et al. (1992), os quais afirmaram que o mesmo se solta do cório e se reduz a uma estrutura sólida na forma de um cordão.

Segundo Dunton et al. (1986), Assis Neto (2005) e Maçanares (2007) o saco vitelino é composto por 3 camadas de tecido celular separadas por duas membranas basais. No citoplasma existem inúmeros vacúolos, mitocôndrias bem desenvolvidas e um extensivo complexo de Golgi. Nossos achados são semelhantes aos já descritos por outros autores, sendo formado por três camadas: o endoderma, camada única que reveste a cavidade vitelínica, constituído por células endodérmicas, mesotélio, camada simples mesotelial voltada ao exoceloma-mesotélio e uma camada intermediária mesenquimal vascular–mesênquima. O endoderma é constituído por células endodérmicas, aos quais apresentam-se apoiadas pelo mesênquima embrionário e mesotélio.

Segundo Assis Neto (2005) e Mançanares (2007) o saco vitelino de embriões bovinos apresentam inúmeras ilhotas vasculares, as quais correspondem aos vasos envolvidos pelas células vitelínicas e células mesenquimais. No interior dos vasos identificou-se hemangioblastos em grande quantidade. Na camada correspondente ao mesênquima delgado e as células alongadas, o endoderma da membrana vitelínica composto por células endodérmicas, grandes, uni ou binucleadas. Tal arranjo celular assemelha-se a uma glândula devido a arquitetura em ilhas vasculares somado às camadas teciduais. Este achado assemelha-se as amostras analisadas de IATF e FIV que apresentaram maior quantidade de hemácias nucleadas, hemangioblastos de origem fetal, com uma única camada de células de formato globoso, colunares e epitélio formando algumas rugas, algumas células binucleadas. A camada que corresponde ao mesênquima apresentou-se delgada e com células alongadas, com características de serem células sintetizadoras.

De acordo com Rüsse et al. (1992) a parede do saco vitelino é especialmente vascularizada, em todas as amostras analisadas, tanto de IATF como de FIV, pode se observar presença de vasos sanguíneos em todo mesênquima. De acordo com os autores a circulação

no saco vitelino em bovinos e ovinos é responsável pela transmissão de metabólicos entre mãe e embrião até a formação da placenta. Esta estrutura é altamente relacionada ao bom desenvolvimento do embrião, uma vez que ela depende a nutrição, proteção e também formação de órgãos fundamentais para a sobrevivência do embrião, tais como o intestino primitivo, que se desenvolve a partir do saco vitelino.

Os genes VEGF e seus receptores KDR e Flt-1 apresentaram no saco vitelino um padrão de expressão contínuo, de 25 aos 45 dias de gestação, porém com níveis variáveis em todas as idades utilizadas, apresentando uma tendência entre os grupos de IATF e FIV aos 30 dias. Na expressão dos genes VEGF e KDR ocorreu uma diferença significativa em relação ao Flt-1, na mesma idade supracitada, este se expressando mais nas amostras de IATF quando comparados aos de FIV. Entretanto esta fase é crítica para o desenvolvimento do feto e os embriões de FIV apresentavam-se maiores com um desenvolvimento mais rápido em relação aos outros embriões da mesma idade, achado que confirma a descrição de Assis Neto (2005) relata que o saco vitelino é funcional até 50 dias de gestação. O VEGF é um gene altamente específico para células endoteliais vasculares, induz proliferação de células endoteliais, promove migração celular, também induz a angiogenese e regulação da formação vascular (NEUFELD et al., 1999). Para Sandler (2005) embriões com a mesma idade a partir da fertilização não se desenvolvem necessariamente na mesma velocidade. Já foram encontradas diferenças consideráveis na razão de crescimento, mesmo em estágios inicias de desenvolvimento.

De acordo com Auerbach Huang e Lu (1996) e Hyttel; Sinowakz e Vejlsted (2010) o saco vitelino é o primeiro local de hematopoiese durante o desenvolvimento de mamífer. É também o primeiro local de desenvolvimento dos vasos sangüíneos. O desenvolvimento de ilhas de sangue no saco vitelino é um processo integrado nas quais esses dois eventos de desenvolvimento, hematopoiese e vascularização, procedem em comum acordo. Em relação aos fatores angiogênicos, foram estudados a expressão gênica e protéica do VEGF, KDR e Flt-1, foram localizados no citoplasma dos eritroblastos dos vasos sanguineos encontrados no mesênquima e nas células do endoderma, em todos os grupos observados. Entretanto verificamos com estes achados que o VEGF presente no saco vitelino permanece desempenhando sua função, fato descrito por Pfarrer et al. (2006a,2006b) e por Neufeld et al. (1999) os quais descrevem que o sistema VEGF tem sido identificado na placenta de várias espécies, inclusive da vaca. Nesta seus receptores são encontrados durante a gestação não somente nas células endoteliais, mas também em células endometriais e nas células trofoblásticas. Assis Neto (2010) descreve que o saco vitelino é um órgão

necessariamente imprescindível para o embrião suportar os estágios mais avançados das gestações.

O Flt-1 é um gene essencialmente expresso pelo hemangioblasto assim como descrito por Millauer et al. (1993); Kabrun et al. (1997); Forrai e Robb (2003); Bertrande e Traver (2009); Lancrin et al. (2009). Nas amostras de saco vitelino sua expressão foi significativamente diferente aos 30 dias de gestação. Nas outras idades não notou-se diferença na expressão deste gene, sendo provavelmente requerido para o desenvolvimento das ilhas sanguíneas (MANDRIOTA, MENOUD; PEPPER, 1996). Tal dado foi importante para inferirmos que o período provavelmente ativo do hemangioblasto em originar células-tronco hematopoéticas e progenitoras endoteliais devem ocorrer em fases embrionárias iniciais, até 35 dias de gestação, pois os genes KDR e VEGF são marcadores de células-tronco hematopoéticas (FENNIE et al., 1995; KIRCHSTEIN; SKIRBOLL, 2001; NG et al., 2004; NARDI; ALFONSO, 2006; BITTENCOURT; ROCHA, 2006; MCKINNEY-FREEMAN et al., 2009; TÁRNOK; ULRICH; BOCSI, 2010) e progenitores endoteliais (WATT, 1995; ASAHARA et al., 1997; PEICHEV et al., 2000; DEB; PATTERSON, 2010)

Presume-se que o VEGF e seus receptores possam ser auto-regulados através de mecanismos autócrinos, e também através de outros receptores ainda não citados anteriormente na literatura, o que explicaria sua expressão quase que contínua dos 25 aos 45 dias de gestação. De acordo com Tseng et al. (2004) a expressão do Flt-1 aumentado nos vilos do trofoblasto é regulada a partir de mecanismos autócrinos, enquanto que a expressão de VEGF e do KDR aumentada é regulada através de mecanismos parácrinos. Entretanto como descrito por Li et al. (1999) as Tirosina quinases, receptores Flt-1 e KDR, são importantes fatores reguladores no processo do crescimento celular, proliferação e diferenciação e estão envolvidos na diferenciação de células endoteliais para formar os vasos sanguíneos, provavelmente envolvidos na diferenciação celular do saco vitelino.

A fase de 30 a 35 dias de gestação parece ser o período de maior exigência embrionária, portanto o mesmo requer uma maior atividade de suas membranas a fim de estabelecer relações com o organismo materno. Tanto o Sistema VEGF quanto o bFGF são considerados os maiores estimuladores de tecido e neovascularização na placenta (REYNOLDS; REDMER, 2001; OTROCK et al., 2007).

A expressão do Sistema b FGF e seus receptores FGFR-1 e FGFR-2 mostrou-se constantes. Somente aos 35 dias de gestação notou-se uma diferença significativa na expressão do FGFR-1. Novamente no saco vitelino proveniente de IATF sua expesssão foi maior em relação aos de FIV. Pfarrer et al. (2006a, 2006b) sugeriram que este sistema regula

outras funções além do desenvolvimento vascular e permeabilidade na placenta dos bovinos, incluíram funções autócrinas de ação migratórias.

Apesar de o saco vitelino ser definido como uma estrutura vestigial, o mesmo realiza várias funções importantes no embrião em desenvolvimento durante os períodos de pré e peri implantação (MINUTH; TIEDEMANN, 1980; MOSSMAN, 1987; LIWSKA; GRABINSKI-BARANOWSKI, 1994), confirmando nossos resultados referente a expressão do VEGF, KDR, Flt-1, b FGF, FGFR-1 e FGRR-2 nas idades analisadas 25 aos 45 dias de gestação. Este achado é de extrema importância para entendermos melhor a fisiologia do saco vitelino, o qual não desaparece repentinamente e pode ser encontrado aos 60 a 70 dias de gestação como descreveu Assis Neto (2005). Sua expressão comprova que o saco vitelino de embriões mamíferos contém hemangioblastos, progenitores que são capazes de se diferenciar em células hematopoiéticas e células endoteliais vasculares através dos processos de hematopoiese e vasculogênese assim como descrito po Liu et al. (1991), Toles et al. (1989) e Sandler (2005).

Os achados de expessão do sistema VEGF e bFGF corrobora, com os dados encontrados por Davis (1959), Grrenstein et al. (1958) e Assis Neto (2005). Antes da formação do alantóide o saco vitelino está claramente fusionado com o trofoblasto e a placenta coriovitelínica existe. Neste estágio a placenta coriovitelínica é essencial para a sobrevivência embrionária, sendo considerado um período crítico para o desenvolvimento embrionário/fetal bovino. Dessa forma, o saco vitelino tem a função especializada de manter o desenvolvimento primário do feto até que os suprimentos nutricional e fisiológico sejam assumidos pela formação da placenta corioalantóica e com a conexão desta com o útero, isto é, a placentação (LIWSKA; GRABINSKI-BARANOWSKI, 1994; BAVIK et al., 1996).

No período de 25 a 45 dias de gestação o saco vitelino é responsável pelo desenvolvimento vascular durante e angiogênese, que consistindo na formação de novos vasos sanguíneos a partir de vasos pré-existentes (REYES et al., 2002; PEICHEV et al., 2000; WATT et al., 1995; FOLKMAN; SHING, 1992; GERWINS; SKÖLDENBERG; CLAISSON-WELSH, 2000; ZYGMUNT et al., 2003).

As diferenças na expressão dos genes VEGF, KDR, Flt-1 e FGFR-1 predominantemente dos 30 aos 35 dias de gestação, confirmam o fato que o saco vitelino é uma estrutura que acompanha o desenvolvimento e organogênese do embrião, entretanto apresenta maior funcionalidade ou não de acordo com a necessidade e velocidade do desenvolvimento. Por outro lado tanto em gestações normais de IATF quanto de FIV não há diferença na expressão gênica destes fatores. Nossos achados confirmam o trabalho de Assis

Neto (2005) ao descrever uma provável existência da placenta vitelina ativa, importante para a manutenção da gestação, que se estabelece temporariamente entre a placenta coriovitelínica transitória e a placenta cório-alantóide definitiva. Yamasaki et al (2011) relataram que durante o desenvolvimento embrionário a hematopoiese primitiva ocorre no saco vitelino (YS), entretanto essa população de células desaparece quando o local de hematopoiese já mudou para o fígado fetal e da placenta, justificando assim a expessão dos fatores angiogênicos até 45 dias.

A sobrevivência embrionária não depende somente da integridade do saco vitelino, outros fatores somados a esta estrutura vão influenciar no bom desenvolvimento do embrião, como falhas em fatores genéticos, falhas no reconhecimento materno, implantação manejo nutricional, stress térmico, problemas sanitários, etc. A Fecundação in vitro parece não interferir no desenvolvimento do saco vitelino, visto que não foram encontradas diferenças significantes no desenvolvimento do mesmo quando comparados aos sacos vitelinos provenientes de Inseminação Artificial em Tempo Fixo.

O saco vitelino está desempenhando um papel primordial para a organogênese embrionária, fornecendo suporte para a futura placenta cório-alantóide ainda não totalmente estabelecida.

Trata-se de uma estrutura essencial a organogênese e qualquer alteração do seu desenvolvimento e funções poderia constituir em grande obstáculo ao progresso gestacional.

CONCLUSÕES

8 CONCLUSÕES

1) Mediante os métodos utilizados neste trabalho, bem como as amostras analisadas podemos concluir que o saco vitelino apresenta interessantes informações, tanto do ponto de vista morfológico como histológico, sendo uma estrutura que regride em um curto período de tempo e mesmo em um evidente processo de involução mantém suas estruturas íntegras em uma reorganização celular, não desaparecendo repentinamente e mantendo sua formação estrutural durante o desenvolvimento da gestação.

2) Em sua expressão gênica confirmamos novamente que ainda está ativo até 45 dias de gestação e a expressão dos genes é um fator que está relacionado ao desenvolvimento embrionário. No período de 25 a 45 dias de gestação o saco vitelino é responsável pelo desenvolvimento vascular durante e angiogênese e formação e migração do hemangioblasto até a hematopoiese mudar para o fígado fetal e medula óssea.

3) A placenta vitelínica mesmo sendo uma estrutura transitória sua existência é primordial para o desenvolvimento do embrião até a completa formação da placenta corioalantóide, sendo uma estrutura de suporte para o início da sobrevivência embrionária e organogênese.

4) Esta estrutura está intensamente relacionada com o desenvolvimento embrionário, na qual sua involução e desaparecimento relacionam-se com o crescimento e "maturação" embrionária.

5) O estudo deste anexo é de fundamental importância para se compreender sua função embrionária primitiva como gerador de um sistema hematopoiético inicial e ressalta-se a misteriosa relação funcional deste órgão com o embrião em formação. Além disso, o saco vitelino pode ser um modelo experimental para o desenvolvimento de novas linhas de pesquisa relacionadas a melhorar as taxa de sobrevivência embrionária.

REFERÊNCIAS

REFERÊNCIAS

ALBERTO, M. L. V. **Organogênese do aparelho respiratório e sistema cardiovascular de embriões bovinos provenientes de transferência nuclear e fertilização *in vitro.*** 2010. 212 f. Tese (Doutorado em Ciências) – Faculdade de Medicina Veterinária e Zootecnia, Universidade de São Paulo, São Paulo, 2010.

ALLOUCHE, M.; BIKFALVI, A. The role of fibroblast growth factor- 2 in hematopoiesis. **Program of Growth Factor Research**, v. 6, p. 35-48, 1995.

ALVES, D. F.; RAUBER, L. P.; RUBIN, F. B. Desenvolvimento embrionário in vitro de oócitos bovinos mantidos em líquido folicular ou TCM-hepes. **Braziliam Journal Veterinary Animmal Science**, v. 40, n. 4, p. 279-286, 2003.

AMOROSO, E.C. Structural and functional aspects of the placenta: comparative anatomy of the placenta. **Annals of the New York. Academy of Sciences**, v. 75, p. 855-872, 1959.

ANTHONY, R. V.; BELOWS, R. A.; SHORT, R. E. STAIGMILLER, R. B.; KALTENBACH, C., C.; DUNN, T. G. Fetal growth of beef calves. II. Efect of sire on development of the calf and related placental characteristics. **Journal Animal Science,** v. 62, p. 1375-1387, 1986.

ARMELIN, H. A. Pituitary extracts and steroid hormones in the control of 3T3 cell growth. **Proceedings of the National Academy of Sciences of the United States of America**, v. 70 v. 90, p. 2702-2706, 1973.

ARTHUR, G. H., NOAKES, D. E.; PEARSON, H.; PARKINSON, T.J.. **Veterinary reproduction and obstetrics.** 6. ed. London: Saunders, 1988. 641 p.

ASAHARA, T.; MUROHARA, T.; SULLIVAN, A.; SILVER, M.; VAN DER ZEE, R.; LI, T.; WITZENBICHLER, B.; SCHATTEMAN, G.; ISNER, J. M. Isolation of putative progenitor endothelial cells for angiogenesis. **Science**, v. 275, p. 964 –967, 1997.

ASSIS NETO, A. C. **Avaliação morfológica da placentação em bovinos de gestações normais e de gestações manipuladas em laboratórios**. 2005. 223p. Tese (Doutorado em Ciências) – Faculdade de Medicina Veterinária e Zootecnia, Universidade de São Paulo, São Paulo, 2005.

ASSIS NETO, A. C.; PEREIRA, F. T. V.; SANTOS, C. E.; LEISER, R.; MIGLINO, M. A. Morpho-physical recording of bovine conceptus (Bos indicus) and placenta Days 20 to 70 pregnancy. **Reproduction Domestic Animals**, v. 42, p.760-772, 2010.

AUERBACH, R**.**; HUANG, H**.**; LU, L. Hematopoietic stem cells in the mouse embryonic yolk sac. **Stem Cells**. May; v. 14, n. 3, p.269-280, 1996.

BARON, M. H. Embryonic origins of mammalian hematopoiesis. **Experimental Hematology** , v. 31, n. 12, p. 1160-1169, 2003.

BARONE, R. **Anatomie comparèe dês mammifères domestiques**. Splanchnologie. Paris: Vigot Frères, v. 2, p. 579-605, 1976.

BASILICO, C.; MOSCATELLI, D. The FGF family of growth factors and oncogenes. **Advances in Cancer Research**, v. 59, p. 115-165, 1992.

BÅVIK, C., S J WARD, S. J.; CHAMBON, P.. Developmental abnormalities in cultured mouse embryos deprived of retinoic by inhibition of yolk-sac retinol binding protein synthesis. **PNAS**, vol. 93, 1996.

BAZER, F. W.; GEISERT, R. D.; ZAVY, M. T. Fertilization, cleavage, and implantation. In: Hafez E. S. E. (Ed.) **Reproduction in farm animals**, 6. ed. Baltimore: Williams and Wilkins, 1993. p. 188-212.

BERTOLINI, M.; ANDERSON, G.B. The placenta as a contributor to production of large calves. **Theriogenology**, v. 57, p. 181-187, 2002.

BERTOLINI, M. MASON, J. B.; BEAM, S. W.; CARNEIRO, G. F.; SWEEN, M. L.; KOMINEK, D. J.; MOYER, A. L.; FAMULA, T. R.; SAINZ, R. D.; ANDERSON,G.B.Morphology and morphometry of in vitro- and in vitro-produced bovine concepti from early pregnancy to term and association with high birth weights. **Theriogenology**, v. 58, p. 973-994, 2002.

BERTRAND, J. Y.; TRAVER, D. Hematopoietic cell development in the zebrafish embryo. **Current Opinion in Hematology**, v. 16, p. 243–248, 2009.

BIKFALVI, A.; HAN, Z. C. Angiogenic growth factors are hematopoietic growth factors and vice versa. **Leukemia**, v. 8, p. 523-529, 1994.

BITTENCOURT, H.; ROCHA, V. A célula-tronco hematopoética e seu uso clínico. *In*: **Células-Tronco a Nova Fronteira da Medicina**. São Paulo: Atheneu, 2006. p.115-130.

BJÖRKMAN, N. Placentação. In: DELMANN, H. P.; BROWN, E. M. **Histologia veterinária.** Rio de Janeiro: Guanabara Koogan, 1982. p. 279-294.

BRAMBELL, F. W.; HEMMINGS, W. A. The passage into the embryonic yolk-sac cavity of maternal plasma proteins in rabbits. **Journal Physiology**, v. 108, n. 2, p. 177-185, 1949.

BRYDEN, M. M.; EVANS, H. E.; BINNS, W. Embryology of the sheep: extraembryonic membranes and the development of body form. **Journal Morphology**, v. 138, n. 2, p. 169-185, 1972.

BUSSOLATI, B.; DVNK, C.; GROHMAN, M.; CHRISTOPHER, D.; MASON, K. J.; AHMED, A. Vascular endothelial growth factor receptor-1 modulates vascular endothelial growth factor – mediated angiogenesis via nitric oxide. **The American Journal of pathology**., v. 159, p.993-1008, 2001.

CATTINI, P. A.; NICKEL, B.; BOCK, M.; KARDAMI, E. Immunolocalization of basic fibroblast growth factor (b FGF) in growing and growth-inhibited placental cells: a possible role for b FGF in placental cells development. **Placenta**, v. 12, p. 341-352, 1991.

CHO, F. N.; CHEN, S.; TAI, M. H.; YAN, T. L. The quality and size of yolk sac in early pregnancy loss. **Australian and New Zealand Journal of Obstetrics and Gynaecology**, v. 46, p. 413 – 418, 2006.

CHOI, K. Theo hemangioblast: a common progenitor of hematopoietic and endothelial cells. **Jounal Hematother Stem Cell Reserch**, v. 11, p. 91-101, 2002.

CHOI, K.; KENNEDY, M.; KAZAROV, A.; PAPADIMITRIOU, J. C.; KELLER, G. A. common precursor for hematopoietic and endothelial cells. **Development**, v. 125, p. 725-732, 1998.

CHUNG, Y. S.; ZHANG, W. J., ARENTSON, E., KINGSLEY, P. D., PALIS, J.; CHOI, K. Lineage analysis of the hemangioblast as defined by FLK1 and SCL expression. **Development**, v. 129, p. 5511-5520, 2002.

CIBELLI, J.B.; STICE, S. L.; GOLUEKE, P. J.; KANE, J.; BLACKWELL, C.; PONCE De LEON, F. A.; ROBL, J.M. Cloned transgenic calves produced from nonquiescent fetal fibroblasts. **Science**, v. 280, p. 1256-1258, 1998.

CUMANO, A.; GODIN, I. Pluripotent hematopoietic stem cell development during embryogenesis. **Current Opinion in Immunology**, v. 13, n. 2, p. 166-171, 2001.

DAVIS, J. Correlated anatomical and histochemical studies on the mesonephros and placenta of sheep. **The American Journal Anatomy**, v. 91, p. 263-299, 1959.

de SOUZA, P. A.; KING, T.; HARKNESS, L.; YOUNG, L. E.; WALKER, S. K.; WILMUT,I. Evoluation of gestational deficiencies in cloned sheep fetuses and placentae. **Bioology of Reproduction**, v. 65, p. 23-30, 2001.

DEB, A.; PATTERSON, C. Hard Luck Stories: The reality of endothelial progenitor cells continues to fall short of the promise. **Circulation**, v. 121, p. 850-852, 2010.

DIETERLEN-LIÈVRE, F.; CORBEL, C.; SALAÜN, J. Allantois and placenta as developmental sources of hematopoietic stem cells. **International Journal of Development Biology**, v. 54, p. 1079-1087, 2010.

DUNTON, A.; AL-ALOUSI, L. A.; PRATTEN, M. K.; BECK, F. The giant yolk sac: a model for studying early placental transport. **Journal of Anatomy**, v. 145, p. 189-206, 1986.

EVANS, H. E.; SACK, W. O. Prenatal development of domestic and laboratory mammals: growth curves, external features and selected references. **Anatomy, Histology and Embryology**, v. 2, p. 11-45, 1973.

FABER, J. J.; THORNBURG, K. L. **Placental Physiology: structure and function of fetomaternal exchange**. New York: Raven Press, 1983.

FENNIE, C.; CHENG, J.; DOWBENKO, D.; YOUNG, P.; LASKY, L. A. CD 34+ Endothelial cell lines derived from murine yolk sac induce the roliferation and differentiation of yolk sac CD 34+ hematopoietic progenitors. **Blood**, v. 86, n. 12, p. 4454-4467, 1995.

FERRELL, C. L. Maternal and fetal influences on uterine and conceptus development in the cow: I. growth of tissues of the gravid uterus. **Journal Animal Science**, v. 69, p. 1945-1953, 1991.

FERRIANI, R. R. A.; AHMED, A.; SHARKEY, A.; SMITH, S. K. Co-localization of acid and basic fibroblast growth factor (FGF) in human placenta and the cellular Effects of Bfgf in trophoblast cell line JEG-3. **Growth Factors**, v. 10, p. 259-268, 1994.

FLAMME, I.; BREIER, G.; RISAU, W. Vascular endothelial growth factor (VEGF) and VEGF receptor 2 (flk-1) are expressed during vasculogenesis and vascular differentiation in the quail embryo. **Developmental Biology**, v. 169, p. 699-712, 1995.

FOLKMAN, J.; SHING, Y. Angiogenesis. **The Journal of Biological Chemistry**, v. 267, n. 16, p. 10931-10934, 1992.

FORRAI, A.; ROBB, L. The hemangioblast, between blood and vessels. **Cell Cycle**, v. 2, n. 2, p.86-90, 2003.

FRANDSON, R. D.; WILKE, W. L.; FAILS, A. D. **Anatomia e Fisiologia dos Animais de Fazenda.** 6. ed. Rio de Janeiro: Guanabara Koogan, 2005. 454p.

GALDOS-RIVEROS, A. C.; PIZA, A. R. T.; MARIA, D. A.; MENDONÇA, R. J.; MIGLINO, M. A. La membrana vitelina de embrions bovinos, um modelo experimental de interes para estúdios proteomicos. Análises Del perfil protéico mediante electroforesis bidimensional. **Proteómica**, v. 6, p. 56-61, 2010.

GARCIA, S. M. L.; JECKEL NETO, E.; FERNANDEZ, C. G. **Embriologia**. 1. ed. Porto Alegre: Artes Medicas Sul, 1991. 350p.

GEISERT, R. D., MALAYER, J. R. Implantação. In: HAFEZ, E. S. E. (Ed). **Reprodução Animal**. 7. ed. Barueri , SP: Manole, 2004. p.127-140.

GEORGE, L. L.; ALVES, C. E. R.; CASTRO, R. R. L. **Histologia comparada**. 2. Ed. São Paulo: Roca, 1998. p. 107-137.

GERWINS, P. ;SKÖLDENBERG, E.; CLAESSON-WELSH, L. Function of fibroblast growth factors and vascular endothelial growth factors and their receptor in angiogenesis. **Critical Reviews in Oncology/ Hematology**, v. 34, p. 185-194, 2000.

GILBERT, S. F. **Development Biology**. 4. ed. Sunderland, M.A.:Sinauer Associatis, 1994, 894 p.

GODKEN, J. D.; LIFSEY, B. J.; BAUMBAUCH, G. A. Characterization of protein production by bovine chorionic and allantoic membranes. **Biology of Reproduction**, v. 39, p. 195-204, 1988.

GOODENOUGH, D. A.; GOLIGER, J. A.; PAUL, D. L. Connexins, connexons, and intercellular communication. **Annual Review Biochemical**, v. 65, p. 475-502, 1996.

GOSPODAROWICZ, D.; BIALECK, H.; GREENBBURG, G. Purification of fibroblast growth factor activity from bovine brain. **The Journal of Biological Chemistry**, v. 253, n. 10, p. 3736-3743, 1978.

GREENSTEIN, J. S.;MURRAY, W.C.; FOLEY, R. C. Observation on the morphogenesis and histochemistry of the bovine preattachement placenta between 16 and 33 days of gestation. **The Anatomical Record**, v. 132, p. 321-341, 1958.

GRUNERT, E.; BIRGEL, E. H. **Obstetrícia Veterinária.** 3.ed. Porto Alegre: Editora Sulina, 1989. 336 p.

GULBIS, B.; JAUNIAUX, E.; COTTON, F.; STORDEUR, P. Protein and enzyme patterns in the fluid cavities of the first trimester gestacional sac: relevance to the absorptive role secondary yolk sac. **Molecular Human Reproduction**, v. 9, p. 857-862, 1998.

HAFEZ, E. S. E.; HAFEZ, B. **Reprodução Animal**. 7. ed. Barueri,SP: Manole, 2004. 513 p.

HILL, J. R.; BURGHARDT, R. C.; JONES, K.; LONG, C. R.; LOONEY, C. R.; SHIN, T.; SPENCER, T. E.; THOMPSON, J. A.; WINGER, Q. A.; WESTHUSIN,M. E. Evidence for placental abnormality as the major cause of mortality in first-trimester somatic cell cloned bovine fetuses. **Biology of Reproduction,** v. 63, p. 1787-1794, 2000.

HITTEL, P.; SINOWATZ, F.; VEJLSTED, M. **Essential of Domestic Animal Embryology**. Sauders Elsevier, 2010, 470p.

HUANG, P.; STERN, M.J. FGF signaling in fleis e worms: more and more relevant to vertebrate biology. **Cytokine Growth Factor Reviews**, v. 16, n. 2, p. 151-158, 2005.

HUBBERT, W., T. Recommendations for standardizing bovine reproductive terms by the committee on bovine nomenclature. **Cornell Veterinary**, v. 62, p. 216-237, 1972.

HUGHES, S. E. Differential expression of the fibroblast growth factor receptor (FGFR) multigene family in normal human adult tissues. **Journal of Histochemistry and Cytochemistry**, v. 45, n. 7, p. 1005-1019, 1997.

IATROPOULOS, M. J.; WILLIANS, G. M. Proliferation markers**. Experimental Toxicology and Pathology**, v. 48, n. 2-3, p. 175-81, 1996.

IBGE. INSTITUTO BRASILEIRO DE GEOGRAFIA E ESTATÍSTICA. Disponível em http://www.ibge.gov.br/home/estatistica/economia/ppm/2009/default.shtm. Acesso em 27/07/2011.

JAFFREDO, T.; BOLLEROT, K.; SUGIYAMA, D.; GAUTIER, R.; DREVON, C. Tracing the hemangioblast during embryogenesis: developmental relationships between endothelial and hematopoietic cells. **International Journal of Development Biology**., v.49, p.269-277, 2005.

JAINUDEEN, M. R., HAFEZ, E. E. S. Gestação, Fisiologia Pré-natal e Parto. In: HAFEZ, E. S. E. (ed). **Reprodução Animal**. 7. ed. Barueri - SP: Manole, 2004. p.141-155.

JAINUDEEN, M.R.; HAFEZ, E. S. E. Distúrbios reprodutivos nas fêmeas In: HAFEZ, E. S. E. **Reprodução Animal**. 4. ed. São Paulo: Manole, 1988, 513p.

JANZEN, R.G.; NABLY, E.R.; TAMAOKI, T.; CHURCH, R.B.; LORSCHEDER, F.L. Synthesis of alpha-fetoprotein by pre-implantation and post-implantation bovine embryo. **Journal of Reproduction and Fertility** v.65, n. 01, p. 105-110, 1982.

KABRUN, N., H. J. BUHRING, K. CHOI. Flk-1 expression defines a population of early embryonic hematopoietic precursors. **Development**, v. 124, p .2039-2048, 1997.

KING, G. J.; ATKINSON, B. A.; ROBERTSON, H. A. Implantation and early placentation in domestic ungulates. **Journal of Reproduction and Fertilization**, v. 59, n. 31, p. 17-30, 1982.

KIRCHSTEIN, R.; SKIRBOLL, L. R. Stem cells: scientific progress and future research directions. National Institute of Health. **Department of Health and Human Services**, 2011. 106p.

LACERDA, P. M. O. **Aspectos estereológicos dos vilos coriônicos da placenta de bovinos clonados.** 2006. 77p. Dissertação (Mestrado) – Universidade de São Paulo. Faculdade de Medicina Veterinária e Zootecnia. Departamento de Cirurgia, 2006.

LASELY, J. F.; DAY, B. N.; COMFORT, J. E. Some genetic aspects of gestation length, birth and eaning traits in Hereford Cattle. **Journal Animal Science**, v. 20, p. 737, 1961.

LATSHAW, W. K. **Veterinary development anatomy: a clinical oriented approach**. Toronto: Decker, 1987, p. 49-74.

LANCRIN, C.; SROCZYNSKA, P.; STEPHENSON, C.; ALLEN, T.; SOUSKOFF, V.; LACAUD, G. The haemangioblast generates haematopoietic cells through a haemogenic endothelium stage. **Nature**, v.457, 2009.

LANCRIN, C.; SROCZYNSKA, P.; SERRANO, A.G.; GANDILLET, A.; FERRERAS, C.; KOUSKOFF, V.; LACAUD, G. Blood cell generation from the hemangioblast. **Journal of Molecular Medicine.**, v.88, p.167–172, 2010.

LANE, M.; GARDER, D. K.; HASHER, M. J.; HASHER, J. F. Use of G1.2/G2.2 media for commercial bovine embryo culture equivalent development at pregnancy rates compared to co-culture. **Theriogenology**, v.60, p. 407-419, 2003.

LEISER, R.; KAUFMANN, P. Placental structure: in a comparative aspect. **Experimental Clinic of Endocrinology**, v. 102, n. 3, p. 122-134, 1994.

LI, J., WEI, Y; WAGNER, T. E. In Vitro Endothelial Differentiation of Long-Term Cultured Murine Embryonic Yolk Sac Cells Induced by Matrigel. **Stem Cells**, v.17, p.72-81, 1999.

LIU, C.P.; AUERBACH, R. In vitro development of murine T cells from prethymic and preliver embryonic yolk sac hematopoietic stem cells. **Development**, v. 113, p. 1315-1323, 1991a.

LIU, C. P.; AUERBACH, R. Ontogeny of murine T cells: thymus-regulated development of T cell receptor-bearing cells derived from embryonic yolk sac. **European Journal of Immunology** ,v. 21, p. 1849-1855, 1991b.

LIWSKA J.; GRABINSKI-BARANOWISKI, A. J. Ultrastructure of the secondary yolk sac in pig´s embryo. **Folia Morphol (Warsy)**, v. 53, n. 4, p. 269-283, 1994.

MADDOX-HYTTEL, P.; ALEXOPOULOS, N. I.; VAJTA, G.; LEWIS, I.; ROGERS, P.; CANN, L.; CALLESEN, H.; TVEDEN-NYBORG, P.; TROUNSON, A. Imunohistochemical and ultrastructural characterization of the initial post-hatching development of bovine embryos. **Reproduction**, v. 125, p. 607- 623, 2003.

MANÇANARES, C. A. F. **Análise morfológica da área de transição do intestino primitivo para o saco vitelino em embriões e fetos bovinos (24 a 50 dias de gestação)**. 2007. 115p. Tese (Doutorado em Ciências) – Faculdade de Medicina Veterinária e Zootecnia, Universidade de São Paulo, São Paulo, 2007.

MANDRIOTA, S. J.; MENOUD, P. A.; PEPPER, M. S. Transforming Growth Factor beta1 Down-regulates Vascular Endothelial Growth Factor Receptor 2/flk-1 Expression in Vascular Endothelial Cells. **The Journal of biological Chemistry.**, v. 271, p. 11500-11505, 1996.

MARRABEL, A.W. **The embryonic pig. A chronology account**. London, 1971. 130 p.

MARTAL, J.; CÉDARD, L. Endocrine functions of the Placenta. In:.THIBAULT, C.; LEVASSEUR, M.C.; HUNTER, R. H. F. **Reproduction in Mammals and Man.**. Ellipses, Paris, 1993. p.435 – 459.

MARSHALL, M.A. **Marshall´s physiology of reproduction**. London: A. S. Parkes, Longman´s Green, 1952. p. 189-211.

MCKINNEY-FREEMAN, S. L.**;** NAVEIRAS, O.**;** YATES, F.**;** LOEWER, S.**;** PHILITAS, M.**;** CURRAN, M.**;** PARK, P.J.**;** DALEY, G.Q. Surface antigen phenotypes of hematopoietic stem cells from embryos and murine embryonic stem cells. **Blood,** v. 114, n .2, p. 268-78, 2009.

MILES, J. R. **Effects of embryo production systems on angiogenesis and development of bovine placentas.** North Carolina, 2004, 196 p. Dissertation (Doctor). Faculty of North Carolina State University, 2004.

MILLAUER, B.; WIZIGMANN-VOOS, S.; SCHNURCH, H.; MARTINEZ, R.; MOLLER, N. P.; RISAU , W.; ULLRICH A: High affinity VEGF binding and developmental expression suggest Flk-1 as a major regulator of vasculogenesis and angiogenesis. **Cell**, v. 72, p. 835-846, 1993.

MINUTH, W. W.; TIEDEMANN, K . The pig yolk sac II. Analysis of synthesized proteins. **Histochemistry,** v. 68, n.2, p. 147-58, 1980.

MOORE, K. L.; PERSAUD, T. V. N. **Embriologia básica**. 6. ed. São Paulo: Elsevier, 2004. 462p.

MOSSMAN, H. W.**Vertebrate fetal membrane**. New Brunswick: Rutgers University Press, 1987, 383p.

MURRAY, P. D. F. The development in vitro of the blood of the early chick embryo. **Procceeding of the Royal Society.**, v.11, p. 497-521, 1932.

NARDI, N. B.; ALFONSO, Z. C. Células-tronco hematopoéticas. *In*: **Células-Tronco a Nova Fronteira da Medicina**. São Paulo: Atheneu, 2006, p.49-65.

NEUFELD, G.; COHEN, T.; GENGRINOVITCH,S.; POLTORAK, Z. Vascular endothelial growth factor (VEGF) and its receptors. **The FASEB Journal,** v. 13, p. 9-22, 1999.

NG, Y. Y.; KESSEL, B. V.; LOKHORST, H. M.; BAERT, M. R. M.; BURG, C. M. M. V. D.; BLOEM, A. C.; STAAL, F. J. T. Gene-expression profiling of CD34- cells from various hematopoietic stem-cell sources reveals functional differences in stem-cell activity. **Journal of Leukocyte Biology**, v. 75, p. 314-323, 2004.

NODEN, D. M.; LAHUNTA, A. **Embriologia de los animales domésticos mecanismos de desarrolo y malformaciones**. Zaragoza: Acubia, 1990.

ORNITZ, D. M. FGF signaling in the developing endochondral skeleton.**Cytokine & Growth Factot Reviews**, v. 16, n. 2, p. 205-213, 2005.

OTROCK, J. K.; MAKAREM, J. A.; SHANSEDDINE, A. I. Vascular endothelial growth factor family of ligands and receptors: review. **Blood Cell Molecular Disease**, v. 38, p. 258-268, 2007.

PALIS, J.; YODER, M. Y. Yolk-sac hematopoiesis: the first blood cells of mouse and man. **Experimental Hematology**, v. 29, p. 927-936, 2001.

PARDANAUD, L.; DIETERLEN-LIEVRE, F. Manipulation of the angiopoietic/hemangiopoietic commitment in the avian embryo. **Development**, v. 126, p. 617-627, 1999.

PARK, C.; AFRIKANOVA, I.; CHUNG, Y. S.; ZHANG, W. J.; ARENTSON, E.; FONG, G.; ROSENDAHL, A.; CHOI, K. A hierarchical order of factors in the generation of FLK1- and SCL expressing hematopoietic and endothelial progenitors from embryonic stem cells. **Development**, v. 131, p. 2749-2762, 2004.

PEICHEV, M.; NAIYER, A. J.; PEREIRA, D.; ZHU, Z.; LANE, W. J.; WILLIAMS, M.; OZ, M. C.; HICKLIN, D. J.; WITTE, L.; MOORE, M. A.; RAFII, S. Expression of VEGFR-2 and AC133 by circulating human CD34(+) cells identifies a population of functional endothelial precursors. **Blood**, v.95, p.952-958, 2000.

PEREDA, J.; CERISOLA, H.; POZO, J. El saco vitelino humano: superfícies endodérmica y mesotelial analizadas por microscopia eletronica de barrido**. An. Anatomica Nor**., n.6, 1988.

PEREDA, J.; MOTTA, P.M. New advances in human embryology: morphofunctional relationship between the embryo and the yolk sac. **Medical electron microcopy**, v.32, p.67-78, 1999.

PEREDA, J; NIIMI, G. Embryonic erythropoiesis in human yolk sac: two different compartments for two different processes. **Microscopy Research and Technique**, 2008.

PEREDA, J.; GIANFRANCO, F. ; NIIMI, G. The vital role of yolk sac in the survival of the human embryo: facts, evidences and open questions. **Cell &Tissue Biology Research**, v.1, n.1, p.1-14, 2009.

PEREDA, J.; MONGE, J. I.; NIIMI, G. Two different pathways for the transport of primitive and definitive blood cells from the yolk sac to the embryo in humans. **Microscopy Research And Technique**, v. 00, p.000–000, 2010.

PERRY, J. S. The mammalian fetal membranes. **Journal of Reproduction and Fertility** , v.62, p. 321-35, 1981.

PETERS, K. G.; WERNER, S.; CHEN, G.; WILLIAMS, L. Two FGF receptor genes are differentially expressed in epithelial and mesenchymal tissues during limb formation and organogenesis in the mouse. **Development**, Cambridge, v. 114, n. 1, p. 233-243, 1992.

PFARRER, C.; BERISHA, B.; SCHULER, G.; SCHAMS, D.; HOFFMANN, B.; LEISER, R. Expresion and localization of m RNA for fobroblast growth factor (FGF) family members and FGF-receptor (FGFR) M RNAs in bovine placentome from early gestation until term. **Placenta**, London, v. 27, n. 8, p. 889-898, 2006a.

PFARRER, C. RUZUICA, S.D.; WINTHER, H.; CALLESEN, H. Localization of vascular endothelial growth factor (VEGF) and its receptors VEGFR-1 and VEGFR-2 in bovine palcentomes from implantation until term. **Placenta**, v. 27, p. 889-898, 2006b.

PINTO, L. M. **Caracterização da célula binucleada na placenta de vacas Nelore (*Bos indicus*- Linnaeus,1958).** 2002. 87p. Tese (Doutorado) – Faculdade de medicina Veterinária da Universidade de São Paulo, São Paulo, 2002.

PRESTES, N. C.; ALVARENGA, F. C. L. **Obstetrícia veterinária**. Rio de Janeiro: Guanabara Koogan, 2006, 241p.

REICHENBACH, H. D.; ARNOLD, G. J.; BAUERSACHS S.; BEIER, H. M.; BLUM, H.; EINSPANIER, R.; FRÖHLICH, T.; HERRLER, A.; HIENDLER, S.; KÖLLE, S.; PRELLE, K.; STOJKOVIC, M.; WENIGERKIND, H.; SINOWARTS, F.; WOLF, E. Morte embrionária na TE: redução através da melhor compreensão dos mecanismos da comunicação materno-embrionária? **O embrião**. Jaboticabal, n. 17, p. 3-6, 2003.

REIS, J. C. **Estatística aplicada à pesquisa em ciência veterinária**. 1ª ed. Olinda: J. C. R., 2003. 651p.

REYES, M.; DUDEK, A.; JAHAGIRDAR, B.; KOODIE, L.; MARKER, P.H.; VERFAILLIER, C.M. Origin of endothelial progenitors in human postnatal bone marrow. **The Journal of clinical investigation**, v.109, p.337-346, 2002.

REYNOLDS, L. P.; MILLAWAY, D. S.; KIRSCH, J. K.; INFELD, J. E.; REDMER, D. A. Growth and in-vitro metabolism of placental tissues of cows from day 100 to day 250 of gestation. **Journal of Reproduction**, v. 89, p. 213-222, 1990.

REYNOLDS, L. P.; REDMER, D. A. Angiogenesis in the placenta. **Biological Reproduction**, v. 64, p. 1033-1040, 2001.

RÜSSE,I.; SINOWATZ,F.; RICHTER, L.; LEHMANN, M.; SCHALLENBERGER, E. Die Entwicklung des Dottersackes bein Wiederkäuer (Schaf und Rind). **Anatomy, Histology, Embryology.** v.21, p. 324-347, 1992.

SABIN, F. R. Studies on the origin of blood vessels and of red corpuscles as seen in the living blastoderm of the chick during the second day of incubation. **Contributions to Embryology**, v.9, p.213-262, 1920.

SANDLER, T.W. **Langman embriologia médica**. 9.ed. Rio de Janeiro: Guanabara Koogan, 2005. 347p.

SANTOS, H. S.; AZOUBEL, R. **Embriologia Comparada.** Jaboticabal. Funep, 1996, 188p.

SANTOS, R. L.; MARQUES JUNIOR, A. P. Morfologia da placenta bovina. **Cadernos Técnicos da Escola de Medicina Veterinária da UFMG**, Belo Horizonte, n. 15, p. 27-36, 1996.

SCHULTZ, R.M.; DAVIS, W.J.; STEIN, P.; SVOBODA, P. Reprogramming of gene expression during preimplantation development. **Journal of Experimental Zoology**, v.15, p. 276-282, 1999.

SENGER, P.L. **Pathways to Pregnancy and Parturition.** 2ª ed. Washington.Current Conceptions, 2003. 377p.

SHAMS, M.; AHMED, A. Localization of m RNA for basic fibroblast growth factor in human placenta. **Growth Factors**, v. 11, p. 105-111, 1994.

SHI, W. K.; HOPKINS, B.; THOMPSON, S.; HEATH, J. K.; LUKE, B. M.; GRAHAM, C. F. Synthesis of apolipoproteins, alphafoetoprotein, albumin, and transferrin by the human foetal yolk sack and other foetal organs. **Journal of embryology and experimental morphology**. V.85:p.191-206, 1985.

SINCLAIR, K. D. Aberrant fetal growth and development after in vitro culture of sheep zygotes. **Journal Reproduction and Fertility**, v. 116, p. 177-186, 1999.

SPENCER, T. E.; BURGHARDT, R. C.; JOHNSON, G. A.; BAZER, F. W. Conceptus signals for establishment and maintenance of pregnancy. **Animal Reproduction Science**, v.82-83, p. 537-550, 2004.

SUZUKI, Jr. J; THERRIEM, J.; FILION, F.;LEFEBVRE, F.;GOFF, A. K.;PERECIN, F.; MEIRELLES, F. V.; SMITH, L.C. Loss of Methylation at H19 DMD Is Associated with Biallelic Expression and Reduced Development in Cattle Derived by Somatic Cell Nuclear Transfer1. **Biology of Reproduction**, v. 84, p. 947–956, 2011.

TÁRNOK, A.; ULRICH, H.; BOCSI, J. Phenotypes of stem cells from diverse origin. **Cytometry Part A**, v.77A, p.6-10, 2010.

TIEDEMANN, K.; MINUTH, W.W. The pig yolk sac I. Fine estructure of the poslhaemotopoietic organ. **Histochemistry**, v. 68,n. 2, p. 133-146, 1980.

TOLES, J.F.; CHUI, D.H.K.; BELBECK, L.W. Hemopoietic stem cells in murine embryonic yolk sac and peripheral blood. **Proc Natl Acad Sci USA** . v. 86, p.7456-7459, 1989.

TONIOLLO, G. H.; VICENTE, W. R. R. **Manual de Obstetrícia Veterinária.** 2ª Reimpressão. São Paulo: Varela, 2003. 124p.

VAN WAGTEDONK-DE LEUW, A.M. Effects of different reproduction techniques: AI, MDET or IVP on health and welfare of bovine offspring. **Theriogenology**. Los Altos, v. 53, p. 575-597, 2000.

WANG, X. Y.; LAN, Y.; HE, W. Y.; ZHANG, L.; YAO, H. Y.; HOU, C. M.; TONG, Y.; LIU, Y. L.; YANG, G.; LIU, X. D.; YANG, X.; LIU, B.; MAO, N. Identification of mesenchymal stem cells in aorta-gonad-mesonephros and yolk sac of human embryos. **Blood**, 15; 111(4): 2436-43. 2008.

WATANABE, Y. F. **A fecundação *in vitro* e a reação acrossomal como critério de seleção para fertilidade em touros da raça Nelore**. 1998. 79f. Tese (Doutorado em Genética) – Faculdade de Medicina de Ribeirão Preto, Universidade de São Paulo, Ribeirão Preto, 1998.

WATT, S.; GSCHMEISSNER, S.; BATES, P. PECAM-1: its expression and function as a cell adhesion molecule on hemopoietic and endothelial cells**. Leukemia and lymphona**, v.17, p.229–235, 1995.

WELSH, A. O.; ENDERS, A. C. Chorioallantoic placenta formation in the rat. II. Angiogenesis and maternal blood circulation in the mesometrial region of the implantation chamber prios to placenta formation. **American Journal Anatomy,** v. 192, n. 4, p. 347-365, 1991.

WELSH, A. O.; ENDERS, A. C. Trophoblast-decidual cell Interactions and establishment of maternal blood circulations in the pariental Yolk Sac Placenta of the Rat. **Anatomical Record**, v. 217, n. 2, p.203-219, 1987.

WILMUT, I.; SCHNIEKE, A.E.; McWHIR, J.; KIND, A.J.; CAMPBELL, K. H. Viable offspring derived from fetal and adult mammalian cells. **Nature**, v. 385, p. 810-813, 1997.

WIMSATT, W.A.; ENDERS, A.C. Structure and Morphogenesis of the Uterus, Placenta, and Paraplacental Organs of the Neotropical disc-Winged Bat *Thyroptera tricolor spix* (Microchiroptera: Thyropteridae). **The American Journal of Anatomy**, 159: 209-243, 1980.

WOLF, E.; ARNOLD, G.J.; BAUERSACHS, S.; BEIER, H.M.; BLUM, H.; EINSPANIER, R.; FRÖHLICH,T.; HERRLER,A.; HIENDLEDER,S.; KÖLLE,S.; PRELLE, K.; REICHENBACH, H-D.; STOJKOVIC,M.; WENIGERKIND, H.; SINOWATZ,F. Embryo-Maternal communication in Bovine- Strategies for Deciphering a Complex Cross-Talk. **Reproduction in Domestic Animal**, v. 38, p. 276-289, 2003.

WOODING, F.B.P. Current topic: the synepitheliochorial placenta af ruminantes: binucleated cell fusions and hormone production. **Placenta**, v.13, p.101-113, 1992.

WOODING, F.B.P.; FLINT, A.P.F. Placentation. In: LAMMING, G.E. **Marshall`s Physiology of Reproduction**. 4. ed. London Chapman and Hall, 1994, v.3, p. 233-429.

WROBEL, K. H.; SUESS, F. Identification and temporospatial distribution of bovine primordial germ cells prior to gonadal sexual differentiation. **Anatomy Embryology**, v. 197, p. 451-467, 1998.

YAMADA, O.; TODOROKI, J.; KIZAKI, K.; TAKAHASHI, T.; IMAI, K.; PATEL, O. V.; SCHULER, L. A.; HASHIZUME, K. Expresión of prolactin-related protein I at the fetomaternal interface during the implantation period in cows. **Reproduction**, v. 124, p. 427-437, 2002.

YAMAGUCHI, J.P.; ROSSANT, J. Fibroblast growth factor in mamalian development. **Current Opinion in Genetics & Development.**, v. 4, p. 485-491, 1995.

YAMASAKI, H. Gap junction intercellular communication and carcinogenesis. **Carcinogenesis**, v. 11, p. 1051-1058, 1990.

YAMASAKI, S.; IKUO NOBUHISA,I.; RAMADAN, A.; TAGA, T. Identification of a yolk sac cell population with hematopoietic activity in view of CD45⁄c-Kit expression. **Developement Growth Differ**, v. 53, p. 870–877, 2011.

ZHANG, X.; IBRAHINI, O.A.; OLSEN, S.K.; UMEMORI, H.; MOHAMMADI, M. ORNITZ, D.M. Receptor specificity of the fibroblast growth factor family. **Journal Biological Chemistry**, v. 281, n. 23, p. 15694-15700, 2006.

ZHENG, J.;VAGNONI, K. E.; BIRD, I. M.; MAGNESS, R. R. Expression of basic fibroblast growth factor, endothelial mitogenic activity, and angiotensin II Type – 1 receptor in the ovine placenta during the third trimester of pregnancy. **Biology of Reproduction**, v. 56, p. 1189-1197, 1997.

ZYGMUNT, M.; HERS, F.; MÜNSTEDT, K.; UWE, L.; LIANG, O. D. Angiogenesis and vasculogenesis in pregnancy. **European Journal of Obstritrics & Gynecology and Reproductive Biology**, v. 110, p. 510-518, 2003.