CRISTIANE NAOKO TAKAMINE

Aspectos macro e microscópicos dos órgãos genitais masculinos no jacaré-do-Pantanal (*Caiman crocodylus yacare*) – DAUDIN 1802

São Paulo
2006

CRISTIANE NAOKO TAKAMINE

Aspectos macro e microscópicos dos órgãos genitais masculinos no jacaré-do-Pantanal (*Caiman crocodylus yacare*) – DAUDIN 1802

Dissertação apresentada ao Programa de Pós-graduação em Anatomia dos Animais Domésticos e Silvestres da Faculdade de Medicina Veterinária e Zootecnia da Universidade de São Paulo para obtenção do título de Mestre em Ciências

Departamento:
Cirurgia

Área de Concentração:
Anatomia dos Animais Domésticos e Silvestres

Orientador:
Prof. Dr. Alan Peres Ferraz de Melo

São Paulo
2006

Autorizo a reprodução parcial ou total desta obra, para fins acadêmicos, desde que citada a fonte.

DADOS INTERNACIONAIS DE CATALOGAÇÃO-NA-PUBLICAÇÃO

(Biblioteca Virginie Buff D'Ápice da Faculdade de Medicina Veterinária e Zootecnia da Universidade de São Paulo)

T.1659 Takamine, Cristiane Naoko
FMVZ Aspectos macro e microscópios dos órgãos genitais masculinos no jacaré-do-Pantanal (*Caiman crocodylus yacare*) DAUDIN 1802 / Cristiane Naoko Takamine. -- São Paulo: C. N. Takamine, 2006.
79 f. : il.

Dissertação (mestrado) - Universidade de São Paulo. Faculdade de Medicina Veterinária e Zootecnia. Departamento de Cirurgia, 2006.

Programa de Pós-graduação: Anatomia dos Animais Domésticos e Silvestres.
Área de concentração: Anatomia dos Animais Domésticos e Silvestres.

Orientador: Prof. Dr. Alan Peres Ferraz de Melo.

1. Morfologia. 2. Órgãos genitais do macho animal. 3. Testículo. 4. Epidídimo. 5. Falo I. Título.

UNIVERSIDADE DE SÃO PAULO
Faculdade de Medicina Veterinária e Zootecnia

Comissão de Bioética

PARECER

Interessado: Cristiane Naoko Takamine

Assunto: Protocolo de experimentação adotado em experimento animal.

A Comissão de Bioética da Faculdade de Medicina Veterinária e Zootecnia da Universidade de São Paulo, após analisar o projeto já executado e protocolado sob o número 838/2006, intitulado: "Aspecto macro e microscópico dos órgãos genitais do jacaré-do-pantanal (Caiman crocodylus yacare DAUDIN, 1802)", no qual foram utilizados 10 (dez) jacarés, sob responsabilidade do Prof. Dr. Alan Peres Ferraz de Melo (Docente da UNIRP-São José do Rio Preto e Professor Colaborador do projeto, constatou que o mesmo foi realizado de acordo com os princípios de bioética, adotados por esta Comissão.

São Paulo, 09 de março de 2006

Prof. Dr. José Luiz Bernardino Merusse
Vice-Presidente da Comissão de Bioética
FMVZ/USP

Av. Prof. Dr. Orlando Marques de Paiva, nº 87 – 05508-270 – Cidade Universitária "Armando de Salles Oliveira". Fax: (11) 3032-2224 – fones: (11) 309107676/7671 – email: fmvz@edu.usp.br

FOLHA DE AVALIAÇÃO

Nome: TAKAMINE, Cristiane Naoko

Título: Aspectos macro e microscópicos dos órgãos genitais masculinos no jacaré-do-Pantanal (*Caiman crocodylus yacare*) – DAUDIN 1802

Dissertação apresentada ao Programa de Pós-graduação em Anatomia dos Animais Domésticos e Silvestres da Faculdade de Medicina Veterinária e Zootecnia da Universidade de São Paulo para obtenção do título de Mestre em Ciências

Data: _____/_____/_____

Banca Examinadora

Prof. Dr. _____ Instituição: _____

Assinatura: _____ Julgamento: _____

Prof. Dr. _____ Instituição: _____

Assinatura: _____ Julgamento: _____

Prof. Dr. _____ Instituição: _____

Assinatura: _____ Julgamento: _____

“Ó Mestre; fazei que em nosso interior ressoe a Vossa sabedoria e o exemplo de Vossa coerência até a morte.
Que sejamos Vossos discípulos fiéis na medida em que realizarmos o que nos ensinais, para sermos
verdadeiramente instrumentos de amor e de paz.”

São Francisco de Assis

A Deus

Por iluminar sempre meu caminho e durante essa longa trajetória

“Não há escola que se iguale a um lar decente,
nem professores que se igualem a pais honestos e virtuosos.”

Mahatma Gandhi

À minha família,
pelo apoio e incentivo constante.
Meu muito obrigada, sempre!

“Cada qual sabe amar a seu modo;
O modo pouco importa;
O essencial é que saiba amar.”

Machado de Assis

À Nuno Filipe Augusto Freire,
Amigo, companheiro, apaixonante,
por me fazer feliz todos os
dias de minha vida

“Jamais considere seus estudos como uma obrigação,
mas como uma oportunidade invejável (...) para aprender
a conhecer a influência libertadora da beleza do reino do espírito, para
seu próprio prazer pessoal e para proveito da comunidade à qual seu
futuro trabalho pertence.”

Albert Einstein

Agradecimentos

Ao meu orientador,
Alan Peres Ferraz de Melo, pela oportunidade a mim concedida,
pela sua preciosa orientação e seus ensinamentos durante a minha formação como graduanda e pós-graduanda

Aos docentes do Departamento de Anatomia dos Animais Domésticos e Silvestres – FMVZ/USP, incentivo constante para o futuro da pesquisa científica

Aos secretários e técnicos de laboratório do Departamento de Anatomia dos Animais Domésticos e Silvestres – FMVZ/USP, pela dedicação aos alunos da pós-graduação

Aos funcionários da biblioteca da FMVZ/USP

Ao senhor Osvaldo Roberto Scabine, proprietário da Fazenda Água Limpa, pela doação dos animais para a realização deste trabalho

Aos meus amigos que direta ou indiretamente fizeram parte da
realização deste trabalho

Aos meus queridos amigos: Camila Trevisan Pereira, David Montes Iturrizaga, Fernando Garbelotti, Flávio Ribeiro Alves, Káterin Elena Bohórquez Grondona, Ricardo Romão Guerra, Thiago Pinheiro Aloia, pela convivência diária, amizade e companheirismo

Vivian Vargas de Moraes, Procássia Maria Lacerda, Josy Alvarenga Cal,
morar com estas meninas me proporcionou uma experiência única.
Verdadeiramente, nossa república nos proporcionou momentos memoráveis, partilhados também por nossos amigos.

Aos colegas da pós-graduação, pelos conhecimentos compartilhados, pelos momentos de descontração e exemplos de profissionalismo

Professora Doutora Maria Angélica Miglino,
pela oportunidade a mim concedida.

Auxílio Financeiro:
PROCESSO Nº 03/10397-3

FAPESP FUNDAÇÃO DE AMPARO À PESQUISA DO ESTADO DE SÃO PAULO

“Chegará o dia em que os homens conhecerão o íntimo dos animais, e
nesse dia, um crime contra um animal será
um crime contra a humanidade.”

Leonardo Da Vinci

RESUMO

TAKAMINE, C. N. **Aspectos macro e microscópicos dos órgãos genitais masculinos no jacaré-do-Pantanal (Caiman crocodylus yacare) – DAUDIN 1802.** [Macro and microscopical aspects of the male genital organs in the Pantanal alligator (*Caiman crocodylus yacare)* - DAUDIN 1802]. 2006. 79 f. Dissertação (Mestrado em Ciências) – Faculdade de Medicina Veterinária e Zootecnia, Universidade de São Paulo, São Paulo, 2006.

Foram utilizados dez jacarés - do - Pantanal (*Caiman crocodylus yacare*), machos de faixa etária juvenil; sete espécimes foram destinados ao estudo macroscópico e os outros três foram utilizados para o estudo microscópico de luz. Após a abertura da cavidade pleuroperitoneal foi observado e identificado que os testículos são em pares e apresentam-se aderidos a parede dorsal da cavidade pleuroperitoneal. O epidídimo é alongado e muito enovelado, encontra-se na extremidade cranial do testículo, seguindo medialmente até sua extremidade caudal, onde inicia-se com o ducto deferente e posterior abertura na cloaca. O falo tem um formato tubular de aspecto cônico, mostrando ser um órgão com breve resistência, porém é flexível e possuem características de tecido cartilaginoso. Na microscopia de luz foi observada que, o testículo é limitado pela túnica albugínea. Os túbulos seminíferos são extremamente contorcidos e em seus espaços estão preenchidos por tecido intersticial e células de Leydig. Encontram-se na rede testicular túbulos revestidos por epitélio cubóide. Os ductos do epidídimo são revestidos pelo epitélio pseudo-estratificado não ciliado que variam entre células cúbicas e prismáticas. Os ductos deferentes caracterizam-se por apresentar uma luz estreita revestida pelo epitélio pseudo-estratificado prismático não ciliado. O falo é revestido pelo epitélio estratificado escamoso não queratinizado e envolto por tecido conjuntivo.

Palavras-chave: Morfologia. Órgãos genitais do macho animal. Testículo. Epidídimo. Falo.

ABSTRACT

TAKAMINE, C. N. **Macro and microscopical aspects of the male genital organs in the Pantanal alligator (*Caiman crocodylus yacare)* - DAUDIN 1802** [Aspectos macro e microscópicos dos órgãos genitais masculinos no jacaré-do-Pantanal (Caiman crocodylus yacare) – DAUDIN 1802.]. 2006. 79 f. Dissertação (Mestrado em Ciências) – Faculdade de Medicina Veterinária e Zootecnia, Universidade de São Paulo, São Paulo, 2006.

Ten Young-aged male Pantanal alligators (*Caiman crocodylus yacare*) were used; seven specimes were destinated to macroscopic study and the other three were used in the study of light microscopy. After the opening of the pleuroperitoneal cavity, we observed and identified that testes are in pairs and adhered to the dorsal wall of the pleuroperitoneal cavity. The epididymis is long and very convoluted. It is found in the cranial extremity of the testis, following medially until its caudal extremity, where it is initiated with ductus deferens and posterior opening in the phallus. Phallus has a tubular shape in conic aspect showing to be an organ with little resistence, but it is flexible and has features of cartilaginous tissue. In the light microscopy we observed that the testis is limited by the tunica albuginea. The seminiferous tubules are extremely convoluted and its spaces are filled with intersticial tissue and Leydig cells. Tubule lined with cuboidal epithelium are found in the rete testis. The ductus epididymus are lined with by non-ciliated pseudostratified epithelium to columnar cells. Ductus deferens show a very narrow light lined by the non-ciliated columnar pseudostratified epithelium. Phallus is lined by the non-keratinized stratified squamous epithelium and connective tissue.

Key-words: Morphology. Genital organs of the male animal. Testis. Epididymis. Phallus.

SUMÁRIO

1 **INTRODUÇÃO**.....21

2 **REVISÃO DA LITERATURA**.....23
2.1 ASPECTOS BIOLÓGICOS.....23
2.2 ASPECTOS GERAIS DOS ÓRGÃOS GENITAIS MASCULINOS.....27
2.2.1 Testículos.....28
2.2.2 Epidídimo.....31
2.2.3 Ducto Deferente.....35
2.2.4 Falo.....36

3 **MATERIAIS**.....39

4 **MÉTODOS**.....41
4.1 Análise Macroscópica.....41
4.2 Análise Microscópica.....41
4.3 Terminologia.....42

5 **RESULTADOS** 44
5.1 MACROSCOPIA E TOPOGRAFIA DOS ÓRGÃOS REPRODUTORES MASCULINOS.....44
5.1.1 Aspectos Externos.....44
5.1.2 Testículos.....45
5.1.3 Epidídimo.....45
5.1.4 Ducto Deferente.....46
5.1.5 Falo.....46
5.2 MICROSCOPIA DOS ÓRGÃOS REPRODUTORES MASCULINOS.....51
5.2.1 Testículos.....51
5.2.1.1 Rede Testicular.....52
5.2.2 Epidídimo.....52
5.2.2.1 Dúctulos Eferentes.....52
5.2.2.2. Ductos do Epidídimo.....52
5.2.3 Ducto Deferente.....53
5.2.4 Falo.....53

6 **DISCUSSÃO**.....67
6.1 TESTÍCULO.....67
6.2 EPIDÍDIMO.....69
6.3 DUCTO DEFERENTE.....70
6.4 FALO.....71

7 **CONCLUSÕES**.....73

REFERÊNCIAS.....76

1 INTRODUÇÃO

Sabe-se que cada organismo tem sua importância na cadeia biológica, entretanto, não se sabe quais impactos ambientais são necessárias para a sobrevivência destes seres. A irracionalidade do homem na exploração da fauna e flora vem sendo desgastadas, provocando assim o desaparecimento das espécies de animais e plantas.

Dentre esses animais destaca-se o jacaré-do-Pantanal, que correu sério risco de extinção na década de 60. Popularmente são conhecidos por possuir uma pele de grande valor econômico, na qual são revertidos em diversos artigos em couro, além de sua carne ser uma fonte alternativa de proteína, representando assim muitas vezes, a falta de controle da exploração indiscriminada desta espécie.

Estudos sobre os aspectos biológicos, ecológicos e comportamentais são de grande abrangência nesta espécie animal; entretanto, são escassas as referências na literatura mencionando seus aspectos morfológicos quanto à sua anatomia macroscópica e microscópica dos órgãos genitais no macho.

Enfatizando esses aspectos, percebe-se a importância deste animal em relação a subsídios científicos e técnicos, assim, tem-se como objetivo identificar e descrever particularidades desta espécie animal, na sua anatomia e histologia dos diversos órgãos ligados a sua reprodução, visando auxiliar futuras pesquisas relacionadas à preservação e conservação da espécie, além da sua exploração comercial de pele e como fonte alternativa protéica para consumo humano.

2 REVISÃO DA LITERATURA

As informações encontradas na literatura sobre *Caiman crocodylus yacare* são escassas, no que diz respeito aos aspectos morfológicos tanto na macroscopia quanto na microscopia dos órgãos genitais masculinos, então no presente capítulo relacionam-se citações referentes à Ordem dos Reptilianos, onde faz parte a espécie animal estudada, além disto citações relacionadas às aves também foram incluídas, devido sua semelhança evolutiva com os crocodilianos.

ASPECTOS BIOLÓGICOS

Os répteis evoluíram a partir dos anfíbios há mais de 250 milhões de anos, onde apenas 4 das 16 ordens conhecidas existem representantes na fauna atualmente.

Segundo Storer et al. (1991) a Classe *Reptilia* incluem as Ordens *Squamata* (lagartos e cobras), *Chelonia* (tartarugas e jabutis), *Crocodilia* (crocodilos, jacarés e gavial) e *Sphenodontia* (tuatara da Nova Zelândia).

Entre os crocodilianos, *Caiman crocodilus yacare* é conhecido pelo nome popular jacaré-do-Pantanal, pertencente principalmente da fauna brasileira.

De acordo com a citação de Storer et al. (1991), *Caiman crocodilus yacare* possui a seguinte classificação taxonômica:

Reino: Animalia

Filo: Chordata

Classe: Reptilia

Ordem: Crocodilia

Família: Alligatoridae

Gênero: *Caiman*

Espécie: *Caiman crocodilus yacare*

Nos estudos de Santos (1981) foi descrito que macroscopicamente, *Caiman crocodilus yacare* apresenta na região dorsal do corpo uma coloração muito escura, esverdeada com manchas amareladas ou acinzentadas formando mais ou menos faixas transversais, sobretudo notáveis na região caudal do animal. Na região ventral do corpo nota-se uma coloração branca amarelada ou esverdeada. Sua cabeça tem uma forma alongada, achatada e também muito larga. As pálpebras possuem uma parte ossificada e outra membranosa. A região cervical encontra-se guarnecida por 4 faixas formadas por escamas que se dirigem transversalmente. Já o dorso possuem 19 faixas constituídas por placas ósseas dispostas em sentido transverso e cortante que conservam-se entre si mais ou menos a mesma altura e as escamas dorsais encontram-se dispostas umas mais elevadas que as outras.

Santos (1997) notou que os crocodilianos são generalistas, pois consomem uma grande variedade de itens da natureza. Tal consumo depende da disponibilidade de alimentos no ambiente e da facilidade de captura de suas presas.

Entretanto, Carvalho (1951) relata que a dieta dos crocodilianos pode variar com a idade, hábitat, estação climática e região geográfica. Peixes, crustáceos, moluscos e insetos são os principais itens consumidos por estes animais.

Campo (2005) elucida que todos os crocodilianos são ovíparos. Os jacarés da Família *Alligatoridae* fazem seus ninhos em montes com restos de folhagens e gravetos próximos aos rios. A radiação solar e a decomposição da vegetação contribuem para o aumento da temperatura do ninho. A temperatura em que os ovos são incubados determina o sexo dos jacarés. O período de reprodução dos jacarés brasileiros predomina no final da estação seca, com o nível da água ainda baixo, temperaturas altas e as primeiras chuvas que possivelmente sinalizam as fêmeas a fazerem as posturas dos ovos. Da postura dos ovos até a eclosão dos jovens pode demorar até 70 dias, dependendo das condições de incubação dos ovos e dos cuidados das fêmeas. O número de ovos depende principalmente do estado nutricional e do tamanho das fêmeas, que podem variar entre hábitat e entre anos. Nos dados coletados pela Embrapa (2004), seu tamanho variável é de 10 – 13 cm ao eclodir do ovo, podendo chegar até 2,5 – 3 metros de comprimento na fase adulta, embora tenham sido encontrados jacarés não maiores que 2,5 metros de comprimento.

Ainda, a Embrapa (2004) verificou que a distribuição geográfica deste crocodiliano estende-se do norte da Argentina até o sul da Bacia Amazônica, mas

ocorre principalmente no Pantanal, que está localizado no estado do Mato Grosso do Sul.

O IBAMA (2004) em seus estudos recentes mostrou que o jacaré-do-Pantanal é uma das mais vigorosas populações que qualquer outro crocodiliano do mundo. A sua população em toda a planície pantaneira pode ser superior a 20 milhões de indivíduos, sendo observadas densidades de até 150 ind./Km², consideradas as mais altas densidades de populações naturais de crocodilianos no planeta.

O IBAMA (2004) publicou em seu site de internet, que antes do ano de 1967, não havia restrições ao uso de jacarés no Pantanal e a caça seletiva de indivíduos era conduzida em larga escala. A partir de 1967, a política de manejo foi alterada e a caça de populações foi proibida por lei. Entretanto a caça ilegal continuou até o final da década de 80. Recentemente os estudos da Embrapa Pantanal mostraram que a caça sobre indivíduos adultos, mesmo que em baixa intensidade, poderia causar sérios impactos com relação aos aspectos reprodutivos da população e, portanto não é uma política de manejo sustentável. De fato, a alternativa de uso exclusivamente extrativista apresenta várias limitações e é pouco provável que o sistema de caça, que ocorria na década de 60, apresente viabilidade bio-econômica, a médio e longo prazo. A partir do início da década de 90, a política de manejo foi redirecionada e, no lugar de jacarés adultos, foi regulamentada a extração de ninhos de populações naturais para criação em cativeiro. Contudo, a coleta de ovos é considerada uma estratégia de alto risco, pois é difícil definir de que forma ocorre. Ainda, o IBAMA (2004), relatou que, o *Caiman crocodilus yacare* era uma espécie que constava na lista dos Estados Unidos como ameaçado de extinção, fato que proibia a comercialização com este país e coibia a negociação com outros países.

Graças ao trabalho de negociação do Ministério do Meio Ambiente e IBAMA e com o apoio da comunidade científica nacional e internacional, em junho de 2000, a lei Norte Americana foi modificada. Atualmente, está permitida a exportação de produtos e sub produtos de *Caiman crocodilus yacare* que são hoje, um dos principais consumidores da produção brasileira.

ASPECTOS GERAIS DOS ÓRGÃOS GENITAIS MASCULINOS

Evans (1986) em seus estudos com répteis relatou que a posição dos testículos são semelhantes aos ovários. Ao longo da borda caudo-lateral de cada testículo notou-se a presença do ducto deferente que têm sua forma enovelada como ao do epidídimo. O órgão copulatório é bem desenvolvido no assoalho da cloaca.

Ainda em répteis, Ferreira et al. (2002) evidenciaram em seus estudos que os órgãos do sistema reprodutor masculino de *Iguana iguana* estão localizados dorso-longitudinalmente na cavidade abdominal. Os testículos esféricos estão ligados aos epidídimos e aos ductos deferentes, que estão em contato com os rins posteriormente à cavidade do corpo. Os ductos deferentes alcançam o órgão copulatório, que se insere na base da cauda onde é evertido durante a cópula.

Em aves, King (1981) relatou que o órgão genital masculino destes animais constitui-se de pares de testículos, milhares de túbulos seminíferos, epidídimos e ductos deferentes. Não há nenhuma estrutura presente que seja homóloga à próstata, vesícula seminal ou glândula bulbo uretral como nos mamíferos.

2.2.1 Testículos

Segundo Zug (1993) os relatos de seus estudos com cobras e lagartos, os testículos variam quanto a sua forma de ovóide a cilíndrica. São usualmente adjacentes, embora os testículos da direita permaneçam um pouco anterior com relação aos testículos da esquerda. Cada testículo é constituído por túbulos seminíferos, células intersticiais e vasos sanguíneos encaixados no tecido conjuntivo.

Ferreira et al. (2002) em estudo recente, observaram que os testículos de *Iguana iguana* estão envolvidos por um mesotélio e uma túnica albugínea, os túbulos seminíferos não são organizados paralelamente aos testículos. Os túbulos seminíferos são revestidos por uma camada de células mióides. Dentro dos túbulos, o epitélio germinativo é composto por dois tipos celulares, as células de Sertoli e as células germinativas que estão distribuídas da periferia ao centro do lúmen, de acordo com o seu grau de maturação. Os túbulos seminíferos são circundados por tecido intersticial composto por tecido conjuntivo rico em vasos, nervos e células de Leydig.

Com relação aos jacarés, Coutinho (2000) descreveu em seus estudos que os testículos estão situados na região sub-lombar cranial aos rins, em cada lado do mesocólon na parede dorsal da cavidade do corpo. São alongados e ligeiramente planos com o formato arredondado no pólo cranial contrastando com o pólo caudal estreitado. São consistentemente assimétricos no que se refere ao comprimento, o testículo esquerdo é sempre mais curto em relação ao testículo direito. Tem a

coloração creme-amarelado, tornando-se avermelhado devido ao acréscimo de sangue fornecido quando está repleto por espermatozóides. Sua superfície ventral é lisa e brilhante, sendo coberto pela camada parietal do peritônio; a superfície dorsal é próxima ao epidídimo e a glândula adrenal, todos os três são limitados juntos pelo abundante tecido conjuntivo retroperitoneal. Relata ainda que analisando microscopicamente, os testículos são limitados por uma espessa cápsula de tecido conjuntivo, a túnica albugínea. O parênquima do testículo é composto por túbulos seminíferos altamente contorcidos. Os espaços entre os túbulos são preenchidos por tecido intertubular que são compostos por células e fibras de tecido conjuntivo, vasos sanguíneos e linfáticos, e células de Leydig, com seus típicos citoplasmas claros e ao redor núcleos vesiculares. Os túbulos seminíferos possuem o epitélio seminífero que são separados do tecido intertubular por uma membrana limitante bem definida (túnica própria) que incluem a membrana basal e as células mióides. Os elementos que sustentam o epitélio seminífero são as células de Sertoli, onde os núcleos estão localizados na região basal do epitélio, próximo ao túbulo limitando a membrana. Estes núcleos na sua forma são piramidais ou alongados e mostram conspícuos núcleos centrais. No epitélio seminífero são encontradas as células de linhagem espermatogênicas que são as espermatogônias, espermatócitos primários, espermatócitos secundários e as espermátides.

Macroscopicamente o sistema reprodutor masculino de *Caiman crocodilus fuscus,* segundo relatos de Guerrero et al. (2004) incluem-se testículos pares elipsóides, ductos acessórios e o falo. Em se tratando de aspectos microscópicos notaram que, o sistema reprodutor masculino é composto pela rede testicular, dúctulos eferentes, dúctulos epididimários, ductos do epidídimo e ductos deferentes,

ainda identificaram alguns pequenos ductos percorrendo paralelamente aos ductos deferentes. A rede testicular consiste de amplos ductos, conectando túbulos seminíferos aos dúctulos eferentes. Estes ductos são revestidos por células cúbicas ou escamosas não secretoras sustentado pelo tecido conjuntivo. Diversos ductos eferentes foram encontrados ao longo da superfície dorsal do testículo do *Caiman crocodilus*. Seu epitélio luminal é do tipo cúbico a colunar baixo e consistem de células ciliadas e não ciliadas. Observaram também finas camadas de tecido conjuntivo, sobre uma linha de lâmina basal seguido por uma ou duas camadas de tecido muscular liso. Na análise da microscopia eletrônica, o epitélio do ducto eferente possui células juncionais complexas na terminação adluminal. A membrana basal celular de contorno irregular é revestida por uma fina lâmina basal.

Bacha Jr. e Bacha (2003) relataram que em galos (*Gallus gallus domesticus*) não foi evidenciado nenhum septo bem desenvolvido dividindo os testículos em lóbulos. Há muito pouco tecido conjuntivo entre túbulos seminíferos adjacentes, e as células intersticiais são esparsas. Elas são desde pavimentosas a colunares, com núcleos redondos e relativamente grandes e citoplasmas freqüentemente vacuolizados. Os túbulos seminíferos são contínuos com túbulos retos, que são revestidos pelas células de Sertoli. Os túbulos retos levam aos canais anastomosados da rede testicular, que é revestida por epitélio cúbico a escamoso simples. A rede testicular se situa fora da túnica albugínea, abaixo do epidídimo.

Lake (1981) verificou que, em algumas espécies de aves silvestres, os túbulos seminíferos afluem diretamente aos eferentes, sem a constituição da rede testicular.

Microscopicamente Aire (1982) observou nas aves domésticas que a rede testicular está localizado dorso medialmente no testículo, e comunica os túbulos seminíferos à região epididimária. A maior parte dos túbulos seminíferos termina na abertura da rede testicular, ocasionalmente um ou mais túbulos seminíferos se abrem dentro dos túbulos retos na qual estes esvaziam dentro da rede testicular. O epitélio que reveste o túbulo reto consiste em simples cúbico alto ou colunares baixos onde estes se tornam cúbicos baixos ou escamosos quando o túbulo se junta a rede testicular.

Com relação ao sistema reprodutor masculino de um jovem *Crocodylus palustris,* Fox (1977) citou que os testículos quando imaturos são pequenos e possuem uma coloração de aspecto branco. Em se tratando da análise microscópica foi notificado que neste estágio não há nenhuma indicação da presença de células da linhagem espermatogênica tais como os espermatócitos, espermátides e espermatozóides, pois ainda estas células não são distinguíveis.

2.2.2 Epidídimo

No epidídimo do jacaré Coutinho (2000) constatou que é uma estrutura muito discreta, alongada unida à superfície dorsal de cada testículo e na associação com a glândula adrenal. Sob a análise microscópica, o ducto epididimário é revestido por uma única camada de epitélio que se torna pseudo-estratificado quando se aproxima dos ductos deferentes. A forma das células do epitélio varia de cúbica a colunar

alto, de acordo com a região do órgão. Assim, uma grande variação na região é encontrada na altura do epitélio, até a estação de reprodução. Os espermatozóides em grande quantidade foram encontrados armazenados no epidídimo de machos adultos. Os ductos deferentes surgem da extremidade caudal de cada epidídimo, lateralmente a região caudal do testículo. Em seu caminho para a cloaca, os ductos deferentes são cobertos pela camada parietal do peritônio, inicialmente percorrem longitudinalmente a superfície ventral dos rins. A parede do ducto deferente é translúcido, sendo confundido com a membrana peritoneal circundante no período de não reprodução. Na época da reprodução, tornam-se enovelado, com um aspecto leitoso devido ao armazenamento do sêmen.

Recentemente Guerrero et al. (2004) fizeram um estudo morfológico onde descreveram que o epidídimo de *Caiman crocodilus* macroscopicamente é muito fino e enovelado, percorre diagonalmente a superfície dorsal do testículo a qual este é fixo fortemente. O final do epidídimo na região posterior do testículo esvazia-se nos ductos deferentes. Quanto à microscopia, os ductos do epidídimo são revestidos por um epitélio de células pseudo-estratificadas não ciliadas. A altura do epitélio e o diâmetro variam com a atividade reprodutiva. A porção livre do ducto do epidídimo corresponde ao ducto deferente. O epitélio é pseudo-estratificado não ciliado como no epidídimo, exceto pela presença de uma célula epitelial alta na região proximal. Este não demonstra variação histológica ao longo do comprimento. Diferente do epidídimo, a atividade secretora é detectável no ducto deferente durante os estágios ativos. Os ductos paralelos aos ductos deferentes estão localizados próximos à região muscular dos ductos deferentes.

Em *Ara ararauna,* Adami et al. (2003) não evidenciaram a presença do epidídimo no estudo macroscópico, contudo, o ducto deferente surge do testículo, seguindo em direção caudal ao lado do ureter que por fim, desemboca na parede dorsal da cloaca.

Holmes e Gist (2004) estudaram na tartaruga (*Chrysemys picta*) que o epidídimo é um ducto único e altamente contorcido, revestido pelo epitélio pseudo-estratificado, circundado por 5 a 6 camadas de músculo liso e observa-se também a presença de tecido conjuntivo contendo numerosos melanócitos. As células que compreendem o epitélio pseudo-estratificado do epidídimo são de cúbico a prismático, com células escamosas ao lado da membrana basal.

Segundo Bacha Jr. e Bacha (2003), descreveram que em galos há três tipos de túbulos no interior do epidídimo: dúctulos eferentes, ductos conectores e ducto epididimário. Os numerosos dúctulos eferentes contorcidos ligam a rede testicular aos ductos conectores. São revestidos por um epitélio simples de células colunares altas e baixas, bem como porções de células que parecem ser pseudo-estratificadas. Os ductos conectores (canais excretores) possuem o diâmetro menor que os outros túbulos epididimários, são revestidos pelo epitélio colunar pseudo-estratificado e sua superfície luminal possui uma aparência uniforme. O ducto epididimário é semelhante em estrutura aos ductos conectores, exceto seu diâmetro que é muito maior. Todos os túbulos epididimários são circundados e limitados por tecido conjuntivo.

Budras e Sauer (1975), estudando galos sexualmente maduros, designaram as porções mais largas como dúctulos eferentes proximais e as partes mais estreitas como dúctulos eferentes distais, os quais se unem ao ducto epididimário. Verificaram

também que, nos dúctulos eferentes proximais, o diâmetro do lúmen passa de 140 para 300 µm e se encontra preenchido por pregas epiteliais, ricas em células ciliadas, enquanto nos dúctulos eferentes distais o diâmetro luminal passa de 60 para 140 µm. Topograficamente, os ductos epididimários ocupam a região lateral do epidídimo, mostram-se bastante largos, e são constituídos por células ciliadas, usualmente preenchidos por esperma e seu diâmetro aumenta de 190 para 270 µm, no período reprodutivo.

Estudando a região epididimária de patos *Anas phatyrhynchos*, Aire (1982) também relatou que os dúctulos eferentes consistiam de duas porções, a proximal e a distal, e ainda através da microscopia eletrônica de varredura, confirmou que os dúctulos eferentes distais apresentavam muito mais células ciliadas do que os dúctulos eferentes proximais, onde prevalecem as células não-ciliadas, tipo I. Já os dúctulos conectados e epididimários apresentam apenas células colunares.

Stefanini e Orsi (1999) relataram em pombos domésticos (*Columbia livia*, L.) que a região epididimária é compreendida pela rede testicular, os dúctulos eferentes, o testículo e o ducto epididimário. Os canais epiteliais da rede testicular são contínuos com o segmento extratesticular da rede, onde segue com os dúctulos eferentes proximais e distais e, finalmente, o ducto epididimário se forma em continuidade aos eferentes distais. O epitélio de revestimento deste sistema tubular extratesticular é cúbico simples na rede testicular e pseudo-estratificado colunar nos outros ductos da região epididimária.

2.2.3 Ducto Deferente

Sever et al. (2002) relatou que nos répteis, o ducto deferente é o local de armazenamento dos espermatozóides e diferentemente dos mamíferos, o epidídimo não participa da maturação ou armazenamento dos espermatozóides.

O ducto deferente em *Crotalus durissus terrificus,* segundo a descrição de Almeida-Santos et al. (2004) é enovelado e ocupa cerca de um terço do comprimento do corpo. Quando livre da membrana peritoneal, o ducto deferente chega a atingir aproximadamente seis vezes o total do comprimento do corpo, embora o ducto deferente direito seja sempre mais longo que o esquerdo.

Bacha Jr. e Bacha (2003) observaram o ducto deferente em galos e relataram que este é muito contorcido, caracteriza-se por apresentar epitélio prismático pseudo-estratificado, musculatura lisa subjacente e uma camada mais periférica de tecido conjuntivo denso. Cada ducto deferente se funde com um ducto ejaculatório cônico e pequeno, cuja submucosa contém tecido erétil. O ducto ejaculatório protrui e se abre no interior do urodeo da cloaca, demonstrando o final do sistema genital masculino.

2.2.4 Falo

Hodges (1974) citou que em galos não há presença de um falo verdadeiro, ao invés disso ele possui um órgão copulatório formado por um complexo sistema de estruturas localizadas dentro da cloaca. Cada ducto deferente conecta-se ao ducto ejaculatório na qual este se projeta no urodeo na proximidade à abertura ureteral. O epitélio que reveste o ducto ejaculatório é pseudo-estratificado do tipo colunar. Na superfície externa dos ductos, observa-se a presença do epitélio colunar baixo que possuem células que secretam muco.

Nos estudos de Nickel et al. (1977) o órgão copulatório no galo é rudimentar e no ganso e no pato, ambos possuem órgãos copulatórios que em seu estado de ereção, atinge aproximadamente de 6 – 8 cm no pato e 7 – 9 cm no ganso. O falo surge na transição entre o urodeo e o proctodeo na superfície ventral da cloaca. O órgão é revestido por uma membrana mucosa que dá forma a um sulco seminal em espiral. Nas bordas deste sulco a membrana mucosa aumenta com a presença do tecido erétil. Durante a cópula este sulco se fecha dando forma a um tubo que transfere o sêmen a cloaca ou na parte terminal do oviduto (vagina) da fêmea. O falo é projetado e retraído na cloaca do macho pela ação muscular. A ereção do órgão é conseguida pelo fluxo da linfa no interior do tubo cego.

Zug (1993) afirmou que todos os répteis vivos possuem órgãos copulatórios. Os crocodilianos e as tartarugas possuem um único pênis mediano surgindo do chão da cloaca. Os lepidossauros possuem um par de hemipênis, estes surgem no canto da abertura cloacal e base da cauda.

Dyce et al. (2004), relatou em ganso e no pato que o falo é protrátil, possuindo alguns centímetros de comprimento, possuem capacidade de penetração. Seu formato é de um cone fino e apresenta um sulco espiralado, onde conduz o sêmen para o ambiente externo.

3 MATERIAIS

Para a realização desta pesquisa, foram utilizados dez jacarés-do-Pantanal (*Caiman crocodilus yacare*), machos, de faixa etária juvenil. Estes animais foram obtidos através da doação de um criatório/abatedouro, tendo sua localização no Município de Bálsamo, Estado de São Paulo, registrado no Instituto Brasileiro do Meio Ambiente e dos Recursos Naturais Renováveis (IBAMA), sob número 2/35/92/0020 -2.

Os animais foram eutanasiados na propriedade com solução de éter etílico PA, permitido segundo a Resolução n° 712 do Conselho Federal de Medicina Veterinária.

4 MÉTODOS

Neste capítulo encontra-se divido em:

4.1 Análise Macroscópica

Para o estudo macroscópico dos órgãos genitais masculinos, foram utilizados sete jacarés-do-Pantanal.

Mediante a incisão na linha alba, os órgãos da cavidade pleuroperitoneal foram expostos. A seguir, as alças intestinais foram afastadas para que os órgãos genitais pudessem ser melhor evidenciados. Na seqüência, após a identificação dos órgãos quanto a sua topografia, estes foram dissecados *"in situ"* para que se pudesse proceder com a descrição anatômica e fotodocumentação.

4.2 Análise Microscópica

Para o estudo microscópico dos órgãos genitais masculinos do jacaré-do-Pantanal foram utilizados outros três animais, que após a sedação e posterior

eutanásia, foram identificados os respectivos órgãos em questão, coletados fragmentos dos mesmos e à seguir fixados.

Os fragmentos com cerca de 1 (um) cm, foram perfundidos em solução fixadora de paraformaldeído.

O material foi submetido às técnicas histológicas de rotina, incluindo este em parafina, obtendo-se a partir destes, cortes de 5 micrômetros de espessura, corados à seguir com Hematoxilina – Eosina e Tricrômico de Masson.

As preparações histológicas realizadas a partir desse material e as documentações fotomicrografadas foram realizadas utilizando-se o microscópio Olympus BX-60.

4.3 Terminologia

Por não haver uma terminologia específica para os crocodilianos, decidiu-se então adotar a NOMINA ANATOMICA AVIUM, a razão disto se deve pela proximidade na escala evolutiva, na qual as aves se assemelham muito aos répteis.

5 RESULTADOS

Os resultados obtidos foram assim divididos: macroscopia e topografia dos órgãos reprodutores masculinos e microscopia dos órgãos reprodutores masculinos no jacaré-do-Pantanal.

5.1 MACROSCOPIA E TOPOGRAFIA DOS ÓRGÃOS REPRODUTORES MASCULINOS

Em todos os animais observados neste estudo, notou-se que estão presentes na cavidade pleuroperitoneal: um par de testículos, um par de epidídimos, um par de ductos deferentes e um órgão copulatório (Figura 1).

5.1.1 Aspectos Externos

Ventralmente a pele do jacaré-do-Pantanal é composta por uma superfície de placas dérmicas lisas, brilhantes e possui uma coloração amarelo-creme. Na região cloacal, há uma abertura na linha média, na qual internamente se encontra a

cavidade cloacal, que mediante palpação constatou-se que o falo está contido nesta cavidade e protrui-se (Figura 4).

5.1.2 Testículos

Os testículos são estruturas bilaterais que estão dispostos em cada lado a partir da linha mediana, situados na cavidade pleuroperitoneal. O testículo direito com relação ao esquerdo apresenta seu comprimento maior e mais cranial, sendo ainda, estruturas compactas e possui um formato alongado. A coloração é um creme-amarelado em animais jovens e imaturos que ainda não atingiram a fase de atividade sexual. Está relacionado crânio-ventralmente ao rim. Cranialmente aproxima-se da superfície do ventrículo gástrico. Medialmente localiza-se próximo aos vasos sangüíneos como a aorta e veia cava caudal. Caudo-dorsalmente encontra-se próximo às alças intestinais (Figura 1).

5.1.3 Epidídimo

O epidídimo possui uma coloração de aspecto amarelo, sendo uma estrutura alongada e fusiforme na sua extremidade cranial, tornando-se filiforme a partir de seu terço médio até sua extremidade caudal, apresenta-se intimamente ao longo do

comprimento pela sua face medial, prosseguindo na extremidade caudal do epidídimo com um túbulo sinuoso, quase imperceptível, o ducto deferente (Figura 1).

5.1.4 Ducto Deferente

O ducto deferente (Figura 1) se origina a partir da extremidade caudal do epidídimo, macroscopicamente é uma estrutura muito fina, percorre junto ao ureter paralelamente a linha média, até alcançar a cloaca (Figura 4).

5.1.5 Falo

Na região ventral observa-se externamente uma abertura na linha média, na qual internamente se encontra a cavidade cloacal (Figura 4), mediante palpação constata-se que o falo (Figura 2) está contido nesta cavidade, o que é de difícil visualização em seu estado de repouso. Seu formato é de um cone, de coloração branca, em seu interior encontra-se um sulco, a fossa ejaculatória (Figura 3), na qual tem como função transferir o sêmen para o ambiente externo ou para a cloaca da fêmea.

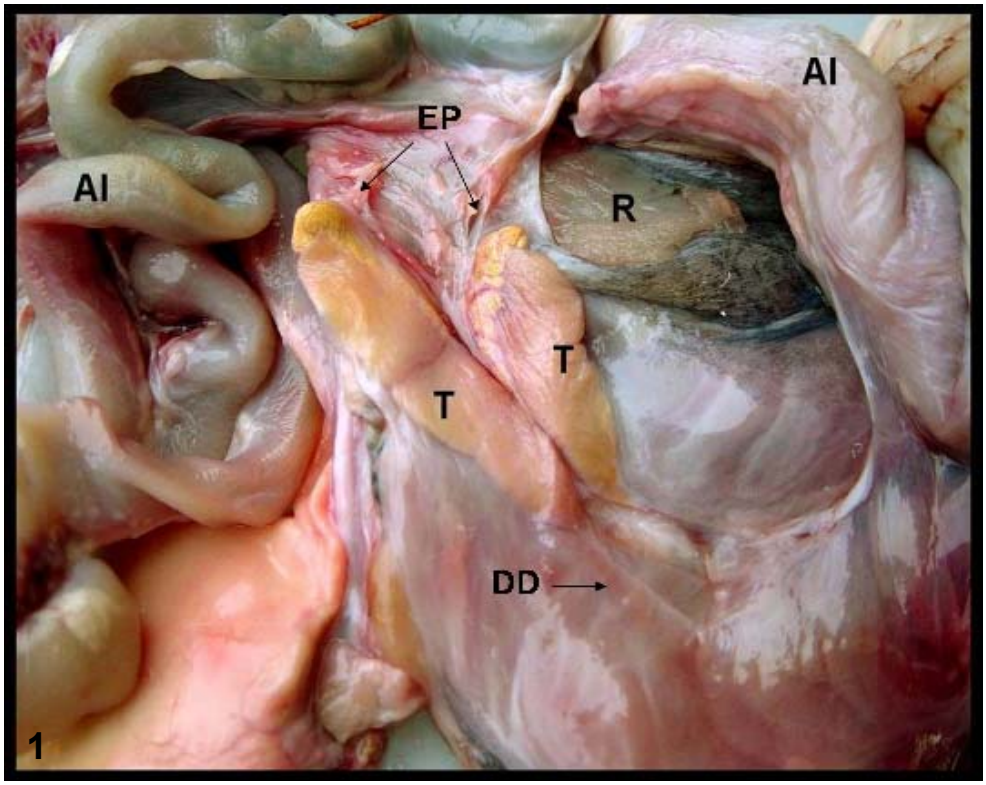

Figura 1 – Fotografia dos órgãos genitais masculinos no jacaré-do-Pantanal (*Caiman crocodylus yacare*). Evidencia-se os órgãos na cavidade pleuroperitoneal, assim temos, os testículos (T) em pares, epidídimos na extremidade cranial (EP) e o ducto deferente (DD), quase imperceptível devido sua estrutura ser muito fina

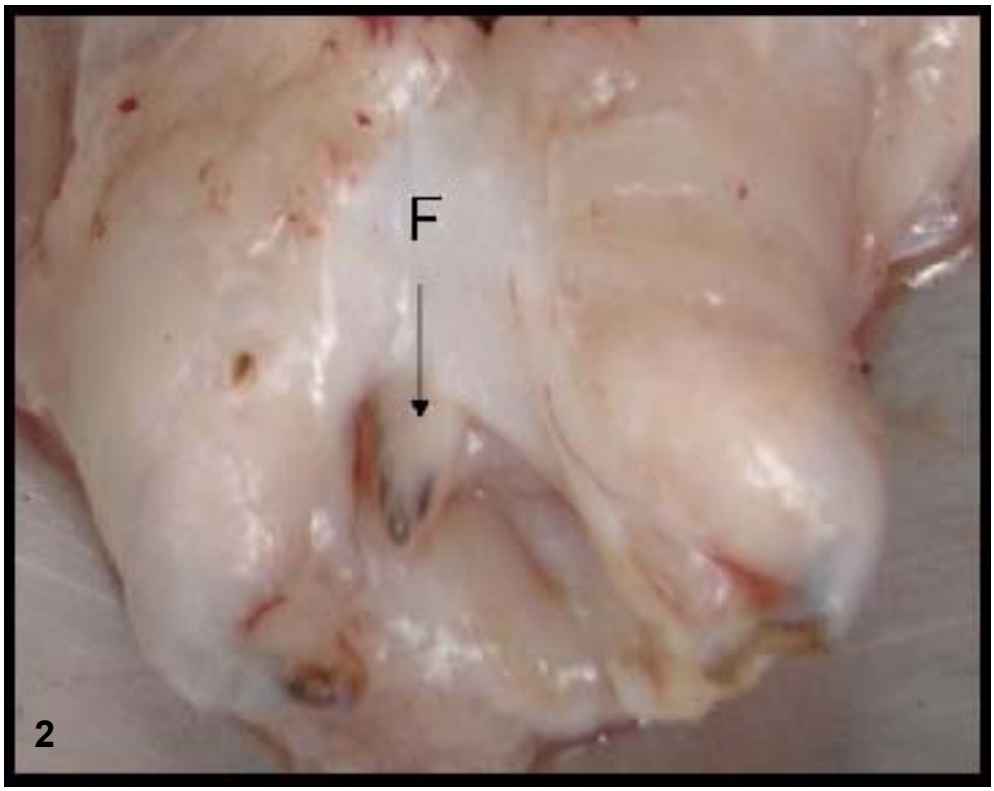

Figura 2 - Fotografia do falo (F) contido na cavidade cloacal

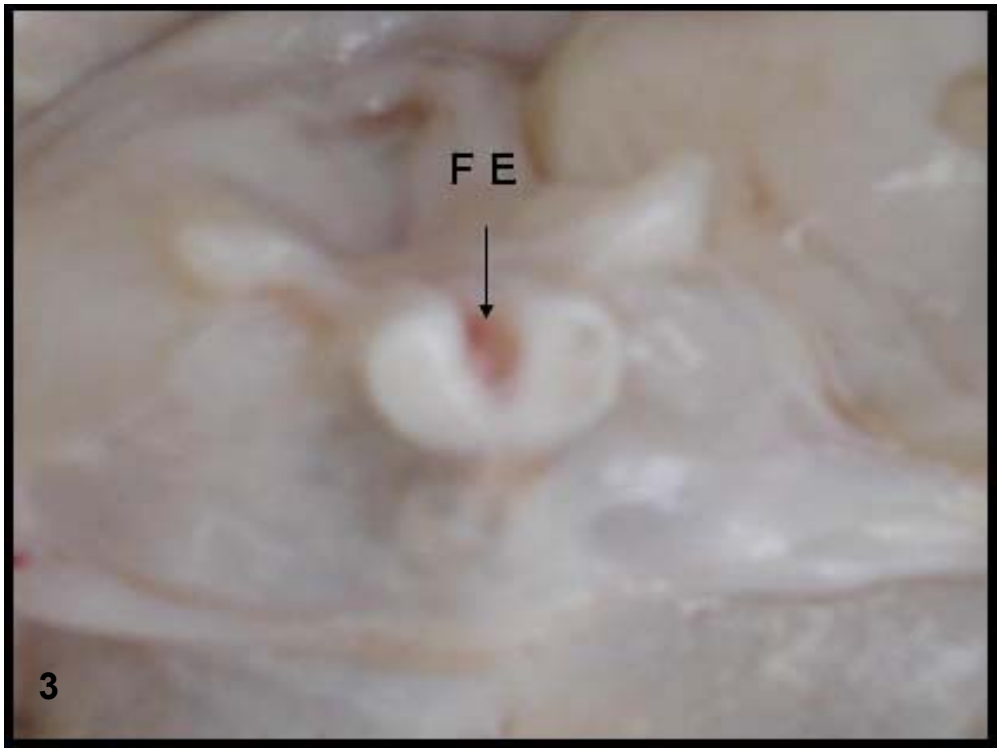

Figura 3 – Fotografia do corte transversal do falo, evidenciando a presença da fossa ejaculatória (FE)

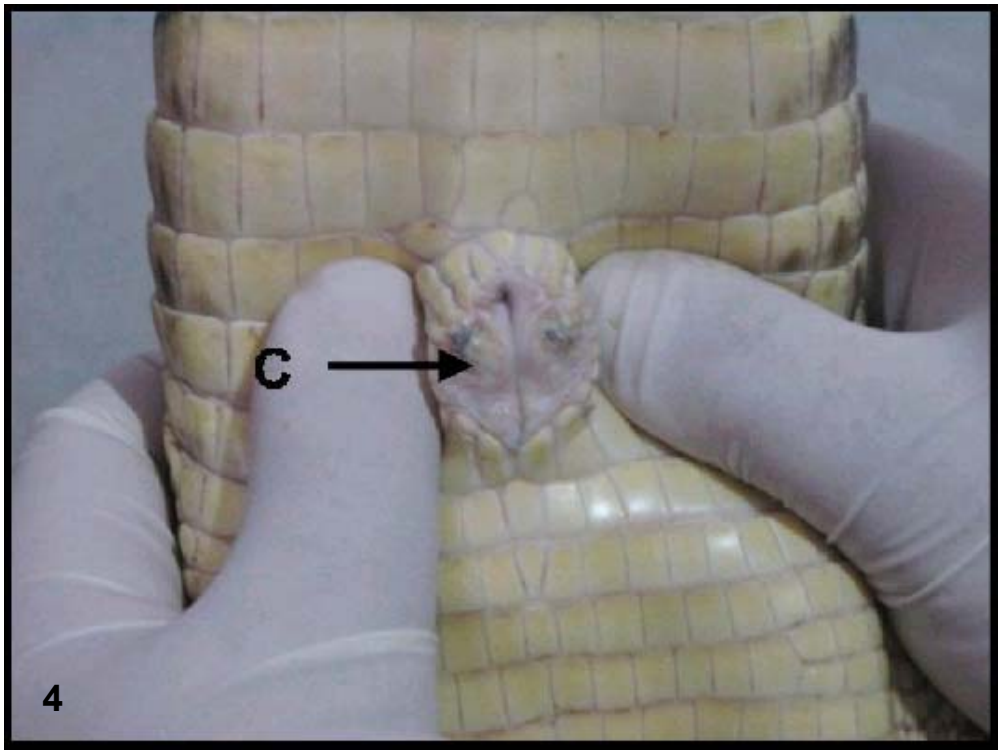

Figura 4 – Abertura da cavidade cloacal (C)

5.2 MICROSCOPIA DOS ÓRGÃOS REPRODUTORES MASCULINOS

Os órgãos observados na análise microscópica foram os seguintes: testículos, epidídimos, ducto deferente e falo.

5.2.1 Testículos

São limitados pela túnica albugínea, uma cápsula fibrosa de tecido conjuntivo rico em fibras colágenas. Este é composto por túbulos seminíferos altamente contorcidos, a camada mais interna, consiste na presença de células mióides.

O epitélio seminífero é constituído por células de duas naturezas: a célula nutridora – Sertoli, e as células da linhagem espermatogênica, na qual esta última não foram evidenciadas, pois estas células ainda não sofreram diferenciação celular.

Os espaços entre os túbulos seminíferos são preenchidos por tecido intersticial e as células de Leydig ou células intersticiais (Figuras 2 a 8 e 10).

5.2.1.1 Rede Testicular

Consiste numa rede de ductos que conectam os túbulos seminíferos aos túbulos eferentes. Estes túbulos são revestidos pelo epitélio cúbico e por uma fina camada de tecido conjuntivo (Figuras 7, 8 e 10).

5.2.2 Epidídimo

5.2.2.1 Dúctulos Eferentes

Foi evidenciado que seu epitélio é de cúbico a prismático e consiste de células ciliadas e não ciliadas. Finas camadas de tecido conjuntivo revestem a lâmina basal seguido por uma ou duas camadas de tecido muscular liso circular (Figuras 7 a 10).

5.2.2.2 Ductos do Epidídimo

Este epitélio delimita uma luz relativamente ampla de contornos regulares. Revestido internamente por um epitélio pseudo-estratificado não ciliado composto

por células basais que variam entre células cúbicas e células prismáticas (Figura 10).

5.2.3 Ducto Deferente

O ducto deferente é a continuação do ducto do epidídimo. A luz do ducto deferente é constituída pelo epitélio pseudo-estratificado prismático não ciliado como no epidídimo. Apresenta uma camada de tecido muscular bastante espessa, que corresponde a uma camada interna e outra mais externa (Figura 11).

5.2.4 Falo

O falo é um órgão que está em contato com o ambiente externo onde sua função é direcionar o produto do ejaculado. Seu epitélio é revestido pelo estratificado escamoso não queratinizado e envolto por tecido conjuntivo (Figura 12).

Figura 6 – Fotomicrografia do testículo do jacaré-do-Pantanal (*Caiman crocodylus yacare*). Observa-se a túnica albugínea (TA), envolvendo o parênquima testicular, e os túbulos seminíferos (TS). HE

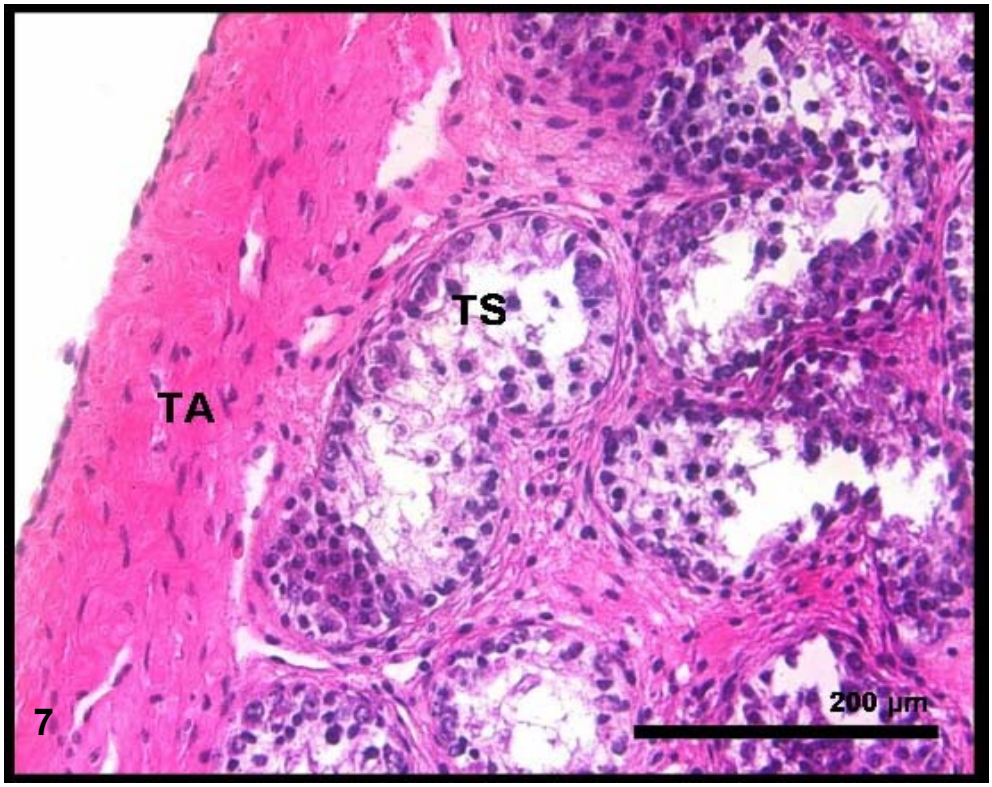

Figura 7 - Fotomicrografia do testículo do jacaré-do-Pantanal (*Caiman crocodylus yacare*), observa-se com maior nitidez a túnica albugínea (TA) e os túbulos seminíferos (TS). HE

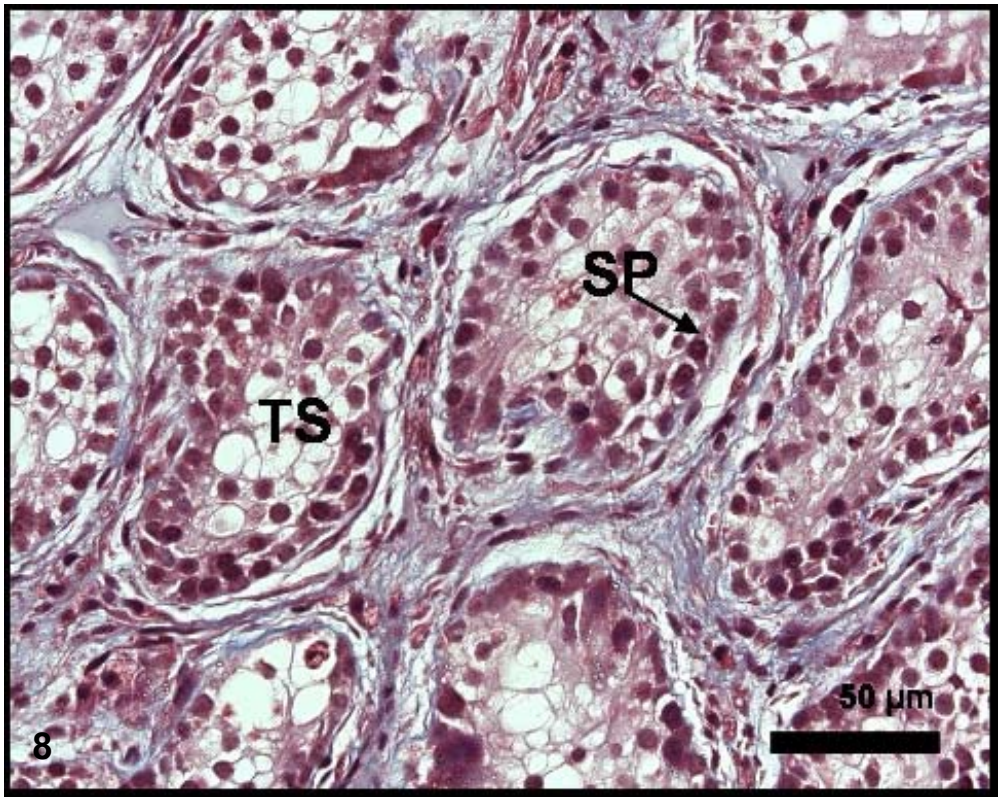

Figura 8 - Fotomicrografia do testículo do jacaré-do-Pantanal (*Caiman crocodylus yacare*), visualiza-se a presença de túbulos seminíferos (TS), constituindo células da linhagem espermatogênica na fase não diferenciada (SP). Tricrômo de Masson

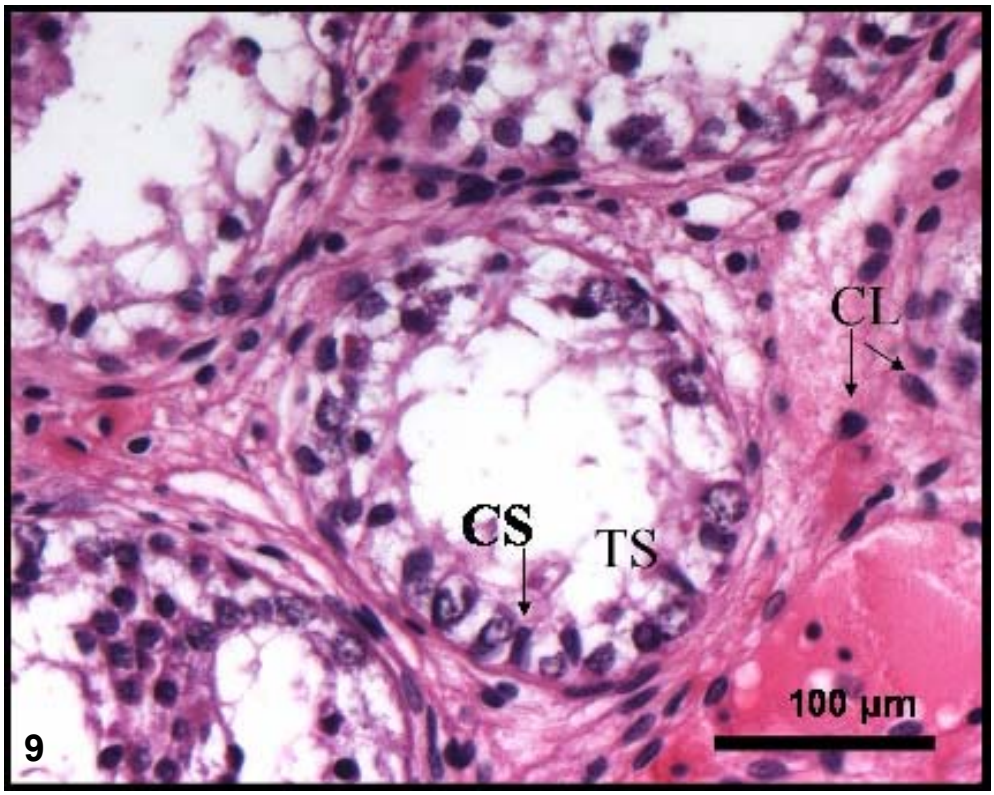

Figura 9 - Fotomicrografia do testículo do jacaré-do-Pantanal (*Caiman crocodylus yacare*), nota-se a presença de células de Sertoli (CS) nos túbulos seminíferos (TS) e observa-se as células de Leydig (intersticiais). HE

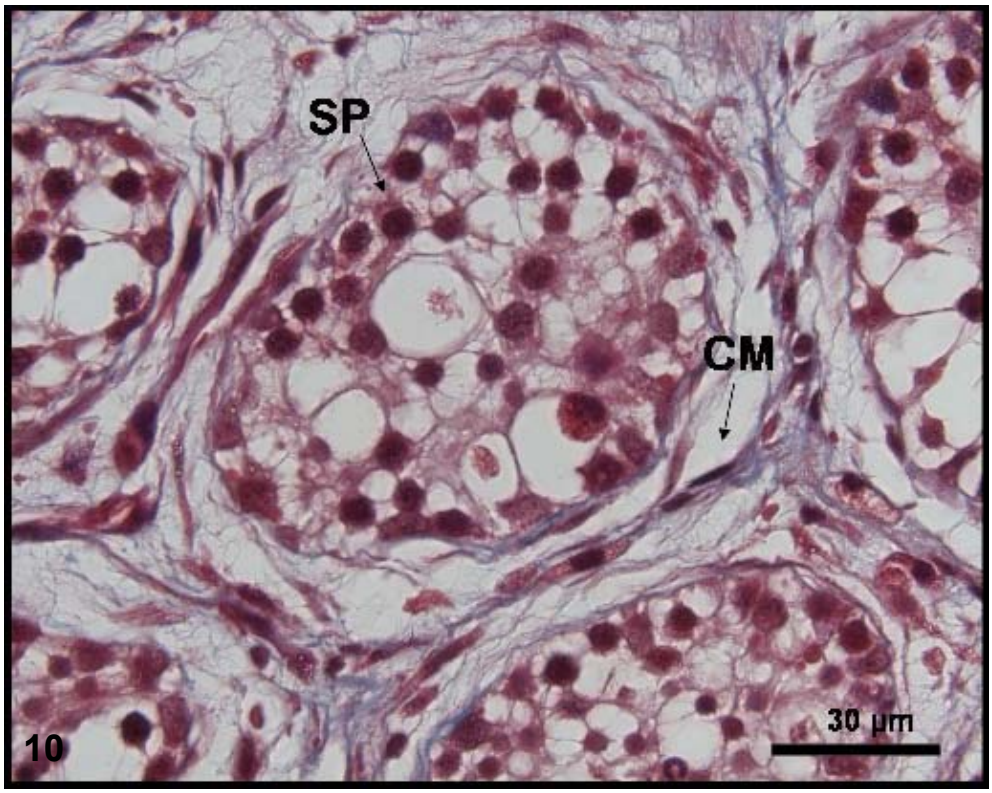

Figura 10 - Fotomicrografia do testículo do jacaré-do-Pantanal (*Caiman crocodylus yacare*), observa-se nos túbulos seminíferos presença de células da linhagem espermatogênica (SP) em sua fase não diferenciada, células mióides (CM), apresentam-se achatadas com características de células musculares lisas. Tricrômo de Masson

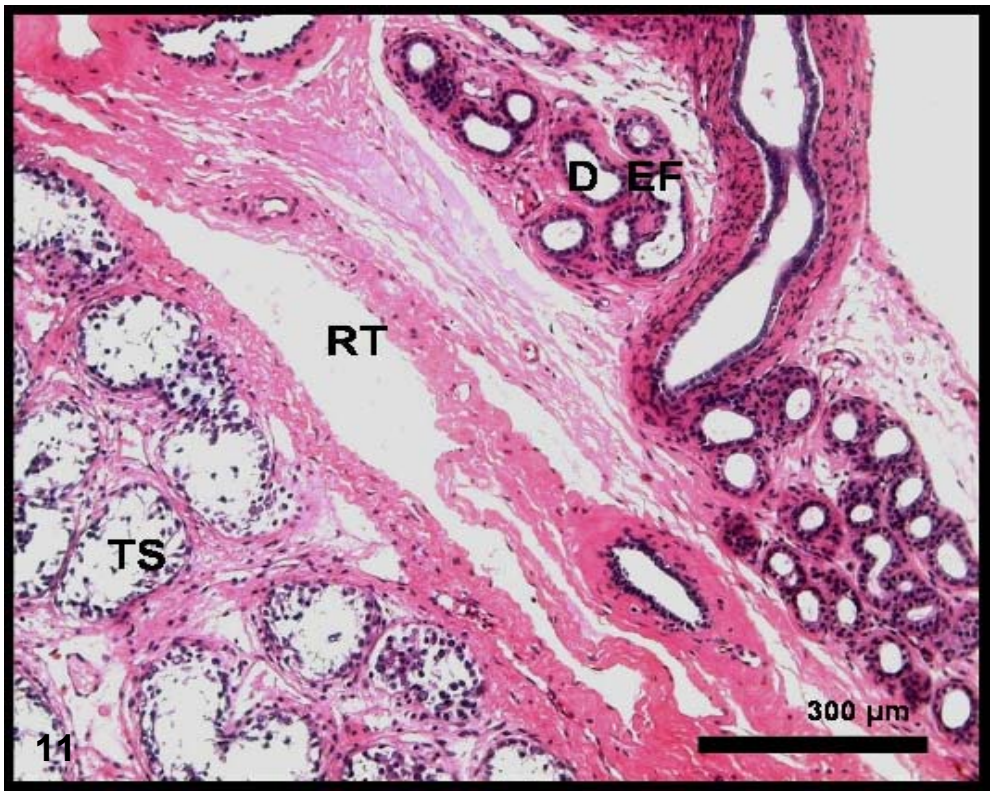

Figura 11- Fotomicrografia jacaré-do-Pantanal (*Caiman crocodylus yacare*), caracterizando a presença de túbulos seminíferos (TS), desembocando na rede testicular (RT), na qual este conecta aos dúctulos eferentes (DEF) ao epidídimo. HE

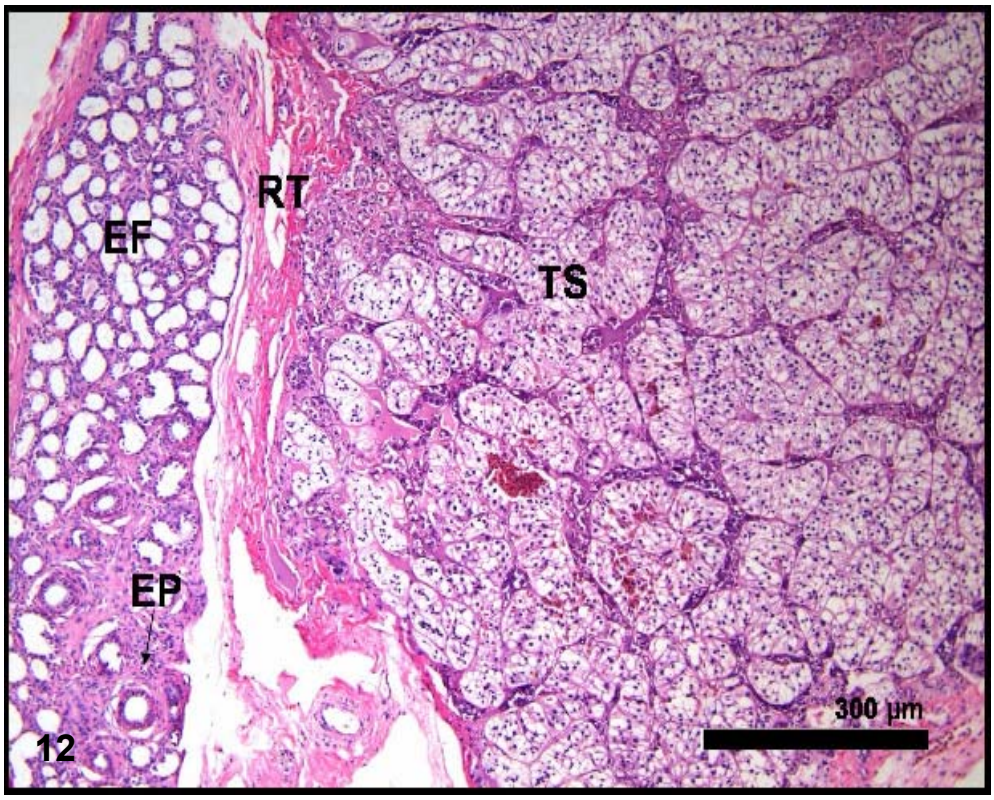

Figura 12 – Fotomicrografia mostrando os túbulos seminíferos (TS), rede testicular (RT), dúctulos eferentes (EF) e os ductos epididimários (EP). HE

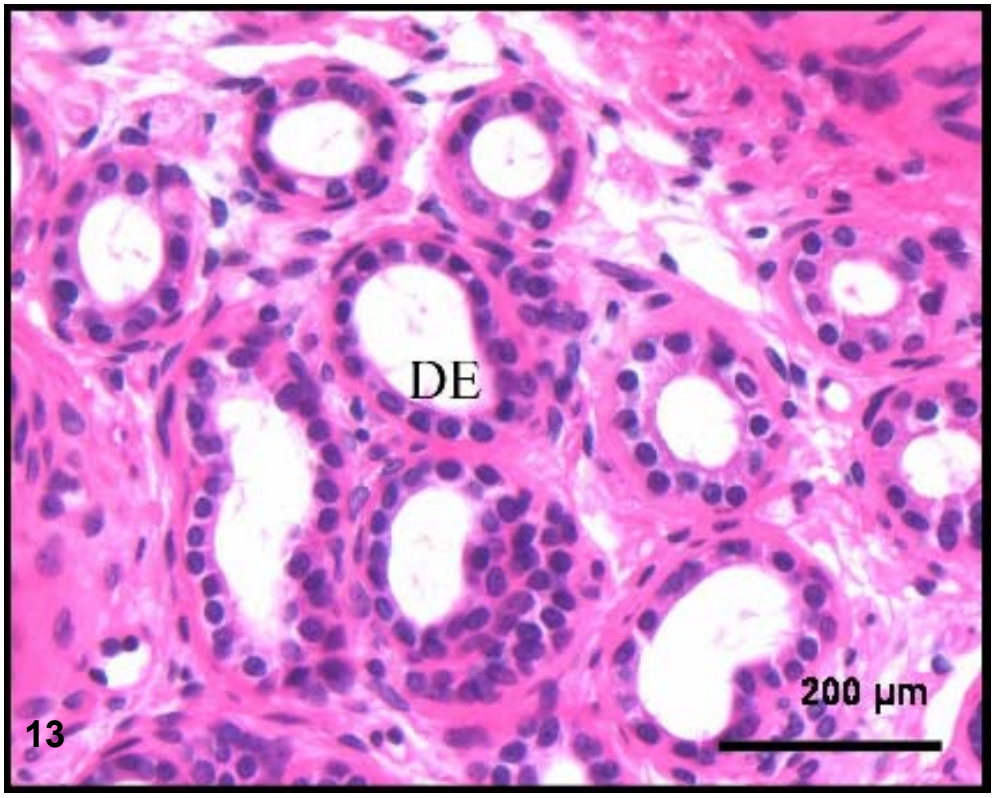

Figura 13 - Fotomicrografia do epidídimo, visualizando a presença de dúctulos eferentes (DE), com seu epitélio cúbico a prismático não ciliadas. HE

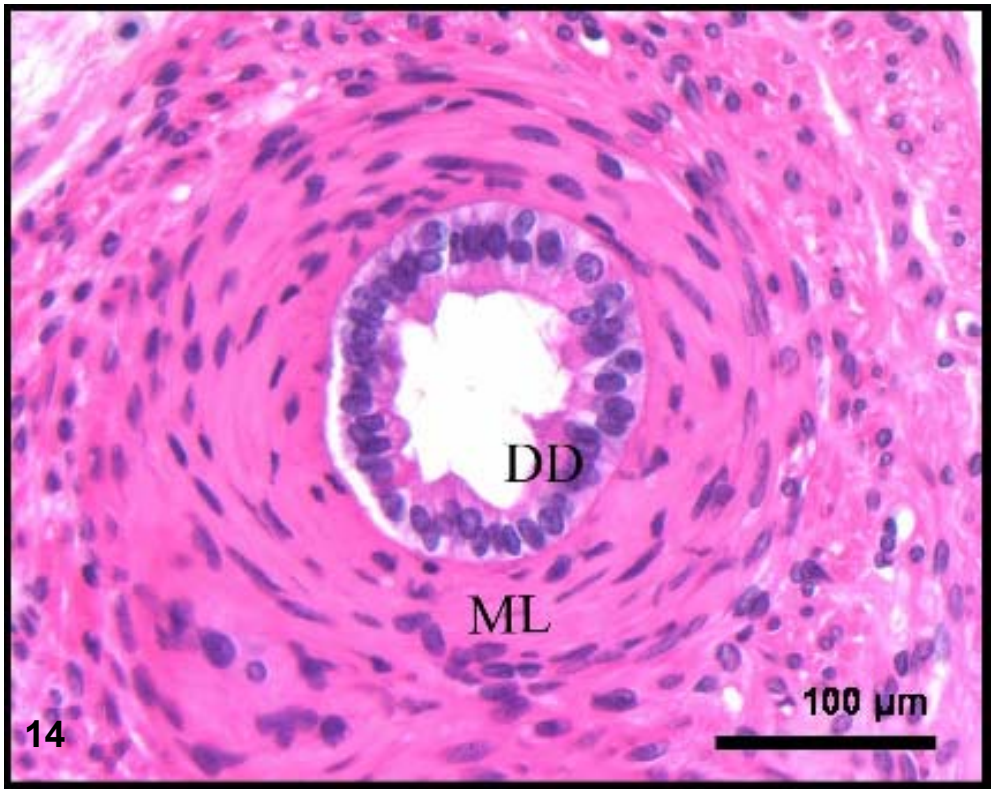

Figura 14 - Fotomicrografia do ducto deferente (DD) do jacaré-do-Pantanal (Caiman crocodylus yacare), constituído pelo epitélio pseudo-estratificado prismático não ciliado, com uma camada muscular (ML) bastante espessa. HE

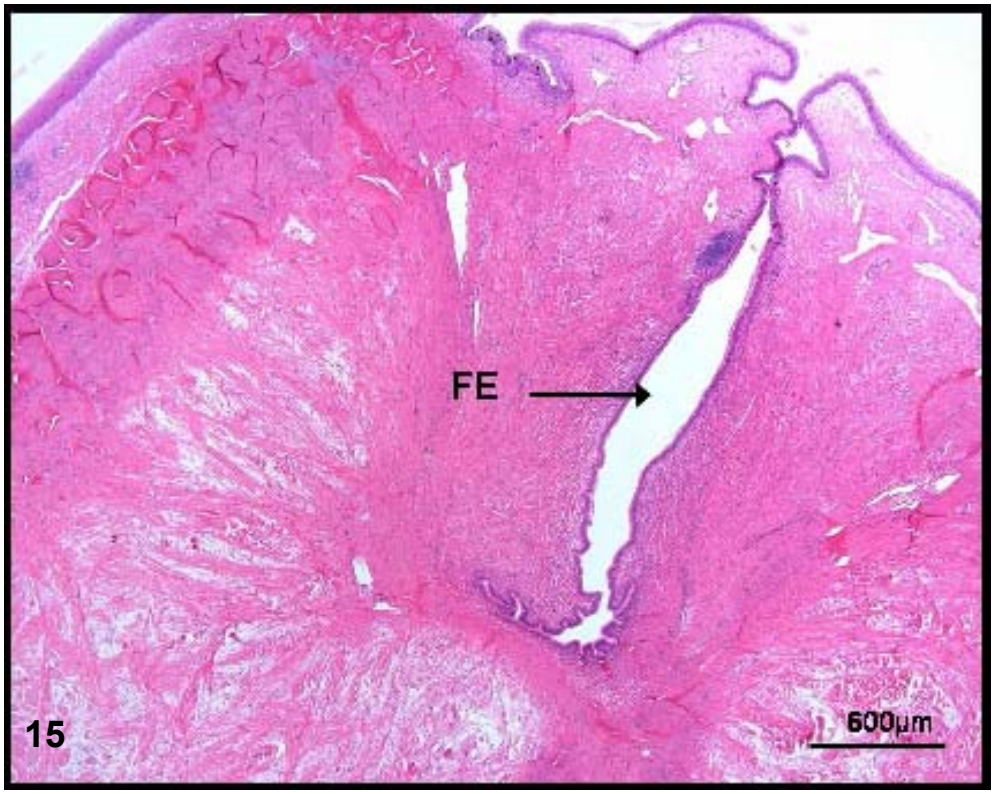

Figura 15 – Fotomicrografia do falo, observa-se a presença da fossa ejaculatória (FE). HE

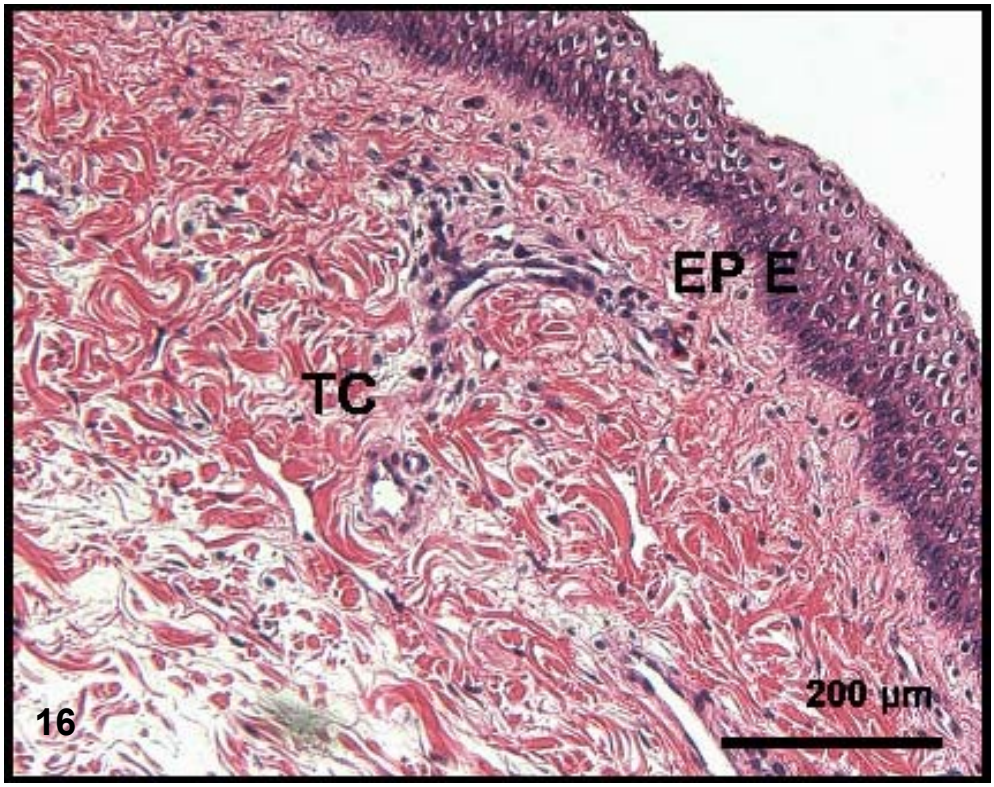

Figura 16 – Fotomicrografia de falo Apresenta o epitélio estratificado escamoso não queratinizado (EP E), envolto por uma grande proporção de tecido conjuntivo (TC). HE

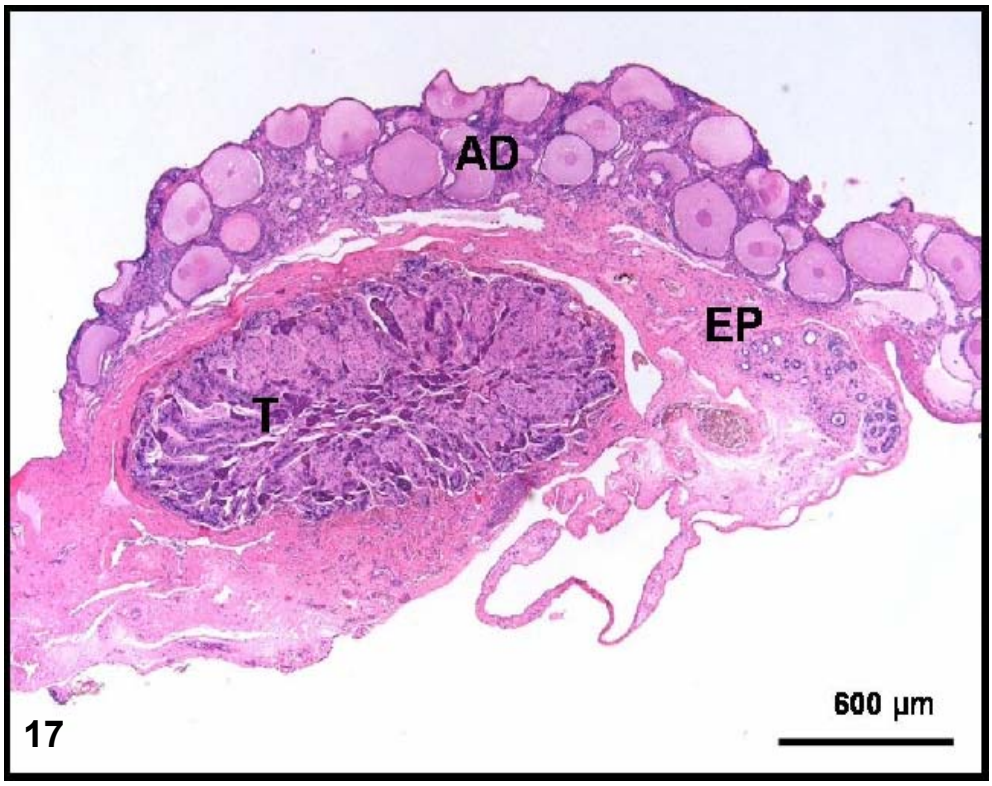

Figura 17-Fotomicrografia evidenciando presença da adrenal (AD) aderida ao testículo(T) e ao epidídimo (EP). HE

6 DISCUSSÃO

Os órgãos reprodutores masculinos foram estudados por muitos autores em diversos animais, entretanto, não foram evidenciados trabalhos sobre estes órgãos com *Caiman crocodylus yacare*, no modelo jovem. Este capítulo será dividido em testículo, epidídimo, ducto deferente e falo, a fim de facilitar o entendimento.

6.1 TESTÍCULO

Os testículos são estruturas bilaterais que estão dispostos em cada lado a partir da linha mediana, evidenciados também por Guerrero et al. (2004) em *Caiman crocodilus fuscus* e Coutinho (2000) em *Caiman crocodylus yacare.*

Coutinho (2000), observou em seu estudo com *Caiman crocodylus yacare* no modelo adulto e Zug (1993) em cobras e lagartos, que o testículo esquerdo apresenta seu comprimento maior e pouco mais anterior em relação ao testículo direito que encontra-se menor e posterior, encontrados também neste estudo.

Ao contrário dos relatos encontrados por Fox (1977) na qual foi observado em *Crocodylus palustris*, que os testículos quando imaturos são pequenos e possuem uma coloração de aspecto branco, no *Caiman crocodylus yacare* foram observados que os testículos possuem um aspecto creme-amarelado em animais jovens e imaturos que ainda não atingiram a fase de atividade sexual.

Segundo as descrições microscópicas de Coutinho (2000) em testículos de *Caiman crocodylus yacare* e Ferreira *et al*. (2002) em *Iguana iguana,* estes órgãos estão envolvidos por uma cápsula fibrosa de tecido conjuntivo, na qual forma a túnica albugínea , assim como o foram observados igualmente neste presente estudo.

Nos túbulos seminíferos foram descritos a presença de dois tipos celulares - as células de Sertoli e as células espermatogênicas, observadas em *Caiman crocodylus yacare* (COUTINHO, 2000), em *Iguana iguana* (FERREIRA et al., 2002), e em *Gallus gallus domesticus* (BACHA JR.; BACHA, 2003), todavia, em se tratando de animais jovens, assim como também nas descrições feitas em *Crocodylus palustris* (FOX, 1977), neste estágio celular não foram observados a presença de células da linhagem espermatogênica distinguíveis.

Ainda nos túbulos seminíferos, existem espaços delimitados pelo epitélio intersticial, onde são observadas a presença de células intersticiais (Leydig), em cobras e lagartos (ZUG, 1993), em *Caiman crocodylus yacare* (COUTINHO, 2000) e em *Iguana iguana* (FERREIRA et al., 2002),

Ao contrário do que afirmam, Aire (1982) em aves domésticas e Bacha Jr. e Bacha (2003) em *Gallus gallus domesticus*, não foram observadas neste estudo a presença de túbulos retos, que conectam os túbulos seminíferos a rede testicular. Assim, a rede testicular que foram evidenciadas, são túbulos revestidos pelo epitélio cúbico e por uma fina camada de tecido conjuntivo. Entretanto, Bacha Jr. e Bacha (2003) observou em seus estudos em *Gallus gallus domesticus* e Guerrero et al. (2004) em *Caiman crocodilus fuscus*, que a rede testicular são revestidas pelas células cúbicas, e também pela presença de células escamosas não secretoras.

Ainda Lake (1981) relatou que, em algumas aves silvestres, os túbulos seminíferos afluem diretamente aos dúctulos eferentes sem a presença da rede testicular, ao contrário do que se observou neste estudo, as redes testiculares conectam os túbulos seminíferos aos dúctulos eferentes no *Caiman crocodylus yacare.*

6.2 EPIDÍDIMO

Segundo os relatos de Coutinho (2000) em *Caiman crocodylus yacare* e Guerrero et al. (2004) em *Caiman crocodilus fuscus,* o epidídimo é uma estrutura alongada unida à superfície dorsal de cada testículo, onde sua extremidade caudal se junta ao ducto deferente, assim foram observados também neste estudo.

Holmes e Gist (2004) observaram na tartaruga (*Chrysemys picta*), que o epidídimo é um único ducto e altamente contorcido, também evidenciados em *Caiman crocodylus yacare*. Entretanto, em *Ara ararauna,* (ADAMI et al., 2003) não foi visualizado a presença do epidídimo, sendo visto que, o ducto deferente tem seu inicio no testículo e desembocando na parede dorsal da cloaca.

No interior dos dúctulos eferentes observados no *Caiman crocodylus yacare*, foram descritos a presença do epitélio cúbico a prismático ciliadas, descrito também por Guerrero et al.(2004) em *Caiman crocodilus fuscus*. Estudando galos (BUDRAS; SAUER, 1975), observaram os dúctulos eferentes e constataram presença de porções distintas, designando assim de porções proximais, nas regiões onde se observa o lúmen de maior diâmetro e presença de células ciliadas e porções distais

para os de menor lúmen. No estudo com patos (AIRE, 1982), foi observado o inverso, ou seja, os dúctulos eferentes distais apresentam muito mais células ciliadas em relação dúctulos eferentes proximais, onde prevalecem as células não ciliadas. Em galos (BACHA JR.; BACHA 2003), o epitélio do dúctulo eferente são de colunares altas a baixas, que parecem ser pseudo-estratificadas.

No *Caiman crocodilus yacare* foi observado que o epidídimo encontra-se revestido pelo epitélio pseudo-estratificado não ciliado composto por células basais que variam de células cúbicas a prismáticas, da mesma forma foram citados nos estudos de Coutinho (2000) em *Caiman crocodylus yacare*, Bacha Jr. e Bacha (2003) em *Gallus gallus domesticus e* Guerrero et al. *(2004)* em *Caiman crocodilus fuscus.* Todavia, em galos (BUDRAS; SAUER, 1975), foram observadas que as células no epidídimo possuem cílios, em patos domésticos (STEFANINI; ORSI, 1999) está presente o epitélio pseudo-estratificado prismático, em tartarugas (HOLMES; GIST, 2004) observa-se também a presença de epitélio pseudo-estratificado de cúbico a prismático, porém com a presença de células escamosas.

6.3 DUCTO DEFERENTE

O ducto deferente no Caiman crocodylus yacare, tem seu inicio na extremidade caudal do epidídimo; é uma estrutura fina e encontra-se junto ao ureter, até atingir a cloaca. Assim também foi descrito em aves domésticas, por Dyce et al. (2004) e King (1986).

Com base nos estudos com répteis, Sever et al. (2002) relata que o ducto deferente armazena espermatozóides e diferentemente dos mamíferos, o epidídimo não participa da maturação e armazenamento dos mesmos. Não temos dados suficientes a respeito para discutir, pois se tratam de jacarés jovens, que ainda não atingiram a fase de maturidade sexual.

Em *Caiman crocodylus yacare,* o ducto deferente é a continuação do ducto do epidídimo, sua luz é formada por epitélio pseudo-estratificado prismático não ciliado como no epidídimo. Apresenta uma camada de tecido muscular bastante espessa, que corresponde a uma camada interna e outra mais externa. Bacha Jr. e Bacha (2003) também evidenciou em galos, a presença do epitélio prismático pseudo-estratificado, na luz do epitélio do ducto deferente.

6.4 FALO

Diferentemente do *Caiman crocodylus yacare* e dos demais répteis, onde todos possuem um falo verdadeiro que protrui em seu estado excitatório, em galos (Hodges, 1974) não há presença de um falo verdadeiro, e sim um órgão copulatório formado por um complexo sistema de estruturas; e em pombos (NICKEL et al., 1977) o falo é ausente.

Há, portanto, a diferenciação das espécies nos órgãos, já que cada espécie possui hábitat e comportamentos diferenciados.

7 CONCLUSÕES

Com base nos resultados obtidos neste estudo, pode-se concluir que:

1. Os órgãos genitais masculinos do *Caiman crocodylus yacare*, são constituídos por um par de testículos, um par de epidídimos, um par de ductos deferentes e um único órgão copulatório – o falo.

2. Os testículos apresentam-se alongados, com a coloração de aspecto creme-amarelado e estão situados na cavidade pleuroperitoneal.

3. Sob o aspecto microscópico, os testículos possuem as mesmas constituições encontradas nas outras espécies de animais, ou seja, túbulos seminíferos que são revestidos pelo epitélio seminífero, sustentadas pelas células de Sertoli e células da linhagem espermatogênica, entretanto estas últimas, ainda não sofreram diferenciação celular, por se tratar de animais jovens; além da presença das células mióides, e do tecido intersticial com suas células de Leydig. Há, ainda, presença da rede testicular, onde estes conectam os túbulos seminíferos aos túbulos eferentes no epidídimo.

4. O epidídimo é uma estrutura alongada e fusiforme, tornando-se filiforme à medida que se aproxima da extremidade caudal. É revestido pelo epitélio pseudo-estratificado não ciliado, que variam de cúbicas a prismáticas.

5. O ducto deferente se origina na extremidade caudal do epidídimo. Apresenta - se revestido pelo epitélio pseudo-estratificado prismático não ciliado e uma camada de tecido muscular espessa.

6. O falo têm o formato de cone de coloração branca, na sua porção mediana nota-se presença de um sulco, a fossa ejaculatória. Apresenta-se revestido pelo epitélio estratificado escamoso não queratinizado, circundado por tecido conjuntivo.

REFERÊNCIAS

ADAMI, M.; MASCARENHAS, S. S.; SILVA, R. D. G.; FARIAS, M. G. P.; QUAGLIA, F. V.; ALMEIDA, A. E. F. S. Estudo anatômico do aparelho reprodutor masculino da arara-canindé (*Ara ararauna*). **Revista Brasileira de Reprodução Animal.** v. 27, n. 2, p. 231-32, 2003.

AIRE, T. A. The rete testis of birds. **Journal of Anatomy.** v. 135, n.1, p. 97-110, 1982.

AIRE, T. A. Surface morphology of the ducts of the epididymal region of the drake (*Anas platyrhynchos*) as revealed by scanning and transmission electron microscopy. **Journal of Anatomy**. v. 135, n. 3, p. 513-520, 1982.

ALDERTON, D. **Crocodiles and alligators of the world**. London: Blandford, 1991. p. 123-132.

ALMEIDA-SANTOS. S. M.; LAPORTA-FERREIRA, I. L.; ANTONIAZZI, M. M.; JARED, C. Sperm storage in male of the snake *Crotalus durissus terrificus* (Crotalinae:Viperidae) in southeastern Brazil. **Comparative Biochemistry and Physiology**, v. 139, p. 169-174, 2004.

ARTONI, S. M. B.; MANOEL, H. L.; CARVALHO, T. L. L.; ORSI, A. M.; STEFANINI, M. A. Avaliação morfométrica da área do epidídimo e dos dúctulos eferentes e ductos epididimários da codorna doméstica, no decorrer do ano. **Brazilian Journal of Veterinary Research and Animal Science.** v. 36 n. 6, p. 283-289,1999.

BACHA JR.; W. J.; BACHA, L. M. **Atlas colorido de histologia veterinária**. 2. ed. São Paulo: Roca, 2003. p. 338, 351-353

BANKS, W. J. **Histologia veterinária aplicada**. 2. ed. São Paulo: Manole, 1992. p. 546-563.

BUDRAS, K. D.; SAUER, T. Morphology of the epididymis of the cock (*Gallus domesticus*) and its effect upon the steroid sex hormone synthesis. I. Ontogenesis, Morphology and distribution of the epididymos. **Anatomy and Embriology**, v. 148, p. 175-196, 1975.

CARVALHO, A. L. Jacarés do Brasil. **Arquivo do Museu Nacional.** v. 42, p. 127-152, 1951.

CAMPOS, Z. **Importância dos estudos reprodutivos na conservação dos jacarés brasileiros.**
Disponível em: <http://www.agronline.com.br/artigos/artigo.php?id=174>. Acesso em: 23 jan. 2005.

COUTINHO, M. E. **Population ecology and the conservation and management of *Caiman yacare* in the Pantanal, Brazil**. 2000. 272 p. Tese (Doutorado) - Department of Zoology and Entomology - University of Quensland, Australia, 2000.

DYCE, K.M.; SACK, W.O.; WENSING, C. J. G. Anatomia das aves. In: **Tratado de anatomia veterinária**. 3. ed. Rio de Janeiro: Elsevier, 2004, p. 790-791.

EMBRAPA. Pantanal - Empresa Brasileira de Pesquisa Agropecuária. **Mais informações sobre o jacaré-do-Pantanal (*Caiman crocodilus yacare*)**.
Disponível em: <http://www.cpap.embrapa.br/fauna/informe.html>. Acesso em: 14 jul. 2004.

EVANS, H. E. Introduction and anatomy. In: Murray E. Fowler. **Zoo and wild animal medicine.** 2. ed. Philadelphia: W. B. Saunders Company, 1986. p. 112.

FERREIRA, A.; LAURA, I. A.; DOLDER, H. Reproductive cycle of male green iguanas, *Iguana iguana* (Reptilia: Sauria: Iguanidae), in the Pantanal region of Brazil. **Brazilian Journal of Morphological Sciences**, v. 19, n. 1, p. 23-28, 2002.

FOX, H. The urogenital system of reptiles. In: GANS, C. **Biology of the reptilian**. New York: Academic Press, 1977. v. 6, p. 56-81.

GRAY, J. C. The anatomy of the male genital ducts in the fowl. **Journal of Morphology,** v. 60, p. 393-405, 1937.

GUERRERO, S. M.; CALDERÓN, M. L.; PÉREZ, G. R.; PINILLA, M. P. R. Morfology of the male reproductive duct system of *Caiman crocodilus* (Crocodylia, Alligatoridae). **Annals of Anatomy**, v. 186, n. 3, p. 235-245, 2004.

HILDEBRAD, M.; Sistema excretor e urogenital**. Análise da estrutura dos vertebrados.** São Paulo: Atheneu, 1995. p. 317-319.

HODGES, R. D. The reproductive system. **The histology of the fowl**. London, New York: Academic Press, 1974. p. 300-326.

HOLMES, H. J.; GIST, D. H. Excurrent duct system of the male turtle *Chrysemys picta.* **Journal of Morphology**, v. 261, n. 3, p. 312-322, 2004.

IBAMA – Instituto Brasileiro de Meio Ambiente e dos Recursos Naturais Renováveis**. Projeto jacaré do Pantanal.**
Disponível em: <http://www.ibama.gov.br/ran/paginas/pg.php?id_arq=21>. Acesso em: 17 out. 2004.

KING, A. S. Aparelho urogenital das aves. In: **Sisson/ Grossman**:**Anatomia dos animais domésticos.** 5. ed. Rio de Janeiro: Guanabara Koogan, 1986. v. 2, p. 1805-1812.

KUCHEL, L. J.; FRANKLIN, C. E. Morphology of the cloaca in the estuarine crocodile, *Crocodilus porosus*, and its plastic response to salinity**. Journal of Morphology,** v. 245, n. 2, p. 168-176, 2000.

LAKE, P. E. The male reproductive tract of the fowl. **Journal of Anatomy,** v. 91, p. 116-129, 1957.

NICKEL, R.; SCHUMMER, A.; SEIFERLE, E. Urogenital system. **Anatomy of the domestic birds**. Berlin; Hamburg: Parey, 1977. p. 70-75.

SANTOS, E. **Anfíbios e répteis do Brasil (Vida e Costumes)**. 3. ed. Belo Horizonte: Itatiaia, 1981. p. 244 – 255.

SANTOS, S.A. **Dieta e nutrição de crocodilianos**. Corumbá: Embrapa – CPAP. 1997, p. 6, 9, 10.

SEVER, D. M.; STEVENS, R. A.; RYAN, T. J.; HAMLETT, W.C. Ultrastructure of the reproductive system of the black swamp snake (*Seminatrix pygaea*). III. Sexual segment of the male kidney. **Journal of Morphology,** v. 252, n.3, p. 238-254, 2002.

STEFANINI, M. A. e ORSI, A. M. Características morfológicas da região epididimária do pombo doméstico (*Columbia livia*, L.). **Brazilian Journal of Veterinary Reserch and Animal Science.** v. 36, n. 2, p. 66-71, 1999.

STORER, I. T.; USINGER, R. L., STEBBINS, R. C.; NYBAKKEN, J. W. **Zoologia geral.** 6. ed. São Paulo: Nacional, 1991. p. 642-667.

ROMER, S. A.; PARSON, S. T. **Anatomia comparada dos vertebrados.** 1. ed. São Paulo. Atheneu, 1985, p.344.

ZUG, G. R. Herpetology. **An introduction biology of amphibians and reptiles**. Califórnia: Academic Press, 1993. p. 91-92.